

Nauka o ranách



Chirurgická propedeutika
III. ročník

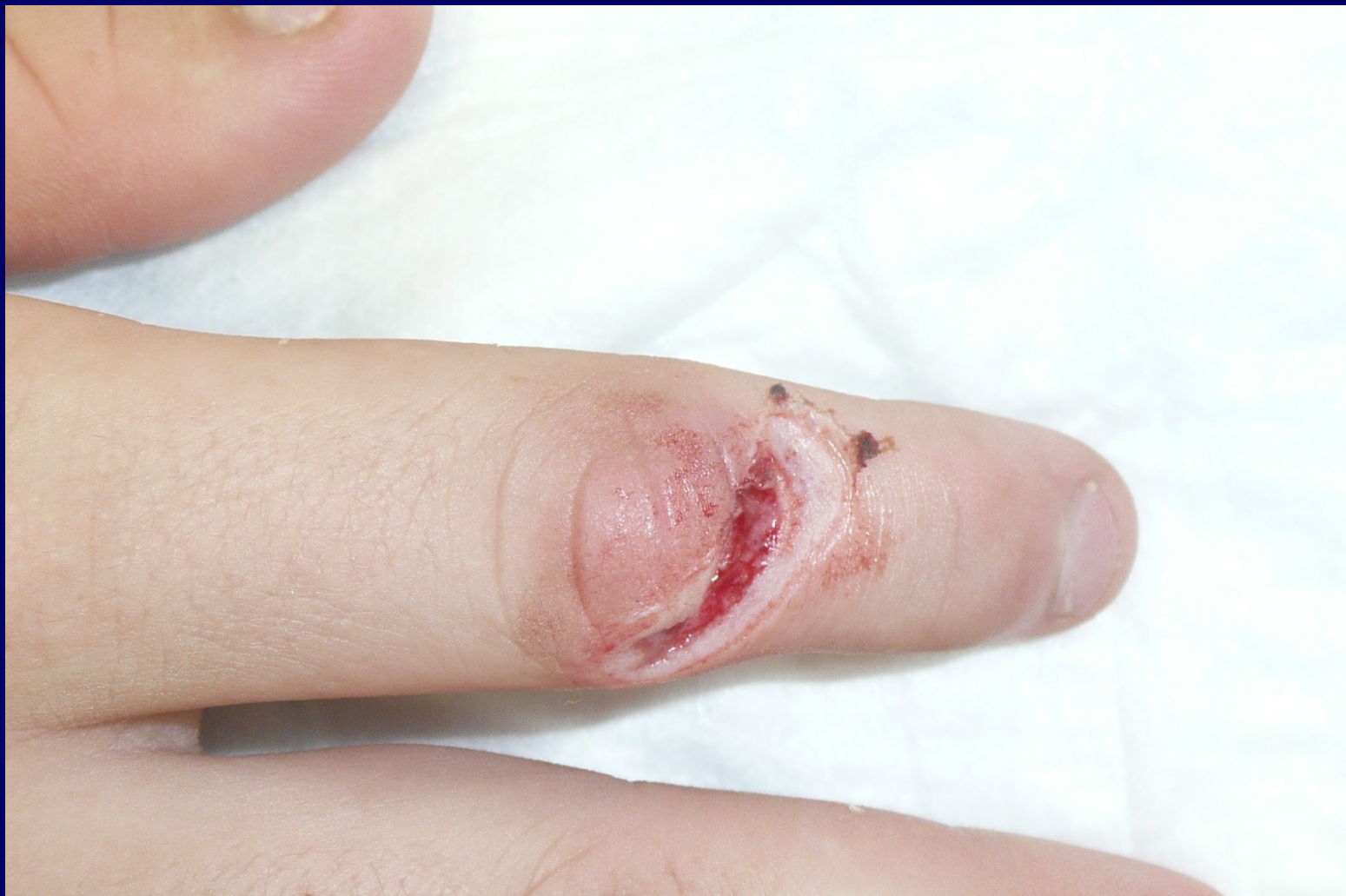Nauka o ranách

- Ránou označujeme každé porušení souvislosti kůže, sliznice nebo povrchu orgánu.

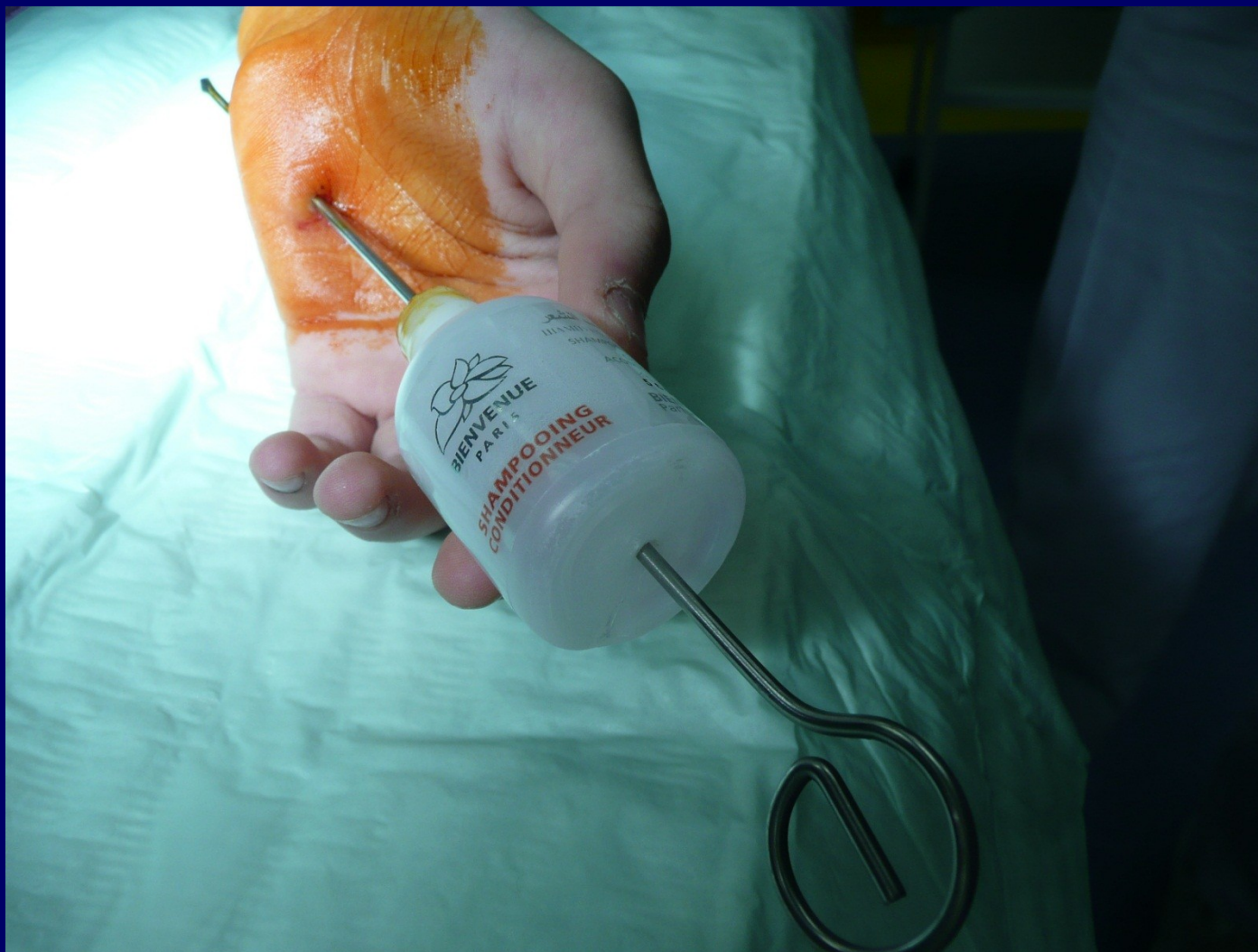Dělení ran

- Rána řezná
- Rána sečná
- Rána bodná
- Rána střelná
- Rána zhmožděná
- Rána tržná
- Rána kousnutá

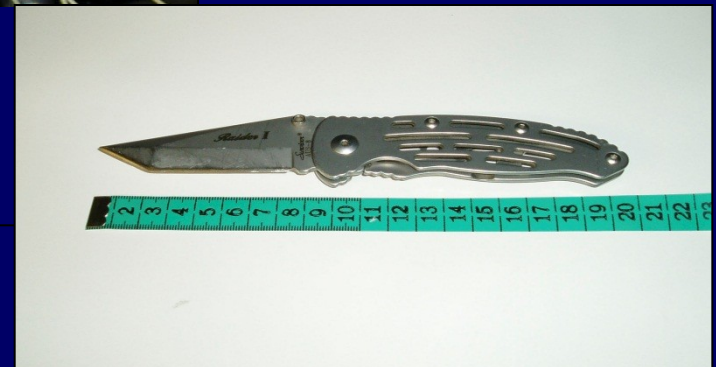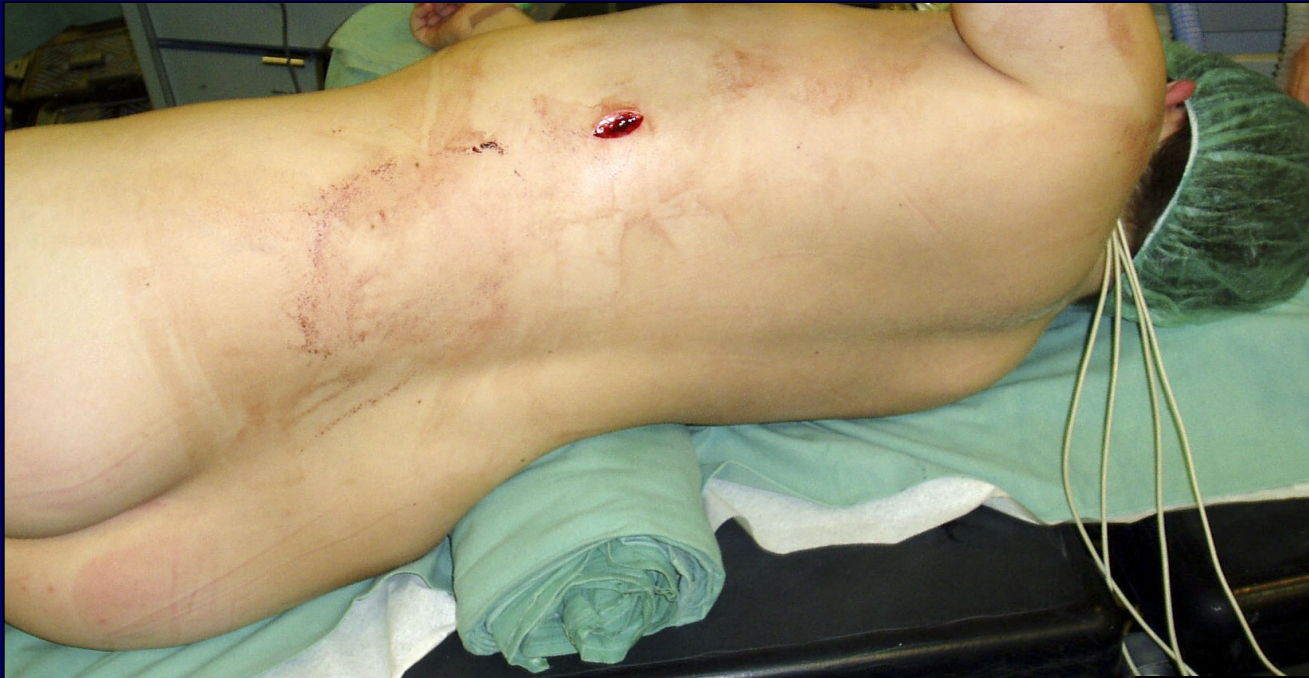Řezná rána



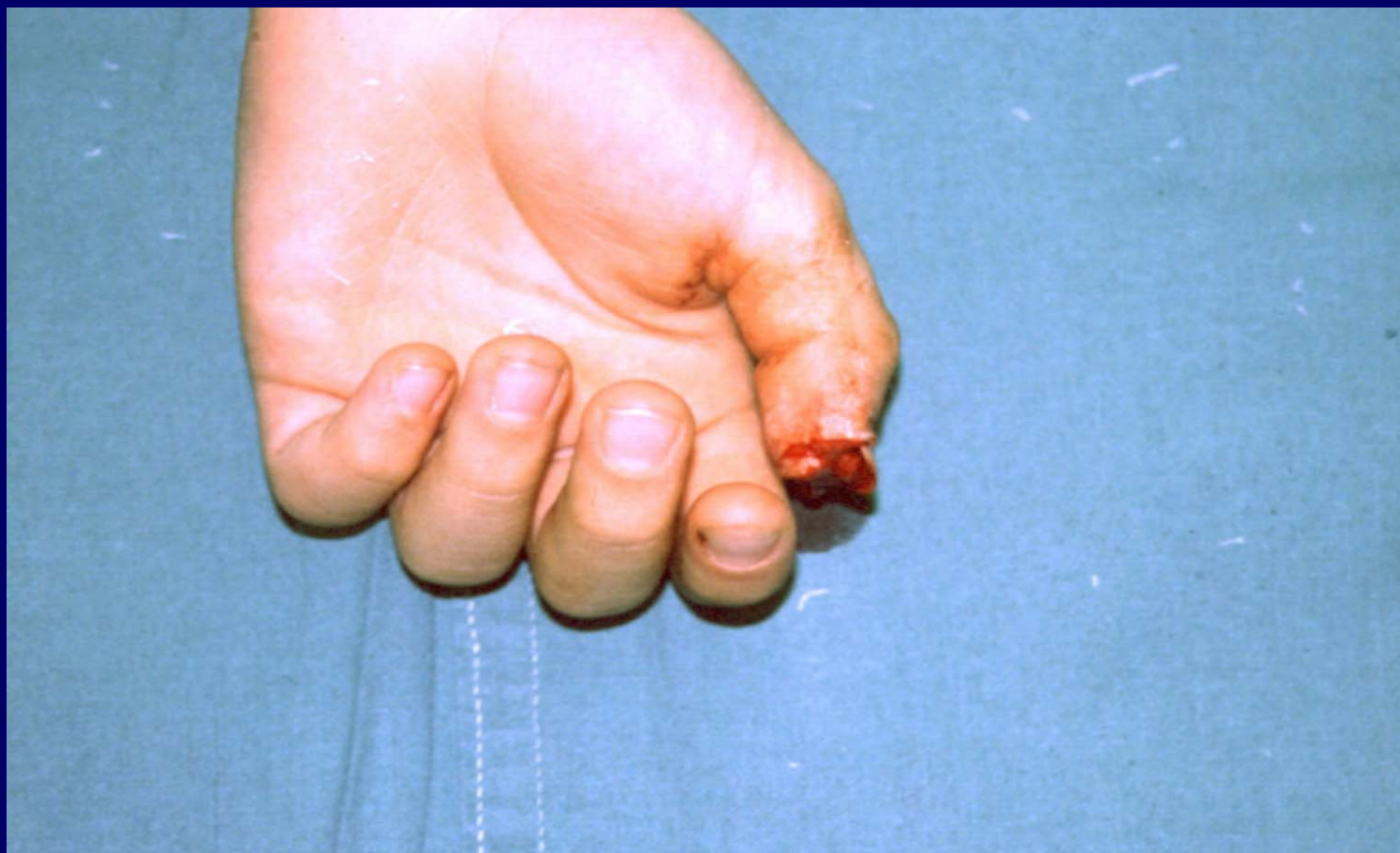
Bodná rána



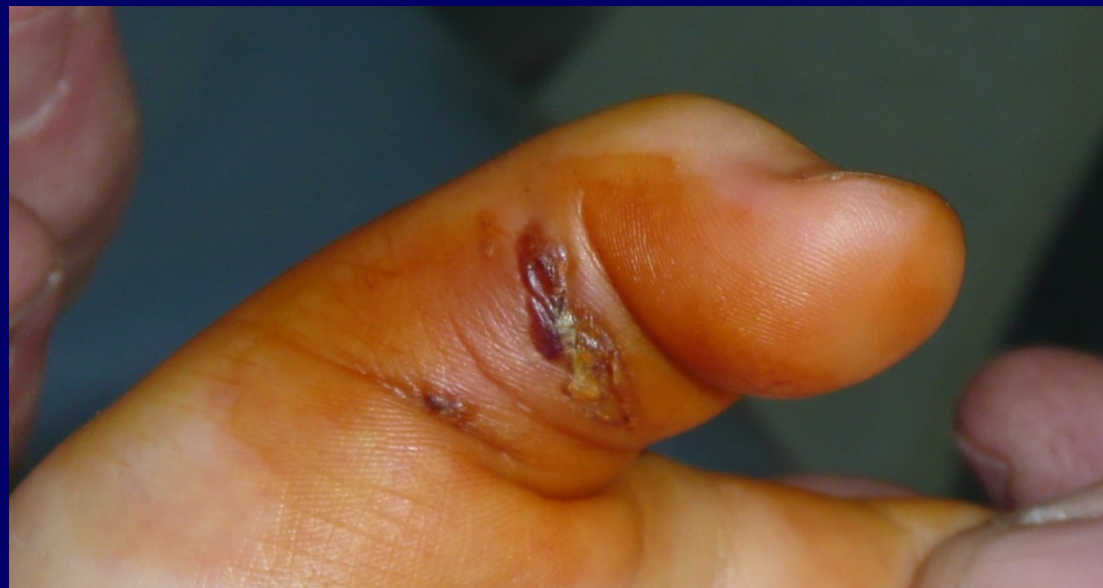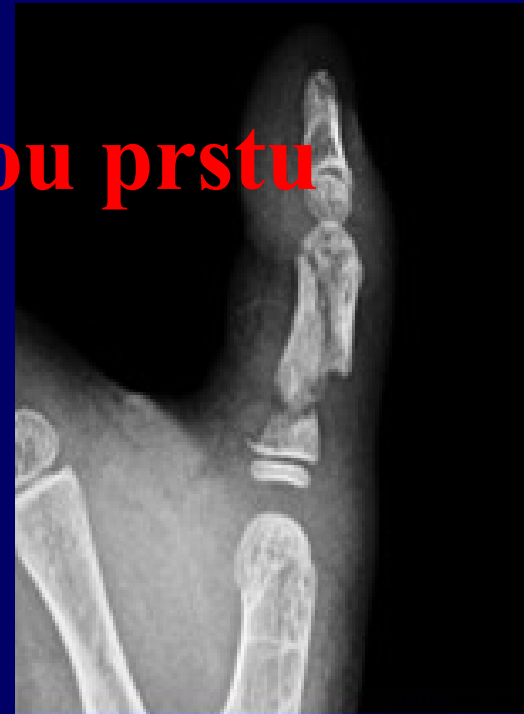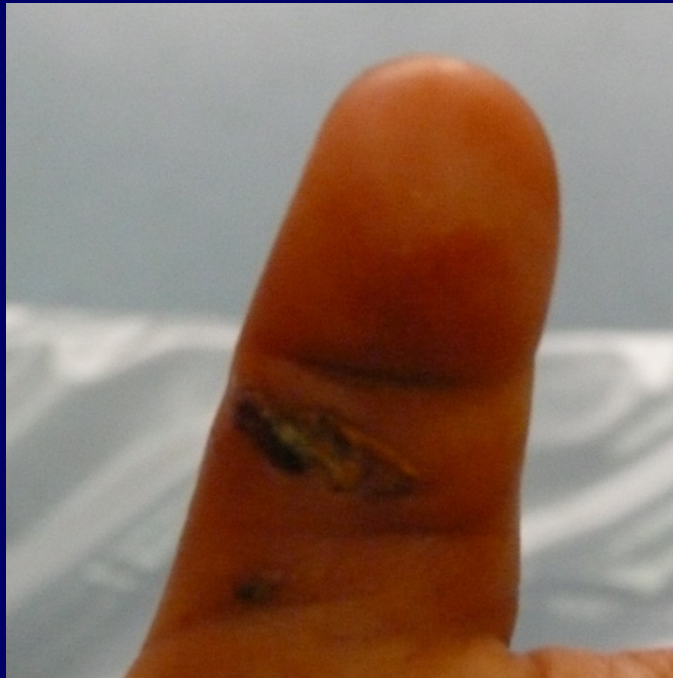Bodné poranění nožem (penetrující)



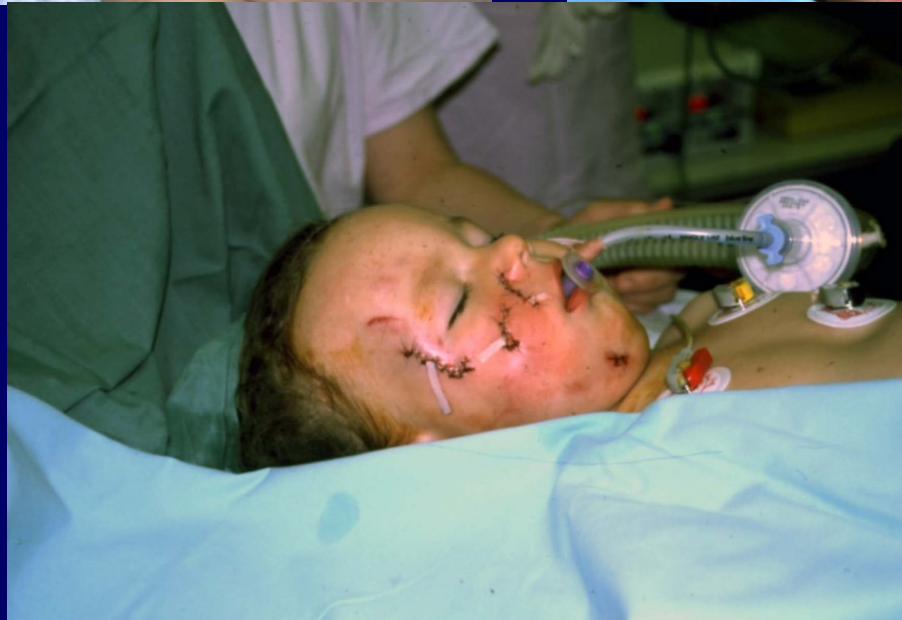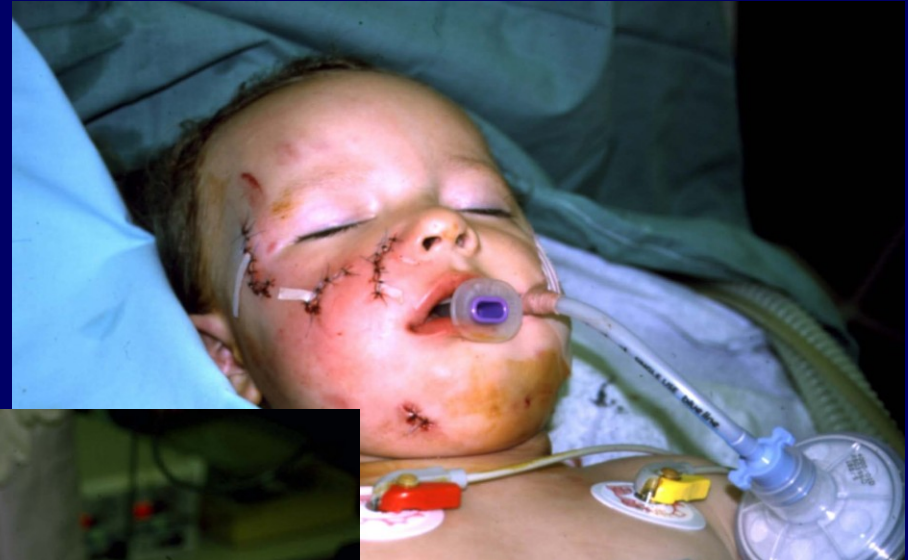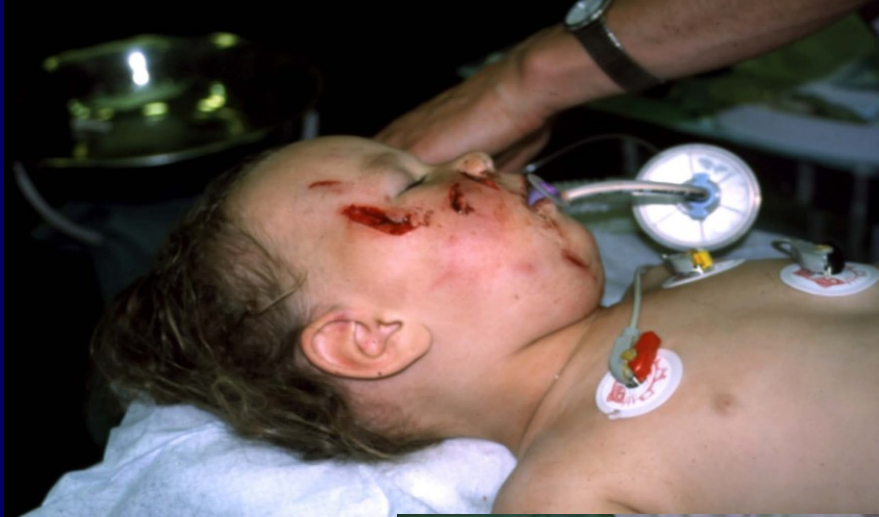Kousnutí koněm



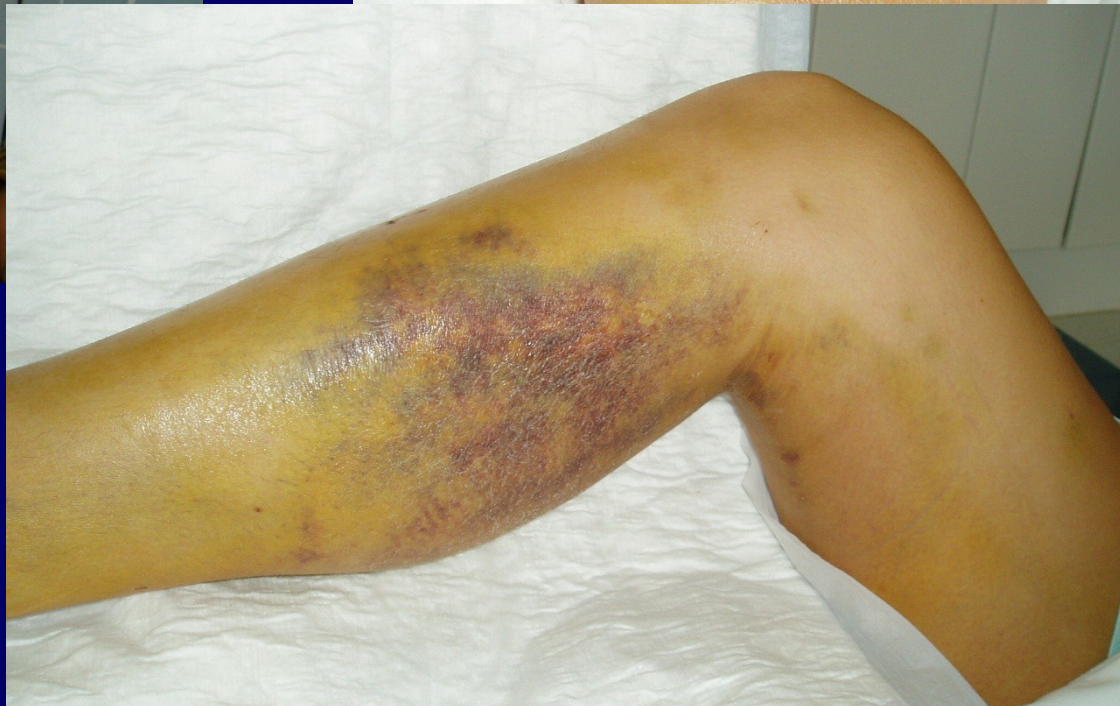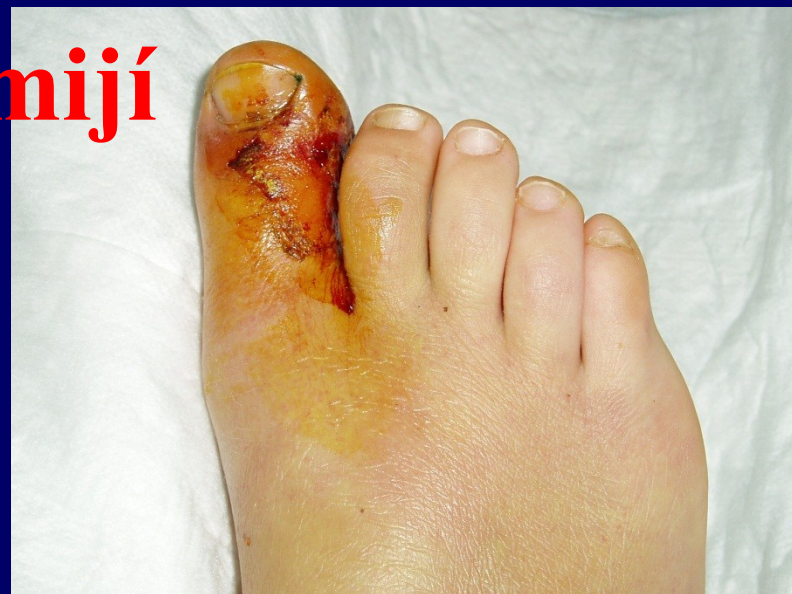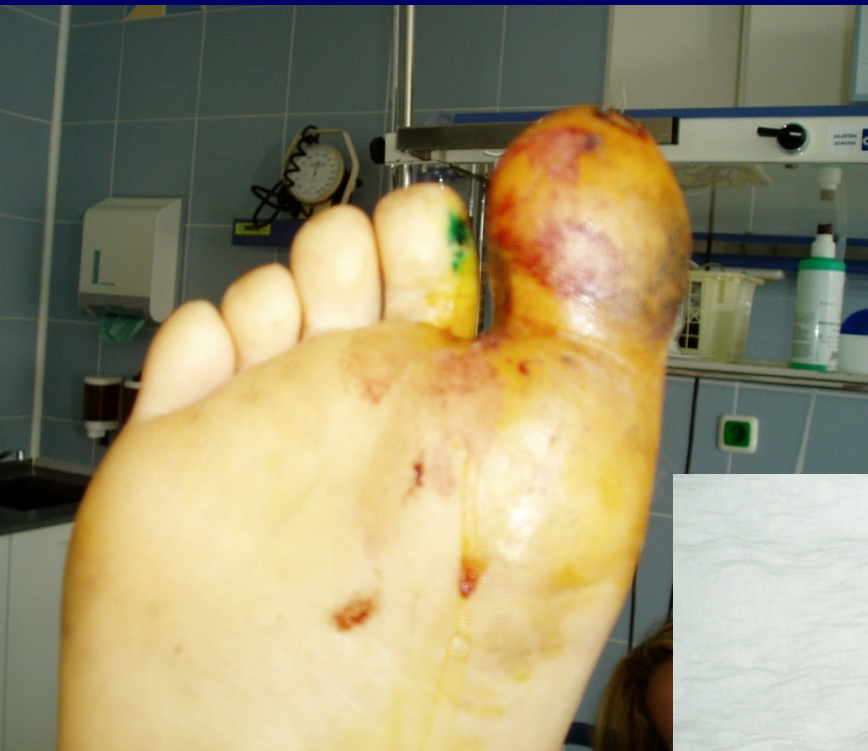Pokousání psem se zlomeninou prstu



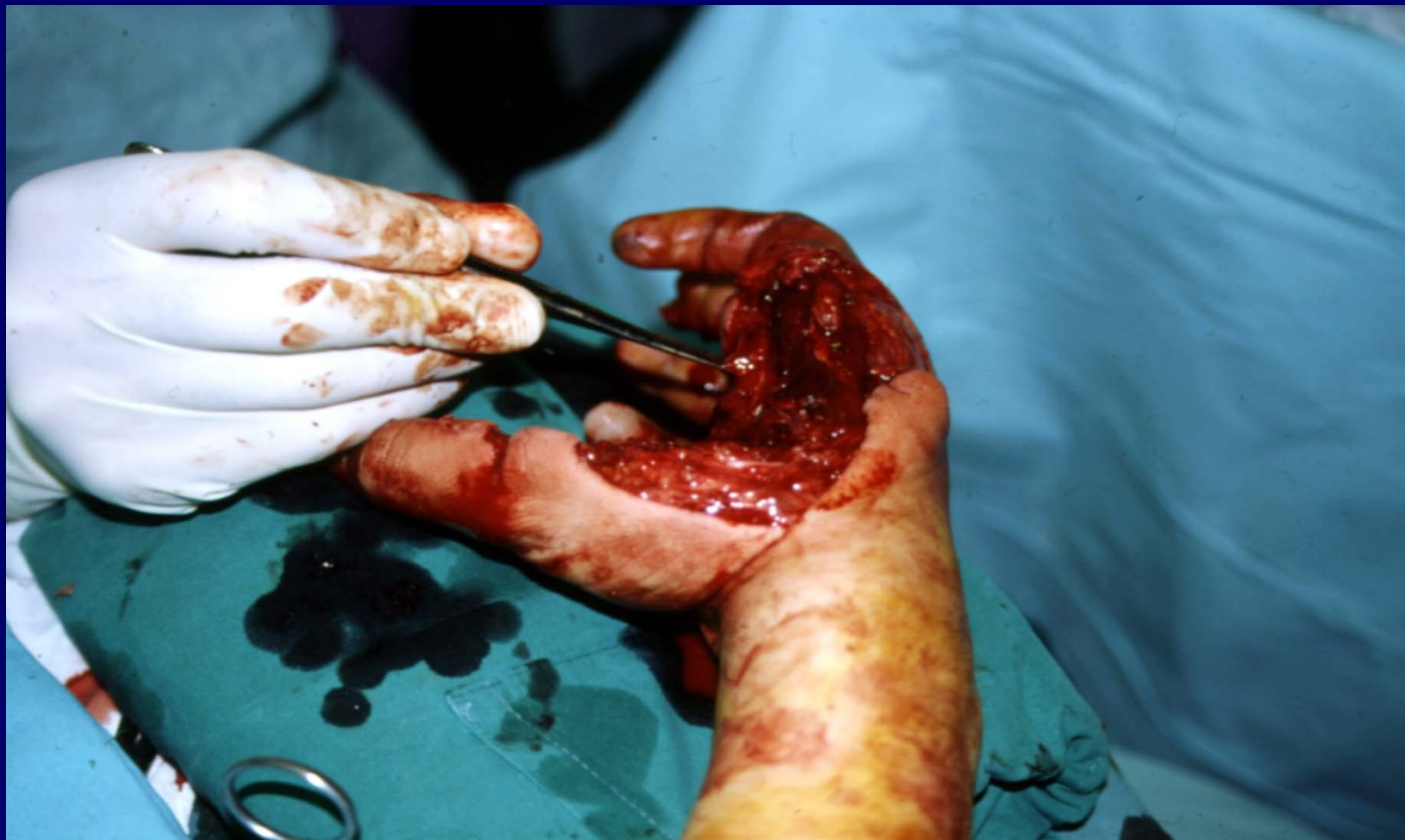Pokousání psem



Uštknutí zmijí



Poranění výbušninou



Hojení ran

- Primární hojení
 - Per primam intentionem
- Sekundární hojení
 - Per secundam intentionem

Primární hojení

- Proces není rušen zánětem
- Hojení nebrání cizí těleso
- Celkový stav pacienta je stabilizovaný
- Nejsou přítomna komplikující onemocnění
- Okraje rány jsou v dotyku

Sekundární hojení

- Pokrytí povrchu rány fibrinovou vrstvou
- Okolí rány překrveno
- Kolem kapilár granulační tkáň velmi křehká
- Celá plocha secernuje jantarovou tekutinou, která na povrchu vysychá v krustu někdy zbarvená krví, v hloubce tvoří serom
- Pod krustou probíhá granulace a epitelizace

Komplikace sekundárního hojení

- Hypergranulace okrajů rány – caro luxurians („živé maso“)
- Infekce povrchu – špekovité granulace

Primární ošetření

- Kontrola druhu a velikosti krvácení
- Kontrola celkové stavu pacienta
- Provizorní toaletta
- Provizorní krytí
- Transport do zdravotnického zařízení

Stavění krváčení

- Tepenné
 - Tlakový obvaz
 - Komprese v tlakových bodech
 - Škrtidlo
 - Sledovat rozvoj šoku
- Žilní
- Kapilární
- Smíšené

Definitivní ošetření

- Primární včasná sutura – ihned po revizi, toaletě, zástavě krvácení a excizi nerovnosti okrajů – anestezie
- Primární odložená sutura – u silně zdevastovaných ran, devitalizovaných, infikovaných
- Sekundární sutura – při dehiscenci rány, při nutnosti rozpustit původní ránu (infekce)

Ranné infekce

- Staphylococcus aureus
- Streptococcus pyogenes
- Diplococcus pneumoniae
- Gonococcus
- Pseudomonas aeruginosa
- Escherichia coli
- Salmonella typhi
- Bakteroidy
- Peptokoky

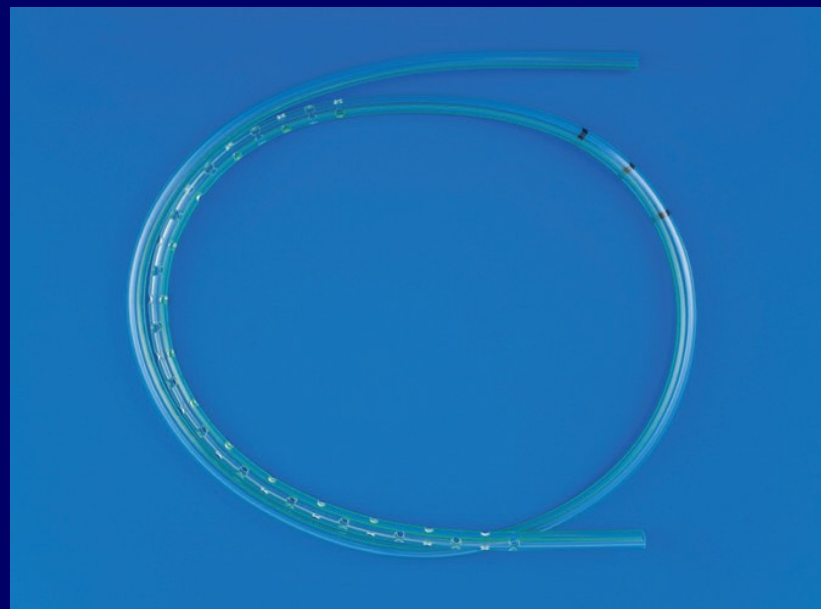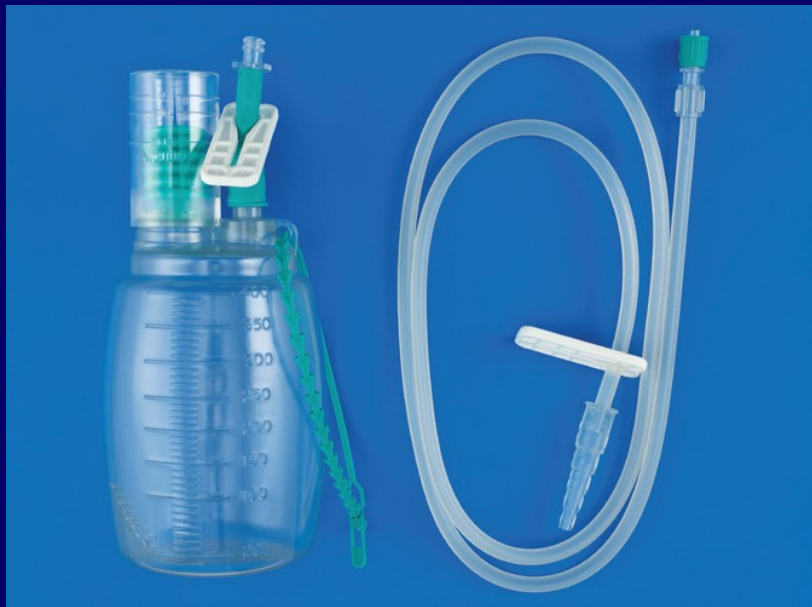Závažné ranné infekce

- Clostridium tetani
- Clostridium spp. (perfringes, Welchii, hemolyticum...)
- Rhabdoviry

Prevence ranné infekce

- Širokospektrá antibiotika (PNC+baktamy, CFS,makrolidy)
- Imunizace (pasivní, aktivní)
- Drenáž

Redonova drenáž



Ošetření ran zvláštního původu

- Anilinové barvy (kontaminace), louhy, kyseliny – excize do zdravé tkáně
- Uštknutí hadem – globulinum antiviperinum
- Kousnutí psem – nešijeme, veterinární vyšetření psa
- Klíště – extrakce pinzetou.

Děkuji za pozornost