

MIKVK031s

Vybrané kapitoly z klinických oborů - seminář

Vyučující Mgr. Jiřina Večeřová

Doporučená literatura

- *doporučená literatura* KOLOMBO, Ivan, Petr KLÉZL, Robert GRILL a David ČAPKA. *Akutní stavy v urologii*. První vydání. Praha: Galén, 2016. 108 stran. ISBN 9788074922541. [info](#)
- KOLOMBO, Ivan, Petr KLÉZL, Robert GRILL a David ČAPKA. *Akutní stavy v urologii*. První vydání. Praha: Galén, 2016. 108 stran. ISBN 9788074922541. [info](#)
- KOLARČÍK, Lukáš, Václav DEDEK a Michal PTÁČEK. *Příručka pro sestry v oftalmologii*. 1. vydání. Praha: Grada Publishing, 2016. 152 stran. ISBN 9788024754581. [info](#)
- [BRANČÍKOVÁ, Dagmar](#) a [Miroslav TOMIŠKA](#). *Enterální výživa a léčba lokálně pokročilých ORL tumorů*. 2011. ISBN 978-80-86793-17-7. [info](#)
- GALLO, Jiří. *Ortopedie pro studenty lékařských a zdravotnických fakult*. 1. vyd. Olomouc: Univerzita Palackého v Olomouci, 2011. 211 s. ISBN 9788024424866. [info](#)
- FRYČKOVÁ, Alice, [Kateřina SOBOTKOVÁ](#), Kateřina KOLEJKOVÁ, Petra MARKOVÁ a Gabriela FORSTOVÁ. *Cizí tělesa v ORL oblasti u dětí. Otorinolaryngologie a foniatrie*, 2009, roč. 2009, č. 2. ISSN 1210-7867. [info](#)
- SLEZÁKOVÁ, Lenka. *Ošetřovatelství pro zdravotnické asistenty. Dermatovenerologie, oftalmologie, ORL stomatologie*. 1. vyd. Praha: Grada, 2008. 213 s. ISBN 9788024725062. [info](#)
- BOGUSZAKOVÁ, Jarmila, Šárka PITROVÁ a Eva RŮŽIČKOVÁ. *Akutní stavy v oftalmologii*. 1. vyd. Praha: Galén, 2006. 116 s. ISBN 8072623680. [info](#)
- TEPLAN, Vladimír. *Akutní stavy v nefrologii*. Vyd. 1. Praha: Triton, 1999. 158 s. ISBN 8072540270. [info](#)
- *Akutní stavy v první linii*. Edited by Jarmila Drábková. 1. vyd. Praha: Grada, 1997. 330 s. ISBN 8071692387. [info](#)
- VODA, Gustav a Mojmir LEJSKA. *Dynamika sluchových změn po akutraumatu u pacientů léčených na ORL VN Brno v letech 1973 -1982*. 1984. Čs. Otolaryng. , 34. [info](#)
- *neurčeno* NOVÁKOVÁ, Iva. *Ošetřovatelství ve vybraných oborech : dermatovenerologie, ORL, stomatologie*. 1. vyd. Praha: Grada, 2011. 235 s. ISBN 9788024734224. [info](#)
- **Další zdroje viz prezentace a přednášky**

Ukončení předmětu

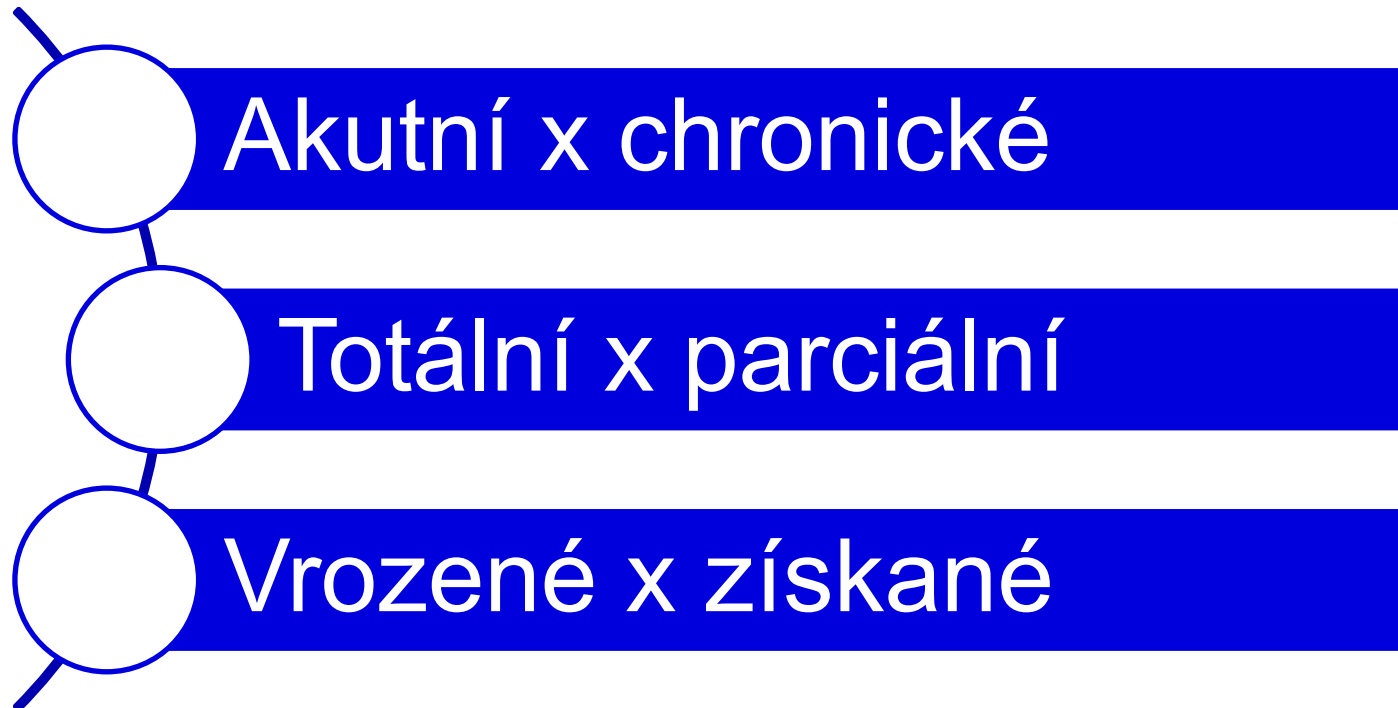
- Kolokvium - na základě splněných zadaných úkolů v IS MUNI

Akutní stavy v urologii

OBSTRUKCE MOČOVÝCH CEST

OBSTUKCE

= překážka, zamezení/ztížení průchodnosti dutým trubicovým orgánem



Močové cesty - anatomie

- **Ledvinná pánvička**

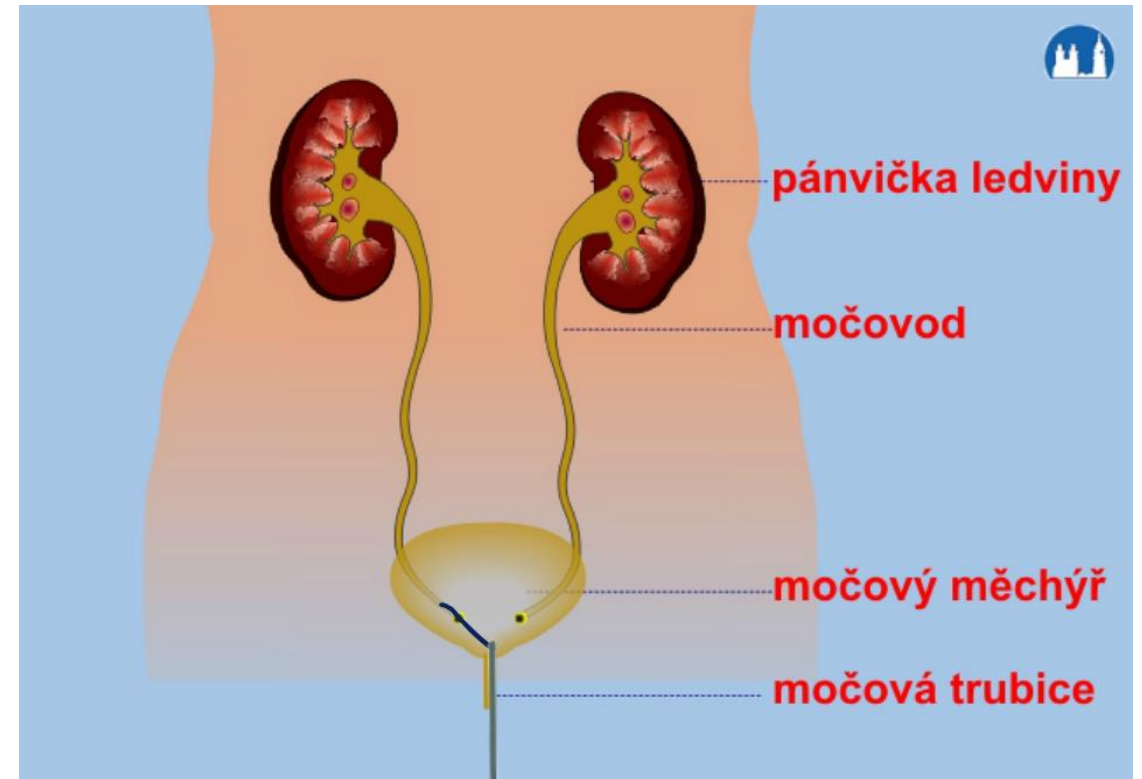
(tvar oploštělé nálevky, do které ústí kanálky)

- **Močovod (ureter)**

- **Močový měchýř**

(objem 600-1200 ml, pocit na močení při 400-600 ml)

- **Močová trubice (urethra)**



Obr. 1

Etiologie I.

Vnitřní příčiny

- Intraluminální/intramurální/ligace po pánevních operacích

Vnější příčiny

- Maligní proces v pánvi, retroperitoneální fibróza

Etiologie II.

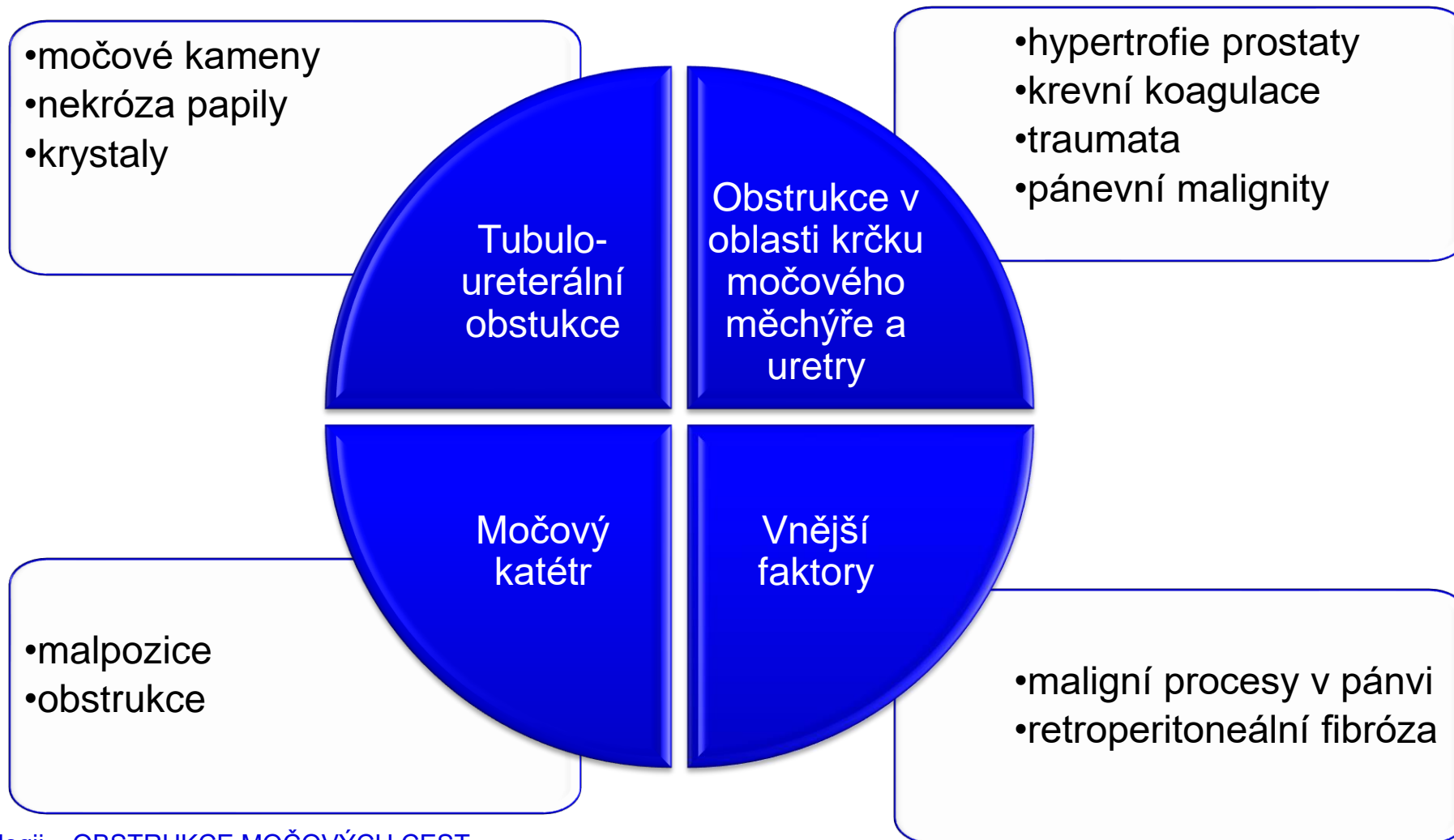
intraluminální

- Litiáza
- Krevní sraženina
- Nekróza papily

intramurální

- Striktura ureteru
- Hypertrofie
- Maligní onemocnění prostaty
- Radiační fibróza

Etiologie III.



Diagnostika I.

- **Anamnéza** (rodinná zátěž, chron. onemocnění, užívané léky, alergie, bolest, změny ve vyprazdňování...)
- **Fyzikální vyšetření** (5P)
- **Laboratorní vyšetření** (vyšetření moče...)
https://www.youtube.com/watch?v=_FEbMkR2y14
- **Zobrazovací metody** (RTG, CT, MR, UZ...)

Diagnostika II. – Fyzikální vyšetření

- **Obtíže při močení** (dysurie, strangurie...)
- **Palpace ledvin** (vleže na zádech s pokrčenými DKK, jednou rukou tlačíme na ledvinu v bederní krajině a druhou rukou tlačíme přes břicho v opačném směru – hmatná/zvětšená u tumoru, polycystické ledviny, hydronefrózy)
- **Tapotament** (úder na bederní krajinu hranou ruky – bolest u pyelonefritidy, glomerulonefritidy)
- **Palpace ureterálních bodů** (průsečík medioklavikulární a umbilikální čáry, v polovině vzdálenosti mezi spina iliaca anterior superior a symfýzou a nad symfýzou – palpace bolestivá při zánětech a ureterolitiáze)
- **Palpace a poklep močového měchýře** (těsně nad symfýzou, ke zjištění bolestivosti nebo většího rezidua moče)

Diagnostika III. – Posouzení moče

OLIGURIE

- Pokles diurézy **pod 500 ml/24 hodin**
- Diuréza **menší než 0,3 ml/kg/h** po dobu nejméně 24 hodin
- Pokles glomerulární filtrace
 - při snížené renální perfúzi
 - mechanickou překážku odtoku moči

Diagnostika IV. – Mikrobiologické vyšetření moči

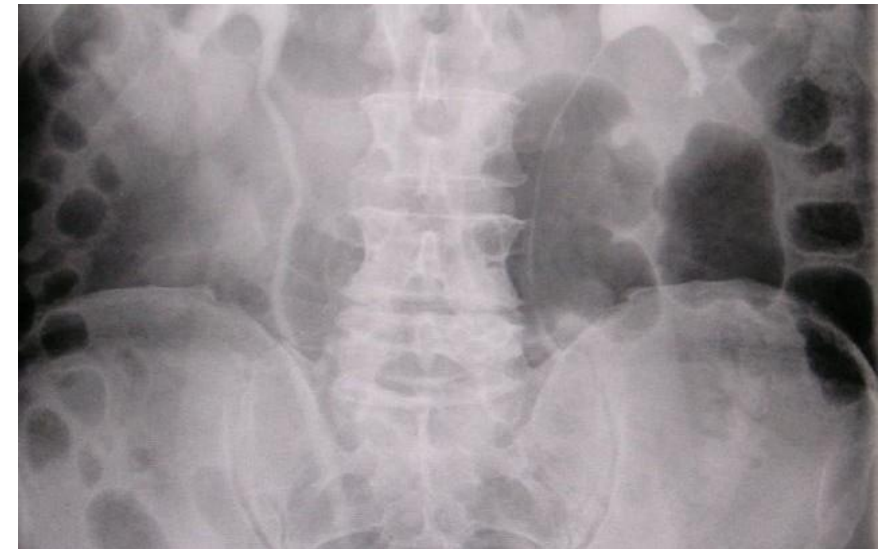– **Močový sediment** (mikroskopické vyšetření)

- Kvalitativní - hodnocení přítomnosti erytrocytů, leukocytů, válců, krystalů
- Kvantitativní – počet elementů (dle Hamburgera)

– **Kultivace** (bakteriologické vyšetření)

Diagnostika V. – Zobrazovací metody

- RTG nativní snímek
- RTG – vylučovací urografie (kontrastní látka)
- UZ (tvar, velikost, cysty, tumory, konkrementy)
- CT



Obr. 2

Diagnostika VI. – Endoskopické metody

- Cystoskopie
- Transuretrální endoskopie – více viz video
- https://www.youtube.com/watch?v=ZVbw7s7MtWw&ab_channel=HospitalTV



Obr. 4

Možnosti léčby I.

Obstrukce na úrovni močové trubice

- zavedení močového katétru
- suprapubická cystostomie

Obstrukce na úrovni ureteru

- retrográdní zavedení ureterálního katétru
- nefrostomie

Možnosti léčby II.

UROSTOMIE

- **Vyústění močových cest před stěnu břišní**
- Moč vytéká permanentně **do urostomického sáčku**
- Indikace: karcinom moč. měchýře, kongenitální anomálie, úrazy, poškození močového měchýře při radioterapii
- „*Brickerův měchýř*“ – vyústění pomocí tenkého střeva

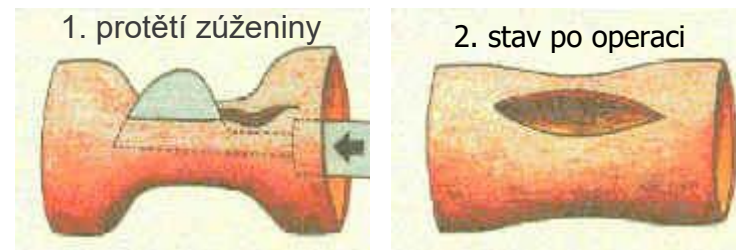
Možnosti léčby III. – Endoskopické metody

– **Transuretrální resekce** nádoru močového měchýře/prostaty (TURBT/TURP)

– **Ureterorenoskopie**

– **Cystolitotrypse** – odstranění konkrémentu z močového měchýře

– **Optická uretrotomie** – protětí striktury močové trubice zevnitř pod zrakovou kontrolou



– **Perkutánní extrakce kamene** (PEK) – odstranění konkrémentů nefroskopem

Možnosti léčby IV. – Otevřené operace

- Ureterolitotomie
- Nefrolitotomie
- Pyelolitotomie

- prováděné dnes výjimečně
- většinou plánované výkony

Radikální cystektomie

- Rozsáhlý několikahodinový výkon
- P/K často po radioterapii/chemoterapii
- P/K se špatnou nutricí
- Velké krevní ztráty!

Možnosti léčby V. – Konzervativní terapie u urolitiázy

- Zvýšený příjem tekutin
- Diuretika
- Úprava diety
 - Kameny oxalátové: omezit potraviny s obsahem natriumoxalátu, kalciumoxalátu (špenát, červená řepa, fazole, čokoláda, kakao...)
 - Kameny urátové: vyloučit potraviny s obsahem kyseliny močové a puriny (vnitřnosti, ryby, luštěniny, káva, čokoláda...)
 - Kameny fosfátové: omezit fosfor (kakao, mák, žloutek, sýry...)
 - Kameny cystinové: omezit sodík (uzeniny, sýry, vejce, vnitřnosti...)

Komplikace I.

Hydronefróza (rozšíření ledvinné pánvičky způsobené hromaděním moči před překážkou)

Vznik močových kamenů
(pro retenci moči)

Polyurie (po uvolnění bilaterální obstrukce)

Selhání ledvin

Retence moči

Infekce
močových
cest

Pyelonefritidy

Komplikace II.

TUR syndrom

- Nejzávažnější komplikace při peroperačním použití irigační tekutiny
- Hypervolemicko-hypotonický syndrom
- Příznaky: neklid, zmatenost, agitovanost, křeče, poruchy vědomí, hypertenze z hypervolémie, při hladině Na pod 120 mmol/l rozšíření QRS komplexu, elevace ST úseku, při hladině pod 100 mmol/l hypotenze, arytmie, plicní otok, srdeční zástava
- Terapie: ukončení operačního výkonu, transport ARO, zajištění VF, oxygenace, diuretika, vazoaktivní látky, úprava vnitřního prostředí zejména hladiny Na)

Specifika ošetrovatelské péče I.

- Péče o **PMK** (průchodnost, funkčnost, při ucpání – dle ordinace lékaře provádět proplachy...)
- Péče o **nefrostomii** (pravidelné převazy, kontrola krytí, průchodnost, množství a charakter moči...)
- Punkční **epicystostomie** (průchodnost, funkčnost, okolí – zarudnutí, prosak, pravidelná výměna sáčku...)

Specifika ošetrovatelské péče II.

Ošetrovatelské intervence – VYLUČOVÁNÍ

- Sleduj **množství a charakter moči** (hematurie, příměsi, pH)
- Sleduj **dysurické potíže**
- Sleduj **příjem a výdej tekutin**
- Podávej **diuretika** dle ordinace lékaře
- Sleduj stav pocení

Specifika ošetrovatelské péče III.

- Sleduj **bolest** (lokalizaci, intenzitu, charakter)
- Sleduj **vitální funkce**
- Sleduj **operační ránu** (krytí, prosak, převazy)
- Sleduj **drény** (funkčnost, charakter odpadu)
- Zvýšená **hygiena** genitálu a péče o kůži
- Sleduj **známky infekce** (subfebrilie, třesavka, bolest, pálení...)
- Zajistit **odběry** biologického materiálu
 - Moč (sediment, bakteriologické vyšetření)
 - Krev (ledvinné fce – urea, kreatinin)

Specifika ošetrovatelské péče IV.

Katetrizace močového měchýře

- Dodržuj zásady **asepse!**
- Při zavádění cévky u močové retence a dlouhodobě přeplněného močového měchýře – **nevypouštět celý obsah najednou!**
(rychlou změnou tlaku hrozí porušení žil a následné krvácení)
- Pravidelná výměna – dle výrobce (obvykle max. 21 dnů)

ZÁVĚR

- Obstrukční **UROPATIE** = přítomnost obstrukce v moč. cestách



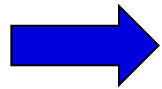
- Obstrukční **NEFROPATIE** = porucha už glomerulární filtrace v ledvině způsobená obstrukcí

POSTRENÁLNÍ SELHÁNÍ LEDVIN:

- Riziková skupina: muži s onemocněním prostaty, P/K s nitrobřišními/pánevními malignitami
- Po odstranění obstrukce – často výrazná polyurie (4-20 l/den) a někdy i rozvoj hyperkalemické renální tubulární acidózy
- Obstrukce horní části vývodných močových cest nemusí být zřejmá u hypovolemických P/K

PAMATUJ !!

Obstrukce močového katétru – u P/K na JIP nejčastější příčina
nově vzniklé náhlé oligurie/anurie



Proplach/výměna PMK

Kazuistika

Případ 76leté ženy s progresivním selháním ledvin, u které byla zjištěna bilaterální hydronefróza v důsledku ureterální stenózy, která byla přivezena do nemocnice pro zhoršující se zdravotní stav

Při přijetí si pacientka stěžovala na únavu, oboustranný edém nohou a úbytek hmotnosti okolo 10 kg. TT- 36,5 ° C TK - 135/70 mmHg

Laboratorní vyšetření krve:

- kreatinin v séru - 601 $\mu\text{mol/l}$
- močovina - 39,5 mmol/l
- celkový albumin - 57,5 g/l
- sérový albumin - 28 g/l
- sodík - 143 mmol/l
- draslík - 4,8 mmol/l
- CRP – 33mg/l
- Sedimentace ery 81mm/h

- Hemoglobin - 107g/l
- Leukocyty – 7,2 g/l
- Trombocyty- 333g/l

Laboratorní vyšetření moči:

- Clearance kreatininu byla 4 ml/min.
- Proteinurie - 1,9 g/24h
- Mikroskopická hematurie s mírnou leukocyturií.
- Bakteriologicky moči byla sterilní.

Úkol:

Zhodnoťte laboratorní hodnoty pacientky.

Laboratorní hodnoty - norma

Laboratorní vyšetření krve:

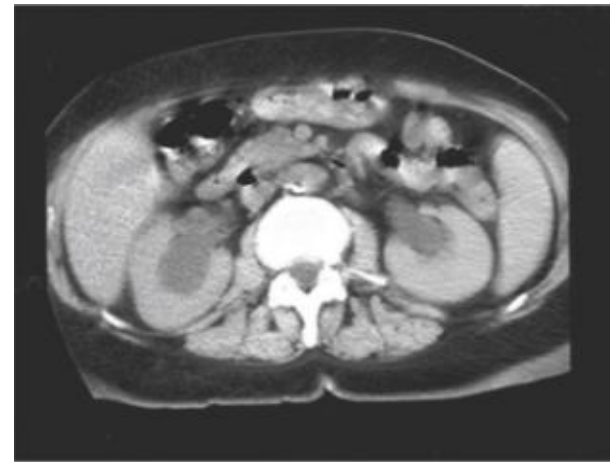- | | |
|--|------------------------------|
| • kreatinin v séru - 601 $\mu\text{mol/l}$ | (44–104 $\mu\text{mol/l}$) |
| • močovina - 39,5 mmol/l | (2,9 – 8,2 mmol/l) |
| • Celková bílkovina - 57,5 g/l | (64-79g/l) |
| • sérový albumin - 28 g/l | (35–53g/l) |
| • sodík - 143 mmol/l | (135-145mmol/l) |
| • draslík - 4,8 mmol/l | (3,8–5,0 mmol/l) |
| • CRP – 33mg/l | (do 5 mg/l) |
| • Sedimentace ery 81mm/h | (7-12 mm/hod) |
|
 | |
| • Hemoglobin - 107g/l | (120-162 g/l) |
| • Leukocyty – 7,2 x10 ⁹ /l | (3–6 x 10 ⁹) |
| • Trombocyty- 333 x10 ⁹ /l | (150–300 x 10 ⁹) |

• Laboratorní vyšetření moče:

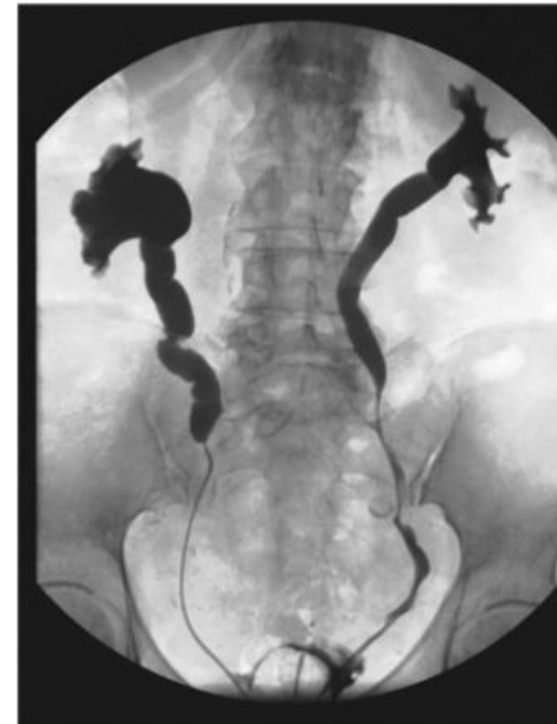- | | |
|-----------------------------------|-------------------|
| • Clearance kreatininu - 4 ml/min | (1,1 – 1,9ml/min) |
| • Bílkovina v moči - 1,9 g/24h | (0,13g/24h) |

Diagnostika

- Byl proveden nativní břišní CT snímek ukazující oboustrannou hydro-uretero-nefrózu s masivní dilatací horních močovodů a ledvinné pánve viz obr č.1.
- CT vyšetření neprokázalo žádné známky obstrukční abdominálně-pánevní masy, retroperitoneální fibrózy, urolitiázy nebo opadané papilární nekrózy.
- Byla provedena oboustranná ureterální katetrizace a retrográdní pyelografie.
- V rámci diferenciální diagnostiky byla zvažována bilaterální malignita, proto byla provedena ureterální biopsie vykazující pouze nespecifický zánět bez nádorových buněk.



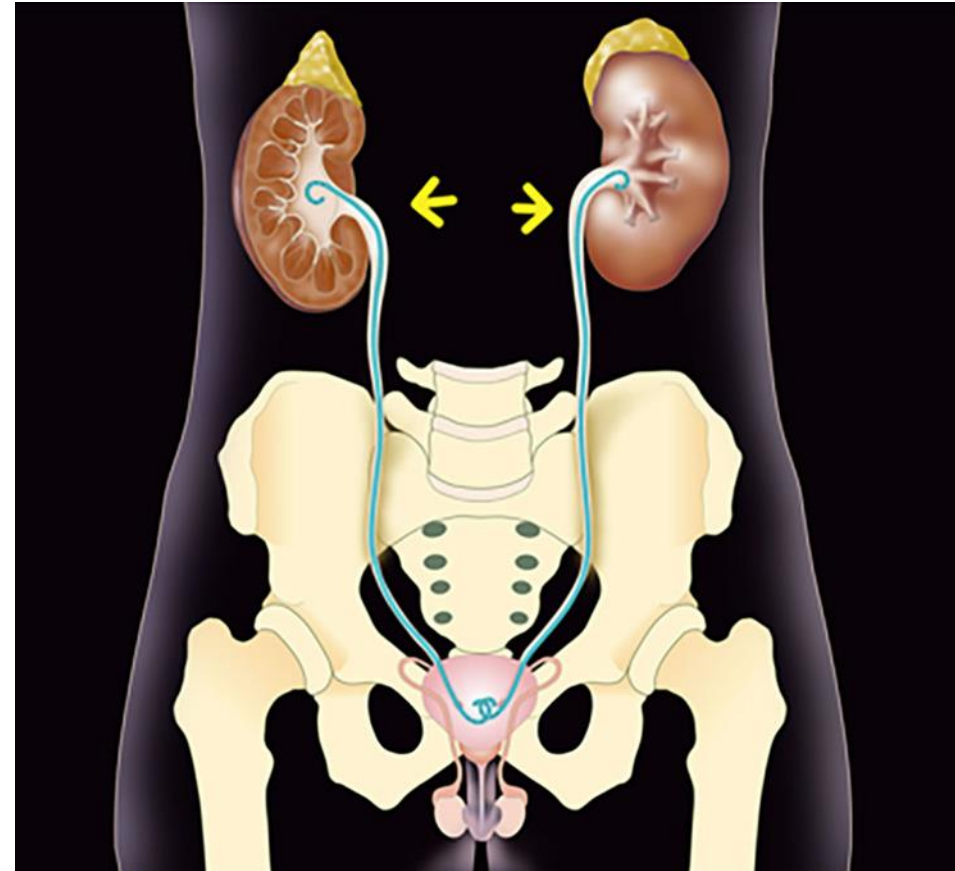
Obr. 1. Nativní CT při přijetí vykazující masivní bilaterální hydronefrózu



Obr. č. 2 Retrográdní pyelografie ureterální stenózou vpravo a částečnou ureterální stenózou vlevo.

Diagnostika

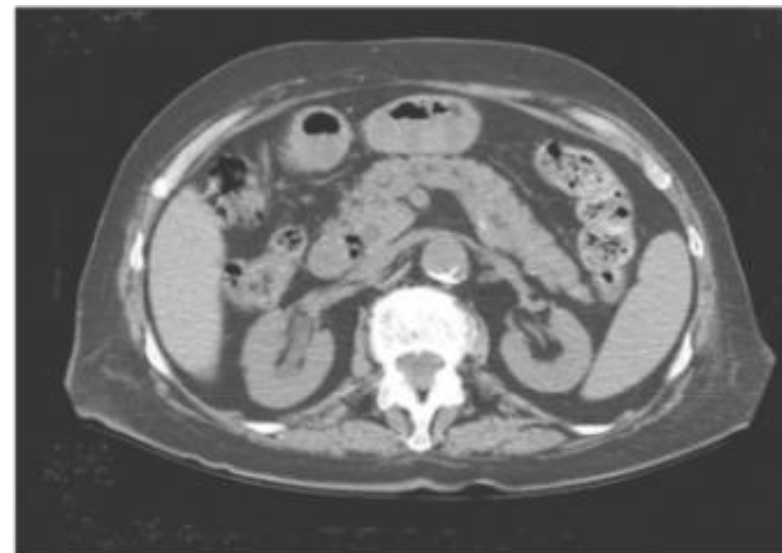
- Byla provedena oboustranná ureterální katetrizace pomocí duble J katetrů obr. č. 3, která v následujících zlepšila diurézu pacientky ($\approx 2\ 000$ ml/den), ale bohužel nedošlo ke zlepšení funkce ledvin.
- Pro dokončení diagnostického závěru byly provedeny imunologickými testy a také byla provedena biopsie ledvin.
- Na základě těchto vyšetření byla detekována Pauci-imunní srpkovitá glomerulonefritida.



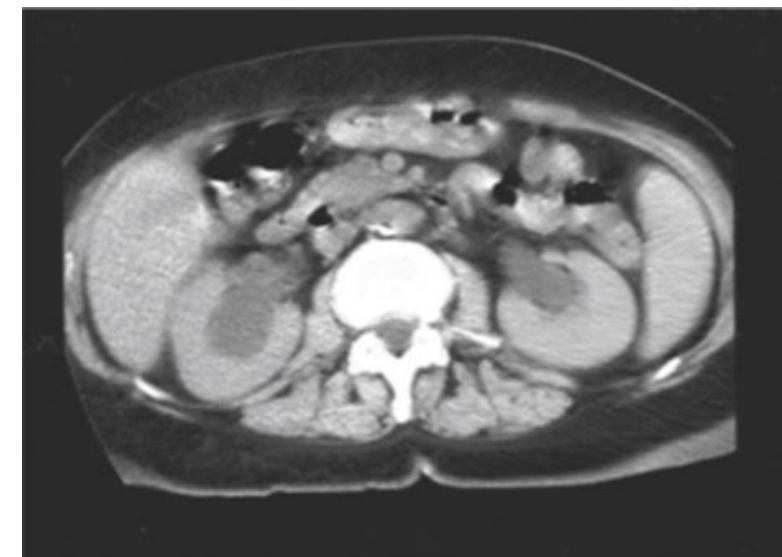Obr. č. 3 Duble J katetr

Léčba a vývoj stavu

- Byla zahájena léčba Methylprednisolonem (4 × 1 g) i.v.
- Následně Prednison p.o v kombinaci s Cyklofosfamidem (3 × 500 mg)i.v. po dobu 1 měsíce.
- V následujících týdnech se funkce ledvin postupně zlepšovala a kreatinin se stabilizoval na 140 $\mu\text{mol/l}$.
- Opakované UZ prokázal zlepšení hydro-uretero-nefrózy a protobylly extrahovány duble J katétrý.
- Kontrolní CT vyšetření po 3 měsících ukázalo úplnou regresi hydronefrózy na levé straně a částečnou regresi na pravé straně obr. č. 4



Obr. č. 4 CT po 3 měsících



CT při přijetí

Úkol:

Jaké jsou nežádoucí účinky kortikosteroidů ?

Nežádoucí účinky

Sytém	Nežádoucí účinky
Imunitní	Snížení rezistence vůči bakteriálním, virovým, mykotickým a parazitárním infekcím
Pojivový	Potlačení fibroplastických procesů: Zpomalené hojení ran, atrofie podkoží a kůže
Endokrinní pankreas	Manifestace, event. dekompenzace diabetu mellitu, ketoacidóza, diabetické koma(ketoacidotické i hypersomolární)
CNS	Nespavost, motorický neklid, vertigo, cefalea, euforie, psychotické stavy (deprese, manie). Psychický návyk.
Oční	Indukce glaukomu, zadní kapsulární katarakta, progresse korneálních ulcerací u herpetické keratitidy
GIT	Exacerbace vředové choroby (především žaludeční), žaludeční hemoragie, střevní perforace, indukce akutní pankreatitidy, zastření manifestace náhlých příhod břišních
Pohybový	Steroidní myopatie, osteoporóza, aseptická kostní nekróza
Kardiovaskulární	Hypertenze, urychlení vývoje aterosklerózy, steroidní kardiomyopatie, zvýšená koagulabilita s tendencí k TEN, hypokalemií způsobené poruchy srdečního rytmu
Metbolismus	Retence sodíku a vody s otoky, hypokalemická alkalóza, hyperlipidemie, indukce dysproporční obezity
Endokrinní	Útlum růstu u dětí, amenorea, pokles potence a libida u mužů, útlum osy hypotalamus-hypofýza-nadledvinová kůra
Kožní	Kožní atrofie, nitrokožní krvácení, hirsutismus, akné, pletora

Závěr

- U dospělých jsou nejčastějšími příčinami oboustranné obstrukce močovodu retroperitoneální nebo pánevní novotvary, kameny nebo retroperitoneální fibróza. Diferenciální diagnostika však zahrnuje i další vzácné etiologie.

Příčiny oboustranné nebo potenciálně oboustranné obstrukce močovodu *.

Malformace močových cest

Několik převážně vrozených dětských chorob

Urolitiáza a endoluminální obstrukce

Kameny, papilární nekróza s opuštěnou papilou, krevní sraženiny, plesňové houby

Vnitřní ureterální obstrukce

Přechodný buněčný karcinom a jiné maligní novotvary fibroepiteliální polypy, ureteritis cystica

Vnější ureterální obstrukce

Abdominopelvické nádory, lymfom, endometrióza retroperitoneální fibrózy, sarkoidóza

Systémová a zánětlivá onemocnění **

Vaskulitida malých cév, periarteritis nodosa, Churg – Strauss, Henoch – Schönlein purpura, eozinofilní ureteritida, RA

Ureterální lokalizace infekcí

Houbová (aktinomykóza), tuberkulóza, bakteriální, virová (imunokompromitovaný hostitel)

Smíšený

Těhotenství, zpomalená peristaltika, ucpaný stent, pooperační

Zdroje I. - Knižní

- Matějovič M. et al., Ledviny. In P. Ševčík et al., 2014. *Intenzivní medicína*. 3. vyd. Praha: Galén, 2014; s. 569-599. ISBN 978-80-749-2066-0.
- Šafránková A., Nejedlá M. *Interní ošetřovatelství II*. 1. vyd. Praha: Grada Publishing, a. s., 2006. s. 216. ISBN 978-80-247-1777-7.
- Schneiderová M. *Perioperační péče*. 1. vyd. Praha: Grada Publishing, a. s., 2014. s. 368. ISBN 978-80-247-4414-8.
- Slezáková L. et al. *Ošetřovatelství v chirurgii II*. 1. vyd. Praha: Grada Publishing, a. s., 2010. s. 304. ISBN 978-80-247-3130-8.
- Zemanová J., *Základy anesteziologie 1. část*. 1. vyd. – dotisk. Brno: NCO NZO, 2014; s. 208. ISBN 978-80-7013-505-1.

Zdroje II. - Elektronické

- Diagnostika (vyšetřovací metody). *Multimediální trenažér plánování ošetrovatelské péče* [online]. [2020-05-22]. Dostupné z: <https://ose.zshk.cz/vyuka/diagnostika.aspx?id=170>
- Češka R. Obstrukce močových cest. *Medicabaze.cz* [online]. [2020-05-23]. Dostupné z: http://www.medicabaze.cz/index.php?sec=term_detail&catId=32&cname=Urologie&termId=3585&tname=Obstrukce+mo%C4%8Dov%C3%BDch+cest&h=empty#jump
- Juřenová H., Brázda B. *Endoskopie v urologii* [online]. [2020-05-23]. Dostupné z: <https://www.urologiepropraxi.cz/pdfs/uro/2010/03/10.pdf>
- https://www.youtube.com/watch?v=_FEbMkR2y14
- Závada J., Peiskerová M. *Urolitiáza, tumory ledvin, obstrukce močových cest*
- [online]. [2020-05-23]. Dostupné z: <https://portal.lf1.cuni.cz/clanek-617-urolitiaza-tumory-ledvin-obstrukce-mocovych-cest>.
- Joelle Suillot, Jürg Bollmann, Samuel Rotman, Eric Descombes, "*Bilateral Ureteral Stenosis with Hydronephrosis as First Manifestation of Granulomatosis with Polyangiitis (Wegener's Granulomatosis): A Case Report and Review of the Literature*", *Case Reports in Nephrology*, vol. 2020, Article ID 7189497, 6 pages, 2020. <https://doi.org/10.1155/2020/7189497>

Akutní stavy v urologii

ENZYZEMATICKÁ PYELONEFRITIDA

Emfyzematická pyelonefritida

Definice

Akutní emfyzematická pyelonefritida (dále jen EPN) patří mezi vzácné život ohrožující onemocnění, charakterizované hnisavou nekrotizující infekcí renálního parenchymu a perirenální tkáně bakteriemi tvořícími plyn¹.

Emfyzematická pyelonefritida

Etiologie

- Příčina nemoci není zcela objasněna.
- Zvýšená hladina glukózy může být predispozice pro vznik EPN, jelikož až 80 % pacientů má diagnostikován diabetes mellitus (DM).
- Společně s hladinou glukózy i obstrukce horních močových cest je predisponujícím faktorem².

Emfyzematická pyelonefritida

Etiologie

- Nejčastějším agens jsou plyn tvořící bakterie:
 - *Escherichia coli* (58-71 %).
 - *Klebsiella pneumoniae*
 - *Streptococcus* skupiny B
- Vzácně se může jednat i o mykotické infekce
 - *Candida albicans*
 - *Candida tropicalis*
- V 10-19 % je zjištěna polymikrobiální flora^{1,2}.

Emfyzematická pyelonefritida

Etiologie

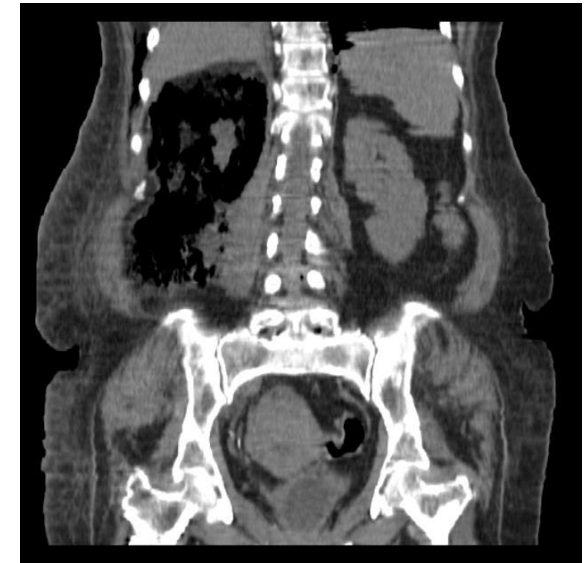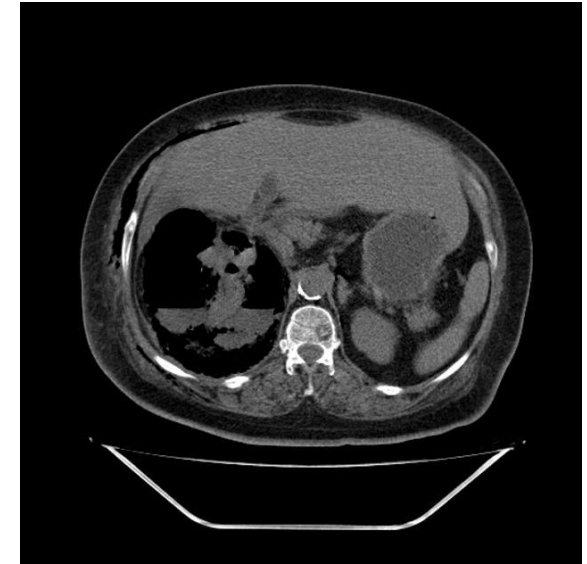
- Incidence EPN je u žen vyšší (85 %) z důvodu celkově vyššího výskytu zánětu močových cest mezi ženami.
- Většinou se jedná o jednostranné postižení, ale velmi výjimečně se vyskytuje oboustranné, které je spojeno s vyšší mortalitou.
- Mortalita se pohybuje mezi 8-69 % v závislosti na typu léčby:
 - Farmatoterapie – 71 %
 - Chirurgická terapie – 29 %¹

Emfyzematická pyelonefritida

Etiologie

EPN je vyskytuje ve 2 typech:

- 1. typ** – nekróza renálního parenchymu většinou bez přítomnosti tekutiny nebo plynu. Vážnější prognóza.
- 2. typ** – přítomnost renální a perirenální tekutiny s bublinami nebo plynem v dutém systému ledviny. Prognóza je příznivější².



Emfyzematická pyelonefritida

Diagnostika I.

- Klinický obraz odpovídá akutně probíhající pyelonefritidě s nespecifickými známkami zánětu:
 - subfebrílie až febrílie
 - bolest v bederní krajině
 - nauzea, zvracení
 - šokový stav
 - zmatenost či letargie ¹.

Emfyzematická pyelonefritida

Diagnostika II.

- Klinický obraz (pokračování):
 - Laboratorní vyšetření:
 - známky dekompenzovaného diabetu
 - velmi zřídka pneumaturie
 - elevace zánětlivých markerů (CRP, leukocyty)
 - trombocytopenie a hematurie ^{2,3}.

Emfyzematická pyelonefritida

Diagnostika III.

– Klinický obraz – raritní případy:

- pneumomediastinum
- subkutánní emfyzém
- průnik plynu do okolí míchy a vznik subkapsulárního hematomu
- šíření plynu do šourku a semenného provazce³.

Emfyzematická pyelonefritida

Diagnostika

– Klinický obraz a anamnéza

– Kultivační vyšetření moči

– Zobrazovací metody

- Ultrazvukové vyšetření – ledviny
 - Rentgenové vyšetření – nativní snímek břicha a ledviny
 - Intravenózní urografie – nepřínosná z důvodu afunkčnosti ledviny
 - CT vyšetření – metoda volby, je schopno rozlišit typy EPN ^{1,2}.
- } Zjistí známky plynu v retroperitoneu

Emfyzematická pyelonefritida

Léčba

- Terapie musí být včasná a razantní
- Chirurgická terapie – zlatým standardem léčby EPN je urgentní nefrektomie
- Perkutánní drenáž ložisek – dostačující jen na počátku onemocnění^{1,2}.

Emfyzematická pyelonefritida

Léčba

– Konzervativní léčba

- Ve většině případů bývá nedostačující, kvůli velmi akutnímu průběhu EPN
- Jsou ovšem případy popisující úspěšné vyléčení pacientů s EPN pouze s pomocí intenzivní ATB terapie, podpory oběhu a perkutánní nefrostomií.
- Použití pouze v počátečních fázích onemocnění, později bývá pouze konzervativní léčba riskantní ^{1,3}.

Emfyzematická pyelonefritida

Léčba

– Antibiotická léčba

- Intenzivní terapie širokospektrými antibiotiky
- V případě prokázání citlivosti na základě kultivace specifická antibiotika.
- ATB podávat intravenózně (například cefalosporiny III.generace) ³.

Emfyzematická pyelonefritida

Komplikace

- Rozšíření infekce na okolní orgány
- Sepsa
- Smrt

Emfyzematická pyelonefritida

Ošetrovatelské péče

Urgentní příjem

- Zajištění pacienta – žilní linka (v kritickém stavu volíme raději 2x PŽK - 18G a více), TK (NIBP/IBP), močový katetr, perkutánní drenáž, NGS
- Monitorace pacienta – TK, TT, TF, D, EKG, SpO2, vědomí (GCS), diuréza (P+V), drenážní systémy (funkčnost, množství sekrece)
- Monitorace celkového stavu pacienta a případné změny nahlásit

lékaři

Emfyzematická pyelonefritida

Ošetrovatelské péče

Urgentní příjem

- Je-li pacient při vědomí – psychická příprava, vše vysvětlit
- Doprovázení pacienta na vyšetření – USG, RTG, CT
- Laboratorní vyšetření – KO, koagulace, kreatinin, urea, KS+Rh faktor, CRP, prokalcitonin, acidobazická rovnováha, hemokultura

Emfyzematická pyelonefritida

Ošetrovatelské péče

JIP/ARO

- Intenzivní terapie a monitorace pacienta
- Volumoterapie (tekutinová resuscitace 20 ml/kg během 30 min)
- Podpora oběhu (katecholaminy – noradrenalin- krátkodobě i do PŽK)
- V případě poruchy ventilace připojení na ÚPV

Emfyzematická pyelonefritida

Ošetrovatelské péče

JIP/ARO

- Celková péče o pacienta – celková hygiena, péče o DÚ, oči, nos
- Péče o invazivní vstupy (PŽK/CŽK, IBP)
- Výživa – v šokovém stavu nic per os, po stabilizaci stavu pacienta dieta s omezením bílkovin nejlépe enterální (per os/NGS)

Emfyzematická pyelonefritida

Ošetrovatelské péče

Předoperační příprava

- Příprava dokumentace, psychická příprava
- Příprava operačního pole - omytí, zastřihnutí ochlupení

Pooperační příprava

- Péče o operační ránu – sterilní krytí, aseptické postupy, kontrola krvácení a známky infekce (calor, rubor, dolor, tumor, function laesa)
- Péče o drény a stomie (funkčnost, množství charakter sekretu)

Kazuistika 1 – (pacient 66 let)

- **Anamnéza** - pacient, 66 let, diabetik (DM) na PAD, obézní, jinak zcela zdrav. Přichází pro pět dní trvající pocit žízně, únavu, slabost a dva dny trvající teploty kolem 38 °C. Udává makroskopickou hematurii. Sonograficky byl nalezen plyn v dutém systému pravé ledviny a v jejím okolí, plyn v okolí levé ledviny. CT zobrazila oboustranný rozpad tkáně ledvin s obrazem flegmonózní plynotvorné infekce
- **Laboratoř** - anémie, leukocytóza, trombocytopenie, prodloužení koagulačních testů a pokles antitrombinu III s rozvojem diseminované intravaskulární koagulace. Biochemicky bylo zvýšení jaterních testů a minerálová dysbalance. Kultivačně byla v moči i v krvi prokázána *Escherichia coli* citlivá na veškerá běžná antibiotika.

Kazuistika 1 – (pacient 66 let)

- **Léčba** - ATB – metronidazol, cefotaxim a amoxicilin.
- **Průběh** - od přijetí byl pacient oligoanurický, proto byla provedena akutní hemodialýza. Provedeny byly převody erymasy, plazmy, trombocytární náplavy a antitrombinu III, aplikován byl nízkomolekulární heparin a diabetes byl kompenzován krátkodobým inzulinem. Postupně přes intenzivní léčbu dochází k rozvoji septického šoku. Pro progresi stavu přistoupeno k akutní bilaterální nefrektomii. Celkový stav pacienta se však nadále zhoršoval a pacient 50 hodin od přijetí umírá na akutní sepsi.³

Kazuistika 2 - (pacient 56 let)

- **Anamnéza** - pacient ve věku 56 let, fumator, diabetik na inzulinoterapii s přidruženými onemocněními CHOPN 2. stupně, hypertenze, chronická pankreatitida)
- **Potíže** - 12 hodin trvající anurie; 3 dny trvající horečky kolem 40 °C ; bolesti v obou bederních krajinách. Ultrasonograficky (US) byly ledviny bez městnání, bohatšího parenchymu.
- **Laboratoř** - ↑ hladina urey a kreatininu, hyperglykemie a zvýšené CRP, v krevním obrazu byla anémie a leukocytóza. Kultivačně byla prokázána *Escherichia coli* citlivá na veškerá běžná antibiotika. Nasazena byla ATB terapie ciprofloxacinem.

Kazuistika 2 - (pacient 56 let)

- **Léčba** - nasazena byla ATB terapie ciprofloxacinem.
- **Průběh** - následující den po přijetí trvá oligoanurie a febrilie – do kombinace byl přidán gentamicin a metronidazol. Čtvrtý den dle US byl oboustranně edematózní parenchym široký 40 mm, hypotonie pánvičky vpravo (12 mm) a ložisko plynu o velikosti 35 mm. Provedená CT prokazuje emfyzematózní pyelonefritidu dolního pólu pravé ledviny . Vzhledem k nálezu a rozvoji septického stavu byl zaveden stent vpravo a ciprofloxacin nahrazen cefotaximem.

Kazuistika 2 - (pacient 56 let)

- Otevřená operace neindikována vzhledem k prodloužení koagulačních parametrů. Tentýž den dochází k progresi septického stavu, a proto přistoupeno po přípravě čerstvou plazmou k operační revizi pravé ledviny. Vzhledem k nálezu solitárního dobře přístupného ložiska a stabilizaci celkového stavu pacienta byla provedena dekapsulace ledviny a drenáž. Pokračovala ATB terapie ve čtyřkombinaci cefotaxim, flukonazol, metronidazol a ciprofloxacin. Postupně došlo k úplné úpravě celkového stavu a funkci ledvin.³

Kazuistika 3 – (pacientka 66 let)

- **Anamnéza** - pacientka, 66 let, DM II. typu na inzulinoterapii s interní multimorbiditou (kardioačka, hypertonička) byla přijata na interní oddělení pro týden trvající bolesti v zádech, průjmy, zvracení a subfebrilie. Na CT břicha bylo v den přijetí prosáknutí levé ledviny bez průkazu abscesu.
- **Laboratorně** - leukocytóza s posunem k nezralým formám leukocytů, elevace CRP a dusíkatých katabolitů. Kultivačně byla prokázána *Escherichia coli* citlivá na veškerá běžná ATB.

Kazuistika 3 – (pacientka 66 let)

- **Léčba** - zahájena empirická ATB terapie v kombinaci amoxicilin/klavulanát + ciprofloxacin. Vzhledem ke zhoršení stavu s rozvojem septického šoku bylo provedeno druhý den kontrolní CT vyšetření, kde byla prokázána emfyzematózní pyelonefritida vlevo s četnými drobnými ložisky plynu v parenchymu ledvin. Tentýž den byla provedena levostranná nefrektomie. Postupně došlo k úplné úpravě celkového stavu a funkci pravé ledviny.

Úkol:

Jak budetr pečovat o pacientku po nefrektomii?

Použitá literatura

1. HUŠEK, Petr a Miloš BROŽÁK. Emfyzematózní pyelonefritida – život ohrožující stav. *Urologie pro praxi* [online]. 2010, 20.10.2010, **11**(6), 317-328 [cit. 2020-05-20]. Dostupné z: <https://www.urologiepropraxi.cz/pdfs/uro/2010/06/10.pdf>
2. DANČÍ, Peter. AKUTNÍ EMFYZEMATÓZNÍ PYELONEFRITIDA. *Urologie pro praxi* [online]. 2006, 20.10.2010, , 32-33 [cit. 2020-05-20]. Dostupné z: <https://www.urologiepropraxi.cz/pdfs/uro/2006/01/09.pdf>
3. PROŠVIC, Petr. EMFYZEMATÓZNÍ PYELONEFRITIDA: POPIS ŠESTI PŘÍPADŮ. *Ces Urol* [online]. 2015, 30.01.2015, **19**(1), 69-77 [cit. 2020-05-20]. Dostupné z: <https://www.czechurol.cz/pdfs/cur/2015/01/09.pdf>
4. P HARTUNG, Michael.; PRAVEEN Jha a kol. EMPHYSEMATOUS PYELONEPHRITIS Dostupné z: <https://radiopaedia.org/articles/emphysematous-pyelonephritis>

Onemocnění stěny skrota

Fournierova gangréna skrota

- Jedná se o polymikrobiální infekci
- Projevuje se fasciitidou a gangrénou měkkých tkání šourku, penisu až perianální oblasti
- **Etiologie**
 - Patří k nejzávažnějším stavům v urologii
 - Mortalita dosahuje podle metaanalýzy 16%, bez rozdílu pohlaví
- **Výskyt**
 - Primárně infekce mužského genitálu
 - Můžeme se setkat i u žen vyššího věku
 - U gravidních
 - Výjimečně výskyt i u dětí

Onemocnění stěny skrota

Fournierova gangréna skrota

– Rizikové faktory pro vznik FG

- Vyšší věk, oslabení organismu imunodeficiencí, diabetes mellitus
- alkoholismus, nikotinismus, nádorové onemocnění
- Jako důsledek traumatu, urologického, gynekologického či kolorektálního onemocnění
- Následek chirurgického výkonu s tímto onemocněním spojeným, zvláště u rizikových pacientů

– Původce infekce

- E. coli (46,6%), která se šíří z oblasti urogenitálního traktu, anorekta či kůže zevního genitálu
- Dalšími patogeny jsou: Streptococcus (36,8 %), Enterobacter, Staphylococcus, Enterococcus, Pseudomonas, Corynebacterium, a Klebsiella pneumoniae ⁴

Onemocnění stěny skrota

Fournierova gangréna skrota

- Příznaky

- lividní skvrna v oblasti brány vstupu infekce
- otok a zarudnutí, není zpočátku výrazně bolestivé
- Krepitace

- Během hodin - šíření infekce a změně obrazu až do podoby gangrenózní přeměny s hnisavým rozpadem.
- Medián doby prvních symptomů na kůži do gangrenózních změn - 6 dnů
- šířící se gangrénou - na perineum, podbřišek, do oblasti penisu
- septický stav
- přes správnou diagnostiku a okamžitou terapii končí stav často fatálně

Onemocnění stěny skrota

Fournierova gangréna skrota

– Diagnostika

- zánětlivé markery - CRP, prokalcitonin, leukocytóza
- Dále: KO, D – dimery, fibrinogen

– Terapie

- Chirurgická: okamžitý chirurgický zákrok - radikální excizi všech gangrenózních i potenciálně postižených okolních tkání
- Rána bez sutury
- Zavedením drenáže dolních močových cest (epicystostomie)
- Zvážení derivace stolice - střevní stomie, aktivní odsávání stolice z anorekta⁴

Onemocnění stěny skrota

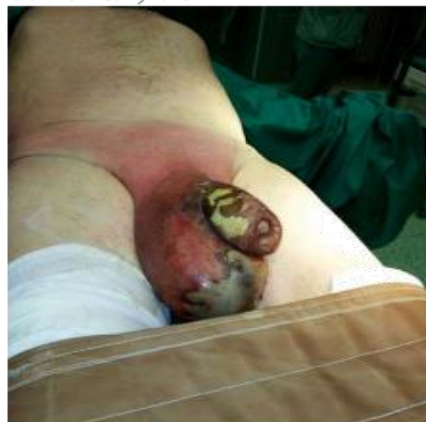Fournierova gangréna skrota

– Terapie

– Farmakologická:

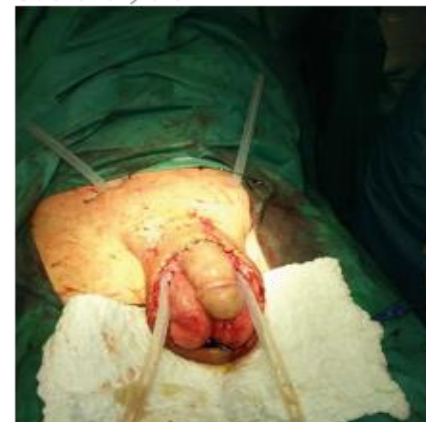- Antibiotická terapie – širokospektrá ATB (kombinace cefalosporinu III. generace s aminoglykosidem a metronidazolem, ev. fluorochinolon s metronidazolem)
- Streptokokové infekce - klindamycin
- Enterokokové infekce - vankomycin
- Intenzivní či resuscitační péče podle stavu pacienta ⁴

Obr. 1. Před výkonem



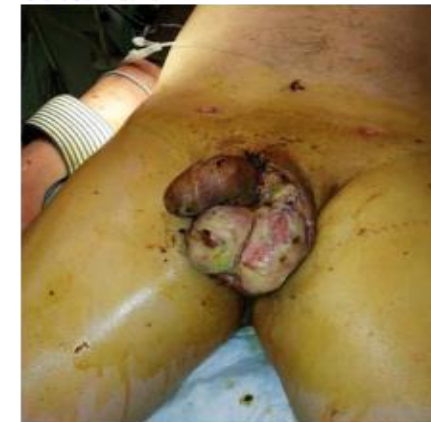rinooen). Na zvlášť závažný stav ukazuje obraz

Obr. 2. Po výkonu



Atrovent sporei. Urologické konzilium bylo voláno

Obr. 3. Před revizí



stav pacienta neumožňoval provedení dalších

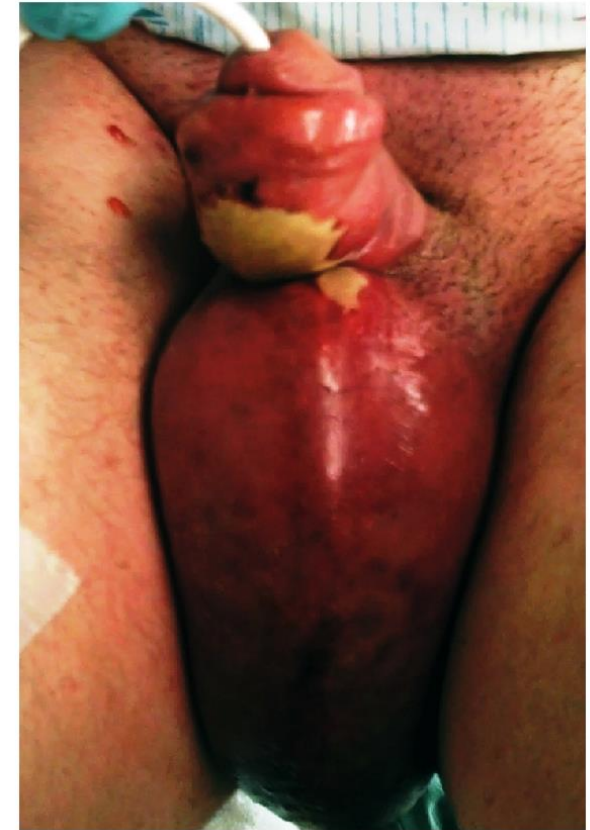
SDĚLENÍ Z PRAXE I
FOURNIEROVA GANGRÉNA

Kazuistika – anamnéza

- zdravý 29letý muž byl přivezen na pohotovost poté co měl dva dny horečky, zvracení a trpěl difuzních bolestí svalů. V rámci anamnézy si také stěžoval silnou bolest a otok šourku po časté masturbaci mýdlem jako lubrikantu. Uváděl, že při předchozích masturbacích docházelo k opakujícímu se zarudnutí penisu a oděrkám, které se zhoršily během posledních tří dnů od jeho poslední masturbace. Popřel jakékoli nedávné cestování, zanedbání v osobní hygieně nebo jakékoli jiné předchozí urogenitální poranění nebo příznaky.

Kazuistika - příznaky

- teplota 39,4 ° C. J
 - krevní tlak byl 87/50 mmHg,
 - srdeční frekvence byla 124 úderů / min
 - respirační frekvence byla 24 dechů / min se
 - saturací kyslíkem 100%
 - významný erytém, otoky a kalorie penisu a šourku, které zasahovaly do oblasti stydké kosti, ale šetřily žalud (obrázek [1](#)).
- Na ventrální ploše penisu byl zaznamenán velký zápachající povlak



Karuistika - léčba

- Byla zahájena agresivní i.v. resuscitace tekutinou FR a byla stanovena předběžná klinická diagnóza Fournierovy gangrény, po i.v. klindamycinu a ampicilinu a byl konzultován chirurgický zákrok.
- Pacient byl převezen na operační sál, kde bylo zjištěno, že cystoskopie a anoskopie jsou normální, bez známek gangrenózního nálezu nebo zdroje infekce z močového měchýře nebo konečníku.

▪

Kazuistika - závěr

- Podstoupil tři samostatné chirurgické debridementy šourku a penisu a také mu byl voperován kožní štěp v penoskrotální oblasti. K jeho léčebnému režimu byl přidán intravenózní imunoglobulin. V výsledku z hemokultur byly identifikovny kmeny *Staphylococcus aureus* a *Streptococcus pyogenes* . V den nemocnice 22 byl propuštěn domů.