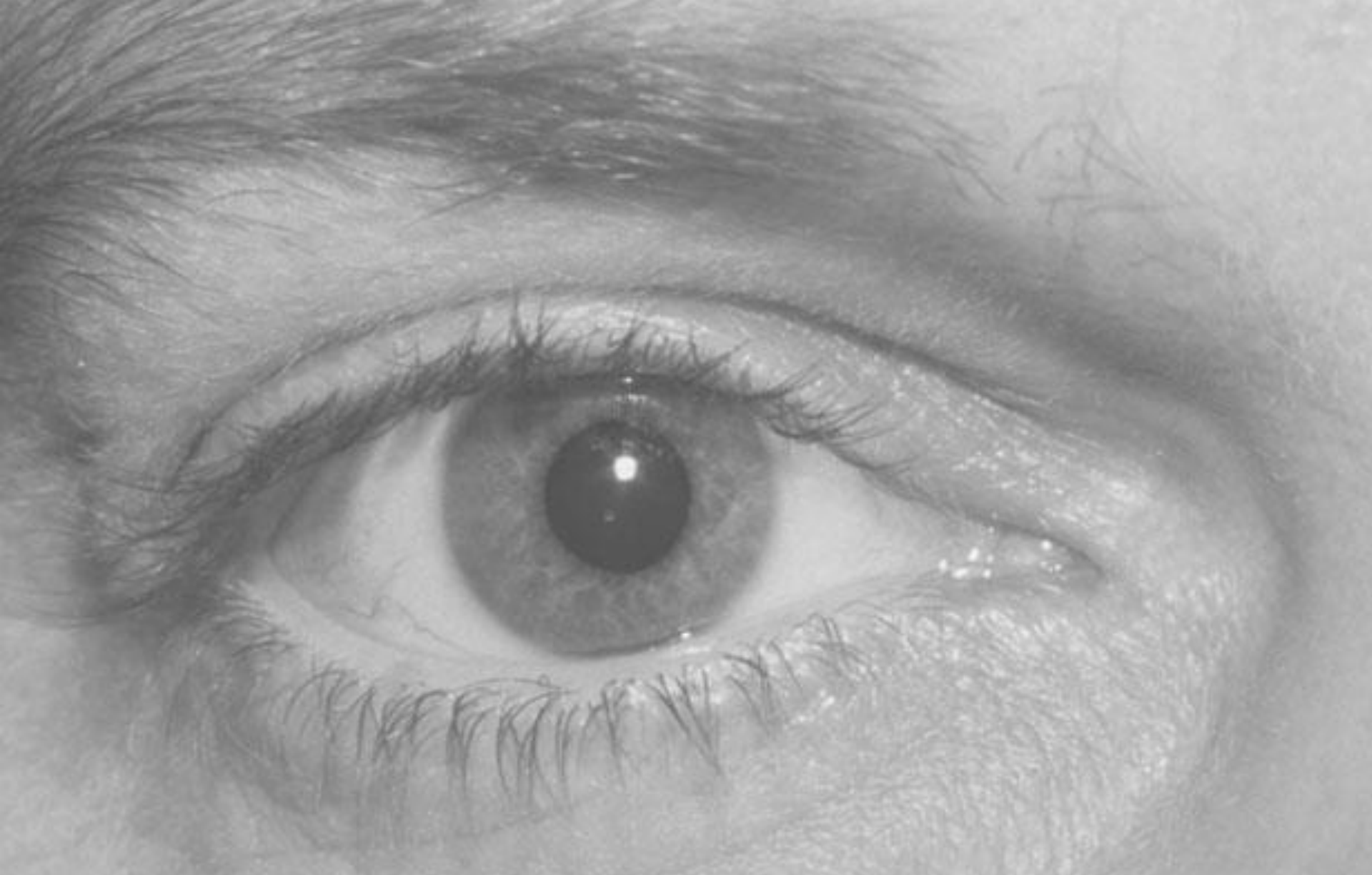



Supranukleární okohybné poruchy

Klasifikace očních pohybů

- **Sakády** – rychlé verzní pohyby obou očí, jejich účelem je zobrazit předmět zájmu co nejrychleji na střed sítnice, lze provést vědomě
- **Sledovací pohyby** – pomalé verzní pohyby obou očí, jejich cílem je, aby pohybující se objekty byly na sítnici zobrazeny ostře. Nelze je kontrolovat vůlí.

Klasifikace očních pohybů

- **Vergenční pohyby** (akomodace, fúze) – zajišťují, že se objekty v různé vzdálenosti zobrazí na korespondující místa sítnic obou očí
- **Reflexní pohyby**
 - optokinetický nystagmus
 - vestibulookulární reflex

Okohybný aparát

- Motorická centra mozkové kůry, mozkový kmen, mozeček
- Okohybné nervy a jejich jádra
- Okohybné svaly

Poruchy okulomotoriky

- **Infranukleární**

poruchy motility způsobené postižením hlavových nervů, extraokulárních svalů nebo onemocněním orbity

- **Supranukleární**

mozkový kmen nebo „výše“

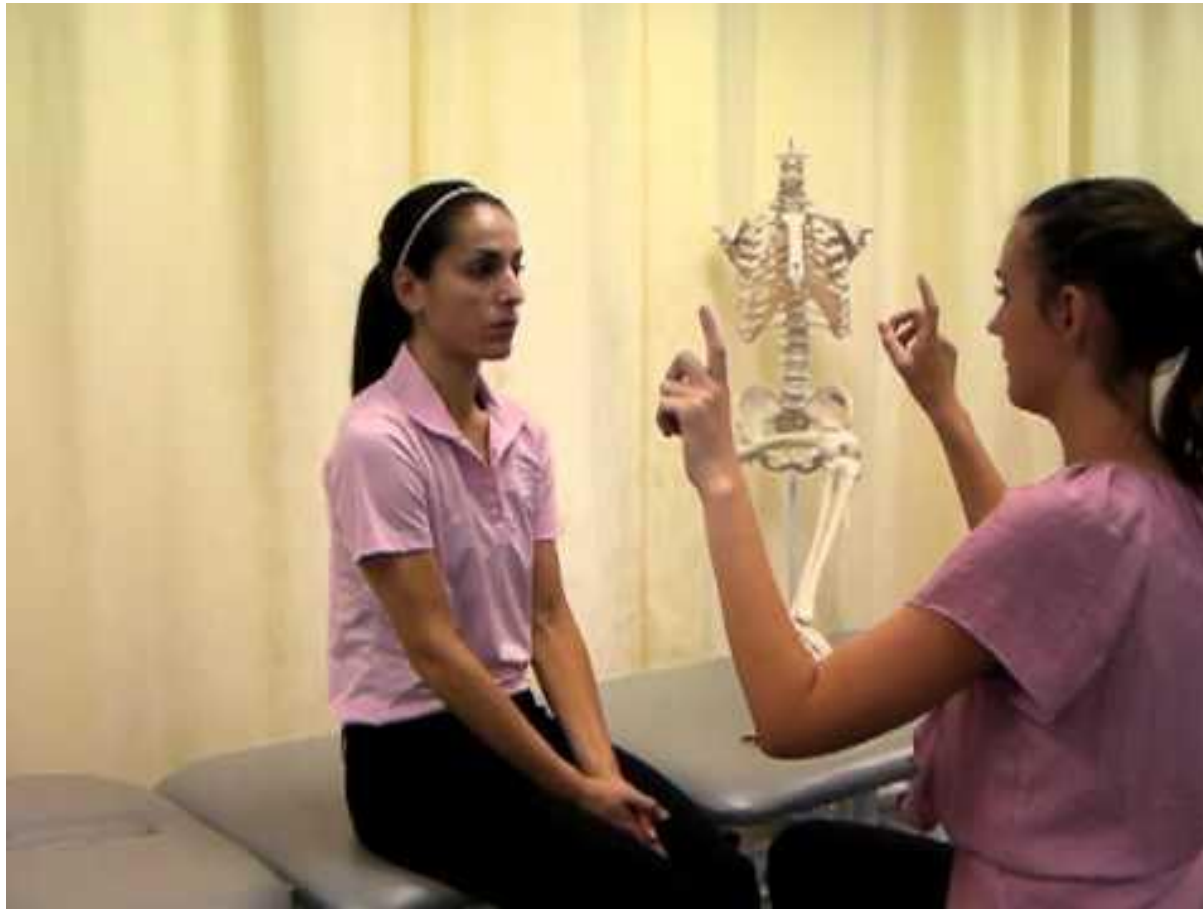Supranukleární poruchy okulomotoriky

- Postihují obě oči
- Některé druhy pohybů jsou postiženy více, jiné méně
- Příčina leží v mozgovém kmeni nebo „výše“

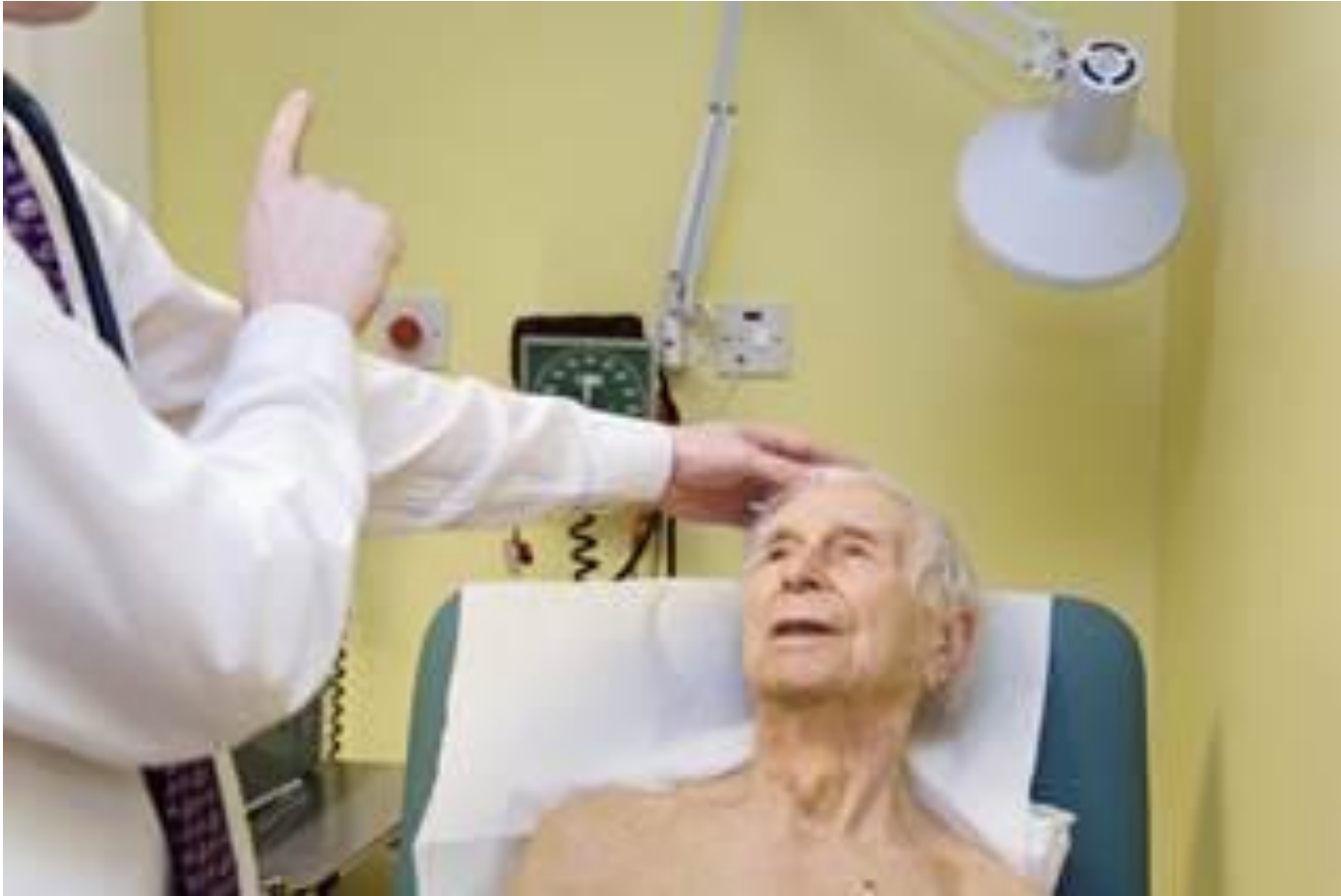Vyšetření

- Rychlé pohyby očí (sakády)
- Sledovací pohyby, resp. optokinetický nystagmus
- Vestibulookulární reflex
- Konvergence při pohledu do blízka


Vyšetření sakád



Vyšetření sledovacích pohybů



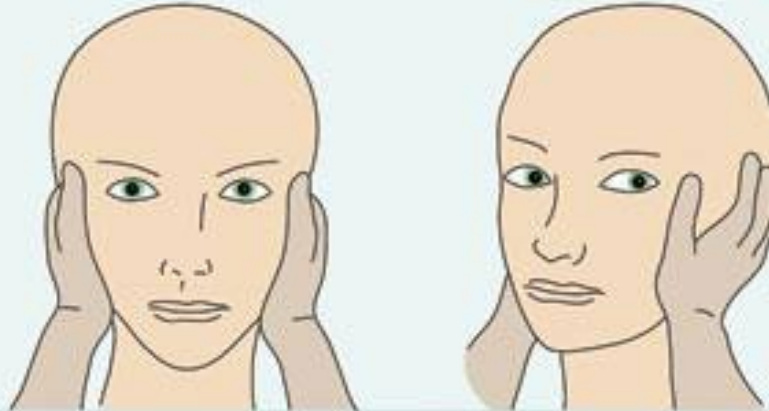Vyšetření optokinetického nystagmu



Vestibulookulární reflex

NORMAL VOR

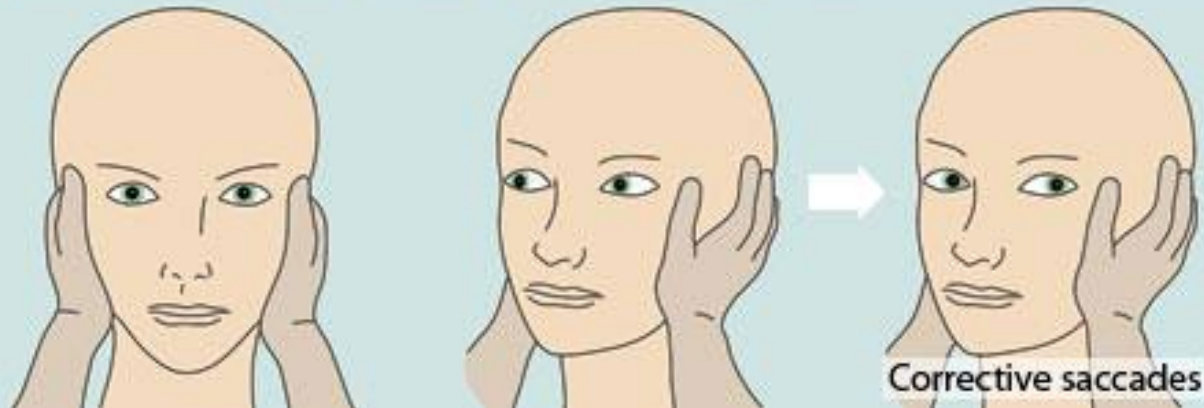Patient focused on examiners nose



After sharp turn to patient's right, patient remains focused on examiners nose

ABNORMAL VOR

Patient focused on examiners nose



Corrective saccades

Vyšetření konvergence



Motorická centra mozkové kůry

- Korové motorické centrum v čelním laloku řídí volní pohyby očí
- Korové motorické centrum v týlním laloku řídí reflexní (zrakově podmíněné) pohyby, tzv. okulomotorické: konvergence, fúze, fixace, atd.
- Vestibulární aparát představuje centrum pro reflexy statokinetické: oči jimi vyrovnávají změny polohy hlavy a těla

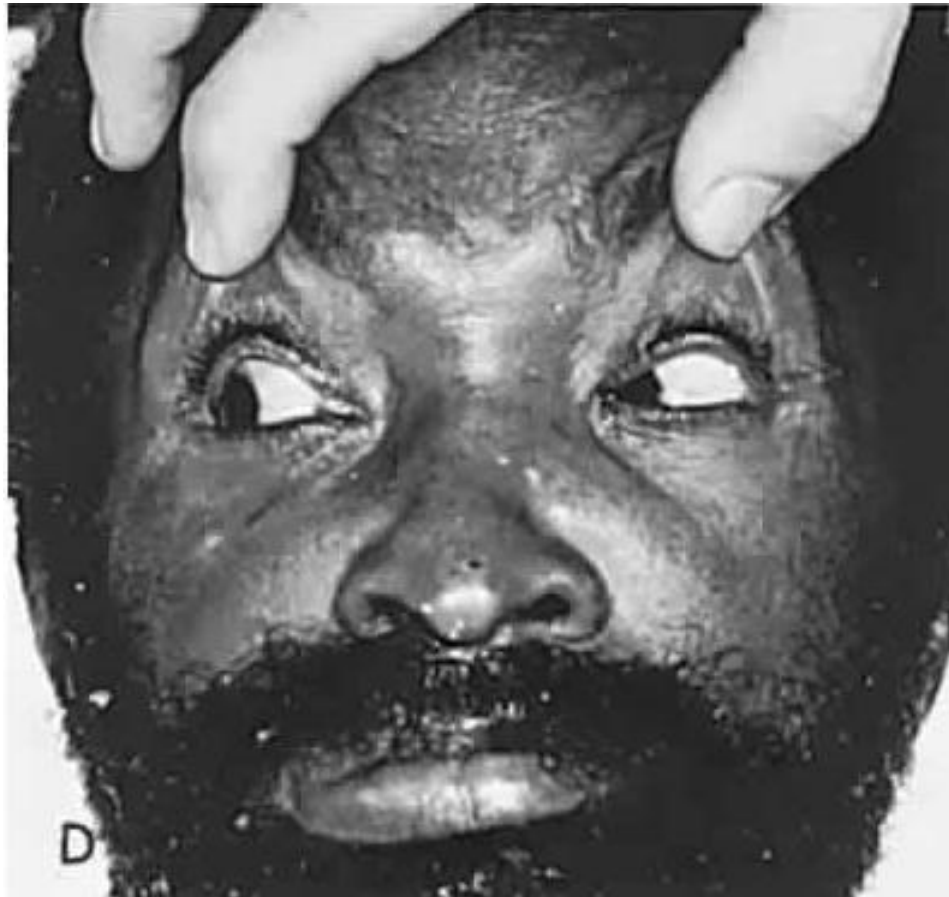Motorická centra mozkové kůry

- Z center jsou impulzy přenášeny k jádrům okoohybných nervů
- Centra jsou párová a popudy z těchto center jsou impulzem pro binokulární párové pohyby
- Poruchy center způsobují pohledové obrny, nikdy strabismus

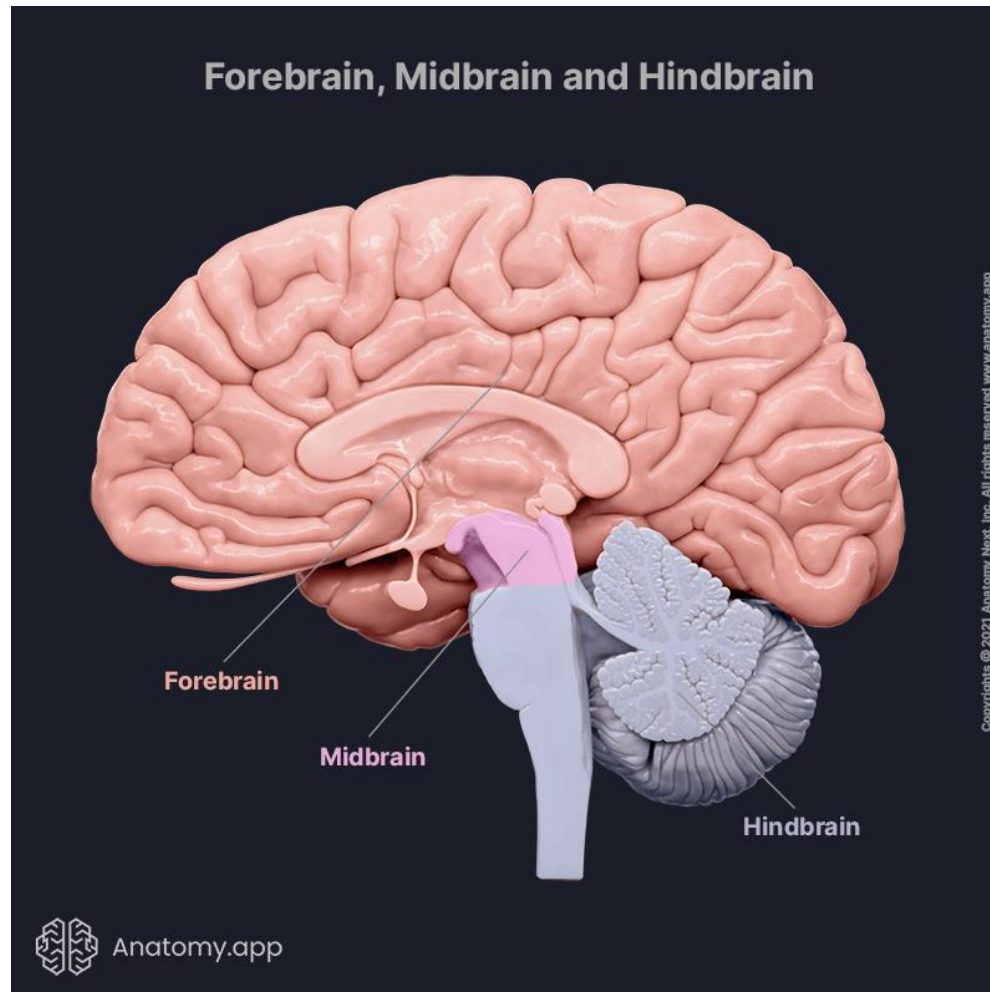
Hemisferální léze

- způsobí **konjugovanou deviaci** očí jedním směrem
- Iritační léze (např. epileptický záchvat)
- Nebo zánikové léze (např. CMP)

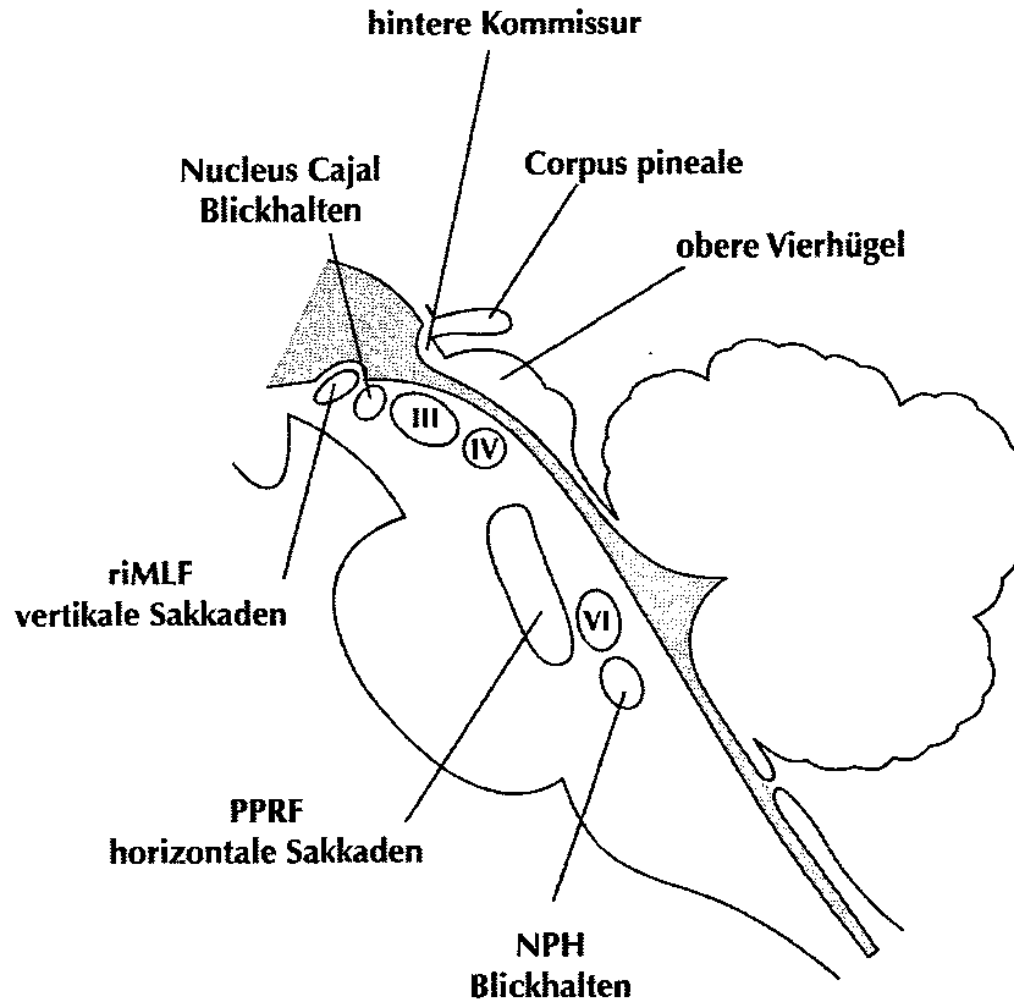
Pacient po CMP ve frontoparietální oblasti vpravo,
konjugovaná deviace očí doprava



Okulomotorická centra mozku kmene

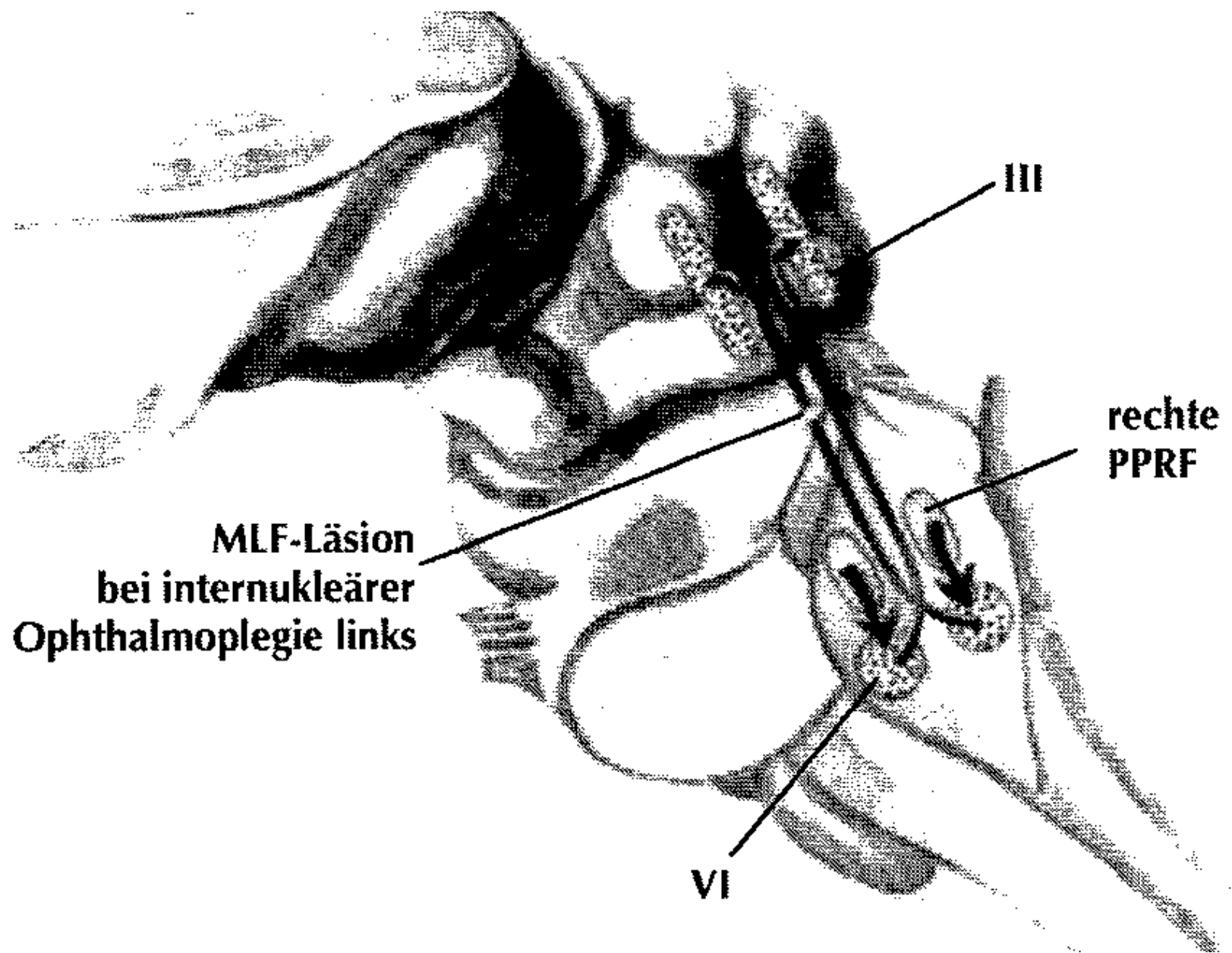


Okulomotorická centra mozkového kmene



Horizontální pohyby

- M. rectus lateralis + m. rectus medialis
- N. VI + N. III
- Paramediální pontinní retikulární formace → jádro n. VI a přes fasciculus longitudinalis medialis také jádro n. III



**MLF-Läsion
bei internukleärer
Ophthalmoplegie links**

**rechte
PPRF**

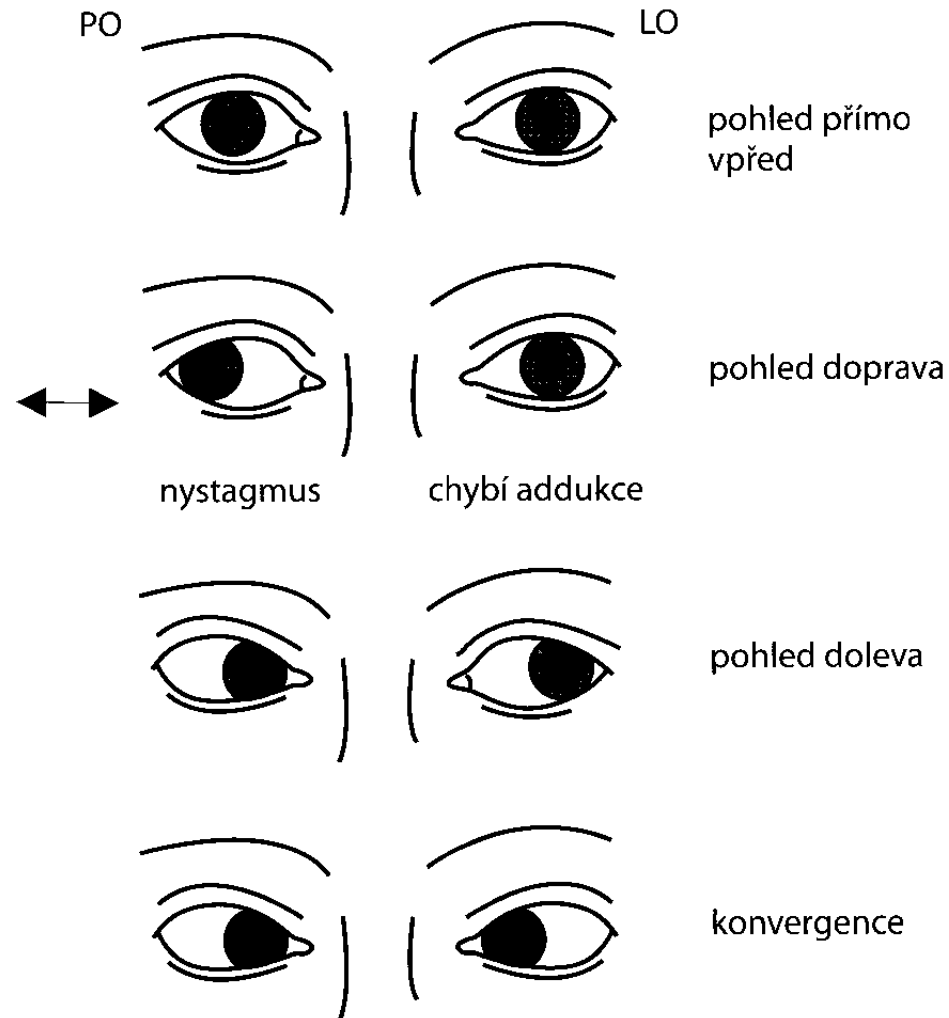
III

VI

Internukleární oftalmoplegie (INO)

- Důsledek postižení fasciculus longitudinalis medialis (vychází z jádra n. VI, přechází na druhou stranu a postupuje do části jádra n. III, která inervuje m. rectus medialis)
- Oko na straně léze při horizontálním pohledu neaddukuje
- Addukce není postižena při konvergenci
- Současně nystagmus druhého (abdukujícího) oka
- Příčina: RS, infarkt kmene, tumory v oblasti FLM

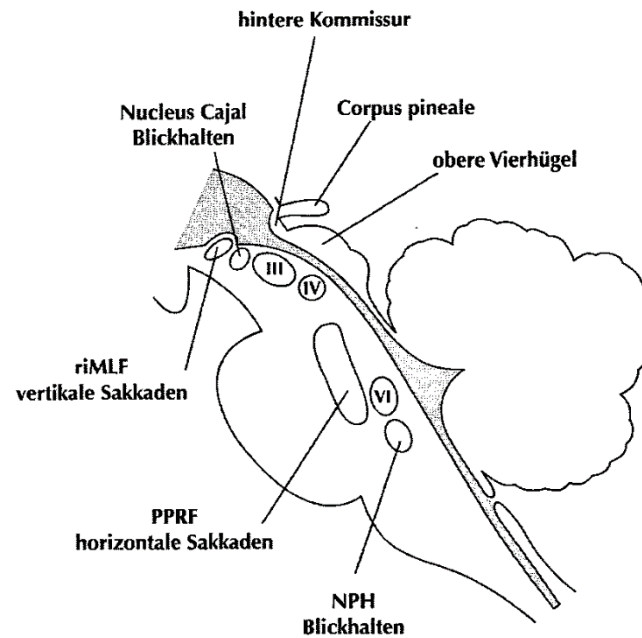
Internukleární oftalmoplegie vlevo





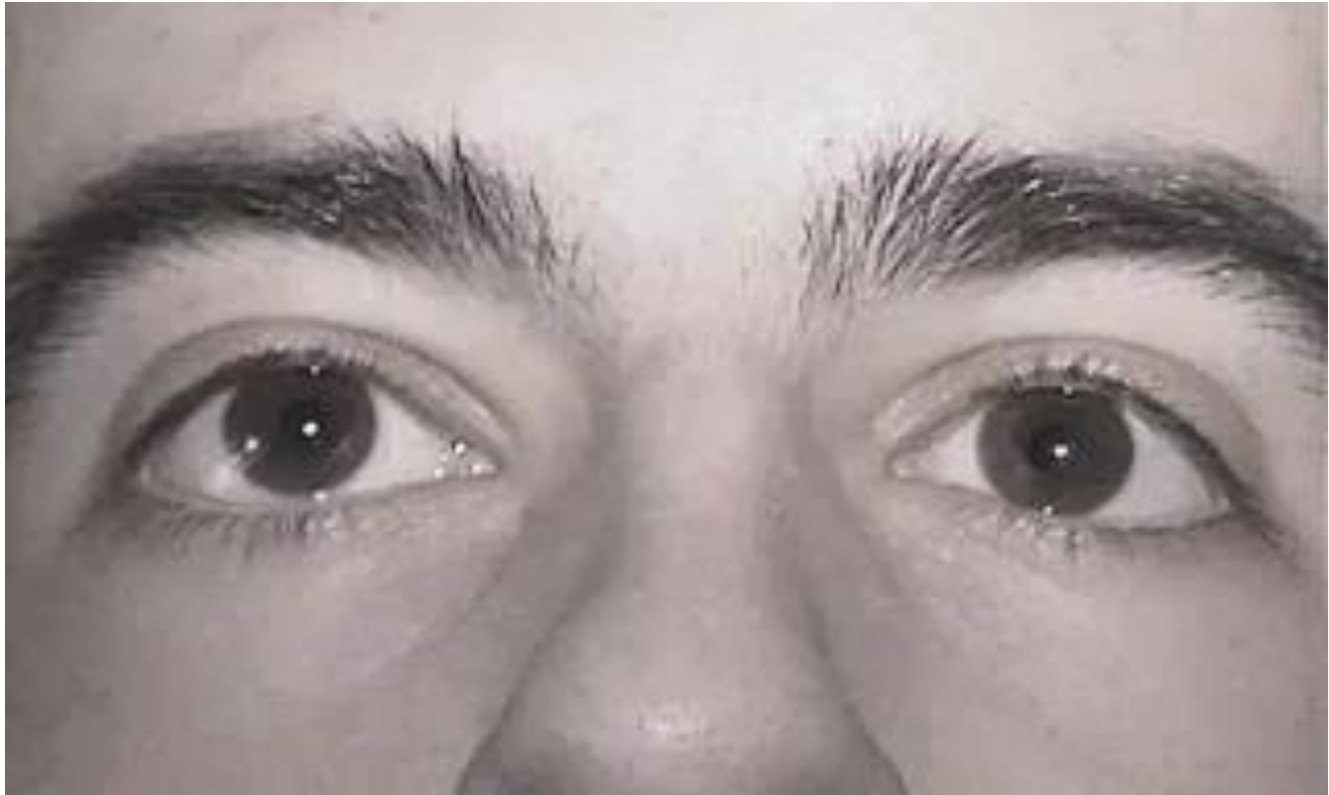Vertikální oční pohyby

- Jádra v rostrální části středního mozku a pretektální oblasti



Parinaudův syndrom

- „syndrom dorzálního středního mozku“
- Léze stlačující dorzální mezencefalon a pretektální oblast
 - Porucha vertikálního pohledu (nahoru)
 - Široké zornice nereagující na osvit, zúží se však při konvergenci (light-near-dissociation)
 - Konvergenční a retrakční nystagmus
- Příčiny: tumory pineální oblasti, vnitřní hydrocefalus



Nystagmus

- Rytmický, mimovolní, kmitavý pohyb očí
- Pohyby jsou složené z pomalých očních pohybů v jednom směru, které jsou opakovaně přerušovány rychlými očními pohyby typu sakád v opačném směru

Nystagmus - rozdělení

- *Podle směru* (horizontální, vertikální, rotační,...)
- *Podle kmitů* (pendulující, záškubový)
 - *Frekvence* (rychlá, pomalá)
 - *Amplituda* (jemná, hrubá)

Nystagmus fyziologický

- Optokinetický nystagmus
- Fixační (při fixaci objektu v extrémní poloze)

Optokinetický nystagmus

- fyziologický nystagmus
- Je OKN přítomný? Je normální? Stranová asymetrie?
- Výhodný u dětí nebo u neurologických pacientů (po CMP)

Patologický nystagmus

- **Senzorický (očního původu)**

u vrozených očních vad nebo u onemocnění, která se začnou projevovat v prvních týdnech života do 2 let (achromatopsie, hypoplázie makuly - albinismus, ROP), vrozený nystagmus - většinou není spojen s poškozením mozku ani očí)

- **Otogenní (vestibulární)**

vestibulární nystagmus při poruchách labyrintu, bývá spojen se závratěmi

- **Centrální (neurogenní):** RS, CMP, tumory, intoxikace, ...

Kongenitální nystagmus

- Motorická porucha s / bez senzorického defektu
- Může být dědičný
- Diskrepance vývoje senzorického a motorického aparátu
- Lze posoudit až od 4. měsíce dítěte (po dozrání makuly)
- v dospívání se jeho intenzita snižuje

Kongenitální nystagmus

- Bilaterální, symetrický, horizontální
- Často klidová (anulová) zóna – komp. postavení hlavy
- Zraková ostrost ↓
- Tlumí se konvergencí (děti si dávají věci blízko k očím)
- Akcentuje se usilovnou fixací a stresem



Latentní nystagmus

- Kongenitální
- Objevuje se po zakrytí jednoho oka
- Symetrický, horizontální, záškubový
- Rychlá složka k fixujícímu oku
- Monokulární ZO horší než binokulární
- Bývá hypermetropie + esotropie



Senzorické poruchy s nystagmem

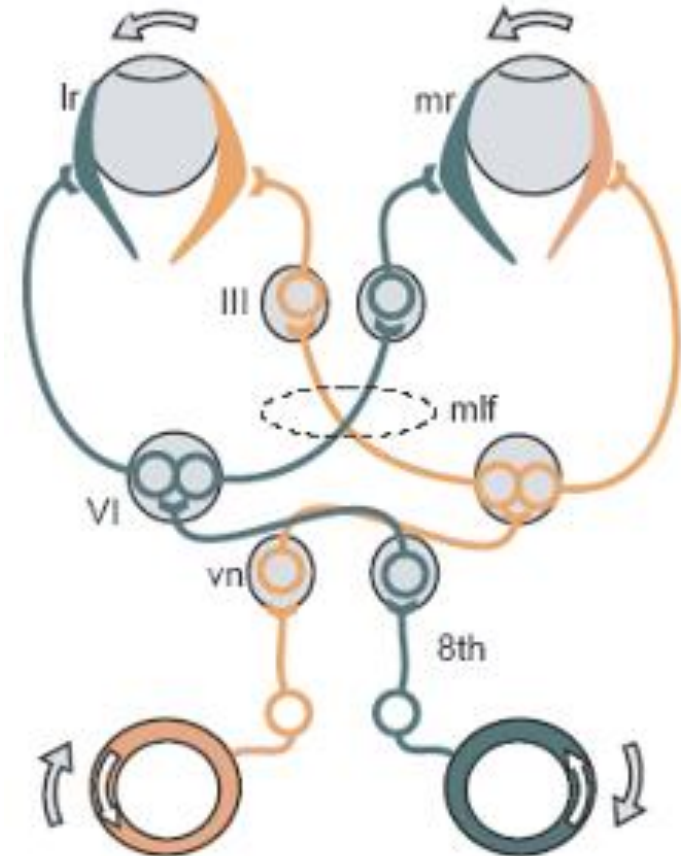
- Vliv senzorické poruchy do 2 let života
- Někdy ne nystagmus, ale bloudivé pohyby s nystagmoidní složkou
- Může být i monokulární

Oční anamnéza u nystagmu

- Začátek nystagmu?
- Zrakové funkce?
- Oscilopsie?
 - Okolní svět v neklidu

Vestibulookulární reflex

- Stabilizuje oči na zrakový podnět při pohybech hlavy a těla
- Vestibulární aparát → vestibulární jádra v mozgovém kmeni → jádra okohybných nervů → okohybné svaly



Otogenní (vestibulární) nystagmus

- Fyziologický experimentální
- Periferní labyrintový (lze potlačit fixací)
- Spojen se závratěmi

Centrální (neurogenní) nystagmus

- Léze vestibulárních jader a drah do mozečku a k jádrům okohybných svalů
- Subjektivně oscilopsie (iluze nestability okolí)
- Všechny nehorizontální, nekonjugované, stranově asymetrické a v dospělosti vzniklé nystagmy je potřeba vyšetřit neurologicky a provést CT/MR hlavy

See-saw (houpačkový) nystagmus

