

# Kazuistika tumor rekta

T.Rohan

Klinika radiologie a nukleární medicíny FN Brno a LF MU

# Muž, 72 let

Přichází k došetření tumoru rekta na chirurgii.

Cestou PL pozitivní test na okultní krvácení. Na následné kolonoskopii tumorózní infiltrace rekta ve vzdálenosti asi 8 cm od anu a délce 10 cm – histologicky potvrzen adenokarcinom.

Subjektivně bez obtíží.

Objektivně per rektum v 4-5 cm hmatná rezistence.

Indikován staging karcinomu rekta.

# Staging karcinomu rekta

Lokoregionální staging (rozsah tumoru, uzliny v okolí):

MR rekta, rektoskopie s endosonografií

Staging vzdálených metastáz:

CT břicha a hrudníku, možné provést také PET/CT či PET/MR trupu

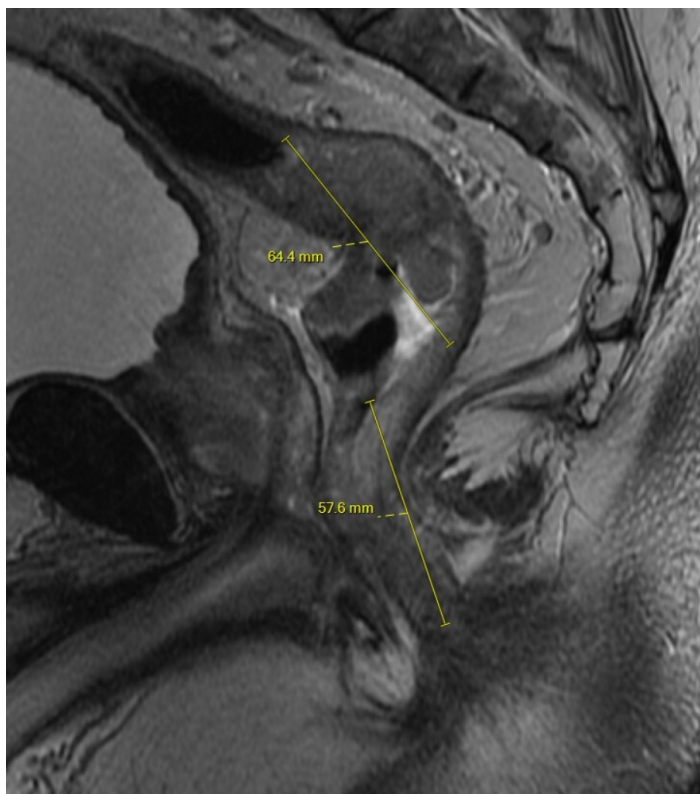**PET/MR trupu a rekta umožňuje provést lokoregionální staging i detekci vzdálených metastáz při jednom vyšetření.**

Při stagingu karcinomu rekta na PET/MR se kromě standardních sekvencí provádí cílené MR sekvence na rektum.

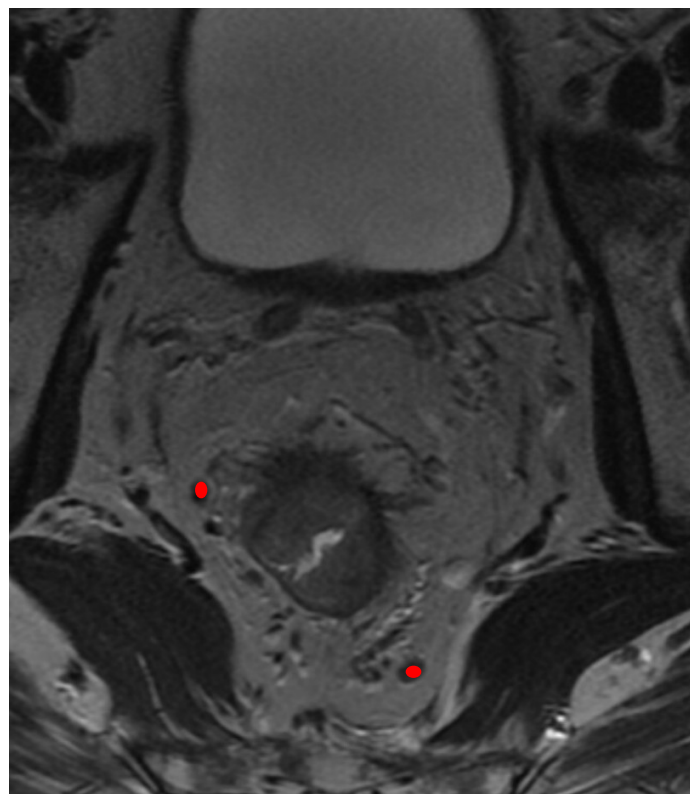
# MR rekta - nález

Ve vzdálenosti cca 5cm od anu je patrná tumorózní infiltrace rekta s výrazným a až cirkulárním ztluštěním stěny o délce cca 8cm. Tumor přerůstá do okolního tuku, není v kontaktu s prostatou ani mezorekt. fascií. Na difuzně vážených obrazech je v tumoru jednoznačná restrikce difuze odpovídající akumulaci radiofarmaka.

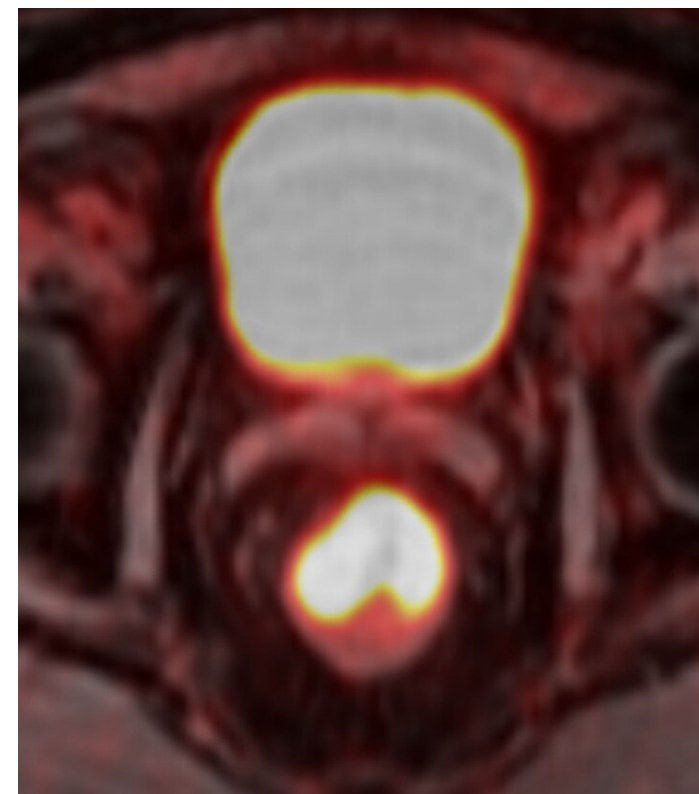
Závěr: Tumor rekta T3b N0 M0.



T2 axiálně – vzdálenost od anu, rozsah tumoru



T2 koronálně – cirkulární zesílení stěny s výraznými spikulacemi zasahujícími do okolního tuku, v okolním tuku jsou drobné uzliny (ovály)



PET/MR fúze – radiofarmakum (18-FDG) se akumuluje v nádoru rekta a v močovém měchýři (je vylučováno močí)

# Další postup

Předvedení na mezioborové onkologické indikační komisi (OIK).

OIK doporučuje neoadjuvantní chemoradioterapii (celkem aplikováno 45Gy na pánev + 5.4Gy na rektum, konkomitantně kapecitabin, bez komplikací)

Původní plán byl provést restaging PET/MR. Pacient se ale nedostavil na kontrolu a PET/MR nemohlo být včas objednáno.

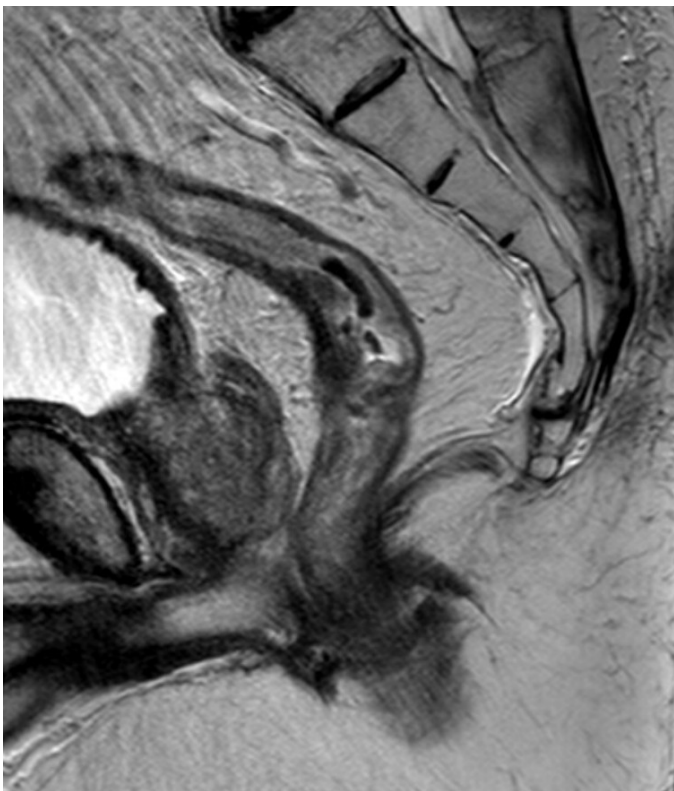
**Provedení PET (PET/MR) vhodné až 8 týdnů od ukončení ozáření, pro možnou falešnou pozitivitu v ozařované oblasti.**

Proto v rámci restagingu provedeno MR rekta (lokoregionární staging) a CT břicha (na vzdálené metastázy).

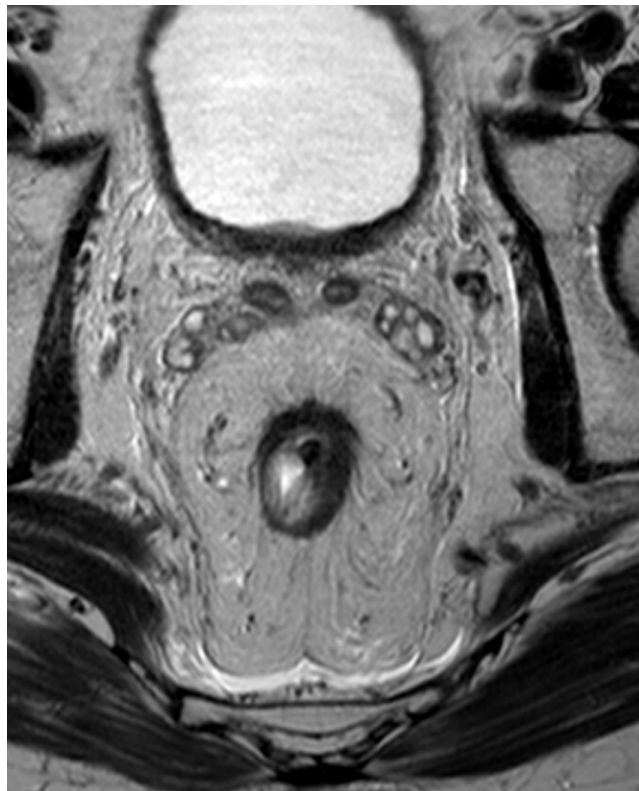
# MR rekta - restaging

Ve vzdálenosti cca 7cm od anu je patrná tumorózní infiltrace rekta s semicirkulárním až cirkulárním ztluštěním stěny dnes v délce cca 5cm, ztluštění stěny dnes ale ve výrazné regresi (dnes do 10mm, minule až 17mm). Tumor přerůstá do okolního tuku, ale dnes jen do rozsahu asi 1-2mm na ventrální straně rekta, není v kontaktu s prostatou ani mezorektální fascií.

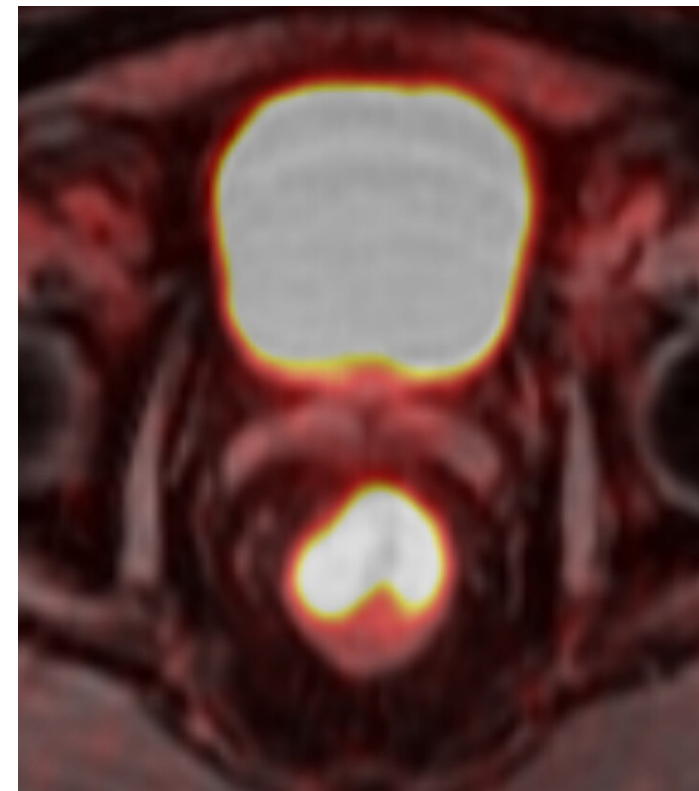
Závěr: Tumor rekta ycT3a N0 M0 - celkově výrazná parciální regrese.



T2 axiálně – vzdálenost od anu, rozsah tumoru



T2 koronálně – méně výrazné cirkulární zesílení stěny s drobnými spikulacemi zasahujícími do okolního tuku, v okolním tuku bez uzlin



PET/MR fúze – radiofarmakum (18-FDG) se akumuluje v nádoru rekta a v močovém měchýři (je vylučováno močí)

Na CT břicha bez průkazu metastáz.

Provedena chirurgická resekce – transanální totální mezorektální excize s koloanální anastomozou.

(Histologicky středně diferencovaný (G2) adenokarcinom intestinálního typu infiltrující svalovinu (ypT2). Bez známek angioinvaze či perineurální invaze. Střední regrese tumoru po neoadjuvantní chemoradioterapii, bez metastáz v LU 0/11 (ypN0). Proximální, distální a cirkulární resekční linie bez přítomnosti tumoru. ypT2ypN0M0)

Následovala adjuvantní chemoterapie.

Pacient dále sledován na PET/MR.

# Závěr

**Lokoregionální staging karcinomu rekta je prováděn na MR.**

**PET/MR umožňuje provést lokoregionální staging i detekci vzdálených metastáz karcinomu rekta při jednom vyšetření.**

**MR rekta lze také využít pro restaging po neoadjuvantní terapii.**

**Provedení PET (PET/MR) je vhodné až 8 týdnů od ukončení ozáření, pro možnou falešnou pozitivitu v ozařované oblasti.**