



# Interní propedeutika

---

## II. Hlava

MUDr. Yvona Pospíšilová – IHOK FN Brno + LF MU Brno

# Chorobopis

---

- **Anamnéza**
- **Status praesens**
  - Základní objektivní nálezy
  - Celkové zhodnocení
  - **Hlava**
  - **Krk**
  - Hrudník
  - Plíce
  - Srdce
  - Břicho
  - Páteř
  - Končetiny
  - Neurologie
- **Pracovní diagnóza**
- **Laboratorní vyšetření**
- **Pomocná vyšetření**
- **Léčba**

# Základní vyšetřovací metody

---

- Pohled (Inspekce)
- Pohmat (Palpace)
- Poklep (Perkuse)
- Poslech (Auskultace)
  
- Per rectum

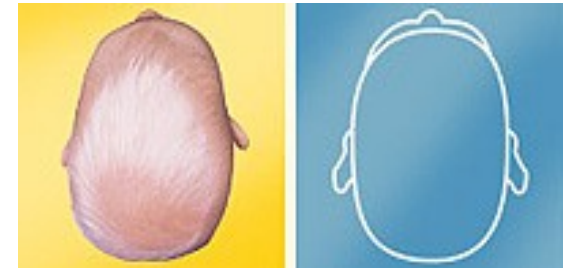
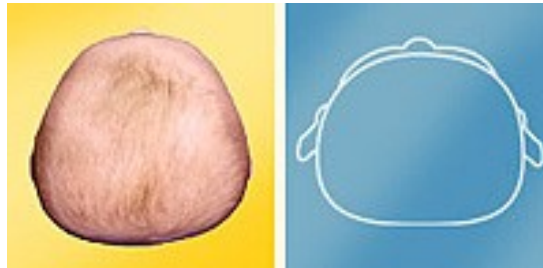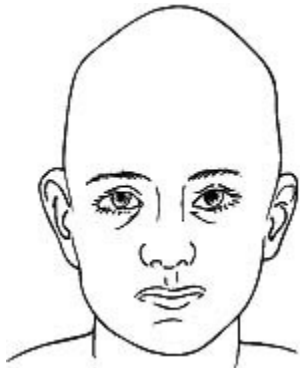
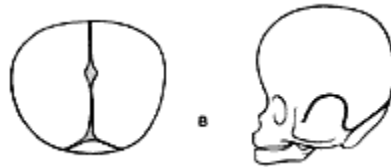
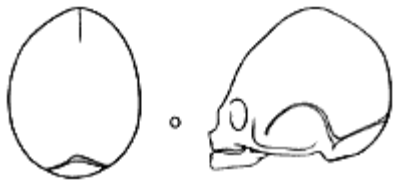# Vstupní vyšetření – STATUS PRAESENS

---

- Hlava
  - Celkové vyšetření hlavy
  - Obličej
  - Oči
  - Uši
  - Nos
  - Dutina ústní

# Celkový vyšetření hlavy - pohled

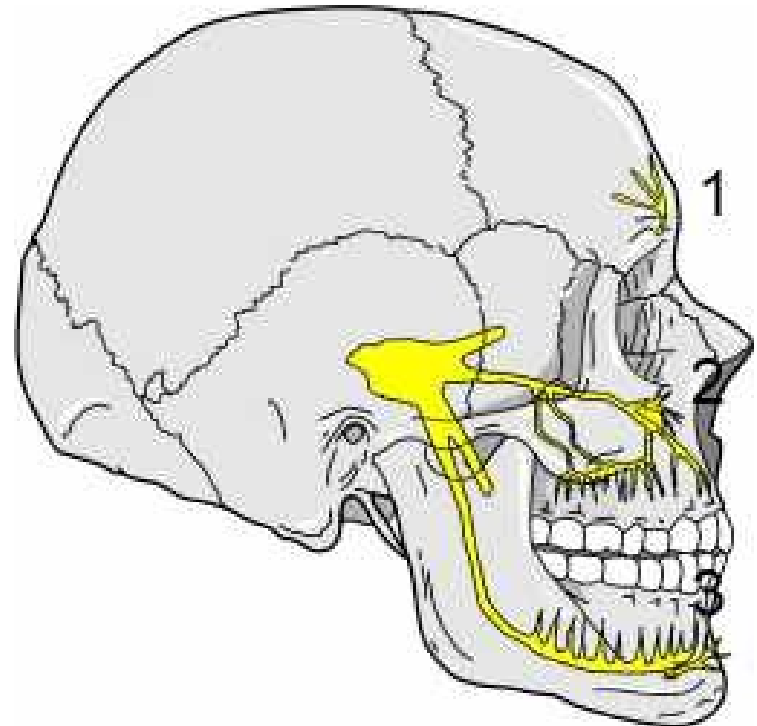
- **Tvar hlavy**
  - Turicefalie – věžovitá lebka
    - Vrozené hemolytické anémie
  - Brachycefalus – zkrácení předozadní
  - Dolichocefalus – prodloužení předozadní



# Celkový vyšetření hlavy - pohmat

---

- Palpace výstupů n. trigeminus
  - Bolestivost některého/všech výstupů
    - Maxilární frontální sinusitida
    - Neuralgie n. V



# Celkový vyšetření hlavy

---

- **Poklep**
  - Bolestivost
    - Trauma
    - Záněť paranazálních dutin
    - Záněť dentální etiologie
  - Zvuk prasklé nádoby
    - Zlomeniny skeletu lebky

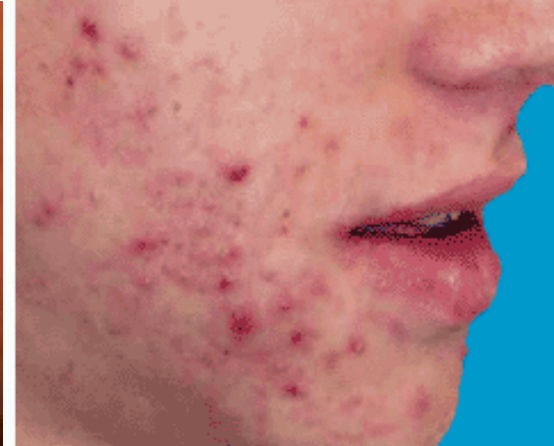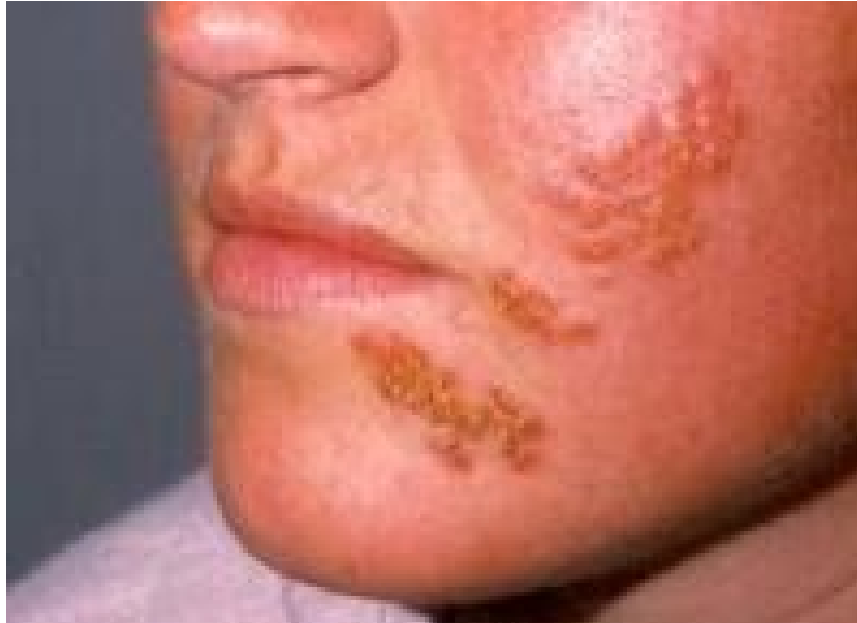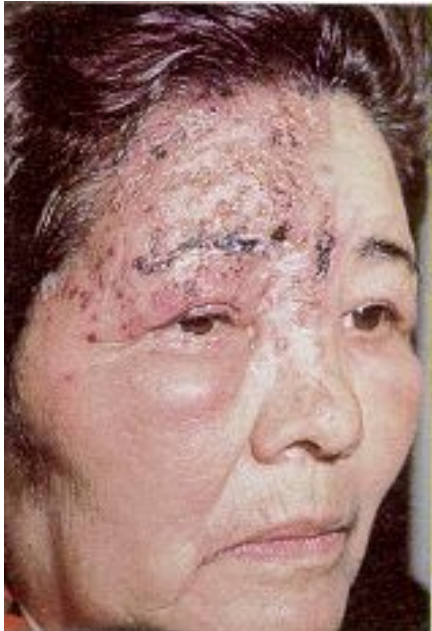NORMÁLNÍ NÁLEZ

Bez abnormalit

# Obličej - vyšetření

---

- Kůže a adnexa
  - záněty

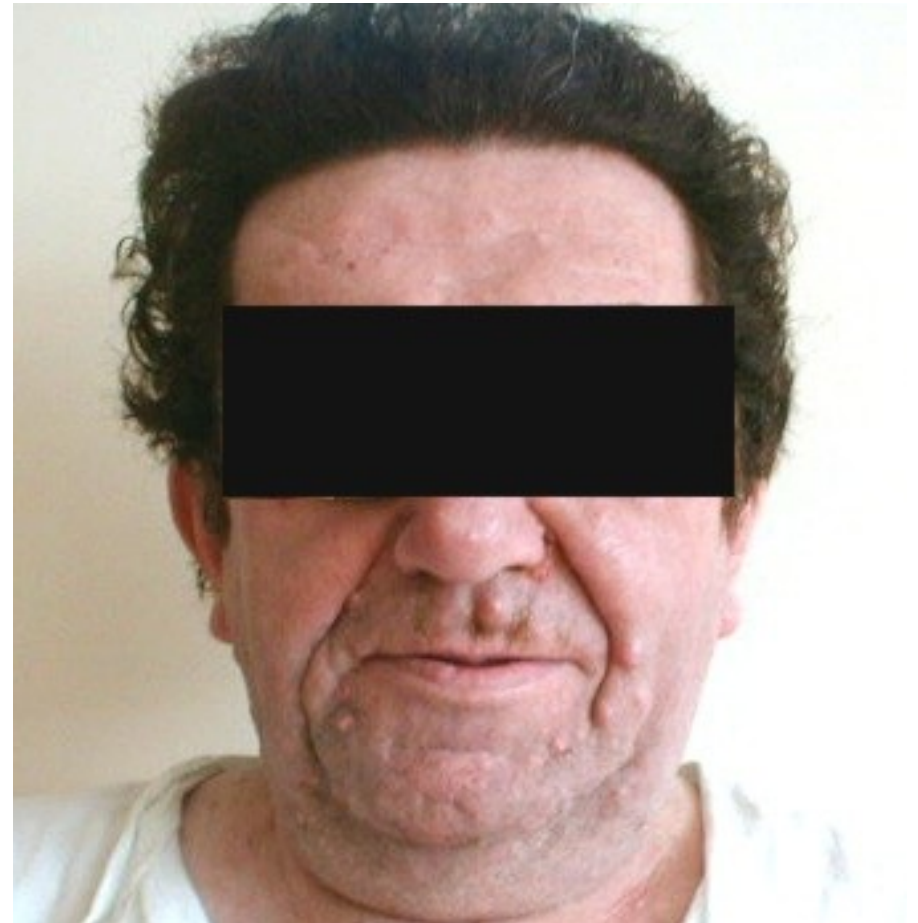
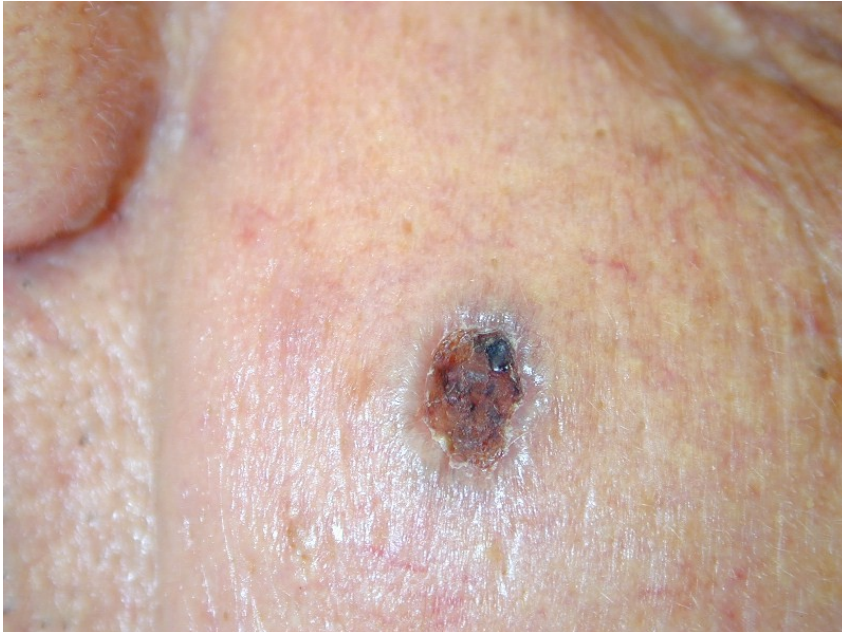


# Obličej - vyšetření

---

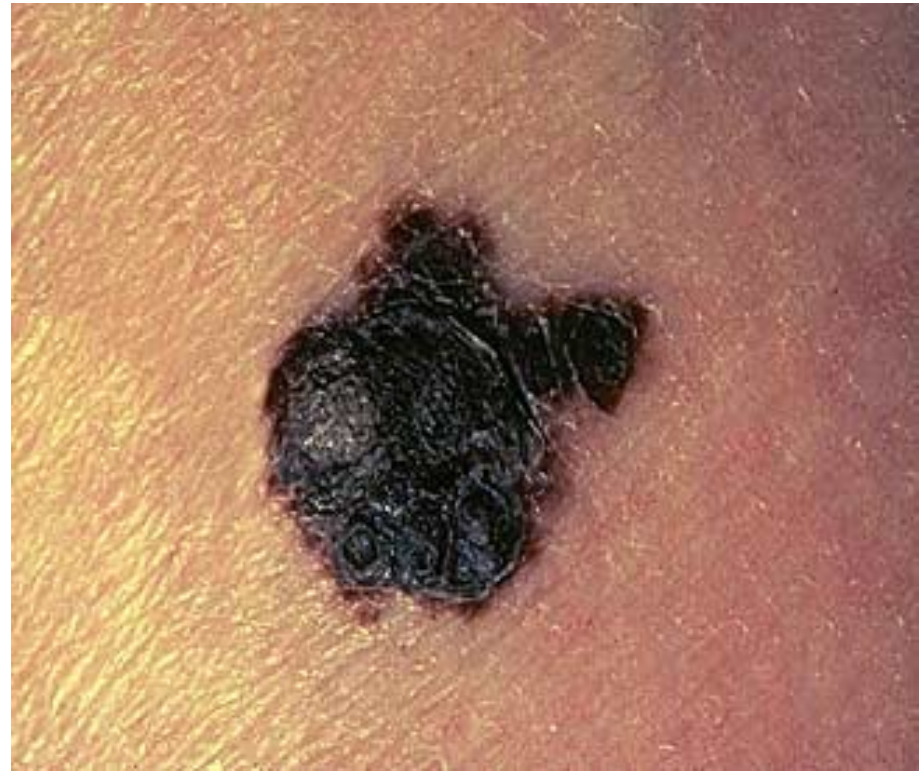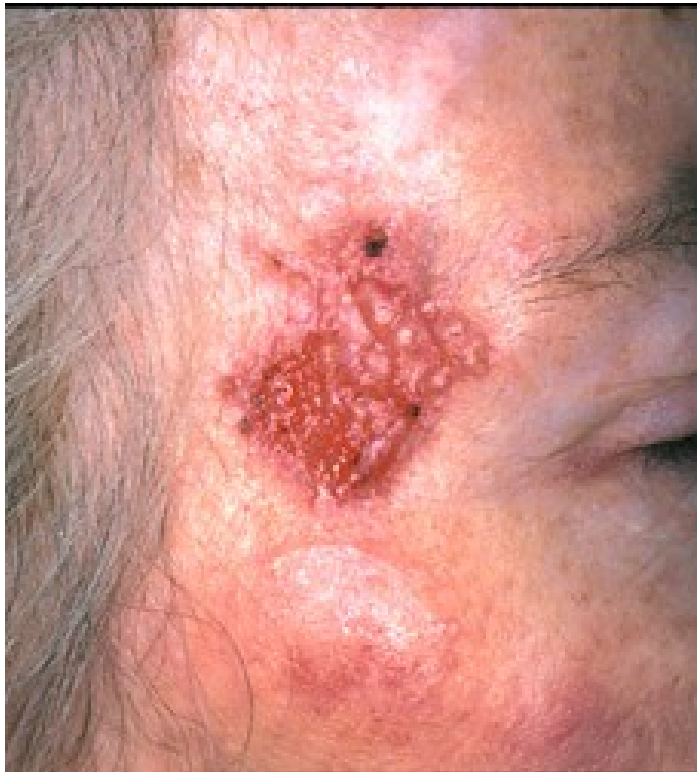- Kůže a adnexa
  - nádory



# Obličej - vyšetření

---

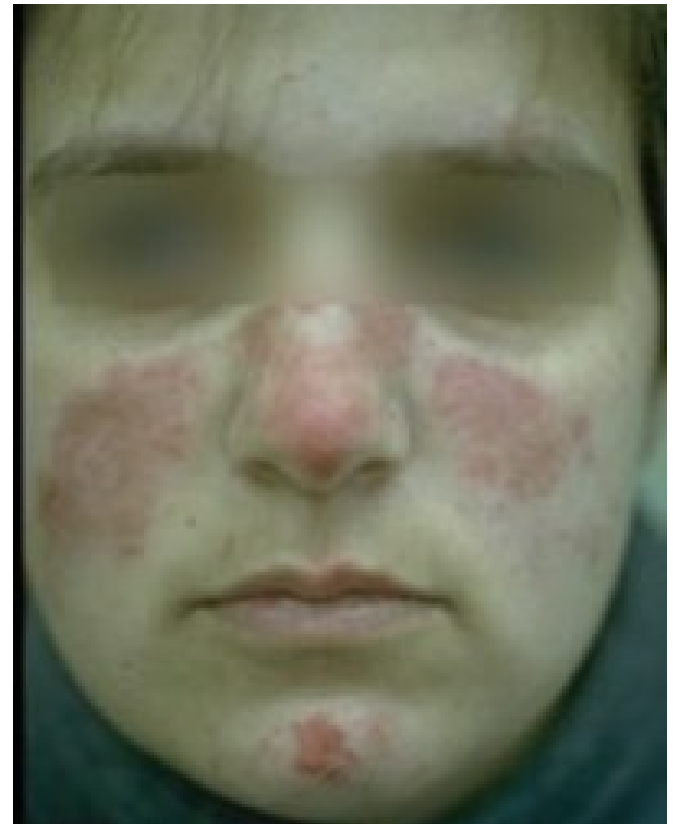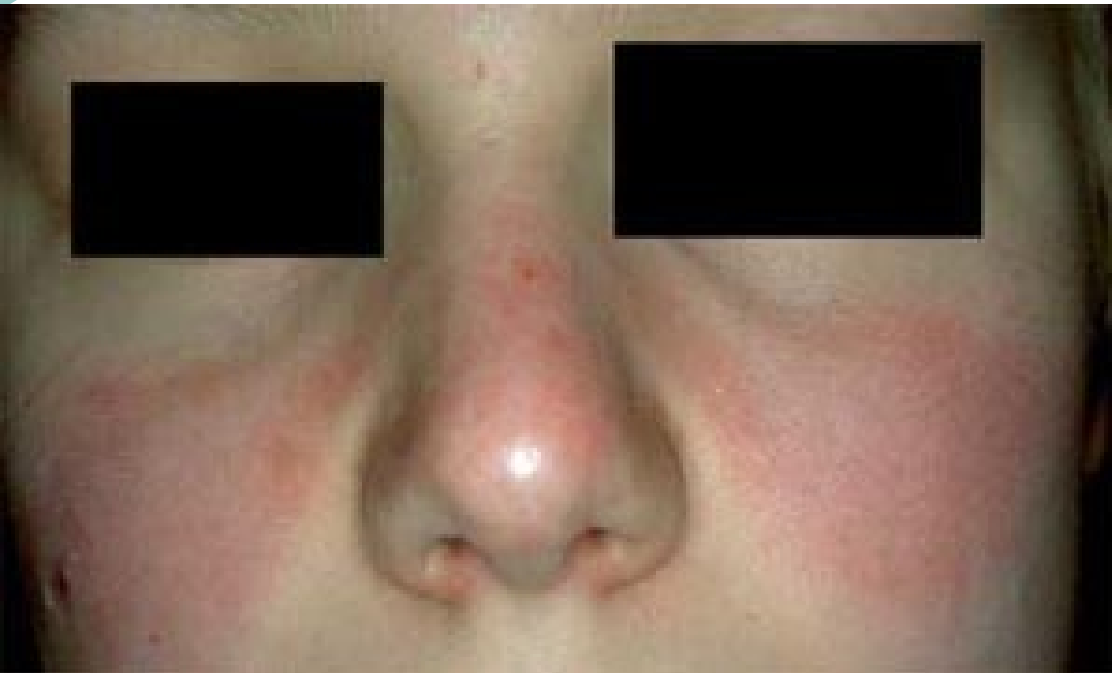- Kůže a adnexa
  - nádory



# Obličej - vyšetření

---

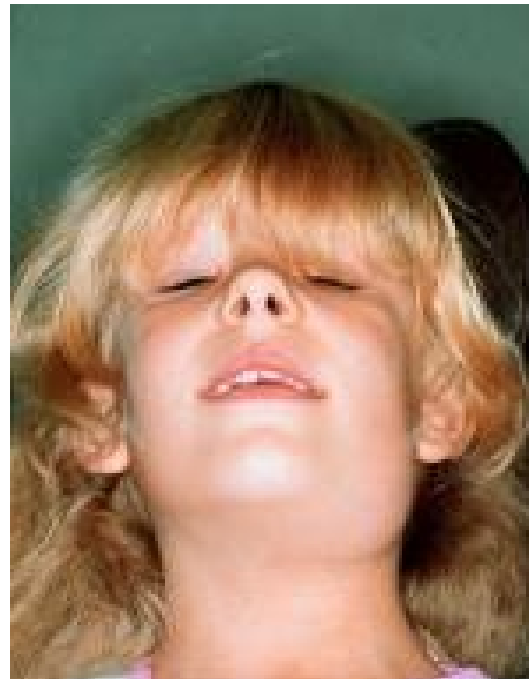
- Kůže a adnexa
  - Motýlovitý exantém - SLE



# Obličej - vyšetření

---

- Kůže a adnexa
  - Otoky
    - Dentálního původ
    - Nad maxilárními dutinami (sinusitida)
    - Před uchem (parotitida)



# Obličej - vyšetření

---

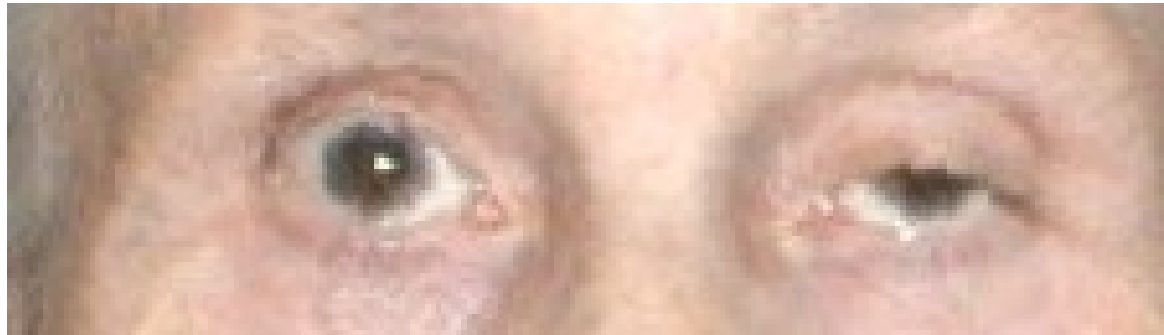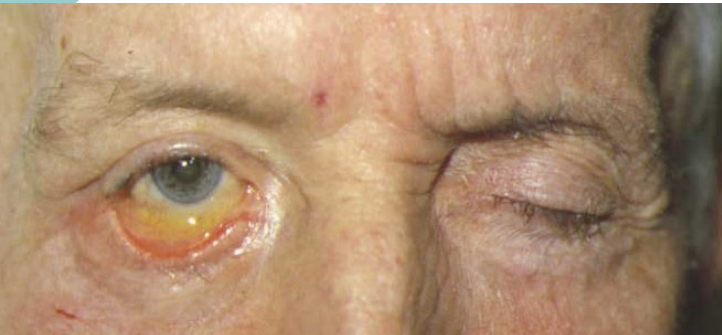
- Poruchy inervace – parézy n. facialis VII
  - Centrální (CMP)
  - Periferní (e frigore)



# Obličej - vyšetření

---

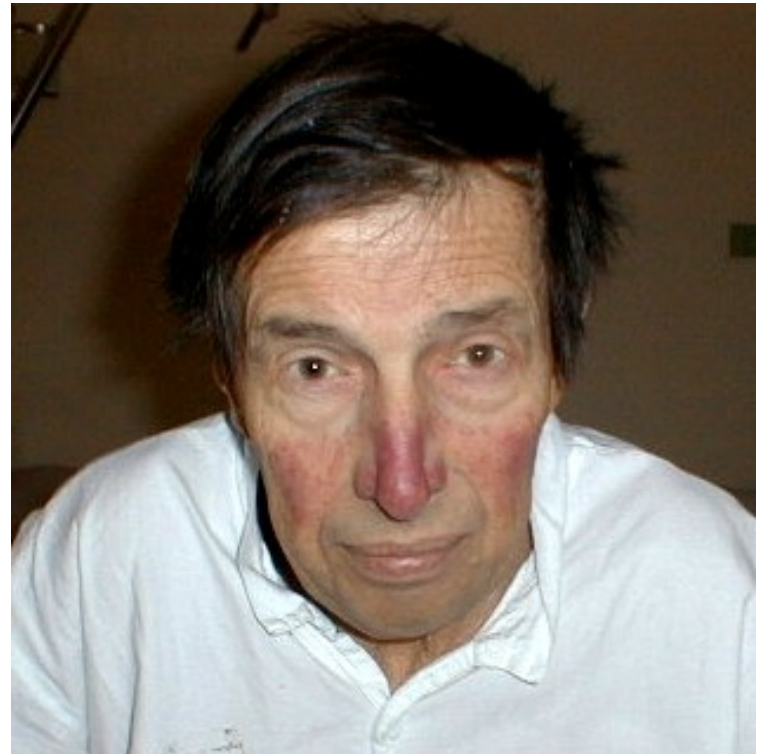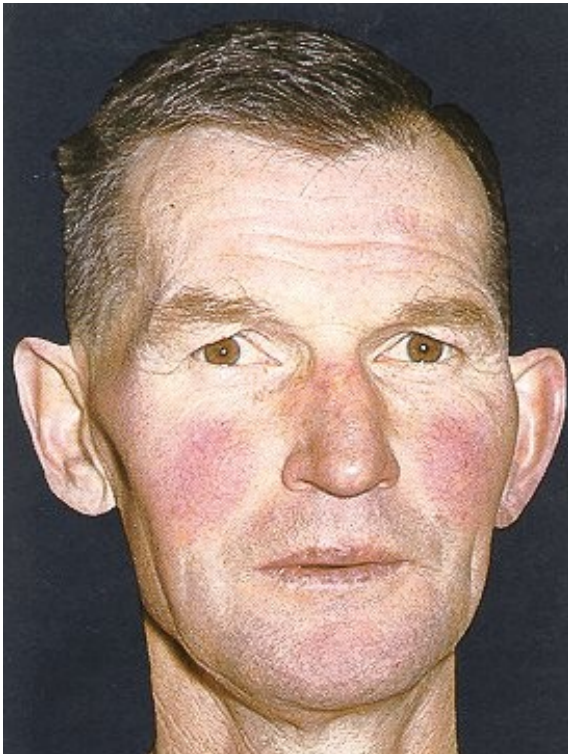
- Poruchy inervace – parézy n. facialis VII
  - Centrální (CMP)
  - Periferní (e frigore)



# Obličej – celkový výraz

---

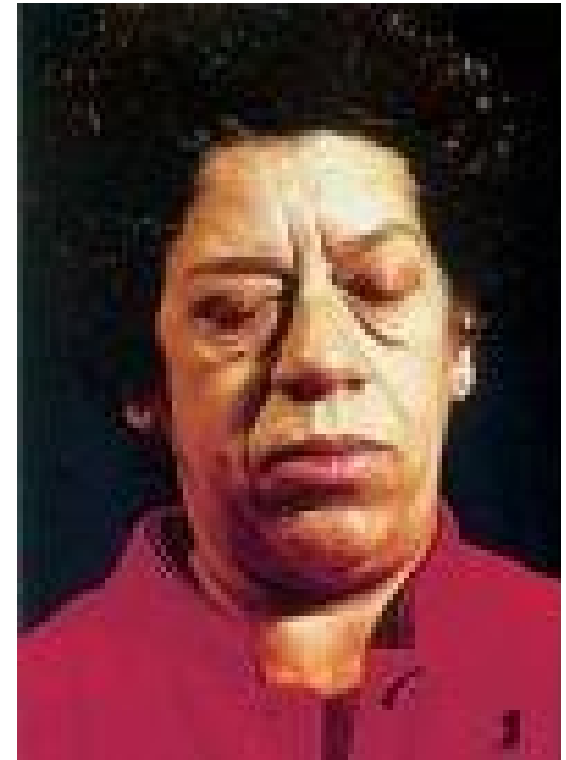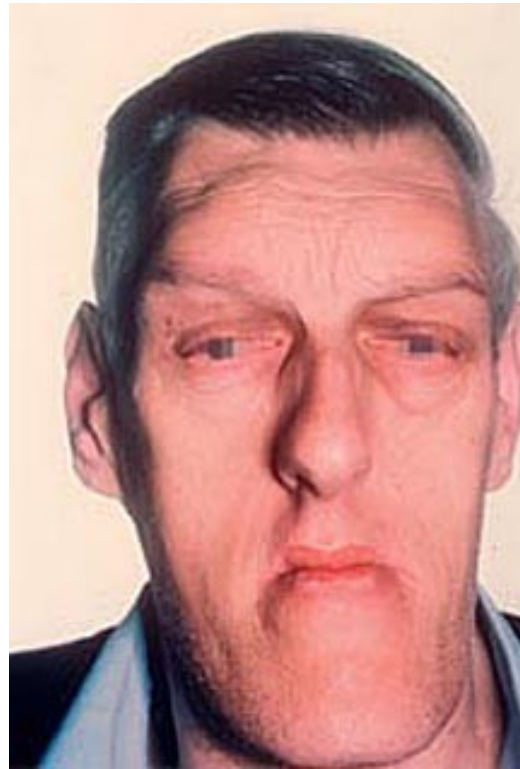- **Facies mitralis** – mitrální stenóza
  - Lividní zbarvení tváří
  - Akrální cyanoza



# Obličej – celkový výraz

---

- Facies u endokrinopatii – **akromegalie**
  - Mohutné nadočnicové oblouky, brada, dolní čelist
  - Zvětšený nos, uši, rty

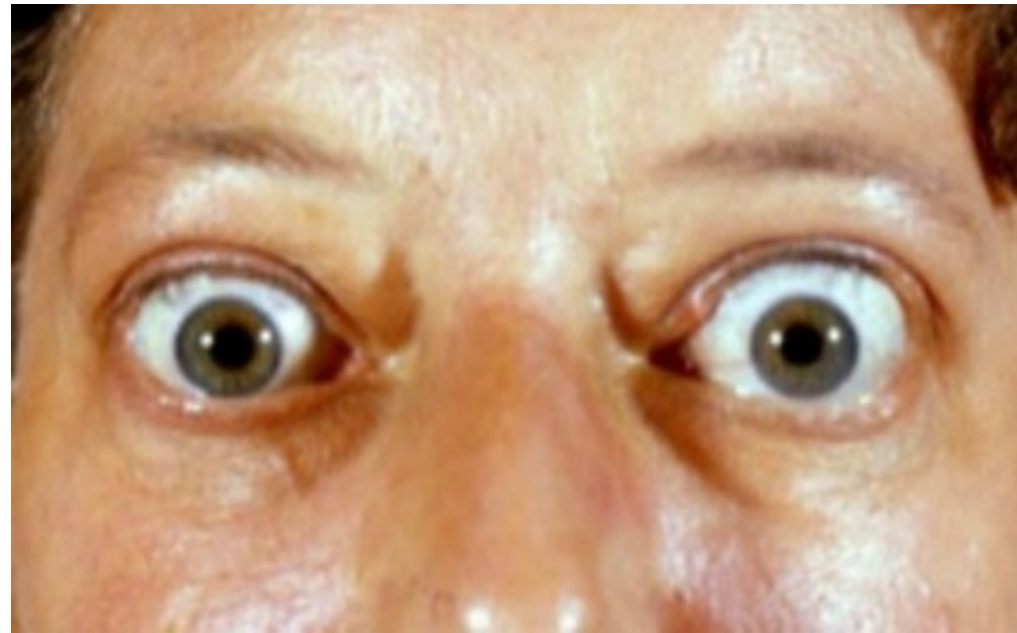
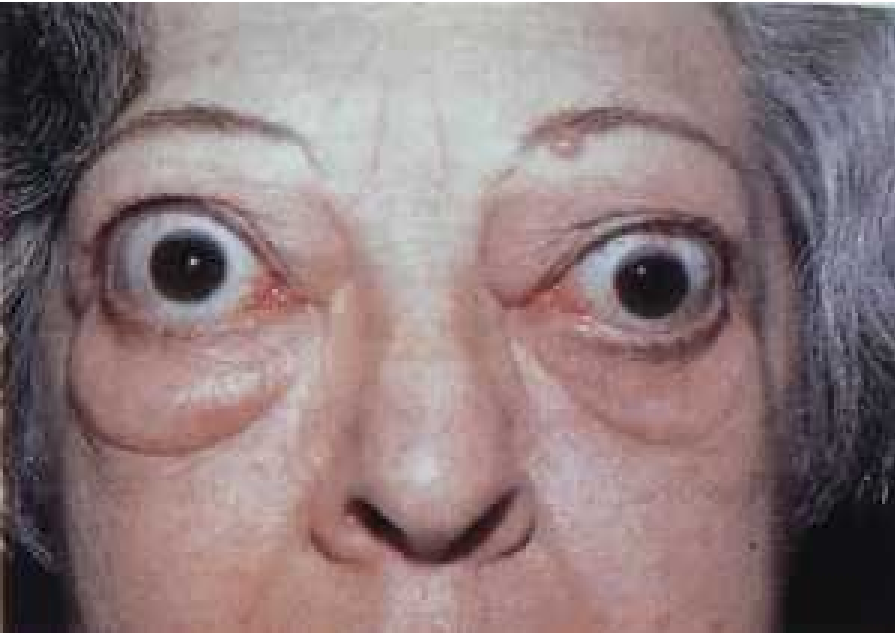


# Obličej – celkový výraz

---

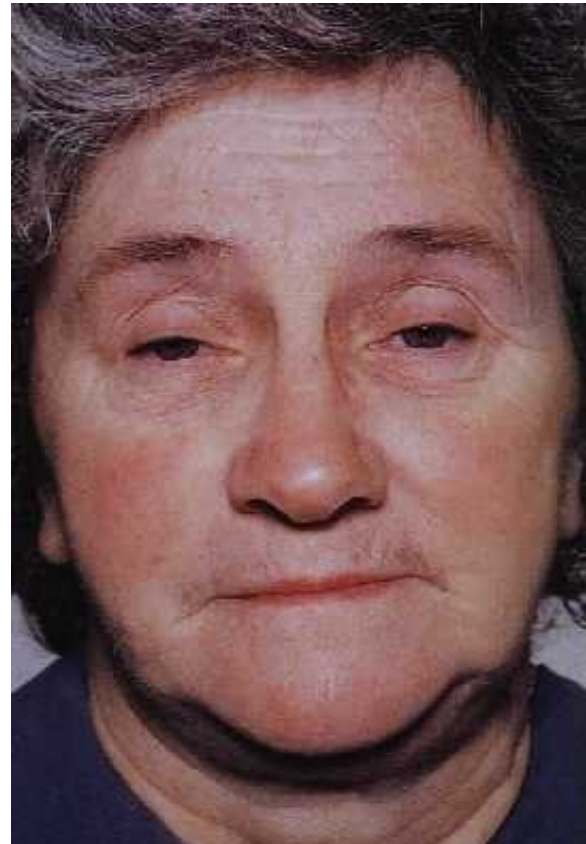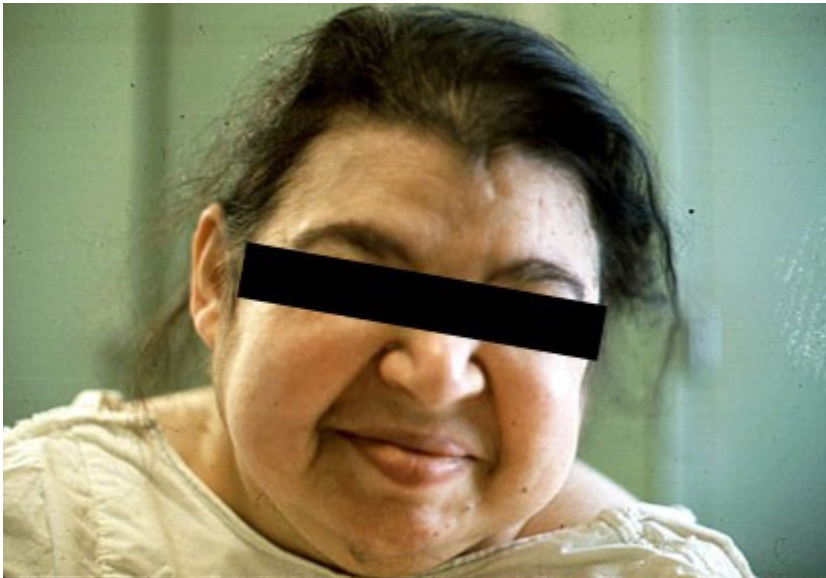- Facies u endokrinopatii – **tyreotoxikoza**
  - Neklidný výraz
  - Lesk v očích
  - Exoftalmus



# Obličej – celkový výraz

---

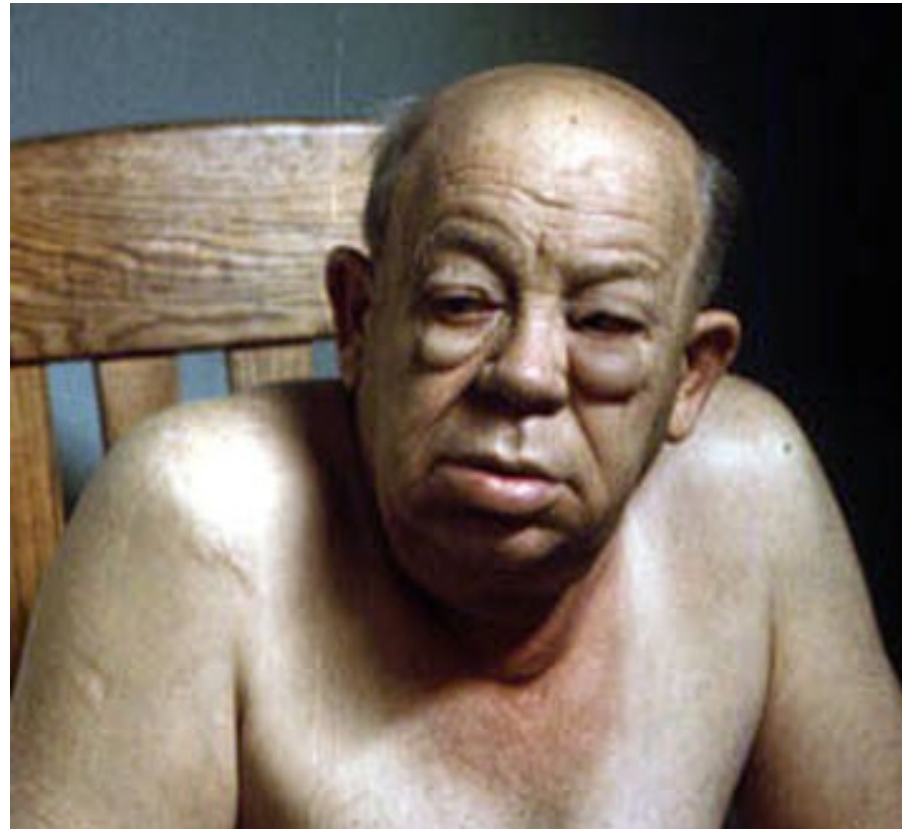- Facies u endokrinopatii – **myxedém - hypothyreoza**
  - Netečný výraz, hypomimie (ospalý eskymák)
  - Odulý obličej
  - Prosáklá víčka



# Obličej – celkový výraz

---

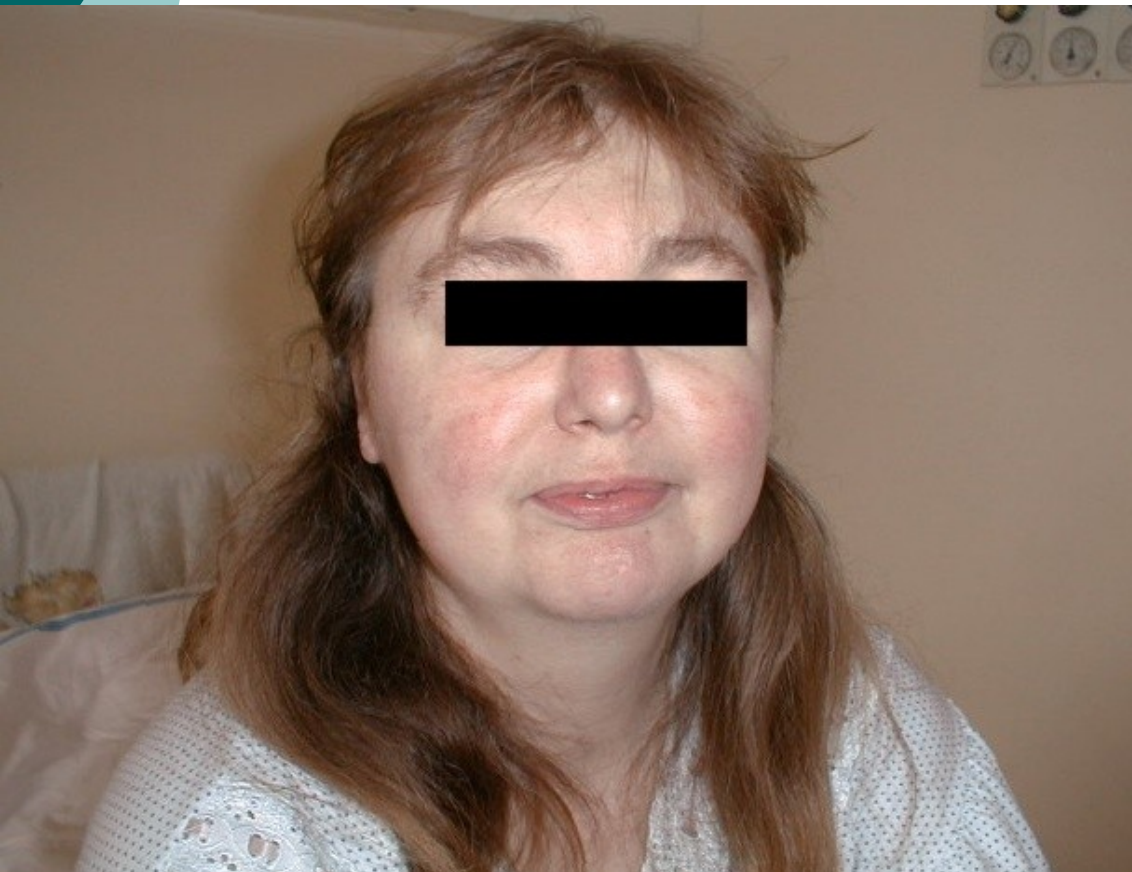
- Facies u endokrinopatii – **myxedém - hypothyreoza**
  - Netečný výraz, hypomimie (ospalý eskymák)
  - Odulý obličej
  - Prosáklá víčka



# Obličej – celkový výraz

---

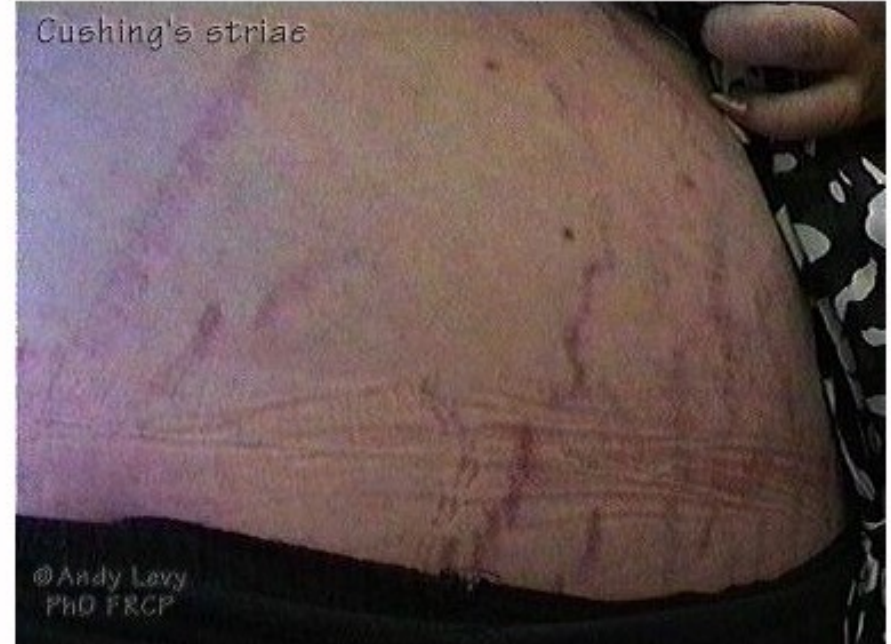- Facies u endokrinopatii – **Cushingův syndrom – nadbytek glukokortikoidů**



# Obličej – celkový výraz

---

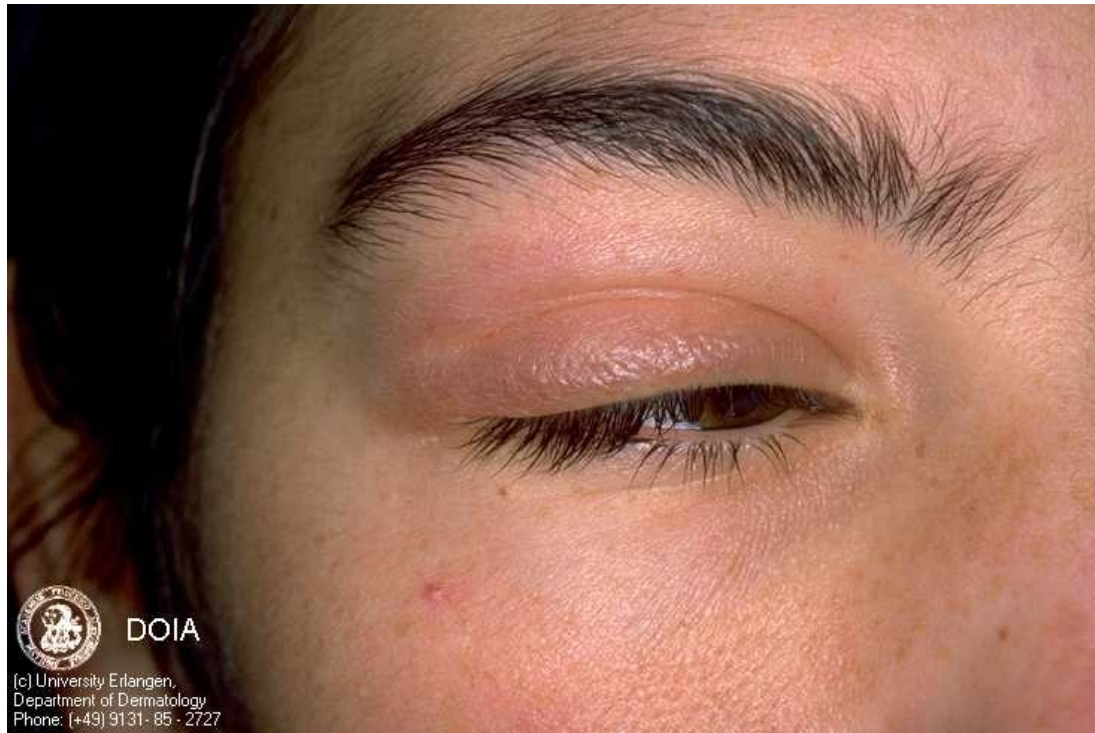- Facies u endokrinopatii – **Cushingův syndrom – nadbytek glukokortikoidů**



# Oči – víčka

---

- Otoky
  - On. ledvin
  - Myxedém
  - Alergie – Quinckeho edém



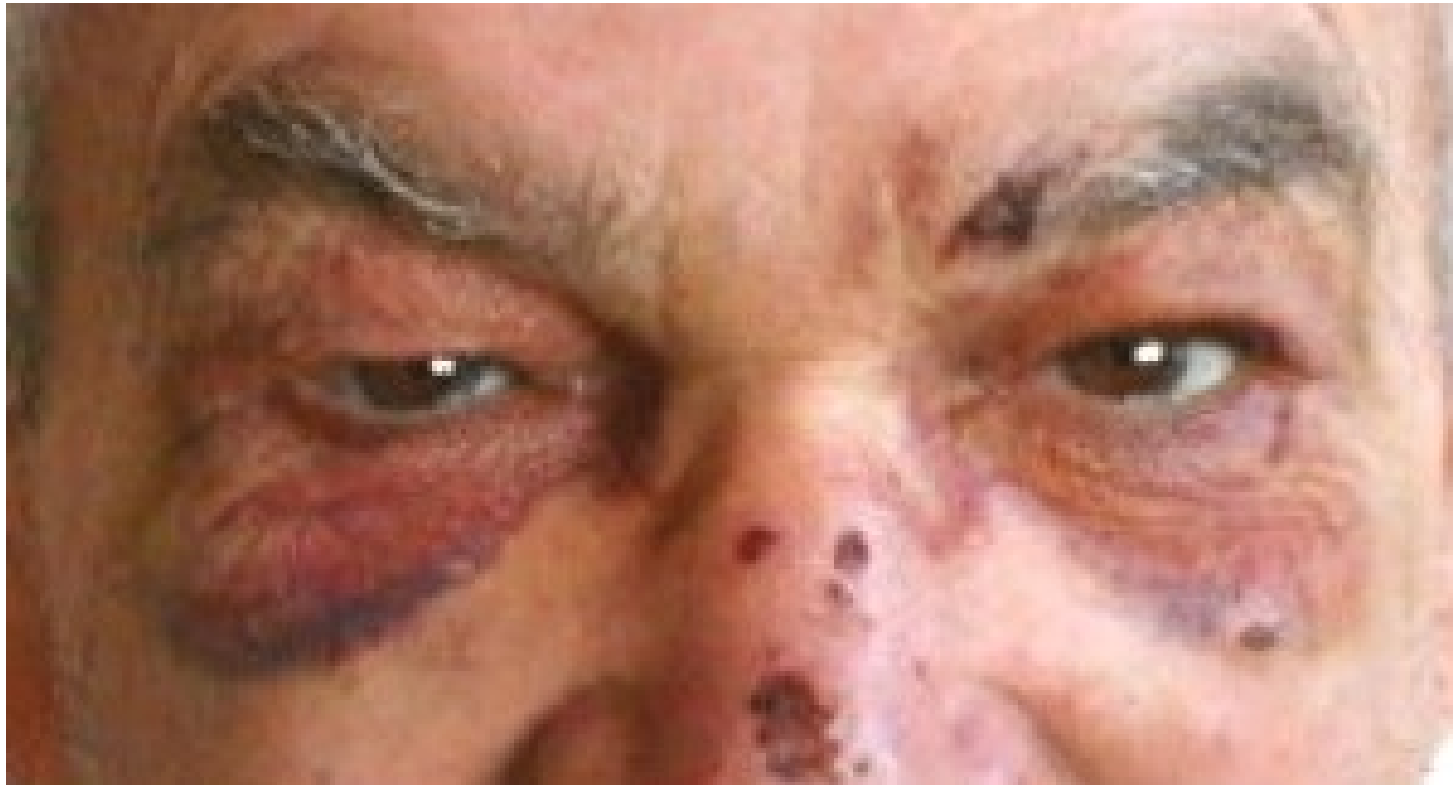DOIA

(c) University Erlangen,  
Department of Dermatology  
Phone: [+49] 9131-85-2727

# Oči – víčka

---

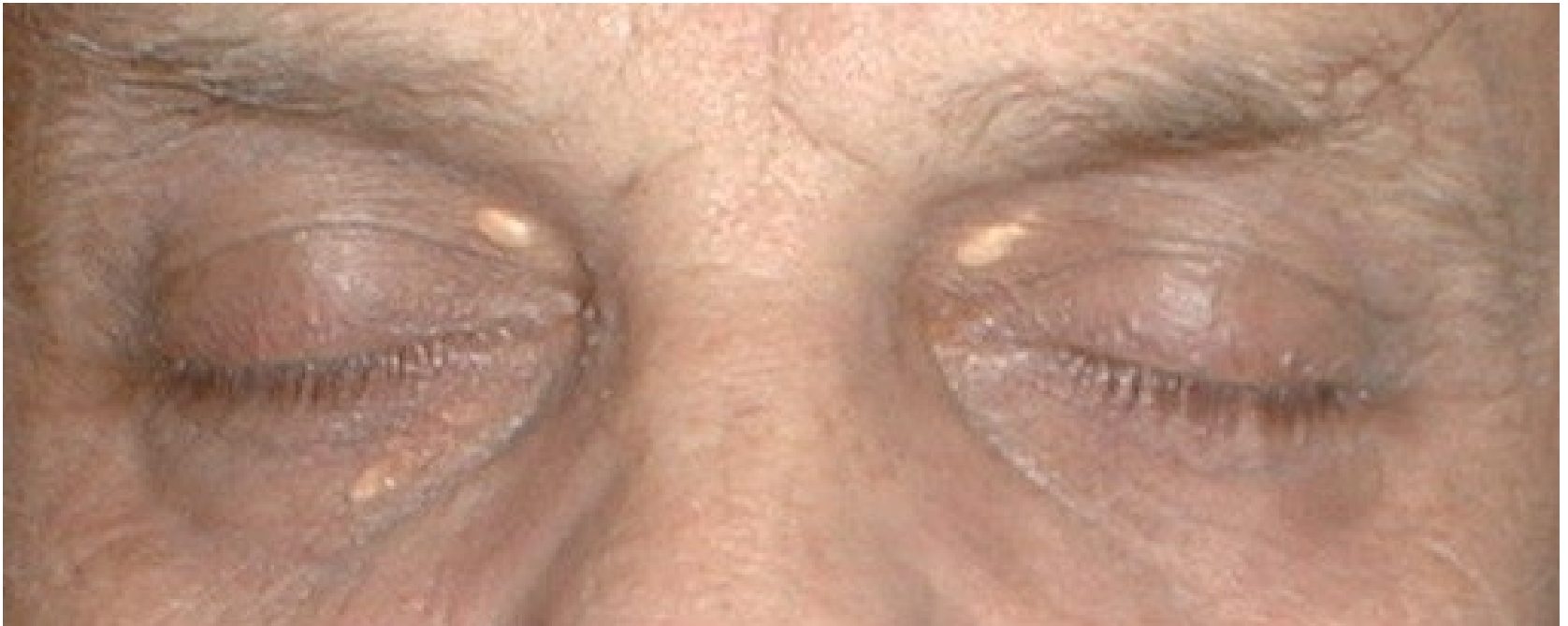- Brýlovitý hematom



# Oči – víčka

---

- **Xantelasmata**
  - Idiopaticky
  - Poruchy metabolismu lipidů - hyperlipidemie

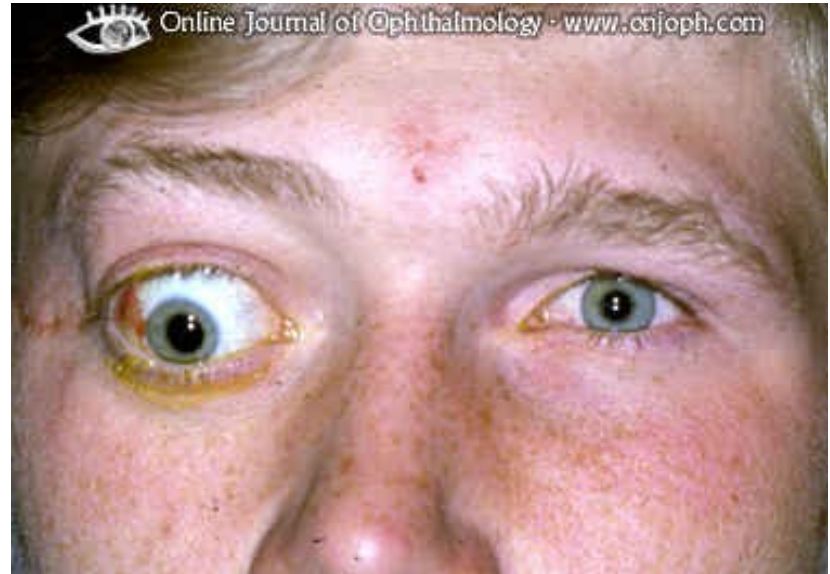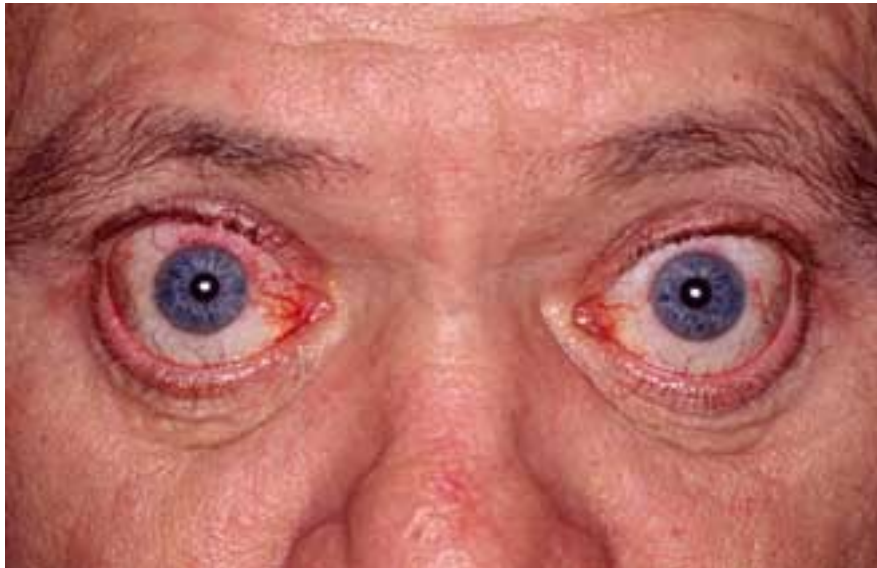




# Oči – bulby - postavení

---

- **Exoftalmus**
  - Oboustranný – thyrotoxikóza
  - Jednostranný – tumory orbity



# Oči – bulby - pohyblivost

---

## VYŠETŘENÍ

Pac. sleduje prst, kt. pohybujeme ve vodorovném i svyslém směru

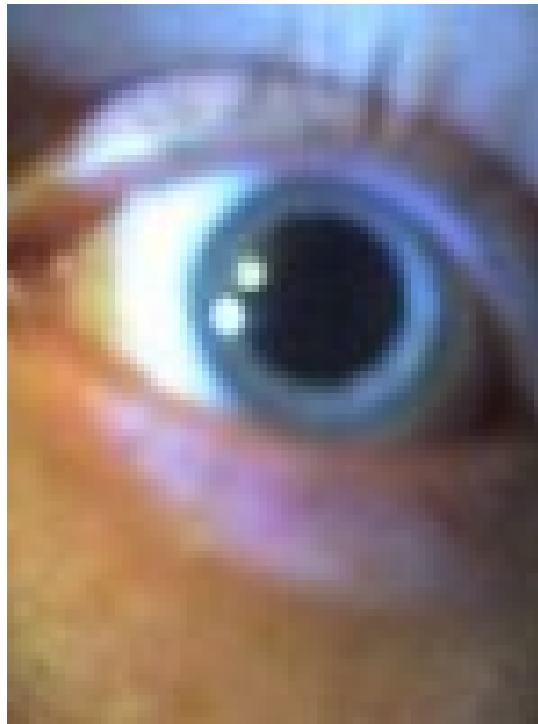- **Strabismus** – při obrně okohybných svalů
  - Konvergentní
  - Divergentní



# Oči – zornice

---

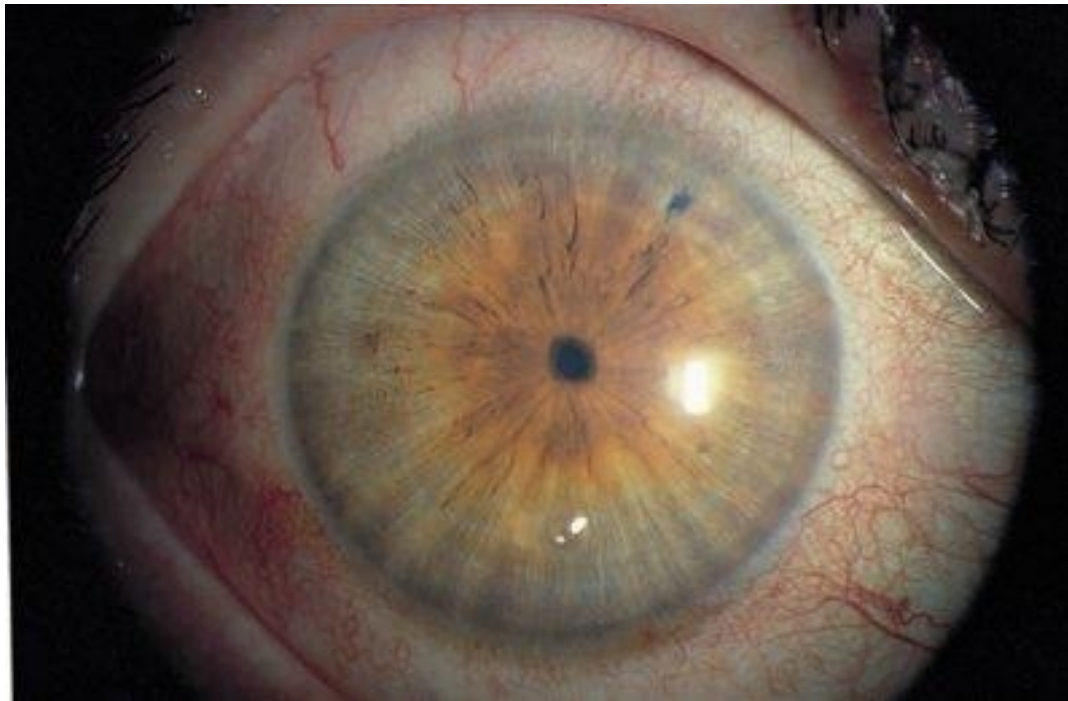- Rozšíření - **MYDRIÁZA**
  - Hluboké bezvědomí
  - Otrava atropinem
  - Glaukom



# Oči – zornice

---

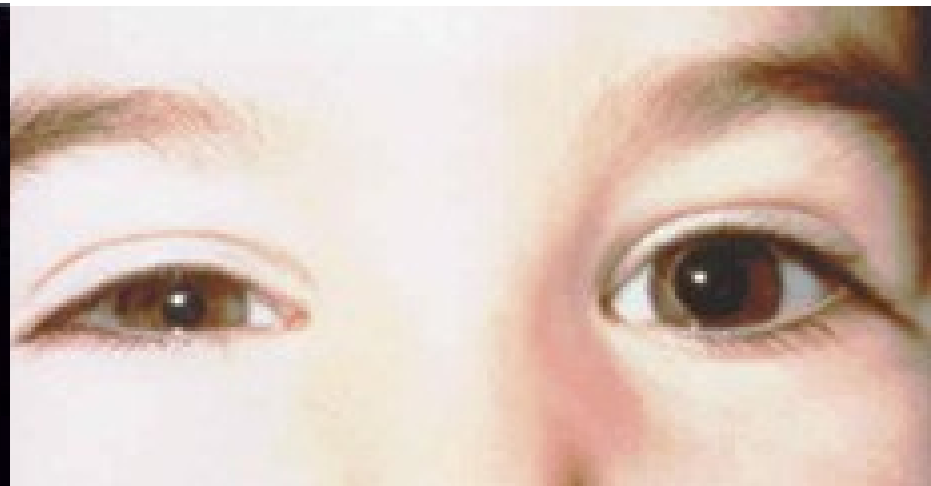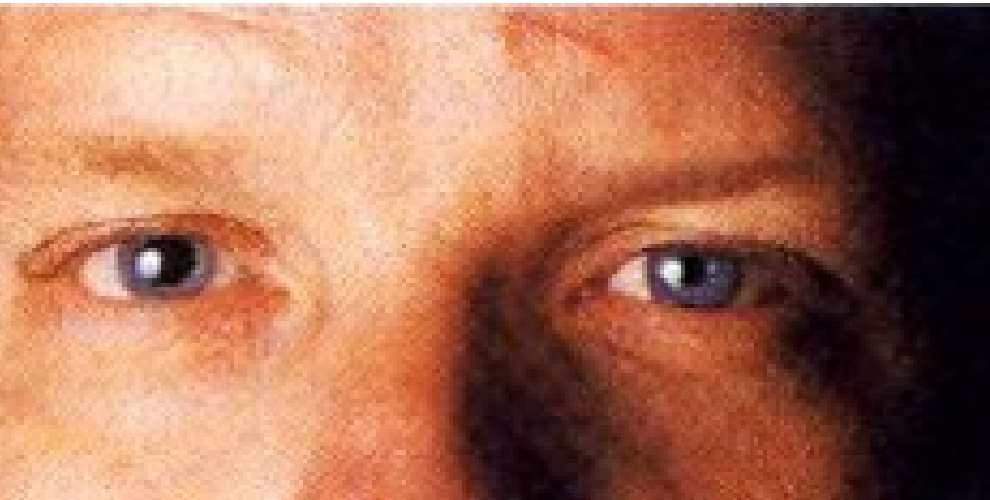- Zúžení - **MIÓZA**
  - Otrava morfinem
  - Záněty duhovky



# Oči – zornice

---

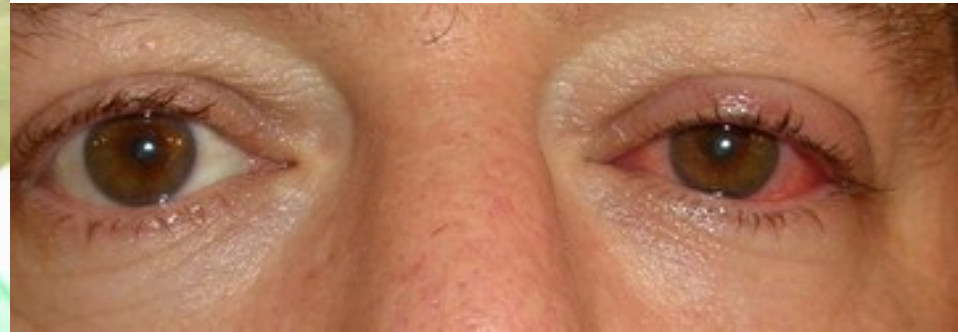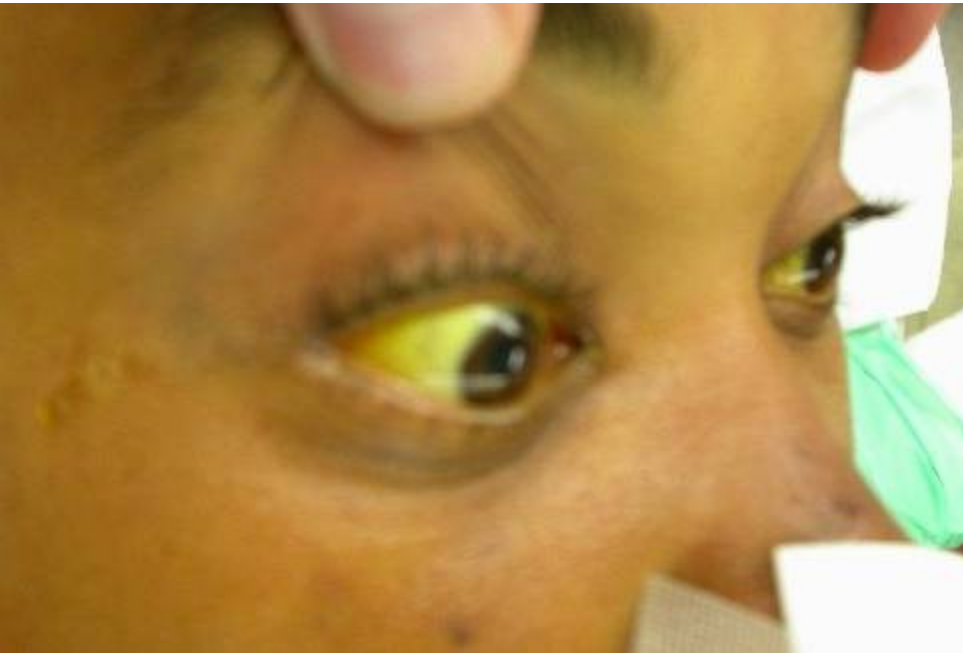- Asymetrie – **ANIZOKORIE**
  - CMP a jiné on. mozku
  - Claude-Bernard-Hornerův sy.
    - Mióza, ptóza, enoftalmus



# Oči – skléry

---

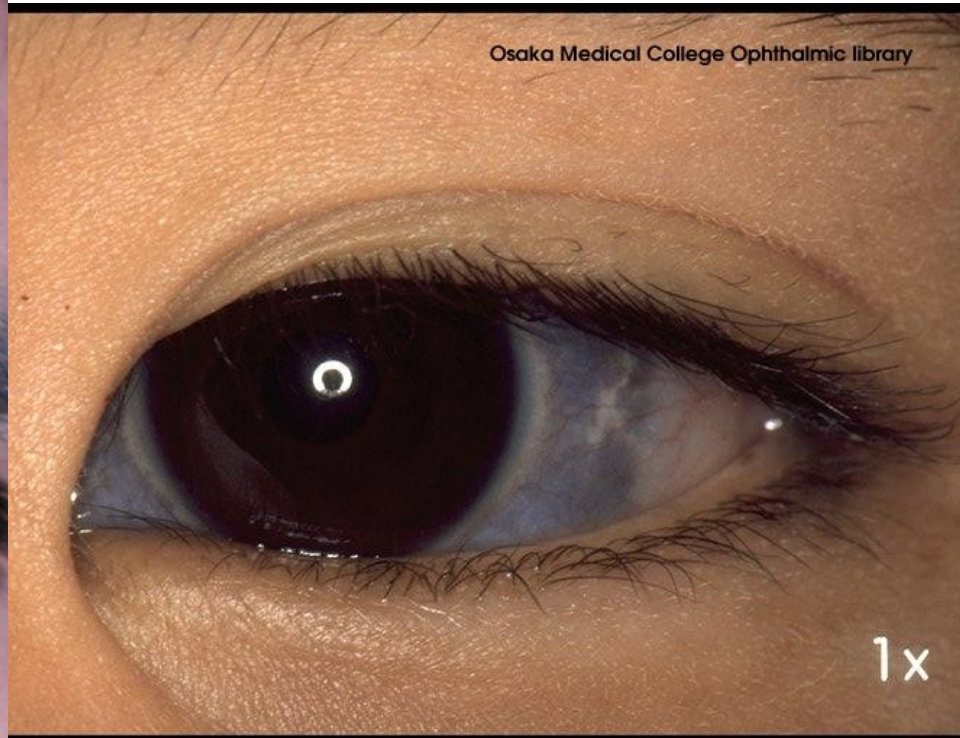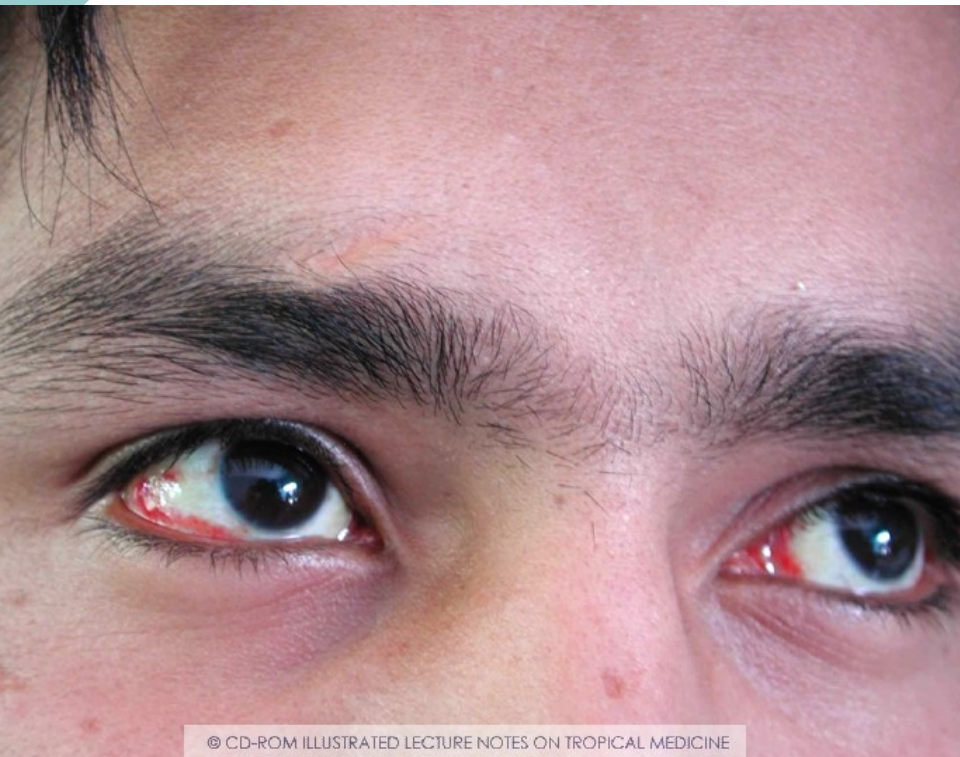- Žluté zbarvení – **ikterus**
  - Hyperbilirubinémie
- Zarudnutí bulbární spojivky
  - Zánět - **konjunktivitida**



# Oči – skléry

---

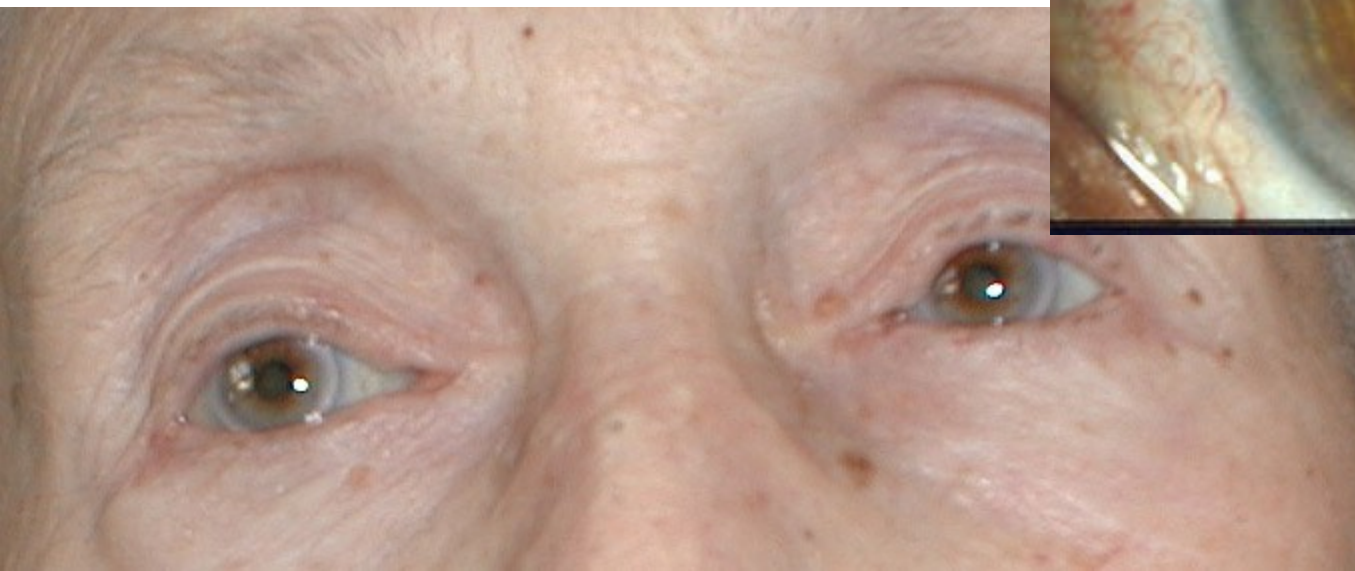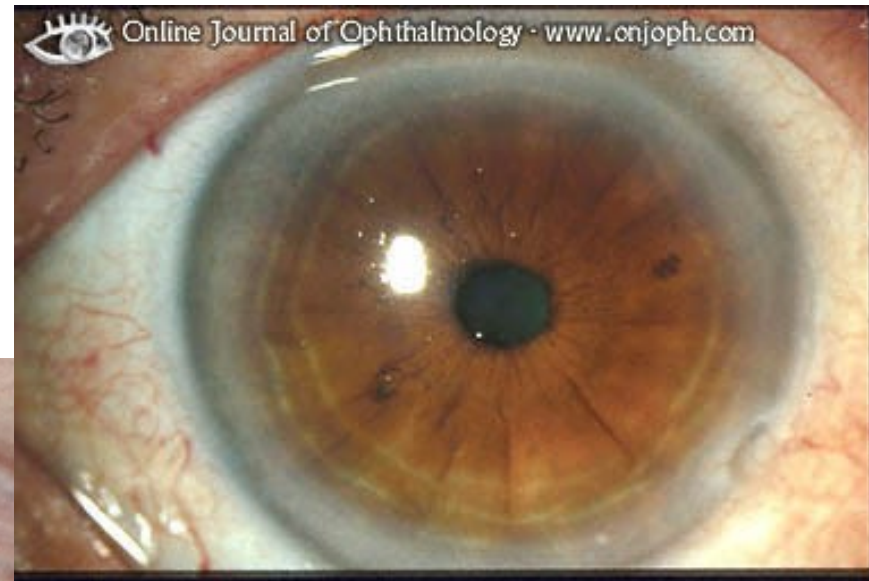- Krvácení
- Modré
  - Osteogenesis imperfecta



# Oči – rohovky

---

- Arcus cornae senilis – **GERONTOXON**
  - Hyperlipidemie, stáří

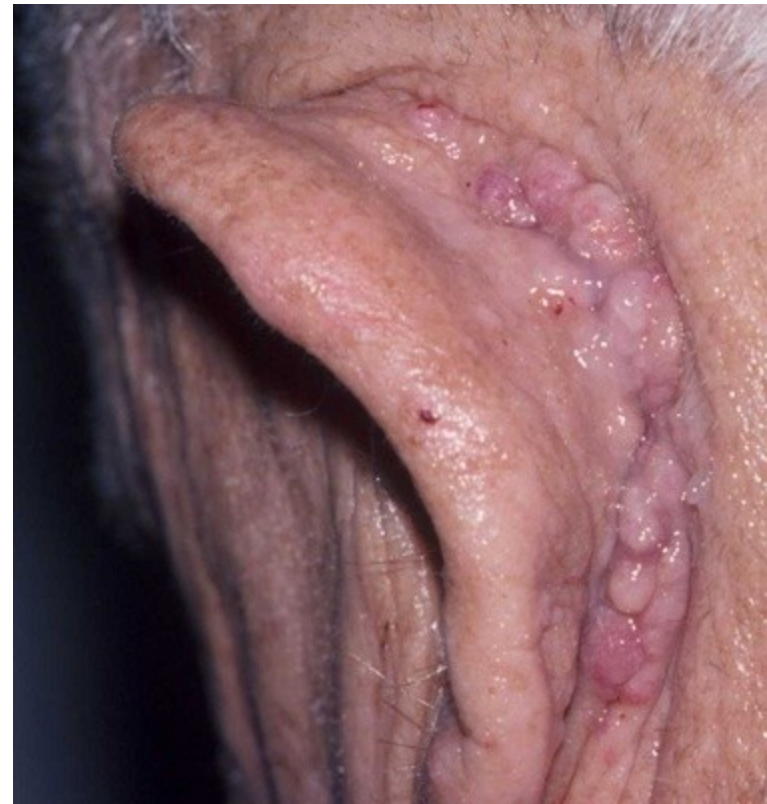
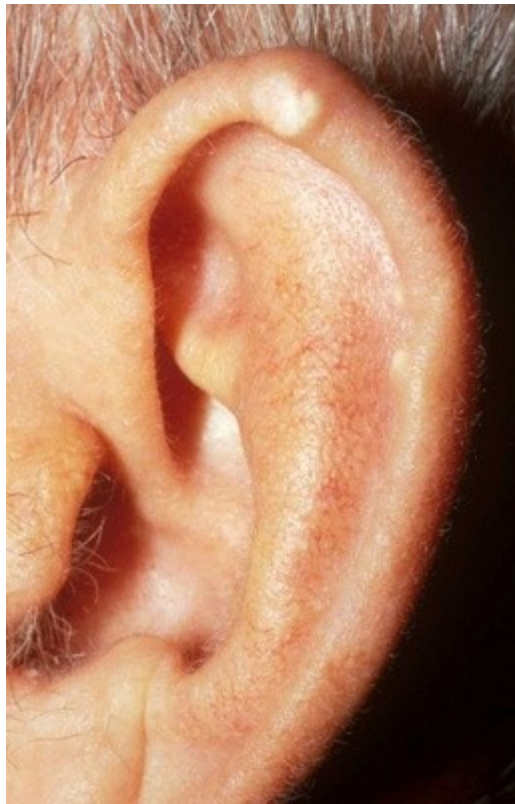
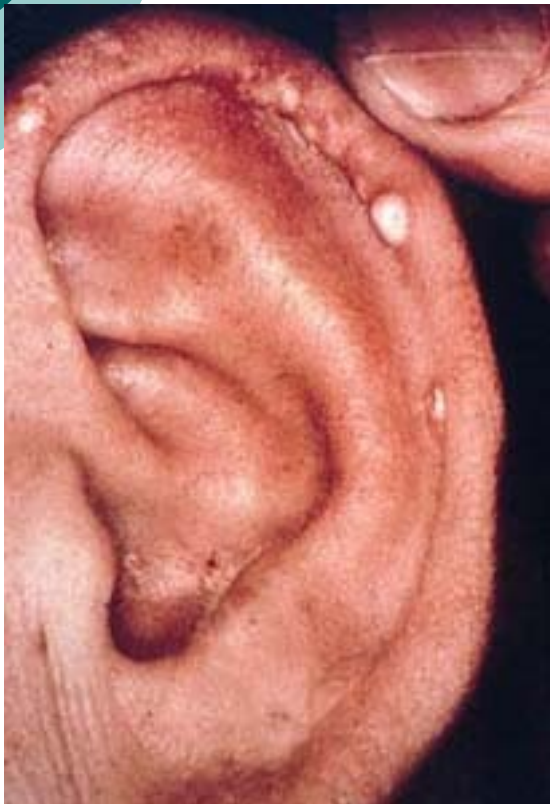

# Uši - vyšetření

---

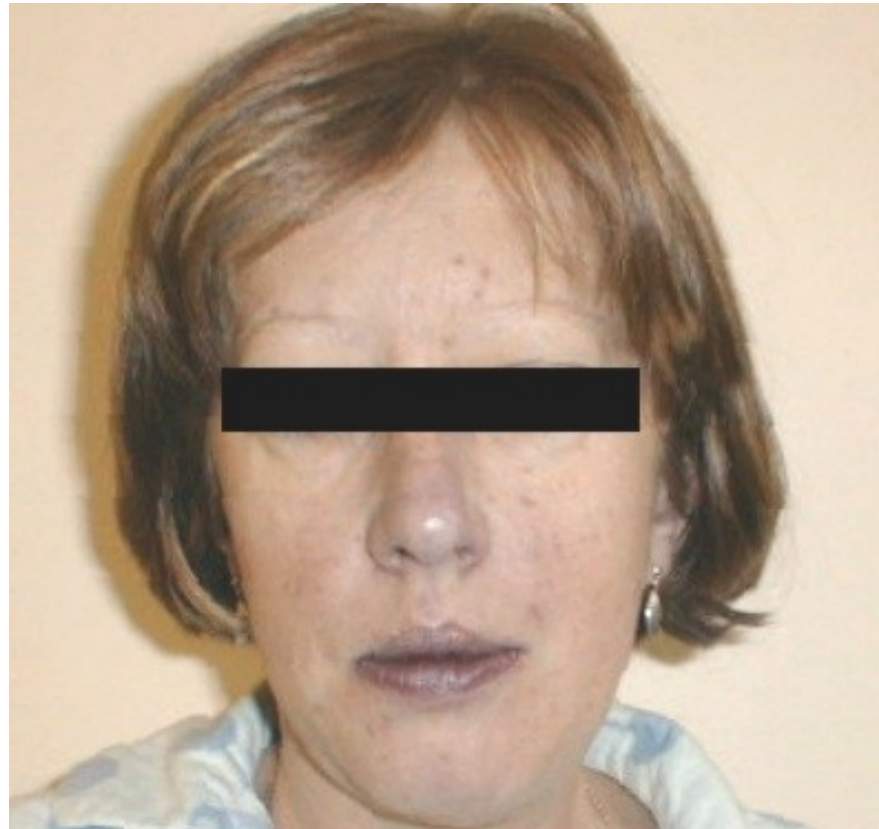- Tvar
  - Dnavé tofy - hyperurikémie



# Rty - vyšetření

---

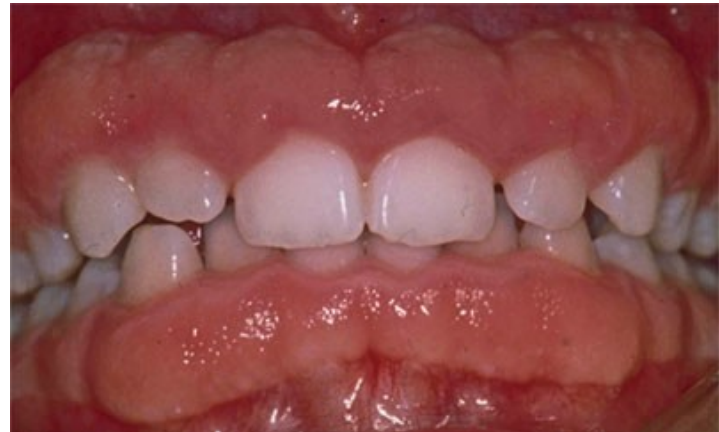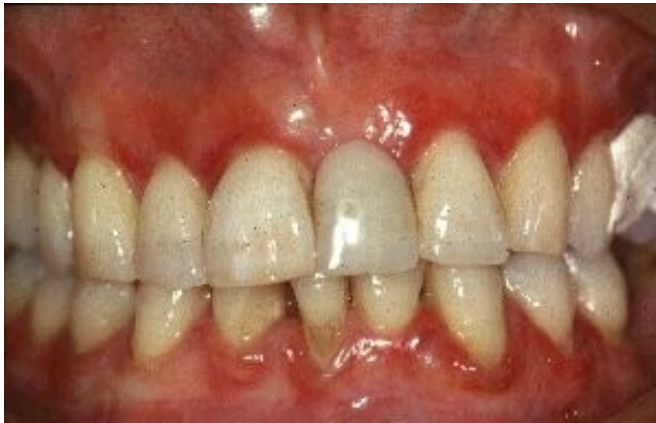- Barva
  - Cyanotické (modré zbarvení)
  - Centrální i periferní cyanoza



# Dásně - vyšetření

---

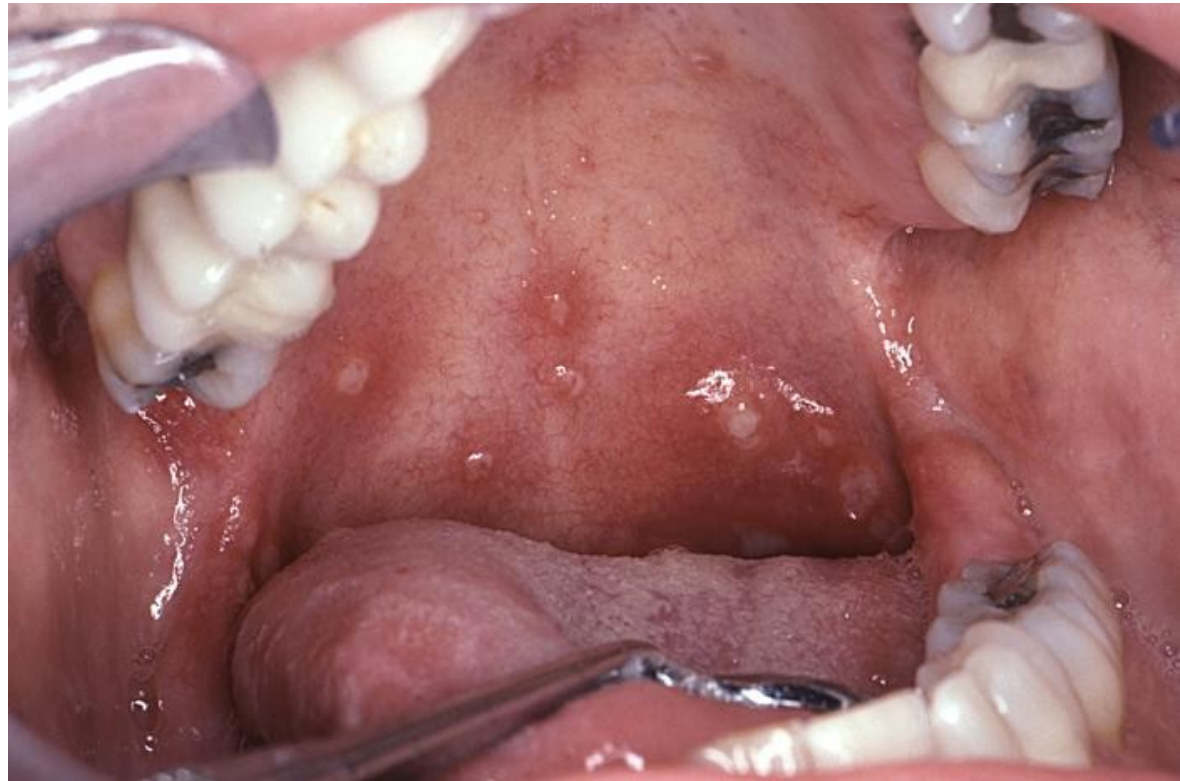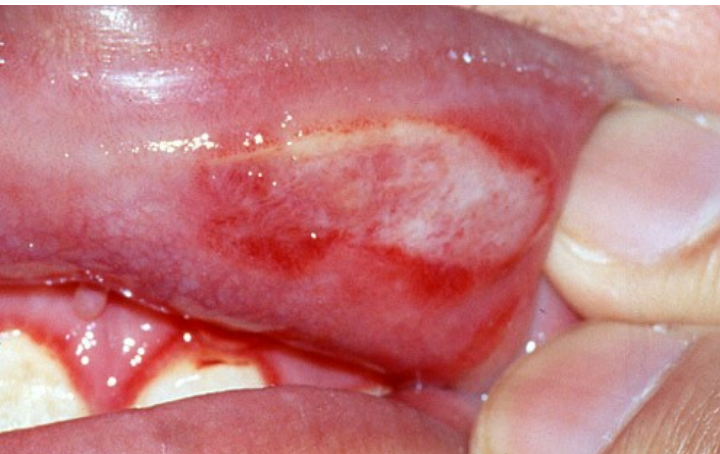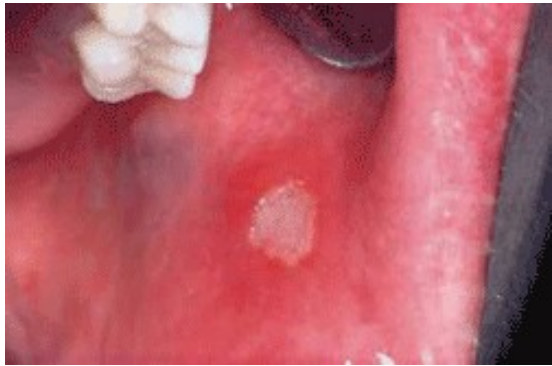- Zarudlé – zánět – gingivitida
- Krvácení – paradentóza, krvácivé stavy
- Zduření – vliv léků (CSA, hydantoin), AML
- Šedavý lem – intoxikace olovem (chronická)



# Sliznice dutiny ústní - vyšetření

---

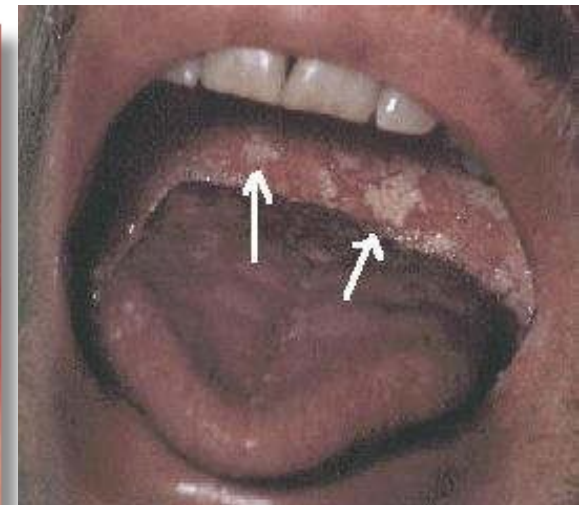
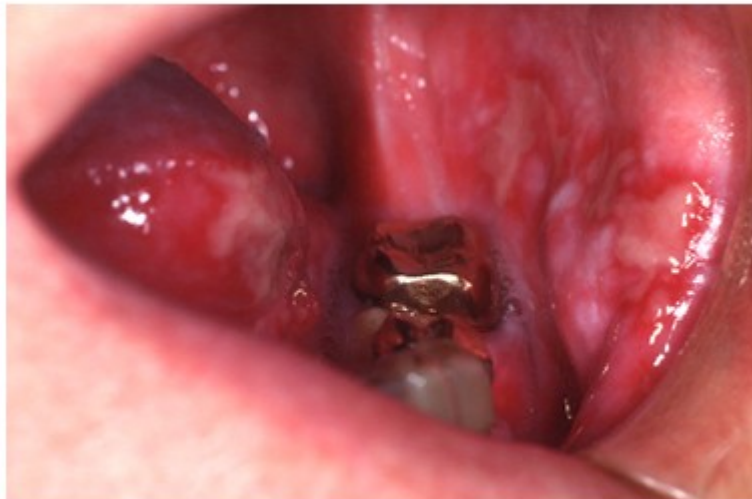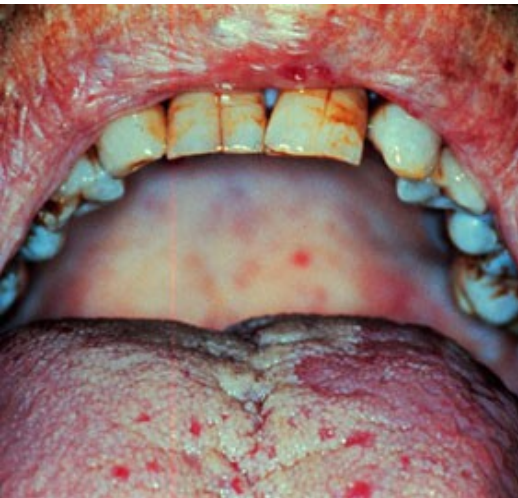- Barva
  - Bledá – anemie
  - Zarudlá +/- afty – zánět (stomatitida)



# Sliznice dutiny ústní - vyšetření

---

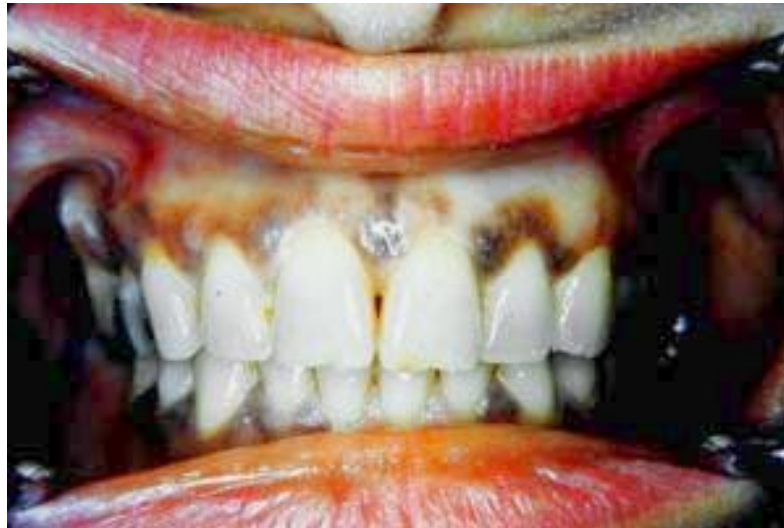- Abnormality
  - Petechie, sufuse – krvácivé stavy
  - Ulcerace – neutropenie, st.p. CHT
  - Soor – kandidová infekce



# Sliznice dutiny ústní - vyšetření

---

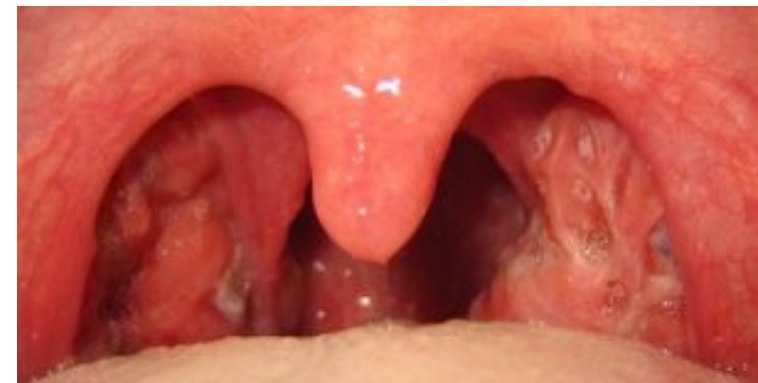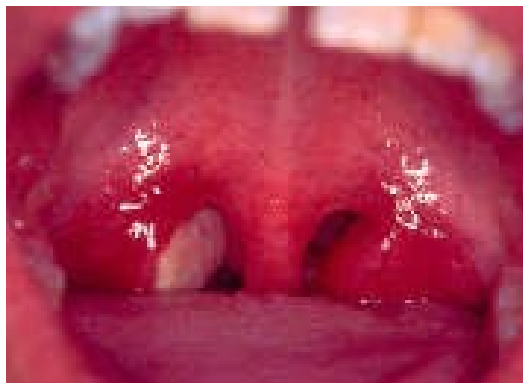
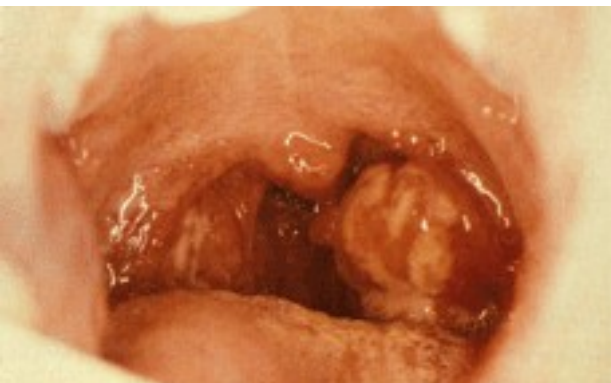- Abnormality
  - Petechie, sufuse – krvácivé stavy
  - Ulcerace – neutropenie, st.p. CHT
  - Soor – kandidová infekce
  - Grafitové skvrny – **Adisonova choroba**



# Tonzily - vyšetření

---

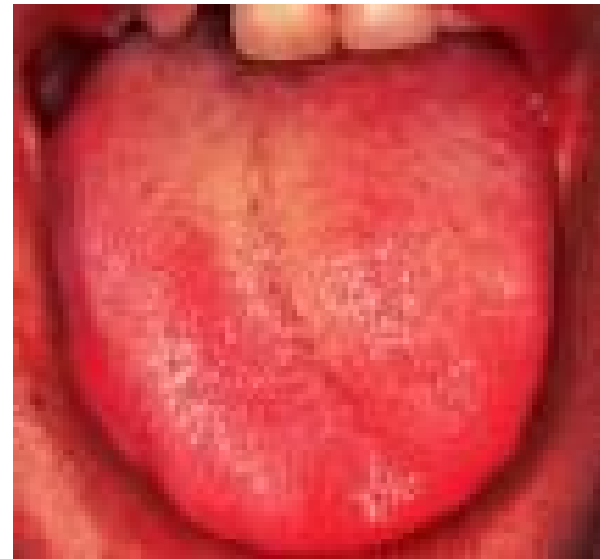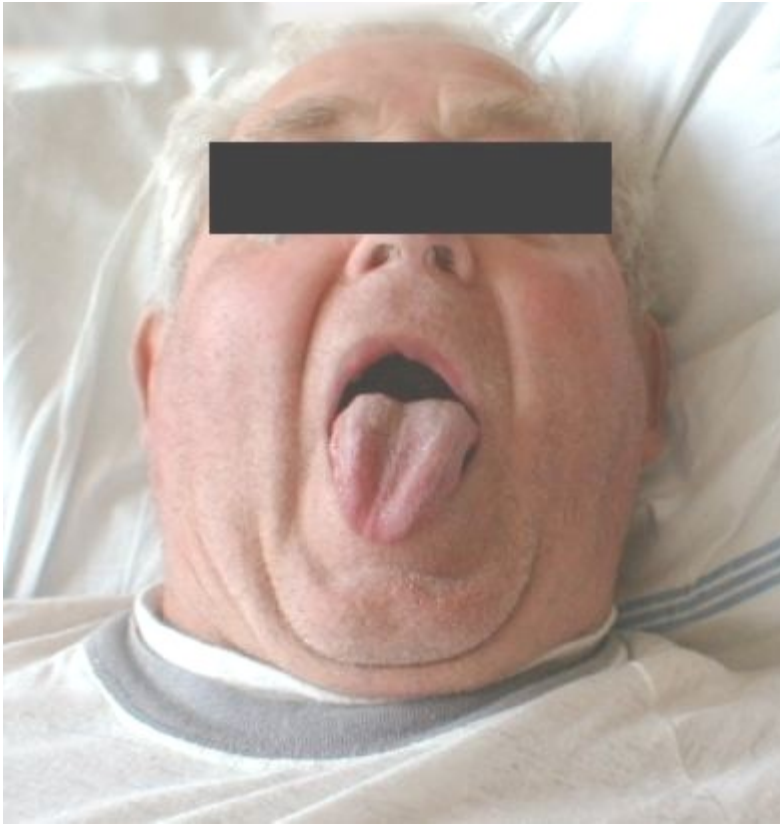- Velikost, povrch, zbarvení
- Abnormality
  - Akutní tonzilitida (zánět) – zvětšené, zarudlé +/- povlaky
  - Chronická tonzilitida (zánět) – zvětšené, rozbrázděné event. čepy



# Jazyk - vyšetření

---

- Pohyblivost, plazení
  - Deviace od střední čáry
  - Poruchy inervace - CMP

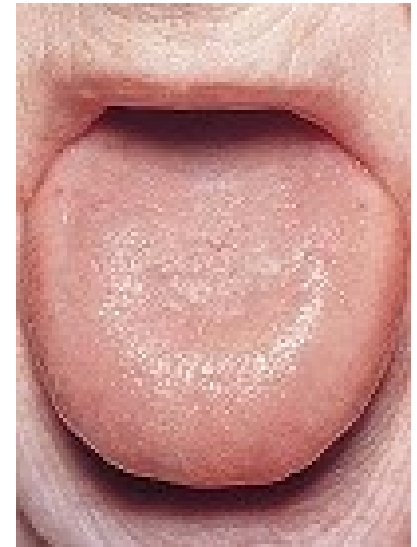
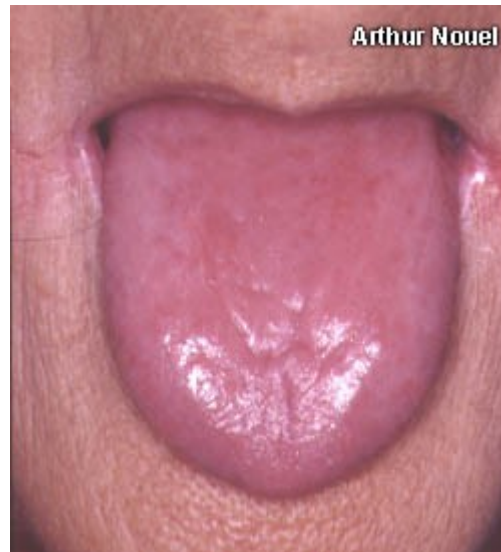
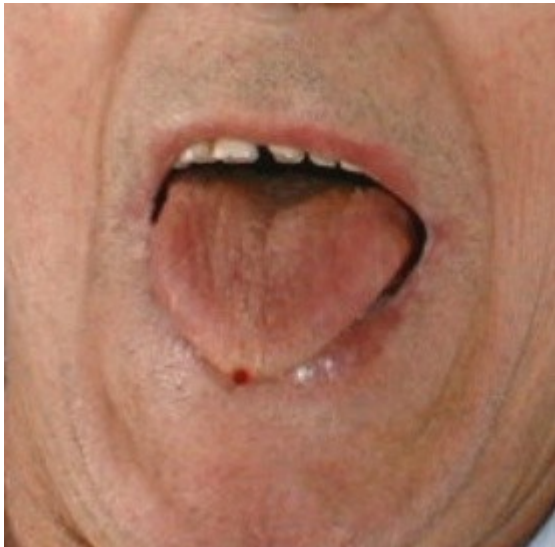



# Jazyk - vyšetření

---

- Povrch
  - Suchý – dehydratace
  - Vyhlazený jazyk – deficit Fe, deficit B12



# Jazyk - vyšetření

---

- Povrch
  - Povlaky
    - Hnědý – závažný celkový stav
    - Bělavý – kvasinková infekce
  - Pokousání
    - epilepsie

