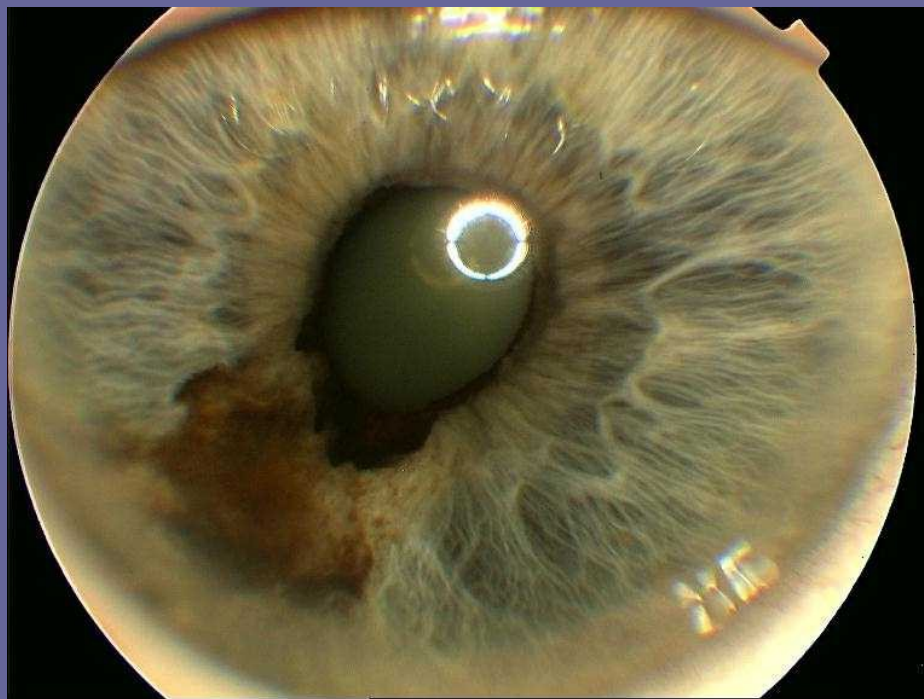


# Nádorová onemocnění oka a očních adnex



MUDr. Michala Karkanová, MUDr. Radoslava Uhmánová  
Oční klinika FN Brno, přednosta doc. MUDr. Oldřich Chrapek, Ph.D.

**Nádor je změna tkáně, která je výsledkem místně neregulovatelného růstu o autonomní povaze.**

### **Biologická povaha nádoru:**

- benigní
- maligní

### **Dělení očních nádorů dle anatomické lokalizace:**

- nádory víček
- nádorová onemocnění oka
- nádorová onemocnění očnice

# Nádorová onemocnění víček

## Lokalizace:

- kdekoliv na víčku
- převážně problém kosmetický
- porucha postavení a funkce víčka s projevy syndromu suchého oka ( pálení, řezání, častější sec. infekce, xeroza spojivky, expoziční keratopatie se snížením ZO až ztrátou oka)

## Léčba:

( závisí na rozsahu, lokalizaci a povaze změn )

- **včasná excise** s dostatečně velkým bezpečnostním lemem
- **histologická verifikace**

# Benigní nádory víček

## Lokalizace:

- kdekoliv na víčku, bez omezení věkem
- nejčastěji problém kosmetický

Retenční cysty mazových žláz ( milium, aterom )

Papilom – cornu cutaneum

Veruka, senilní veruka

Hemangiom

Xantelasma

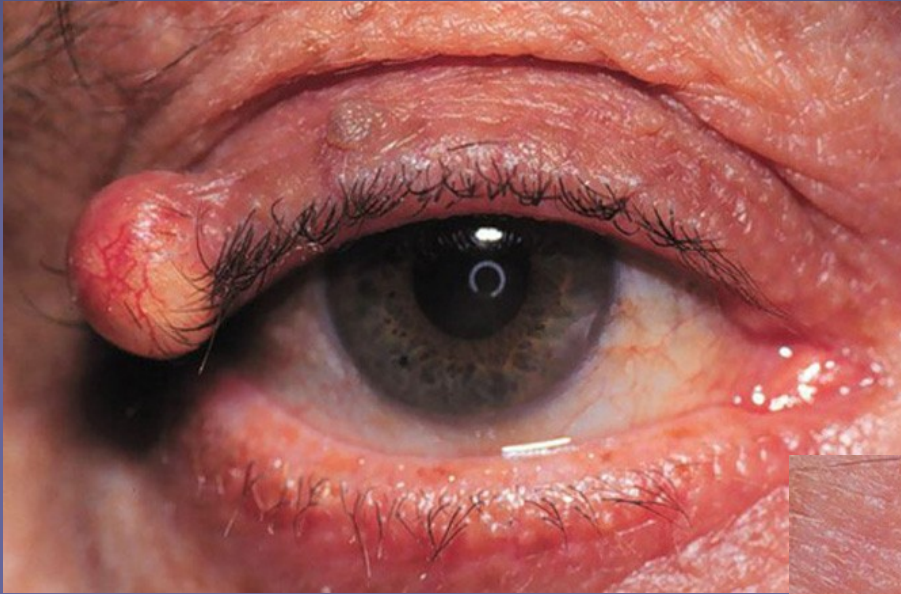Névus

## Léčba:

- **observace** (névy)
- **chirurgická** - kauterizace, prostá excise, laserová terapie ( CO<sub>2</sub> laser ), kryalizace

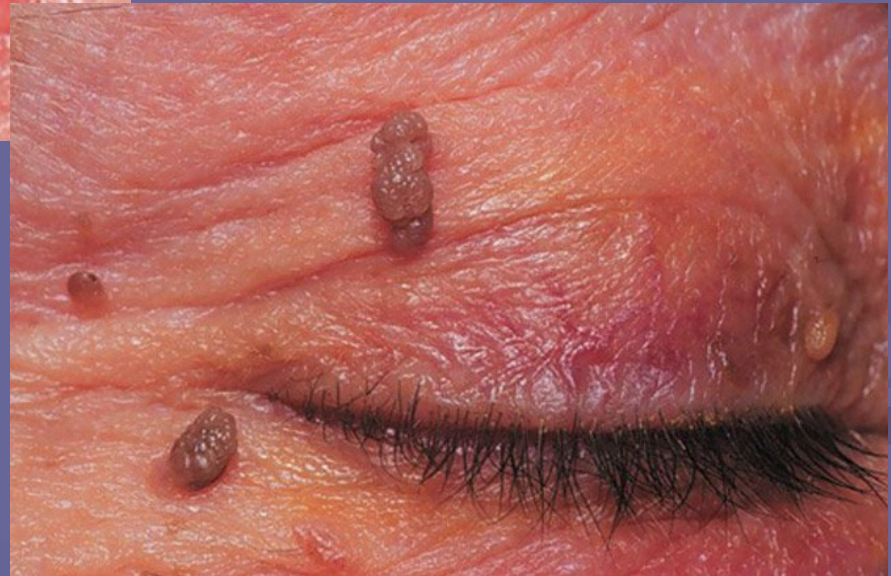**Histologické vyšetření!!!**

# Benigní nádory víček



*retenční cysta*

*papilomy víček*



# Maligní nádory víček

## Lokalizace:

- predilekčně dolní víčko, 6.-7. dekáda života
  - Bazaliom** - basocelulární karcinom (invaze pouze místní)
  - Spinaliom - spinocelulární karcinom (metastazuje)
  - Maligní melanom
  - Karcinom Meibomské žlázy (cave chr. chalazion)!

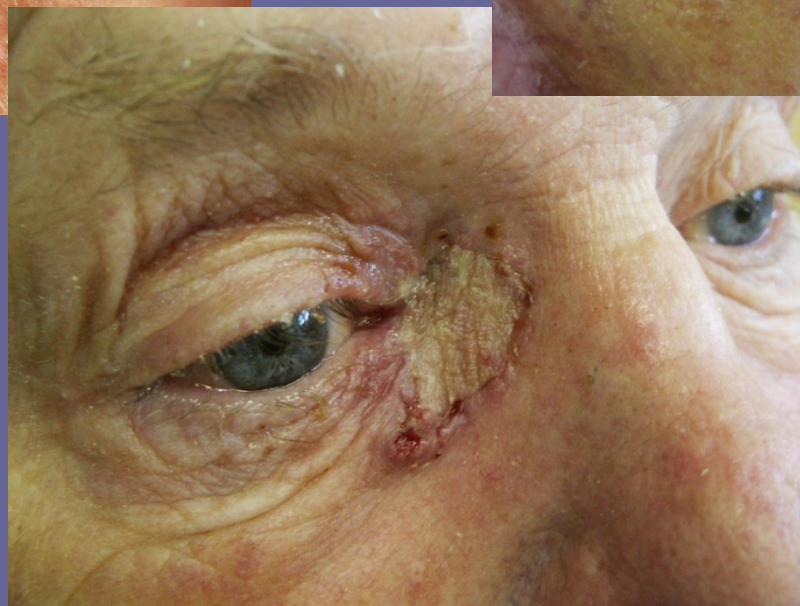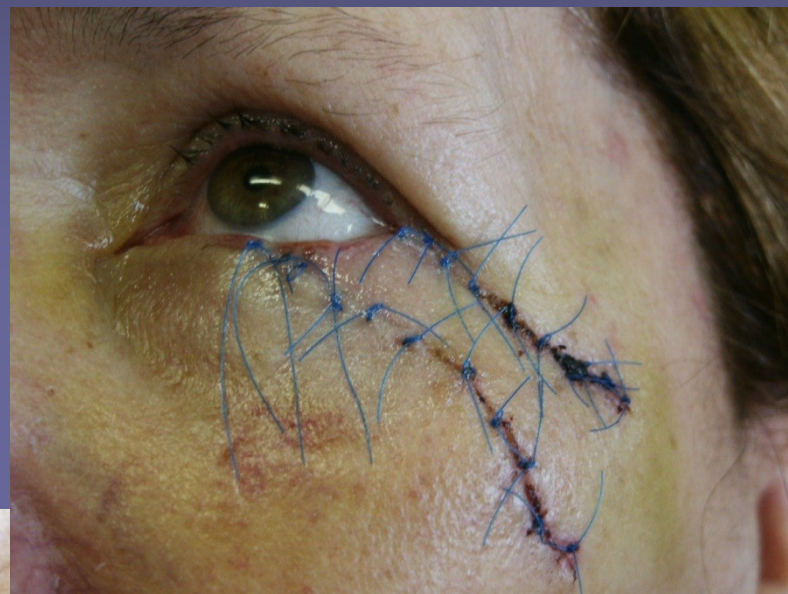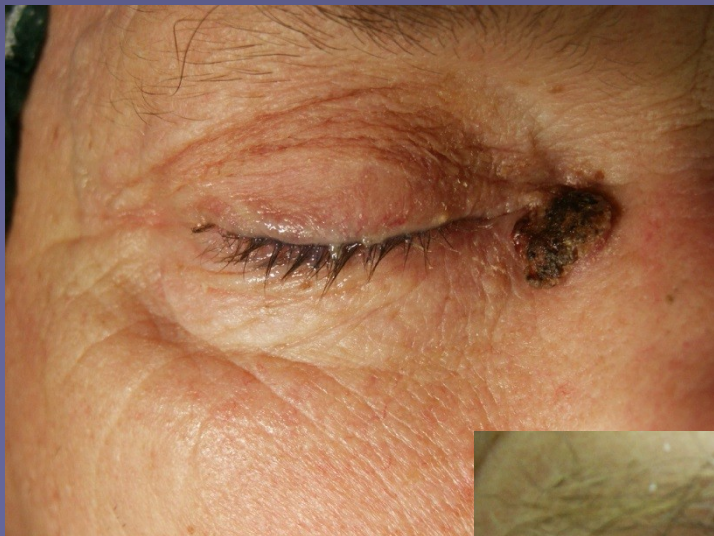## Léčba:

- **chirurgická excise** - prostá
  - plastické úpravy ( meziob. spolupráce )
- radioterapie
- chirurgická s následnou radioterapií
- lokální aplikace IL

**Onkologická dispenzarizace!**

# Maligní nádory víček

*bazocelulární karcinom*



# Nádory spojivky a rohovky

## Lokalizace:

- predilekčně rozsah oční šterbiny, všechny věkové kategorie s posunem do vyššího věku

## Léčba:

- dispenzarizace vrozených změn bez progresu - fotodokumentace ( kosmetické hledisko )
- chirurgická - excize bloková, lamelární keratektomie, u malignit doplněno krytalizací - excise radikální (až exenterace očníce)
- doplňková lokální radioterapie
- lokální aplikace antimetabolitů

## Histologické vyšetření !

**Onkologická dispenzarizace v případě melanomu a karcinomu!**



# Benigní nádorová onemocnění spojivky a rohovky

## Vrozené:

Choristomy - dermoid, lipodermoid

Hemangiom

## Epitelové:

Hyperplázie epitelu

Papilom

Epiteliom ( karcinoma in situ, Bowenova choroba )

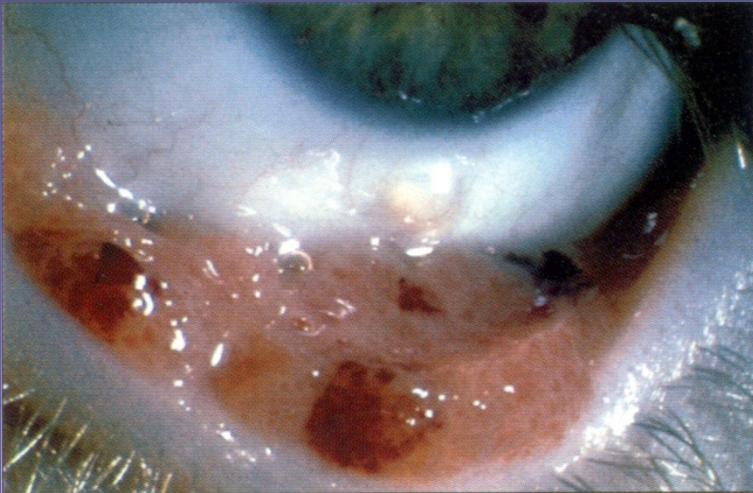
## Melanotické:

Melanóza – vrozená a získaná ( s atypiemi či bez atypií )

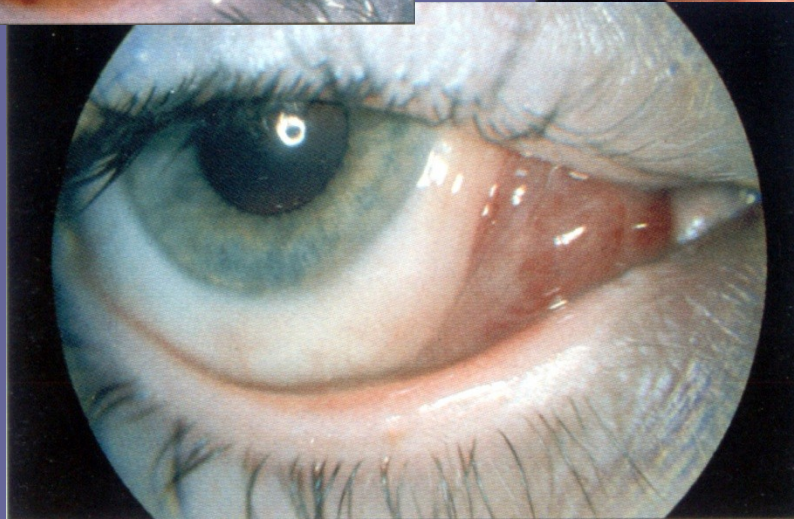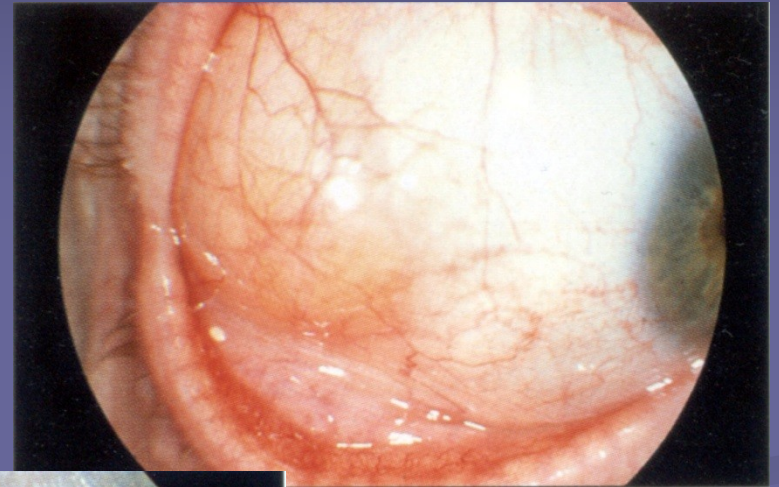
Névus, Melanocytom ( kong. založeny )

# Benigní nádorová onemocnění spojivky a rohovky

*papilom spojivky*



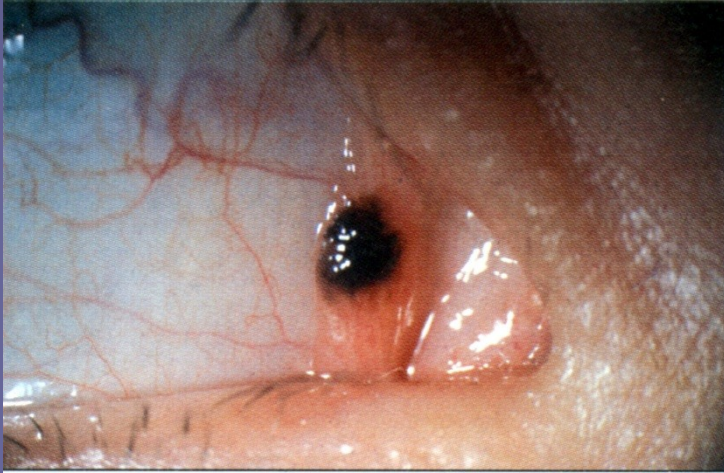
*lipodermoid spojivky*



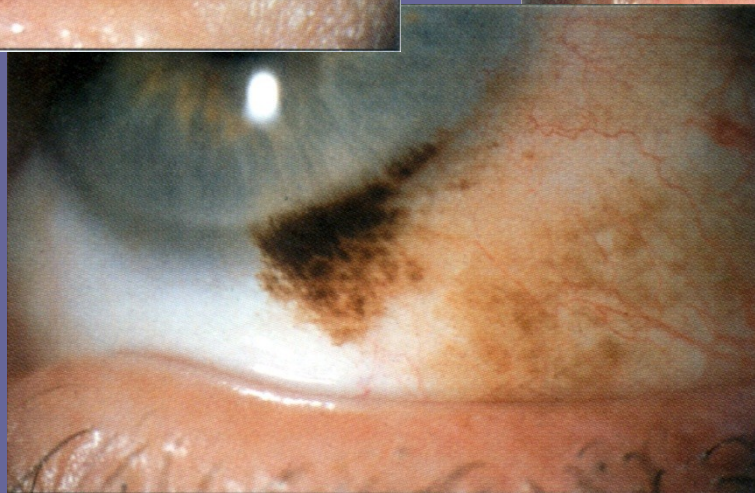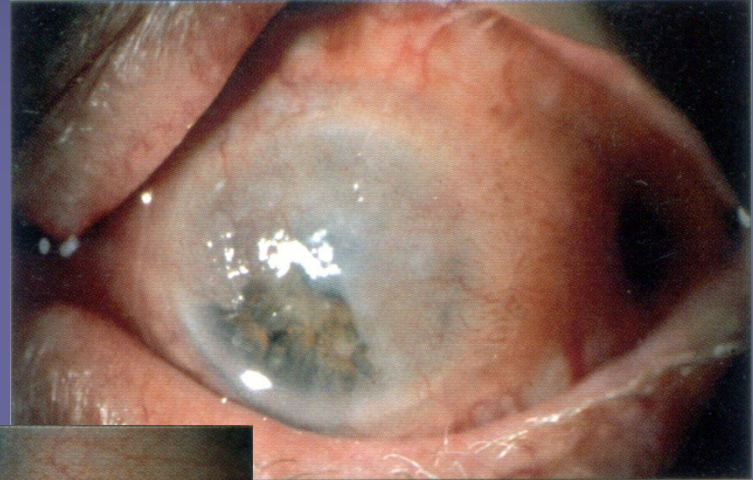
*lymfangiom  
spojivky*

# Benigní nádorová onemocnění spojivky a rohovky

*nevus spojivky*



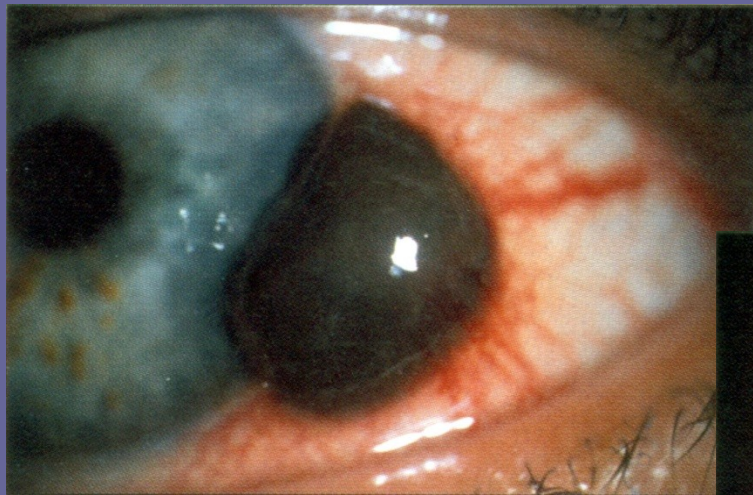
*karcinoma in situ*



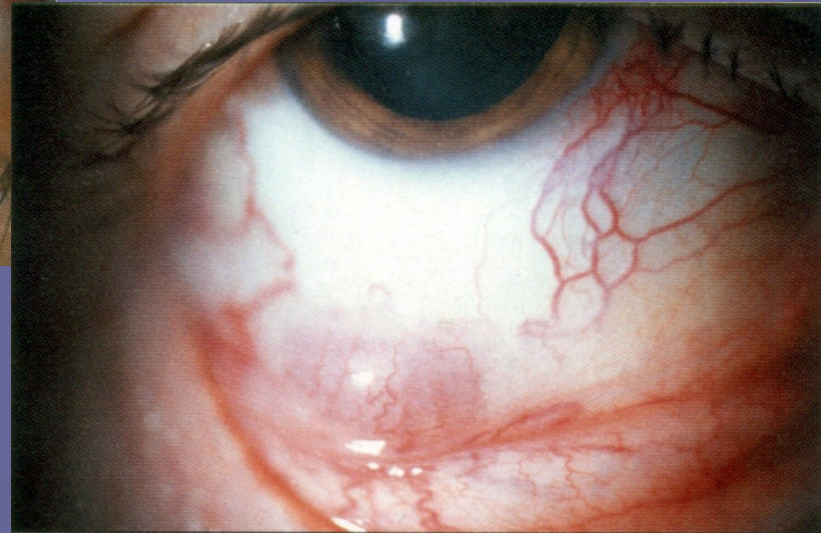
*melanóza spojivky*

# Maligntní nádorová onemocnění spojivky a rohovky

- Maligntní melanom spojivky
- Karcinom spojivky ( vzácné onemocnění )
- Lymfom spojivky Non - Hodgkinova typu



*maligntní melanom spojivky*



*lymfom spojivky*

# Nitrooční nádory

## Primární:

- původ v žívnatce ( duhovka, řasnaté tělísko, cévnatka )
- původ v sítnici ( raritně u dospělých )

## Sekundární:

- při infiltrativním růstu z okolní tkáně

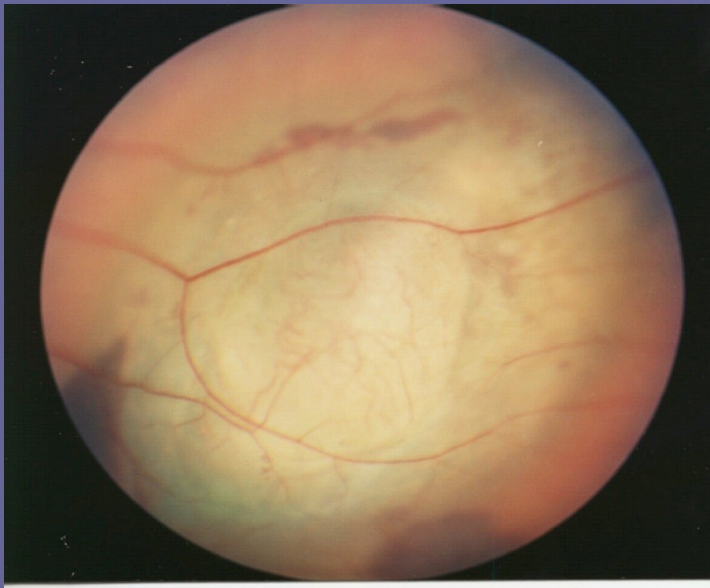
## Metastatické:

- při generalizaci zhoubného onemocnění
- nejčastěji v cévnatce ( nezřídka první příznak zhoubného onemocnění )

*Metastázy* - u žen ca prsu 85%, bronchů 8%  
- u mužů ca plic 38%, GIT 20%

# Maligní melanom uvey ( MMU )

- Iris 8%
- Corpus ciliare 12%
- Chorioidea 80%



- nejčastější primární nitrooční nádor dospělých
- výskyt mezi 50-70 lety
- uváděná mortalita 30 -70%
- nejčastěji unilaterální

# Diagnostika MMU

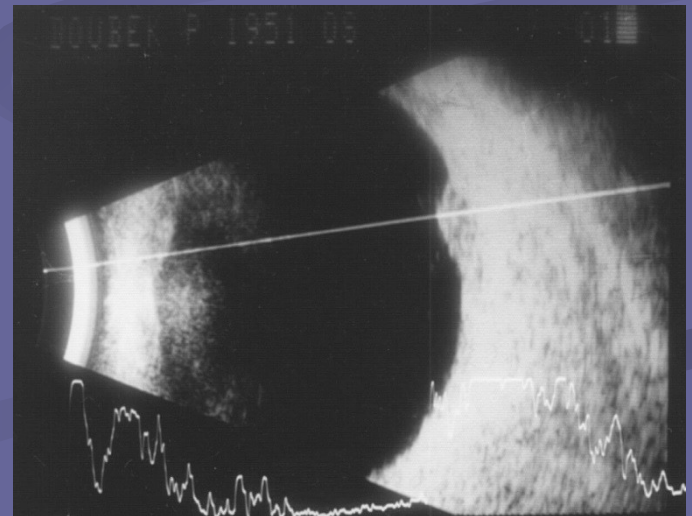
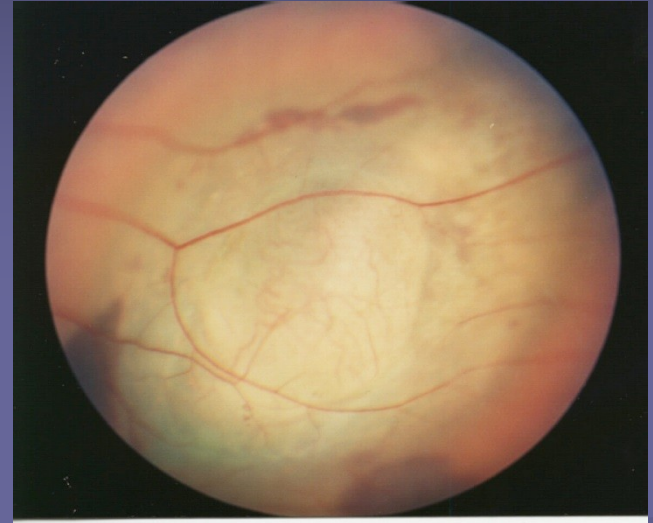
Vyšetření na štěrbinové lampě

Oftalmoskopie

- přímá
- nepřímá
- biomikroskopie
- gonioskopie
- diafanoskopie

Sonografie

- B scan
- standard. echografie
- UBM
- duplexní sonografie

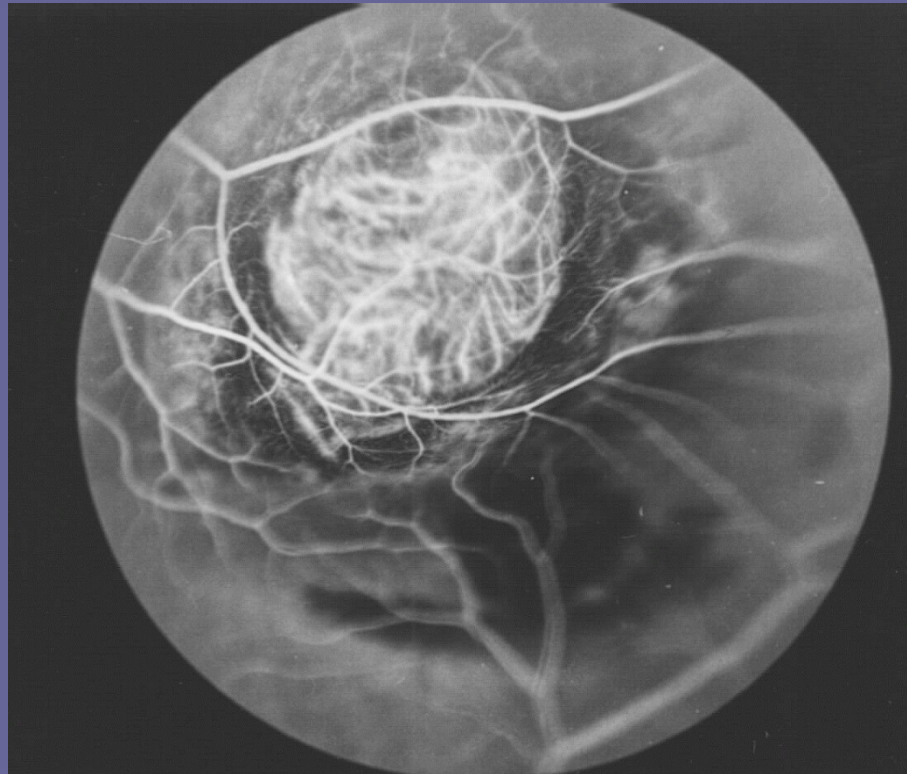


# Diagnostika MMU

FAG ( fluorescenční angiografie )

ICG ( indocyaninová angiografie )

NMR, PET





# Vyšetření prováděná při stanovení dg. MMU

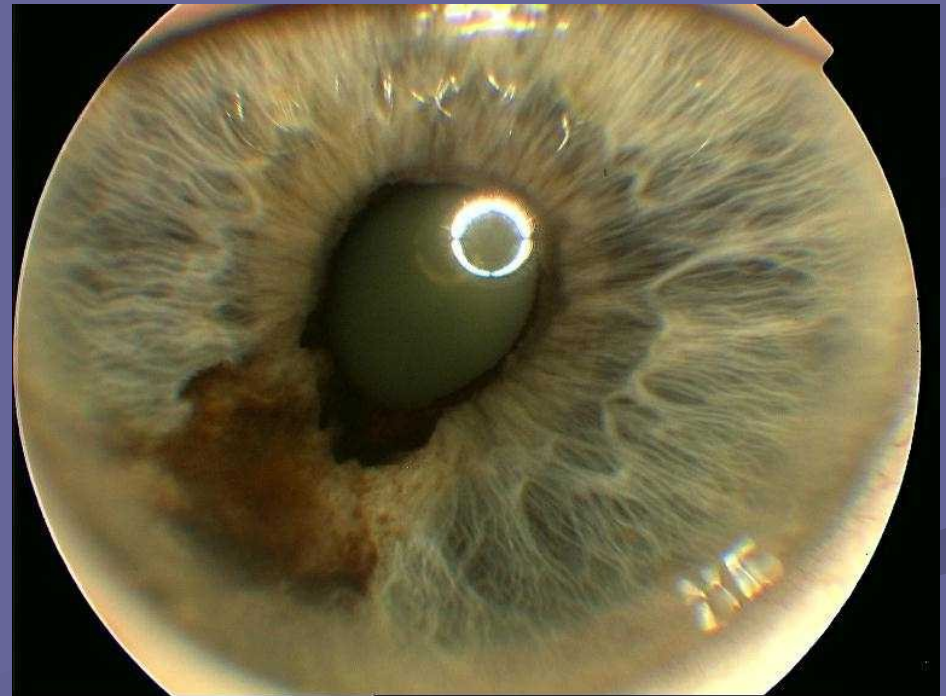
- Kompletní laboratorní vyšetření včetně onkomarkerů
- RTG plic
- UZV parenchymatozních orgánů
- Scintigrafie skeletu
- NMR mozku
- Kompletní interní vyšetření
- Onkologické vyšetření
- ( PET )

# Kritéria volby terapeutického postupu

- individuální
- visus, NOT, stav postiženého oka
- **velikost nádoru**, známky jeho aktivity
- lokalizace, tvar
- stav druhého oka, celkový stav pacienta
- věk pacienta v době zjištění

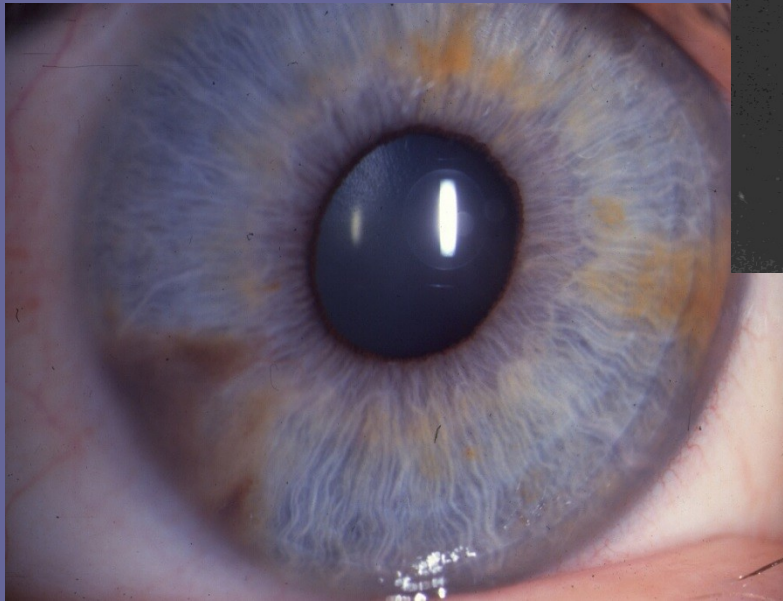# Maligní melanom iris

- nejčastěji výskyt v dolní polovině duhovky
- různé množství pigmentu
- distorze zornice
- ektopie pigm. listu
- parciální katarakta

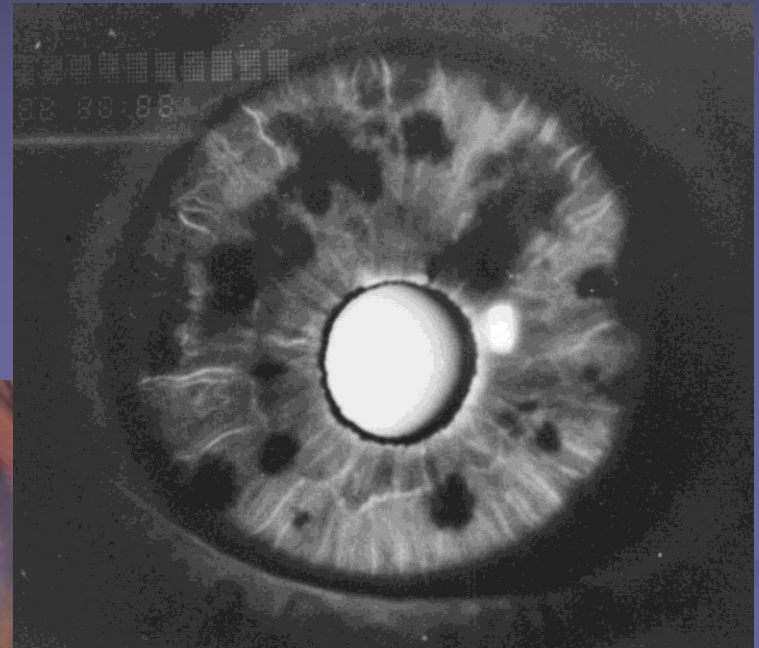


# Diferenciální diagnostika lézí duhovky

- nevus
- cysta
- leiomyom
- hyperplazie pigmentového listu



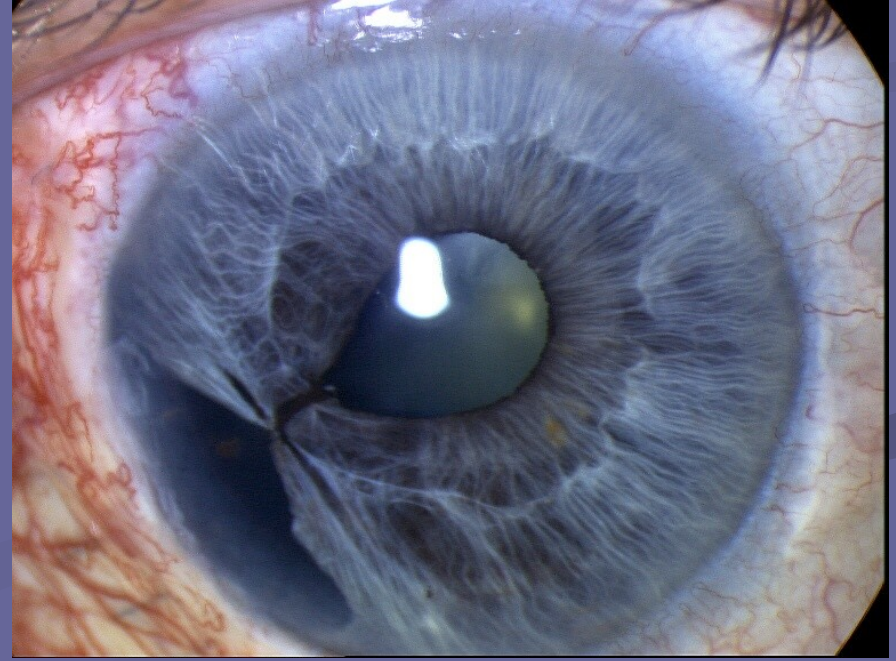
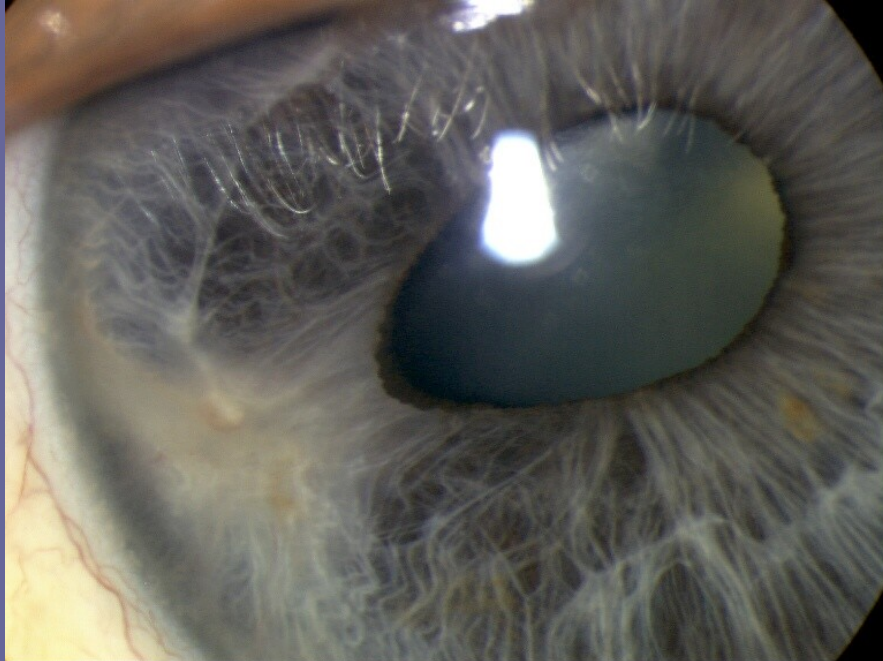*nevus duhovky*



*tygrovaná duhovka*

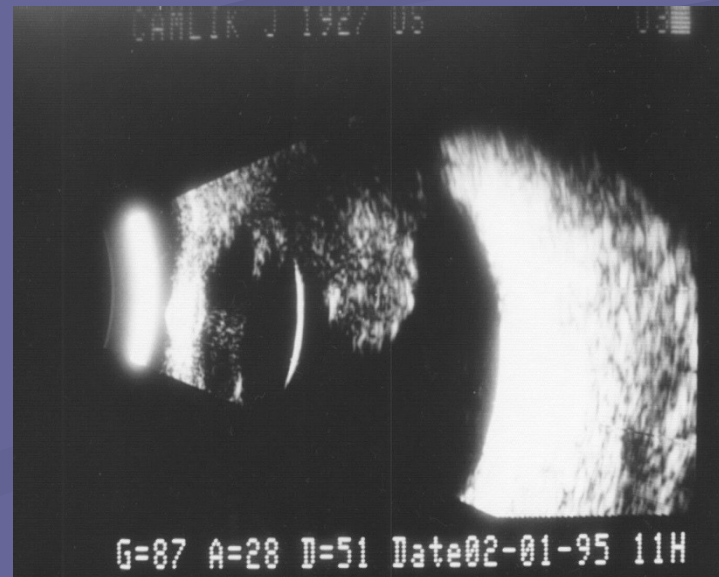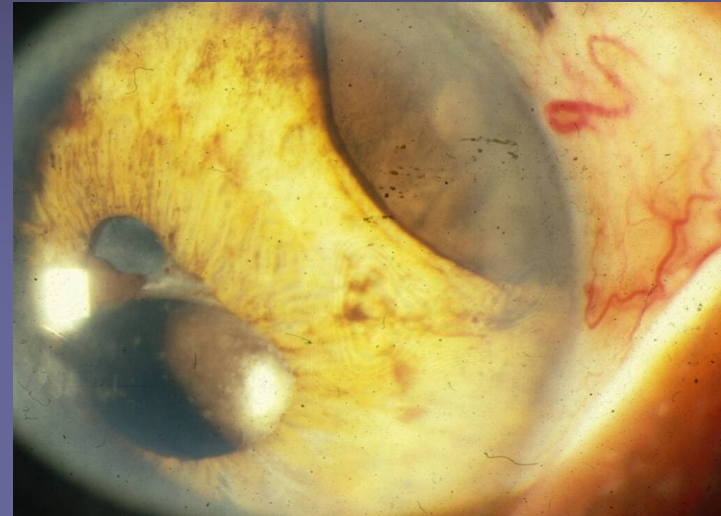
# Léčba benigních i maligních lézí duhovky

- sledování hraničních nálezů ( fotodokumentace )
- excize - u suspektních lézí nepřesahujících 4 hodiny
- enukleace bulbu - susp. maligní léze nad 1/2 duhovky, slepý bulbus, nekorigovatelný sekundární glaukom



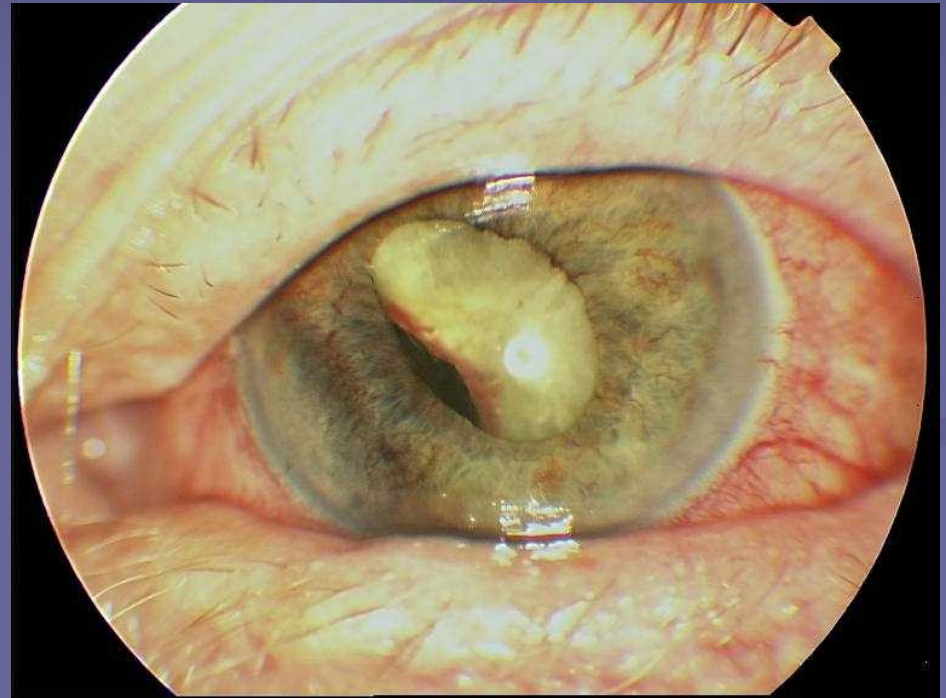
# Maligní melanom řasnatého tělesa

- dlouho asymptomatický
- rozšíření episklerálních cév
- tlak na čočku  
(astigmatismus, parciální katarakta, subluxe)
- sekundární amoce
- eroze kořene iris
- sekundární glaukom po počáteční hypotenzi
- epibulbární masa v místě extrabulbární propagace



# Diferenciální diagnostika lézí řasnatého tělesa

- nádory z pigmentového a nepigmentového epitelu
- cysty
- klinicky neodlišitelné



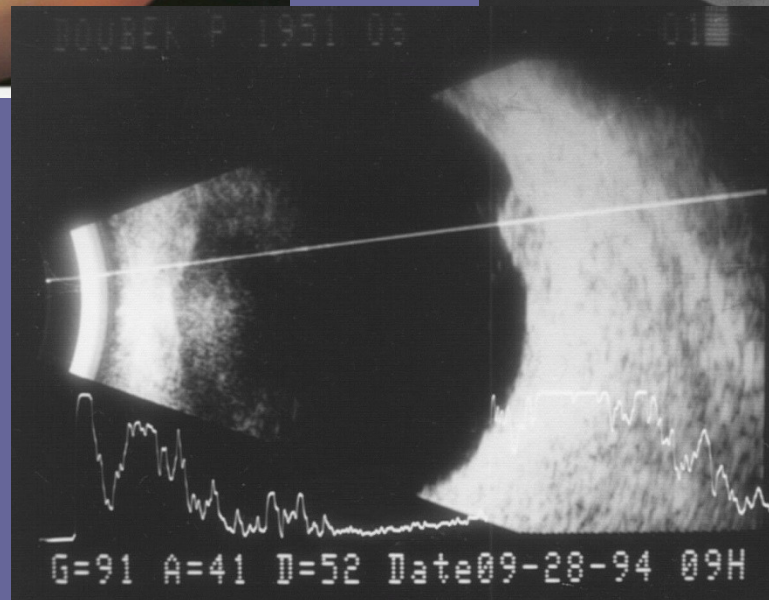
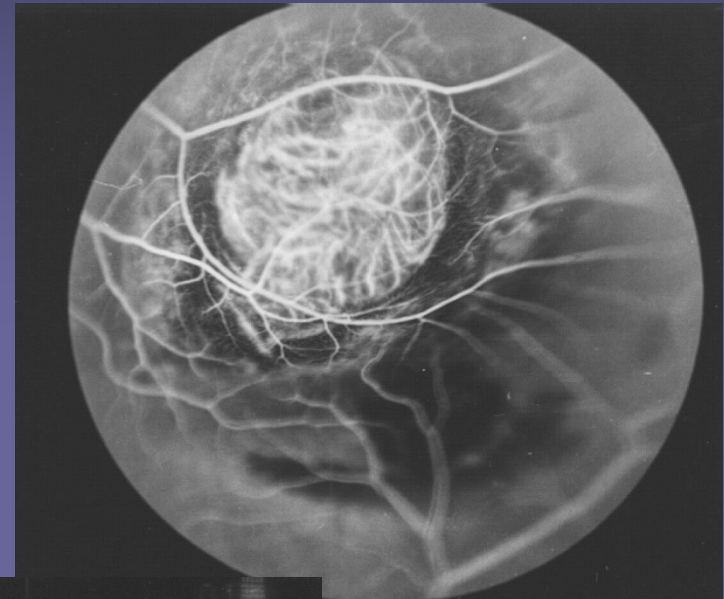
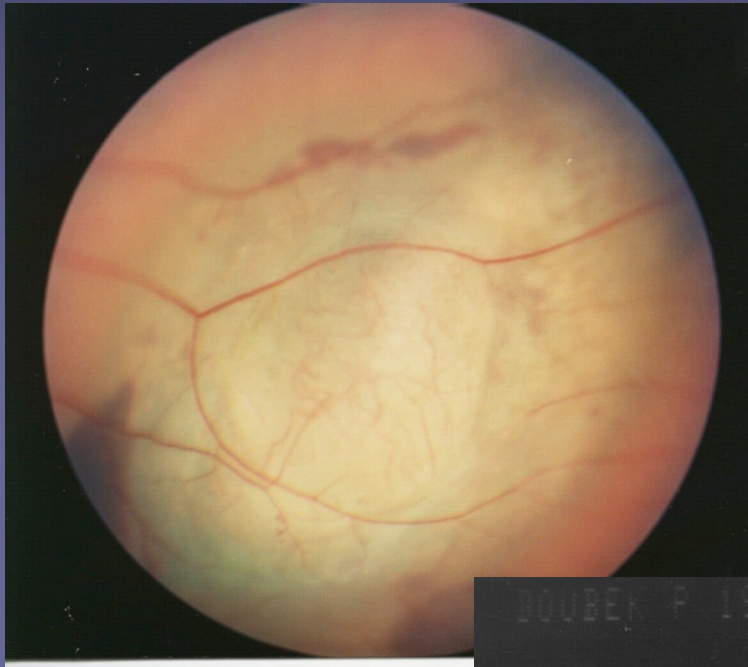
*cysta řasnatého tělíska*

# Terapie melanomů řasnatého tělíska

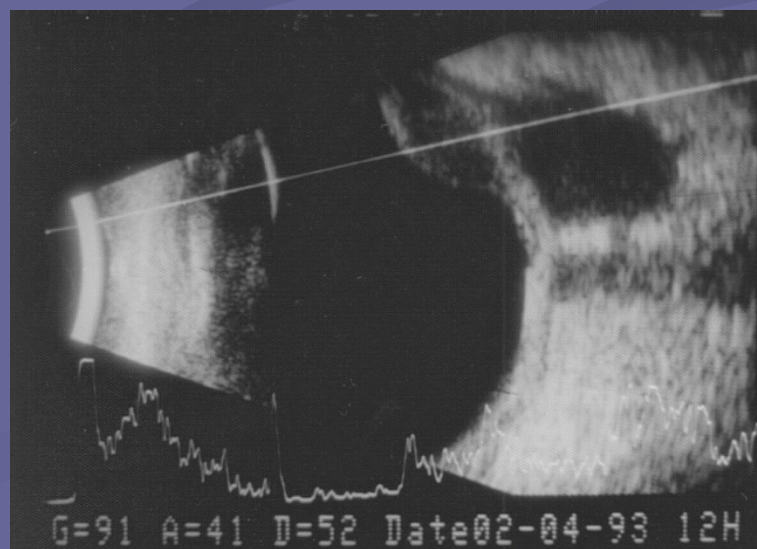
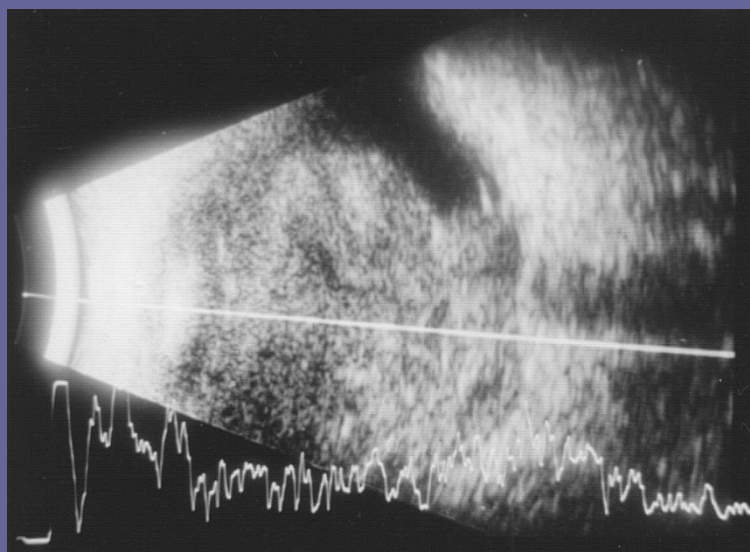
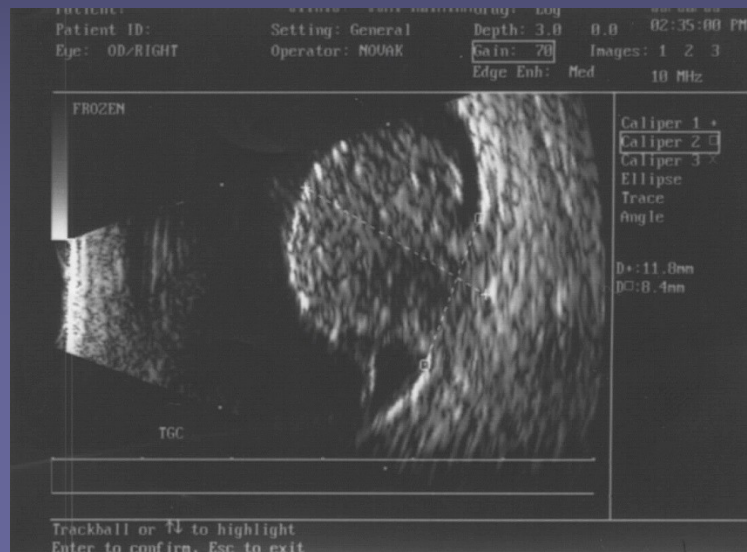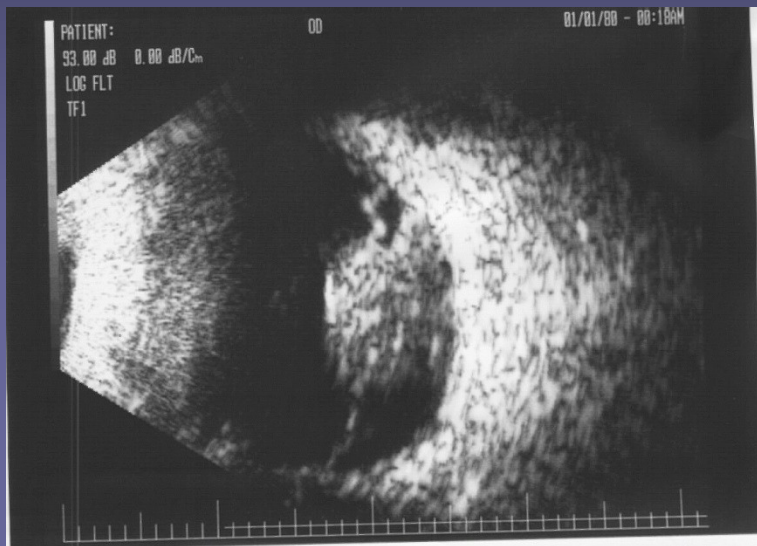- cyklektomie
- iridocyklektomie
- radioterapie - brachyterapie
  - Lexellův gama nůž
  - Cyber nůž
- enukleace



# Maligní melanom cévnatky



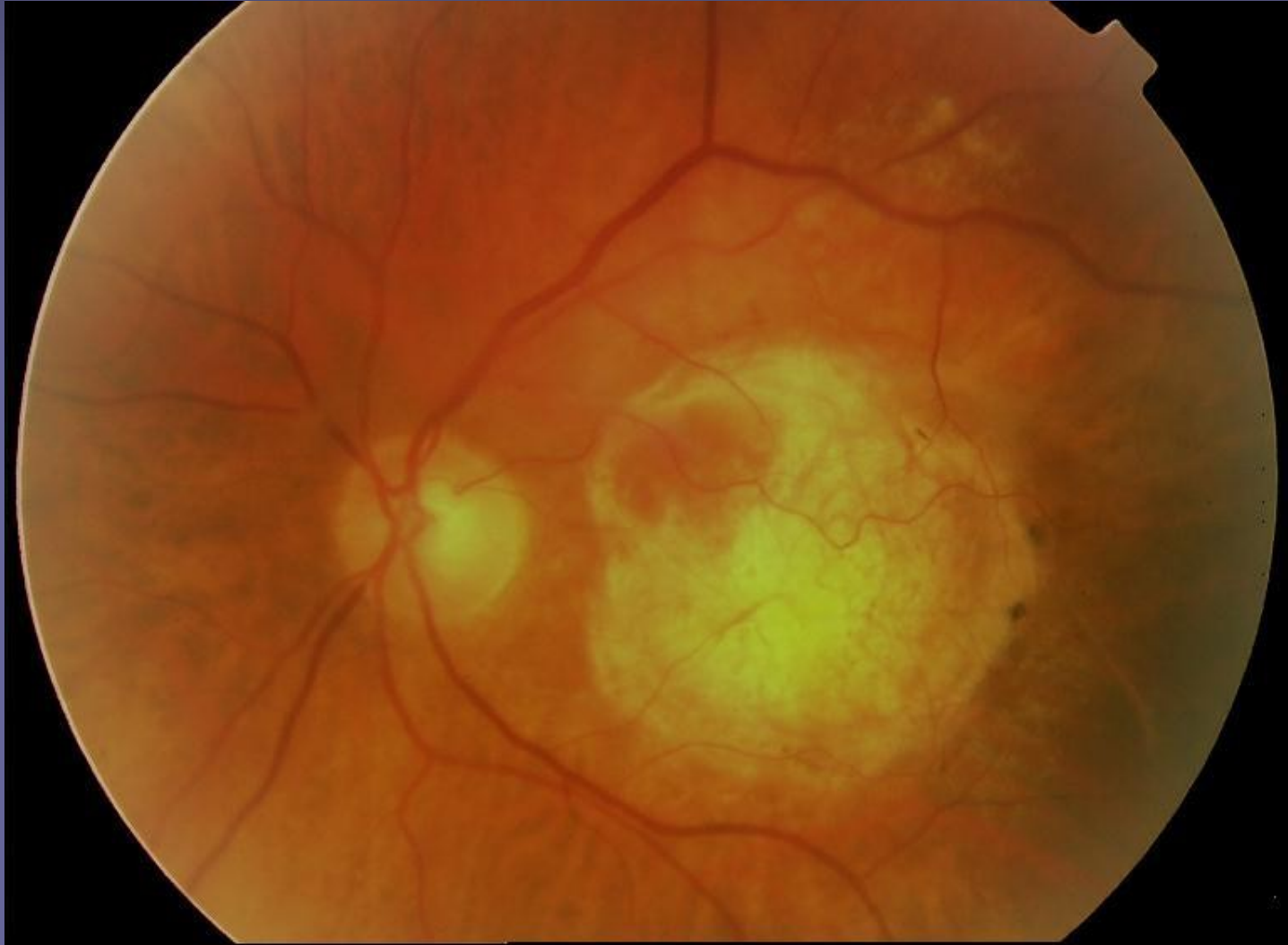# Maligní melanom cévnatky - sonografie



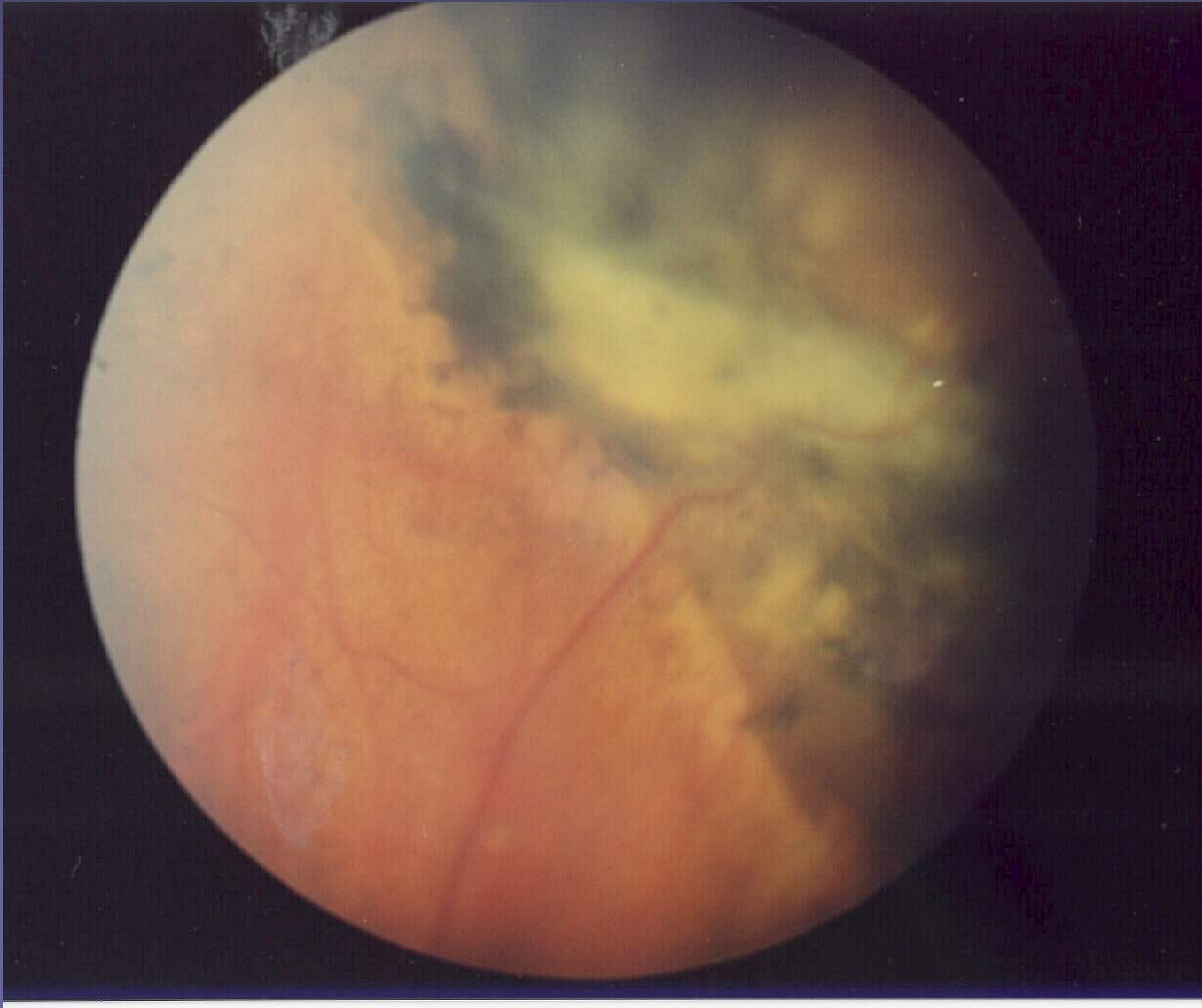
# Diferenciální diagnostika lézí cévnatky

- exudativní forma VPMD
- chorioidální granulomatosní jizvy
- subretinální hemorhagie
- velké prominující névy
- hyperplazie RPE
- ablace cévnatky
- metastázy
- kavernosní hemangiom
- zadní skleritida
- melanocytom
- retinoblastom

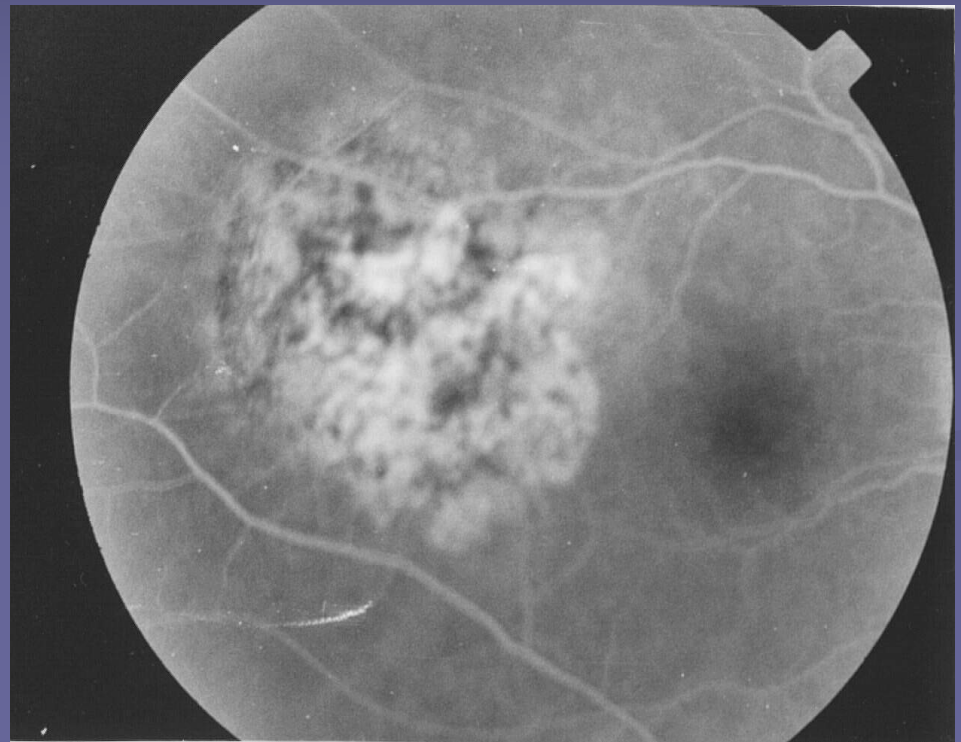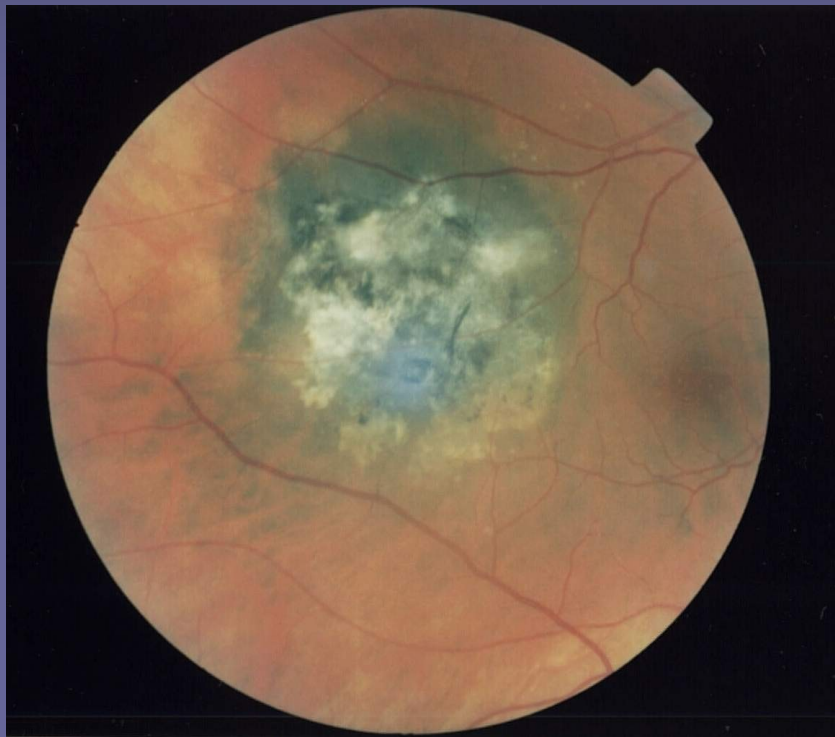# Věkem podmíněná makulární degenerace



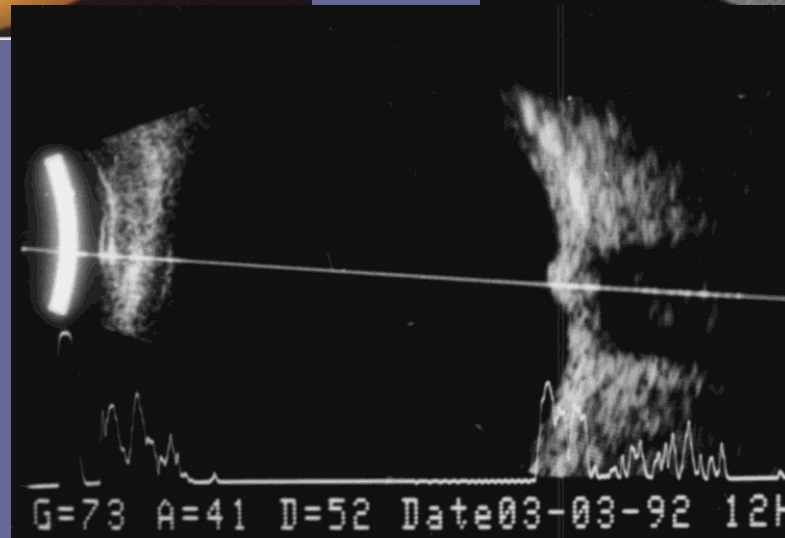
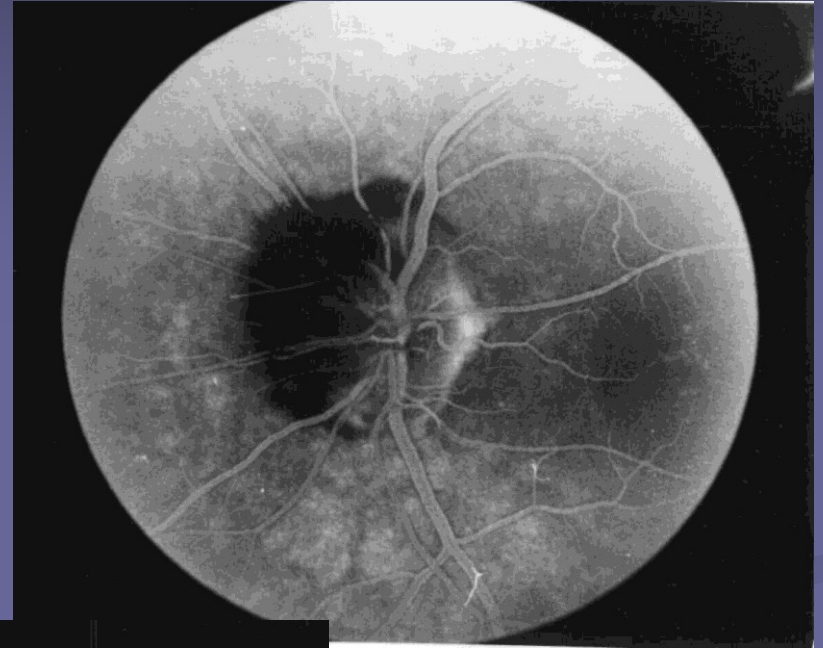
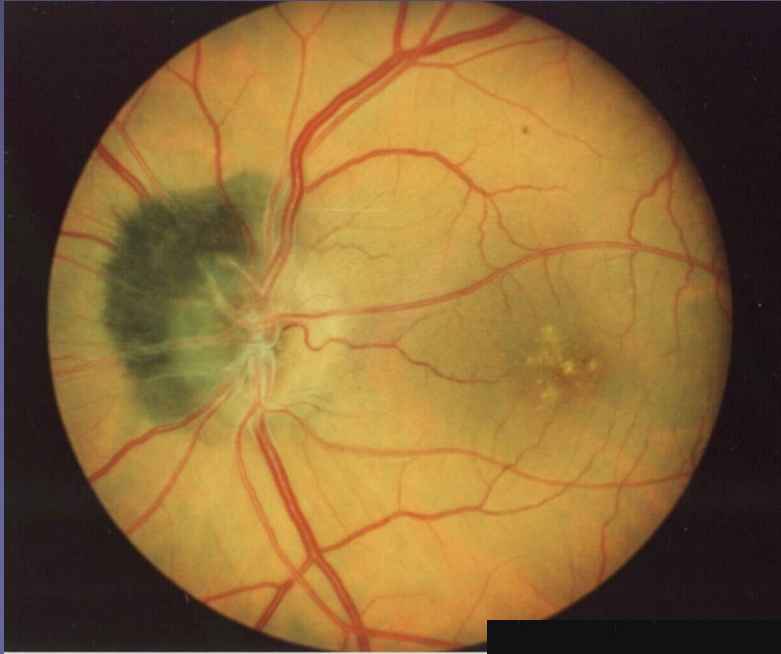
# Chorioideální exudativní jizva



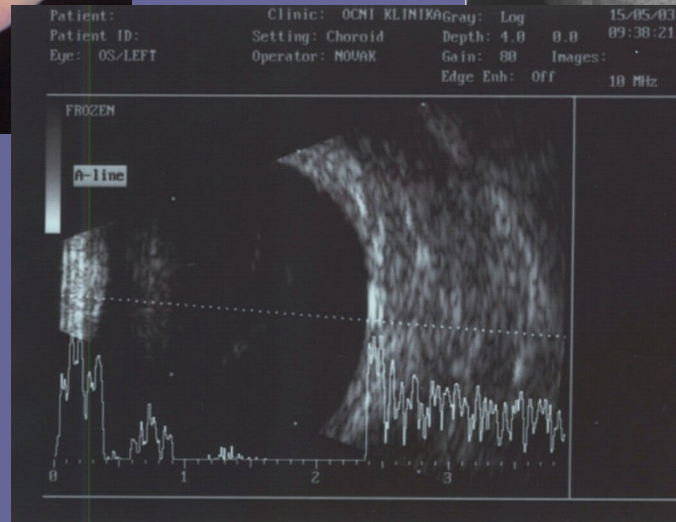
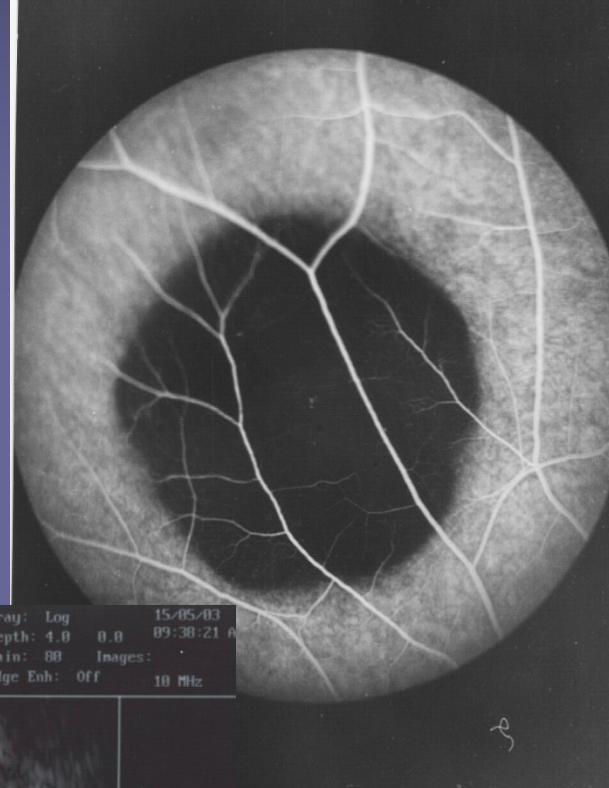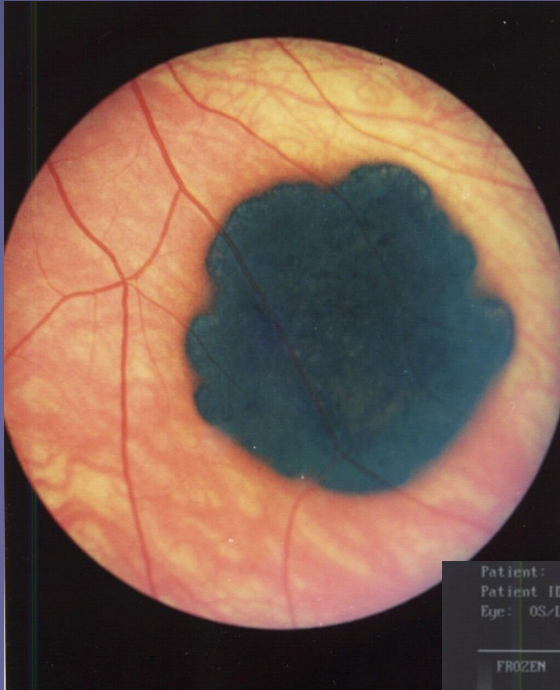
# Névus cévnatky



# Melanocytom

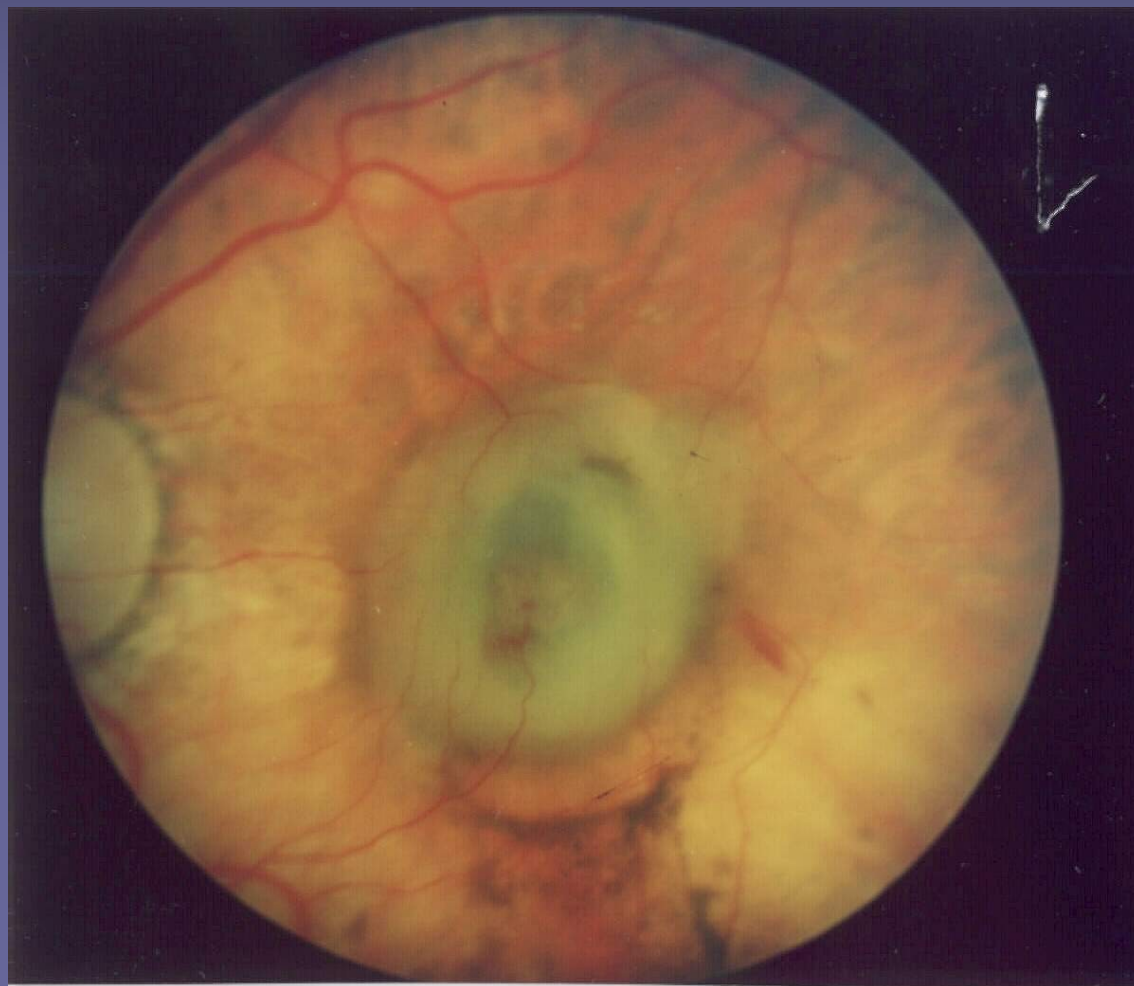


# Kongenitální hyperplazie RPE

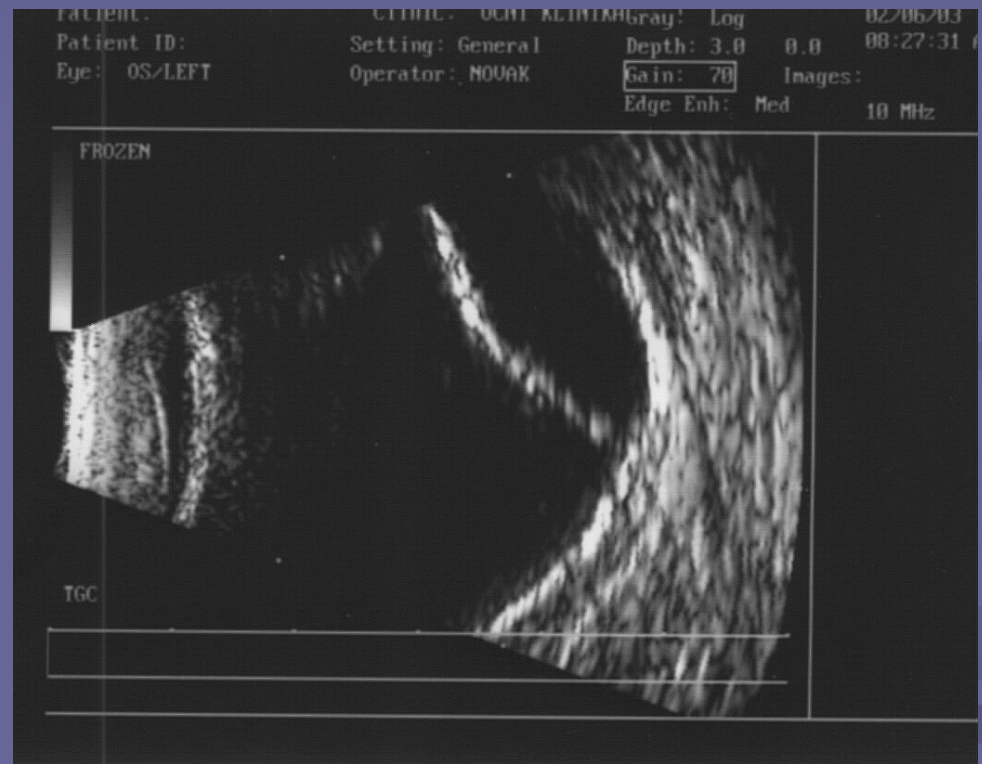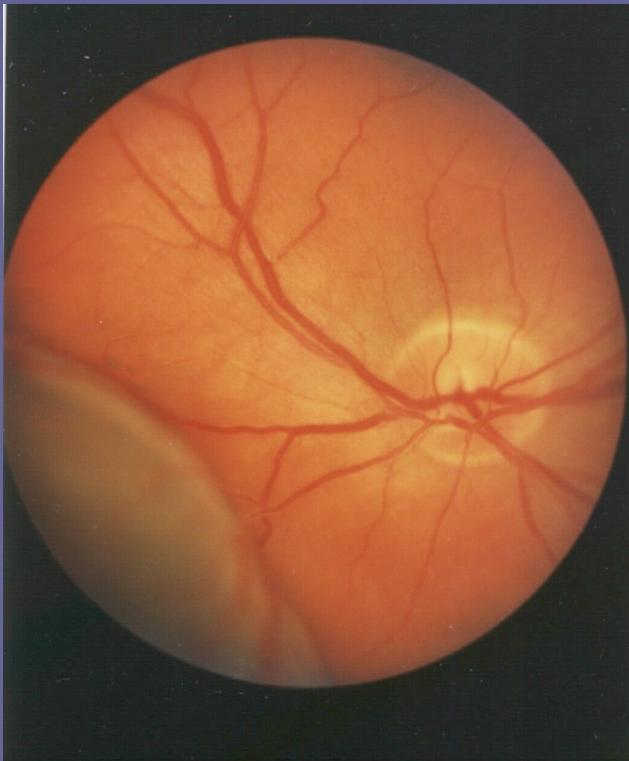




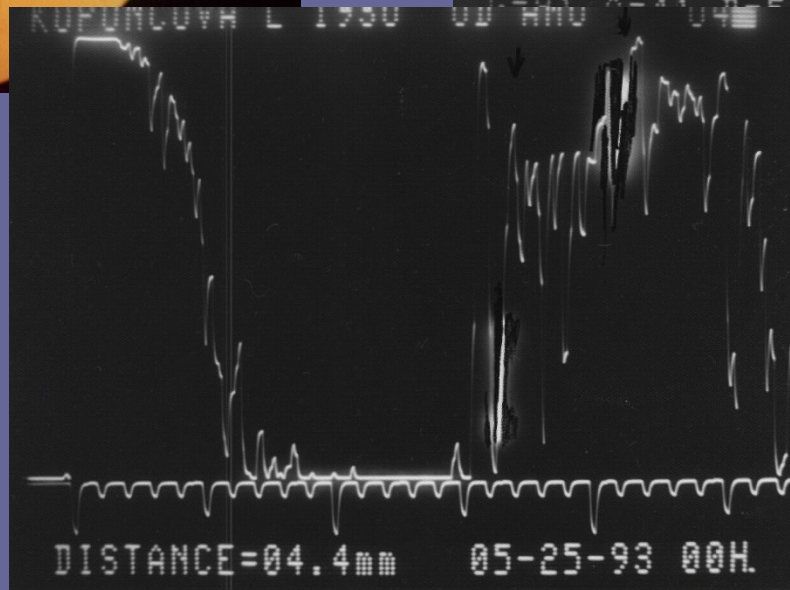
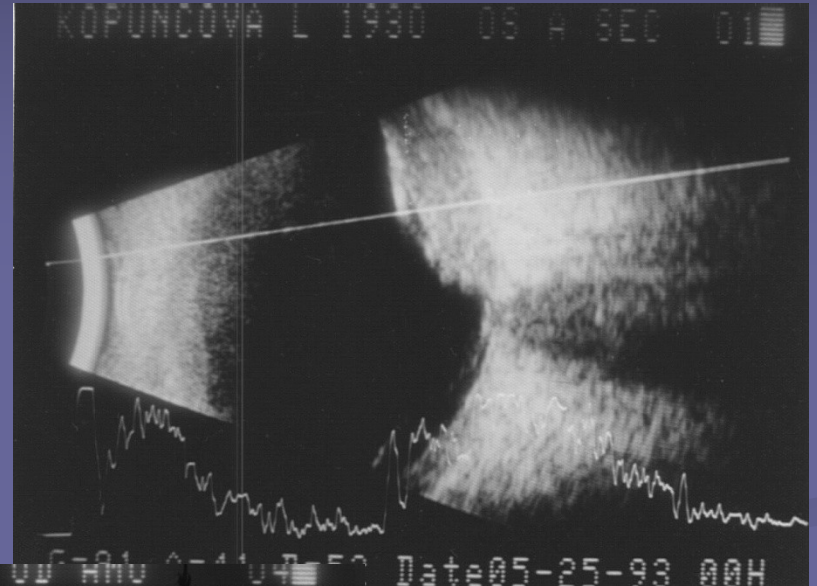
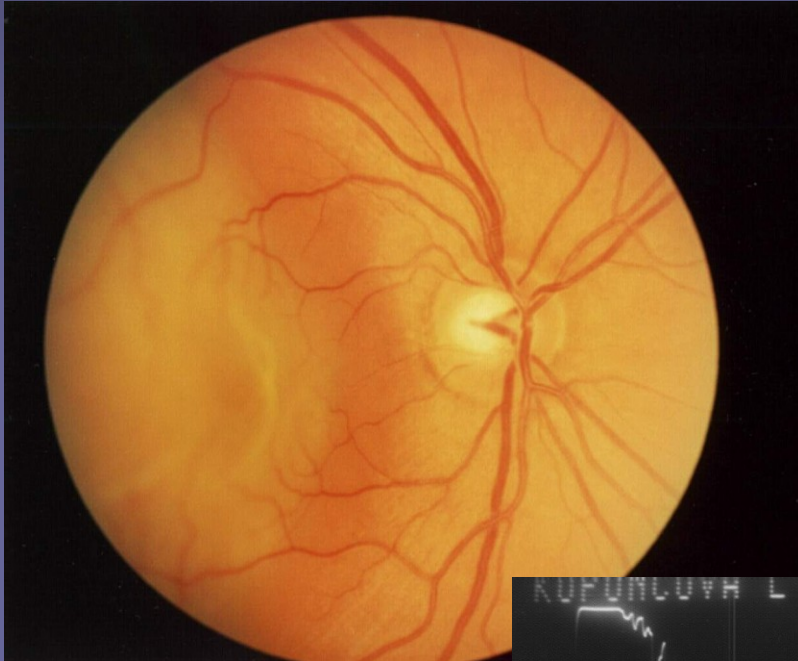
# Organizace subretinální hemorhagie



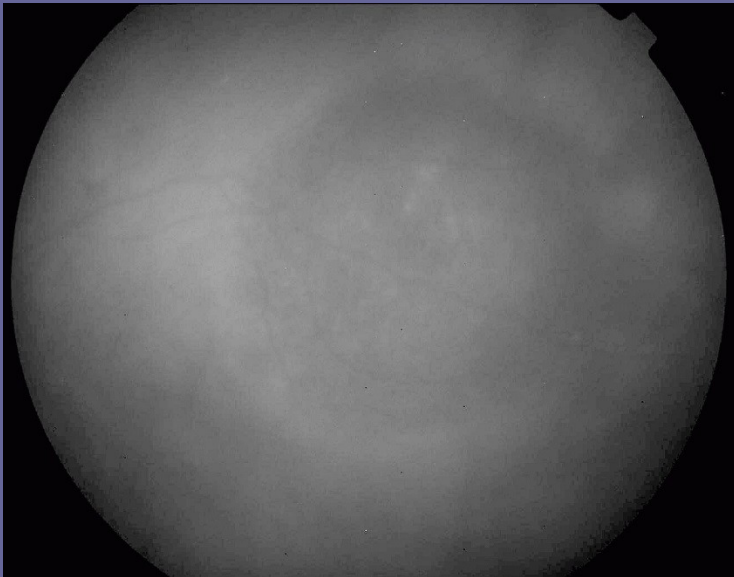
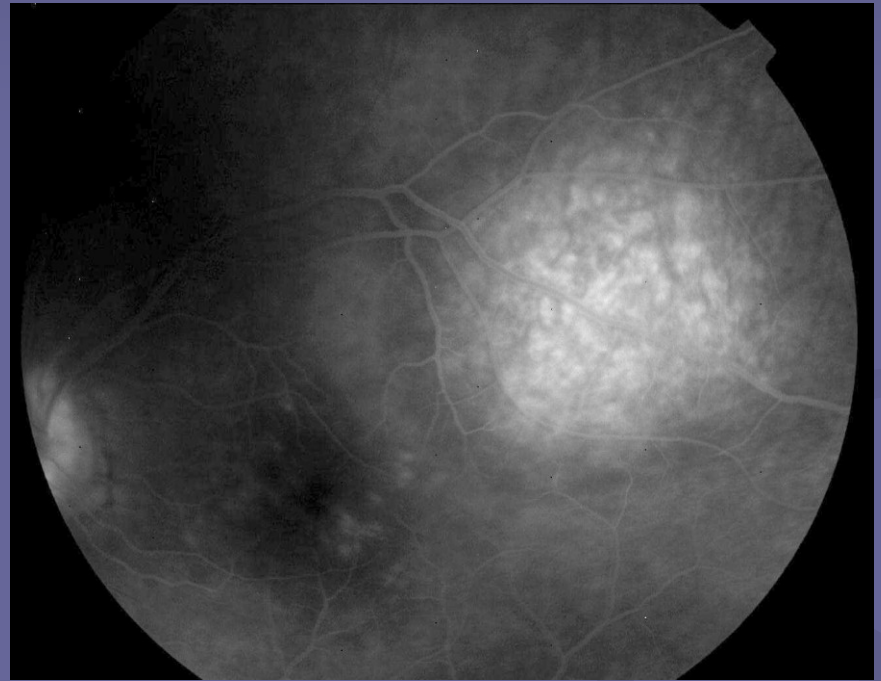
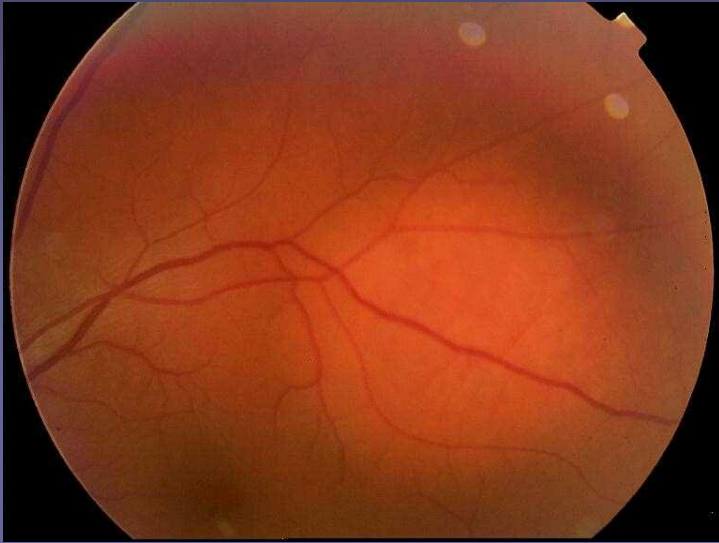
# Ablace cévnatky



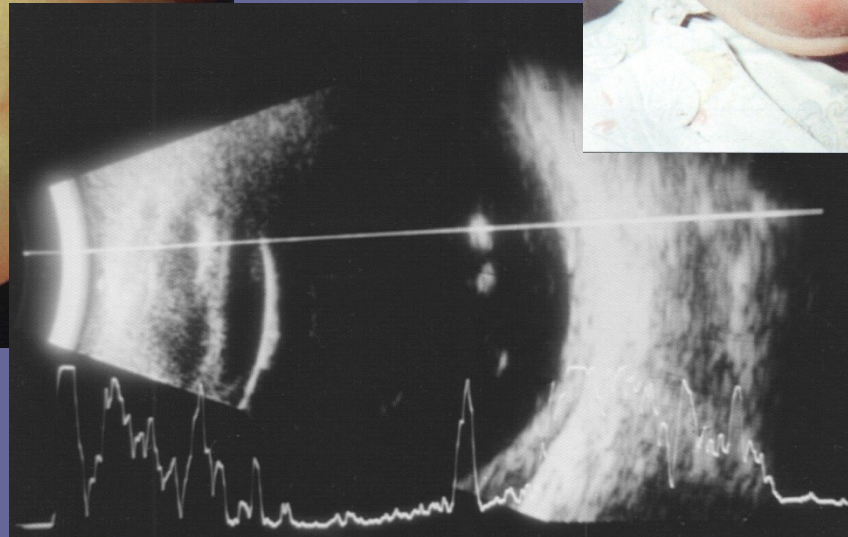
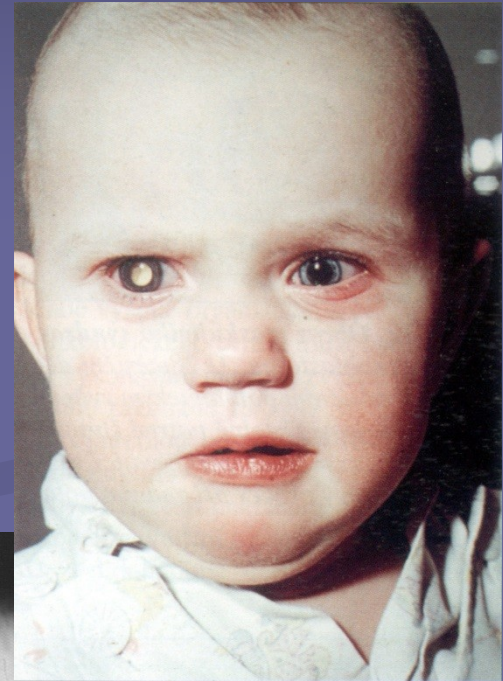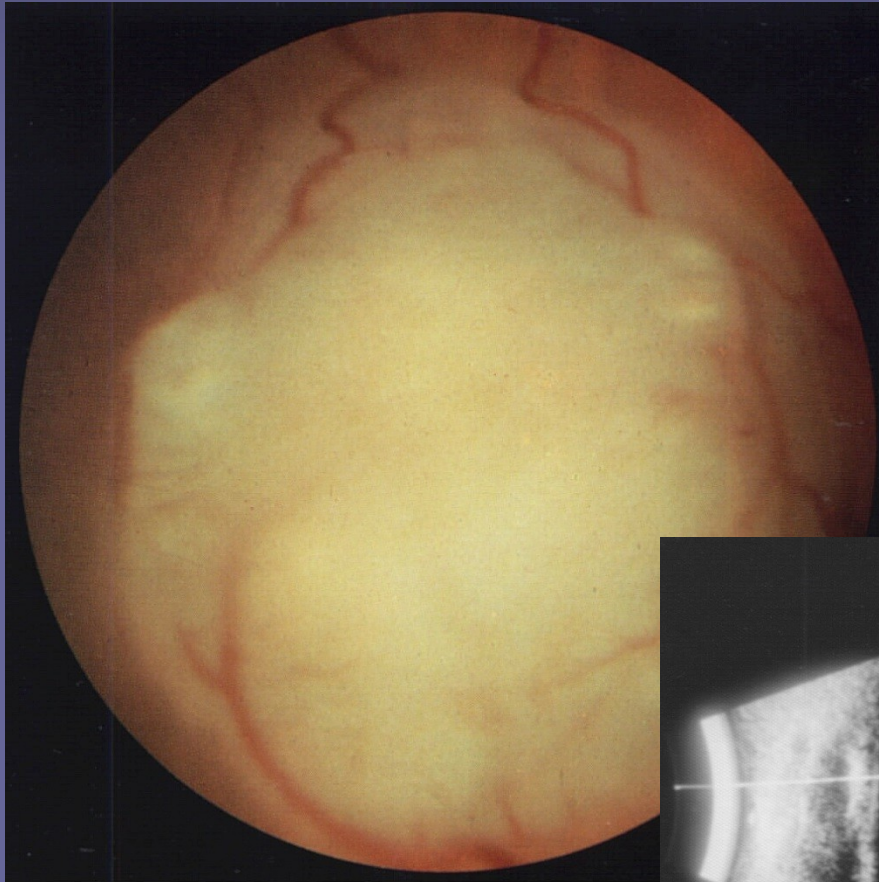
# Choroideální metastáza



# Hemangiom cévnatky



# Retinoblastom – nejčastější nitrooční nádor dětského věku



# Histologická klasifikace dle Callendera

- vřetenobuněčný typ A
- vřetenobuněčný typ B
- epiteloidní
- smíšený
- fascikulární
- nekrotický

# Prognosa quad vitam dle histologického typu nádoru:

- Vřetenobuněčný typ A: mortalita 5% do 5 let
- Vřetenobuněčný typ B: 14% do 5 let
- Epiteloidní typ: 69% do 5 let
- Nekrotický typ: až 50% do 5 let

## Prognostické faktory MM

- buněčný typ
- velikost
- lokalizace
- stav Bruchovy membrány
- extrabulbární propagace

# Metastazování

V době zjištění MMU má asi 11% současně zjištěné metastázy.

Jejich nejčastější lokalizace a % zastoupení:

- játra 60-70
- podkoží 24
- plíce 7
- páteř 7
- CNS 2



# Známky aktivity nádoru

## Neaktivní léze

- nepřesně ohraničená
- výskyt drúz na povrchu

## Aktivní léze

- zdokumentovatelný růst ( měřeno UZV)
- ohraničená elevace
- prolomení Bruchovy membrány
- produkce SRT
- výskyt lipofuscinu na povrchu nádoru

# Velikost nádoru - klasifikace dle Shieldse

- melanomy do 3mm
- melanomy do 5mm
- melanomy do 10mm
- melanomy nad 10mm

# Terapie MM cévnatky

- Fotodynamická terapie
- Radioterapie
- Brachyterapie
- Lexellův gama nůž
- Cyber nůž
- Parciální resekce nádoru
- Enukeace bulbu
- Exenterace očnice

# Brachyterapie

## Indikace

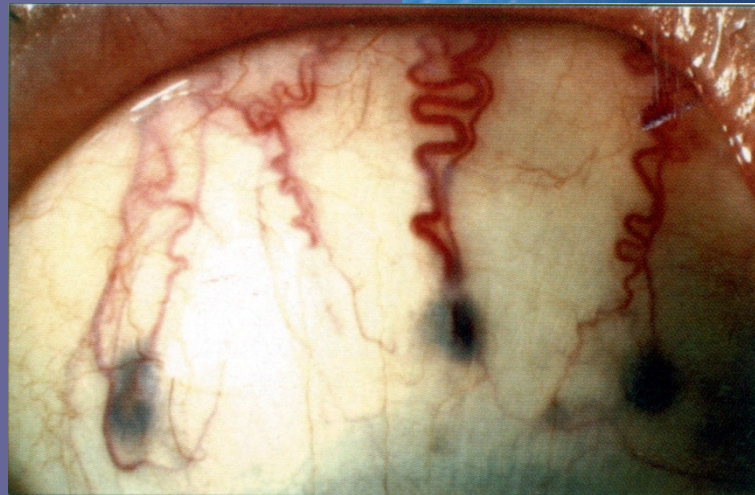
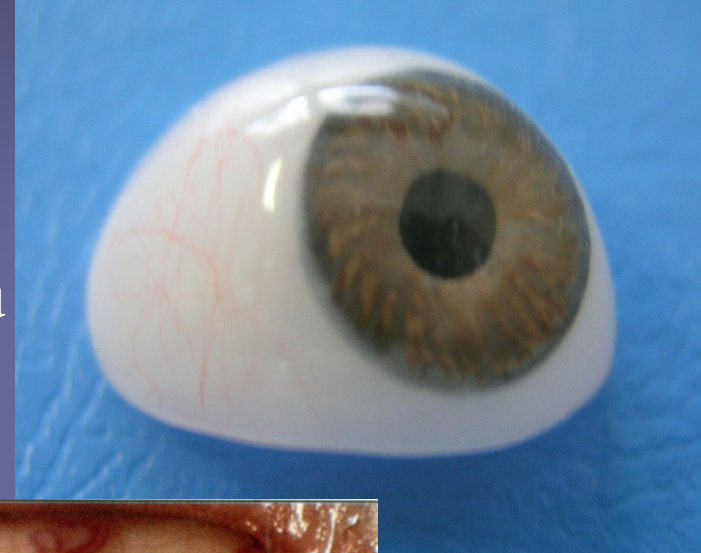- výška do 10 mm
- baze do 15 mm

*radioaktivní zářič  $^{106}\text{Ru}$*

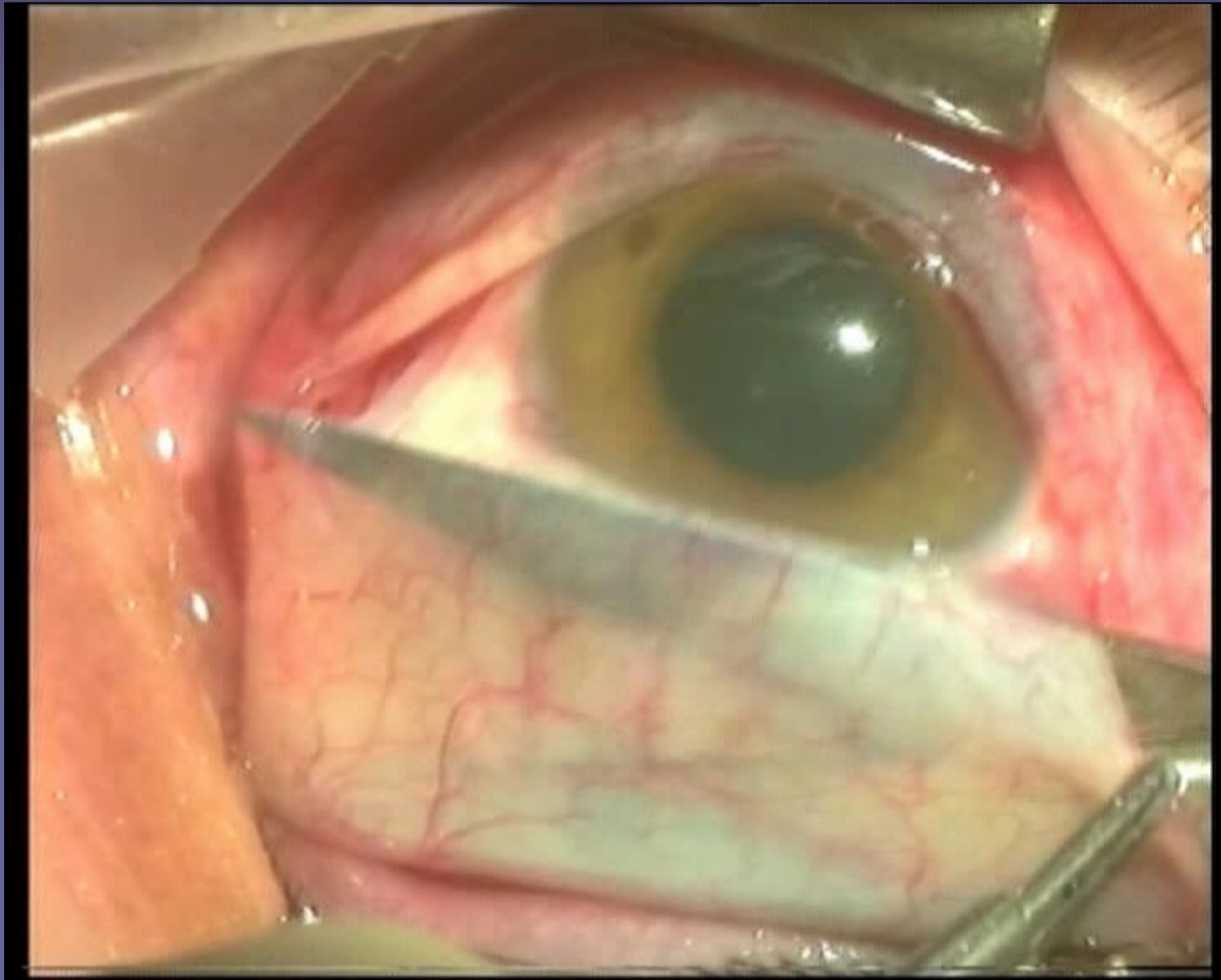


# Enukleace bulbu

- výška nad 8-10 mm
- baze nad 15 mm
- extrabulbární propagace malého rozsahu
- slepé a bolestivé bulby se sekundárním glaukomem



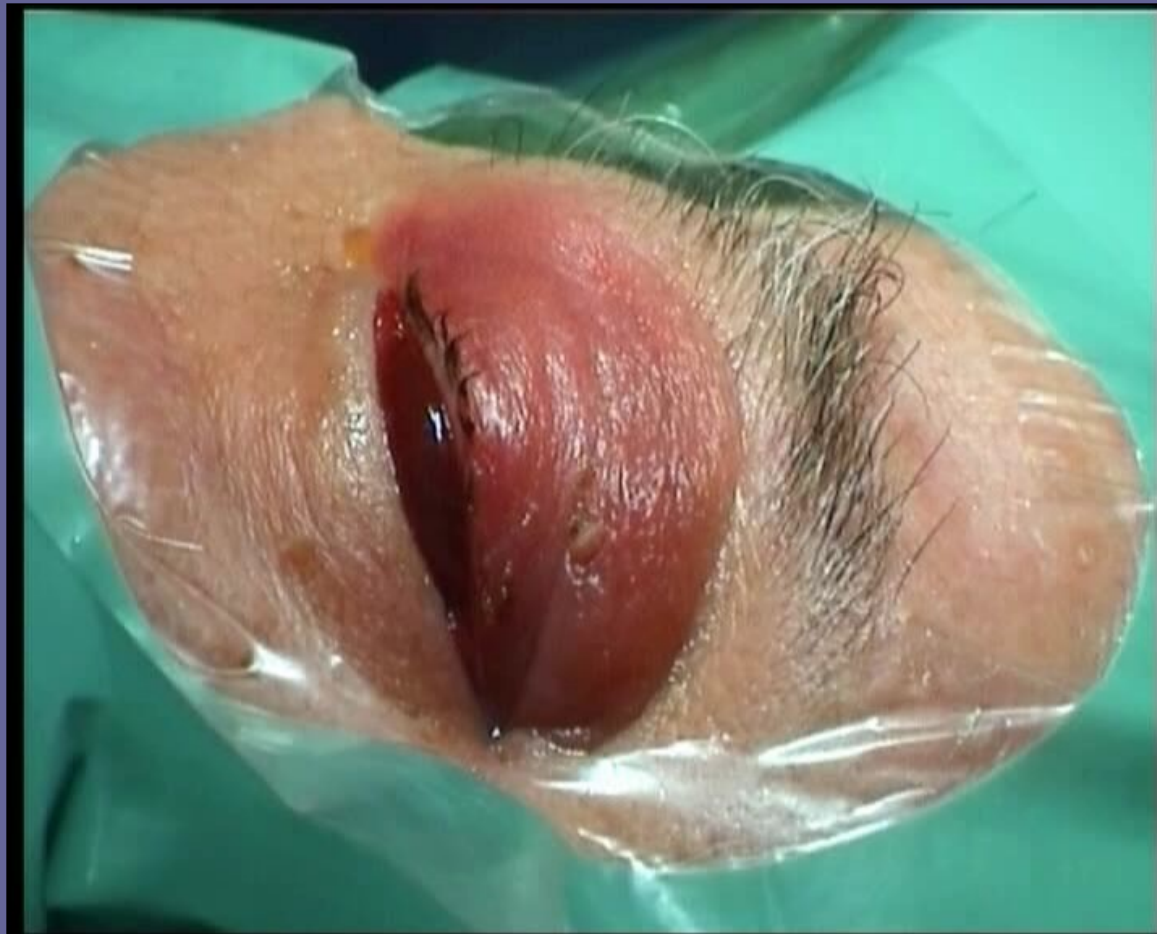# Enukleace bulbu



# Exenterace očnice

## Indikace

- retrobulbární propagace tumoru
- významná peribulbární propagace tumoru



# Dispenzarizace

V následné péči o pacienty je extrémně důležitá spolupráce mezi oftalmologem, interním lékařem a onkologem, který rozhodne o další možné terapii (cytostatika, interferon...).



## Závěr

Snahou nás všech oftalmologů je, aby  
nitrooční nádor byl včas rozpoznán.

# Nádory očnice

**Samostatná skupina nádorových onemocnění s obdobnými očními projevy.**

## Příznaky

- změny v postavení oka - protruse či deviace oka
- dvojité vidění ( binokulární diplopie )
- víčkové příznaky - edémy víček, pokles víčka, nedovření oční štěrbiny
- otok a zarudnutí spojivky
- bolest - častý příznak! ( útlaková, sek. glaukom )
- pokles zrakové ostrosti z útlaku zrakového nervu
- změny v zorném poli

# Nádory očnice - rozdělení

## Primární - vznikají primárně ve tkáních očnice

- **Benigní** - zánětlivý pseudotumor, cévní – **hemangiom**, adenom slzné žlázy
- **Maligní** - **primární lymfom**, **rabdomyosarkom**, meningeom optiku, adenokarcinom slzné žlázy a karcinom v oblasti slzného vaku

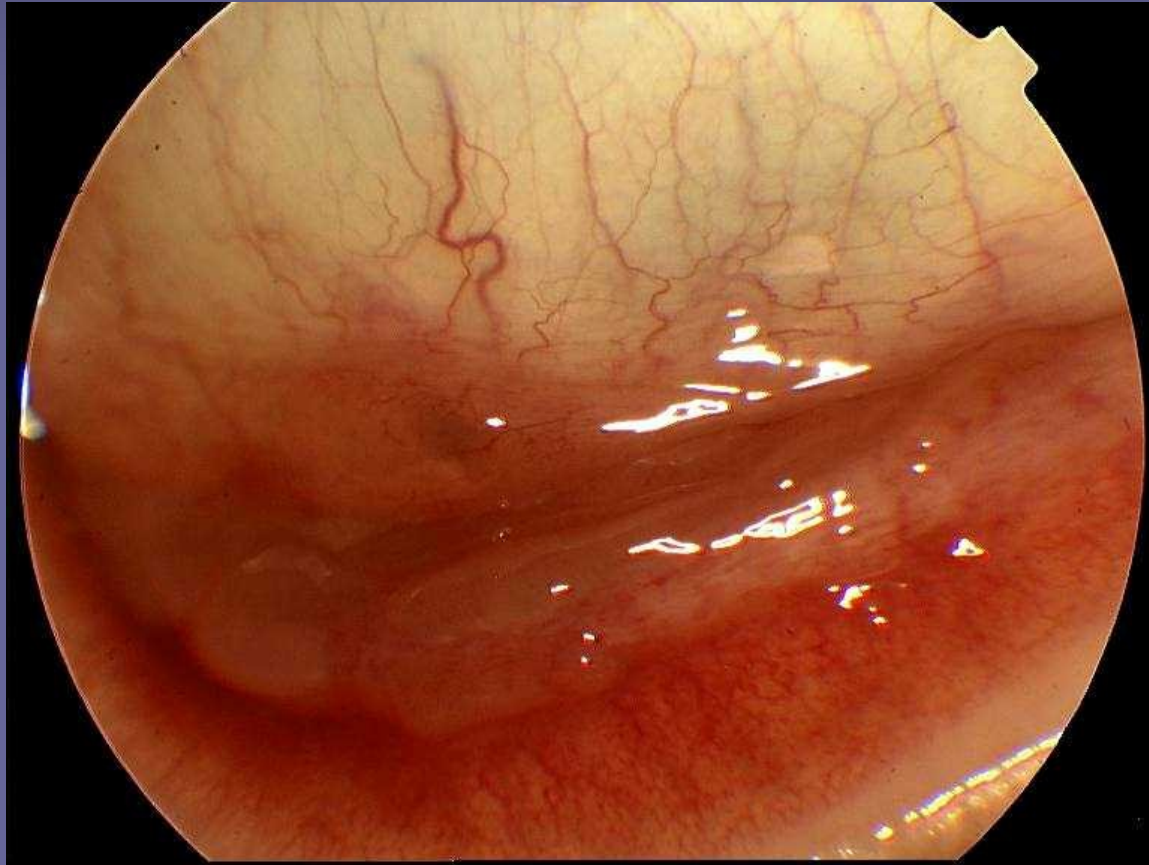
## Sekundární - prorůstáním z přilehlých PND či oblasti CNS

- **Benigní** - dermoidní cysty, muko či pyokély
- **Maligní** - karcinomy PND, meningeomy kosti klínové, maligní melanom spojivky či uvey, karcinom víček

## Metastatické - krevní či lymfatickou cestou

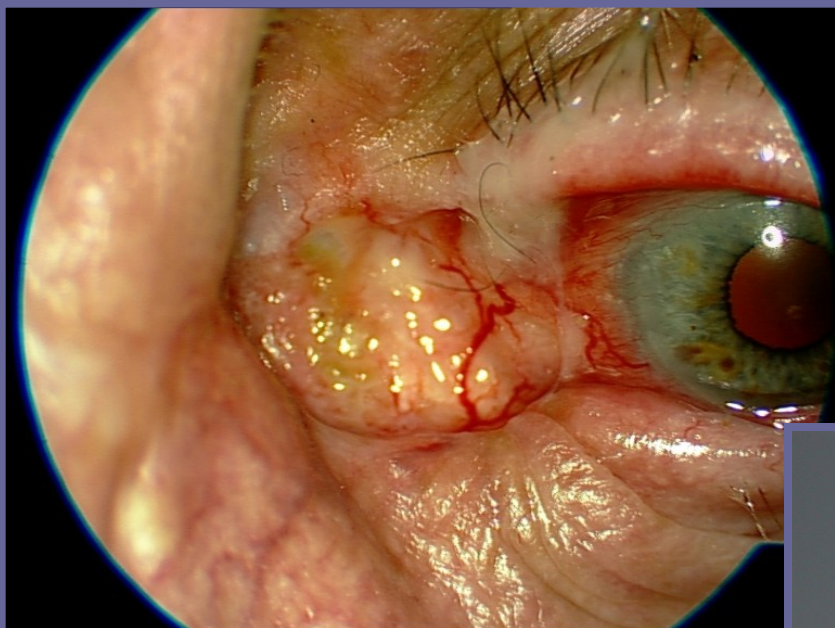
- **Vždy maligní** - karcinom bronchů, prsu, GIT, hemoblastomy

# Primární nádory očnice



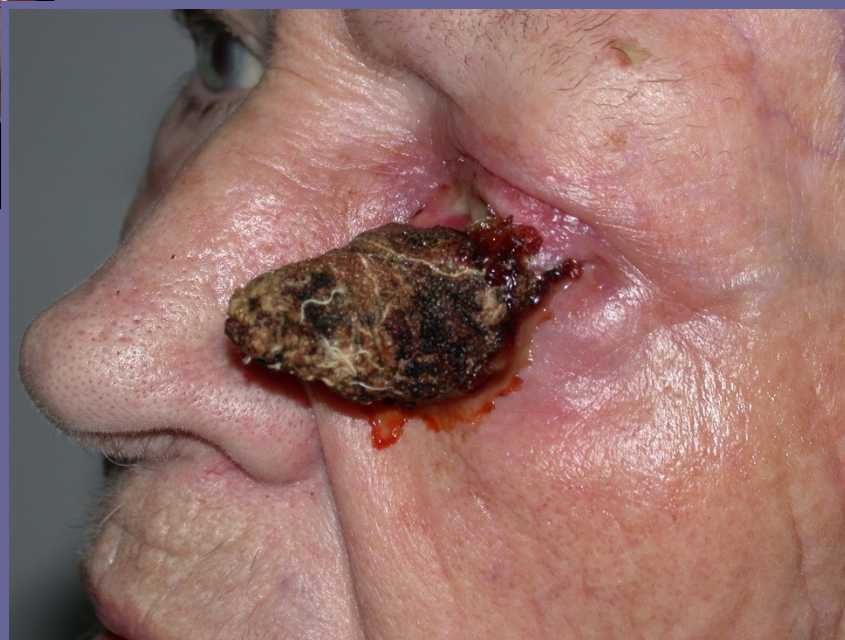*lymfom očnice*

# Sekundární nádory očnice

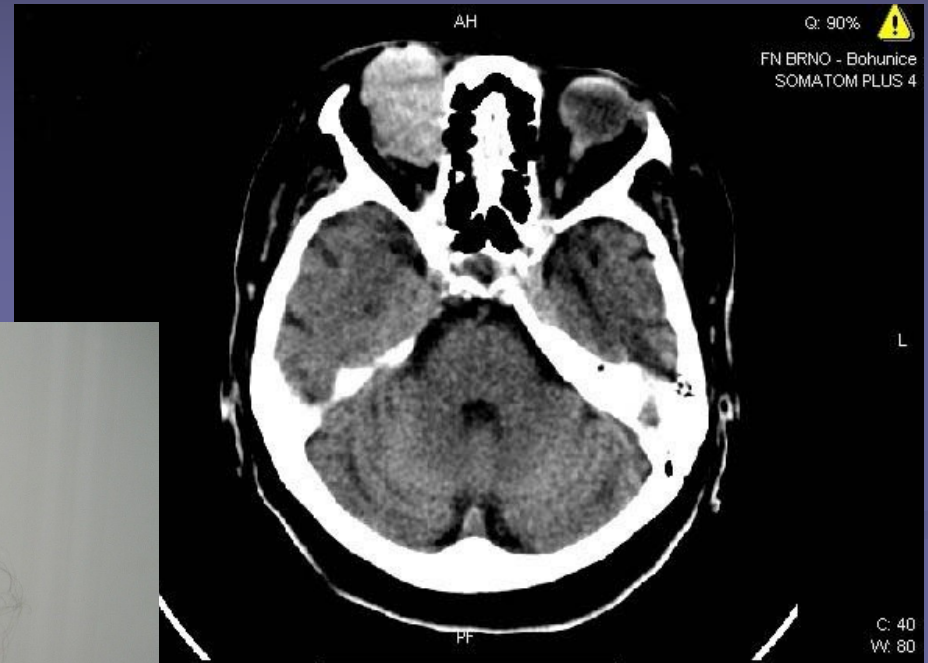
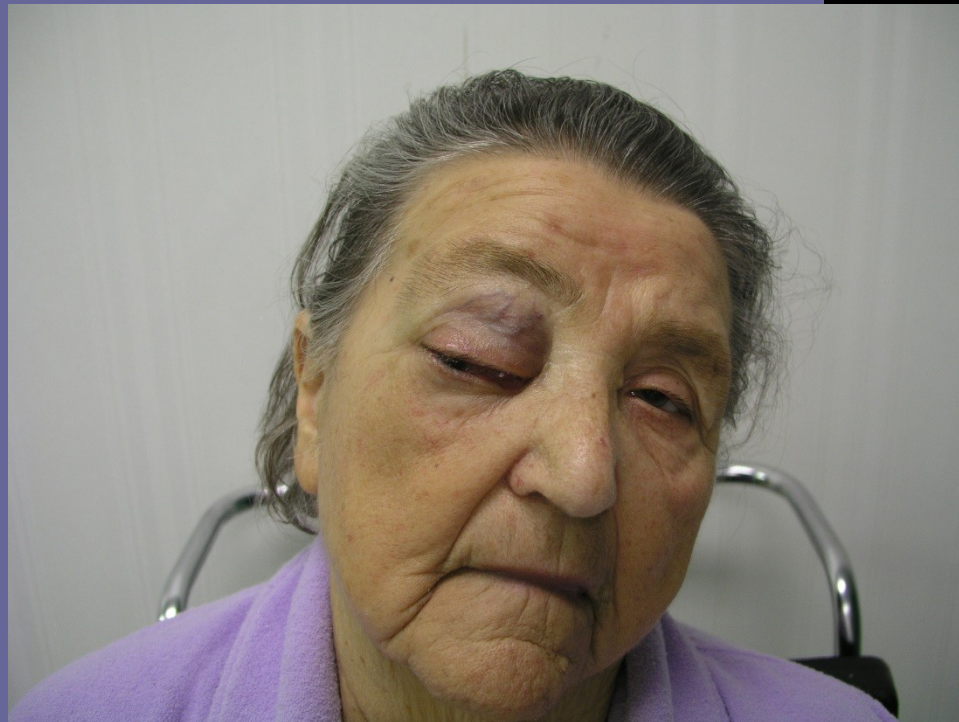

*adenokarcinom očnice*

*bazaliom očnice*



# Metastatické nádory očnice



# Diagnostika nádorových onemocnění očnice

- **Kompletní oftalmologické vyšetření**
- **Radiodiagnost. metody** - RTG, CT, NMR,  
Digit. substr. angiografie  
(k posouzení přilehlých PND či CNS)
- **Probatorní excise** ( nutná u nejasných nálezů a neohraničených nálezů )
- **Mezioborová spolupráce** - ORL, neurochirurgie, neurologie, plastická chirurgie, interna, onkolog

# Léčba nádorových onemocnění očnice

## Chirurgické řešení ( mezioborová spolupráce )

- extirpace - u demarkovaných lézí
- extirpace s resekcí okolních struktur
- exenterace očnice s event. resekcí přilehlých PND

## Radioterapie

- primární ( prim. lymfom očnice, pseudotumory )
- aditivní

## Kombinovaná

- chirurgické řešení doplněné radioterapií či chemoterapií



# Závěr

Včasná diagnostika nádorového onemocnění s využitím moderních diagnostických postupů a léčby umožní pacientům přežití bez mutilujících chirurgických výkonů se zachováním oka i zachování užitečné zrakové ostrosti.

# Závěr

V přednášce byly použity materiály a obrazová dokumentace z následujících knih a sdělení:

- **Nádory oka a očních adnex u dospělých, MUDr. Radoslava Uhmannová, *III. celostátní sjezd oftalmologické sekce České asociace sester, 10/ 2006, Brno***
- **Nádory oka, Prof. MUDr. Drahomíra Baráková, CSc. a kol., Praha 2002**
- **Maligní melanom uvey ( současná diagnostika a léčba ), MUDr. R. Girgle, MUDr. Radoslava Uhmannová, MUDr. Igor Vícha**
- **Enukleace bulbu, Eviscerace bulbu, Exenterace očnice, MUDr. Igor Vícha, MUDr. Radoslava Uhmannová, MUDr. Michala Karkanová**

**Závěrem děkuji všem zmíněným autorům za poskytnutí jejich materiálů a všem lékařům Oční kliniky FN Brno za poskytnutí obrazové dokumentace.**