



# Diferenciální diagnostika bércových ulcerací

MUDr. V. Slonková, Ph.D.

I. dermatovenerologická  
klinika FN u sv. Anny  
v Brně a LF MU

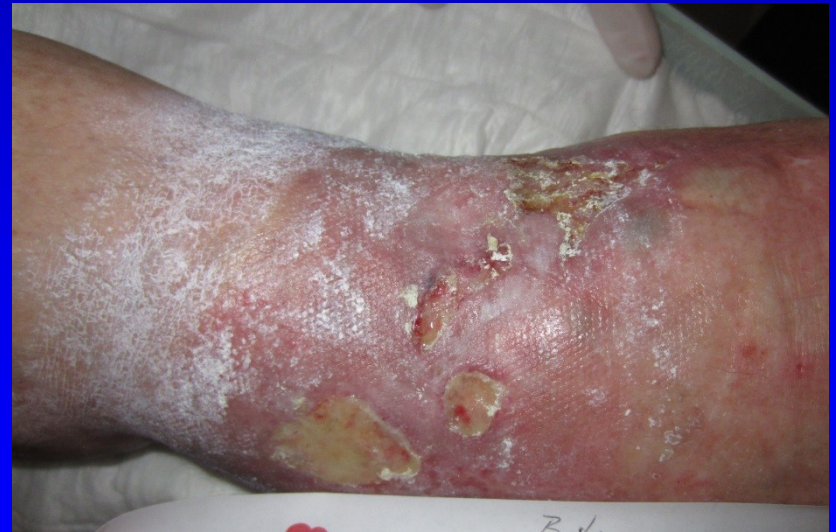
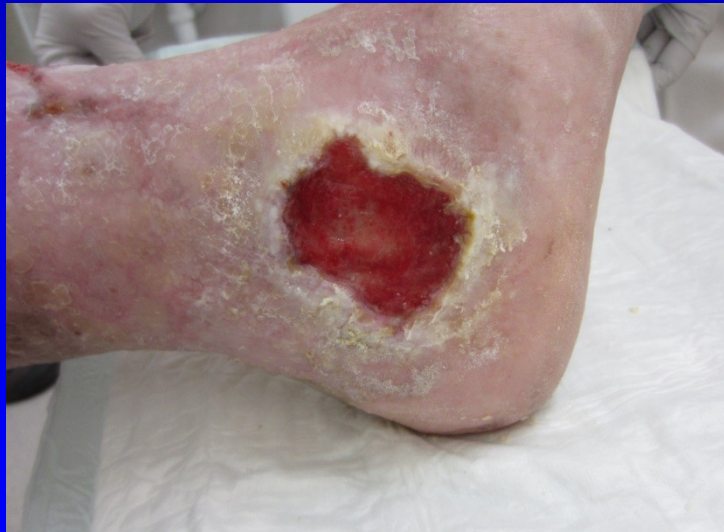
# Bércové ulcerace

- **prevalence** ve vyspělých zemích:  
1% dospělé populace
- **incidence**:  
v populaci starší 50 let - 0,3 na 1000 obyvatel
- **chronické onemocnění**
  - 60 % ulcerací trvá déle než 6 měsíců,  
33 % se hojí déle než 1 rok
- **časté recidivy** – u 2/3 pacientů nejméně 1x
- **snížení kvality života** pacientů

# Etiologie ulcerací

- 75% venózní
- 15% arteriální
- 10% ostatní

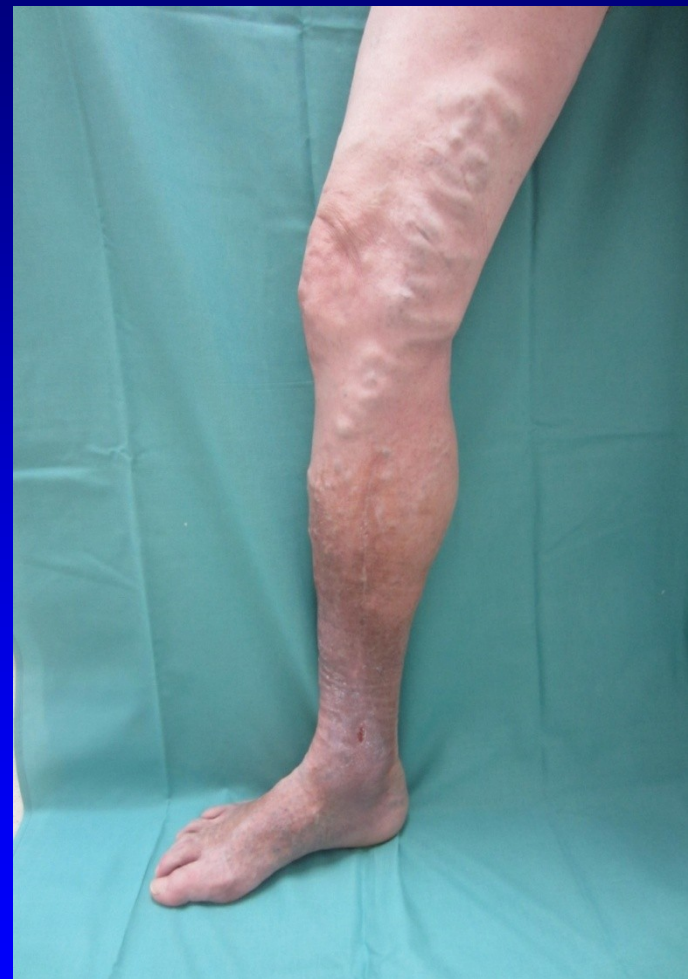

# I. Ulcus cruris venosum

- 75% všech ulcerací ( dříve 80-90%)
- patogeneze - insuficience chlopní
- 2 typy:
  - 1) **ulcus cruris varicosum** - v rámci primárního varikózního komplexu
  - 2) **ulcus cruris posttromboticum** - po proběhlé flebotrombóze

# Chronické žilní onemocnění

- **CVD - chronic venous disease**
- morfologické a funkční abnormality žilního systému, které se projevují symptomy a /nebo známkami vyžadujícími vyšetření a /nebo léčbu



# Klasifikace CEAP

(C – klinické příznaky; E – etiologie; A – anatomické změny; P – patofyziologické změny)

C 0 - žádné viditelné ani palpovatelné známky žilního postižení

C 1 – teleangiektázie

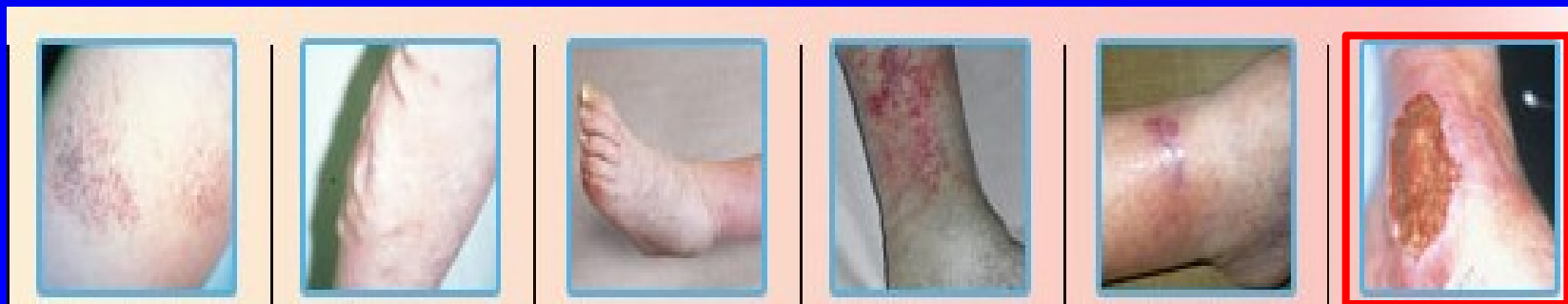C 2 - varikózní žíly

C 3 - edém

C 4 - pigmentace, dermatitida ze stázy, bérkový ekzém, trofické změny

C 5 - předcházející kožní změny a zhojená ulcerace

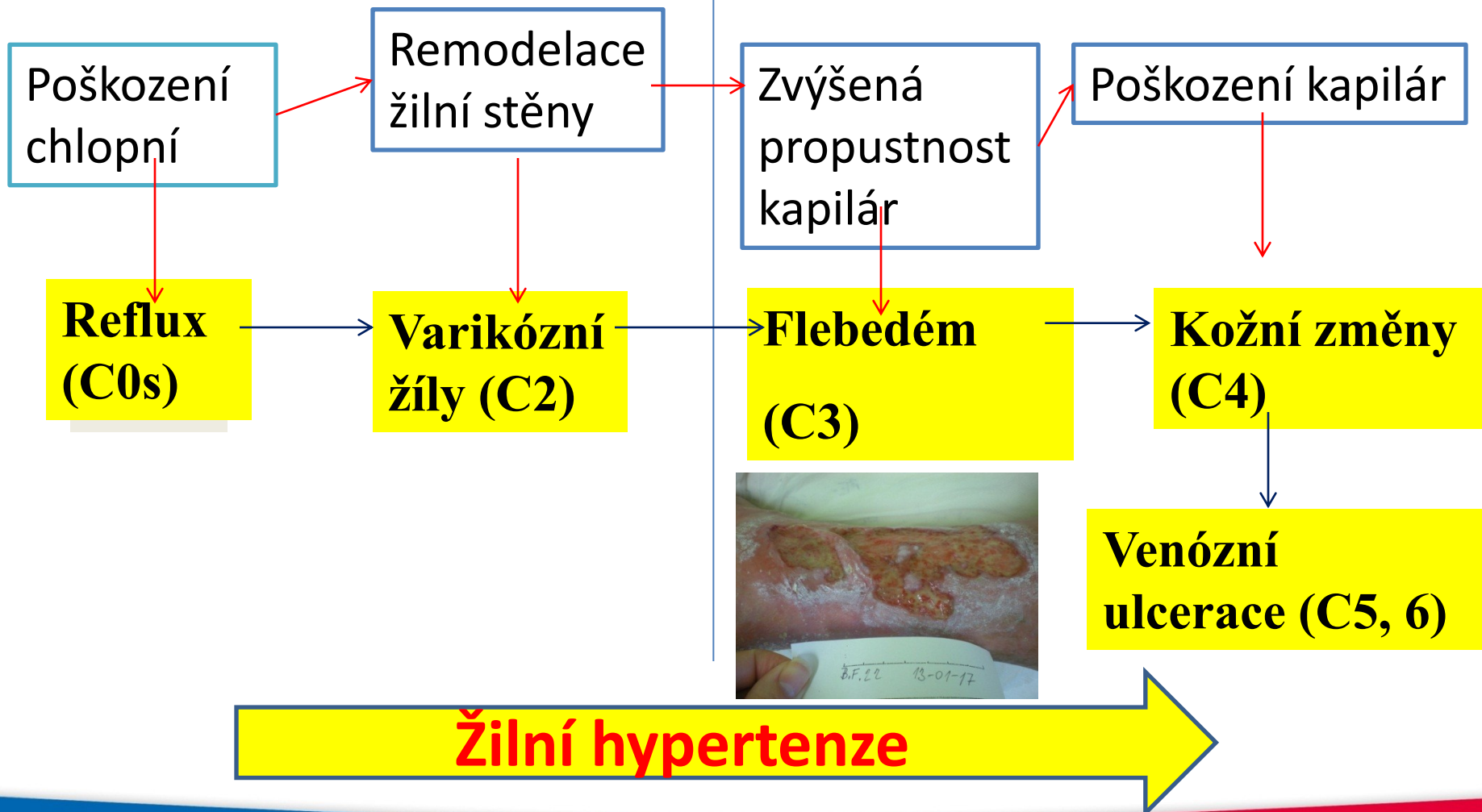
C 6 - **kožní změny současně s ulcerací**

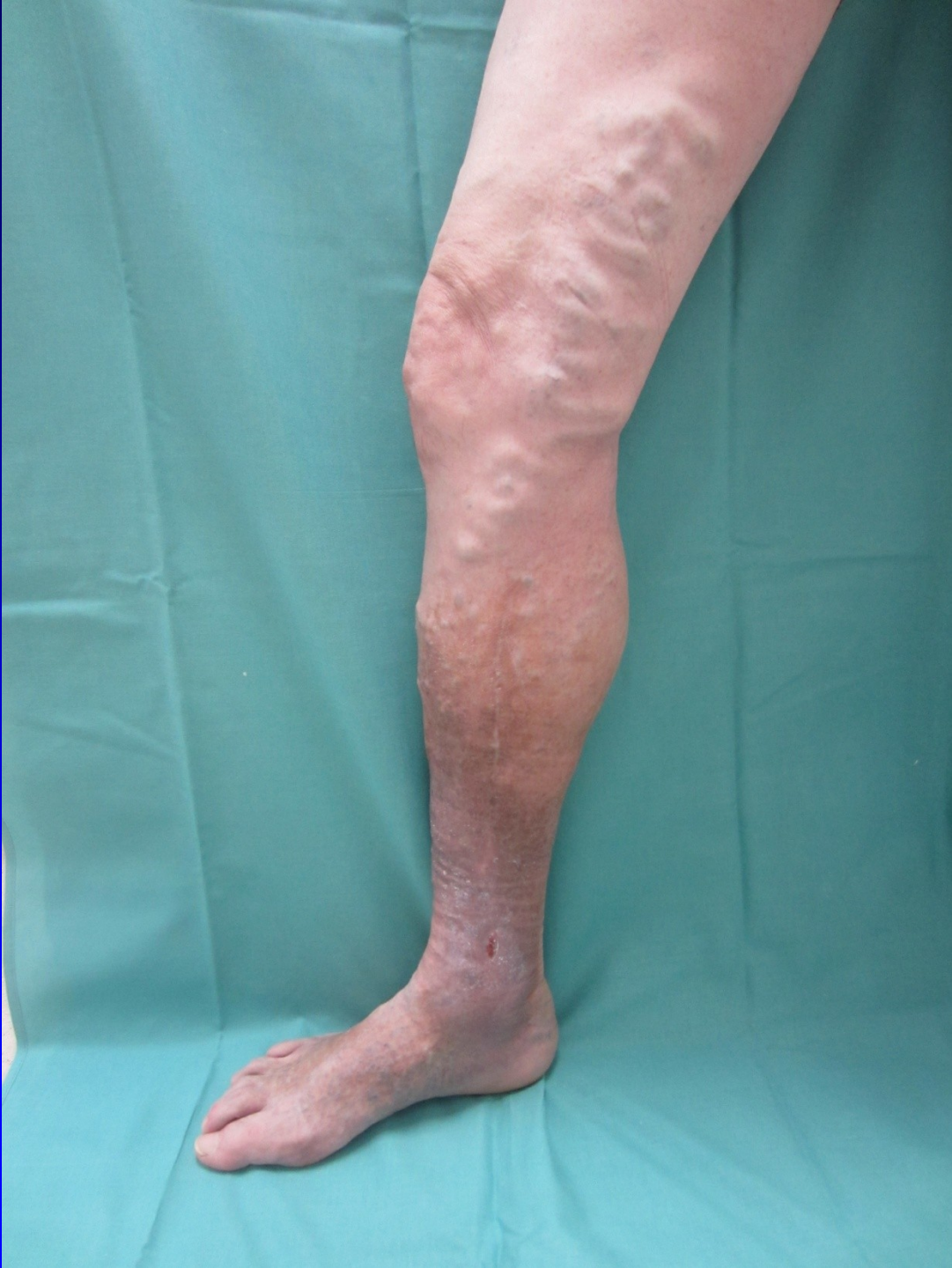

# Progrese CVD

## MAKROcirkulace

## MIKROcirkulace

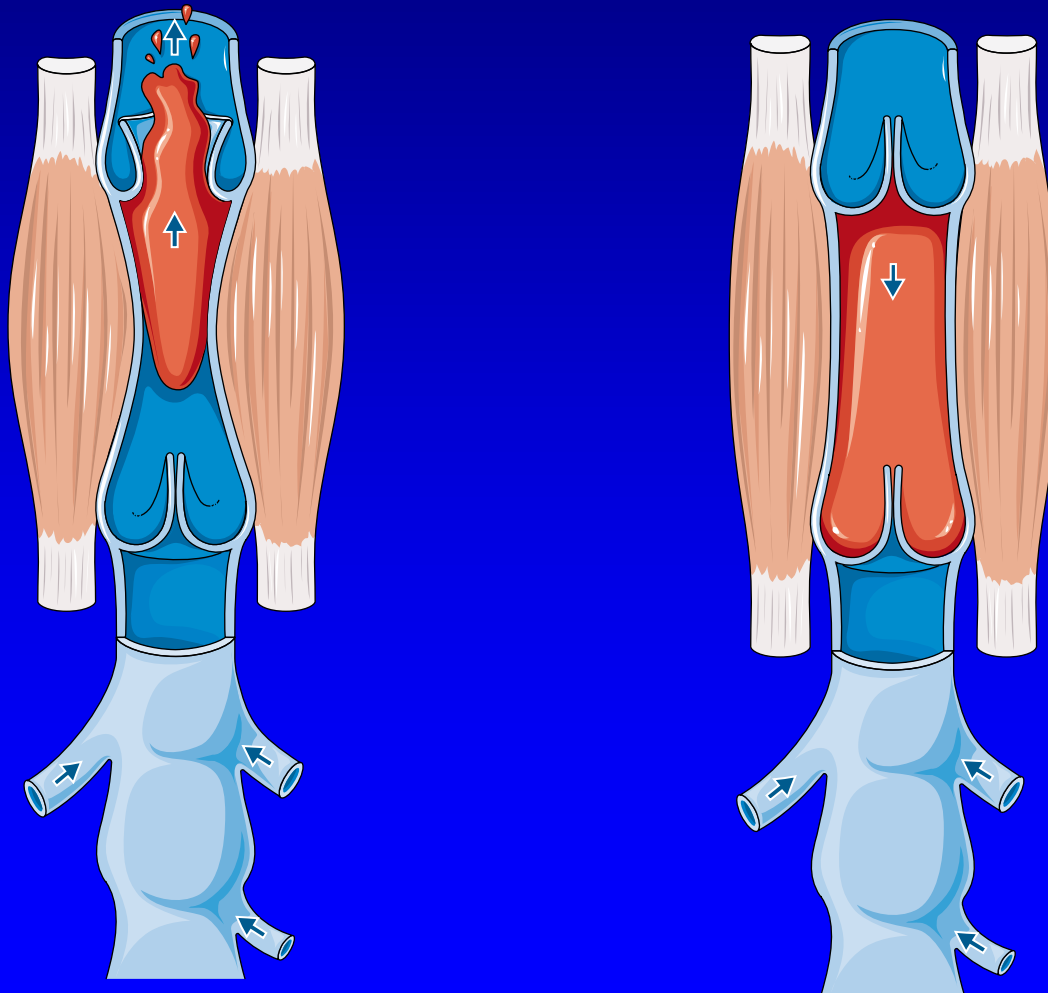






# Žilní návrat – fyziologický stav

- žilně – svalová pumpa



# Patogeneze

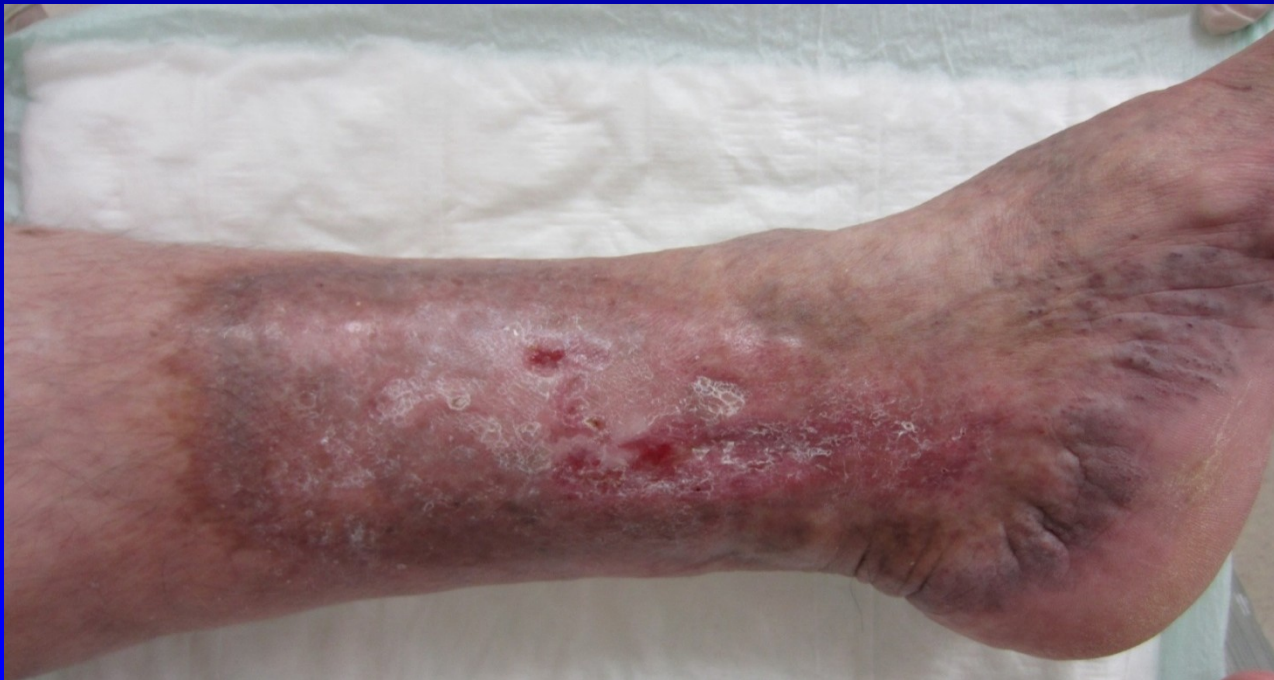- poškození chlopní
- žilní reflux
- žilní dilatace
- žilní hypertenze
- dilatace kapilár
- adheze neutrofilních granulocytů na endotelie, aktivace neutrofilů, poškození endotelií
- zvýšená permeabilita kapilár
- zvýšená transendotelová pasáž

# Patogeneze - pokračování

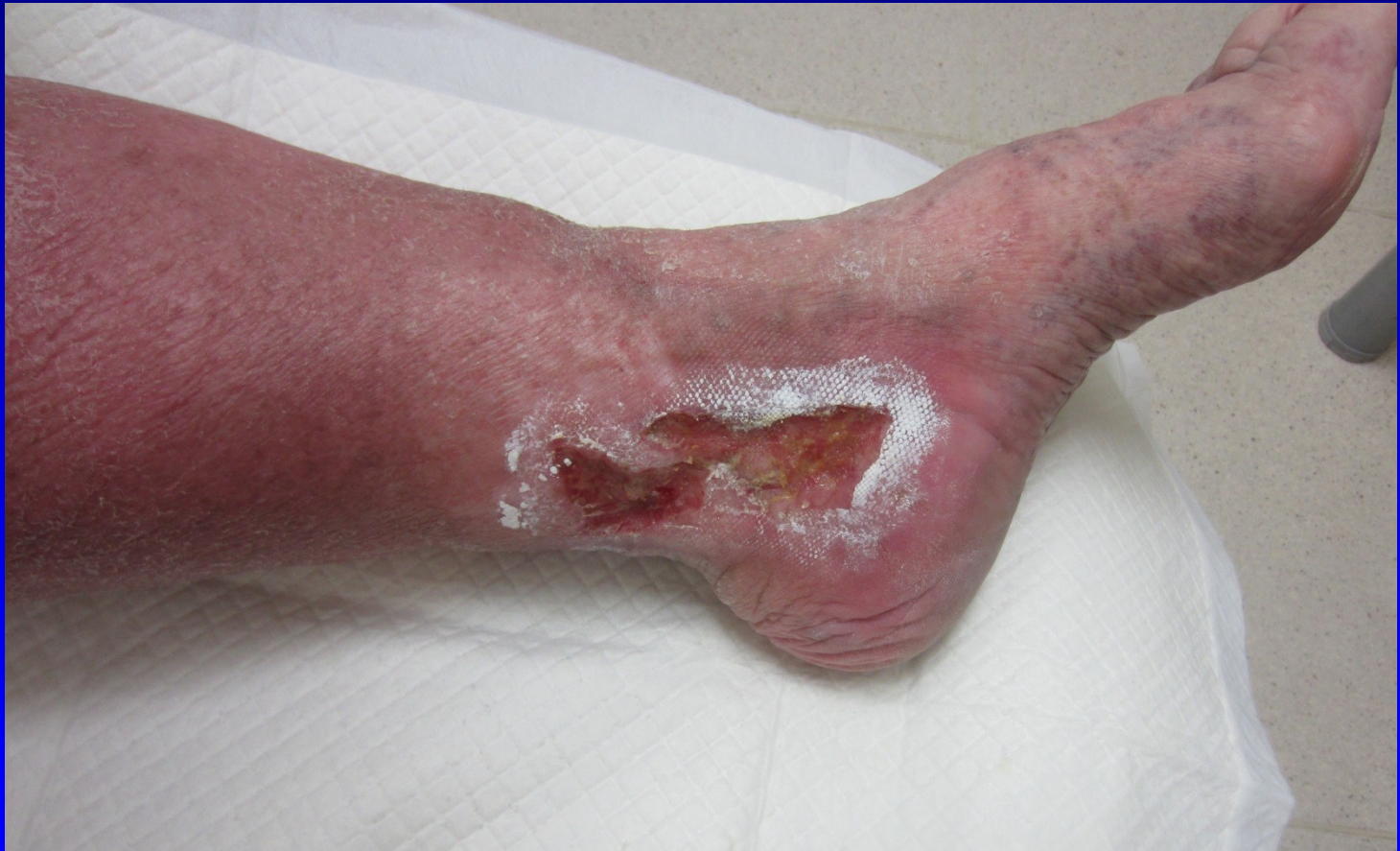- hromadění proteinů, fibrinogenu a erytrocytů v intersticiu
- hromadění tekutiny v intersticiu - edém - mikrolymfangiopatie - progresse edému - circulus vitiosus
- porucha fibrinolýzy
- perikapilární fibrinové manžety („fibrin cuffs“) - ukládání fibrinogenu perikapilárně ve formě fibrinu
- lokální hypoxie - tkáňová ischemie

# Ulcera cruris venosa

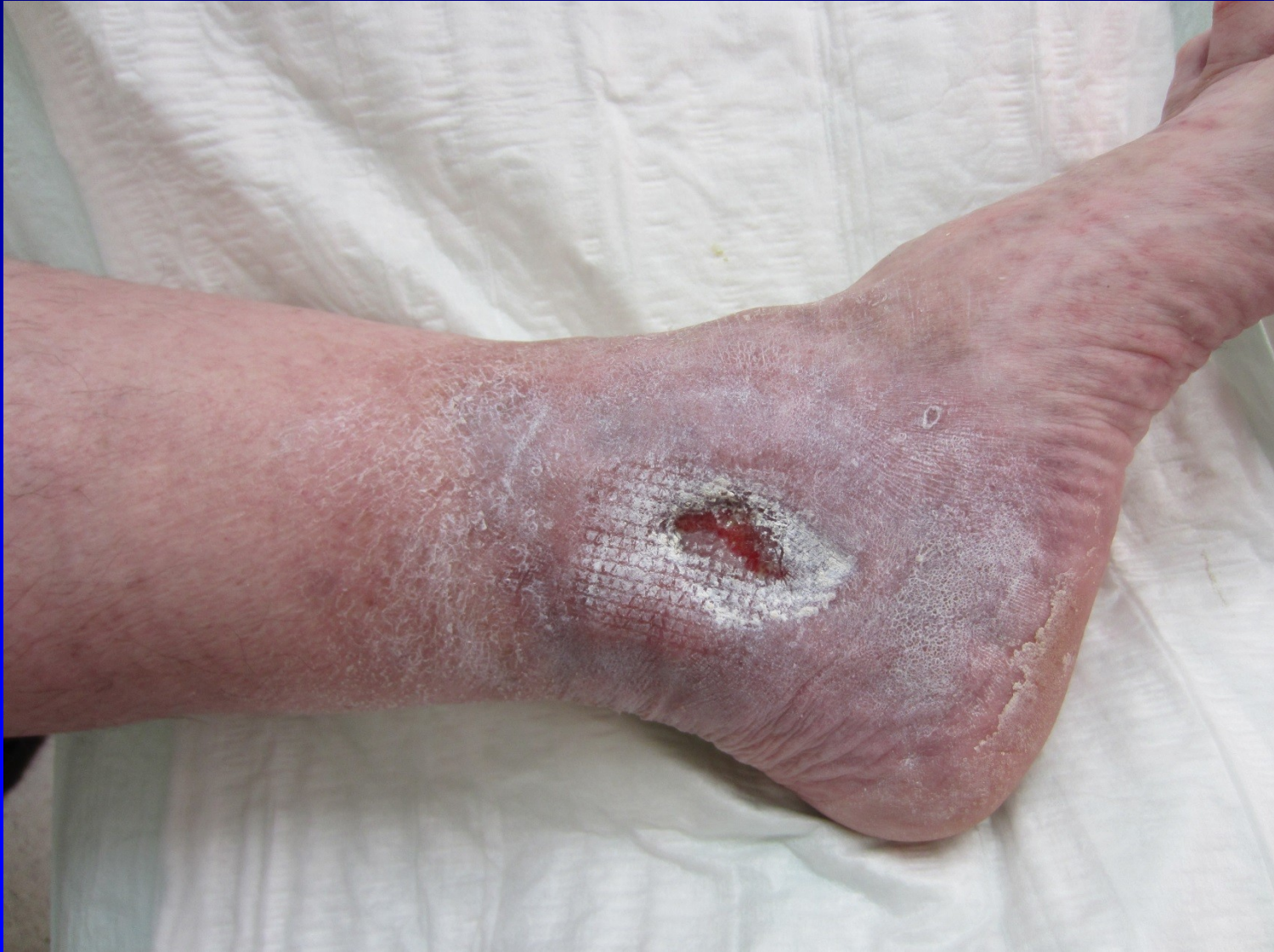- **corona phlebectatica**
- prediktor pro progresi CVD
- OR (odds ratio) pro vznik ulcerace 4,5



# Ulcus cruris venosum

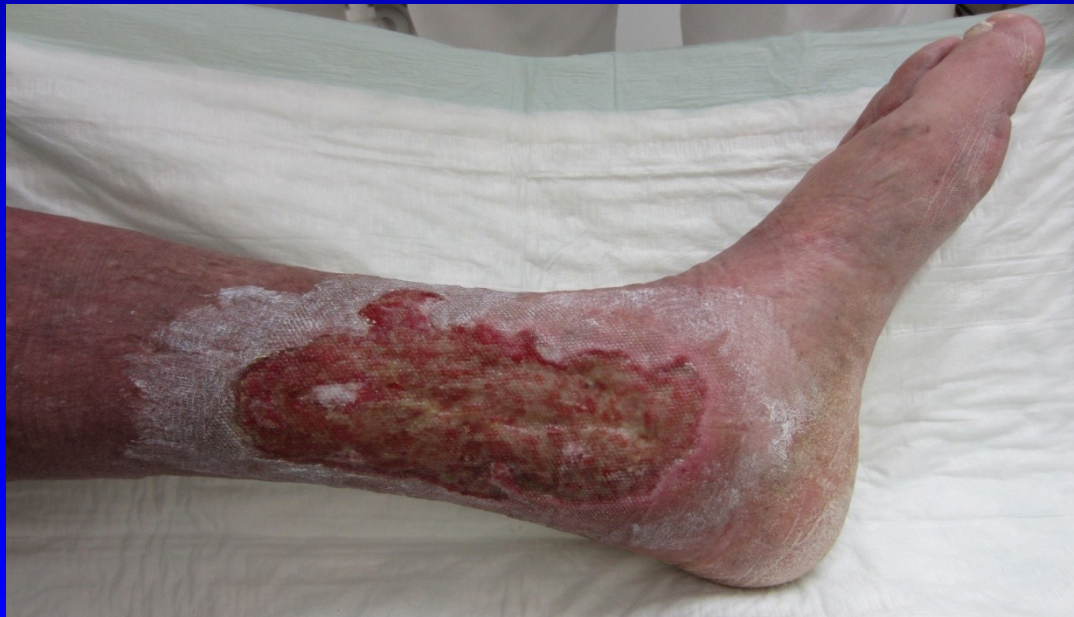

# Ulcus cruris venosum



# Dopad na kvalitu života

- výrazný podobně jako u jiných chronických onemocnění – DM, nádory, CHOPN, srdeční selhání



# Terapie venózních bér cových vr edů

- **nutnost včasné diagnostiky a léčby**
- **mezioborová spolupráce:**
  - praktický lékař
  - angiolog
  - chirurg
  - dermatolog
  - radiodiagnostické metody
  - psycholog



# Terapie venózních bérčových vředů

- **radikální** - kauzální
- **konzervativní:**
  - lokální terapie ulcerace
  - farmakologická terapie
  - kompresivní terapie

# Radikální terapie

- skleroterapie (klasická, pěnová)
- chirurgická léčba:
  - klasická
  - miniinvazivní
- termální metody
- netermální metody

# Radikální terapie

- **termální metody**

- **radiofrekvenční ablace** (RFITT, EVRF, VENEFIT)
- **endovenózní laserová ablace** (EVLA)
- **steam – vodní pára**
- **ultrazvuková koagulace** (HIFU – high intensity focused ultrasound) – novinka

# Radikální terapie

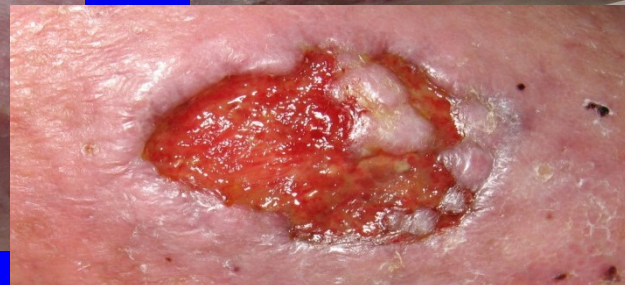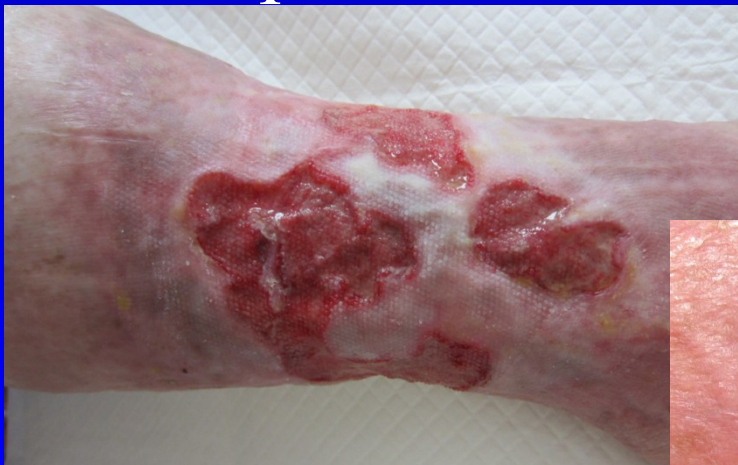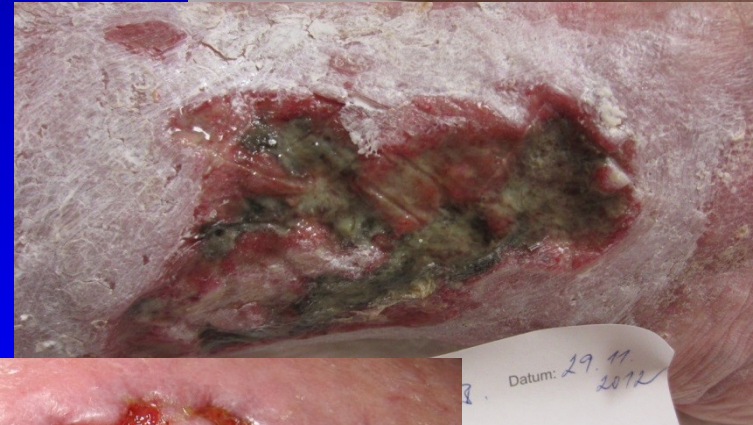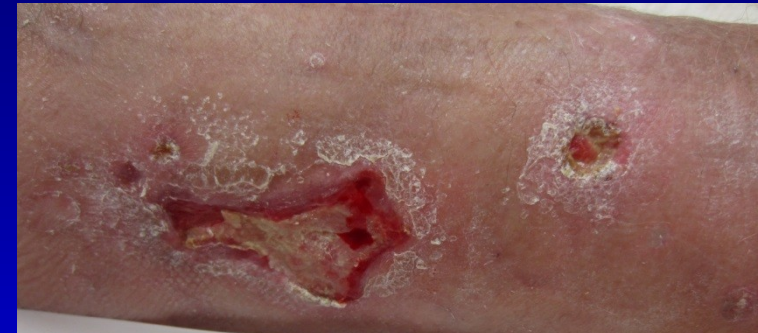- **netermální metody:**
  - **mechanicko - chemická ablace (MOCA)**  
mechanické narušení cévní stěny a  
následná sklerotizace pěnou (Clarivein)
  - **žilní lepidlo (VenaSeal, VariClose)**

# Konzervativní terapie

- **lokální** terapie ulcerace
- **kompresivní** terapie
- **farmakologická** terapie

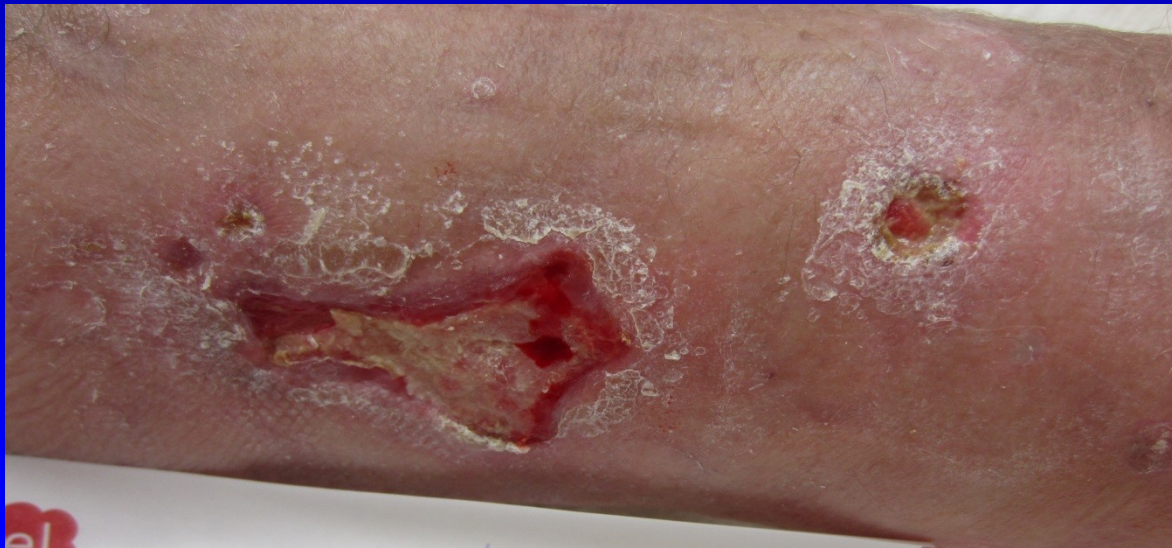# Lokální terapie – princip hojení ran - TIME

- **T** – tissue
- **I** – inflammation, infection
- **M** – moisture
- **E** – epithelization



# TIME – T - tissue

- odstranění nekrotické tkáně, příprava spodiny rány
- **debridement**



# Debridement

- odstranění cizího materiálu a nekrotických a kontaminovaných tkání
- ošetření spodiny rány, okrajů rány, okolí rány
- nezbytný pro navození hojení rány
- snížení zápachu, nadbytečného exsudátu, infekce v ráně
- zlepšení kvality života pacienta



# Debridement

- autolytický
- enzymatický
- biochirurgický – larvální terapie
- mechanický
- chirurgický
- hydrochirurgický – Versajet
- ultrazvukový
- podtlaková terapie

# Biochirurgický debridement

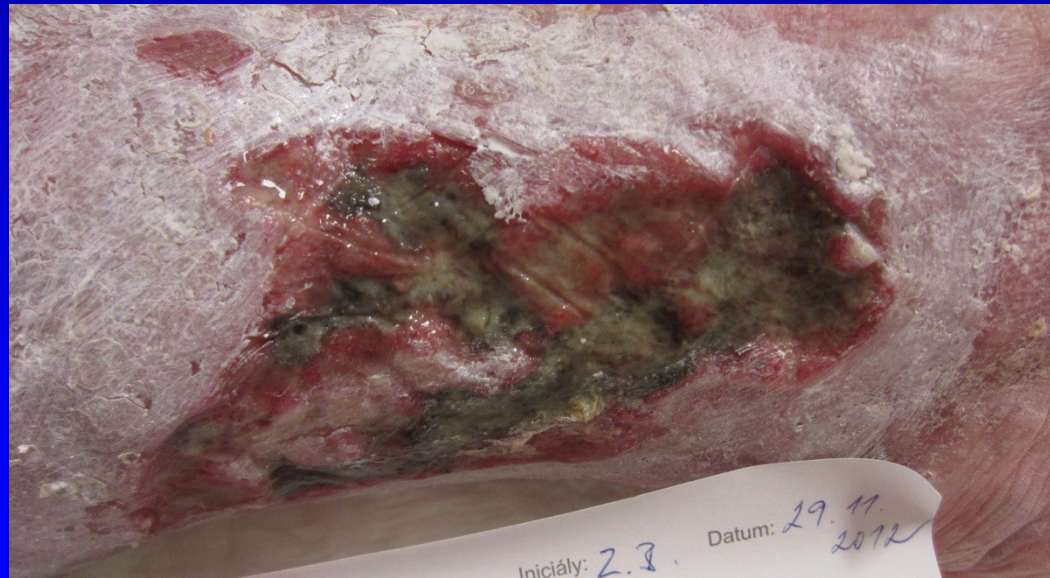
- larvální terapie (Maggot)
- rychlá a vysoce účinná metoda
- aplikace sterilních larev mouchy **bzučivky zelené (Lucilia sericata)** do rány
- ponechány v ráně 2-4 dny

# Biochirurgický debridement

- **mechanismus účinku** – komplexní
- **mechanický pohyb** larev
- **produkce proteolytických enzymů** a baktericidních substancí
- **ingesce bakterií**
- **změna pH**

# TIME – I (infection)

- infection, inflammation – potlačení infekce a zánětu
- antiseptika



# Antiseptika

- syntetické antimikrobiální látky, které zabíjejí nebo inhibují růst a dělení mikroorganismů a jsou dostatečně netoxické pro aplikaci na živou tkáň
- **působí** na rozdíl od antibiotik **neselektivně**, mají **široké spektrum účinku** a rezistence na ně vzniká jen vzácně

# Antiseptika

- **stříbro**
- **jod**
- **chlorhexidin**
- **med**
- **polihexanid**

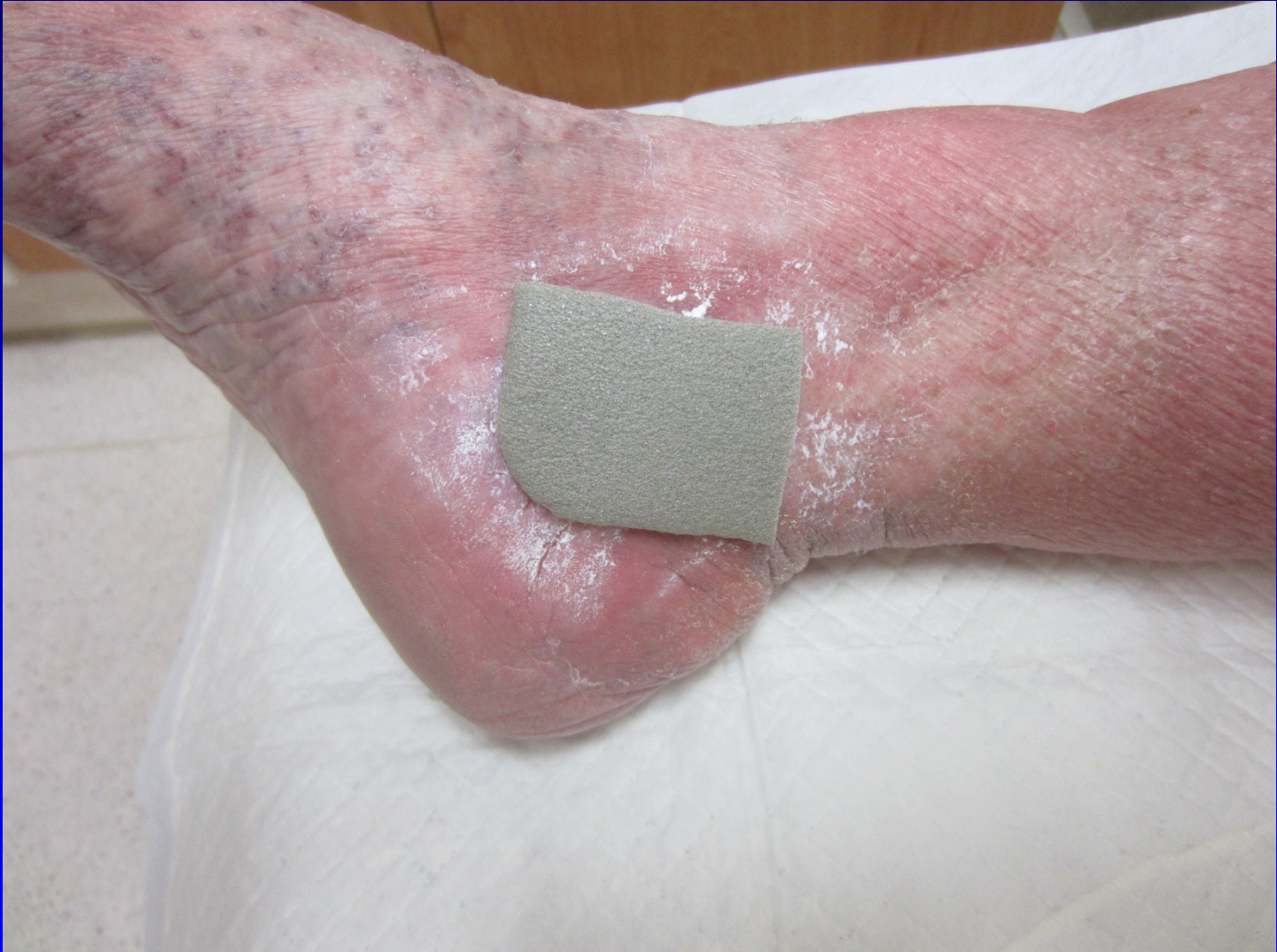# Stříbro

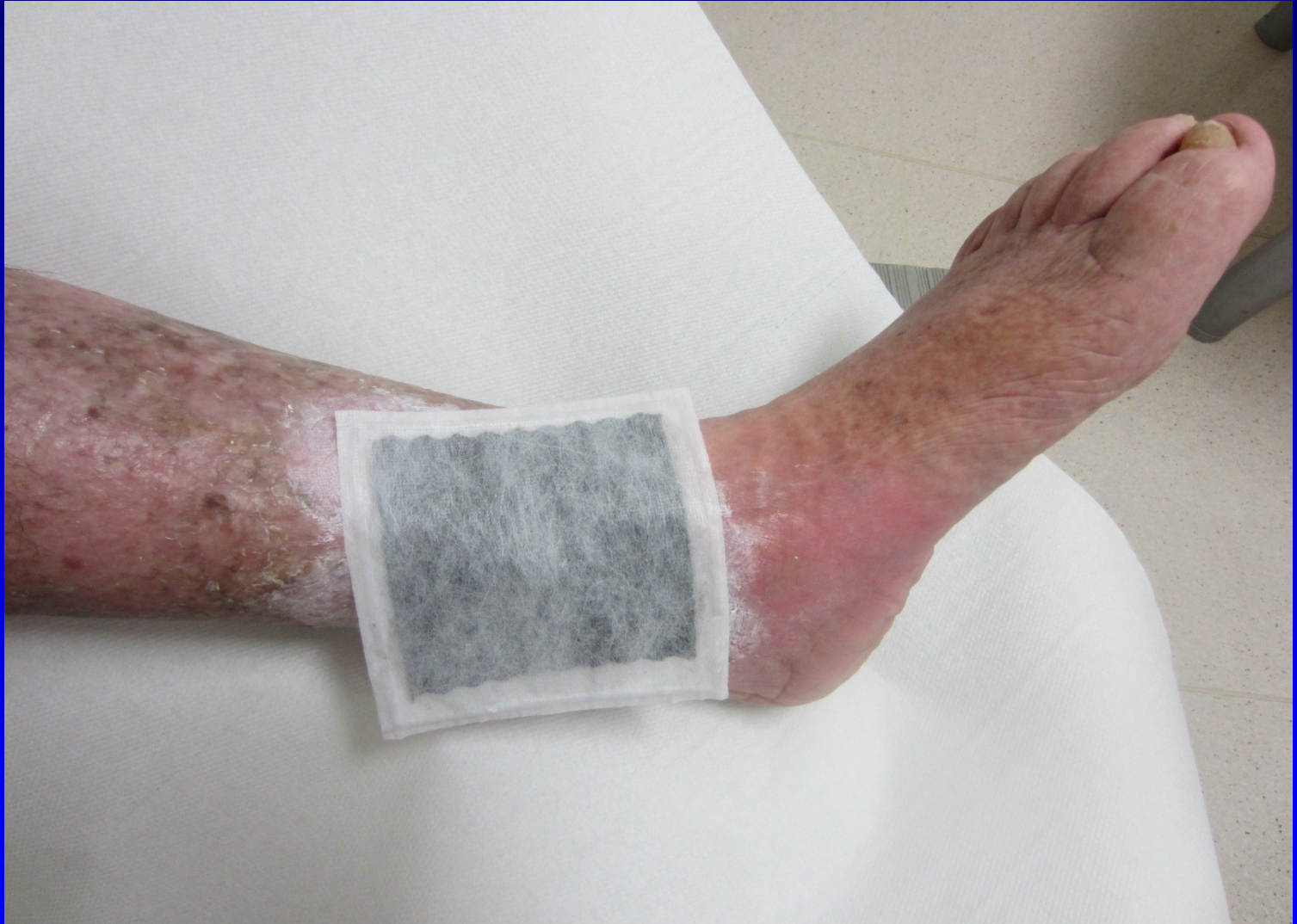- **široké antimikrobiální spektrum s baktericidním** účinkem – Staphylococcus aureus, včetně MRSA, VRE ( vancomycin-rezistentní enterokoky), Streptococcus pyogenes, Escherichia coli, Pseudomonas aeruginosa, Klebsiella pneumoniae
- kvasinky, plísně, anaerobní bakterie, viry

# Stříbro

- **rezistence** na Ag **vzácná**, k jejímu vzniku jsou vzhledem k mechanismu účinku stříbra nutné mnohočetné mutace
- rezistence přenášena **plazmidy**, které exprimují několik genů kódujících proteiny s odlišnými typy účinku
- **senzibilizační potenciál** stříbra je **nízký**





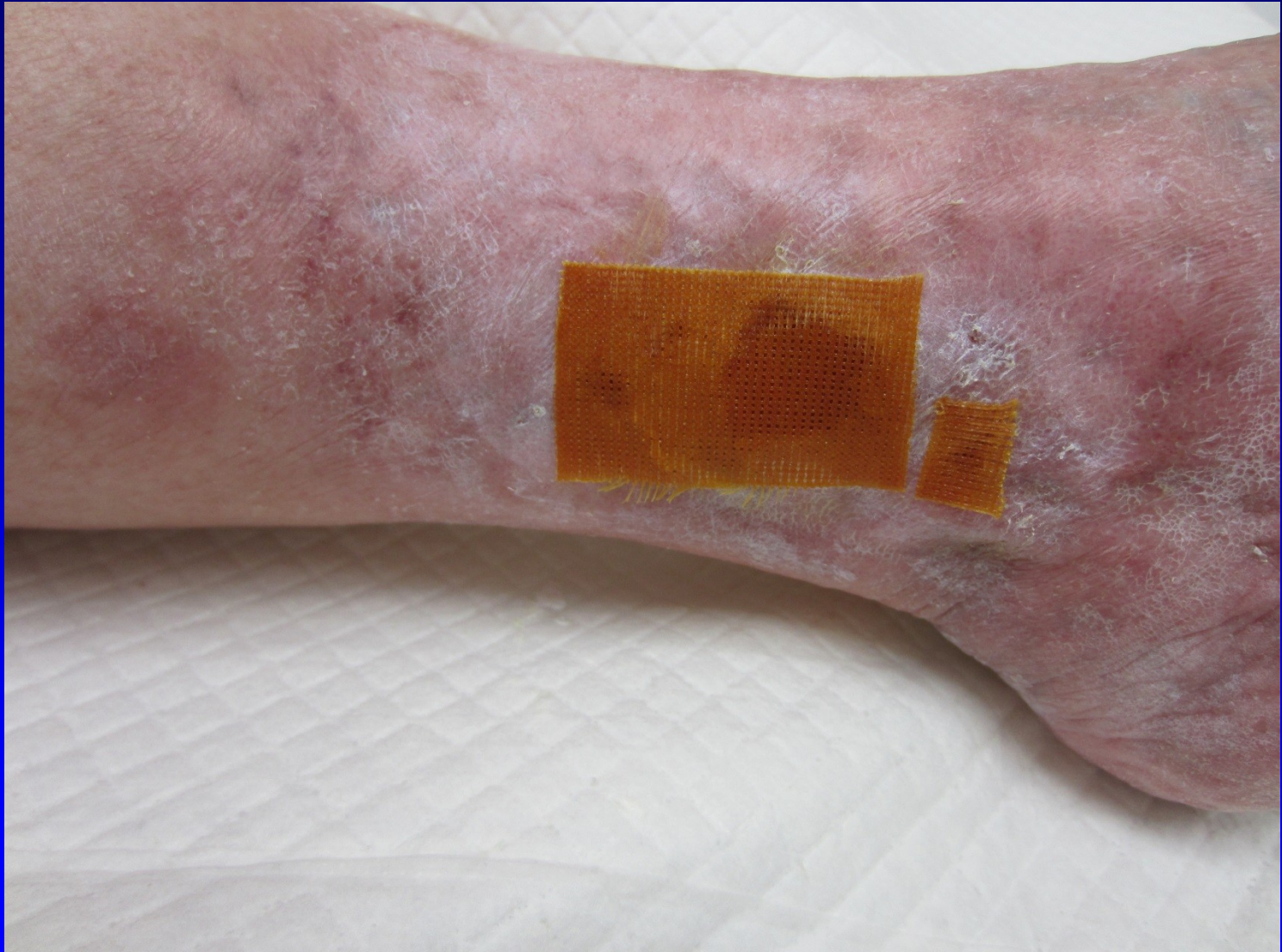

# Stříbro

- International consensus - 2012
- „**Appropriate use of silver dressings in wounds**”
- [www.woundsinternational.com](http://www.woundsinternational.com)
- účinnost, bezpečnost, cost-effectiveness

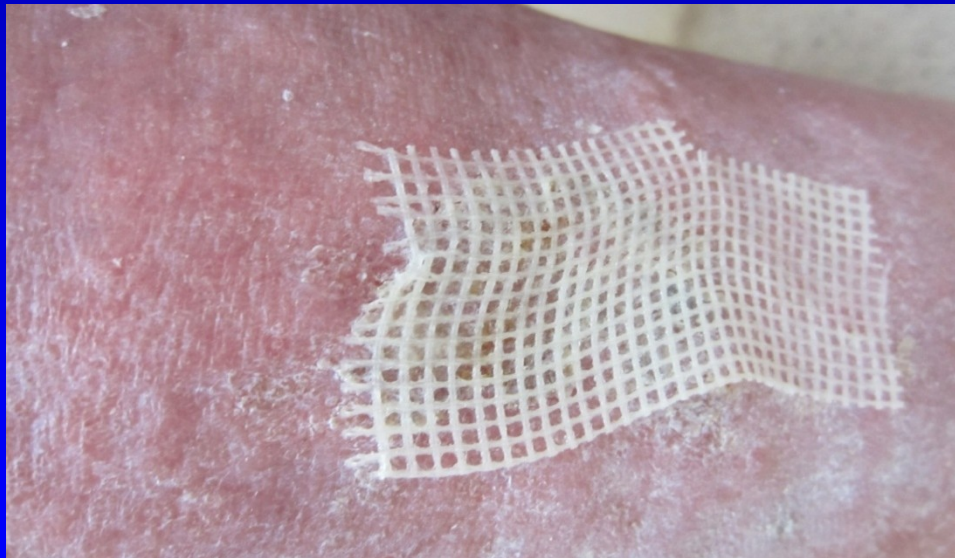# Jód

- široké antimikrobiální spektrum - G+, G- bakterie, na viry i houby
- rezistence na jod dosud nebyla popsána
- povidon-jod - komplex jodu s povidonem, existuje ve formě roztoku nebo masti v koncentracích 4-10 %
- molekula povidonu zajišťuje postupné uvolňování jodu do rány
- možnost senzibilizace – vznik kontaktní přecitlivělosti po použití povidon-jodu



# Chlorhexidin

- širokospektré antiseptikum, působí na G+ i G- bakterie, včetně MRSA, na viry, kvasinky a plísně
- popsána rezistence na chlorhexidin



# Med

- poprvé použit pro své hojivé účinky již ve starověkém Egyptě před více než 4000 lety
- pojem med nedefinuje jedinou látku
- může být **získán z mnoha různých zdrojů** a podle toho se jeho složení mírně liší
- hojivé účinky medu se mohou lišit v závislosti na původu medu a jeho následném zpracování

# Med

- **Manuka med** - med získaný včelami z rostliny **Leptospermum Scoparium** rostoucí na Novém Zélandu
- dle některých studií největší antibakteriální účinky
- **široké spektrum**: G+ i G- bakterie



# Med

- **kyselé pH** – 3,2-4,5
- inhibice mikroorganismů i MMP
- **enzym glukózooxidáza (GOX)** – katalyzuje přeměnu glukózy, vody a kyslíku na kys.glukuronovou a **peroxid vodíku**
- ve zralém neředěném medu GOX inaktivní (inhibována nízkým pH)

# Med

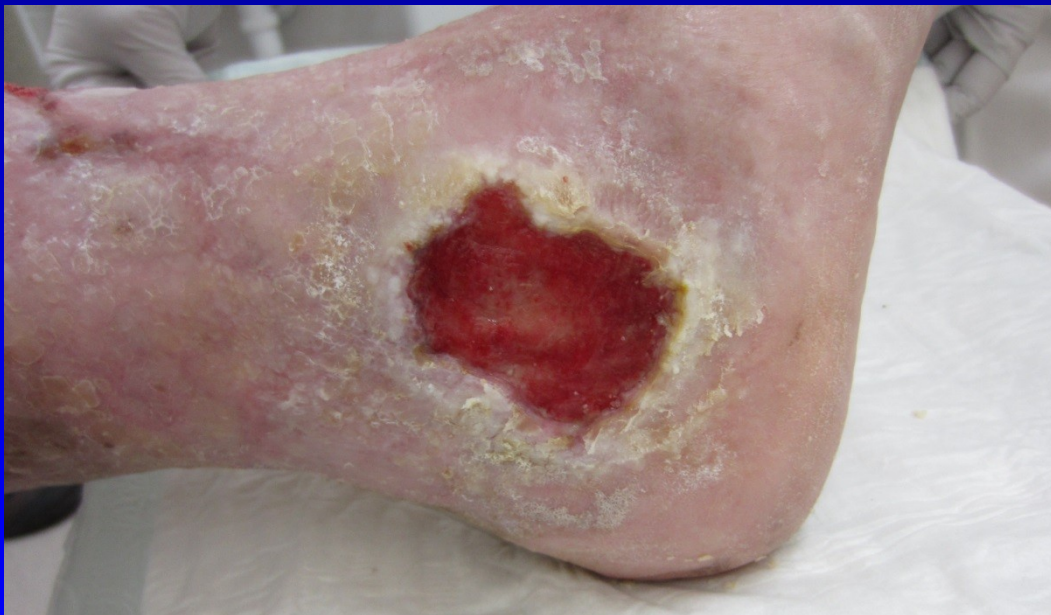- při ředění medu (např. exsudátem v ráně) dochází k aktivaci GOX
- peroxid vodíku – antibakteriální efekt
- nízké koncentrace – není poškozena granulační tkáň
- kys.glukorunová – vytváří kyselé pH – další inhibice patogenů

# Polihexanid

- **polyhexametylenbiguanid (PHMB)**
- antimikrobiální látka s širokým spektrem účinku - aerobní i anaerobní G+ i G- bakterie, viry, kvasinky a plísně
- **baktericidní účinek** i na (MRSA)
- dlouhodobě používán jako konzervační prostředek v kosmetice
- dosud nebyla popsána rezistence ani alergie na tuto látku

# TIME – M -moisture

- moisture – management exsudátu, udržení **vlhkého prostředí** v ráně



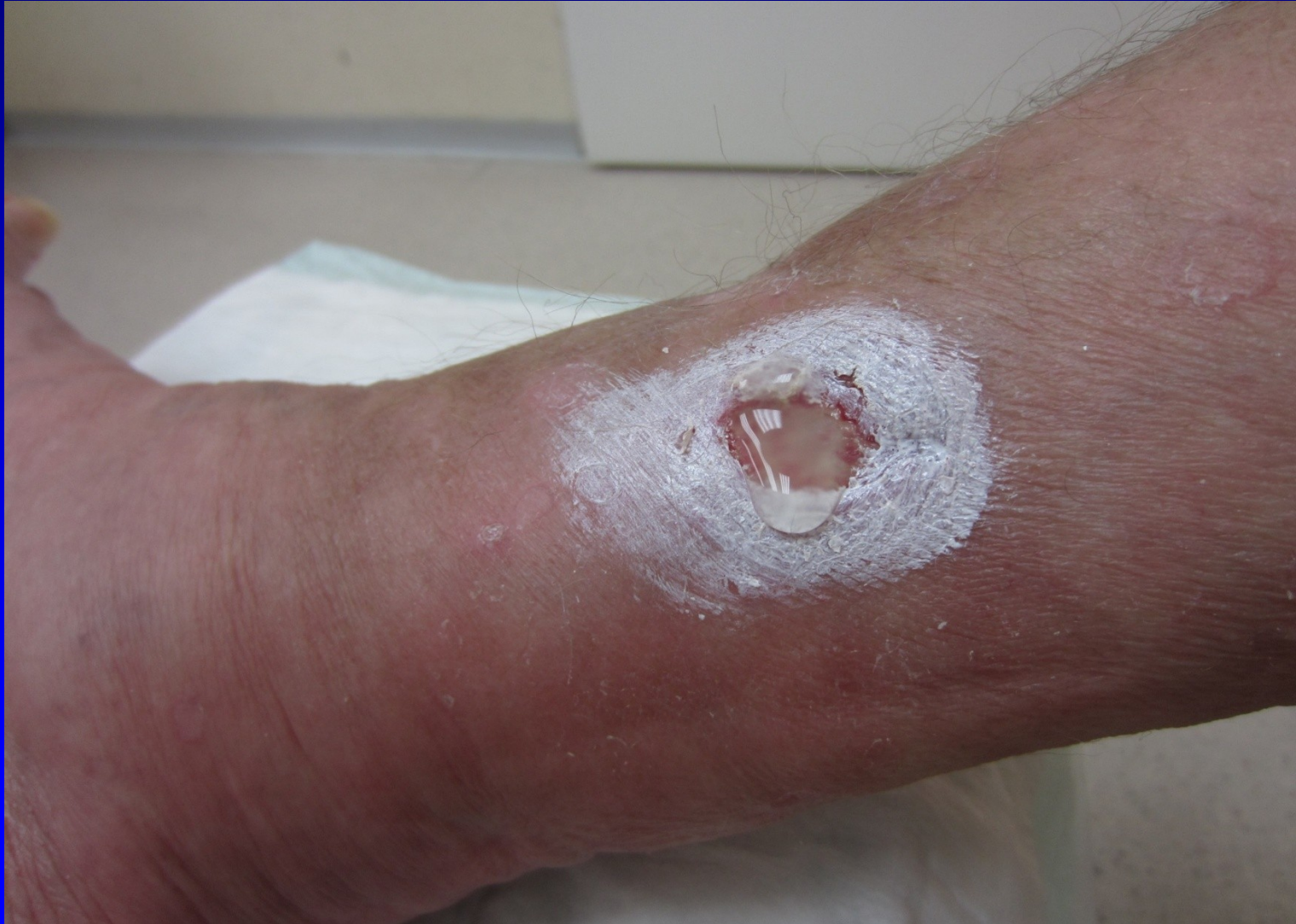# Hojení ran ve vlhkém prostředí

- vytvořit a udržet **optimální hydrataci rány**
- **vlhké prostředí** vytváří vhodné podmínky pro hojení rány
- zajišťuje účinnou metabolickou aktivitu buněk, jejich vzájemnou interakci
- vytváří podmínky pro uplatnění růstových faktorů

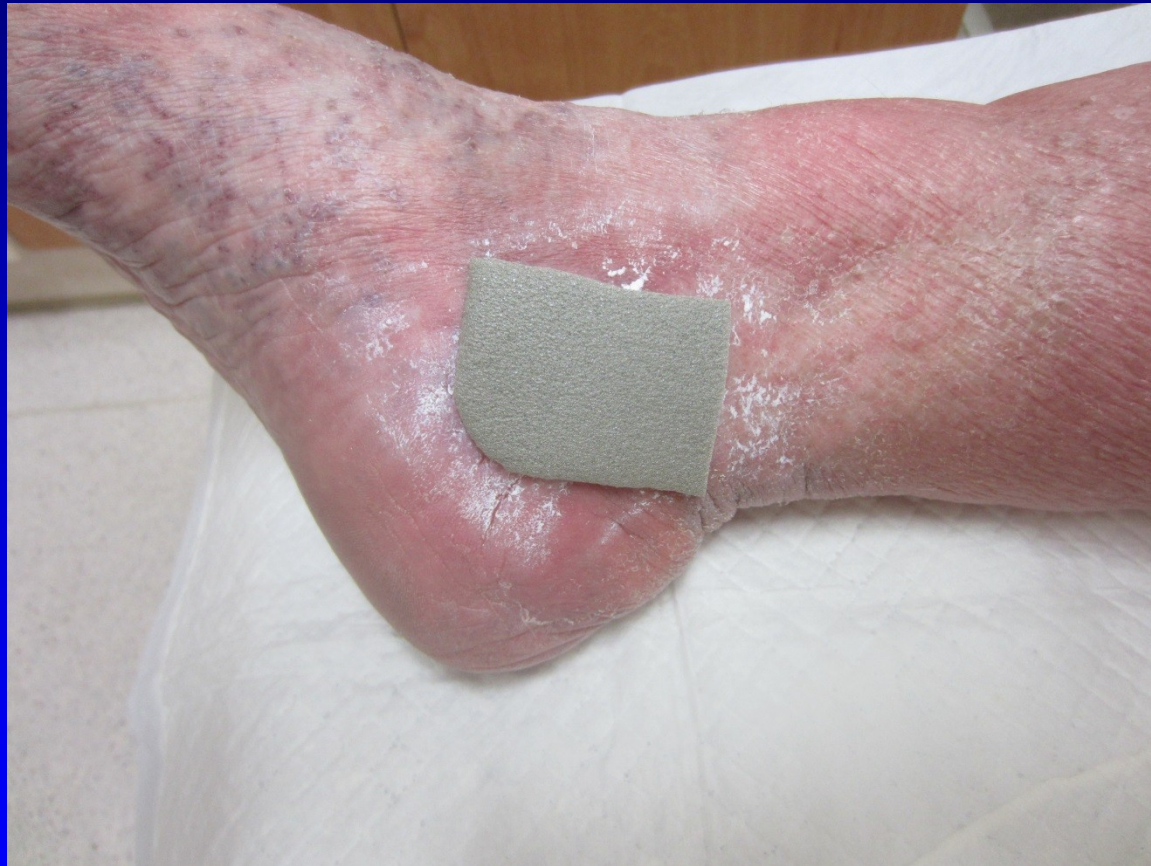# Sekrece

- **suché rány:** hydrogely
- **silně secernující rány:**
  - algináty
  - hydrovlákna
  - polyuretanové pěny
  - krytí s aktivním uhlím

# Hydrogel

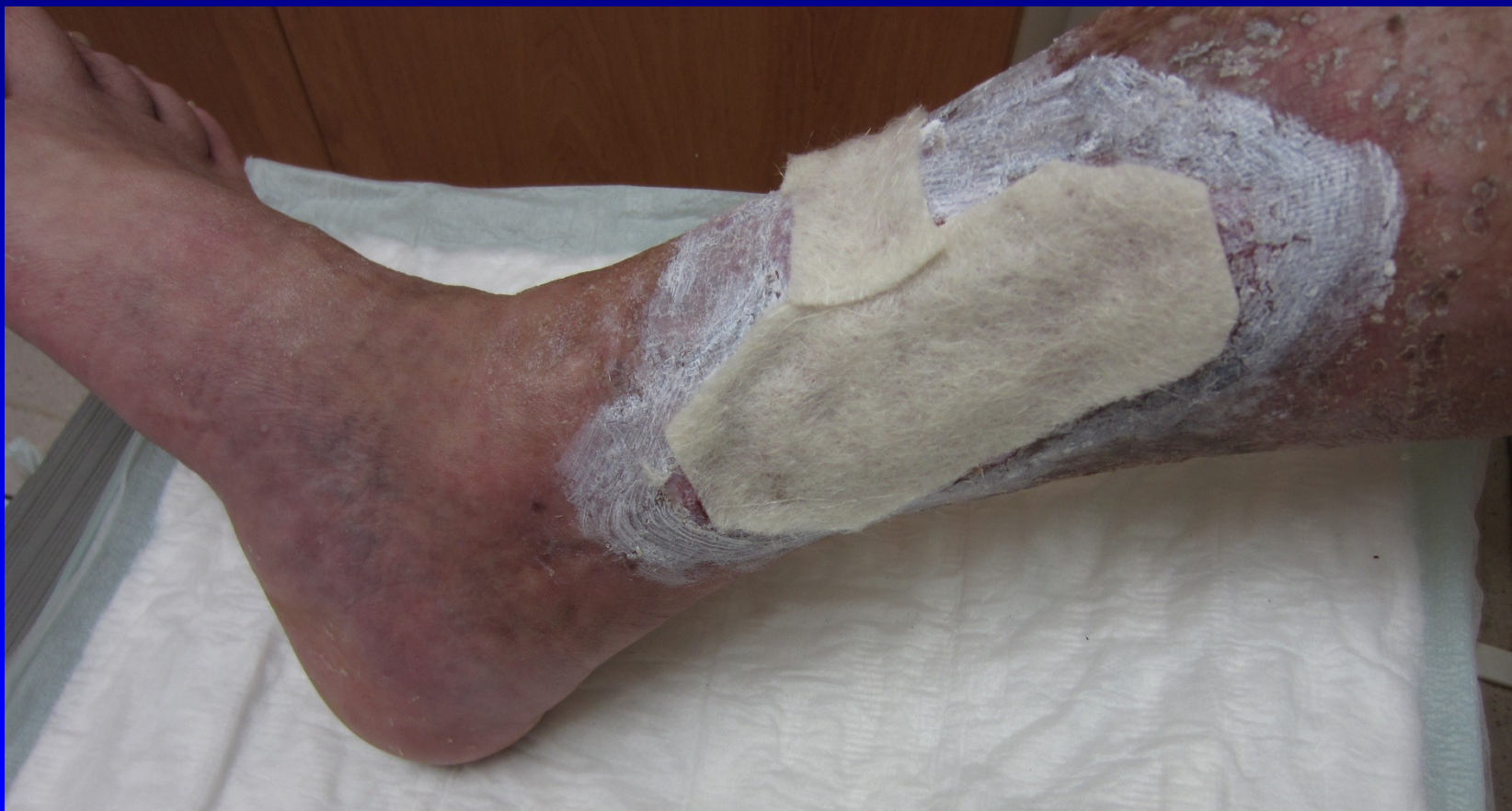

# Polyuretanová pěna

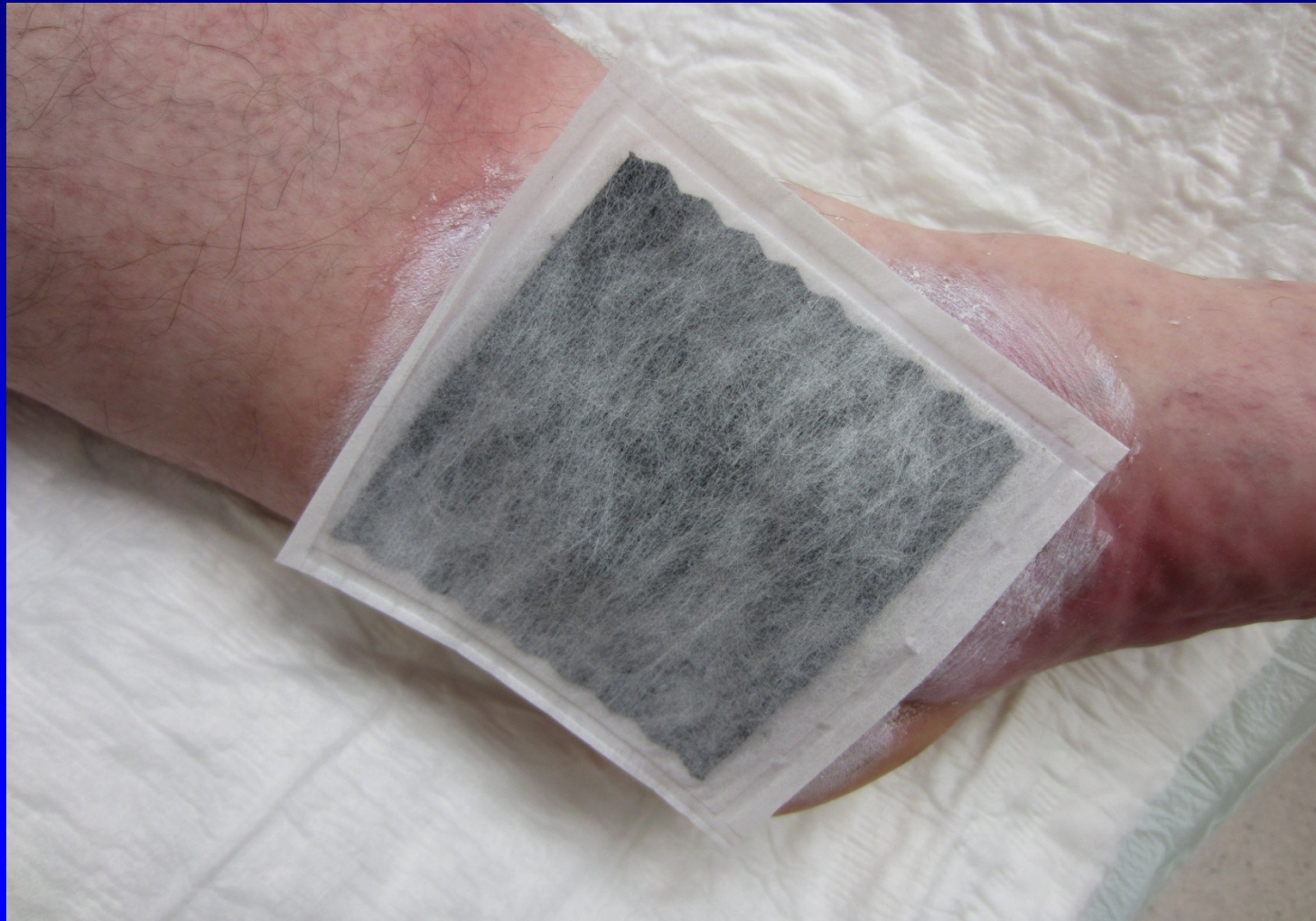



# Alginát

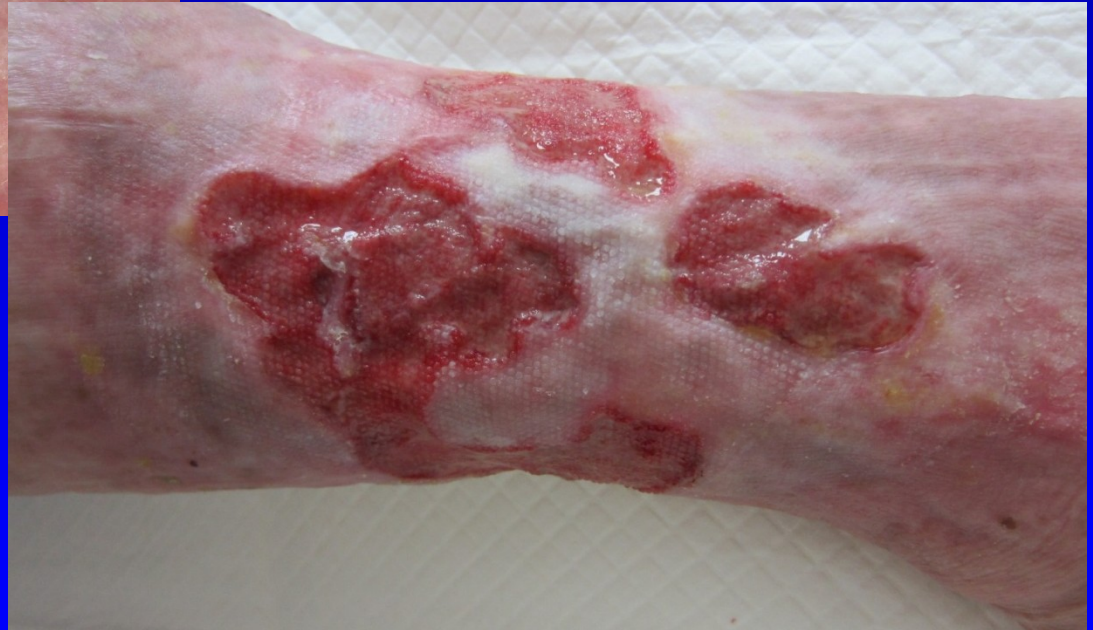
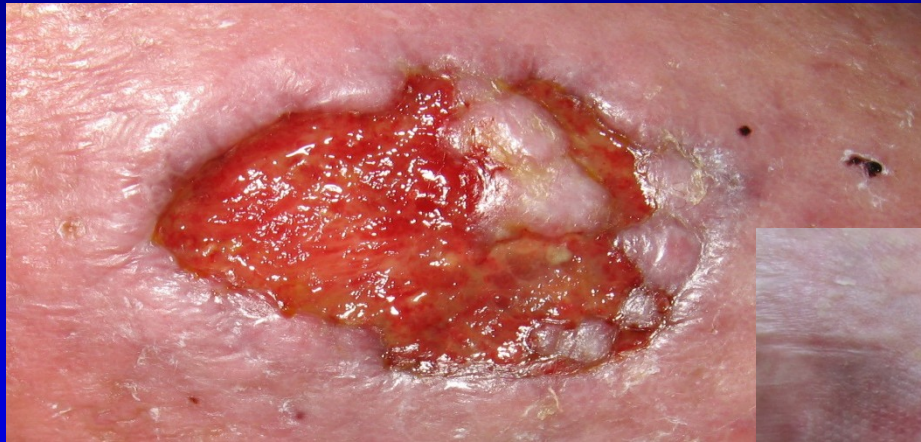
# Absorpční krytí s aktivním uhlím



# TIME – E - epithelization

- podpora granulace a zejména epitelizace

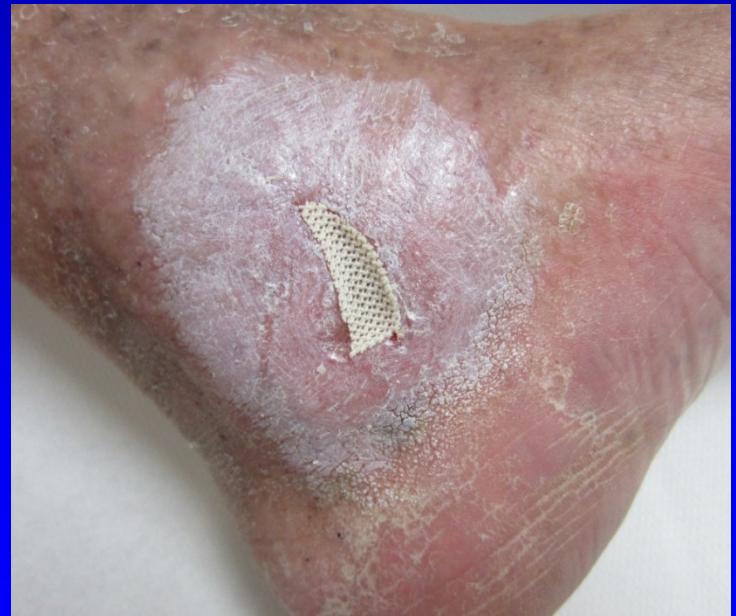

# Bioaktivní krytí

- indikace: **hard-to-heal ulcers**
- asi 20% všech ulcerací
- čím déle ulcerace trvá a čím je větší, tím horší je prognóza stran rychlého zhojení
- špatnou prognózu mají ulcerace větší než 10 cm<sup>2</sup> a trvající déle než 6 měsíců

# Bioaktivní krytí

- inhibitory **matrix metaloproteináz**
- krytí na bázi **chitosanu**
- krytí s obsahem **kys.hyaluronové**
- **kolagenová krytí**
- **růstové faktory**
- **kožní náhrady**



# Postup při převazu

- sprcha
- obklad
- ošetření okolí vředu
- ošetření rány
- aplikace sekundárního krytí
- u žilních vředů komprese

# Postup při převazu

- **časté převazy - traumatizace rány:** proces hojení musí probíhat při teplotě 37 st.C, po převazu je třeba 6-8 hodin k dosažení teploty těla
- **oplachy rány** - sprcha vodou o teplotě 37 st.C, proud mechanicky odplaví bakterie, minimální cytotoxicita

# Obkladové roztoky

- **Ringerův roztok**
- **chlorhexidin**
- **Prontosan** – polihexanid + betain
- **Lavanid** – polihexanid + Ringerův roztok
- **Microdacyn**
- **Octenisept** – octenidindihydrochlorid



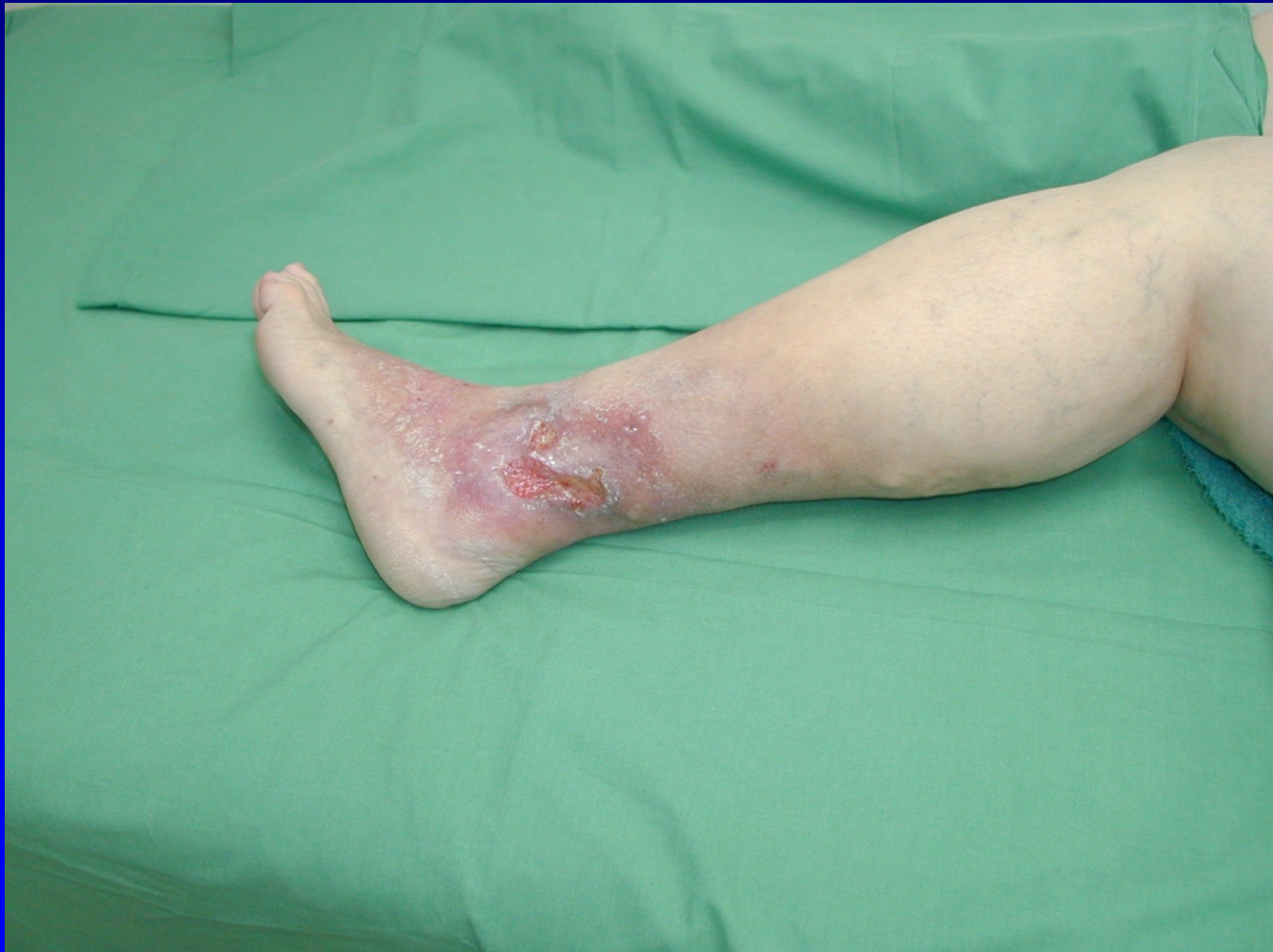# Obkladové roztoky

- fyziologický roztok
- hypermangan
- borová voda
- povidon jódu – jen krátkodobě

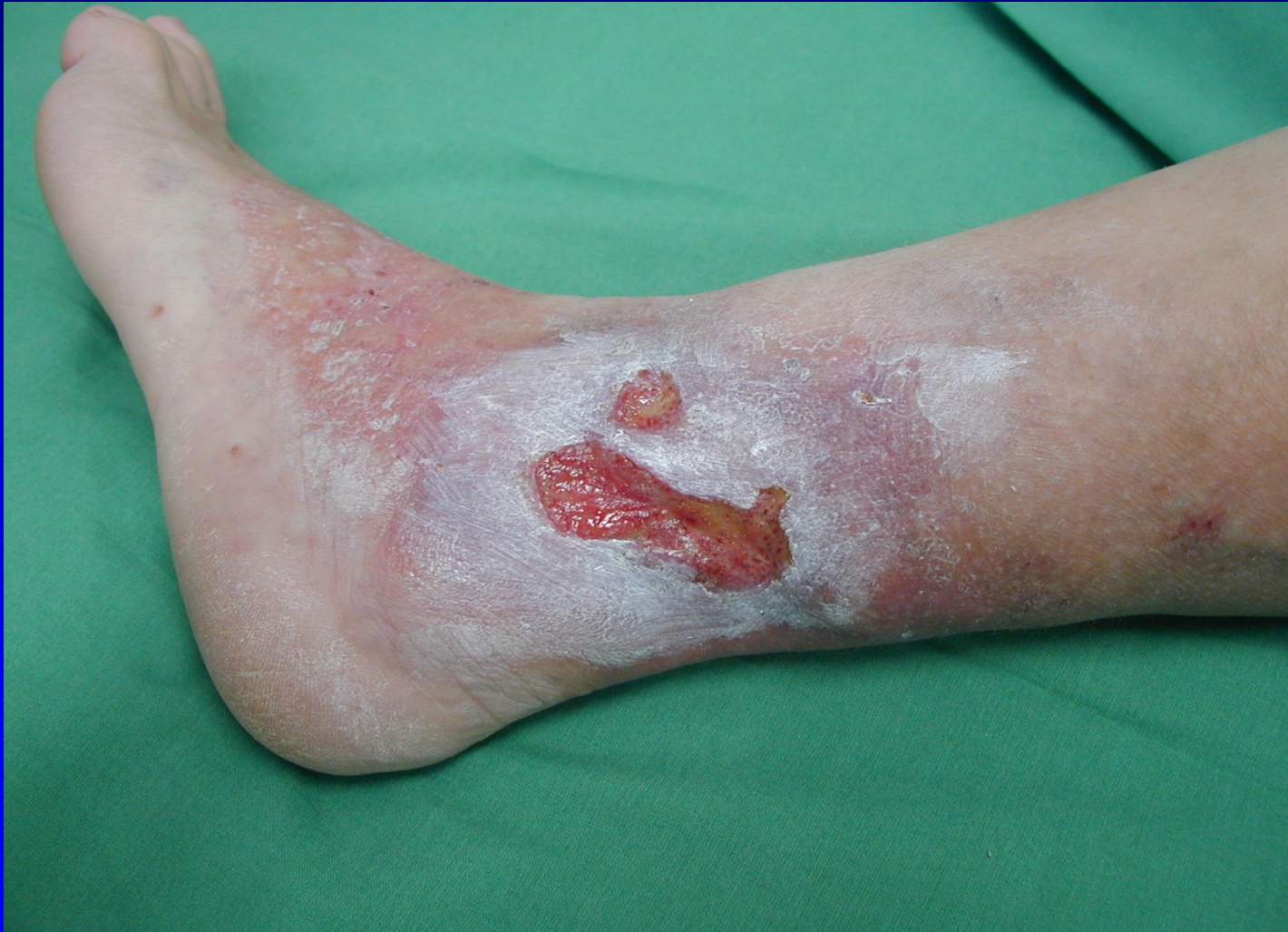# Nevhodné obkladové roztoky

- chloramin
- persteril ( kys.peroctová 0,01%)
- Rivanol
- peroxid vodíku 1-2%
- Jodisol
- genciánová violet'
- sol.Novikov

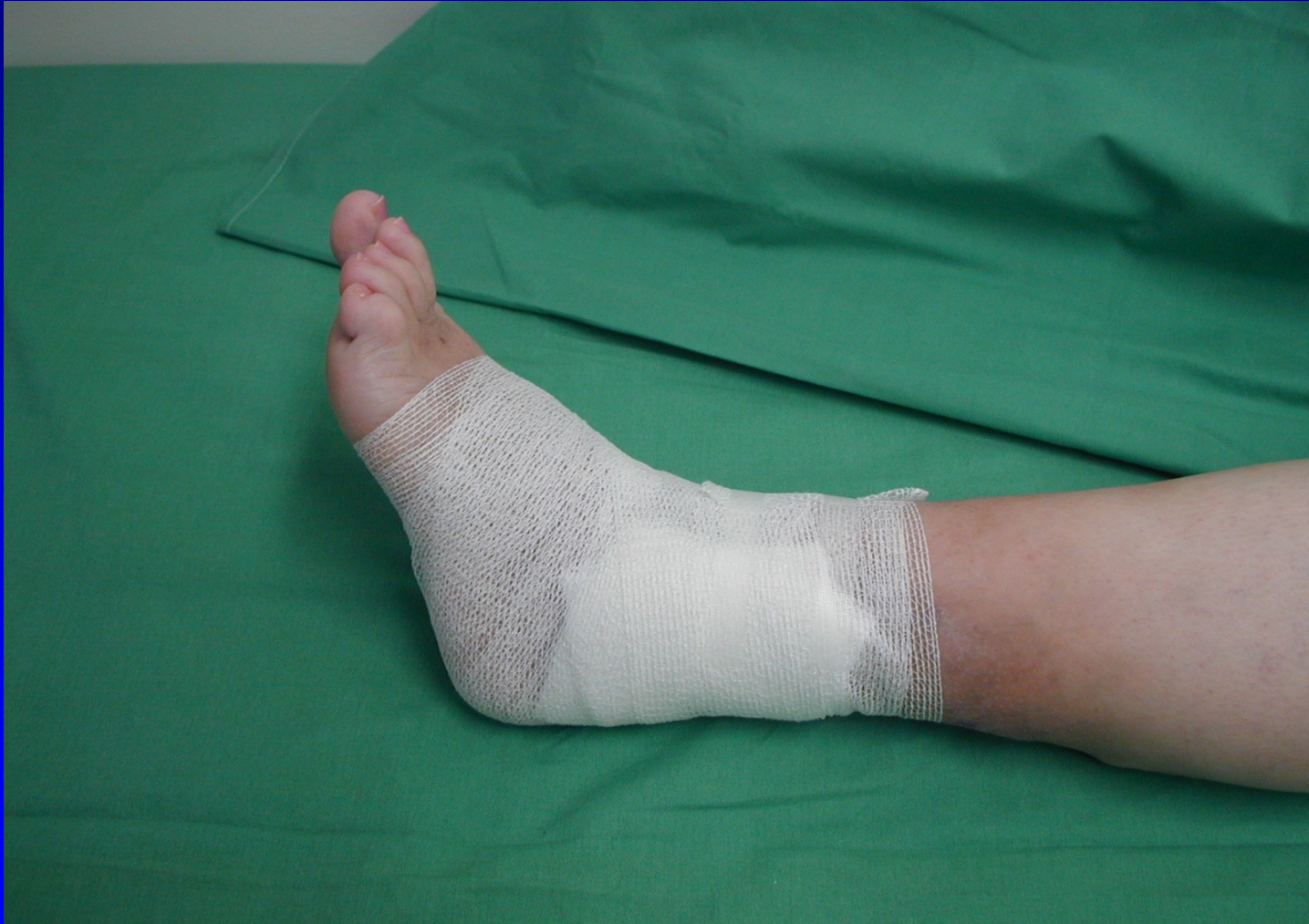# Postup při převazu



# Postup při převazu

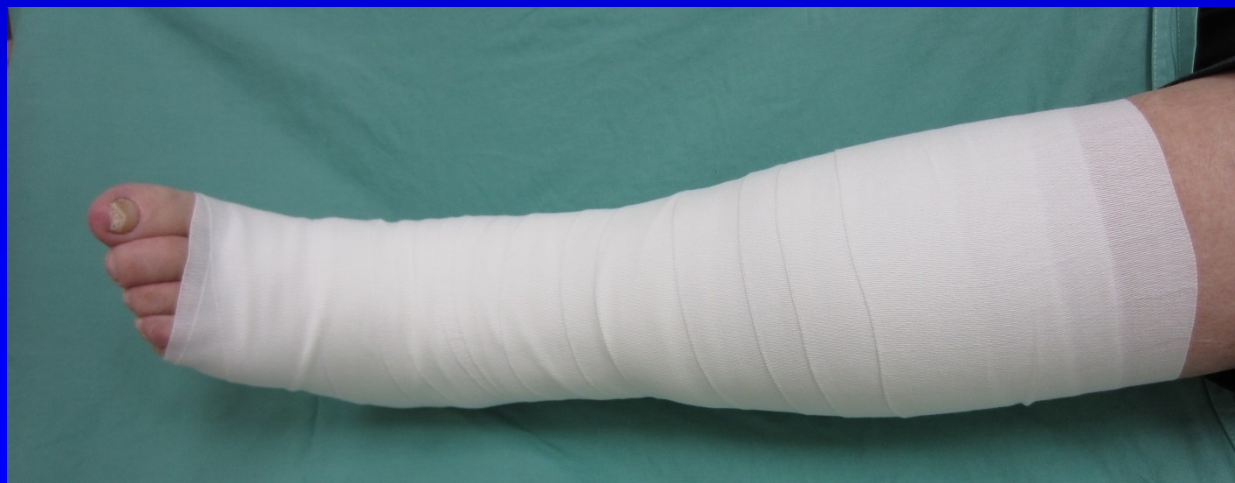

# Postup při převazu



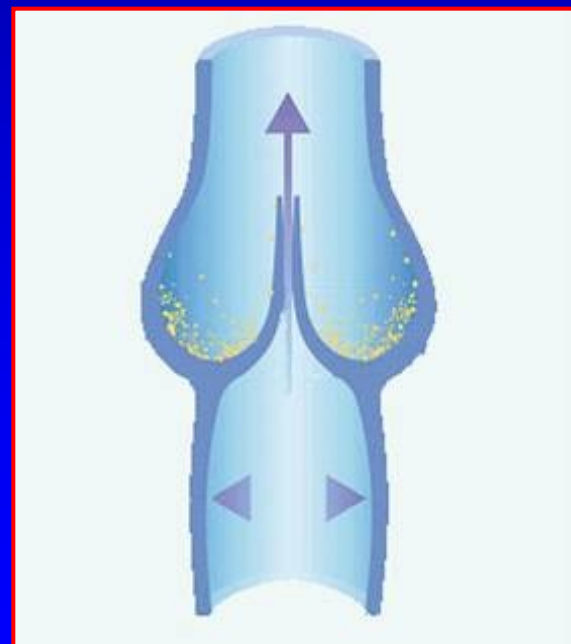
# Kompresivní terapie

- **základní konzervativní léčba žilních bércových vředů**
- při adekvátní kompresi zhojení 50-70% všech žilních bércových vředů menších než 10 cm<sup>2</sup> do 3-6 měsíců



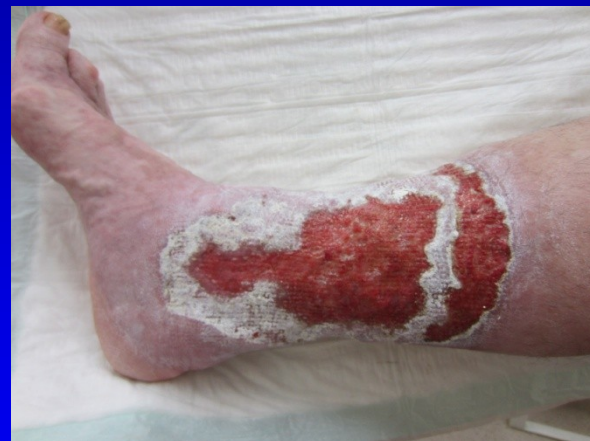# Kompresivní terapie

- aplikace zevní komprese na dolní končetinu za účelem zlepšení žilního návratu z periferních žil směrem centrálním
- redukce žilní dilatace
- ↓ žilní reflux
- ↓ žilní hypertenzi



# Kompresivní terapie

- prevence recidiv bércových ulcerací – 1A
- urychlení hojení bércových ulcerací – 1A
- redukce bolesti – 1A
- zlepšení kožních změn – 1C
- zlepšení lipodermatosklerozy – 1B





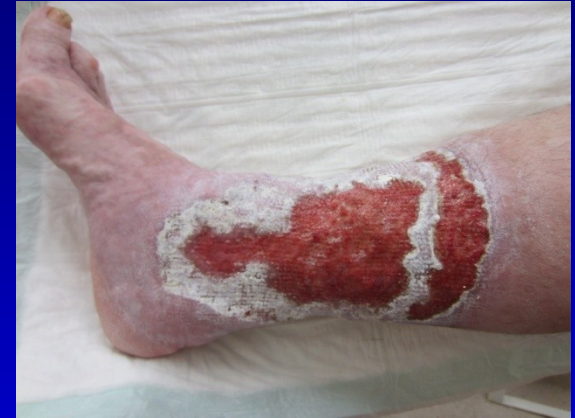# Kompresivní terapie

- zmírnění symptomů CVD – 1B
  - redukce bolesti, nočních křečí, pocitu neklidných nohou
- zlepšení kvality života pacientů s CVD – 1B
- prevence vzniku otoku u CVD – 1B
- redukce otoku u CVD

# Možnosti komprese

- **1. kompresivní obinadla:**

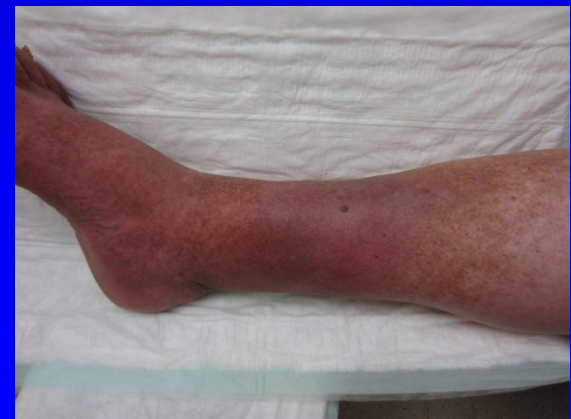- krátkotažná obinadla
- vícevrstevná komprese



- **2. kompresivní systémy** – např. Coban

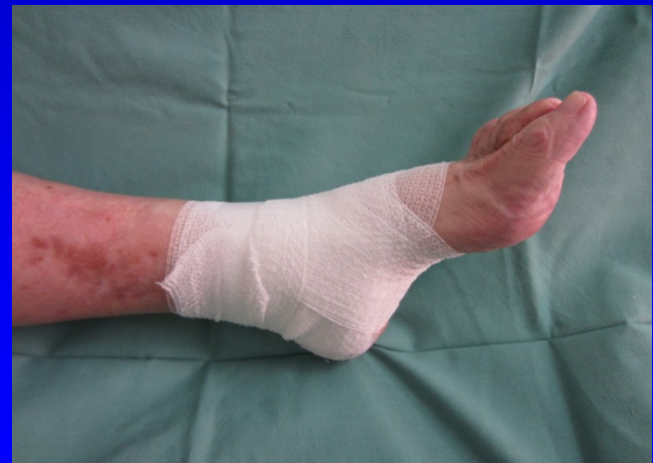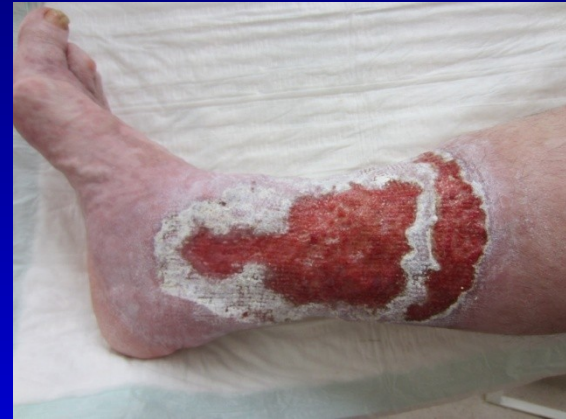- **3. kompresivní pomůcky** – např. Circaid

- **4. kompresivní punčochy**

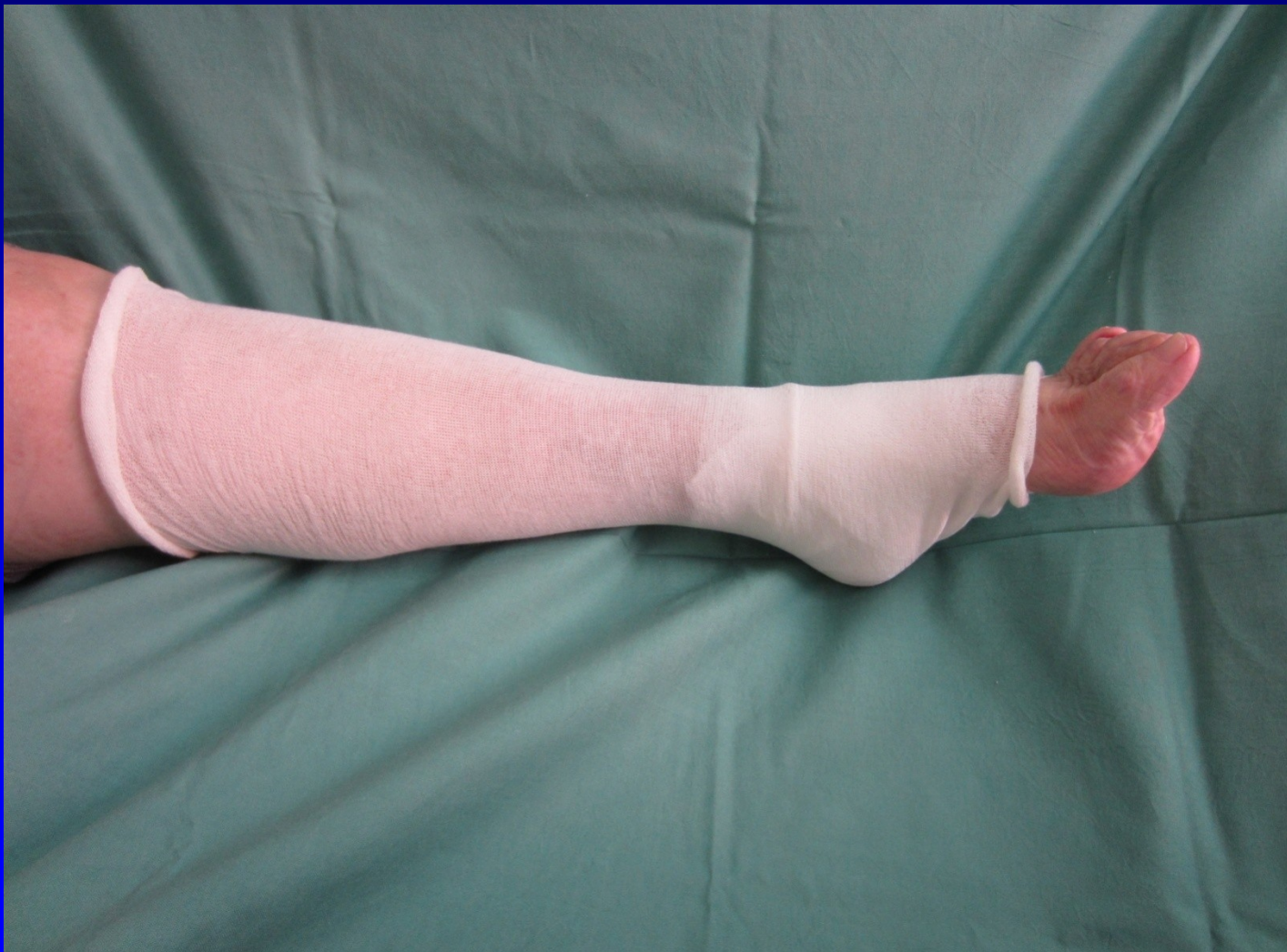

# 1. Kompresivní obinadla

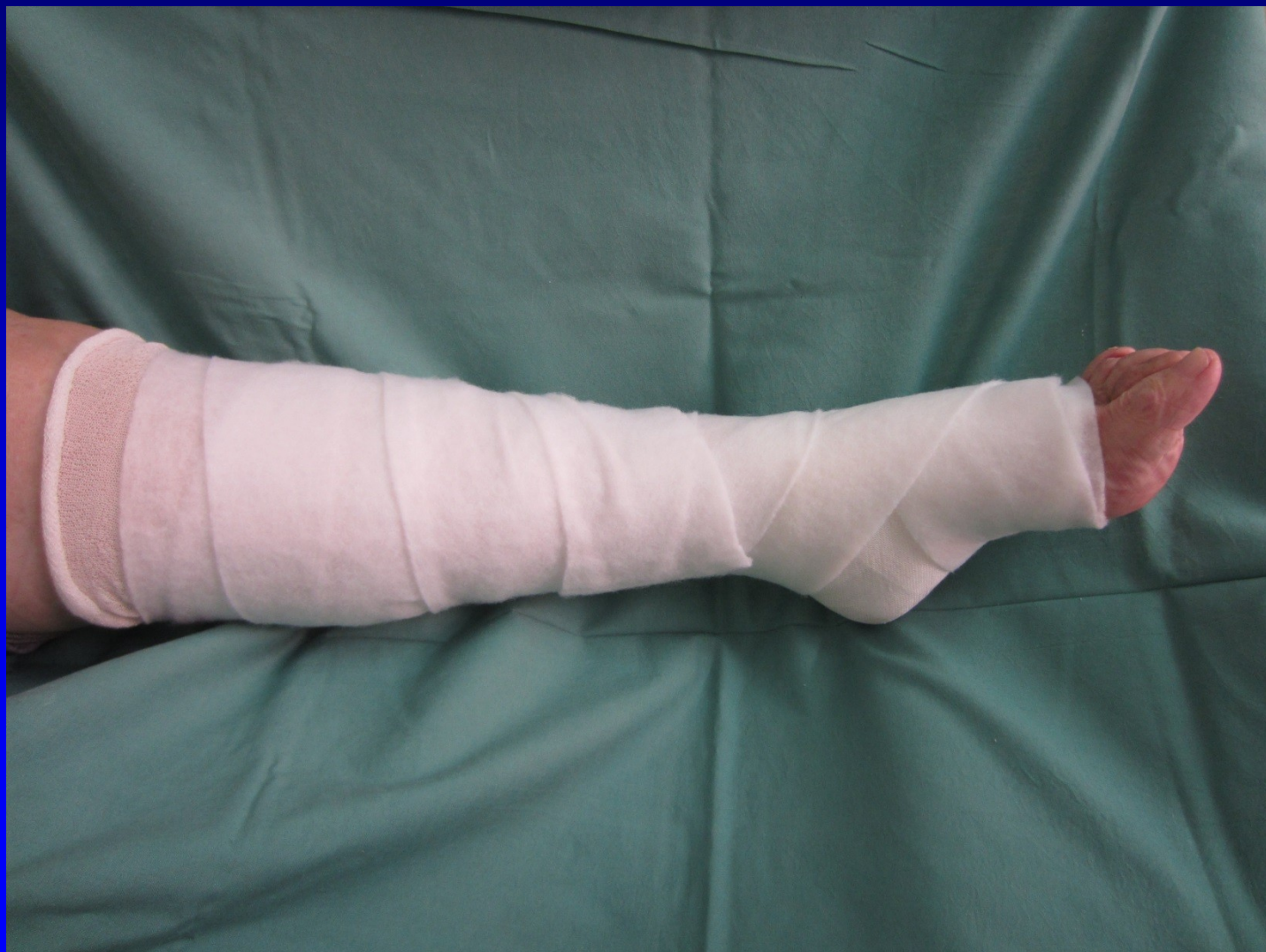- **krátkotažná obinadla**
- nízký klidový tlak
- vysoký pracovní tlak
  
- **vícevrstevná komprese**



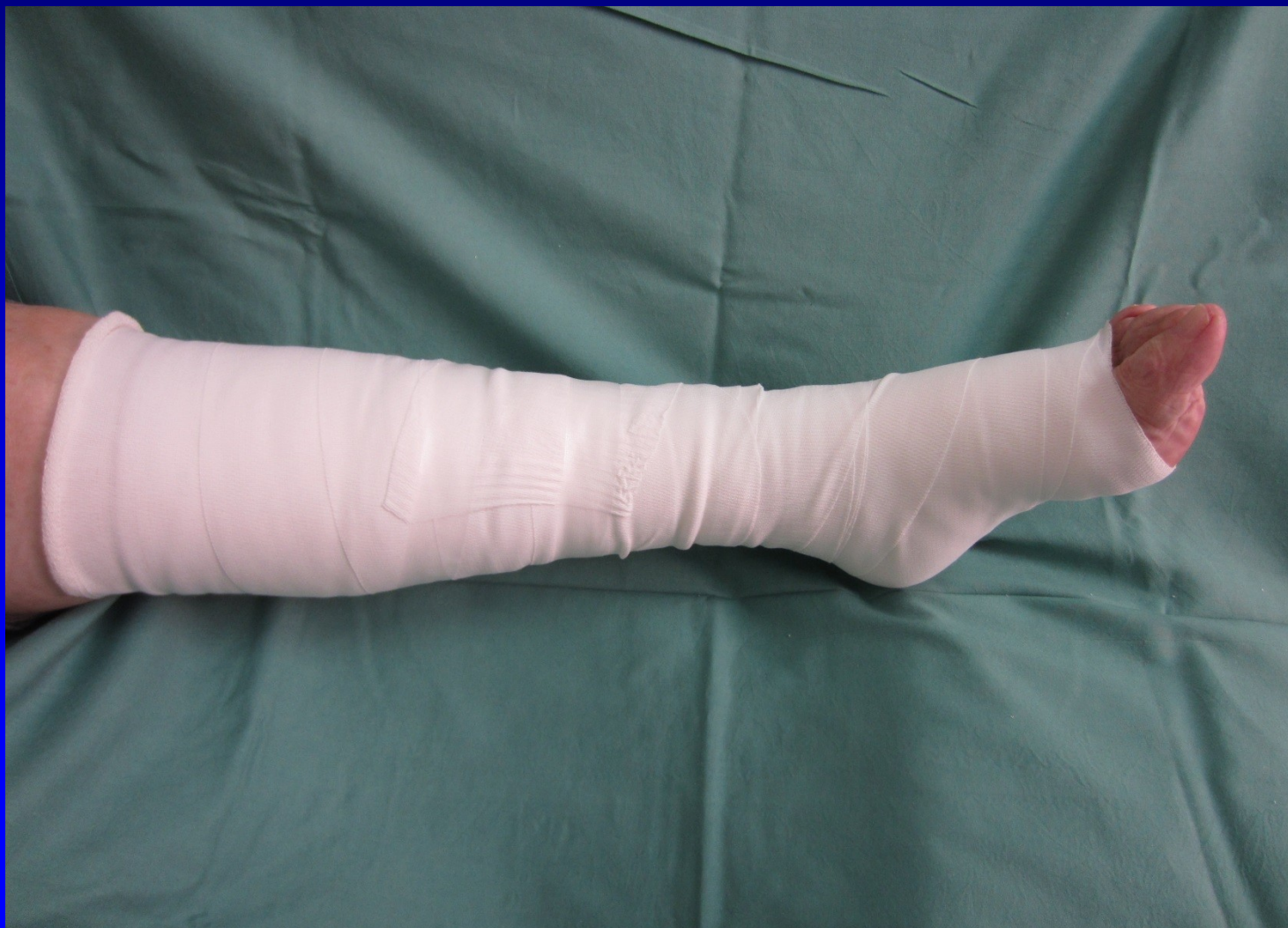# Vícevrstevná komprese



# Vícevrstevná komprese

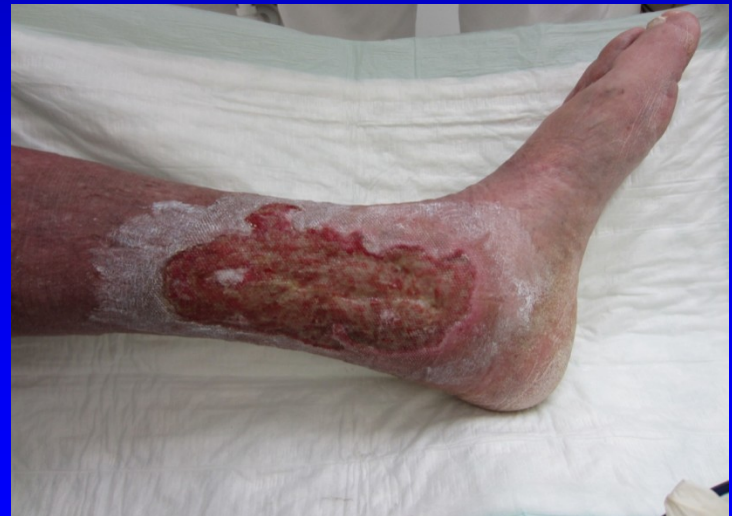
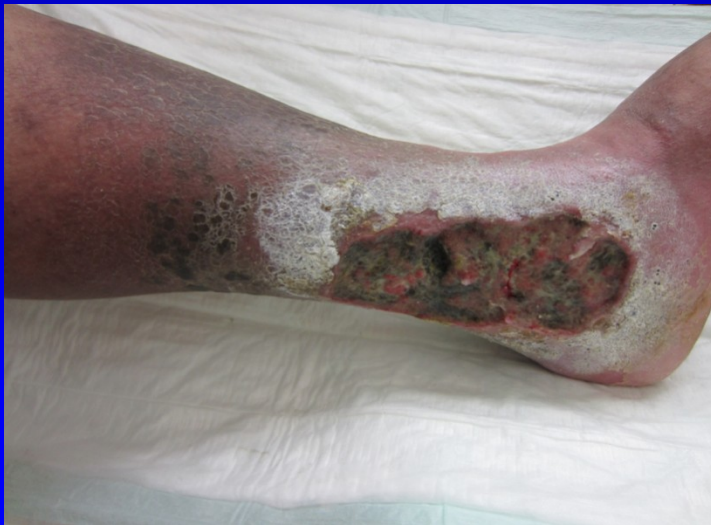
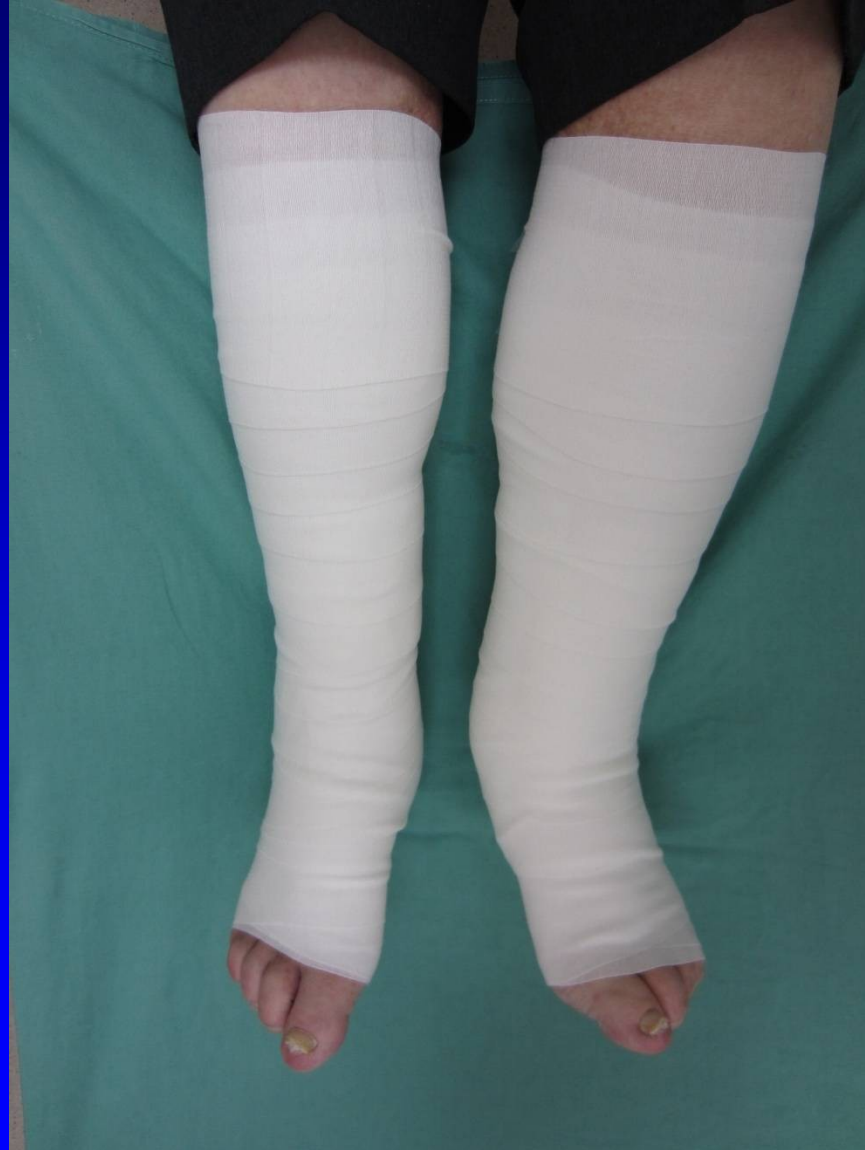# Vícevrstevná komprese



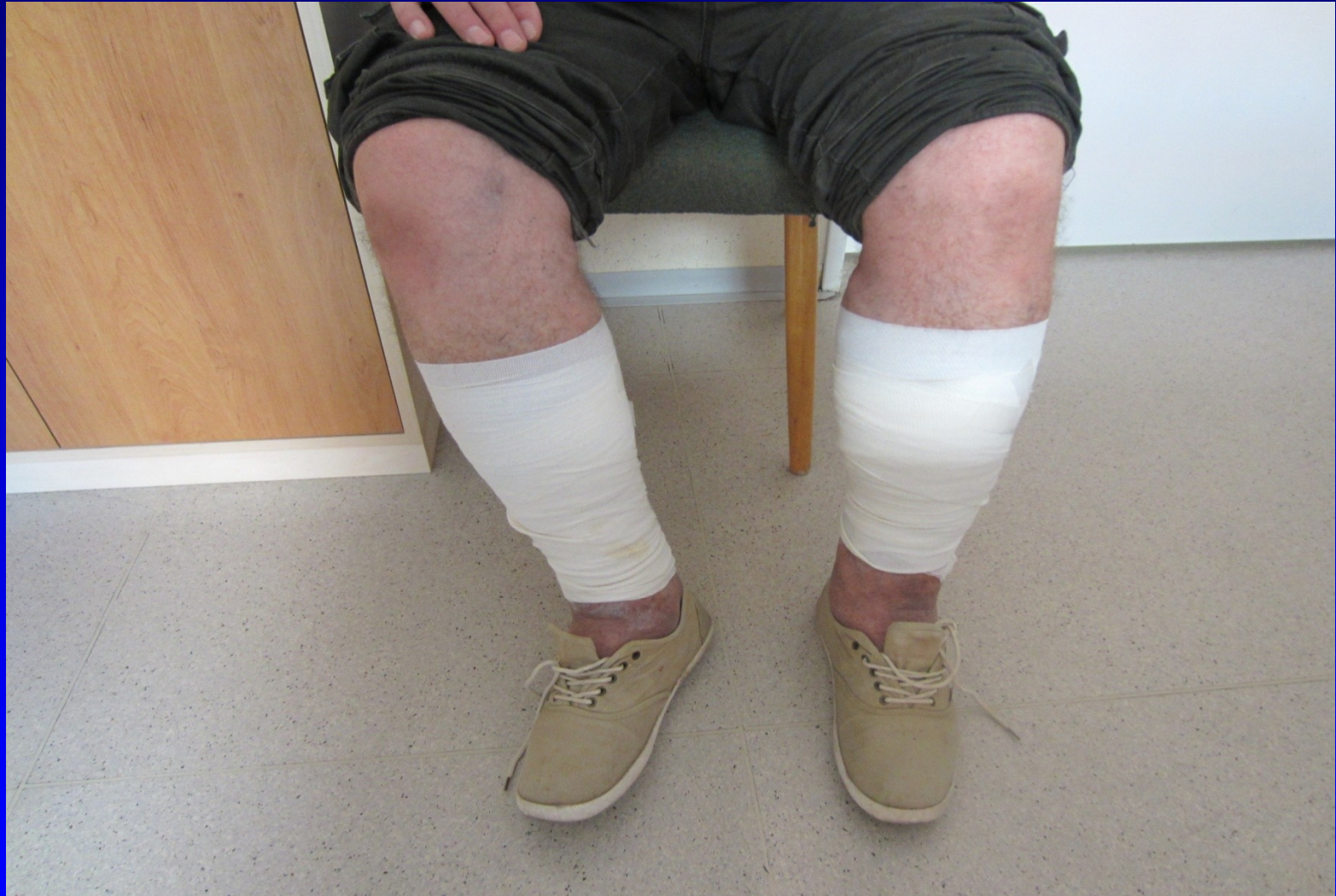# Úskalí vícevrstevné komprese

- základní léčba žilních bércových vředů
- více než 50% pacientů ji aplikuje špatně

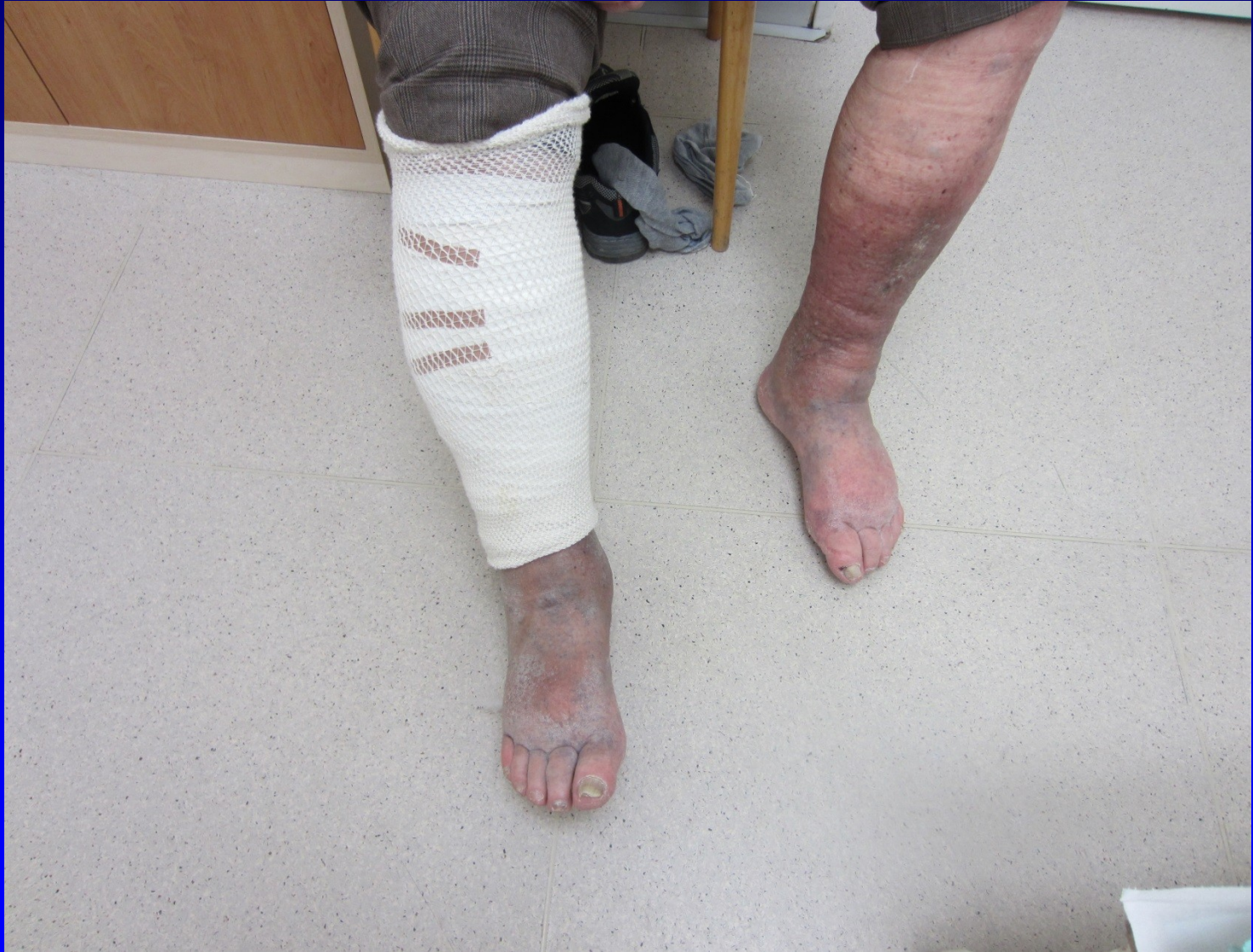


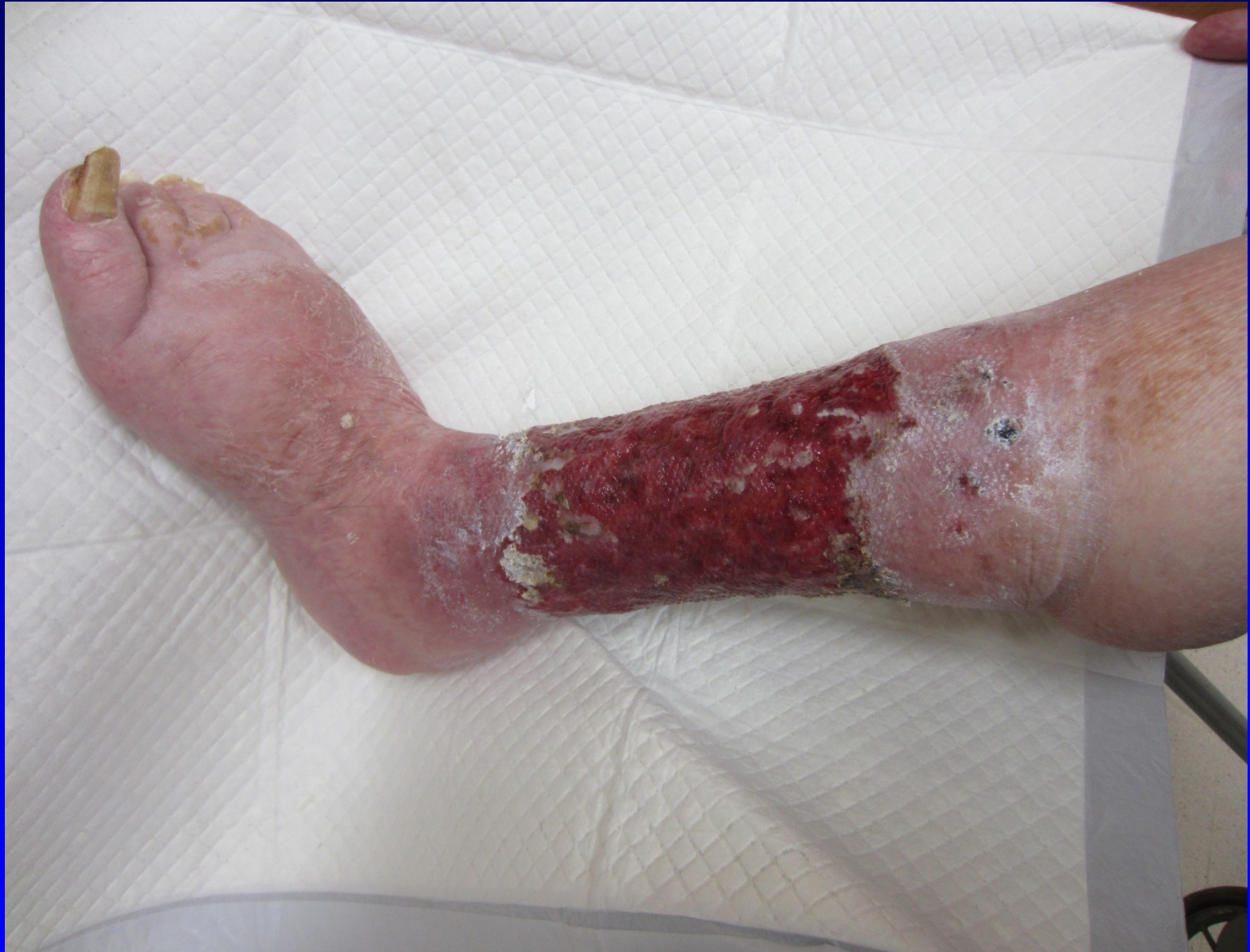




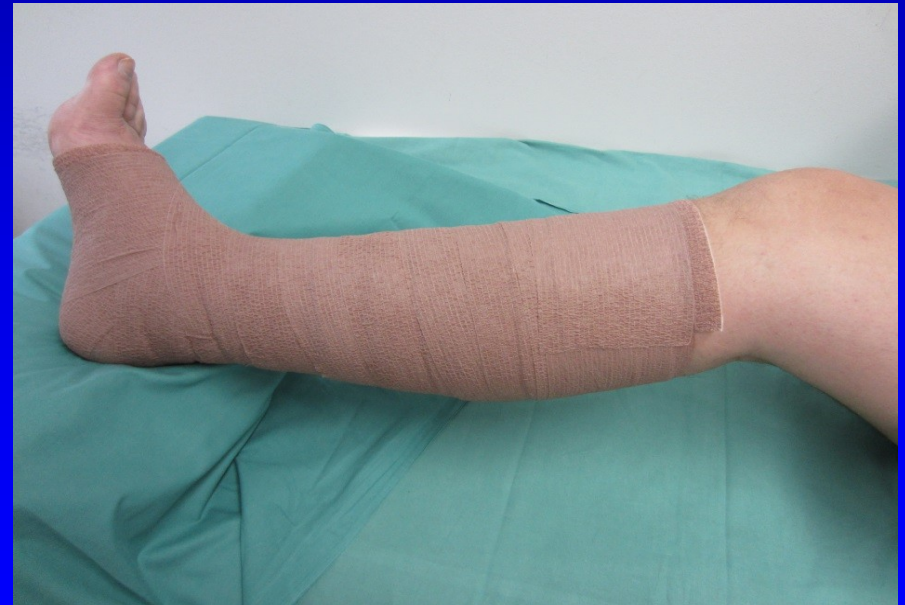





## 2. Kompresivní systémy

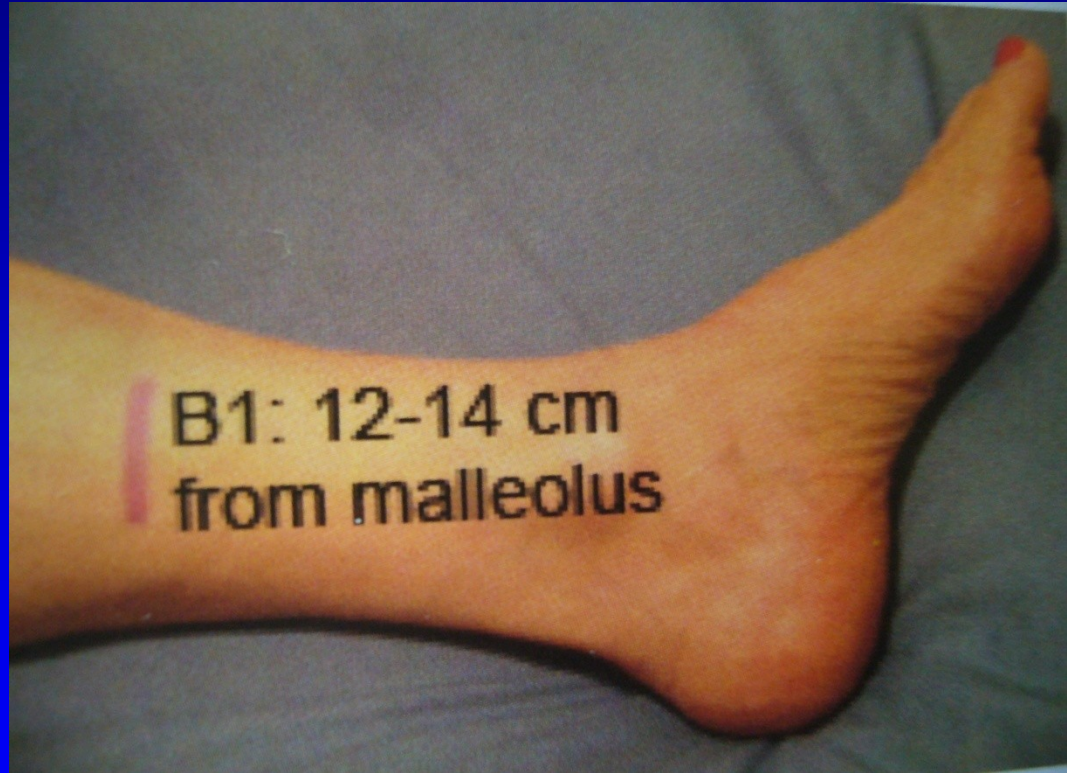


# Kompresivní systémy

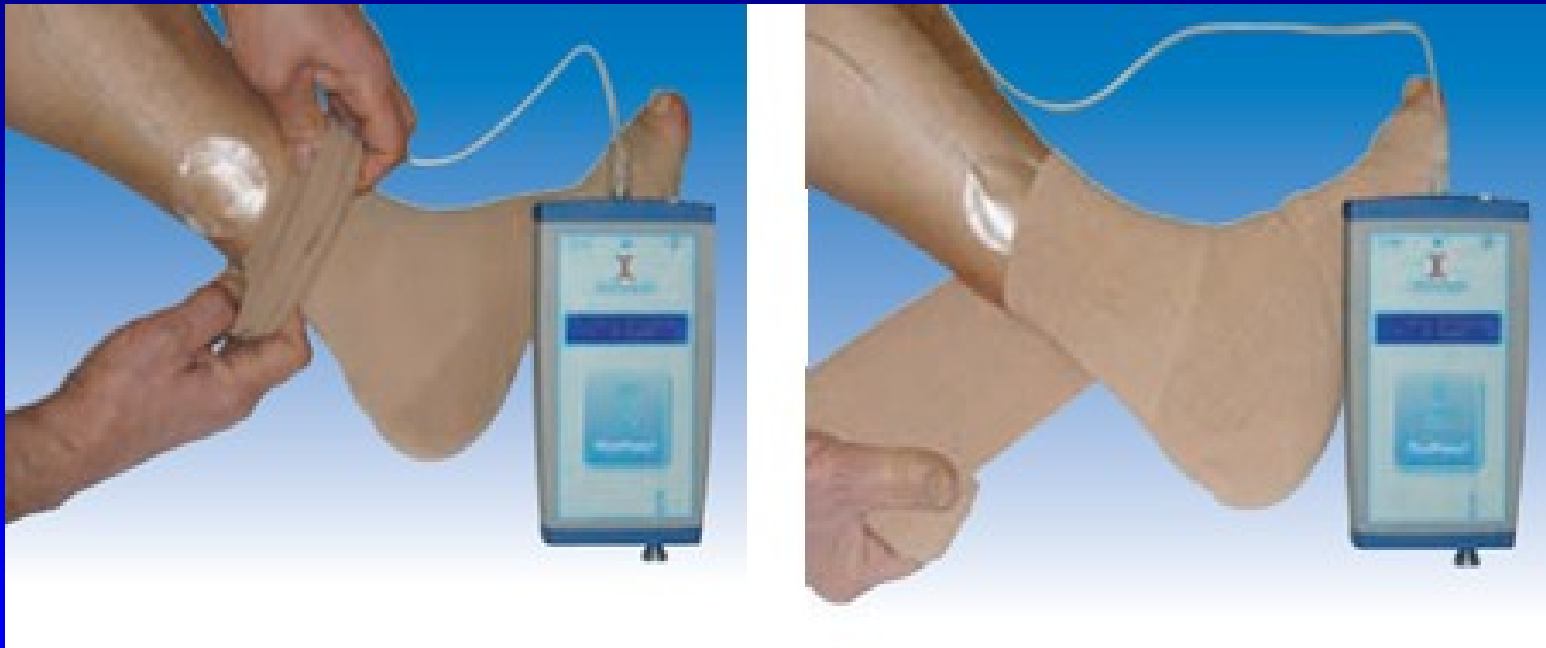- 4 základní vlastnosti : **P-LA-C-E**
- **Pressure (tlak pod bandáží)**
- **LA**yers (vrstvy)
- **C**omponents (součásti)
- **E**lastic properties (elastické vlastnosti)
  
- **inteligentní komprese**

# P - pressure

- tlak pod bandáží
- míra aplikované komprese
- měří se v bodě B1
- měřicí systémy



# Picopress



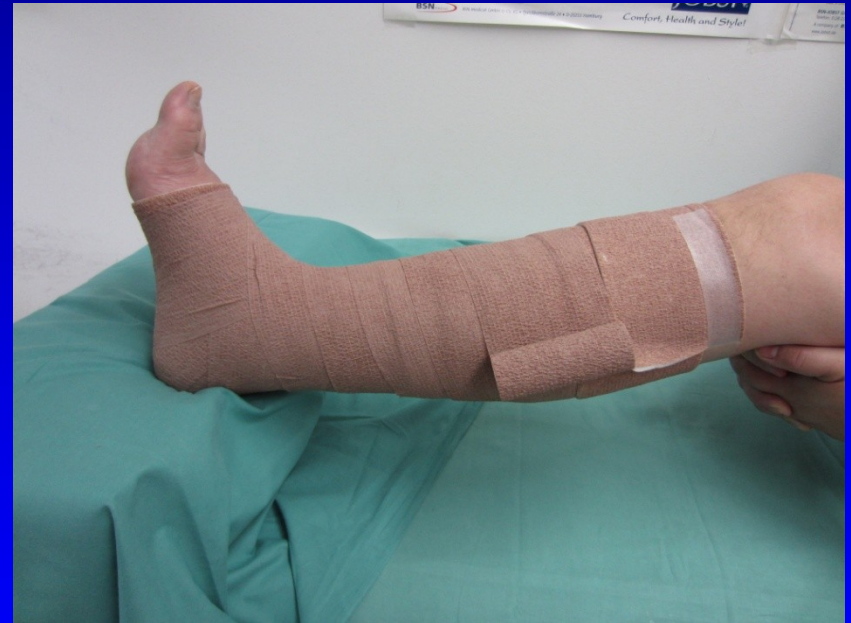
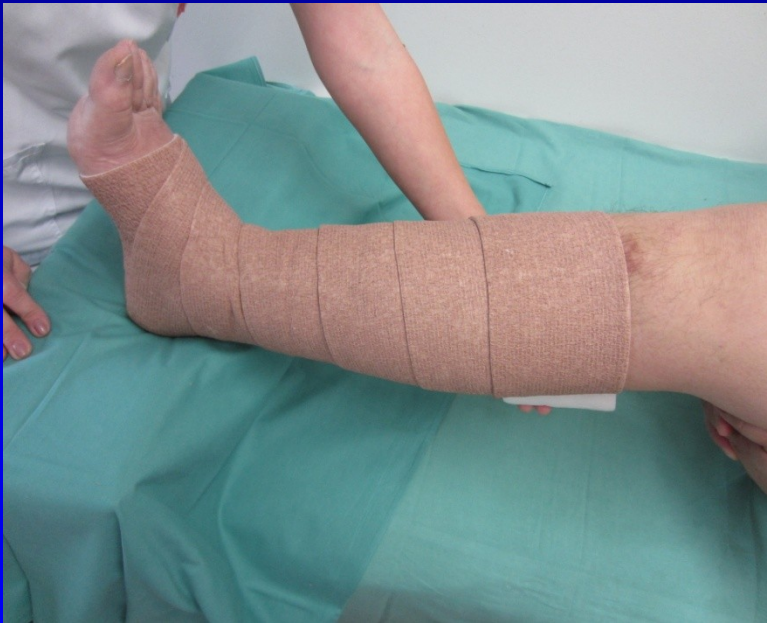
# Kompresa

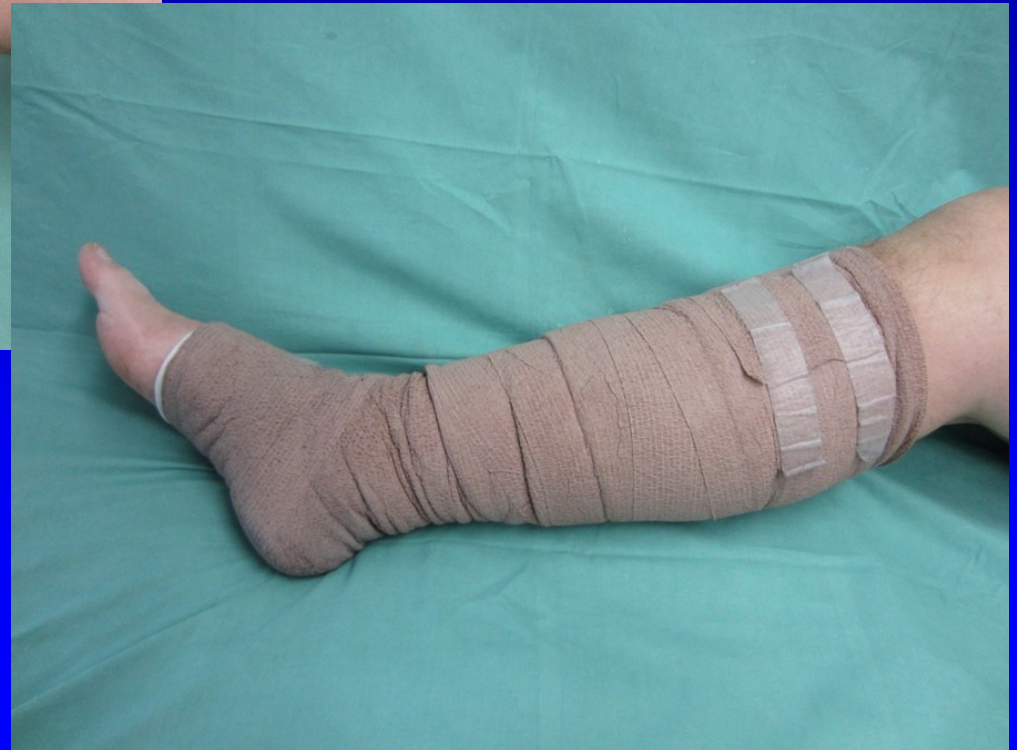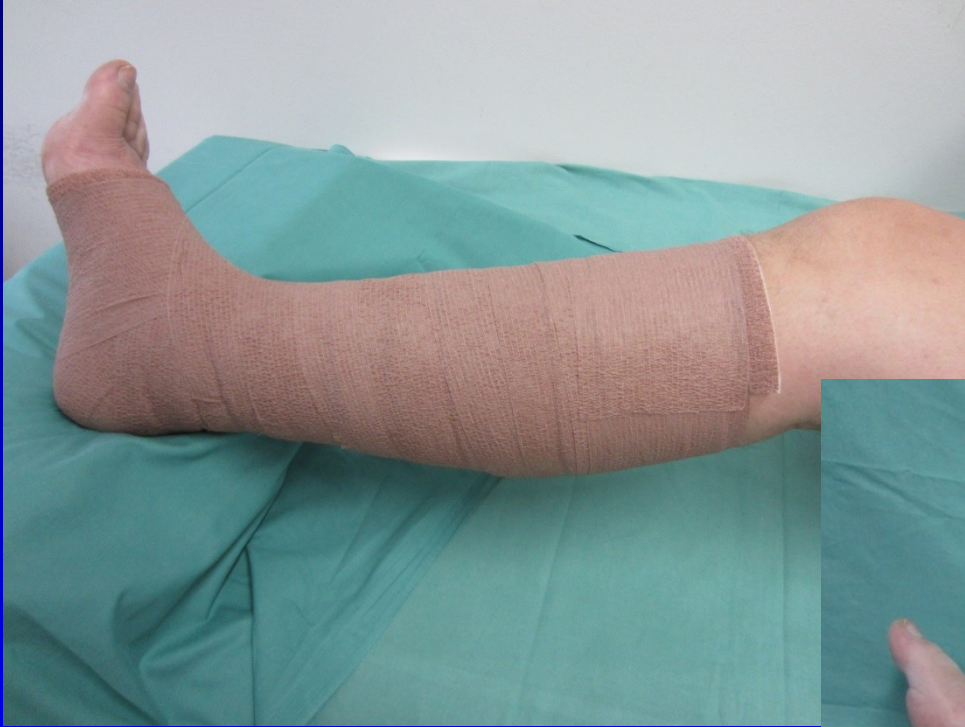- **mírná** : pod 20 mm Hg
- **střední**: 20 - **40 mm Hg**
- **silná**: **40 mm Hg** - 60 mm Hg
- **velmi silná**: nad 60 mm Hg

# Kompresivní systémy

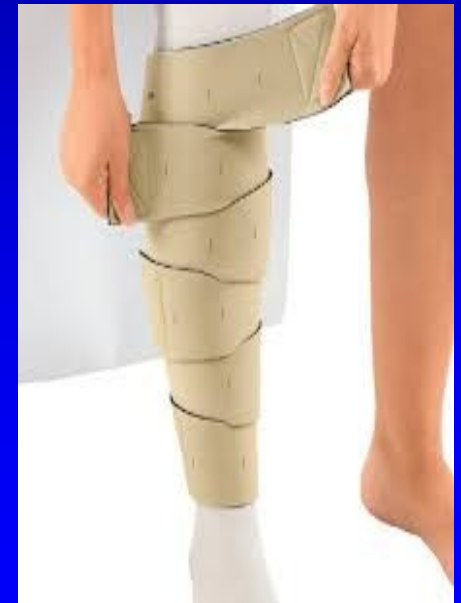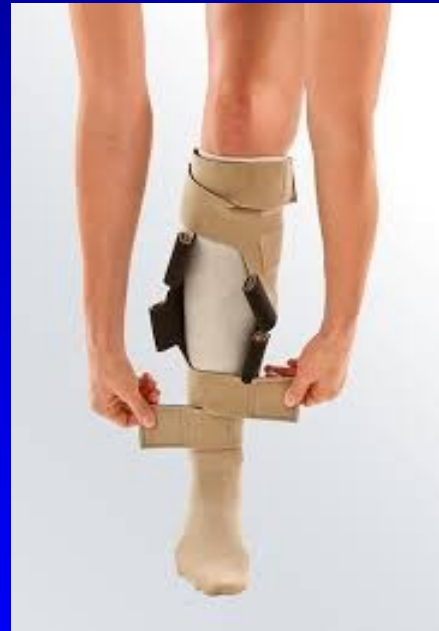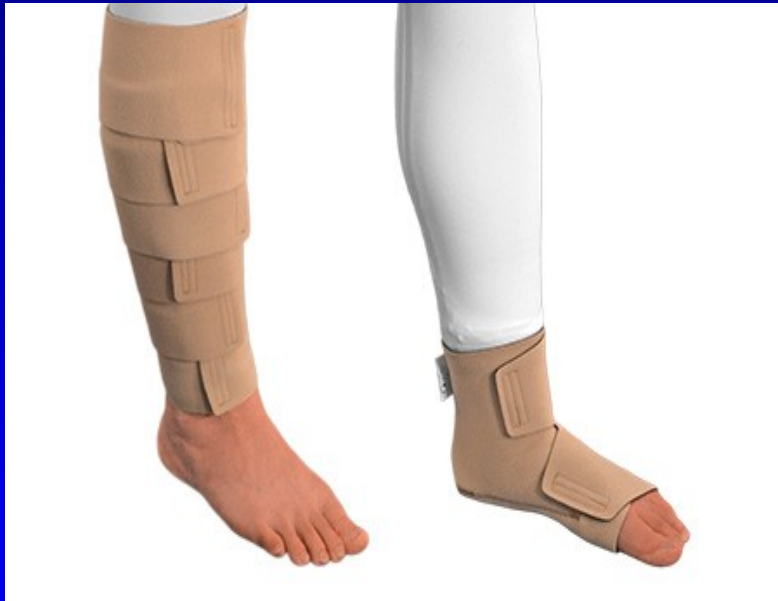- 3M Coban dvouvrstevný kompresivní systém



# Kompresivní systémy

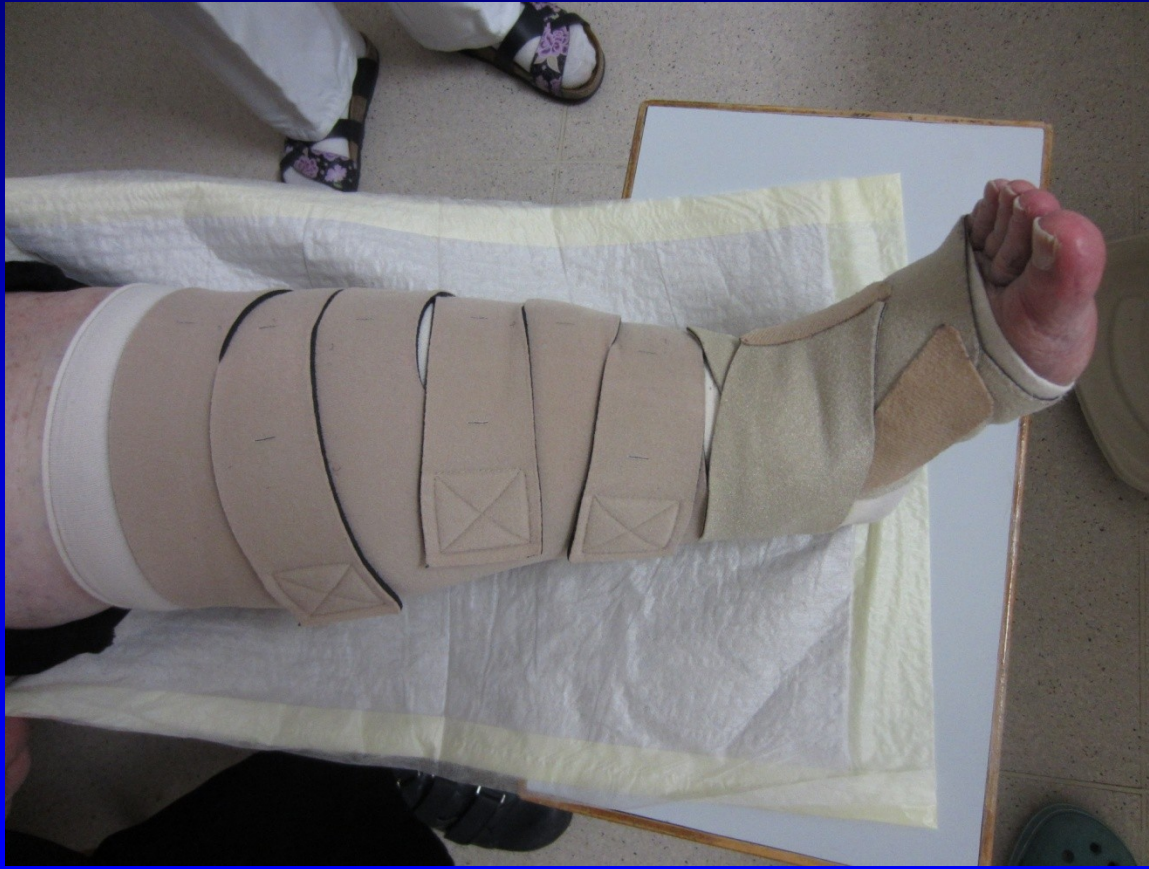

# 3. Kompresivní pomůcky

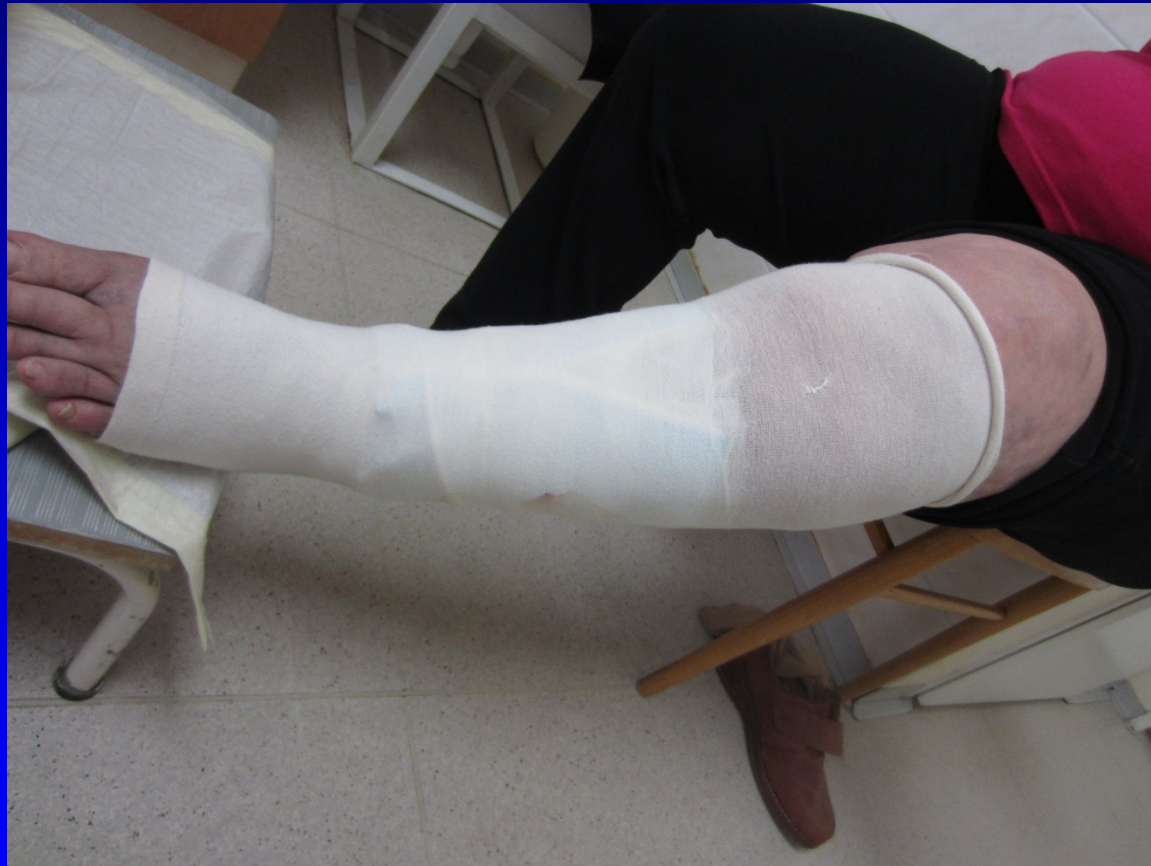

*Partsch H. reliable self-application of short stretch leg compression: Pressure measurements under self-applied, adjustable compression wraps. Phlebology 2019;34:208-213.*

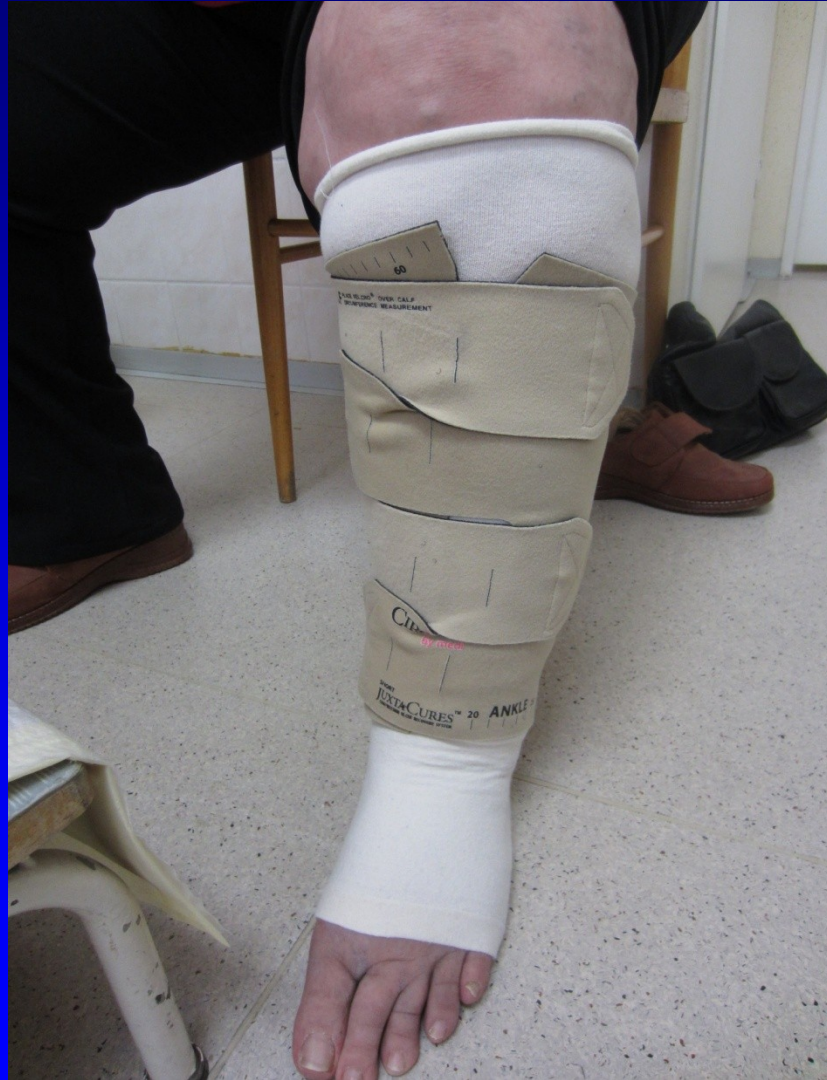# Circaid



# Circaid



# Circaid

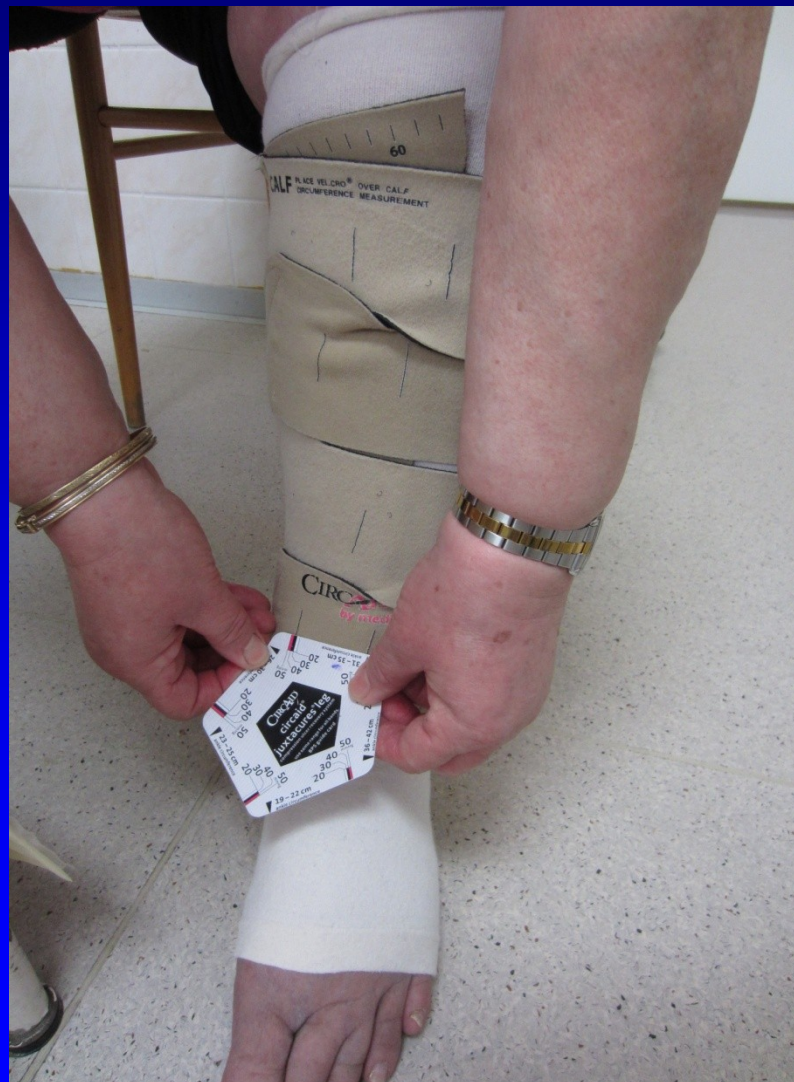

# Circaid





# Circaid



# Circaid



# Circaid

- **zajištěn adekvátní tlak pod bandáží**
- jednoduchá aplikace pacientem
- možnost upravení při poklesu tlaku
- opakované použití
- zlepšení compliance pacienta
- zlepšení kvality života

*Mosti G et al. Adjustable compression wrap devices are cheaper and more effective than inelastic bandages for venous leg ulcer healing. A multicentric Italian Randomized Clinical Experience. Phlebology 2019;0:1-10.*

# 4. Kompresivní punčochy pro bércové vředy

- systém 2 punčoch
- spodní punčocha – pár –
- horní punčocha – tlak 20
- výsledný tlak **40 mm Hg**

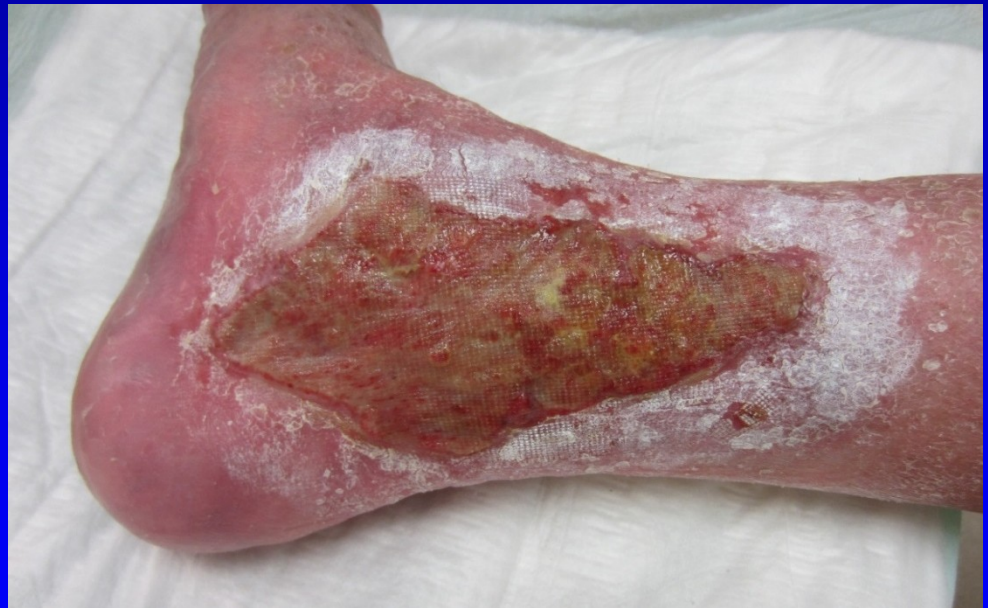

# Kontraindikace komprese

- pokročilé postižení tepenného systému – ABPI pod 0,5
- akutní erysipel
- akutní mokvající ekzém
- dekompenzovaná ICHS
- relativní KI - dekompenzovaná hypertenze  
- vážnější arytmie

# Farmakologická terapie

- 1. mikronizovaná purifikovaná flavonoidní frakce
- 2. pentoxifylin
- 3. sulodexid
  
- grade A



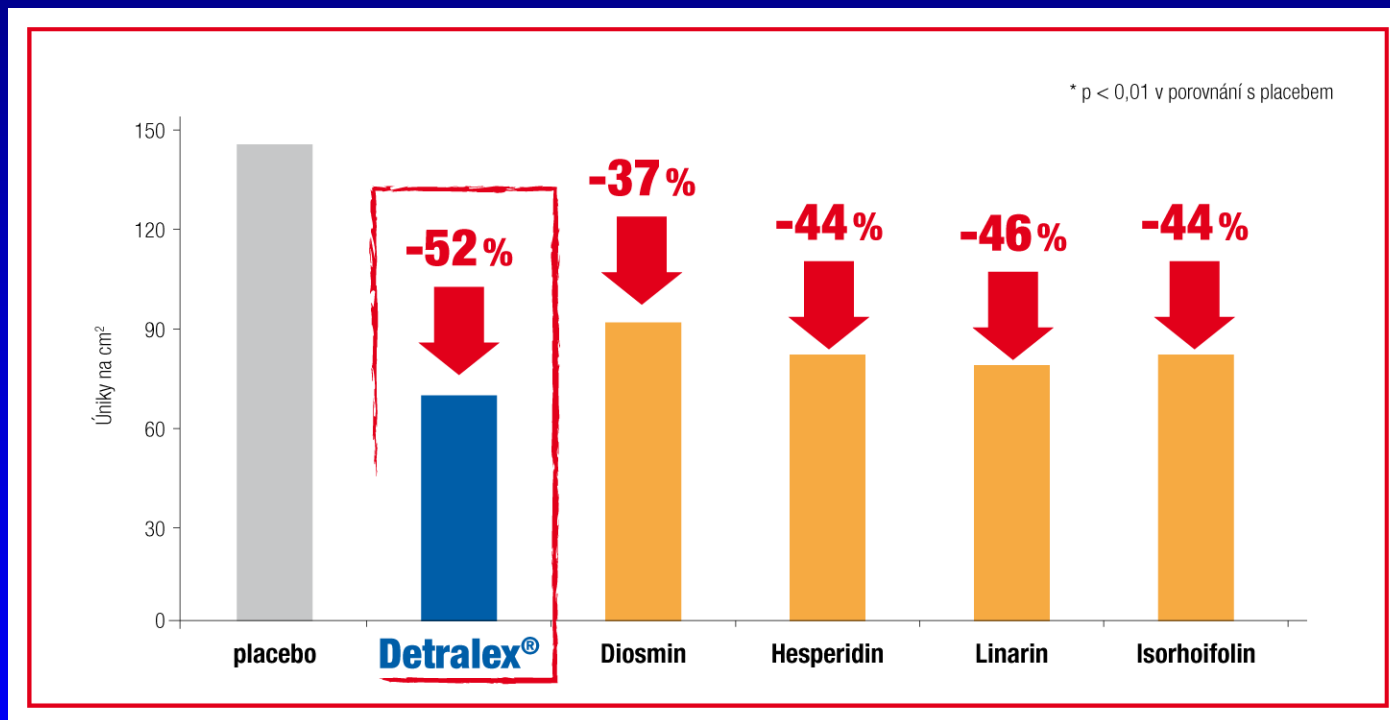
*Management of chronic venous disorders of the lower limbs. Guidelines according to scientific evidence. International Angiology 2018;37(3)*

*Cochceri S, Bignamini AA. Pharmacological adjuncts for chronic venous ulcer healing. Phlebology 2016;31:366-7.*

# 1. Mikronizovaná purifikovaná flavonoidní frakce (MPFF)

- **venoaktivní lék**
- složení:
  - **diosmin** (450 mg)
  - **hesperidinová frakce** (50 mg) - synergicky působící flavonoidy: hesperidin
    - isorhoifolin
    - linarin
    - diosmetin

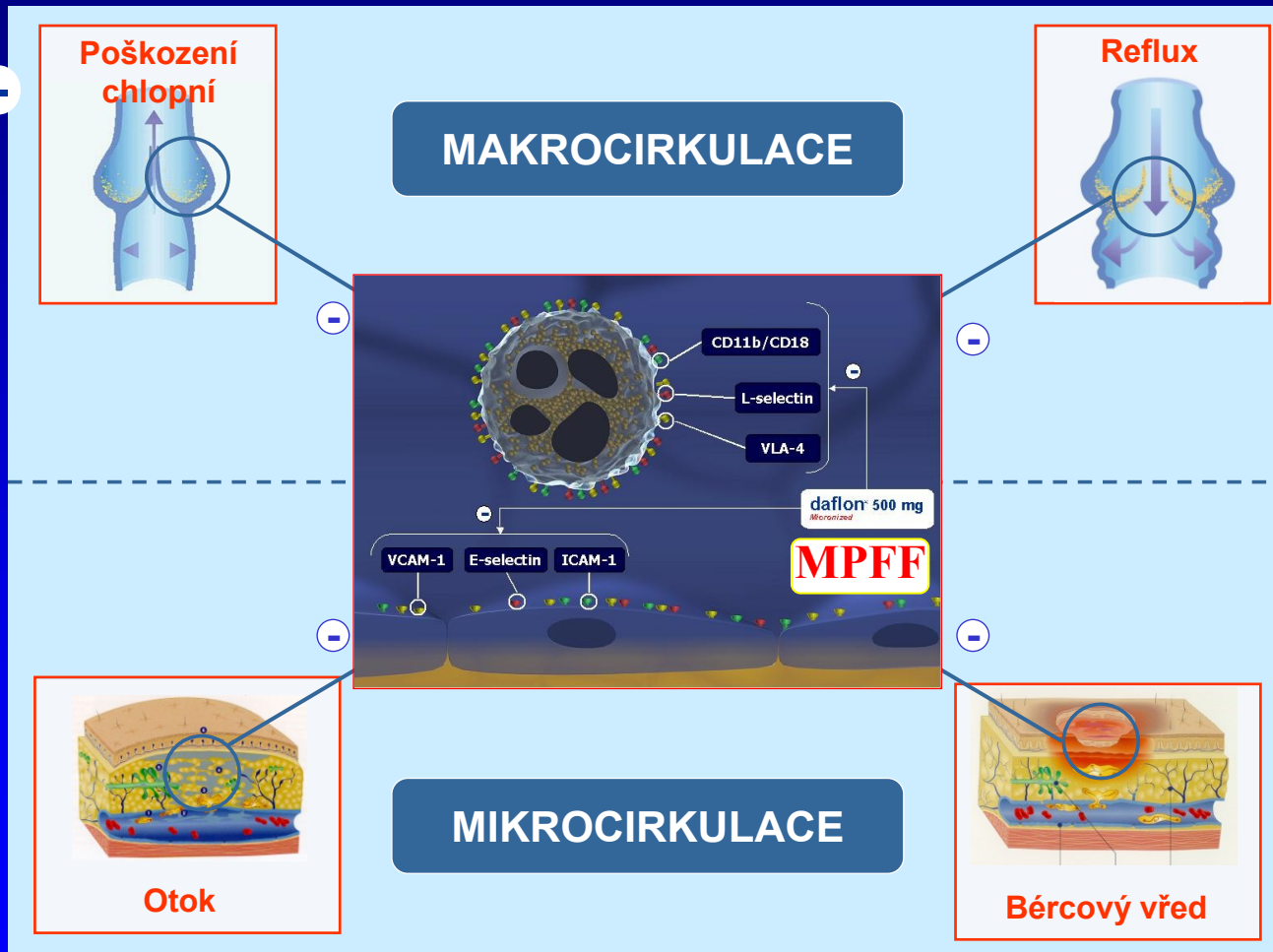
# Každá frakce přispívá k účinnosti



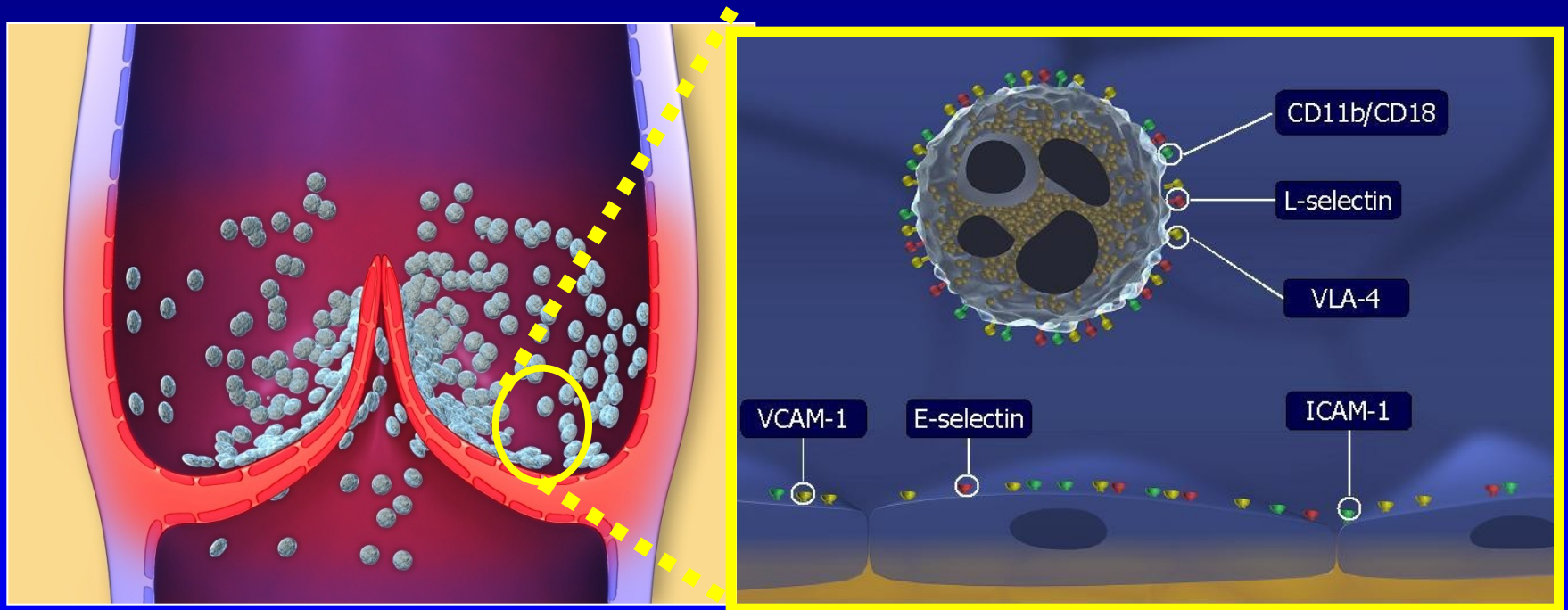
*Paysant J, Sansilvestri-Morel P, Bouskela E, Verbeuren TJ. Different flavonoids present in the micronized purified flavonoid fraction (Daflon 500 mg) contribute to its anti-hyperpermeability effect in the hamster cheek pouch circulation. Int Angiol. 2008; 27:81-85. Experimentální studie.*



# Komplexní mechanismus účinku



# MPFF – časná ochrana chlopní proti zánětu



**MPFF redukuje expresi adhezivních molekul leukocyty a buňkami endotelu na úrovni makro i mikrocirkulace, a tím omezuje vznik zánětu**

# Mikronizovaná purifikovaná flavonoidní frakce (MPFF)

- indikována pro všechna stadia CVD
- jako jediný VAD doporučován u léčby žilních bércových vředů

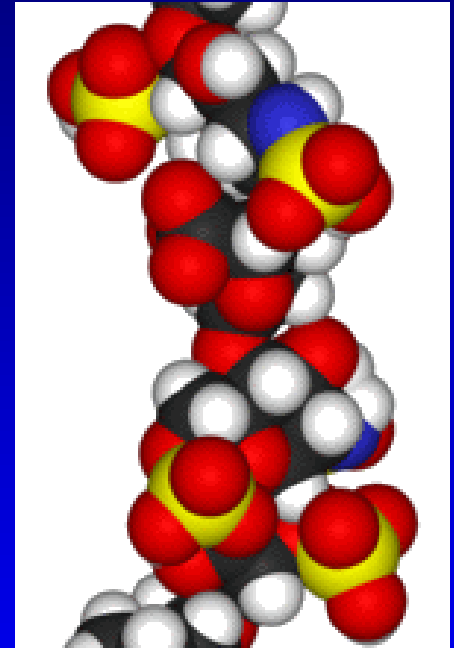


## 2. Pentoxifyllin

- derivát xantinu, pleiomorfní efekt
- inhibuje syntézu TNF-alpha a leukotrienů
- protizánětlivý efekt
- inhibice agregace trombocytů
- inhibice aktivace neutrofilů
- snížení viskozity krve - zlepšení mikrocirkulace

# 3. Sulodexid

- specifický glykosaminoglykan
- 2 složky:
  - 80% - heparinová frakce
  - 20% - dermatan sulfát



## II. Ulcus cruris arteriosum

- 10% všech ulcerací
- příčina - ICH DKK
- vznik po malém traumatu - poranění při pedikúře, ragáda při interdigitální mykóze
- lokalizace: laterální a pretibiální strany bérců, dorzum nohy
- silně bolestivý
- menší, ostře ohraničený vřed, kráterovitý charakter

# Ulcus cruris arteriosum

- vznik při kritické ischemii končetiny -  
kotníkový tlak méně než 50-70 mm Hg -  
lokalizace: dorzum nohy, prsty nohou, pata  
- špatná prognoza, často vznik nekrozy,  
časté amputace
- úleva od bolesti při svěšení končetiny, budí  
se bolesti v noci

# Terapie

- cévně-chirurgický postup – bez zlepšení prokrvení špatná prognóza hojení
- vazodilatancia, reologika
- cvičení (kolaterální oběh)
- úprava životosprávy (kouření, lipidy)
- prevence infekce!



# Ulcus diabeticorum

- **Diabetická mikroangiopatie** - ukládání glykoproteinu v cévní stěně a ztlustění subendoteliální bazální membrány vede k okluzi malých cév ( arterioly, kapiláry, venuly) a k ischemii tkáně
- drobné ulcerace na bérce s nekrotickou spodinou

# Ulcus diabeticorum

- **Diabetická makroangiopatie** - postižení arterií DKK u diabetiků mnohem častější (20-40%)
- ulcerace nad zevním kotníkem, na ventrální či laterální straně bérce, na dorzu nohy, distální články prstů

# Ulcus diabeticorum

- **Diabetická neuropatie** - postižení senzorických, motorických i autonomních vláken
- lokalizace - ploska, baze I. nebo V. metatarzu, pata
- hluboký defekt s podminovanými okraji, v okolí hyperkeratoza, vřed často zasahuje ke kosti, hrozí osteomyelitida

# Ulcus diabeticorum

- Poškození senzorických vláken vede ke snížení citivosti - ulcus často diagnostikován pozdě
- „diabetická noha“

# Terapie

- Kompenzace diabetu ( insulinoterapie)
- prevence infekce ( pozor na interdigitální mykózu)
- prevence působení tlaku na oblast vředu ( ortopedická obuv)
- lokální terapie vředu

# Terapie

- lokální terapie **okolí** vředu - odstranění hyperkeratóz (Retin, kys.salicylová, krémy s 20% ureou)
- zvýšené množství rohoviny - otlaky, hyperkeratózy - ragáda - vřed, infekce(erysipel)

# Ulcus hypertonicum Martorell

- 1 okrouhlý vřed na laterální či ventrální straně bérce
- silně bolestivý
- hypertenze
- ženy nad 60 let věku

# III. Ulcerace jiné etiologie

- a) traumatické
- b) infekční
- c) neoplastické
- d) ulcerace při autoimunitních chorobách
- e) ulcerace při metabolických poruchách



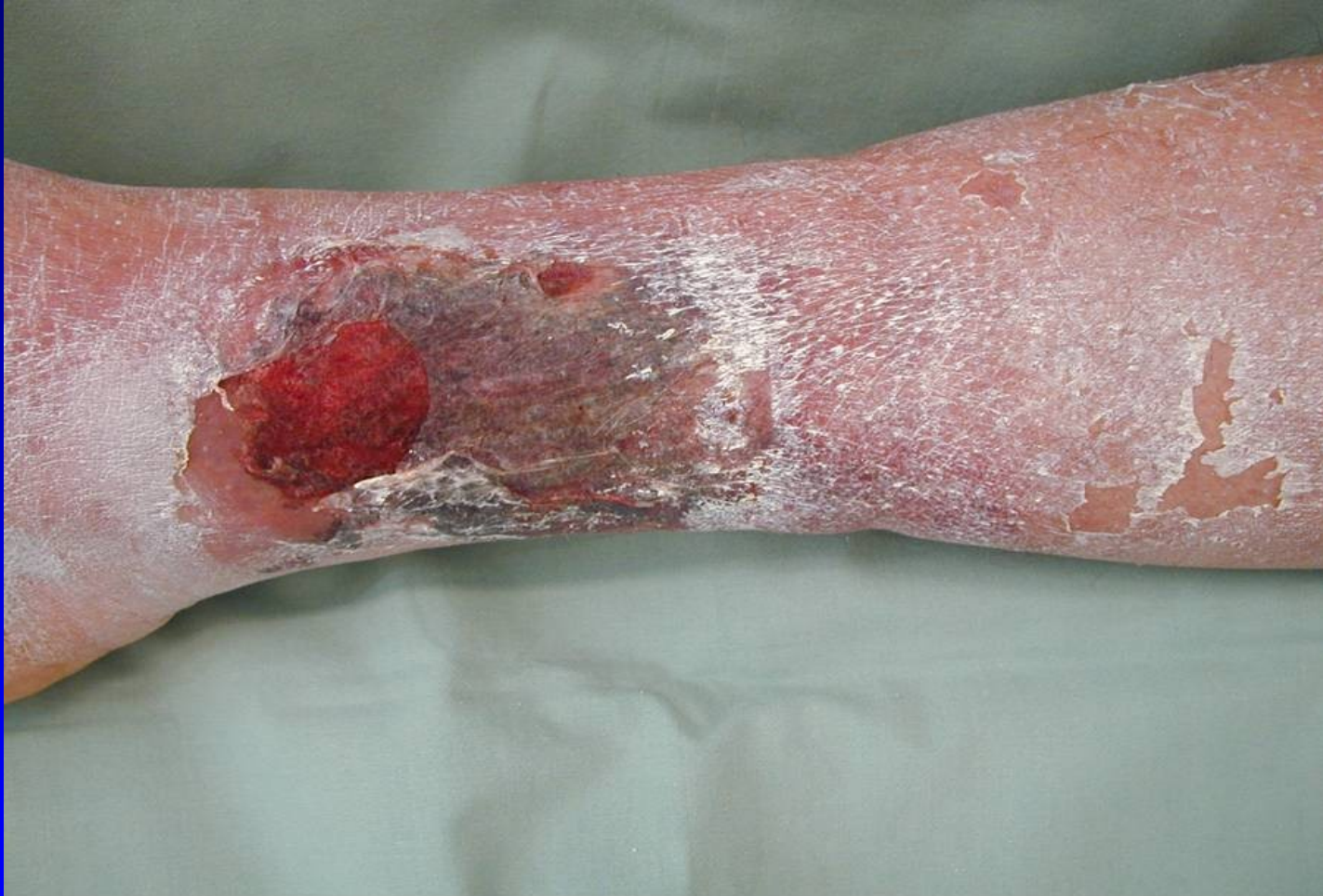## a) **Ulcus cruris traumaticum**

- **fyzikální** poškození - mechanické, termické, aktinické
- **chemické** poškození - kyseliny, louhy, léky
- **arteficiální** poškození

## b) **Ulcus cruris infectiosum**

- **pyogenní - erysipel**, ecthyma
- **aktinomykóza** -ulcerace v oblasti prknovitého infiltrátu, vyšetření hnisu - aktinomycety ve tvaru drúz
- **leishmaniasis cutis** - exulcerované infiltráty, povleklá spodina, pobyt v tropech
- **osteomyelitis** - píštěle s hnisavou sekrecí, RTG bérce

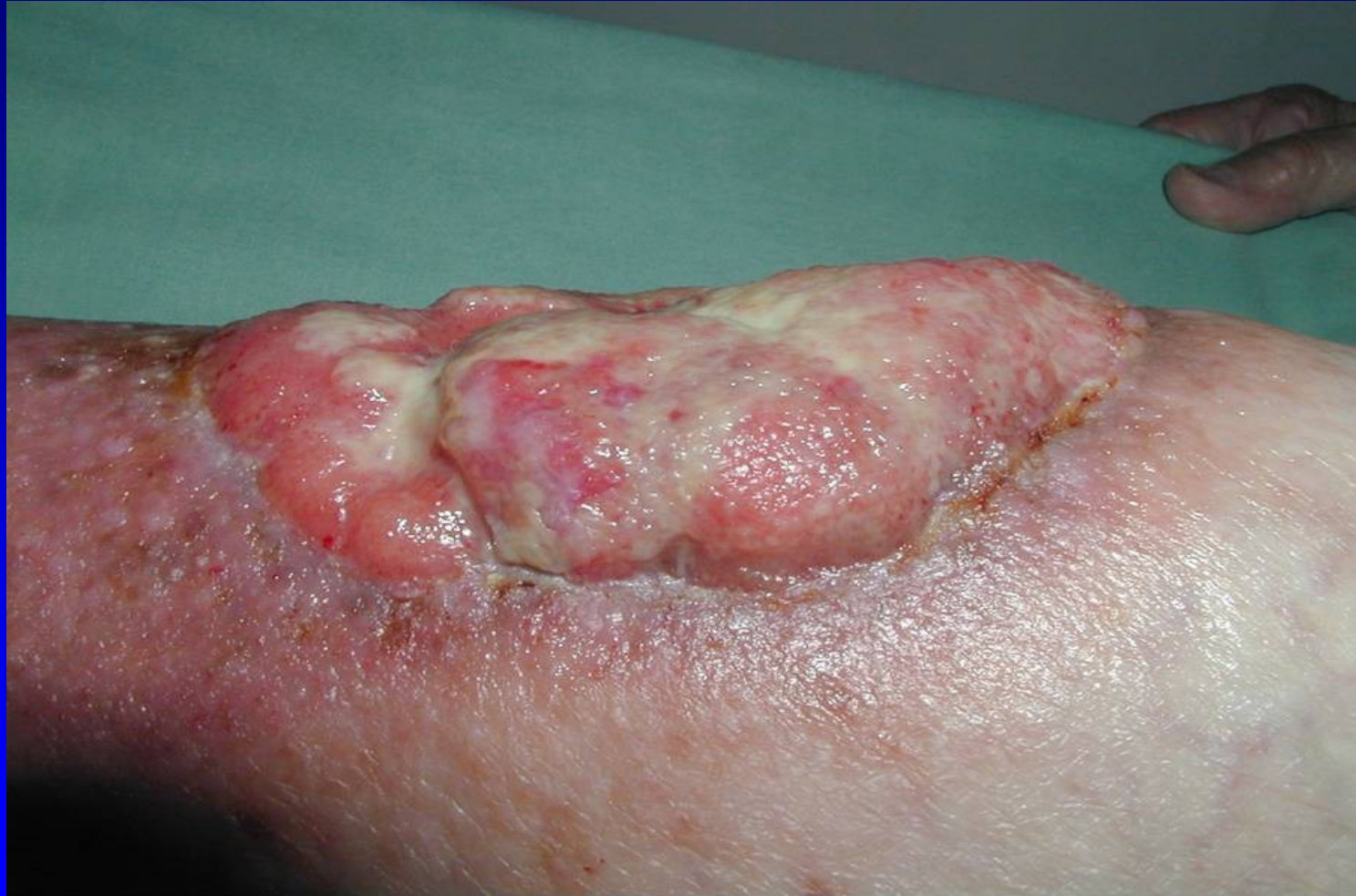# Bulozní erysipel



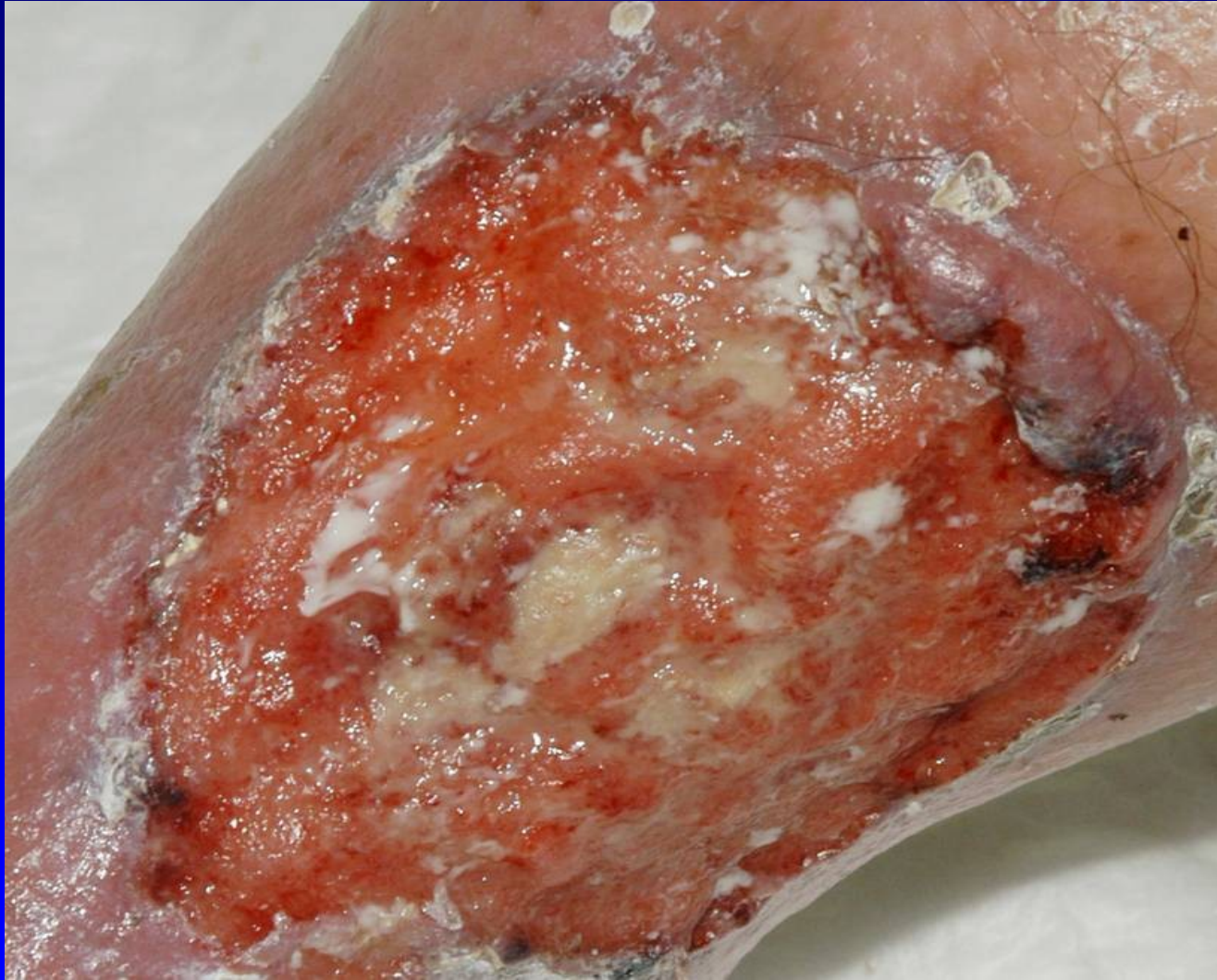## c) **Ulcus cruris neoplasticum**

- epiteliální tumory -bazaliom,spinaliom
- maligní melanom
- maligní lymfomy (mycosis fungoides,B-lymfom)
- leukemie ( akutní,chronická)
- sarcoma Kaposi
- metastázy karcinomů
- nutná prob.excize a histologická verifikace

# Bazaliom

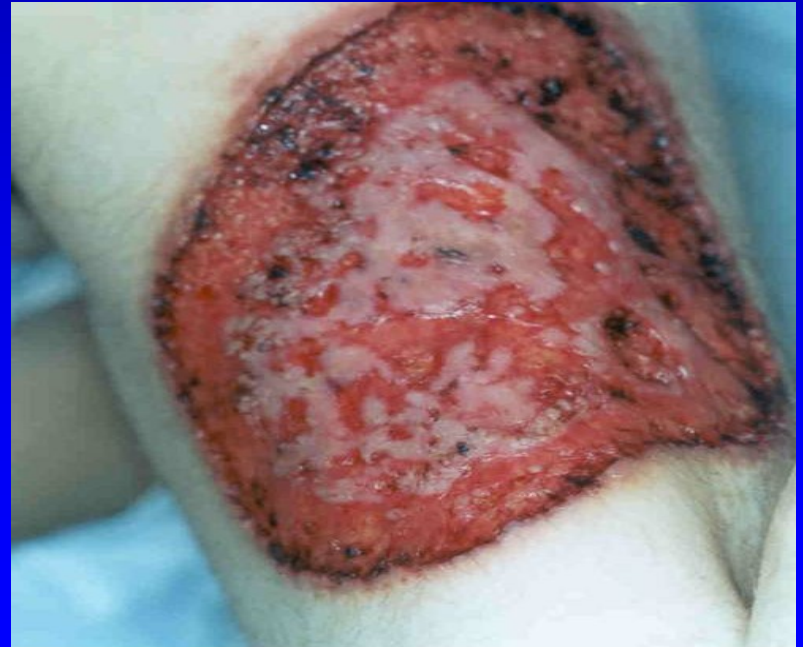

# Spinaliom



## d) Ulcerace při autoimunitních chorobách

- systémový lupus erythematoses
- revmatoidní artritida
- difuzní sklerodermie
- polyarteriitis nodosa
- pyoderma gangrenosum



## e) **Ulcerace při metabolických poruchách**

- **diabetes mellitus** – makroangiopatie  
mikroangiopatie  
polyneuropatie
- **amyloidóza**
- **arthritis uratica**
- **kalcifylaxe**



# Ulcus diabeticorum

- **diabetická mikroangiopatie** - ukládání glykoproteinu v cévní stěně a ztluštění subendoteliální bazální membrány vede k okluzi malých cév ( arterioly, kapiláry, venuly) a k ischemii tkáně
- drobné ulcerace na bázi s nekrotickou spodinou

# Ulcus diabeticorum

- **diabetická makroangiopatie** - postižení arterií DKK u diabetiků mnohem častější (20-40%)
- ulcerace nad zevním kotníkem, na ventrální či laterální straně bérce, na dorzu nohy, distální články prstů

# Ulcus diabeticorum

- **diabetická neuropatie** - postižení senzorických, motorických i autonomních vláken
- lokalizace - ploska, baze I. nebo V. metatarzu, pata
- hluboký defekt s podminovanými okraji, v okolí hyperkeratoza, vřed často zasahuje ke kosti, hrozí osteomyelitida

# Ulcus diabeticorum

- poškození senzoričkých vláken vede ke snížení citivosti - ulcus často diagnostikován pozdě
- **„diabetická noha“**

# Terapie

- kompenzace diabetu ( insulinoterapie)
- prevence infekce ( pozor na interdigitální mykózu)
- prevence působení tlaku na oblast vředu ( ortopedická obuv)
- lokální terapie vředu

# Terapie

- lokální terapie **okolí** vředu - odstranění hyperkeratóz (Retin, kys.salicylová, krémy s 20% ureou)
- zvýšené množství rohoviny - otlaky, hyperkeratózy - ragáda - vřed, infekce(erysipel)