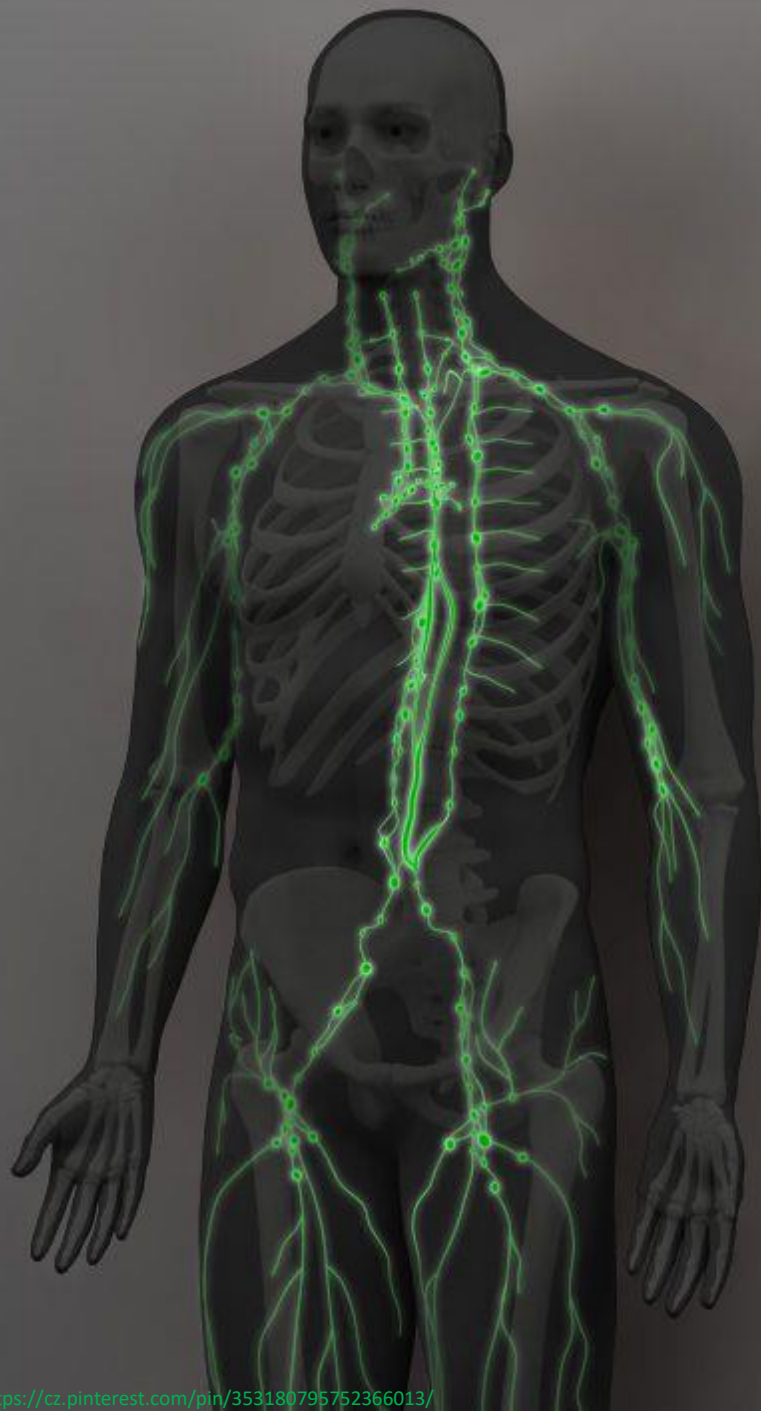

# LYMFATICKÝ SYSTÉM

Petr Vaňhara  
2022

**MUNI** Department  
**MED** of Histology  
and Embryology

- **Principy imunitní odpovědi**

- Epiteliální odpověď
- Vrozená a získaná imunita
- Humorální a buněčná imunita

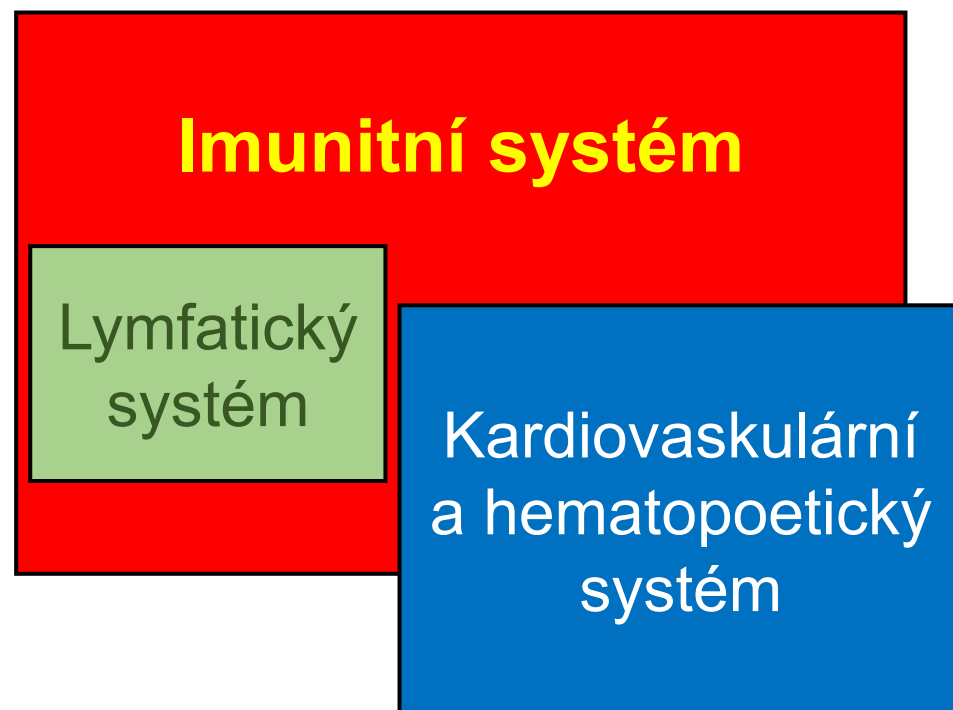
Vhodné pro bližší pochopení tématu

- **Tkáňové struktury nezbytné pro fungování imunitního systému**

- Lymfatické cévy
- Lymfatické uzlíky
- Lymfatické uzliny
- Slezina
- Brzlík
- MALT

Důležité pro náš kurz

- **Vývoj lymfatického systému**



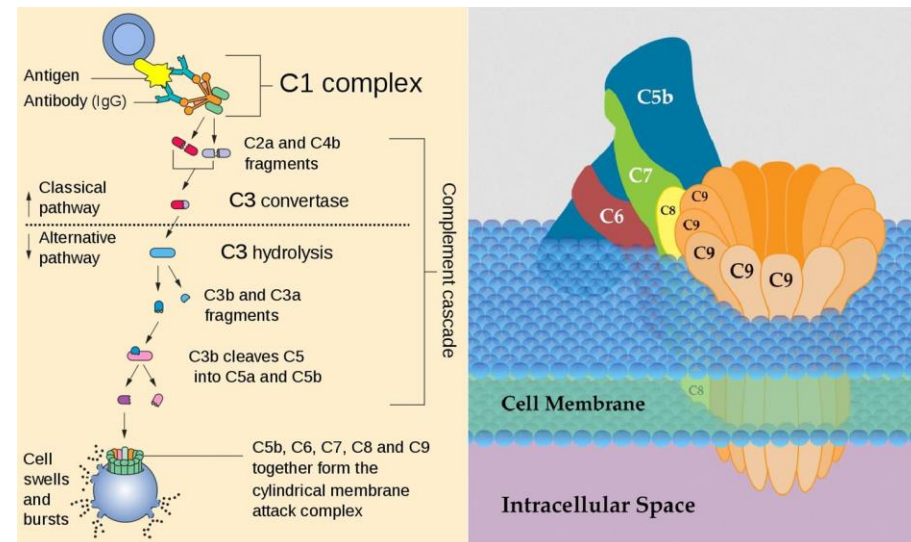
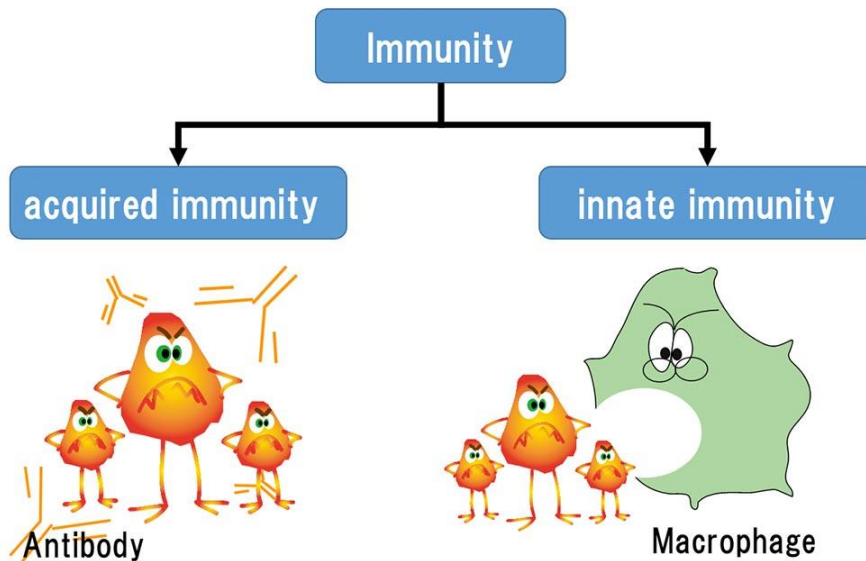
# IMUNITNÍ SYSTÉM

## Imunita = obrana

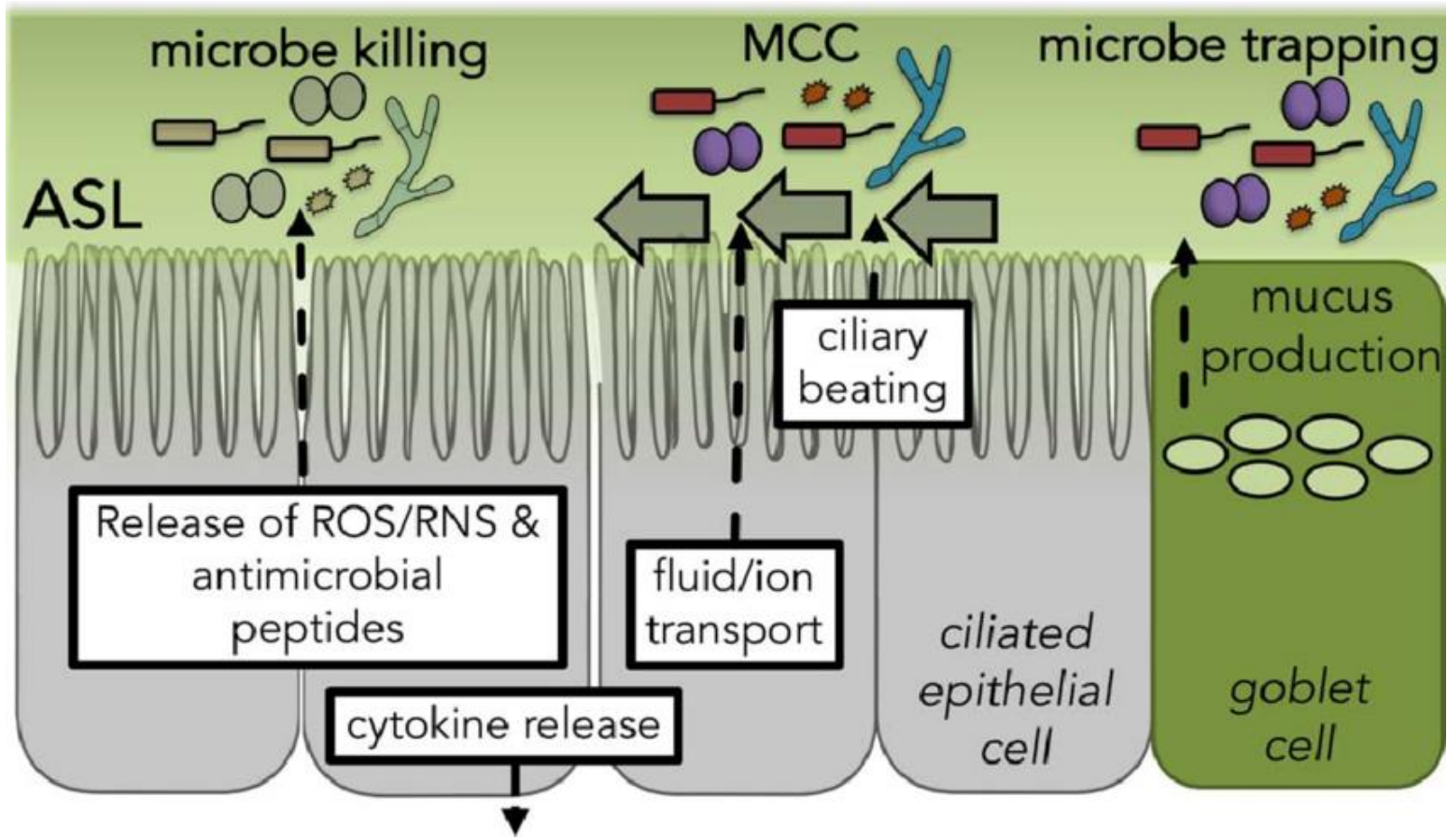
- **Epiteliální:** tkáňová bariéra
- **Vrozená:** komplement, makrofágy, neutrofily, NK buňky
- **Získaná:** T a B lymfocyty

## Klinická relevance?

- Autoimunitní poruchy
- Imunodeficiency

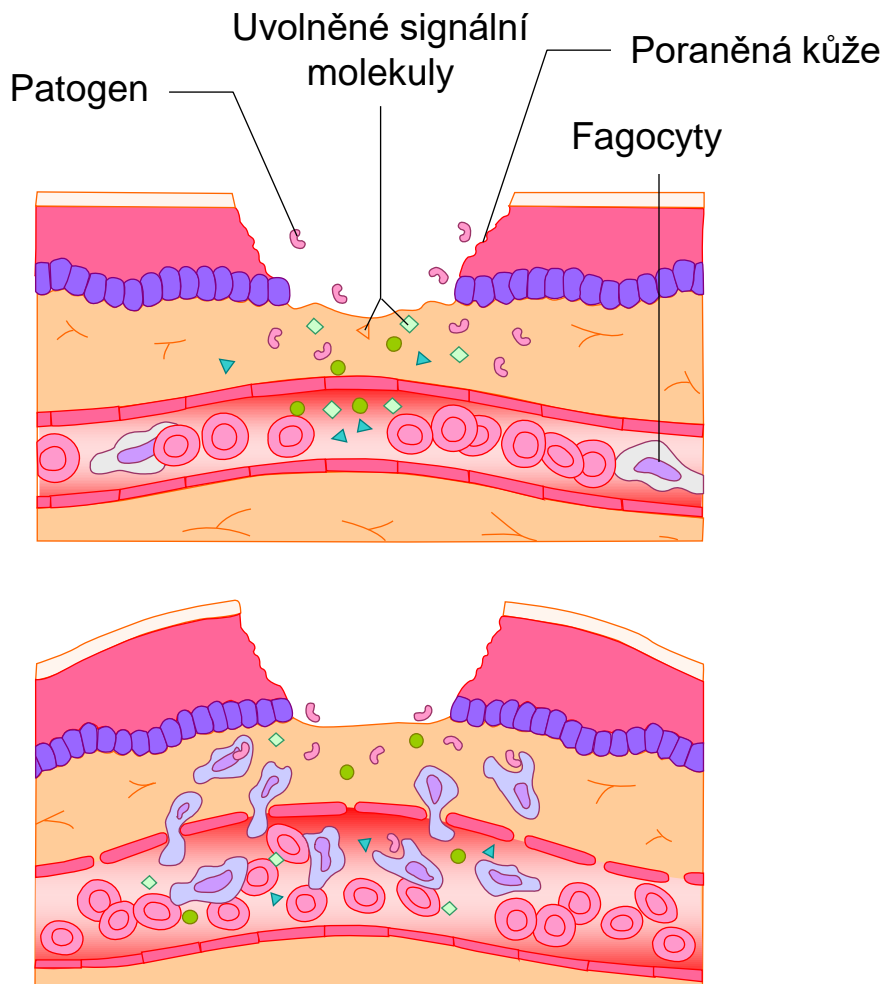


# EPITELIÁLNÍ IMUNITNÍ ODPOVĚĎ



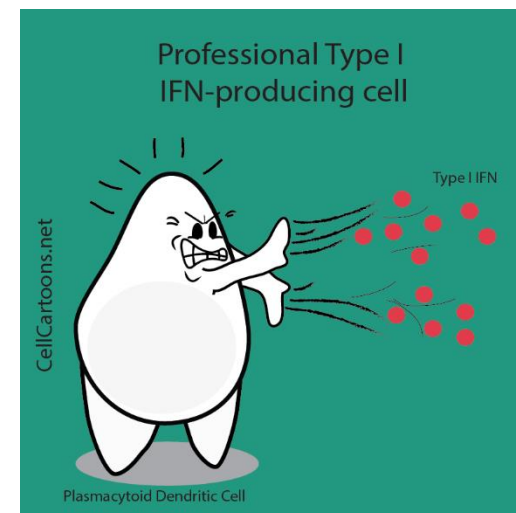
## EPITEL DÝCHACÍCH CEST

# EPITELIÁLNÍ IMUNITNÍ ODPOVĚĎ



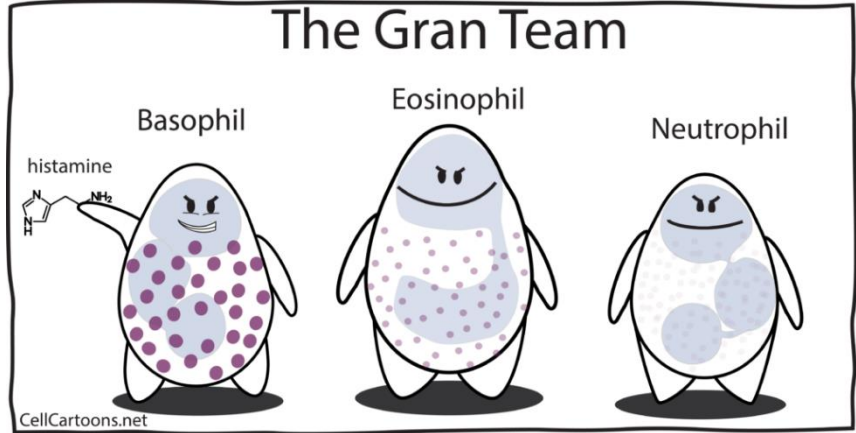
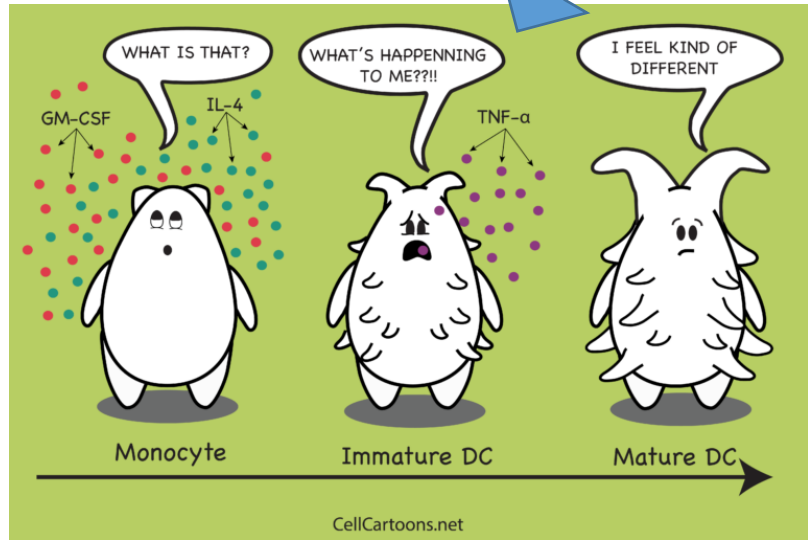
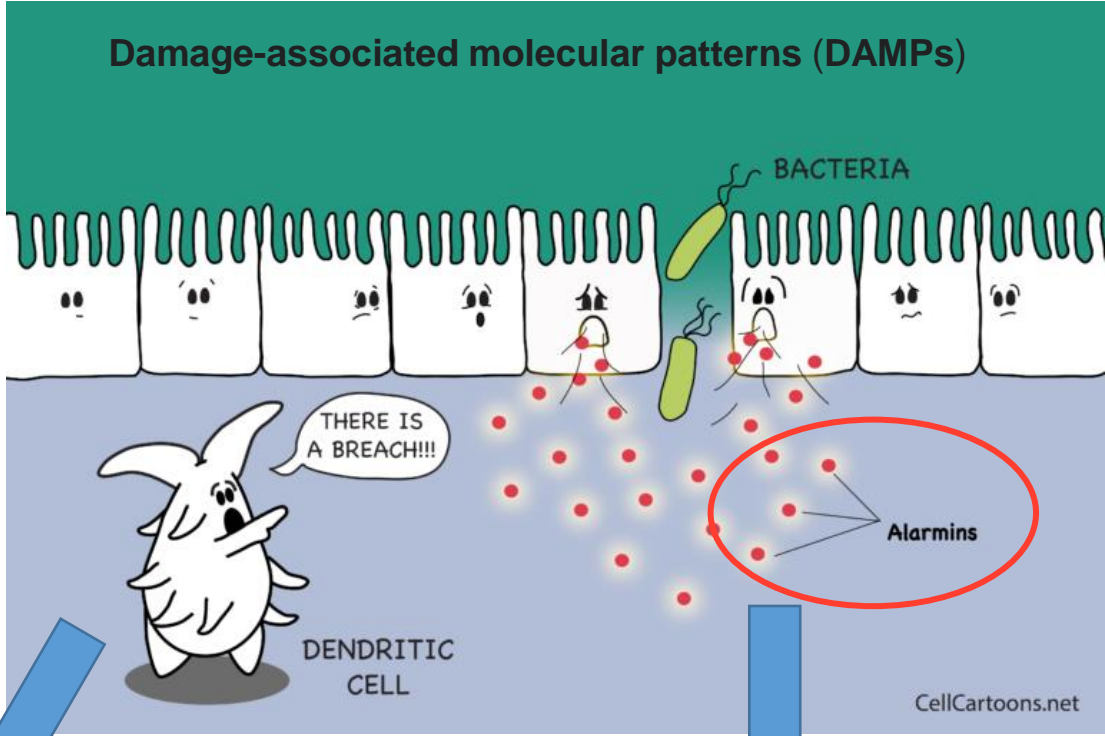
- Chemotaxe a extravazace leukocytů,
- Prozánětlivé cytokiny
  - interleukiny (e.g. IL-1, IL-8)
  - TNF $\alpha$ , TGF $\beta$
  - interferony
- Další signální molekuly
  - prostaglandiny
  - GM-CSF, M-CSF

A řada dalších



# EPITELIÁLNÍ IMUNITNÍ ODPOVĚĎ

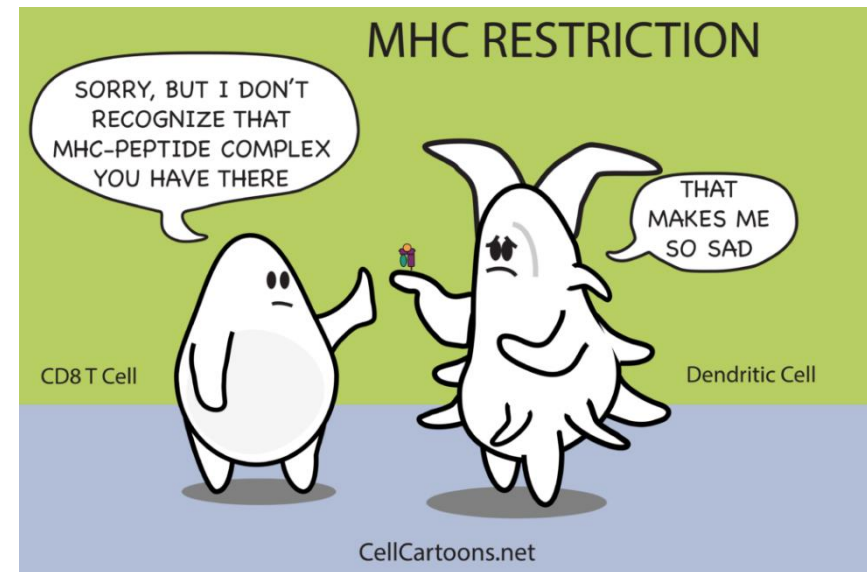
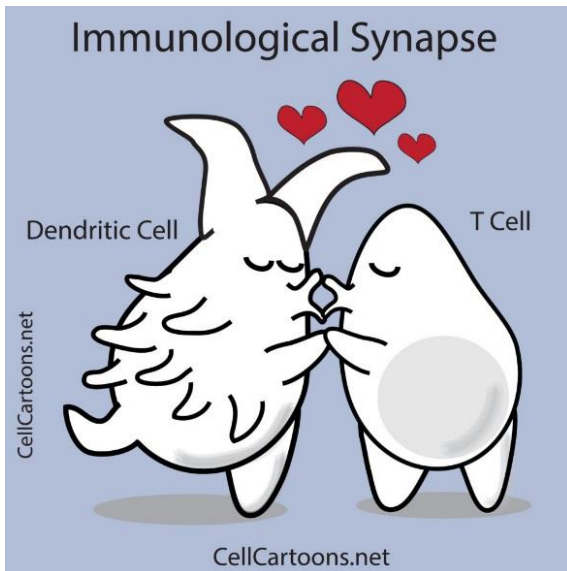
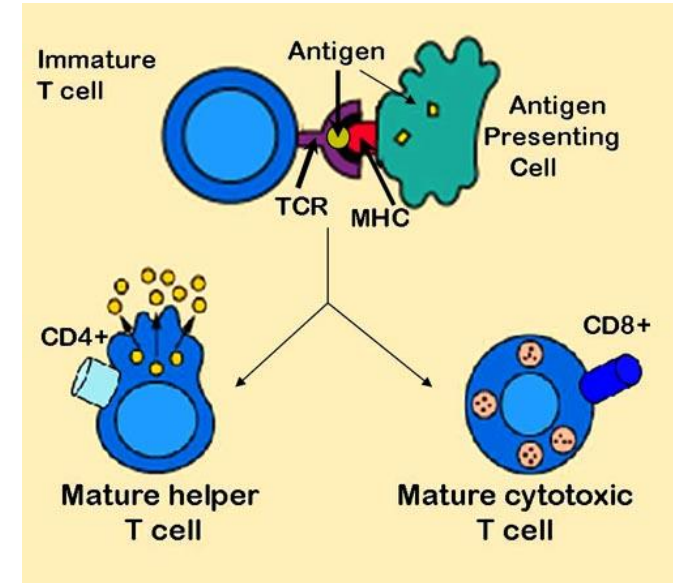
doi: 10.1111/imr.12577



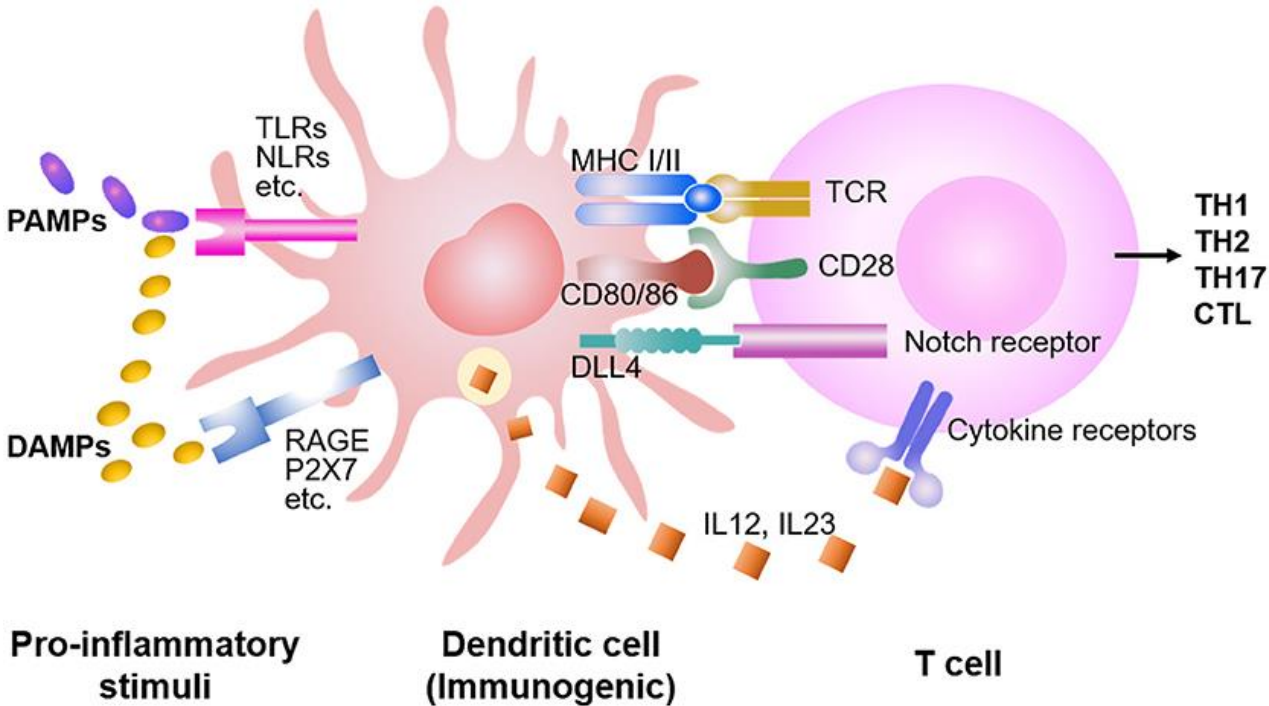
# DENDRITICKÉ BUŇKY

- „profesionální“ antigen prezentující buňky = vysoká účinnost aktivace dalších imunitních buněk
- zpracování antigenu – MHC II
- produkce cytokinů
- monocyto-makrofágový systém
- lymfatické orgány, epitelie, vazivo

Rozpoznání antigenu vázaného na **MHC komplex** pomocí TCR receptoru je nezbytné pro aktivaci **T-buněk**



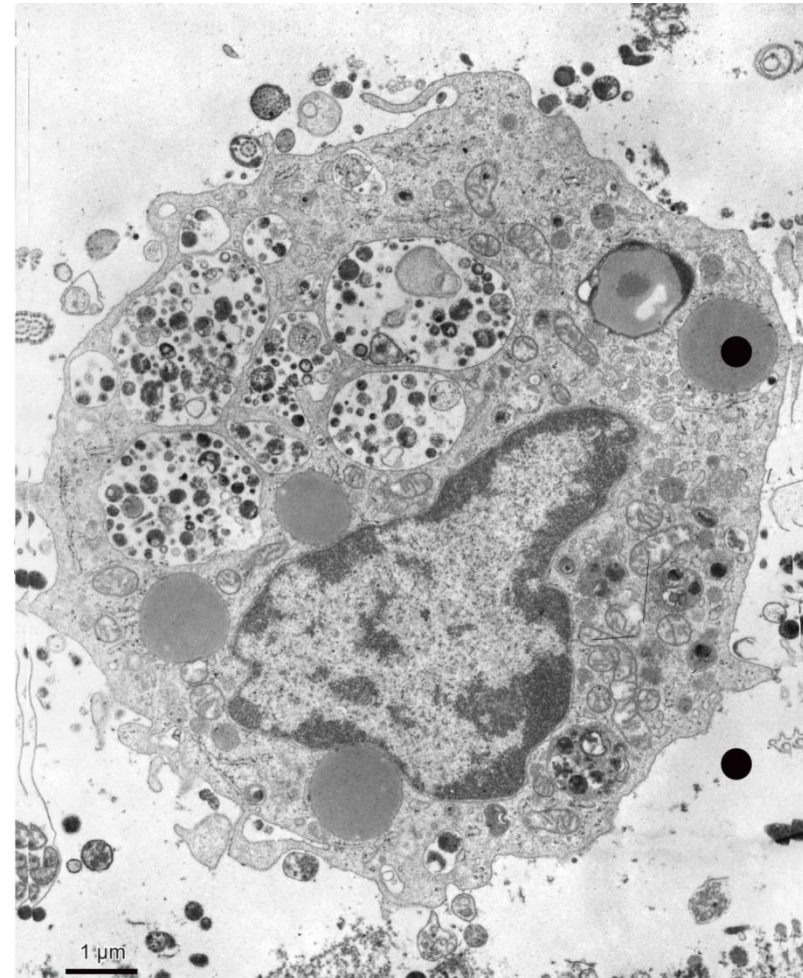
# DENDRITICKÉ BUŇKY





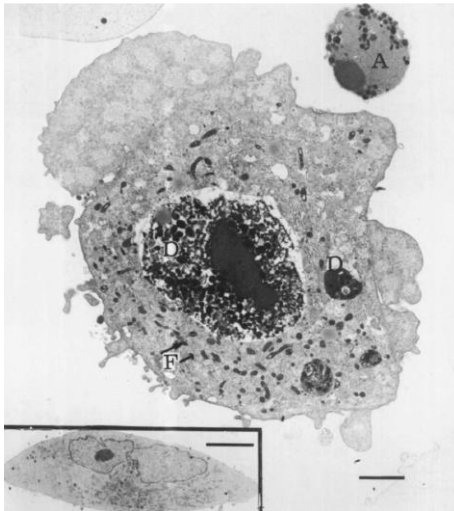
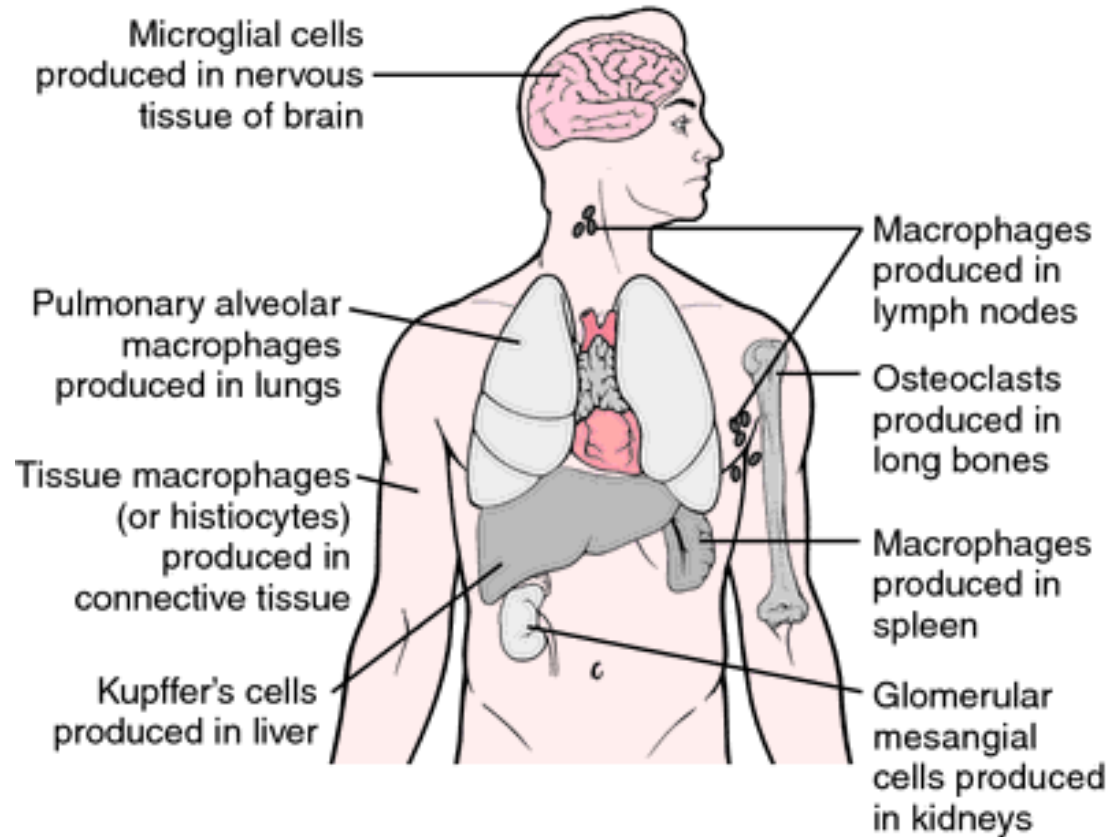
# MONOCYTO-MAKROFÁGOVÝ SYSTÉM

- Mononukleární fagocytární systém, retikuloendoteliální systém
- Fagocytóza větších částic
- Původ v kostní dřeni: monoblasty → monocyty
- Po extravazaci: monocyty → makrofágy
- Nepravidelný povrch (fagocytóza)
- Početné lysozomy
- Golgiho aparát a rER
- Dlouho žijící buňky (měsíce)



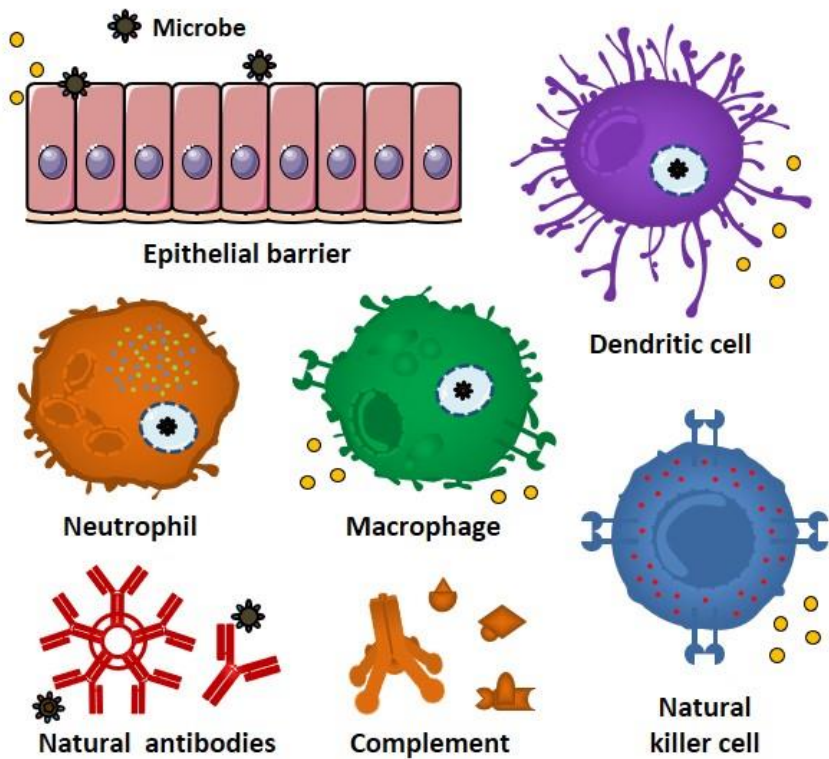
# MONOCYTO-MAKROFÁGOVÝ SYSTÉM

- monocyty (v cirkulaci)
- makrofágy (histiocyty ve vazivu)
- Kupfferovy buňky (játra)
- osteoklasty (kosti)
- mikroglie (CNS)
- alveolární makrofágy (plíce)
- makrofágy a dendritické buňky (lymfatické orgány, sliznice, vazivo)
- Langerhansovy buňky (epidermis)
- mesangiální buňky (ledviny)

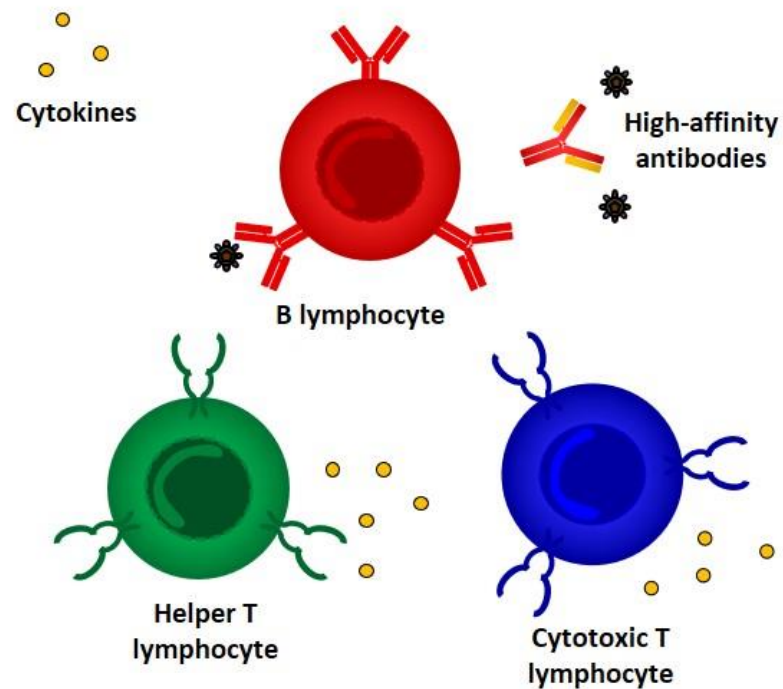


# BUNĚČNÁ A ZÍSKANÁ IMUNITA

## Innate Immunity



## Adaptive Immunity




# LYMFOCYTY

## Lymphocytes


CD8 T Cell




B Cell



Regulatory T Cell

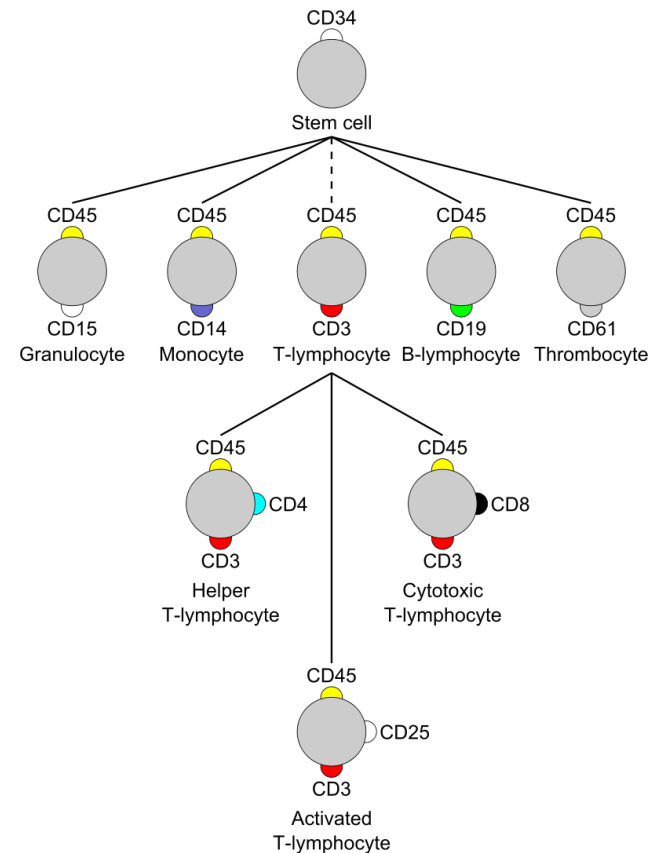


CD4 T Cell

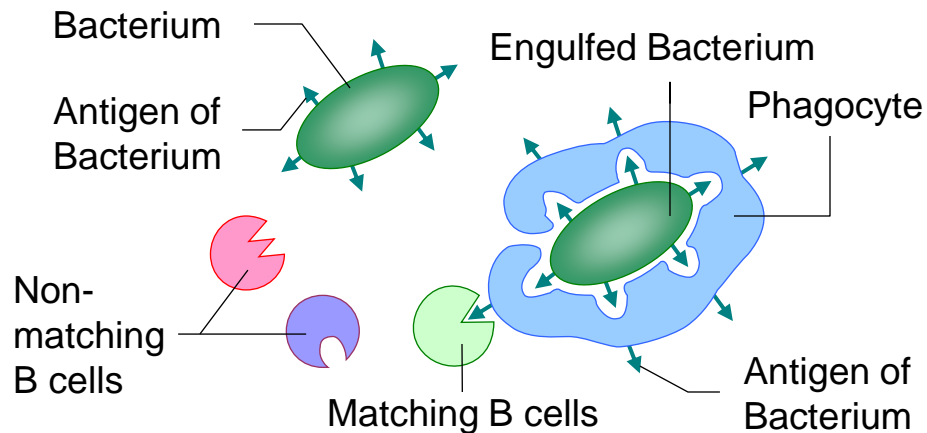


CellCartoons.net

- „Cluster of differentiation“, CD
- Imunofenotyp
- Molekulární signalizace řídící imunitní odpověď
- Klinicky vysoce relevantní mechanismy

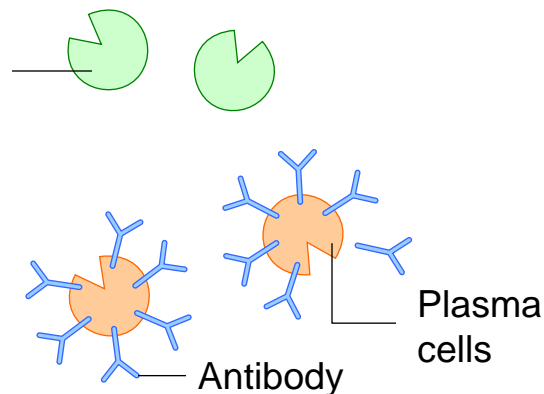


# PROTILÁTKOVÁ (HUMORÁLNÍ) ODPOVĚĎ

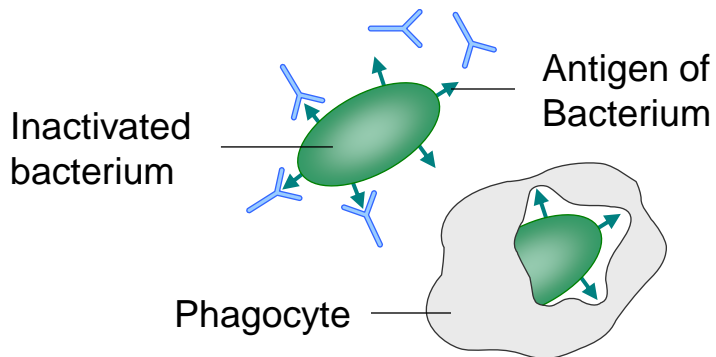


1. Prezentace antigenu a aktivace B-lymfocytů

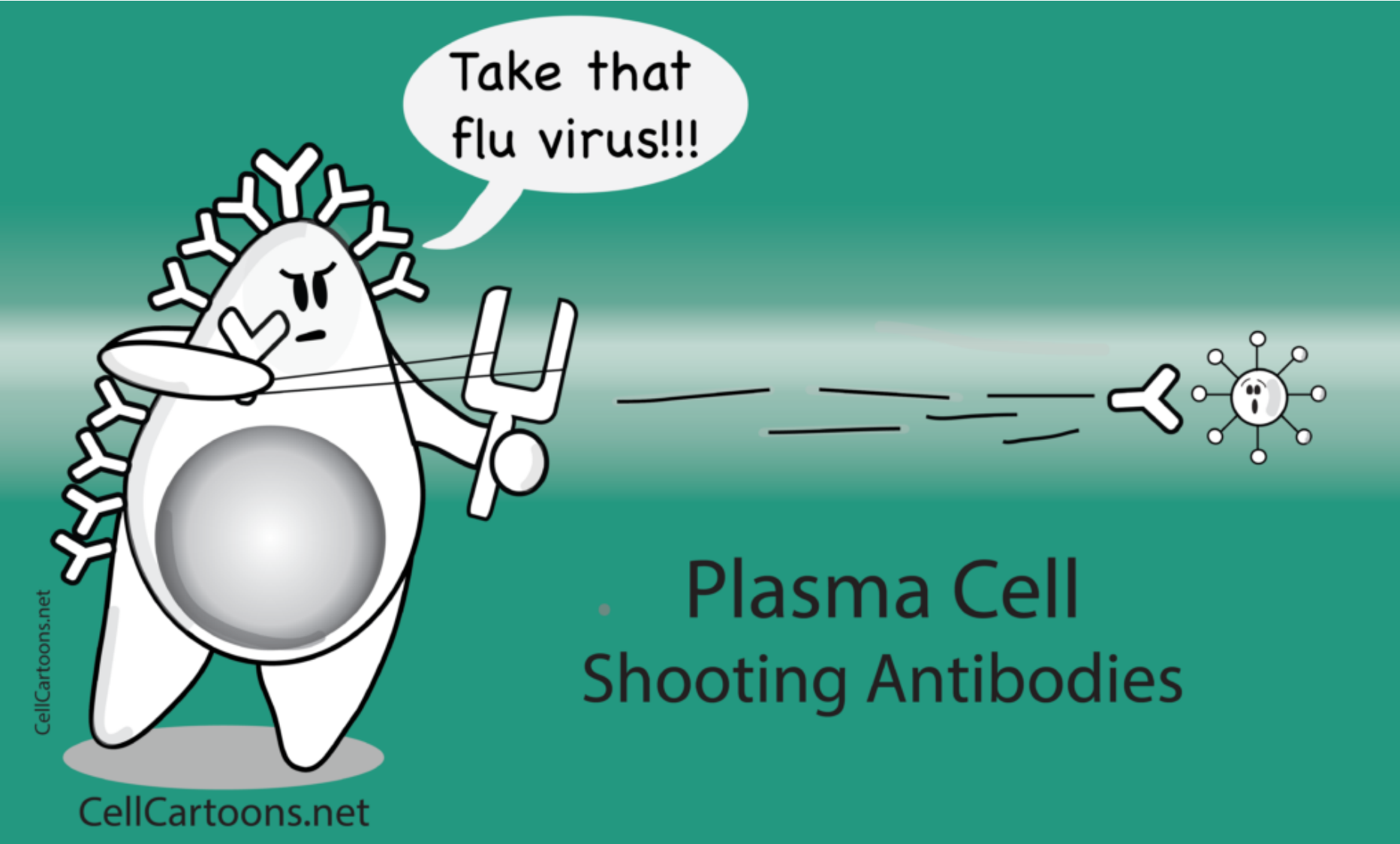
**Memory B cell**  
Second exposure to the same bacteria activates this cell to rapidly produce plasma cells



2. Aktivované B-lymfocyty proliferují



3. Většina B-lymfocytů diferencují do plazmatických buněk, část do paměťových

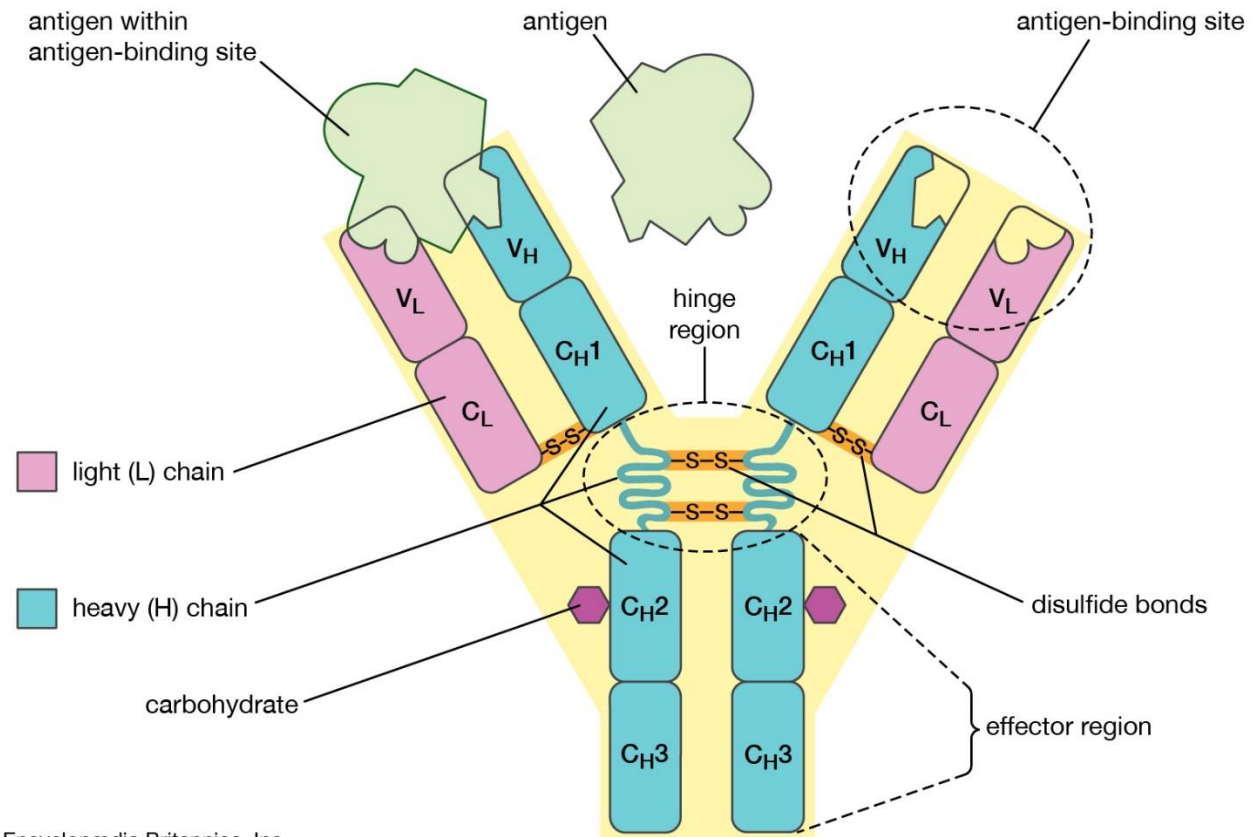


Take that  
flu virus!!!

Plasma Cell  
Shooting Antibodies

# PROTILÁTKY

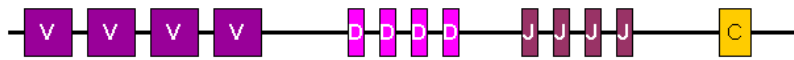
- Imunoglobuliny
- Velké proteiny se zvláštní strukturou a doménami schopnými vázat antigeny
- Variabilní a konstantní oblasti



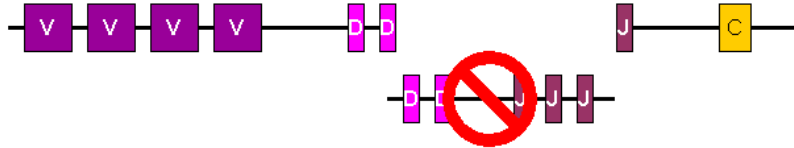
# PROTILÁTKY

- Přestavba genomu ve de k produkci jedinečných mRNA kódující imunoglobulinové řetězce (>10 billions)
- „V(D)J rekombinace“ během vývoje
- „Isotype switching“

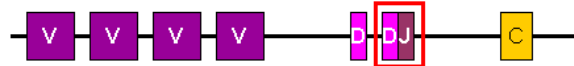
Genes in heavy chain locus



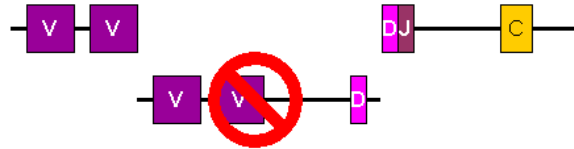
Removal of unwanted D and J gene segment



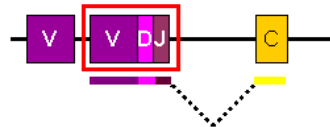
Recombination of D and J exons – DJ recombination



Removal of unwanted V and D gene segment




Recombination of V and DJ exons – VDJ recombination

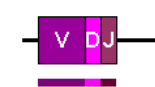

Antibody transcript will also include constant domain gene

**Susumu Tonegawa**  
**Nobel prize 1987**



Genes in heavy chain locus



Removal of D and J gene segment



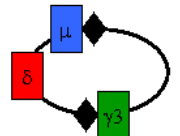
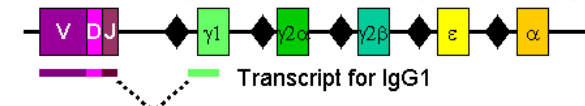
Between switch regions



Non-homologous end joining of DNA at switch regions



Genes in heavy chain locus of an IgG expressing B cell

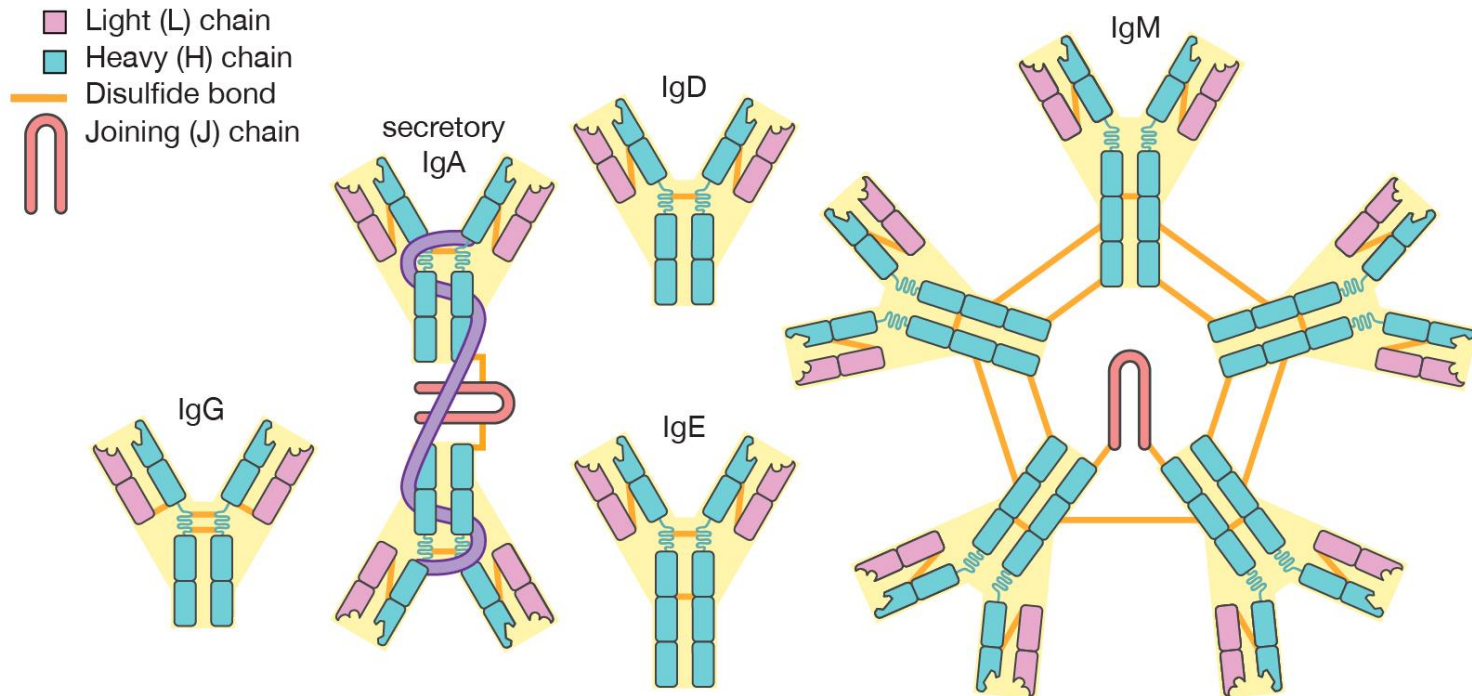


Excised DNA segment



# PROTILÁTKY

- 5 základních tříd
  - IgG: nejběžnější (>75%), stabilní
  - IgA: exokrinní sekret, sliznice
  - IgM: aktivátor komplementu
  - IgE: aktivátor žírných buněk
  - IgD: aktivátor B-lymfocytů

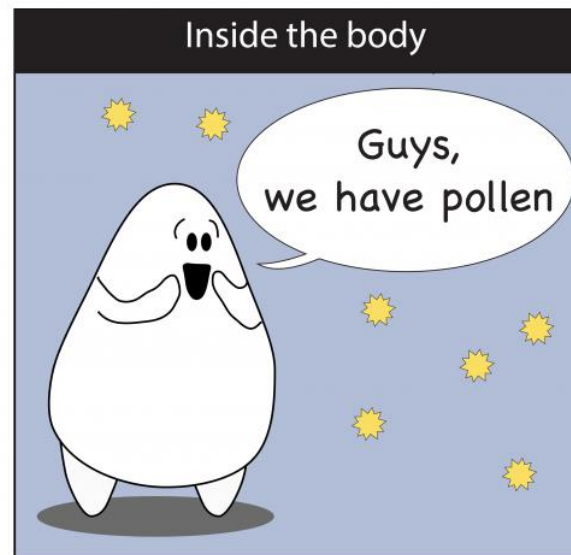


# PROTILÁTKY

- IgE: aktivátor žírných buněk

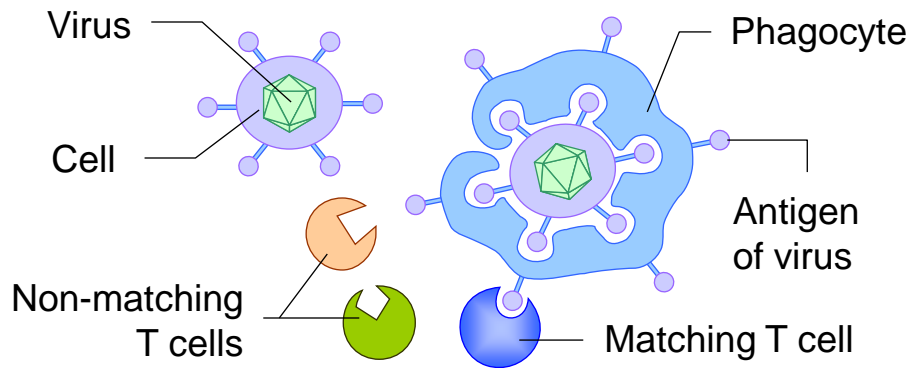


CellCartoons.net

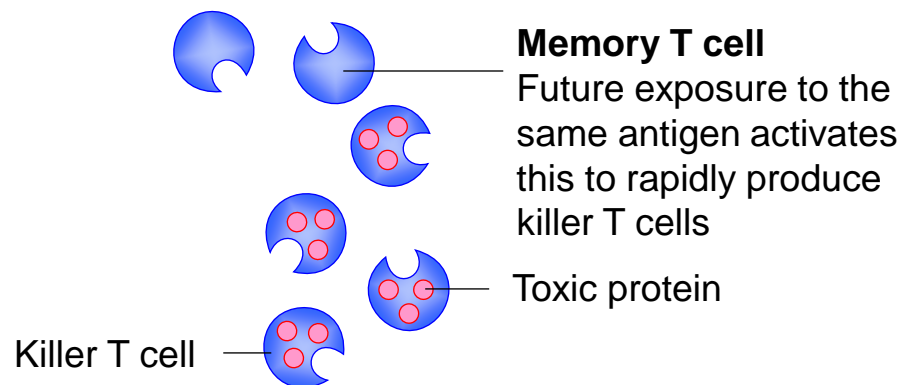


CellCartoons.net

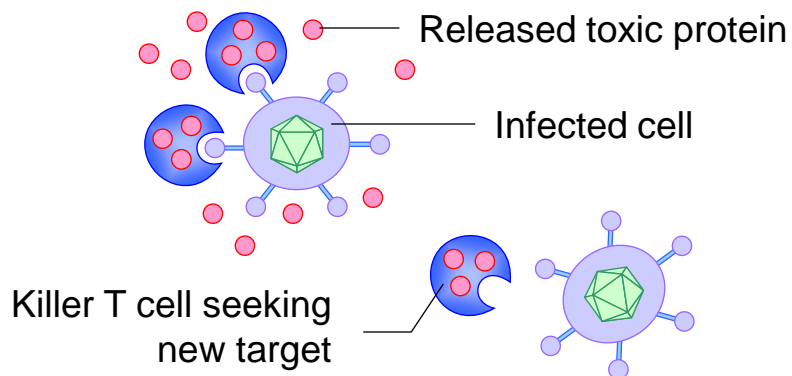
# BUNĚČNÁ ODPOVĚĚ



1. Prezentace antigenu a aktivace T-lymfocytů




2. T-lymfocyty diferencují do cytotoxických, regulačních a paměťových T-lymfocytů




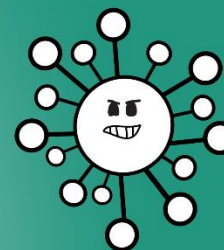
3. Cytotoxické (Tc) lymfocyty eliminují abnormální buňky

# BUNĚČNÁ ODPOVĚĎ



Oh nooo!  
I'm shedding virus particles!  
Does that mean I'm infected?  
What will happen to me?


VIRAL PARTICLES



INFECTED CELL

CellCartoons.net

I'M READY TO FIND AND  
KILL THOSE INFECTED CELLS!

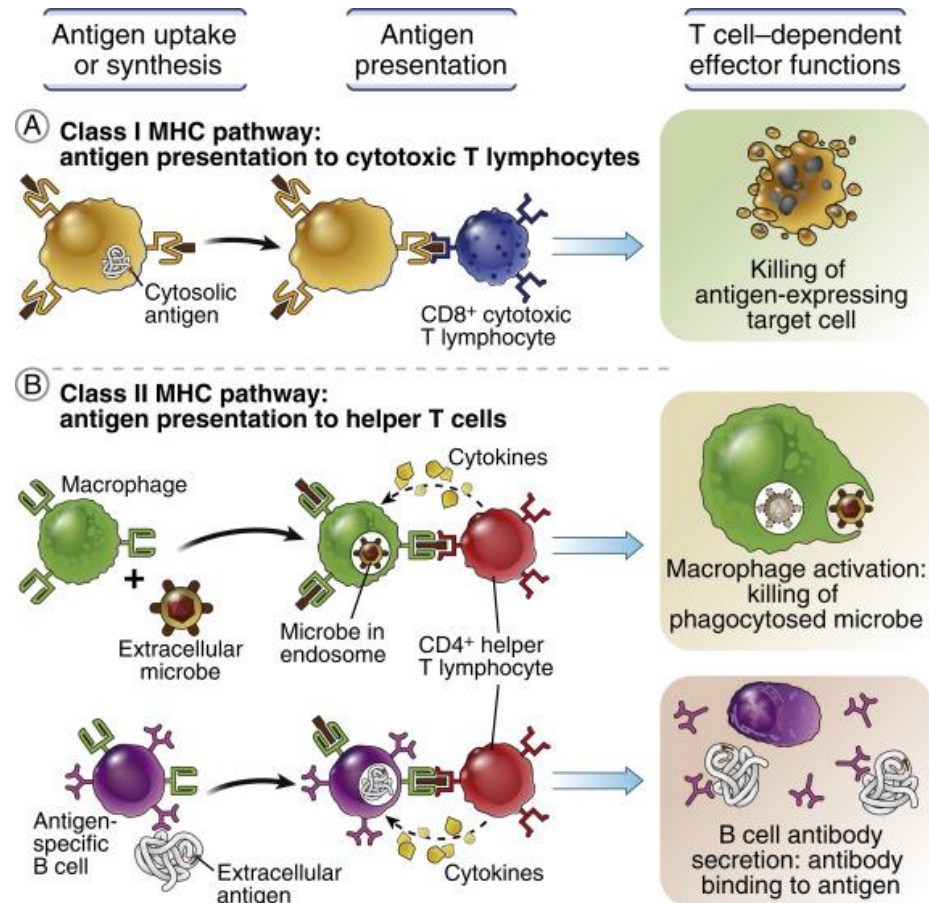
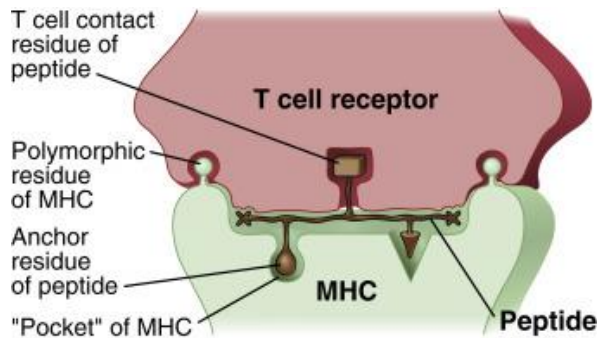


CD8 Cytotoxic T Cell  
a.k.a 'Killer T cell'

CellCartoons.net

# MHC PROTEINY

- Hlavní histokompatibilní komplex (MHC)
- Aktivace nebo utlumení T-lymfocytů
- „Peptidový display“
- MHC I: všechny jaderné buňky a trombocyty
- MHC II: antigen prezentující buňky
- (MHC III: strukturně podobné MHC I a II, al spíše s nepoznanou funkcí v imunitní odpovědi)



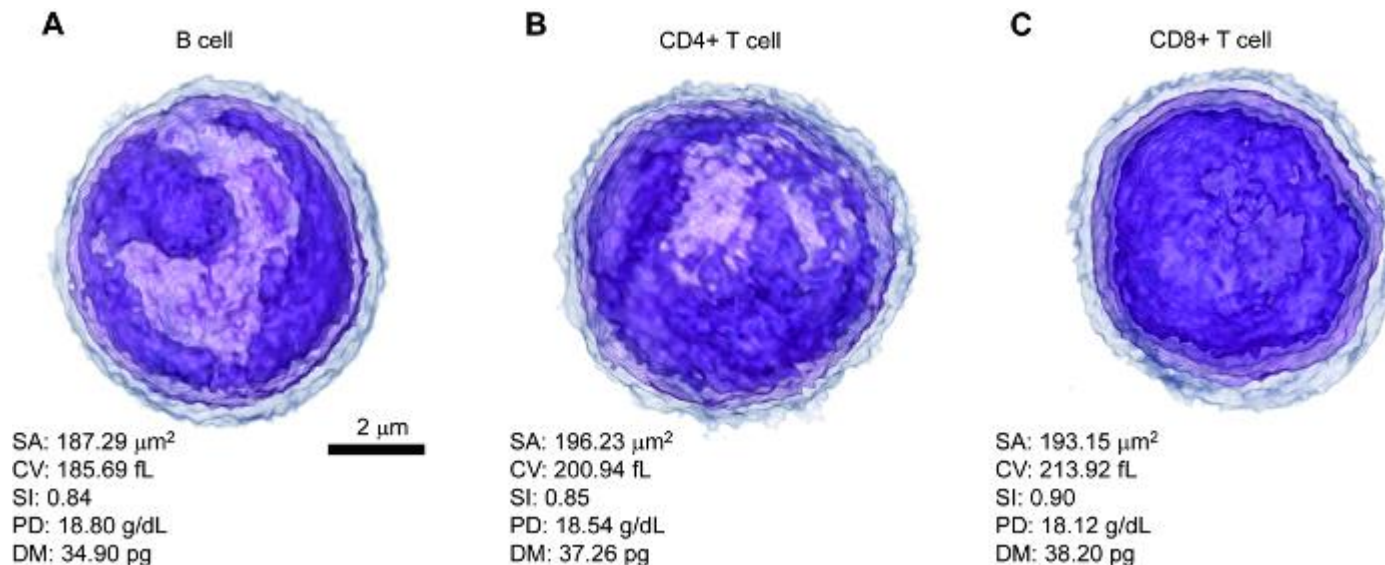
# B- A T- LYMFOCYTY V LIDSKÉM TĚLE

## T-lymfocyty

- Parakortikální zóny lymfatických uzlin
- Bílá pulpa sleziny (periarteriolární pochva)
- Interfolikulární oblasti dalších lymfatických orgánů (tonsily)

## B-lymfocyty

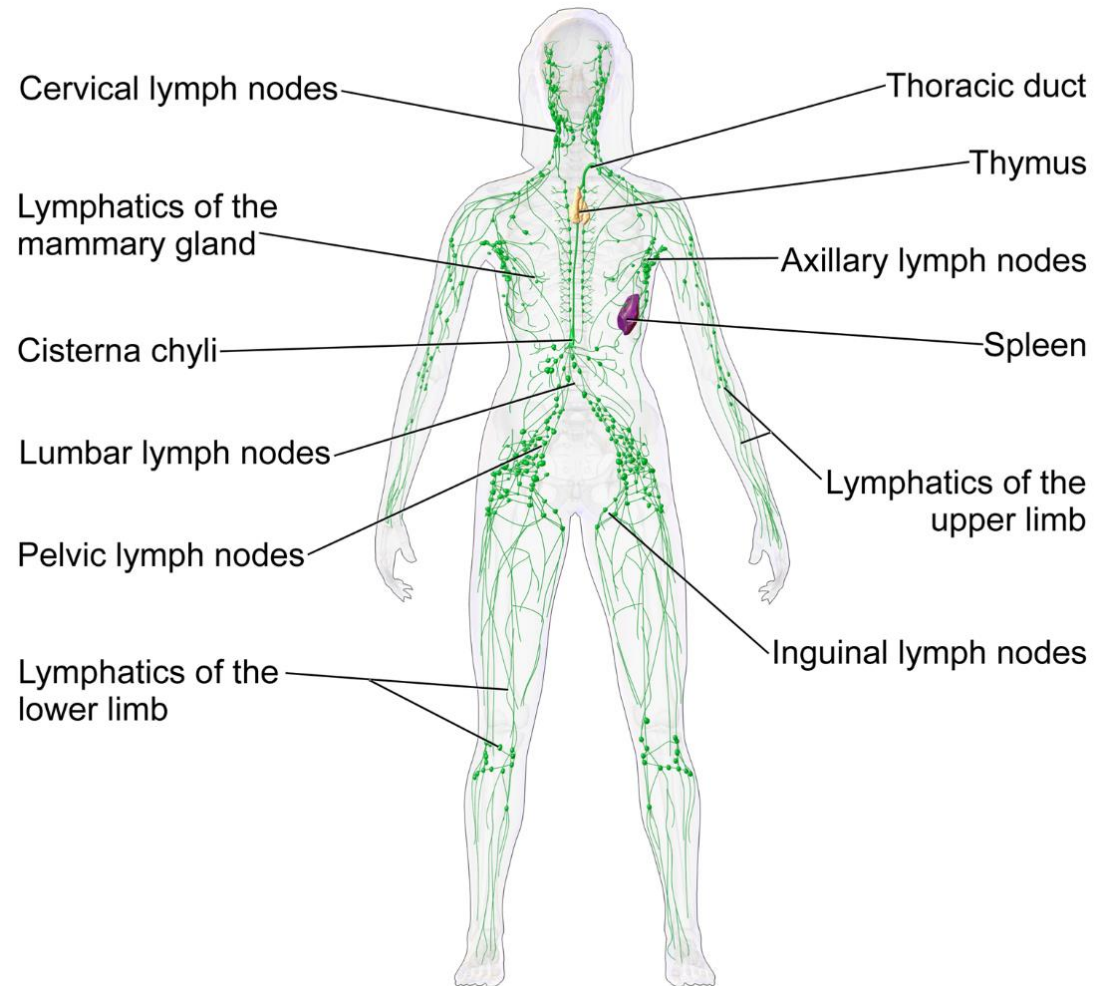
- Lymfatické uzlíky a medulární provazce lymfatických uzlin
- Lymfatické uzlíky a marginální zóny bílé pulpy sleziny
- Lymfatické uzlíky v jiných orgánech



# ZÍSKANÁ IMUNITA

## Histologie:

- Leukocyty
  - Lymfocyty
  - Antigen prezentující buňky
- Lymfatické orgány



## Primární lymfatické orgány

- Kostní dřeň
- Thymus

## Sekundární lymfatické orgány

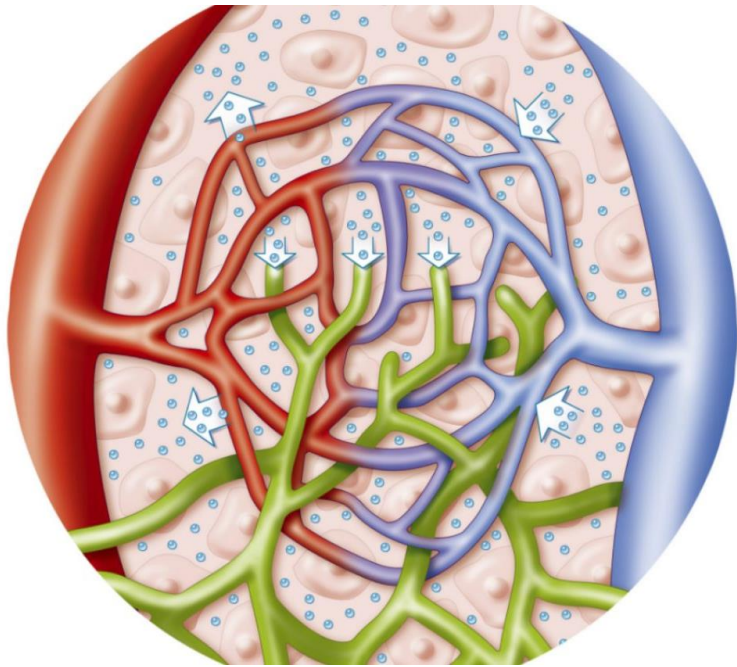
- Lymfatické uzliny
- Slezina
- MALT, tonsily, apendix

## Tkáně

- Krev
- Lymfa
- Sliznice
- Vazivo



## Lymfatické cévy



## Funkce

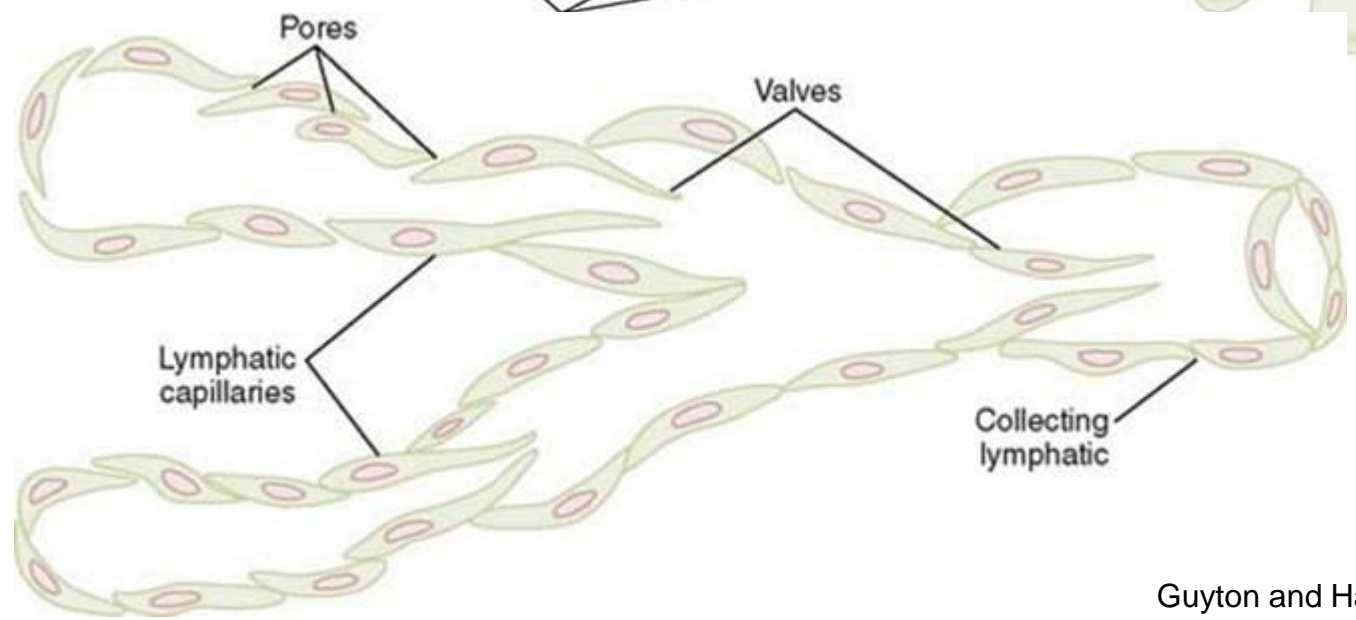
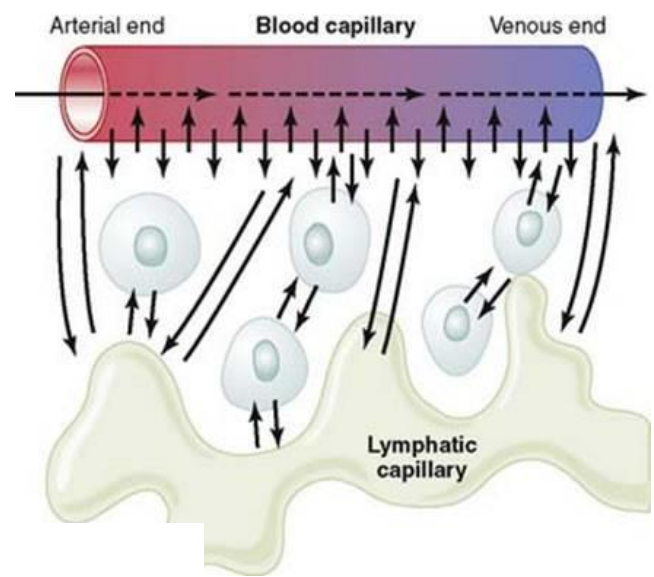
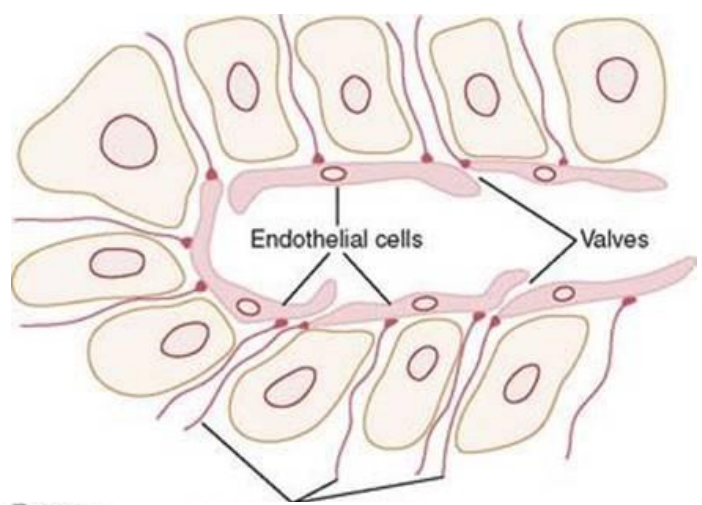
- Sbírají tkáňový mok (intersticiální tekutinu)
- Mikroprostředí pro vývoj a maturaci lymfocytů
- Transport lipidů (chylomikrony)

## Histologie

- Lymfatické kapiláry
  - Tenkostěnné, slepě zakončené cévy s nepravidelnou laminou basalis
  - Vlákna, malé chlopně
- Lymfatické cévy
  - T. intima – endotel a subendoteliální c.t.
  - T. media – několik vrstev hladkých svalových buněk
  - T. adventitia – kolagenní vazivo
- Podobné malým vénám
- Chlopně odvozené z t. intima
- Otevírají se do d. thoracicus a d. lymphaticus dx. → v. subclavia

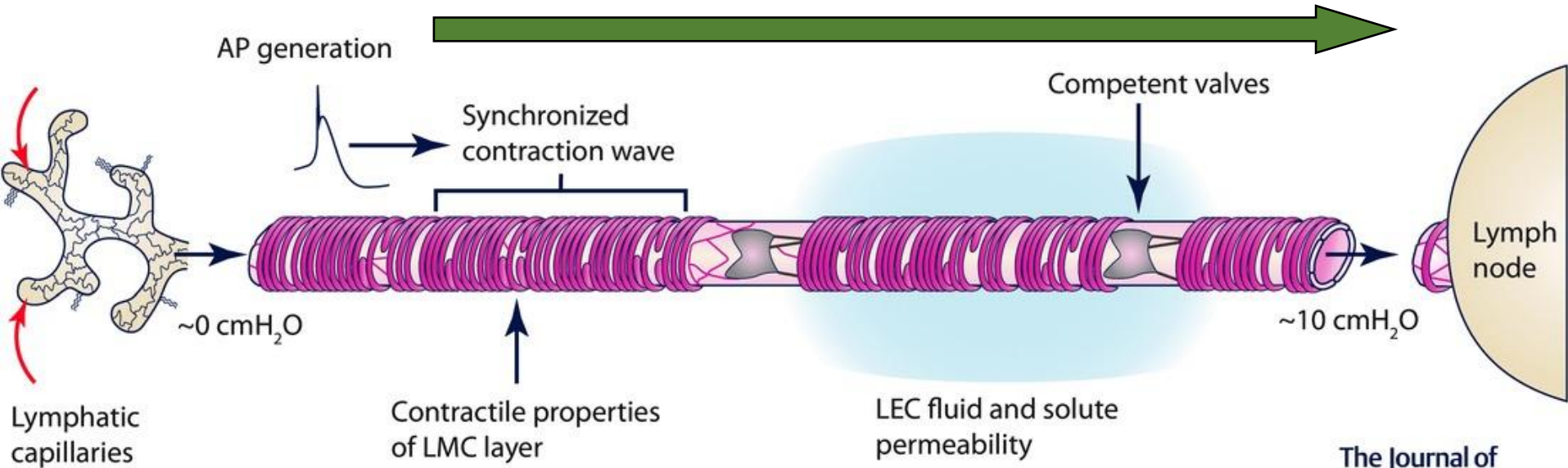
# LYMFATICKÁ CIRKULACE

## Lymfatické kapiláry



# LYMFATICKÁ CIRKULACE

## Tok lymfy je jednosměrný



The Journal of  
**Physiology**

<https://doi.org/10.1113/JP272088>

## Složení lymfy

- Obsahuje podobnou koncentraci iontů jako krevní plasma, ale mnohem méně proteinů
- Na lipidy bohatá lymfa ze střev - chylus
- Imunitní buňky
- Objem lymfy v cirkulaci - cca 1l (2-2.5l lymfy vzniká každý den z tkáňového moku)

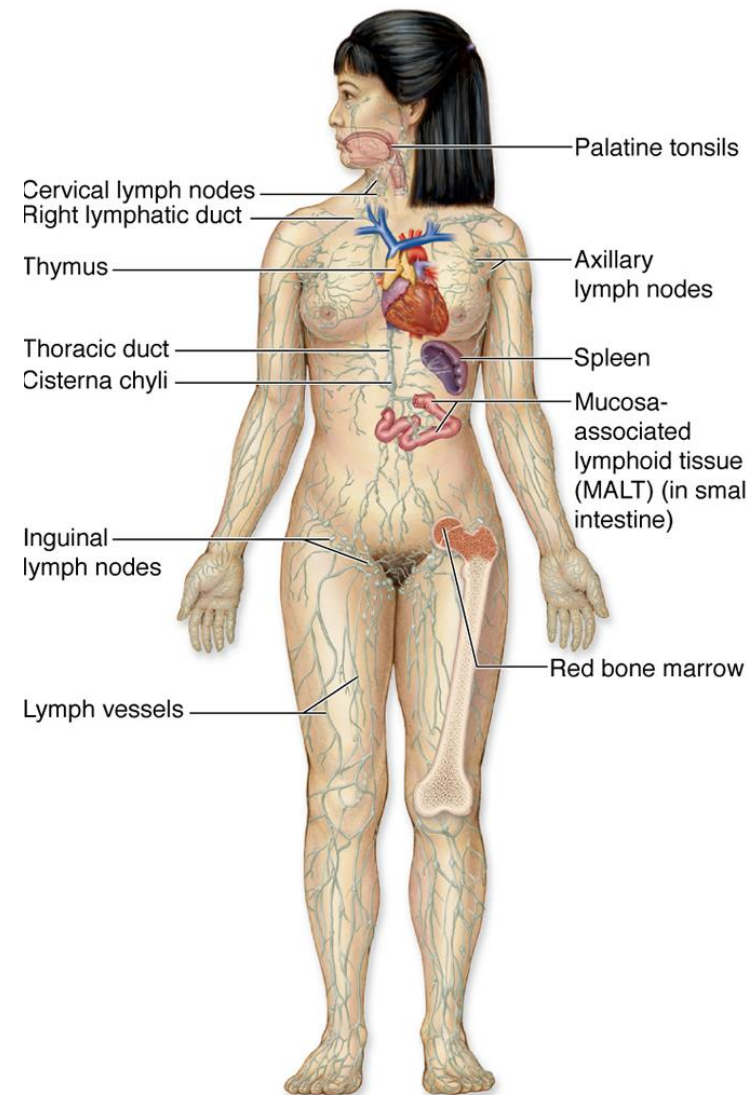
# LYMFATICKÉ ORGÁNY

## Primární (centrální):

- thymus
- kostní dřeň

## Sekundární (periferní):

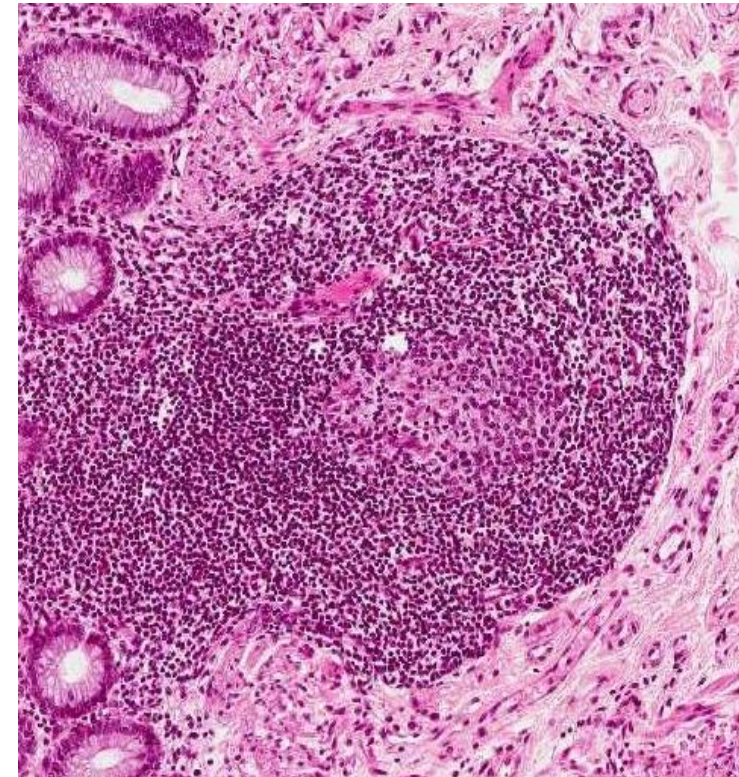
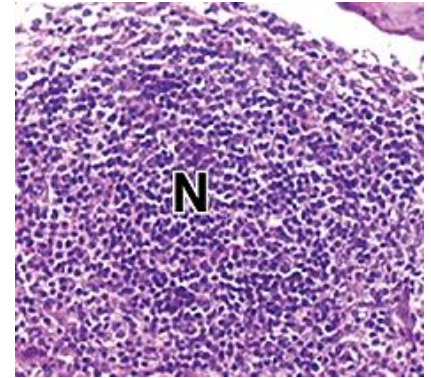
- opouzdřené – lymfatické uzliny, slezina
- neopouzdřené (nebo jen částečně)
  - asociované se sliznicí - „mucosa associated lymphoid tissue“ – **MALT**
  - tonsily
  - lymfatické uzlíky ve slizničním vazivu různých orgánů



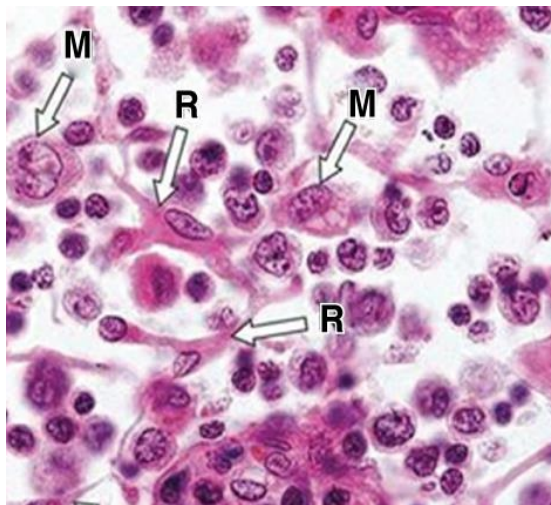
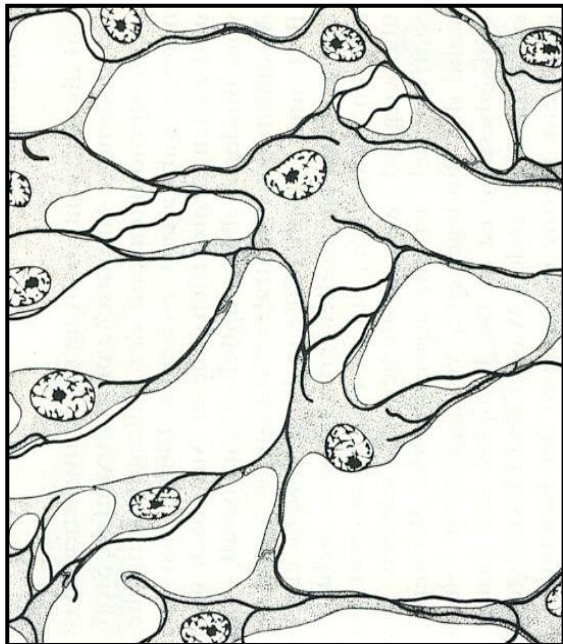
# LYMFATICKÝ UZLÍK

## Folliculus, nodulus lymphaticus

- neopouzdržené agregáty retikulárního vaziva a lymfocytů
- periferní lymfatické orgány
- sliznice dutých orgánů (GIT, dýchací, močový, pohlavní systém)
  
- **primární uzlíky** – před kontaktem s antigenem
- **sekundární uzlíky** – stimulované antigenem
  - světlé germinativní (zárodečné) centrum
  - tmavá plášťová zóna

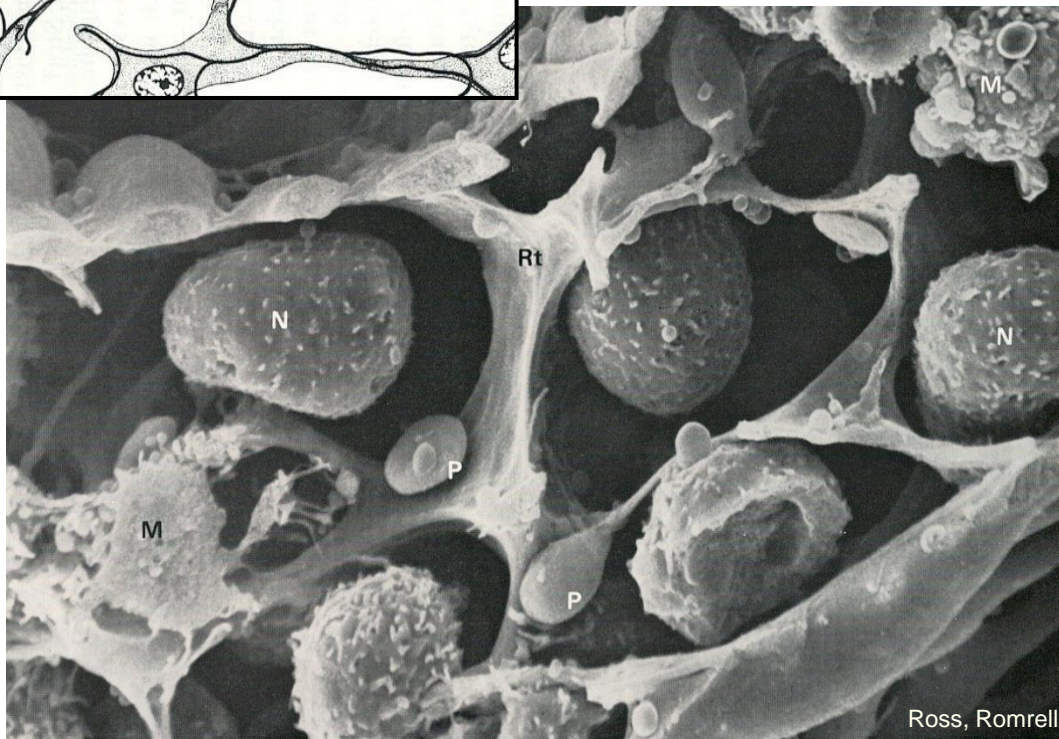


# LYMFATICKÁ (LYMFORETIKULÁRNÍ) TKÁŇ

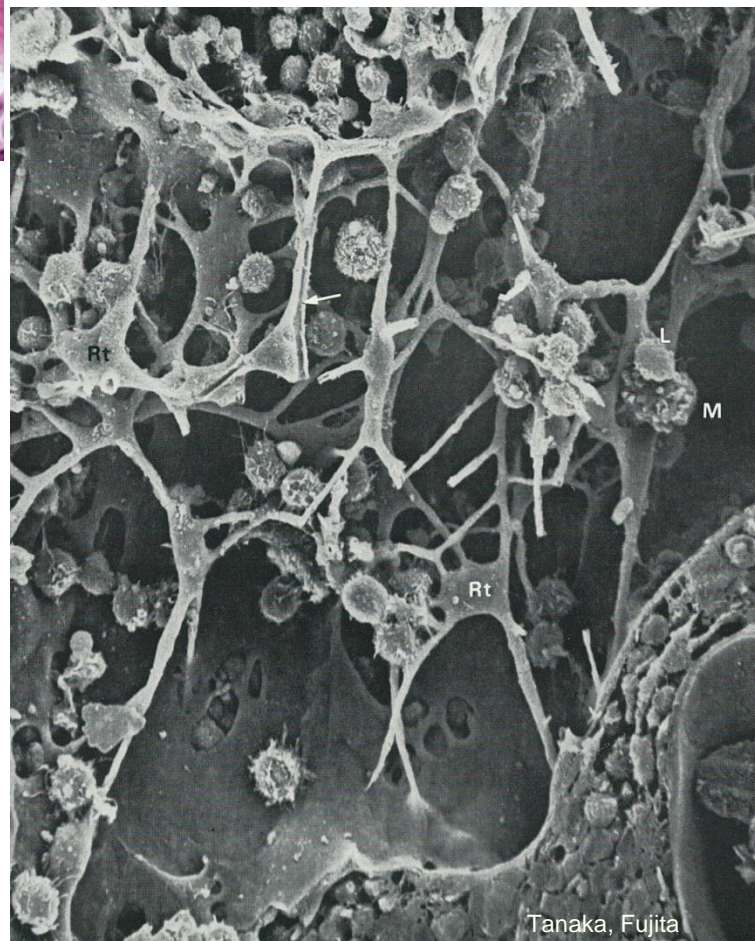


Mescher

- retikulární vazivo a lymfocyty



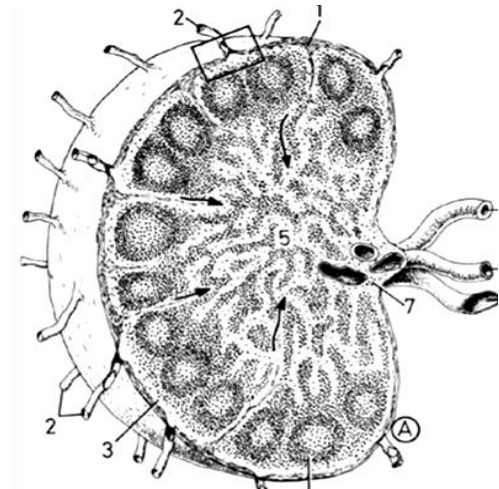
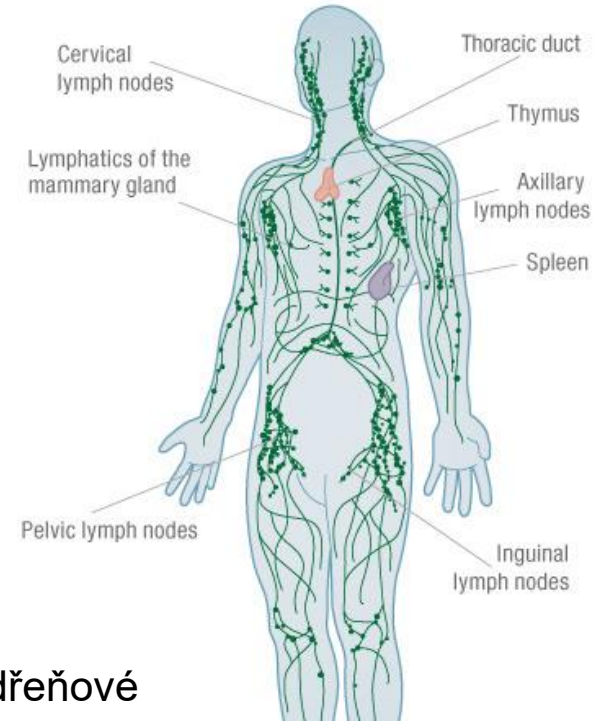
Ross, Romrell



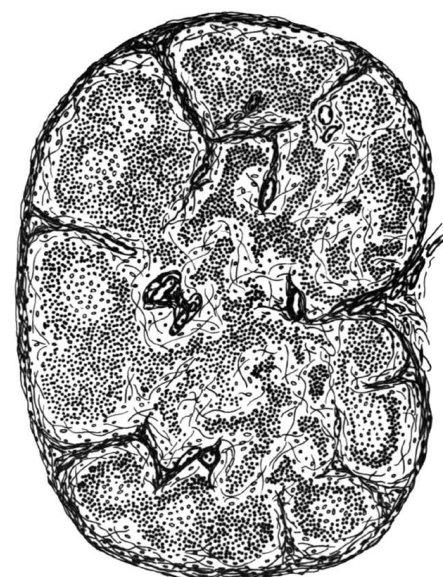
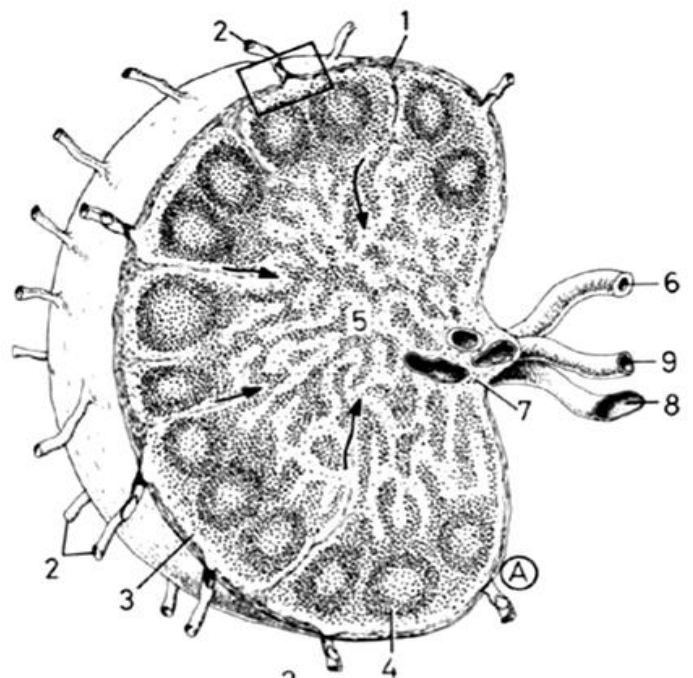
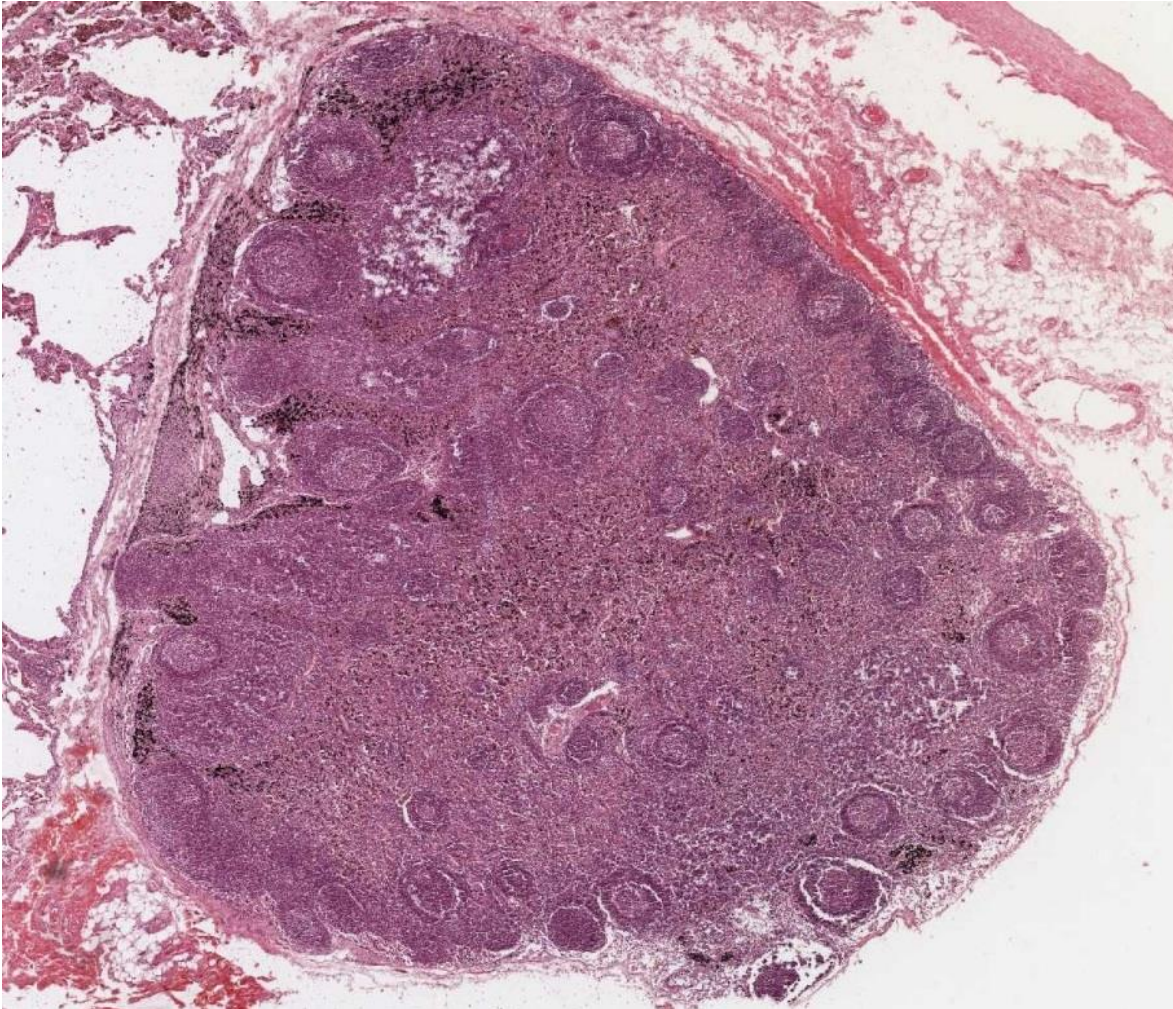
Tanaka, Fujita

# LYMFATICKÁ UZLINA (nodus lymphaticus, lymphonodus)

- Vazivový obal, *hilus*
- parenchymy = lymforetikulární tkáň
- kůra (lymfatické uzlíky a sinusy) (B-lymfocyty)
- dřeň (provazce a sinusy) (B-lymfocyty)
- parakortikální oblast (T-lymfocyty)
- sinusy: subkapsulární (marginální), perifolikulární (kortikální), dřeňové
- *Litorální buňky* – výstelka sinusů, fagocytóza

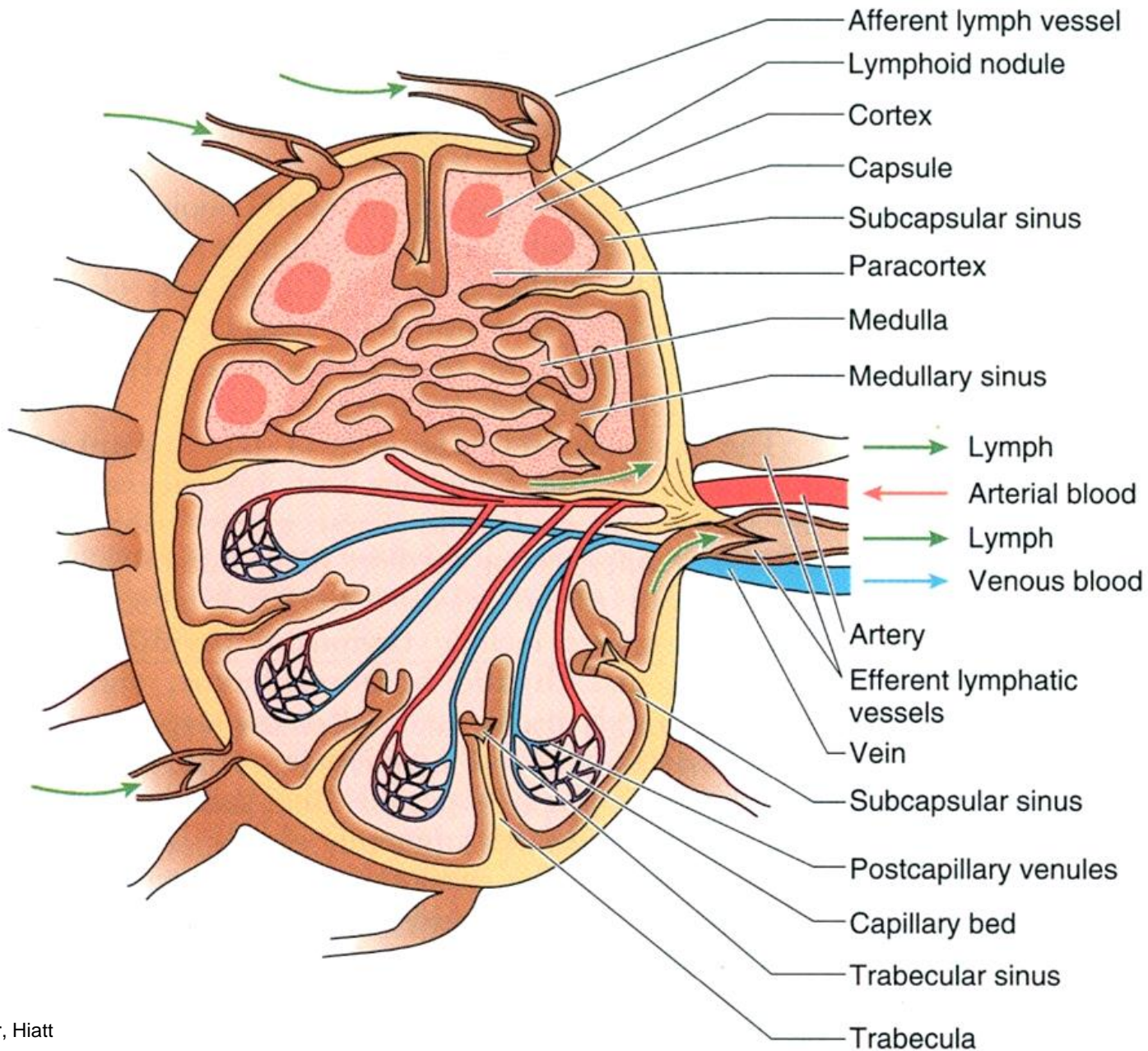


# LYMFATICKÁ UZLINA (nodus lymphaticus, lymphonodus)

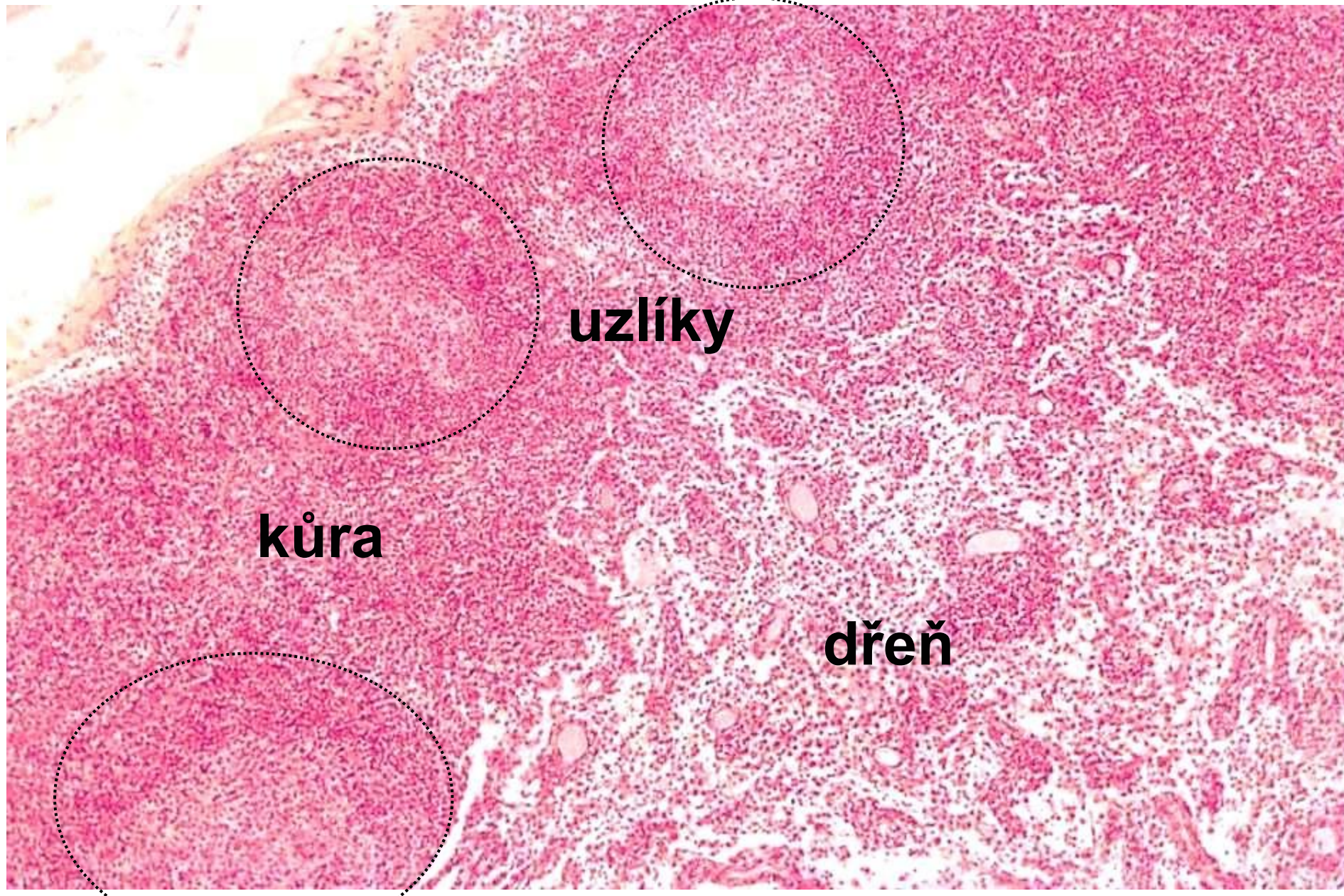




# KREVŇÍ A LYMFATICKÁ CÍRKULACE V UZLINĚ



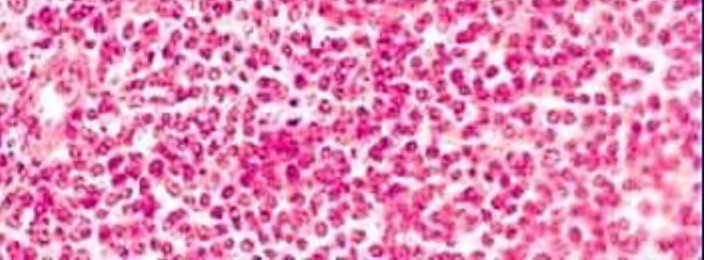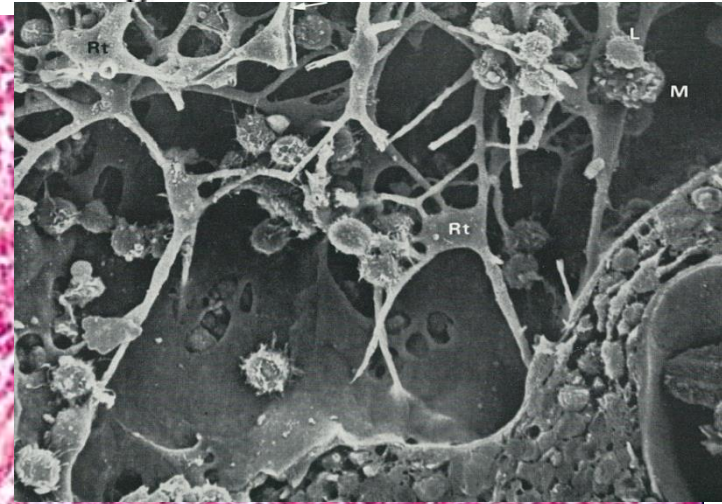
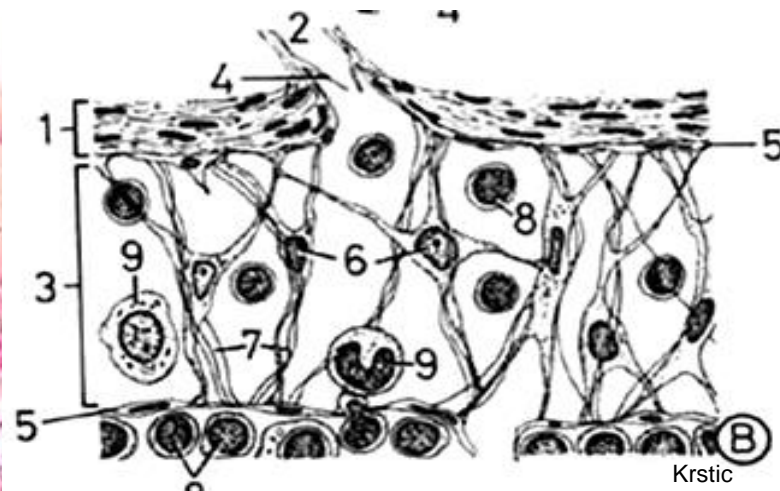
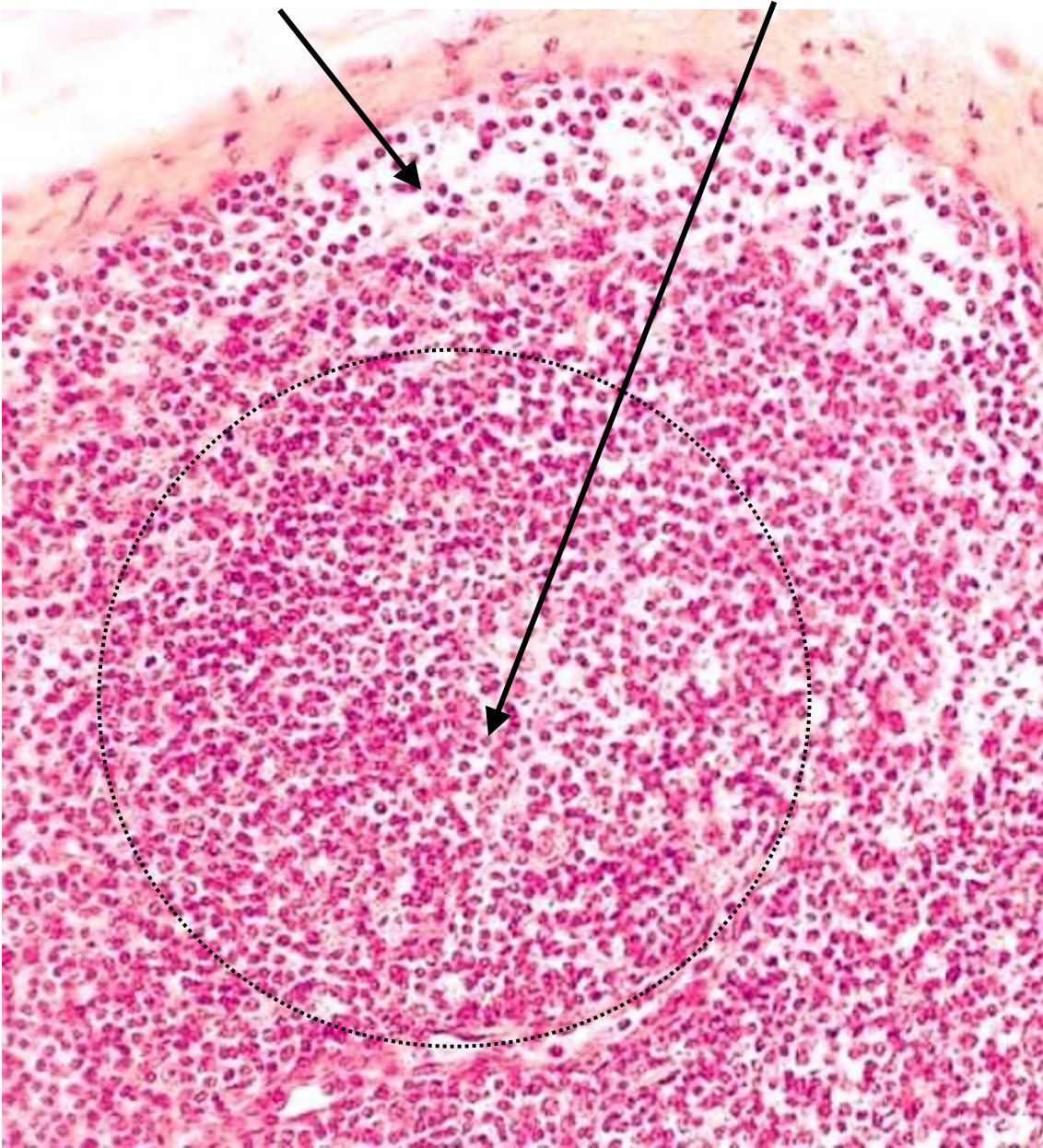
# LYMFATICKÁ UZLINA (nodus lymphaticus, lymphonodus)



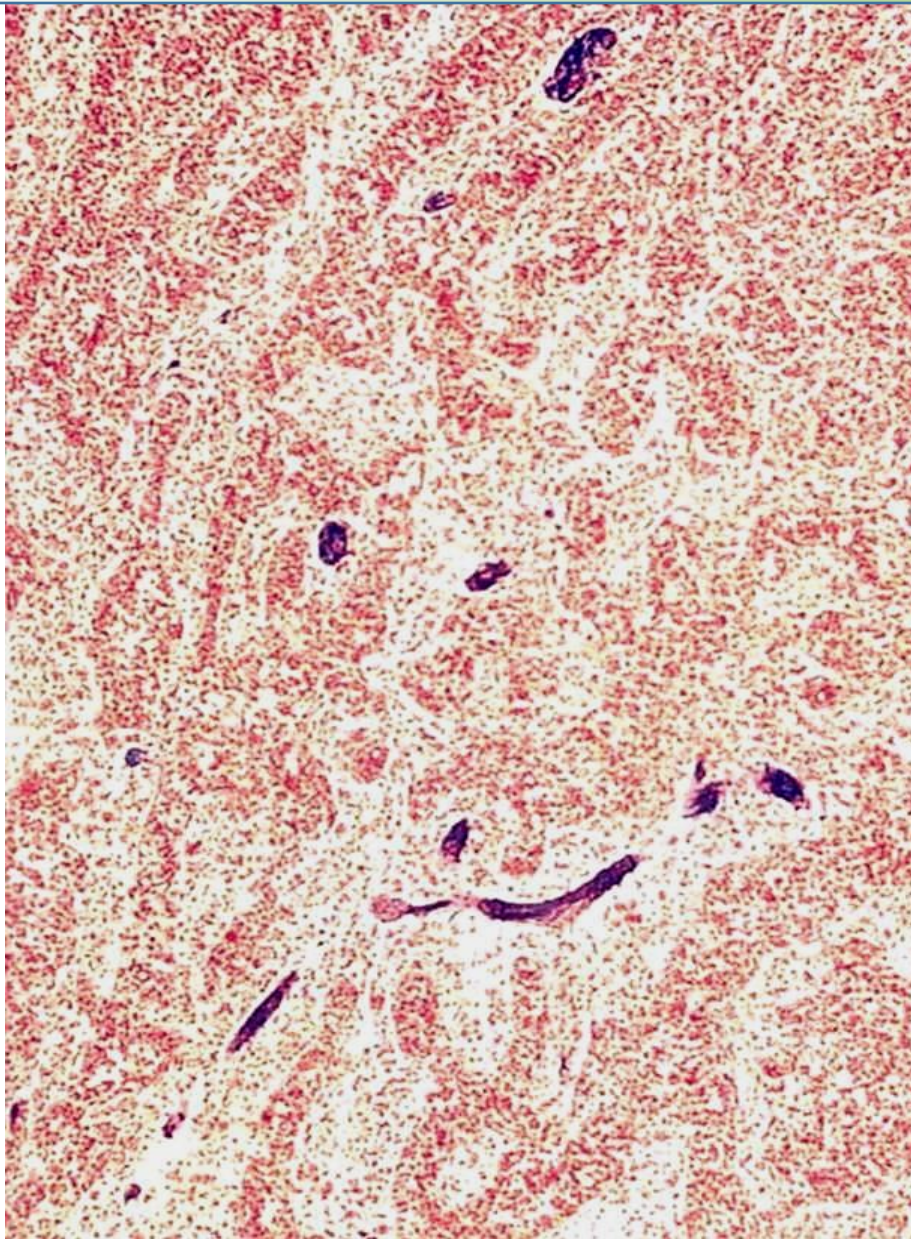
# LYMFATICKÁ UZLINA (nodus lymphaticus, lymphonodus)

subkapsulární sinus

lymfatický uzlík

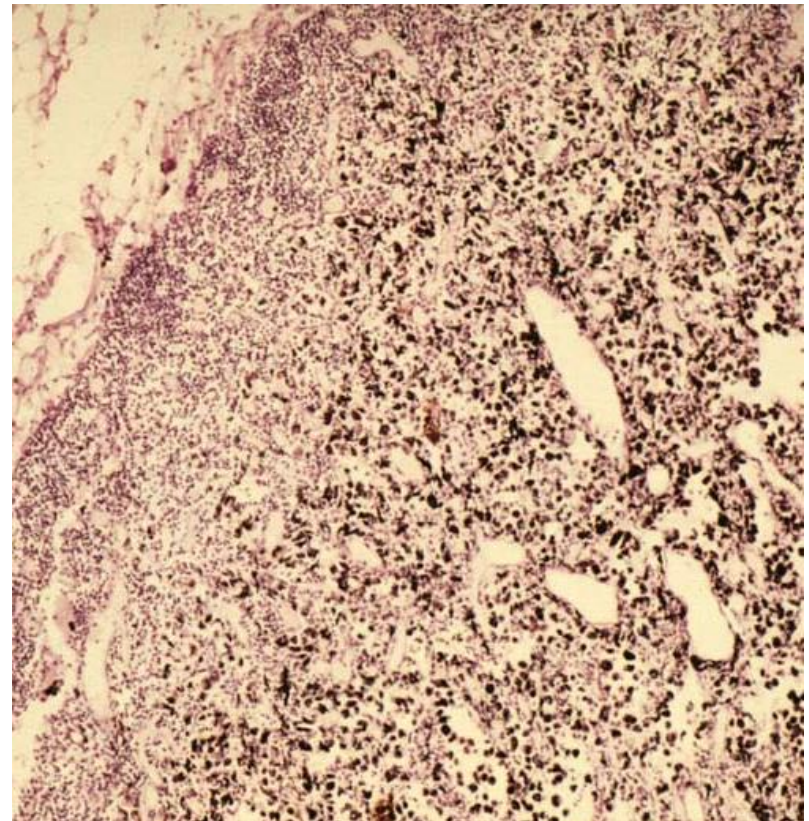


# DŘEŇ LYMFATICKÉ UZLINY

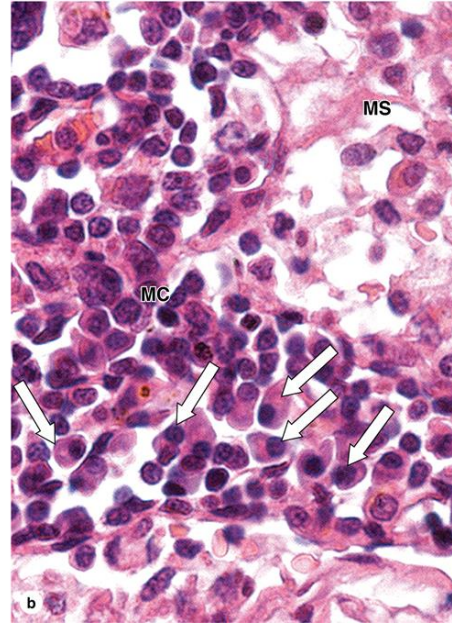
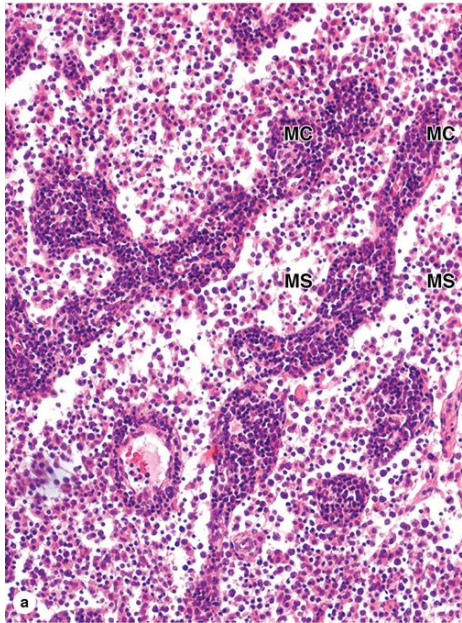


## Dřeňové provazce a sinusy

Uzlina z plicního hilu – depozita  
prachových částic - antrakóza




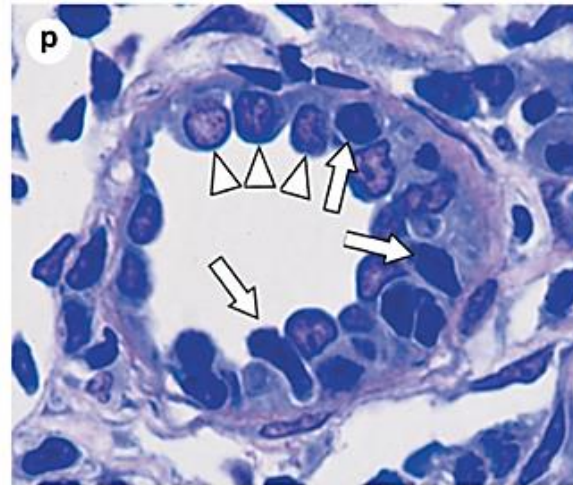
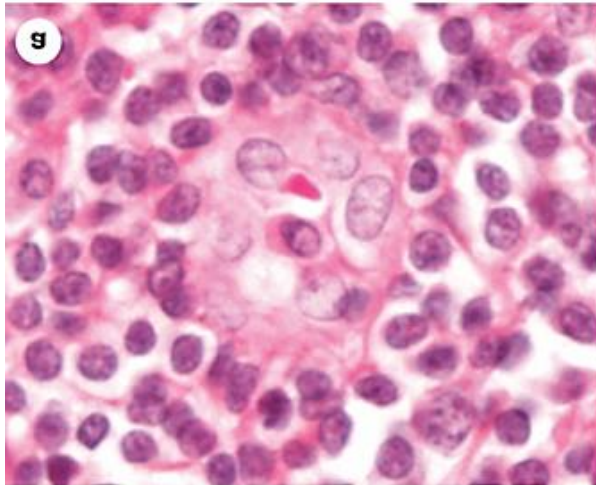
# DŘEŇ LYMFATICKÉ UZLINY



## Dřeňové provazce a sinusy

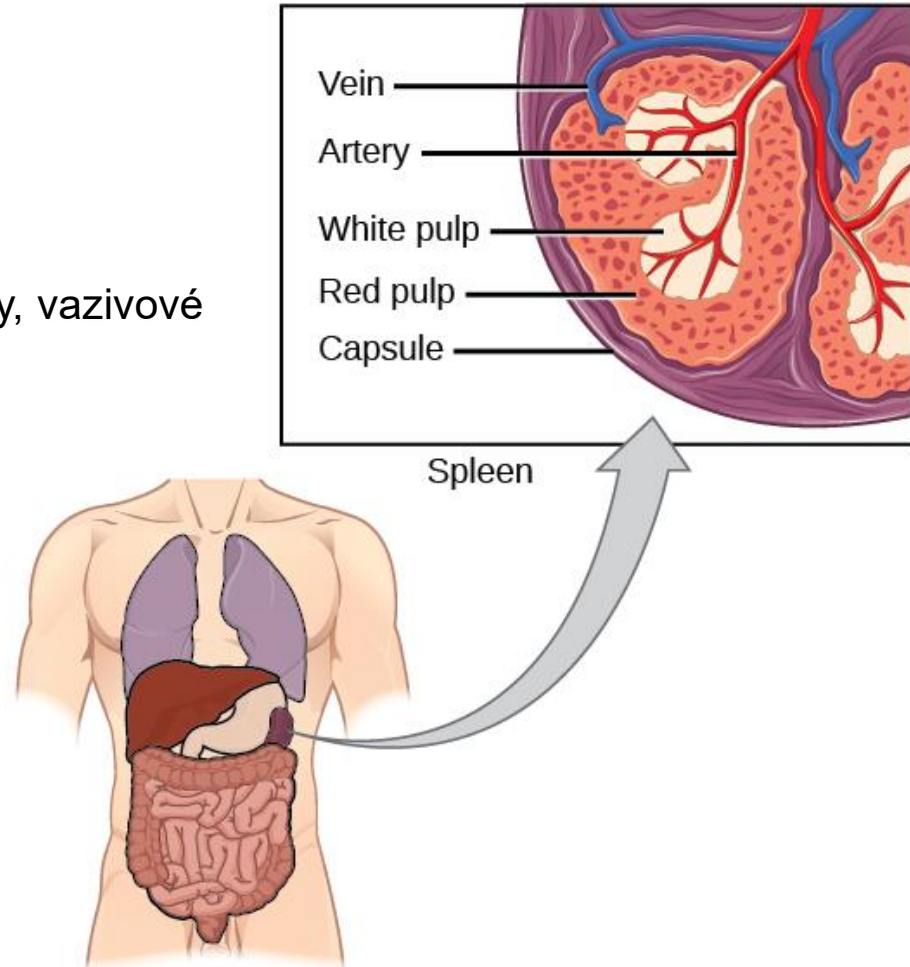
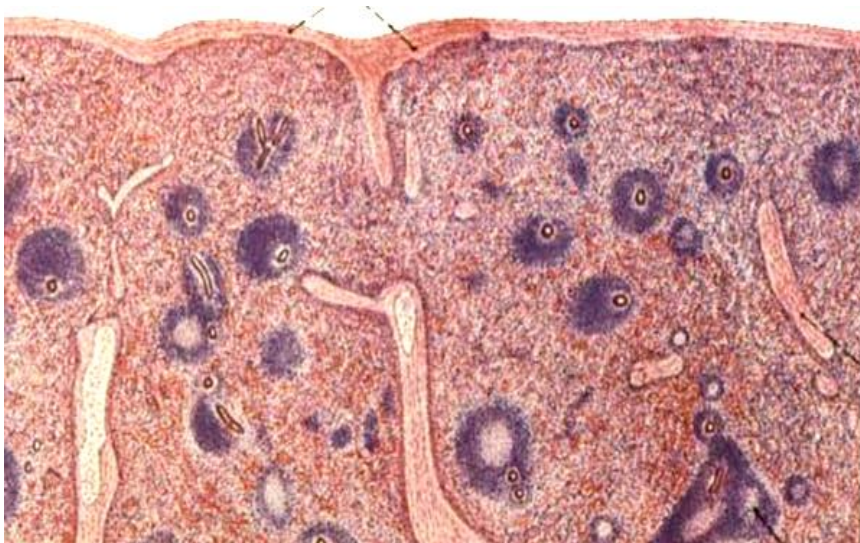
- Plazmatické buňky
- Postakapilární venuly s vysokoým endotelem (HEV, high endothelium post-capillary venules) – umožňují snadnou extravazaci leukocytů z krve do parenchymu lymfatické uzliny

Mescher

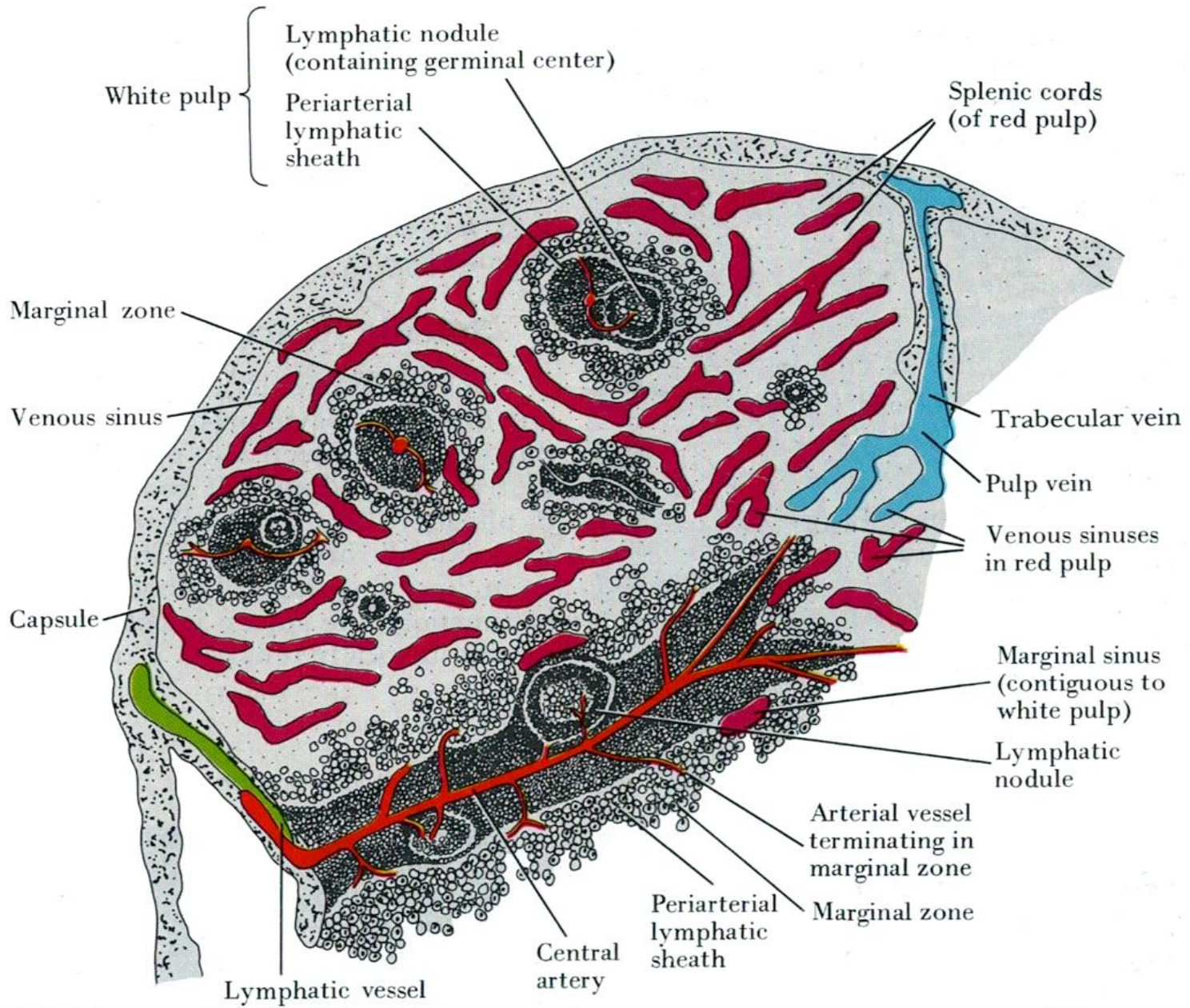


# SLEZINA (LIEN)

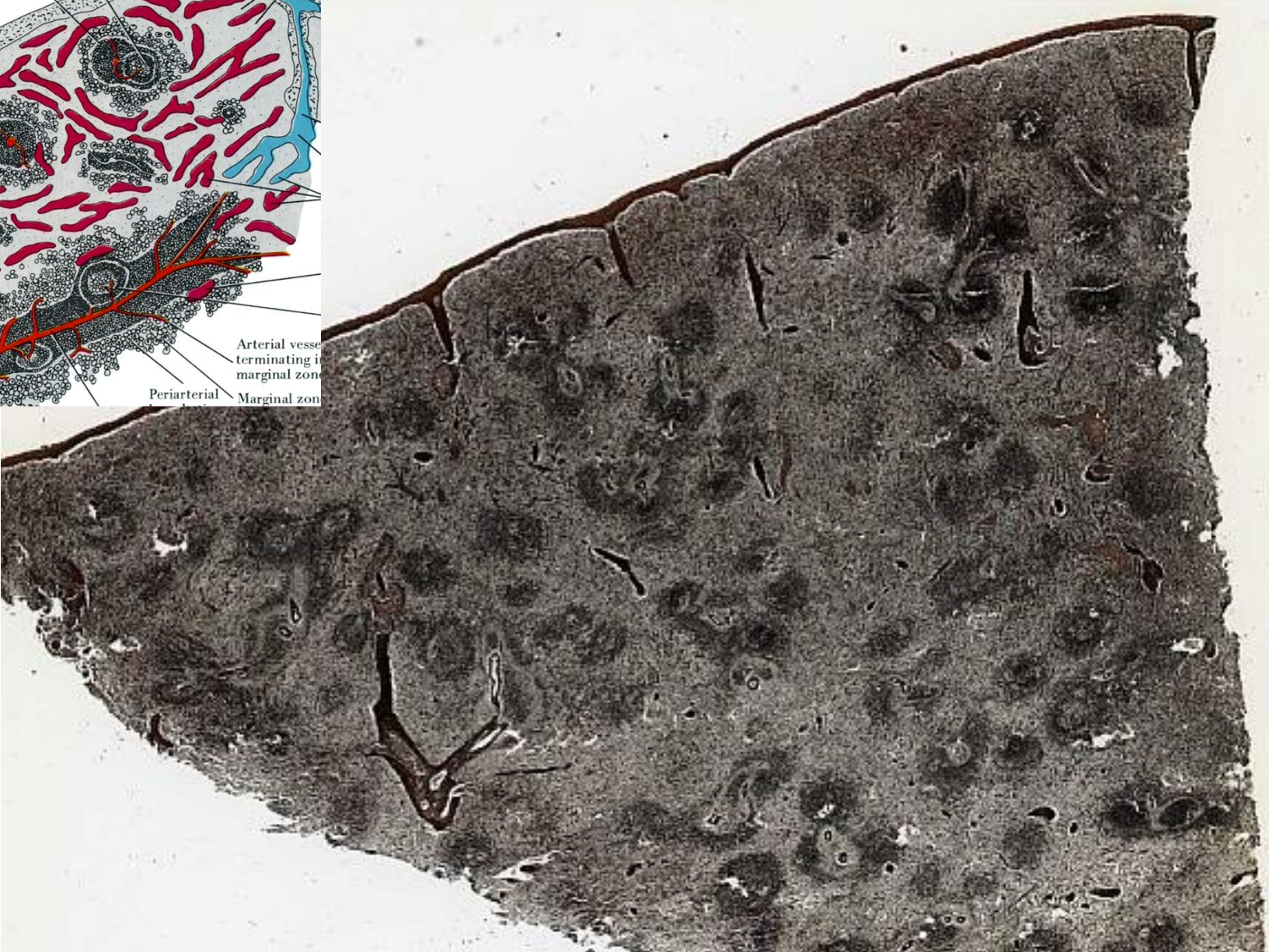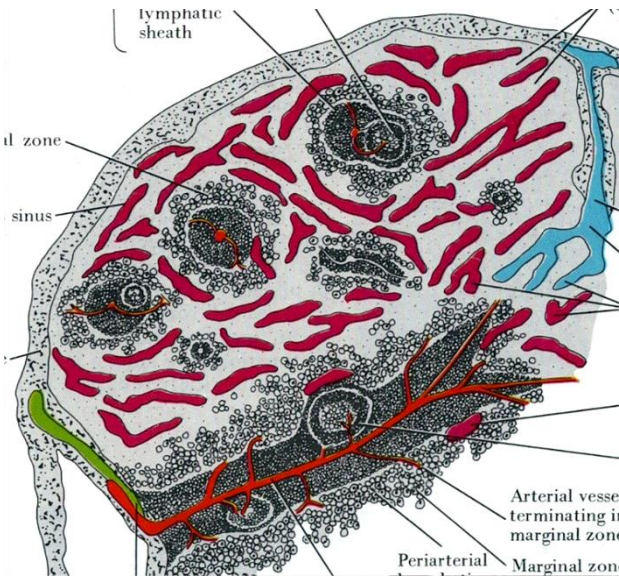
- Vazivový obal, vazivové trabekuly
- Parenchym = pulpa
- **bílá** (lymfoidní)
  - periarteriolární lymfatická pochva - PALS
  - Malpighiho tělíska = uzlíky
- **červená** (nelymfoidní)
  - Billrothovy provazce (makrofágy, monocyty, vazivové buňky a vlákna)
  - venózní sinusy
- **marginální zóna**



# SLEZINA (LIEN)

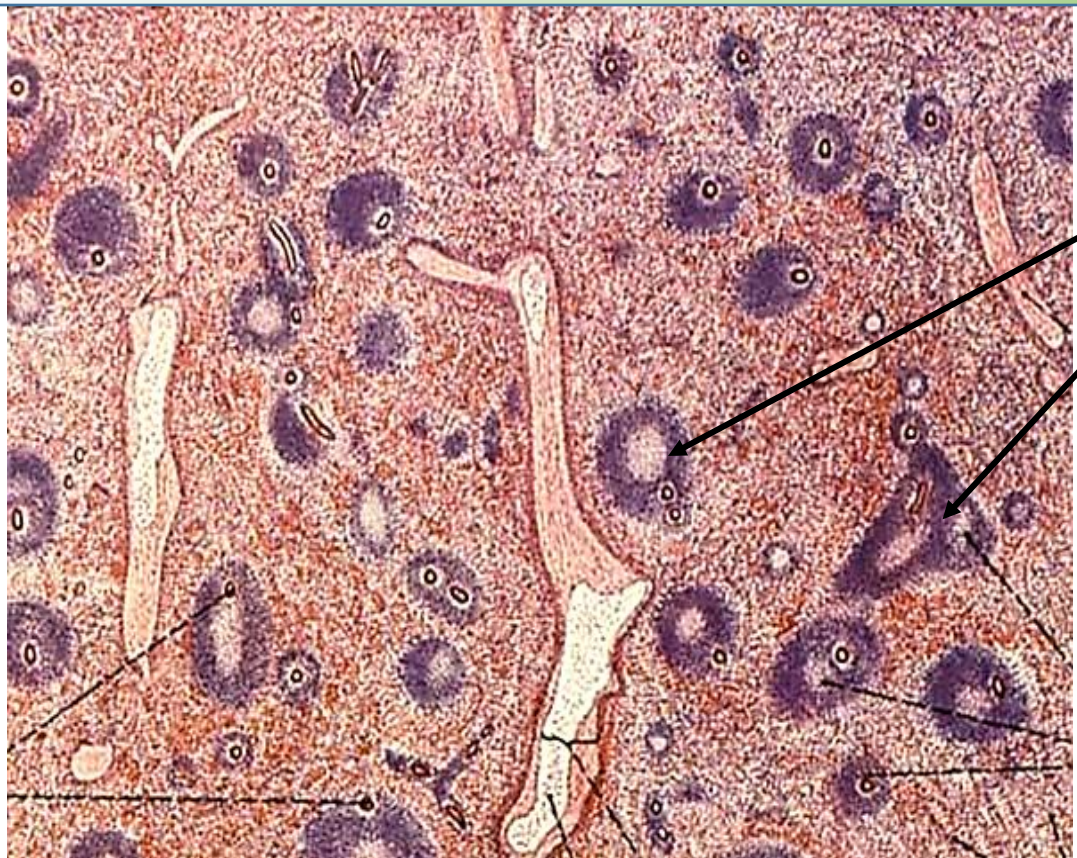


# SLEZINA (LIEN)

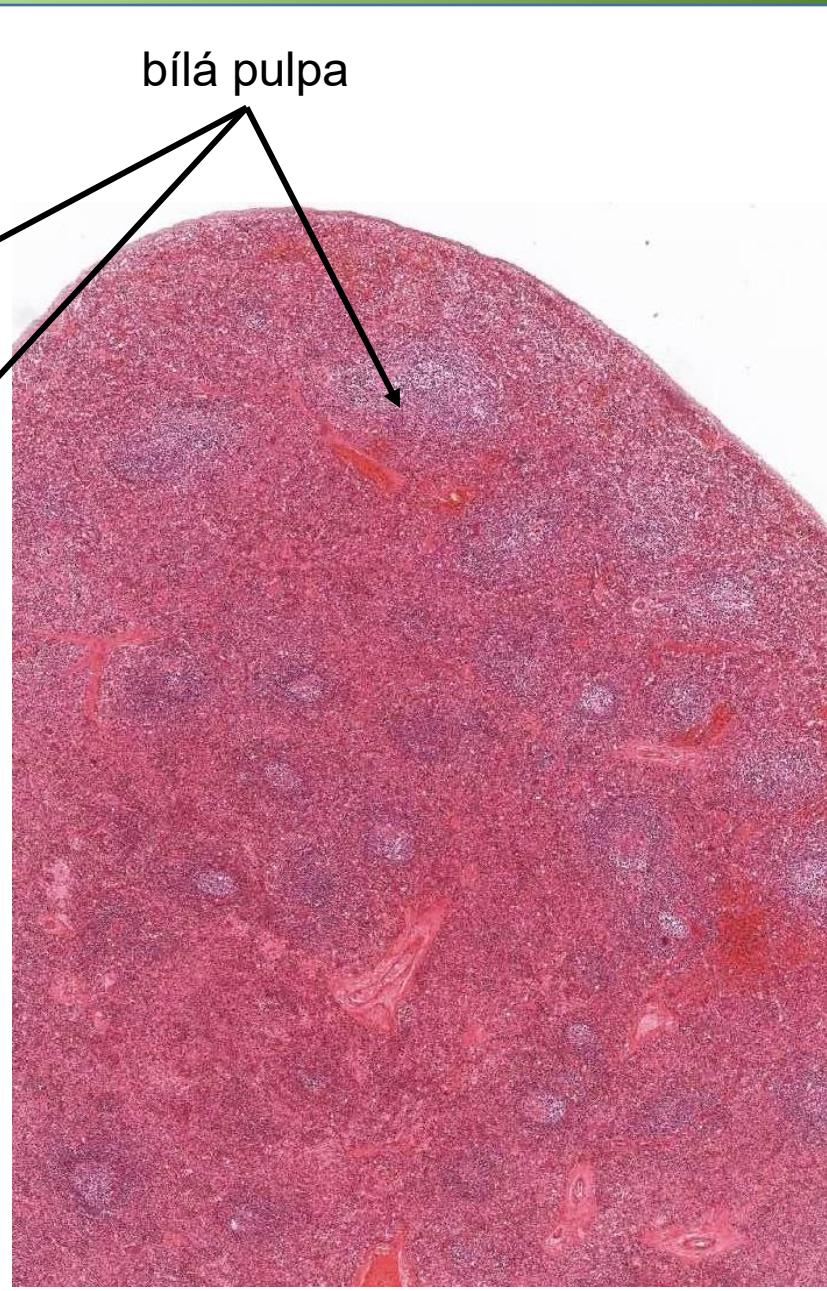



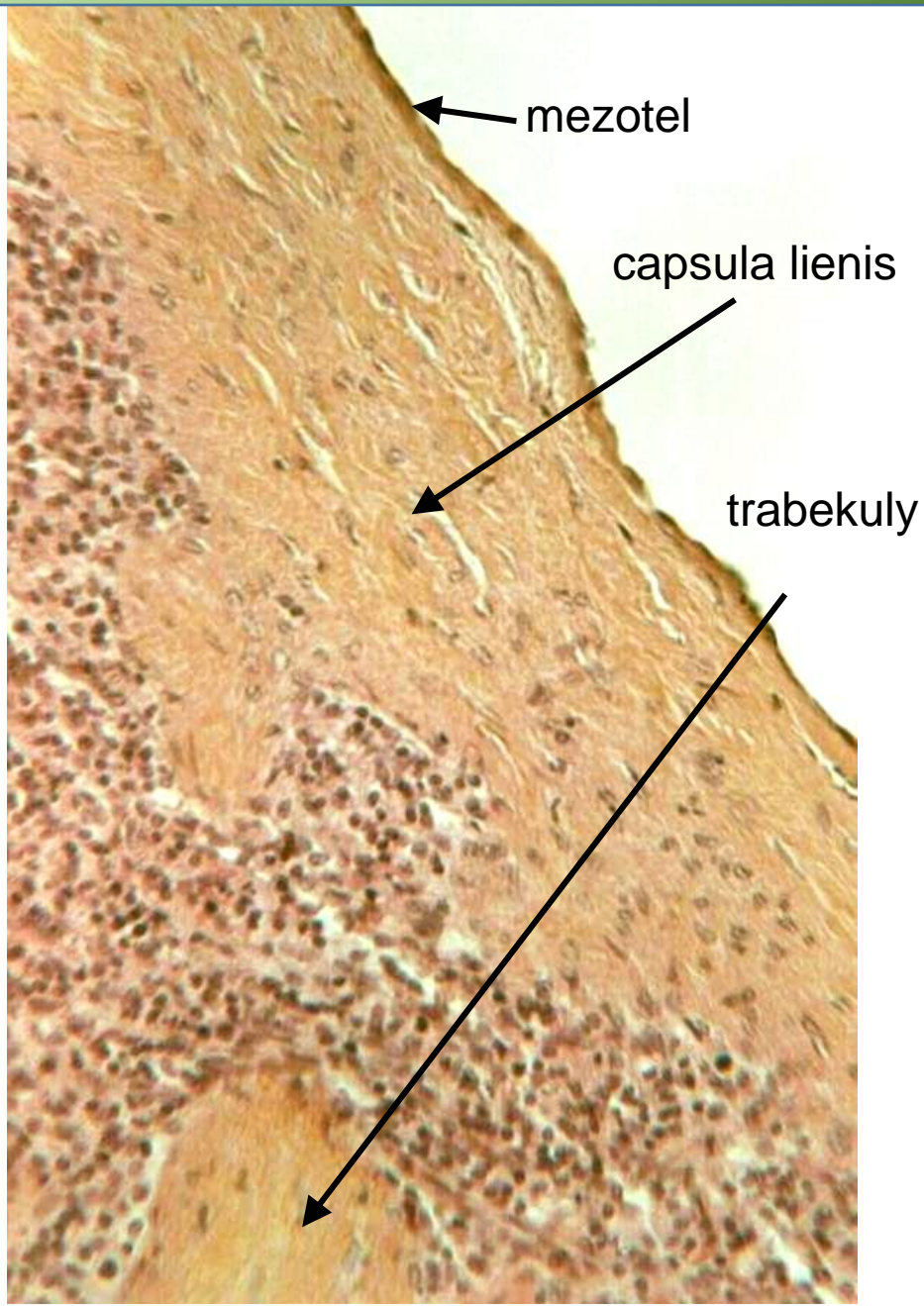
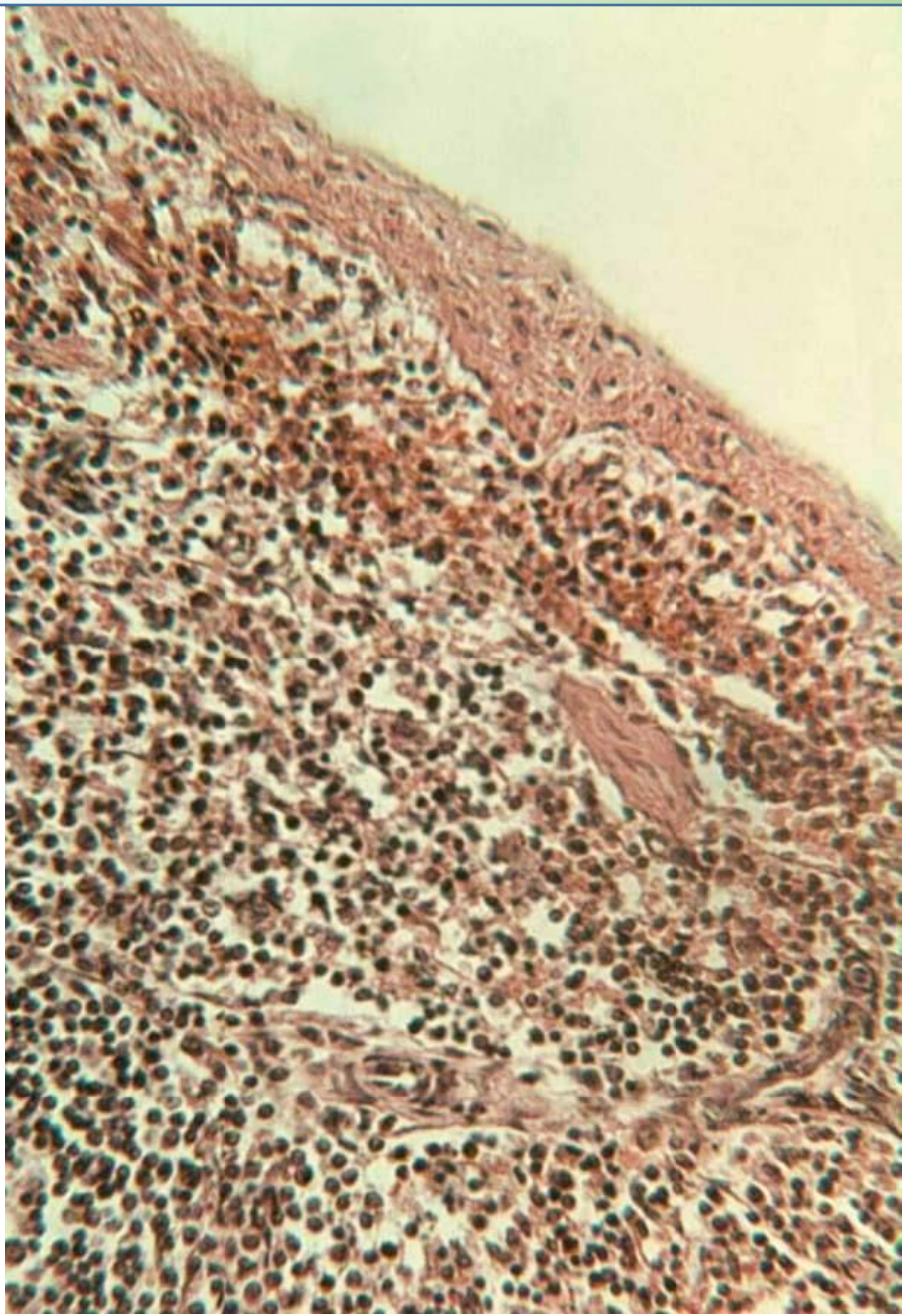
# SLEZINA (LIEN)



Sobotta



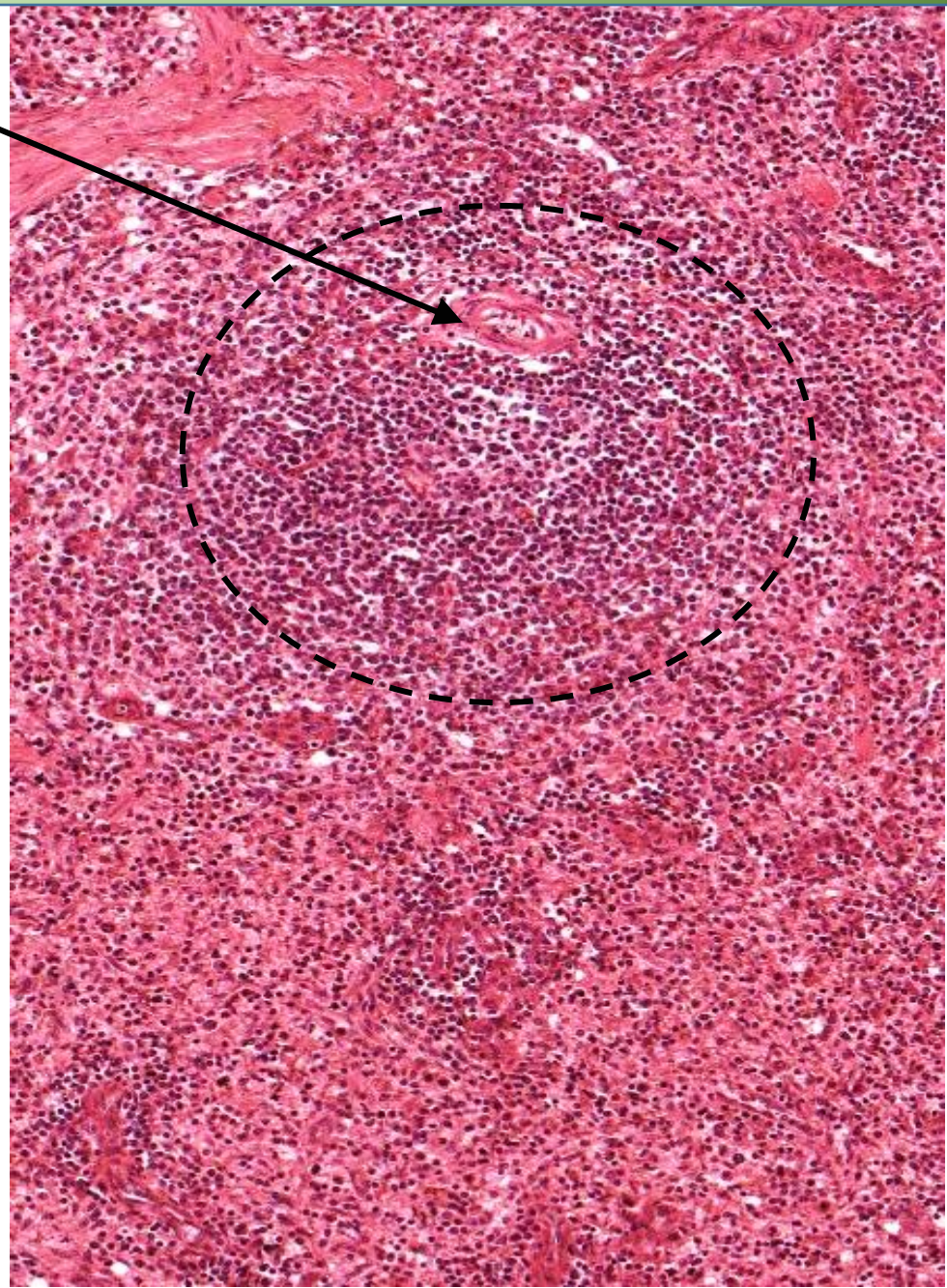
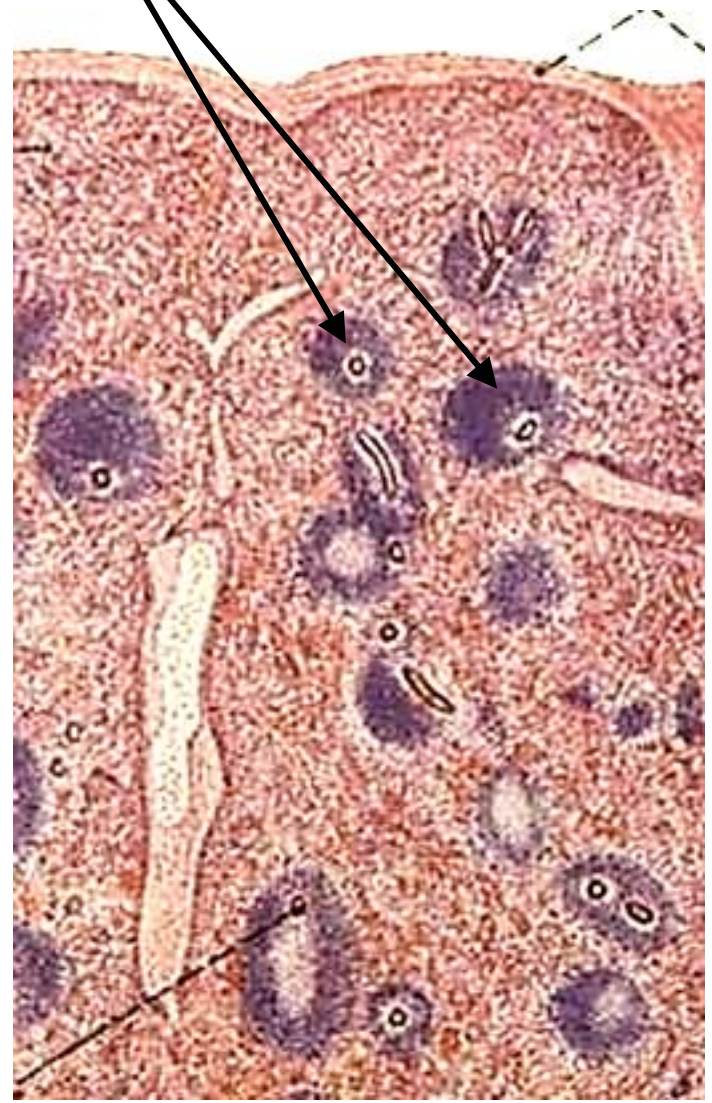# SLEZINA (LIEN)



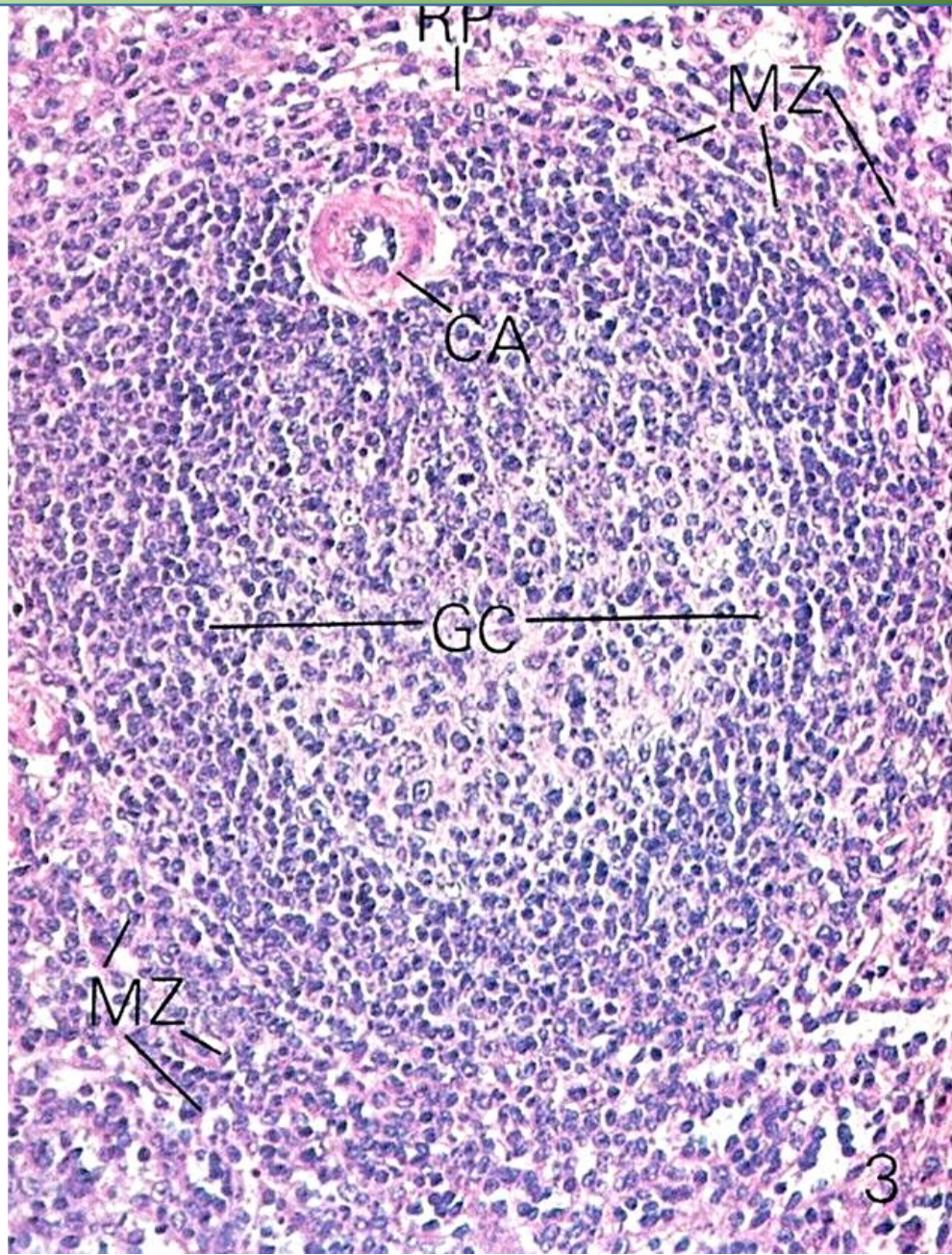
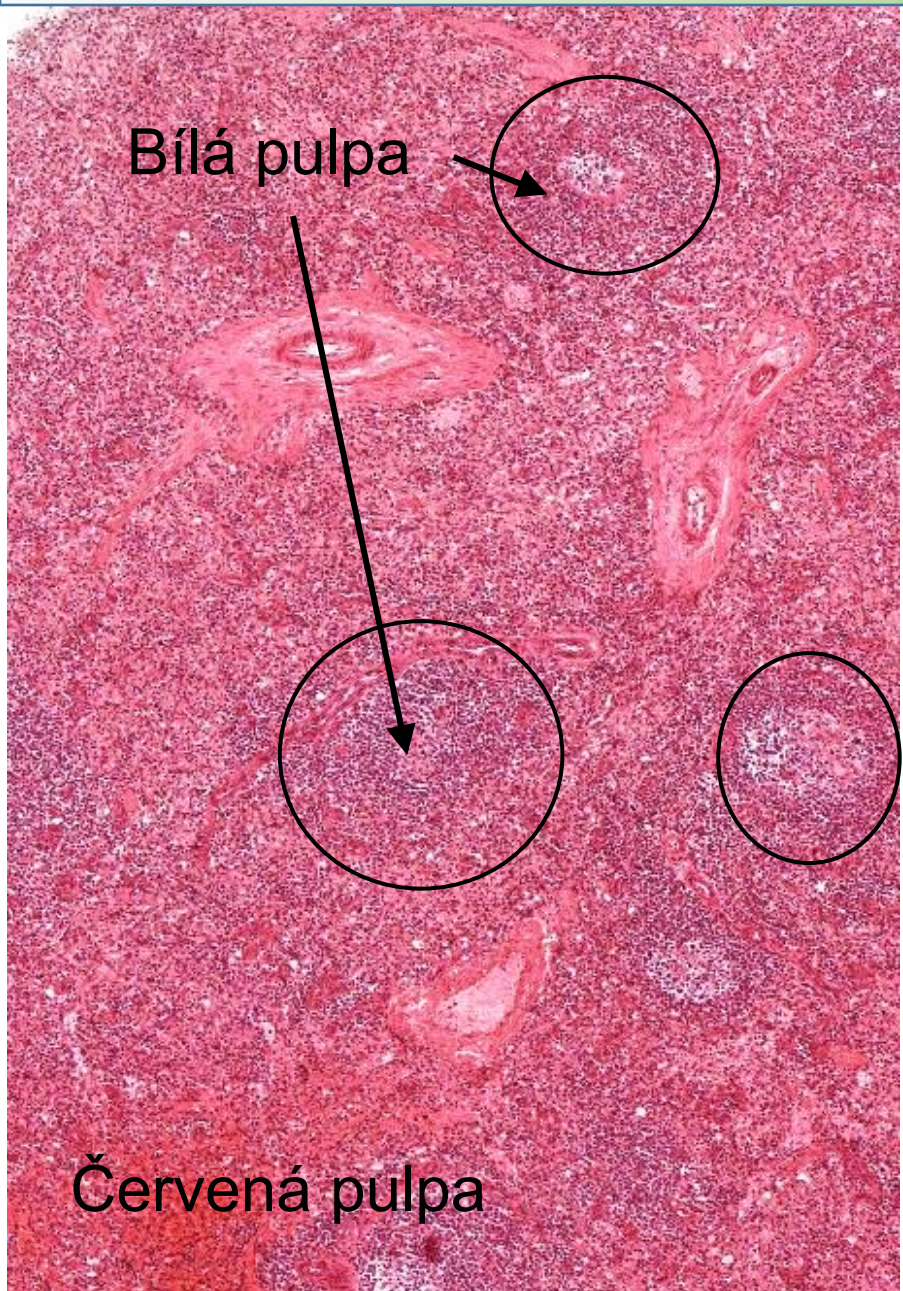
# SLEZINA (LIEN)

Bílá pulpa

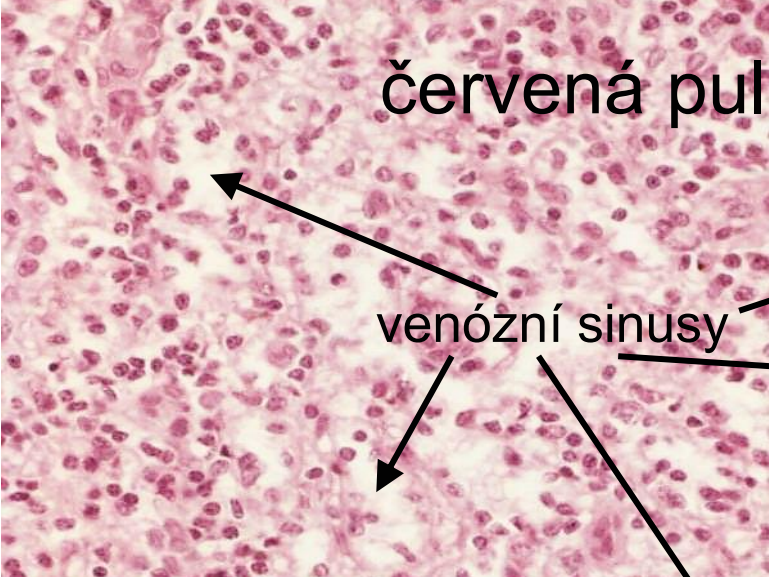
a. centralis



# SLEZINA (LIEN)

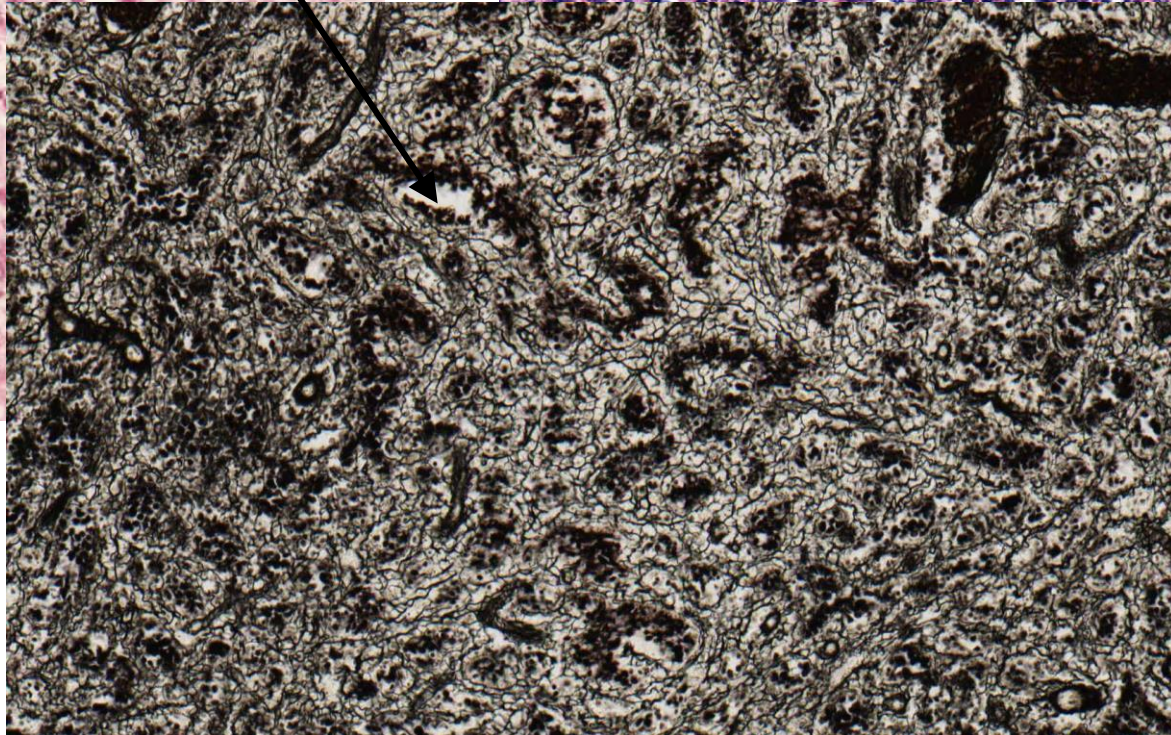
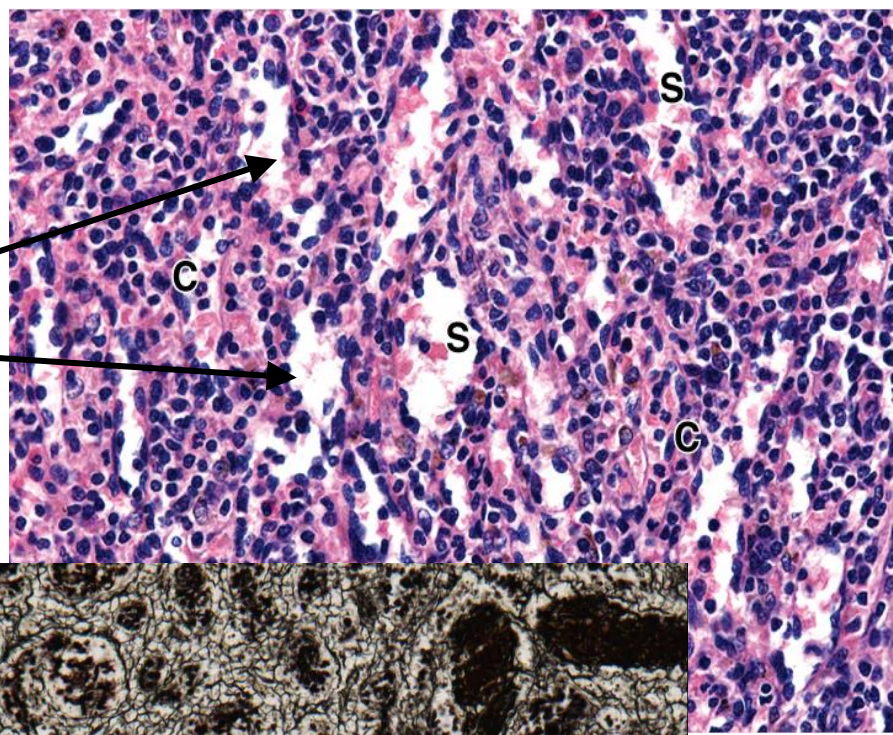


# SLEZINA (LIEN)



červená pulpa

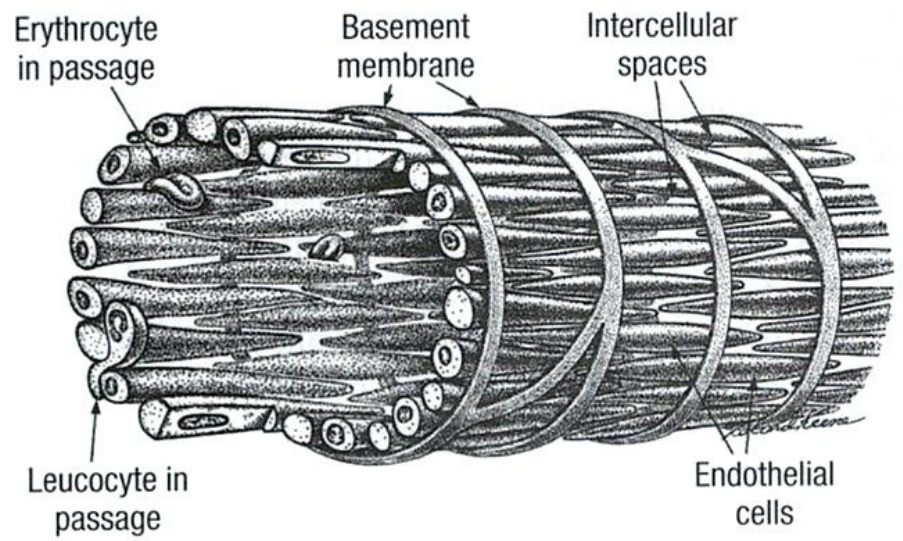
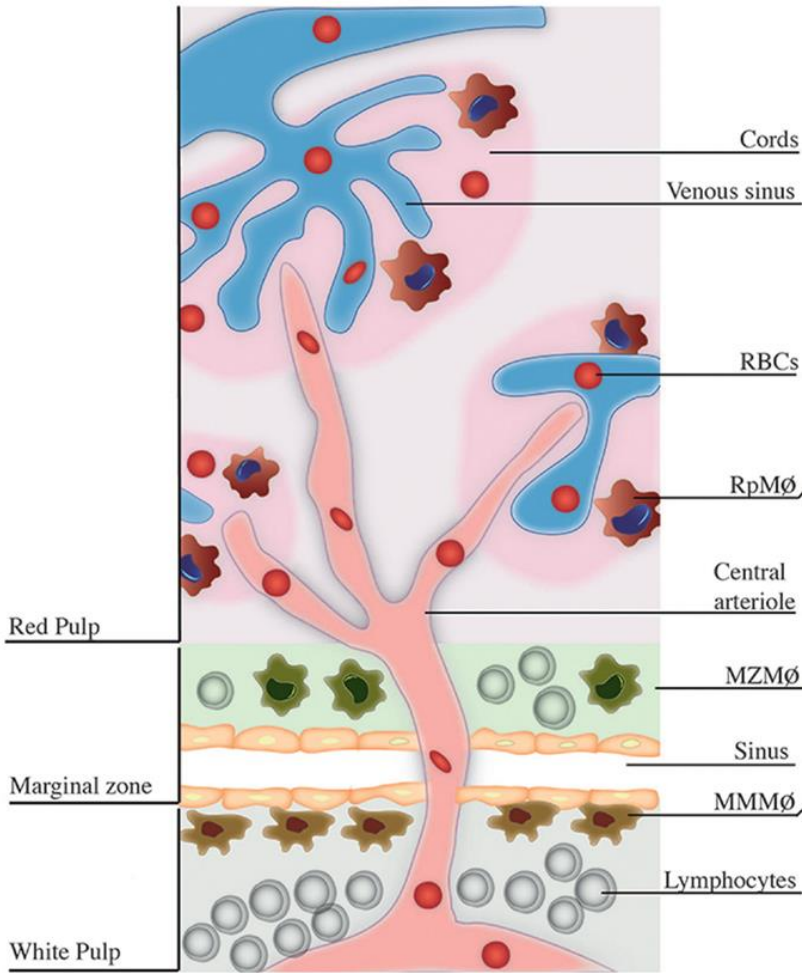
venózní sinusy



Mescher

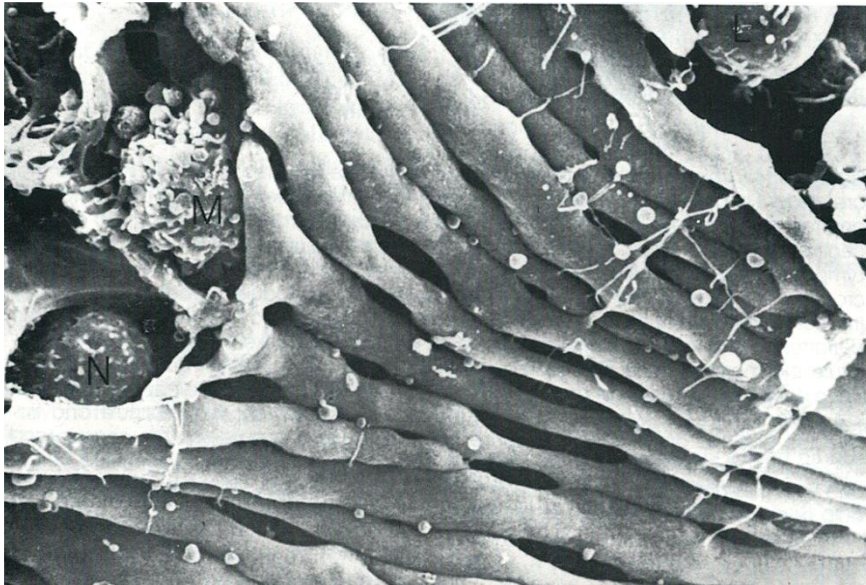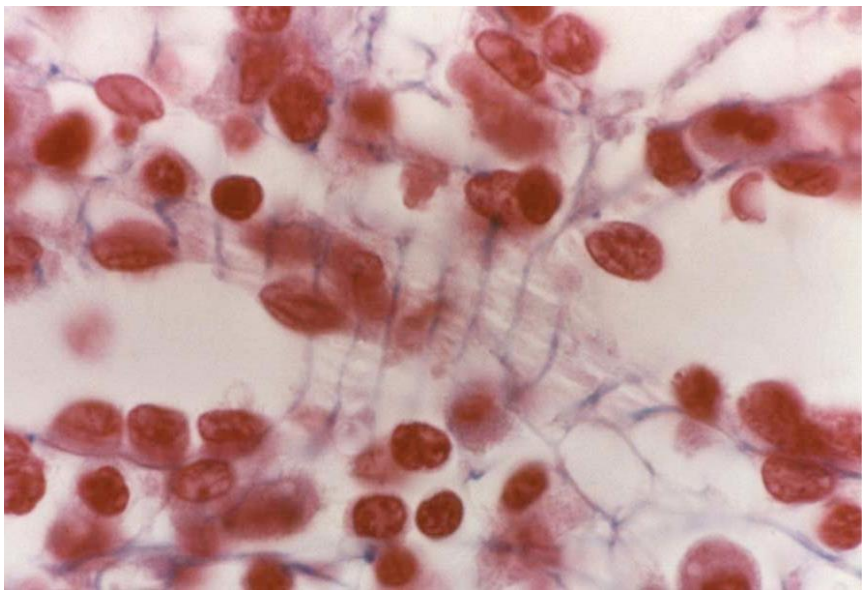
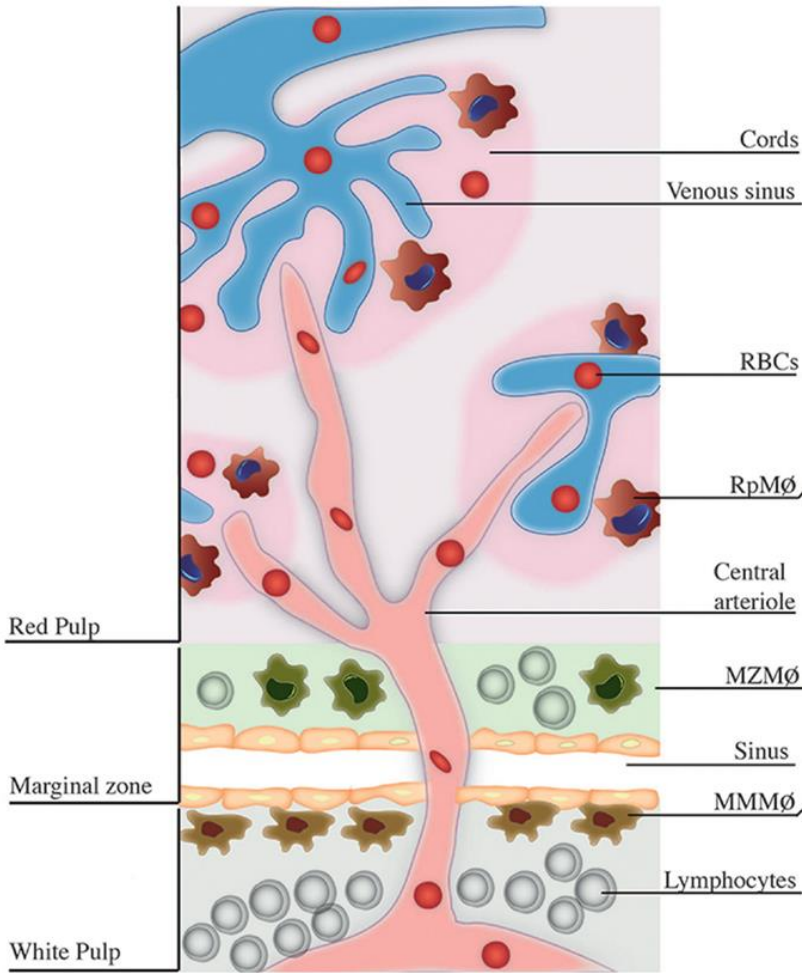
# SLEZINA (LIEN)

- venózní sinusy a Billrothovy provazce červené pulpy:  
**eliminace abnormálních erytrocytů**



# SLEZINA (LIEN)

- venózní sinusy a Billrothovy provazce  
červené pulpy:  
**eliminace abnormálních erytrocytů**



# SLEZINA (LIEN)

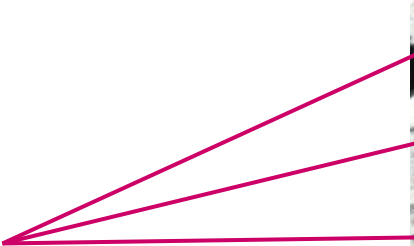
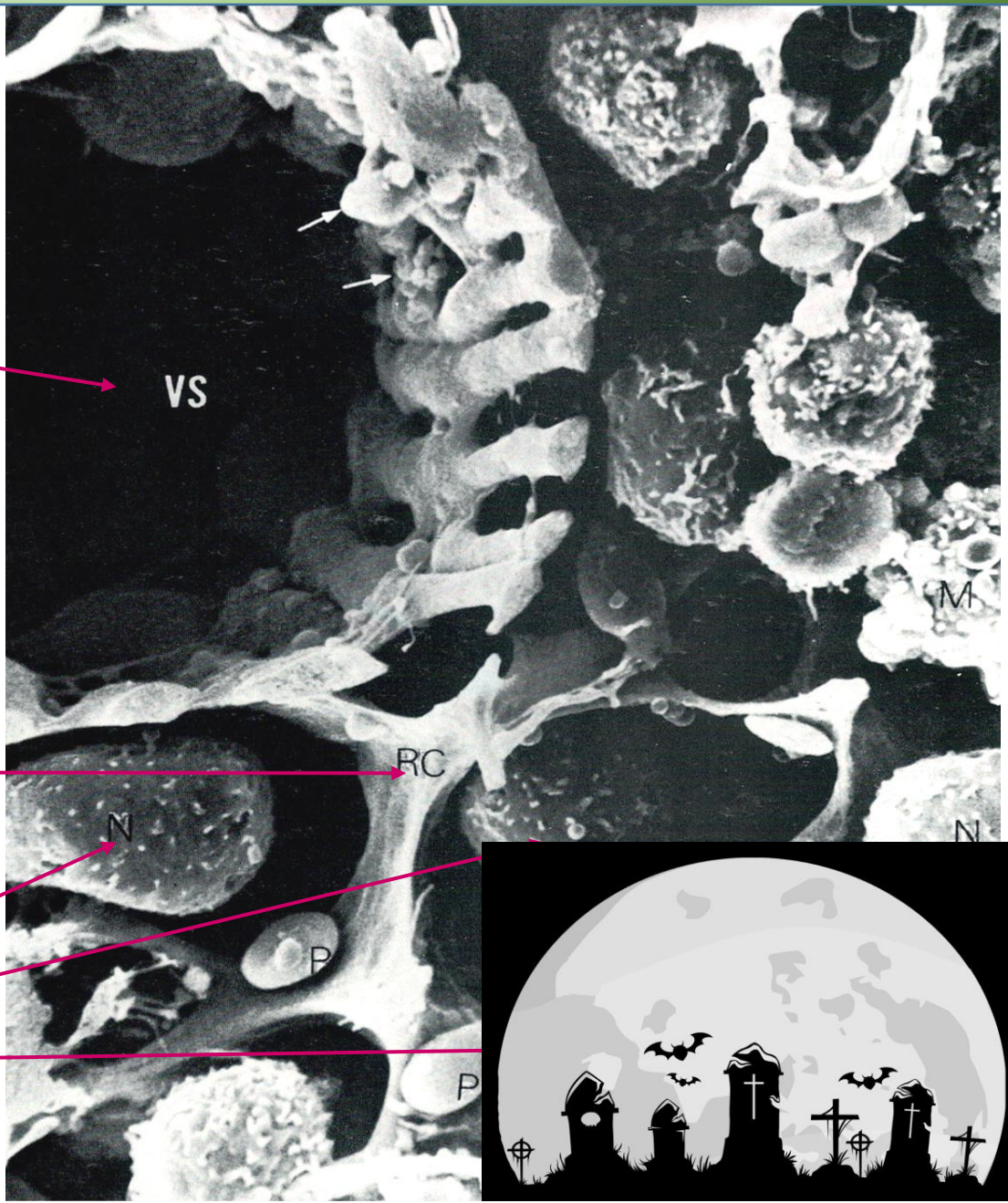
Venózní sinus

VS

Retikulární buňka

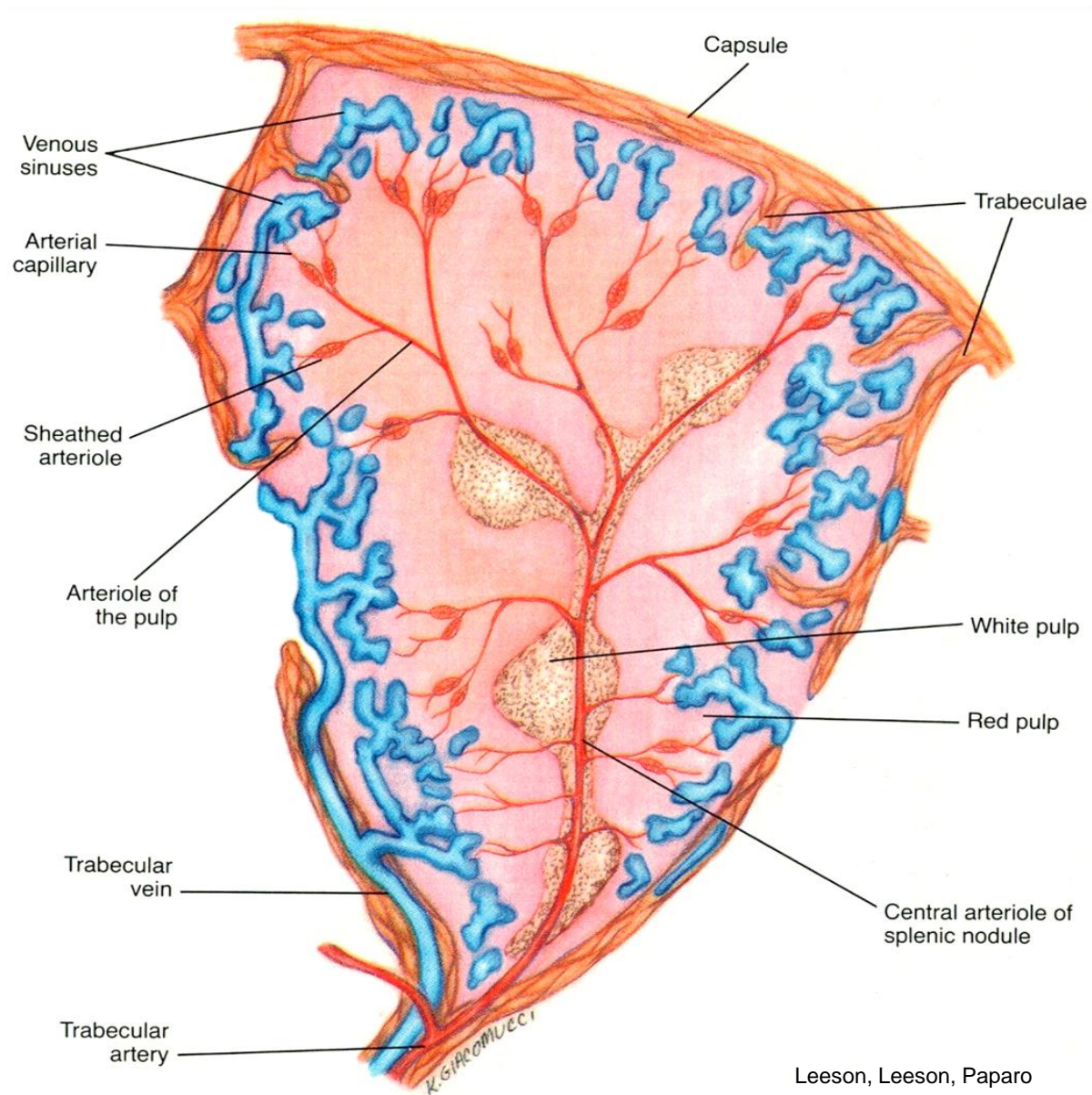
RC

Buňky v cirkulaci





# CIRKULACE VE SLEZINĚ

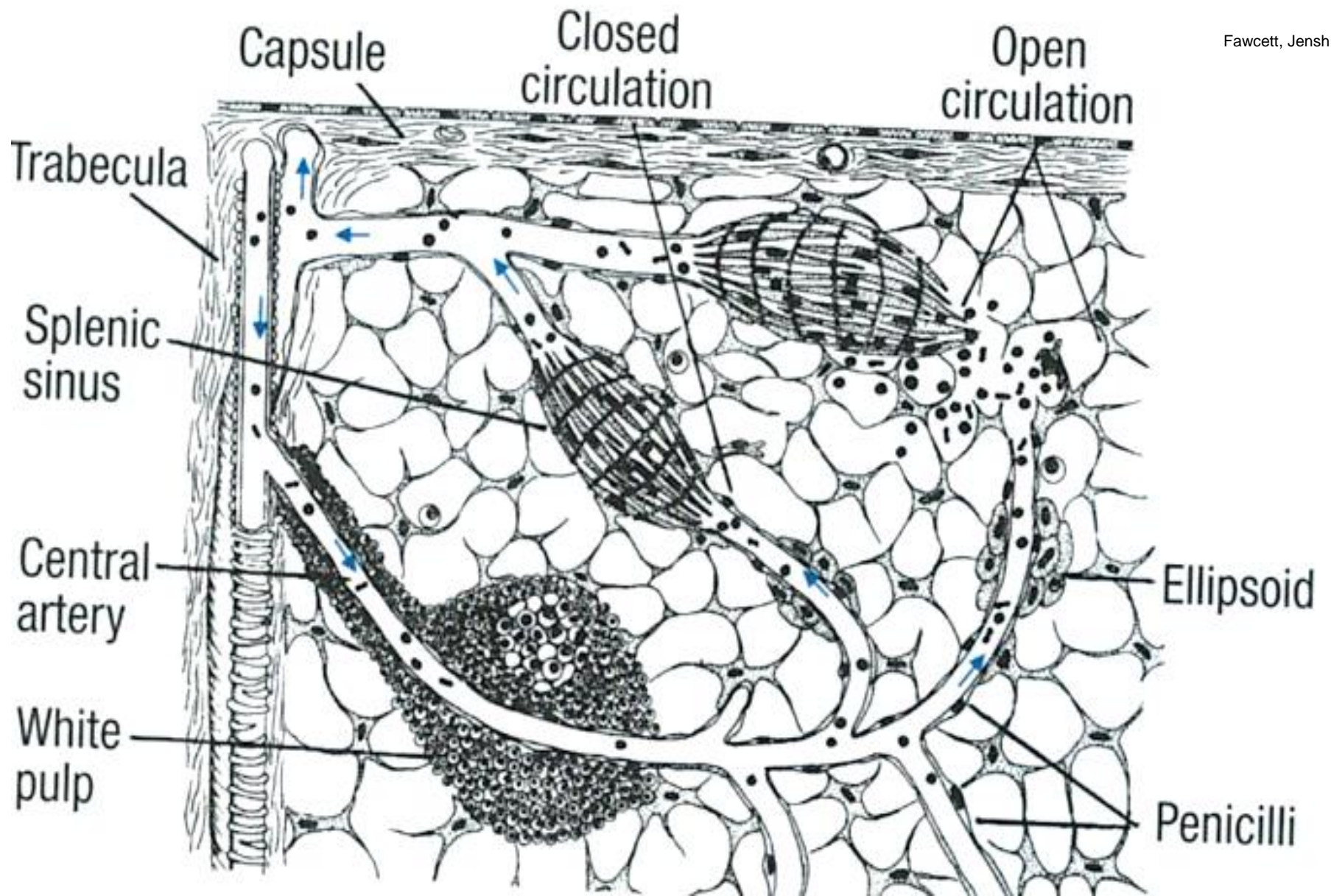


Leeson, Leeson, Paparo

- a. lienalis
- aa. trabeculares
- aa. centrales
- arteriolarae penicillatae
- venózní sinusy
- vény pulpy
- vv. trabeculares
- v. lienalis

# SPLEEN – OTEVŘENÁ A UZAVŘENÁ CIRKULACE

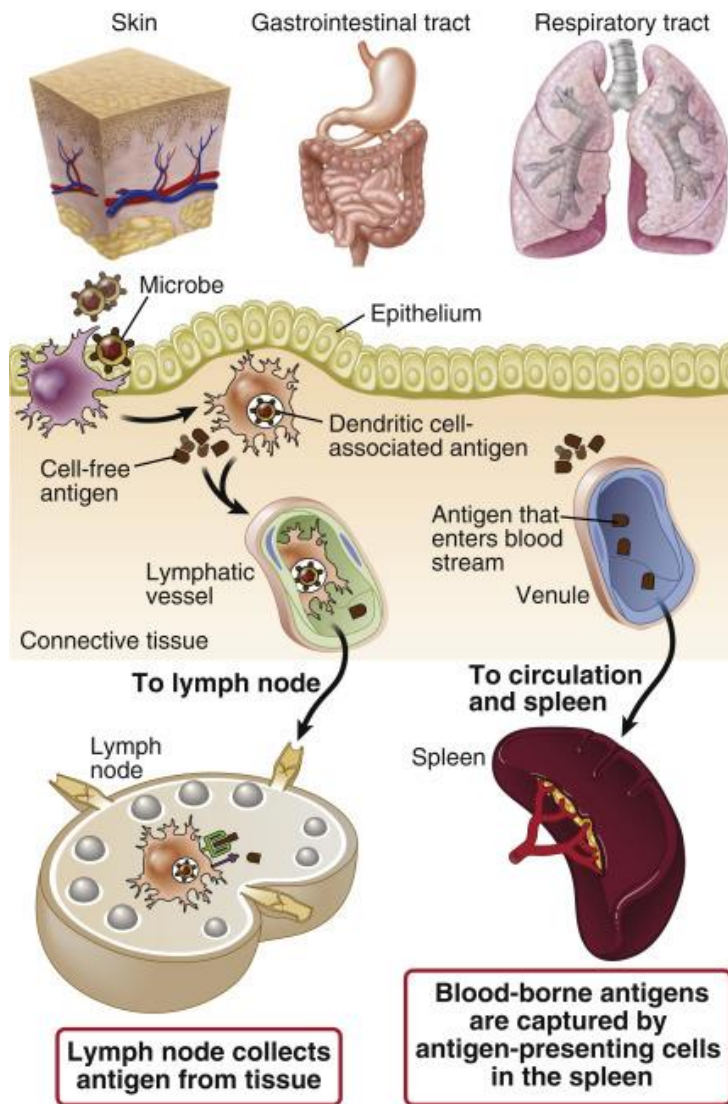
Fawcett, Jensch



# SLEZINA A LYMFATICKÁ UZLINA

**Lymfatická uzlina**

**Slezina**

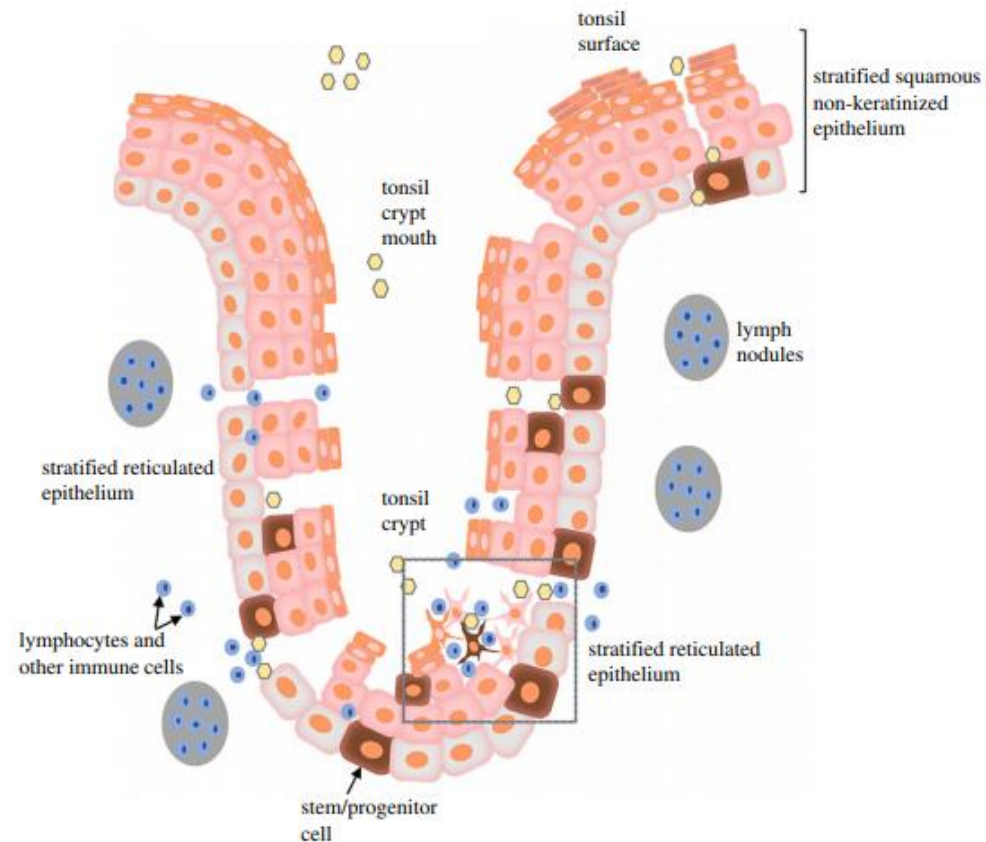
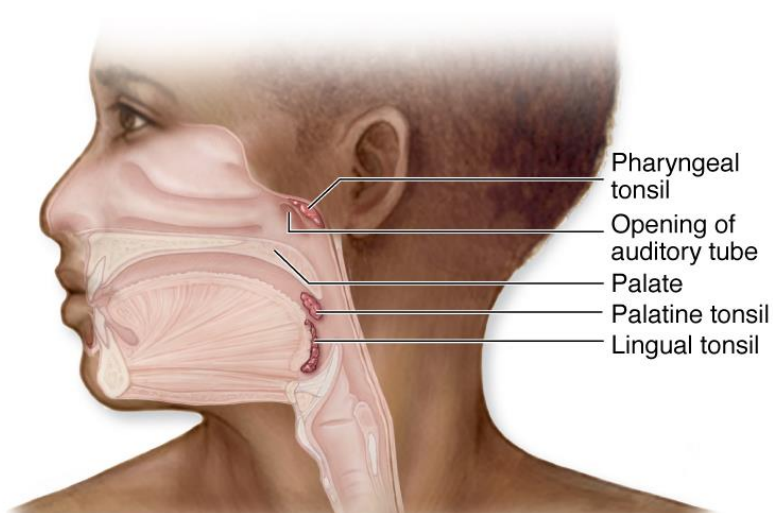


**lymfatický filtr**

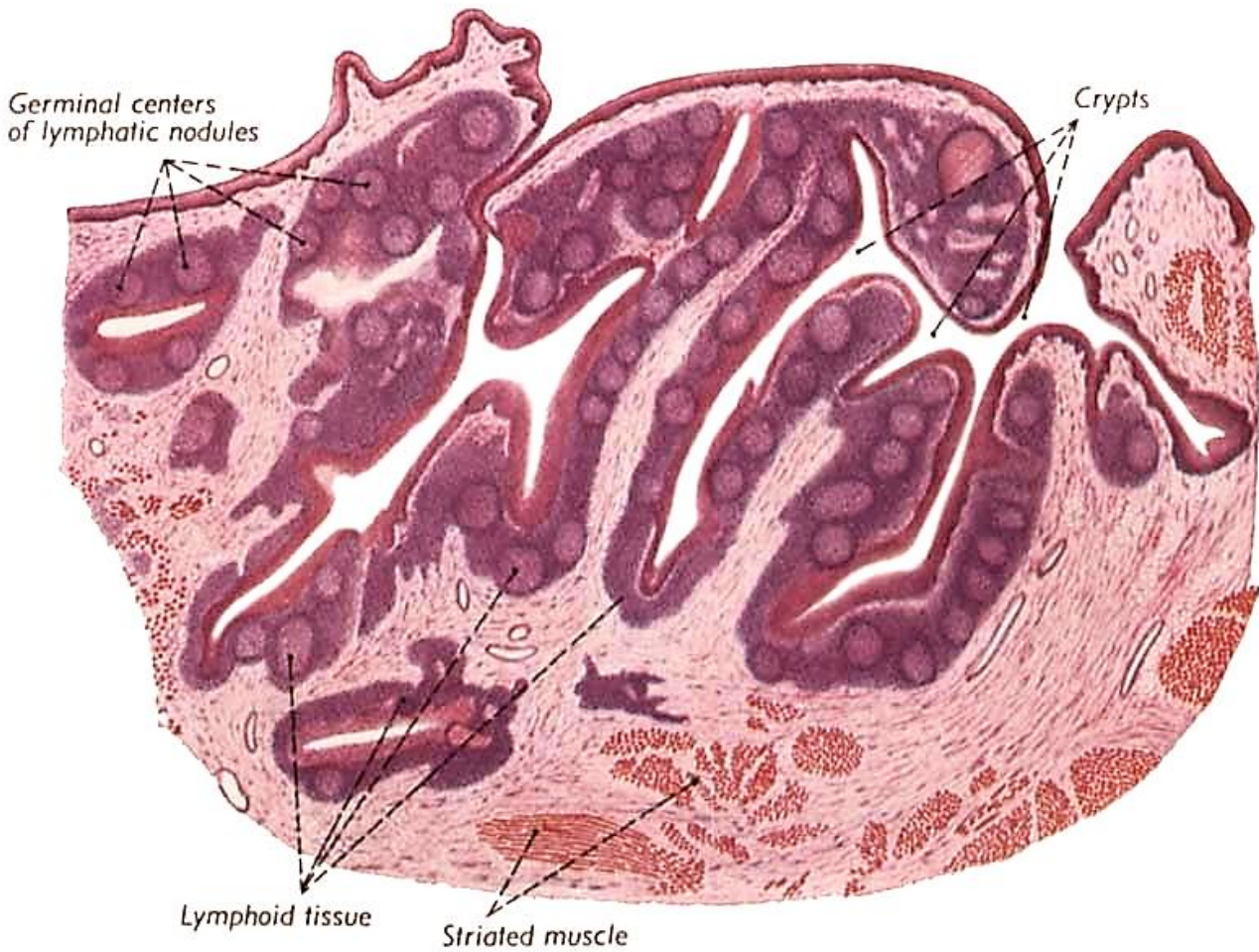
**krevní filtr**

# TONSILY

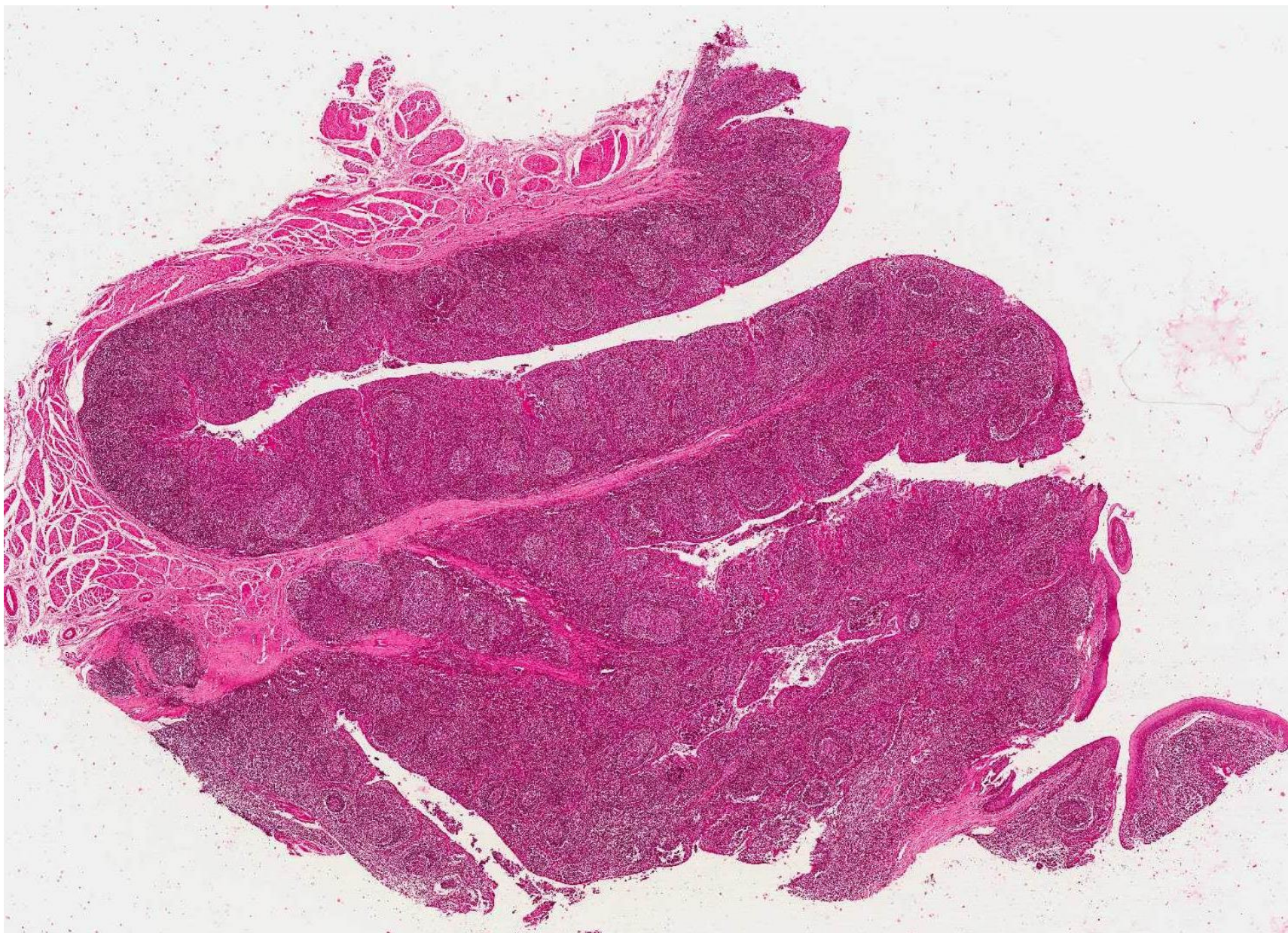
- neúplně opouzdřené
  - krypty – hluboké a rozvětvené invaginace kryté epitelem
  - agregáty lymfatické tkáně (folikuly) kryt epitelem krypt
  - rozvlákněný epitel (umožňuje přístup antigenům k leukocytům)
- **t. palatina** – vrstevnatý dlaždicový e.
  - **t. lingualis** – vrstevnatý dlaždicový e..
  - **t. pharyngea** – víceřadý cylindrický e.
  - **t. tubaria** – víceřadý cylindrický e.



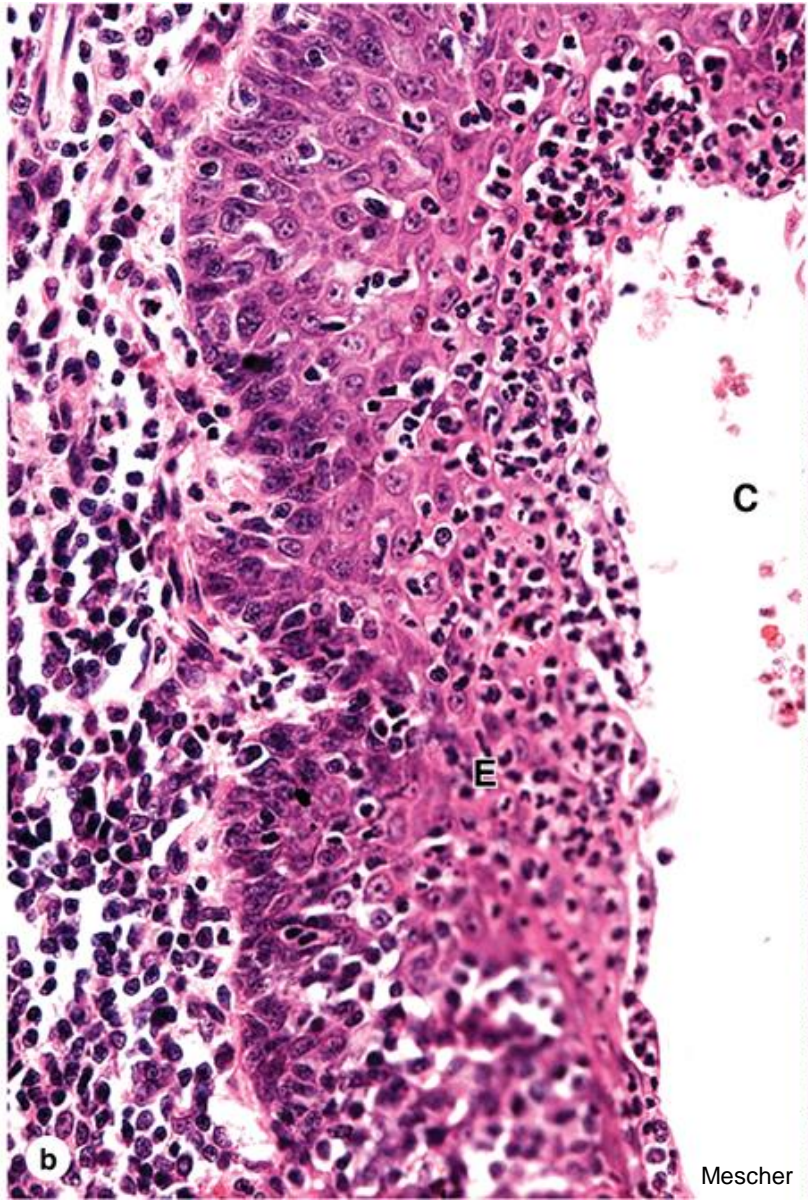
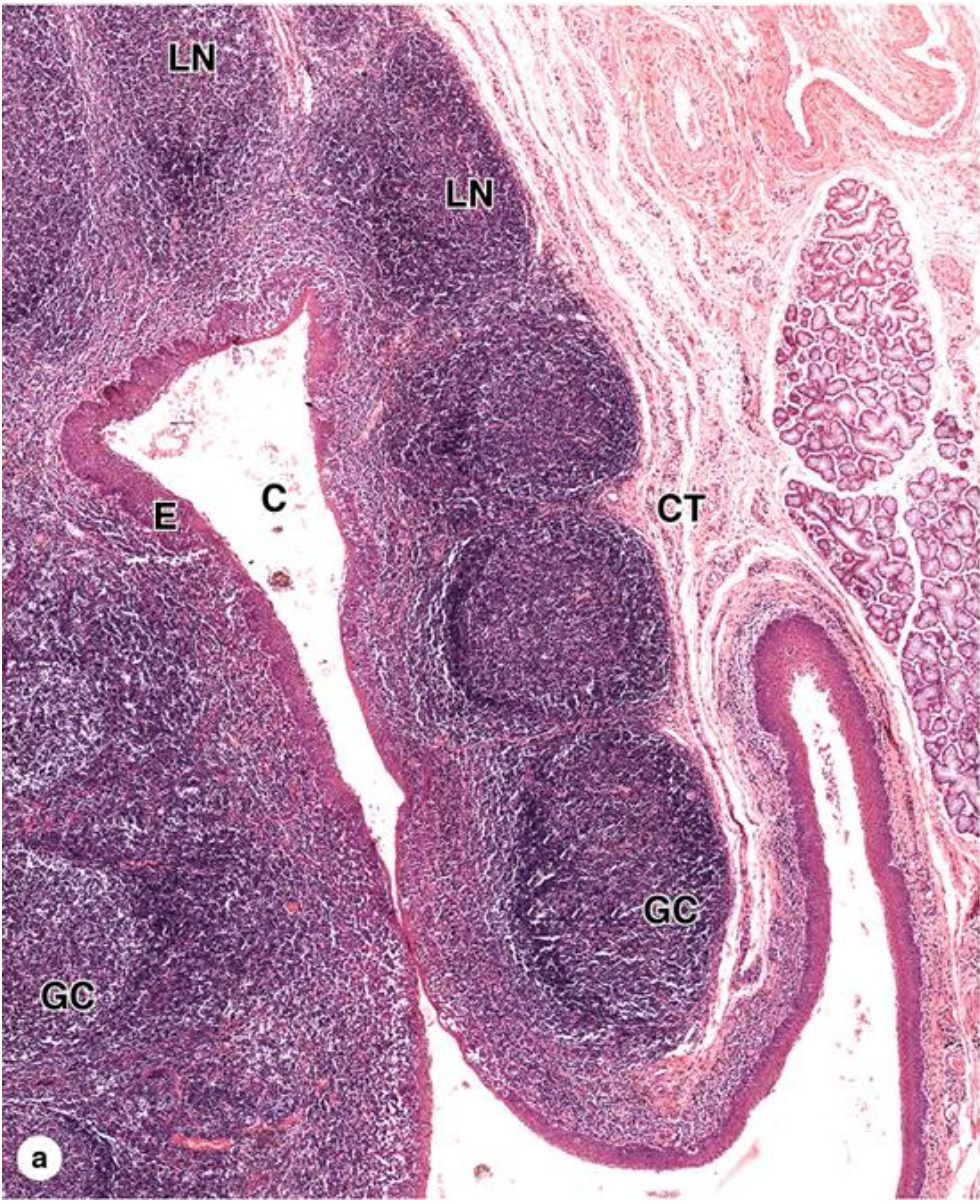
# TONSILLA PALATINA



# TONSILLA PALATINA



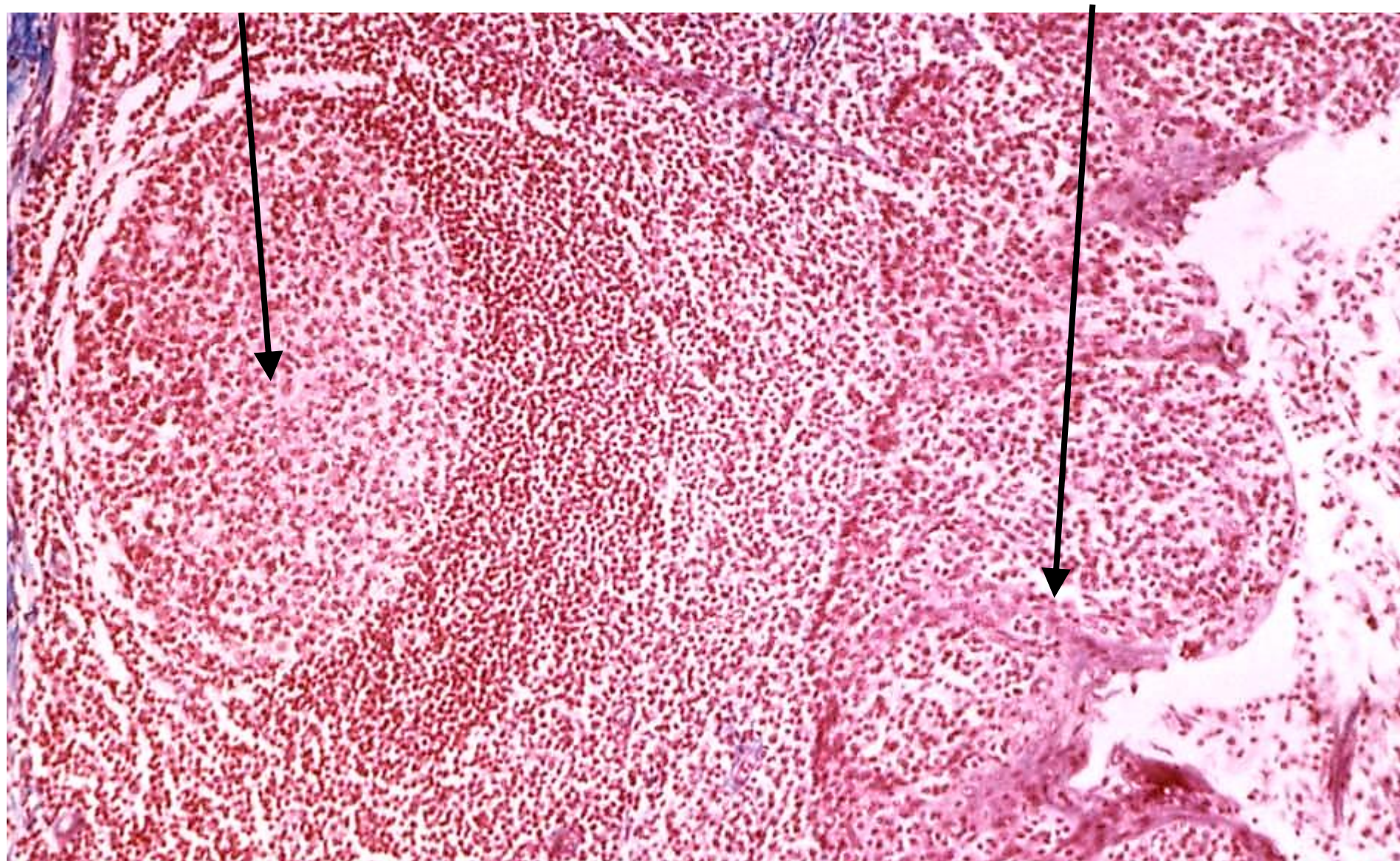
# TONSILLA PALATINA



# TONSILLA PALATINA

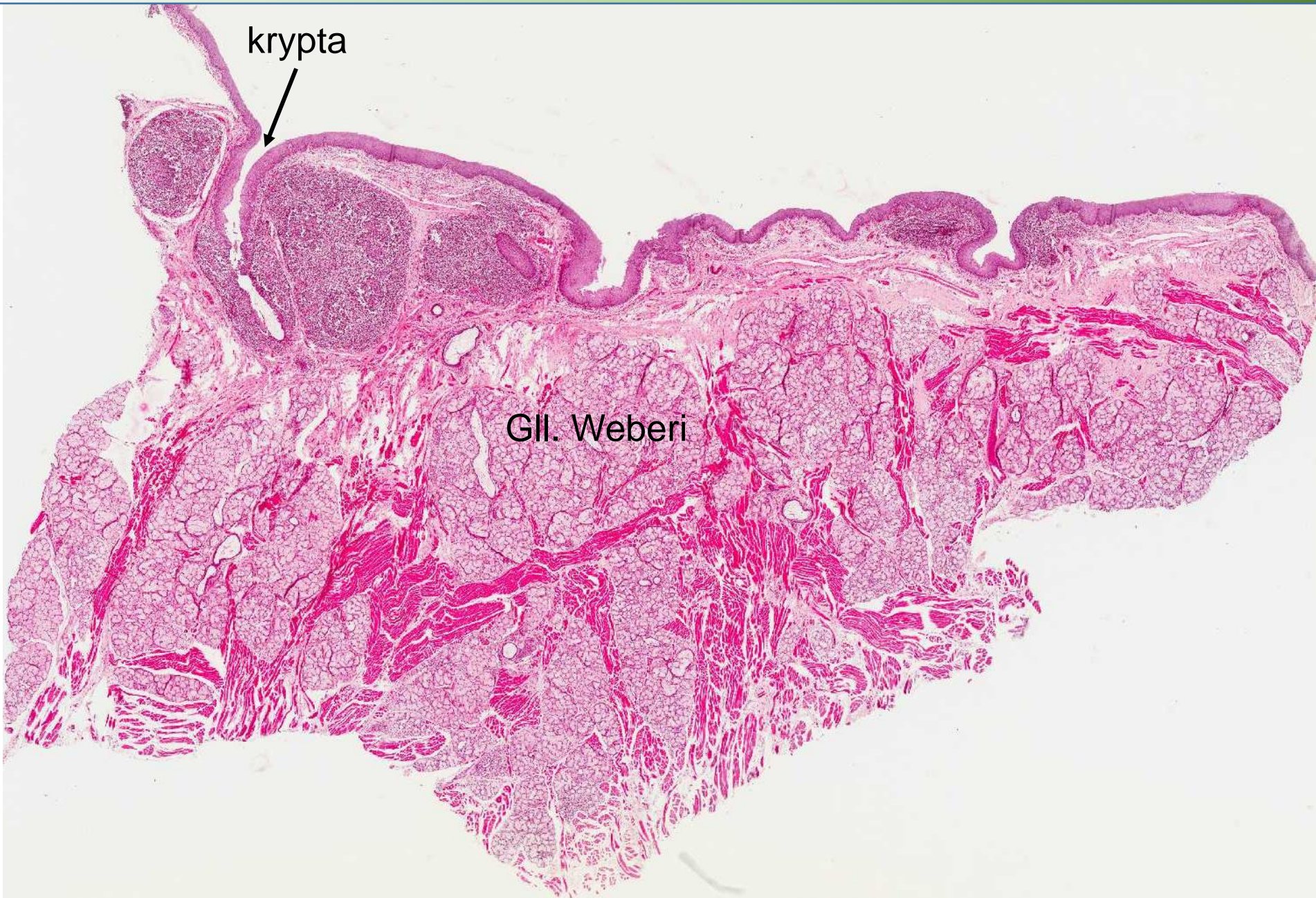
lymfatický uzlík

rozvlákněný epitel





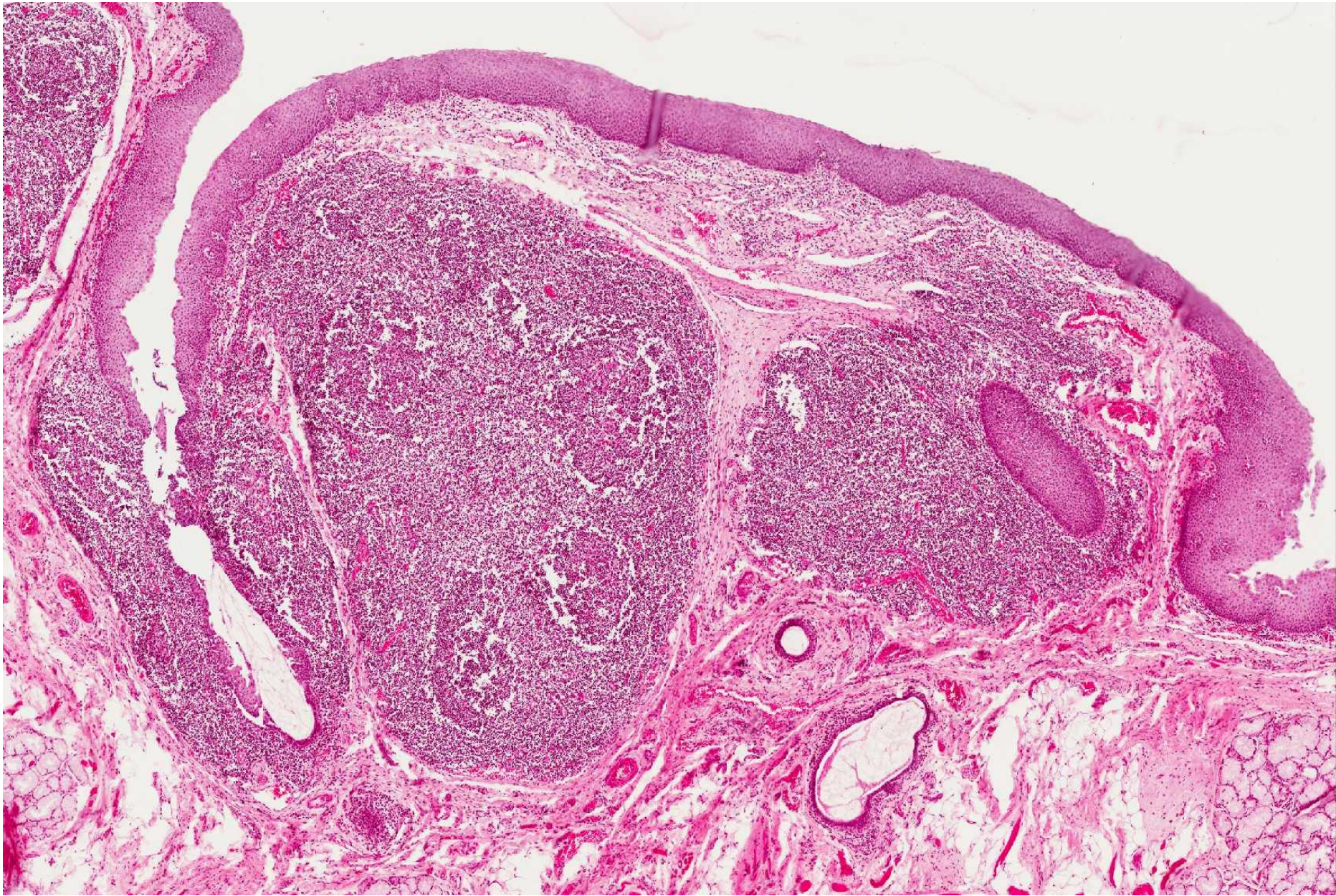
# TONSILLA LINGUALIS



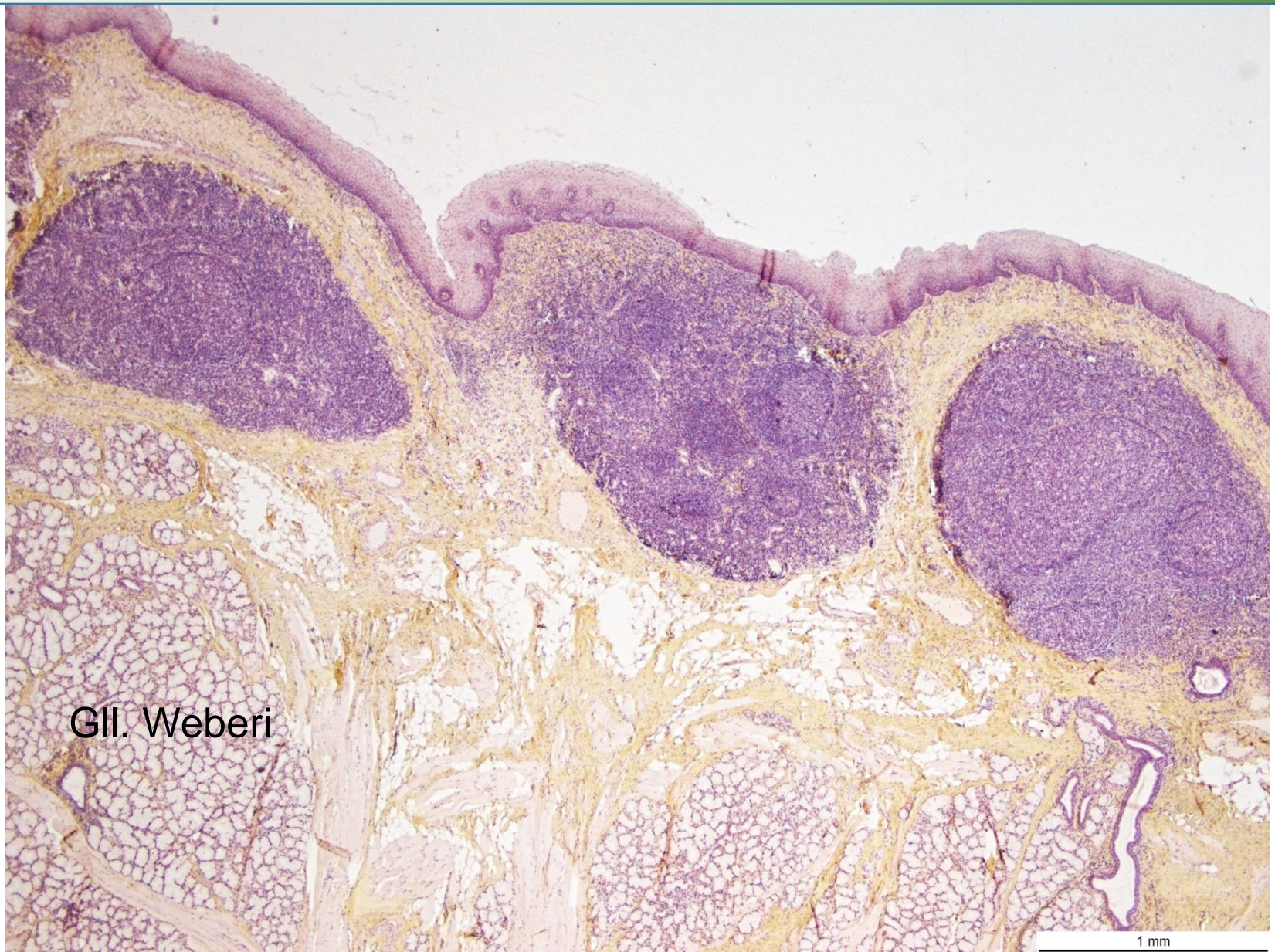
krypta

Gll. Weberi

# TONSILLA LINGUALIS



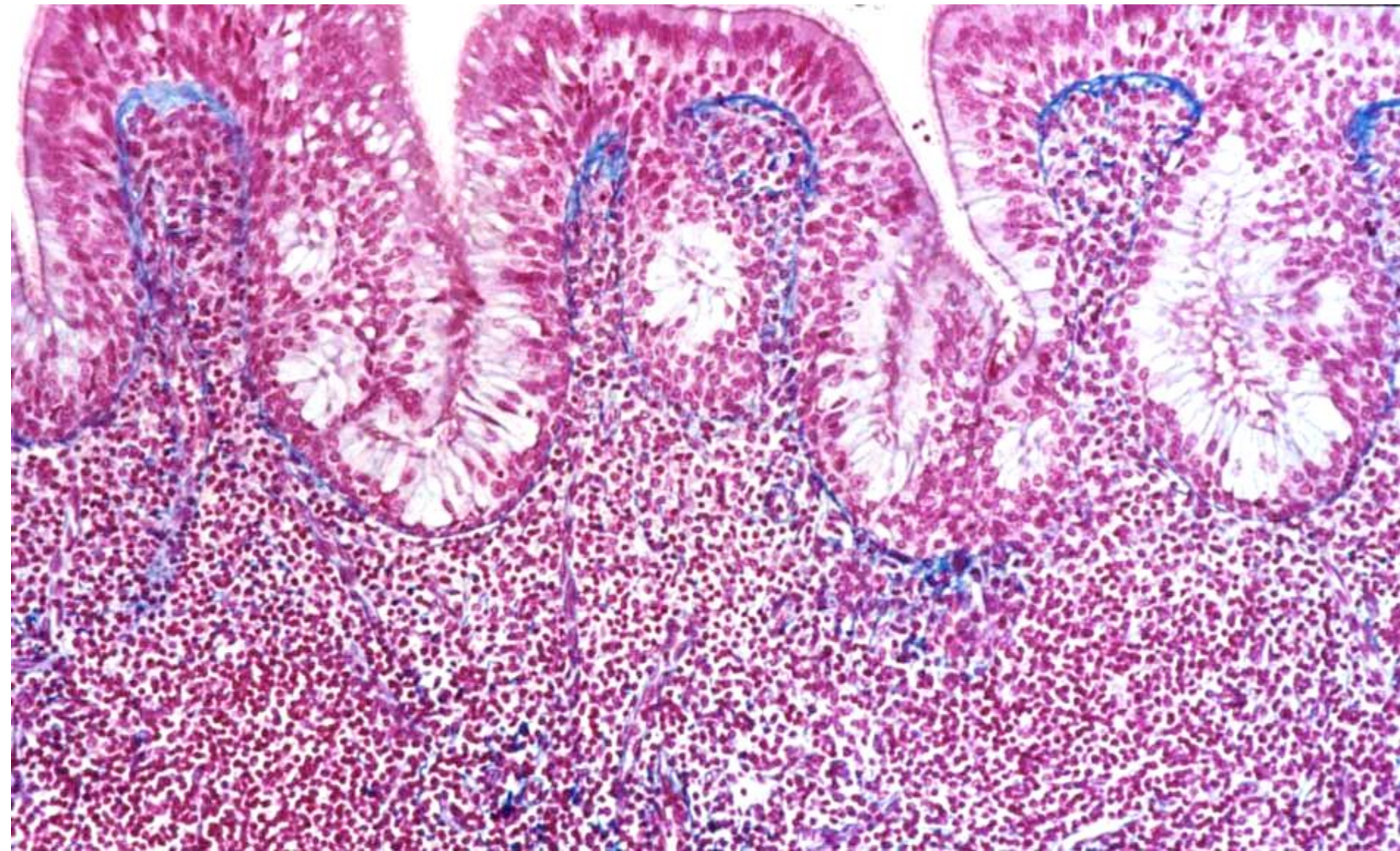
# TONSILLA LINGUALIS



Gll. Weberi

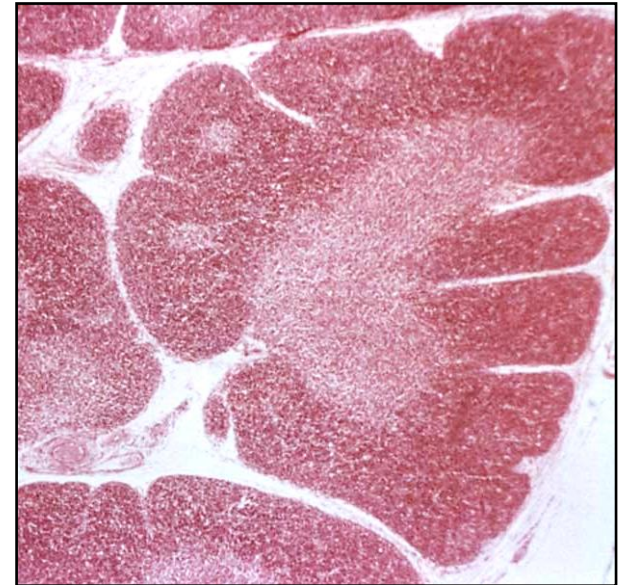
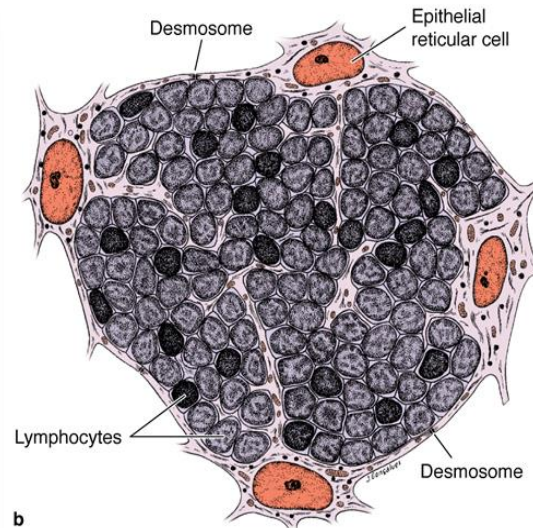
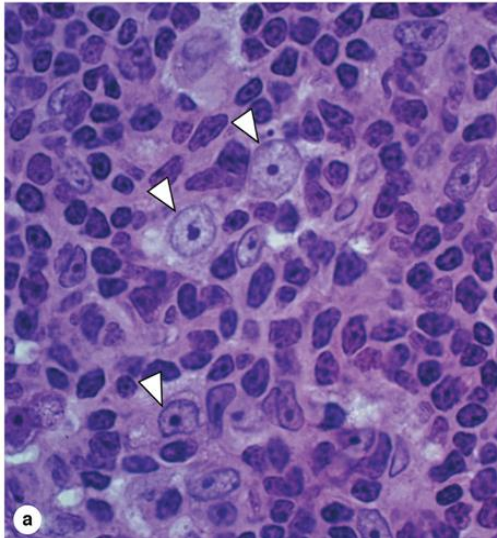
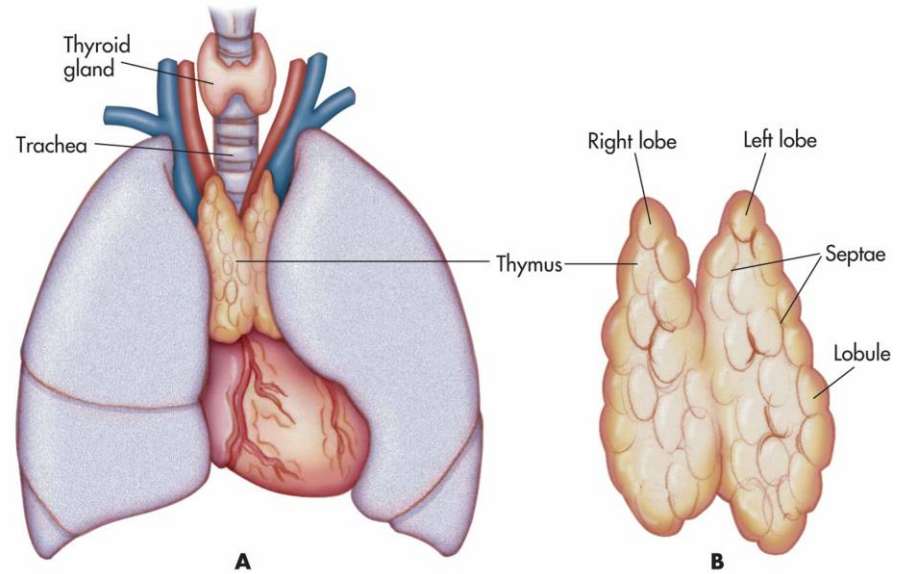
1 mm

# TONSILLA PHARYNGEA

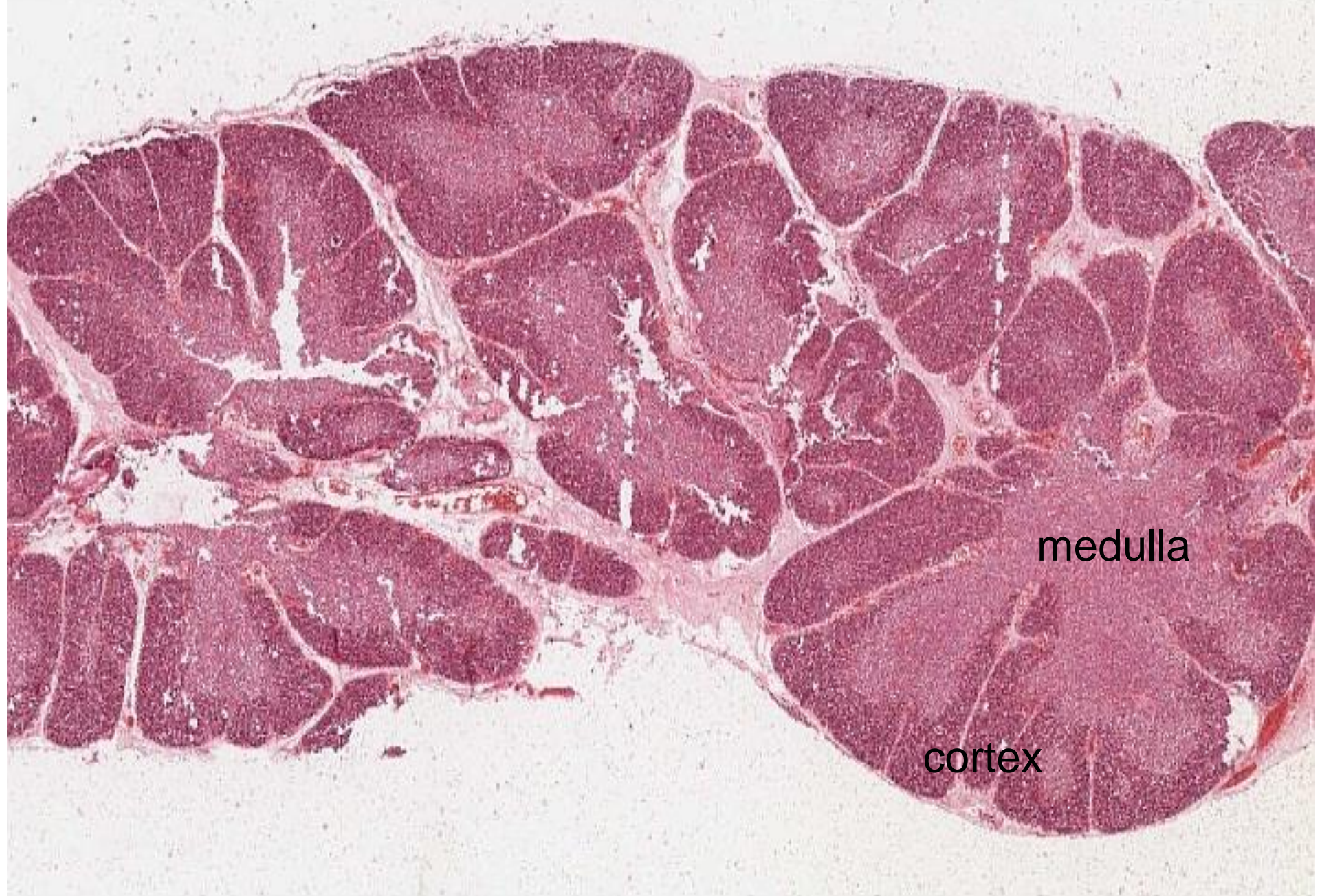

# BRZLÍK (THYMUS)

- vazivový obal
- parenchym: kůra a dřeň
- epiteliální retikulum (cytoretikulum)
- T-lymfocyty
- Hassalova tělíska



# BRZLÍK V DĚTSTVÍ



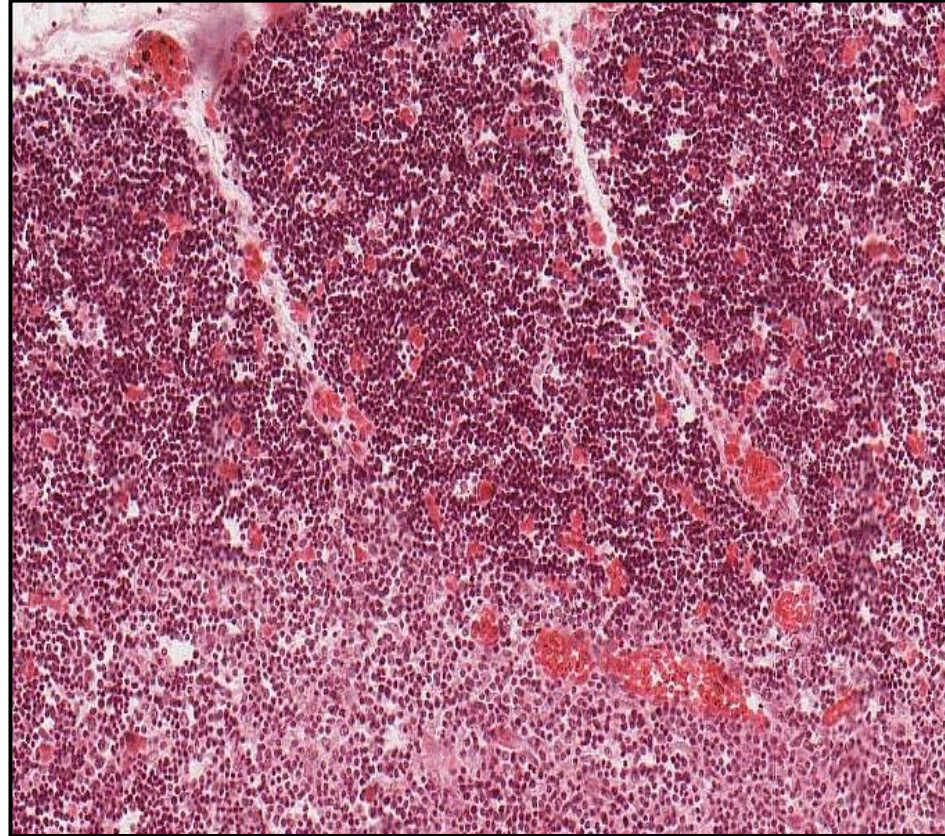
medulla

cortex

# BRZLÍK (THYMUS) - KŮRA

## Kůra:

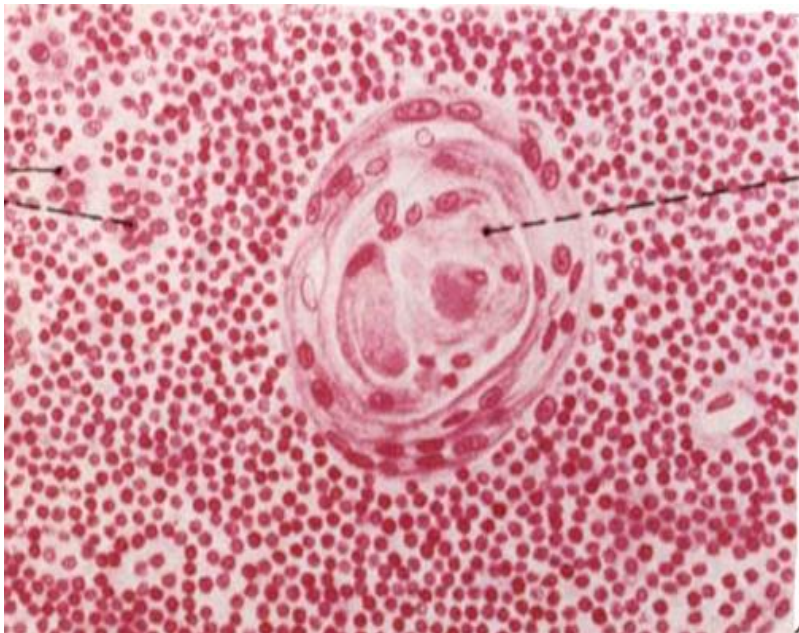
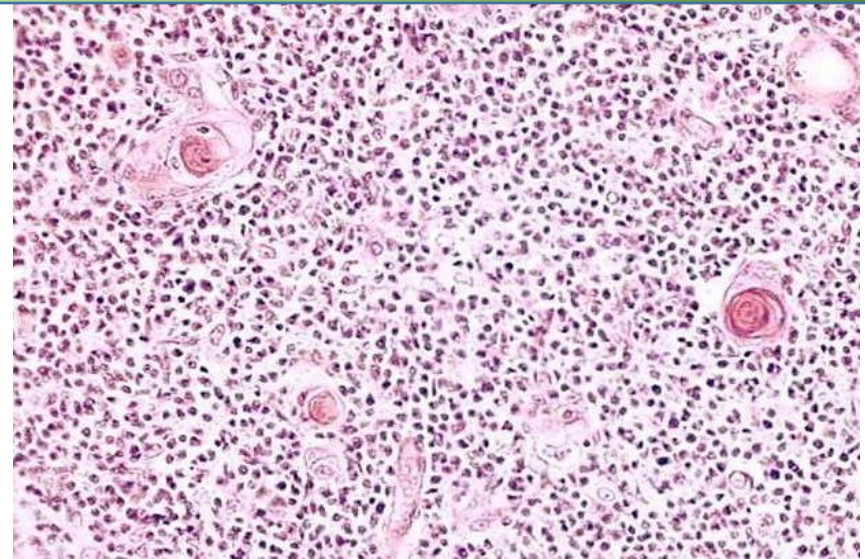
- nezralé imunitní buňky - thymocyty
- imunokompetence
- **pozitivní selekce (funkční TCR)**
- **hemato-tymická bariéra** (endotel + bazální lamina + cytotetikulum)
- brání předčasnému kontaktu s antigeny



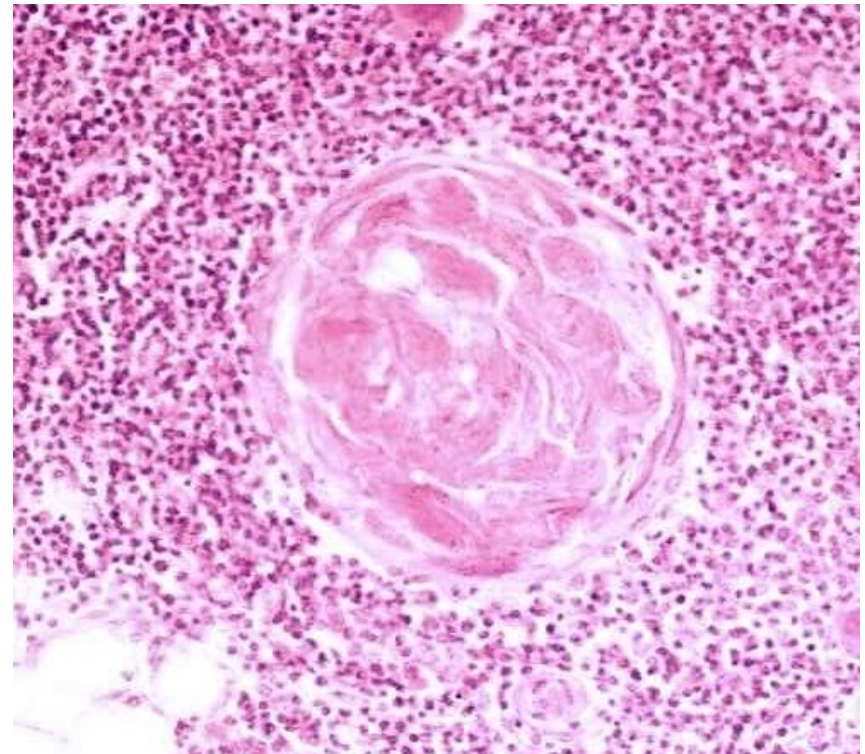
# BRZLÍK (THYMUS) - DŘEŇ

## Dřeň:

- **negativní selekce** – prevence autoimunitní reakce
- navození **centrální imunitní tolerance**
- přežije jen 2-3% T-lymfocytů
- cytotretikulum
- hemato-tymická bariéra chybí



Hassalova tělíska ve dřeňi





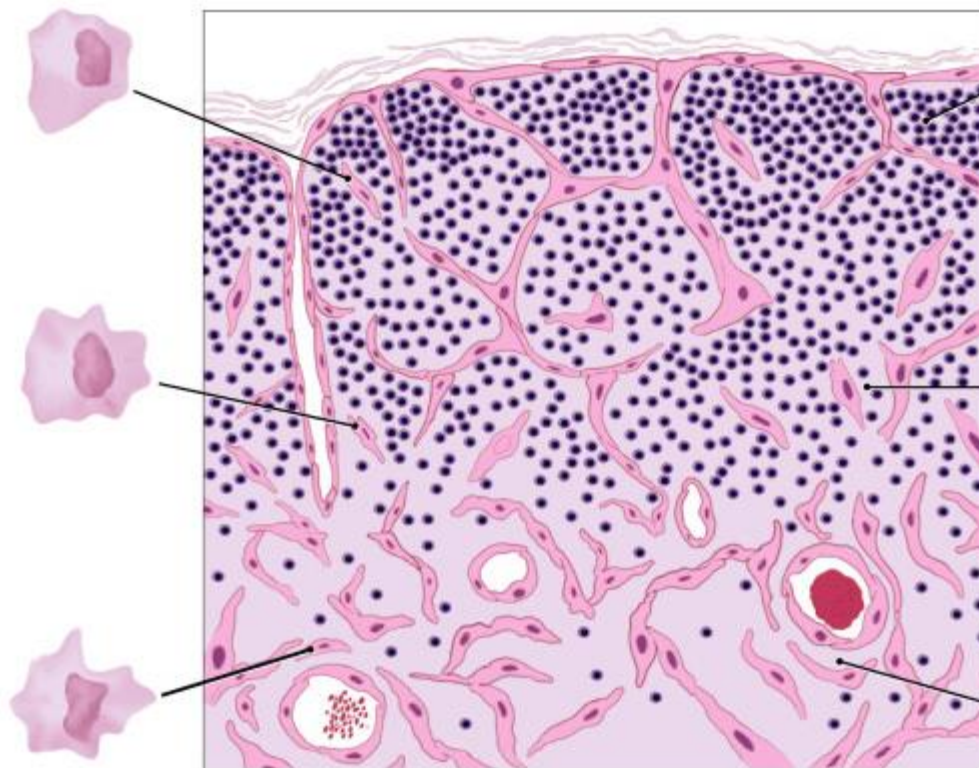
# SELEKCE T-LYMFOCYTŮ

Epiteliální cytotetikulum

Thymocyty

Kortikální

Medulární



CD4- CD8-

CD4+ CD8+

CD4+ nebo CD8+

Funkční TCR

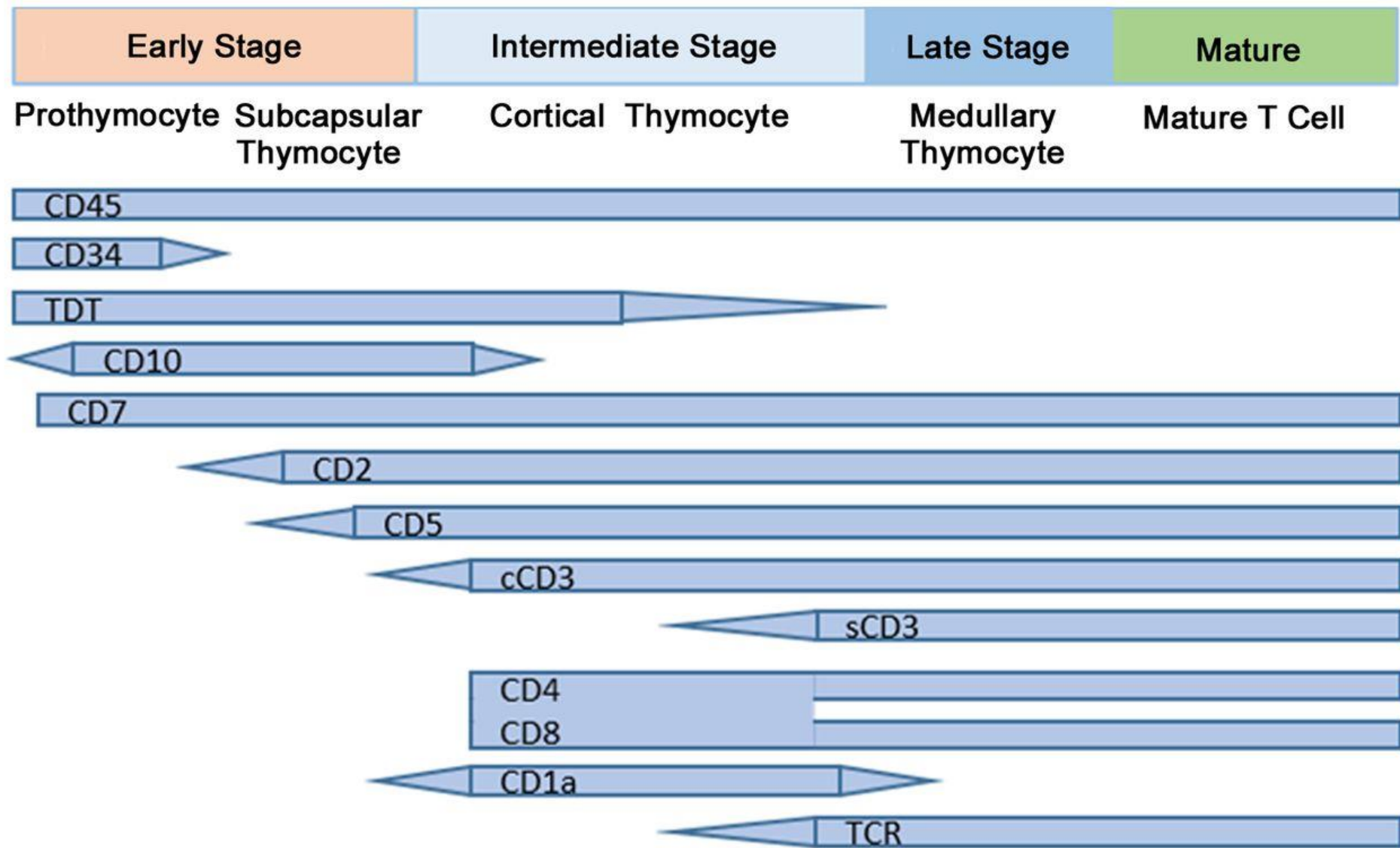
Není autoreaktivita

T-lymfocyty

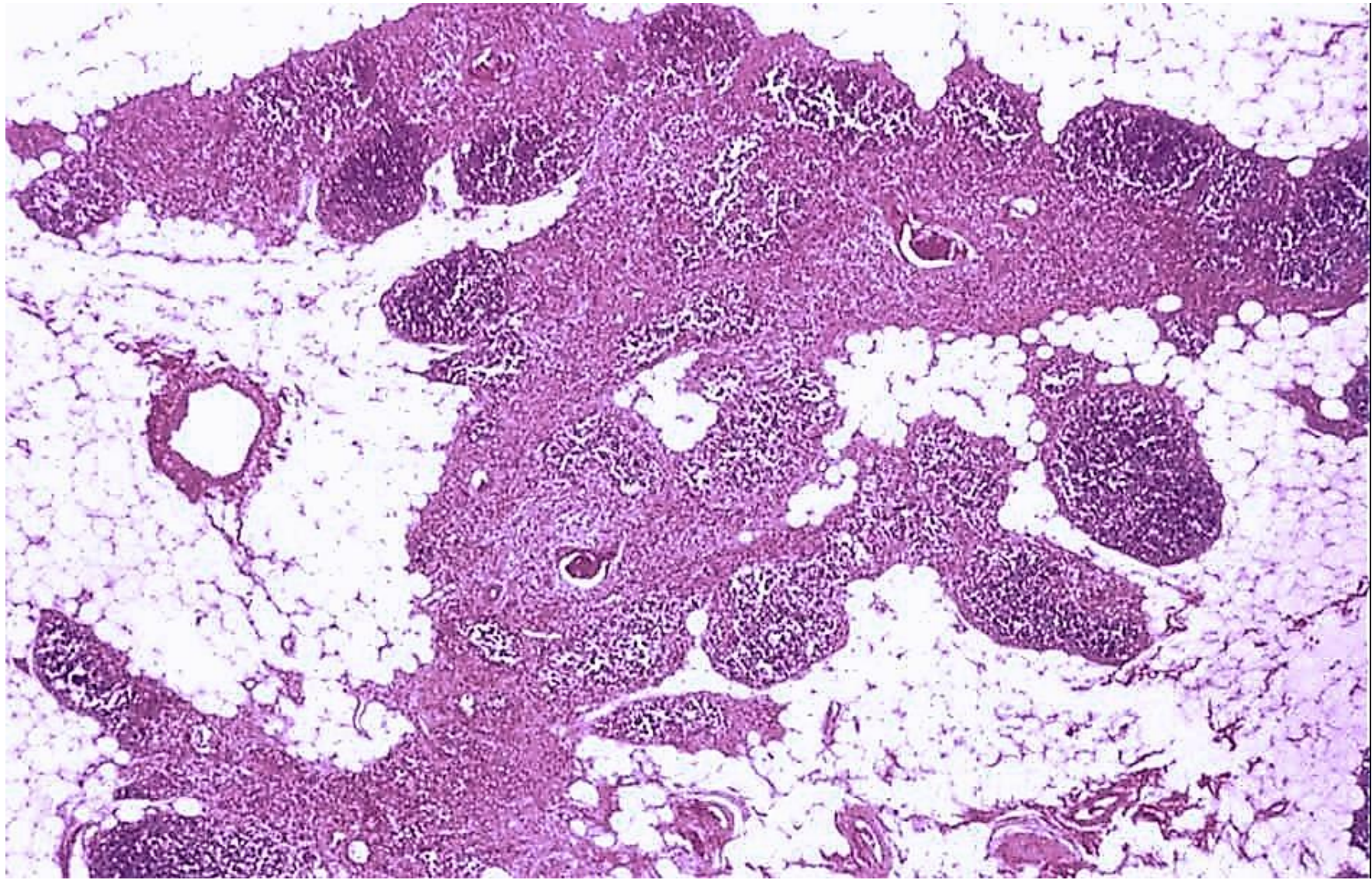
Uvolnění z thymu



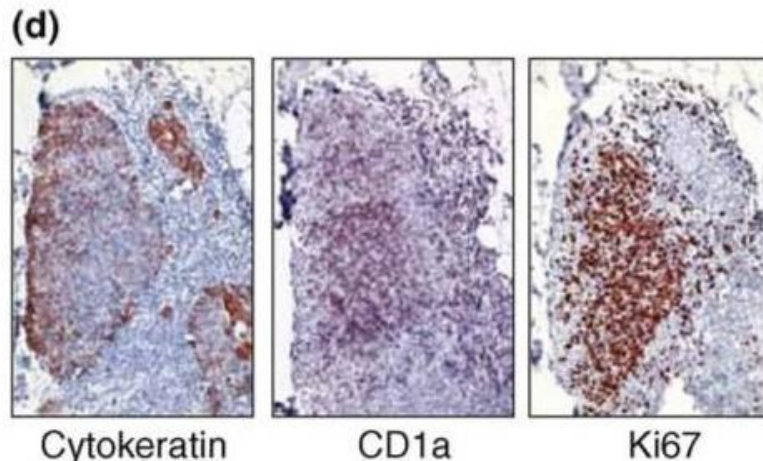
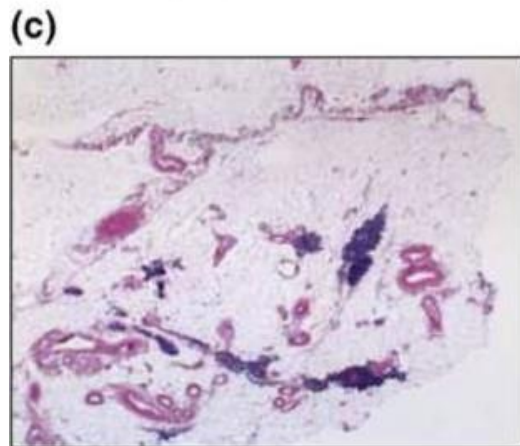
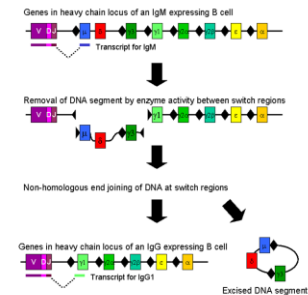
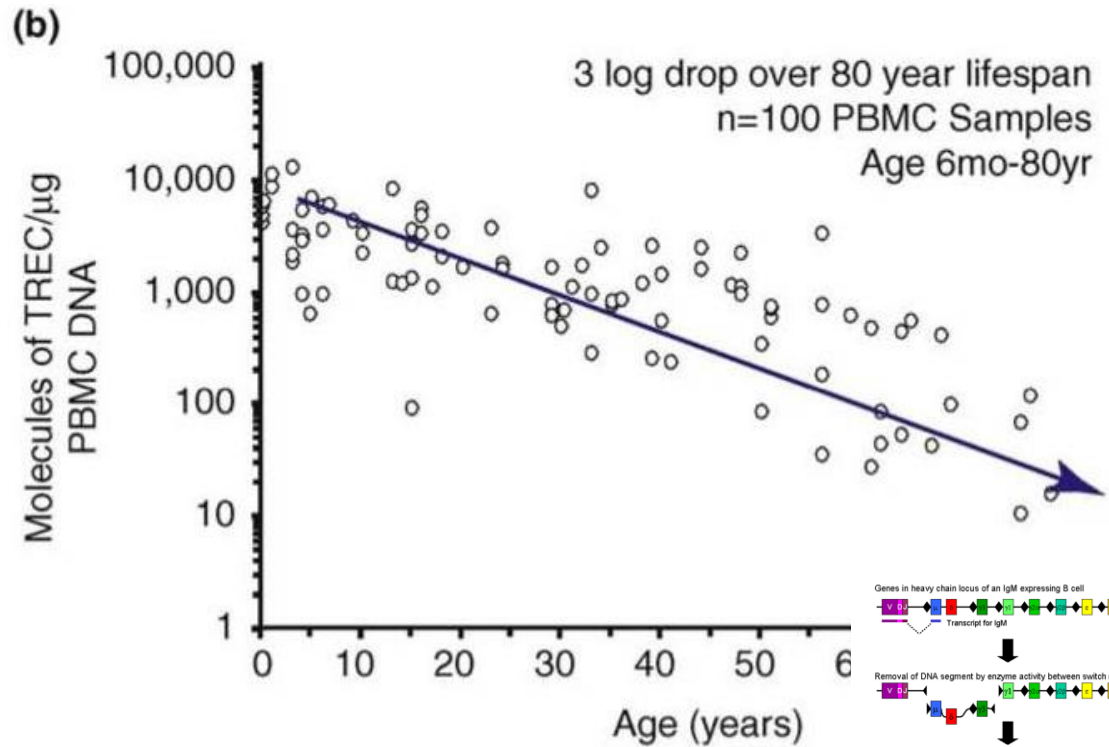
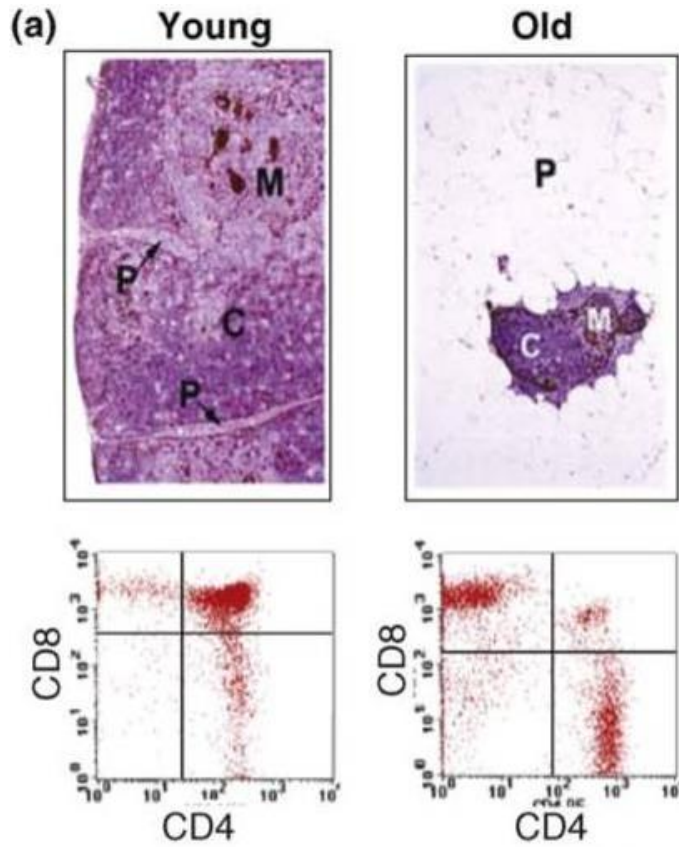
# IMUNOFENOTYP T-LYMFOCYTŮ



# BRZLÍK (THYMUS) - INVOLUCE



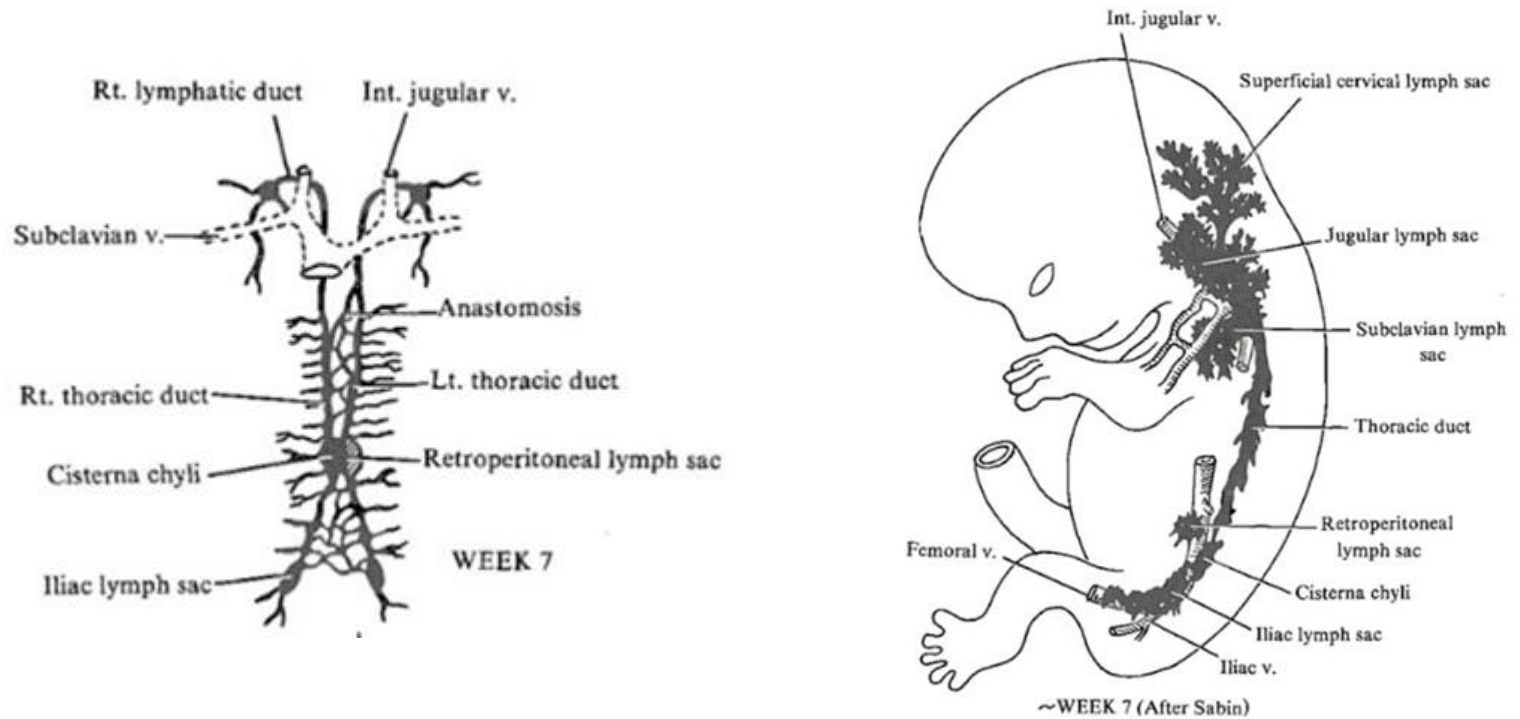
# BRZLÍK (THYMUS) - INVOLUCE



doi: 10.1016/j.it.2009.04.003

# VÝVOJ LYMFATICKÉHO SYSTÉMU

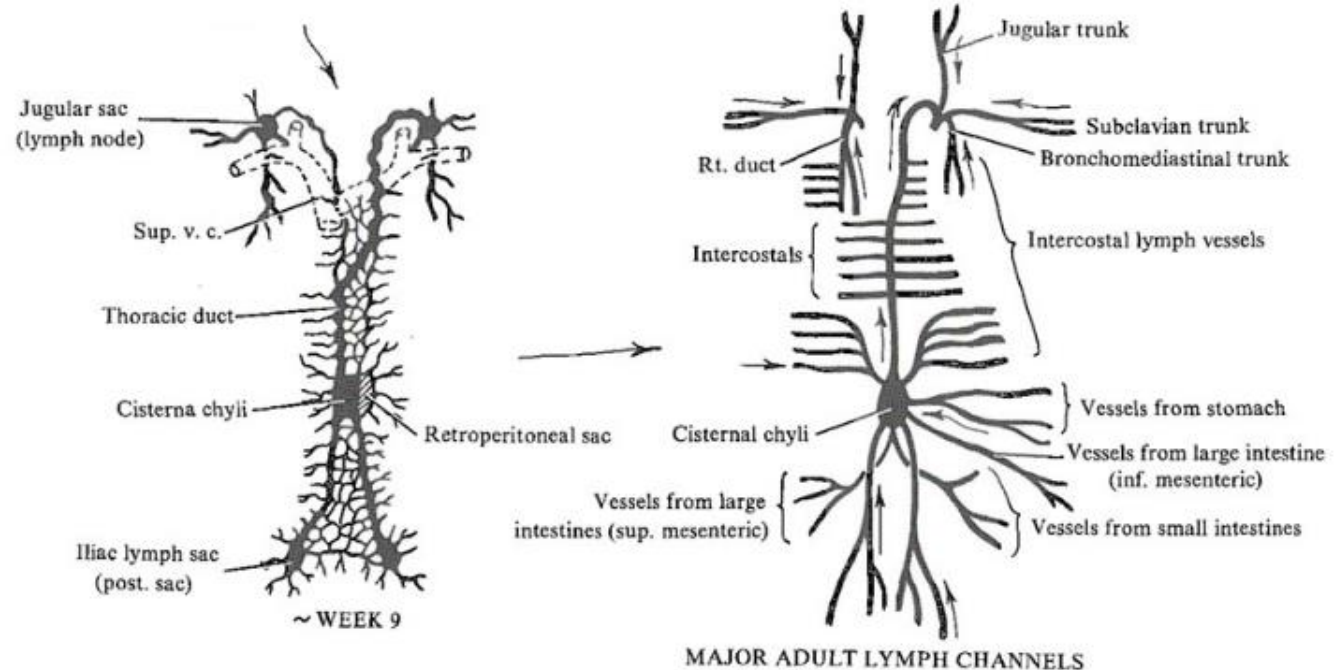
- Vývoj začíná v pátém týdnu
- Stále ne zcela jasný původ, pravděpodobně přímo z mezenchymu nebo jako odnože primitivních cév



- **6.-9. týden** šest lymfatických vaků v různých anatomických umístěních
- 1. **Dva** jugulární lymfatické vaky (junkce v. subclavia a v. precardinalis (→ v. jugularis int.))
- 2. **Dva** iliakální lymfatické vaky (junkce v. iliaca a v. postcardinalis)
- 3. **Jeden** retroperitoneální lymfatický vak
- 4. **Jedna** cisterna chyli dorzálně od retroperitoneálního vaku

# VÝVOJ LYMFATICKÉHO SYSTÉMU

- **Lymfatické cévy rostou z lymfatických vaků**
  - jugulární: hlava, krk, hrudník, horní končetiny
  - iliakální: trup, dolní končetiny
  - retroperitoneální a cisterna chyli: GIT
- **Vývoj lymfatických kmenů**
  - původně pravý a levý ductus thoracicus spojuje c. chyli a jugulární vaky
  - četné anastomózy a přestavby
  - D. thoracicus: z kaudální část pravého d. thoracicus a kraniální části levého d. thoracicus
  - D. lymphaticus dx.: z kraniální části pravého d. thoracicus



# VÝVOJ LYMFATICKÉHO SYSTÉMU

## • Vývoj lymfatických uzlin

- z lymfatických vaků kromě (c. chyli)
- mezenchymální buňky
- folikuly ještě bez germinativních center se vyvíjejí v období kolem narození

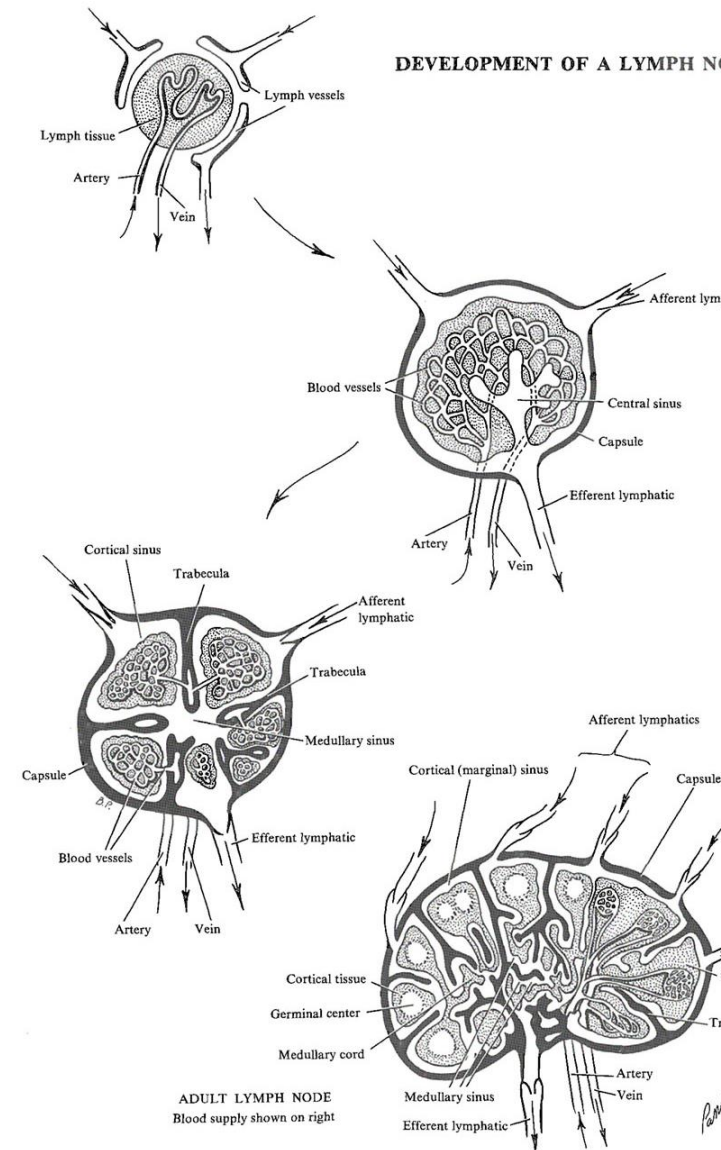
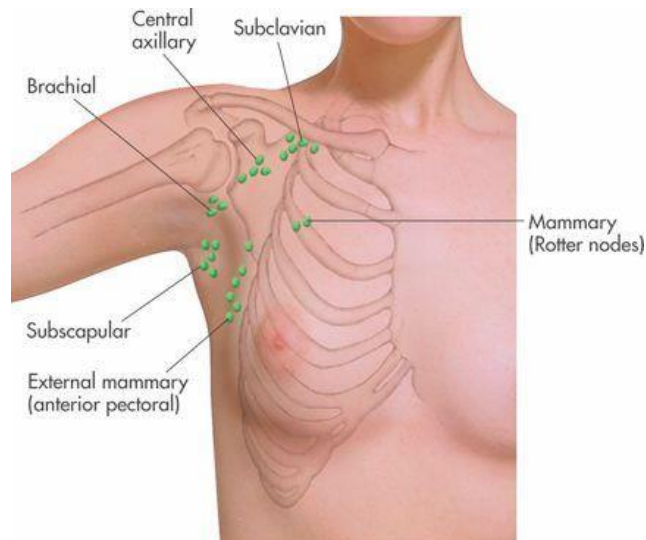
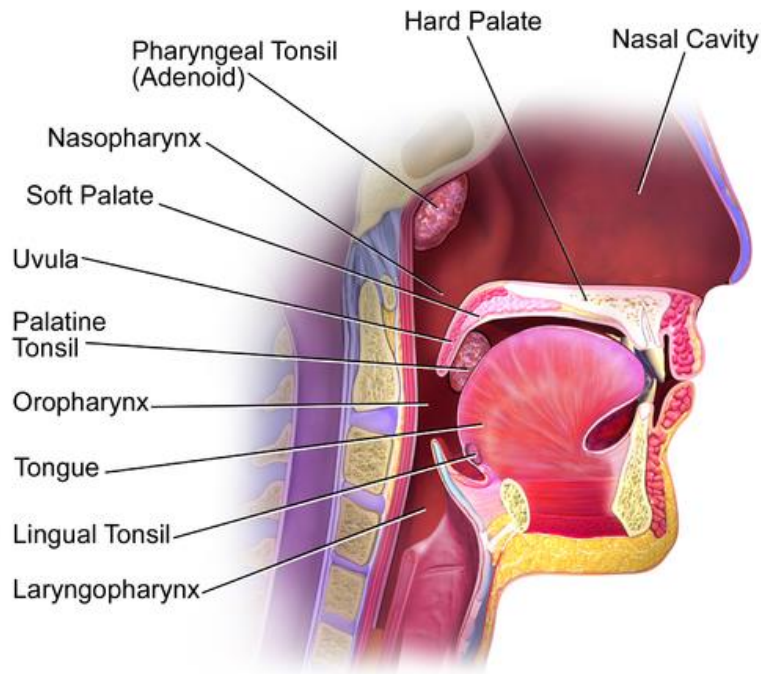


FIGURE 55. Development of a lymph node.

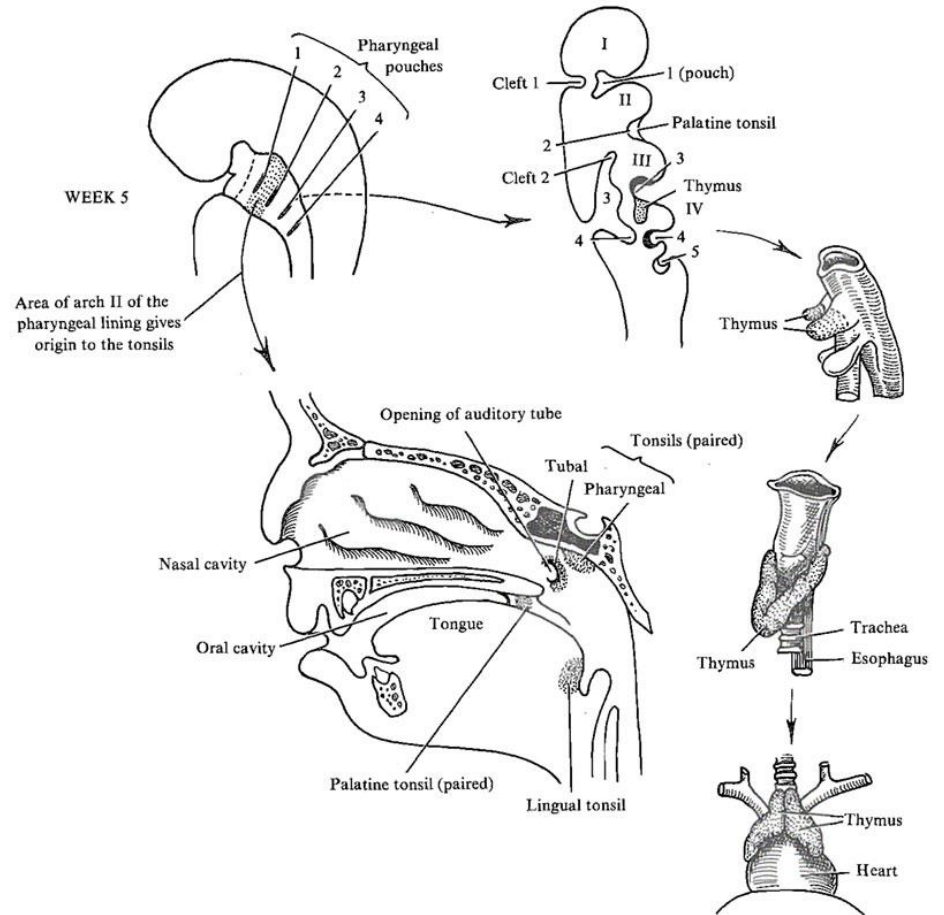
# VÝVOJ TONSIL A THYMU

- **Tonsilla palatina**
  - druhý žaberní oblouk (fossa tonsillaris)
- **Tonsilla pharyngea, tubaria and lingualis**
  - agregace lymfatické tkáně v nosohltanu, poblíž ústí tuba auditiva a kořene jazyka
- **Thymus**
  - třetí entodermová žaberní výchlípka



Tonsils and Throat

## DEVELOPING TONSILS AND THYMUS GLAND

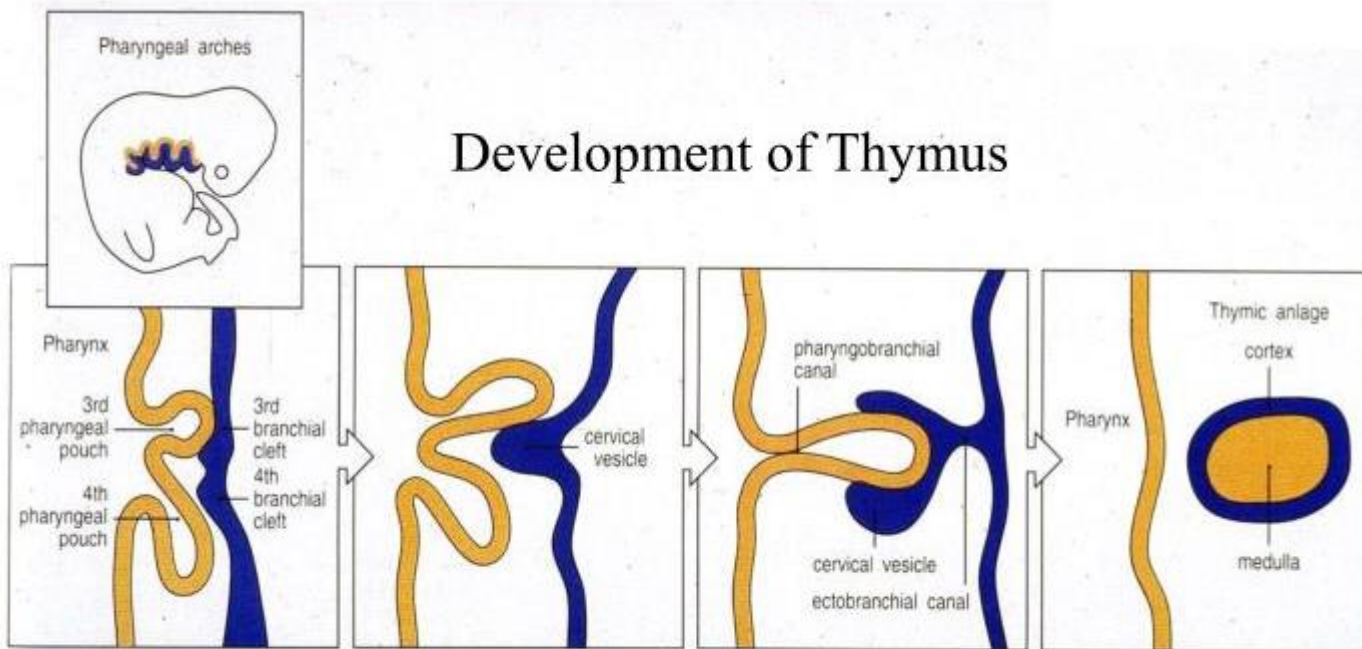
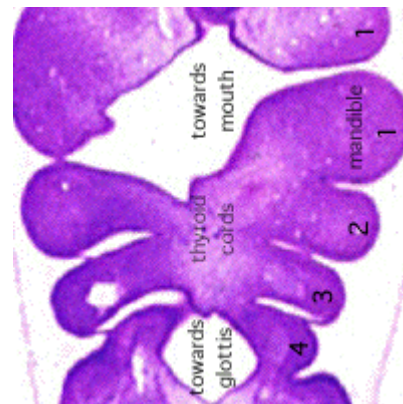
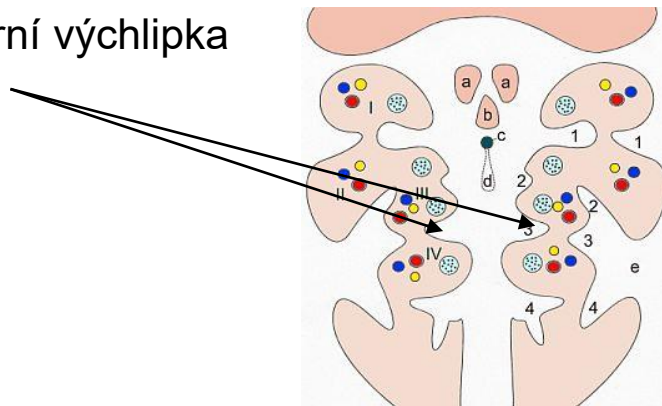




# VÝVOJ THYMU

- **Thymus**

- třetí entodermová žaberní výchlípka



Bone marrow cells colonize thymic anlage in fetus

# VÝVOJ THYMU

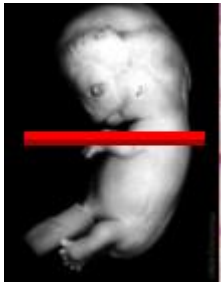
Chrupavka obratle

Trachea

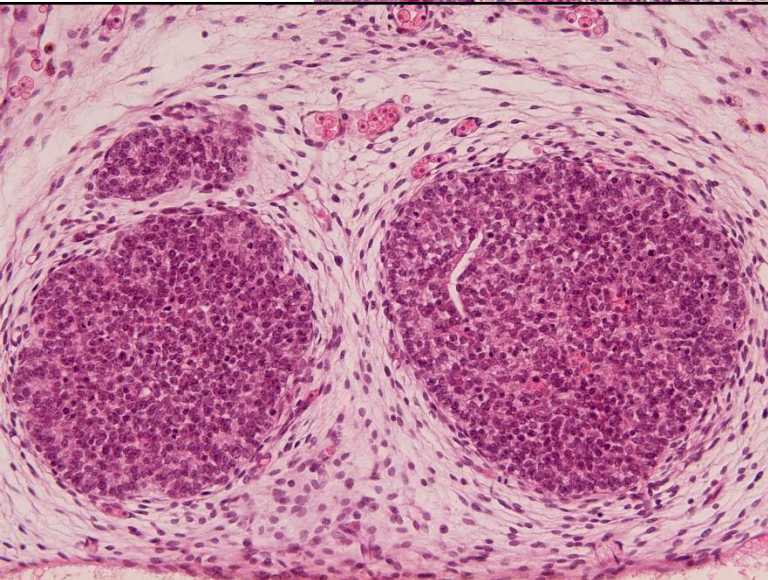
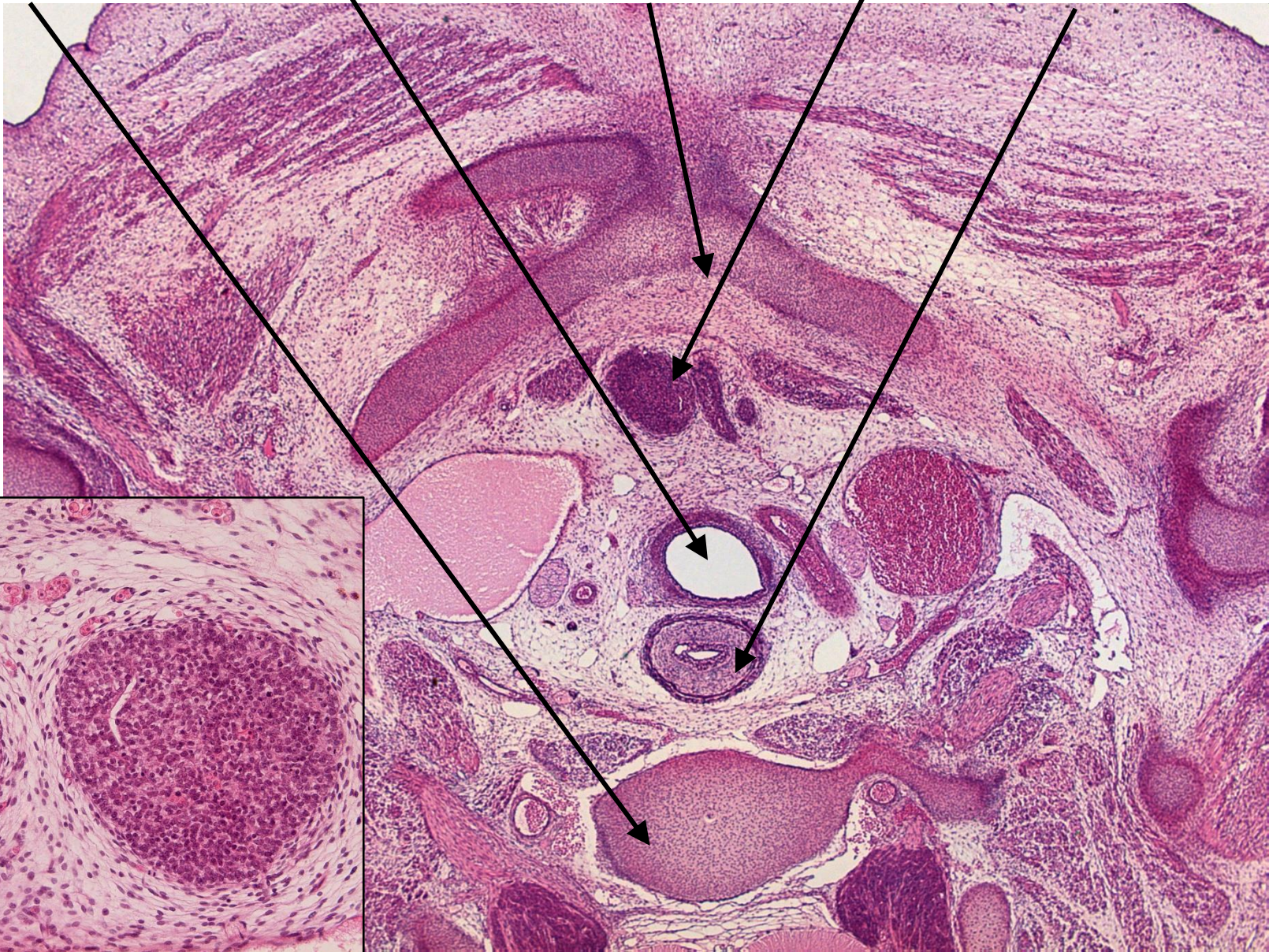
Sternum a žebra

**Thymus**

Jícen

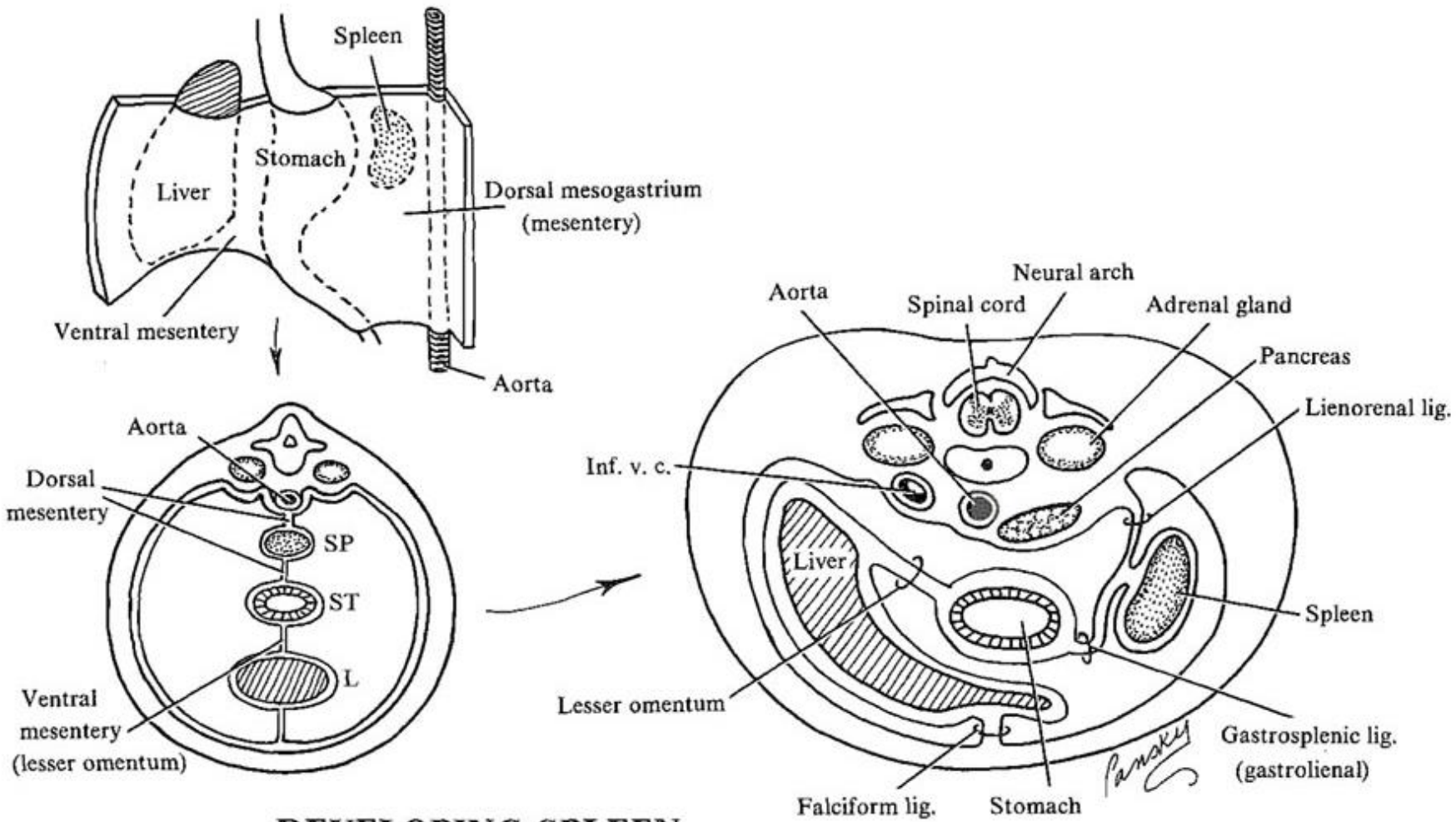


8. týden



# VÝVOJ SLEZINY

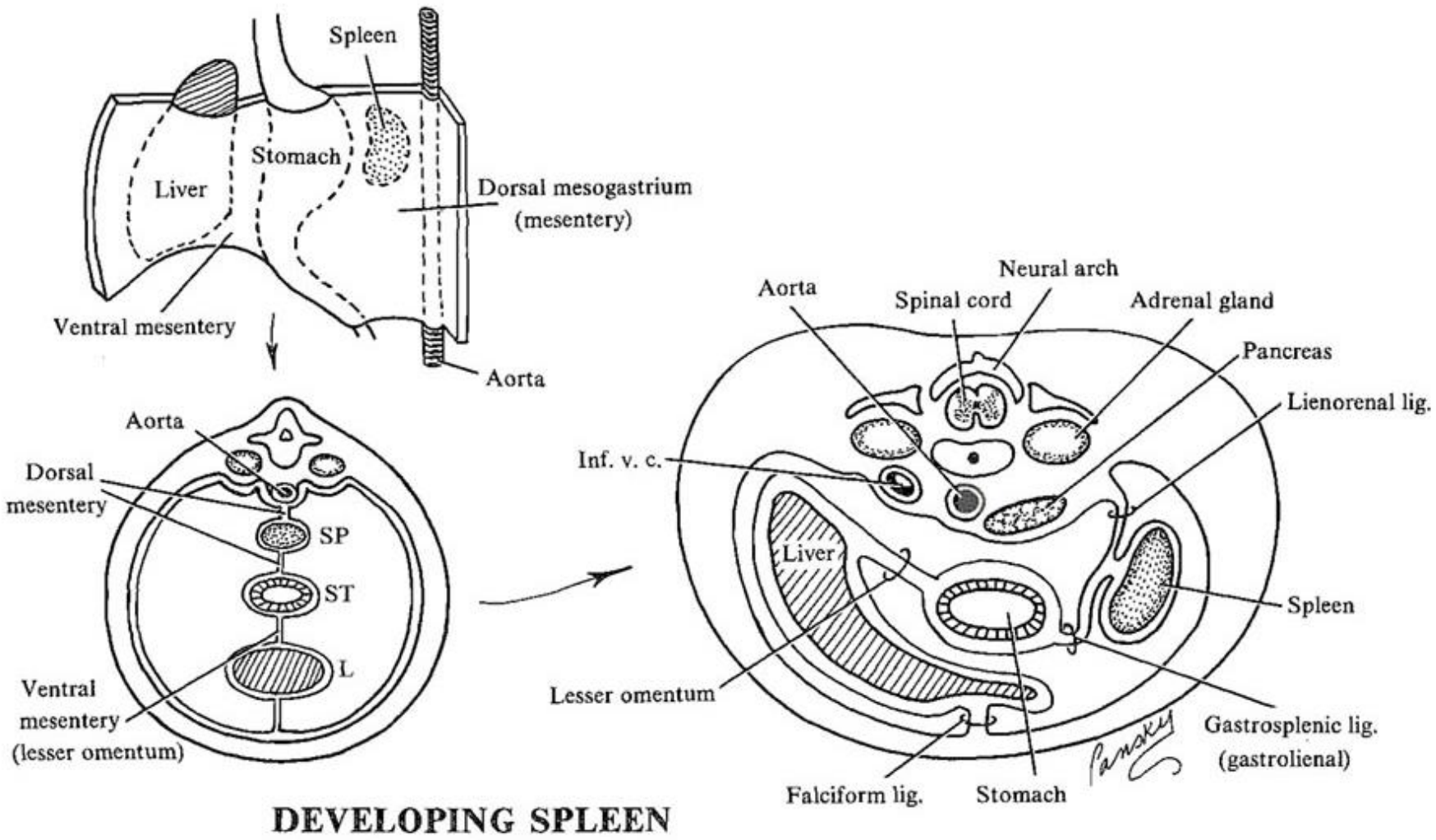
- Dorzální mezenterium žaludku
- Původ z mezenchymu



**DEVELOPING SPLEEN**

# VÝVOJ SLEZINY

- Dorzální mezenterium žaludku
- Původ z mezenchymu



# VÝVOJ SLEZINY

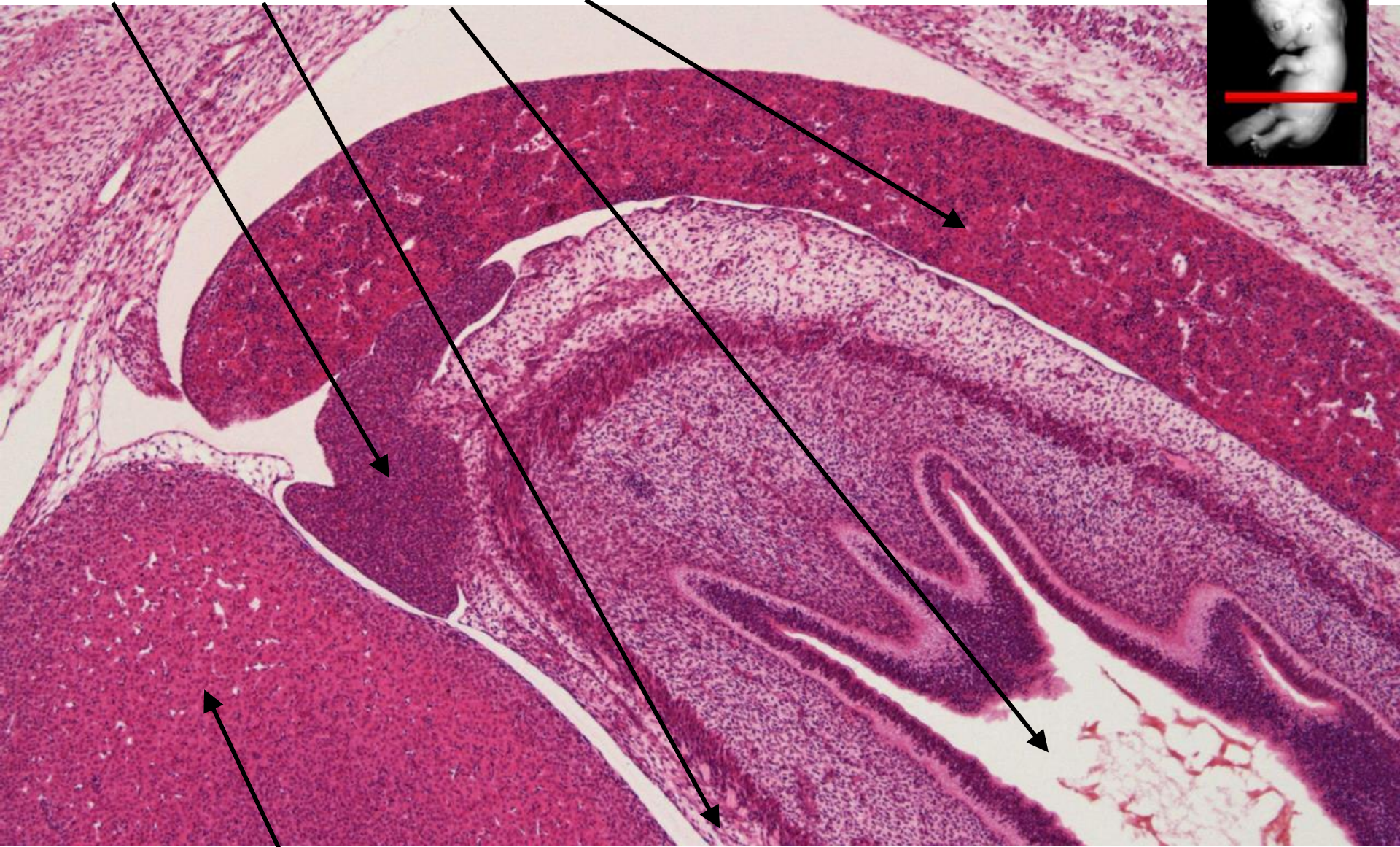
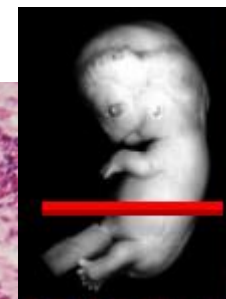
Slezina

Pankreas

Žaludek

Játra

8. týden



Gl. suprarenalis sin.

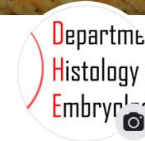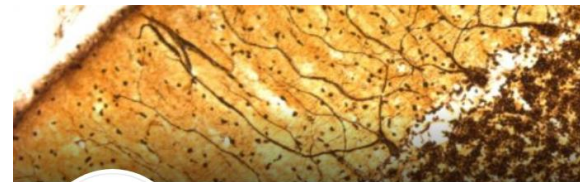
# DĚKUJI ZA POZORNOST

Otázky?  
Komentáře?

[pvanhara@med.muni.cz](mailto:pvanhara@med.muni.cz)

[www.histology.med.muni.cz](http://www.histology.med.muni.cz)

Interaktivní osnova v IS



**HistoKlub MED MUNI**

@HistoKlubMEDMUNI · Vzdělávací web



Special thanks to CellCartoons.net

