

# Přednáška 12

## Dýchací systém

- Funkce
- Epitelová výstelka
- Dutina nosní
- Hltan
- Hrtan
- Trachea
- Plíce + Bronchiální strom
- Bariéra krev-vzduch
- Vývoj dýchacího systému

**Brno, září 2022**

# Dýchací systém – Funkce

## Dýchací funkce přívod O<sub>2</sub> + eliminace CO<sub>2</sub>

Respirace = výměna plynů mezi atmosférickým vzduchem a buňkami

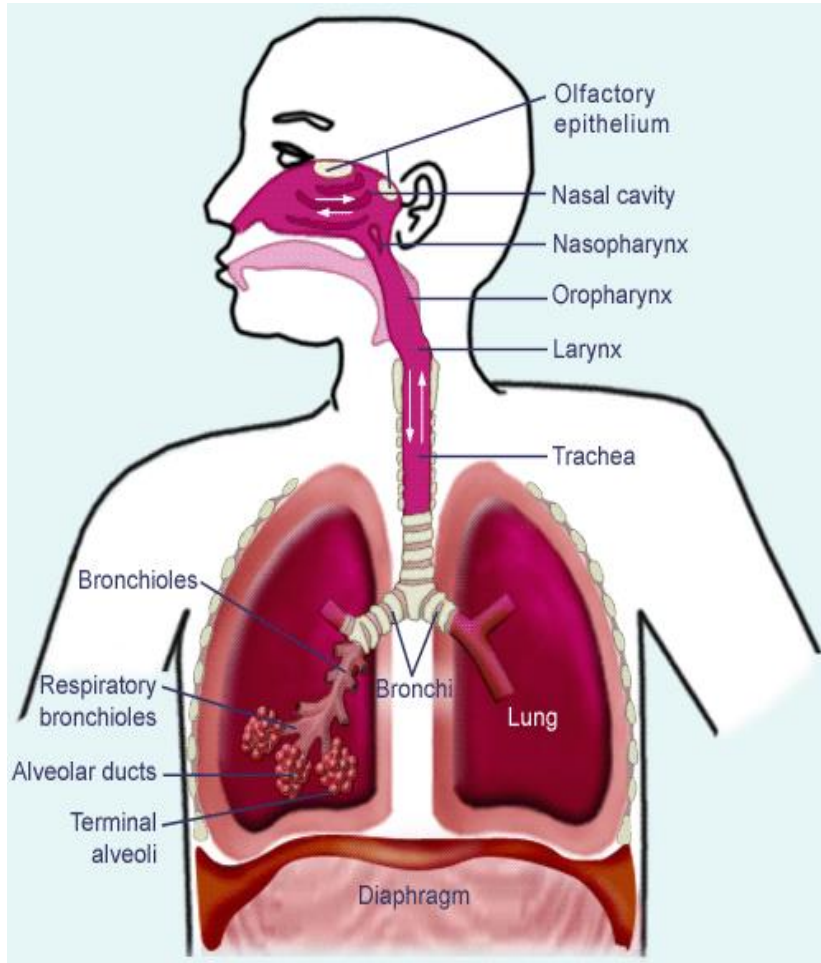
*Zahrnuje:*

- plicní ventilaci
- výměnu plynů: vnější + vnitřní dýchání
- transport plynů

## Další funkce:

- synthesis, activation and inactivation of vasoactive substances, hormones, neuropeptides, eicosanoids, lipoprotein complexes
- hemostatic functions (thromboplastin, heparin)
- lung defense: complement activation, leucocyte recruitment, cytokines, and growth factors
- speech, vomiting, defecation, childbirth

# Dýchací systém – Celková stavba



Anatomické

Funkční

## Horní dýchací cesty

- nosní dutina
- *vedlejší nosní (paranasální) dutiny*
- nasopharynx (nosohltan)
- oropharynx (hrdlo)

## Dolní dýchací cesty

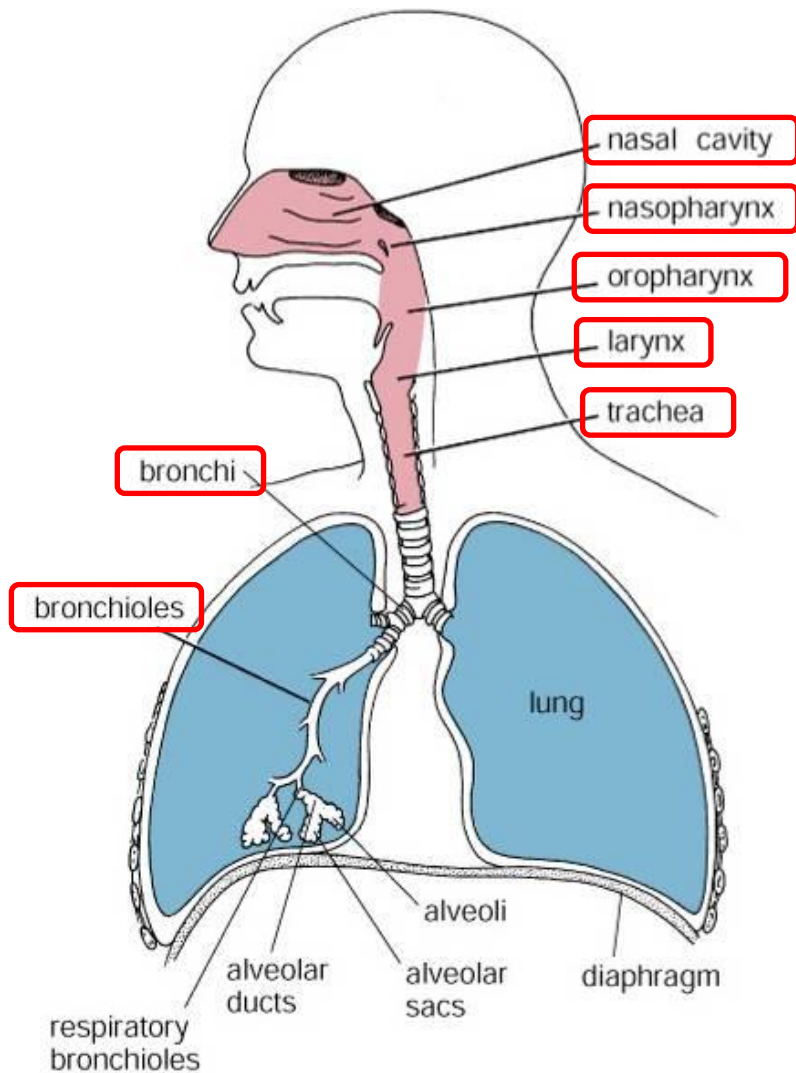
- hrtan
- průdušnice (trachea)
- průdušky (bronchy (extra- + intrapulmonární))
- průdušinky (bronchioly) primární a terminální

## Dýchací cesty

## Respirační oddíl

- respirační bronchioly
- alveolární chodbičky (ductus alveolares)
- alveolární váčky (sacculi alveolares)
- plicní sklípky (alveoly)

# Dýchací cesty – Obecné znaky



## Funkce

- Transport
- Vlhčení
- Filtrace
- Ohřátí

## Stavba

**Kost / Chrupavka**  
(mechanická podpora)

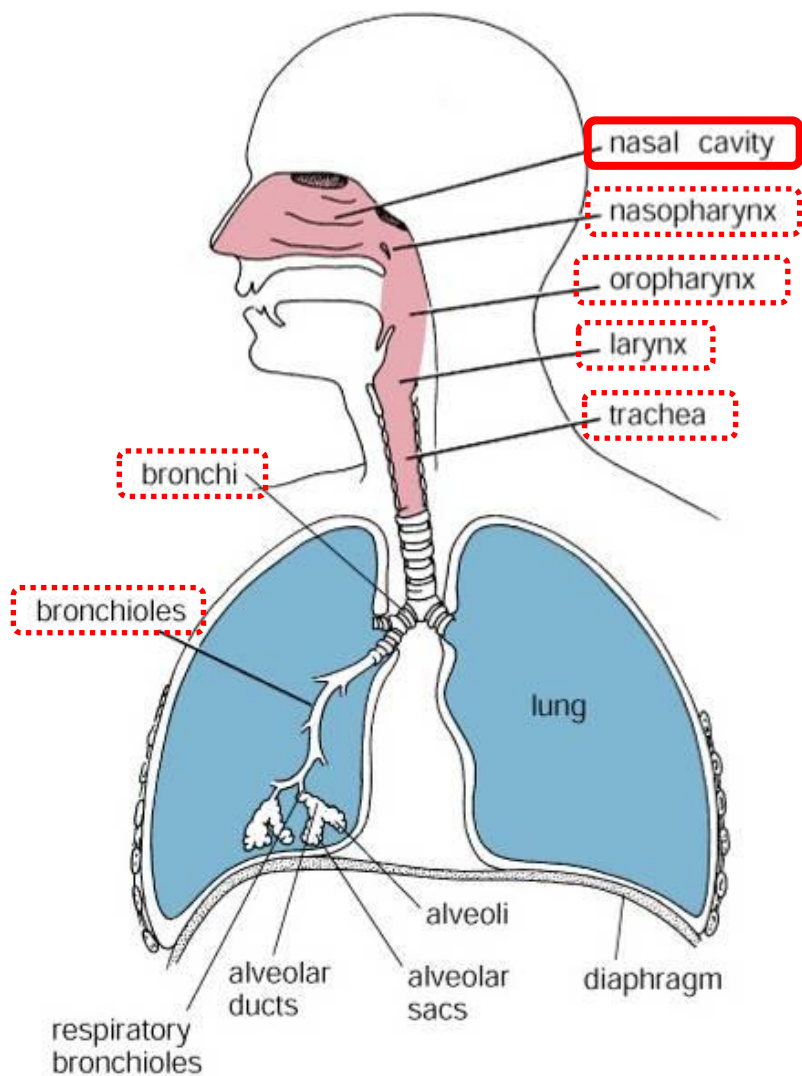
## Sliznice

- Epitel
- Lamina propria

Figure 18.1. Diagram of respiratory passages.



# Dýchací cesty – Nosní dutina + Paranasální dutiny



## Levostranná + Pravostranná nosní dutina (odděleny kostěnou/chrupavčitou nosní přepážkou)

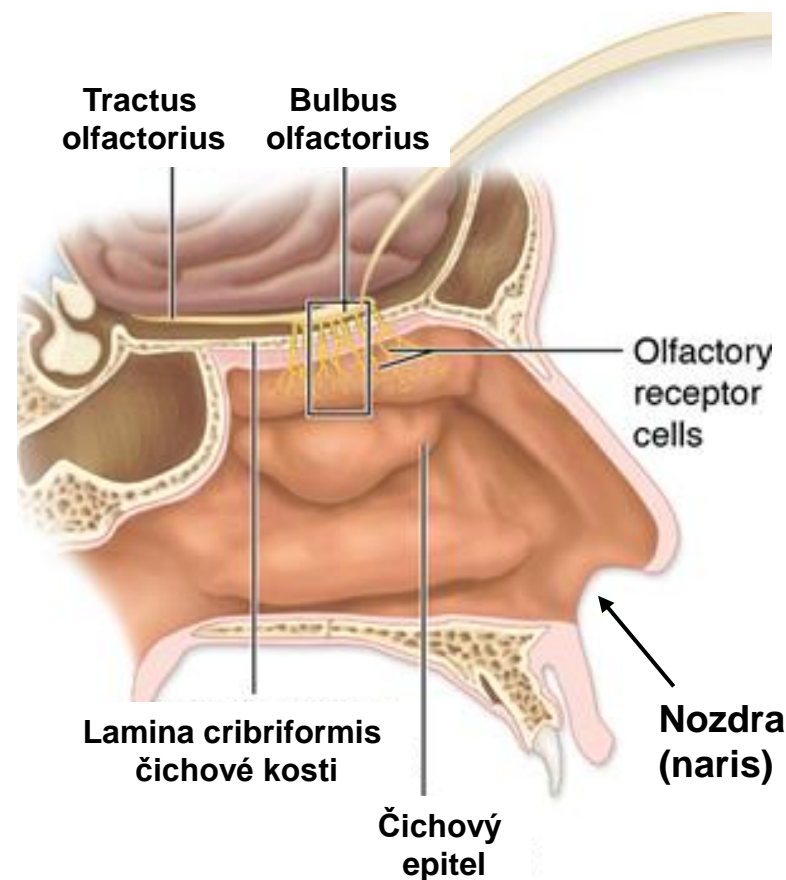
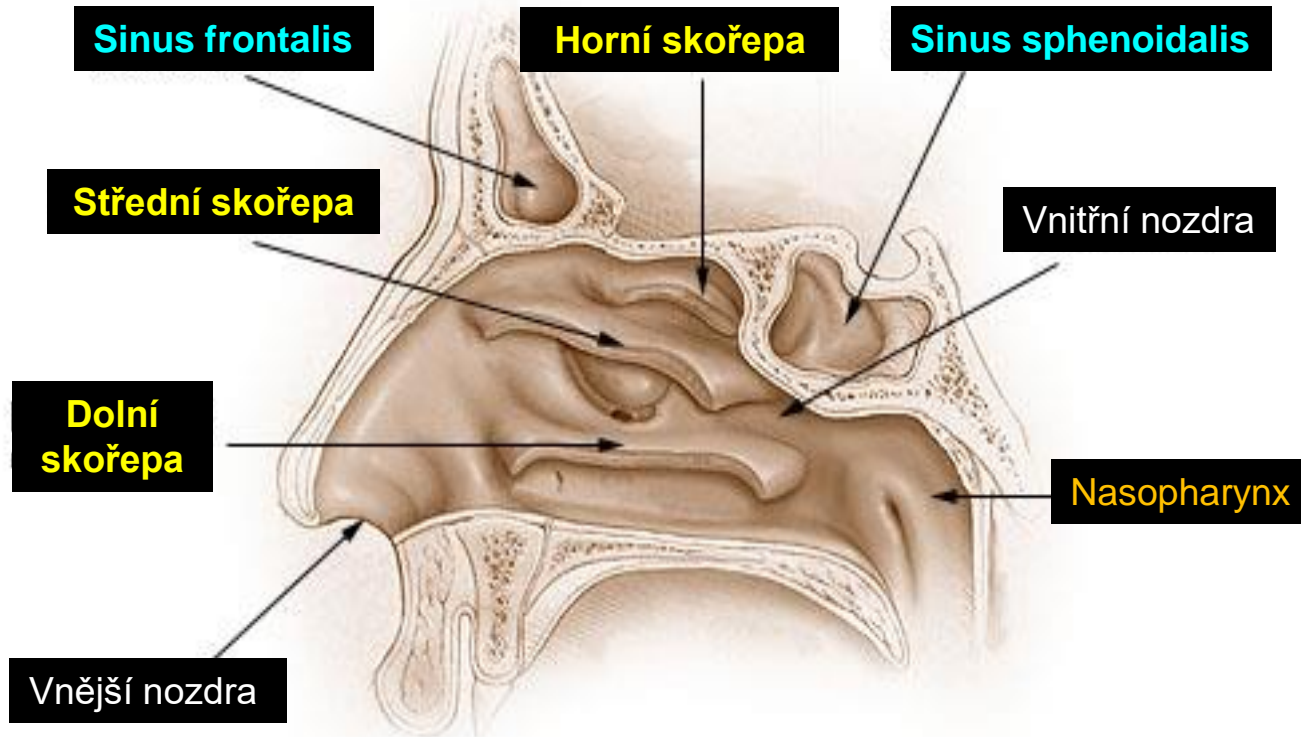


Figure 18.1. Diagram of respiratory passages.

# Dýchací cesty – Nosní dutina + Paranasální dutiny



## Výstelka nosní dutiny

Strop +  
Horní skořepa

Čichový epitel

**Regio olfactoria**

Nozdry +  
Předsíň

Kůže

- keratinizující vrstevnatý epitel
- chlupy
- potní + mazové žlázy
- v předsíni přechod v ep. dých. cest

Ostatní povrchy

Sliznice dých. cest  
„respirační“

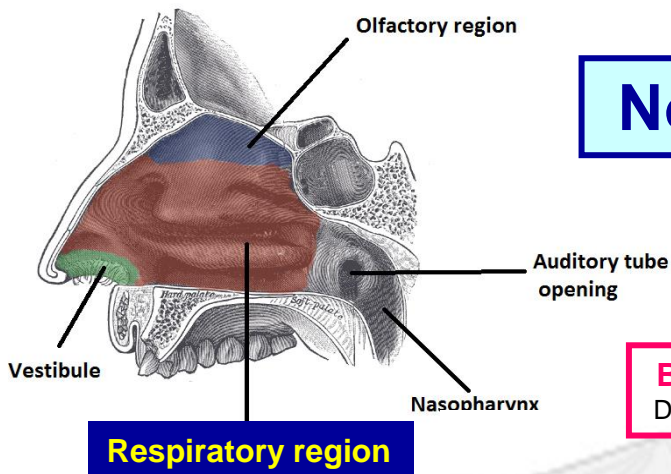
**Regio respiratoria**

Podklad: kost / chrupavka

Žádné podslizniční / podkožní vazivo

# Nosní dutina– Sliznice dýchacích cest

= respiratory mucosa – pokrývá většinu povrchu dýchacích cest



**B. s malými granuly** (Kulčického)  
DNES – diffuse neuroendocrine system

← Vrstva hlenu

**Víceřadý cylindrický epitel s řasinkami**  
(5 typů buněk)

**Lamina propria mucosae**

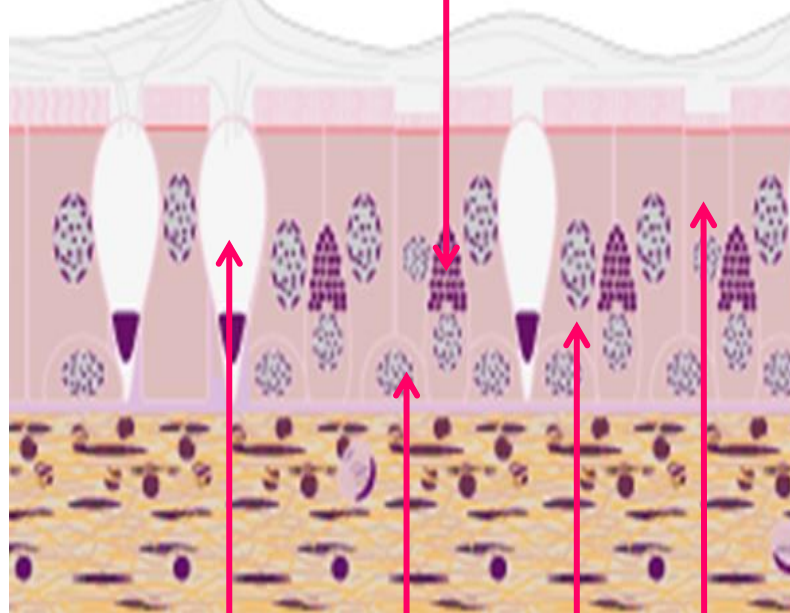
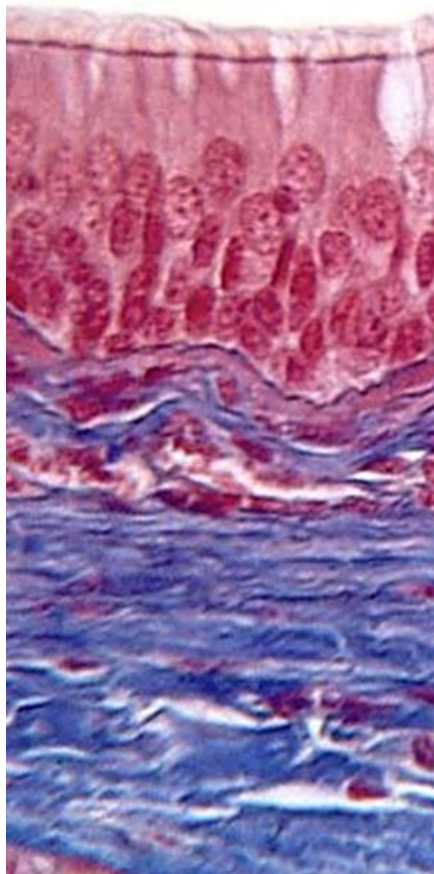
- řídké vazivo
- arteriální a venózní pleteně
- hojné smíšené seromucinózní žlázy
- hojné lymfoidní elementy (uzlíky, žírné b., plazmatické b.)

**Pohárkové b.**  
(mucin)

**Bazální b.**  
(kmenové buňky)

**Kartáčové b.**  
(chemosensorické)  
(podobné chuťovým pohárkům)

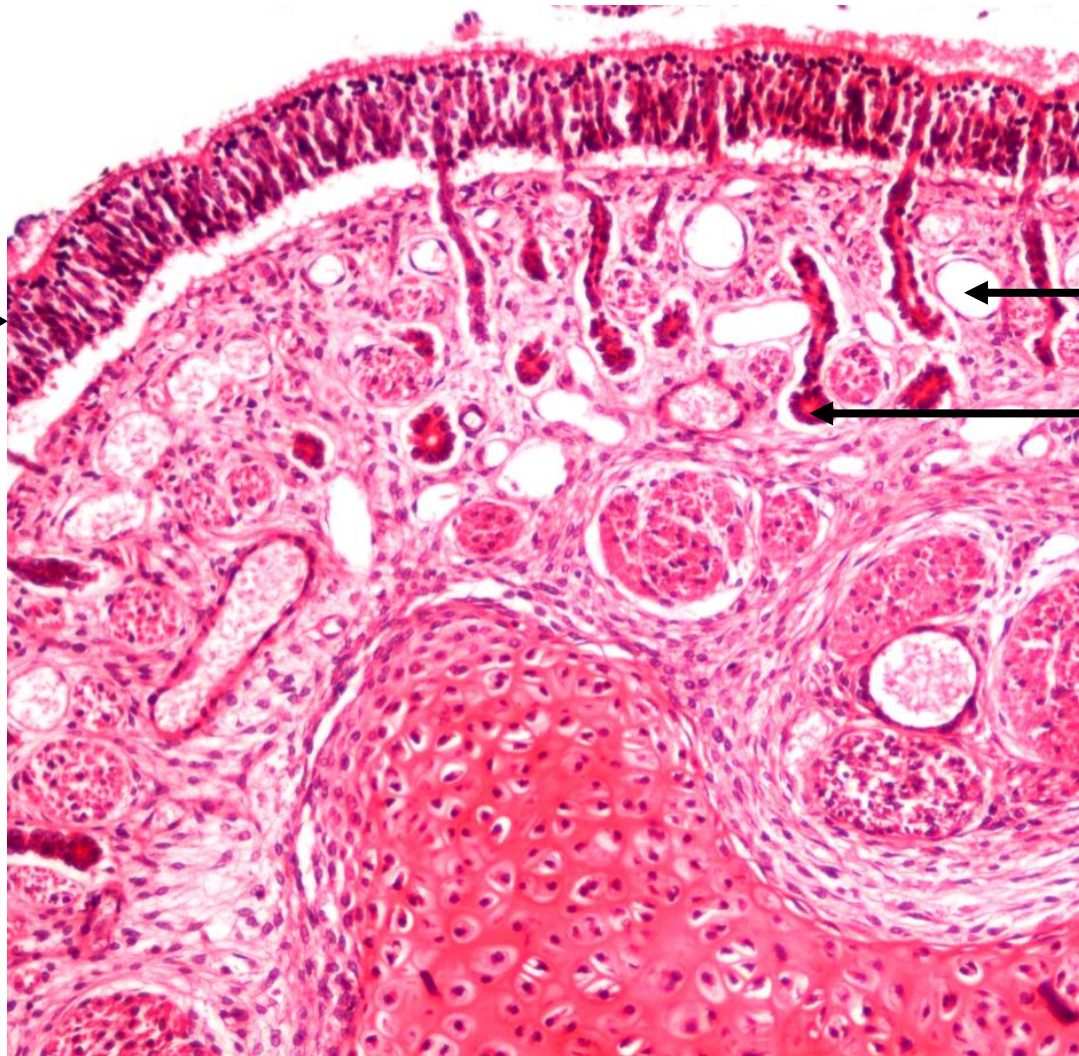
**Řasinkové b.**  
(nejhojnější)





# Sliznice dýchacích cest

Víceřadý  
epitel →

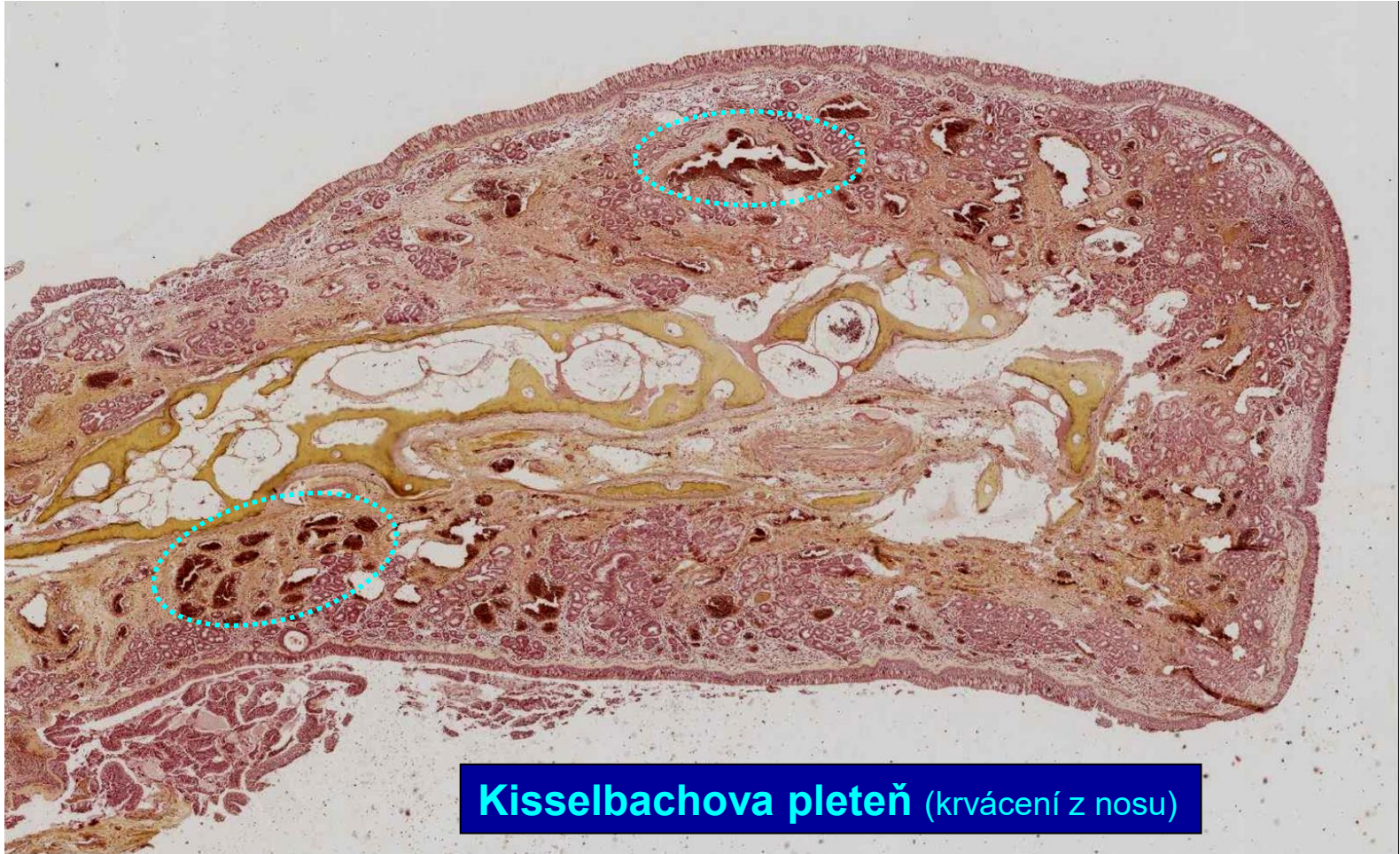

← Žíla

← Žlázka



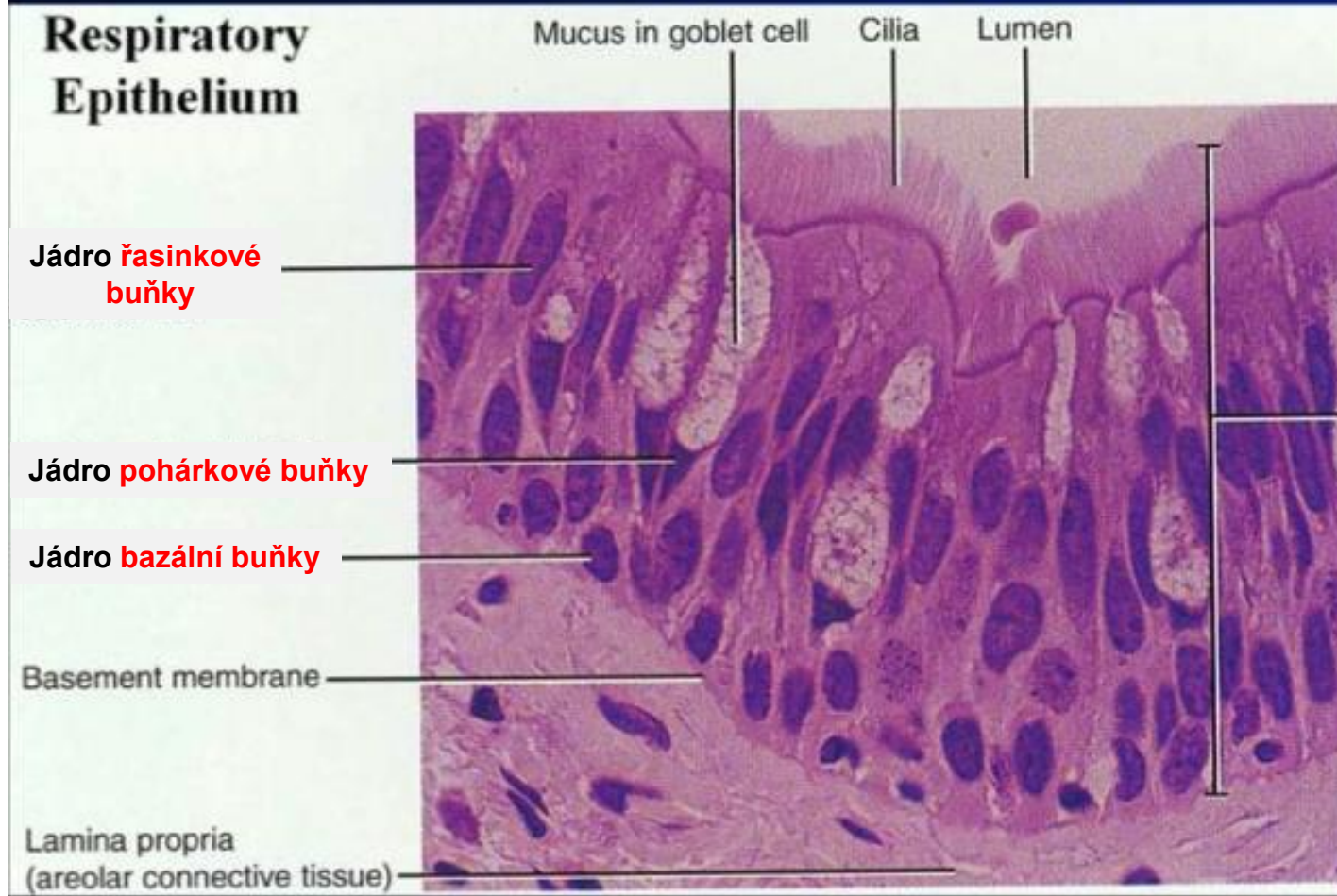
## Sliznice dýchacích cest – Nosní skořepa (Concha nasi)



**Kisselbachova pleteň** (krvácení z nosu)

# Sliznice dýchacích cest - Epitel

## Víceřadý cylindrický epitel s řasinkami




Expozice k toxickým látkám

### Dlaždicová metaplazie epitelu

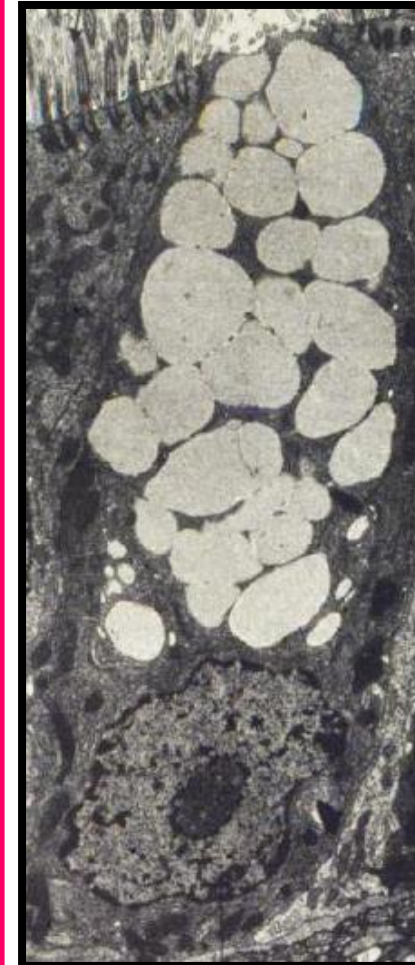
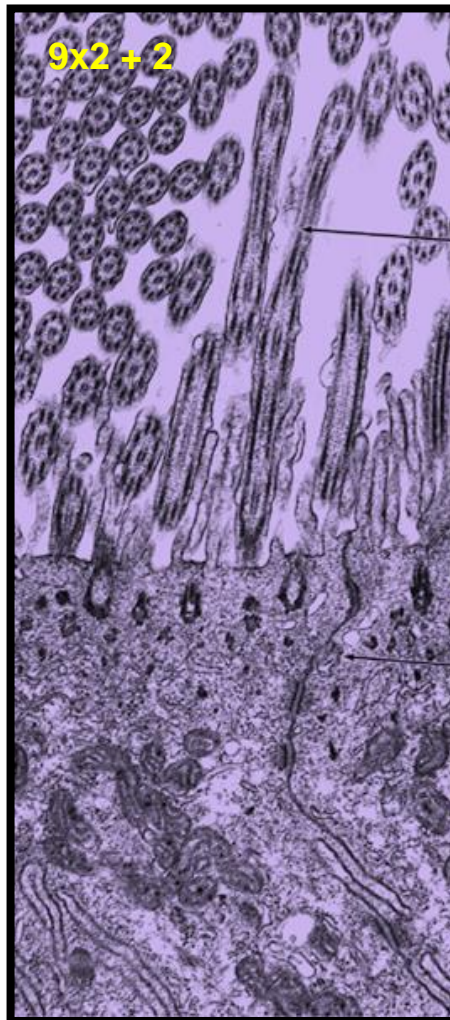
- Víceřadý cylindrický epitel s řasinkami se mění ve vrstevnatý dlaždicový epitel
- Může vyvinout do dysplazie (prekancerózní stav)



# Sliznice dýchacích cest - Epitel

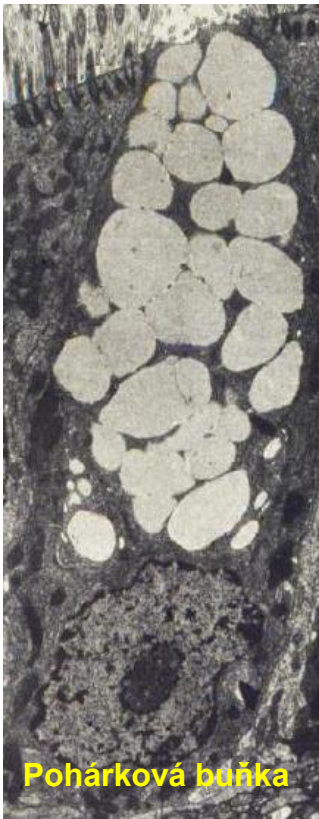

Buňky s řasinkami



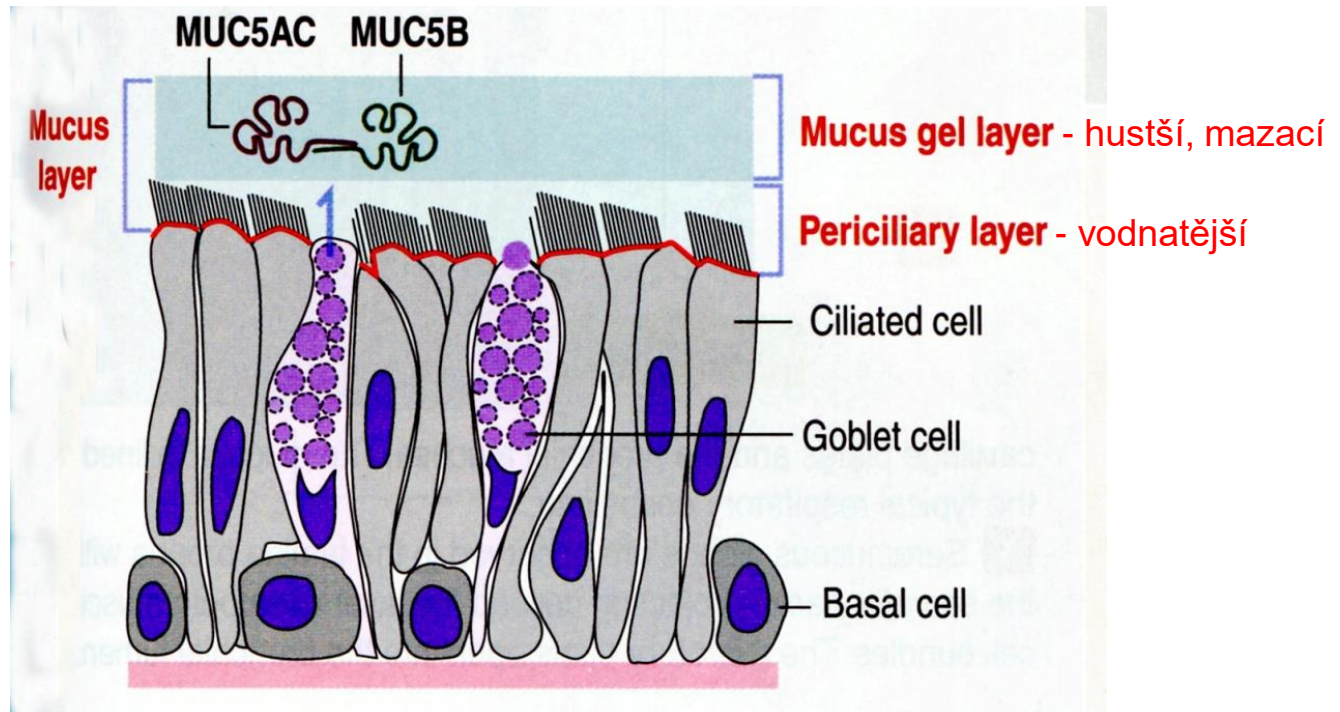
Pohárkové buňky

# Sliznice dýchacích cest – Hlen (Mucus)



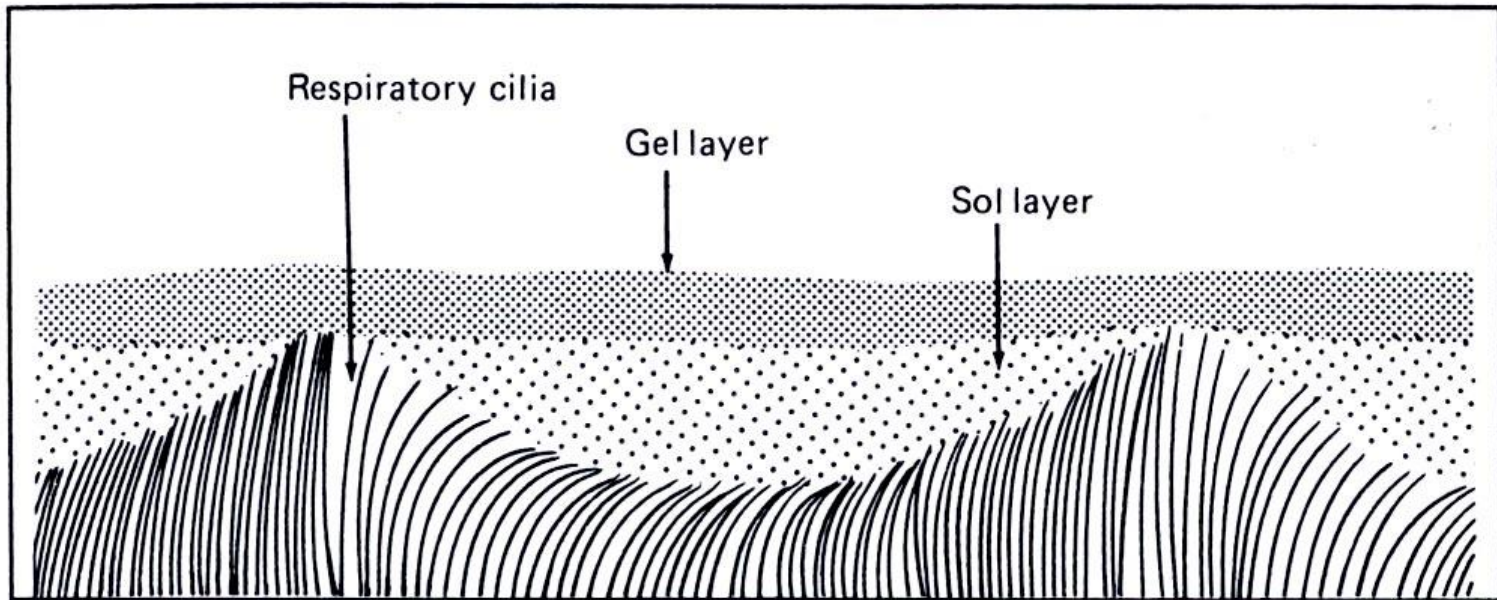
## Mucus

- zejména glykoproteiny ve vodě
- zvlhčuje sliznici a vzduch
- obsahuje IgA imunoglobuliny (slizniční imunita)
- zachycuje částice ze vzduchu (prach etc.)
- pomáhá čistit dýchací cesty



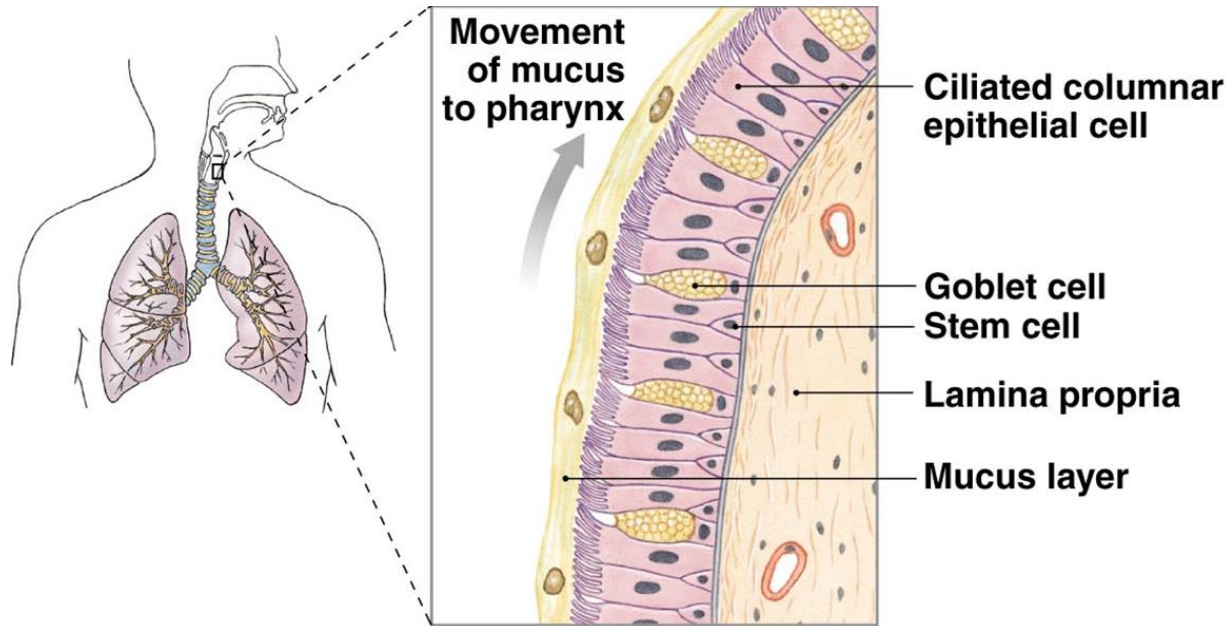


## Sliznice dýchacích cest – Hlen (Mucus)



Respiratory cilia are bathed in the sol portion of the mucus layer above them. Their power strokes allow mucus movement by contacting the viscous gel layer, always in the same direction. (From Martin DE and Youtsey JW: Respiratory anatomy and physiology, St Louis, 1988, The CV Mosby Co.)

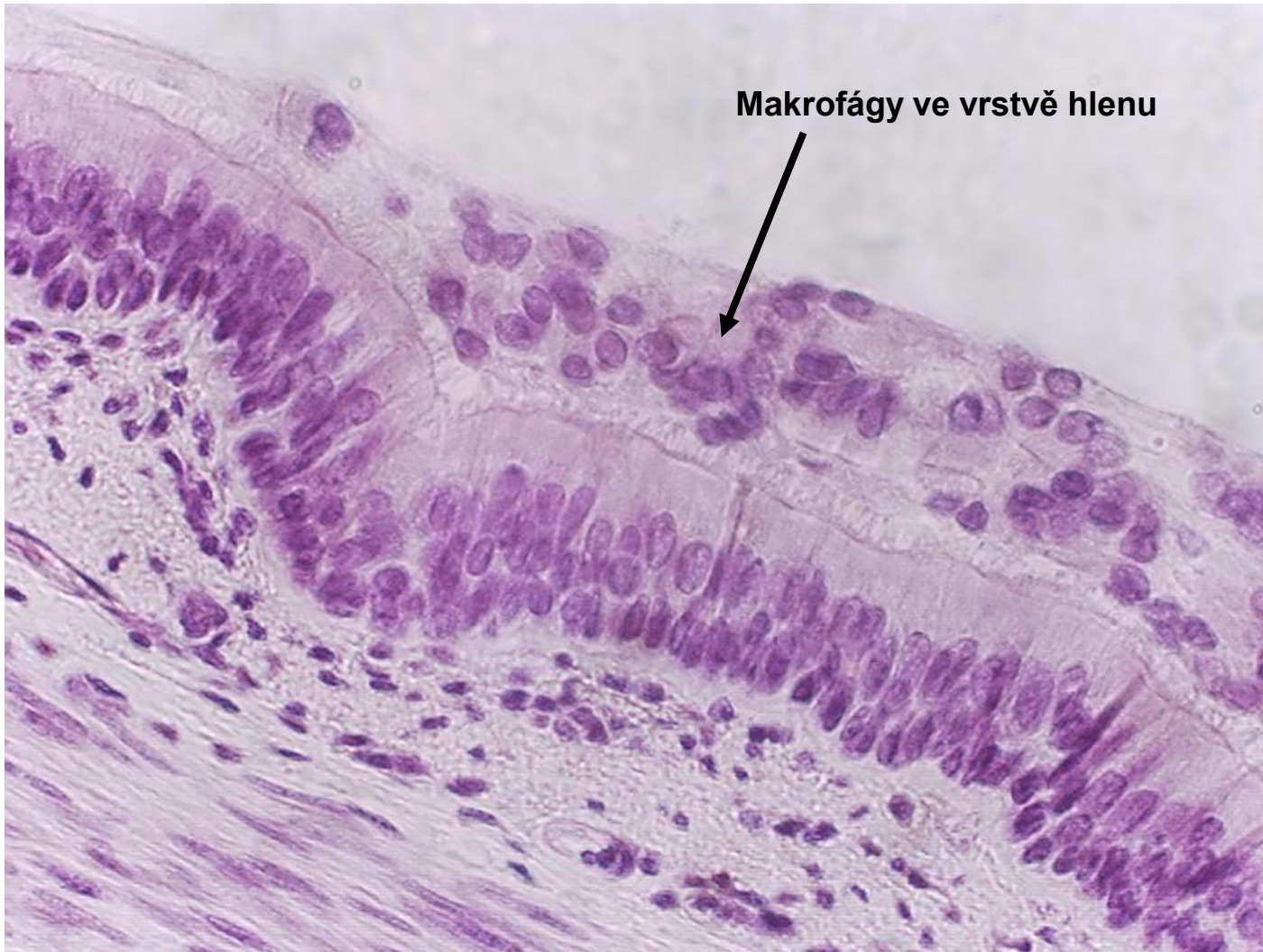## Sliznice dýchacích cest – Hlen (Mucus)



Pohyb řasinek posunuje hlen směrem k nosohltanu.

**Rychlost mukociliárního transportu - 5 mm / minutu.**

## Sliznice dýchacích cest – Hlen (Mucus)

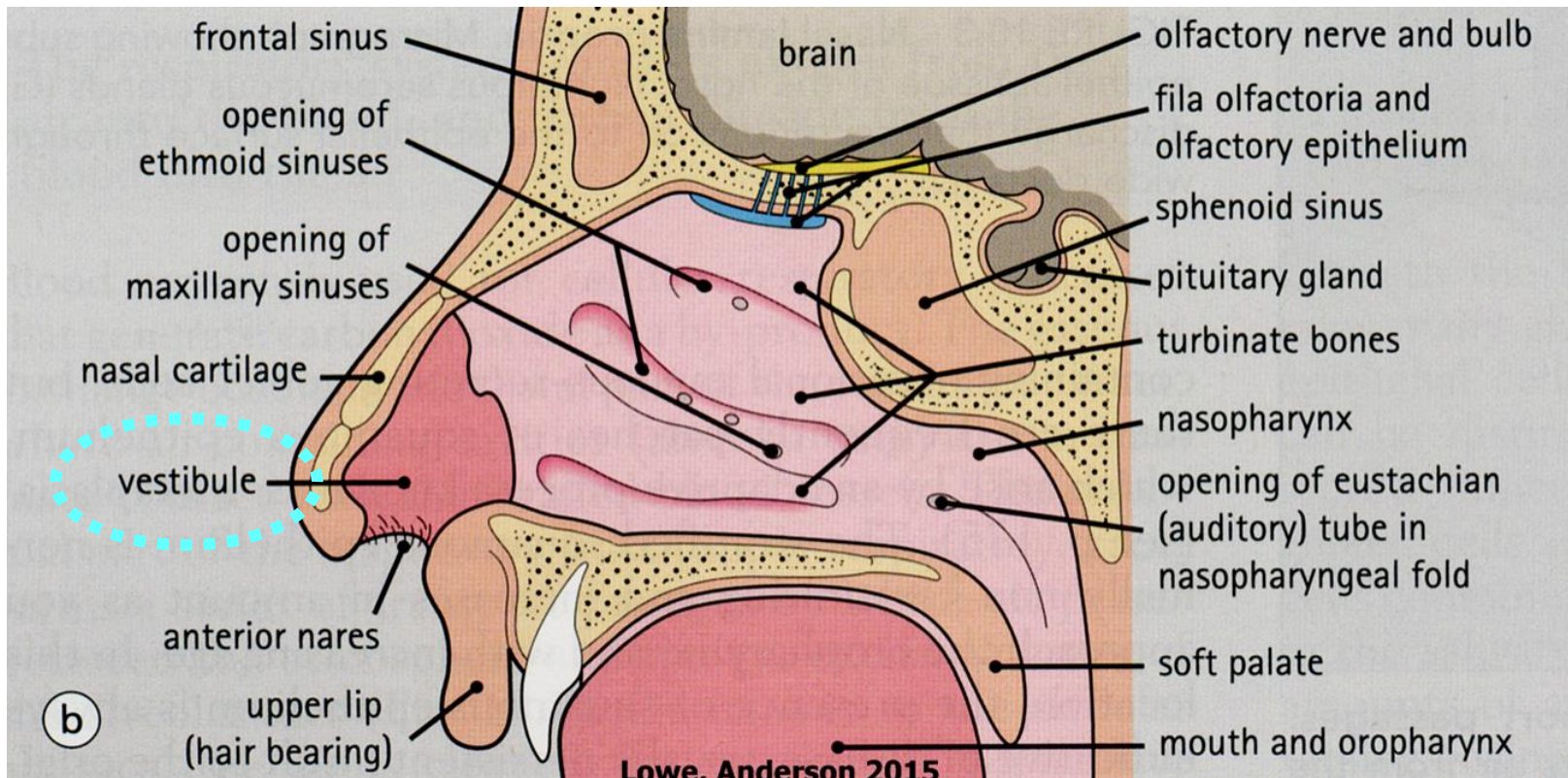




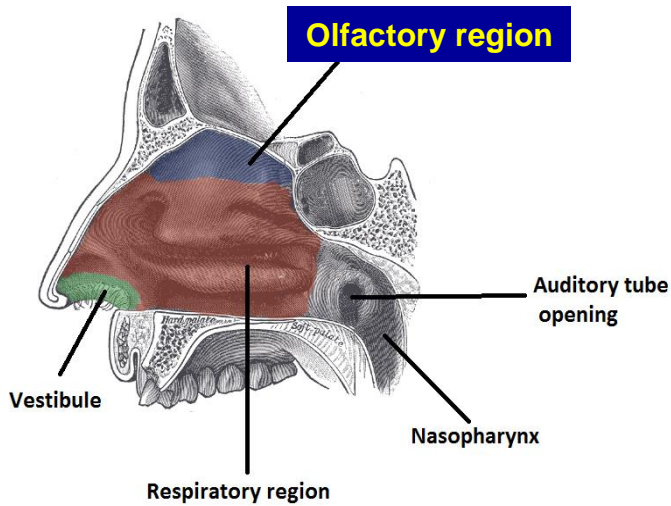
# Nosní dutina – Předsíň (Vestibulum nasi)

**Umístění:** 5 – 6 mm široká zóna od nozder

**Pokryv:** přechod dermis ve sliznici dých. cest – chlupy + mazové a potní žlázy  
(vrstevnatý dlaždicový keratinizující epitel)



# Nosní dutina – Čichový epitel

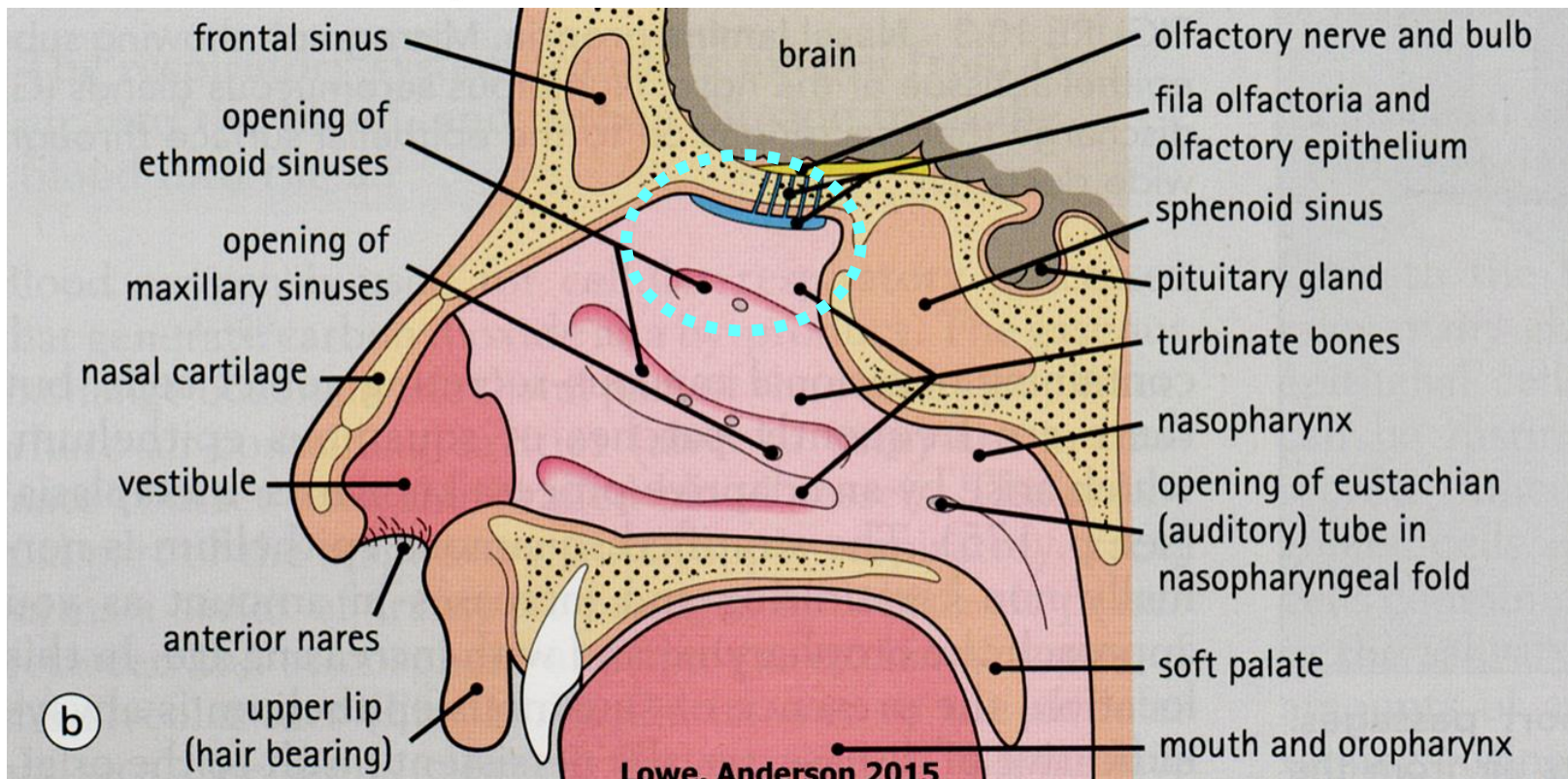


## Lokalizace:

- strop nosní dutiny
- horní část nosní přepážky
- horní skořepa

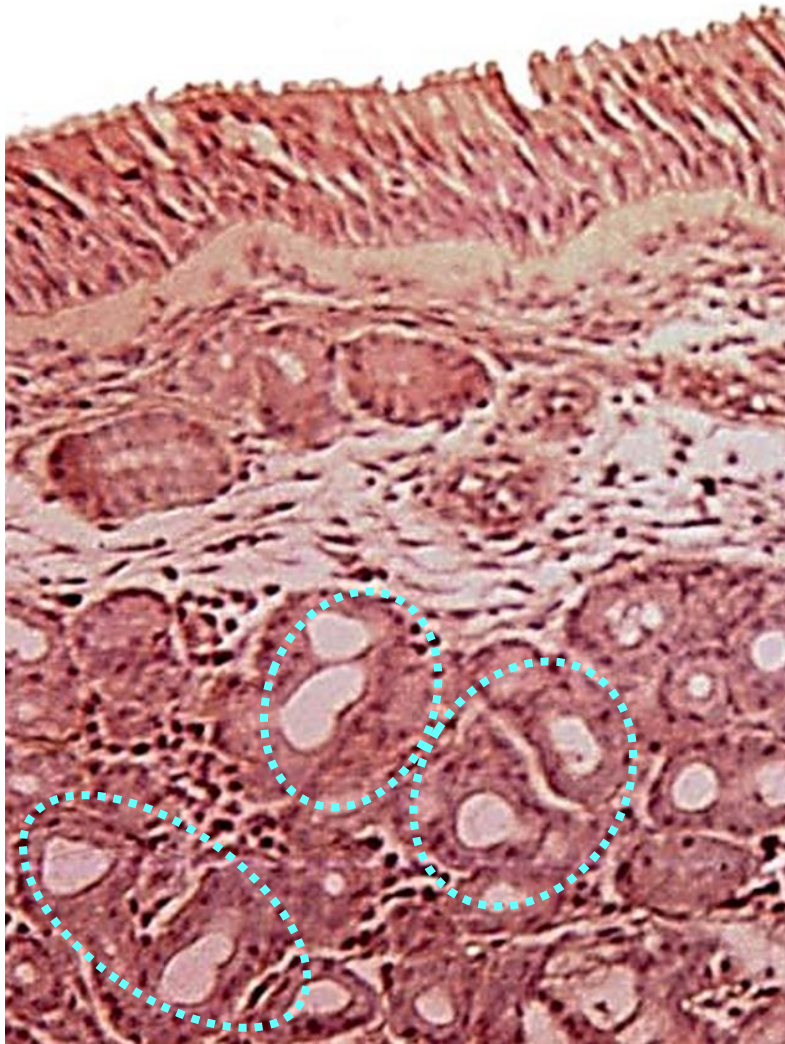
**Barva:** nažloutlá

**Rozměr:** přibližně 7-10 cm<sup>2</sup>





## Nosní dutina – Čichový epitel



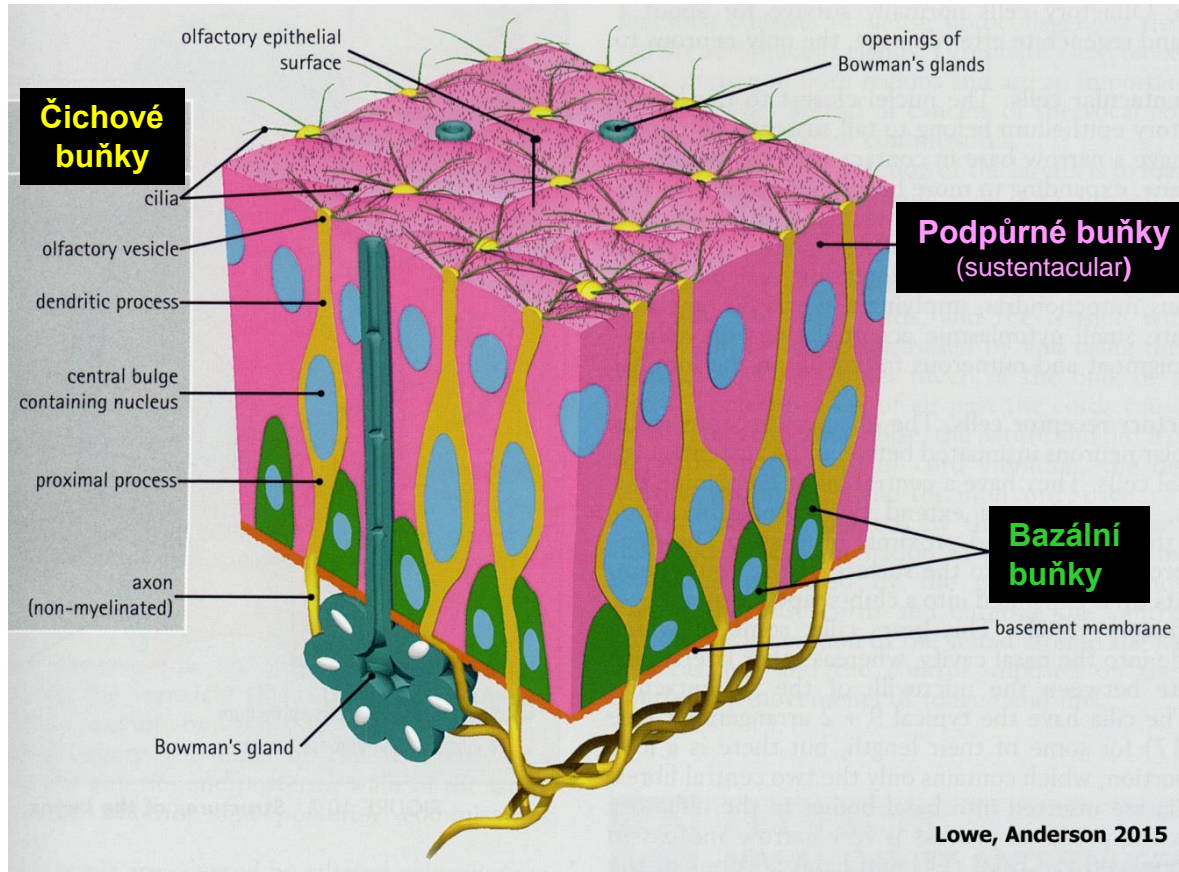
### Víceřadý cylindrický epitel

- tloušťka 70 – 100  $\mu\text{m}$
- 3 typy buněk

### Lamina propria mucosae

- řídké vazivo
- arteriální a venózní pleteně
- axony smyslových buněk
- Bowmanovy žlázky  
(tubulózní, rozvětvené, serózní)

# Nosní dutina – Čichový epitel



## Čichové buňky

- bipolární neuron - apex – dendrit – čichový vezikul
- 10-20 nepohyblivých řasinek odstupuje z jednoho vezikulu
- modifikované řasinky obsahují receptory pro odoranty
- báze buňky - axon

## Čichové buňky

## Podpůrné buňky (sustentacular)

## Podpůrné buňky (sustentakulární)

- kartáčový lem - mikroklky
- fyzická podpora + výživa

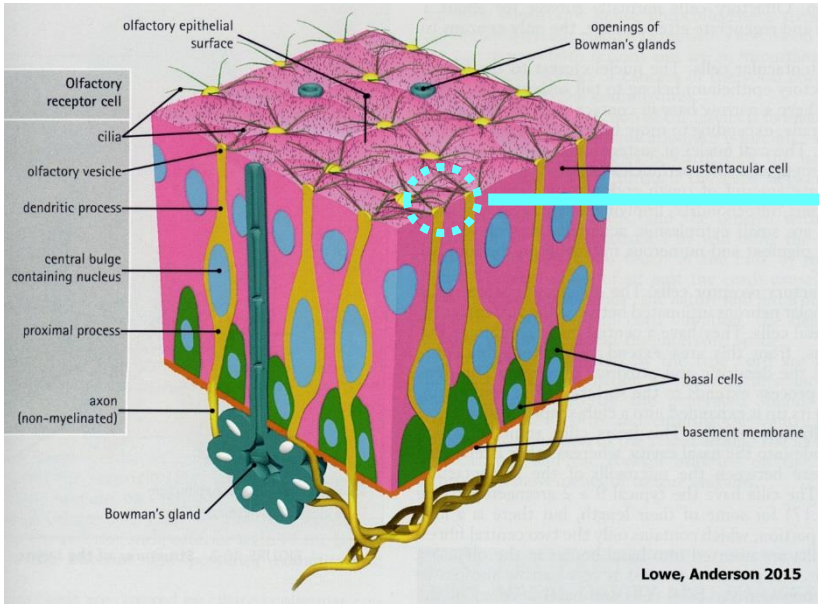
## Bazální buňky

## Bazální buňky

- nízké bazofilní
- kmenové buňky podpůrných i čichových buněk (*regenerace neuronů !!!*)

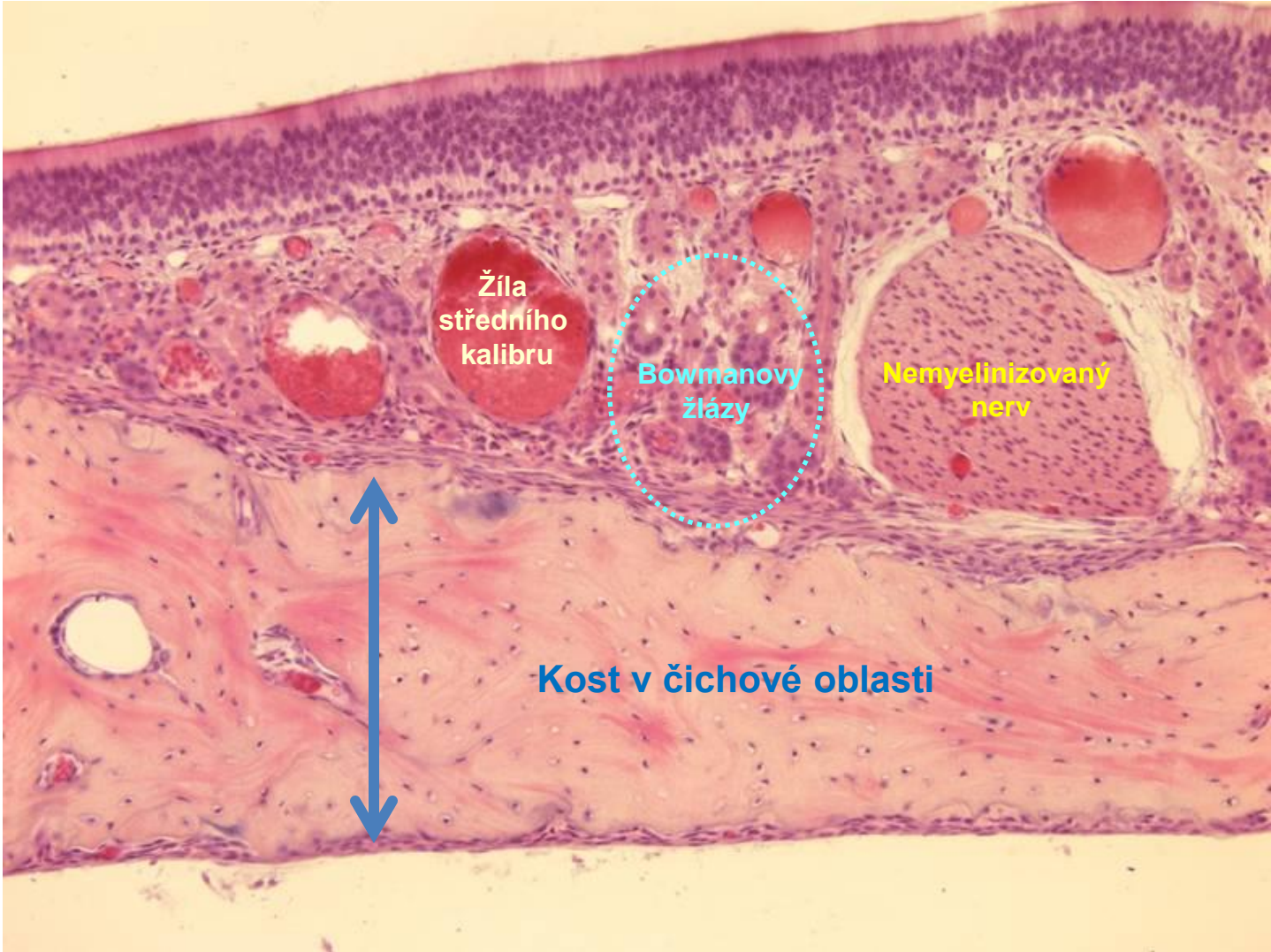


# Nosní dutina – Čichový epitel

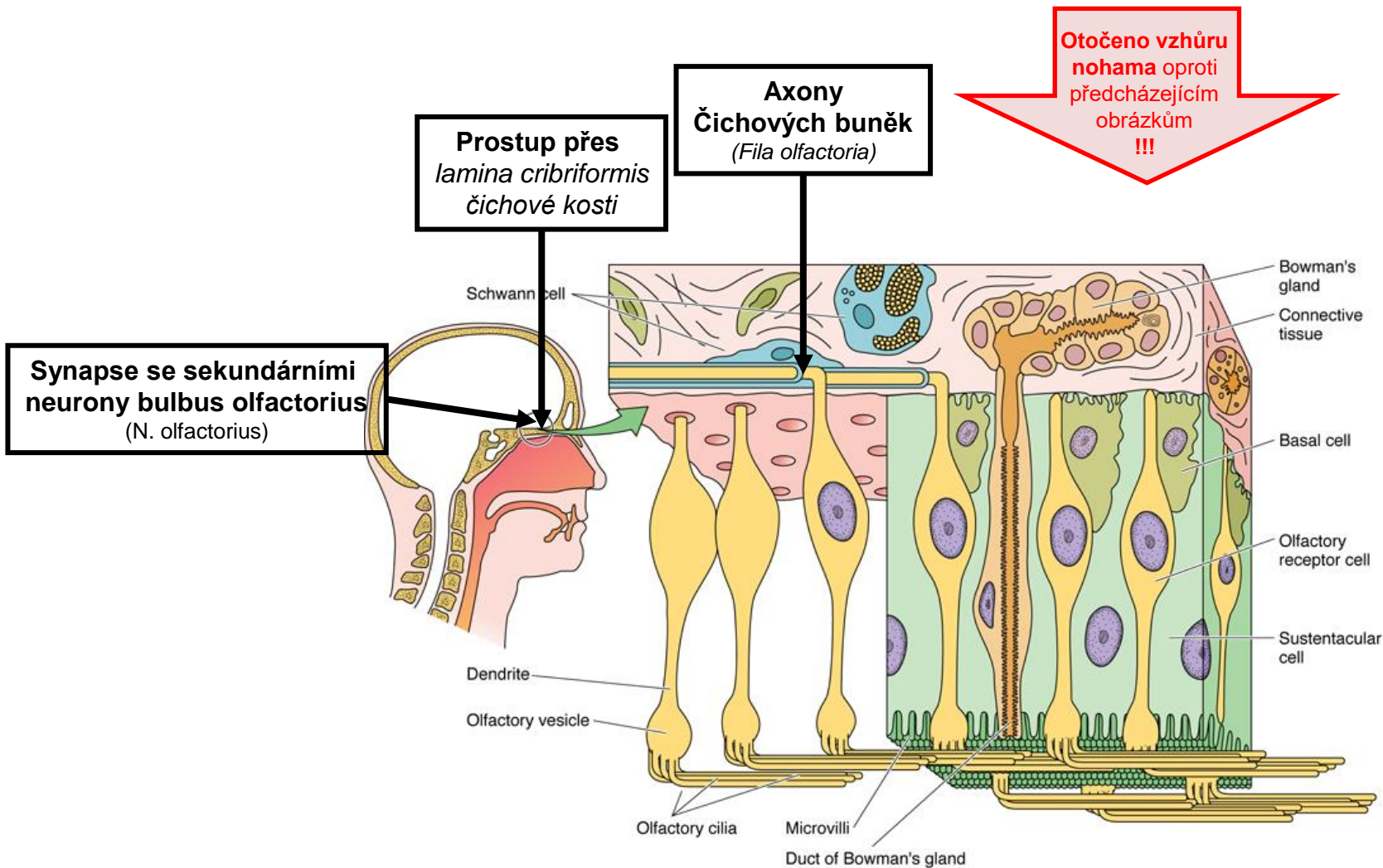




# Nosní dutina – Čichový epitel



# Nosní dutina – Čichový epitel



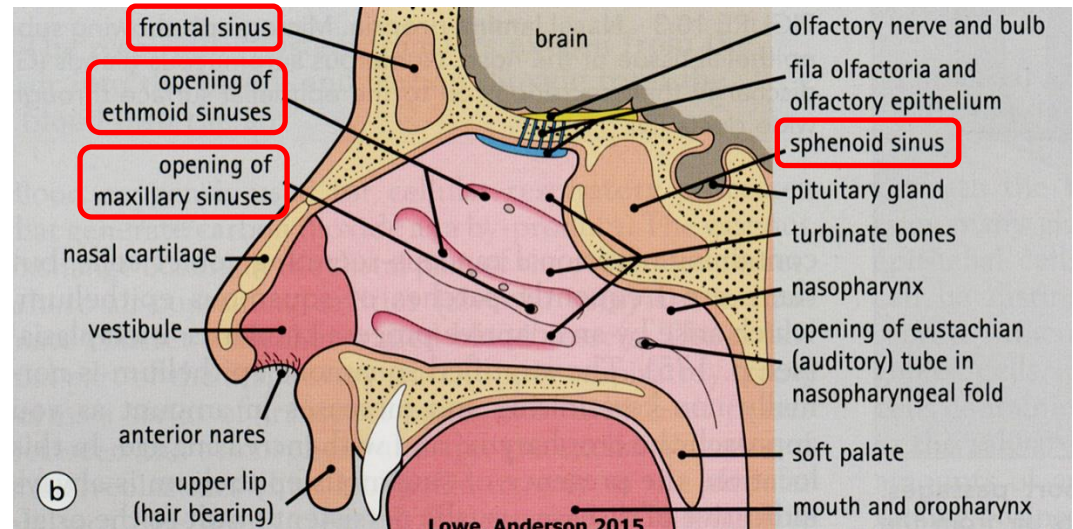
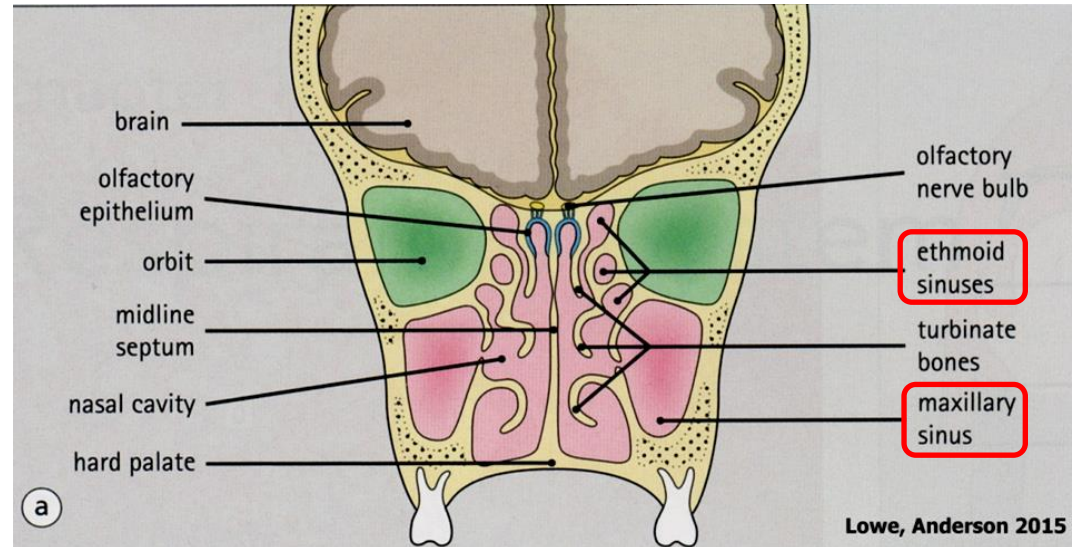
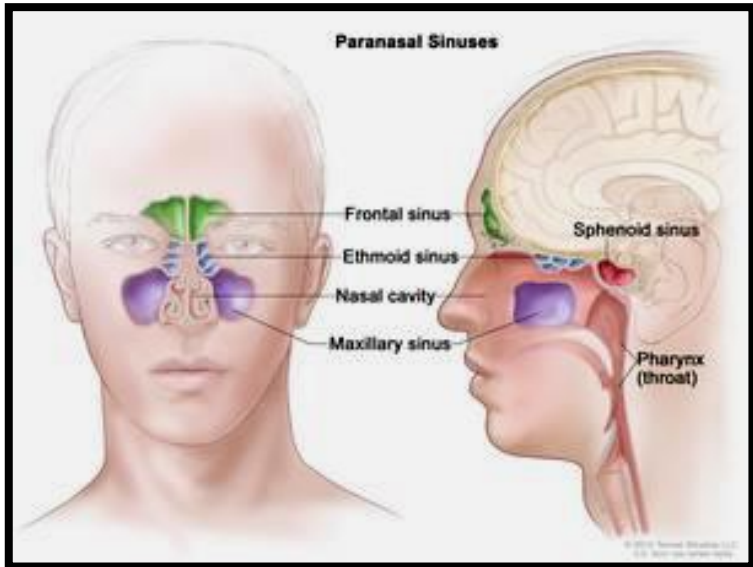


# Nasí dutina – Paranasální dutiny (Sinus paranasales)

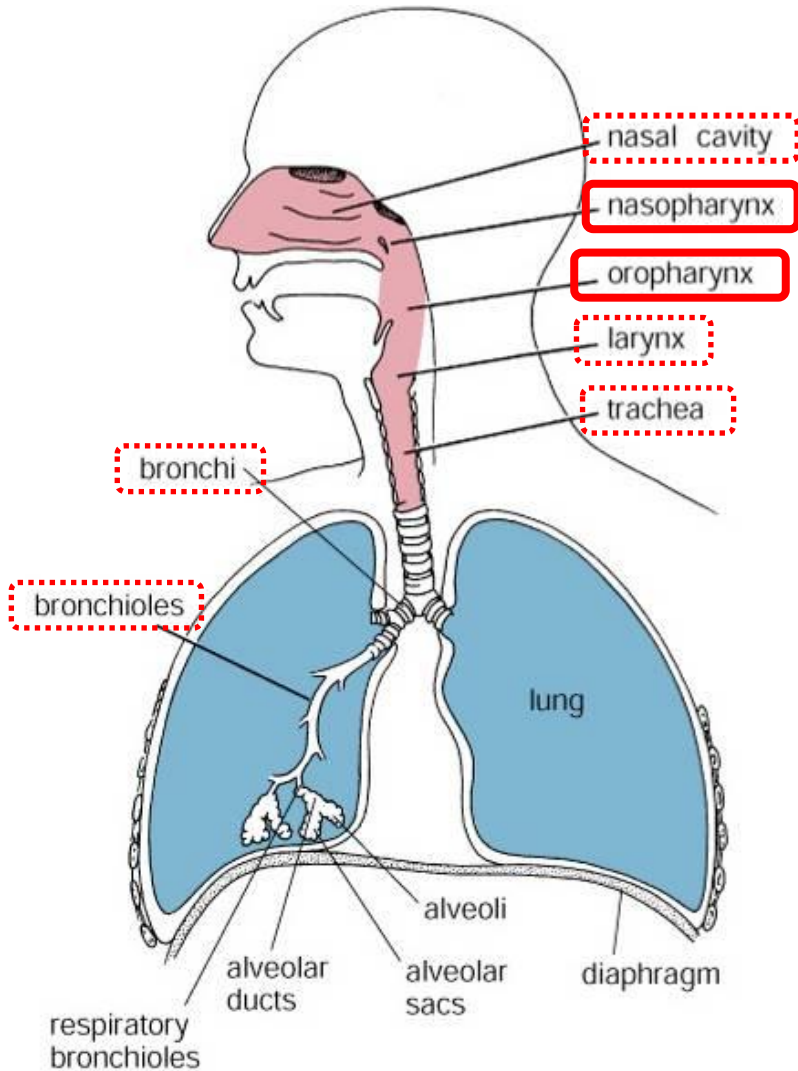
- sinus maxillaris (15-25 cm<sup>3</sup>)
- sinus ethmoidalis
- sinus frontalis
- sinus sphenoidalis

## Sliznice

- obdoba sliznice dých. cest
- tenčí
- méně žlázek
- žádná submukóza



# Nasopharynx (Pars nasalis pharyngis) + Oropharynx (Pars oralis pharyngis)



## Křížení dýchacího a trávicího traktu

### Nasopharynx

- víceřadý cylindrický epitel s řasinkami
- tonsila pharyngea (nosní mandle – infiltrace lamina propria lymfocyty)
- vyústění Eustachovy trubice

### Oropharynx

- vrstevnatý dlaždicový epitel

Figure 18.1. Diagram of respiratory passages.

# Hrtan - Larynx

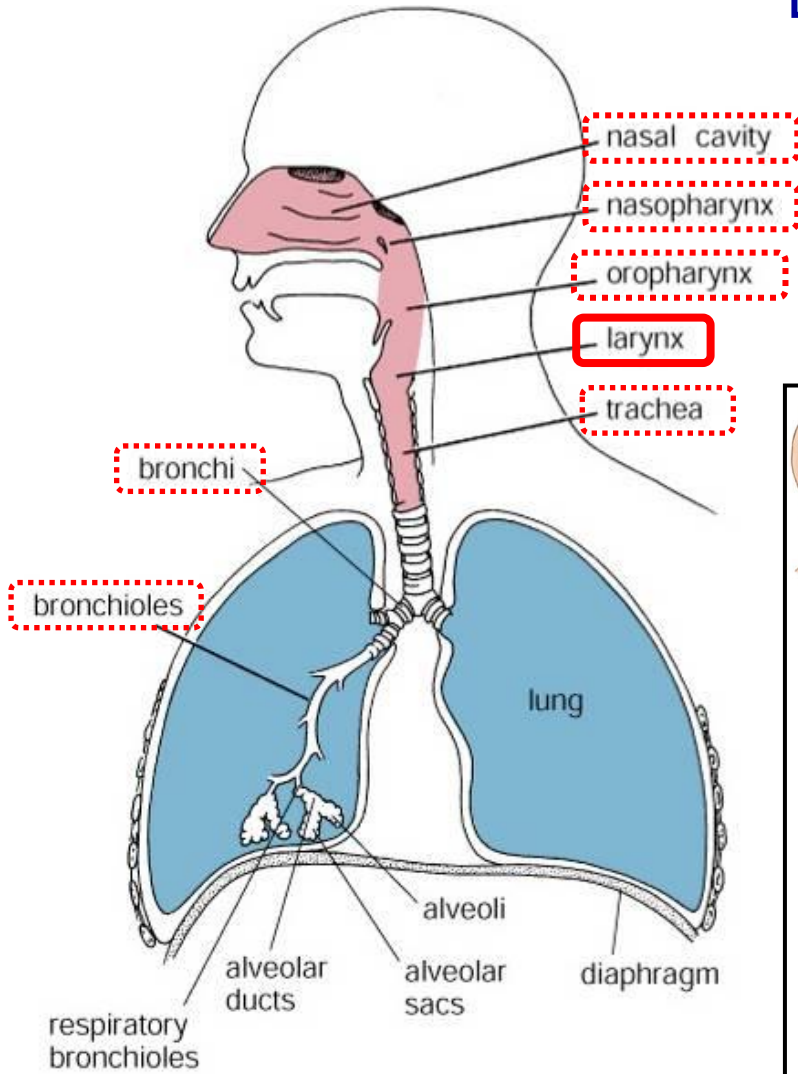
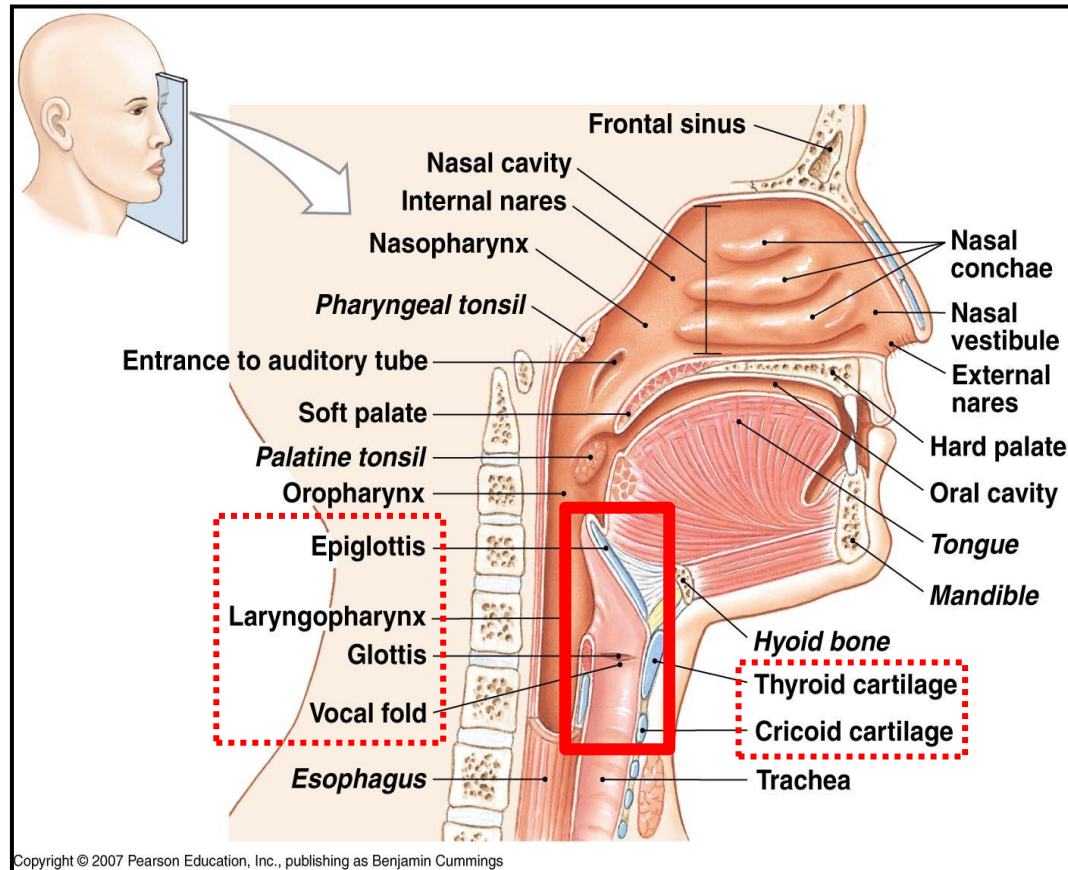


Figure 18.1. Diagram of respiratory passages.

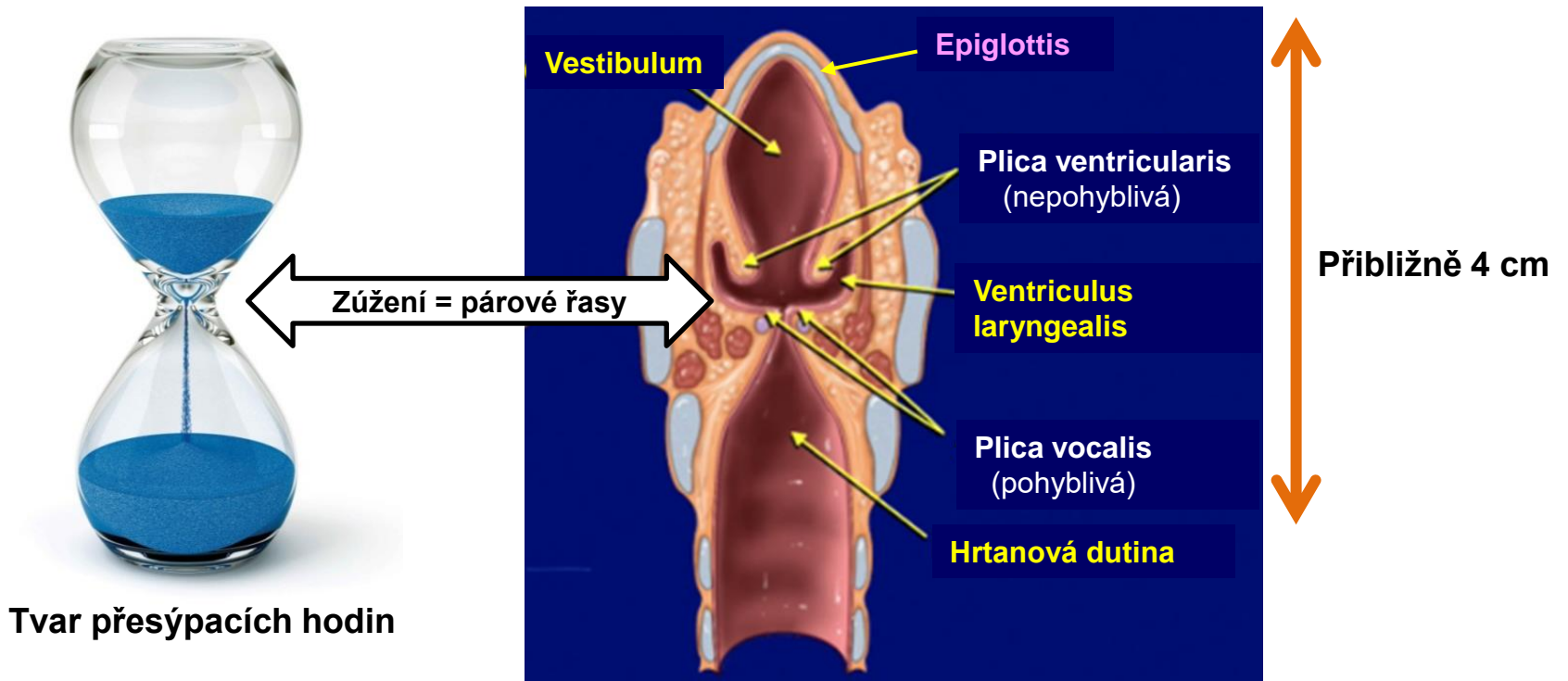
Zodpovědný za tvorbu zvuků - hlas





# Larynx – Anatomie

## Frontal section

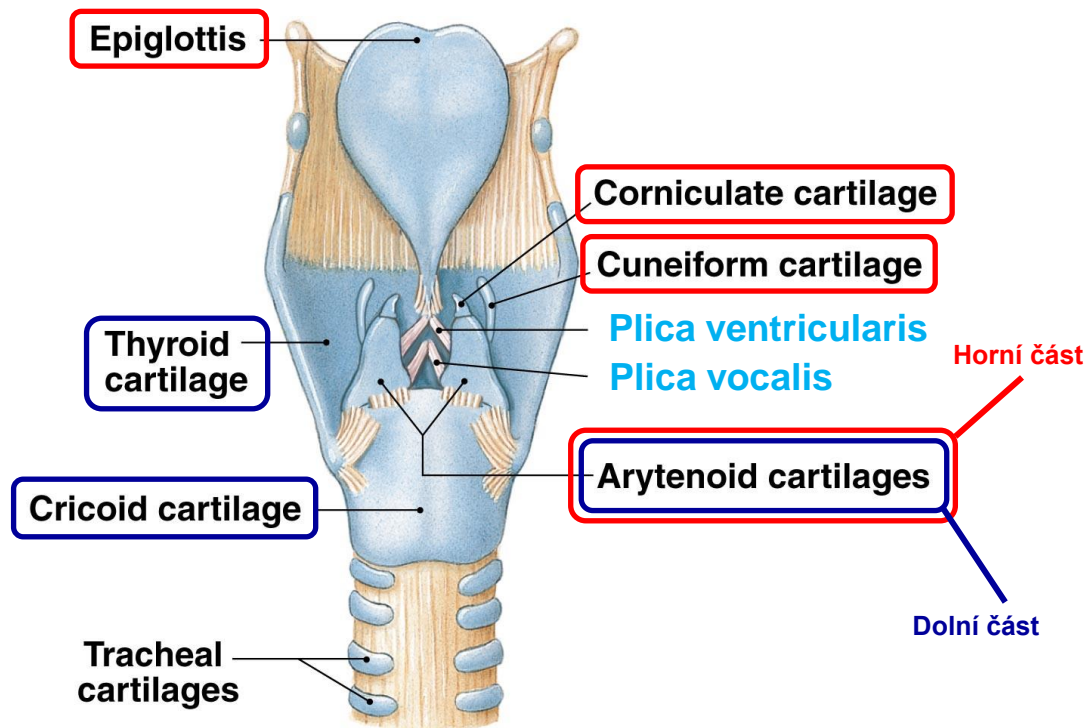


# Larynx – Výztuhy

## Chrupavky

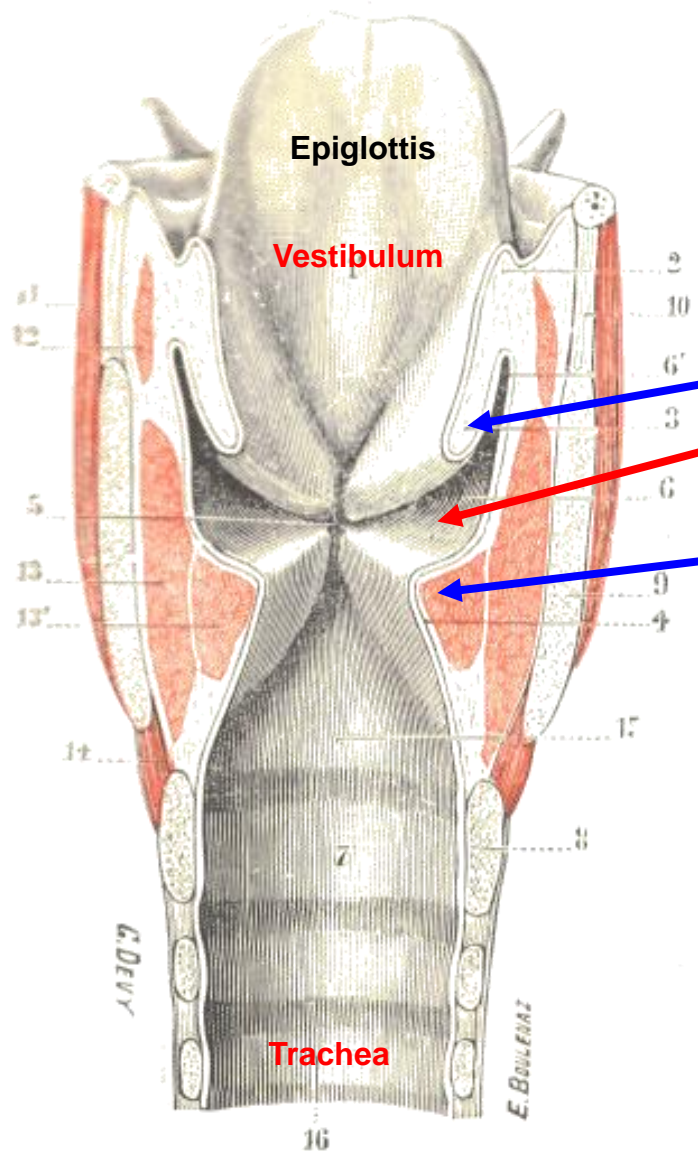
Spojeny vazy a ovládány svaly.

- Hyalinní
- Elastické



(b) Posterior view

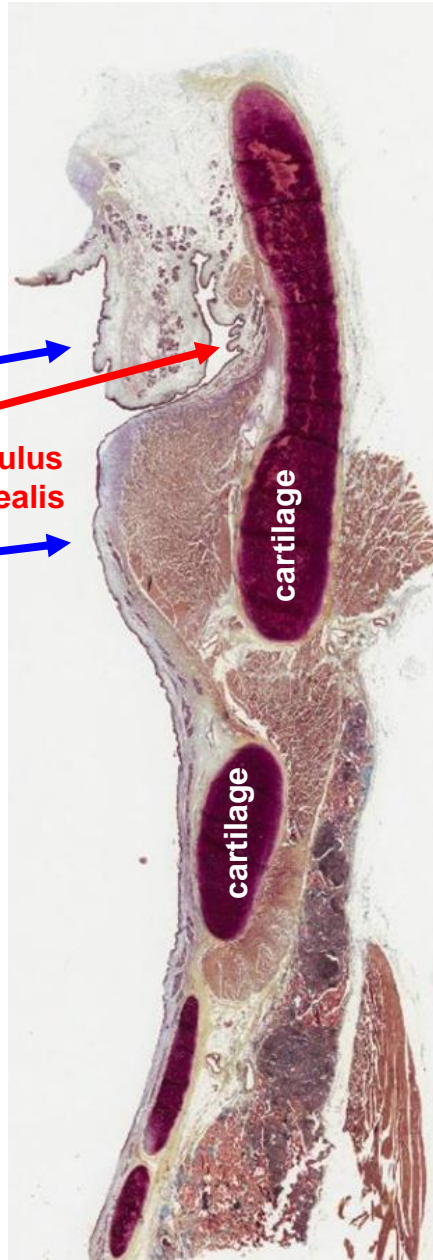
# Larynx



Plica ventricularis

Ventriculus laryngealis

Plica vocalis



cartilage

cartilage



# Larynx – Histologická stavba

**Žlázy**  
(seromucinózní)

**Plica ventricularis**

**Musculus vocalis**  
(kosterní)

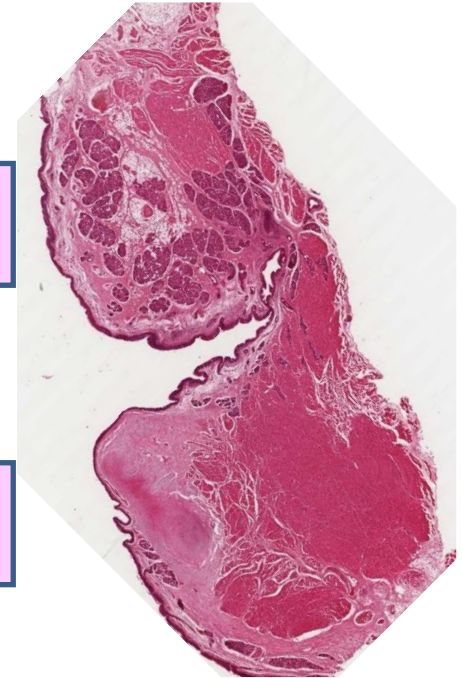
**Ligamentum vocale**  
(elastické)

Bež žlázek!!!

**Plica vocalis**

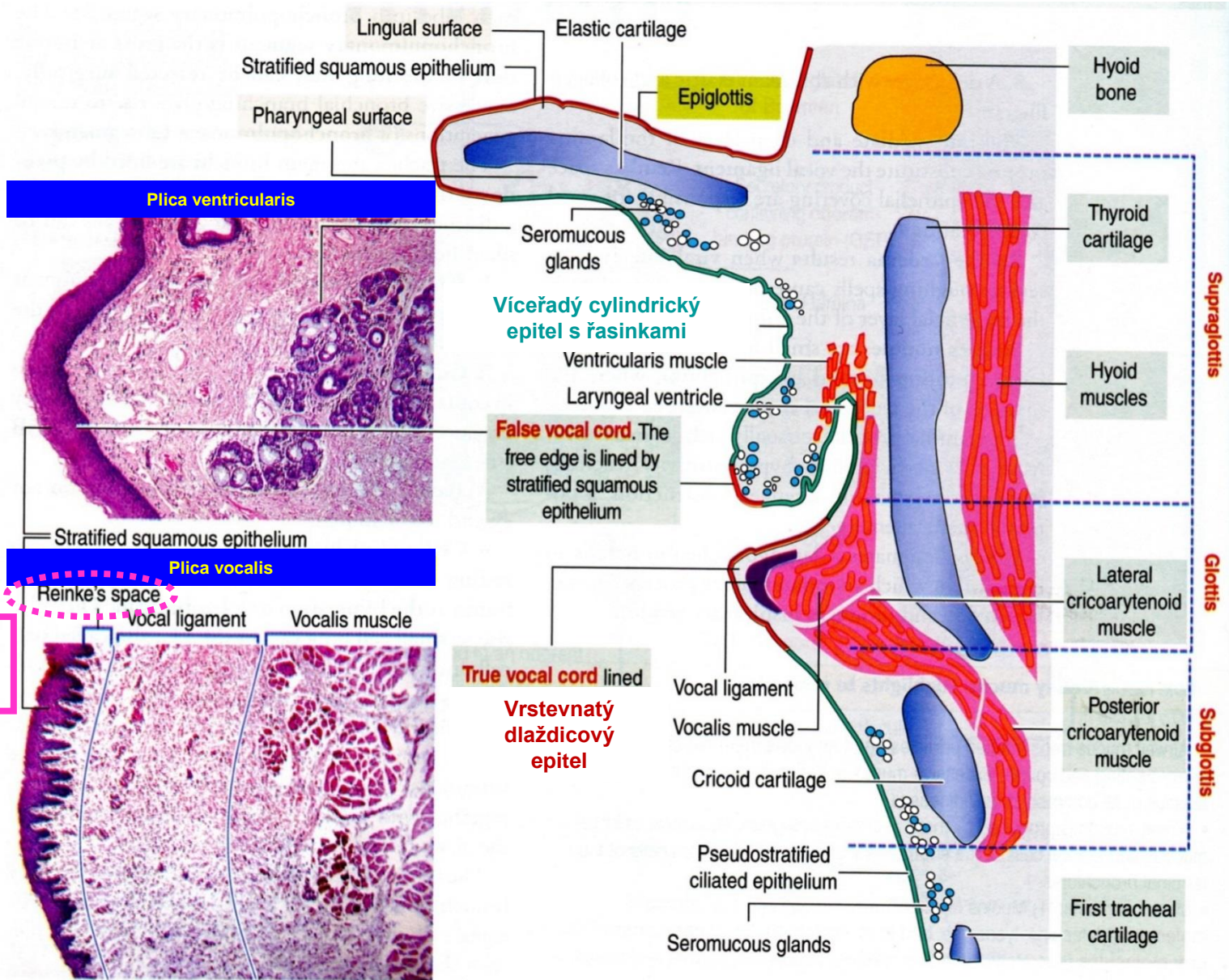
Víceřadý cylindrický  
epitel s řasinkami

Vrstevnatý  
dlaždicový epitel

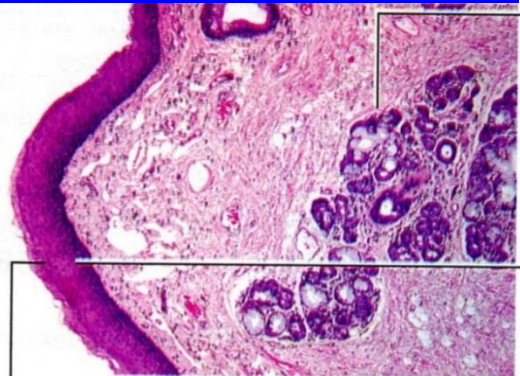




# Larynx – Sliznice

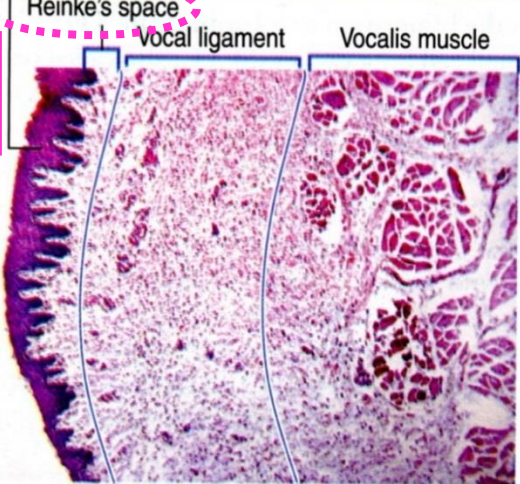


**Plica ventricularis**



Stratified squamous epithelium

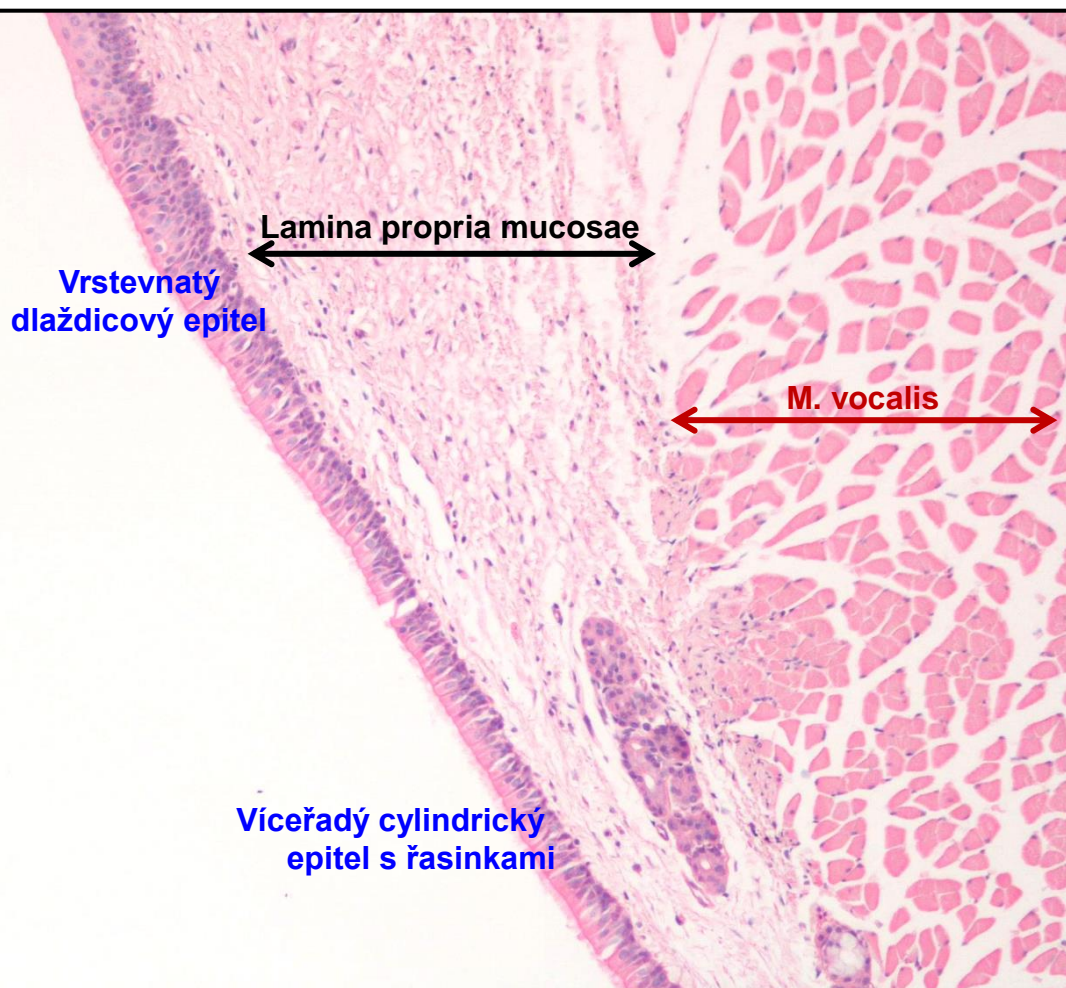
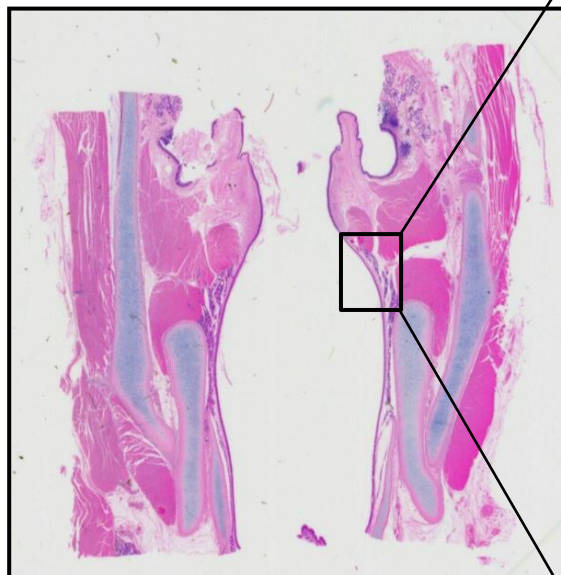
**Plica vocalis**



**Reinkeho edém**  
exudát v Reinkeho prostoru  
= chrplavý hlas

# Larynx

Přechod epitelů na spodním okraji Plica vocalis





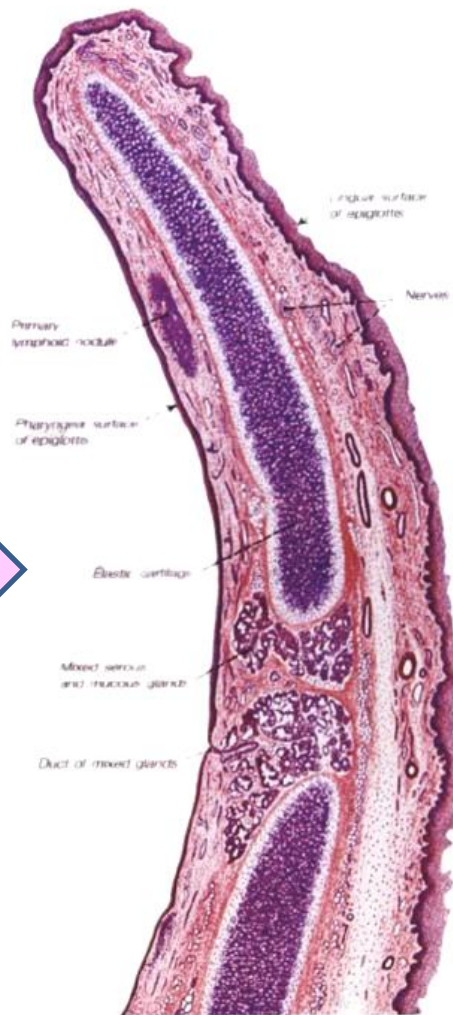
# Larynx - Epiglottis

Laryngeální strana

Linguální strana

Víceřadý cylindrický  
epitel s řasinkami

Vrstevnatý  
dlaždicový epitel



# Trachea

Dýchací cesta  
Extrapulmonární

Délka cca.: 12 cm  
Průměr cca.: 2 cm

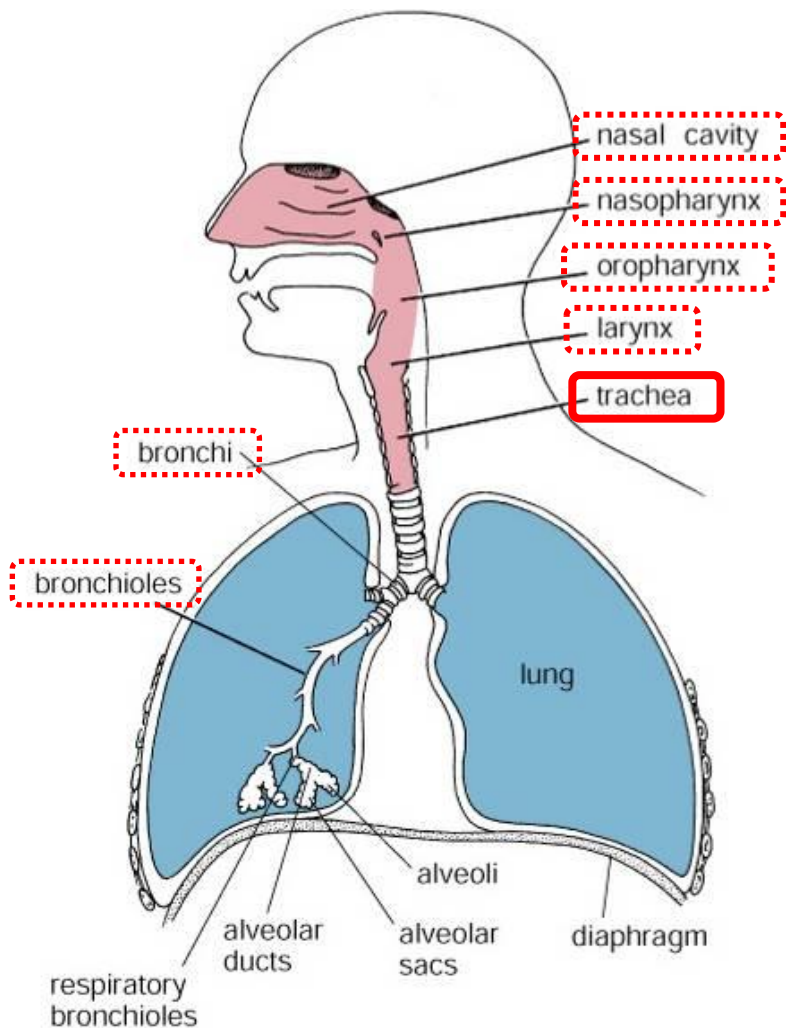
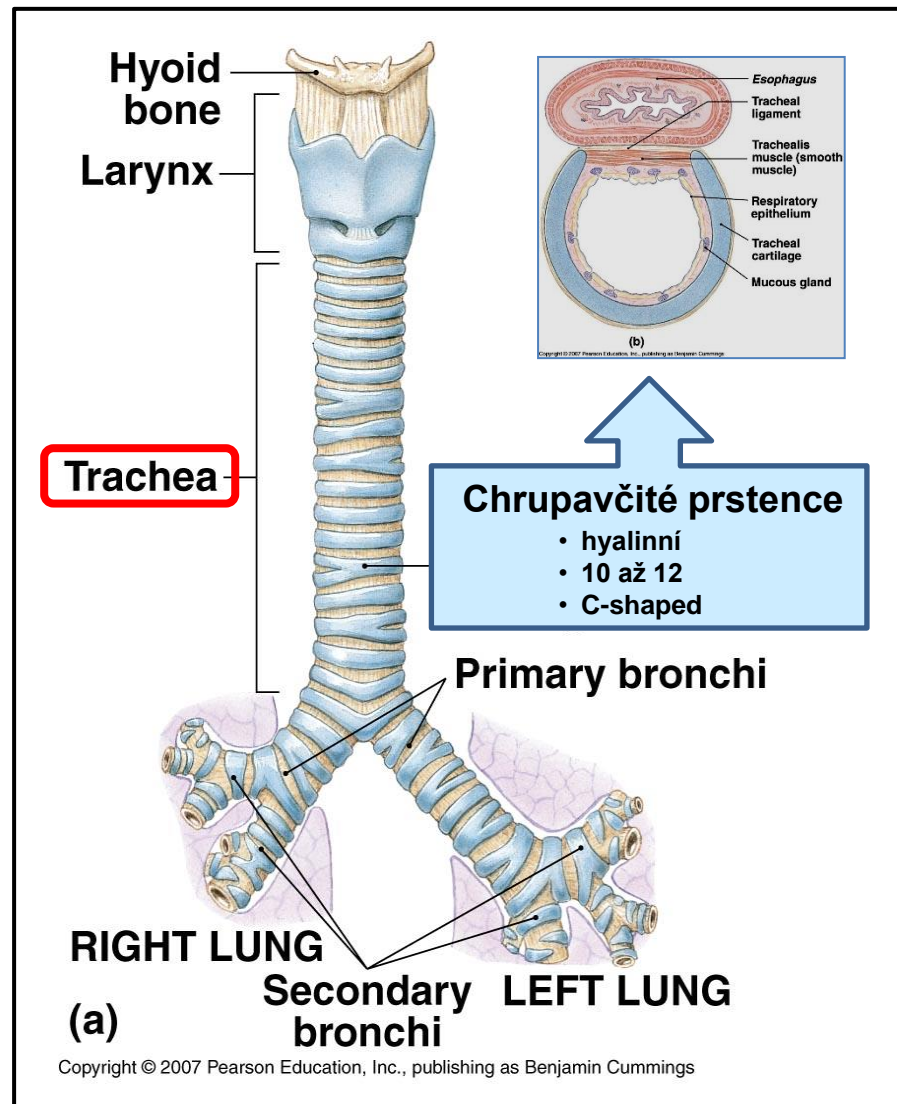
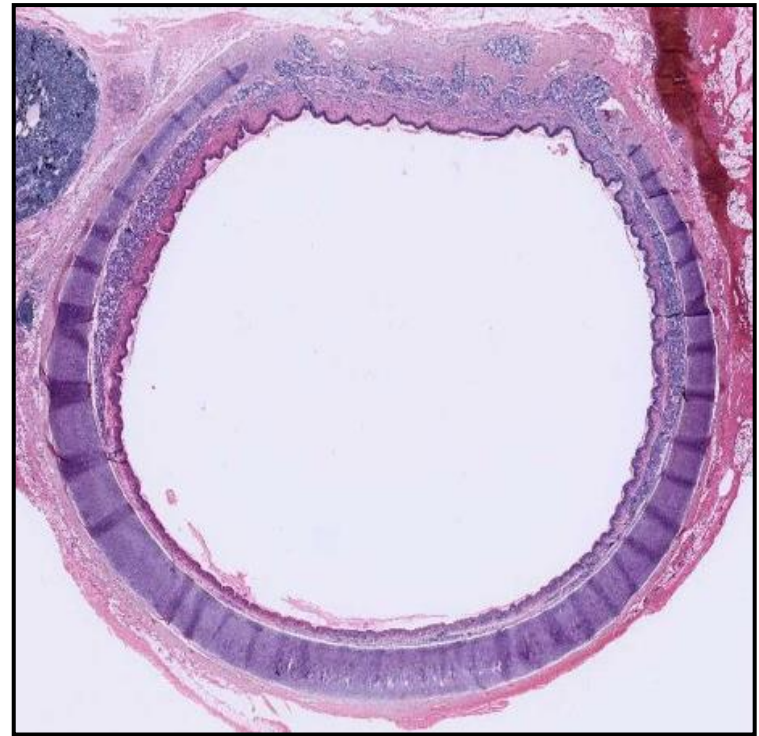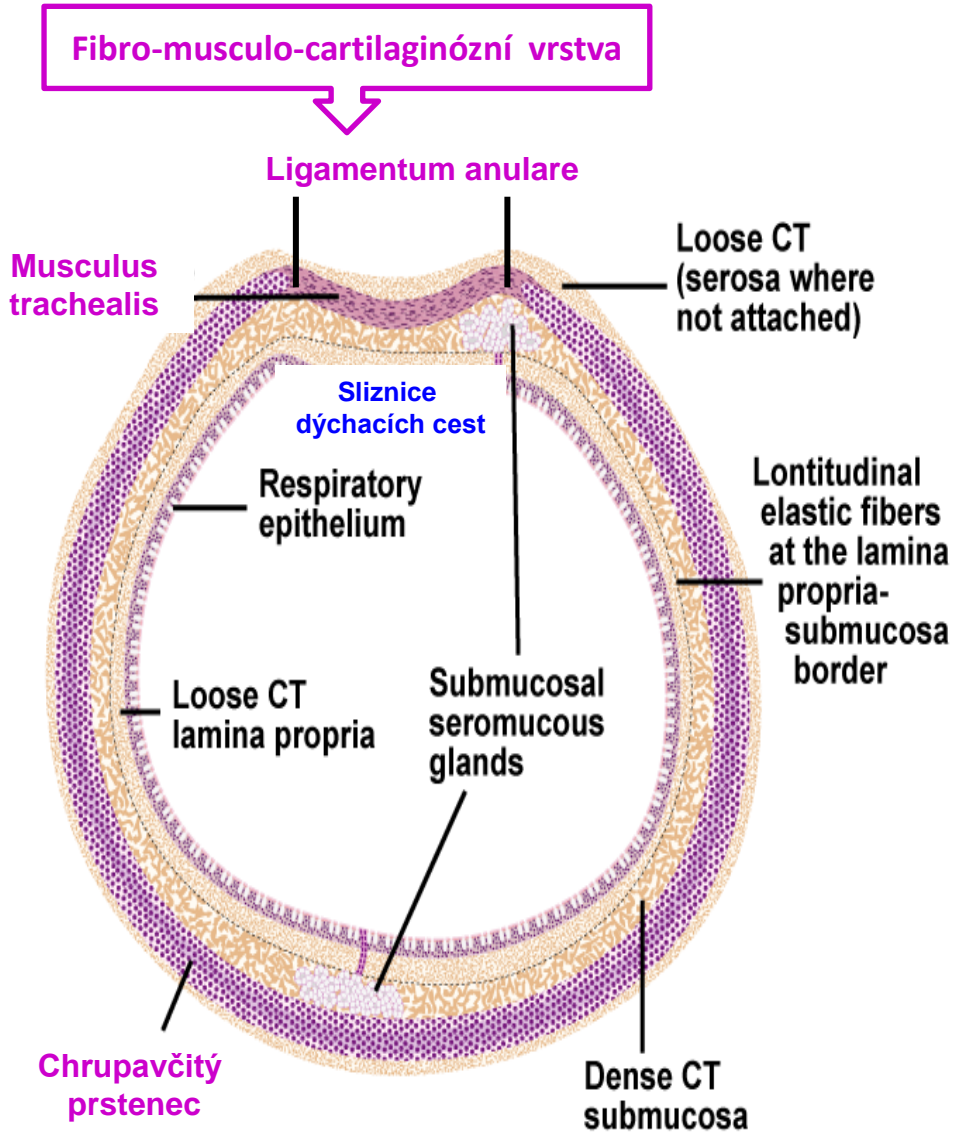


Figure 18.1. Diagram of respiratory passages.

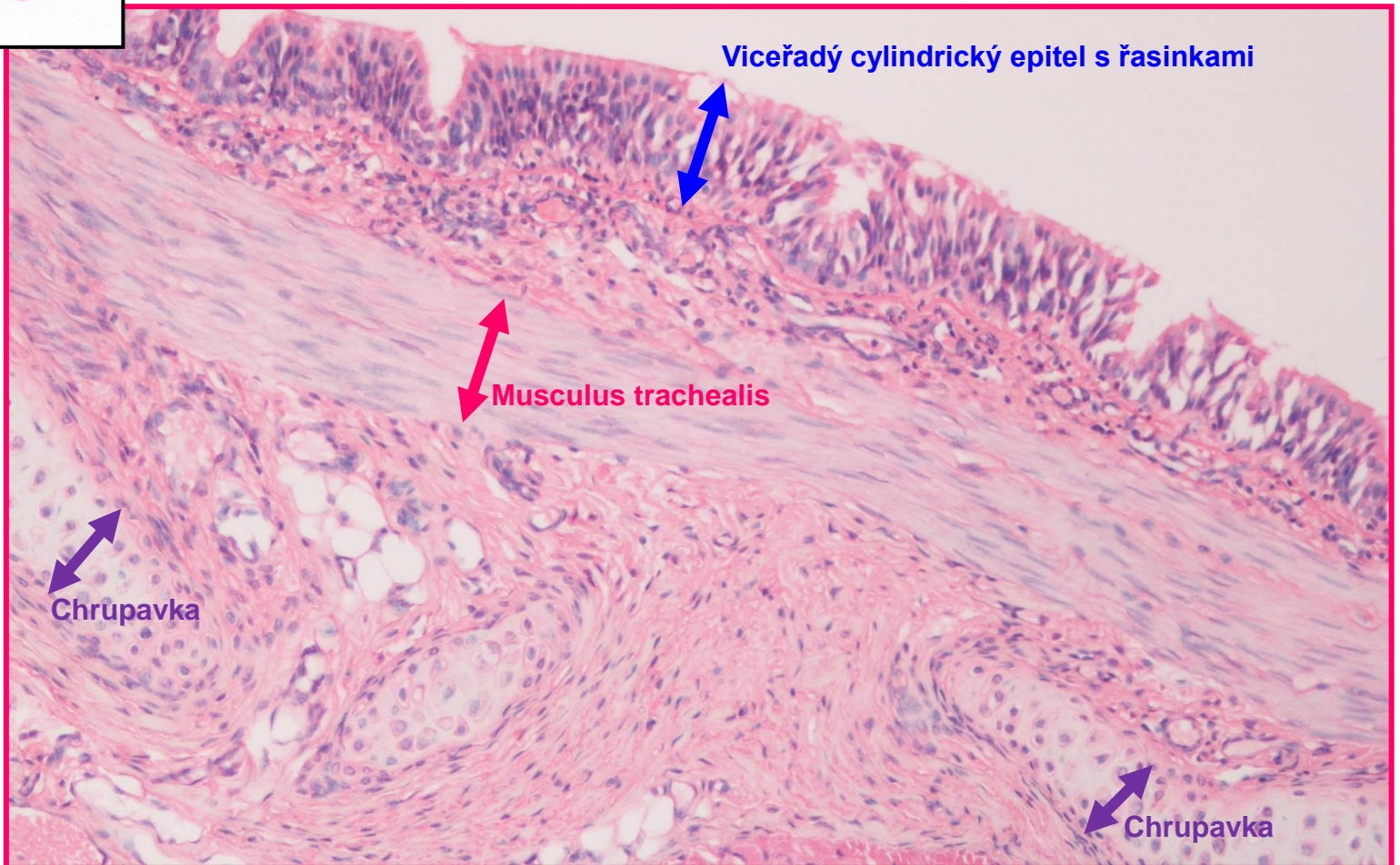
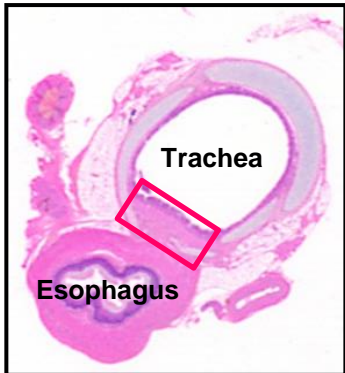


# Trachea – příčný řez

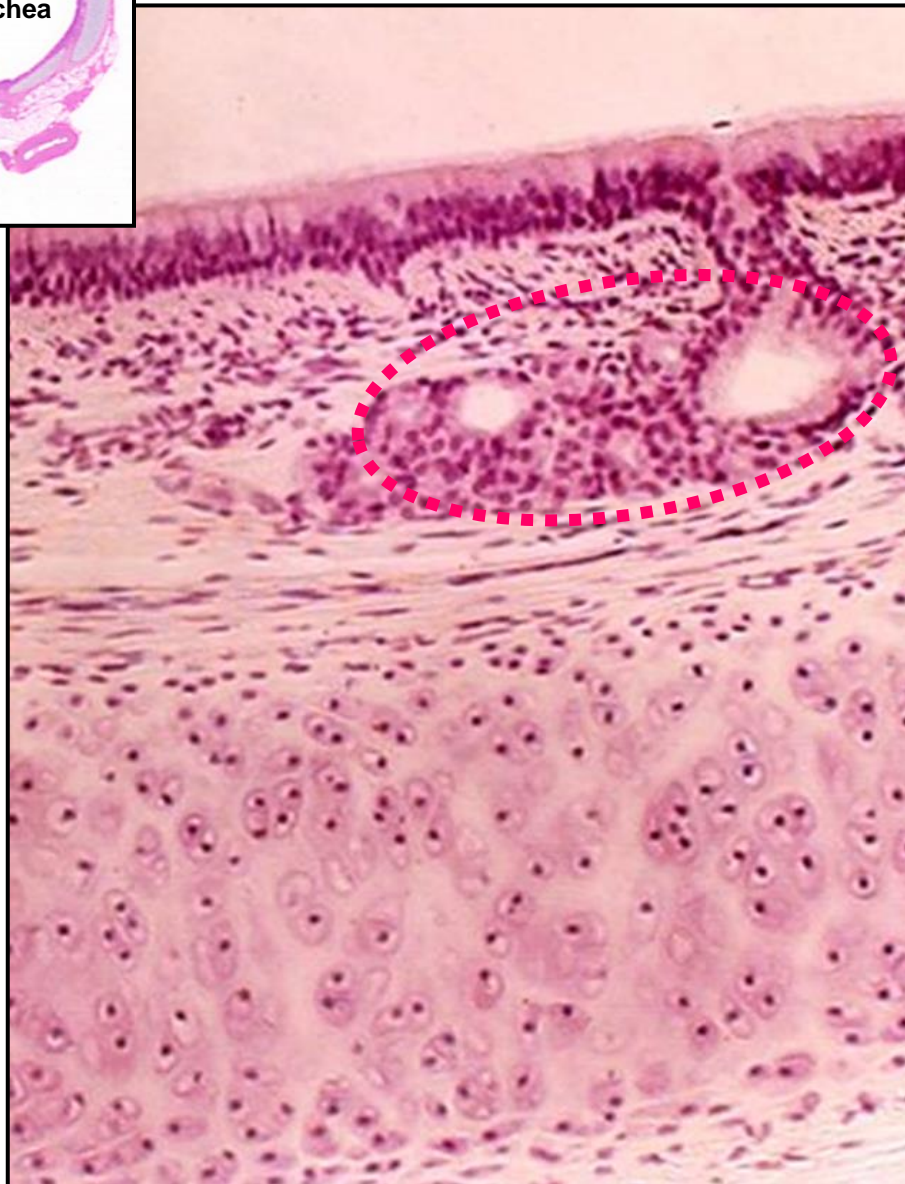
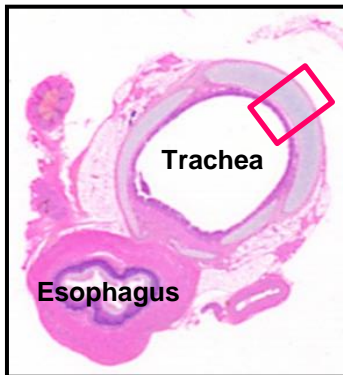




# Trachea - Stěna



# Trachea - Stěna



Víceřadý cylindrický epitel s řasinkami

Lamina propria mucosae

- fibroelastické vazivo + lymfoidní buňky

Submucosa

- tlustá, husté fibroelastické vazivo
- četné seromucinózní žlázy – **Tracheální žlázy**
- bohaté krevní a lymfatické zásobení

Perichondrium

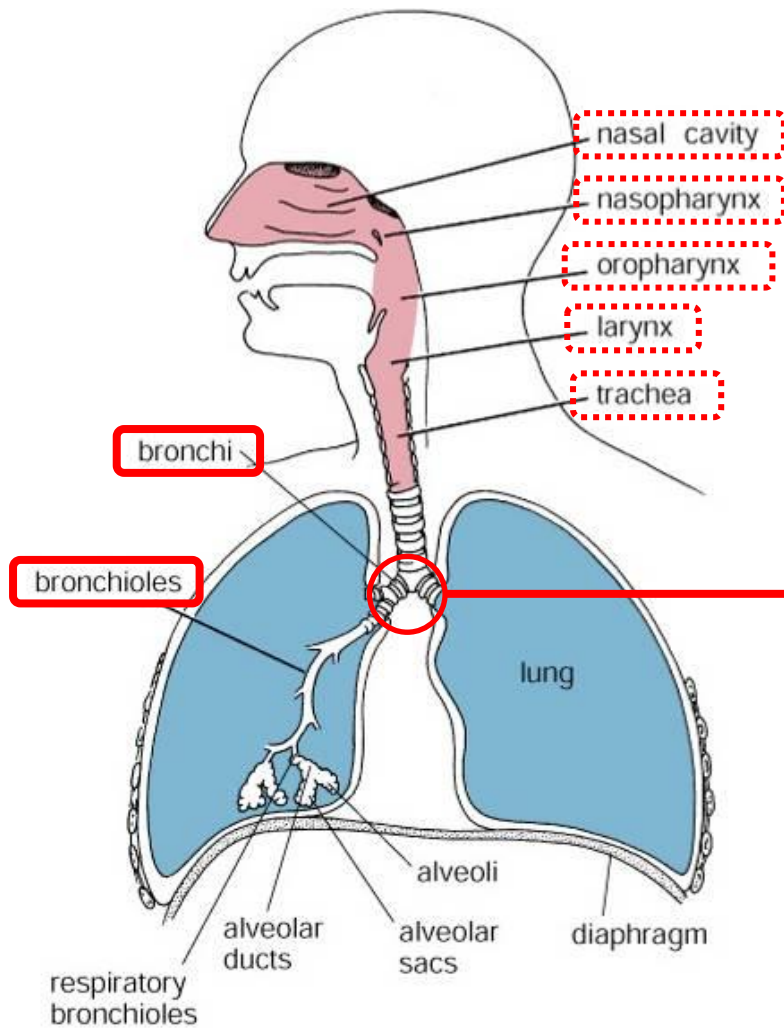
Chrupavka

Adventitia

- fibroelastické vazivo



# Bronchiální strom



Začíná bifurkací průdušnice

Primární bronchy – Extrapulmonární

- stejná stavba jako trachea
- menší průměr než trachea
- doprovázeny plicními arteriemi, žilami, and lymfatickými cévami

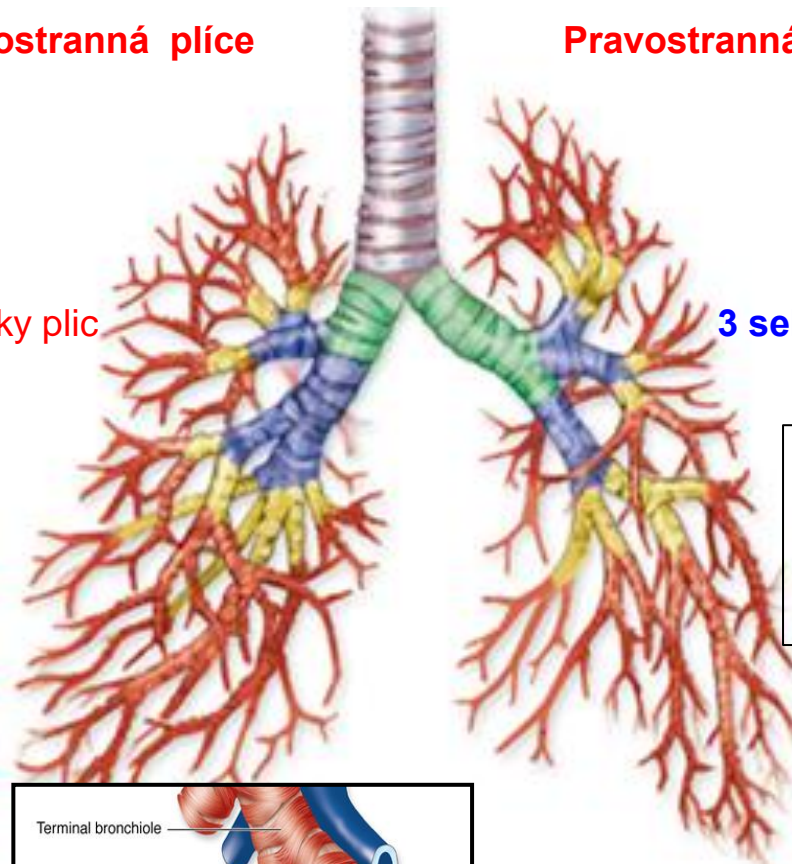
Figure 18.1. Diagram of respiratory passages.

# Bronchiální strom

Celkem 15 to 20 dichotomických dělení

Levostranná plíce

Pravostranná plíce



**2 sekundární bronchy – 2 laloky plic**  
(Lobární bronchy)

**3 sekundární bronchy – 3 laloky plic**  
(Lobární bronchy)

## Terciární bronchy (Segmentální bronchy)

- celkový počet 8/10
- průměr cca 8 mm
- další ramifikace 8x - 10x

## Střední + Malé bronchy

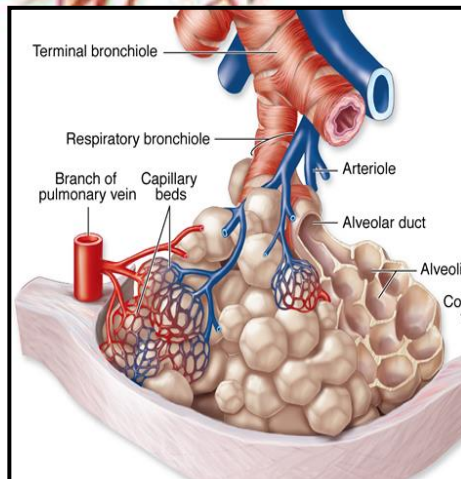
- průměr cca 1 mm a menší
- chrupavky ve stěně

## Primární bronchioly

- průměr cca 1 mm
- chybí chrupavka
- jeden PB definuje **plicní lalůček**

## Terminální bronchioly

- 5 – 7 TB z jednoho PB
- průměr cca 0,5 mm



## Bronchopulmonární segment

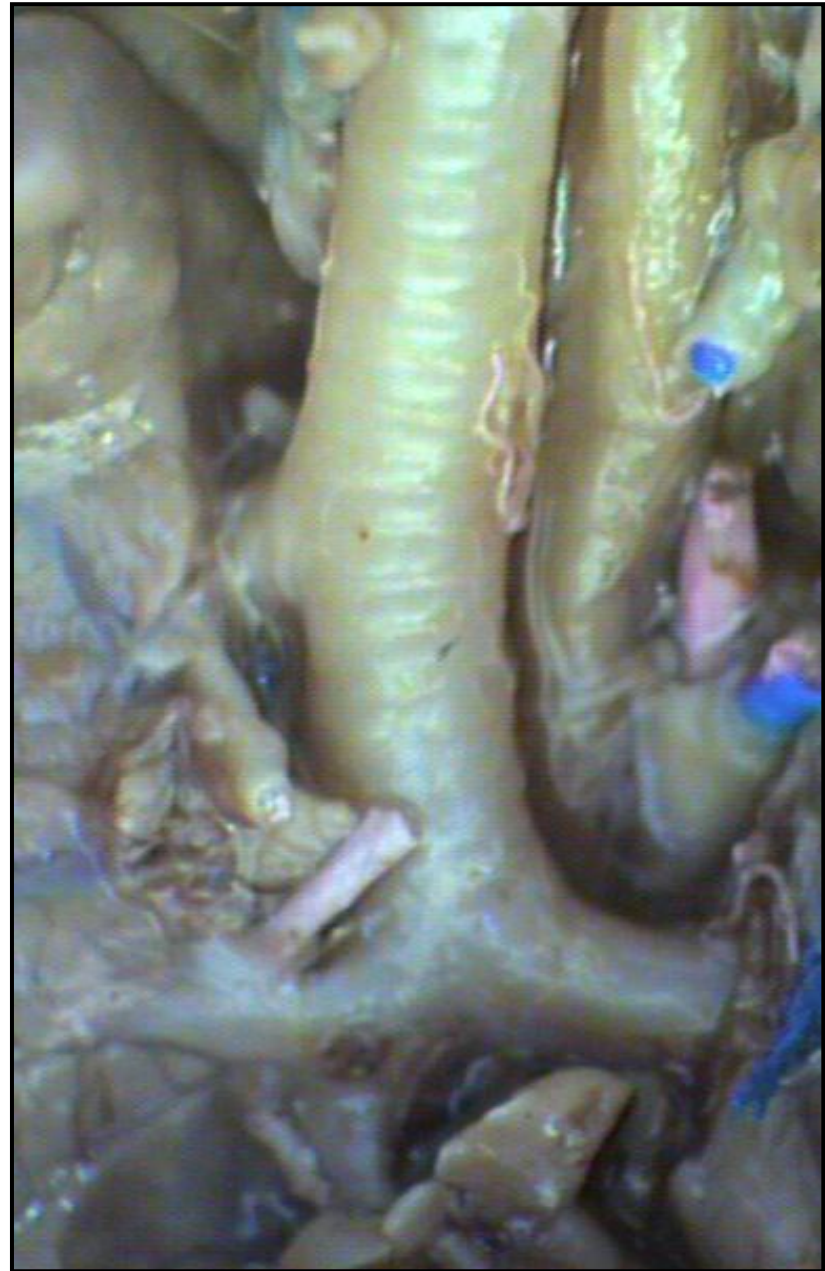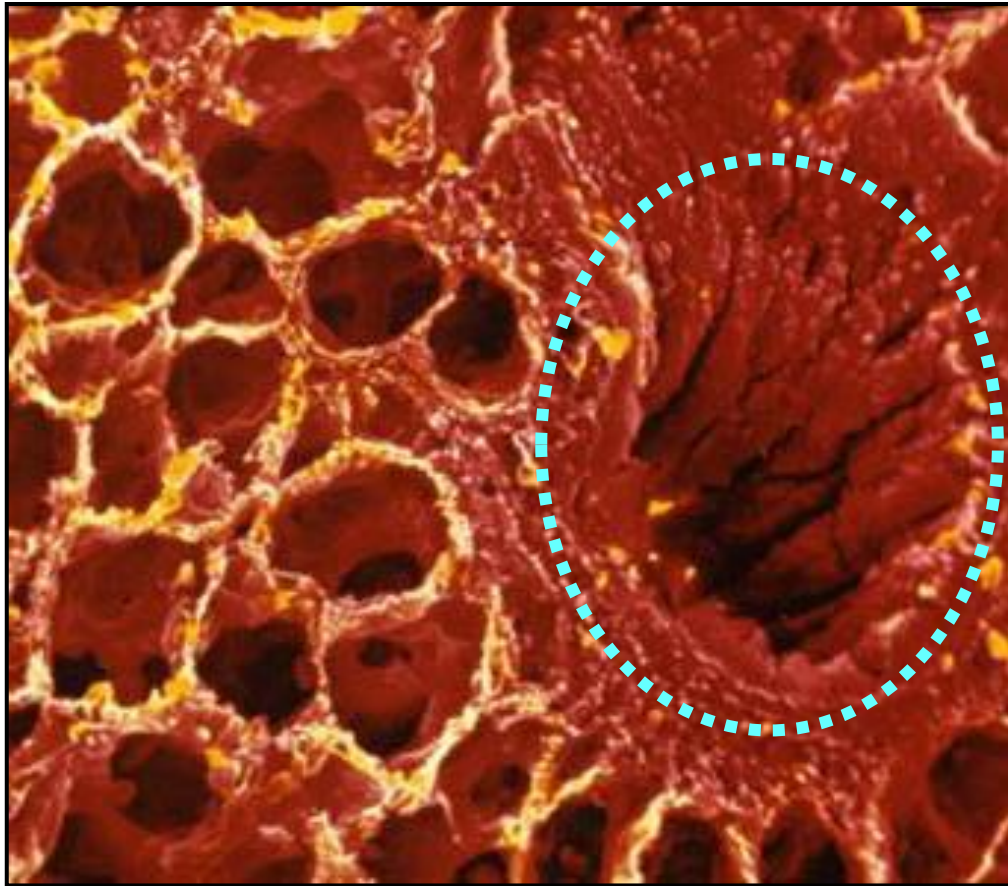
- přibližně 10 % plíce
- vlastní cévní zásobení
- obdán fibrózním pouzdrmem
- impakt na chirurgii plic



## Plicní lalůček

- pyramidový tvar
- obdán velmi tenkým fibrózním pouzdrmem
- objem cca 1 – 2 cm<sup>3</sup>

**Bronchy**  
makroskopický obraz





# Bronchiální strom – Bronchy (lobární až malé)

## Mucosa

- typický ep. dýchacích cest (nebo dvouřadý cylindrický)
- elastická vlákna v lamina propria
- Žlázky v lamina propria
- BALT v lamina propria (Bronchi-Associated Lymphoid Tissue)

## Submucosa

- menší počet žlázek
- oddělena od lam. propria nepravidelnou vrstvou hladkosvalových buněk
- svalových buněk přibývá s klesajícím průměrem bronchiolů

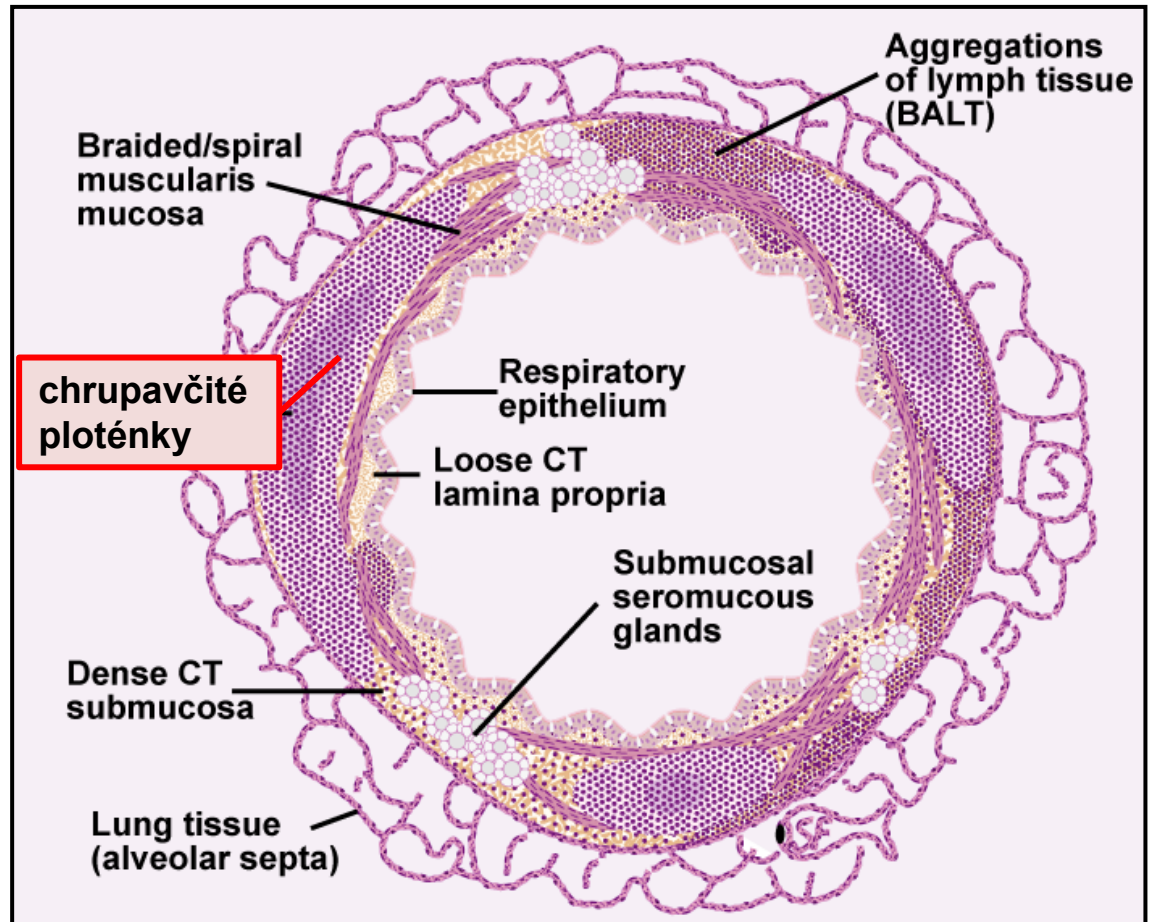
## Fibro-chrupavčitá vrstva

- chrupavčité ploténky

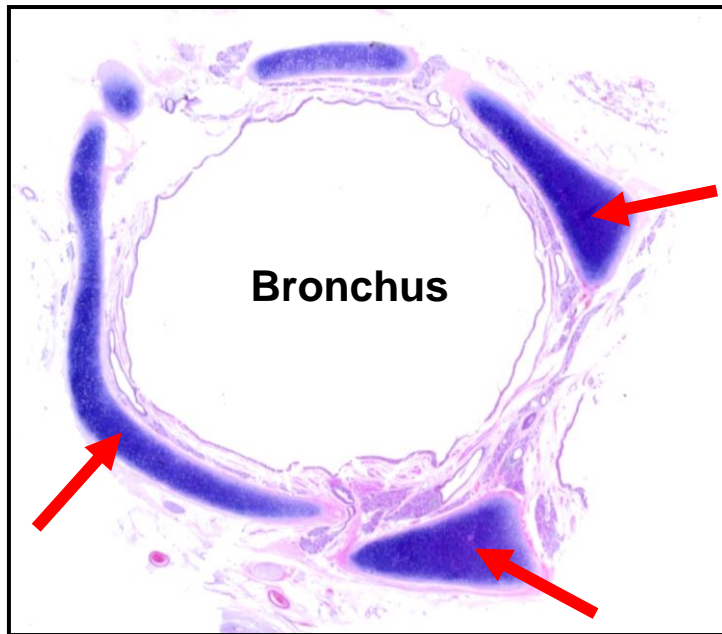

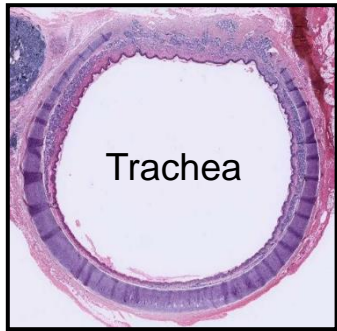
## Průměr bronchů

- chrupavka
- žlázky
- pohárkové buňky
- výška epitelu

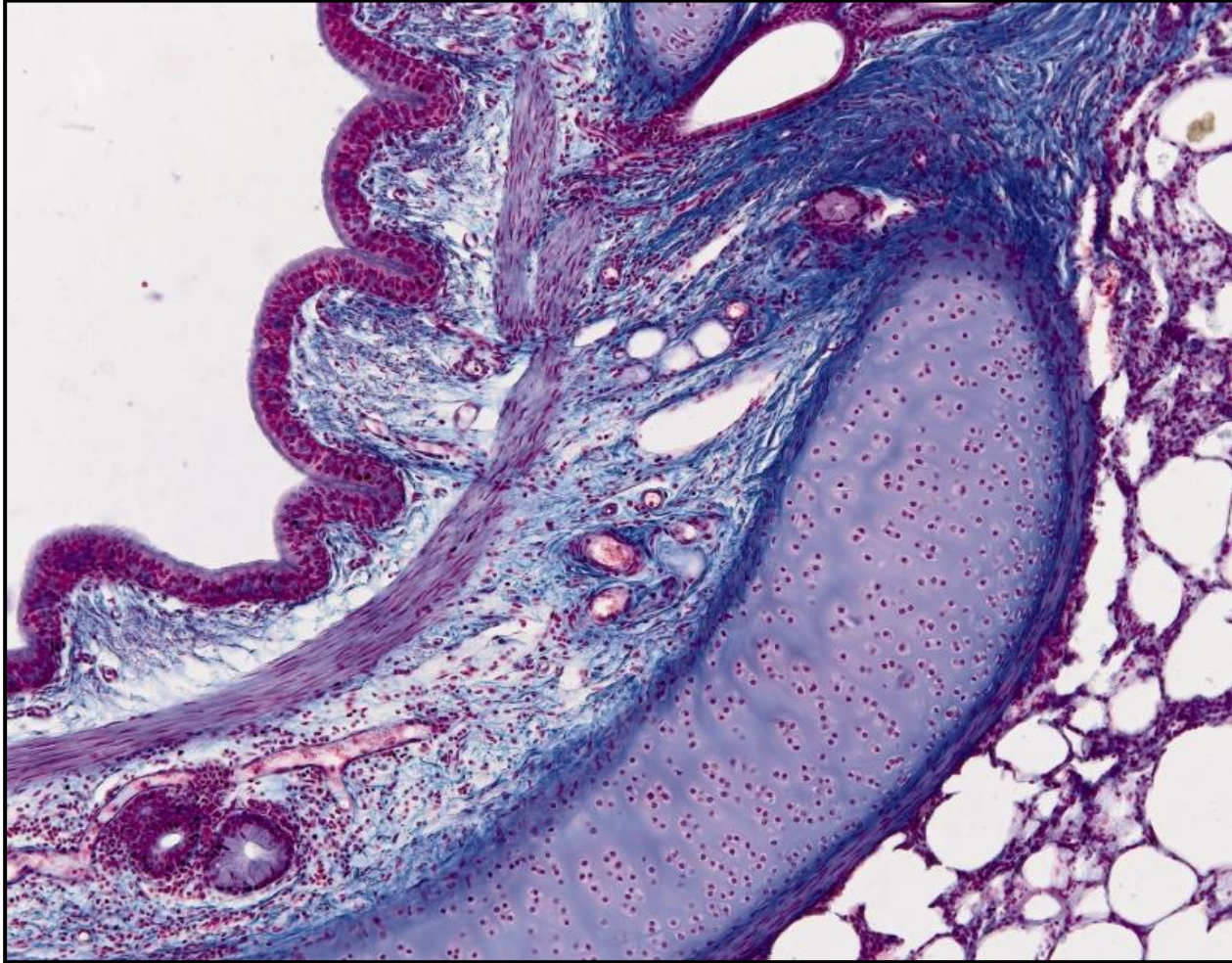
- elastická vlákna
- hladká svalovina



# Bronchus – Chrupavčité ploténky

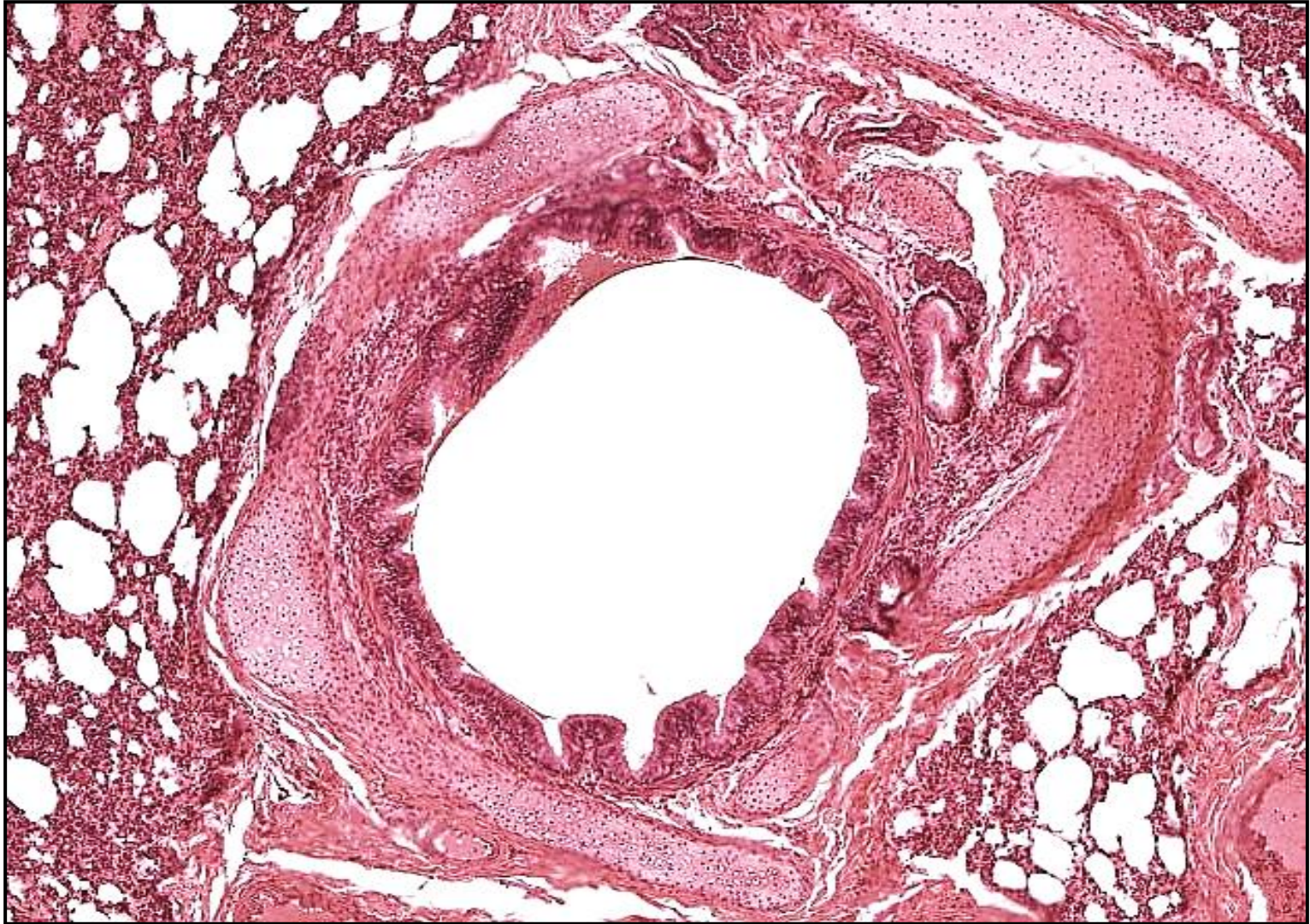


## Bronchus - Intrapulmonární



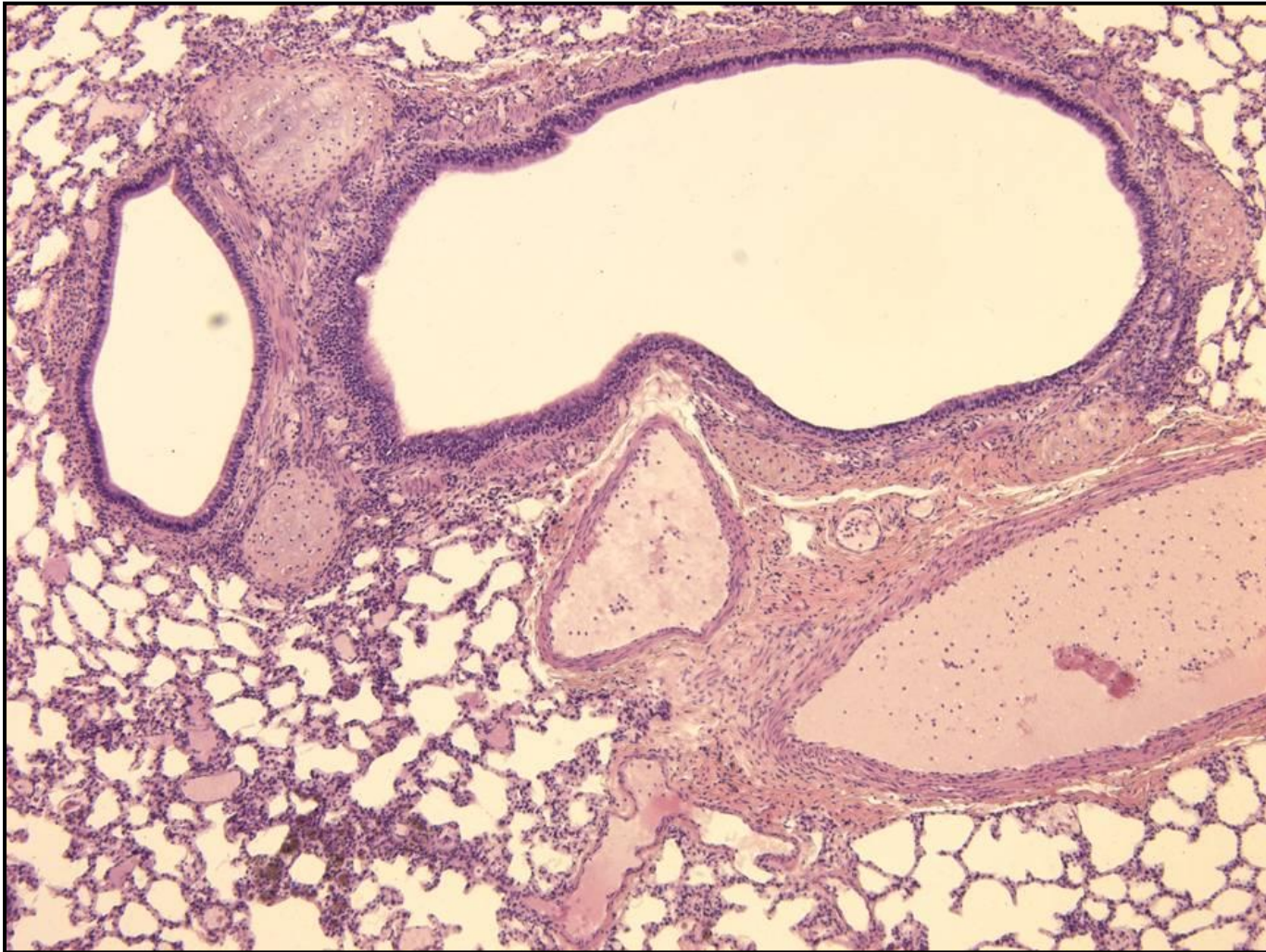


## Bronchus - Intrapulmonární





## Bronchus - Intrapulmonární



# Bronchioly - Primární + Terminální – Obecné vlastnosti

## Stěna

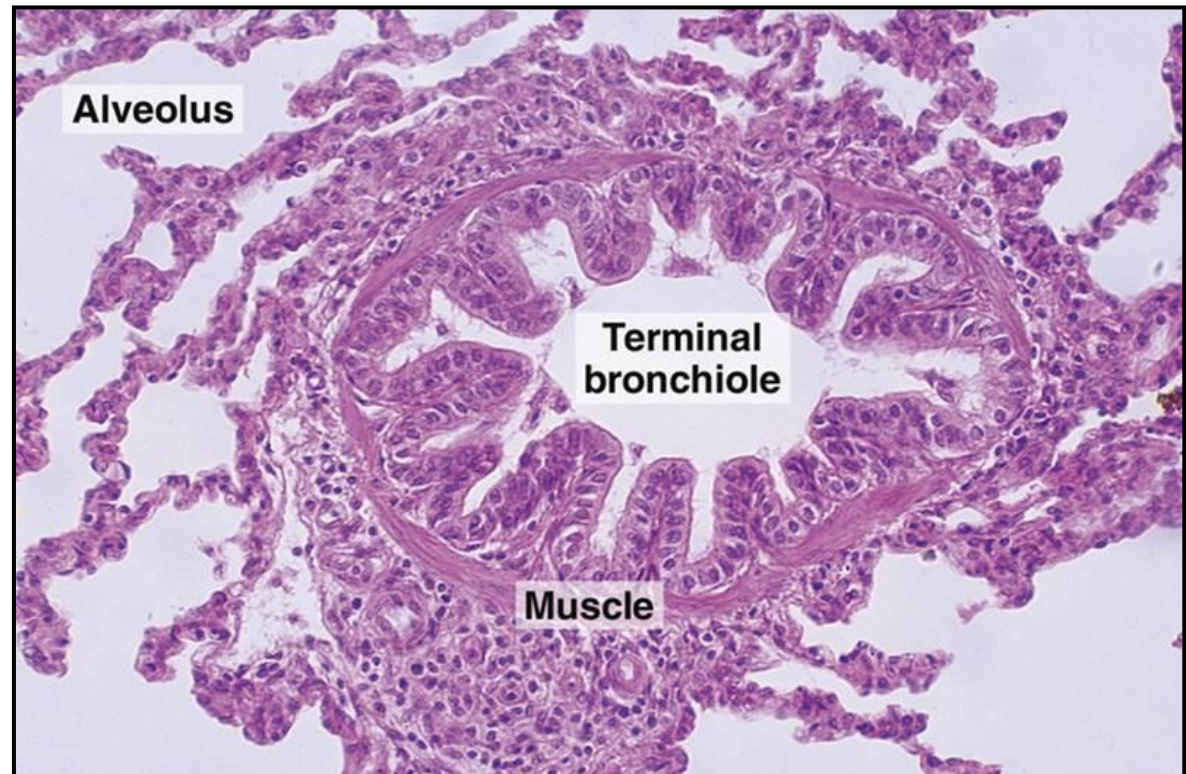
- mucosa + svazky hladkosv. buněk + elastická a kolagenní vlákna
- CHYBÍ chrupavka
- CHYBÍ žlázy

## Epitelová výstelka

- jednoduchý cylindrický až kubický ep.
- mnoho epitelových buněk má řasinky
- žádné pohárkové buňky
- kyjovité buňky (dříve Clara buňky)

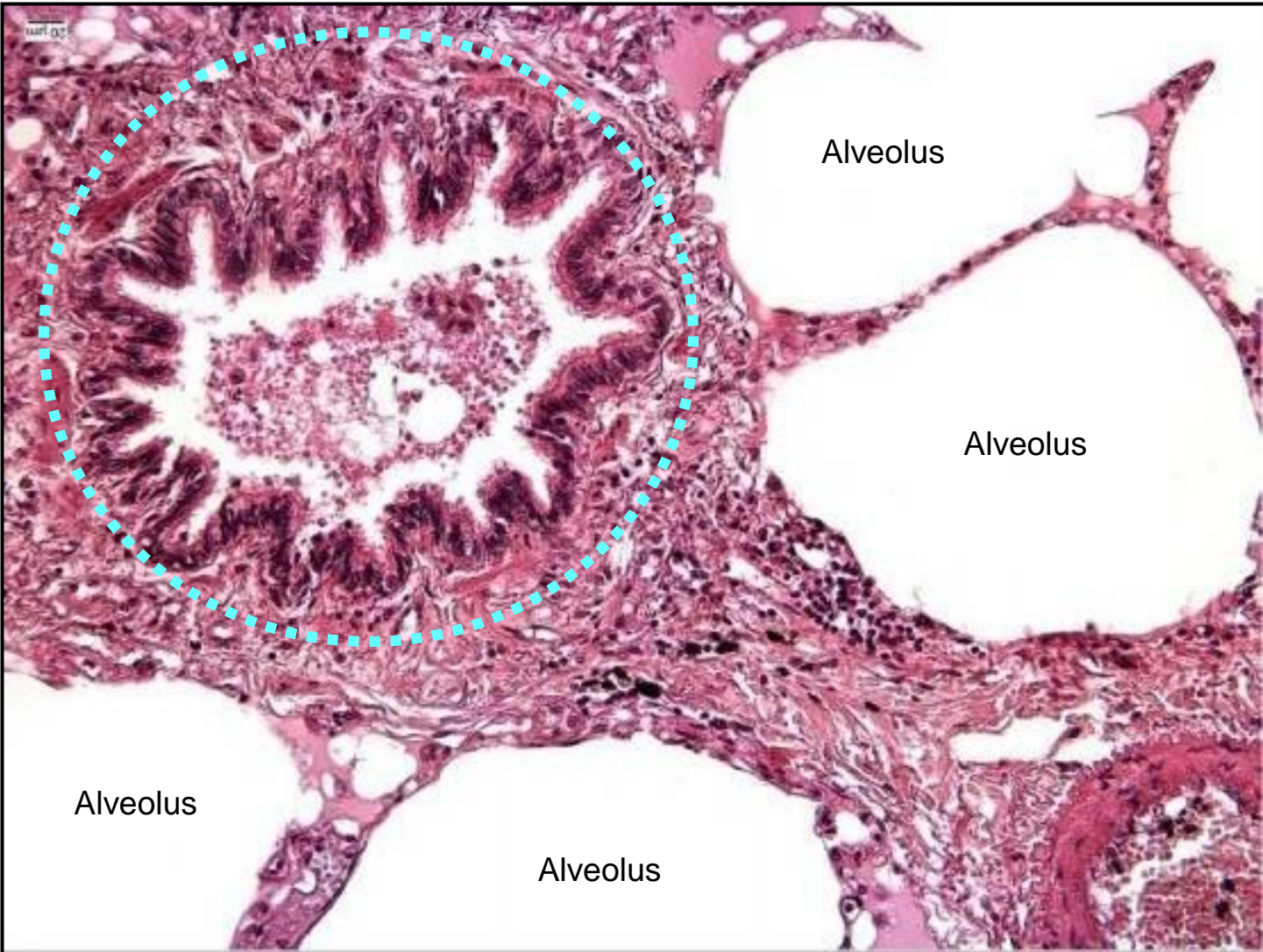
## Kyjovité buňky

- tvar kupole
- apex s mikrovlky
- sekrece  
(antimikrobiální látky, surfaktanty)
- P450 enzym (detoxifikace)
- kmenové buňky pro tuto oblast

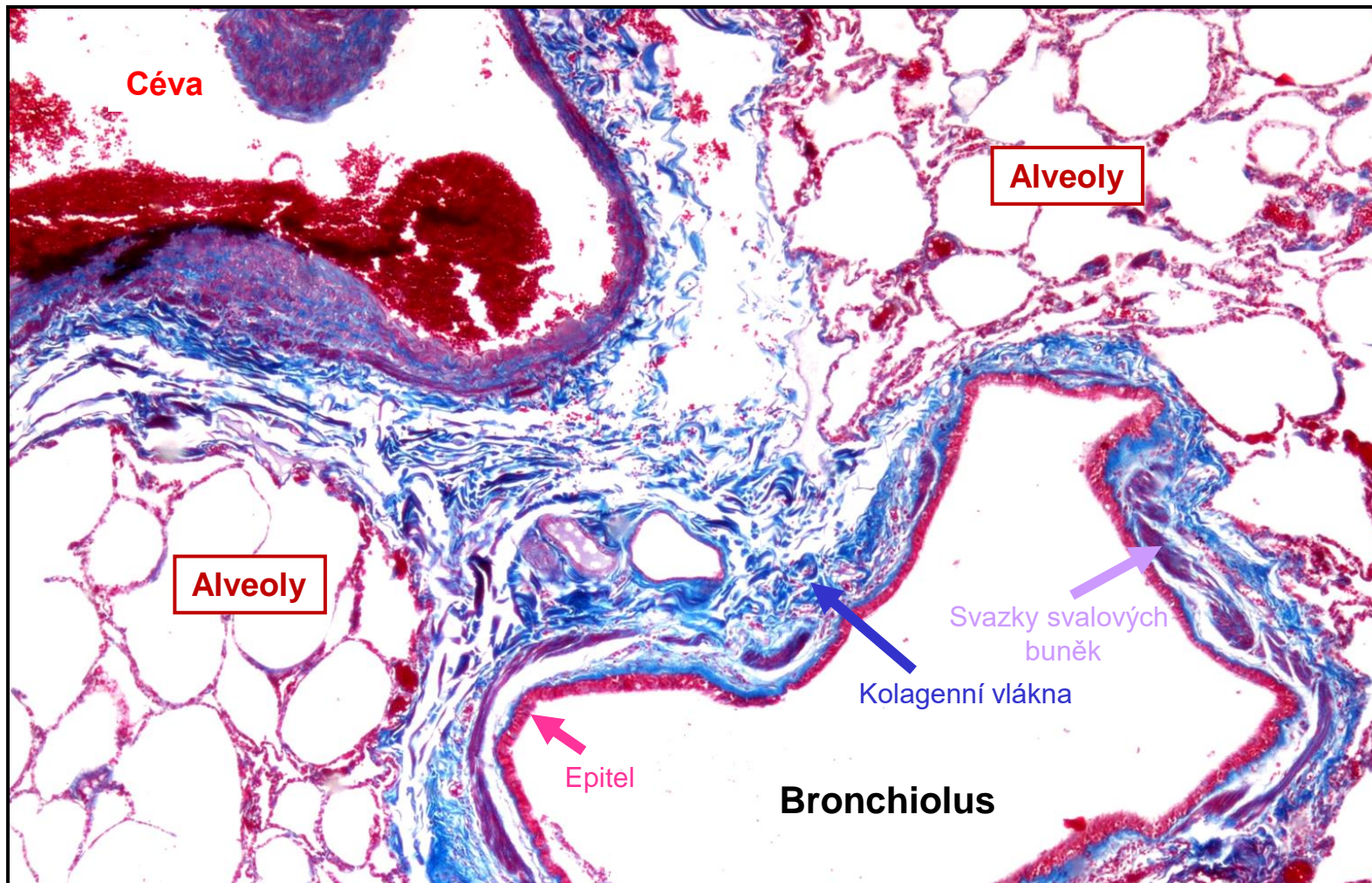




# Bronchiolus

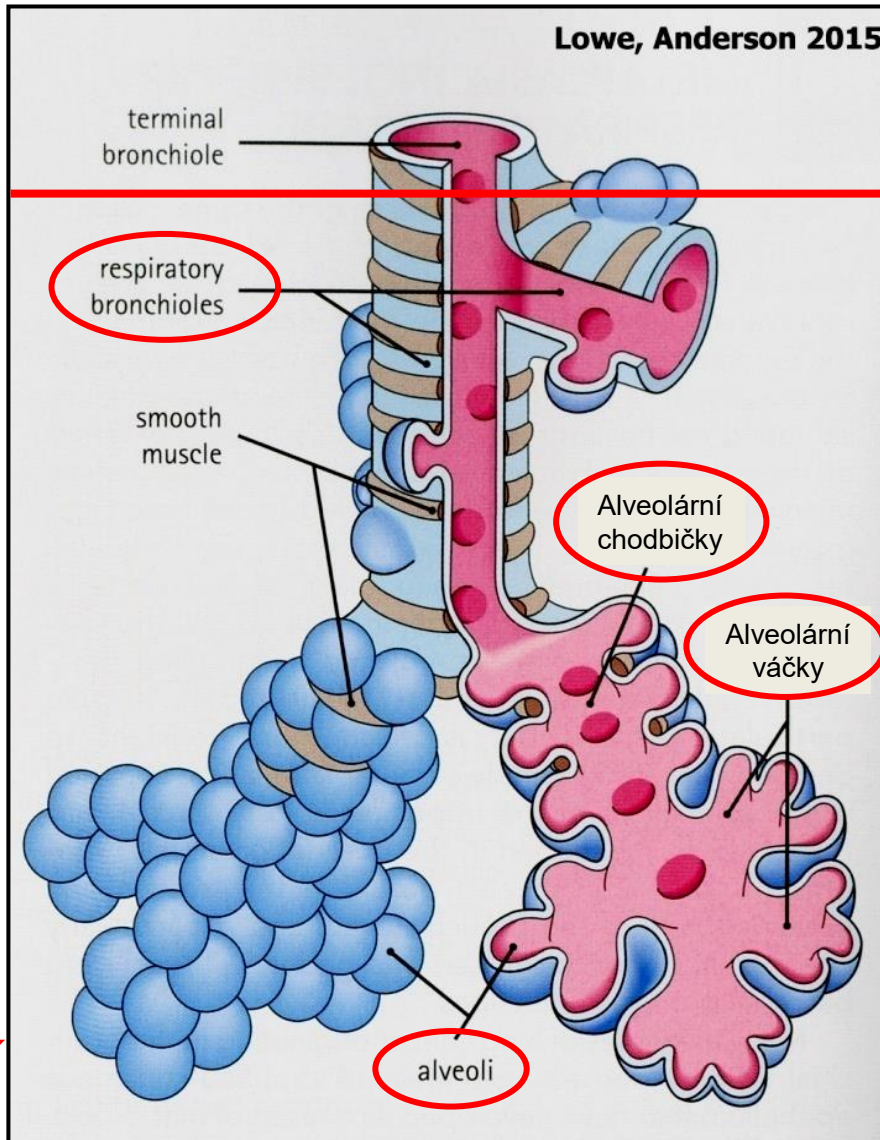


# Bronchiolus





# Respirační oddíl



Terminální bronchioly

Žádné alveoly



Respirační bronchioly

Vyklenující se alveoly

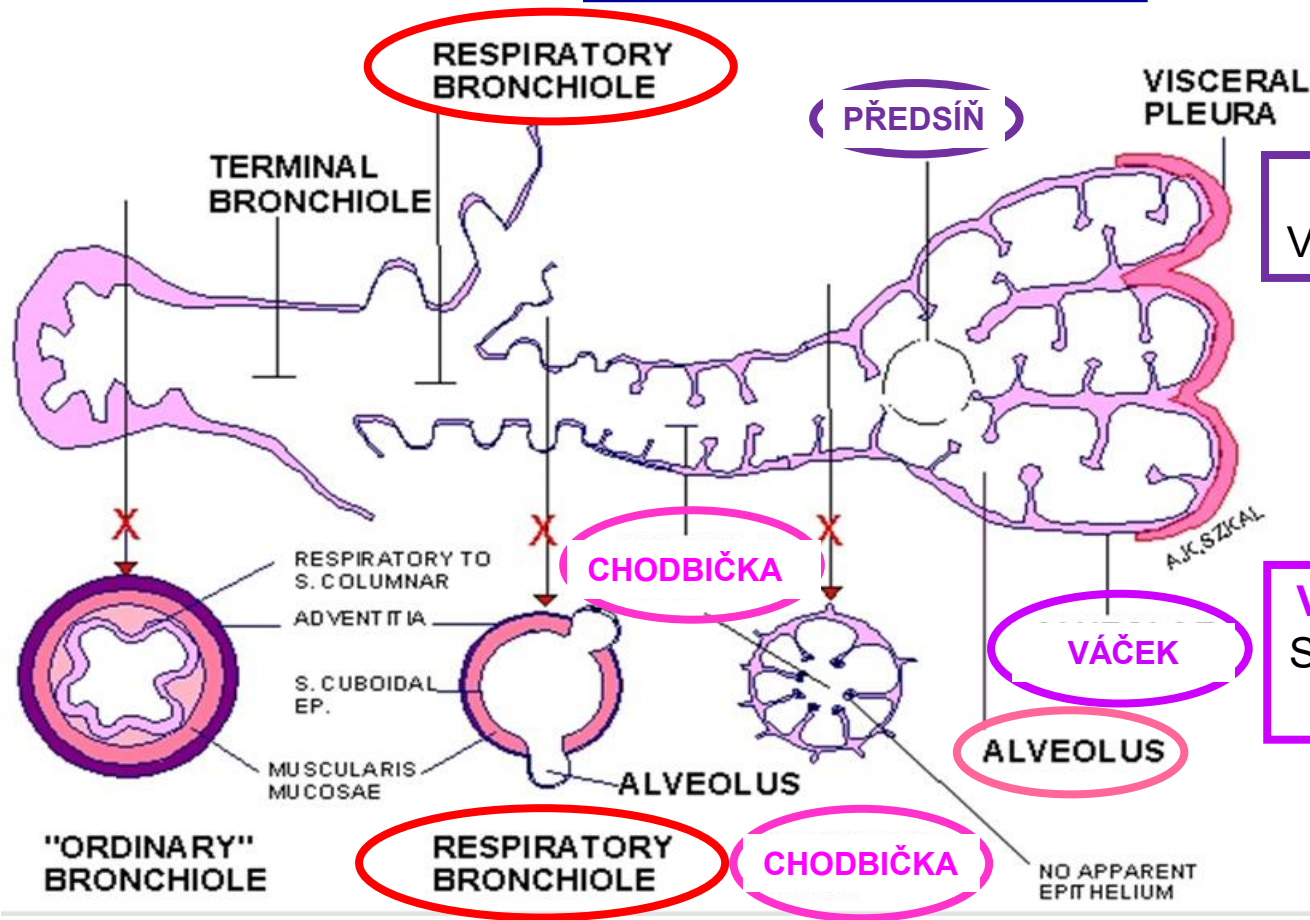
**PŘIPOMENUTÍ**

**Plicní lalůček**

- definován jedním primární bronchiolem
- obsahuje 5 až 7 terminálních bronchiolů
- pyramidový tvar
- obdán velmi tenkým fibrózním pouzdrům
- objem 1 – 2 cm<sup>3</sup>



# Respirační oddíl



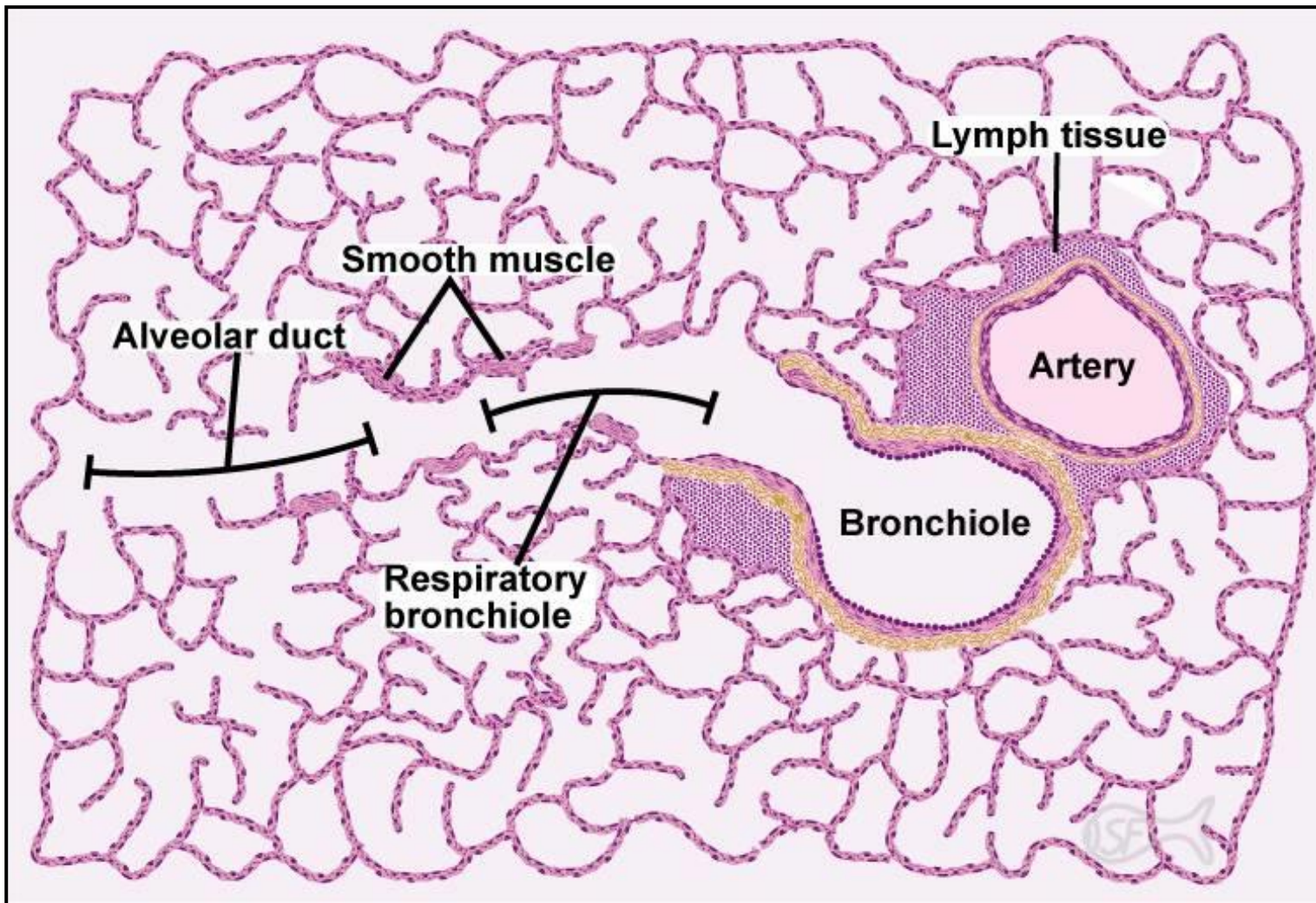
**Předsíň - Atrium**  
Vstup do alveolárního vaku

**Váčky - Sacculi alveolares**  
Skupiny alveolů otevřených do společné předsíně

**Chodbičky - Ductus alveolares** – stěna tvořena:

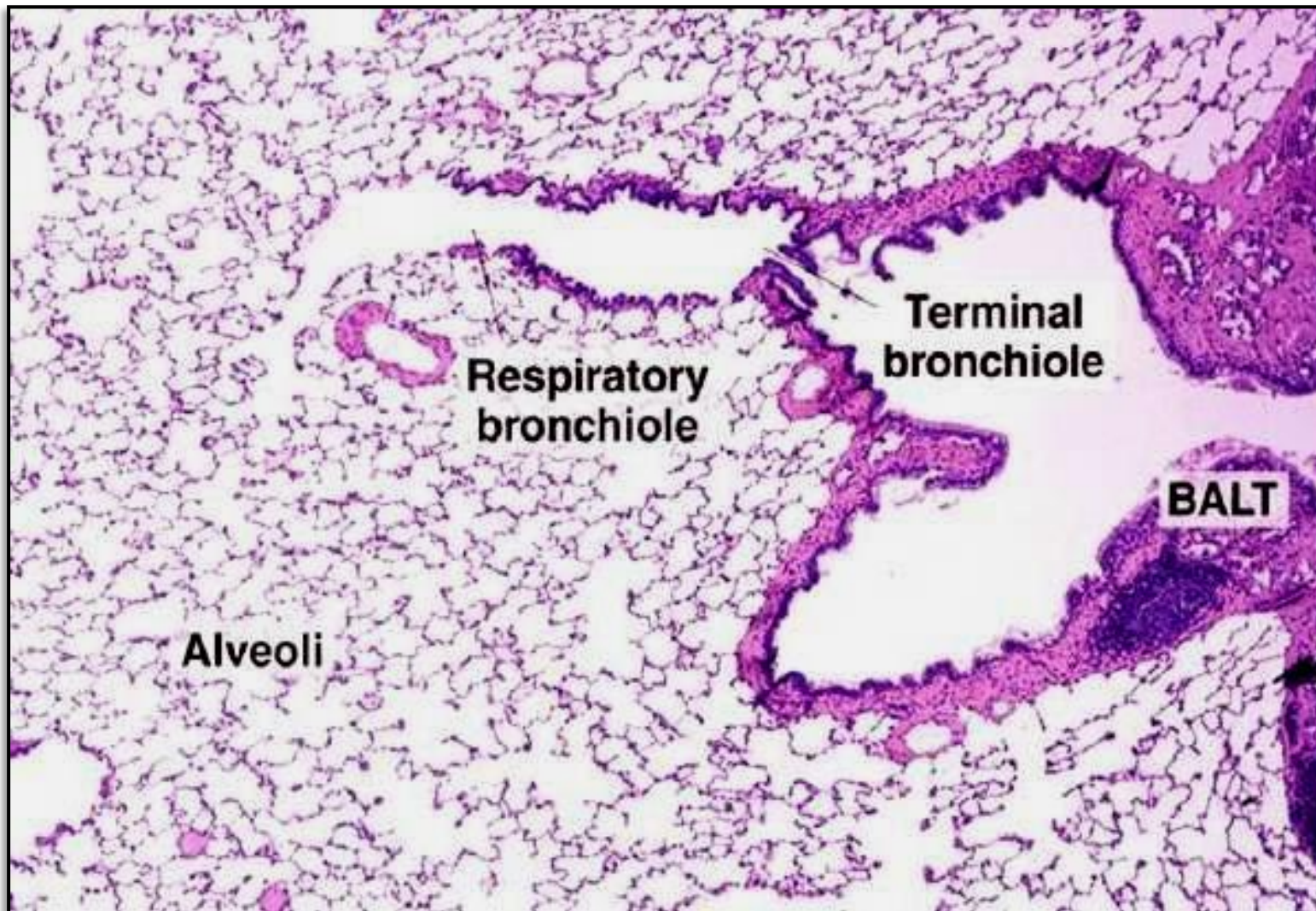
- skupinami kubických buněk
- individuálními alveoly
- elastickými vlákny
- hladkosvalovými buňkami kolem vstupů do alveolů

# Respirační oddíl





# Respirační oddíl





# Respirační oddíl

Terminal bronchiole

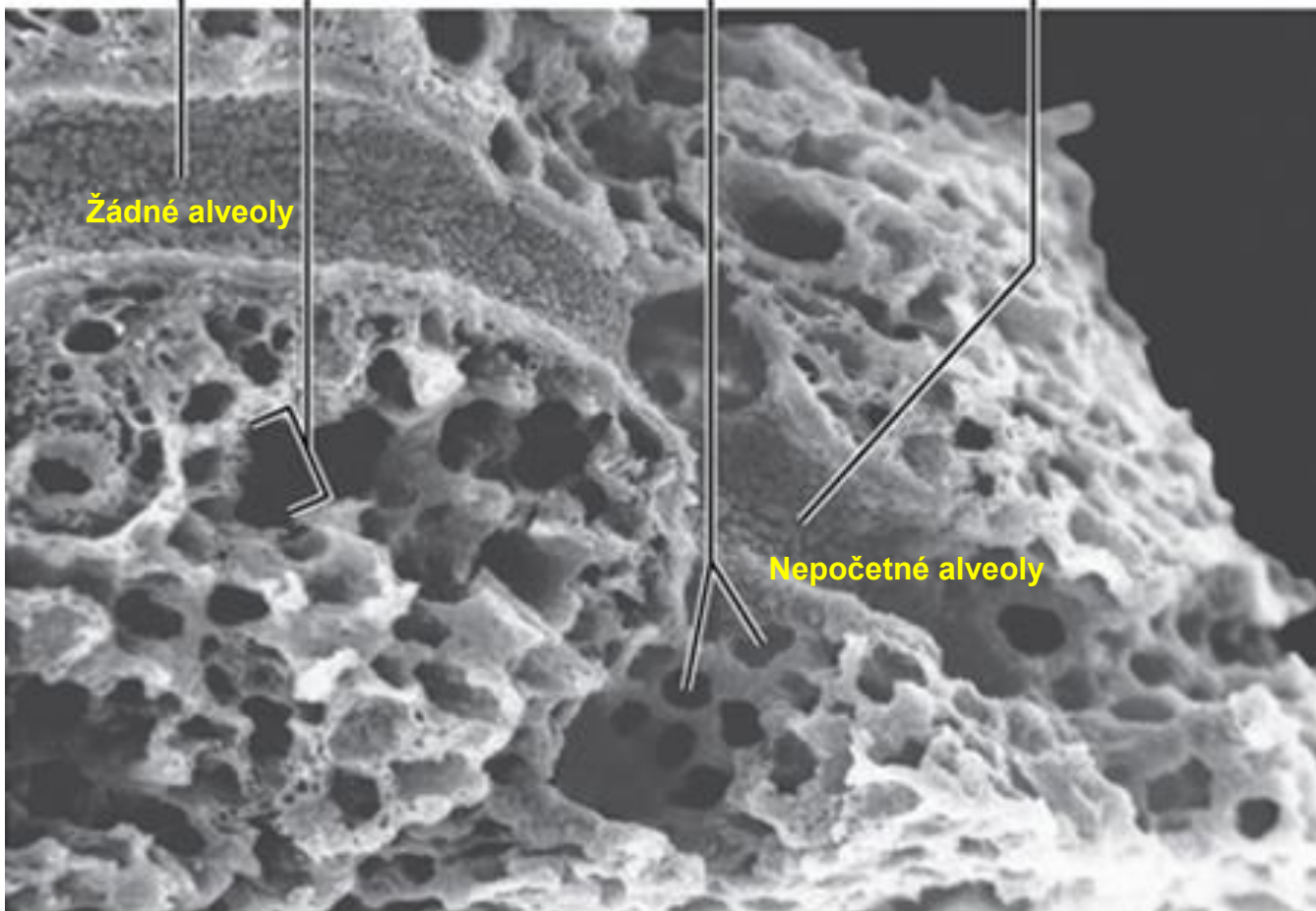
Alveolární chodbička

Alveoli

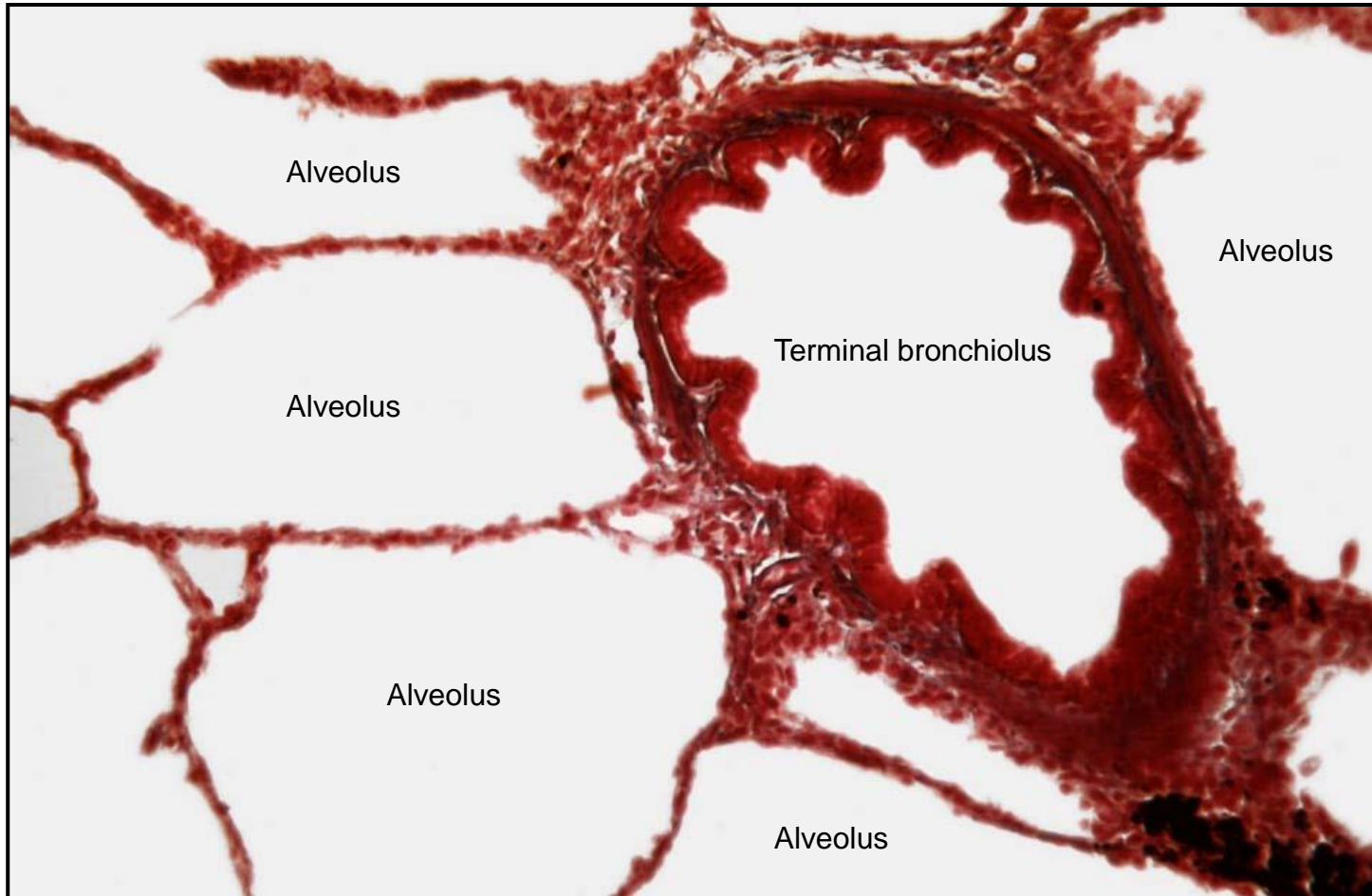
Respiratory bronchiole

Žádné alveoly

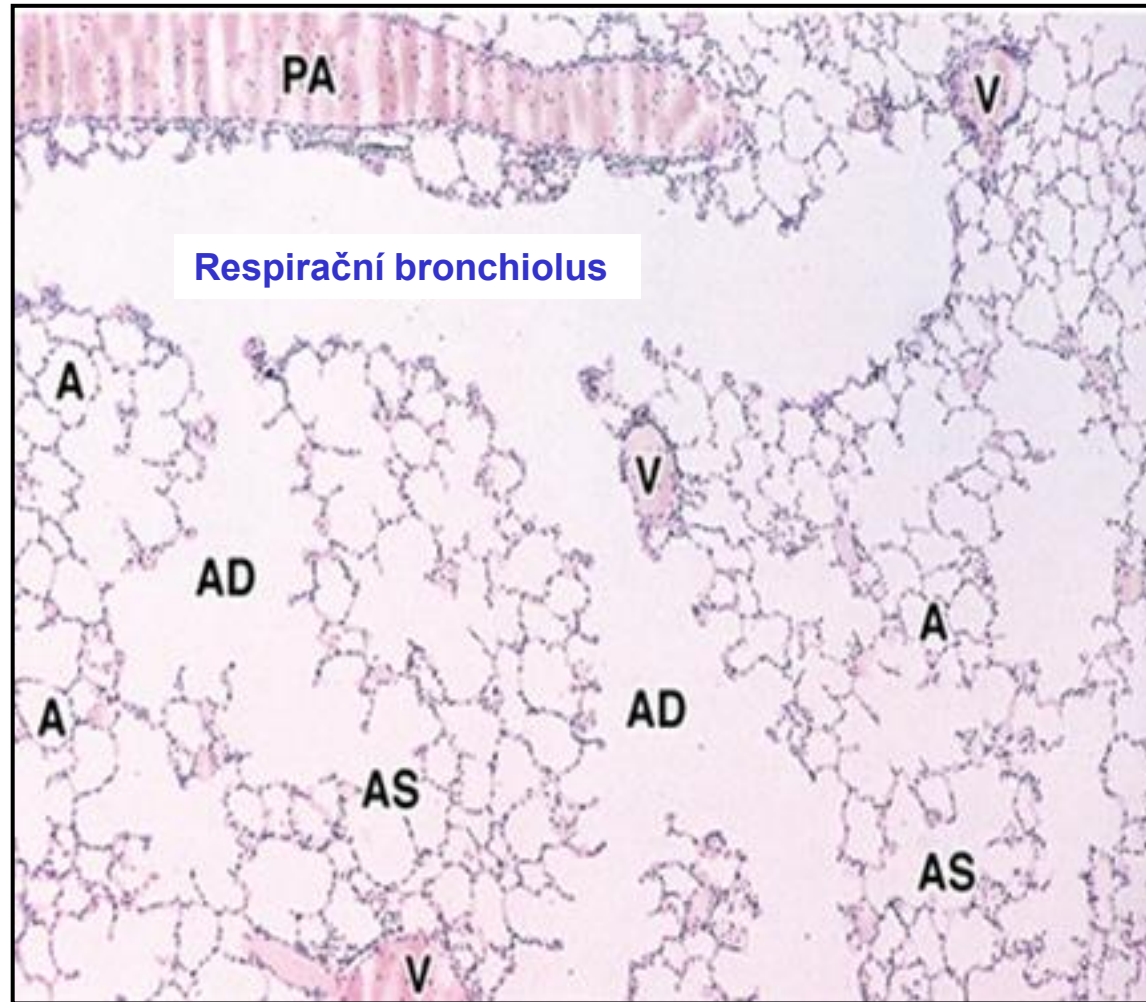
Nepoččetné alveoly



## Terminální bronchiolus – nevyklenují se z něj alveoly



## Respirační bronchiolus – vstupy do alveolů



**AD** - Alveolar duct

**AS** – Alveolar sac

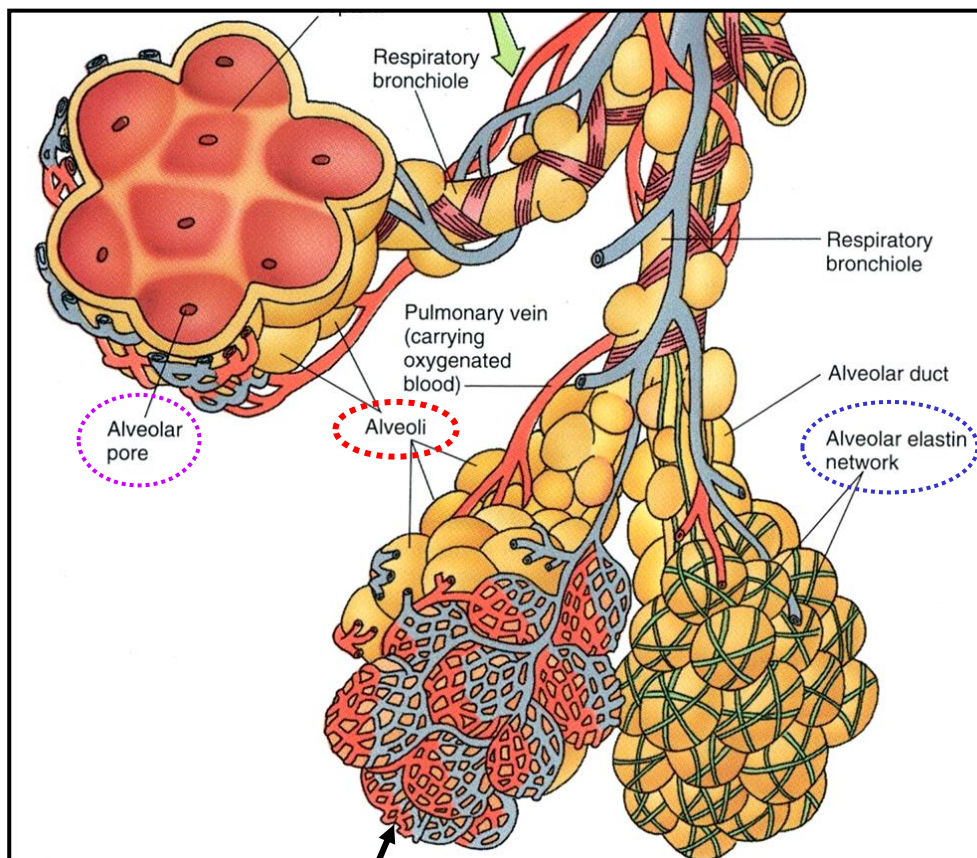
**A** - Alveolus

**V** – Vein

**PA** – Perialveolar artery



# Alveoly – Plicní sklípky



Kapiláry s celistvou stěnou

Místo výměny plynů

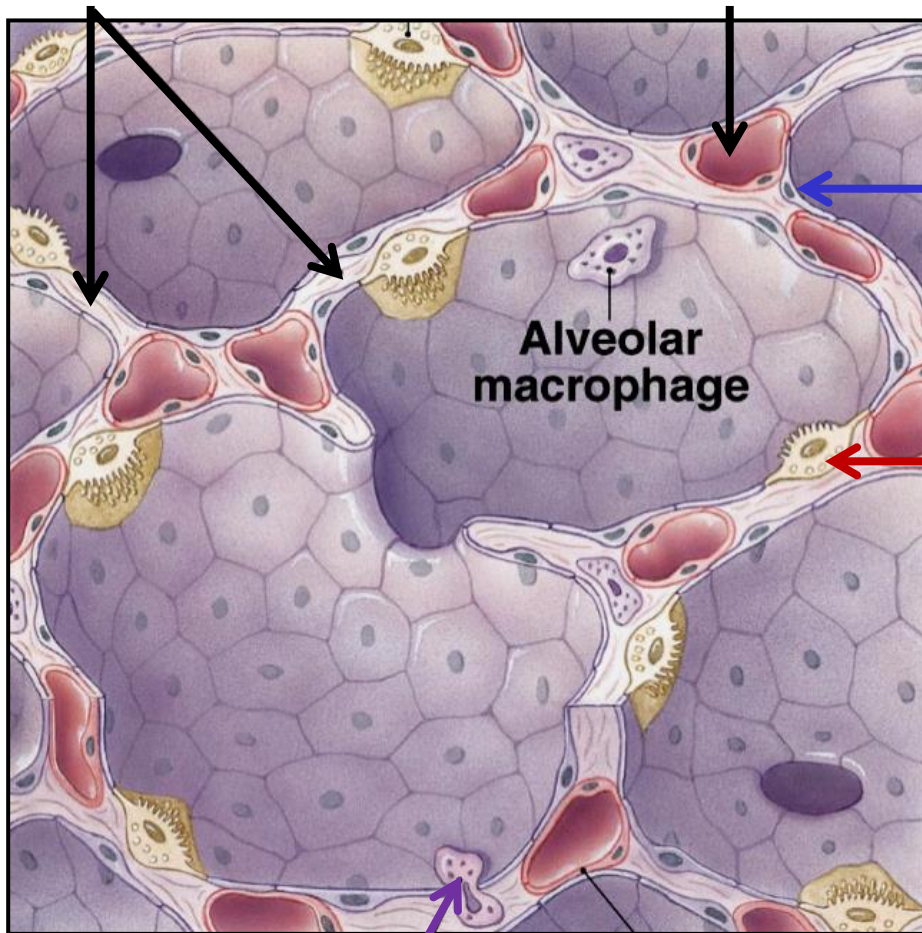
## Features

- průměr cca 200  $\mu\text{m}$
- celkový počet cca 300 millionů
- celková plocha cca 100 – 140  $\text{m}^2$
- interalveolární septa (elastin + kolagen typu III)
- alveolární póry (Kohnovy; 8 – 60  $\mu\text{m}$  průměr)

# Alveoly – Plicní sklípky

Elastická vlákna

Kapilára



## Pneumocyty typu I (membranózní)

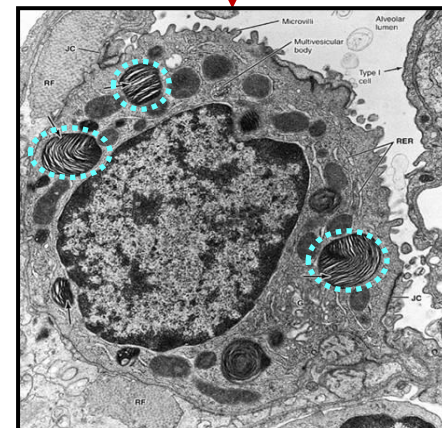
- velmi ploché – cca 80 nm
- okluzní spoje
- cca 95% alveolárního povrchu

## Pneumocyty typu II (granulární)

- kubické (10  $\mu\text{m}$ )
- početnější než pneumocyty typu I
- lamelární tělíska – surfaktanty SP-A, -B, -C, -D
- kmenové buňky (pro pneumocyty typu I a II)

## Alveolární makrofág – „prašná buňka“

- migratorní
- některé migrují do hltnanu kde jsou spolknuty či vykašlány
- některé migrují lymfatickými cévami



RDS (syndrom respirační tísně)  
nedostatek surfaktantu – kolaps alveolů

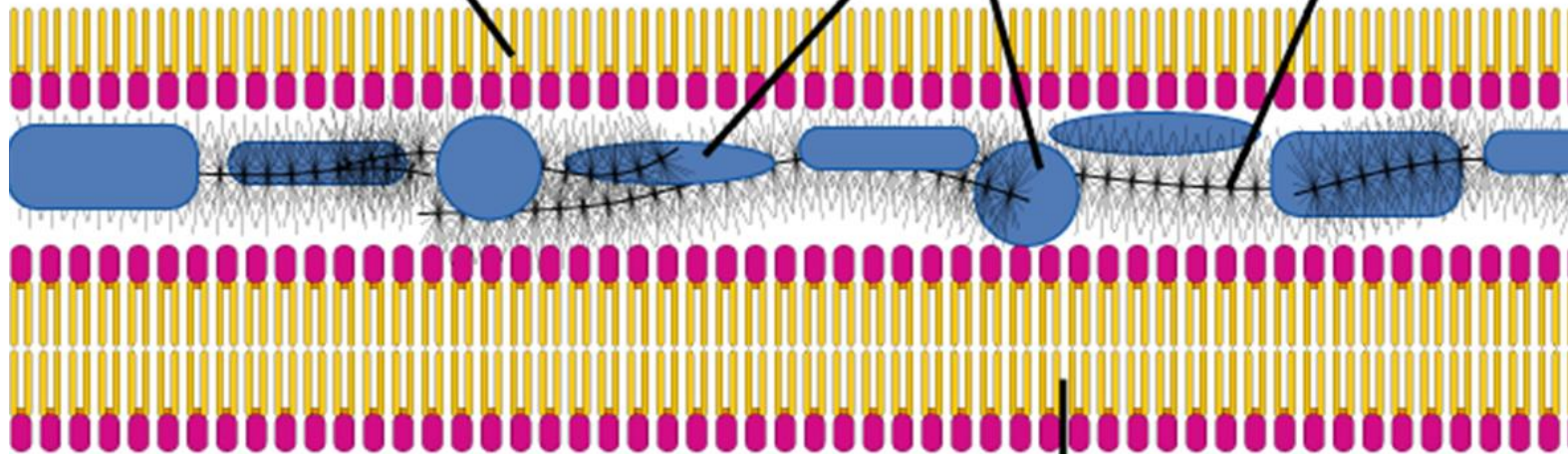
# Alveoly - Surfaktant

Lumen alveolu

Phospholipid monolayer  
with hydrophobic tails  
facing air

Surfactant proteins

GAGS trap  
water

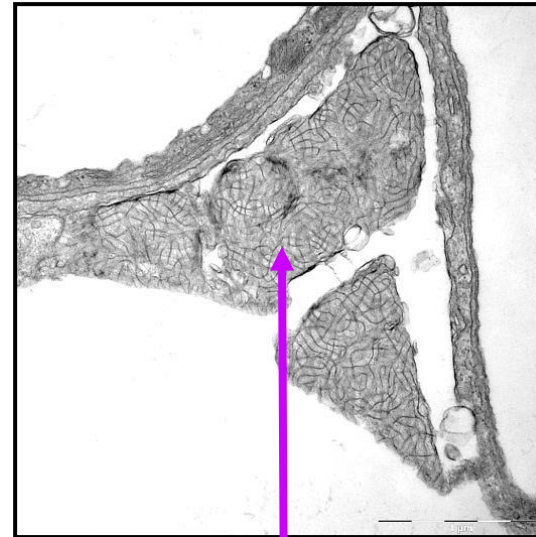
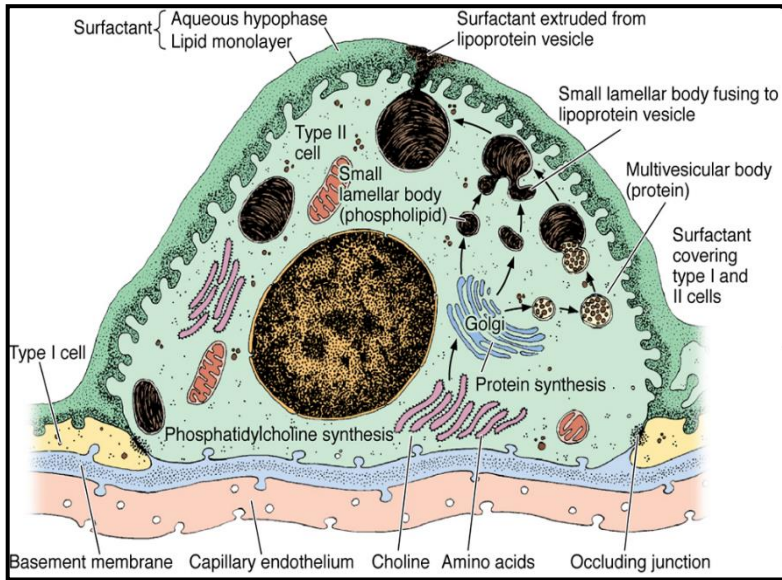


Membrane

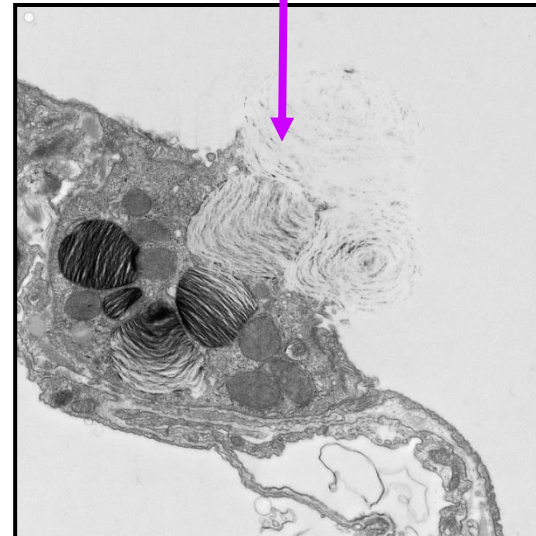Cytoplazma pneumocytu typu I



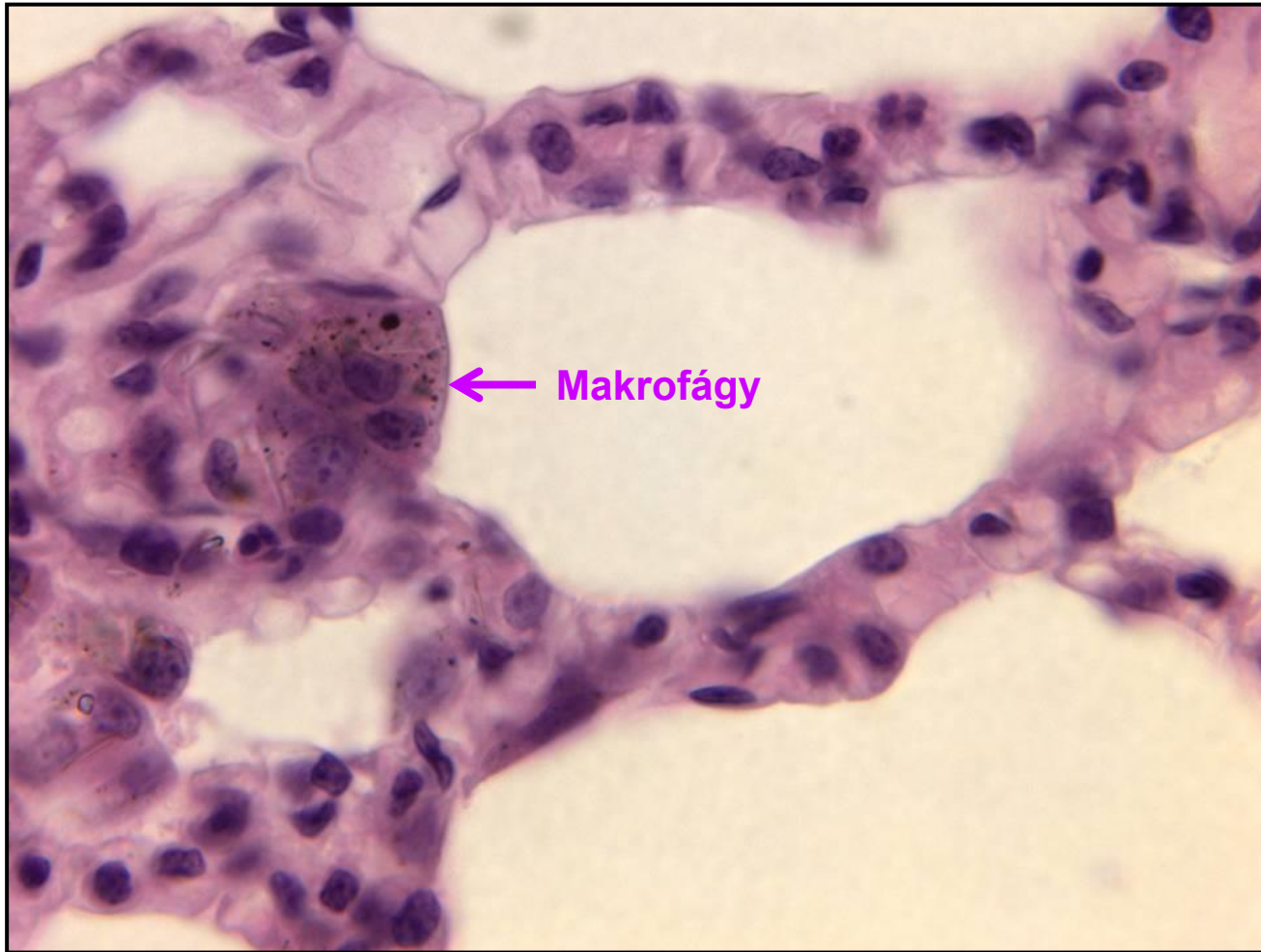
# Alveoly - Surfaktant



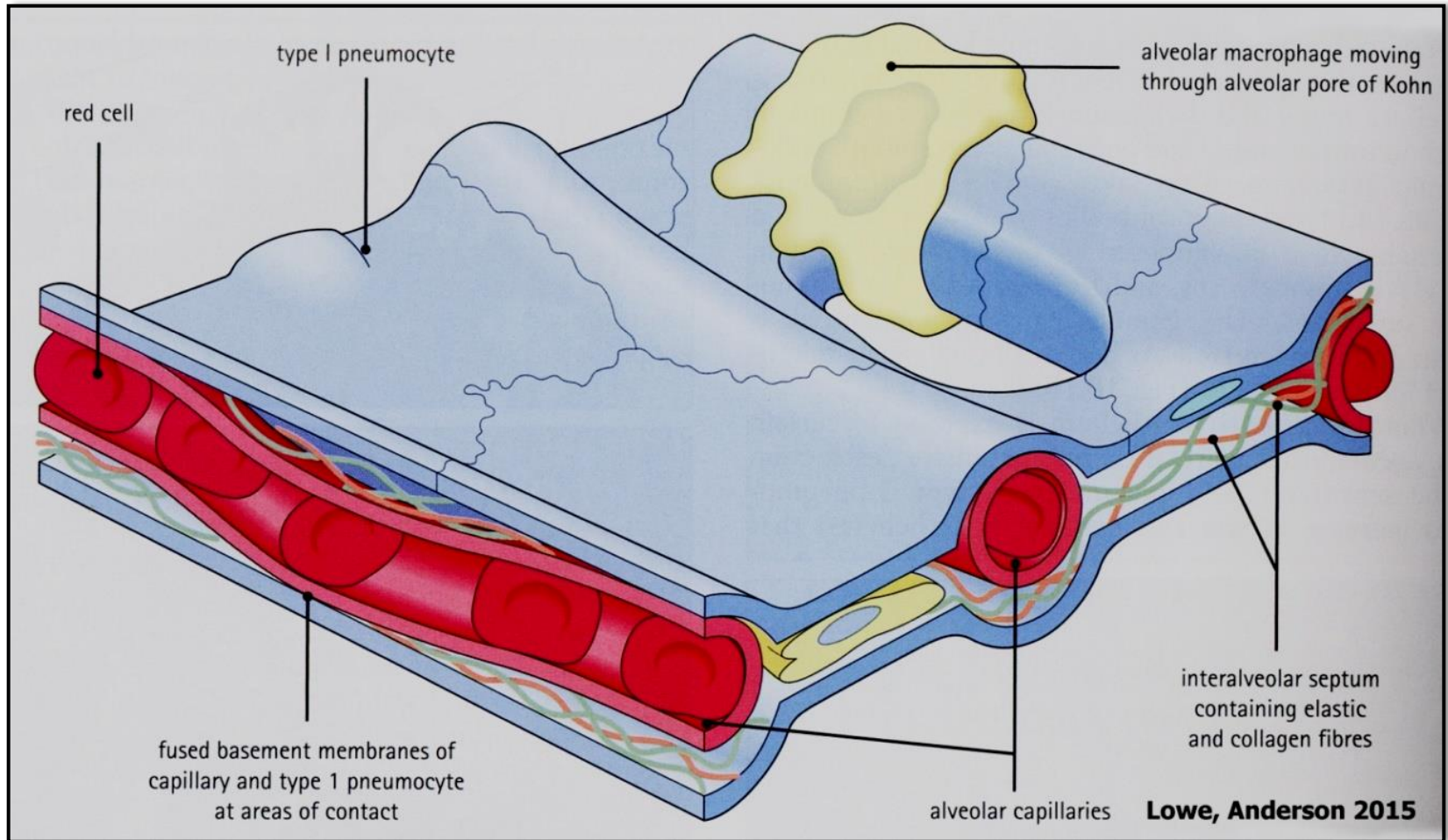
Surfaktant



## Alveoly – Makrofág



# Alveoly – Interalveolární septum

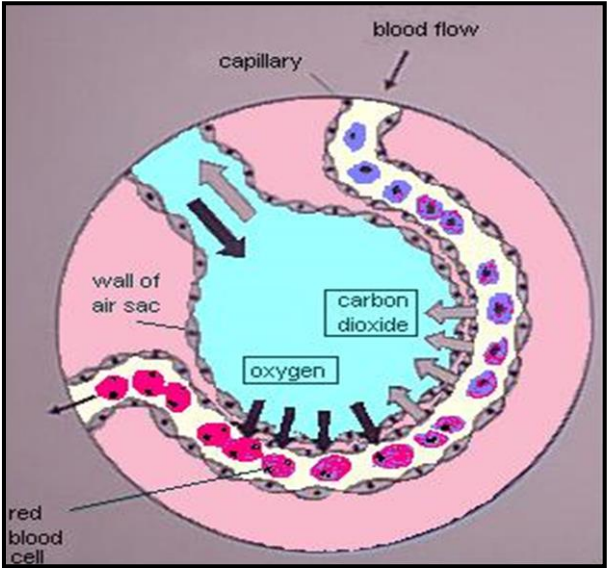
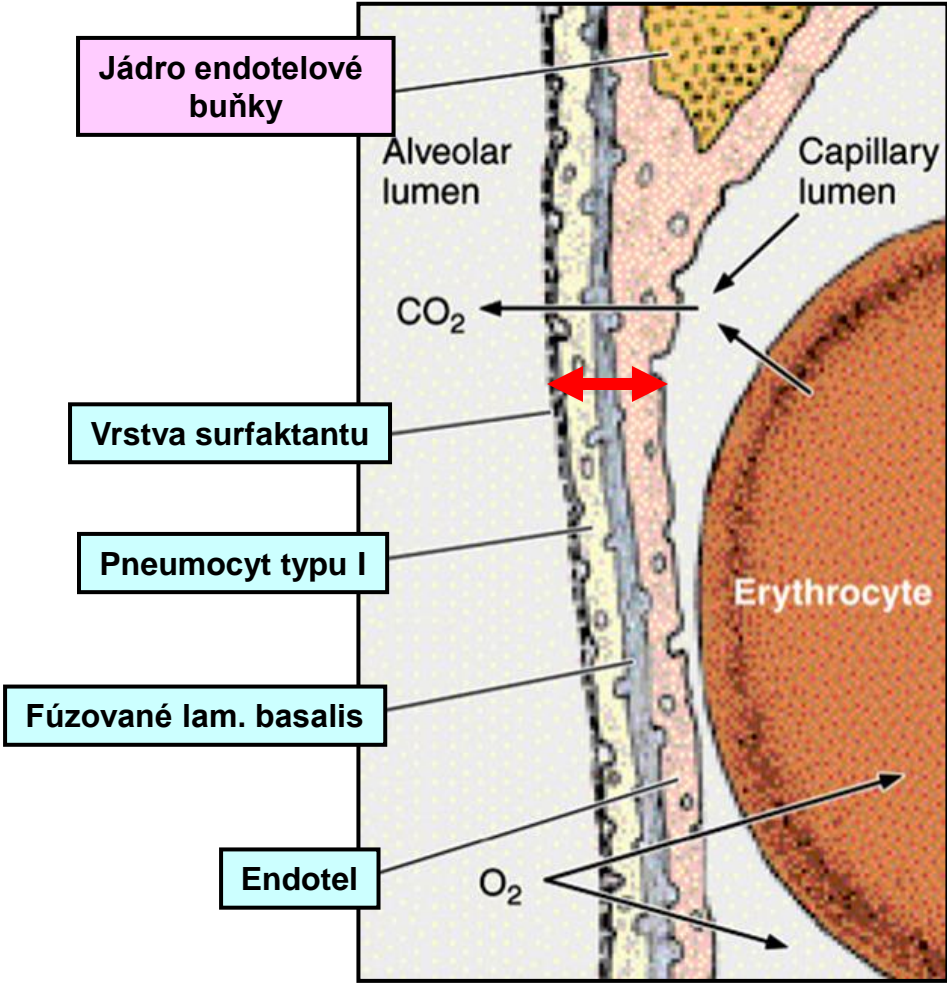
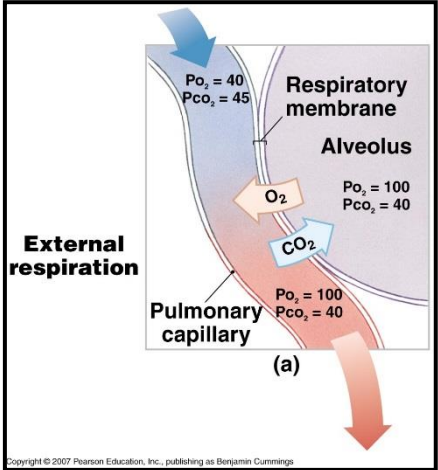




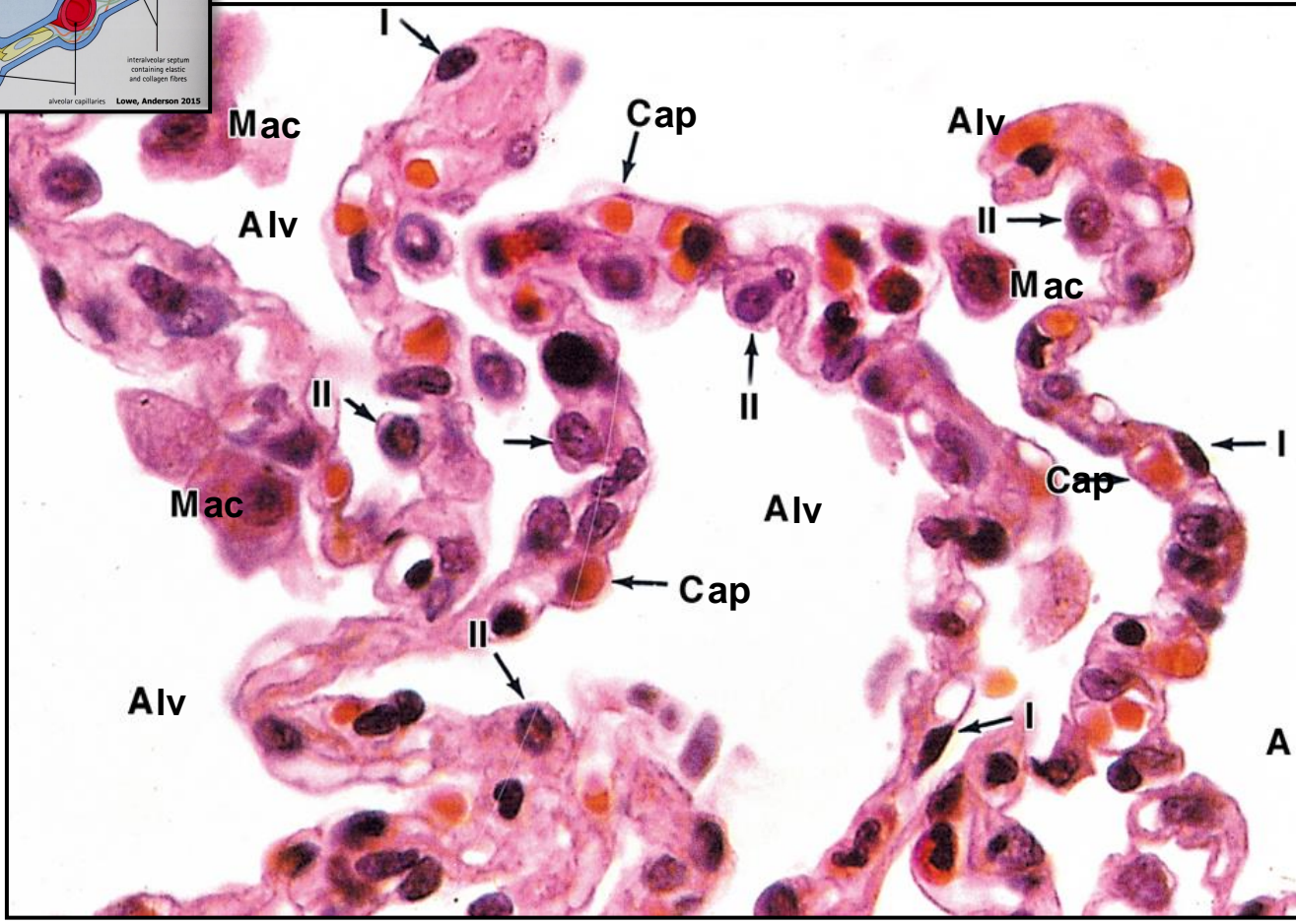
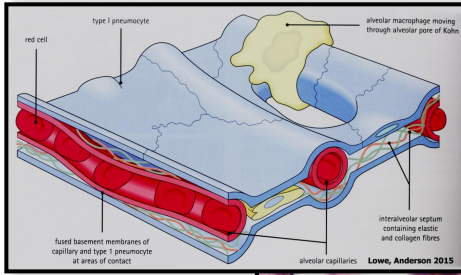
# Alveoly – bariéra krev-vzduch

Tloušťka: 0,1 – 1,5  $\mu\text{m}$

Výměna plynů: pasívně difúzí na základě gradientu koncentrace

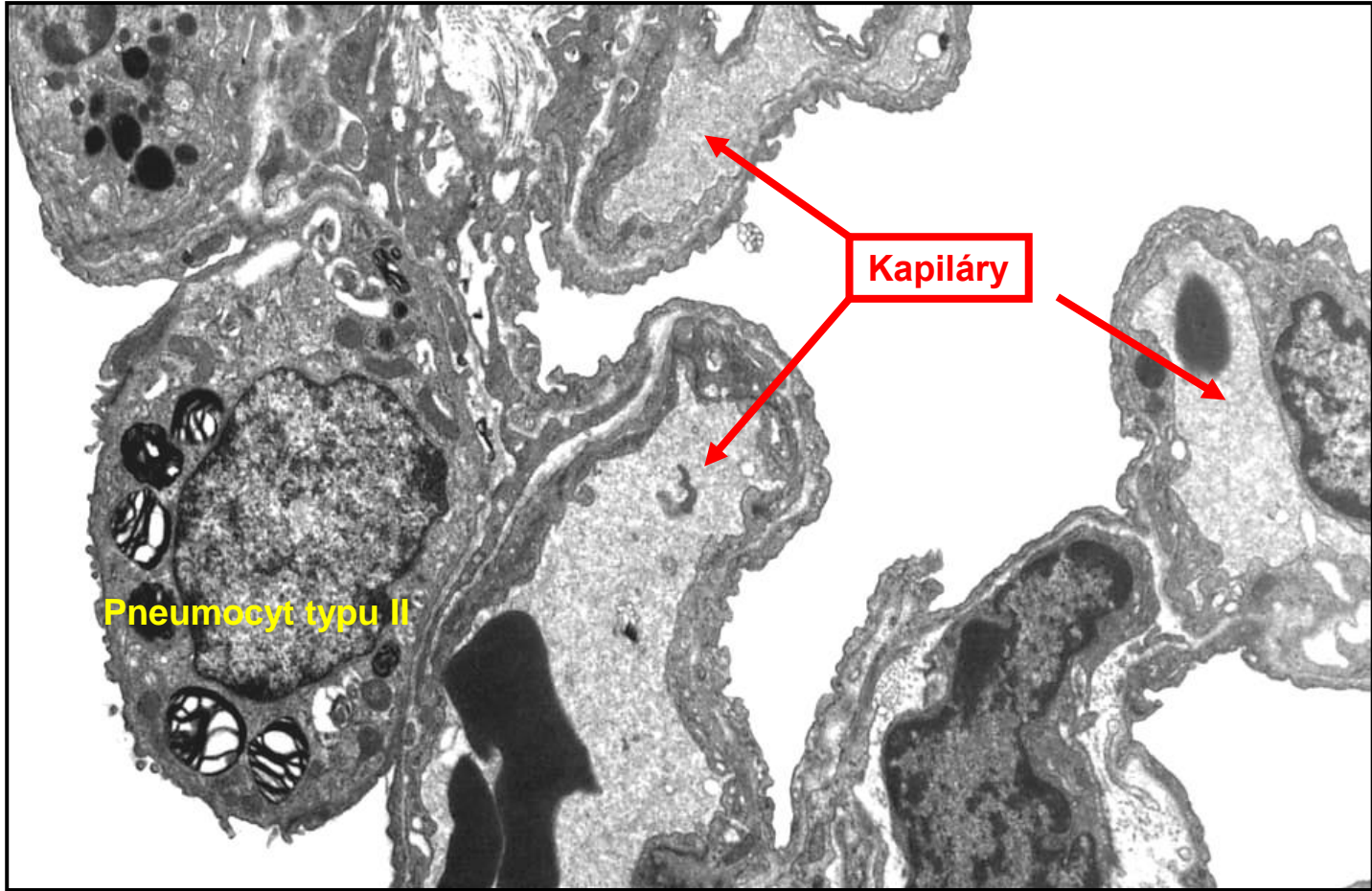


# Alveoly – bariéra krev-vzduch



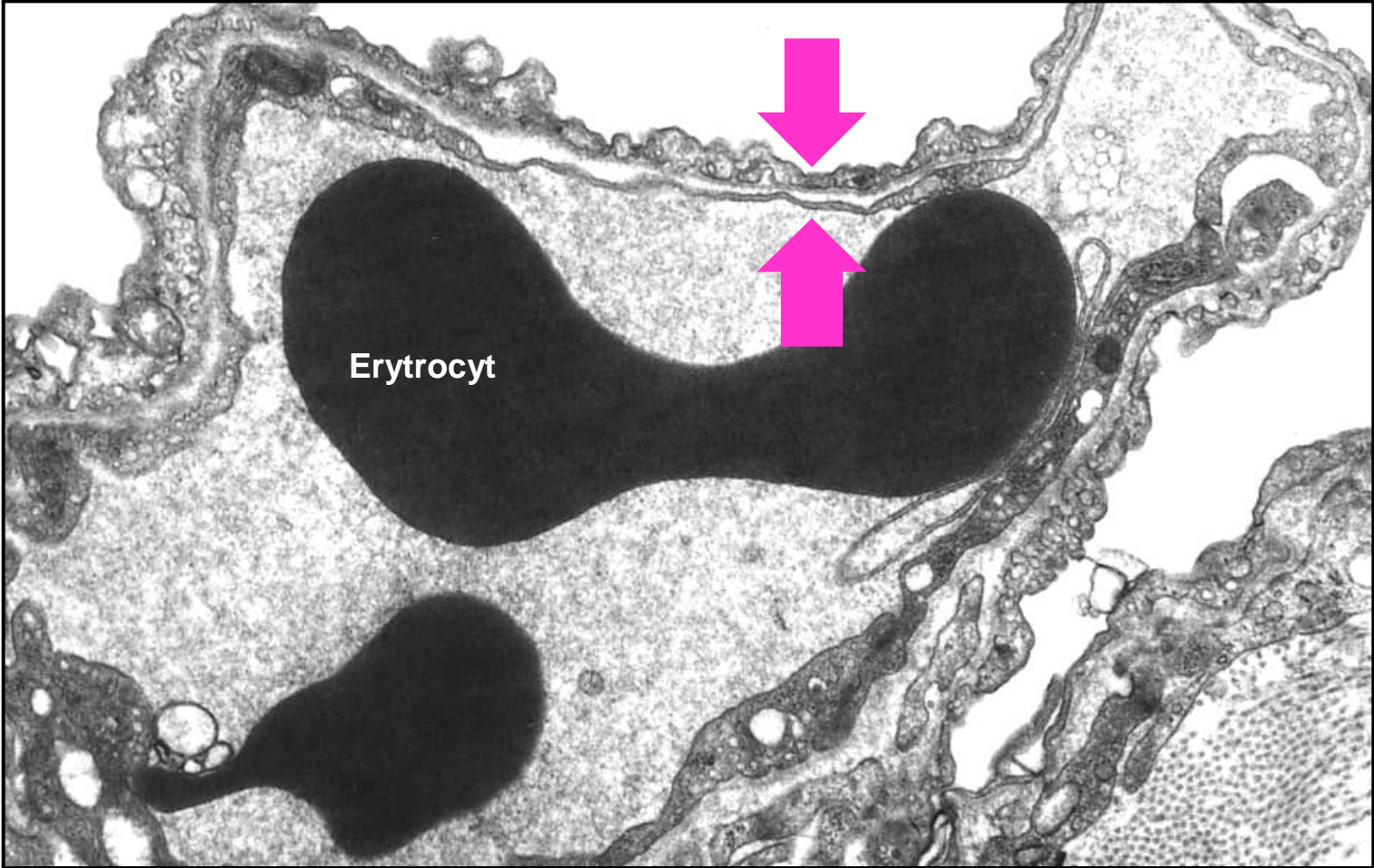
I - Type I pneumocyte    II - Type II pneumocyte    Alv - Alveolus    Cap - Capillary    Mac - Macrophage

# Alveoly – bariéra krev-vzduch



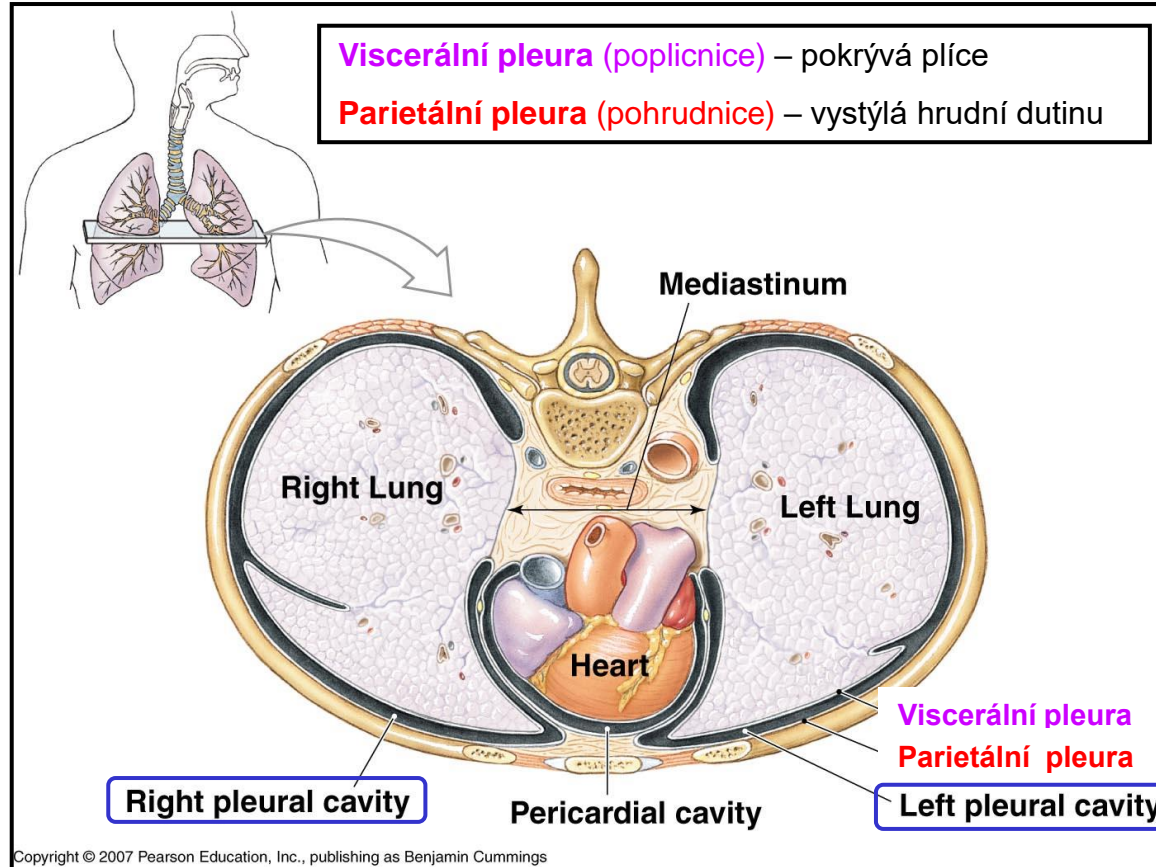


# Alveoly – bariéra krev-vzduch

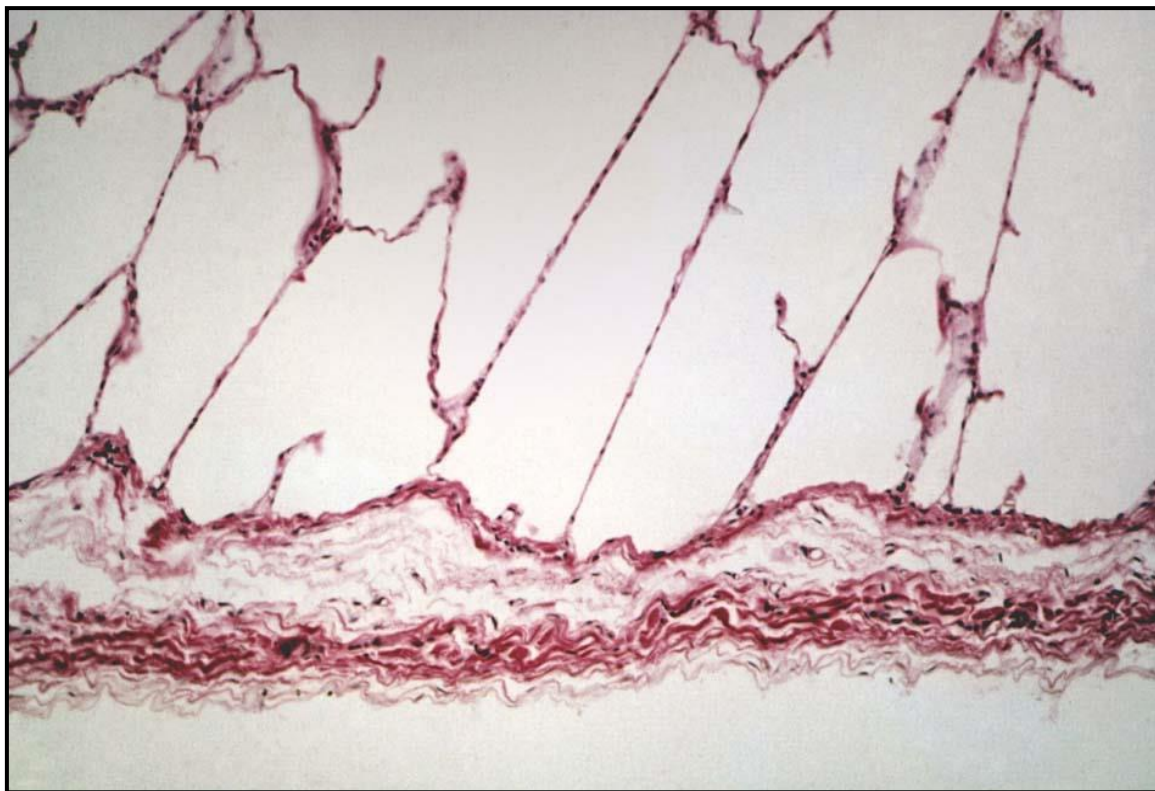

# Pleura

Ohraničuje pleurální dutiny (levou a pravou)



# Pleura



← **Mezotel** (jednovrstvý dlaždicový ep.)

↑ **Tená vrstva vaziva** (cca 1 mm)



# Krevní zásobení

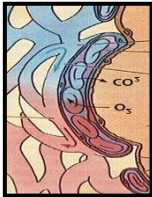Plicní oběh  
„funkční“



Bronchiální oběh  
„nutritivní“

Pulmonární tepny

Bronchiální tepny



Kapiláry

Pulmonární žíly

Terciární bronchus

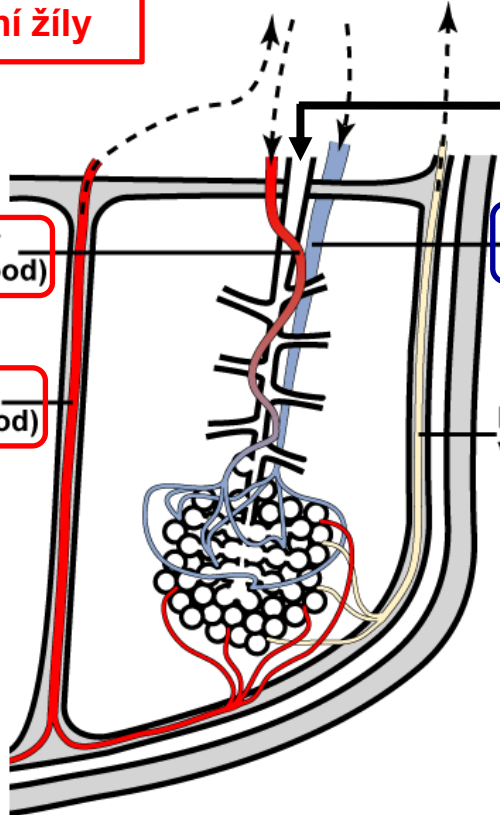
Bronchial artery  
(oxygenated blood)

Pulmonary artery  
(deoxygenated blood)

Pulmonary vein  
(oxygenated blood)

Lymphatic vessel

Bronchopulmonární segment



# Vývoj plic

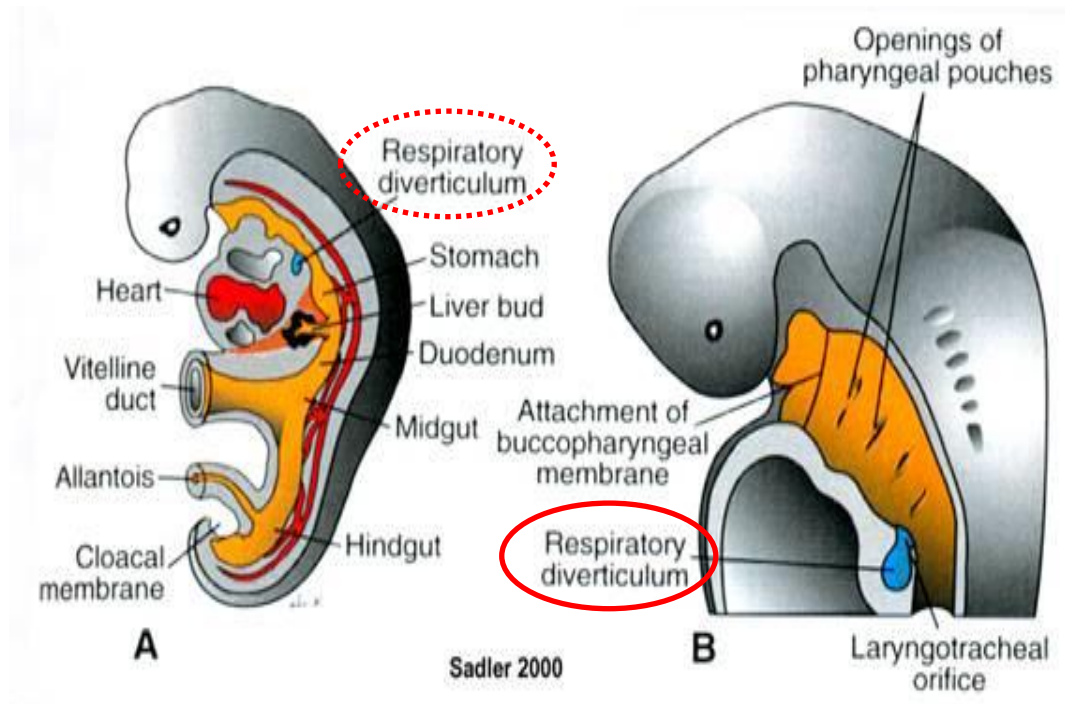
## Entoderm

- epitel
- žlázy



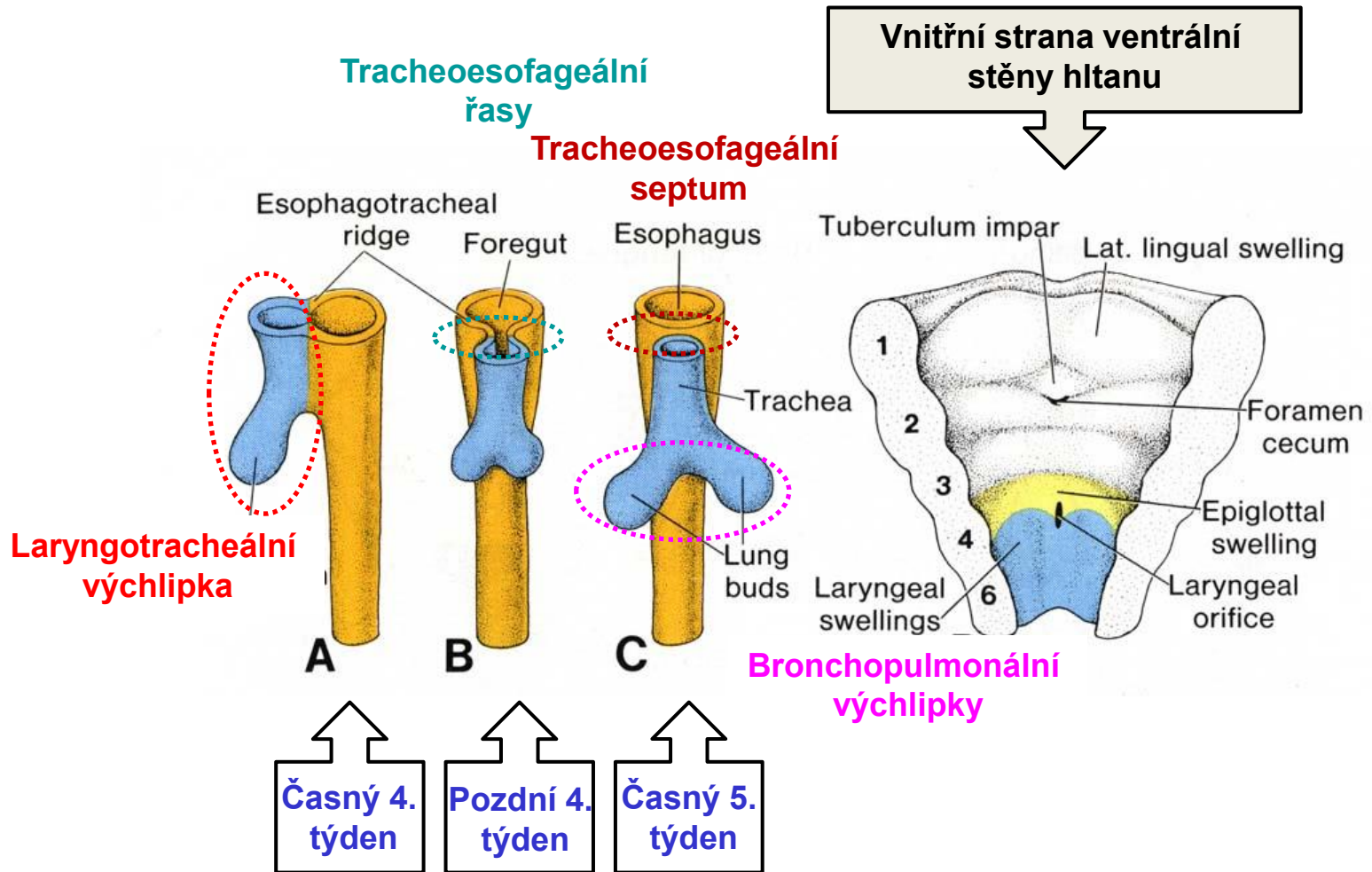
## Mezenchym

- pojivová tkáň
- chrupavka
- svalovina



Začátek 4. týdne: **Laryngotracheální výchlípka předního střeva** (ventrální strana)

# Vývoj plic

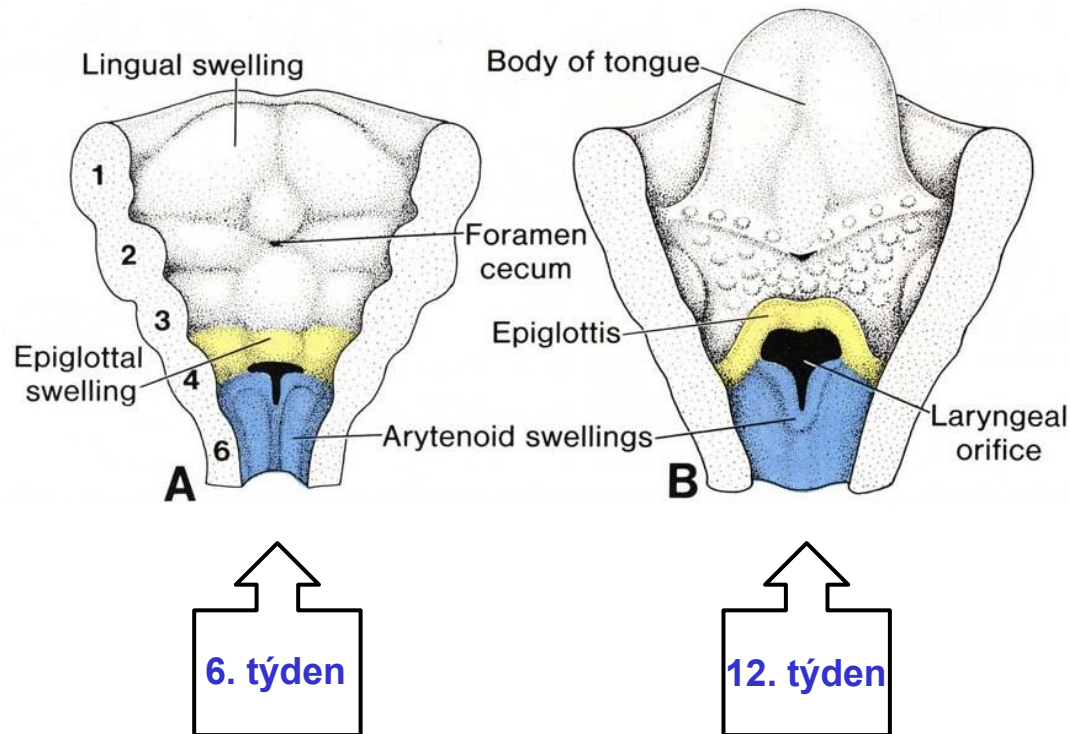


Komplexní interakce (signálování) mezi entodermem a přilehlým mezodermem



# Vývoj plic

Vnitřní strana ventrální  
stěny hltanu



- **Lumen nejprve obliteruje a později rekanalizuje**
- **vyvíjí se Ventriculus pharyngealis + Plica ventricularis a Plica vocalis**
- **vyvíjí se chrupavky + vazy + svaly hltanu** (ze 4. and 6. žaberního oblouku)

# Vývoj plic – Postupné větvení bronchů

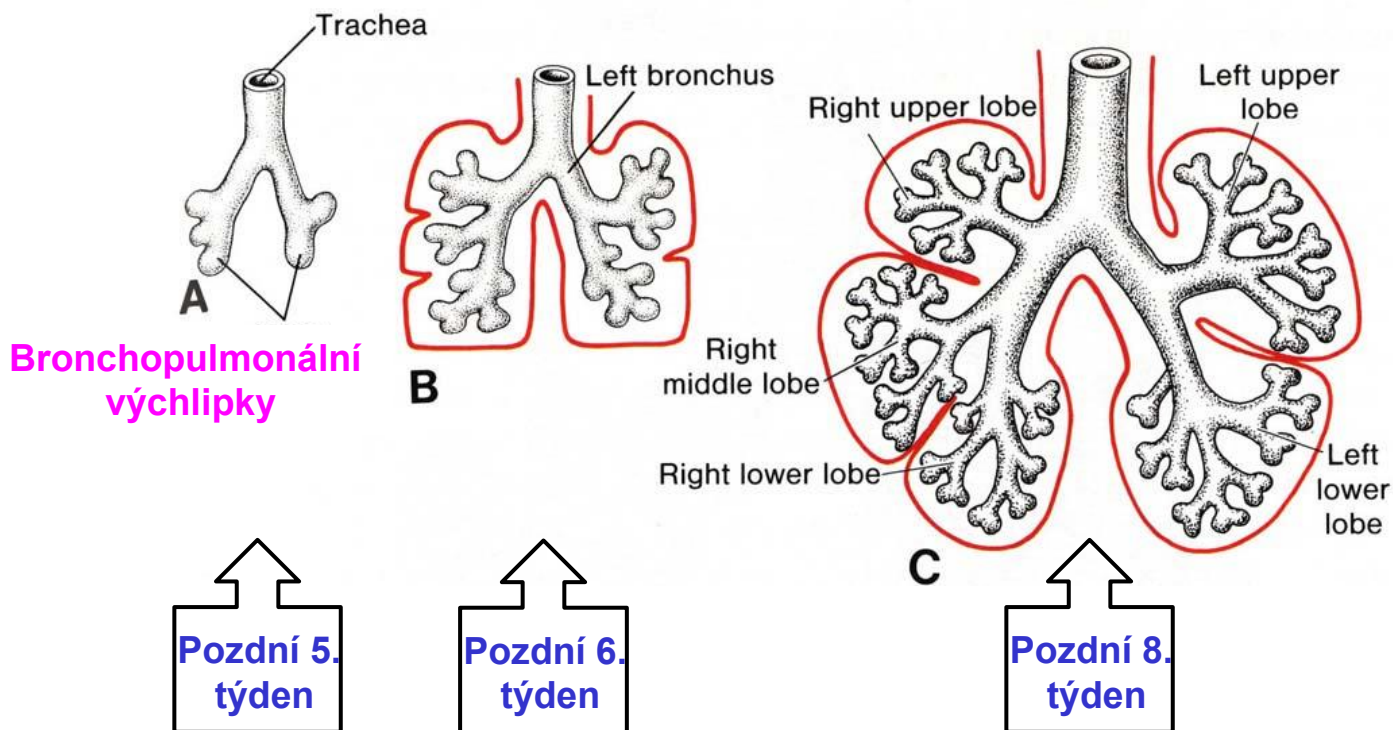
## Celkový počet větvení

Před narozením - 18 x

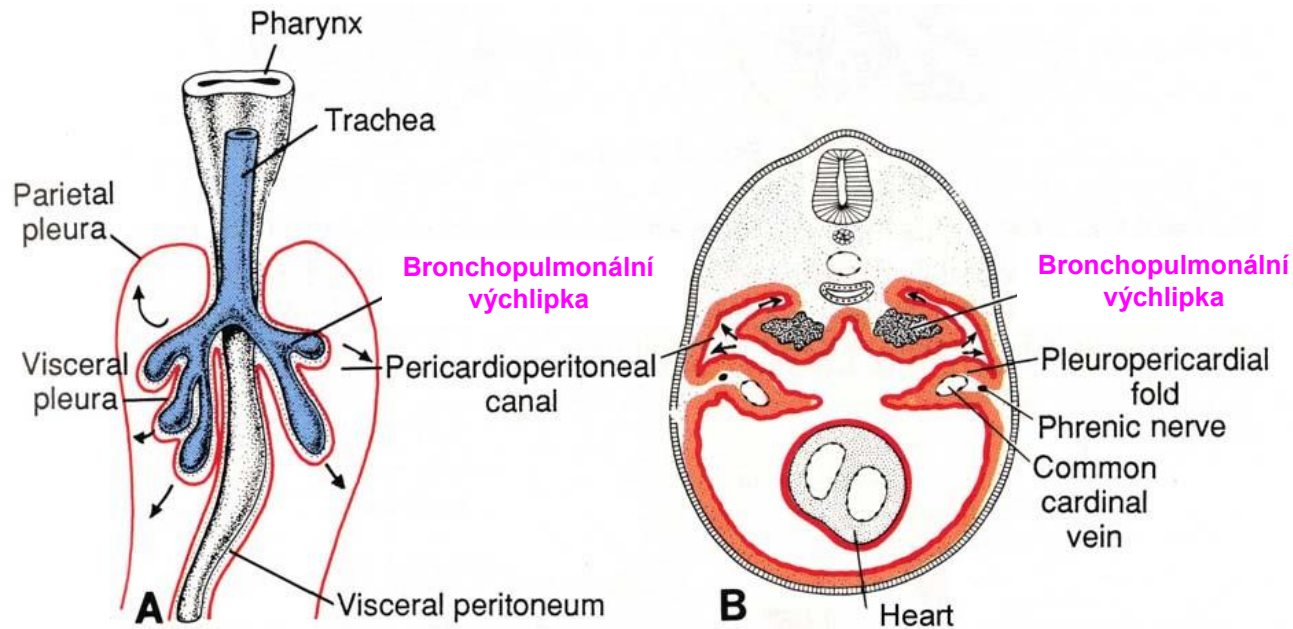


Po narození - 7x

až do 8 roku věku



# Vývoj plic – Vznik pleuro-perikardových řas



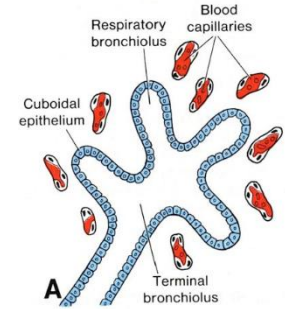
- **bronchopulmonální výchlípky** penetrují do **primitivních pleurálních dutin**
- splachnický mezoderm, pokrývající vnější povrch plic, vytváří **viscerální pleuru**
- tělní mezoderm, vystylající tělní dutinu, vytváří **parietální pleuru**
- prostor mezi viscerální a parietální pleurou dává vznik **pleurální dutině**



# Vývoj plic – Histogeneze (maturace)

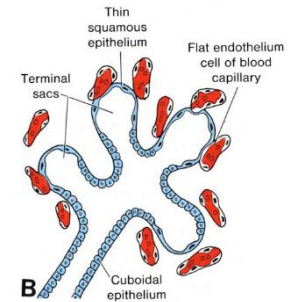
## Stádium pseudožlázové (5. – 17. týden)

- jsou vytvořeny terminální bronchioly
- terminální bronchioly jsou slepě zakončeny – napodobují žlázu
- jednovrstvý kubický epitel (entoderm)
- **respirační bronchioly ani alveoly nejsou vyvinuty**



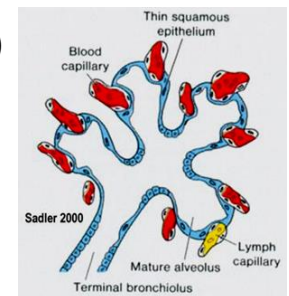
## Stádium kanákové (13. – 25. týden)

- vyvíjí se respirační bronchioly a váčky, vaskularizace
- dýchání a přežití je možné, pouze ale s lék. pomocí
- **stále závažný stupeň nezralosti**



## Stádium primitivních alveolů (sakulární) (24. týden - porod)

- významný nárůst počtu váček a alveolů s dobře diferencovanými pneumocyty
- **vytvořena bariéra krev-vzduch**
- **od 26. týdne je možné přežití bez lék. pomoci** (hmotnost plodu cca 1000 g)



## Stádium definitivních alveolů (alveolární) (32. týden - 8. rok)

- nejdelší stádium
- vývoj plic se ukončuje

**Děkuji za pozornost!**

[ahampl@med.muni.cz](mailto:ahampl@med.muni.cz)

Budova A1 – 1. patro