

FAKULTNÍ
NEMOCNICE
U SV. ANNY
V BRNĚ



MUNI
MED

Nos I.

Otorinolaryngologie

Magisterský studijní program VL a ZL

Klinika otorinolaryngologie a chirurgie hlavy a krku

Fakultní nemocnice u sv. Anny a LF MU v Brně

Přednosta: Doc. MUDr. Gál Břetislav, Ph.D.

Pekařská 53, Brno , 656 91



1. Anatomie nosu a PND, funkce nosu a PND, vyšetření nosu

- a. klinická anatomie nosu a PND
- b. funkce nosu a PND

2. Vyšetřovací metody nosu a PND

- a. fyziologický nález
- b. přední rinoskopie, zadní rinoskopie, endoskopie
- c. vyšetření nosní průchodnosti
- d. zobrazovací vyšetření PND

3. Vývojové poruchy nosu a PND

- a. rozštěpové vady
- b. stenózy a atrézie dutiny nosní

4. Nemoci nosní přepážky

- a. deviace septa, hematoma, absces, perforace

5. Choroby zevního nosu

- a. ekzém, folliculitis, / furunculus nasi, rinophyma

6. Rhinosinusitis acuta

- a. definice, terminologie a klasifikace dle EPOS

7. Rhinosinusitis chronica s/bez NP

- a. definice, terminologie, terapie, klasifikace dle EPOS

8. Principy chirurgie PND

- a. koncept FESS
- b. typy endoskopických výkonů vs. zevní přístupy (C.-L.)

9. Komplikace zánětů nosu a paranazálních dutin

- a. místní komplikace (cysty, mukokély)
- b. orbitální komplikace
- c. nitrolební komplikace

10. Epistaxe

1. Anatomie nosu a PND, funkce nosu a PND, vyšetření nosu

- a. klinická anatomie nosu a PND
- b. funkce nosu a PND

2. Vyšetřovací metody nosu a PND

- a. fyziologický nález
- b. přední rinoskopie, zadní rinoskopie, endoskopie
- c. vyšetření nosní průchodnosti
- d. zobrazovací vyšetření PND

3. Vývojové poruchy nosu a PND

- a. rozštěpové vady
- b. stenózy a atrézie dutiny nosní

4. Nemoci nosní přepážky

- a. deviace septa, hematoma, absces, perforace

5. Choroby zevního nosu

- a. ekzém, folliculitis, furunculus nasi, rinophyma

6. Rhinosinusitis acuta

- a. definice, terminologie a klasifikace dle EPOS

7. Rhinosinusitis chronica s/bez NP

- a. definice, terminologie, terapie, klasifikace dle EPOS

8. Principy chirurgie PND

- a. koncept FESS
- b. typy endoskopických výkonů vs. zevní přístupy (C.-L.)

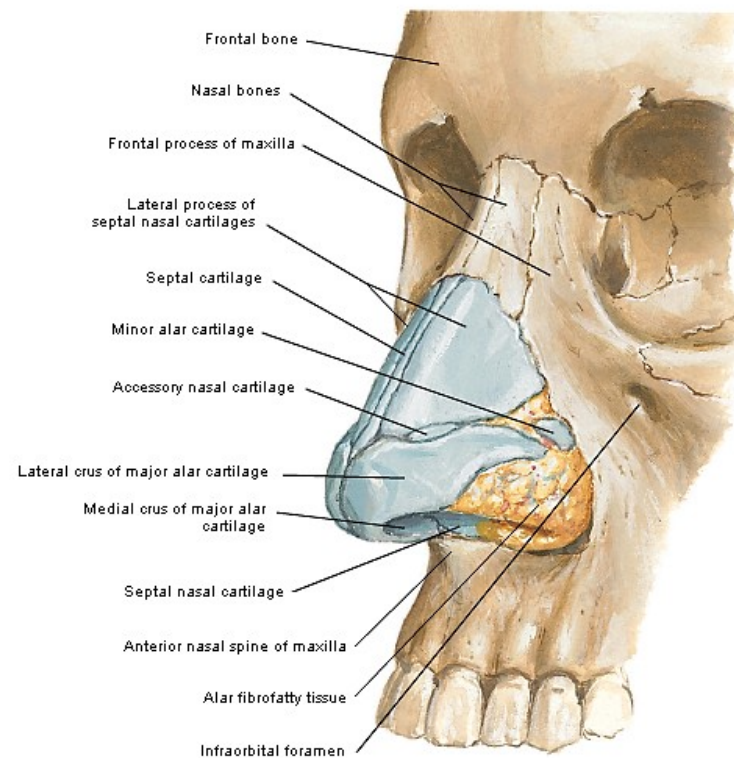
9. Komplikace zánětů nosu a paranazálních dutin

- a. místní komplikace (cysty, mukokély)
- b. orbitální komplikace
- c. nitrolební komplikace

10. Epistaxe

■ vnější nos

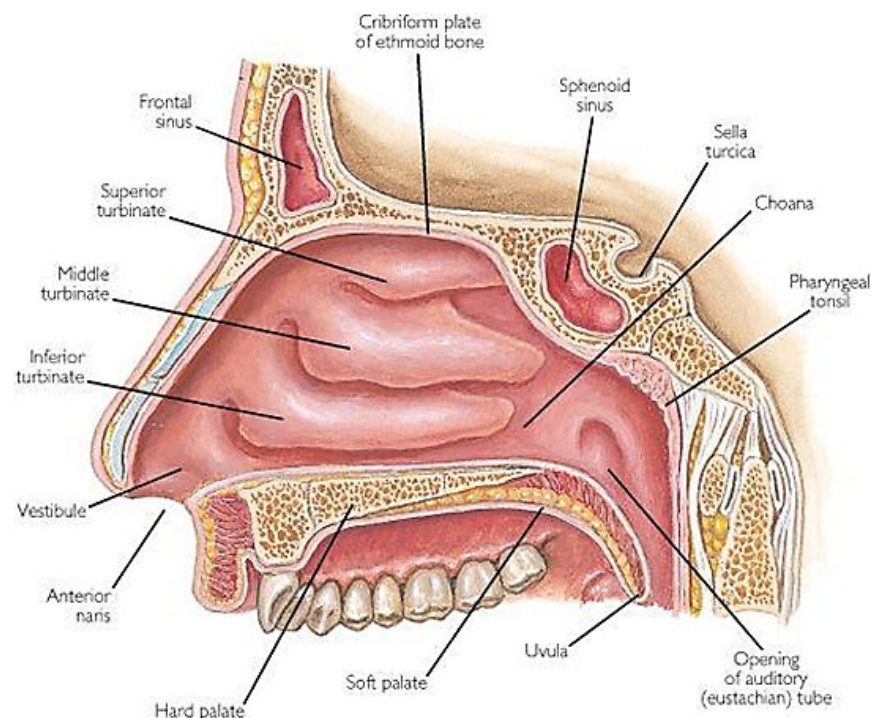
- tvar trojboké pyramidy
- dělení
 - kořen nosu
 - dorzum nosu
 - apex nosu
- kostní část
 - nosní kůstky
 - nazální výběžky frontální kosti
 - čelní výběžky horní čelisti
 - apertura piriformis
- chrupavčitá část
 - laterální chrupavky
 - velké křídlové chrupavky
 - malé křídlové chrupavky



Zdroj obr. : [online cit. 4.4.2020] <http://oral-maxillofacial.blogspot.com>

- nosní předsíň (vestibulum nasi)
 - ohraničení :
 - ventrální - nozdry
 - laterální (skelet) - křídlové chrupavky
 - dorzální - nosní chlopeň

- nosní dutina
 - **nosní chlopeň**
 - nejužší oblast v dutině nosní
 - mezi septální chrupavkou a l laterálními chrupavkami
 - **dolní, střední, horní nosní skořepa** (viz níže)
 - **dolní, střední, horní nosní průduch** (viz níže)
 - **společný nosní průduch**
 - ohraničení :
 - mediálně - nosní septum
 - laterálně - mediální část nosních skořep



– nosní septum

- membranózní část
- chrupavčitá část
 - cartilago septi nasi
- kostěná část
 - lamina perpendicularis ossis ethmoidalis, vomer

– dolní nosní průduch

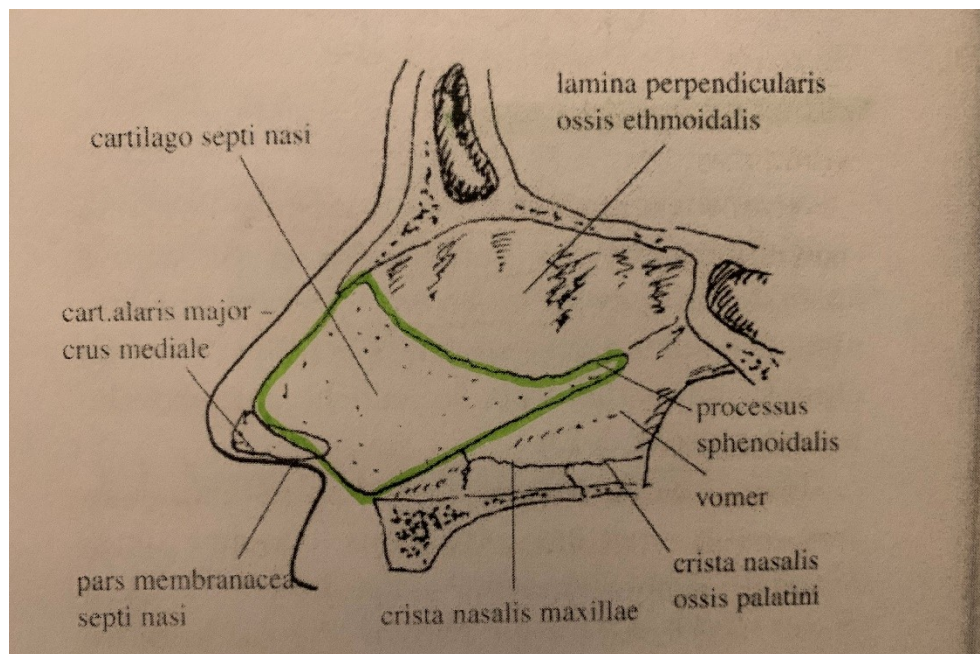
- oblast pod dolní nosní skořepou
- vyústění
 - slzovodu

– střední nosní průduch

- oblast pod střední nosní skořepou
- vyústění
 - čelistní dutiny
 - čelní dutiny
 - předních čichových sklípků

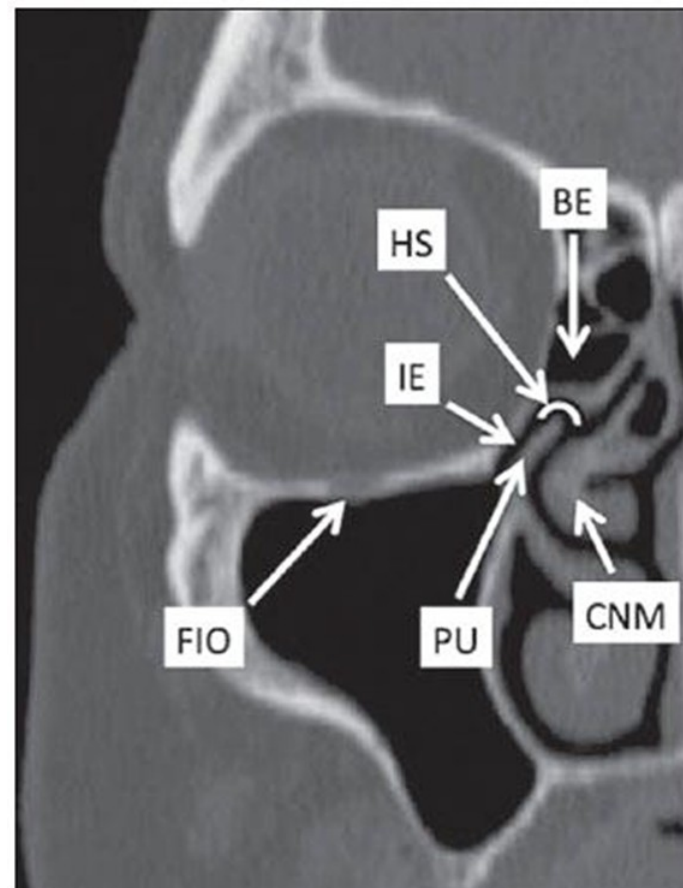
– horní nosní průduch

- oblast pod horní nosní skořepou
- vyústění
 - zadních čichových sklípků
 - klínové dutiny



■ ostiomeatální jednotka

- trojrozměrný prostor ve středním nosním průduchu
- rozhodující oblast pro patogenezi chronické rinosinuitidy
- obsah:
 - Processus uncinatus (PU)
 - Bulla ethmoidalis (BE)
 - Hiatus semilunaris (HS)



Zdroj obr.: [online citace 4.4.2020] GONÇALVES, Fabrício Guimarães, Tomografia computadorizada das células etmoidais intra e extramurais: ensaio iconográfico / Computed tomography of intra- and extramural ethmoid cells. *Radiologia Brasileira* [online]. 2011, **44**(5), 321-326

■ čelistní dutina:

- horní stěna - spodina očnice
- zadní stěna - pterygopalatinální jáma
- infratemporální jáma

■ čelní dutina:

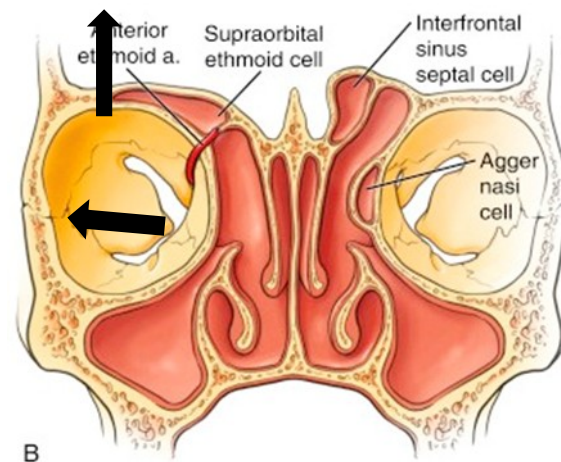
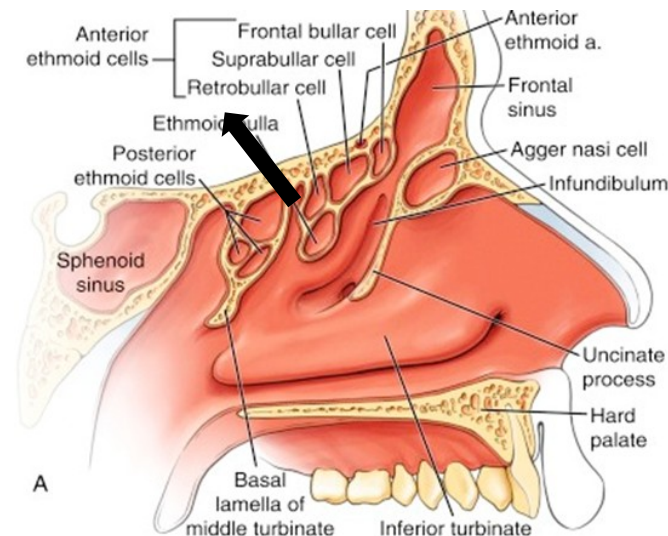
- dolní stěna - strop očnice
- zadní stěna - báze lebni (přední jáma lebni)

■ čichové sklípky:

- laterální stěna – lamina papyracea (mediální stěna očnice)
- horní stěna - báze lebni (přední jáma lebni)
- lamina cribriformis (n.olfactorius)

■ klínová dutina:

- zadní stěna – turecké sedlo, hypofýza
- laterální stěna – a.carotis interna, n.opticus



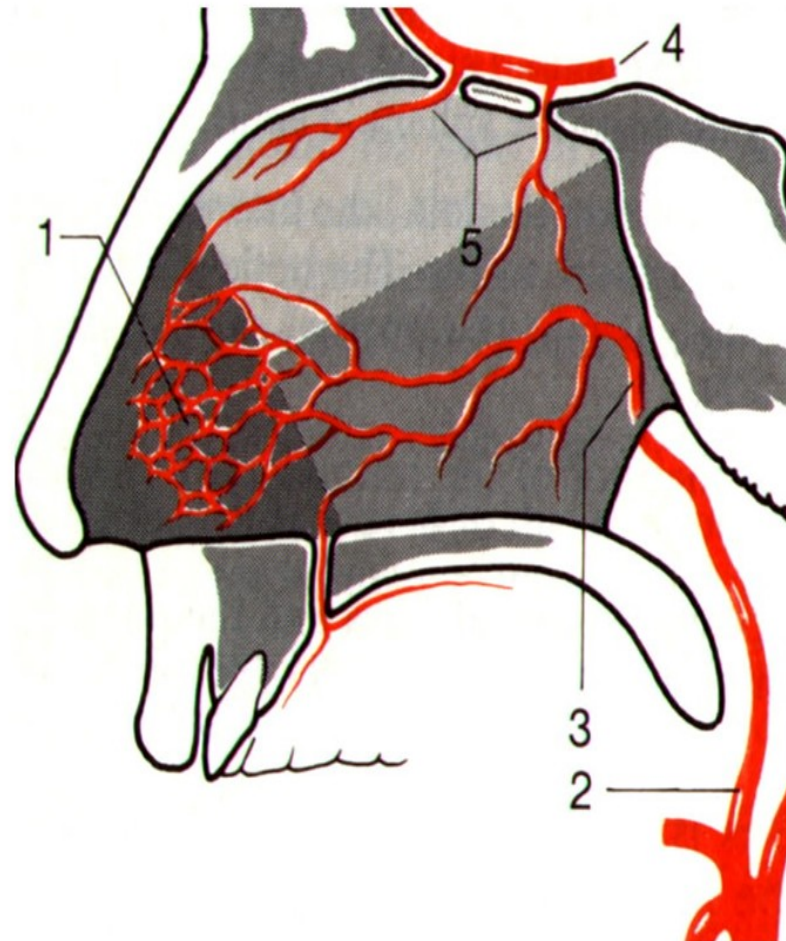
cévní zásobení

– tepny

- arteria carotis interna
 - a. ethmoidalis anterior and posterior
- arteria carotis externa
 - a.sphenopalatina
- **locus Kiesselbachi**
 - arteriolovenózní pleteň
 - v přední části nosního septa
 - nejčastější místo epistaxe

– žíly

- vv. ethmoidales - vv. ophthalmicae -- **sinus cavernosus**
 - spojení s intrakraniálním řečištěm
 - » možný přestup infekce!



Zdroj obr.: [online cit. 4.4.2020] Kiss F., zentágothai J.:
Atlas anatómie človeka. Osveta, Martin,1975

1 .locus Kiesselbachi, 2. a.maxillaris, 3. a.sphenopalatina
4. a.ophthalmica5. a.ethmoidales

NOS I. funkce nosu a PND

- **respirační**
 - schopnost mnohonásobně zvýšit výměnu dýchacích plynů, 6-70 l/min
 - laminární proudění
- **čichová**
 - vjem až 10000 látek, rozlišíme až 200 látek
 - **regio olfactoria** – strop nosní dutiny (2-2.5cm²), bulbus olfactorius, n. olfactorius
- **obranná**
 - imunitní, biofyzikální a biochemický ochranný systém
 - produkce IgG a IgA protilátek
 - více jak 80% pevných částic větších jak 1μm je zachyceno hlenem na sliznici a odstraněno **mukociliárním transportem** do nosohltanu rychlostí (3-25mm/min)
- **klimatizační**
 - regulace teploty na 31- 36 °C z -10 až +42 °C
 - zvlhčení, obohacení vodní páry do 80% relativní vlhkosti
- **fonační**
 - nosní dutina a PND ovlivňuje barvu a kvalitu hlasu jako rezonanční dutiny
- **význam ve fyziognomii člověka**

1. Anatomie nosu a PND, funkce nosu a PND, vyšetření nosu

- a. klinická anatomie nosu a PND
- b. funkce nosu a PND

2. Vyšetřovací metody nosu a PND

- a. fyziologický nález
- b. přední rinoskopie, zadní rinoskopie, endoskopie
- c. vyšetření nosní průchodnosti
- d. zobrazovací vyšetření PND

3. Vývojové poruchy nosu a PND

- a. rozštěpové vady
- b. stenózy a atrézie dutiny nosní

4. Nemoci nosní přepážky

- a. deviace septa, hematoma, absces, perforace

5. Choroby zevního nosu

- a. ekzém, folliculitis, furunculus nasi, rinophyma

6. Rhinosinusitis acuta

- a. definice, terminologie a klasifikace dle EPOS

7. Rhinosinusitis chronica s/bez NP

- a. definice, terminologie, terapie, klasifikace dle EPOS

8. Principy chirurgie PND

- a. koncept FESS
- b. typy endoskopických výkonů vs. zevní přístupy (C.-L.)

9. Komplikace zánětů nosu a paranazálních dutin

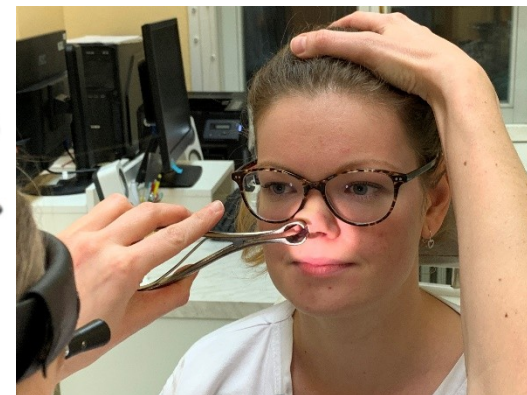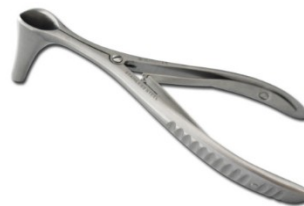- a. místní komplikace (cysty, mukokély)
- b. orbitální komplikace
- c. nitrolební komplikace

10. Epistaxe

NOS I. vyšetřovací metody

■ přední rinoskopie

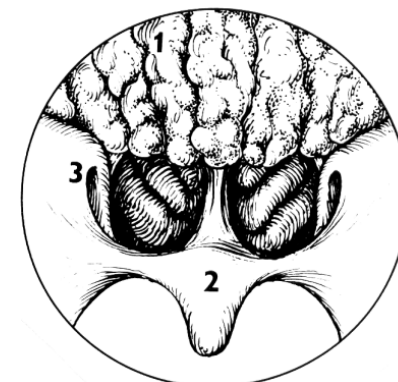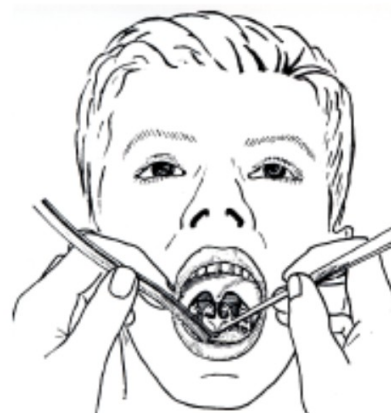- pomůcky:
 - čelní reflektor, Hartmanovo nosní zrcátko
- fyziologický nález:
 - přepážka nosní ve střední čáře, bez hran a trnů skořepy normoplastické, s volnými vstupy do dolního a středního nosního průduchu, sliznice růžová, vlhká a hladká, bez patologické sekrece či patologických eflorescencí



Zdroj obr.: Fotoarchív KOCHHK FNUSA a LFMU

■ zadní rinoskopie

- pomůcky:
 - čelní reflektor, ústní lopatka, nosohltanové zrcátko
- normální nález:
 - ohraničení:
 - dole - měkké patro
 - střední část - choany
 - nahoře - klenba nosohltanu. V choanách jsou konce dolní a střední skořepy
 - laterálně – tory tubární, ústí Eustachovy tuby

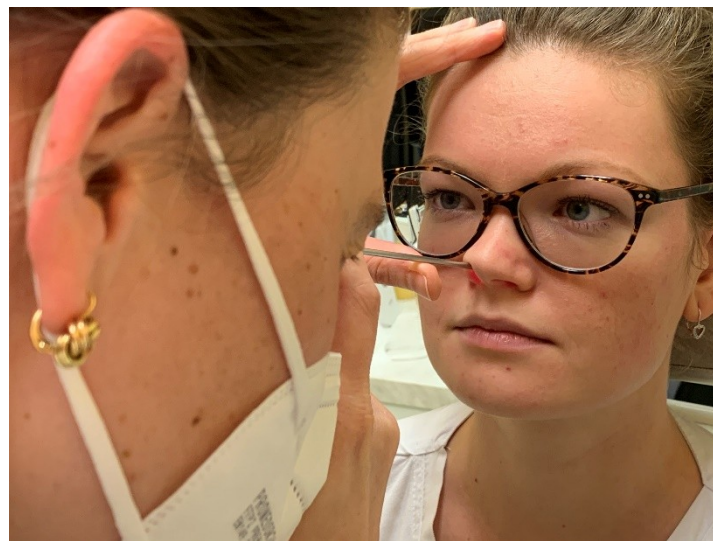

1 – hltanová mandle
2 – měkké patro s uvulou
3 – ústí sluchové trubice

NOS I. vyšetřovací metody

■ rinoendoskopie

- standard při ORL vyšetření
- rigidní optika (0 st., 30.st., 70 st. optika)
- flexibilní optika (ohybný endoskop)
- fyziologický nálezn:
 - sliznice dolní skořepky klidná, bez hypertrofie, dolní nosní průduch volný,
 - střední skořepka klidná, střední nosní průduch volný
 - ostiomeatální jednotka volná, bez polypů, či patologické sekrece



Zdroj obr: : Fotoarchiv KOCHHK FN u sv. Anny a LF MU

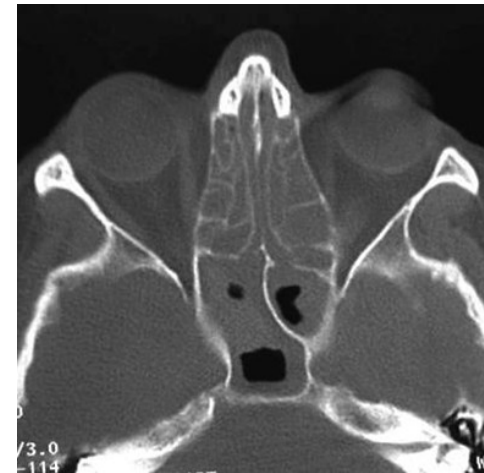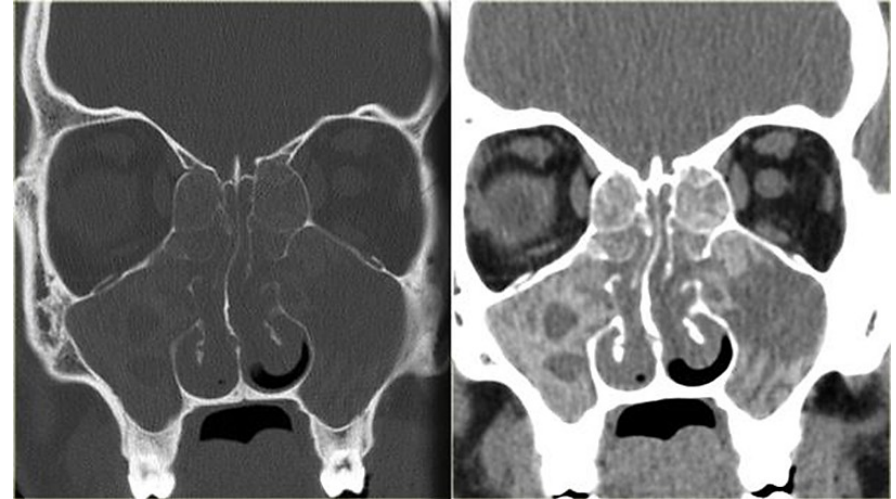
NOS I. vyšetřovací metody

CT (počítačová tomografie)

- vysoce kvalitní zobrazení skeletu (infiltrace kostěného skeletu)

MR (magnetická rezonance)

- vysoce kvalitní zobrazení měkkých tkání
- průnik patologií (záněty, nádory) vycházejících z PND do okolních struktur:
 - nitrolebí (infiltrace tvrdé pleny mozkové a mozku)
 - očnice (periorbita)
 - infratemporální jáma



Zdroj obr.: Fotoarchiv KOCHHK FN
u sv. Anny a LF MU

■ vyšetření nosní průchodnosti

– výdechem na Glatzelovu desku

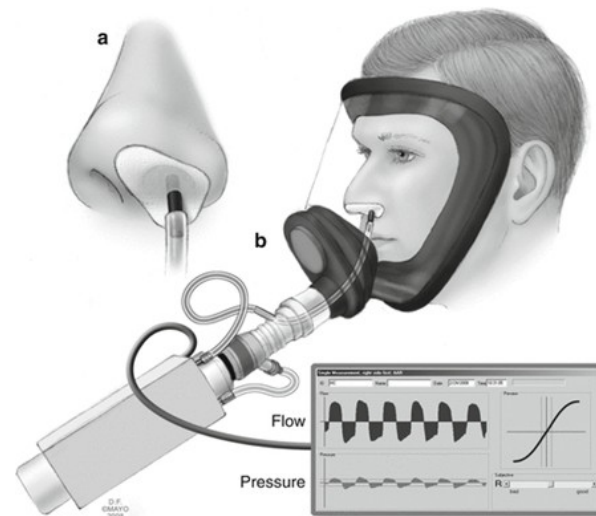
- orientační
- na kovové desce se zrcadlí velikost a souměrnost orosení vydechaného vzduchu

– rinomanometrie

- objektivní
- měří průtok vzduchu nosem a tlak v dut.nosní
 - podíl tlakového gradientu (nosní vchod – choana) vztaženému k nosnímu proudění
- aktivní přední rinomanometrie (dýchání nosem)
- pasivní přední rinomanometrie (insuflace vzduchu)
 - alergologické provokační testy

– akustická rinometrie

- zobrazení topografie dut. nosní
- metoda založena na vysílání a snímání zvukové energie
- výsledkem je křivka snímající příčné průřezy dutinou v určité vzdálenosti od nosního vchodu
 - v zadní části dut.nosní nepřesné



Zdroj obr.: [online cit.
4.4.2020]<https://link.springer.com>

1. Anatomie nosu a PND, funkce nosu a PND, vyšetření nosu

- a. klinická anatomie nosu a PND
- b. funkce nosu a PND

2. Vyšetřovací metody nosu a PND

- a. fyziologický nález
- b. přední rinoskopie, zadní rinoskopie, endoskopie
- c. vyšetření nosní průchodnosti
- d. zobrazovací vyšetření PND

3. Vývojové poruchy nosu a PND

- a. rozštěpové vady
- b. stenózy a atrézie dutiny nosní

4. Nemoci nosní přepážky

- a. deviace septa, hematom, absces, perforace

5. Choroby zevního nosu

- a. ekzém, folliculitis, / furunculus nasi, rinophyma

6. Rhinosinusitis acuta

- a. definice, terminologie a klasifikace dle EPOS

7. Rhinosinusitis chronica s/bez NP

- a. definice, terminologie, terapie, klasifikace dle EPOS

8. Principy chirurgie PND

- a. koncept FESS
- b. typy endoskopických výkonů vs. zevní přístupy (C.-L.)

9. Komplikace zánětů nosu a paranazálních dutin

- a. místní komplikace (cysty, mukokély)
- b. orbitální komplikace
- c. nitrolební komplikace

10. Epistaxe

▪ furunkl

– definice

- zánět vlasového folikulu ve vestibulu dutiny nosní

– epidemiologie

- *Staphylococcus aureus*, *epidermidis*

– příznaky

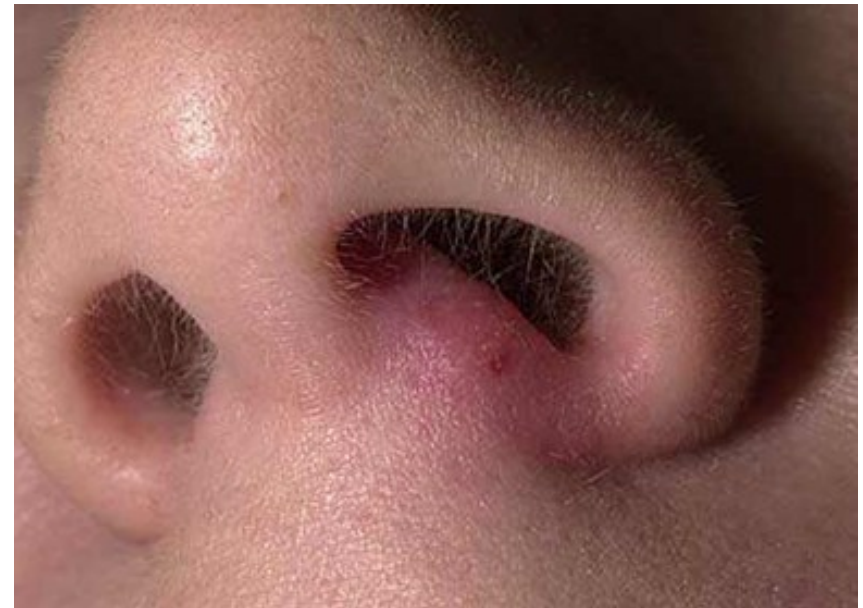- zarudlá oteklá kůže, smetanově žlutá pustula, folikulitida, abscedování a nekróza okolní tkáně, otok horního rtu a tváře

– komplikace

- trombóza sinus cavernosus a prurulentní meningitida

– léčba

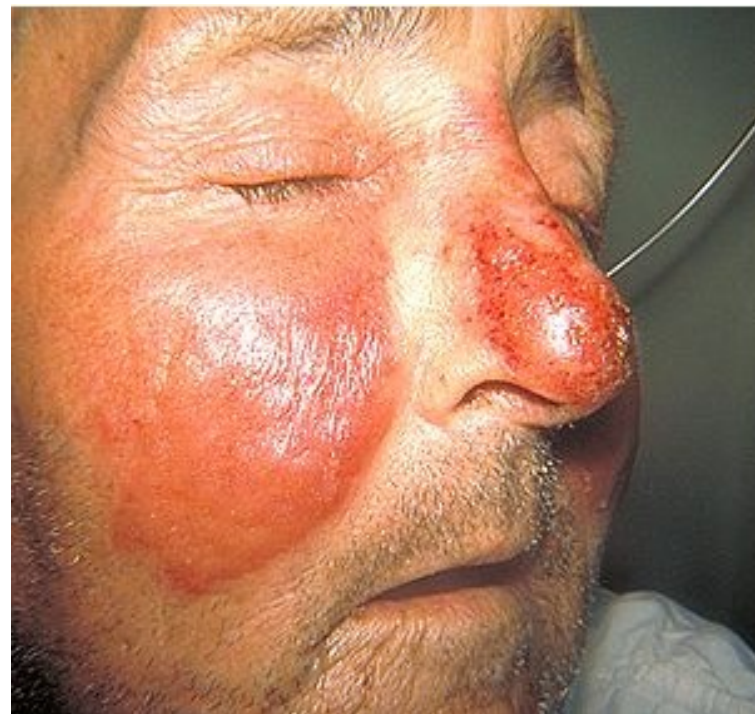- atb terapie (amoxicilin + kys. klavulanová - Augmentin)



Zdroj obr. : Fotoarchiv KOCHHK FN u sv. Anny a LF MU

■ erysipel

- definice
 - akutní zánětlivé postižení kůže vnějšího nosu
- epidemiologie
 - *Streptococcus pyogenes*, případně *Staphylococcus aureus*
- příznaky
 - ragáda ve vestibulu dutiny nosní, zarudnutí na hřbetu nosu, motýlovitý erytém ve tváři
- komplikace
 - šíření zánětu do očnice a sinus cavernosus
- léčba
 - atb terapie (amoxicilin+ kyselina klavulanová - Augmentin)



Zdroj obr. : Fotoarchiv KOCHHK FN u sv. Anny a LF MU

■ rinophyma

– definice

- „akné dospělých“
- vzniká na podkladě onemocnění kůže - rosacey

– patofyziologie

- chronický zánět kůže a kožních žláz nosu
- teleangiektáze cév, dilatace vývodů kožních žláz, novotvorba hypocelulárního vaziva

– etiologie

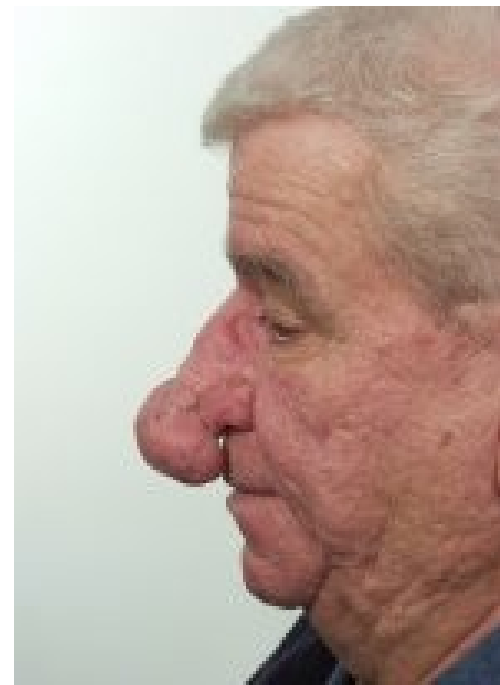- nejasná
- nadbytek steroidních hormonů, stres, nadbytek expozice slunečnímu záření , větru, střídání teplot, abusus alkoholu, přítomnost parazita demodex folliculorum

– příznaky

- květákovité zduření nosu

– léčba

- chirurgická
 - malé léze - dermabraze , laser
 - velké léze - studené a horké techniky - snesení tkáně pomocí chirurgických nástrojů , elektrokauteru , harmonického skalpelu, laseru



Zdroj obr.: www.operativa.cz

1. Anatomie nosu a PND, funkce nosu a PND, vyšetření nosu

- a. klinická anatomie nosu a PND
- b. funkce nosu a PND

2. Vyšetřovací metody nosu a PND

- a. fyziologický nález
- b. přední rinoskopie, zadní rinoskopie, endoskopie
- c. vyšetření nosní průchodnosti
- d. zobrazovací vyšetření PND

3. Vývojové poruchy nosu a PND

- a. rozštěpové vady
- b. stenózy a atrézie dutiny nosní

4. Nemoci nosní přepážky

- a. deviace septa, hematom, absces, perforace

5. Choroby zevního nosu

- a. ekzém, folliculitis, / furunculus nasi, rinophyma

6. Rhinosinusitis acuta

- a. definice, terminologie a klasifikace dle EPOS

7. Rhinosinusitis chronica s/bez NP

- a. definice, terminologie, terapie, klasifikace dle EPOS

8. Principy chirurgie PND

- a. koncept FESS
- b. typy endoskopických výkonů vs. zevní přístupy (C.-L.)

9. Komplikace zánětů nosu a paranazálních dutin

- a. místní komplikace (cysty, mukokély)
- b. orbitální komplikace
- c. nitrolební komplikace

10. Epistaxe

■ definice dle EPOS

- zánětlivé postižení sliznice dutiny nosní a vedlejších nosních dutin (PND)
- trvání maxim. 12 týdnů
- přítomnost minimálně dvou z následujících příznaků:
 - nosní obstrukce, nosní sekrece, zhoršení čichu, bolest tváří a hlavy
 - **jeden z příznaků musí být nosní obstrukce, nebo sekrece z dutiny nosní**

■ rozdělení dle EPOS

- **akutní virová rinosinusitida**
 - trvání výše zmíněných příznaků méně jak 10 dní
- **akutní postvirová rinosinusitida**
 - zhoršením výše popsaných příznaků po 5 dnech od začátku onemocnění, nebo perzistencí symptomů více jak 10 dní, trvání max. do 12. týdne
- **akutní bakteriální rinosinusitida**
 - hnisavá sekrece z dutiny nosní, silná bolest hlavy a obličeje, febrilie, elevace CRP

■ patogeneze

– viry

- rinoviry, coronaroviry, viry influenzy, parainfluenzy, adenovirus, respiratory syncytial virus a enterovirus

– bakterie

- Streptococcus pneumoniae, Streptococcus pyogenes, Haemophilus influenzae, Moraxella catarrhalis,
- anaerobní flóra - Peptococcus, Peptostreptococcus, Fusobacterium, Bacteroides

– mykózy

- Aspergillus, Mucor, Candida

■ příznaky

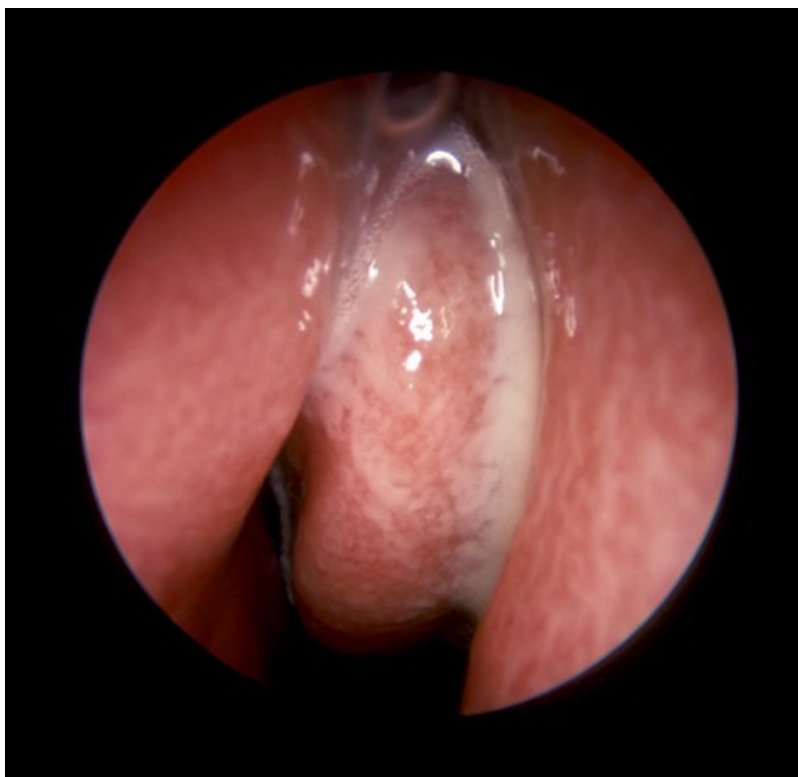
- zhoršené dýchání nosem, sekrece z dutiny nosní, retronazální zatékání (postnazální drip), zhoršení čichu (hyposmie, anosmie), bolest hlavy či tváří

■ diagnostika

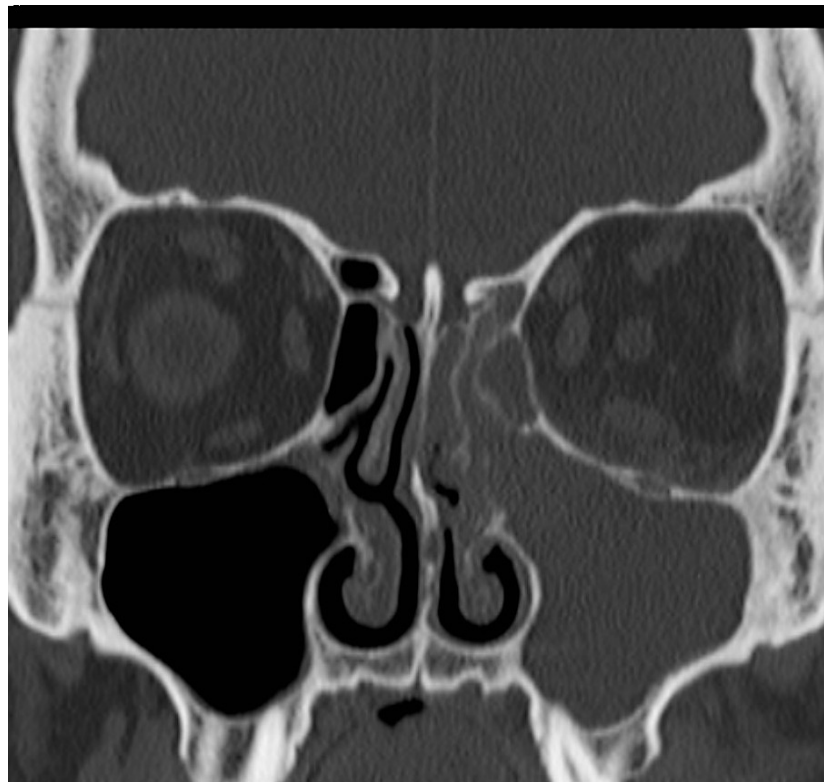
- přední a zadní rinoskopie, rigidní rinoendoskopie (event.flexibilní)
- rinoendoskopický nálezn:
 - otok, zarudnutí sliznice, blokáda OMJ, vytékající hnis pod střední skořepou
- CT vyšetření PND v případě podezření na komplikaci ARS

NOS I. akutní rinosinusitida

- Rinoendoskopie: hnisavý výtok pod střední nosní skořepou vlevo
- CT vyšetření: zánětlivé zastření levé čelistní dutiny a ethmoidů vlevo



Zdroj obr. : Fotoarchiv KOCHHK FN u sv. Anny a LF MU



Zdroj obr.: [online cit. 4.4.2020] <https://radiopaedia.org>

■ terapie:

– konzervativní

■ lokální

– dekongesce nosní sliznice

» Olynth, Muconasal plus, Nasivin

– nasální kortikosteroidy (při přetrvávání obtíží déle jak 5 dní)

» Mommox, Avamys, Nasonex

■ celková

– dekonjestiva (pseudoefedrin)

» Clarinase, Aerinase

– Antibiotika (při bakteriální ARS)

» Amoxicillin/kyselina klavulanová (Augmentin), Cefuroxim axetil (Zinnat) , Clarithromycin (Klacid)

– chirurgická

■ v případě neustupujících příznaků po zavedené konzervativní léčbě

■ komplikace ARS (přestup zánětu do očnice /nitrolebí) – zjištěno na CT (MR)

■ punkce čelistní dutiny v LA

■ FESS v CA

1. Anatomie nosu a PND, funkce nosu a PND, vyšetření nosu

- a. klinická anatomie nosu a PND
- b. funkce nosu a PND

2. Vyšetřovací metody nosu a PND

- a. fyziologický nález
- b. přední rinoskopie, zadní rinoskopie, endoskopie
- c. vyšetření nosní průchodnosti
- d. zobrazovací vyšetření PND

3. Vývojové poruchy nosu a PND

- a. rozštěpové vady
- b. stenózy a atrézie dutiny nosní

4. Nemoci nosní přepážky

- a. deviace septa, hematom, absces, perforace

5. Choroby zevního nosu

- a. ekzém, folliculitis, / furunculus nasi, rinophyma

6. Rhinosinusitis acuta

- a. definice, terminologie a klasifikace dle EPOS

7. Rhinosinusitis chronica s/bez NP

- a. definice, terminologie, terapie, klasifikace dle EPOS

8. Principy chirurgie PND

- a. koncept FESS
- b. typy endoskopických výkonů vs. zevní přístupy (C.-L.)

9. Komplikace zánětů nosu a paranazálních dutin

- a. místní komplikace (cysty, mukokély)
- b. orbitální komplikace
- c. nitrolební komplikace

10. Epistaxe

NOS I. chronická rinosinusitida

■ definice

- zánětlivé postižení sliznice dutiny nosní a vedlejších nosních dutin, **trvajícím déle než 12 týdnů**
- přítomností dvou, či více následujících příznaků:
 - nosní obstrukce, nosní sekrece, zhoršení čichu, bolest tváří a hlavy
 - **minimálně jeden příznak by měl být nosní obstrukce či sekrece z nosní dutiny**

■ rozdělení

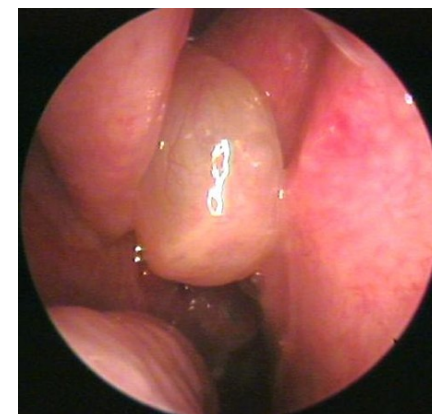
- CRSwNP (s polypy)
- CRSsNP (bez polypů)

■ patogeneze

- anatomické abnormality vrozené či získané (trauma)
- infekční agens, genetické faktory, alergie, vlivy vnějšího prostředí

■ diagnostika:

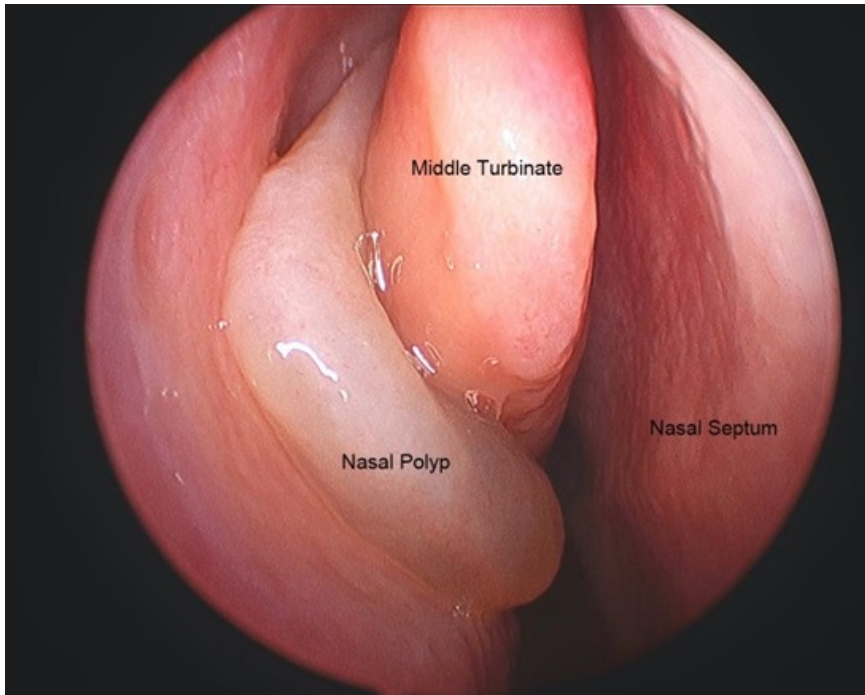
- rinoendoskopie:
 - otok / hypertrofie sliznice, nosní polypy, blokáda OMJ
- CT (MR):
 - slizniční změny v oblasti ostiomeatální jednotky, hypertrofie sliznice, polypy, retence v PND, před FESS



Zdroj obr.: : Fotoarchiv KOCHHK
FN u sv. Anny a LF MU

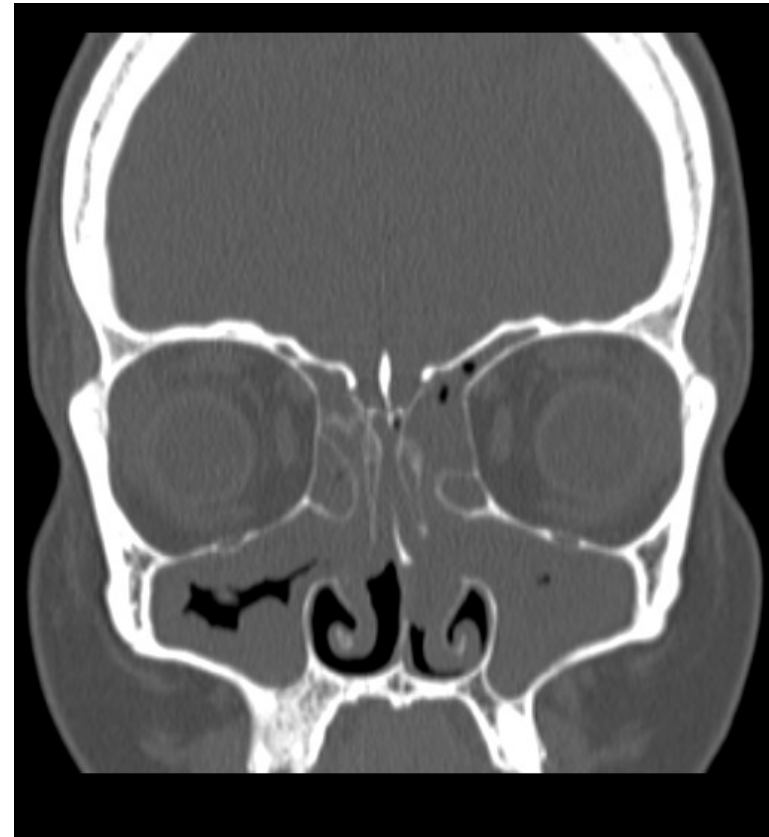
NOS I. chronická rinosinusitida

- nosní polypy ve středním nosním průduchu vpravo



Zdroj obr.: [online cit. 4.4.2020] <https://www.euforea.eu>

- CT obraz chronické oboustranné pansinusitidy



Zdroje obr. : Fotoarchiv KOCHHK FN u sv. Anny a LF MU

- terapie
 - konzervativní
 - **nasální kortikosteroidy, celkové kortikosteroidy**, antihistaminika, ATB terapie, imunoterapie
 - chirurgická
 - **endonazální výkony – FESS** (functional endoscopic sinus surgery)
 - výkony respektují fyziologické poměry PND, mukociliární transport
 - » preferovaný výkon u pacientů s CRS
 - supraturbinální antrostomie, etmoidectomie, frontální sinotomie, sfenoidotomie
 - **zevní výkony**
 - operace dle Caldwell – Luca (sublabilání přístup do čelistní dutiny), zevní etmoidektomie, frontální sinotomie
 - při komplikacích CRS
 - s rozvojem endoskopických metod jsou vnější přístupy v léčbě CRS užívány sporadicky
 - **chirurgie nosní neprůchodnosti**
 - septoplastika (plastika nosní přepážky)
 - turbinoplastika (zmenšení dolních nosních lastur)

1. Anatomie nosu a PND, funkce nosu a PND, vyšetření nosu

- a. klinická anatomie nosu a PND
- b. funkce nosu a PND

2. Vyšetřovací metody nosu a PND

- a. fyziologický nález
- b. přední rinoskopie, zadní rinoskopie, endoskopie
- c. vyšetření nosní průchodnosti
- d. zobrazovací vyšetření PND

3. Vývojové poruchy nosu a PND

- a. rozštěpové vady
- b. stenózy a atrézie dutiny nosní

4. Nemoci nosní přepážky

- a. deviace septa, hematoma, absces, perforace

5. Choroby zevního nosu

- a. ekzém, folliculitis, furunculus nasi, rinophyma

6. Rhinosinusitis acuta

- a. definice, terminologie a klasifikace dle EPOS

7. Rhinosinusitis chronica s/bez NP

- a. definice, terminologie, terapie, klasifikace dle EPOS

8. Principy chirurgie PND

- a. koncept FESS
- b. typy endoskopických výkonů vs. zevní přístupy (C.-L.)

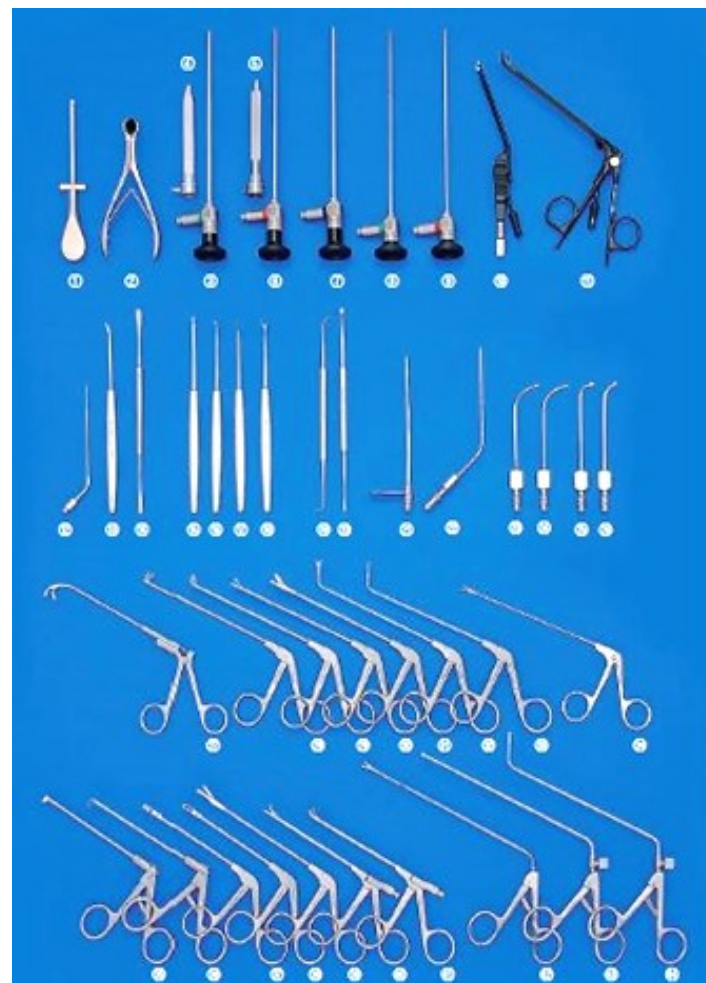9. Komplikace zánětů nosu a paranazálních dutin

- a. místní komplikace (cysty, mukokély)
- b. orbitální komplikace
- c. nitrolební komplikace

10. Epistaxe

NOS I. principy chirurgie PND

- koncept **FESS**
 - **Functional Endoscopic Sinus Surgery**
 - odstranění patologických změn nosu a PND, blokující přirozená ústí
 - zachování přirozených kostních struktur a šetření zdravé sliznice
 - nenarušit mukociliární transport
 - nástroje:
 - úhlové optiky, videořetězce, miniinvazivní nástroje (shaver, chapáčky,...)



■ indikace k FESS

— záněty

- chronická rinosinusitida s/ bez polypů
- mykotická sinusitida (aspergilom)
- prolongovaná ARS, komplikace ARS (očnicové, nitrolební) a CRS (mukokéla)

— nádory nosu a PND

- benigní (invertovaný papilom, osteom, juvenilní angiofibrom)
- maligní (adenokarcinom, adenoidně cystický karcinom)

— přístupová cesta k nádorům báze lební

- endonazální endoskopická resekce adenomu hypofýzy

— řešení epistaxe

- ligatura a.sphenopalatina

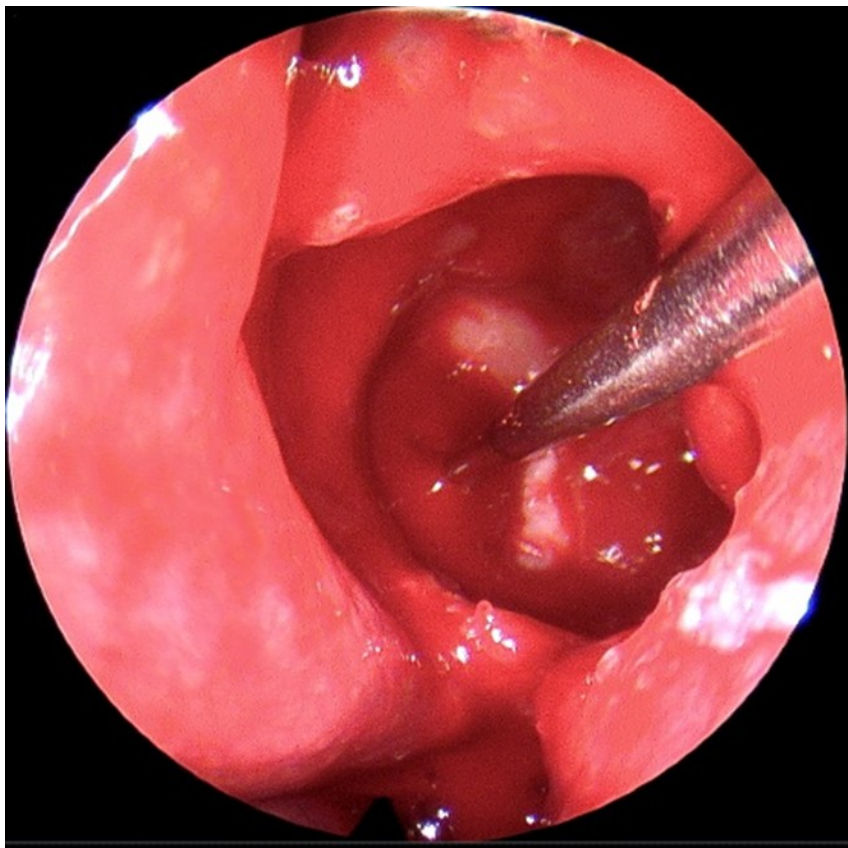
— jiné

- cysty PND, antrochoanální polyp, cizí těleso PND, endoskopická dacryocystorinostomie, endonazální dekomprese očnice při endokrinní orbitopatii

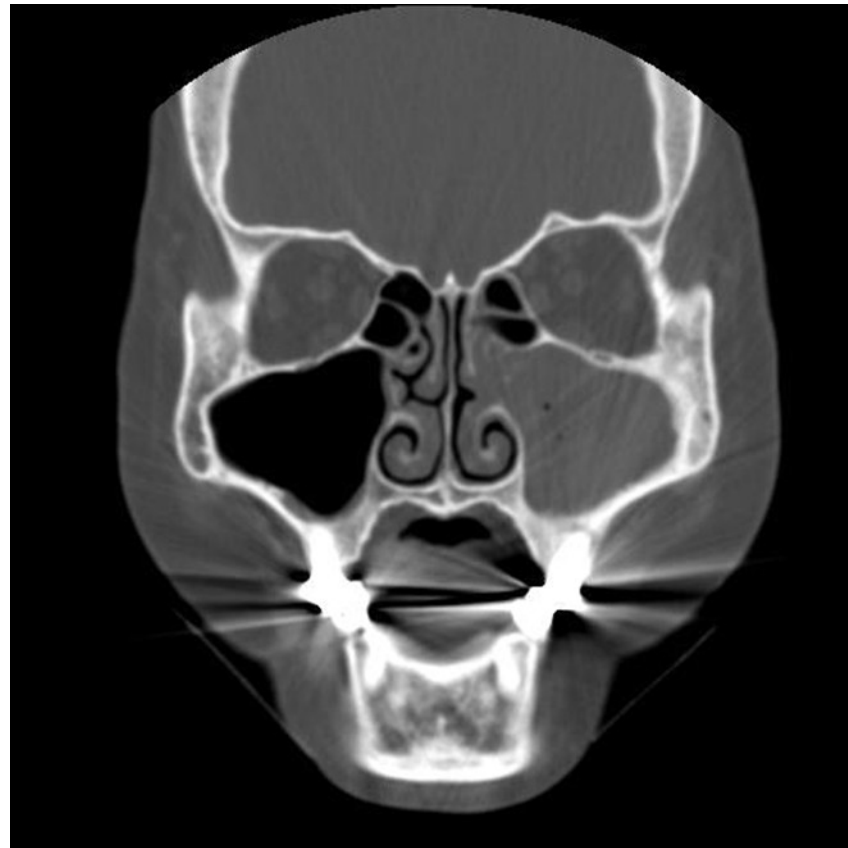
NOS I. principy chirurgie PND - FESS

	Výkon	Popis výkonu
1.	supraturbinální antrostomie	přístup do čelistní dutiny mezi střední a dolní skořepou
2.	infraturbinální antrostomie	přístup do čelistní dutiny pod dolní skořepou
3.	ethmoidektomie přední a zadní	přístup do předních a zadních čichových sklípků
4.	frontální sinotomie	otevření čelní dutiny
5.	sfenoidotomie	otevření klínové dutiny

NOS I. principy chirurgie PND - FESS



Zdroj obr.: Fotoarchiv KOCHHK FN u sv. Anny a LF MU



Zdroj obr.: Fotoarchiv KOCHHK FN u sv. Anny a LF MU

▪ vnější přístupy

- princip:
 - proniknutí do VDN přes kožní kryt a kostěnou stěnu
- instrumentarium:
 - skalpel, dlátko, raspatorium, fréza
- provedení :
 - zevní kožní řez či sublabiální slizniční řez
 - kompletní odstranění slizniční výstelky vedlejší nosní dutiny s jejím propojením do nosní dutiny
 - snaha o maximální zachování fyziologických poměrů - funkčního mukociliárního transportu
- s rozvojem endoskopického instrumentaria došlo k zúžení spektra indikací k vnějšímu přístupu

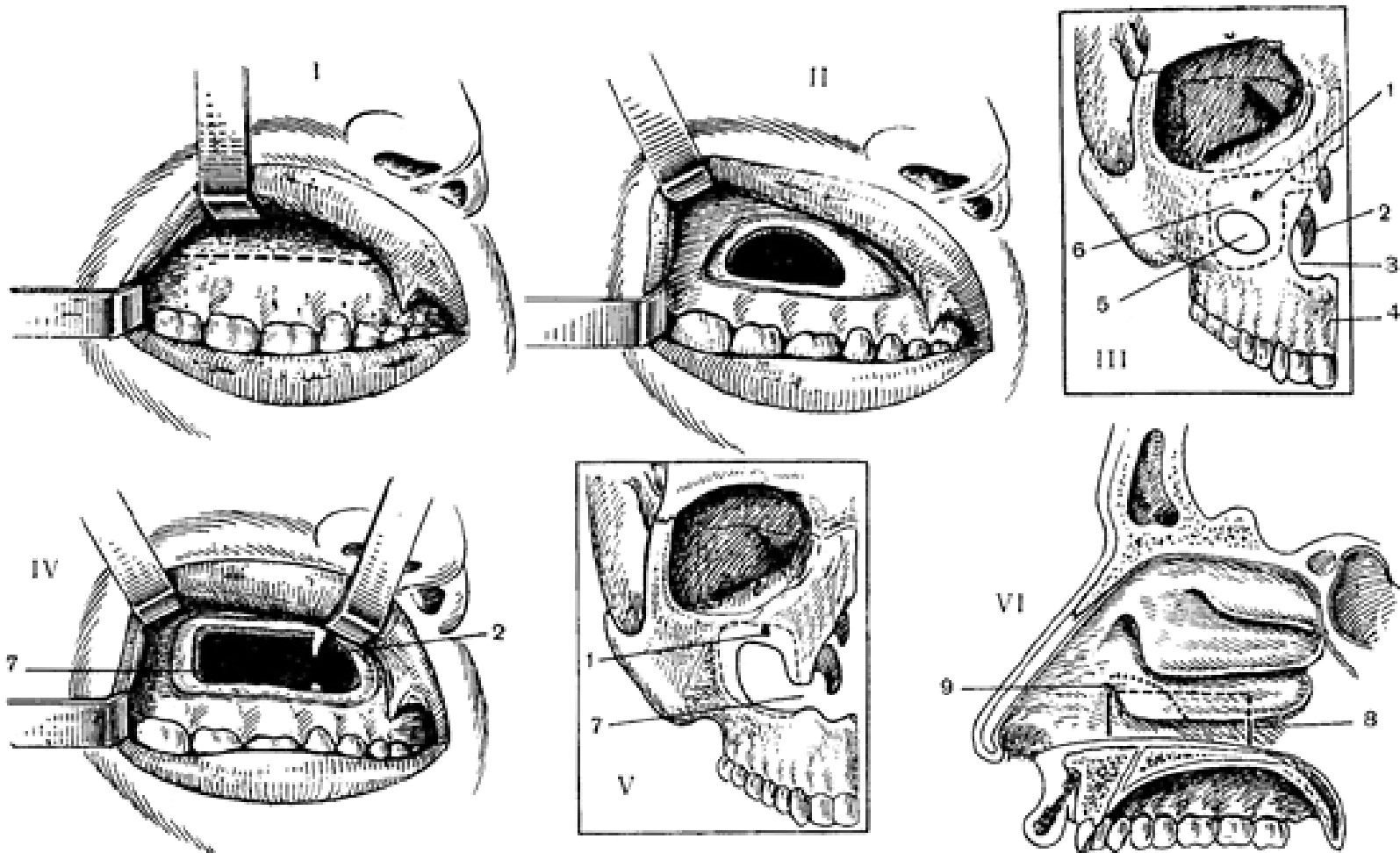
- indikace k vnějším přístupům do PND
 - záněty
 - rozsáhlé agresivní mykotické postižení PND
 - komplikace CRS
 - mukokély špatně dosažitelné endonazálně (např: mukokéla laterálního recesu čelní dutiny)
 - komplikace ARS:
 - sinogenní orbitální a intrakraniální komplikace
 - nádory
 - benigní tumory špatně dostupné endonazálně
 - invertovaný papilom přední stěny čelistní dutiny, osteom v laterálním recesu čelní dutiny
 - maligní tumory špatně řešitelné endonazálním přístupem
 - přístupová cesta do jiných lokalit
 - transmaxilární přístup
 - odstraňování tumorů fossa pterygopalatina
 - ligace a. maxillaris

NOS I. principy chirurgie PND

	Výkon	Popis výkonu
1.	sublabiální maxilární antrostomie = operace dle Caldwell – Luc	zevní přístup do čelistní dutiny
2.	zevní frontální sinotomie Riedelův přístup (odstranění přední a dolní stěny čelní dutiny bez ponechaného kostního můstku v oblasti nadočnicového oblouku) Killianův přístup (odstranění přední a dolní stěny s ponecháním kostního můstku v oblasti nadočnicového oblouku) Jansen-Ritter přístup (přes dolní stěnu čelní dut.) osteoplastický lalok	zevní přístup do čelní dutiny
3.	zevní etmoidektomie	zevní přístup do čichových sklípků
4.	zevní sfenoidotomie	zevní přístup do klínové dutiny

NOS I. principy chirurgie PND

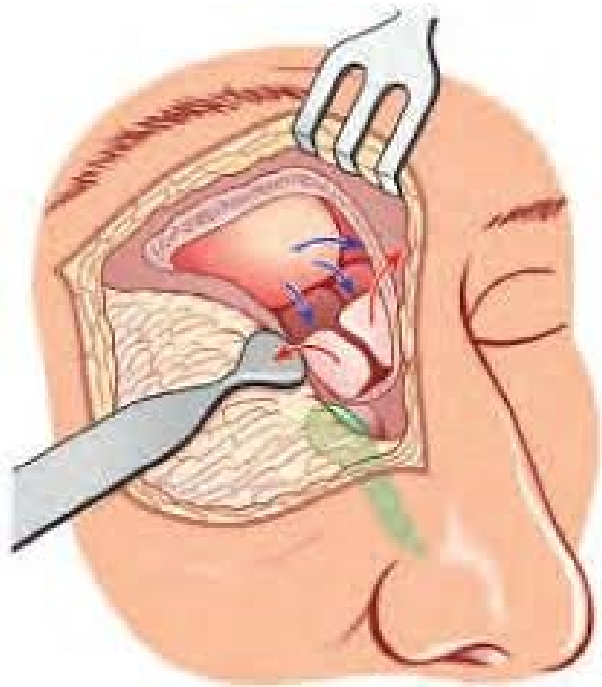
- zevní přístup do čelistní dutiny - Caldwell-Luc operace



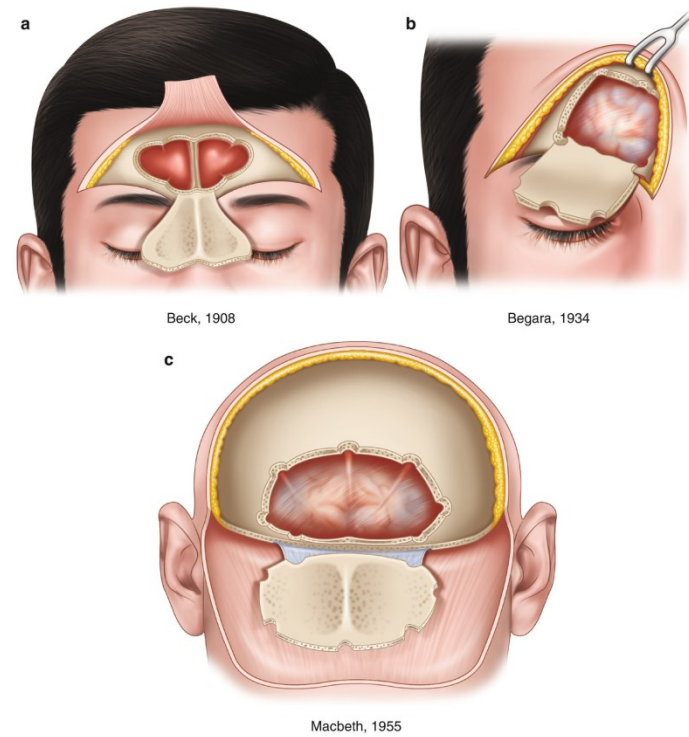
NOS I. principy chirurgie PND

- zevní přístup do čelní dutiny

přístup dle Riedla

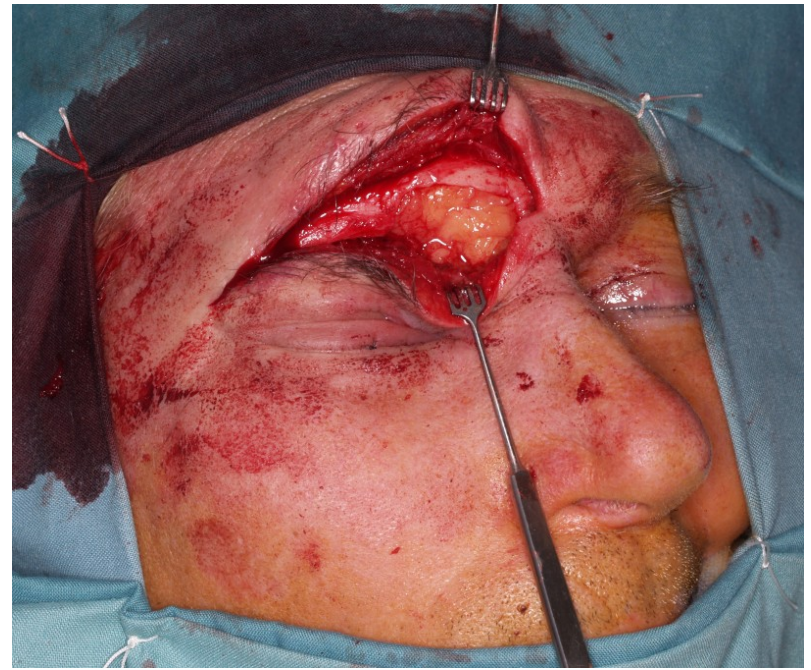
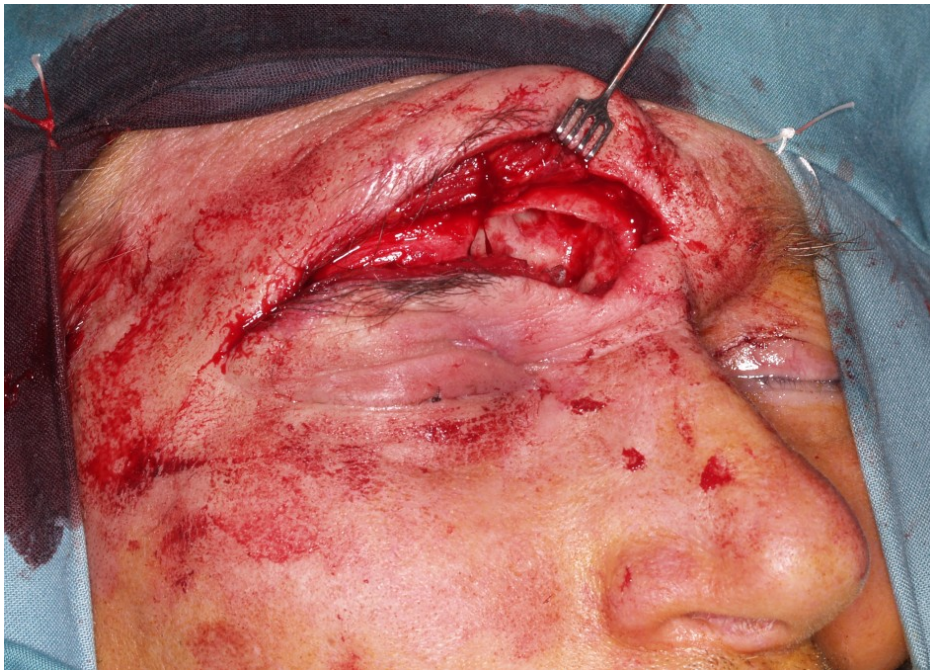
osteoplastický lalok



NOS I. principy chirurgie PND

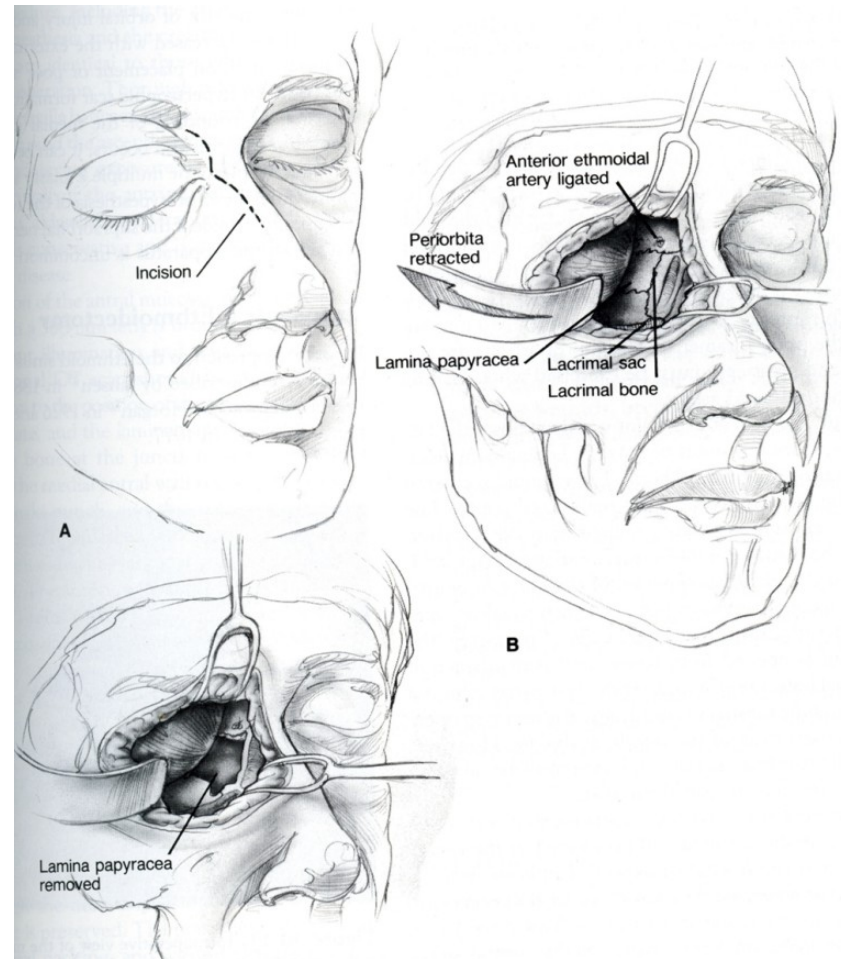
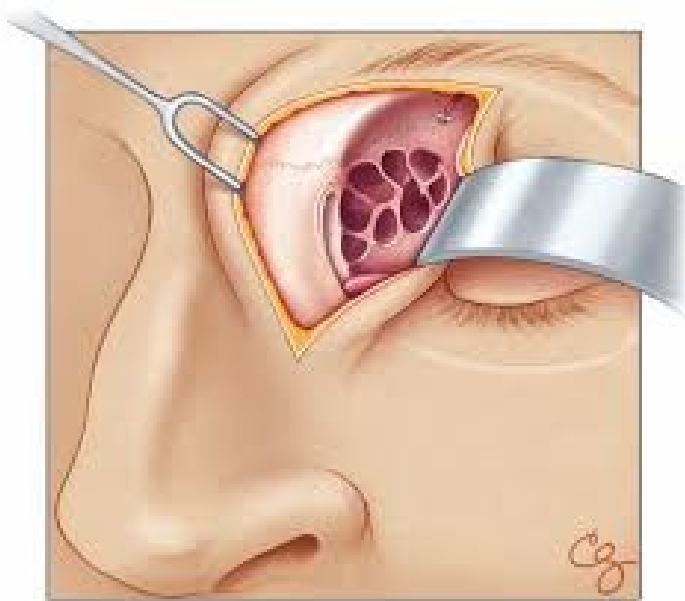
- operace mukokély čelní dutiny ze zevního přístupu
- obliterace čelní dutiny tukem z břicha



Zdroj obr.: Fotoarchiv KOCHHK FN u sv. Anny a LF MU

NOS I. principy chirurgie PND

- Zevní přístup do čichových sklípků – Moorův kožní řez, zevní etmoidektomie



1. Anatomie nosu a PND, funkce nosu a PND, vyšetření nosu

- a. klinická anatomie nosu a PND
- b. funkce nosu a PND

2. Vyšetřovací metody nosu a PND

- a. fyziologický nález
- b. přední rinoskopie, zadní rinoskopie, endoskopie
- c. vyšetření nosní průchodnosti
- d. zobrazovací vyšetření PND

3. Vývojové poruchy nosu a PND

- a. rozštěpové vady
- b. stenózy a atrézie dutiny nosní

4. Nemoci nosní přepážky

- a. deviace septa, hematom, absces, perforace

5. Choroby zevního nosu

- a. ekzém, folliculitis, / furunculus nasi, rinophyma

6. Rhinosinusitis acuta

- a. definice, terminologie a klasifikace dle EPOS

7. Rhinosinusitis chronica s/bez NP

- a. definice, terminologie, terapie, klasifikace dle EPOS

8. Principy chirurgie PND

- a. koncept FESS
- b. typy endoskopických výkonů vs. zevní přístupy (C.-L.)

9. Komplikace zánětů nosu a paranazálních dutin

- a. místní komplikace (cysty, mukokély)
- b. orbitální komplikace
- c. nitrolební komplikace

10. Epistaxe

NOS I. komplikace zánětů nosu a PND

- **místní komplikace**
 - mukokély, cysty
- **orbitální komplikace**
 - preseptální orbitocelulitida
 - orbitální celulitida
 - subperiostální absces
 - orbitální absces
- **nitrolební komplikace**
 - epidurální absces
 - subdurální absces
 - mozkový absces
 - meningitida
 - trombóza sinus cavernosus, sagitalis

komplikace zánětů PND – mukokéla

■ definice

- benigní pomalu rostoucí pseudocystický útvar vznikající ve vedlejší nosní dutině, dochází k expanzi PND a ztenčování její stěny

■ patogeneze

- obstrukce vývodu PND
 - CRS, tumor, trauma, předešlý chirurgický výkon

■ četnost postižení PND:

- **frontální 60 - 65%** , etmoidální 20 -30 % , maxilární 10%, klínová dutina 2-3 %

■ příznaky:

- nosní obstrukce, bolest hlavy, tváří, očních příznaky – **změna polohy bulbu**, diplopie a zhoršení zraku a dále zevní deformity lebky

■ komplikace:

- oční, nitrolební (subperiostální absces), pyokéla

■ diagnostika:

- rinoendoskopie, CT (event. MR)

- terapie

- endonazální výkon

- frontální sinotomie, etmoidektomie, supraturbanální antrostomie, sfenoidotomie

- zevní výkon:

- frontální dutina:

- přístup dle Jansen – Rittera (Kiliana, Riedela)
 - osteoplastický přístup

- maxilární dutina:

- maxilární sinotomie - operace dle Caldwell – Luca

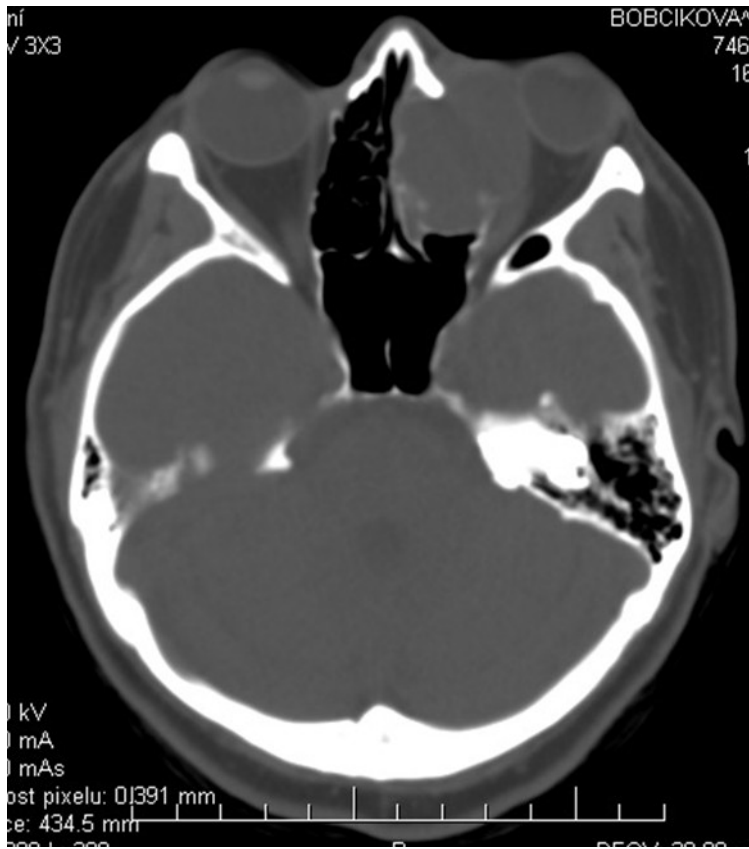
- čichové dutiny:

- zevní etmoidektomie

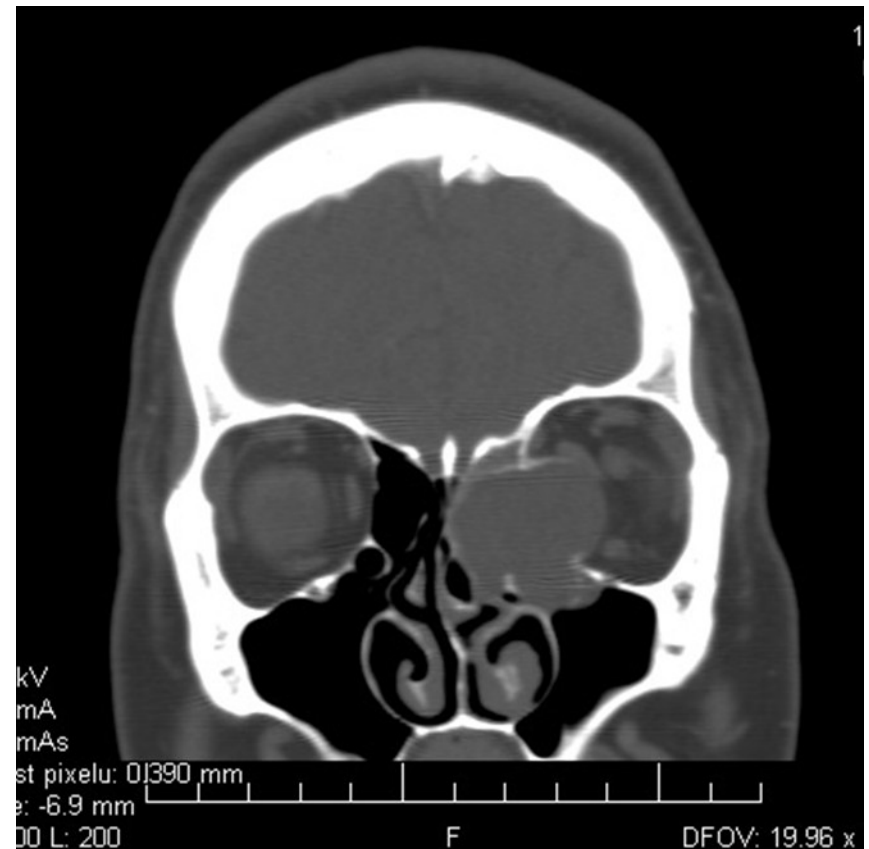
- kombinovaný přístup

komplikace zánětů PND - mukokéla

- mukokéla čichových sklípků vlevo s penetrací do očnice



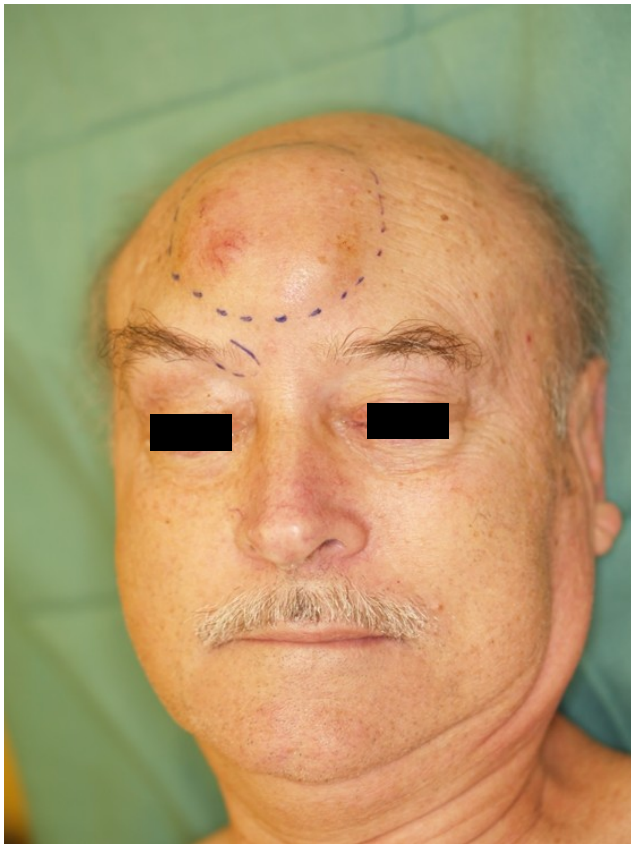Zdroj obr.: Fotoarchiv KOCHHK FN u sv. Anny a LF MU



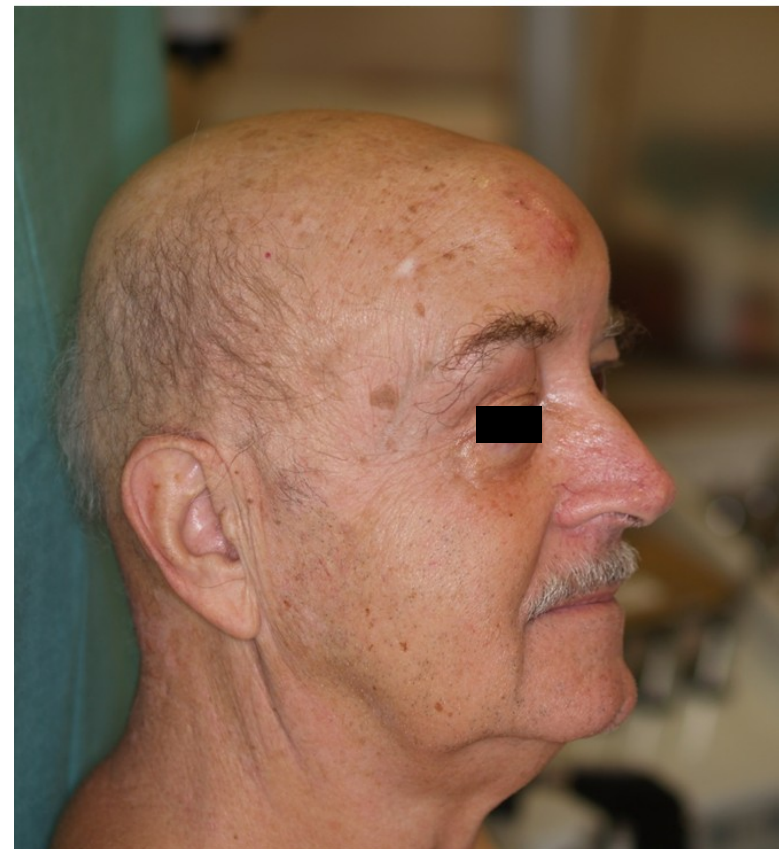Zdroj obr.: Fotoarchiv KOCHHK FN u sv. Anny a LF MU

komplikace zánětů PND - mukokéla

- mukokéla frontální dutiny s deformací zevního skeletu lebky



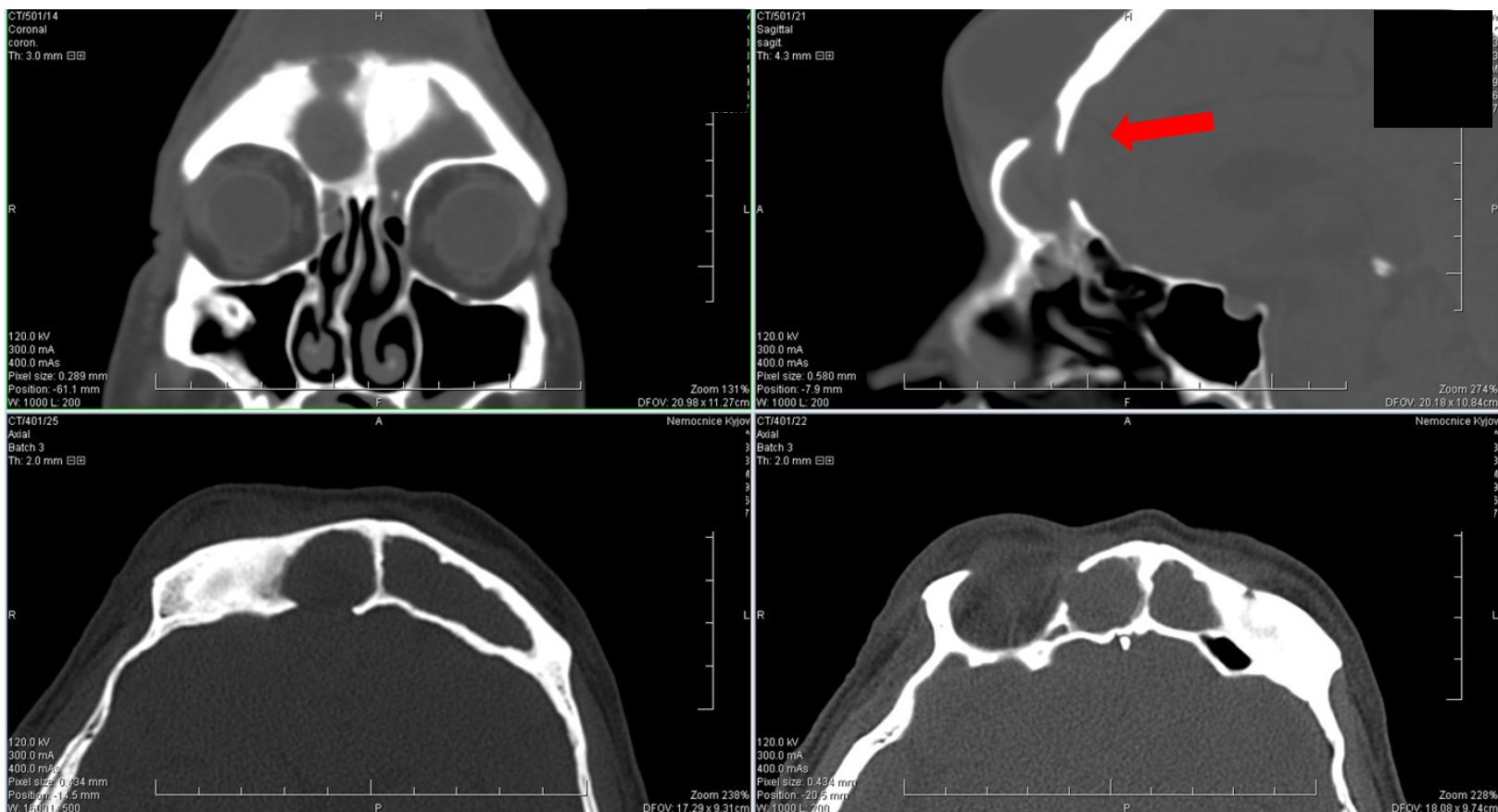Zdroj obr.: Fotoarchiv KOCHHK FN u sv. Anny a LF MU



Zdroj obr.: Fotoarchiv KOCHHK FN u sv. Anny a LF MU

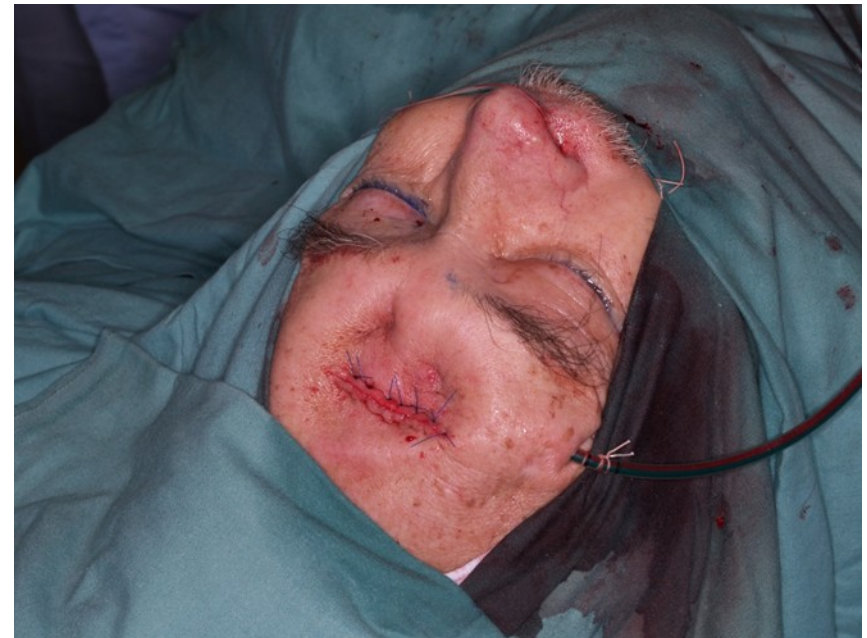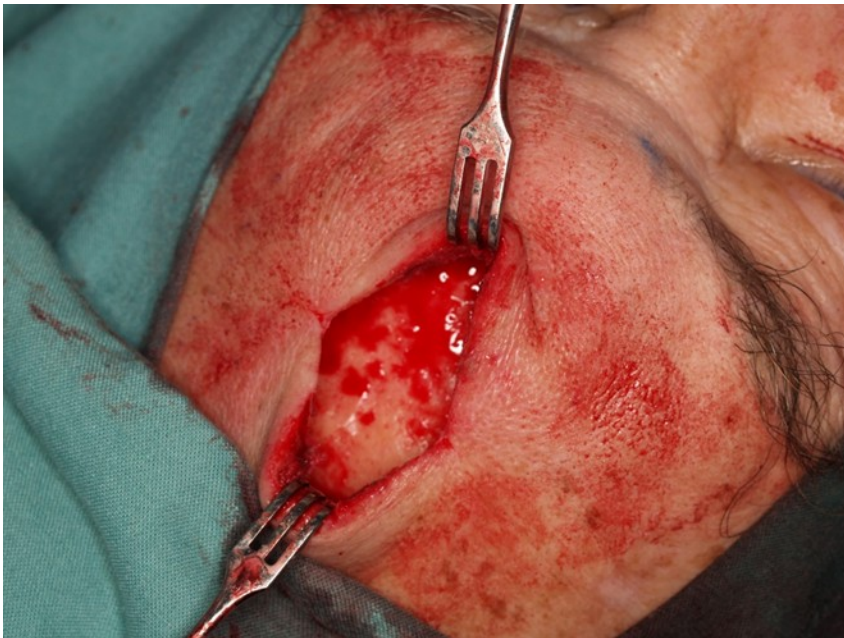komplikace zánětů PND - mukokéla

- mukokéla pravé frontální dutiny s destrukcí přední, zadní a dolní stěny, se subperiostálním abscesem



komplikace zánětů PND - mukokéla

- zevní přístup k subperiostálnímu abscesu frontální krajiny, kombinovaný přístup



Zdroj obr.: Fotoarchiv KOCHHK FN u sv. Anny a LF MU

▪ zánět

- 85 % infekcí **sinogenního** původu
- nejčastěji z **ethmoidálních** sklípků
- šíření infekce
 - přes přirozené kostní dehiscence, otvory, osteolýzou kosti, retrogradní tromboflebitidou
- diagnostika
 - klinické vyšetření:
 - rinoendoskopie k vyloučení infekčního fokusu v dutině nosní a PND
 - vyšetření očí – otok víček, zarudnutí víček, pohyblivost očních bulbů, protruze bulbu, chemóza spojivky, diplopie, zhoršený vizus
 - zobrazovací metody:
 - CT orbit a PND s kontrastem nebo MRI s kontrastem (lépe zobrazí zánětlivý prosak a případný absces)
 - oční vyšetření :
 - exoftalmometrie (Hertelův test), diplopie (Hessovo plátno)

orbitální komplikace zánětů PND

■ preseptální orbitocelulitida

- přestup infekce mezi laminu papyraceu a periorbitu – preseptální prostor
- otok víček, hybnost bulbů i zrak v normě

■ orbitální celulitida

- infekce prostupuje přes periorbitu s postižením okohybných svalů a měkkých tkání orbity
- může dojít k postižení hybnosti bulbů s diplopií, chemóza spojivky

■ subperiostální absces

- absces mezi kostěnou stěnou očnice a periorbitou
- hybnost bulbu i zrak v normě, dislokace bulbu laterokaudálně, chemóza spojivky

■ orbitální absces

- ložisko hnisu v očnici, intakonálně, či extrakonálně
- exophthalmus, chemóza spojivky, porucha hybnosti, poškození zrakového nervu a zhoršení, až ztráta zraku

■ trombóza sinus cavernosus

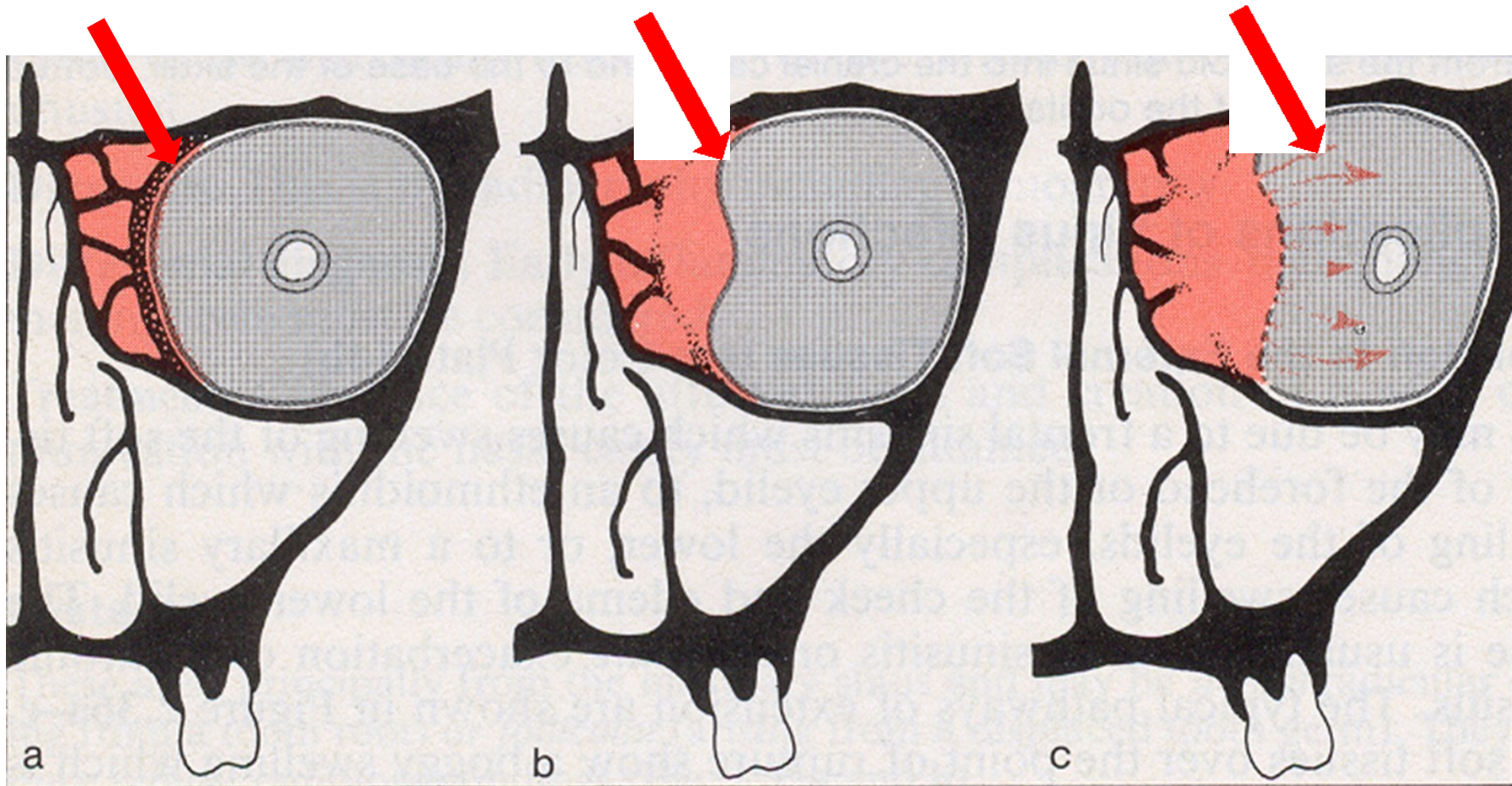
- otok víček, exoftalmus, porucha hybnosti, chemóza spojivky, porucha zraku, meningismus, sepse

orbitální komplikace zánětů PND

lamina papyracea

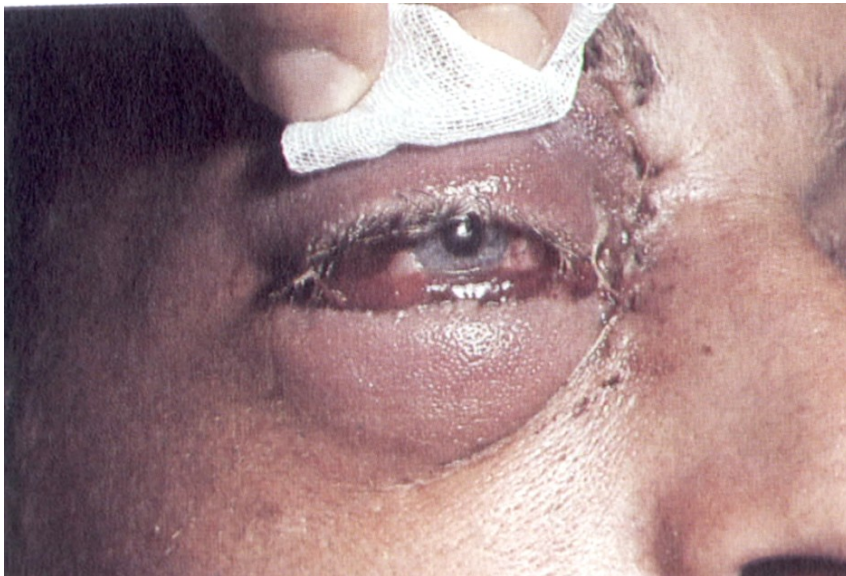periorbita

přestup infekce přes periorbitu

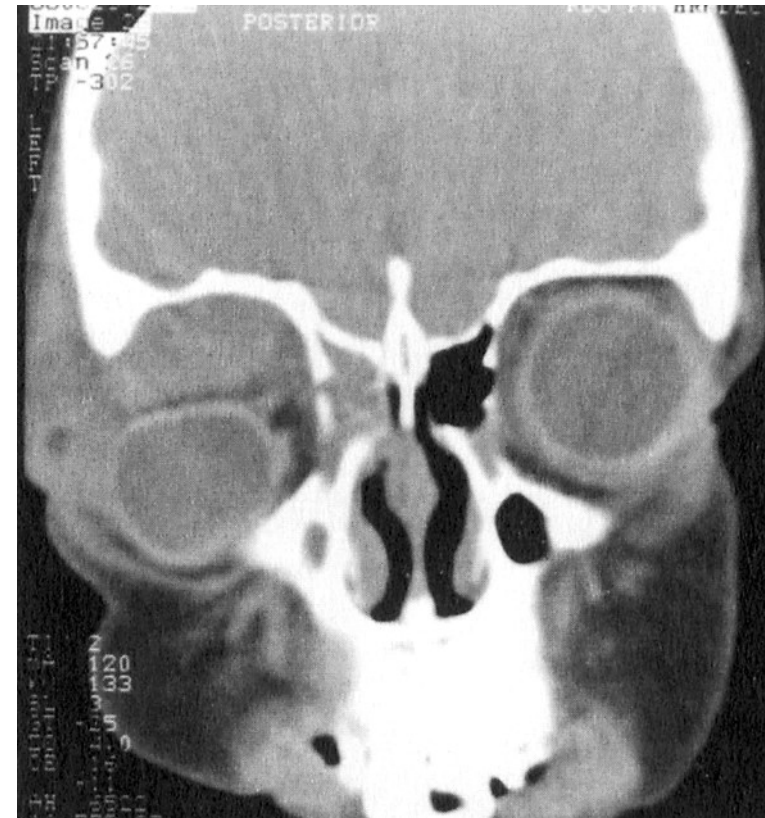


orbitální komplikace zánětů PND

- absces pravé očnice
 - protruze bulbu, otok víček, chemóza spojivky



- absces pravé očnice
 - dislokace bulbu laterokaudálně



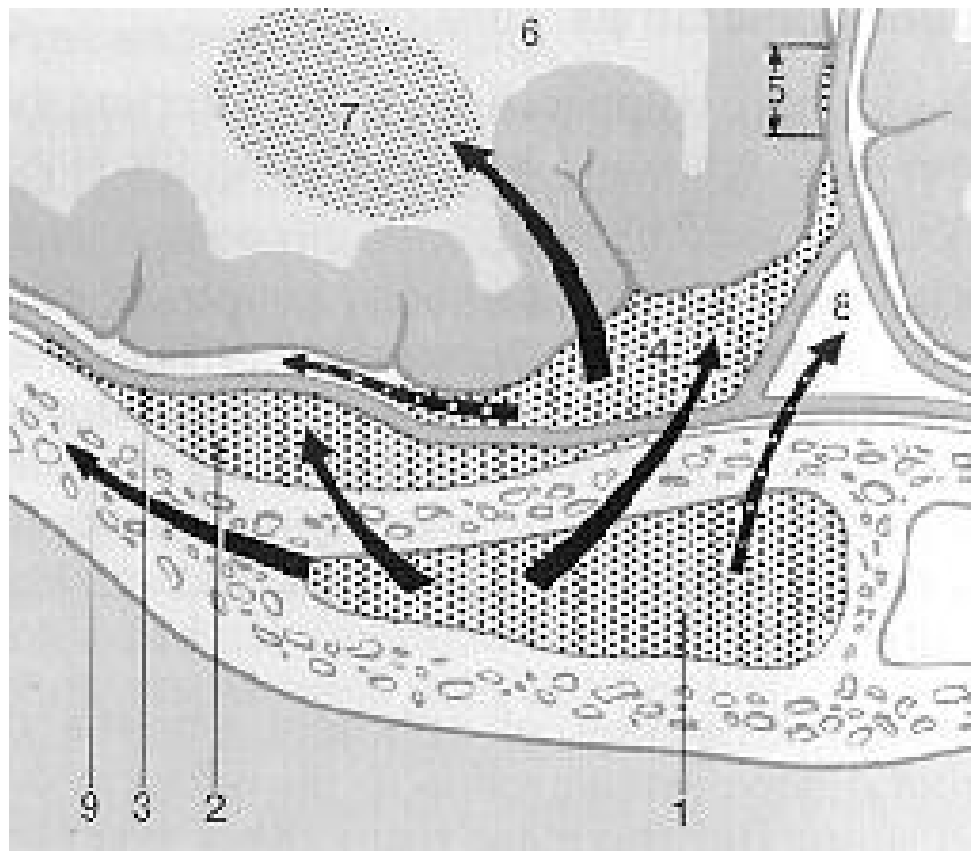
- terapie
 - konzervativní
 - antibiotická terapie, dekonjestiva (nosní , celková)
 - chirurgická
 - **sanace primárního zánětlivého ložiska v PND**
 - endoskopický přístup:
 - » ethmoidektomie, supraturbanální antrostomie, frontální sinotomie
 - zevní přístup:
 - » Jansen-Ritterova, Caldwell –Luc, zevní ethmoidektomie
 - **evakuace abscesu očnice**
 - endoskopický přístup
 - » endonazální mediální orbitotomie
 - zevní přístup
 - » mediální, či laterální orbitotomie

nitrolební komplikace zánětů PND

- šíření infekce nejčastěji z **čelní dutiny a čichových sklípků**, méně často z klínové a čelistní dutiny do nitrolebí

- rozdělení:

- epidurální absces
- subdurální empyém
- mozkový absces
- meningitida
- trombóza sinus cavernosus,
- trombóza sinus sagitalis



Zdroj obr.: Fotoarchiv KOCHHK FN u sv. Anny a LF MU

1.frontální sinus, 2.epidurální absces, 3.dura mater, 4.subdurální absces, 6.mozková tkáň, 7.mozkový absces



nitrolební komplikace zánětů PND

▪ epidurální absces

- etiologie
 - retrográdní tromboflebitida při ostitidě čelní kosti
- příznaky
 - chudé, bolest hlavy, febrilie, bez neurologické symptomatologie

▪ subdurální empyém

- oblast mezi dura mater a arachnoideou
- etiologie
 - šíření epidurálního abscesu, či retrográdní tromboflebitidou
 - vzniká zánět měkké pleny a povrchu mozkové kůry s vaskulitidou a tromboflebitidou
- příznaky
 - bolesti hlavy, febrilie, projevy ohraničeného meningeálního dráždění,
 - zvýšený intrakraniální tlak
 - nauzea, zvracení, bradykardie, hypertenze, porucha vědomí

▪ mozkový absces:

– etiologie

- retrográdní septická embolizace z diploických vén do sinus sagitalis a kortikálních vén
- nejčastěji ve **frontálním laloku**

– příznaky

- frontální syndrom - změny chování, žoviálnost, vulgárnost, + příznaky subdurálního empyému, meningeální syndrom

▪ meningitida

– zánět arachnoidey a pia mater

– etiologie

- po úrazu, operaci, kdy se poruší kostěné ohraničení, šířením mozkového abscesu
- šíření nejčastěji z **čichových dutiny a klínové dutiny**

– příznaky

- bolest hlavy, nauzea, zvracení, světloplachost, ztuhnutí svalstva (opozice šíje), poruchy vědomí

■ trombóza sinus cavernosus

– etiologie

- šířením infekce z **klínové dutiny, zadní čichových sklípků nebo tromboflebitidou očních věn** komunikujících z sinus cavernosus

– příznaky

- bolesti hlavy, horečka, světloplachost, periorbitální otok, exophthalmus, chemóza spojivek, diplopie, poruchy zraku, meningismus, parézy n.II – n.VI.

■ trombóza sinus sagitalis

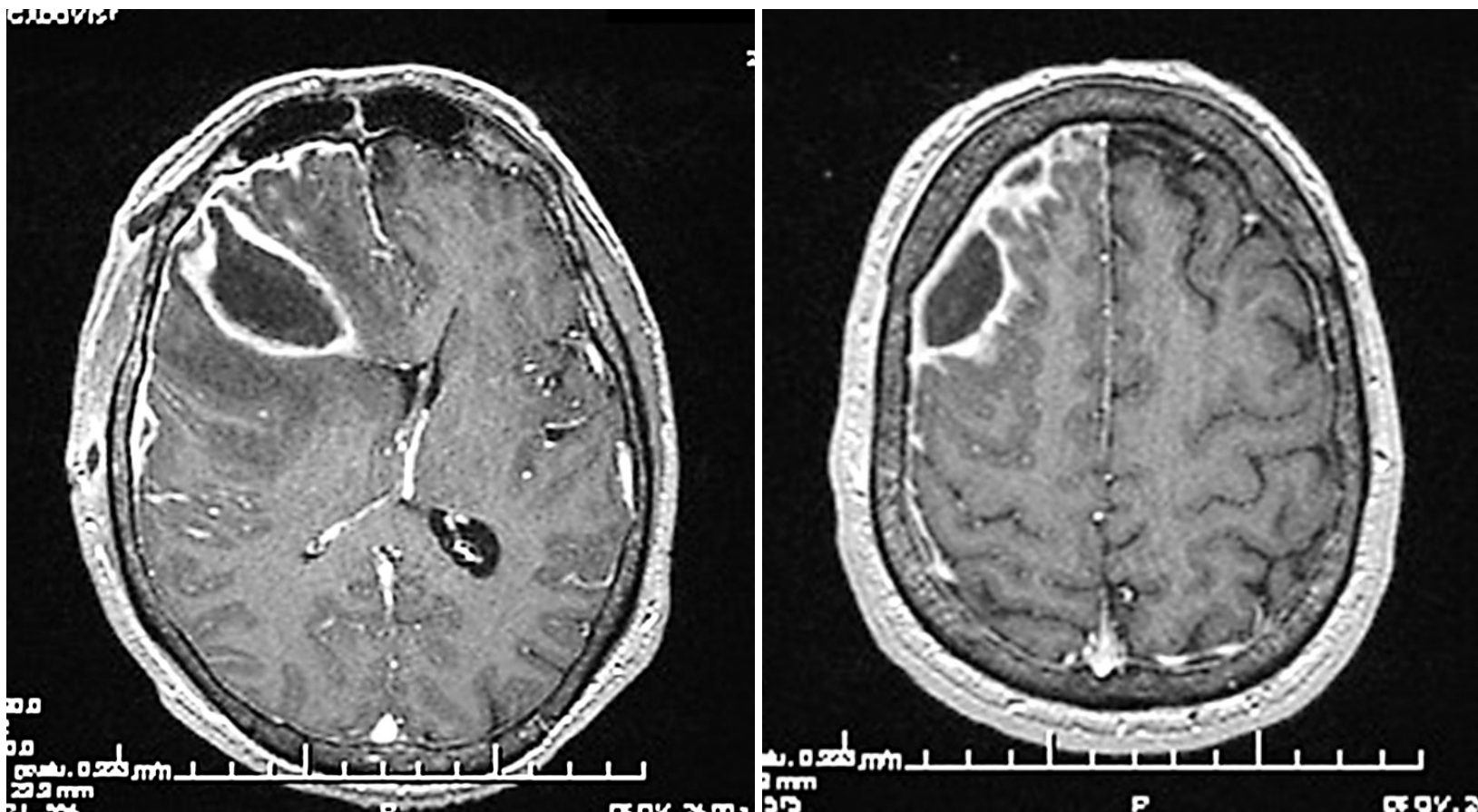
– etiologie

- retrográdní tromboflebitidou při **frontální sinusitidě**

– příznaky

- bolesti hlavy, horečky, nauzea, zvracení, motorické a senzorické neurologické příznaky, edém obličeje, oční papily, zhoršení mentálního stavu, porucha vědomí

- CT vyšetření - mozkový absces



Zdroj obr.: Fotoarchiv KOCHHK FN u sv. Anny a LF MU



■ terapie

- širokospektrá antibiotika s dobrou prostupností přes hematotoencefalickou bariéru
 - cefalosporiny III.generace (Sefotak)
- kortikosteroidy, manitol
 - při těžkém otoku mozku
- sanace infekčního zdroje v PND
 - endoskopický přístup
 - zevní přístup
 - kombinovaný přístup
- sanace epidurálního, subdurálního, či mozkového abscesu neurochirurgem
 - punkce
 - kraniotomie

1. Anatomie nosu a PND, funkce nosu a PND, vyšetření nosu

- a. klinická anatomie nosu a PND
- b. funkce nosu a PND

2. Vyšetřovací metody nosu a PND

- a. fyziologický nález
- b. přední rinoskopie, zadní rinoskopie, endoskopie
- c. vyšetření nosní průchodnosti
- d. zobrazovací vyšetření PND

3. Vývojové poruchy nosu a PND

- a. rozštěpové vady
- b. stenózy a atrézie dutiny nosní

4. Nemoci nosní přepážky

- a. deviace septa, hematom, absces, perforace

5. Choroby zevního nosu

- a. ekzém, folliculitis, / furunculus nasi, rinophyma

6. Rhinosinusitis acuta

- a. definice, terminologie a klasifikace dle EPOS

7. Rhinosinusitis chronica s/bez NP

- a. definice, terminologie, terapie, klasifikace dle EPOS

8. Principy chirurgie PND

- a. koncept FESS
- b. typy endoskopických výkonů vs. zevní přístupy (C.-L.)

9. Komplikace zánětů nosu a paranazálních dutin

- a. místní komplikace (cysty, mukokély)
- b. orbitální komplikace
- c. nitrolební komplikace

10. Epistaxe

- = krvácení z nosu
- příčiny místní
 - vaskulární, mikrotraumata Kiesselbachovy pleteně
 - traumata nosu
 - cizí tělesa
 - krvácející polyp septa
 - teleangiektatický granulom nebo hemangiom
 - tumory nosu a PND
 - tumory nosohltanu
 - idiopatické epistaxe
 - mírné, opakující se krvácení
 - u adolescentů
 - rhinitis anterior sicca
 - vlivy prostředí

- příčiny celkové
 - hypertenze
 - užívání antiagregancií a antikoagulancia
 - ASA, heparin, warfarin, xarelto
 - akutní infekce
 - chřipka
 - hematologické onemocnění a koagulopatie
 - trombocytopenie , hemofilie , leukémie
 - uremie a hepatální selhání
 - endokrinní příčiny
 - feochromocytom, menstruace
 - hereditární hemorhagická teleangiektasie (morbus Rendu-Osler-Weber)

■ diagnostika

- anamnéza
 - krvácení
 - délka, četnost, síla epistaxe, jednostranná / oboustranná
 - osobní anamenéza
 - s čím se pacient léčí
- přední, zadní rinoskopie, rinoendoskopie
 - lokalizace místa krvácení
- změřit krevní tlak
 - (dekompenzovaná hypertenze)
- vyšetření hemokoagulací
 - koagulopatie
- zobrazovací metody
 - v případě suspekce na tumor (CT, NMR)
- celkové interní vyšetření

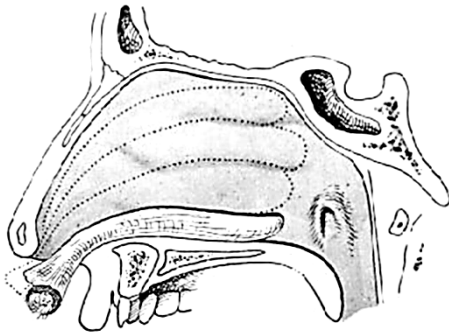
■ terapie

- difúzní krvácení
 - aplikace Gelasponu
 - chemokaustika (dusičnan stříbrný, kys. chromitá)
 - přední mastná nosní tamponáda
 - zadní nosní tamponáda
 - balónková tamponáda
 - Saundersova dermoplastika nosního septa
 - morbus Rendu-Osler-Weber
- lokalizované krvácení
 - monopolární / bipolární elektrokoagulace
 - ligatura přívodných cév:
 - podvaz a.ethmoidalis ant. et post. z mediální orbitotomie
 - endonazální endoskopická ligatura a.sphenopalatina
 - transmaxilární ligatura a.maxillaris ze zevního přístupu / endoskopicky
 - podvaz a. carotis externa
 - selektivní endovaskulární embolizace a.maxillaris
 - » od periferie směrem proximálním pomocí balónkového katetru a embolizačního činidla

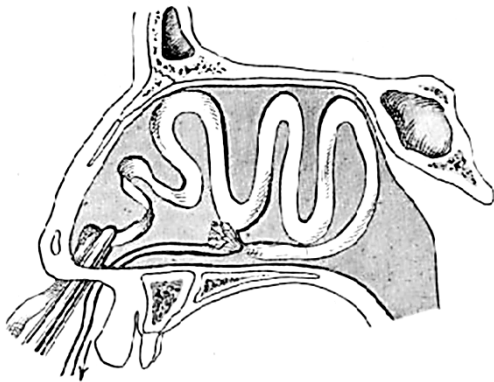
NOS I. epistaxe

- přední nosní tamponáda

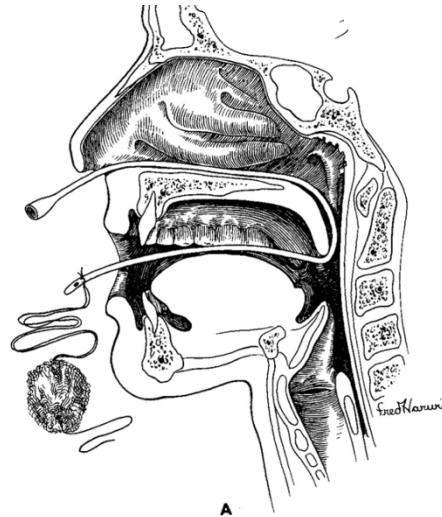
zadní nosní tamponáda



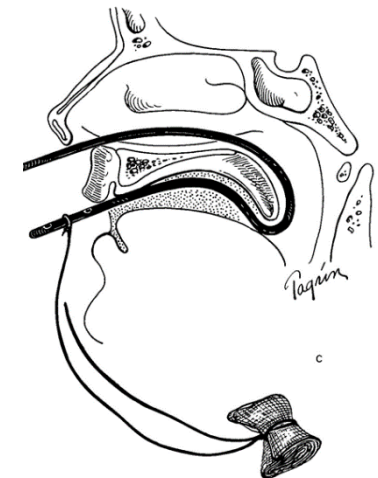
Vrstevá (tetážová) tamponáda nosní dutiny



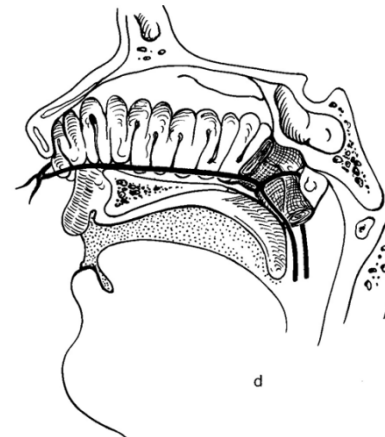
Tamponáda nosní dutiny dlouhým nůlem



A



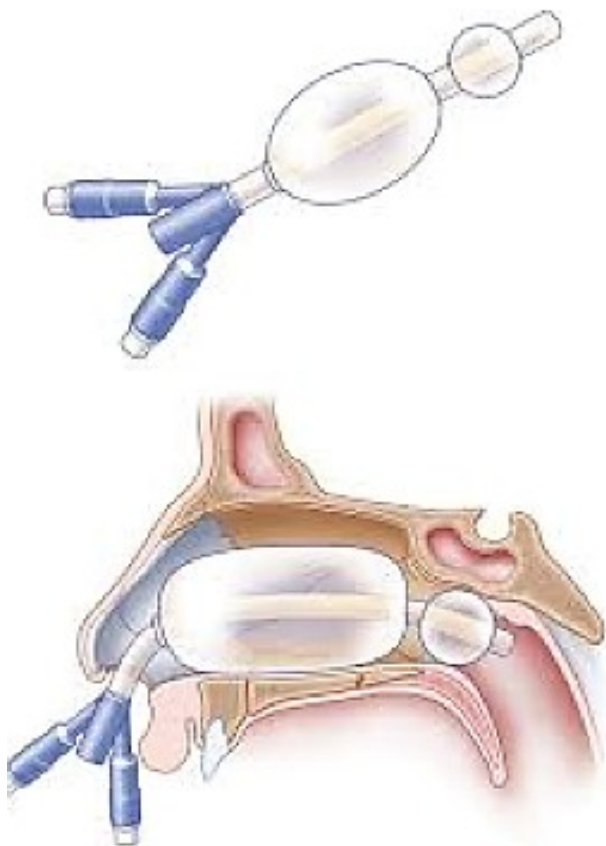
c



d

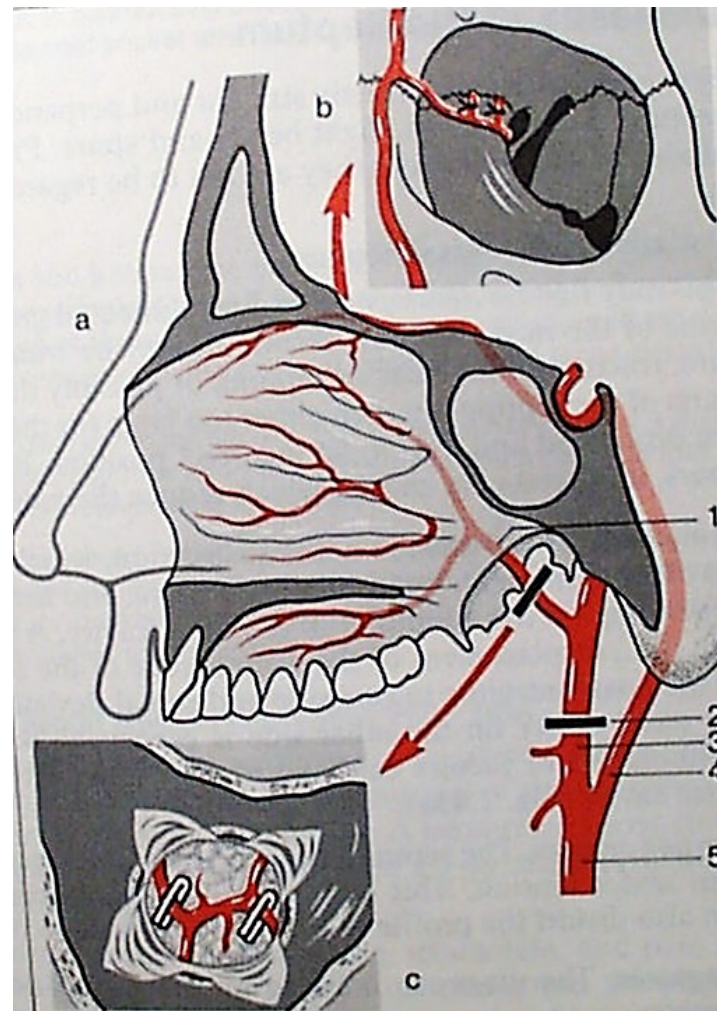
Zdroj obr.: Fotoarchiv KOCHHK FN u sv. Anny a
LF MU

- balónkové tamponády



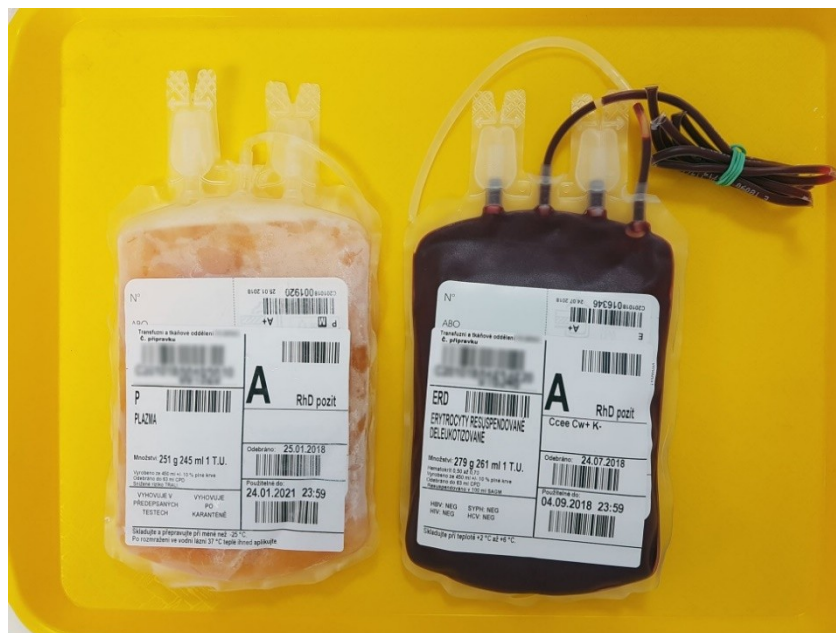■ chirurgická léčba lokalizovaného krvácení

- pokud nelze vyřešit konzervativně:
- **podvaz a. ethmoidalis ant. post. (b)**
 - zevní mediální orbitotomie
- **podvaz a. sphenopalatina (1)**
 - endoskopicky endonazálně
- **podvaz a. maxillaris (c)**
 - transmaxilárně ze zevního přístupu
 - endoskopicky
- **podvaz a. carotis externa (2,3)**



– podpůrná léčba

- náhrada krevních tekutin
 - mražená plasma
- dodání chybějících hemokoagulačních faktorů
- hemostyptika
- léčba hypertenze





Děkuji za pozornost

