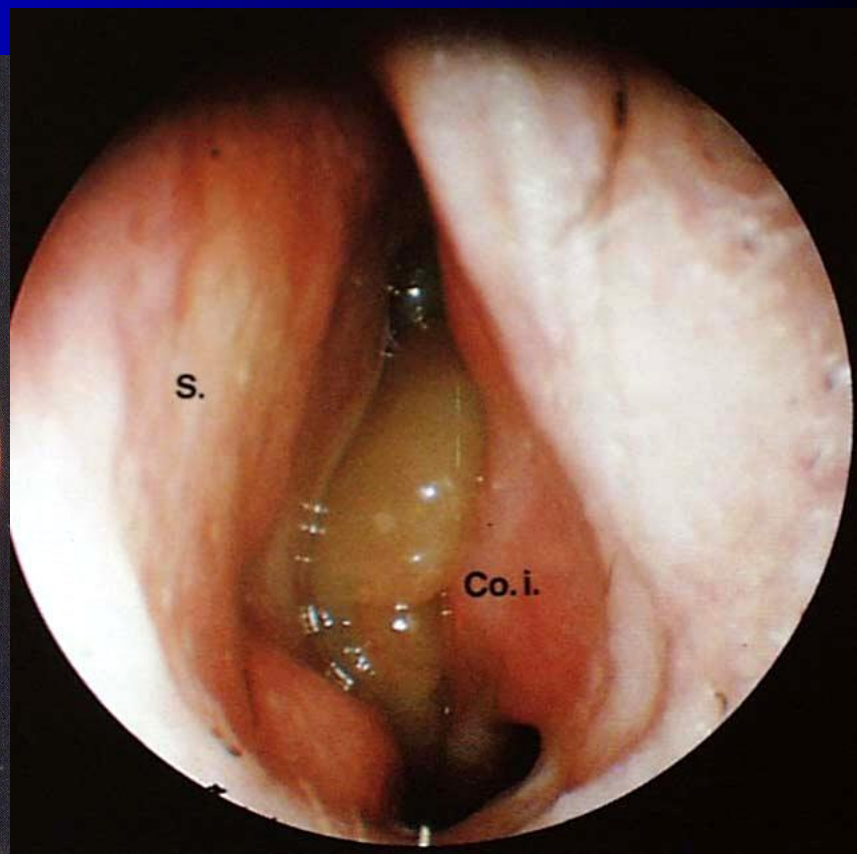
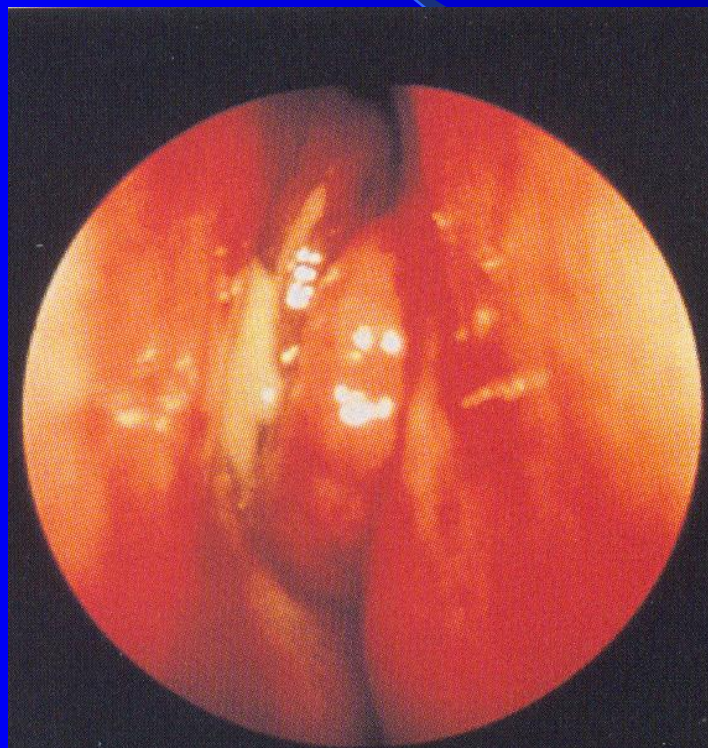


Nos a paranazální dutiny I.

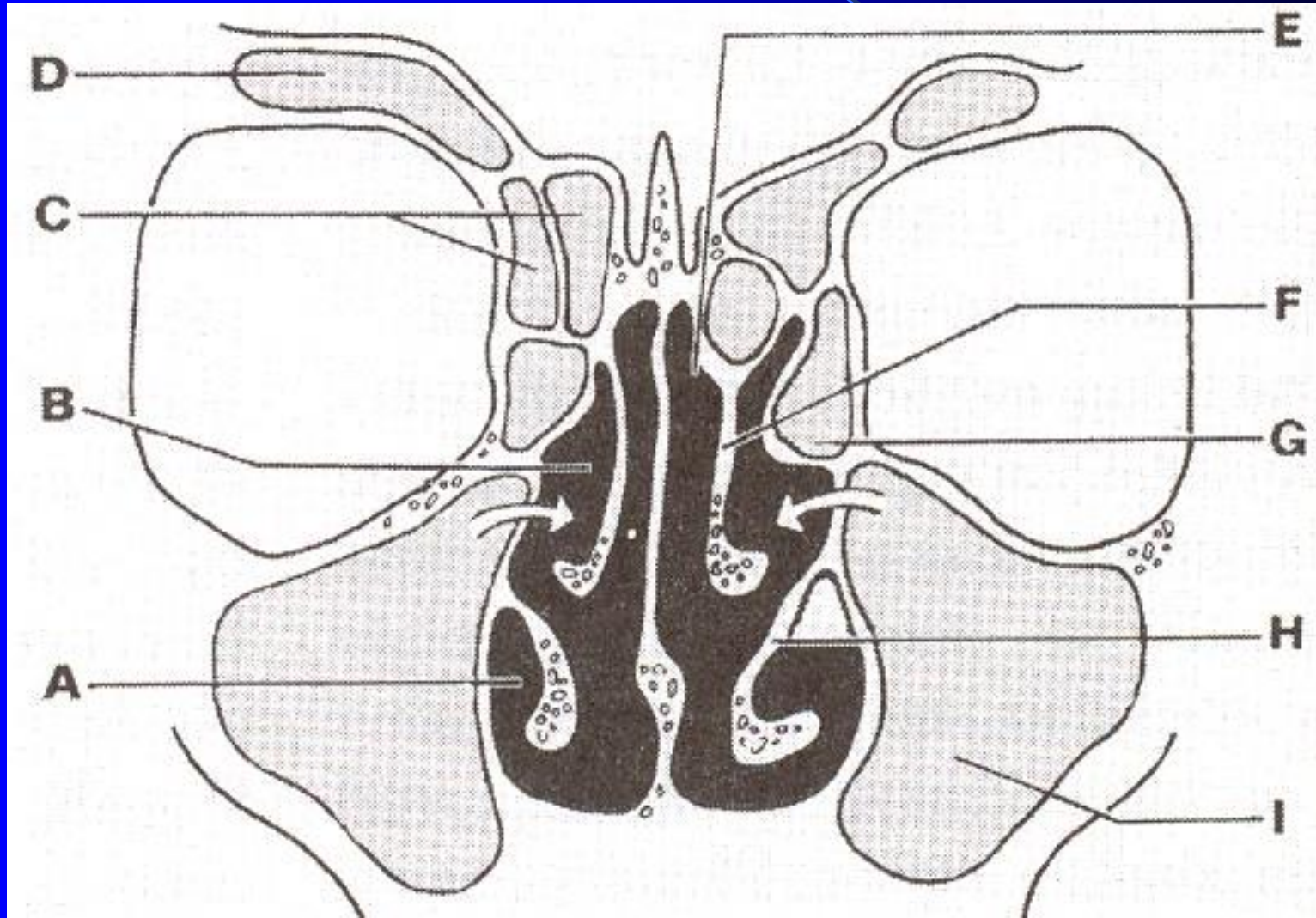


1. Anatomie nosu a PND, funkce nosu a PND, vyšetření nosu
 - a. klinická anatomie nosu a PND
 - b. funkce nosu a PND
2. Vyšetřovací metody nosu a PND
 - a. fyziologický nález
 - b. přední rinoskopie, zadní rinoskopie, endoskopie
 - c. vyšetření nosní průchodnosti
 - d. zobrazovací vyšetření PND
3. Vývojové poruchy nosu a PND
 - a. stenózy a atrézie dutiny nosní
 - b. Rozštěpové vady
4. Nemoci nosní přepážky
deviace septa, hematom, absces, perforace
5. Choroby zevního nosu
ekzém, folliculitis, / furunculus nasi, rinophyma
6. Rhinosinusitis acuta
definice, terminologie a klasifikace dle EPOS
7. Rhinosinusitis chronica s/bez NP
definice, terminologie, terapie, klasifikace dle EPOS
8. Principy chirurgie PND
 - a. koncept FESS
 - b. typy endoskopických výkonů vs zevní přístupy (C.-L.)
9. Komplikace zánětů nosu a paranasálních dutin
 - a. místní komplikace (cysty, mukokély)
 - b. orbitální komplikace
 - c. nitrolební komplikace

Funkce nosu

- **Výměna dýchacích plynů** – schopnost mnohonásobně zvýšit výměnu dých. plynů 8-90 l/min, aerodynamický tvar nosu
- **Obranná funkce** – imunitní, biofyzikální a biochemický ochranný systém. Z více než 50 % jsou vychytávány částice od 1 do 10 μ m, mukociliární eskalátor;
- **Klimatizační funkce** - regulace **teploty** na 34 °C z -10 do +42 °C; **zvlhčení** – obohacení vodní páry do 80% relat. vlhkosti
- Čich
- Podíl na fonaci
- Význam ve fyziognomii člověka

Schéma paranazálních dutin

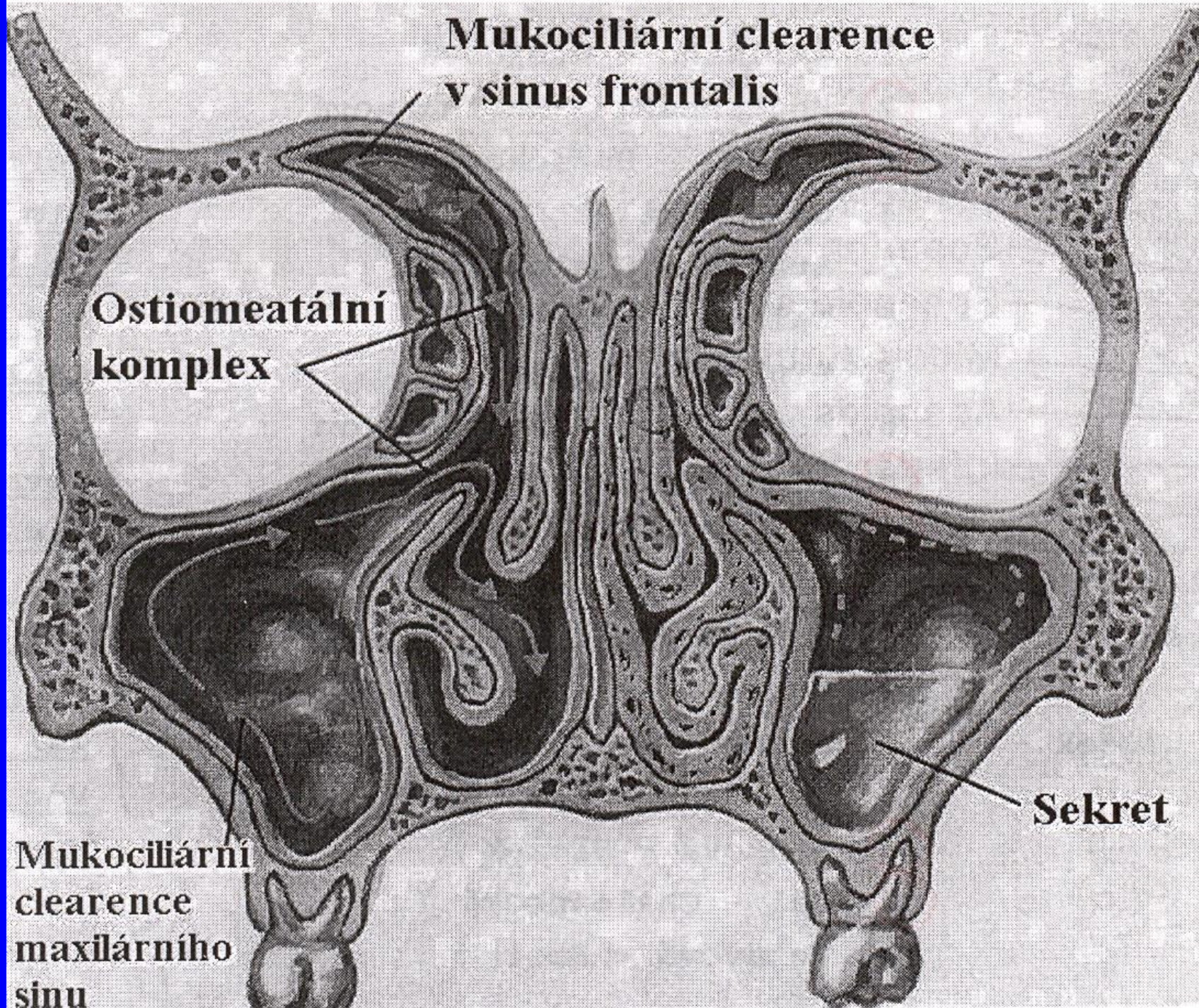


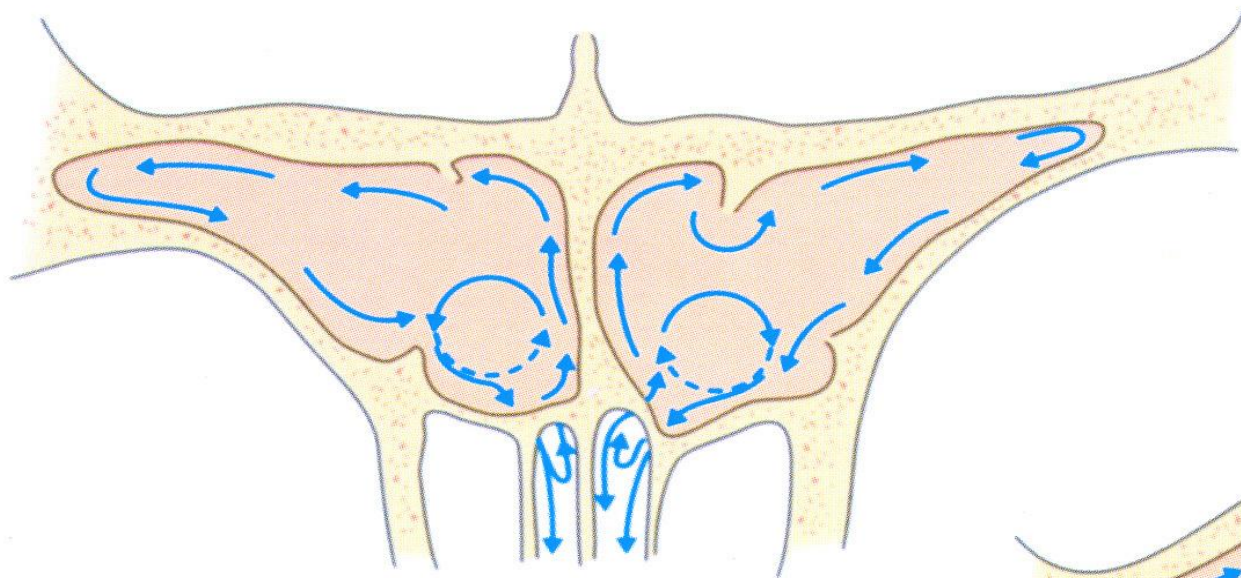
Mukociliární clearance v sinus frontalis

Ostiomeatální
komplex

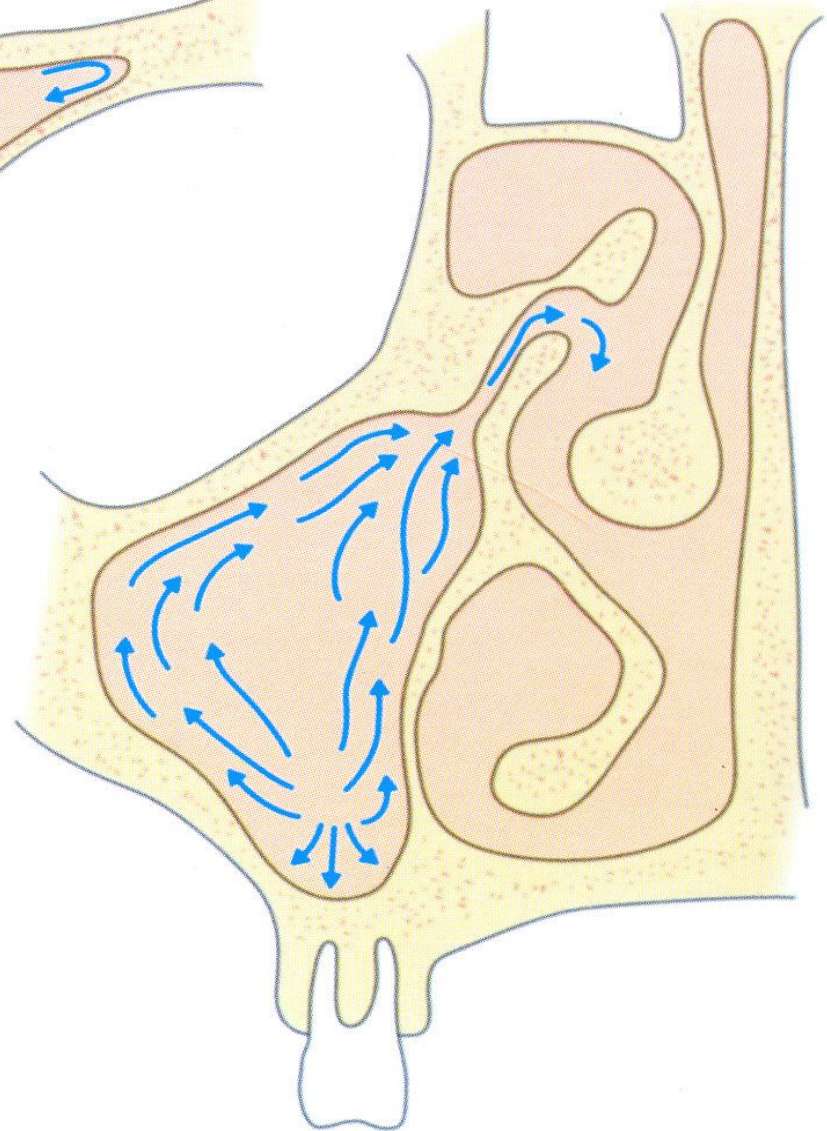
Sekret

Mukociliární
clearance
maxilárního
sinu



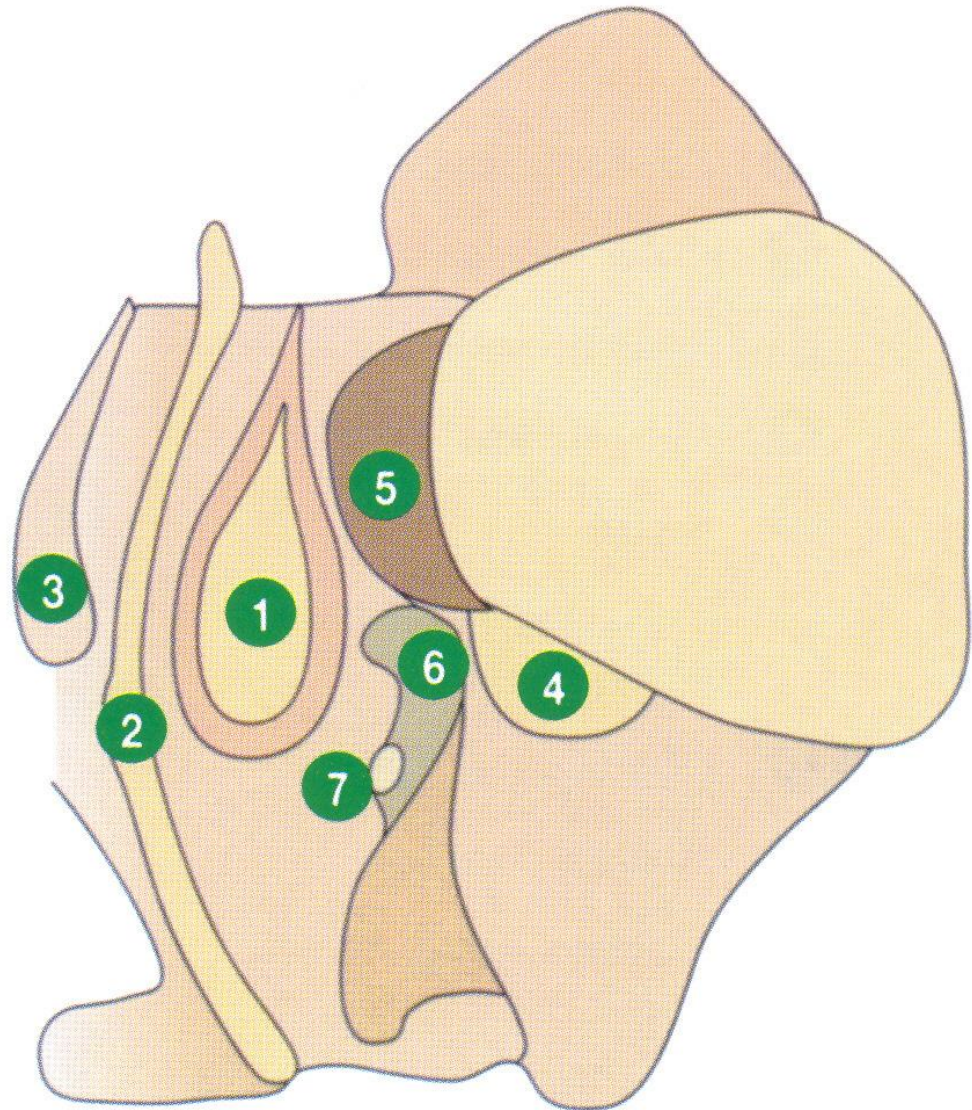


Ostiomeatální komplex synergisticky
kontroluje ventilaci
a správnou mukociliární clearance
v paranazálních dutinách



Anatomické varianty způsobující dysfunkci ostiomeatálního komplexu

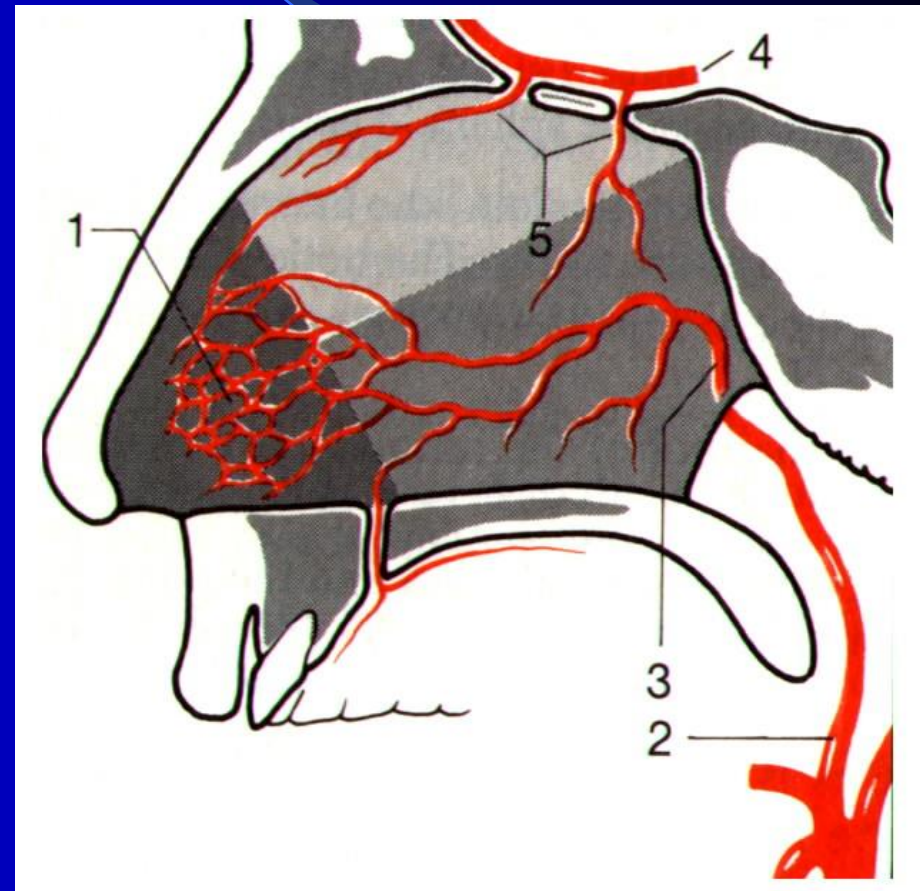
- 1 Concha bullosa
- 2 Deviace septa
- 3 Paradoxně zakřivená střední skořepa
- 4 Hallerovy buňky
- 5 Prominující etmoidální bula
- 6 Deviace processus uncinatus
- 7 Akcesorní ostium maxilární dutiny



**Krevní zásobení – a. carotis int.- *a. ophthalmica*-
a.ethmoidalis anterior and posterior , a. carotis ext.-
a.max. int.-*a. sphenopalatina***

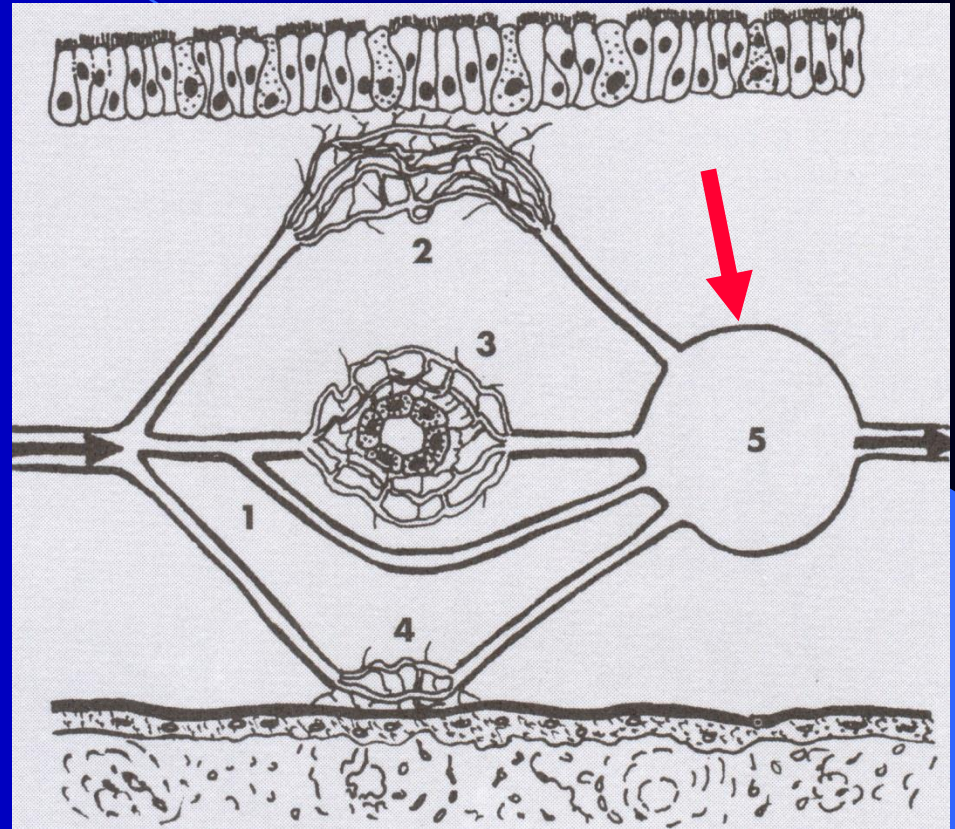
**Venózní pleteně nosu
odvádí krev do
jugulárních žil na krku.**

**Ve venózním systému
nejsou chlopně, tlak a
směr toku krve v žilách
závisí na **postoji** jedince !**



Venózní sinusoidy (kavernózní žilní pleteně)

Jsou lokalizovány mezi kapilárami a venulami. Kapilární krev se dostává do těchto splavů před tím, než dosáhne venul. Tyto splavy jsou obklopeny jemnými vlákny **hladké svaloviny, které vedou k jejich vazokonstrikci a vazodilataci**. Když se naplní a roztáhnou, tkáň zduří v takové míře, že připomíná erektilní tkáň.



1. Arteriolo-venózní zkrat 2. subepiteliální kapilární síť 3. kapiláry kolem žlázek 4. periostální kapiláry 5. **kavernózní žilní pleteně**

Vlákna hladké svaloviny arteriol a venózních splavů jsou inervována autonomním nervovým systémem.

Parasympatická stimulace

- vasodilatace, vedoucí k naplnění splavů krví, což vede ke zvýšené kongesci a produkci hlenu.

Sympatická stimulace

- vasokonstrikce, vedoucí k vyprázdnění venózních splavů nosní sliznice. To vede ke zvýšení nosní průchodnosti a snížení sekrece hlenu.


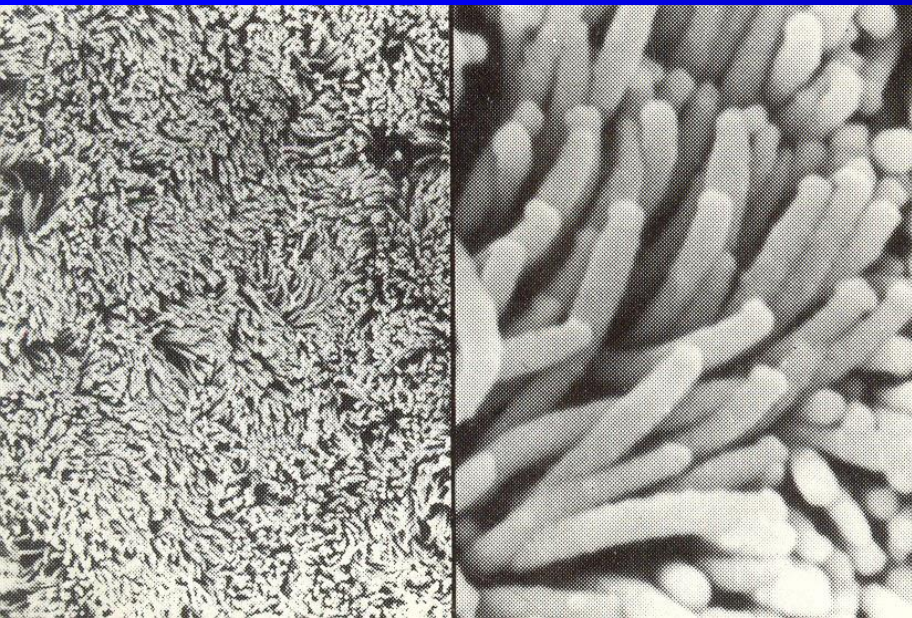
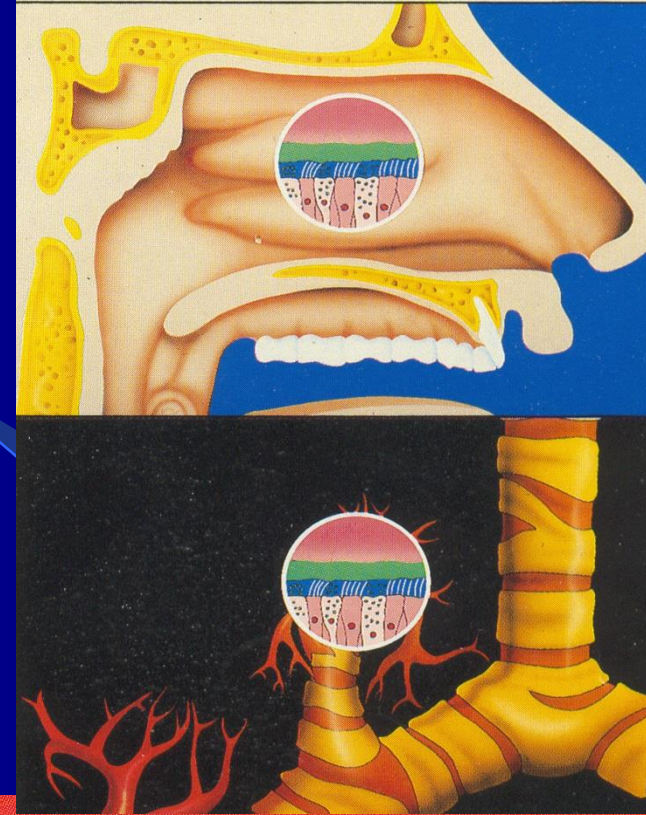
Látky uplatňující se ve fyziologii a patofyziologii nosní sliznice

Inervace	Neurotransmitter	Vliv na nosní sliznici
sympatická	norepinefrin, neuropeptide Y	vazokonstrikce dekongesce nosní sliznice
parasympatická	acetylcholin vasoaktivní intestinální polypeptid (VIP)	Vzestup nosní sekrece vazodilatace nosní obstrukce
sensorická (ggl. trigeminale, vlákna k seromucinózním žlázám a cévám)	P substance	vasodilatation nasal mucous membrane swelling increased vessel permeability


Nosní reflexy

- **Nazofugální reflexy** – děje kterými nos ovlivňuje jiné orgánové systémy, např. na plicích, srdci, genitáliích, krevním oběhu apod.
- **Nazopetální reflexy** - ovlivňují vlastní funkci nosu; spouštějí je různé změny (např. ucpání nosu při ochlazení končetin)
- Známý je tzv. **nosní cyklus**, jehož význam se dosud neobjasnil. Vlivem autonomního nervového systému se v individuálně rozdílných intervalech 2 až 6 hodin střídavě mění průchodnost pravé a levé poloviny nosní dutiny, přičemž celkový odpor zůstává přibližně stálý. Vliv autonomního nervového systému na kavernózní žilní systém.

**Nosní sliznice: víceřadý
cylindrický epitel s
řasinkami
„Mukociliární eskalátor“**



Bakterie fagocytovaná makrofágy na povrchu respirační sliznice



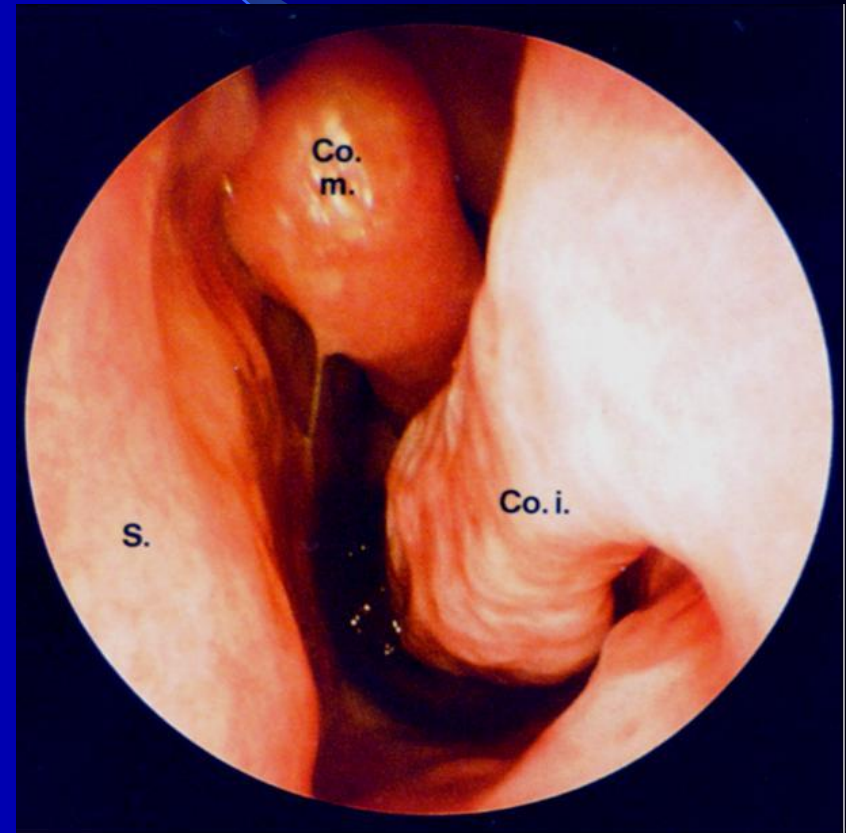
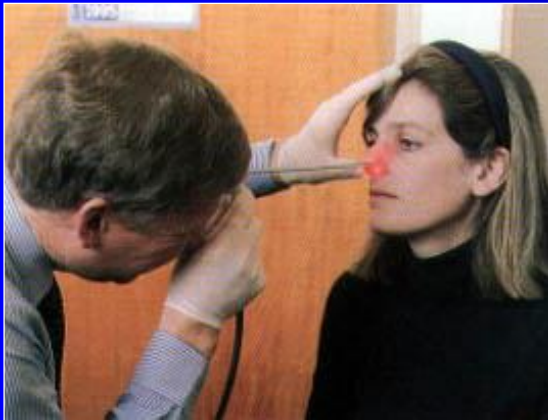Vyšetření nosu a PND

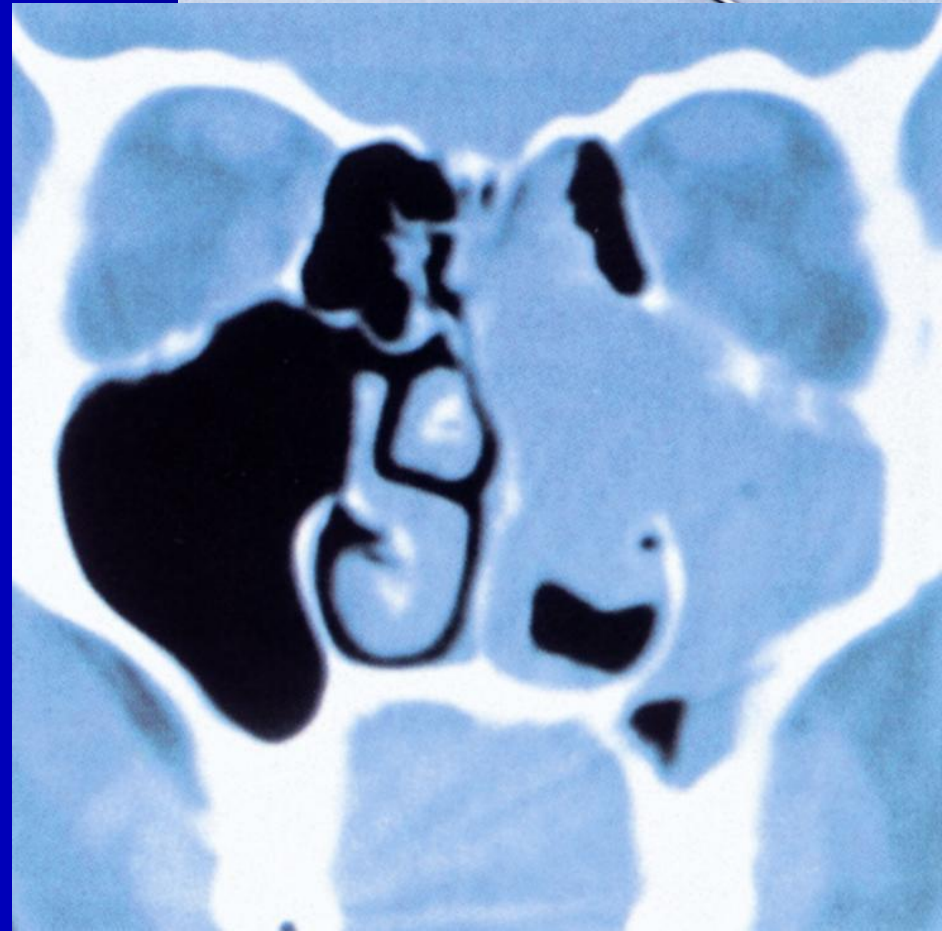
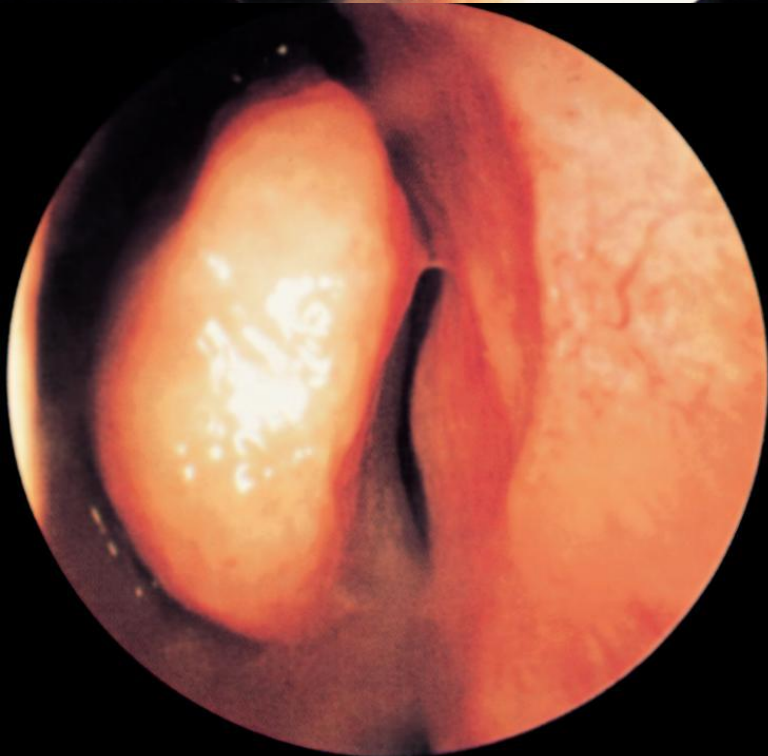
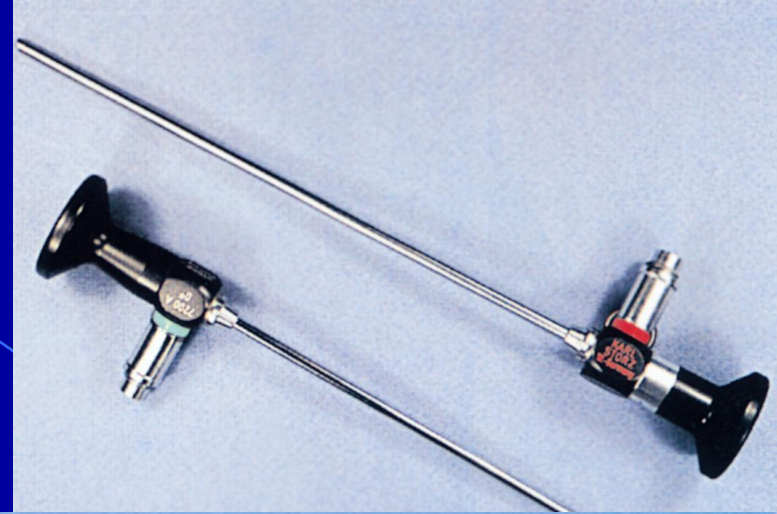
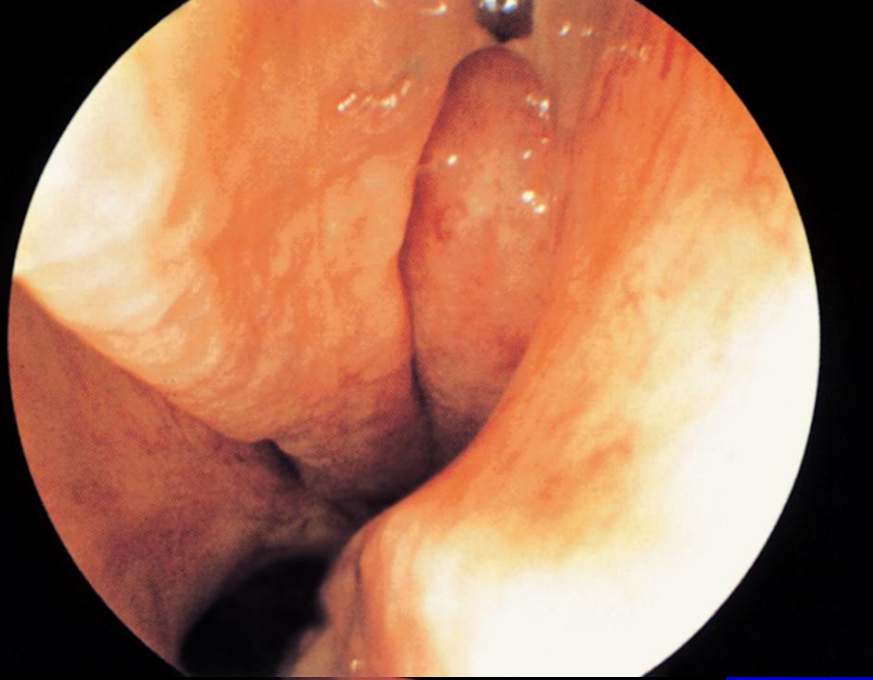
- **Anamnéza**
- **Pohled**
- **Pohmat**
- **Rinoskopie – přední, zadní**
- **Endoskopie nosu a PND**
- **Zobrazovací metody**
- **Punkce**
- **Sinoskopie, bakteriologie, cytologie**
- **Vyšetření nosní funkce**

Anamnéza

- Nosní průchodnost
- Sekrece z nosu
- kýchání, svědění
- Čich
- Oční symptomy

Endoskopie dutiny nosní



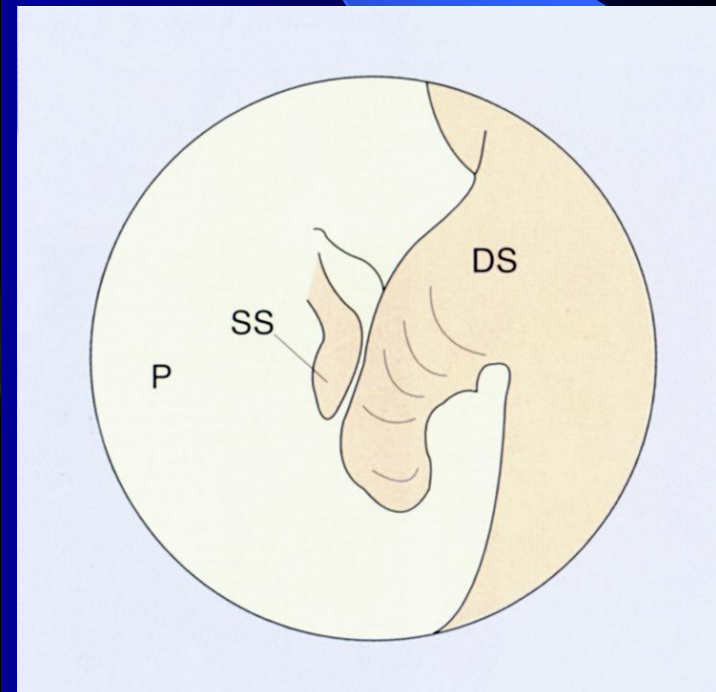
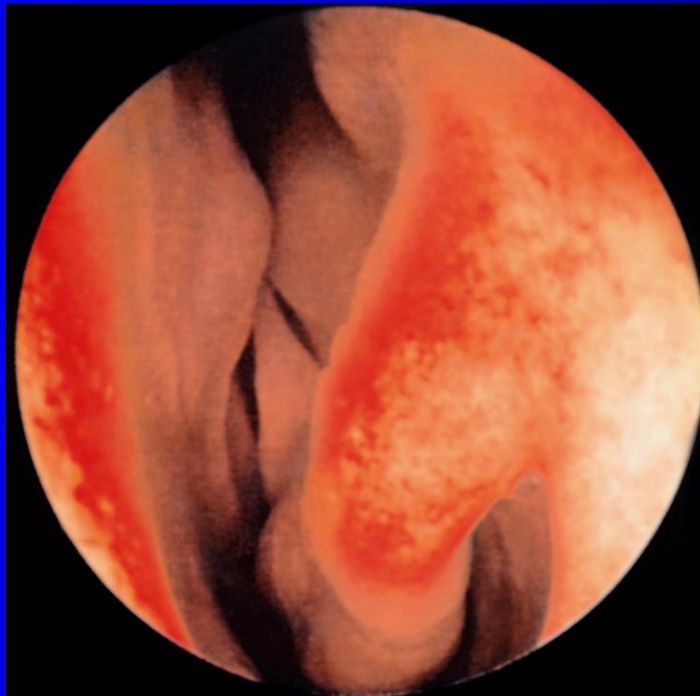


Fyziologické endoskopické nálezy

DS – dolní nosní skořepa

SS - střední skořepa nosní

P - přepážka



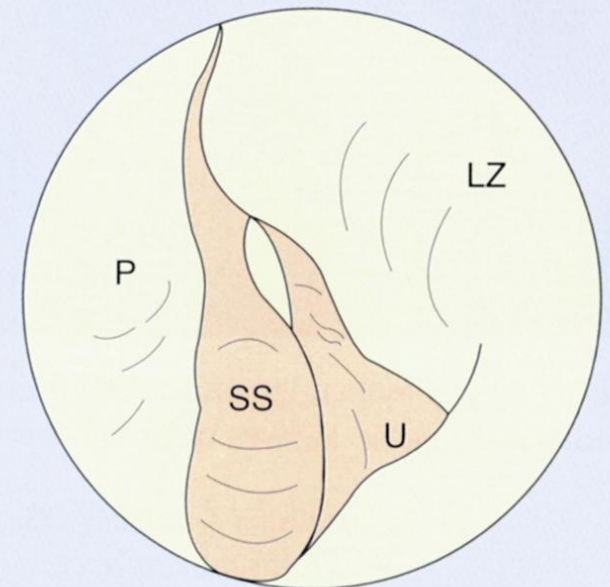
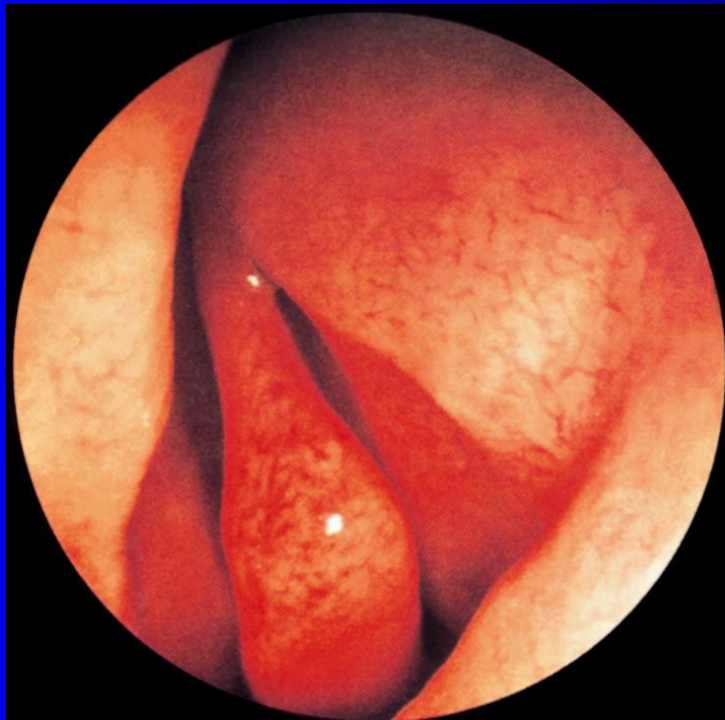
Fyziologické endoskopické nálezy

LZ – lakrimální zářez

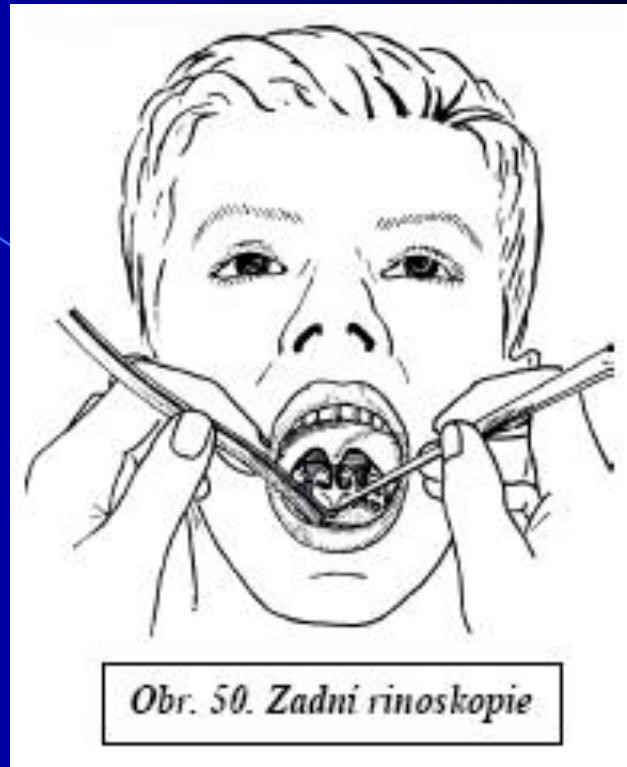
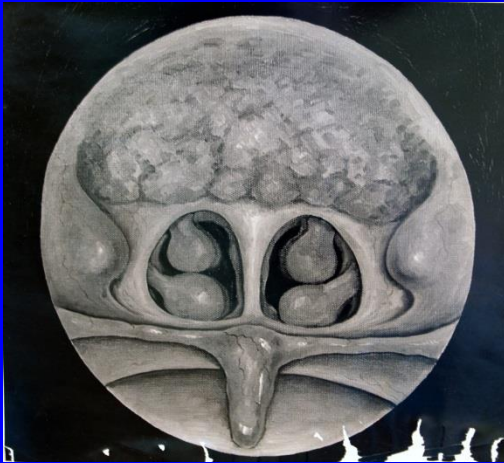U – processus uncinatus

SS – střední nosní skořepa

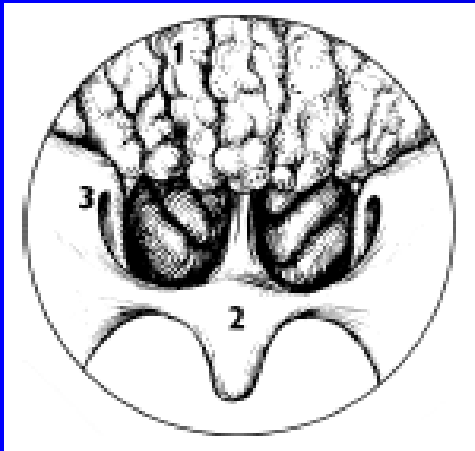P – přepážka nosní



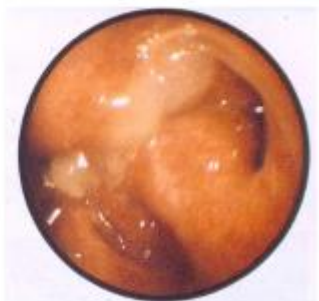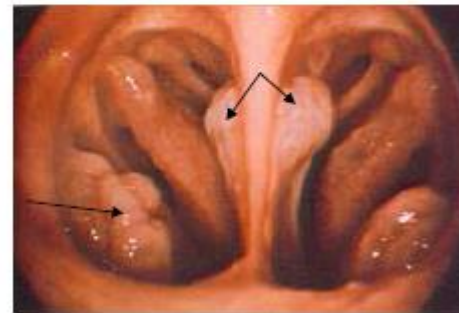
Zadní rhinoskopie



Obr. 50. Zadní rinoskopie



Nález v nosohltanu ukazuje pohled do choan, chybí pohled na ústí sluchových trubic. Sliznice dolních skořep a septa je hypertroficky degenerovaná. Vpravo sluchové trubice při polknutí.



Vyšetření funkce nosu

- **Mukociliární transport – sacharinový test**
- **Čich – olfaktometrie; (Čich=vanilka, kafr, dehet; Čich + n. V =ocet, čpavek, mentol; Čich+chut' – éter, chloroform)**

vyšetření čichu pomocí standardizovaných testů olfaktometrie, (především subjektivní metody):

- **Sniffin' Sticks** (umožňuje prahové i nadprahové vyšetření)
- **UPSIT** (University of Pennsylvania Smell Identification Test umožňuje pouze vyšetření identifikace)
- **OMT** (Odourized Markers Test, Test parfémovaných fixů)
– jednoduchý screeningový test vyšetření čichu

- **Průchodnost**

- Glatzellova deska
- Rinomanometrie

Porucha čichu:

- Kvantitativní – periferní, centrální
- Kvalitativní – parosmie, kakosmie

Rinomanometrie

Měří průtok vzduchu nosním průchodem v závislosti na transnasálním tlakovém gradientu (rozdíl tlaků v nosním vchodu a choaně)

R [cm^3/s] = $\Delta P/V$. Norma hodnoty celkového nosního odporu $R < 0,25$, po anemizaci $R < 0,15$ (podíl vaskulární komponenty nosního odporu).

Přední – tlak v nosohltanu měřen přes druhý nos.
Průduch

Zadní – tlak v nosohltanu měřen přímo v nosohltanu

Aktivní – měření v průběhu norm. dýchání nosem

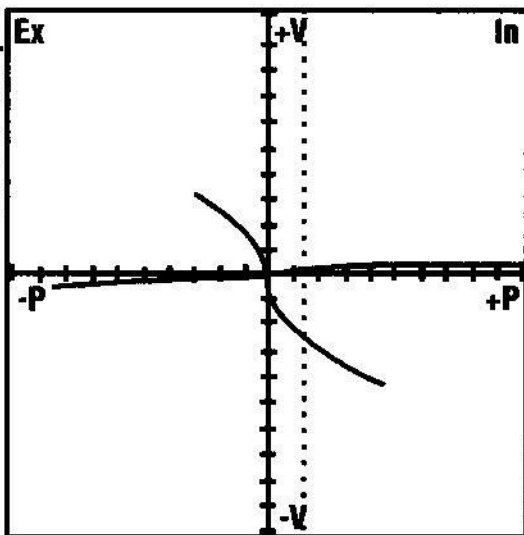
Pasivní – měří se hodnoty při průchodu insuflovaného vzduchu

Rinogram deviate septa doprava se zúžením nosní chlopně

Press.	75	150	300
Fl, .L	156	240	328
Fl, .R	8	4	12
Fl, .L+R	164	244	340
Fl, .L/R	19.5060.00	27.33	
Fl, IncL	53	36	%
Fl, IncR	-50	200	%
Res L	0.48	0.62	0.91
Res R	9.3737.50	25.00	
ResL+R	0.45	0.61	0.88

Flow: ccm/s
Press: Pa

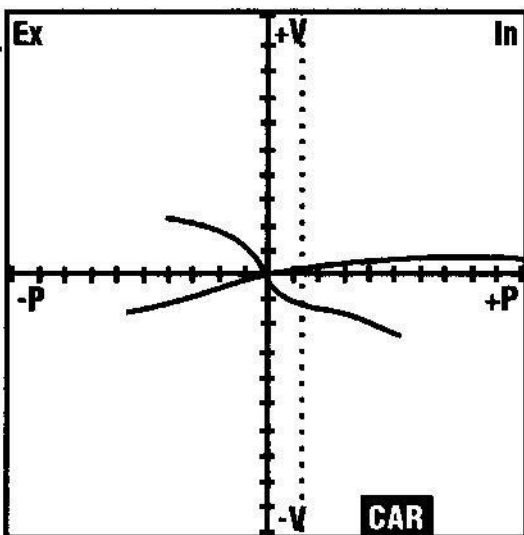
☒ ± 1000 Pa, ccm/s
↑ ± 100 Pa, ccm/s



Press.	75	150	300
Fl, .L	96	116	156
Fl, .R	16	36	68
Fl, .L+R	112	152	224
Fl, .L/R	6.00	3.22	2.29
Fl, IncL	20	34	%
Fl, IncR	125	88	%
Res L	0.78	1.29	1.92
Res R	4.68	4.18	4.41
ResL+R	0.66	0.98	1.33

Flow: ccm/s
Press: Pa

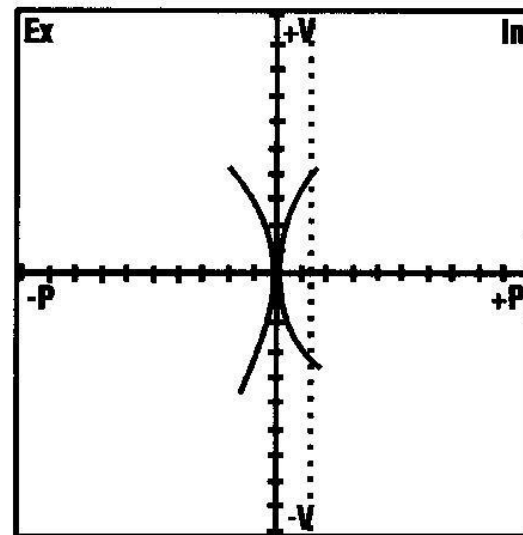
☒ ± 1000 Pa, ccm/s
↑ ± 100 Pa, ccm/s



Press.	75	150	300
Fl, .L	232	324	0
Fl, .R	264	488	0
Fl, .L+R	496	732	0
Fl, .L/R	0.87	0.79	
Fl, IncL	39	100	%
Fl, IncR	54	100	%
Res L	0.32	0.46	
Res R	0.28	0.38	
ResL+R	0.15	0.20	

Flow: ccm/s
Press: Pa

☒ ± 1000 Pa, ccm/s
↑ ± 100 Pa, ccm/s

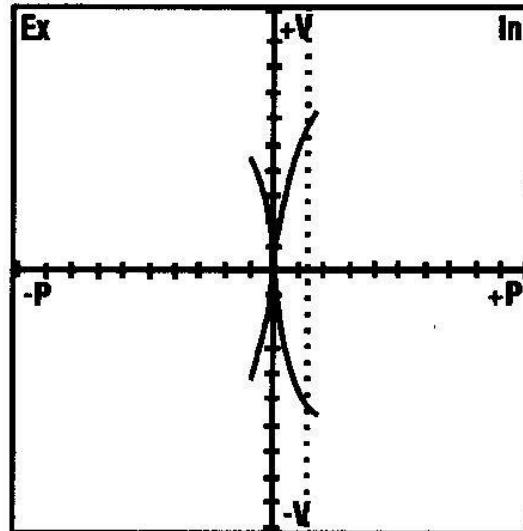


Rinogram s normálními hodnotami R.

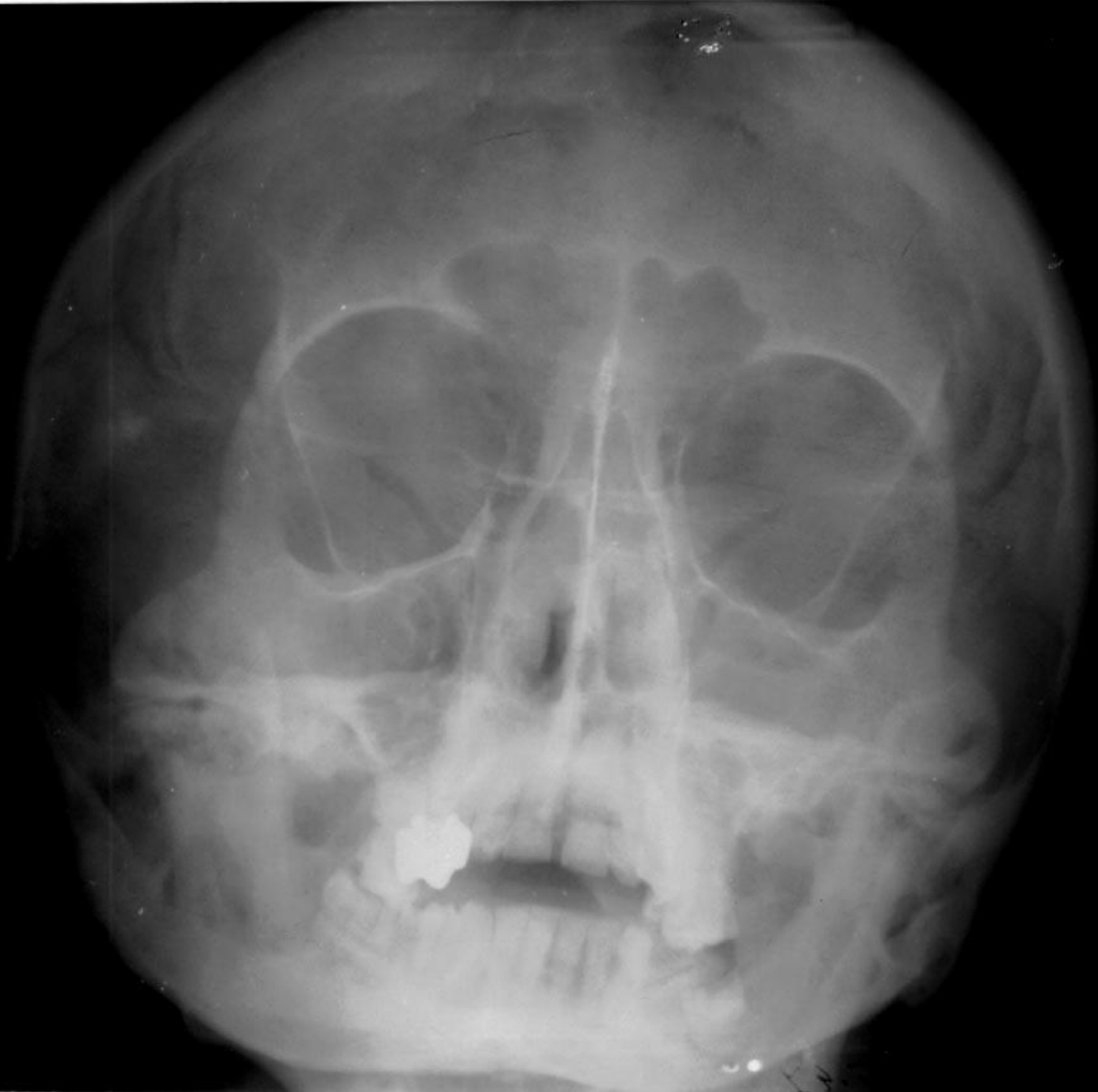Press.	75	150	300
Fl, .L	484	536	0
Fl, .R	404	612	0
Fl, .L+R	808	1148	0
Fl, .L/R	1.08	0.87	
Fl, IncL	32	100	%
Fl, IncR	51	100	%
Res L	0.18	0.27	
Res R	0.18	0.24	
ResL+R	0.09	0.13	

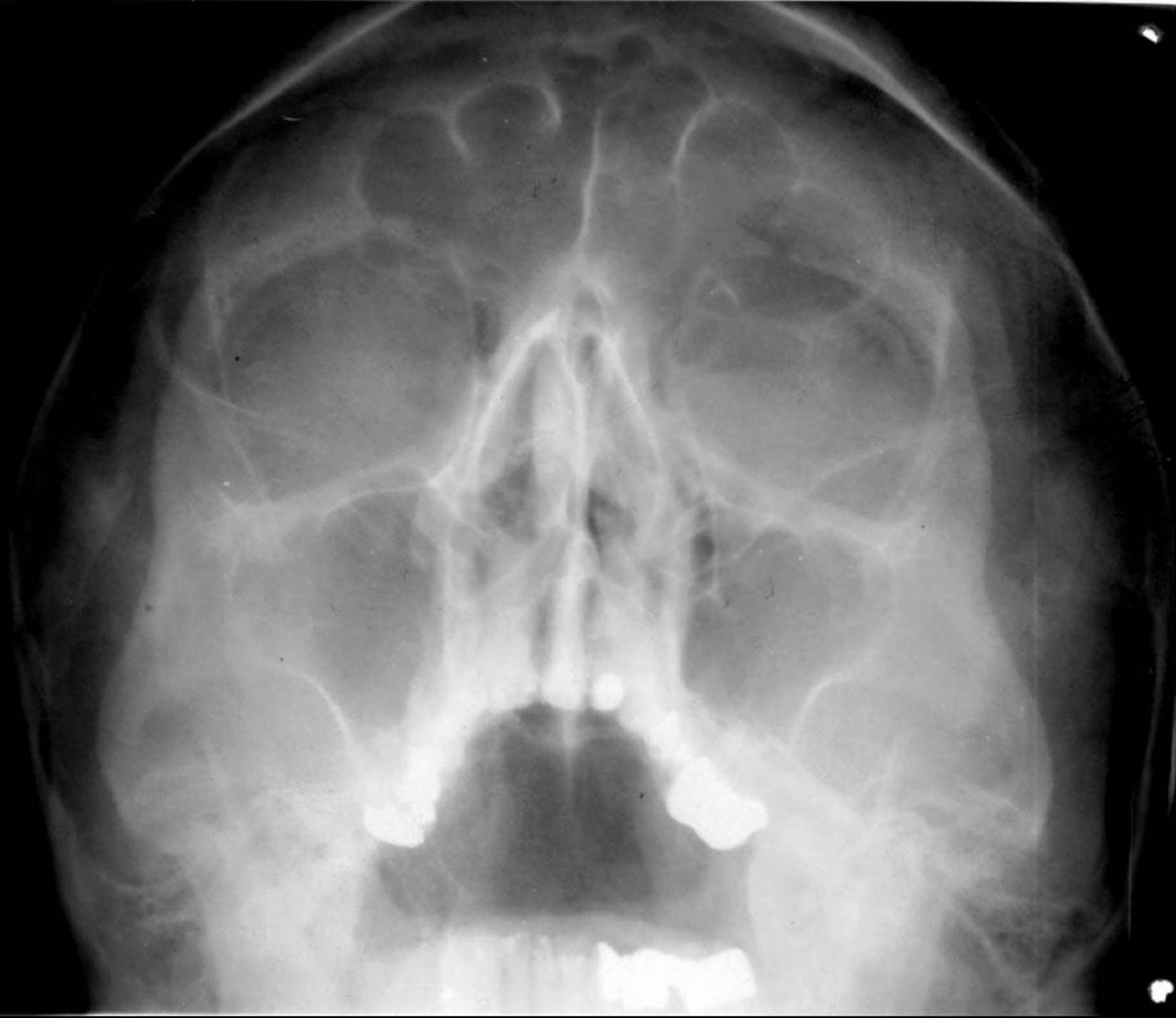Flow: ccm/s
Press: Pa

☒ ± 1000 Pa, ccm/s
↑ ± 100 Pa, ccm/s



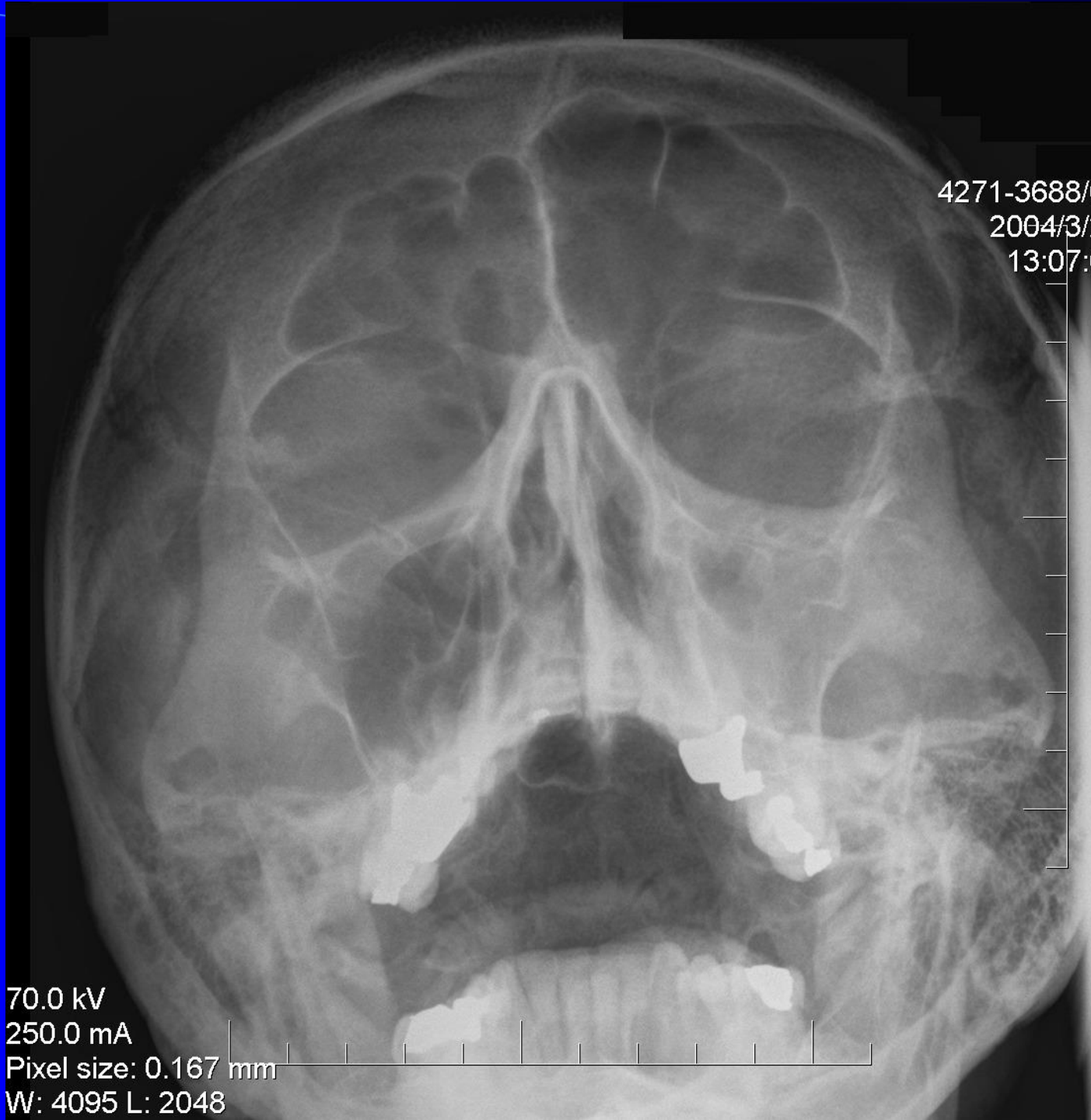Rinogram s normálními hodnotami R po anemizaci.




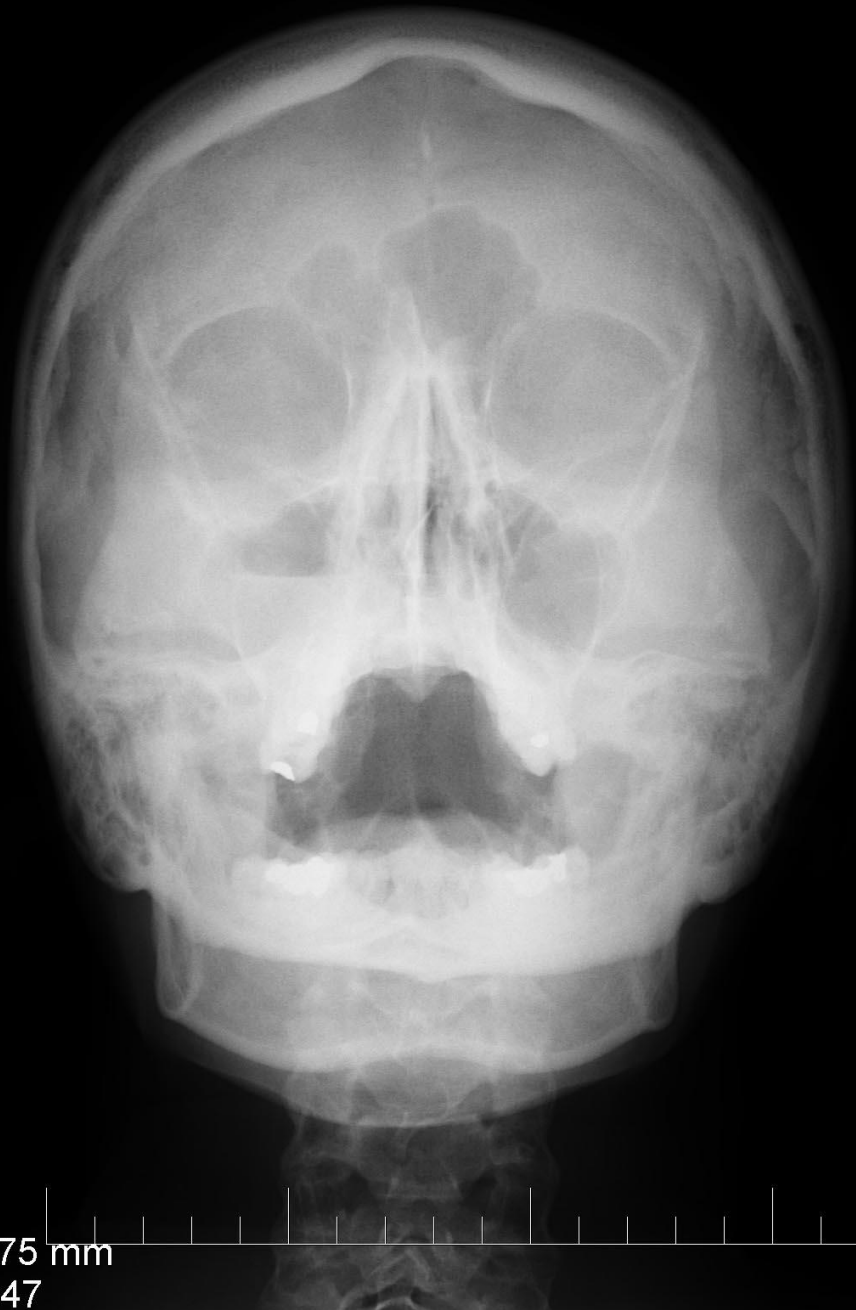
4271-3688/04
2004/3/22
13:07:00

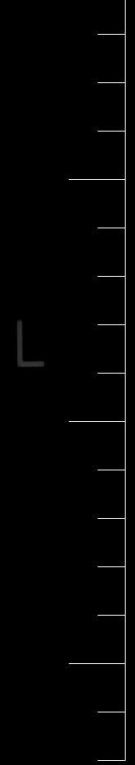
70.0 kV
250.0 mA
Pixel size: 0.167 mm
W: 4095 L: 2048



CR/1/1 
SKULL



35Y F
4286-1041/10
2010/2/13
12:41:33



Pixel size: 0.175 mm
W: 4096 L: 2047

CT/2/28
Axial
1.25MM

A

FN U sv. Anny v Brne
DOSTALOVA^MARTINA
7051014542
1.1.1970
45Y F
4284-4061/15
30-5-2015
16:19:36

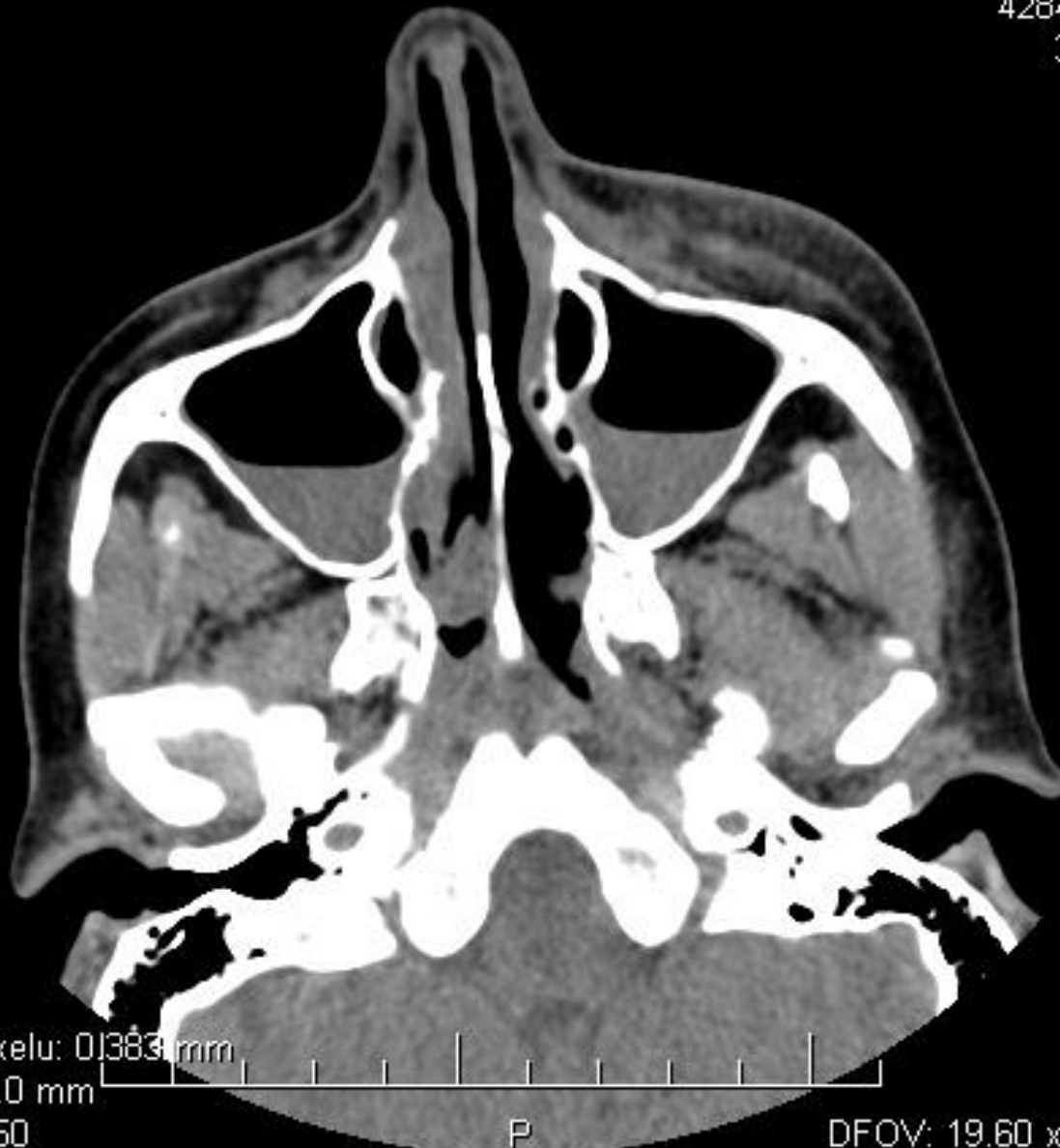R

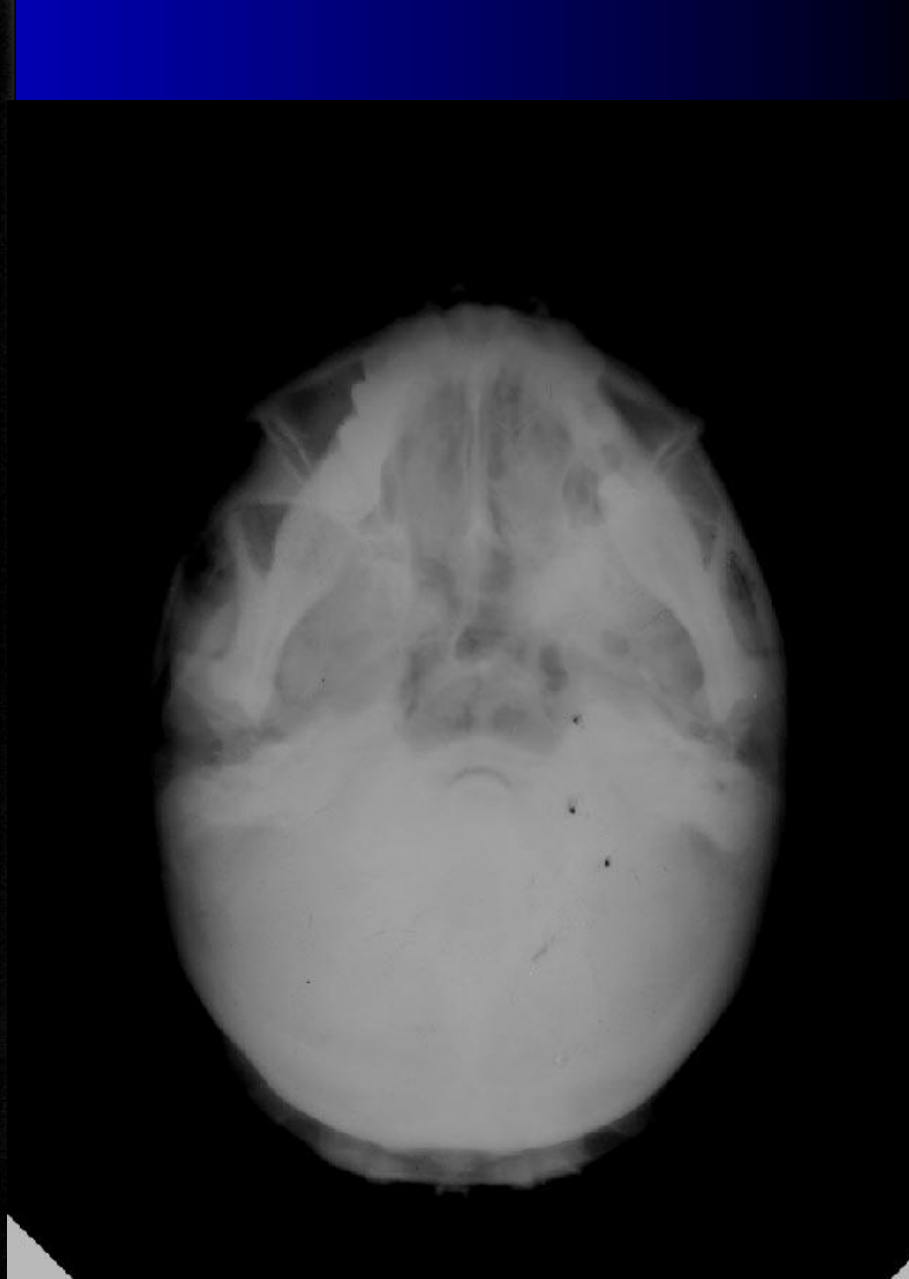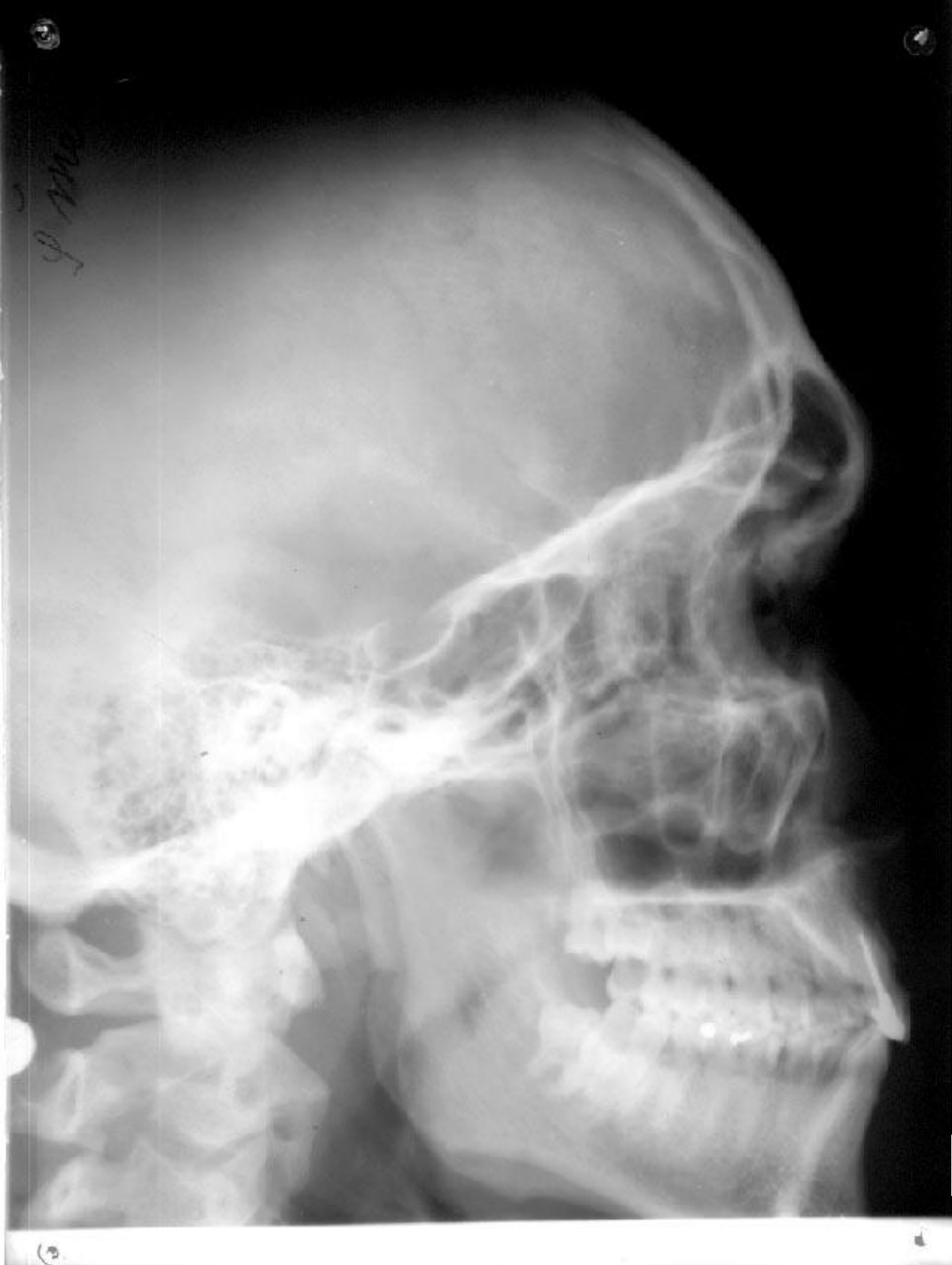L

120.0 kV
599.0 mA
18.0 mAs
Velikost pixelu: 0,1383 mm
Pozice: 28.0 mm
W: 300 L: 50

P

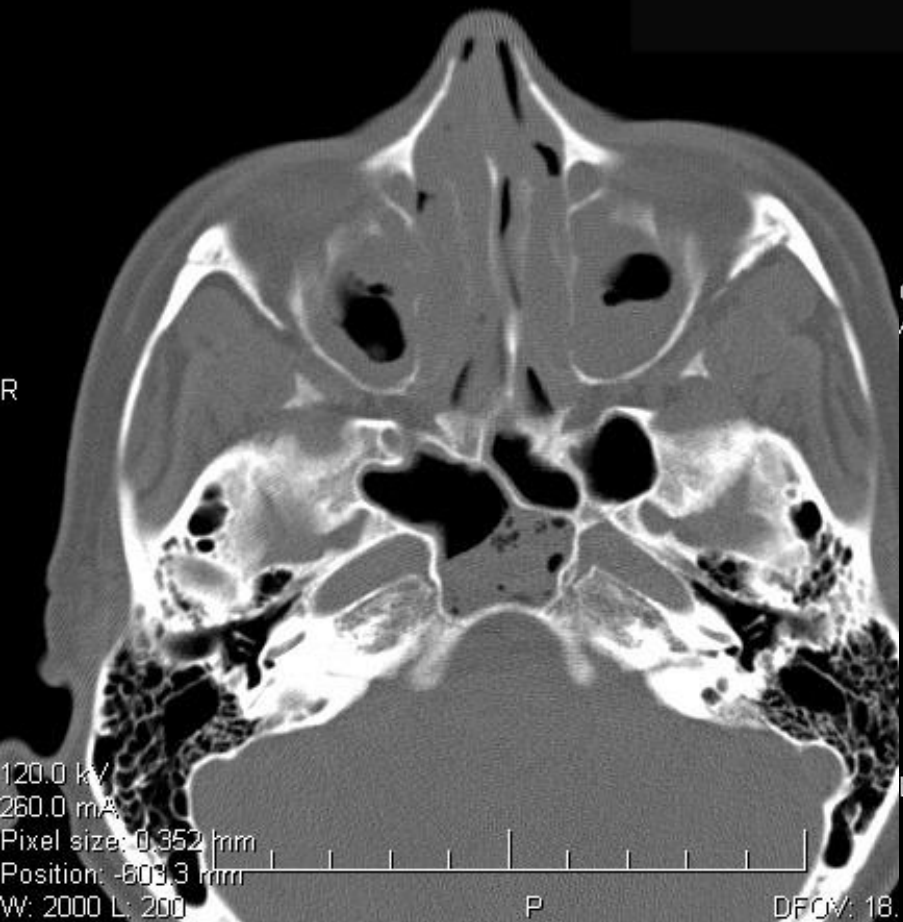DFOV: 19.60 x 19.60cm



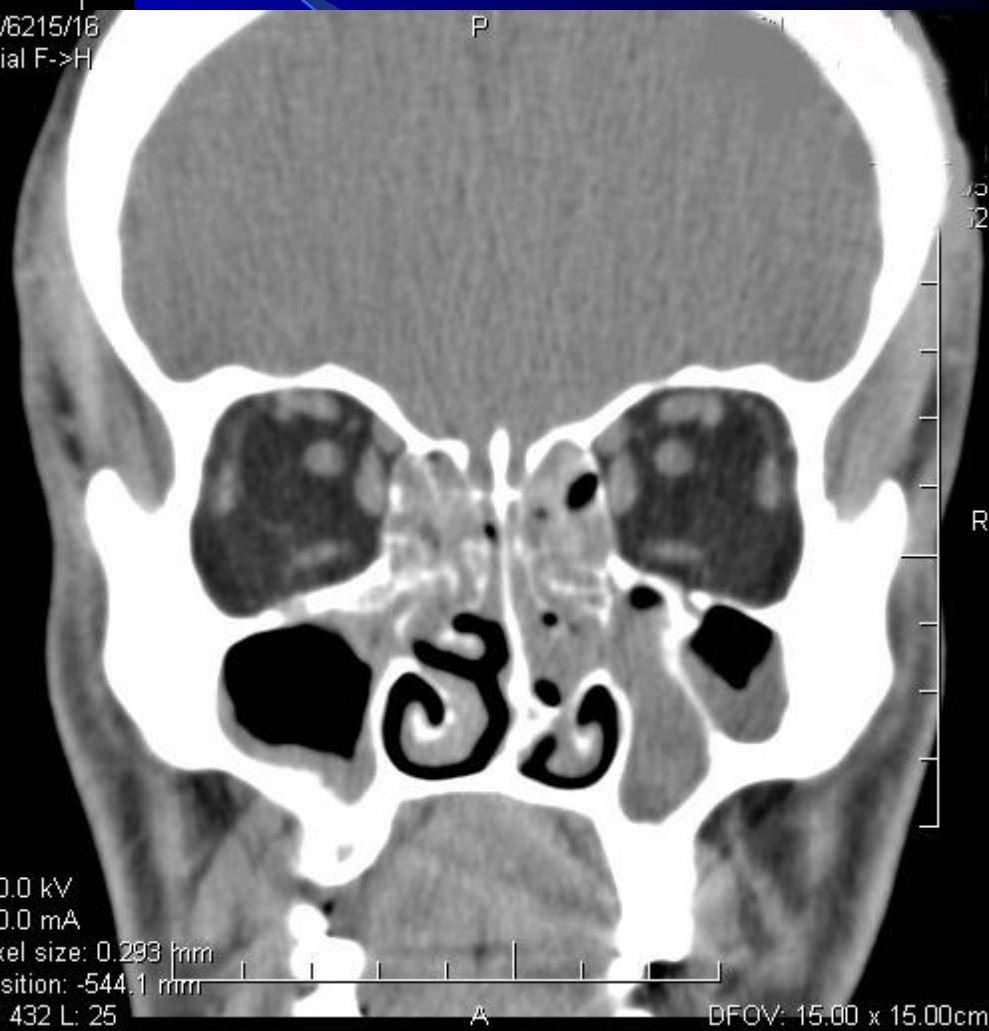

CT/4805/14
Axial F->H

A



Počítačová tomografie



CT/5155/19
Axial F->H

A

12:06:12

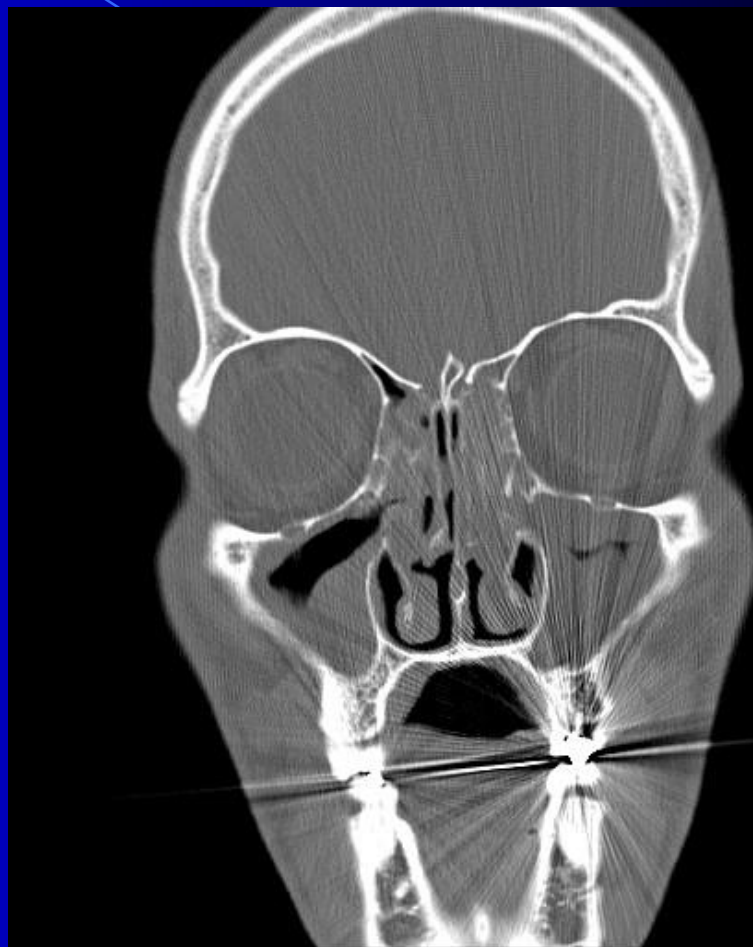
R

L

120.0 kV
260.0 mA
Pixel size: 0.404 mm
Position: -574.9 mm
W: 2000 L: 200

P

DFOV: 20.70 x 20.70cm



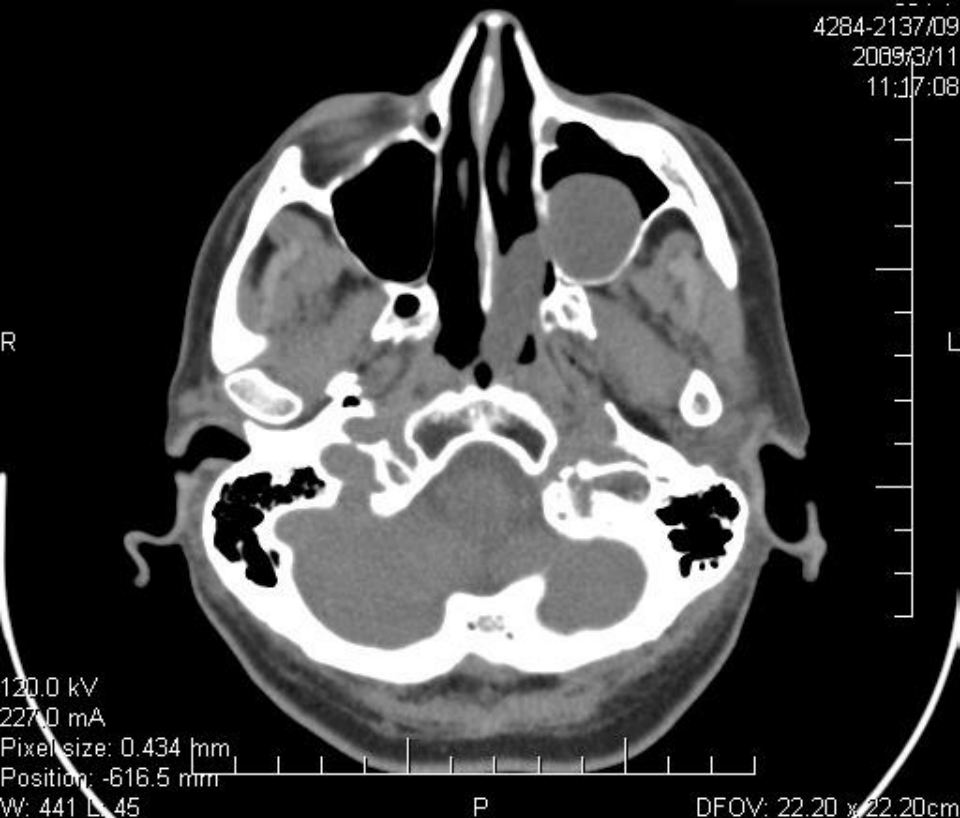Antrochoanální polyp

CT/7671/17
Axial F->H

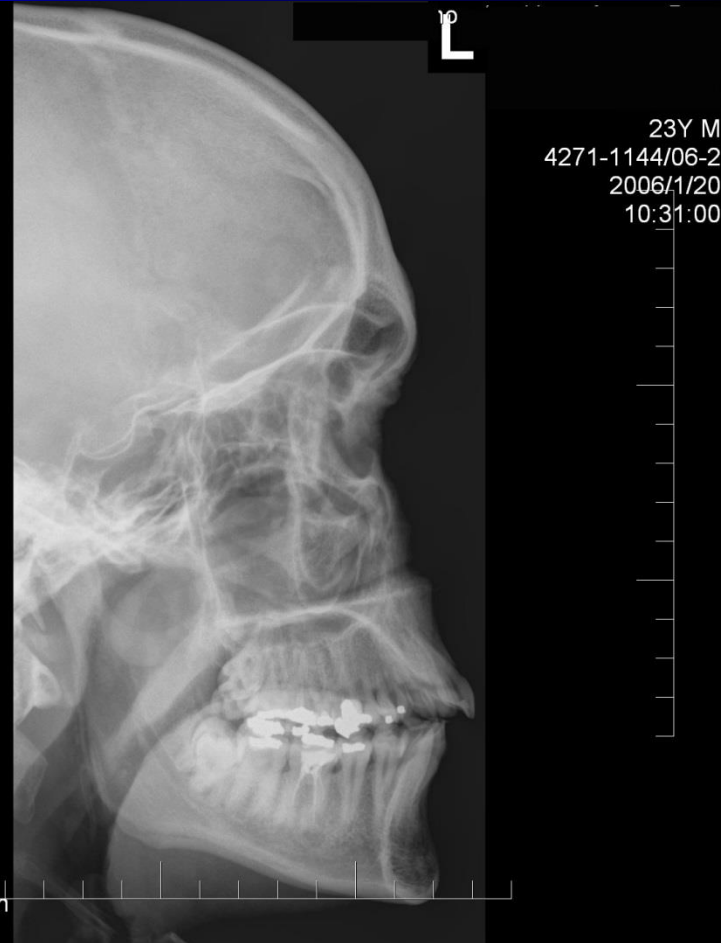A

DX/2/3
SKULL

L



73.0 kV
160.0 mA
Pixel size: 0.167 mm
W: 4095 L: 2048



CT/2/28
Axial
1.25MM

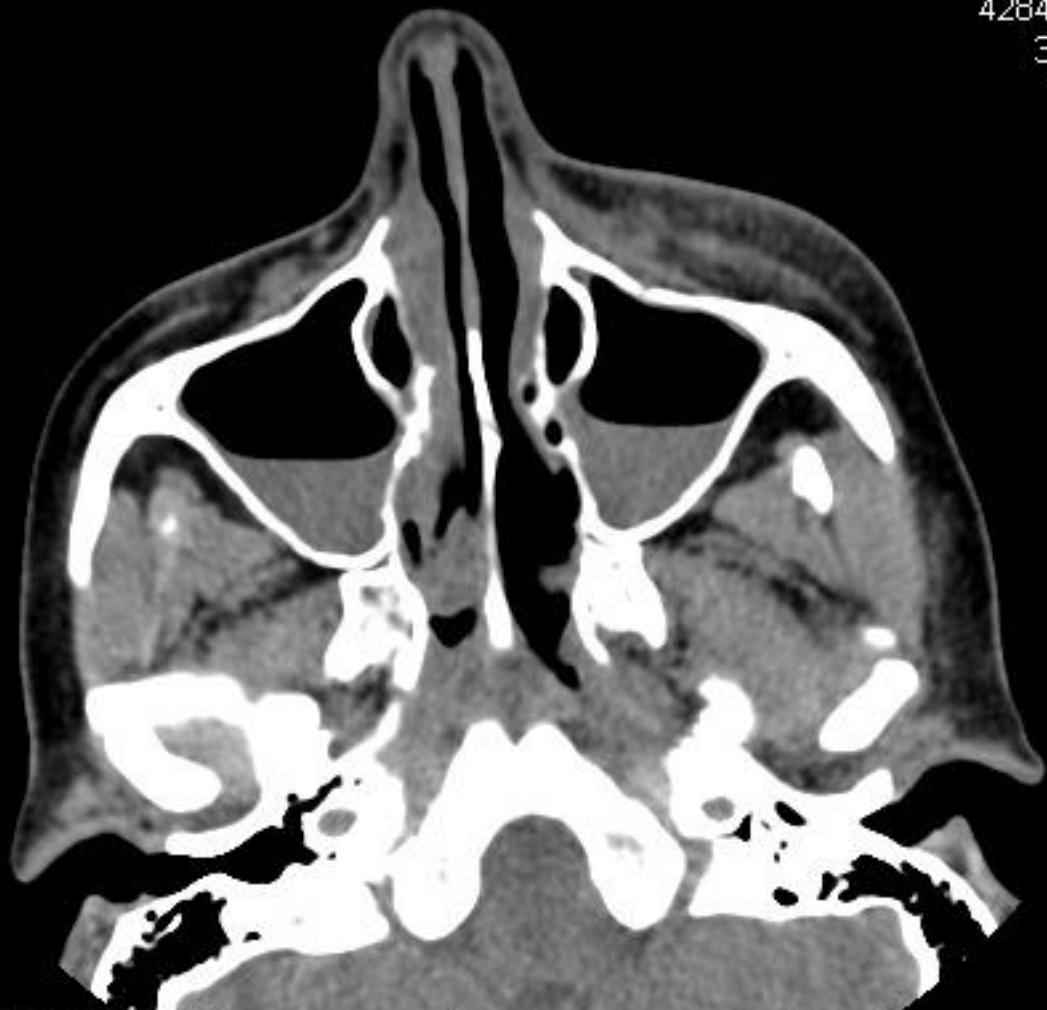A



1.1.1970
45Y F
4284-4061/15
30.5.2015
16:19:36

R

L



120.0 kV
599.0 mA
18.0 mAs
Velikost pixelu: 0.1383 mm
Pozice: 28.0 mm
W: 300 L: 50

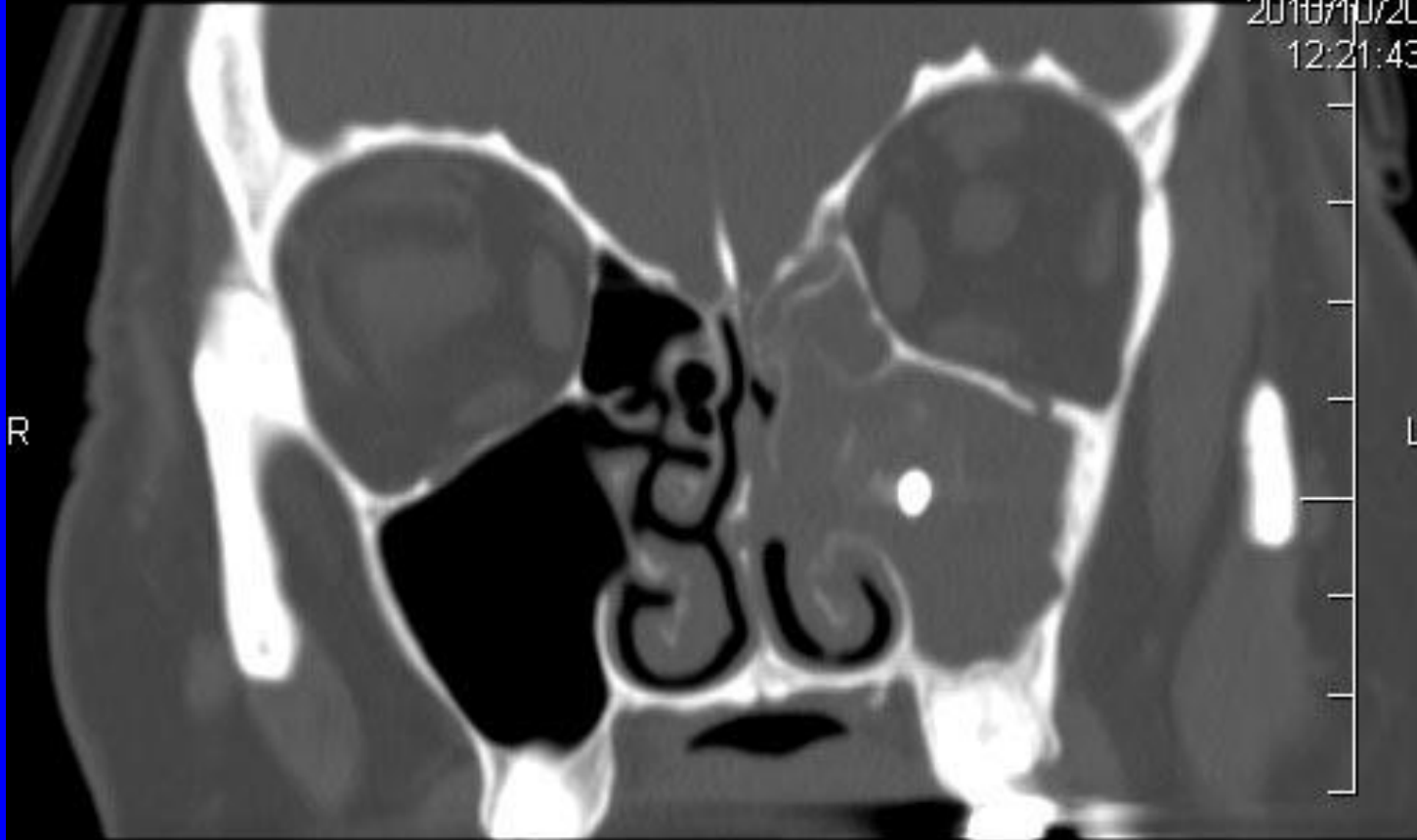
P

DFOV: 19.60 x 19.60cm

CT/350/17
Coronal A->P
cor

H

1954/4/25
56Y F
7616/10
2010/10/20
12:21:43



120.0 kV
599.0 mA
Pixel size: 0.281 mm
Position: 56.2 mm
W: 2000 L: 350

F

DEFOV: 14.40 x 14.40cm

CT/3/60
Axial F->H
BONE

1954/4/25
56Y F
4284-7616/10
2016/10/20
12:21:43

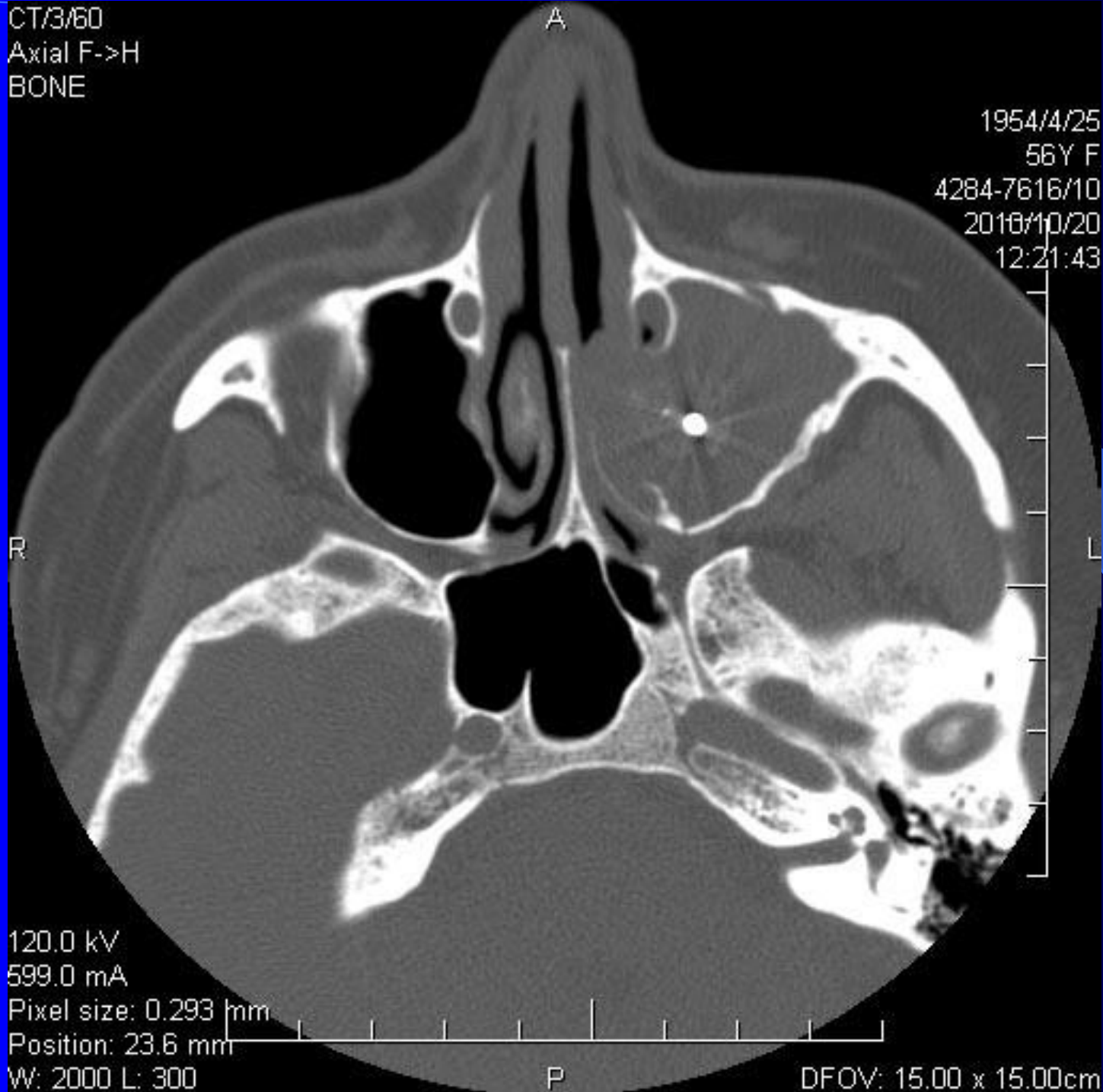
R

L

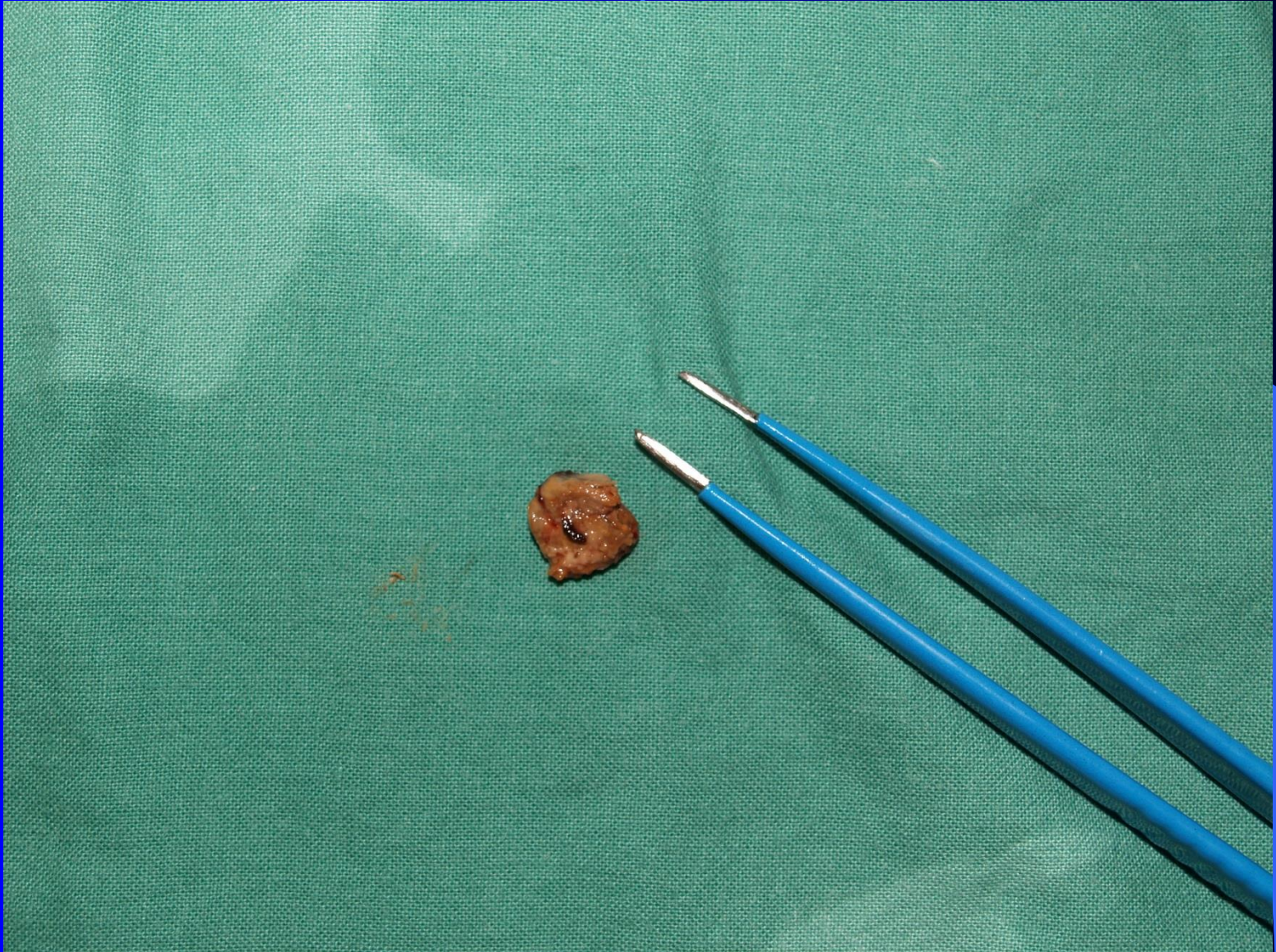
120.0 kV
599.0 mA
Pixel size: 0.293 mm
Position: 23.6 mm
W: 2000 L: 300

P

DFOV: 15.00 x 15.00cm



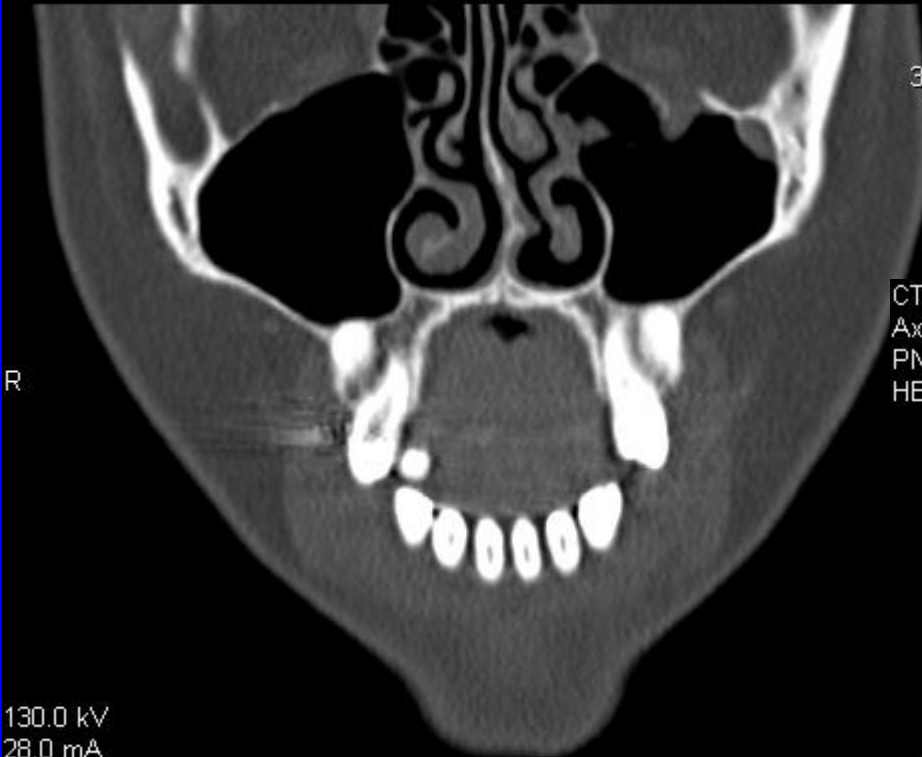Plísňová sinusitida, v.s. aspergilom



CT/5.2/26
Coronal
PND 2.0 SPO cor
HEAD

H

NMB-BRNO
PROCHAZKOVA^PETRA
846008/4710
8.10.1984
30Y F
4281/15
30-3-2015
14:15:57



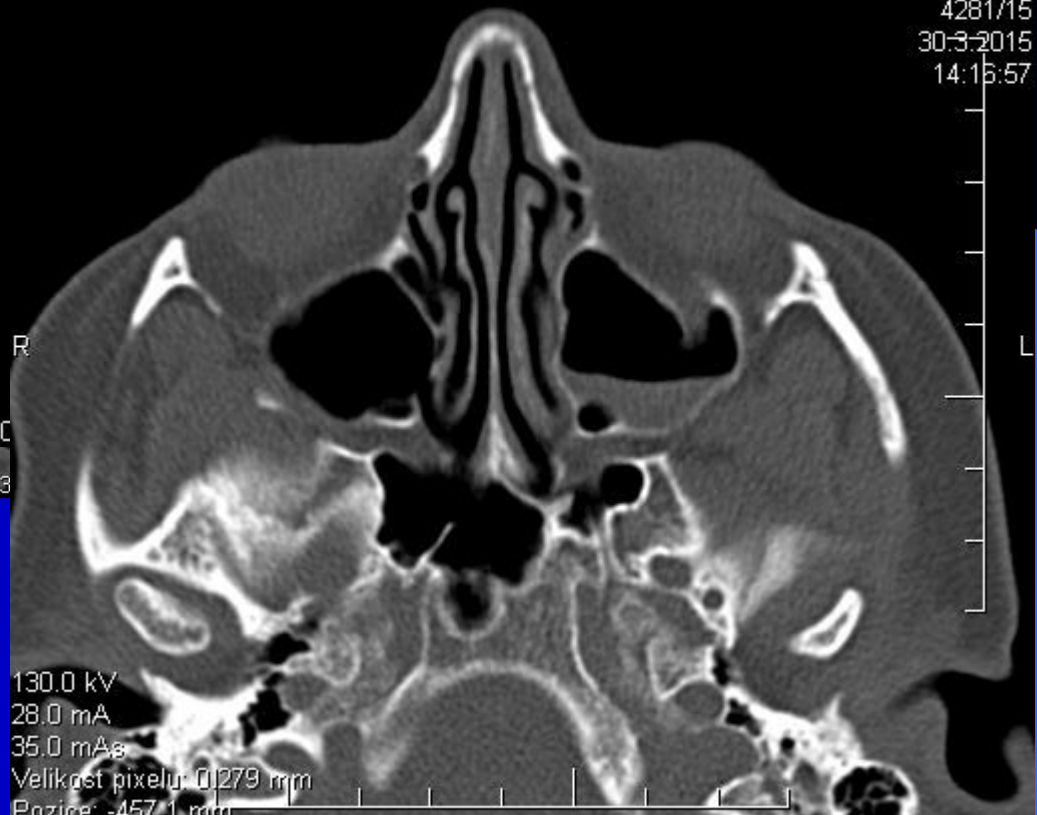R

130.0 kV
28.0 mA
35.0 mAs
Velikost pixelu: 0,1279 mm
Pozice: 249.1 mm
W: 2000 L: 400
F
DFOV: 14.30
Pozice: -457.1 mm
W: 2000 L: 400
P
DFOV: 14.30 x 14.3

CT/4/48
Axial
PND 2.0 H70s
HEAD

A

NMB-BRNO
PROCHAZKOVA^PETRA
846008/4710
8.10.1984
30Y F
4281/15
30-3-2015
14:15:57



R

130.0 kV
28.0 mA
35.0 mAs
Velikost pixelu: 0,1279 mm
Pozice: -457.1 mm
W: 2000 L: 400
P
DFOV: 14.30 x 14.30cm

L

Patologické stavy vedoucí k nosní obstrukci

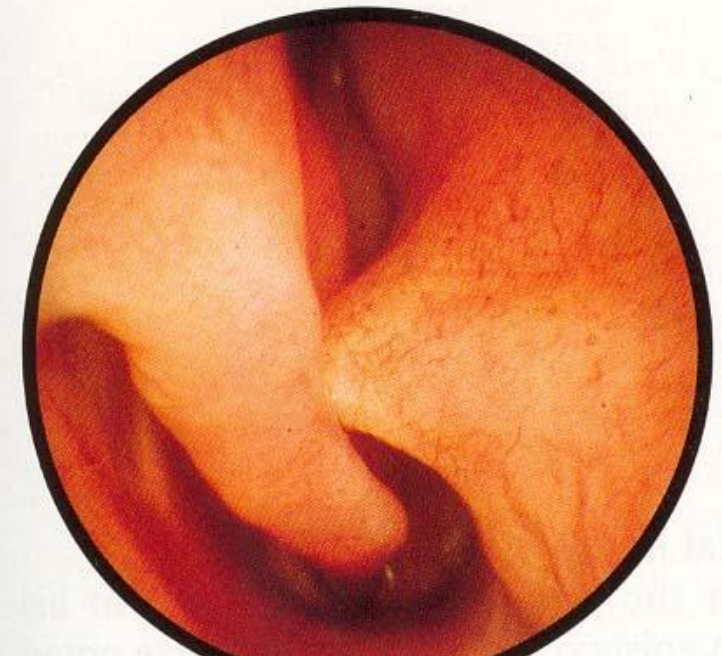
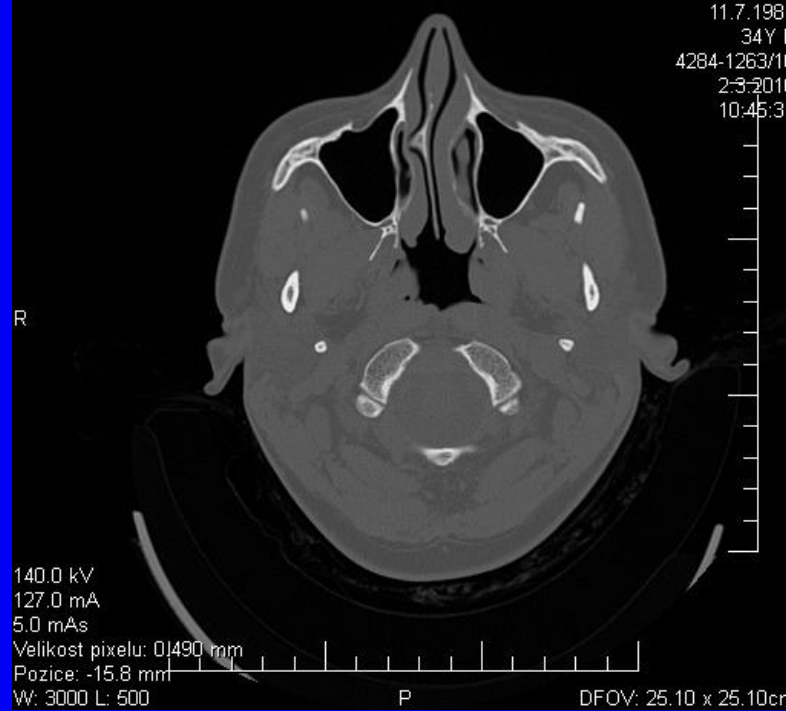1. Strukturální deformity

- a. Deformity: zevní, vnitřní, congenitální malformace, úrazy
- b. Nádory a zduření
- c. Cizí tělesa

2. Záněty

- a. Rhinitis/sinusitis: bakteriální, virové, plísňové
- b. Nosní polypóza
- c. Ozaena, atrofická rinitida
- d. Imunologická onemocnění: sarcoidosis, Wegenerova granulomatóza, polyarteritis nodosa, midline granuloma
- e. Rhinitis allergica
- f. Rhinitis vasomotorica

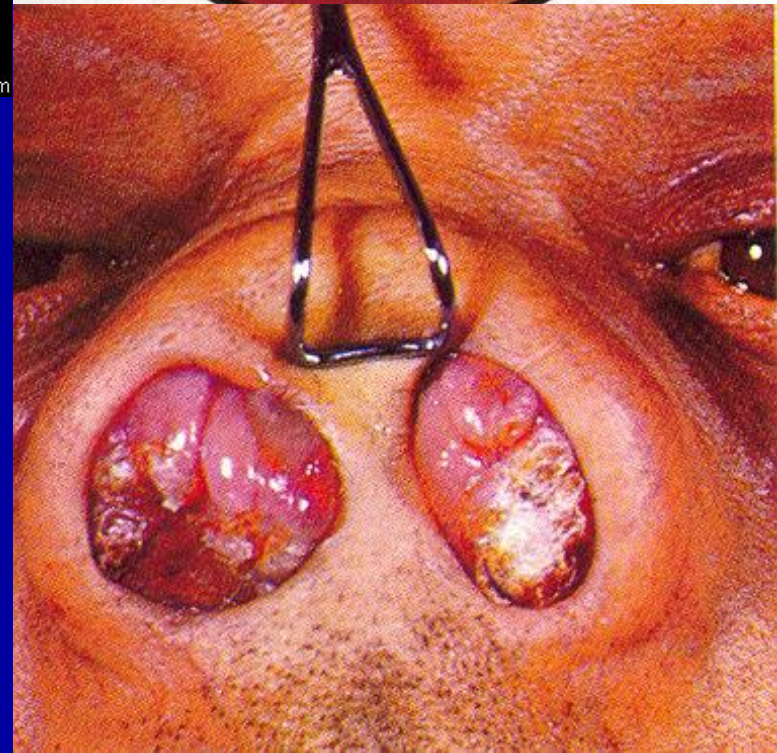
CT/3/39
Axial
Recon 2: EDGE - 0.6MM



Morfologické příčiny nosní obstrukce

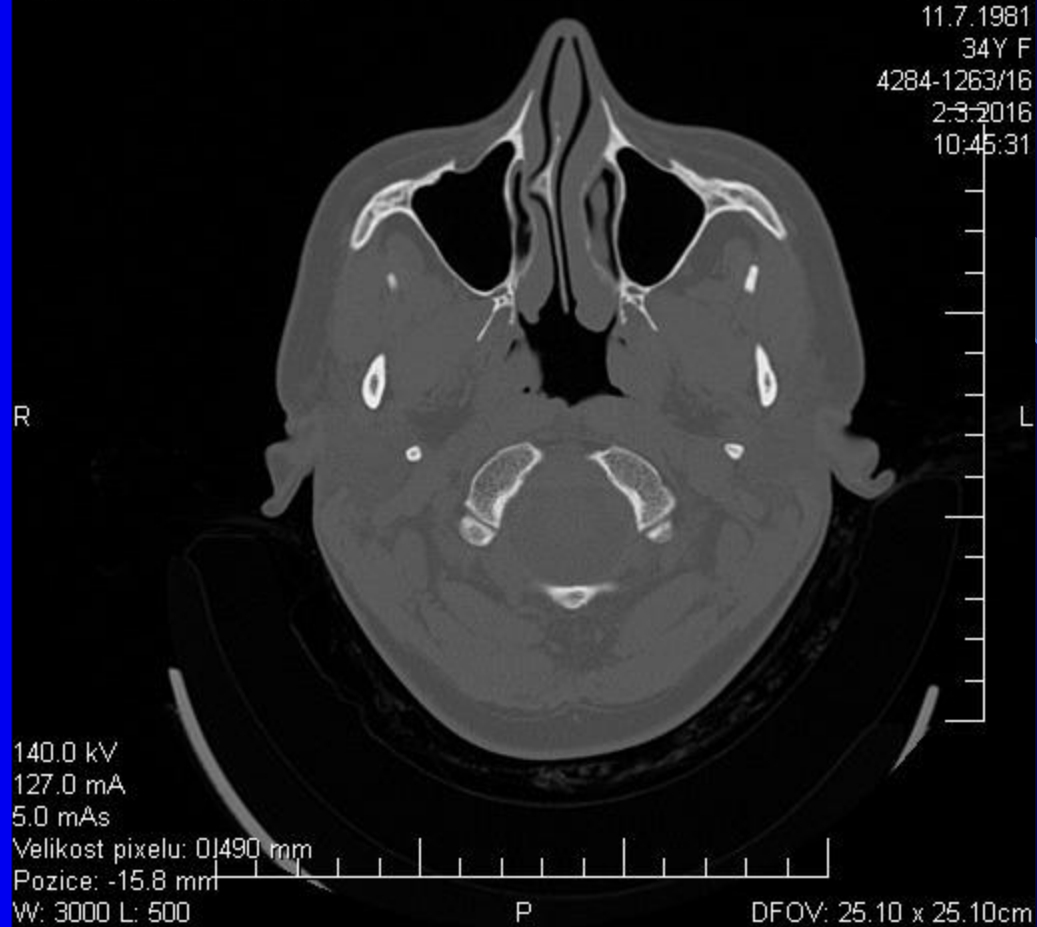Hrana na septu

Invertovaný papillom

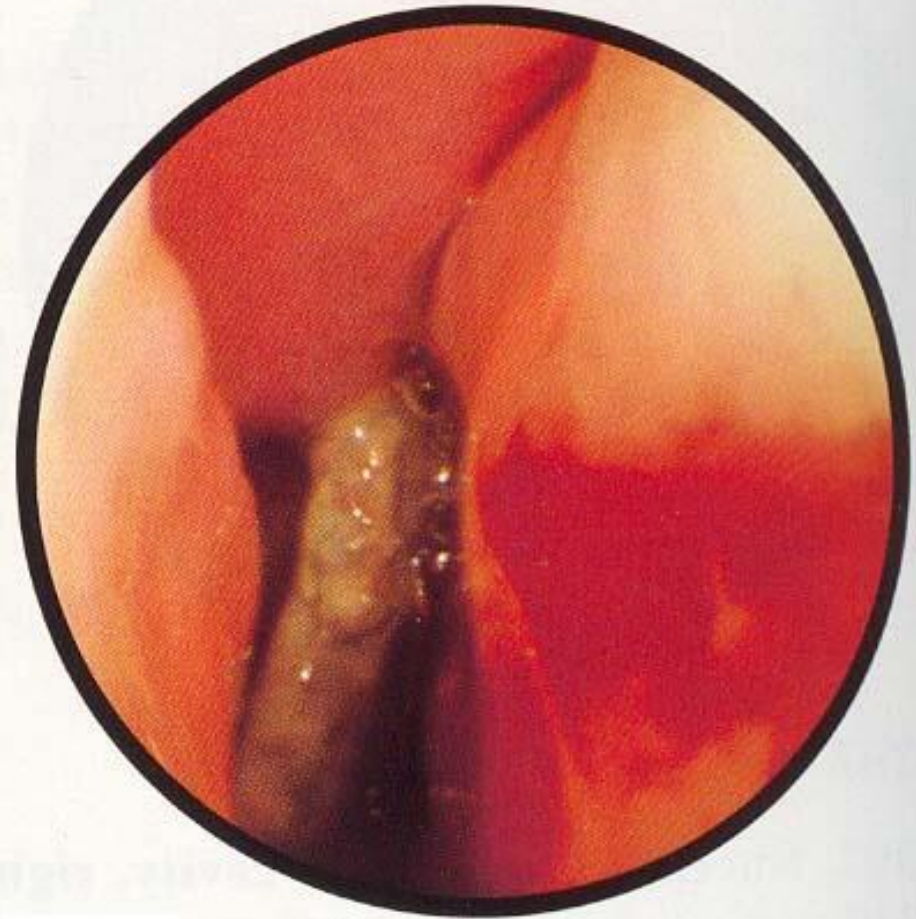
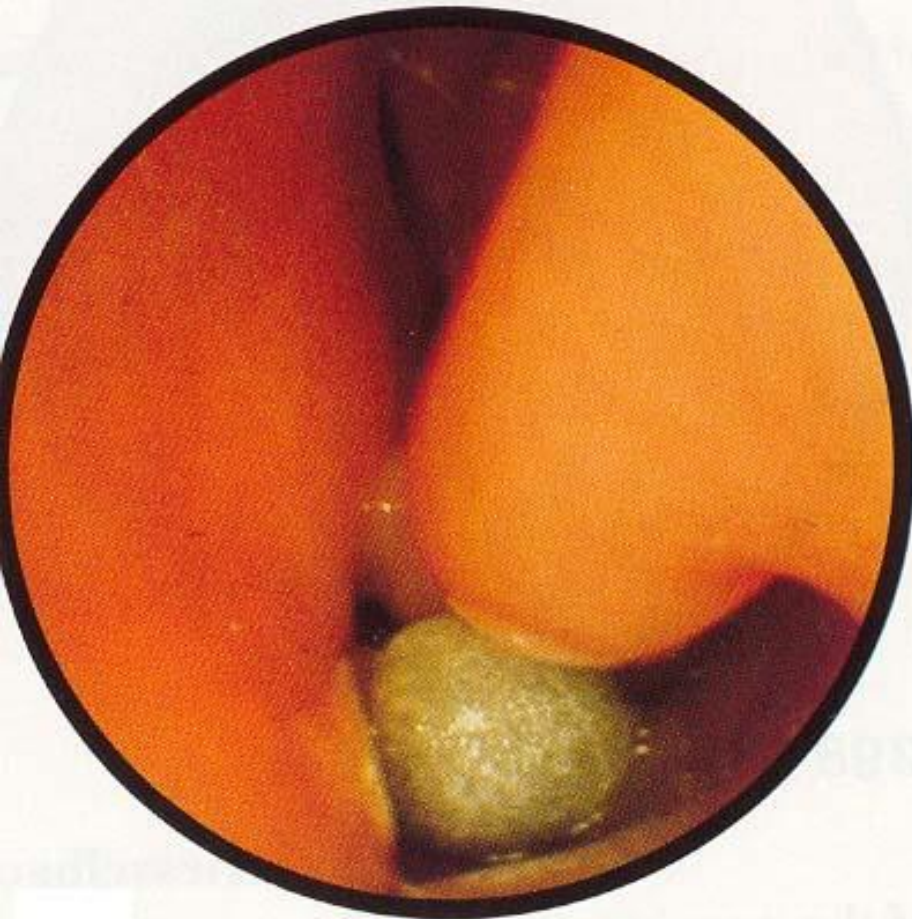


CT/3/39
Axial
Recon 2: EDGE - 0.6MM

FN U sv. Anny v Brne
OLISAROVA*RADKA
8157114779
11.7.1981
34Y F
4284-1263/16
2-3-2016
10:45:31



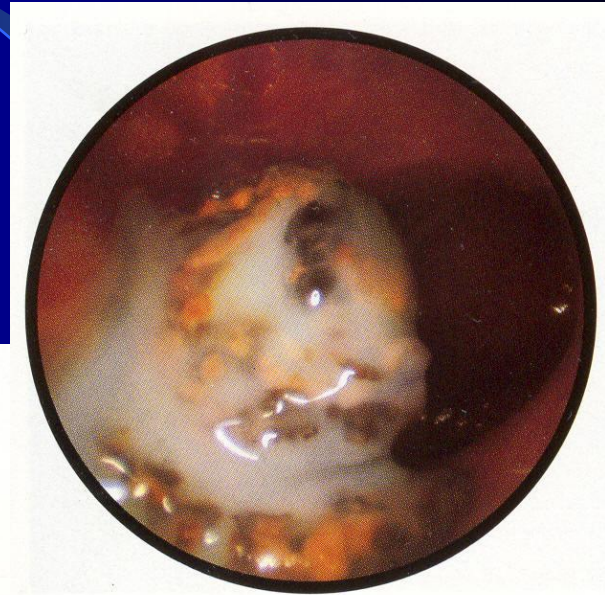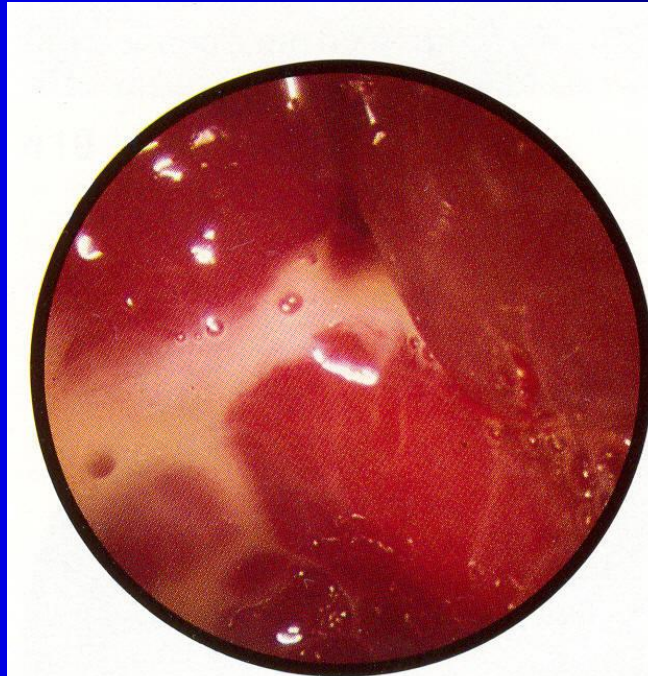
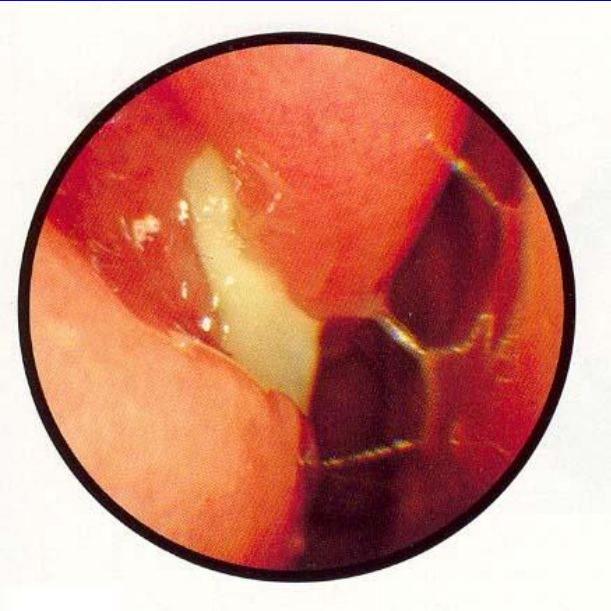
Strukturální deformity nosu: Intranazální cizí tělesa



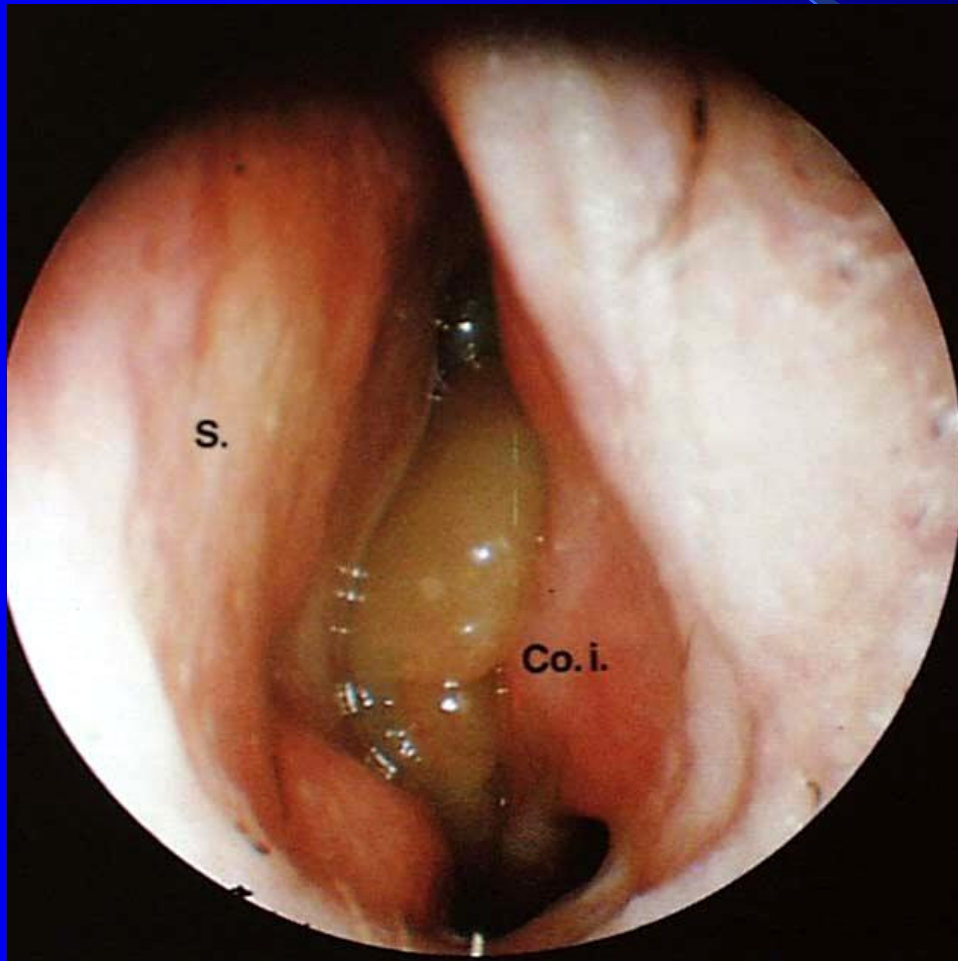
Záněty

Akutní rhinosinusitida

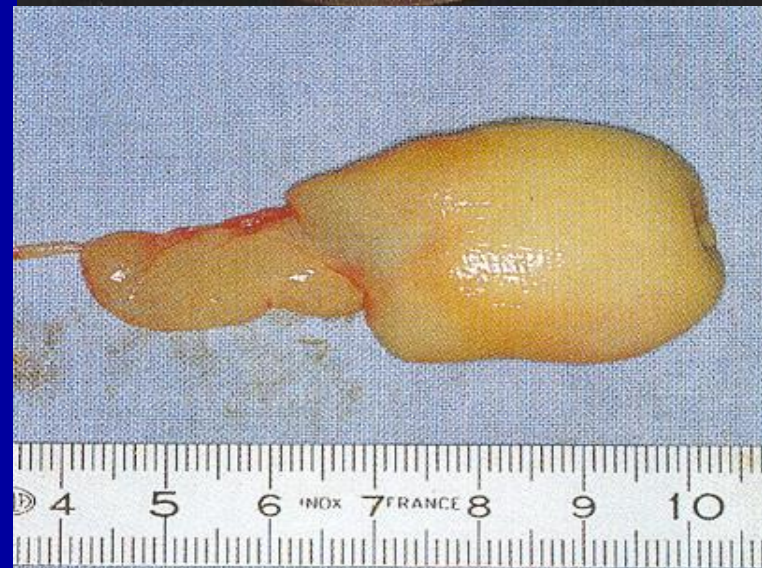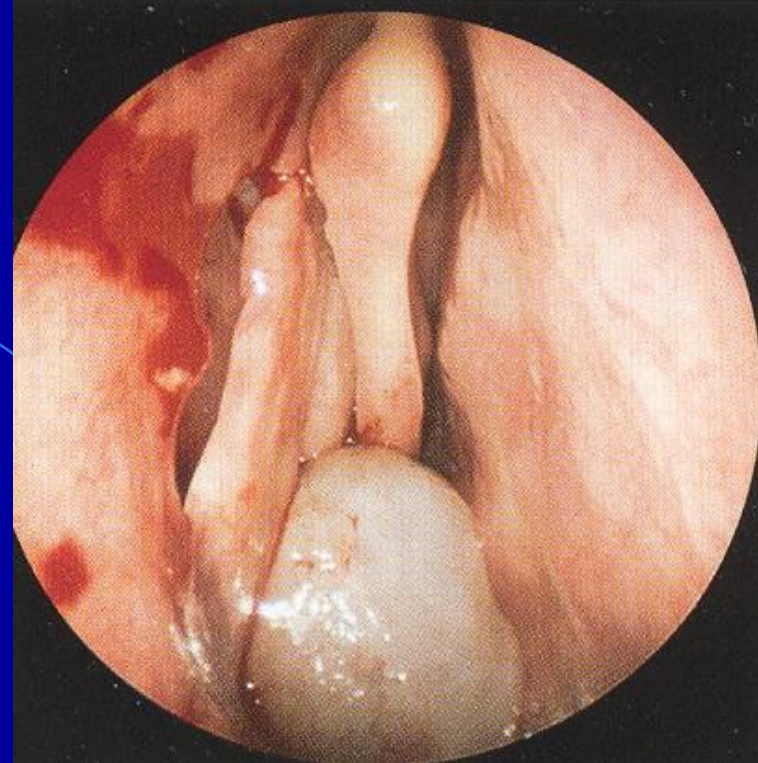
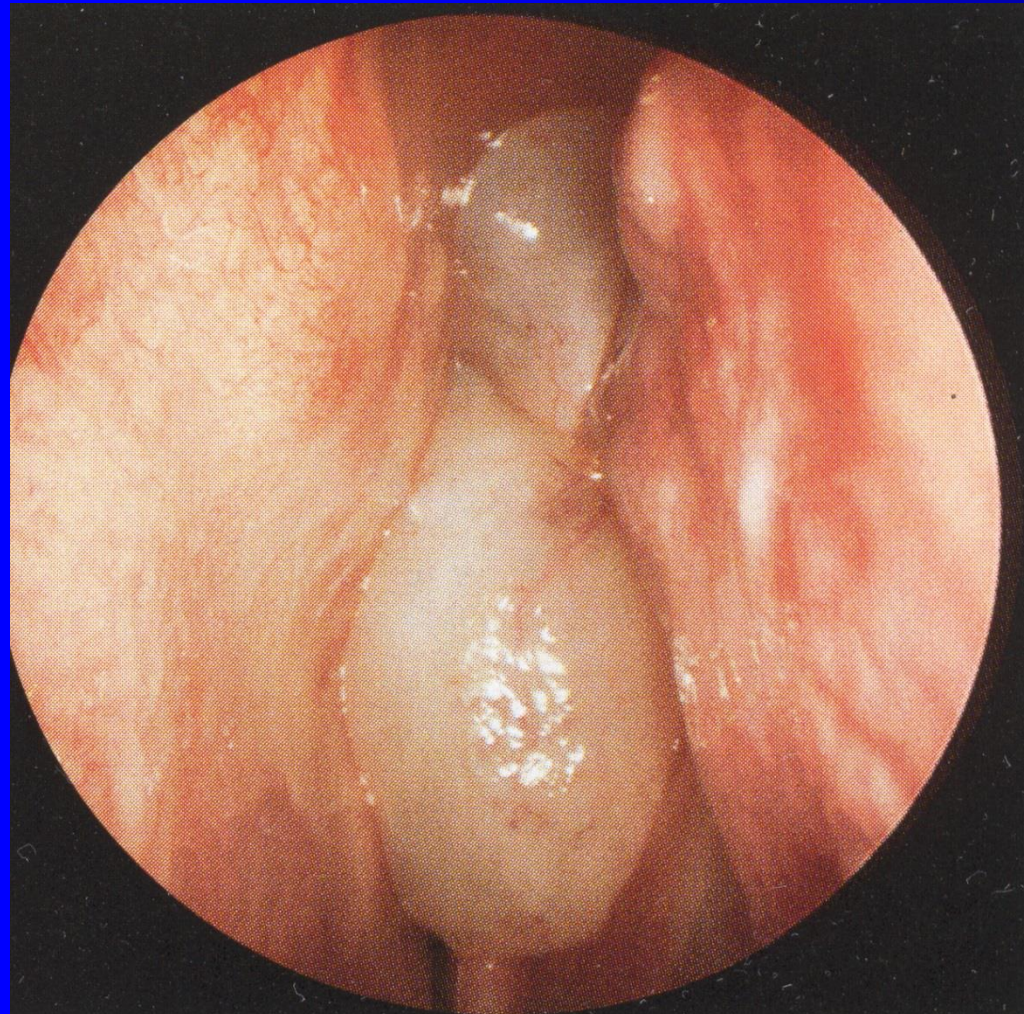
Mykotická sinusitida



Nosní polypy



Antrochoanální polyp



Klasifikace rinitid dle EPOS

1. Alergická

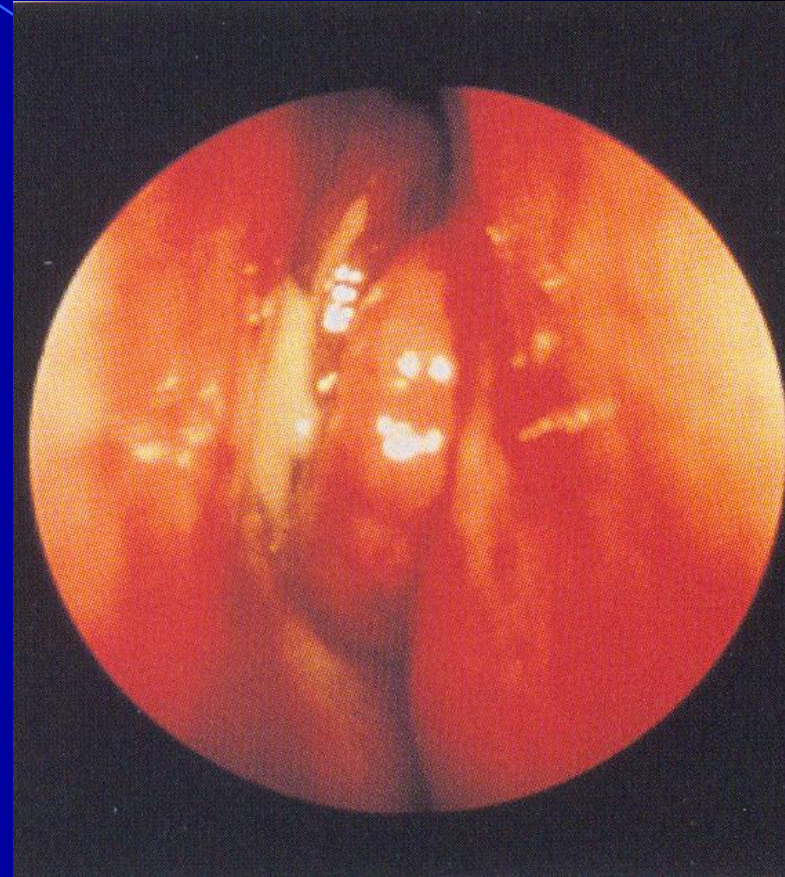
- Intermitentní (sezónní)
- Persistující (celoroční)

2. Infekční

- akutní
- chronická
 - specifická
 - nespecifická

3. Ostatní

- Vazomotorická (profesionální, hormonální, lékově indukovaná, iritační Alimentární, psychogenní, NARES (non allergic rhinitis with eosinofilia syndrome)
- Atrofická
- Idiopatická



Definice akutní rinitidy

zánět sliznice nosních a vedlejších dutin nosních, charakterizovaný alespoň dvěma z následujících symptomů, z nichž jeden by měl být nosní blokáda nebo nosní výtok,

+ - bolest/tlak v obličeji

+ - porucha čichu

A buď endoskopický náleznosních polypů a/nebo mukopurulentní sekrece a/nebo otoku/slizniční obstrukce a/nebo CT náleznoslničníchg změn.

Délka trvání do 12 týdnů.

(Fokkens WJ, Lund VJ, et al: European position paper on rhinosinuitis and nasa polyps 2012, rhinol suppl. 2012)

Akutní rinosinusitis

virová - vodnatá sekrece z nosu, mohou být celkové příznaky

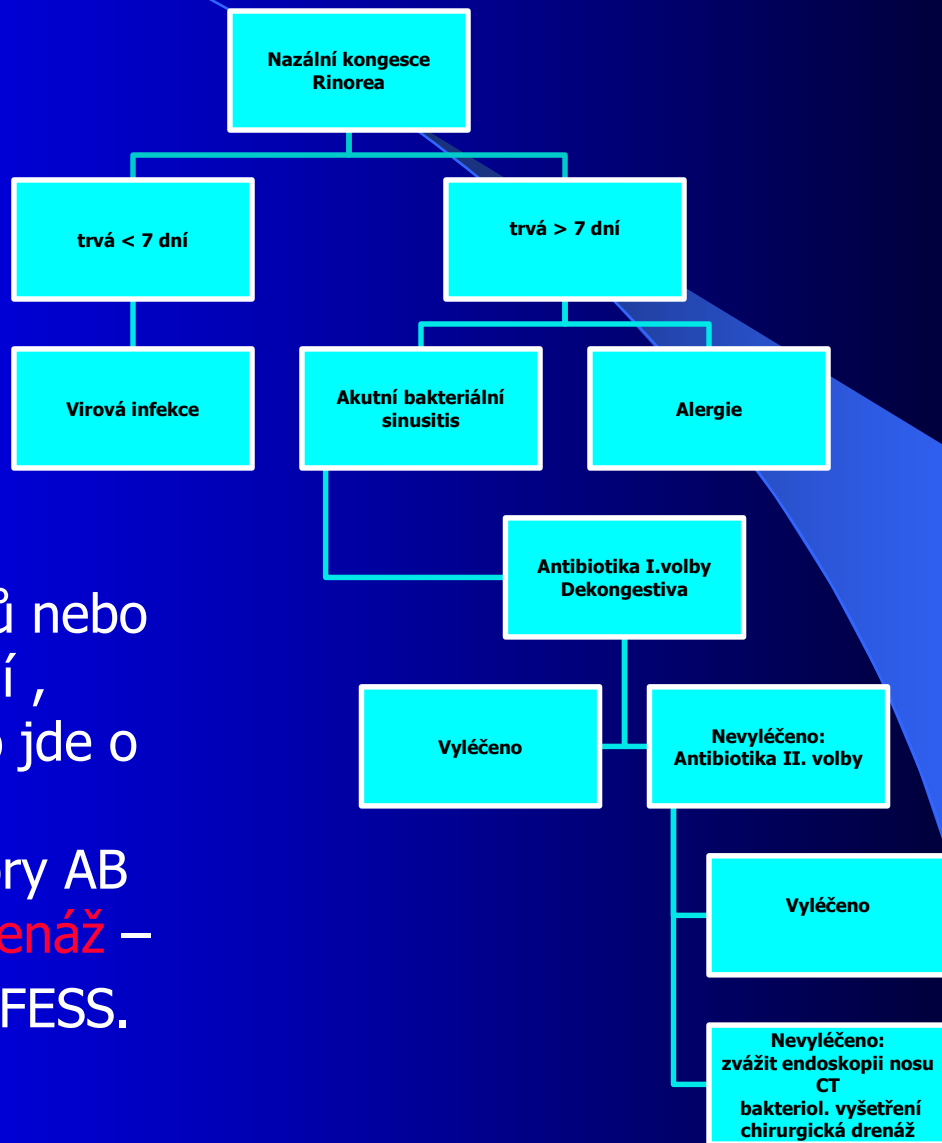
- stadium suché kongesce, profúzní sekrece, rezoluce
- symptomatická léčba jako prevence komplikací.

bakteriální sekundární infekce po virové rýmě.
Léčba – antibiotika, kortikoidy, antihistaminika, dekongesce.

mykotická

Akutní bakteriální sinusitis

(Cummings CHW et al: Otolaryngology Head and Neck surgery, Mosby 2003).



Nezlepší-li se pac. do 3-5 dnů nebo trvají příznaky déle jak 14 dní , většinou selhala **drenáž** nebo jde o bakteriální **resistenci**.

Zhoršuje-li se infekce navzdory AB léčbě, je třeba **chirurgická drenáž** – punkce, návrť čelní dutiny či FESS.

Podpůrná léčba

- **Dekongesce** sliznice v oblasti ostiomeatální jednotky a **zlepšení funkce respiračního řasinkového epitelu** - **nosní kapky** působící dekonesci a anemisaci (Nasivin, Sanorin, Mukoseptonex E, Vibrocil) a **perorální dekonjestiva+antihistaminika** (Clarinase, Disophrol aj.). Topická dekonjestiva by se neměla užívat déle jak 7 dní vzhledem k riziku vzniku medikamentózní rinitidy !
- **Mukolytika, klidový režim**
- **Dostatek tekutin**
- **Reflexní prohřívání** paží nebo dolních končetin ve vodní lázni o teplotě 45°C po dobu 30 min.
- Nahřívání **soluxem** - obvykle až ve stadiu hojení, za předpokladu volné drenáže dutin.

Klasifikace mykotických sinusitid

Klasifikace	Imunita	Prognóza	Léčba
Invazivní (Mucormycosis, Aspergillosis)	snížená	nejistá	Imunoterapie Chirurgie Amfotericin B
Chronická invazivní	normální	příznivá	Chirurgie antimykotika
Mycetom	normální	dobrá	Chirurgie
Saprofytická	normální	vynikající	Odstranění
Alergická	atopie	vynikající	Chirurgie, steroidy, imunoterapie

Antimykotika u invazivní mykotické sinusitidy

Infekce	Dávka	Alternativa
Aspergillus	Amphotericin B 1-1,5 mg/kg i.v.	Intraconazole 200 mg 2x denně
Candidiasis	Amphotericin B 1-1,5 mg/kg i.v.	Fluconazole 400-800 mg i.v. nebo 4x denně p.o.
Mucormycosis Zygomycetes, Rhizopus oryzae	Amphotericin B 1-1,5 mg/kg i.v.	neexistuje
Pseudallescherii	Ketoconazole 400-800 mg/den	Miconazole 200 mg 2x denně p.o.
Sporotrichosis	Amphotericin B 1-1,5 mg/kg i.v.	Intraconazole 200 mg 2x denně

Definice - Rhinosinusitis chronica

zánět sliznice nosních a vedlejších dutin nosních, charakterizovaný alespoň dvěma z následujících symptomů, z nichž jeden by měl být nosní blokáda nebo nosní výtok,

+ - bolest/tlak v obličeji

+ - porucha čichu

A buď endoskopický náleznosních polypů a/nebo mukopurulentní sekrece a/nebo otoku/slizniční obstrukce a/nebo CT náleznoslničníchg změn.

Délka trvání déle jak 12 týdnů.

(Fokkens WJ, Lund VJ, et al: European position paper on rhinosinuitis and nasa polyps 2012, rhinol suppl. 2012)

Epidemiologie chronické rýmy

- alergická a chronická nealergická rýma patří k civilizačním chorobám
- postihuje asi 25 % populace
- výskyt je vyšší u obyvatel měst
- okolo 50 % chronické neinfekční rýmy tvoří alergická rýma

Patogenetické faktory chronické rinosinusitidy

- ◆ **Systemové** (alergie, imunodeficiency, genetické/kongenitální faktory, mukociliární dysfunkce - Kartagenerův syndrom, mukoviscidóza, endokrinní)
- ◆ **Lokální** (anatomické – deviace septa, concha bullosa, neoplasmata, cizí tělesa)
- ◆ **Vnější** (infekční – virové, bakteriální, mykotické, chemické , kouření, medikamentozní, trauma, chirurgické)

(Sinus and Allergy Health Partnership, December 2003)

Stupeň

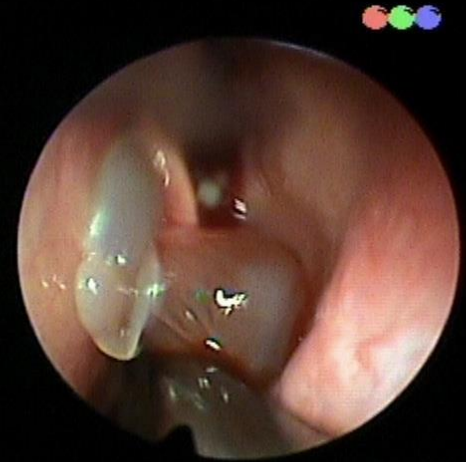
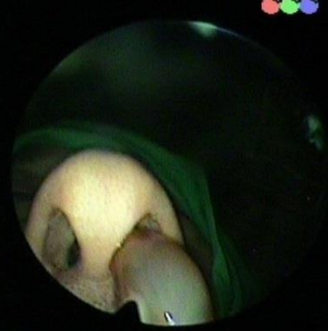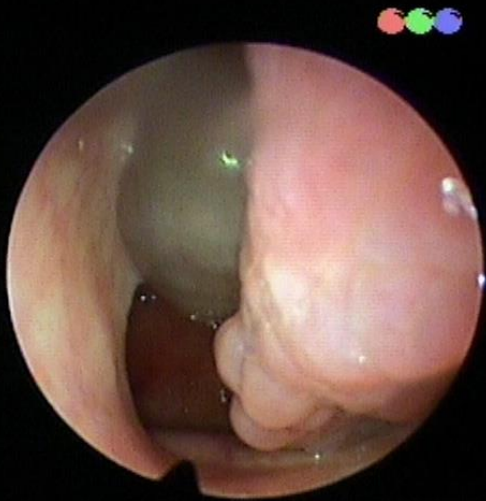
- mírná
- středně těžká
- těžká

Vizuálně analogová škála (VAS)

10 cm

Bez potíží

Největší potíže



Chronická rinosinusitis

Nosní polypy

Eosinofilie, IL-5

Klasifikace nosních polypů

- **Podle endoskopického nálezu**
- **CT skóre**
- **Podle systémové diagnózy**
- **Podle histologické klasifikace**
- **Podle Stammbergera**

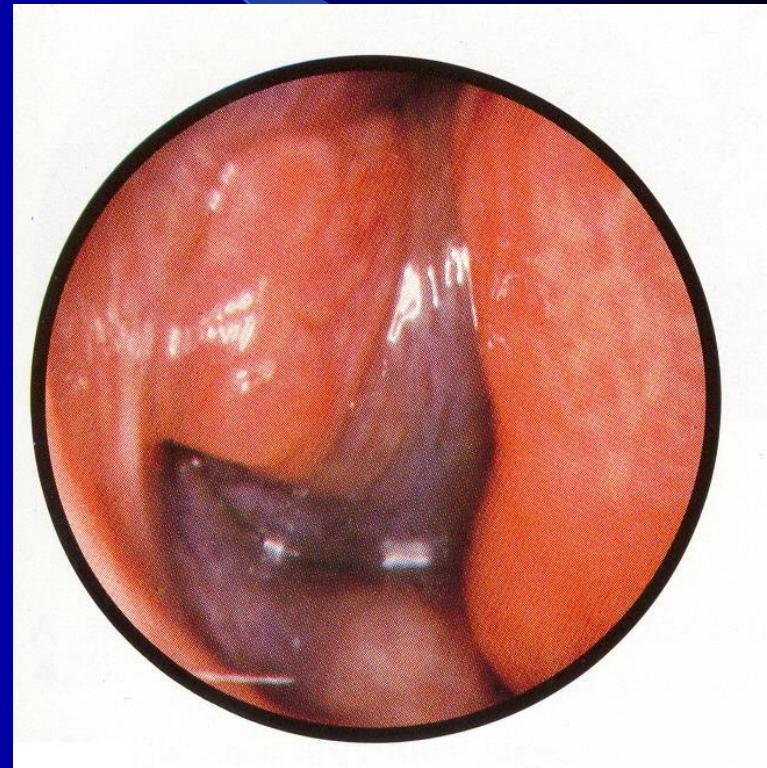
Rhinitis allergica

Persistující (celoroční)

Intermitentní (sezónní)

Stupeň

- mírná
- středně těžká
- těžká




Rhinitis allergica

- Lze prokázat IgE – zprostředkovaný mechanismus
- Projevy vznikají jako následek imunitní reakce zprostředkované specifickými IgE protilátkami.
- Její součástí je buněčný (T-lymfocyty, eozinofily) zánět nosní sliznice
- Příčinou tvorby IgE protilátek je atopická genetická predispozice (o konkrétních alergenech rozhodují HLA antigeny atopického jedince

Roztoč domácí

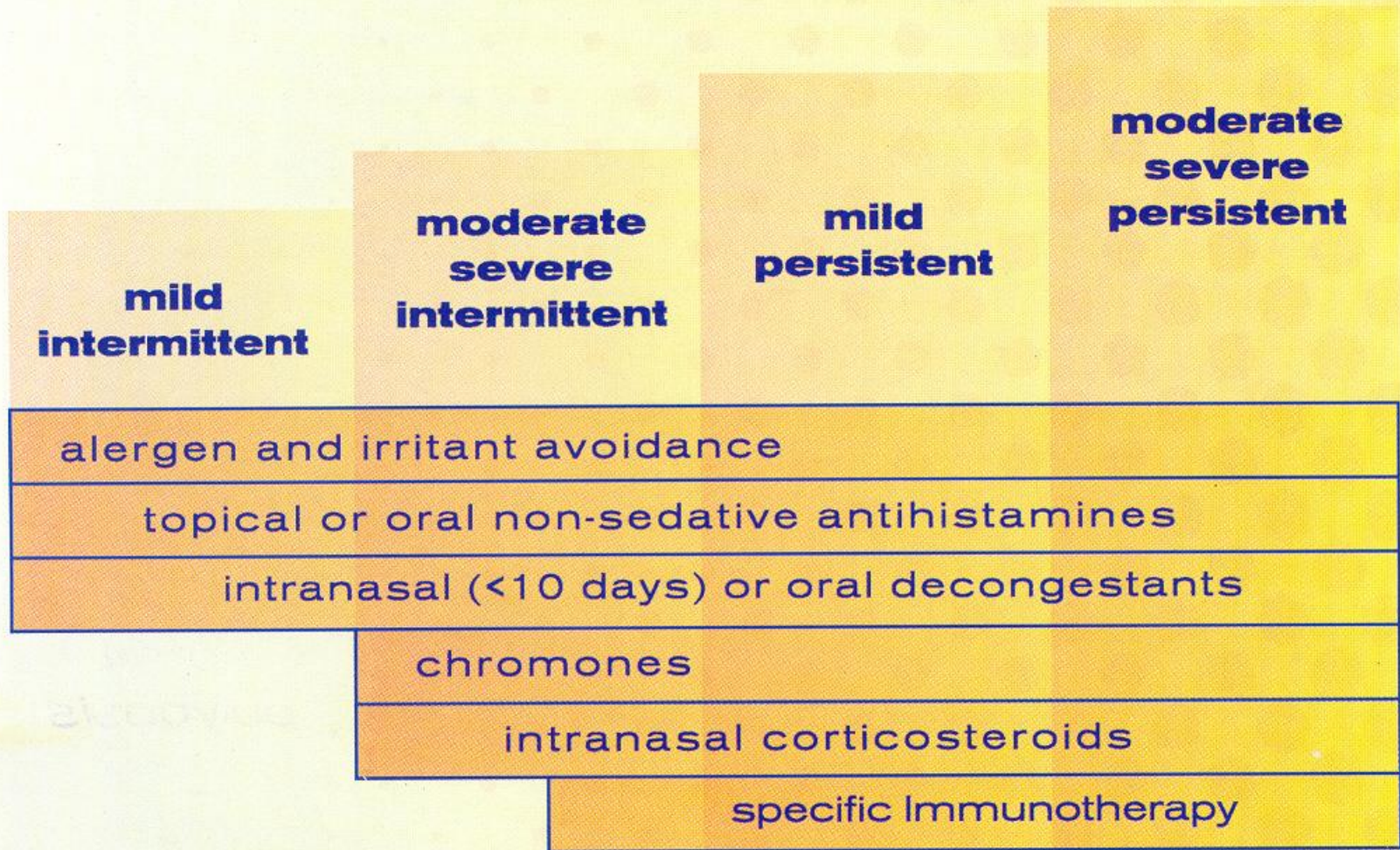
(*Dermatophagoides pteronyssinus*,
v elektronovém mikroskopu)



Rhinitis allergica - léčba

- **Edukace pacienta**
- **Eliminace alergenů – jsou-li známy a je-li to možné**
- **Farmakoterapie**
- **Specifická imunoterapie (SIT)**

Rhinitis allergica - léčba



adapted from: Management of Allergic Rhinitis and its Impact on Asthma 2001. ⁽¹⁾

Management of Allergic Rhinitis and its Impact on Asthma. Based on: Bousquet J. ARIA workshop report. J Allergy Clin Immunol 2001; 108 (5): 147-333.

Rhinitis vasomotorica

- Onemocnění nosní sliznice, které nemá strukturální podklad, není infekční, autoimunní ani alergické v tradičním slova smyslu.
- Má stejné příznaky jak perzistující alergická rýma.
- Na jejím vzniku se podílí faktory neimunitního charakteru.

(Charles W. Cummings, et al. Otolaryngology—Head & Neck Surgery,, Mosby)

Rhinitis vasomotorica

Vaso- vztah - ke krevním cévám

Motor- - k síle, pohybu

Rhinitis- - k zánětlivým stavům
nosní sliznice

Rhinitis vasomotorica

- Neurovaskulární reakce na různé podněty: mechanické, chemické, stres and psychickou zátěž
- Manifestace

**sympaticko-parasympatické
neurovaskulární nerovnováhy**

Rhinitis vasomotorica - příčiny

- 1. Rinitida vyvolaná léky**
 - a. Antihypertensiva**
 - b. Nadužívání nosních kapek/sprejů**
 - c. Kokain**
 - d. Hormony**
- 2. Těhotenství a "premenstruální rinitida"**
- 3. Hypothyroidismus**
- 4. Emocionální důvody**
- 5. Vyvolaná změnami teplot**
- 6. Rinitida z podráždění a vlivů zevního prostředí**
- 7. Rinitida z chuťových podnětů**
- 8. Konečná fáze vaskulární atonie u chronické alergické nebo zánětlivé rinitidy**
- 9. Rinitida z polohy**
- 10. Paradoxní nosní obstrukce a nosní cyklus**
- 11. Rinitida neventilovaného nosu (laryngektomie, choanální atrézie, adenoidní hyperplázie)**
- 12. Kompenzatorní hypertrofická rhinitis**
- 13. Eosinophilic and basophilic nonallergic rinitida**
- 14. Ostatní systémové příčiny: syndrom vena cava sup., Hornerův syndrom, cirrhosis, uremia**
- 15. Idiopathická rinitida**

Příznaky vazomotorické rinitidy

- „ucpaný nos“ – nosní kongesce, obstrukce
- Sekrece z nosu - rhinorrhea - **vodnatá sekrece** (podobně jako u alergie nebo virové infekce)
 - Výtěr z nosu s velkým množstvím eozinofilů typický pro alergii nebo NARES
 - Žlutý hnisavý – bakteriální infekce (neutrofilů)
 - Krvavý nebo krustózní a ulcerace typické pro bakteriální infekci, nádor nebo granulomatózu
- Svědění v nose, záchvaty kýčání
- Porucha čichu
- Pocit sucha v nose
- Oční příznaky
- Bolest hlavy
- Celkové příznaky

Rhinitis vasomotorica – diagnóza

- **Rtg paranas. dutin je normální**
- **Zvýšené množství zánětlivých mediátorů a buněk**
 - Histamin, leukotrieny, prostaglandiny, neuropeptidy aj.
- **Negativní kožní alergenové testy**
- **V nosním sekretu nejsou přítomny eozinofily**
- **Pozitivní odpověď na histaminový kožní test**

Diagnóza

Anamnéza	Rodinná, faktory zev. prostředí, chemikálie
ORL klinické vyšetření	Rinoskopie, endoskopie nosu, nosohltanu a paranasálních dutin
Zobrazovací metody	Semiaxiální rtg, CT scany obličej. skeletu
Alergologické testy	Kožní testy, vyšetření celkových IgE, hodnoty a určení specifických IgE v séru
Kultivace	Bakteriologické vyšetření
Cytologie	Vyšetření zánětlivé celulizace
Vyšetření mukociliární funkce	Nazální mukociliární clearance (např. sacharinový test) nebo určení frekvence ciliárních kmitů, elektronová mikroskopie
Nosní průchodnost	Rinomanometrie
Vyšetření čichu	Vyšetření čichového prahu

Terapie rinitidy

Anamnéza
ORL vyšetření
Rtg, CT
alergologické testy
kultivace, cytologie
nosní průchodnost
vyšetření čichu

Alergie
- sezónní
- celoroční

vyloučit expozici
alergenu
antihistaminikum
topický steroid

Alergolog
přehodnotit
zvážit imunoterapii

Infekce
- akutní
- chronická

antibiotika
dekongestiva?
kortikoidy?

Ostatní
- Nares,
- hormonální,
- idiopatická
- Wegenerova
granulomatóza
- tumor aj...

Anatomické změny
(septum, skořepy...)

topický steroid
lokální anticholin-ergika

Otolaryngolog
chirurgická léčba

Konzervativní léčba vasomotor. rinitidy I.

Doporučuje se:

- **Spát na lůžku s hlavou předkloněnou v úhlu 30 stupňů (horní část lůžka zvednuta)**
- **Spát a pracovat v prostředí s chladným vzduchem (ale ne ve studeném prostředí, tělo udržovat teple (zvláště končetiny a hlavu))**
- **Pravidelně cvičit (nastavení vazomotorického tonu).**
- **Vyhnout se známým dráždivým látkám, zvláště tabákovému kouři.**

Terapie chronické rinosinusitidy

- **Medikamentózní**
- **Chirurgické**
 - **Klasická rinochirurgie**
 - **Funkční endonazální (endoskopická) chirurgie – FESS**

Klasická rhinochirurgie

- Přístupová cesta – přes zdravé tkáně
- Odstraňuje se veškerá sliznice
- Často nefyziologická komunikace do nosu

Čelistní dutina – sec. **Caldwell-Luc**

Čichový labyrint – sec. **Moure**

Čelní dutina – sec. **Jansen-Ritter**

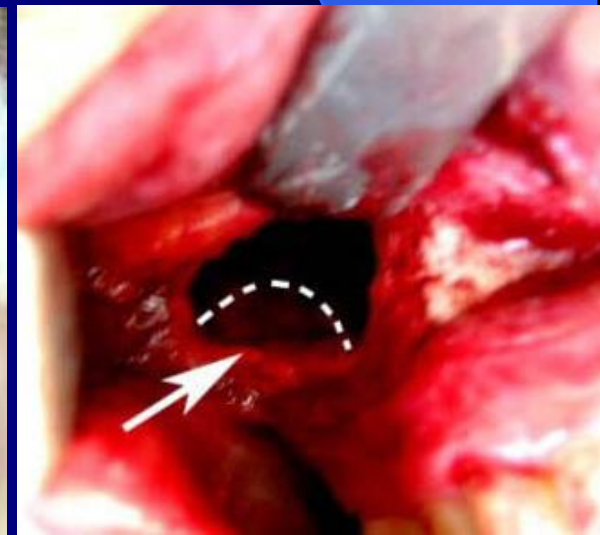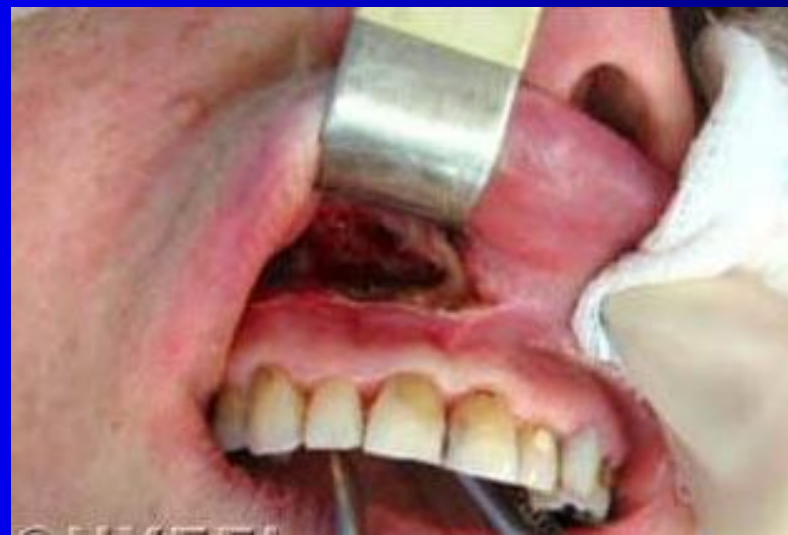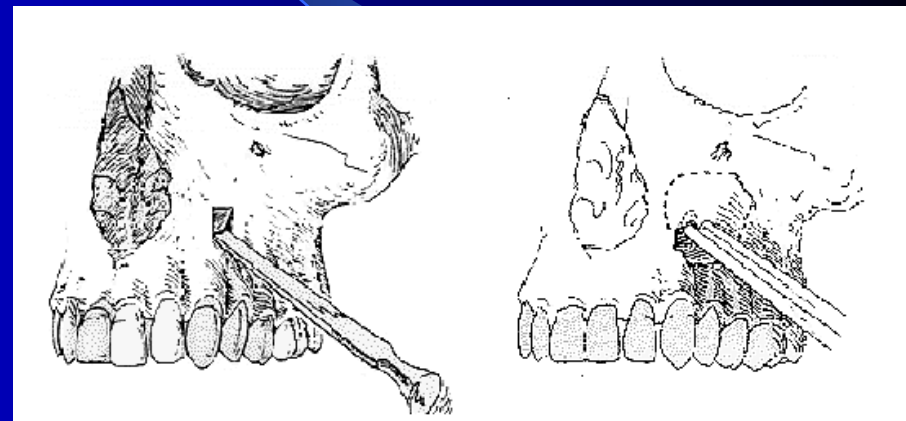
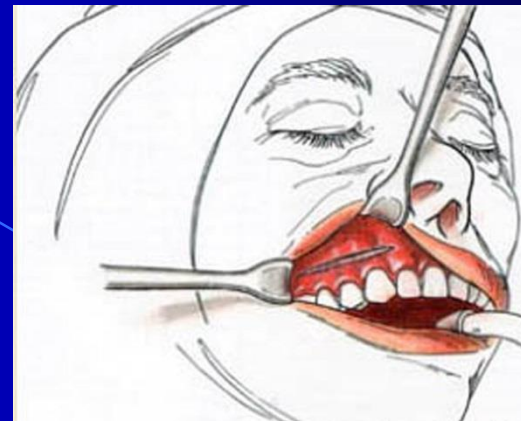
Caldwell-Luc

George Walter Caldwell
1866-1946

Henri Luc 1855-1925

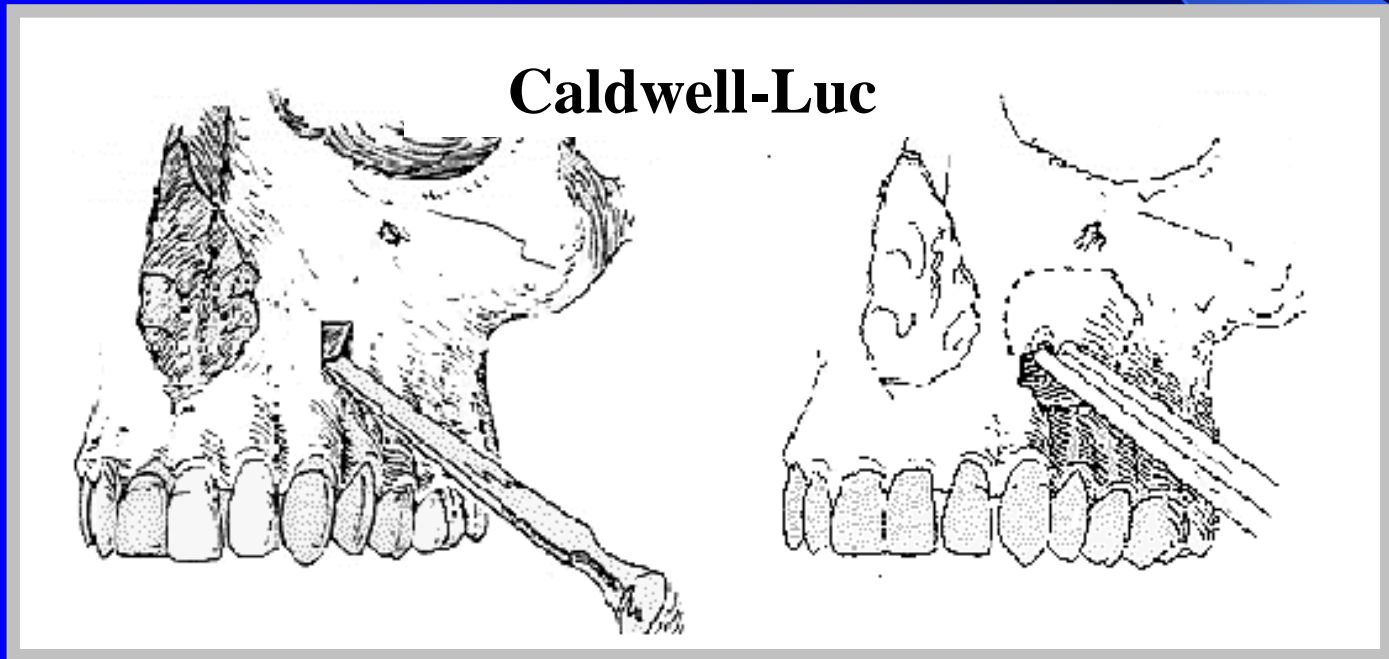
1889

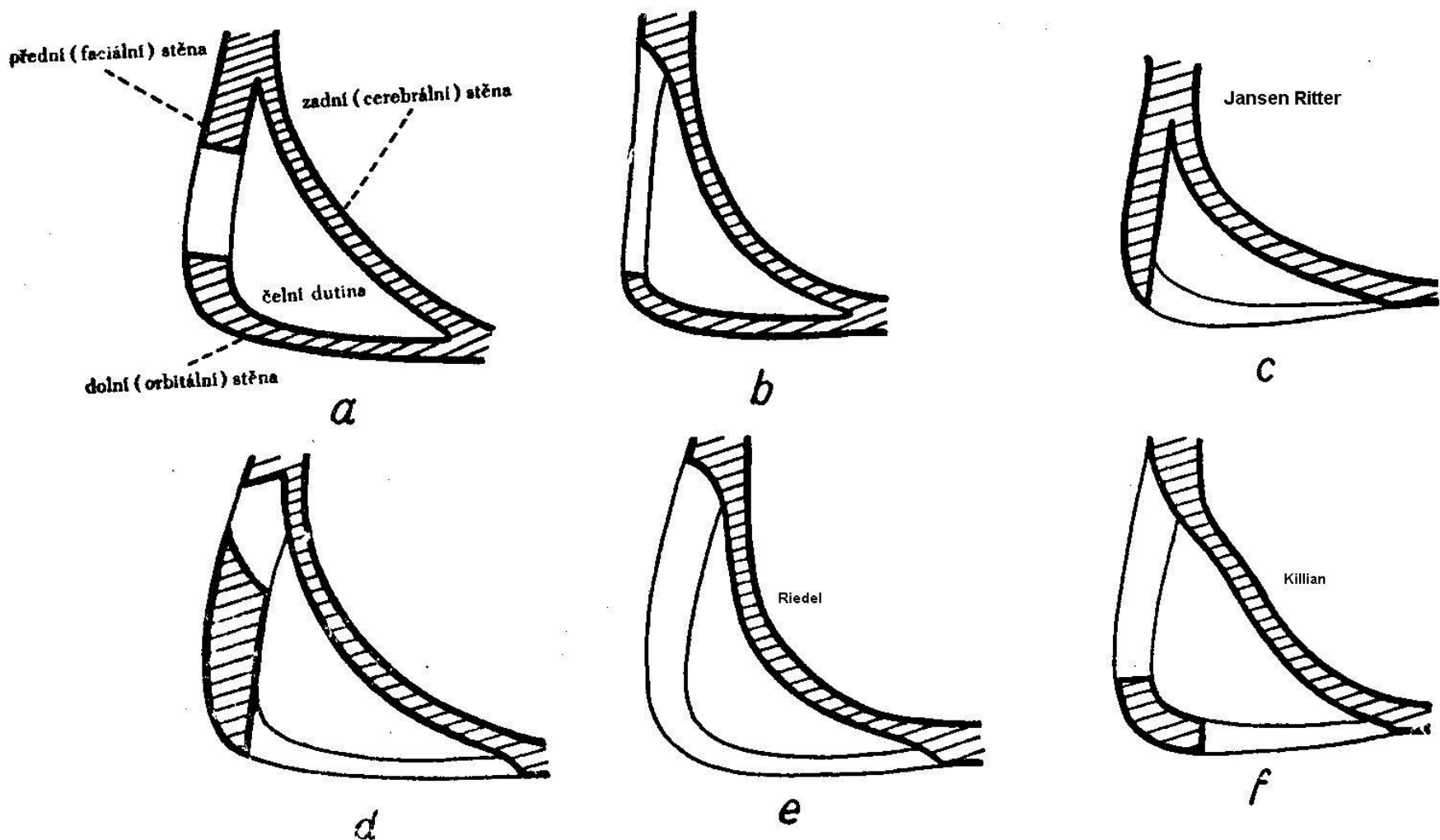
1893



Klasická rinochirurgie

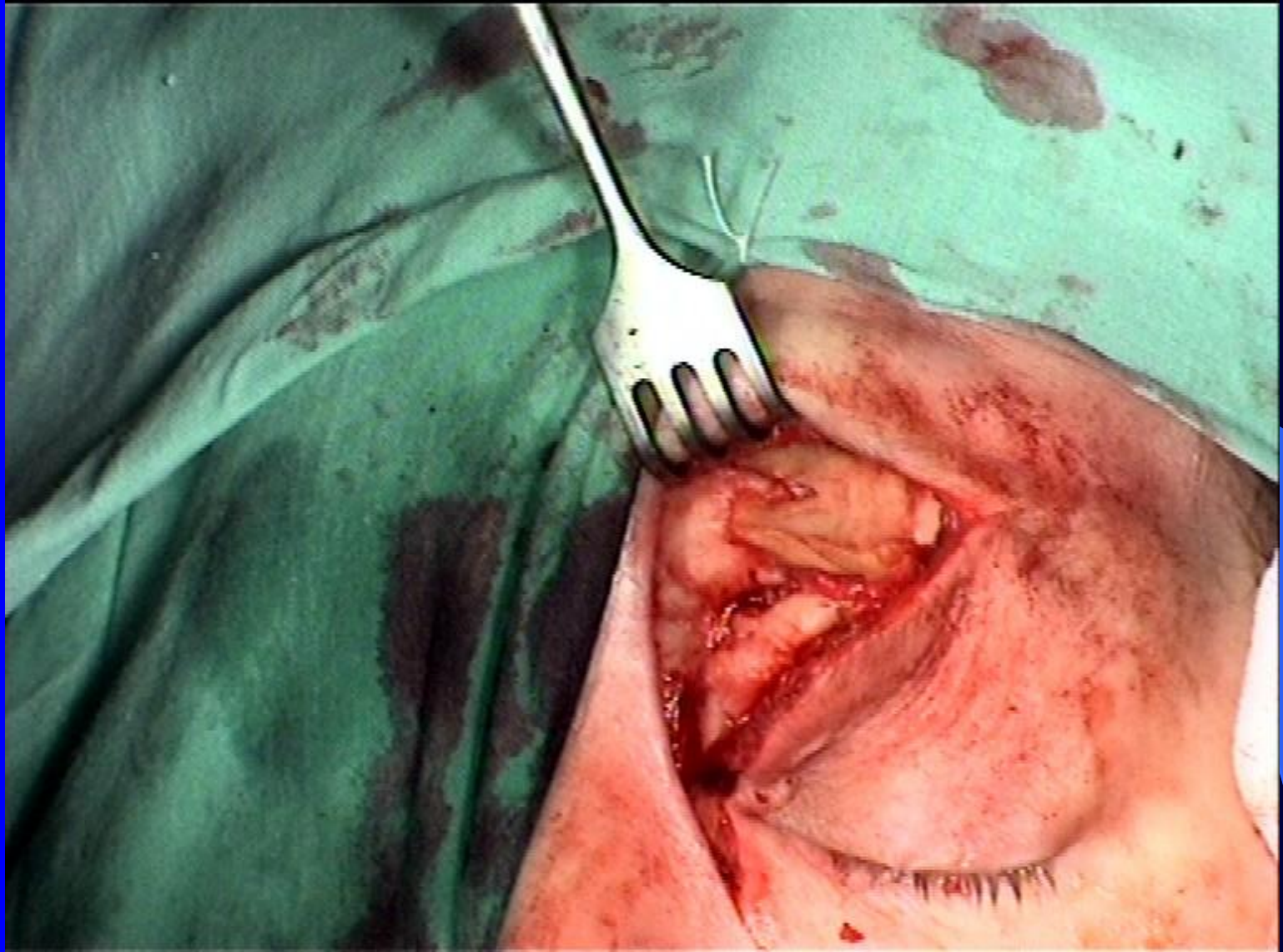
- nepřiměřená radikalita
- vysoká míra iatrogenních komplikací (otoky, bolesti, poruchy inervace)



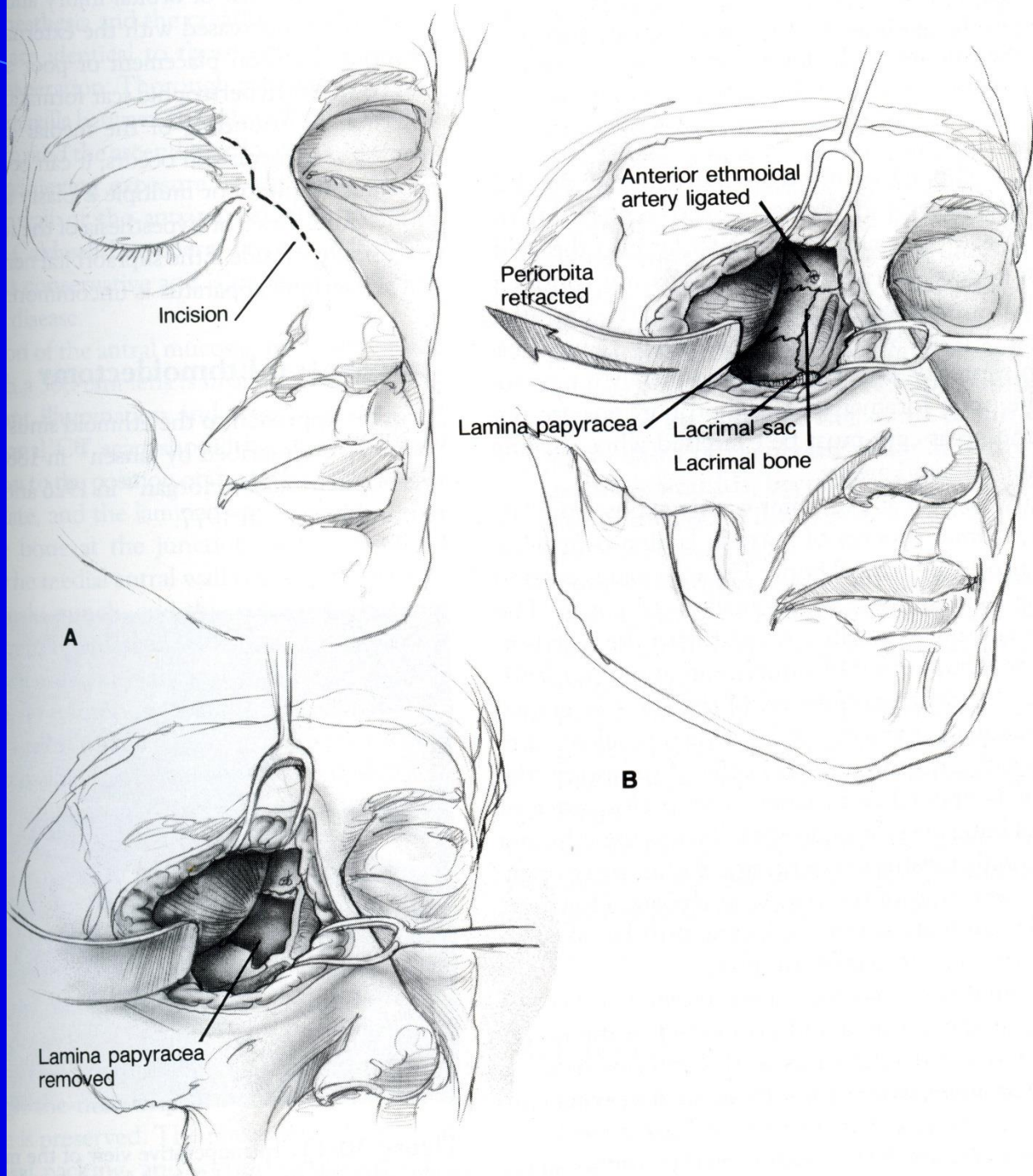


Různé typy operací čelních dutin (podle Denkera-Kahlera) II. str. 787

- a) Ogston-Luc - b) Kuhnt - c) Jansen-Ritter při nízké čelní dutině
 d) Jansen-Ritter při vysoké čelní dutině - e) Riedel - f) Killian



Zevní ethmoid- ektomie



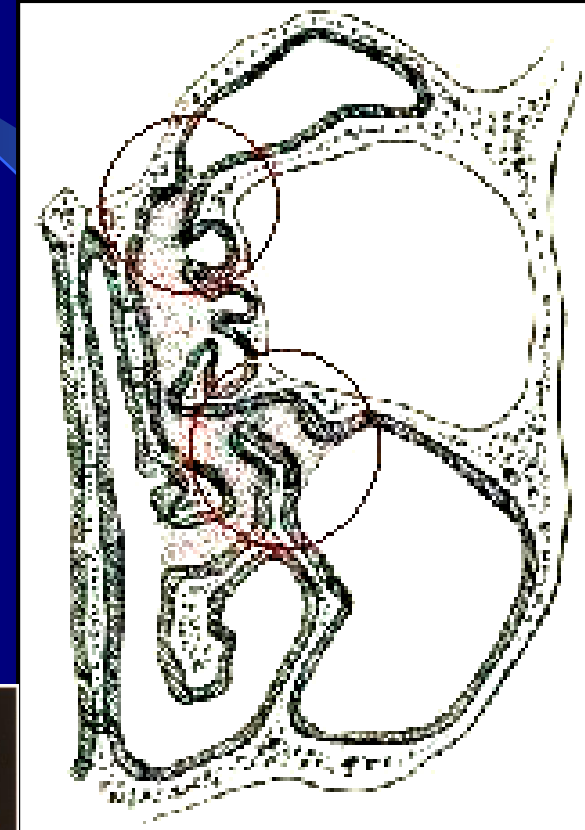
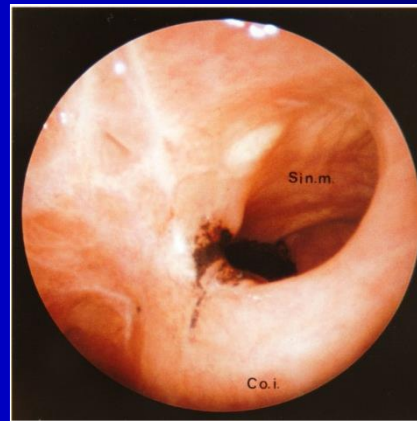
Klasická rinochirurgie - indikace

- kde opakovaná endonazální chirurgie s konzervativní terapií lege artis selhala
- některé atypické formy sinusitid - mykotická sinusitis (aspergilom)
- zánětlivé komplikace sinusitid
- tumory PND
- stavy po traumatech
- imunodeficientní stavy, kongenitální onemocnění

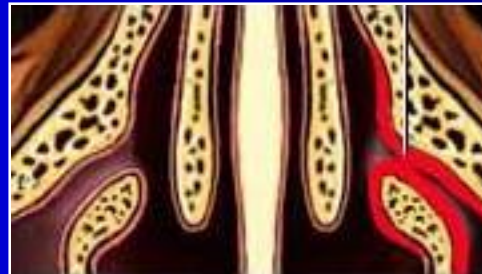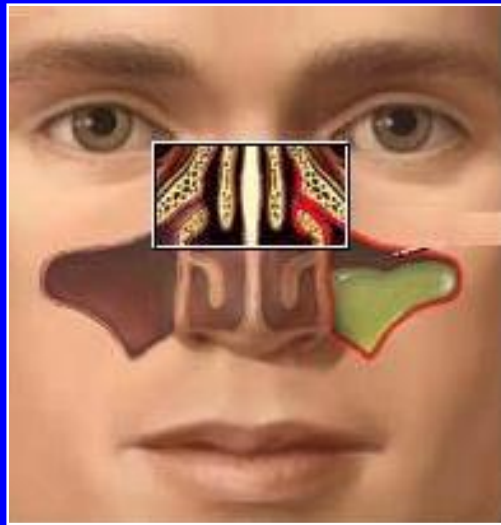
Functional endonasal sinus surgery (FESS)

Základní postuláty

- Patologicky změněná sliznice nosu a PND má schopnost restituce a proto musí být maximálně šetřena
- Aby mohlo k restituci dojít, musí být obnovena ventilace a drenáž dutin fyziologickým způsobem
- Epicentrum rinogenních sinusitid leží v čichovém labyrintu



Patogeneze chronické rinosinusitidy – circulus vitiosus



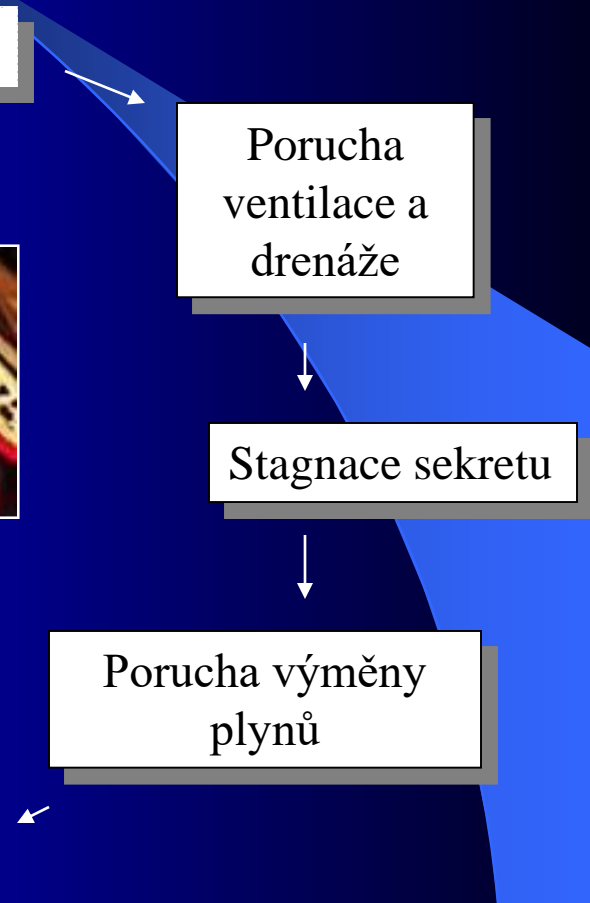
Uzávěr ostia

Porucha ventilace a drenáže

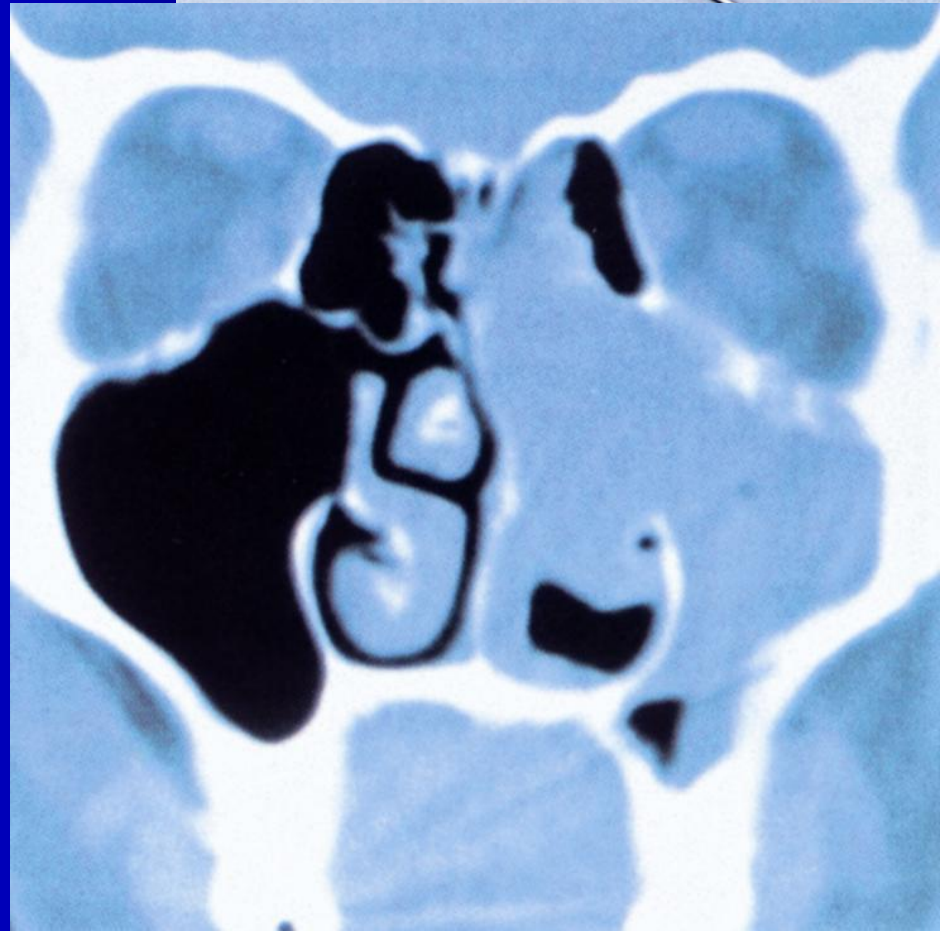
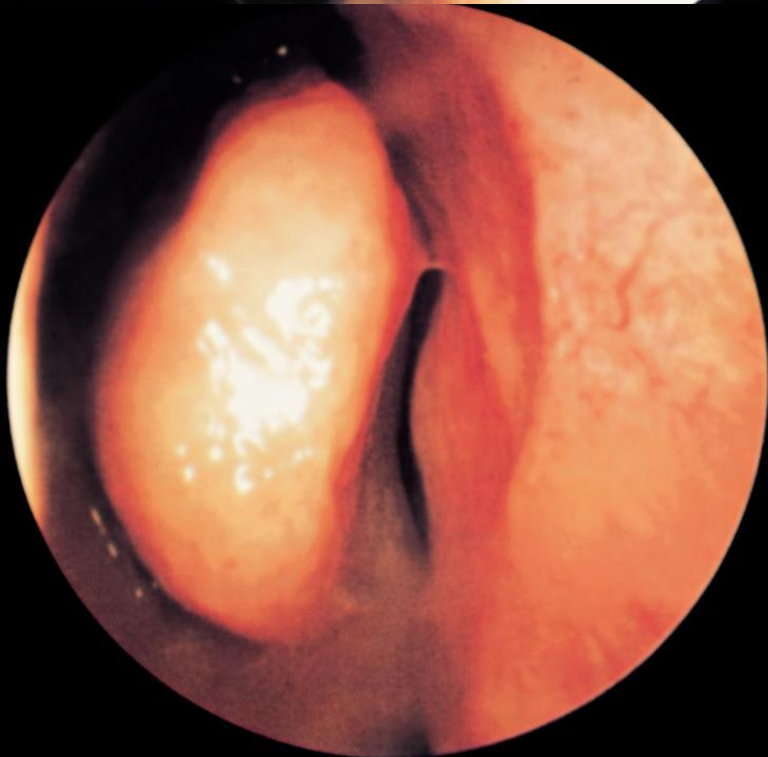
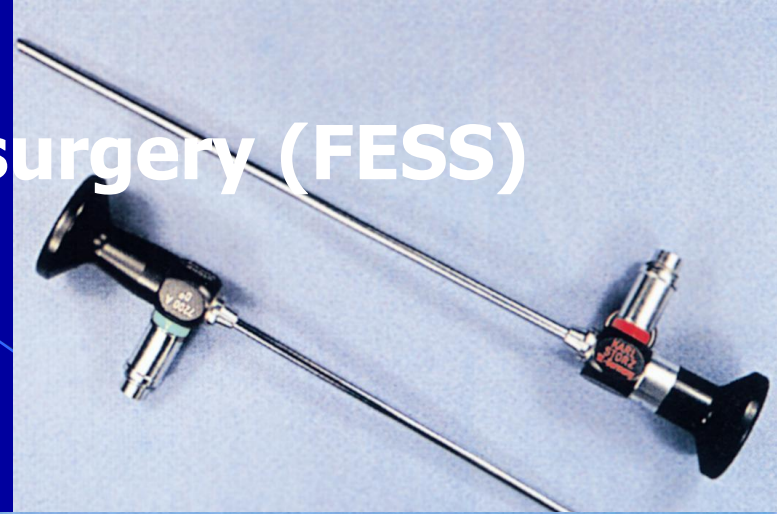
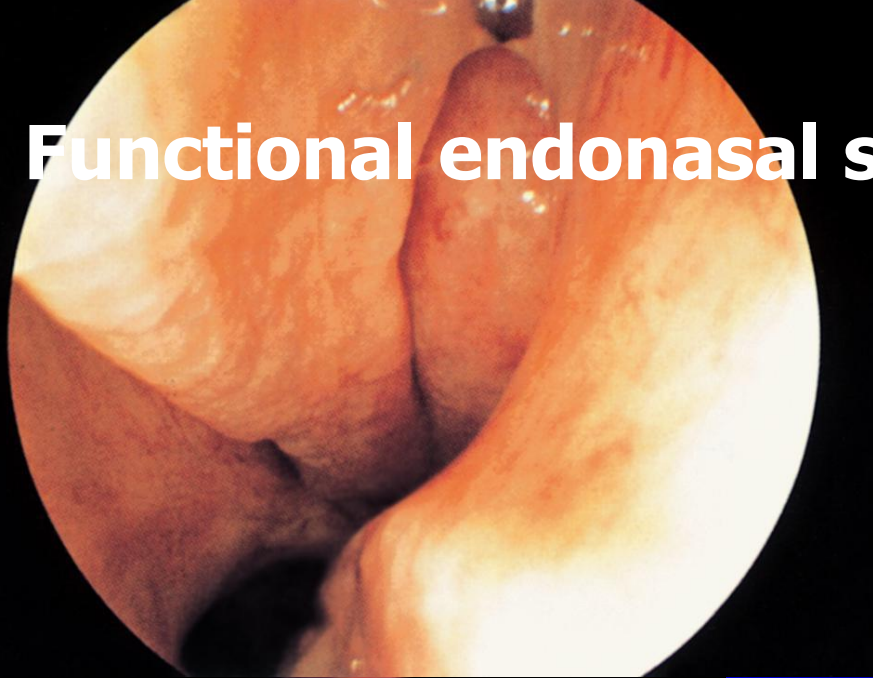
Stagnace sekretu

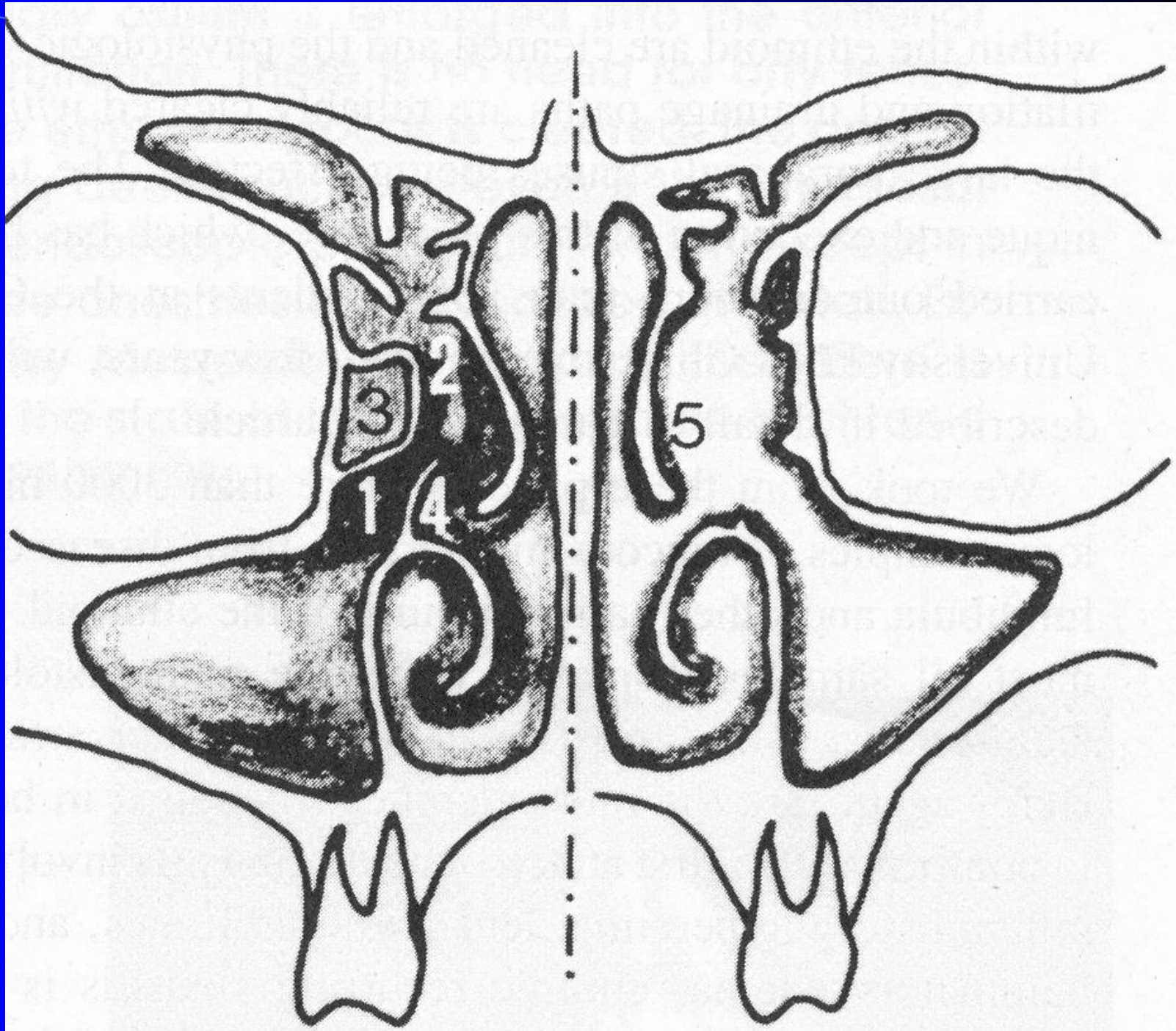
Porucha mukociliárního transportu

Porucha výměny plynů



Functional endonasal sinus surgery (FESS)





Možnosti FESS

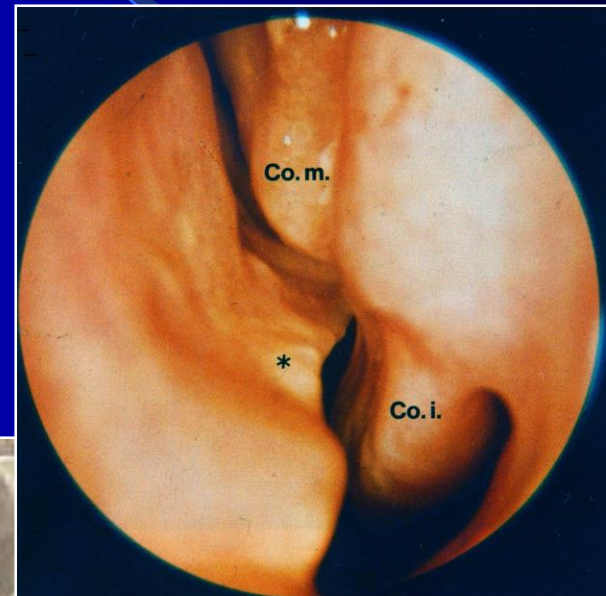
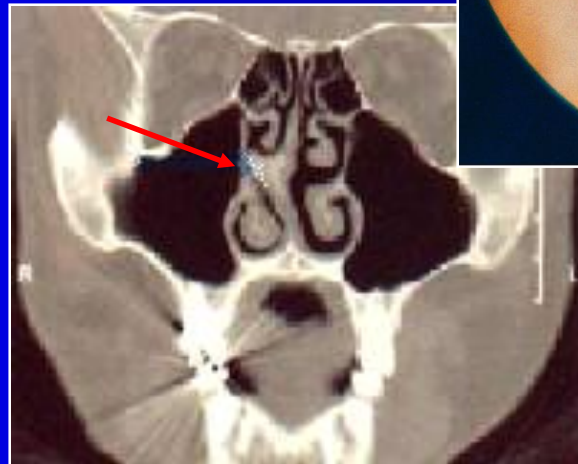
- Jen některé operace lze považovat za **kauzální** - operace chronických infekčních zánětů , cyst a různých strukturálních změn znemožňující ventilaci (deviace nosní přepážky, pneumatisace střední skořepky aj.)
- nazalizace a zpřístupnění sliznice PND konzervativní léčbě - **symptomatické operace** - **součástí komplexní léčby**

Druhy výkonů

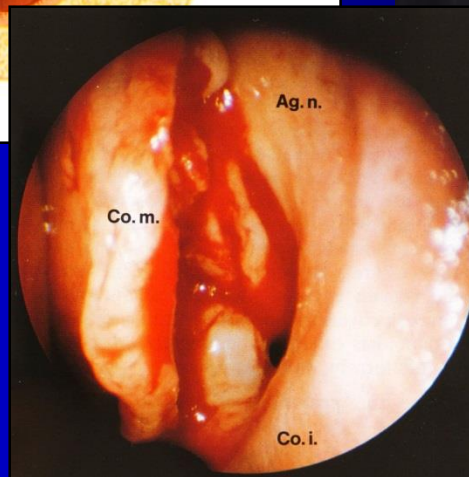
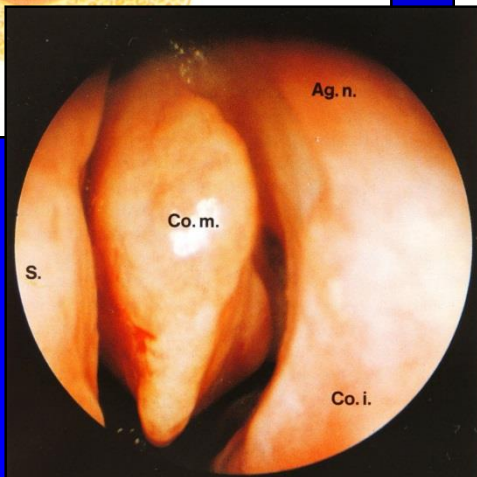
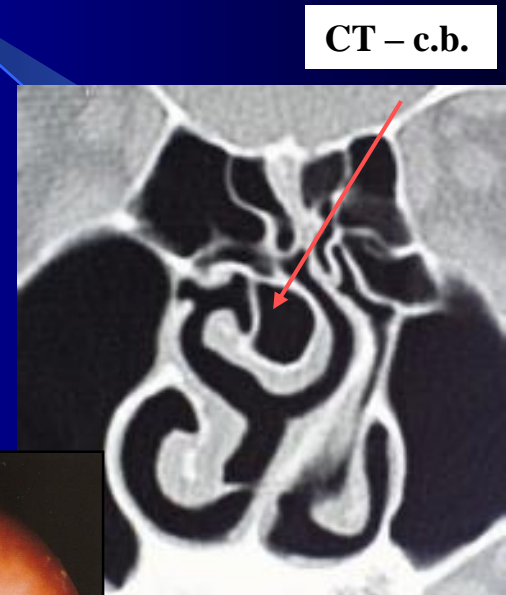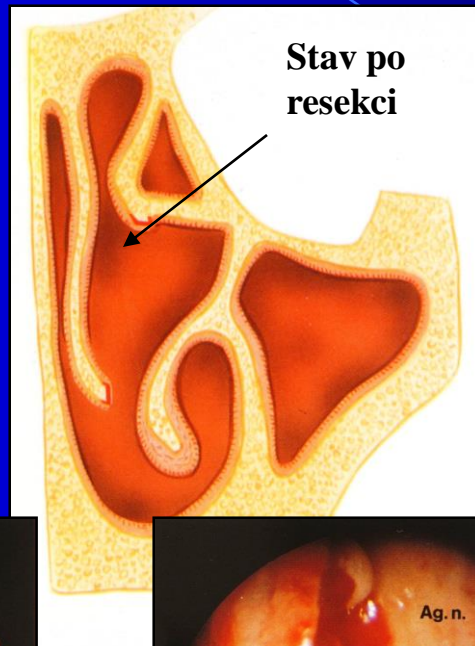
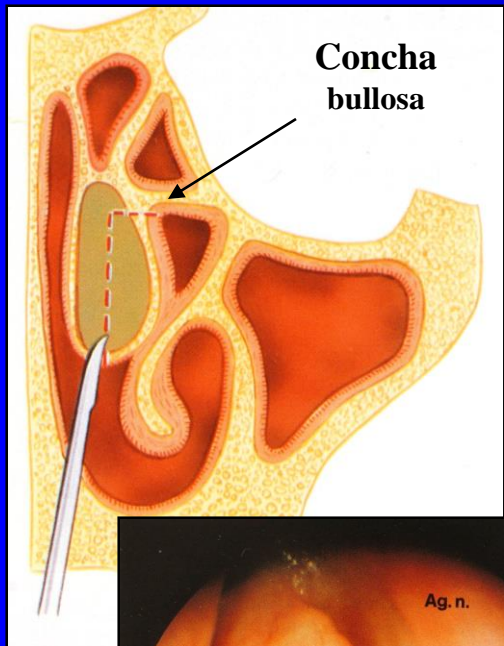
- **Operace strukturálních změn v dutině nosní** (deviace přepážky nosní, concha bullosa)
- **Operace jedné dutiny** (supraturbinální antrostomie, sfenoidotomie, frontální sinotomie, etmoidektomie)
- **Pansinus operace** („Wigandův komplet“)

Operace nosní přepážky

- endoskopické resekce (hrany, spiny)

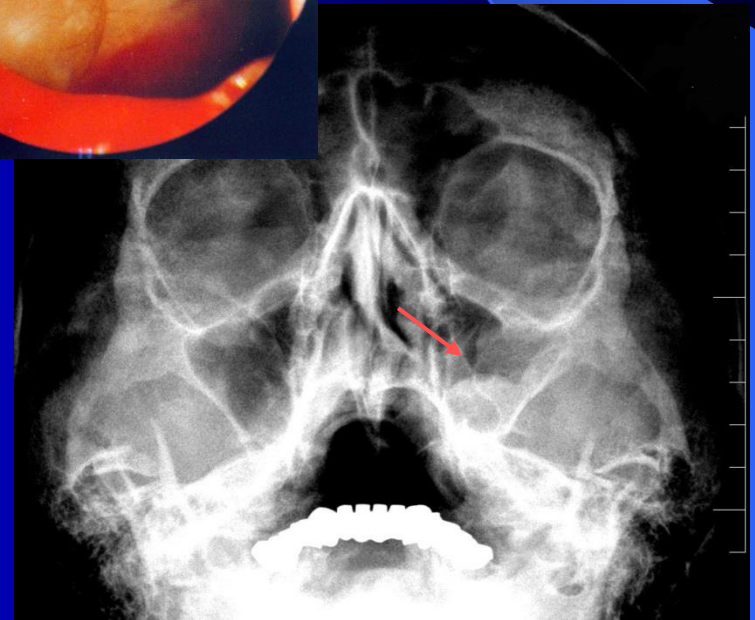
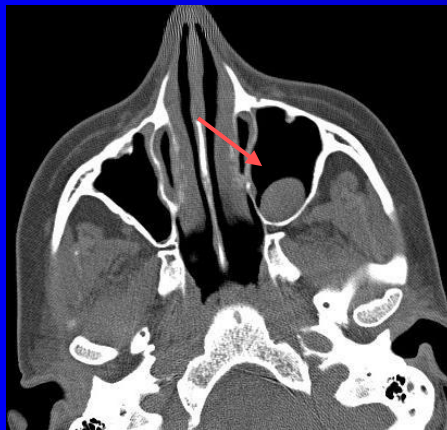
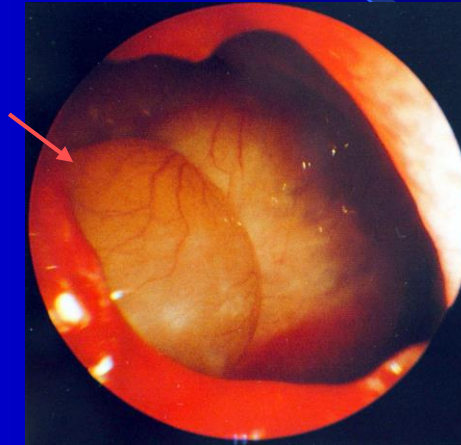
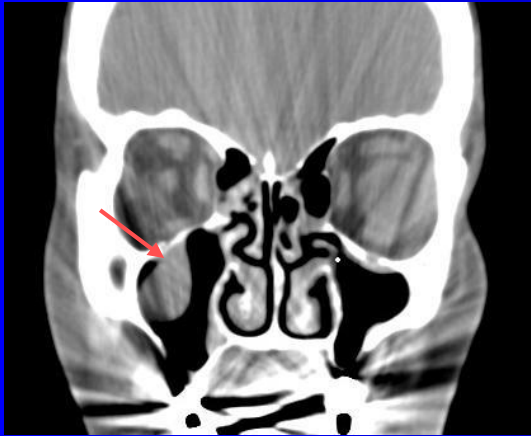


Resekce concha bullosa



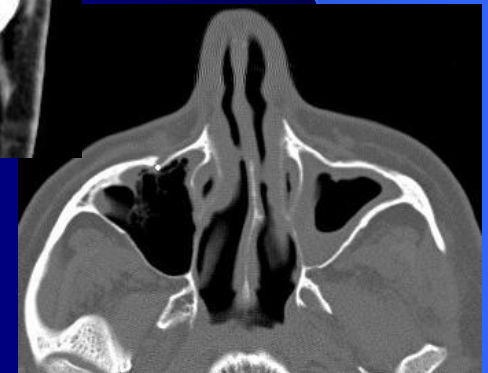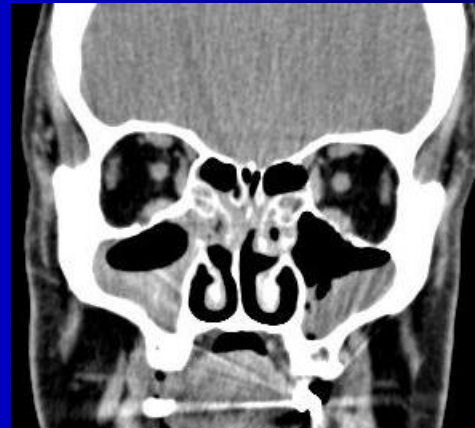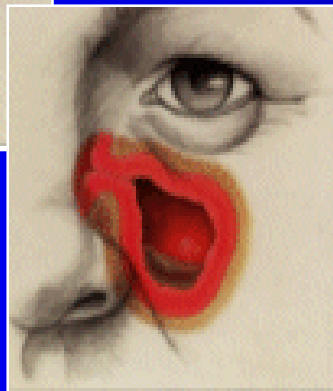
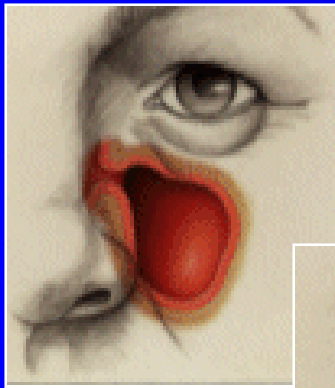
Sinoskopie maxilární

mukozní cysta v antru



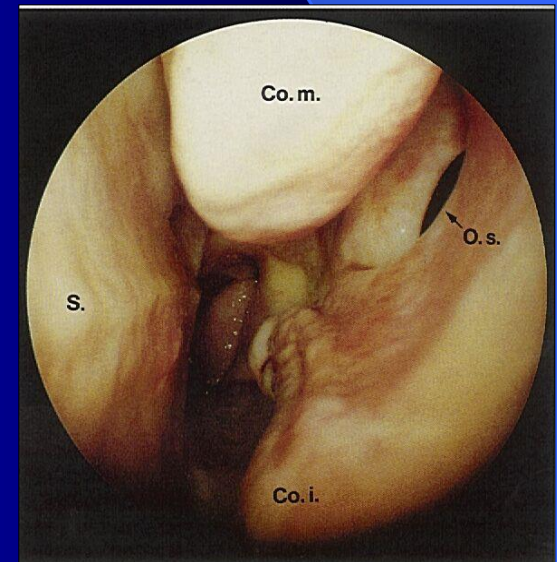
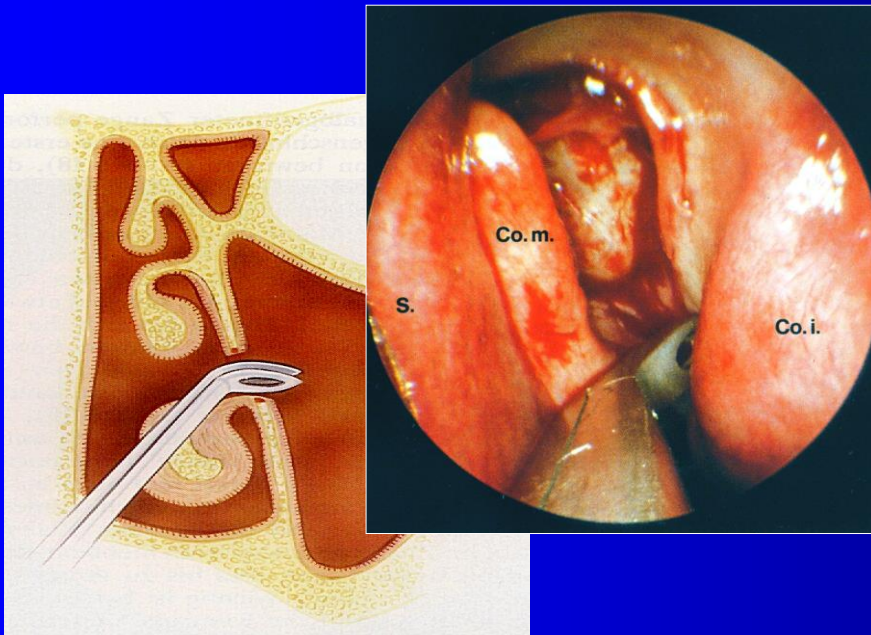
Supraturbinální antrostomie

Indikace - chronické záněty čelistní dutiny, kdy patologický proces zasahuje OMJ



Supraturbinální antrostomie

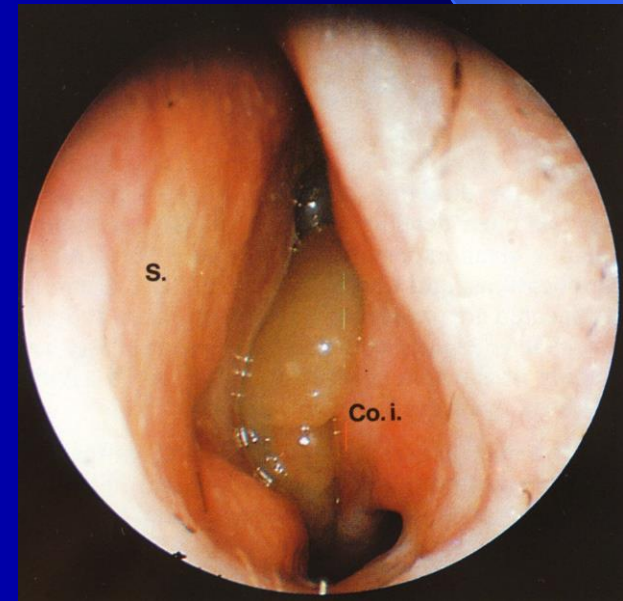
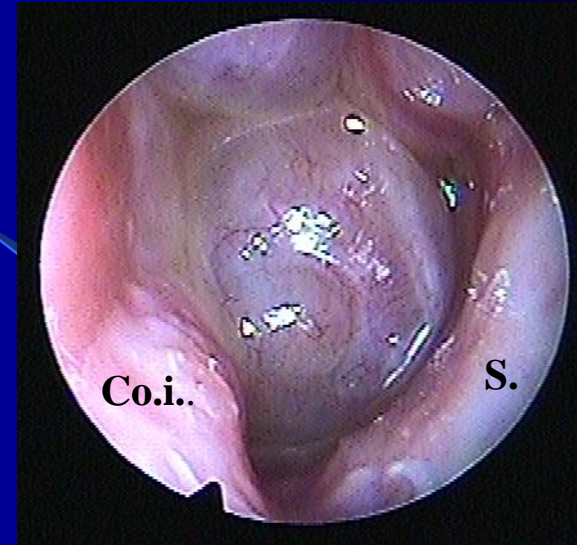- obnovení komunikace mezi dutinou nosní a čelistní
- často součástí rozsáhlejší operace



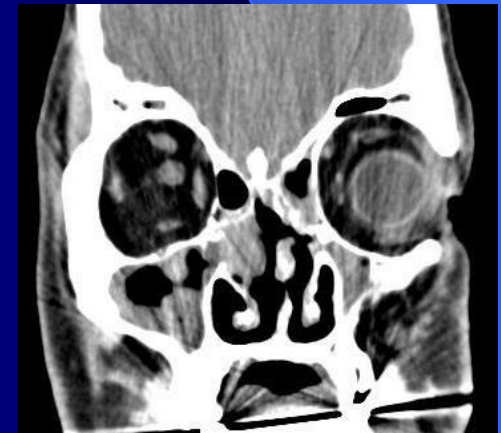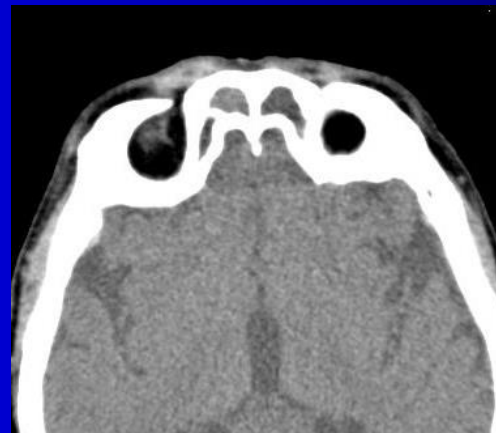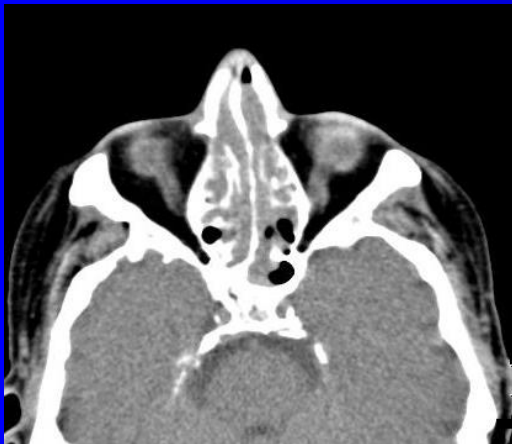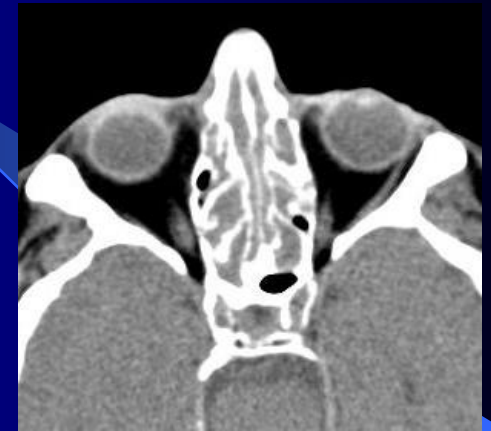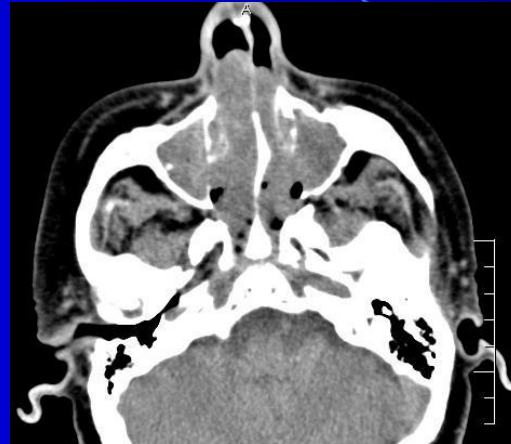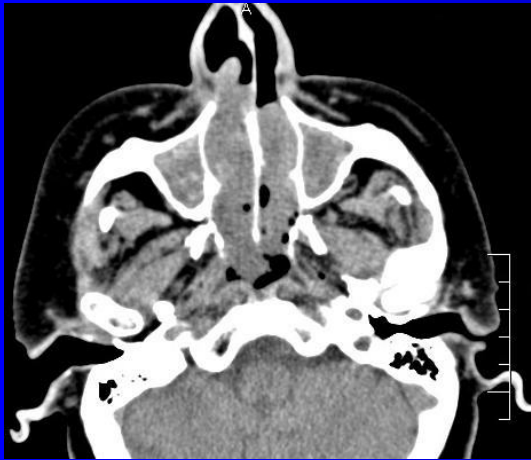Pansinus operace

Indikace : chronické záněty s polypózou

Cíl : otevření ethmoidálních sklípků, odstranění polypozně změněné sliznice a nazalizace velkých PND



Pansinus operace - CT



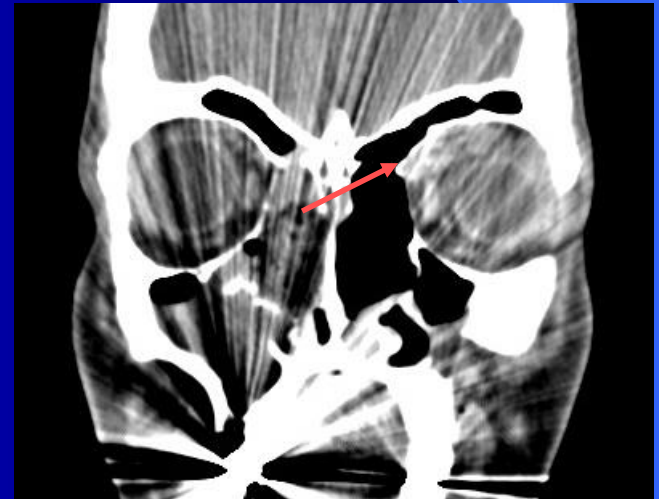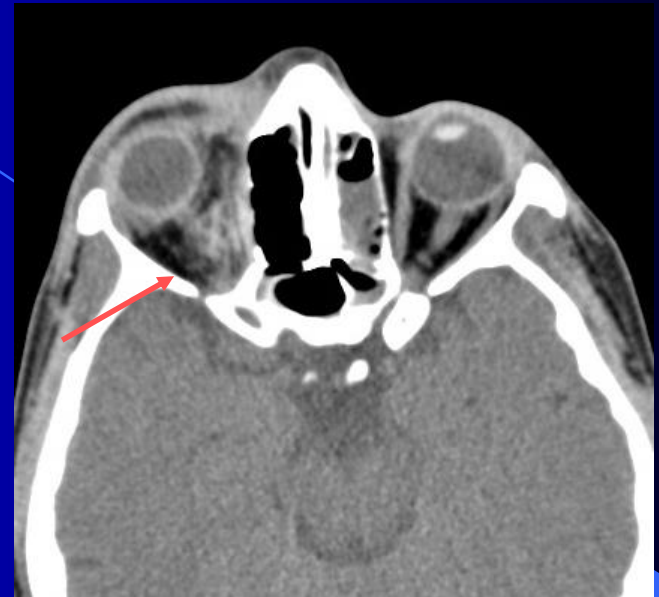
Komplikace

● Malé

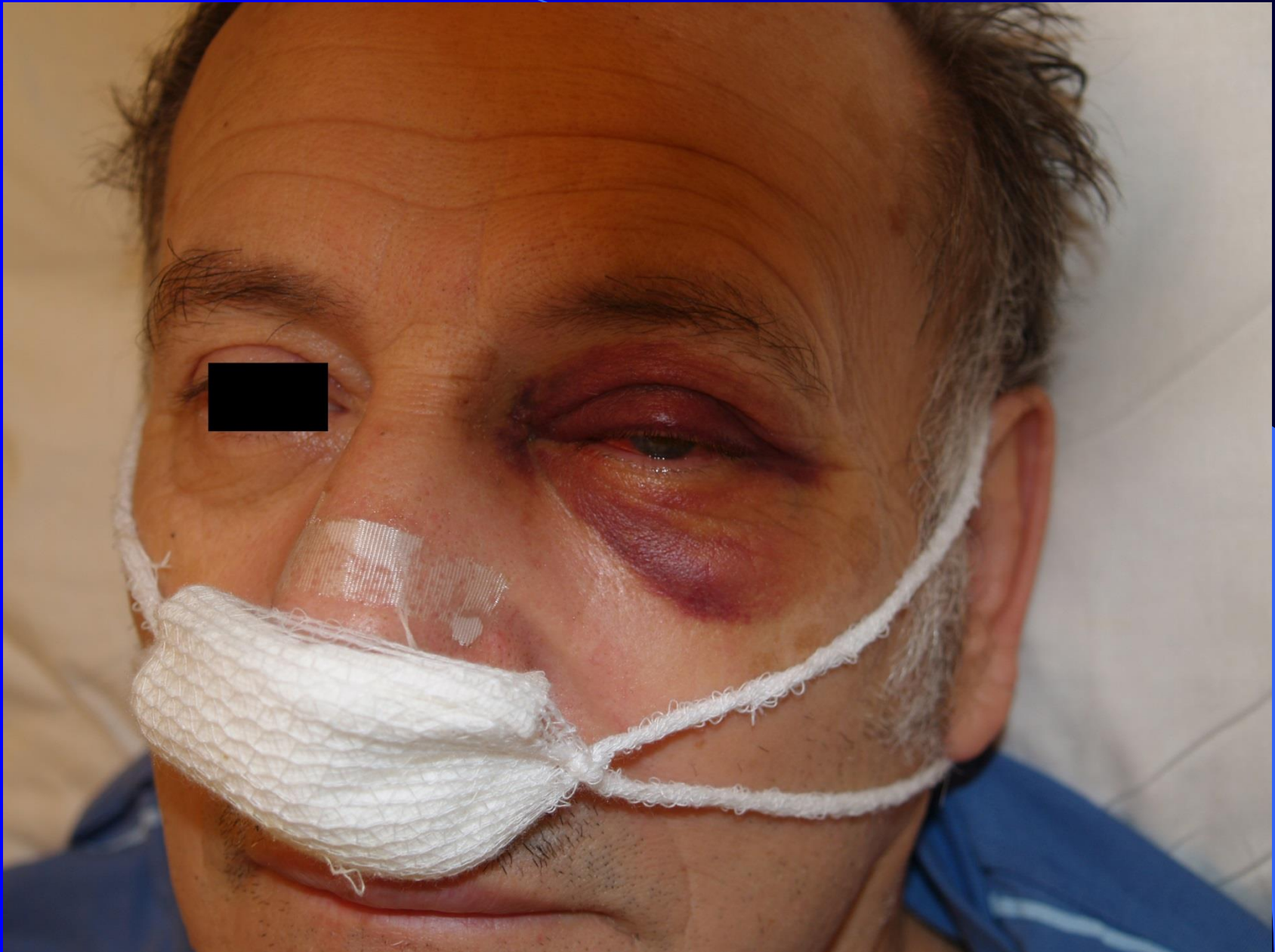- krvácení
- hematom, emfyzém víček
- bolesti hlavy

● Velké

- retrobulb. hematom očnice - 2
- meningitida - 1
- likvoreja - 4
- krvácení z ACI
- úmrtí

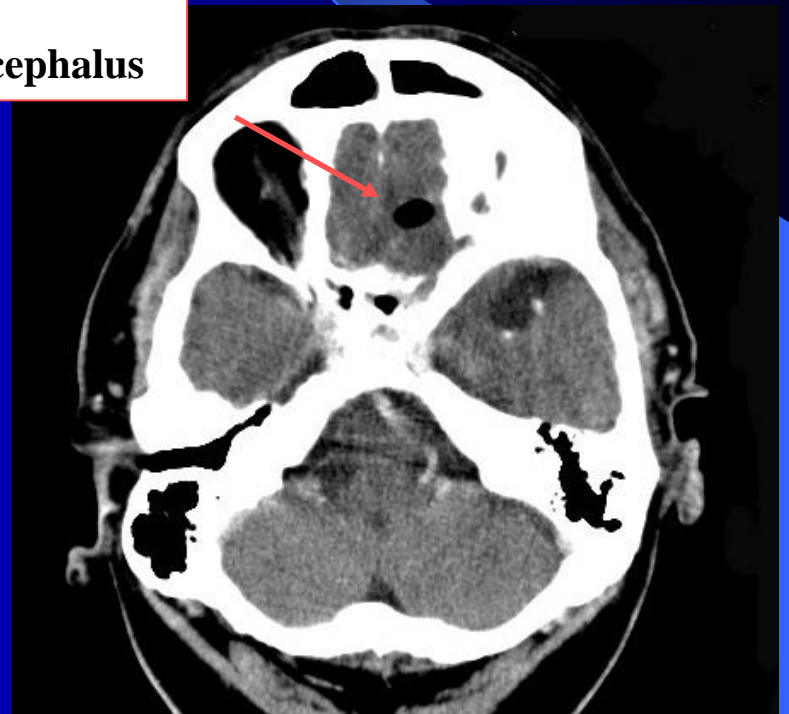
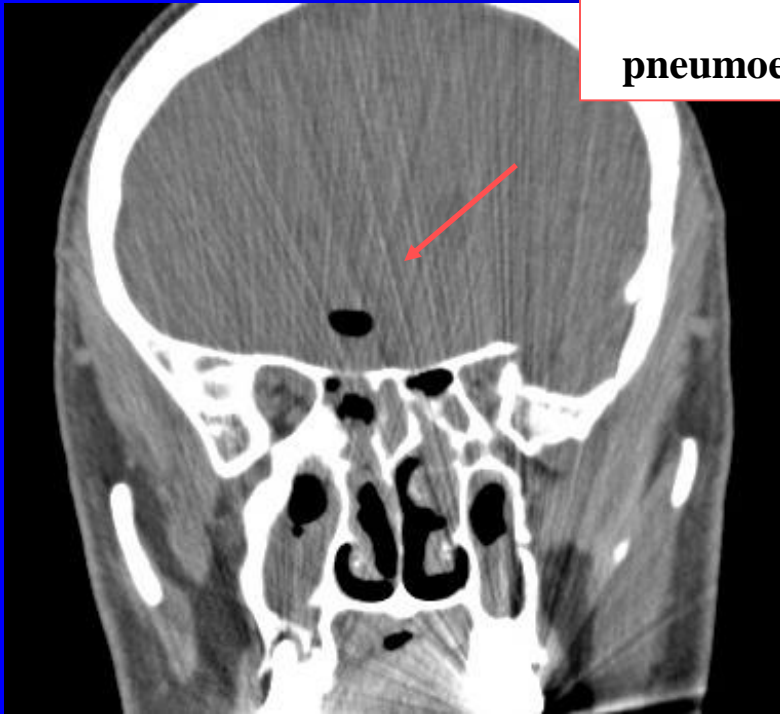


Hematom očních víček

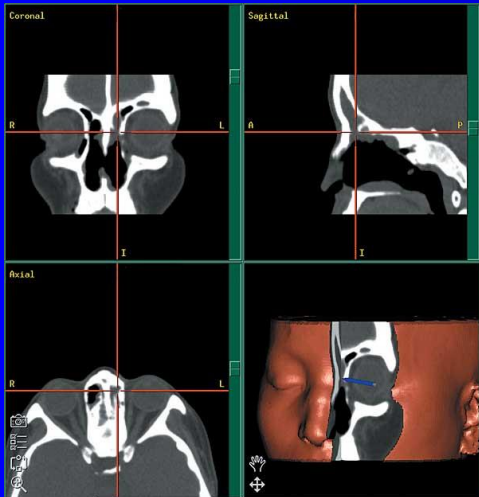
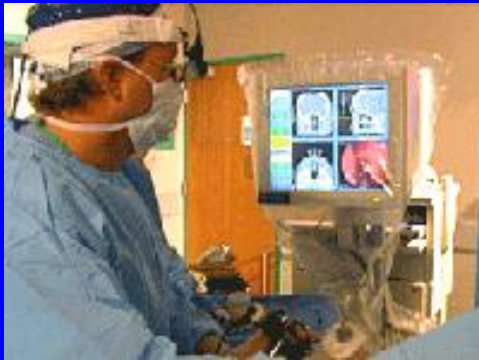

Komplikace II

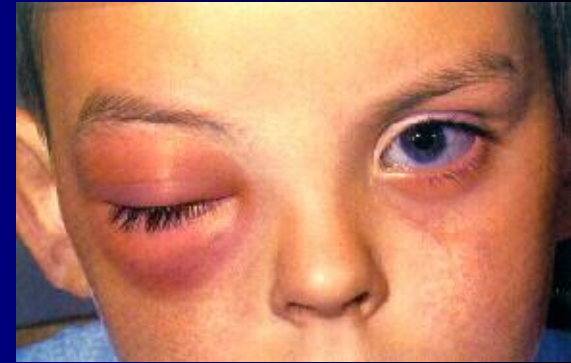Likvorea
+
pneumoencephalus



Navigační systém



Komplikace sinusitid



Místní

- Cysty, mukokely, pyokély
- šíření do měkkých tkání
- orbitální (přední jáma lební; uncinátové krize, moria)
- intrakraniální

Vzdálené

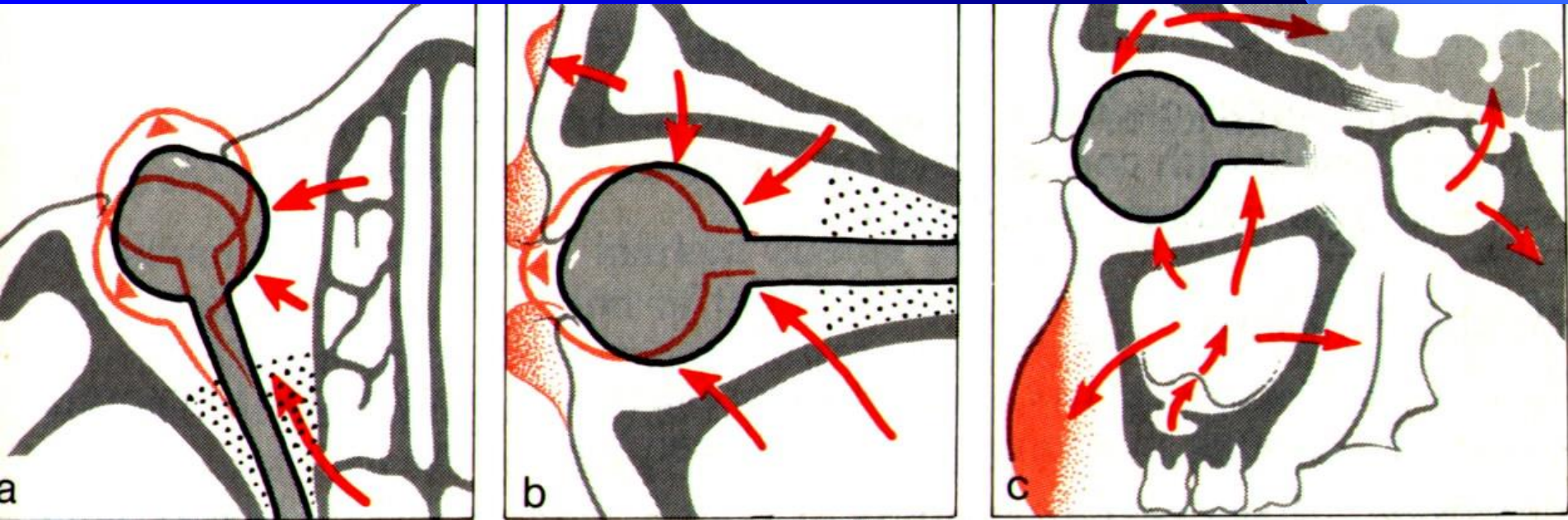
- ušní
- sinobronchiální syndrom

Zánětlivé komplikace sinusitid

a) transverzální řez orbitou

b) parasagitální řez

c) parasagitální řez obličejovým skeletem



Orbitální komplikace

Prodromální stadium orbitálního edému (otok víček, spojivky; možná konzervativní léčba)

Orbitální periostitida - nutná chirurgická léčba prim. ložiska

Subperiostální absces – okamžitá chir. drenáž dutin a abscesu

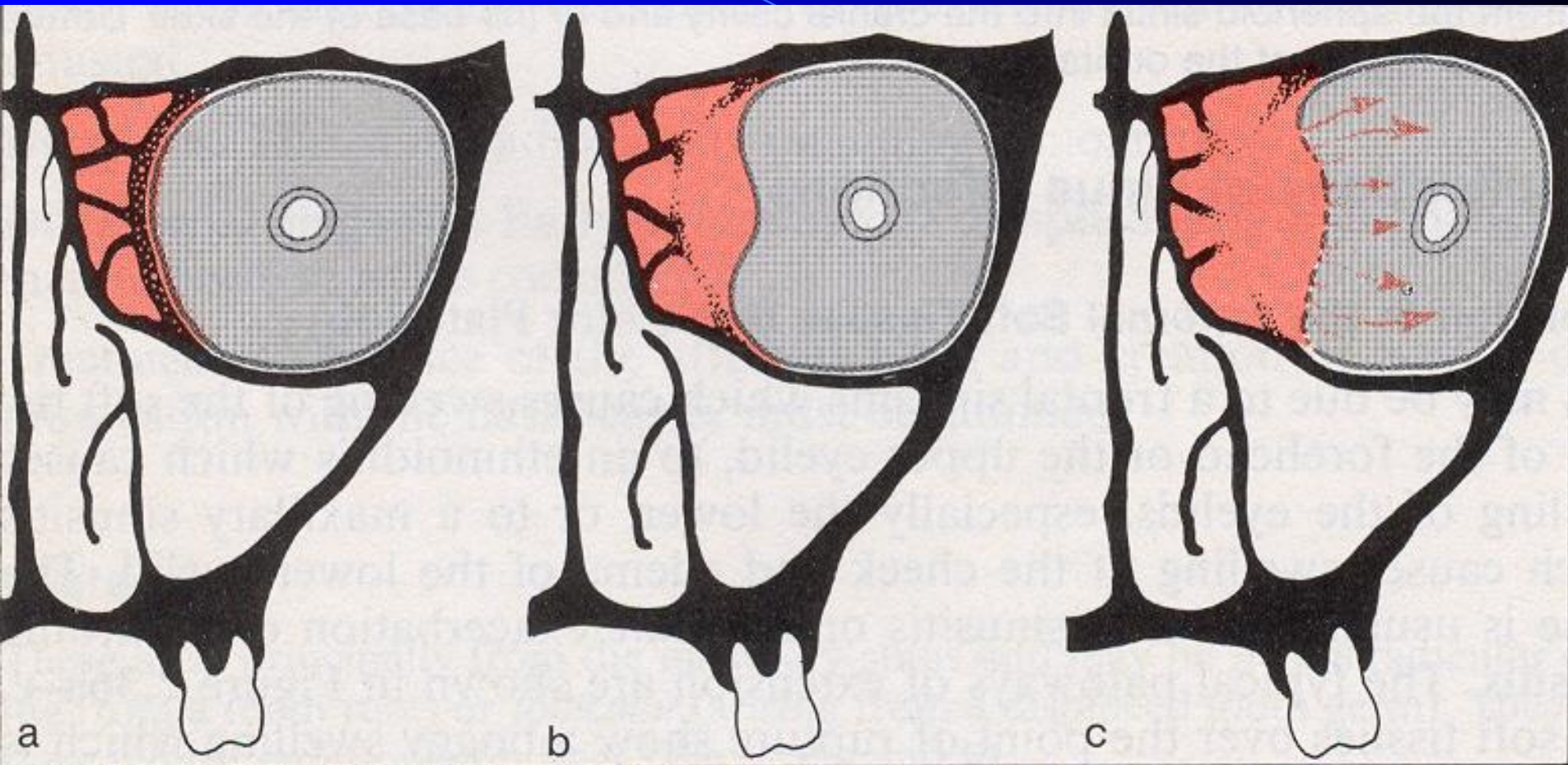
Orbitální flegmóna – kolaterální edém v řídkém pojivu orbity, reakce na pronikání toxinů (chemóza spojivek, edém víček, norm. hybnost bulbu); otok + protruze bulbu, snížená pohyblivost, dipopie, poruchy vizu

Retrobulbární neuritis – náhlá ztráta zraku zpravidla při zánětu zadních ethmoidů , chybí příznaky zánětu v očnici

Panoftalmie – zánět se rozšíří i na okolní tkáň, je riziko šíření do nitrolebí

(Trombóza kavernózního splavu)

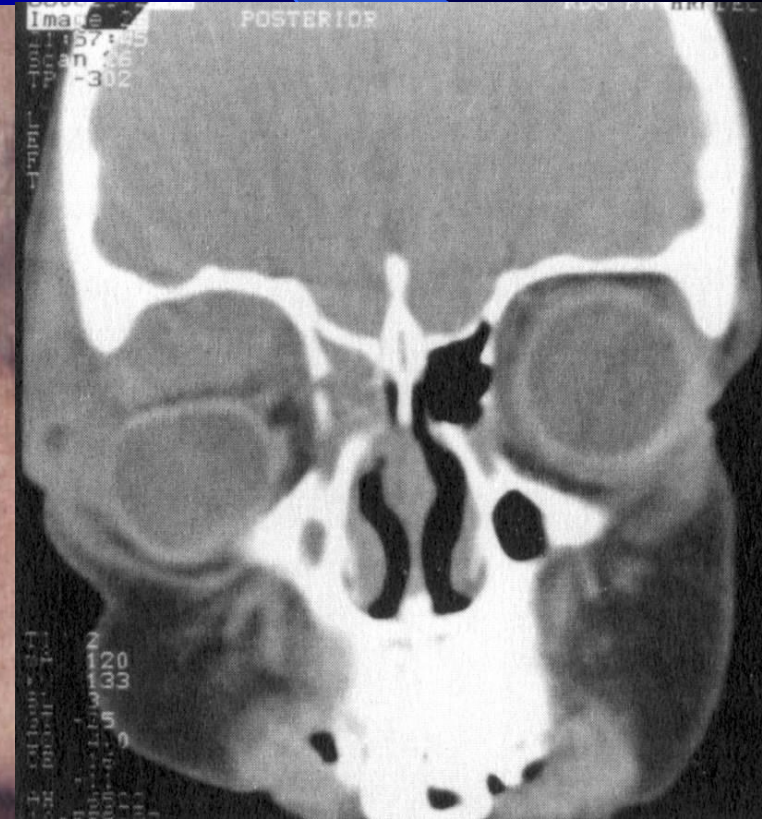
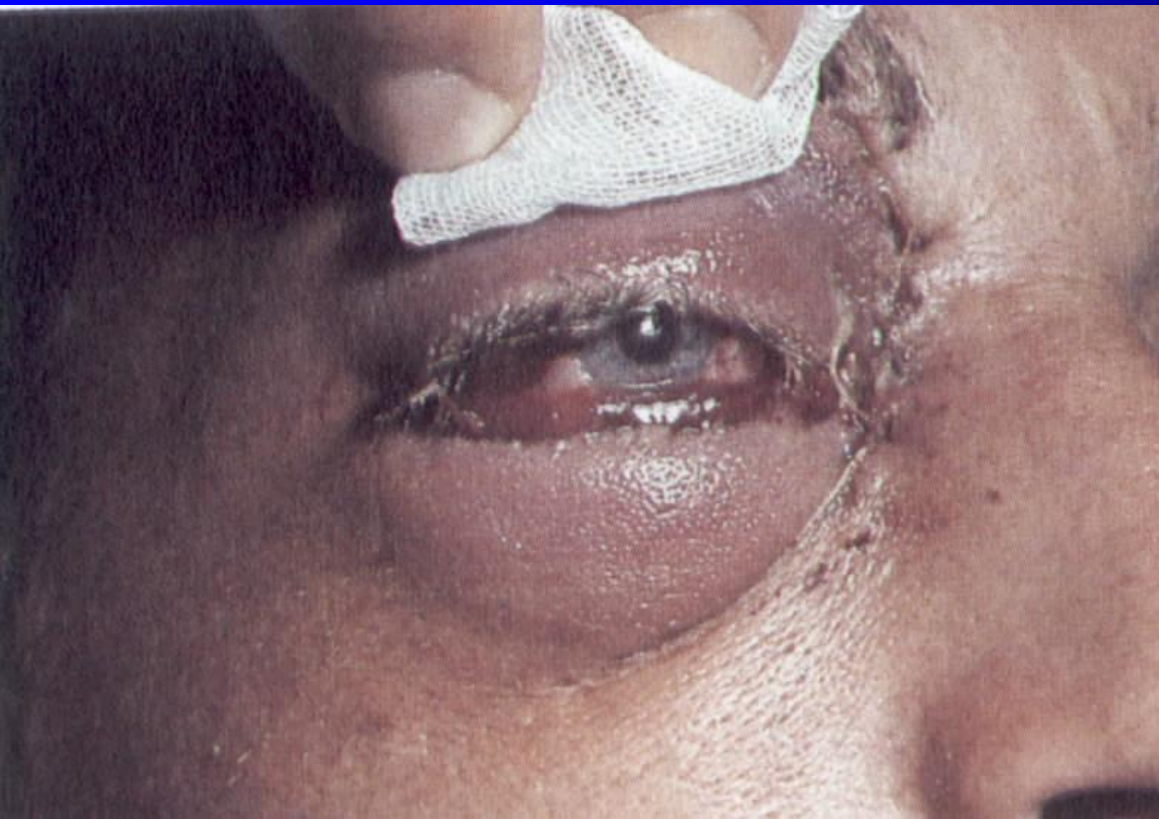Možnosti průniku infekce do orbity



- a) Orbitální periostitida b) subperiostální absces
c) orbitální flegmóna**

Flegmóna a absces orbity

- a) Protruze bulbu, chemóza spojivky
- b) Subperiostální rinogenní absces očnice s dislokací bulbu na koronárním CT řezu



Orbitální komplikace sinusitid - příznaky

- **Prosáknutí víček a nastříknutí spojivek, protruze a dislokace bulbu**
- **Diplopie**
- **Silné bolesti v očnici**
- **Porucha vízu, ptóza víčka**

Vyšetření:

rhinoskopie, Rtg, oftalmologie

Orbitální komplikace sinusitid - léčba

- **Antibiotika**
- **Chirurgická sanace primárního zánětlivého ložiska – ethmoidektomie, Caldwell-Lucova operace, Jansen-Ritterova operace aj.**
- **Orbitotomie, evakuace abscesu**

Potenciální nitrolební komplikace sinusitid

2. epidurální absces

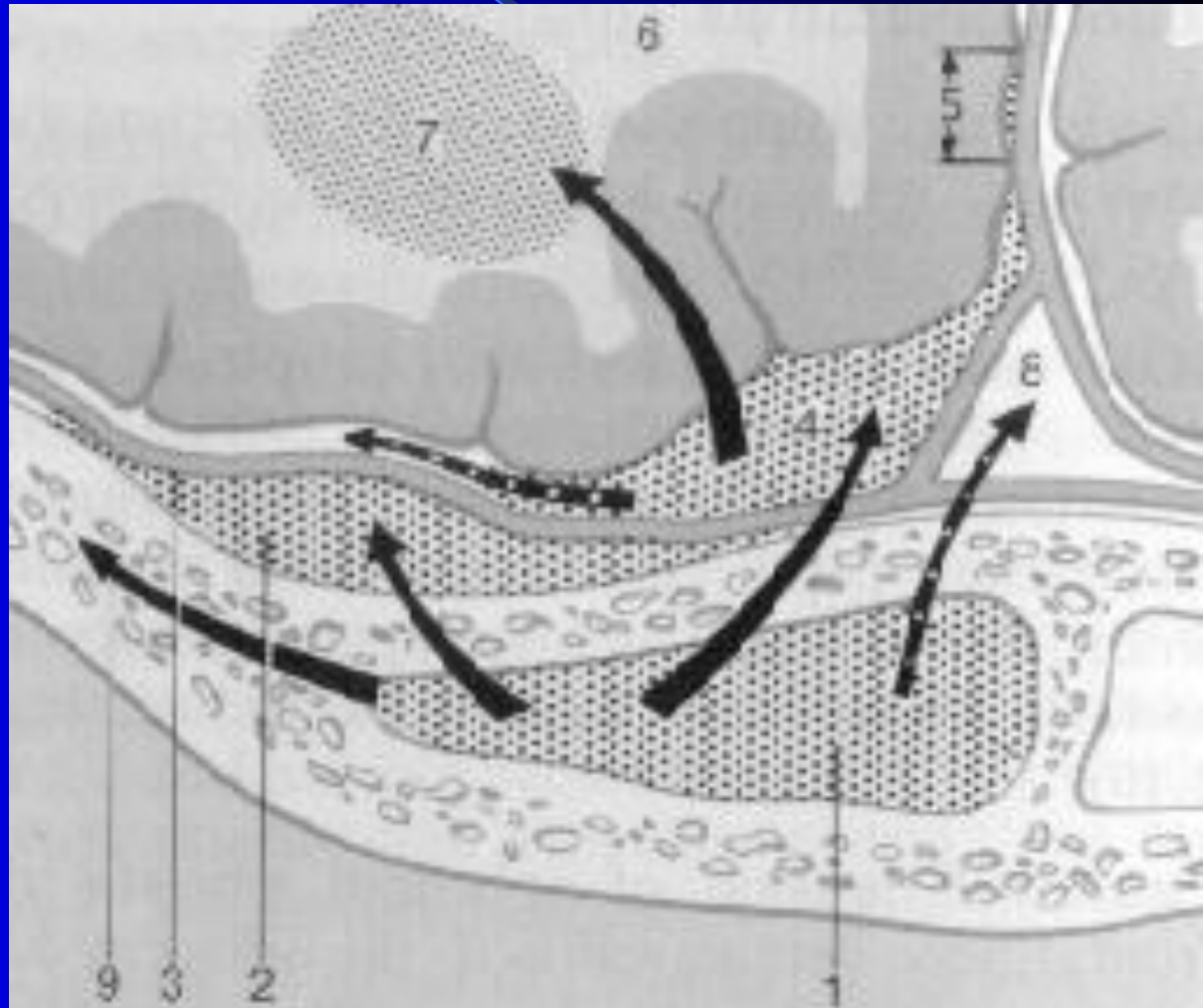
4. subdurální absces

7. mozkový absces

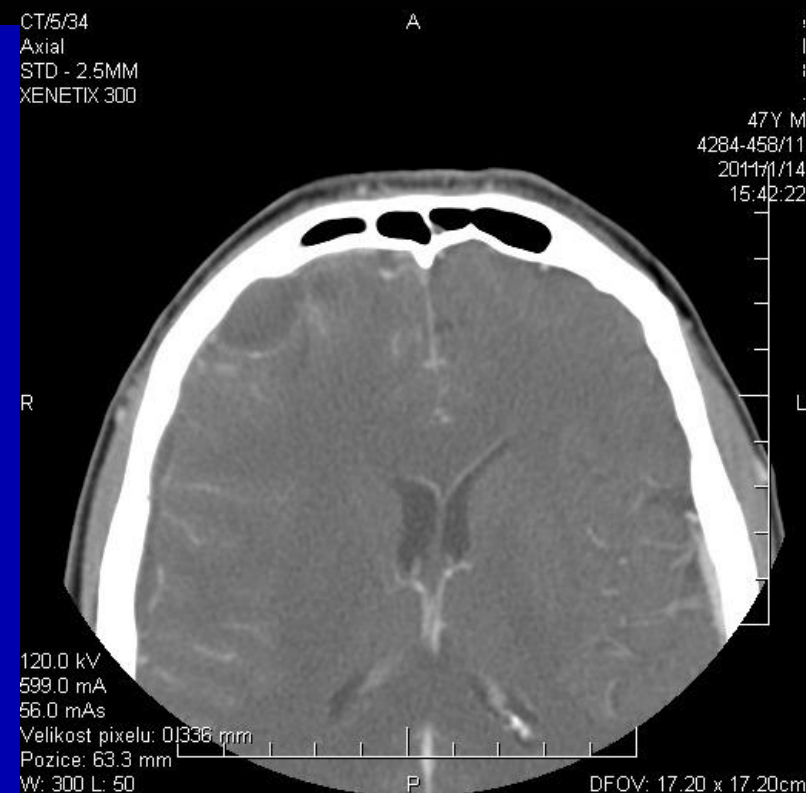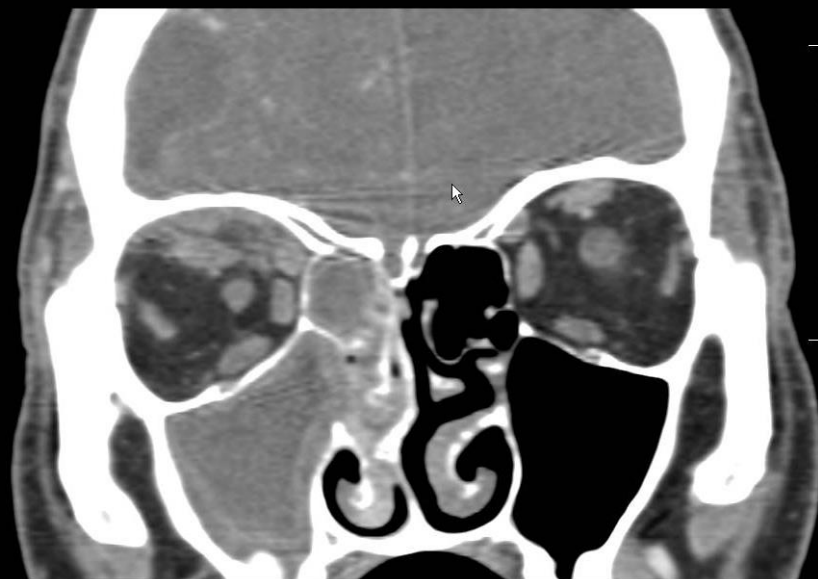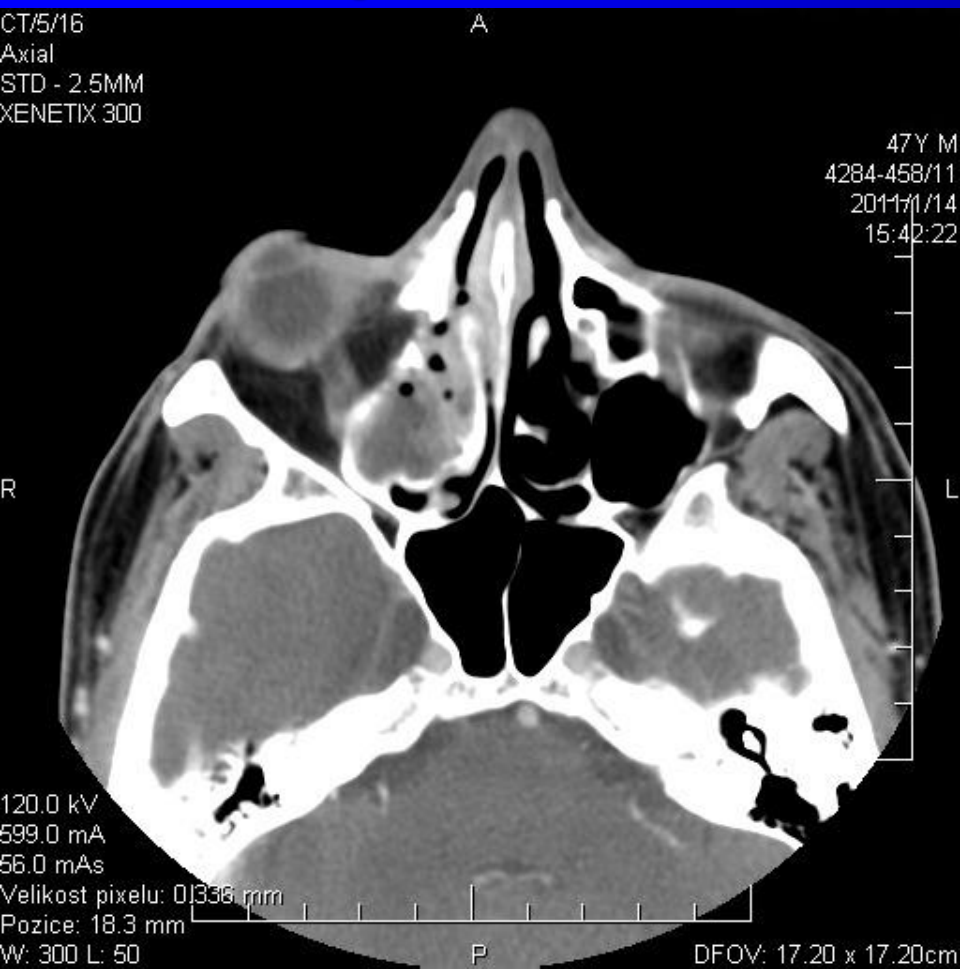1-frontální sinus

3-dura mater

6-mozková tkáň

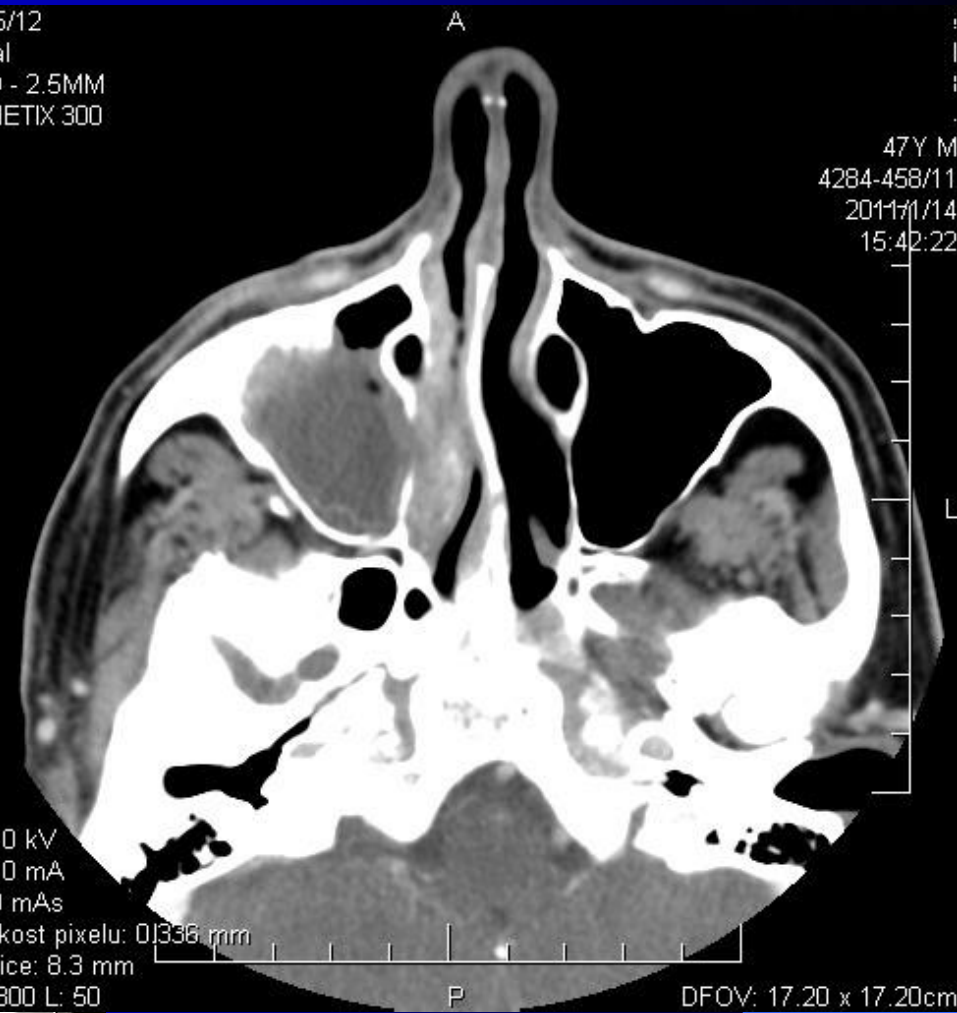

**Pacient JH, 48 let,
schizofrenik, k léčbě
přichází pozdě, zpočátku
odmítá punkci PND**

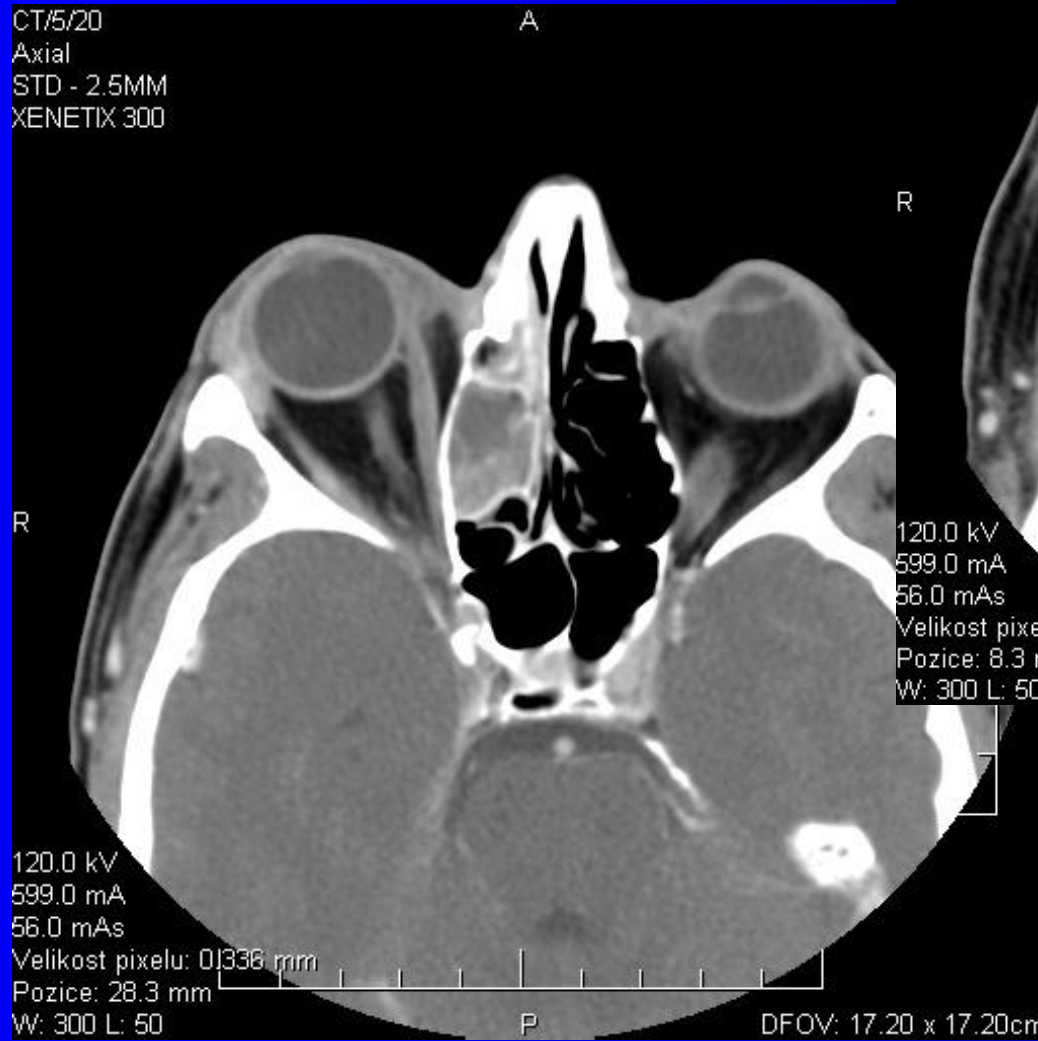


CT/5/12
Axial
STD - 2.5MM
XENETIX 300

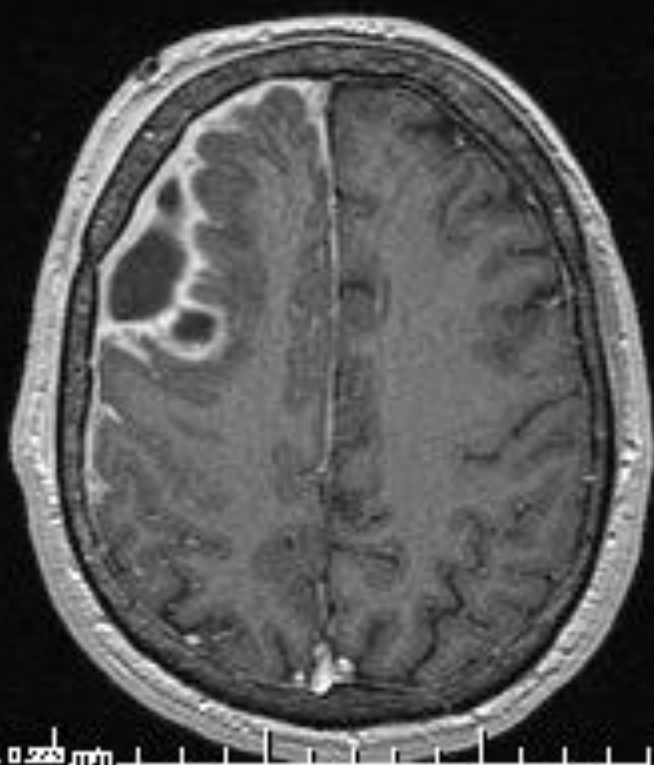
47Y M
4284-458/11
2011/1/14
15:42:22



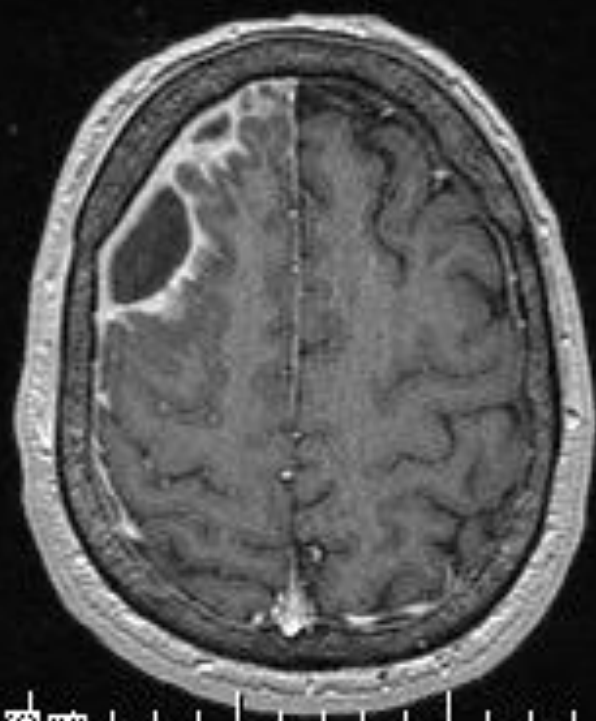
CT/5/20
Axial
STD - 2.5MM
XENETIX 300



MR141102
Axial
NAVIG ACE41_mpr_j1a_p2_00
HEAD
T5 ML GADDOVISI



MR141111
Axial
NAVIG ACE41_mpr_j1a_p2_00
HEAD
T5 ML GADDOVISI



20111113
09.47.51



Cr. 1
FR. 1200.0
FC. 5.2
FI. 1100.0
Voxel size: 0.500 mm
Pounce: 40.0 mm
W. 1202 L. 572

Cr. 1
FR. 1200.0
FC. 5.2
FI. 1100.0
Voxel size: 0.500 mm
Pounce: 40.0 mm
W. 1202 L. 572

DF OV. 24.00 x 24.00cm

Operační protokol

V celkové anestezii v poloze pacienta na zádech, provádíme trepanaci F vpravo. Popálena a protáta tvrdá plena. Do operačního pole se tlačí nažloutlý obsah ohraničený jemným pouzdrém. Po protěti pouzdra do operačního pole pod talkem vytéká páchnoucí žlutý hnis. Provedeny odběry k bakteriologickým vyšetřením, do subdur. prostoru zavedena drenážka, aplikace 5mg gentamycinu, sutura měkkých tkání toileta, krytí.

Po provedené evakuaci subdurálního abscesu frontálně vpravo Killiánova přístupu při vnitřním očním koutku otevřena dutina čelní vpravo, jejíž sliznice je ztlustěná, na dne při vývodu hnisavá kolekce, dále postupováno skrze čichový labyrint, v němž rovněž hnis do dutiny klínové, která již prázdná. Ze zevního přístupu otevřena široce i dutina čelistní vpravo, snesením horní poloviny její boční stěny vč, střední lastury. Z antra odstraněna polyposně degenerovaná sliznice a hnisavá kolekce. V dorsální části periorbity pod stropem očnice středočarově fibrinové povlaky s kapkou hnisu. Horní část mediální kostěnné stěny a vnitřní část stropu očnice sneseny

Výplach celé trepanační dutiny betadinou, do frontálního sinu zaveden 3 pramínkový Penrouse drain za účelem možnosti výplachu, sutura vstupní incise po vrstvách.

Po neurochirurgické drenáži abscesů

