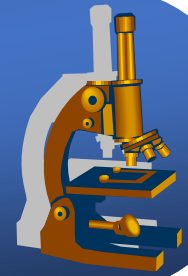
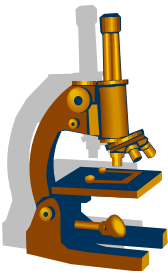


Praktikum speciální patologie

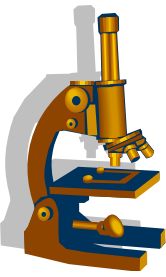


PATOLOGIE MOČOVÉHO ÚSTROJÍ

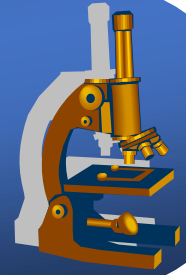


PATOLOGIE LEDVIN

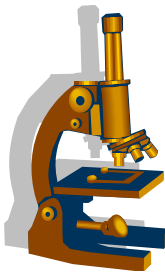
PATOLOGIE MOČOVÝCH CEST



Patologie ledvin



Vývojové poruchy ledvin

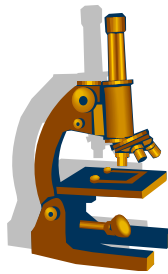


Aplázie ledvin (oboustranná)

- neslučitelná se životem

Dysplázie ledvin (jednostranná, oboustranná)

- vývojová odchylka na základě **chybné morfogeneze a diferenciaci**. **Parenchym s ložisky nezralé renální tkáně.**
- Klinicky: dif.dg. nádory dětského věku



Vývojové poruchy ledvin

- **Podkovovitá ledvina (ren arcuatus)**

- obě ledviny jsou srostlé svými dolními póly

- **Cysty a cystóza** 2 hlavní formy :

- **Infantilní cystóza ledviny (mikrocystóza)**

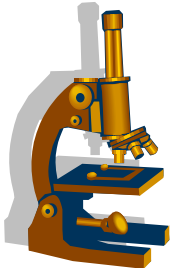
AR choroba, **smrt brzy po narození**, **ledviny** jsou **zcela nahrazeny mnohotnými cystami** až o průměru 2mm

- **Adultní cystóza (makrocystóza)**

časté AD **kongenitální** onemocnění, projeví se **poruchou funkce ledvin ve 3.- 4. deceniu**

makro: **ledviny symetricky výrazně zvětšené** – až délky 30 cm, mnohočetné cysty 0,5-50mm

Vývojové poruchy ledvin

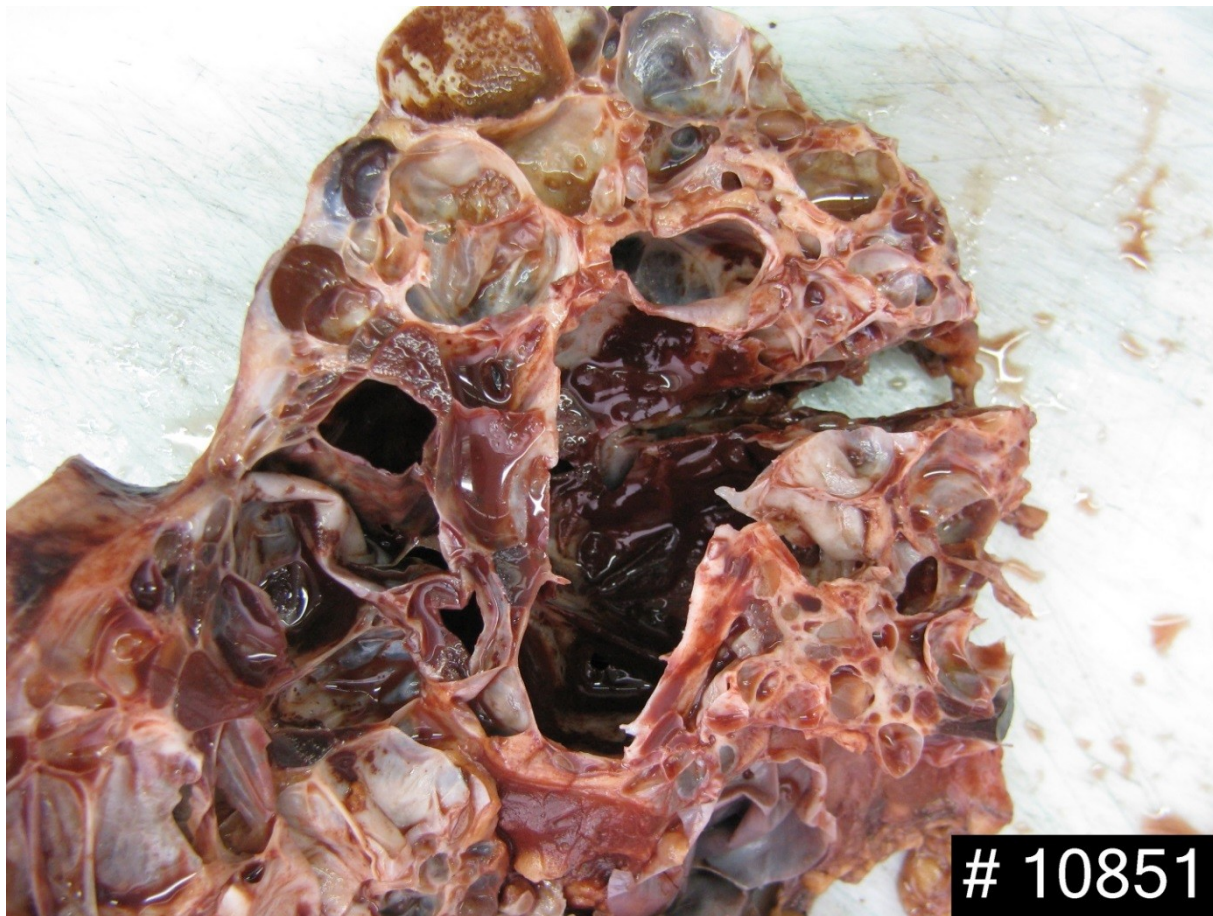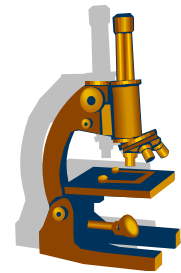


- **Solitární cysty ledviny**

vedlejší nález

nutné odlišení od cystického renálního karcinomu

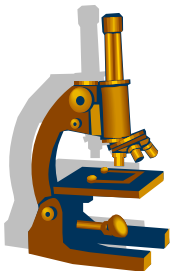
Polycystická ledvina



Vaskulární poruchy ledvin



- **Stenóza renální arterie**
- renovaskulární typ **hypertenze Goldblattův typ**
- ↓ tlaku krve v aferentních arteriolách
- ↓ filtračního tlaku v glomerulu
- hyperplázie juxtaglomerulárního aparátu s následnou **nadprodukcí reninu**
- vzestup tlaku při delším trvání - **vaskulární atrofie**



Vaskulární poruchy ledvin

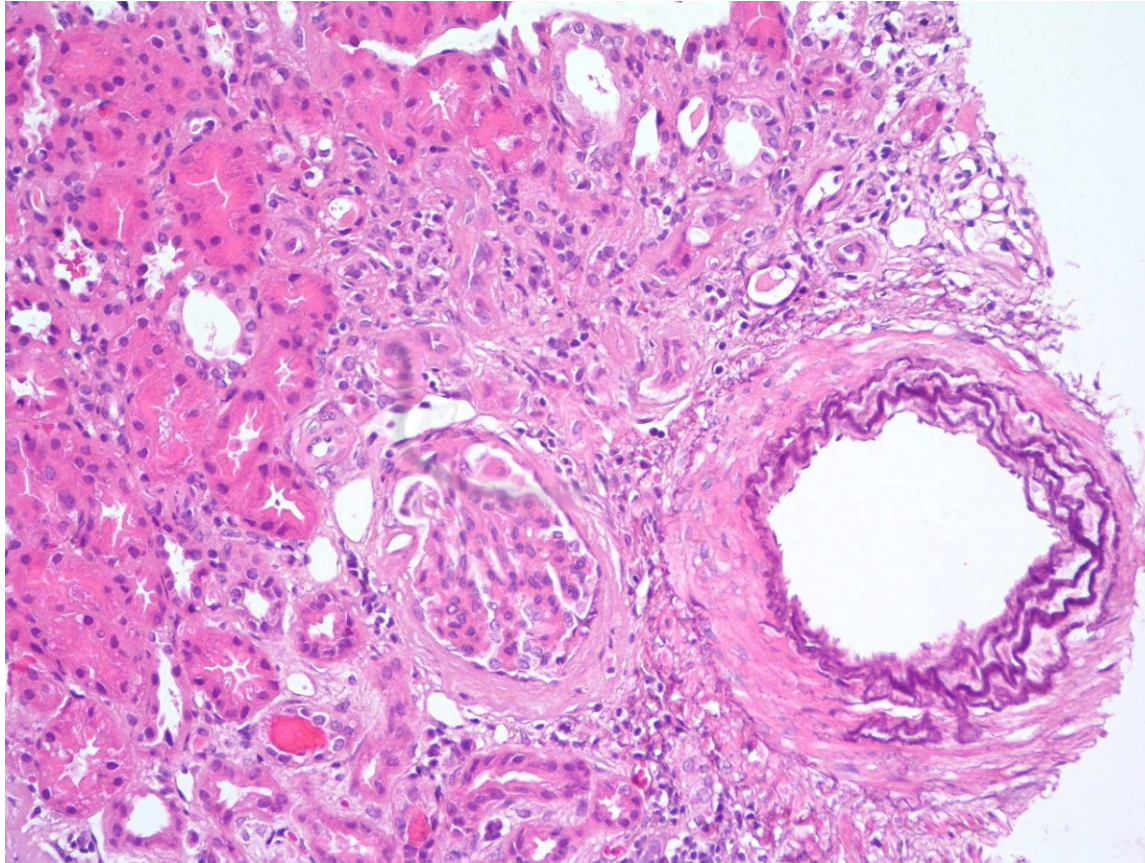
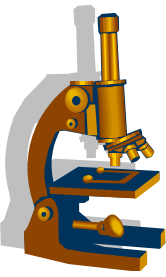
- **Benigní nefroskleróza**

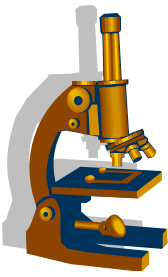
- vzniká při benigní (kompenzované) hypertenzi

makro : ledviny jsou symetricky zmenšené, povrch jemně granulovaný

mikro : hyalinní insudáty ve stěně arteriol, hypertrofie medie a skleróza intimy arterií, ischemické změny a zánik glomerulů, vaskulární atrofie tubulů, přilehlá intersticiální fibróza

Benigní nefroskleróza





Vaskulární poruchy ledvin

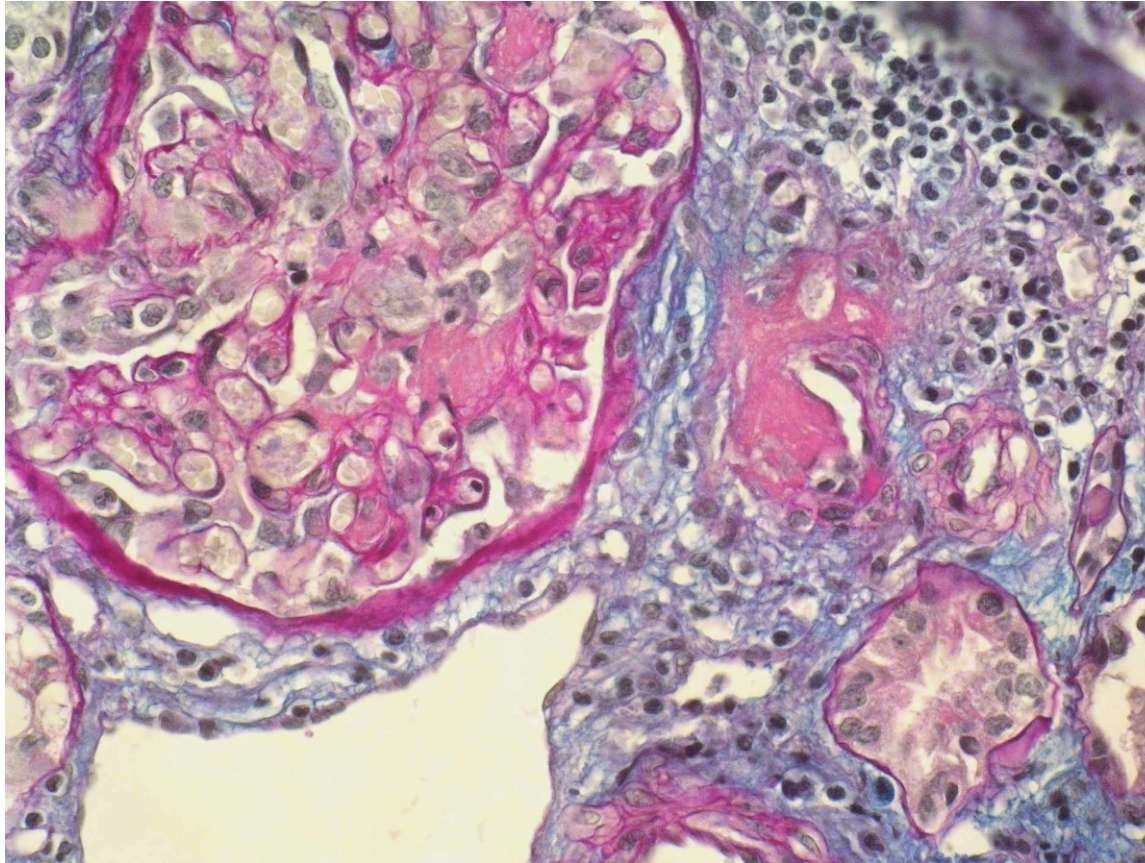
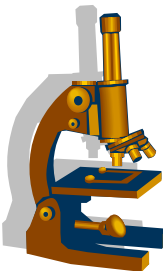
- **Maligní nefroskleróza**

- v důsledku akcelerované arteriální hypertenze (diastola nad 130mmHg), dochází k **poškození endotelu**

makro : ledviny zduřelé, mohou být infarkty

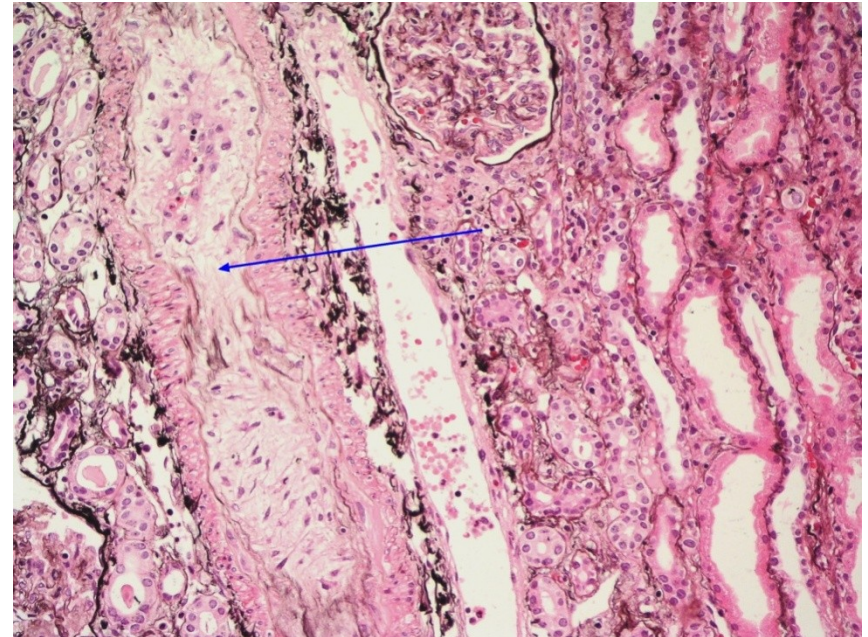
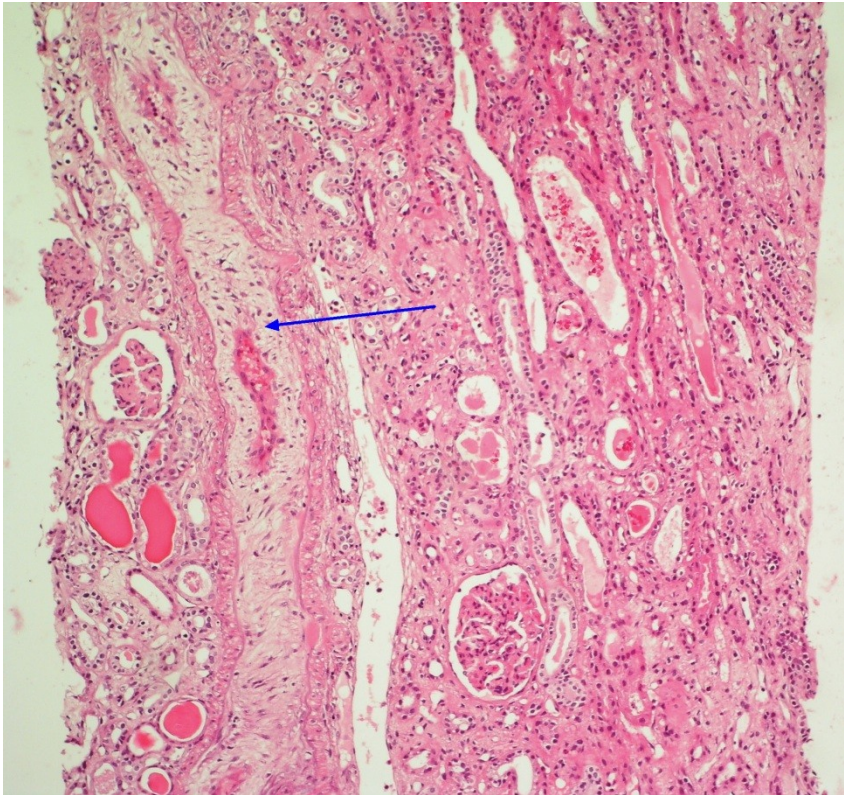
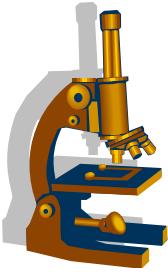
mikro: edematózní, **mukoidní prosáknutí intimy** arterií, **fibrinoidní nekróza stěny arteriol**, mohou být přítomny tromby

Maligní hypertenze



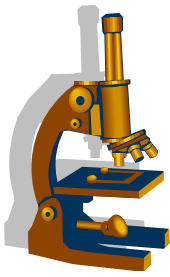
Fibrinoidní nekróza hilové arterioly

Maligní nefroskleróza



Edém a mukoidní prosáknutí intimy, zúžení lumina muskulární arterie

Vaskulární poruchy ledviny



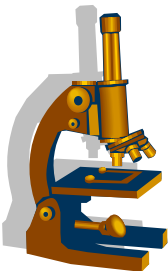
- **Trombotická mikroangiopatie (HUS, TTP)**

- **poškození endotelu** → destičkové **tromby v systémové mikrocirkulaci**

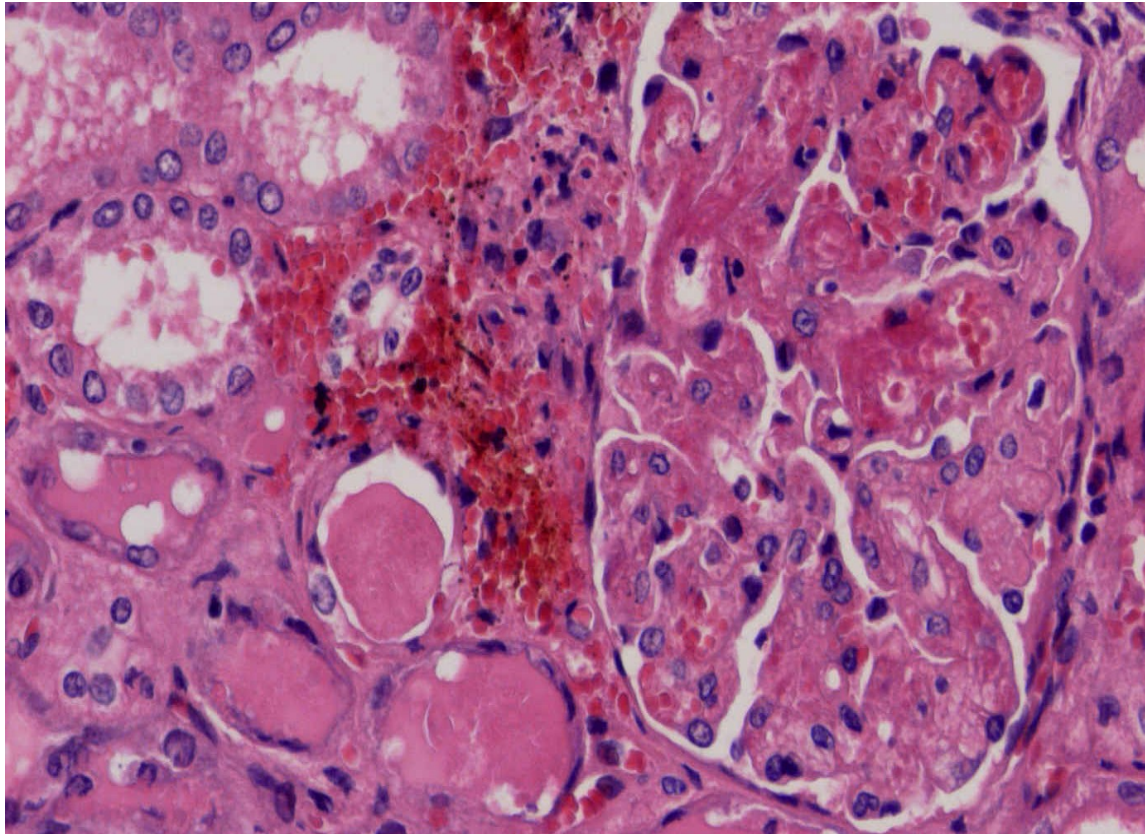
→ konsumpce trombocytů

makro: ledviny zduřelé, mohou být infarkty

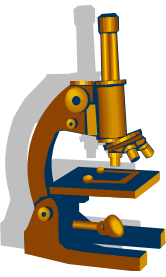
mikro: edém intimy, zduření endotelu, destičkové tromby, infarkty



Trombotická mikroangiopatie



Tromby v luminu glomerulárních kapilár

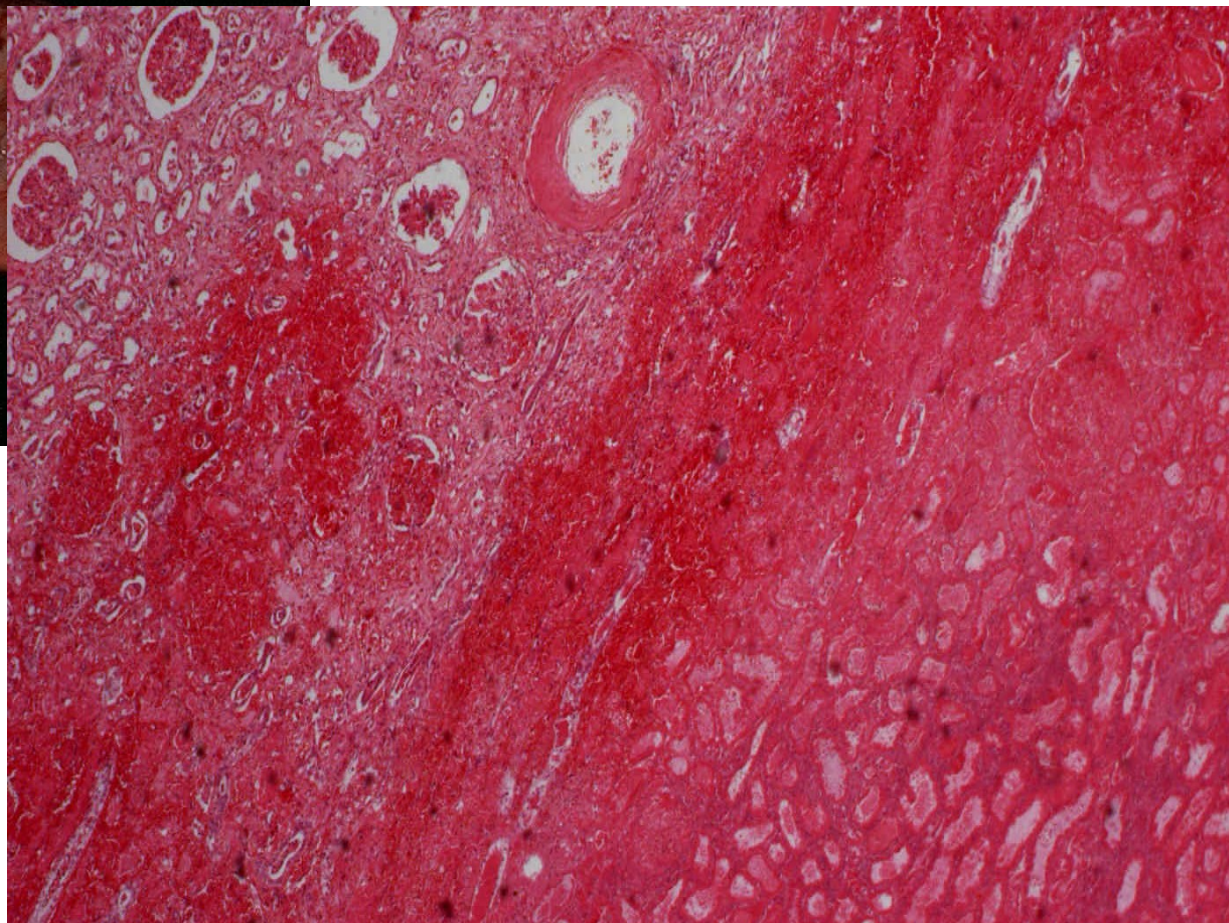
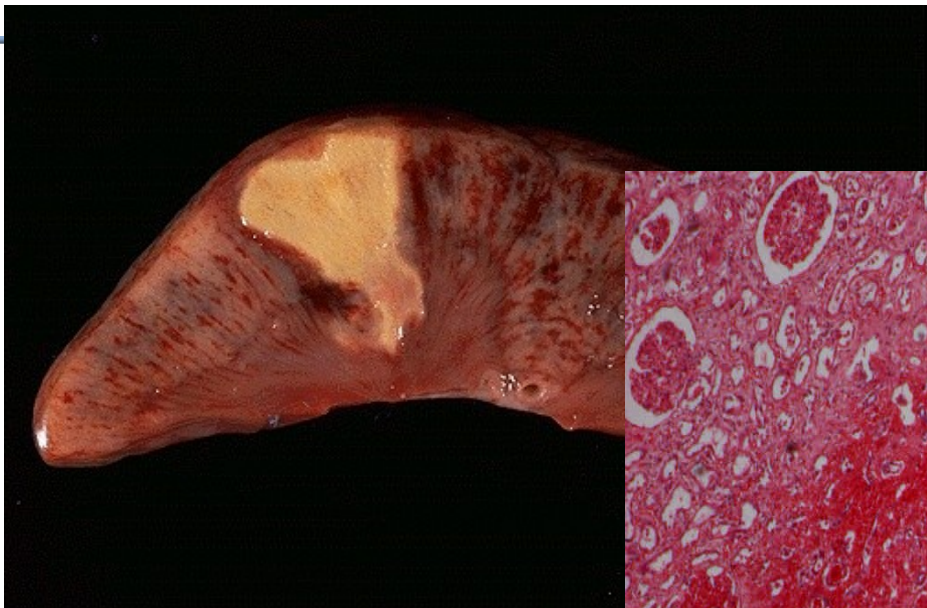
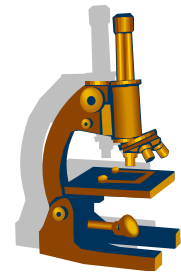


Vaskulární poruchy ledviny

- **Infarkt ledviny**

- ischemická nekróza následkem uzávěru periferních větví renální arterie
 - makro: koagulační nekróza klínovitého tvaru
 - mikro: nekróza s hemoragickým lemem

Infarkt ledviny

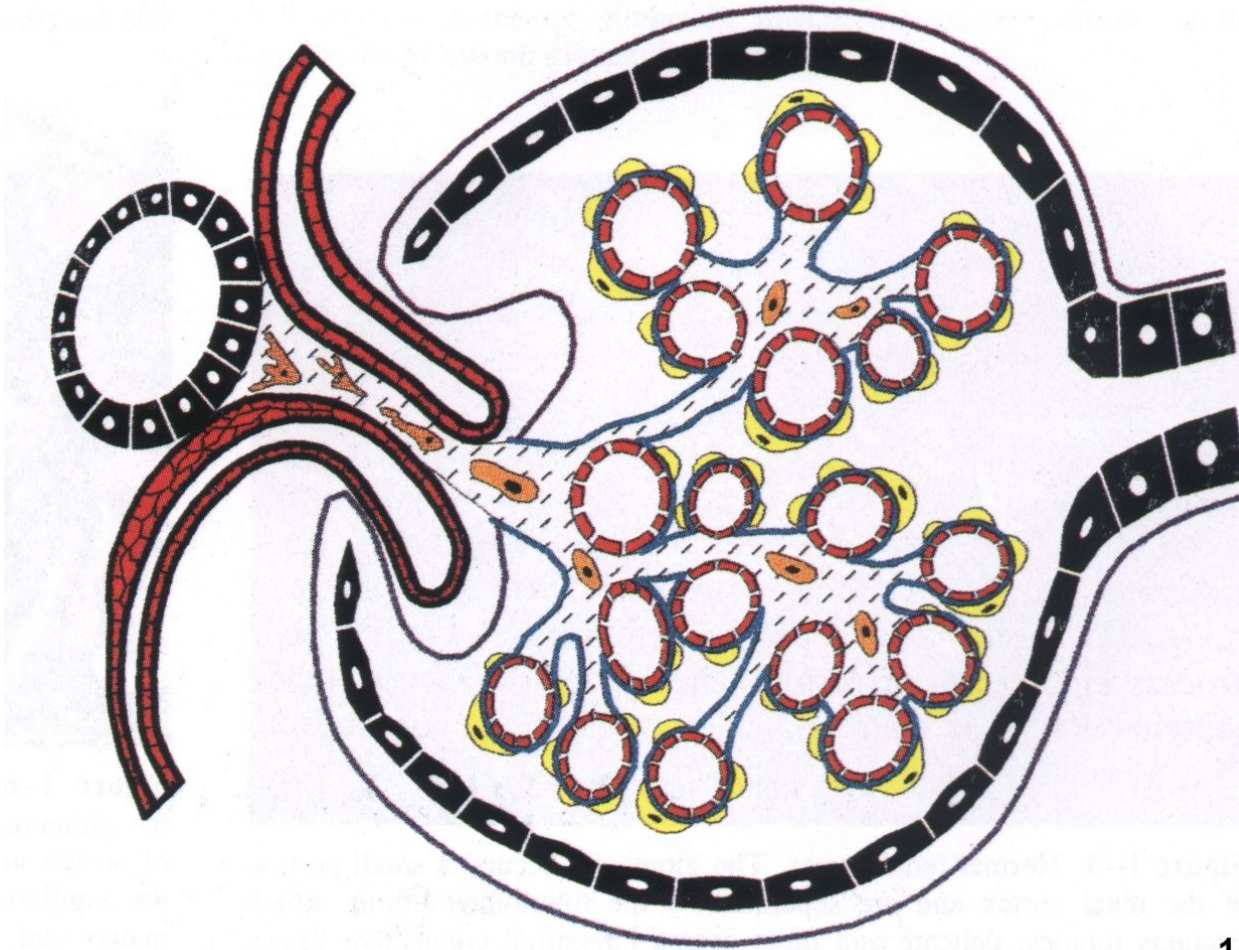
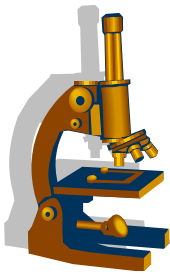


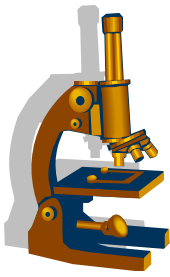
Onemocnění glomerulů



- **Na poškození glomerulů se podílejí různé faktory**
 - cévní změny
 - metabolické choroby
 - dědičné choroby
 - imunitně podmíněné choroby

Schéma normálního glomerulu





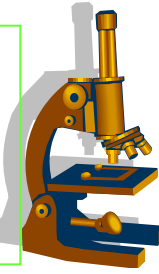
Mechanismus glomerulárního poškození

• Imunitně podmíněné poškození

- cirkulující imunokomplexy
- in situ imunokomplexy
- protilátky proti GBM
- antineutrofilní protilátky

• Neimunitně podmíněné poškození

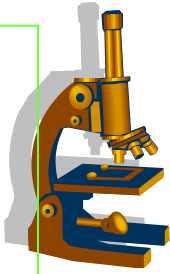
- hemodynamické faktory
- hypertenze
- ischemie



Reakce glomerulů na poškození

- **proliferace:**
zmnožení mesangiálních, endoteliálních, epiteliálních bb.
Epiteliální bb. (podocyty) bývají součástí srpků vyplňující močový prostor
- **exsudace:**
leukocyty a fibrin
- **zesílení kapilární stěny glomerulu:**
většinou podmíněno ukládáním imunodepozit a reakcí GBM

Reakce glomerulů na poškození



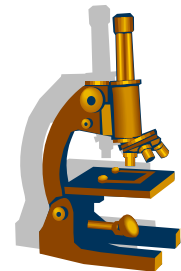
- **sklerotizace:**

eosinofilní masy, které tvoří směs kolabovaných membrán, mesangiální matrix a plasmatické proteiny. PAS a stříbření je silně pozitivní

- **hyalinizace:**

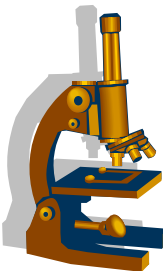
ložiska světlolomných hmot obsahující plasmatické bílkoviny a lipidy (PAS silně pozitivní a stříbření negativní)

Onemocnění glomerulů



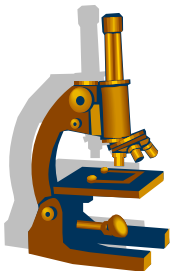
- Podle **množství postižených glomerulů** rozlišujeme
změny **difuzní**
změny **fokální**

- Podle **rozsahu léze v glomerulu**
změny **globální**
změny **segmentální**



Základní pojmy

- **Anurie:** významný pokles tvorby moči, <100 ml/24známka selhání ledvin
- **Oligourie:** tvorba malého množství moči
- **Polyurie:** zvýšená tvorba moči >3 l/24hod
- **Azotémie:** zvýšená hladina dusíku močoviny a vzestup sérového kreatininu
- **Urémie:** kombinace klinických a laboratorních znaků u pacientů se selháním ledvin - **azotémie, minerálová dysbalance, acidóza, anemie** (z deficitu erythropoetinu), **prodloužení doby srážlivosti.**



Základní pojmy

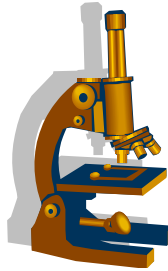
- **akutní renální selhání:**

rychlý vývoj, **během několika dnů**. Objevuje se oligourie až anurie, dochází k retenci dusíkatých látek /azotémie/, minerálové dysbalanci, metabolické acidóze

- **chronické renální selhání:**

postupný zánik renálních funkcí, může být mírného, středního stupně nebo nevratné terminální selhání.

Projevy CHRI: vzestup sérového kreatininu, vzestup urey, pokles glomerulární filtrace



Klinické syndromy postižení ledvin

- **Izolovaná proteinurie:**

- **glomerulární proteinurie:** -selektivní
-neselektivní
- **tubulární proteinurie**

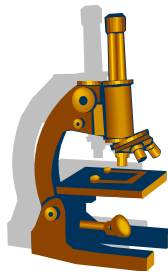
- **Nefrotický syndrom:** vyskytuje se u celé řady onemocnění ledvin, je charakterizovaný souborem příznaků, které vzniknou jako důsledek těžké proteinurie.

masivní proteinurie >3,5g/24hod,

hypoalbuminemie/hypoproteinémie,

generalizované edémy,

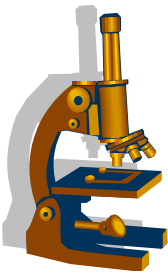
hyperlipidémie, lipidurie



Klinické syndromy postižení ledvin

- **Izolovaná hematurie:**
 - glomerulární hematurie
 - neglomerulární hematurie
- **nefritický syndrom:** postižení při akutní GN s různým stupněm renálního selhávání.
 - hematurie**
 - proteinurie různého stupně**
 - hypertenze**
 - oligourie**

Glomerulopatie projevující se proteinurií/ NS



Proteinurie s nefrotickým syndromem

Minimální změny

Fokálně segmentální glomeruloskleróza

Membranozní glomerulopatie

Amyloidóza

Diabetická nefropatie

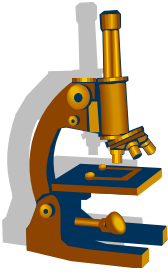
Glomerulopatie projevující se proteinurií/ NS



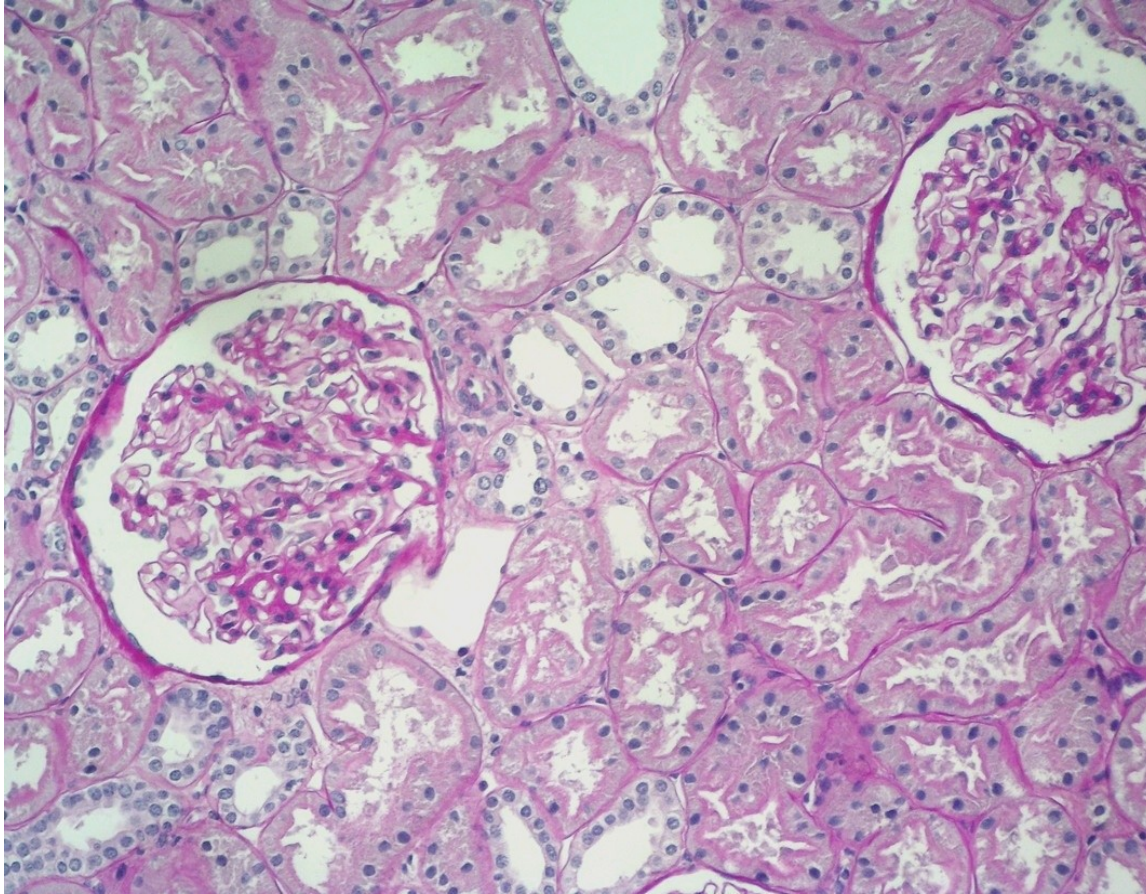
Minimální glomerulární změny

- onemocnění převážně **dětského věku**
- **těžká** selektivní proteinurie (**albuminurie**)
- nefrotický syndrom **reagující na kortikoidy**
- renální funkce v normě

- LM: normální morfolgie glomerulů
- IMF: bez depozit
- EM difuzní pedicelární fúze podocytů



Minimální glomerulární změny



Glomeruly normální morfologie

Glomerulopatie projevující se proteinurií/NS

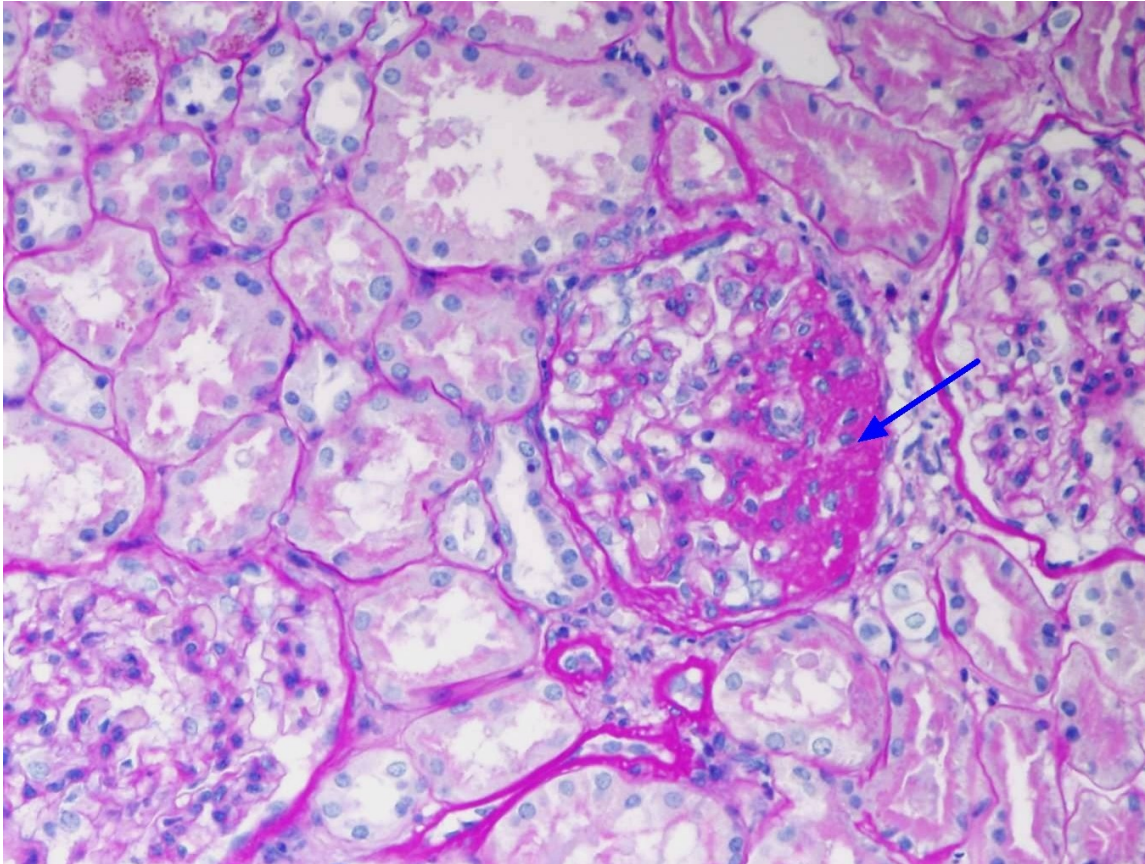
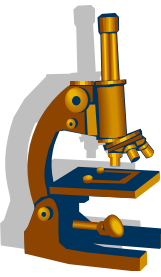


Fokálně segmentální glomeruloskleróza

- onemocnění **dětského věku a dospělých**
- **neselektivní proteinurie**
- **kortikorezistentní**
- **postupná progresa k renálnímu selhání**

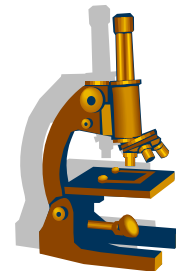
- LM: **Fokální segmentální sklerotické a hyalinní změny glomerulu** tvořené kolapsem kapilárních kliček a mesangiální expanzí
- IMF: negativní, bez přítomností imunodepozit
- EM: pedicelární fúze podocytů a odtržení podocytů od GBM

FSGS



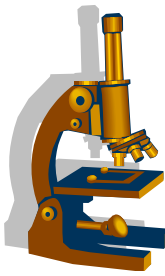
Segmentální skleróza kapilárního trsu

Glomerulopatie projevující se proteinurií/NS

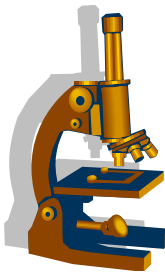


- **Mebranózní glomerulopatie**

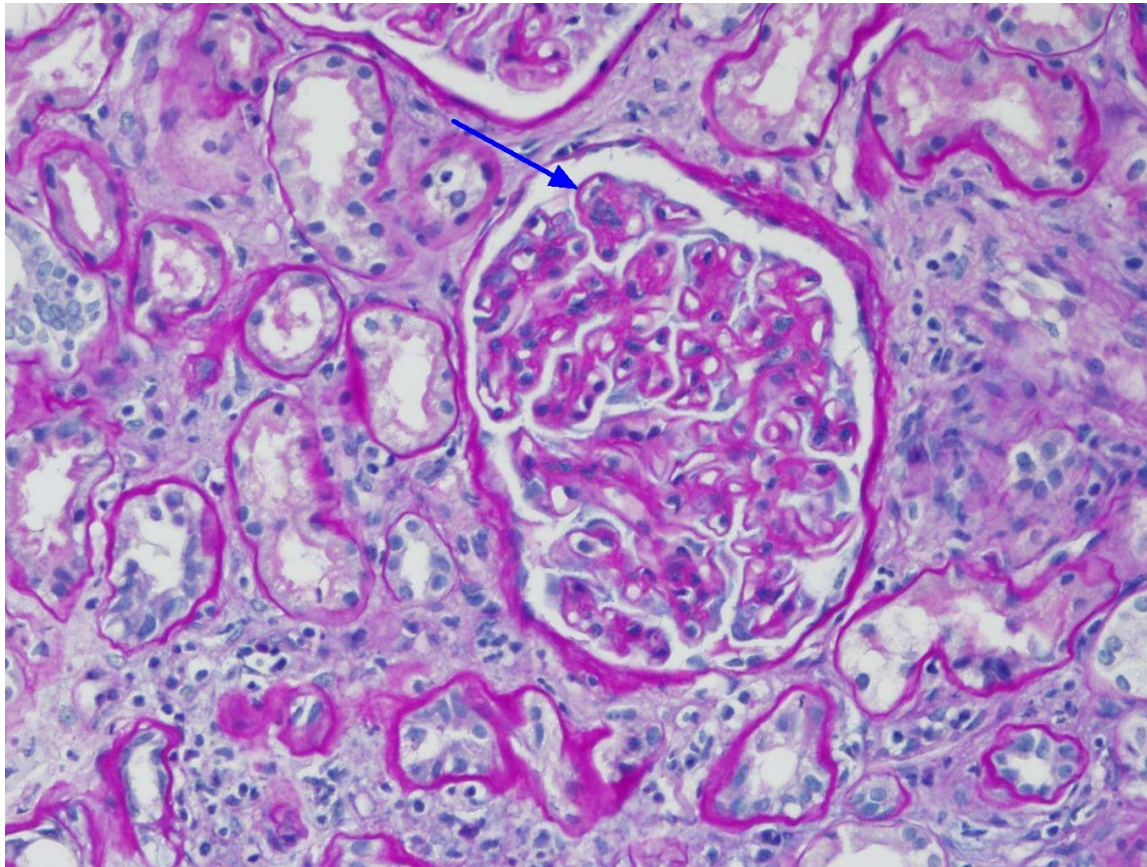
- častá příčina nefrotického syndromu u **dospělých** (20-40%)
- **průběh onemocnění je variabilní**
- může dojít ke spontánní remisi až 30% pacientů, nebo přetrvává dlouhodobá proteinurie vyžadující léčbu a část nemocných progreduje do renálního selhání
- dřívější klasifikace **primární** x **sekundární** (doprovázející jiná onemocnění např. karcinomy, infekce, SLE, sarkoidóza)



- v současné době **primární=autoimunní**, hlavní antigen je receptor pro fosfolipázu A2 (PLA2R) lokalizovaný v membráně podocytů
- protilátky proti fosfolipáze detekovatelné v séru
- LM: autoantigen je součástí membrán – **depozita uložena subepiteliálně podél kapilárních kliček**, difusně, globálně.
U vyvinutého stadia jsou GBM difusně zesílené
- IMF: IgG granula podél GBM, difusně globálně
- EM: **Imunodepozita subepiteliálně**



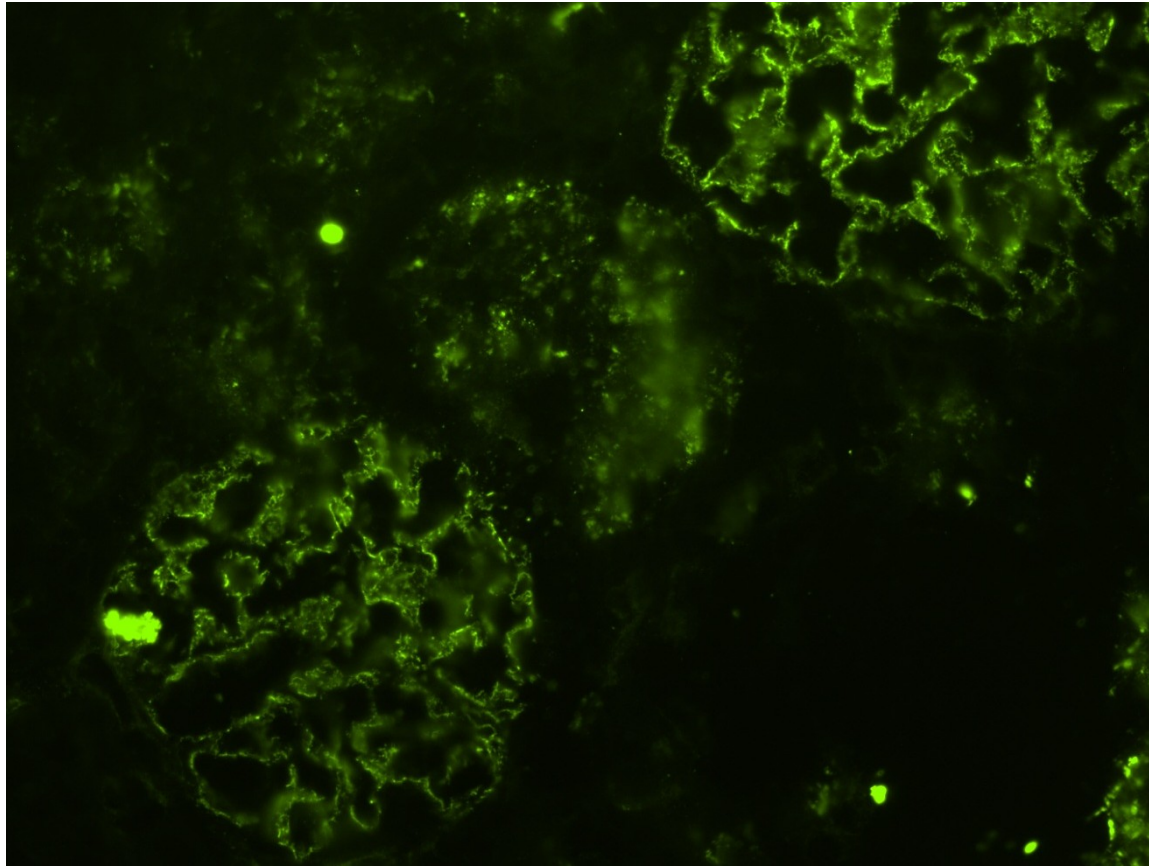
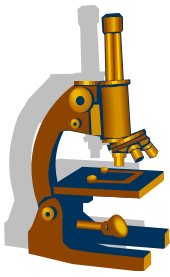
Membranozní glomerulopatie



Difuzní zesílení glomerulární bazální membrány

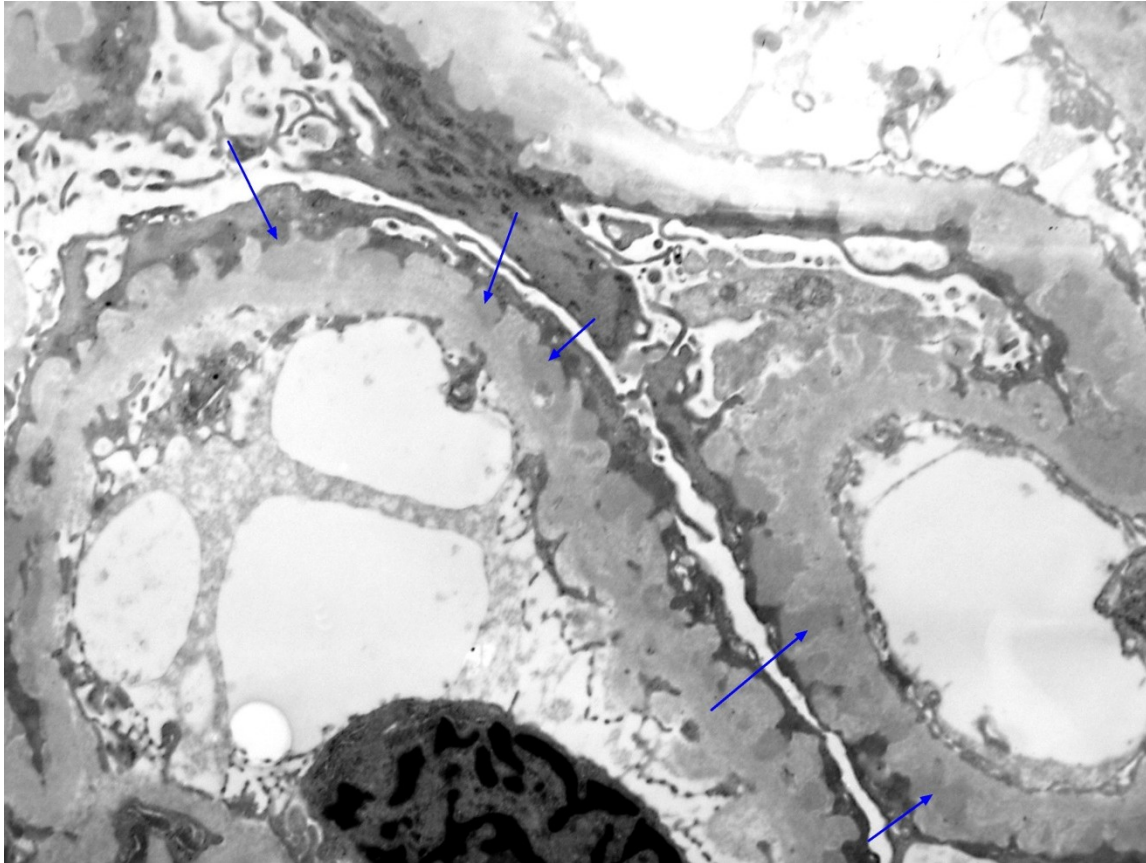
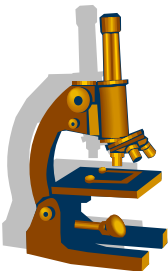
Glomerulus bez zvýšené buněčnosti, bez proliferace

Membranozní glomerulopatie (IMF)



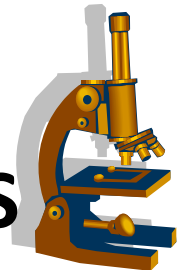
Granurální depozita podél GBM v IgG

Membranózní glomerulopatie (EM)



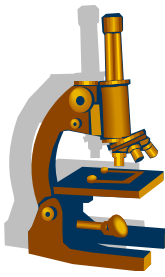
Difusní subepiteliální (vně GBM) imunodepozita

Glomerulopatie projevující se proteinurií/ NS



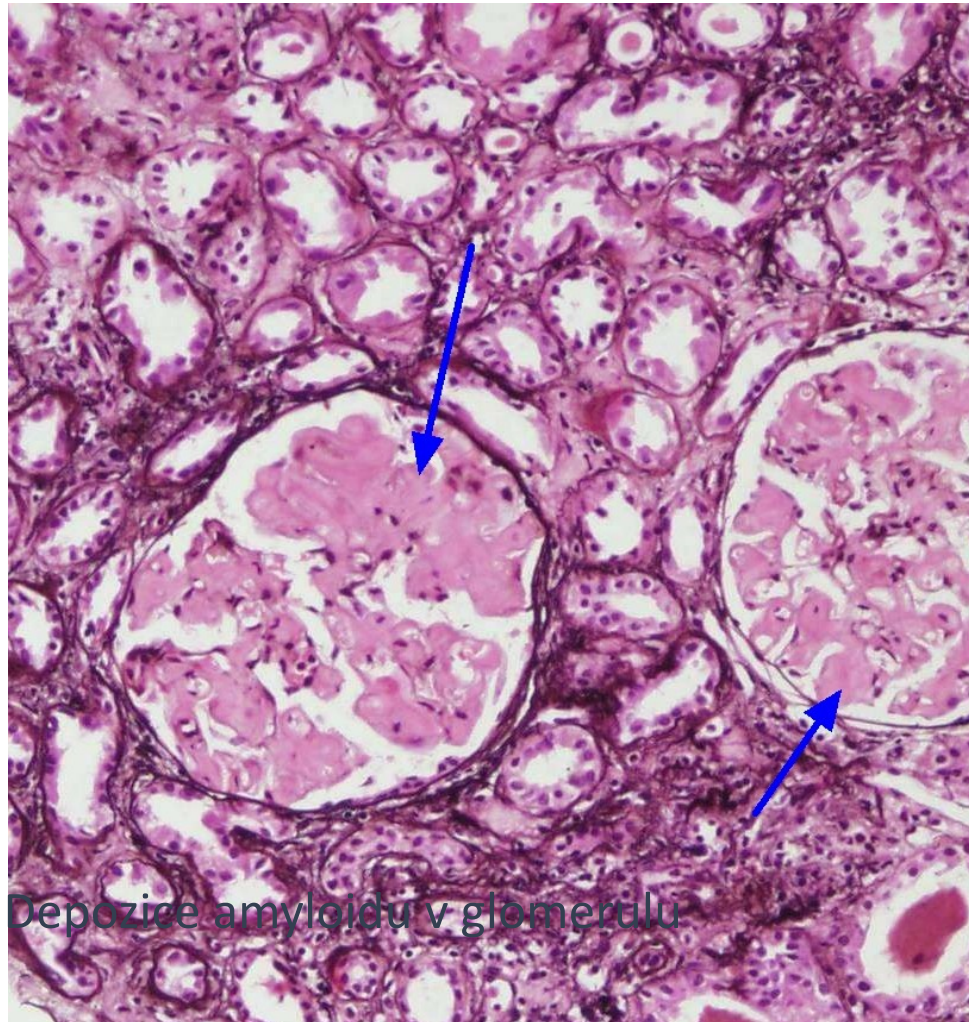
• Amyloidóza

- **extracelulární** ukládání patologického **fibrilárního proteinu** s charakteristickými tinkčnými vlastnostmi
- klinicky významné jsou **systemové amyloidózy**
 - 3 hlavní skupiny:
 - **AA amyloidóza** (prekurzorem SAA protein) při chronických onemocněních/zánětech (RA, IBD)
 - **AL amyloidóza** (prekurzorem produkt plasmatických buněk) při klonálním onemocnění plasmatických buněk
 - **Hereditární amyloidóza** geneticky vázaná porucha bílkoviny transthyretinu



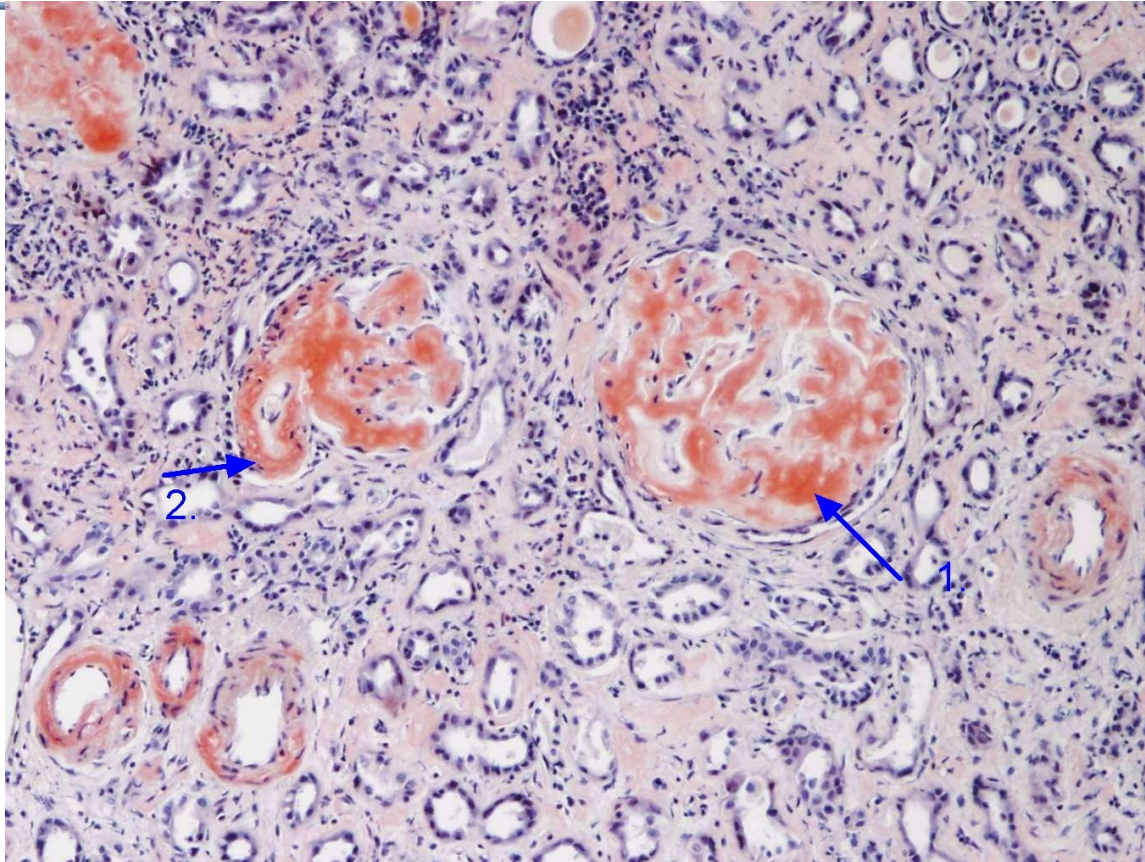
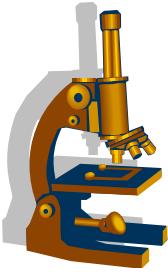
- klinické příznaky: **proteinurie s nefrotickým syndromem**
- LM: **bezstrukturní eosinofilní hmoty v glomerulech, tubulech, intersticiu a v cévách**
Pozitivní barvení Kongo červení a zelená polarizace
Pozitivní barvení v Saturnové červení
- IMF: pozitivita AA amyloidu, lehkých řetězců nebo transthyretinu
- EM: nevětvené, náhodně orientované fibrily vel.6-13nm.

Amyloidóza



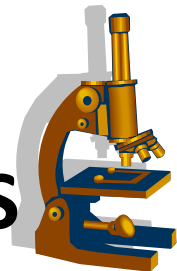
Depozice amyloidu v glomerulu

Amyloidóza



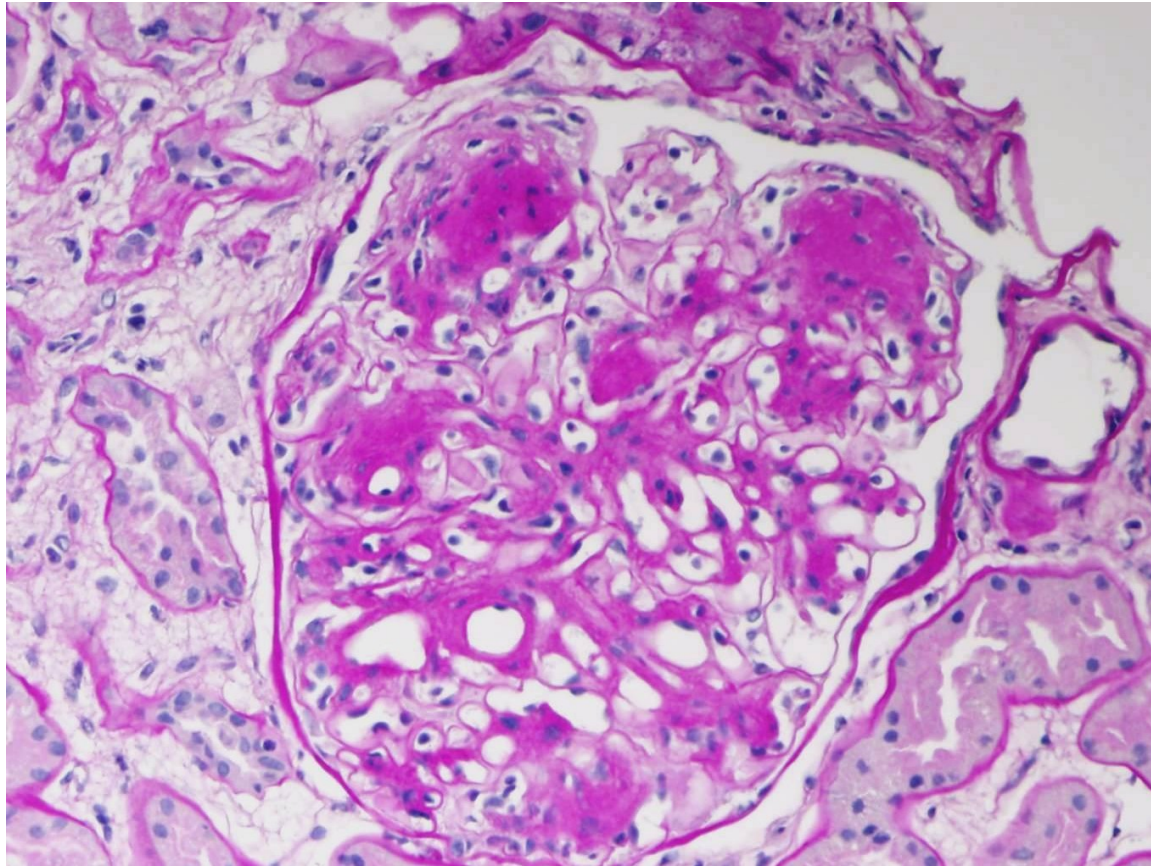
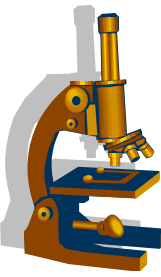
Kongofilní depozita amyloidu v glomerulech

Glomerulopatie projevující se proteinurií/ NS



- **Diabetická nefropatie**
- postižení ledvin při **diabetické mikroangiopatii**
- klinické příznaky: **proteinurie nefrotického typu**
- LM: zesílení glomerulární basální membrány, rozšíření mesangia **PAS+ mesangiální matrix**, mírně zvýšená buněčnost, zvětšení glomerulu – tzv. **difuzní diabetická glomeruloskleróza**
 - později uzlovité formace tvořené homogenní eosinofilní hmotou, vytlačující mesangiální bb. na periferii uzlu – tzv. **nodulární diabetická glomeruloskleróza**. **Hyalinní insudáty arteriol**
- IMF: bez přítomnosti imunodepozit
- EM: zesílení glomerulární bazální membrány

Diabetická glomeruloskleróza



Mesangiální uzly

Glomerulopatie projevující se hematurií

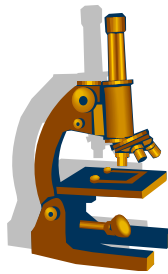


Glomerulopatie projevující se izolovanou nebo převažující hematurií

IgA nefropatie (Bergerova choroba)

Henochova-Schönleinova purpura

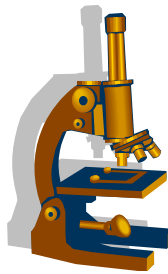
Alportův syndrom/sy tenkých membrán



Glomerulopatie projevující se hematurií

• IgA nefropatie (Berger's Disease)

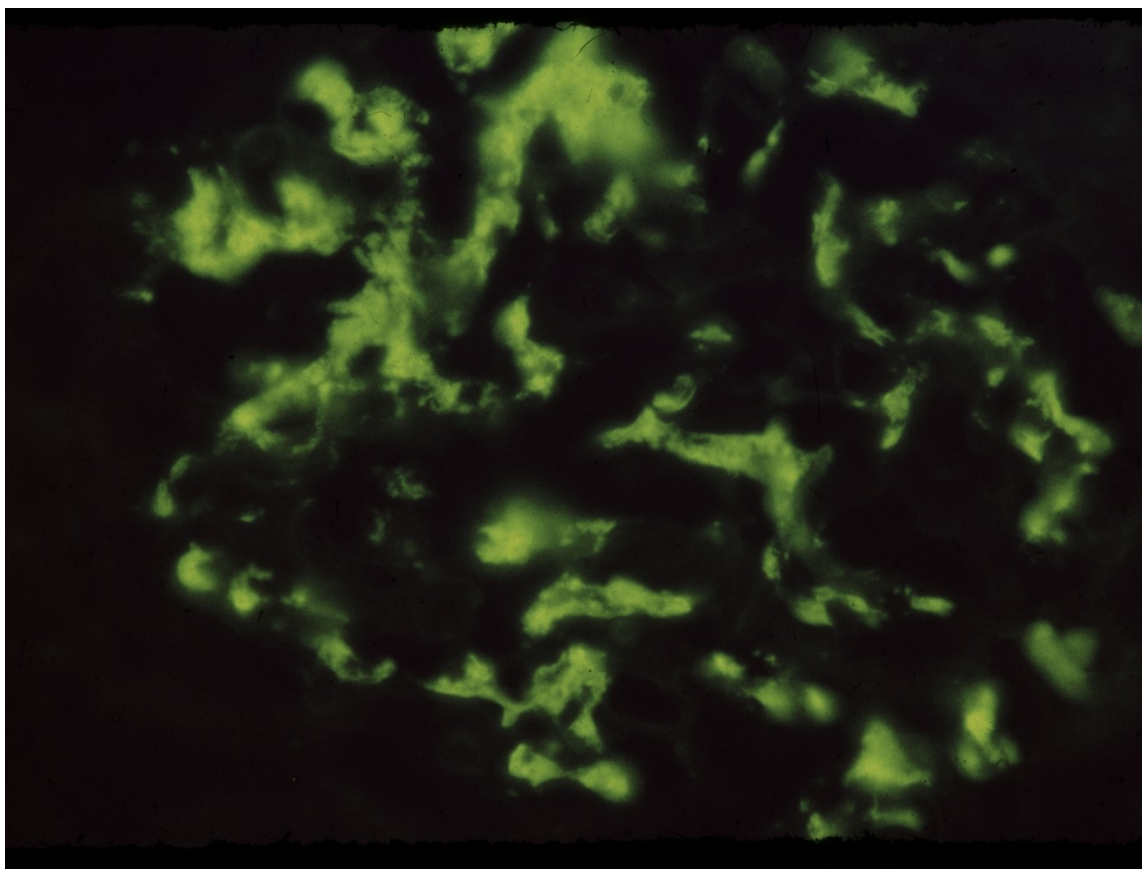
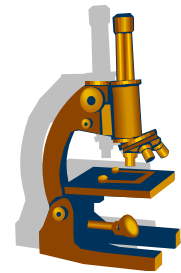
- nejčastější příčina terminálního renálního selhání ve skupině pacientů s primárním onemocněním glomerulů
- imunokomplexové/autoimunitní onemocnění (většinou na vrozeném podkladě u pacientů s chybně glykosylovanými úseky v ohybu těžkého řetězce IgA, dojde k tvorbě a navázání PL proti těmto antigenům).
- protilátky jsou ve třídě IgA nebo IgG, to ovlivňuje velikost imunokomplexů (IgA-IgA, IgA-IgG) a možnost jejich odbourání v játrech
- IK IgA-IgG jsou „vychytány a ukládány v mesangiu a způsobují proliferaci mesangia



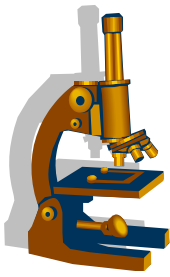
Glomerulopatie projevující se hematurií

- LM: **mesangiální proliferace**
 - IMF: mesangiální granula IgA
 - EM: mesangiální a paramesangiální ID
-
- **Henochova-Schönleinova purpura** – **IgA vaskulitida**
 - následuje **po respirační infekci**
 - kožní vaskulitické projevy, GIT projevy, artralgie;
 - **v ledvině obraz IgA nefropatie**

IgA nefropatie IMF



Mesangiální imunodepozita IgA

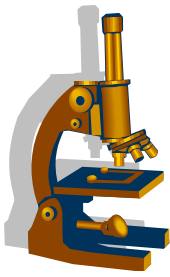


Glomerulopatie projevující se hematurií

- **Alportův syndrom/syndrom tenkých membrán**

- **mutace genu pro kolagen IV, který je strukturou BM (nejčastěji genu COL4A5 kodovaného na X chromosomu).**
- **postupný rozvoj renálního selhání**
- u plně vyvinutého Alportova sy jsou přidružené **oboustranné poruchy sluchu, oční abnormity**

Glomerulopatie projevující se akutním nefritickým syndromem

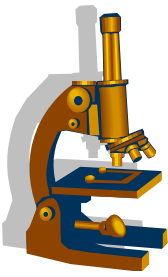


Glomerulopatie projevující se akutním **nefritickým** syndromem

Akutní difuzní endokapilární proliferativní GN

Membranoproliferativní GN

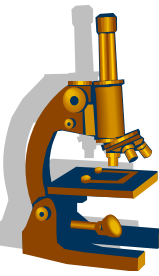
Rychle progredující glomerulonefritidy (RPGN)



Glomerulopatie projevující se akutním nefritickým syndromem

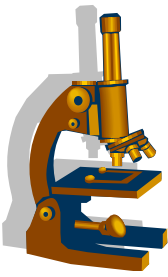
- **Nefritický syndrom** –historický termín, nahrazován termínem **postižení při akutní GN** s různým stupněm renálního selhávání
- **Většinou proliferativní GN spojené se zvýšenou mesangiální a endokapilární buněčností často doprovázené tvorbou srpků**

Akutní difusní endokapilární proliferativní GN



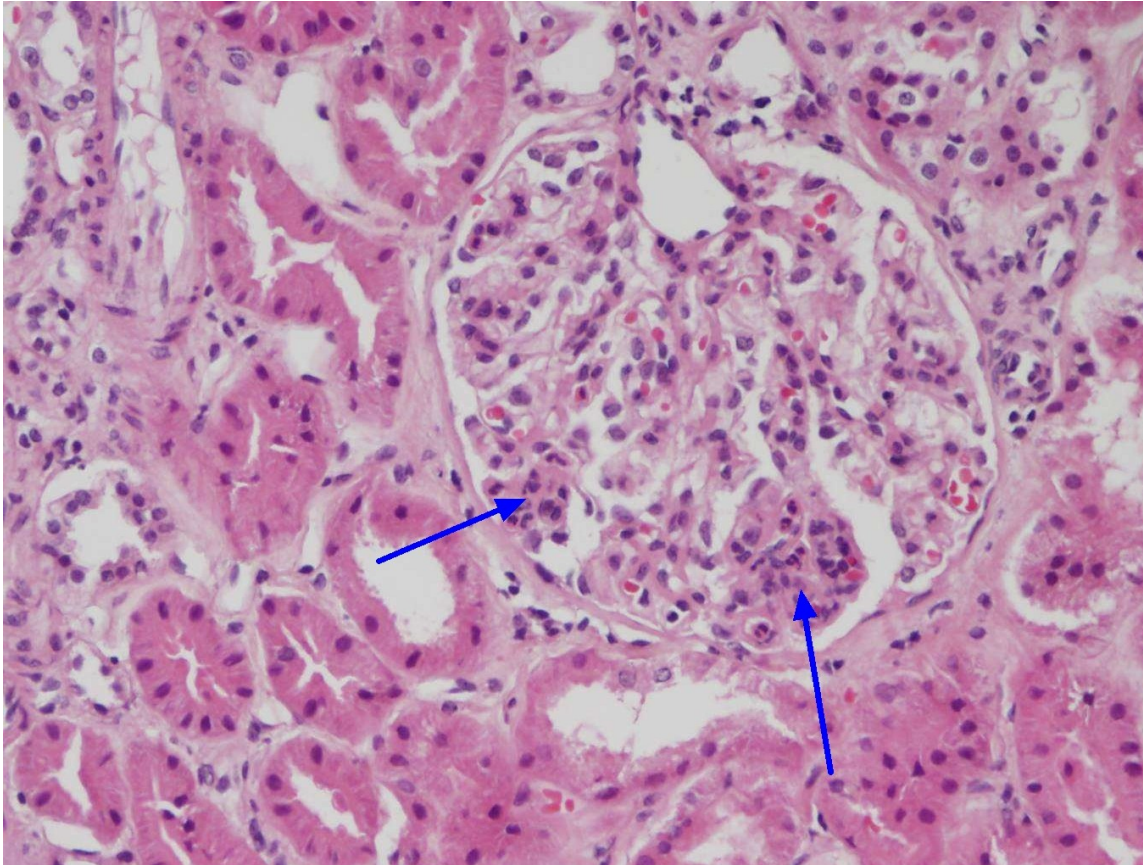
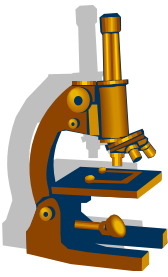
- následkem infekce – **postinfekční glomerulonefritis** (β -hemolytický streptokok, stafylokoky, G-bakterie, viry, paraziti)
- klasická forma onemocnění se vyskytuje **u dětí.**
- **1-2 týdny po začátku infekce hematurie a proteinurie**, původní infekce již vymizela (proto termín postinfekční), hypertenze, může být i plně vyvinutý nefritický syndrom a akutní selhání ledvin.
 - LM : zvýšená endokapilární a mesangialní celularita, zúžení průsvitu kapilár
 - IF: depozita IgG a C3 difuzně granulárně v periferii a mesangiu
 - EM: **objemná hrudkovitá subepiteliální imunodepozita** a ID v mesangiu.

Akutní postinfekční GN



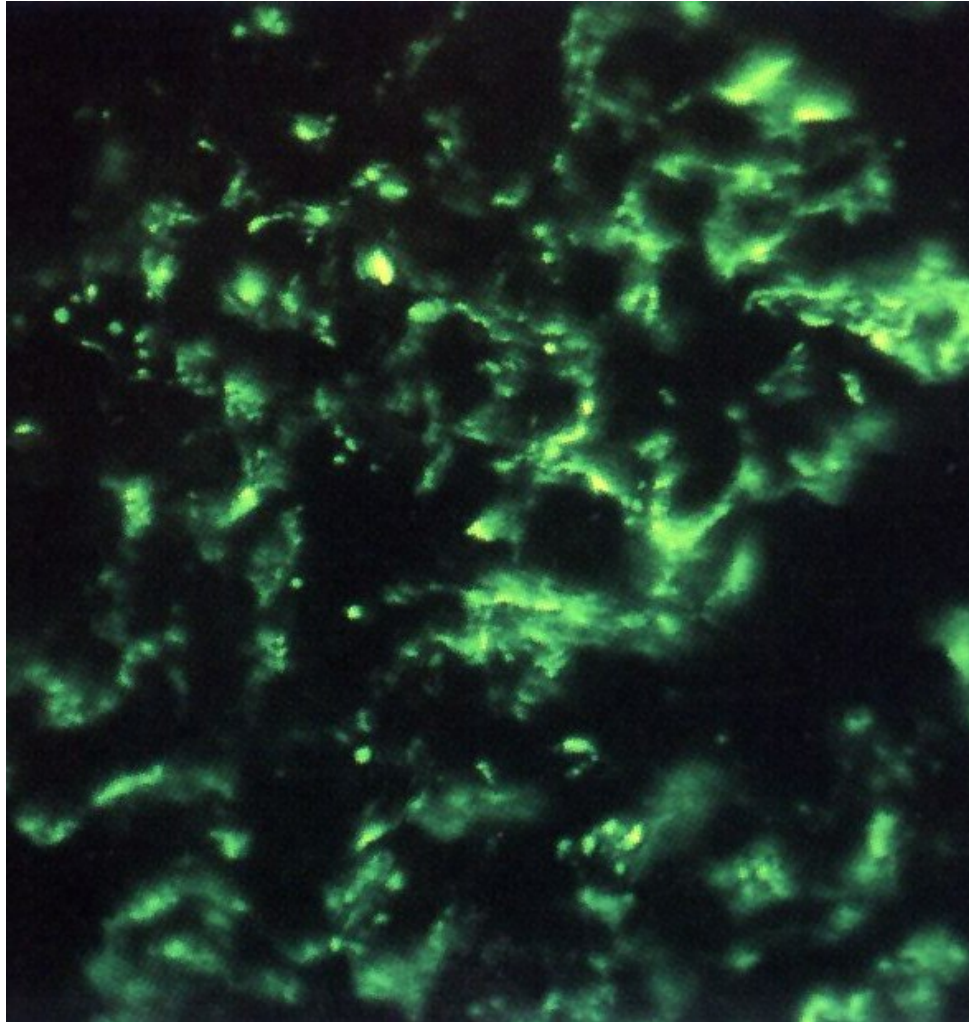
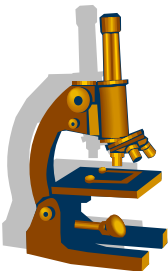
- v séru **zvýšení ASLO** (u poststreptokokové GN) a **pokles komplementu složek C3 ,C4**
- léčba symptomatická
- u dětí odezní bez následků
- dospělí protrahovaný a těžký průběh, většinou různý stupeň renálního selhávání.

Akutní postinfekční GN



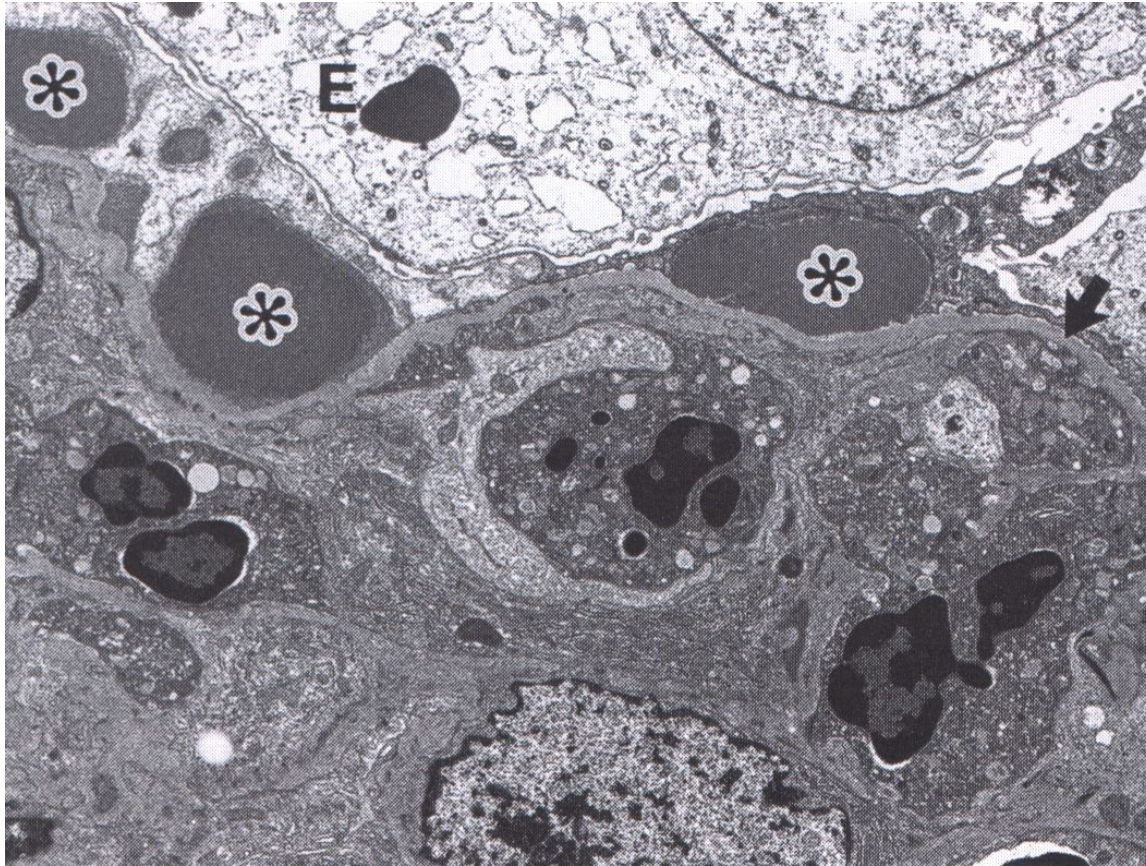
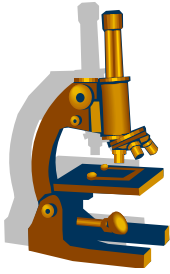
Zvýšená intrakapilární a mesangiální celularita,
přítomnost PMN

Akutní postinfekční GN (IMF)

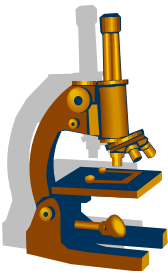


Granulární depozita na GBM a v mesangiu v IgG

Akutní postinfekční GN (EM)



Hrudkovitá imunodepozita subepiteliálně



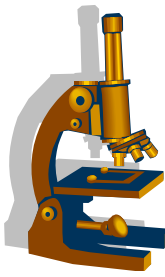
Glomerulopatie projevující se akutním nefritickým syndromem

- **Memranoproliferativní GN**

- dříve rozdělení do skupiny I.-III.
- nyní **skupina nemocí s abnormitou komplementu** – klasifikace podle detekce **C3 složky komplementu** v biopsii
 - **imunokomplexové GN**
 - **C3 GN a nemoc denzních depozit (DDD)**

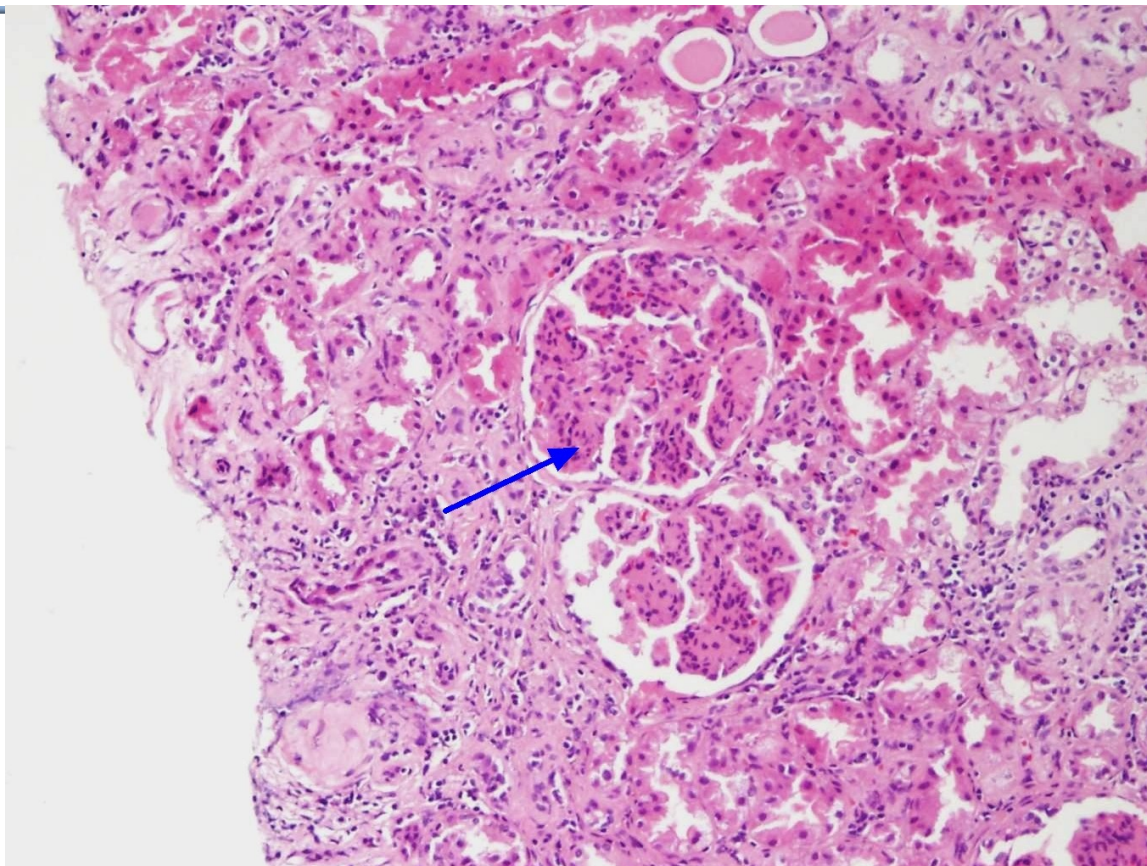
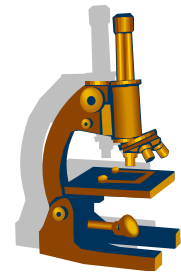
- **Imunokomplexové GN** – onemocnění zánětlivé s proliferativním obrazem v IF s pozitivitou IgG a C3

Glomerulopatie projevující se akutním nefritickým syndromem



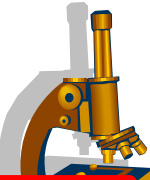
- **C3 glomerulonefritida** – onemocnění s dysregulací komplementu. Převážně získané abnormality s tvorbou protilátek proti C3 nebo C5 konvertáze, faktoru H nebo B
- **Nemoc denzních depozit DDD** - vzácné onemocnění, depozita C3 uložená inramebranózně.
- Většina pacientů s protilátkami proti tzv. C3 nefritickému faktoru, které reagují s C3 konvertázou, kterou stabilizuje a tím trvale aktivuje komplement alternativní cestou
- LM: **difuzní postižení glomerulů, hypercelularita endokapilární i mesangiální, lobulizace kapilárního trsu, dvojkontury GBM v barvení PAS**

Membranoproliferavní GN



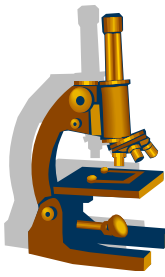
Lobulizovaný kapilární trs, zvýšená celularita mesangiální i endokapilární

Glomerulopatie projevující se akutním nefritickým syndromem



- **Rychle progredující GN (RPGN)**
- **hematurie, proteinurie**
- **rychlý pokles renálních funkcí**
- **onemocnění charakterizované extenzivními srpkovitými formacemi**

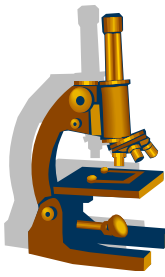




RPGN

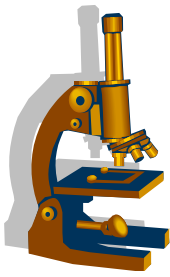
Skupina onemocnění , kde jsou zastoupeny:

- **GN v rámci systémových vaskulitid**
- **Anti-GBM glomerulonefritida**
- **GN související s depozicí imunokomplexů v glomerulech (IgA, postinfekční GN, GN při SLE)**



GN v rámci systémových vaskulitid

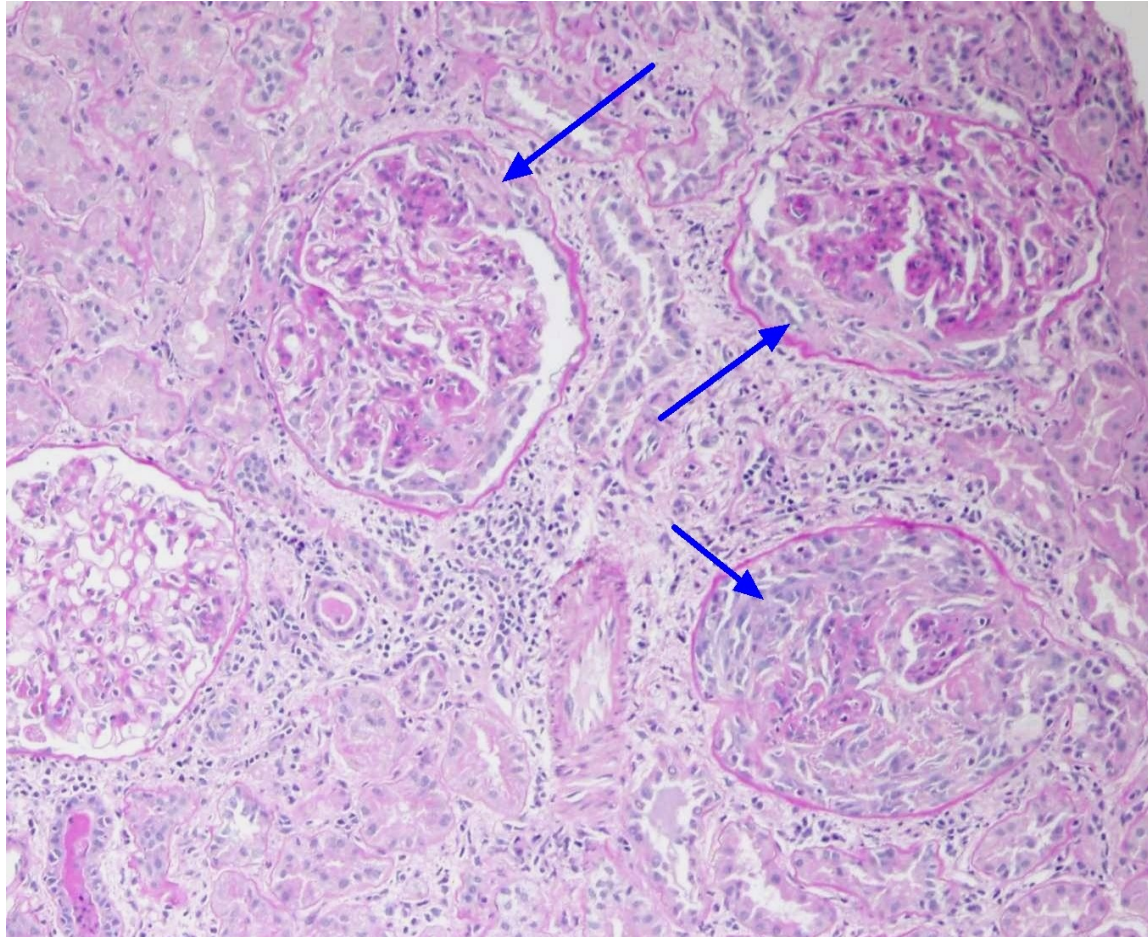
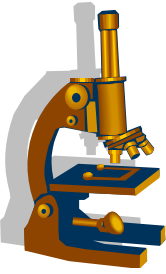
- **Vaskulitida s přítomností protilátek proti součástí cytoplasmy neutrofilů (ANCA)**
 - Granulomatóza s polyangiitidou (Wegenerova granulomatóza)
 - Mikroskopická polyangiitida
 - Eosinofilní granulomatóza s polyangiitidou (Churg-Straussově syndrom)



Granulomatóza s polyangiitidou (GPA)

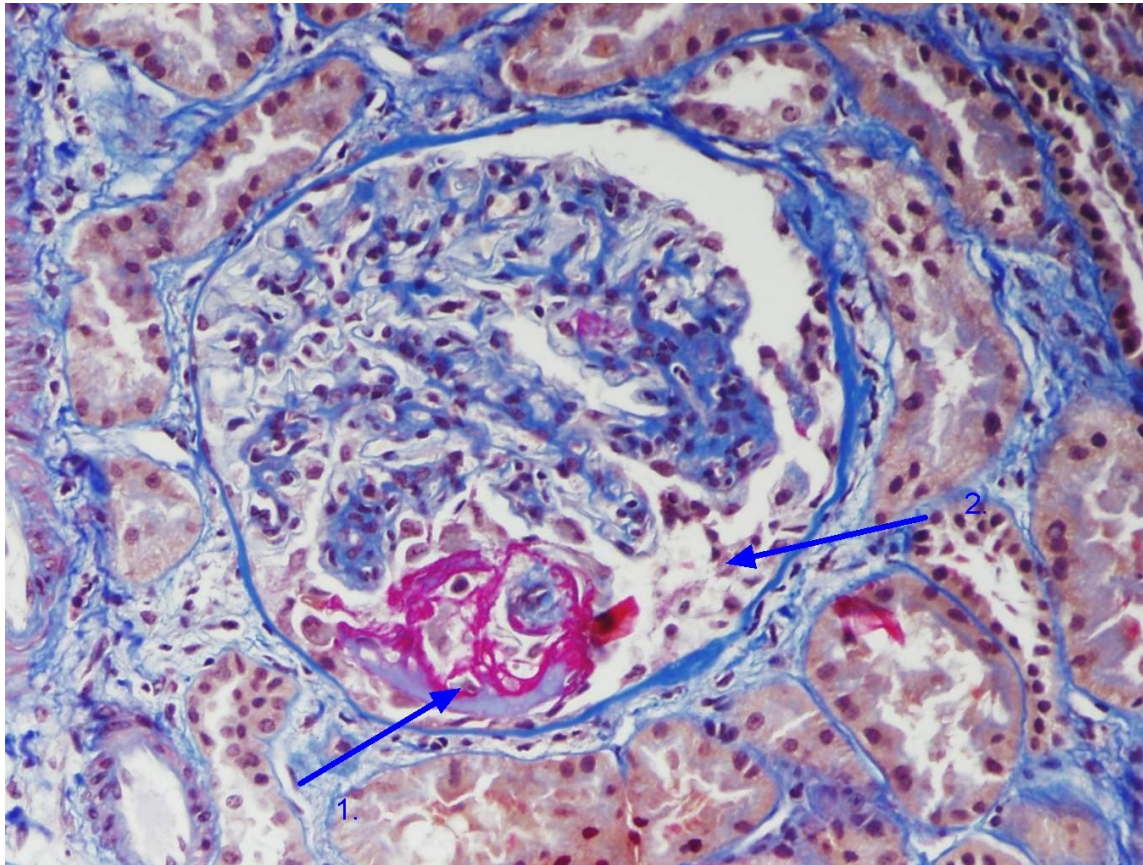
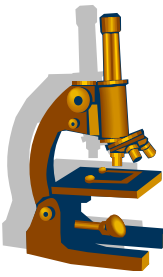
- **cANCA**, vysoká agresivita onemocnění s **destrukcí glomerulů** vyžadující včasnou diagnostiku a léčbu.
- klinika: pacienti s nespecifickými příznaky –teplota, artralgie, únava, hubnutí. **Více jak 90% pacientů má postižení horních cest dýchacích** (sinusitidy, otitis media, purulentní rhinitidy)
- většina pacientů mezi 60-75 lety, 10-20% pacientů mladší 25let
- **akutní renální selhání**
- LM: fibrinoidní nekróza stěny arteriol a kapilár – **nekrotizující GN**, reakcí na ruptury GBM jsou **srpky**

RPGN

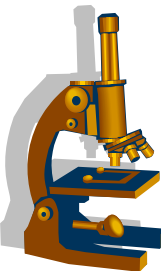


Celulární srpky v oblasti Bowmanova prostoru

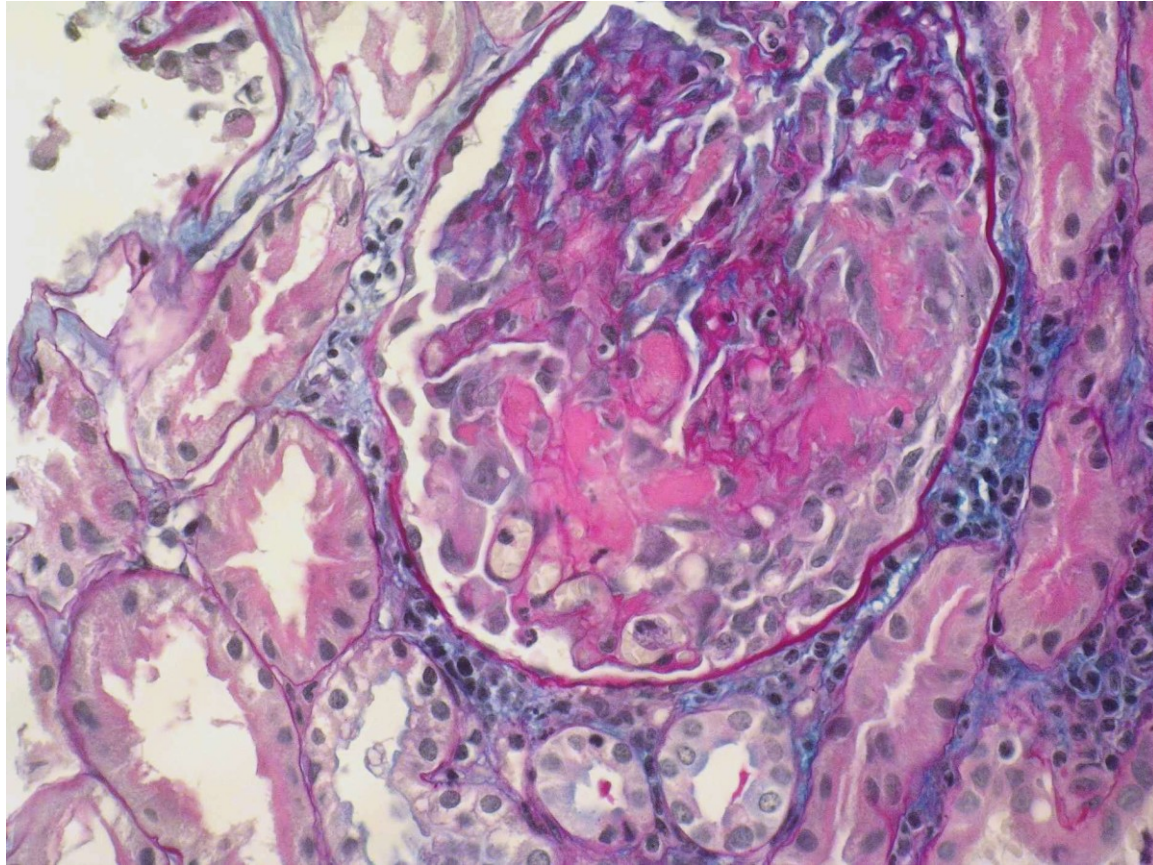
RPGN



1. Fibrin v celulárním srpku
2. Celulární srpek (incipientní)



RPGN



Fibrinoidní nekróza glomerulárních kapilár

RPGN



Vaskulitida způsobená přímo protilátkami

Anti-GBM glomerulonefritida

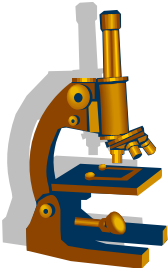
- přítomnost PL proti tzv. **Goodpastureovu** antigenu, který je komponentou BM (nekolagenní domény)

navázání Anti-GBM protilátky vede k aktivaci komplementu a proteáz a k destrukci GBM

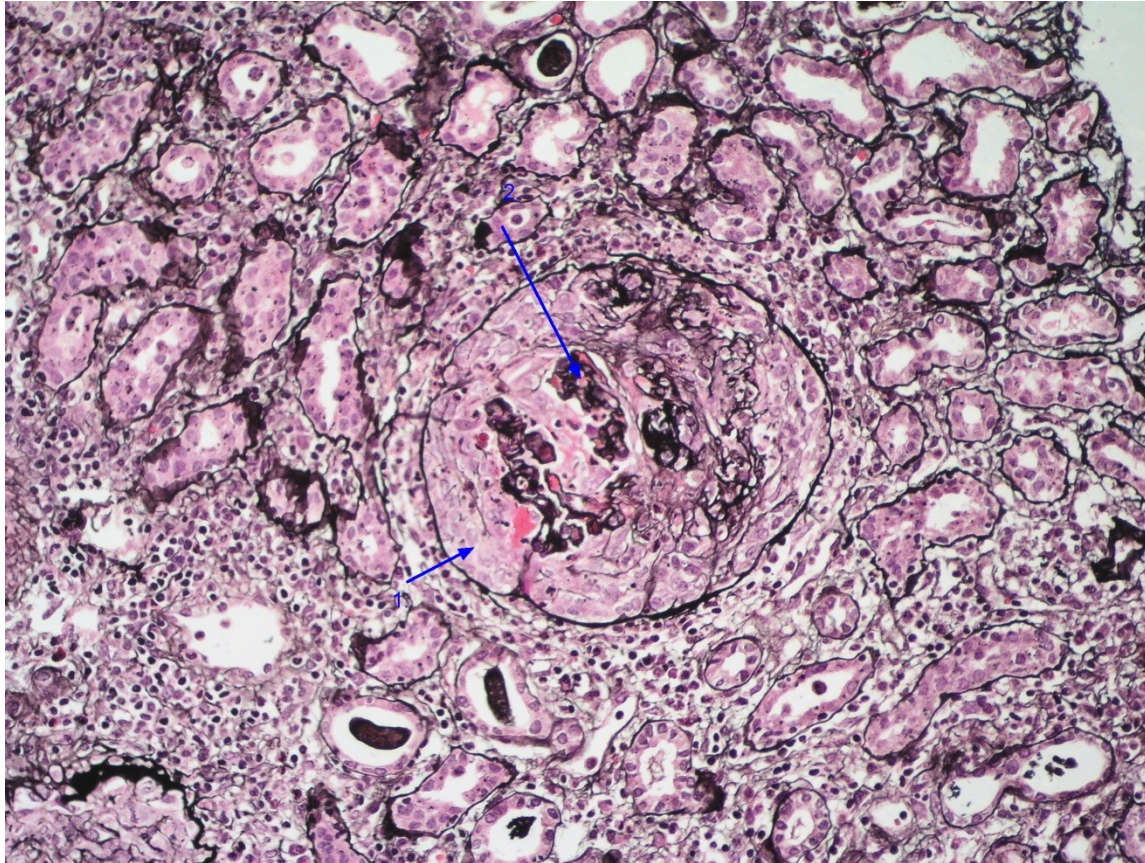
- IF typicky difusní globální lineární pozitivita IgG a C3 na GBM.

- LM: **nekrotizující GN se srpkou** ve většině glomerulů

Je-li součástí projevů onemocnění postižení **ledvin a plic-
Goodpastureův syndrom**

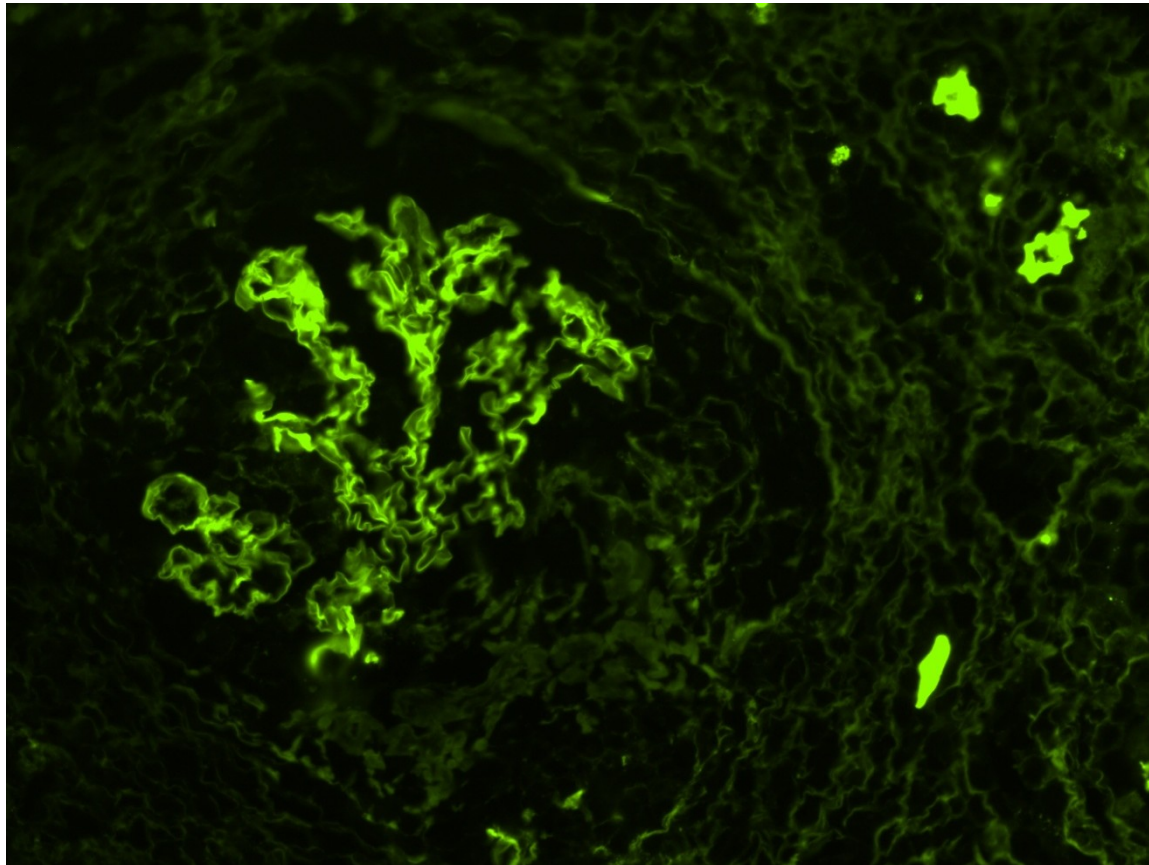
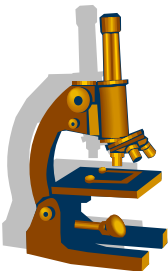


Anti - GBM



1. Celulární okludující srpek
2. Kolabující kapilární trs pod srpkem

Anti-GBM (IMF)



Lineární pozitivita IgG v periferii (na GBM)

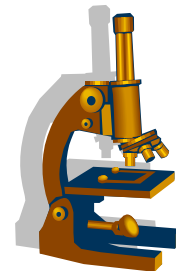
RPGN



Vaskulitida způsobená imunokomplexy

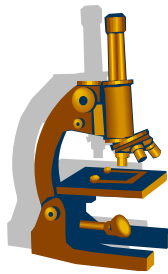
- **Henochova-Schönleinova purpura**
- morfologie IgA nefropatie

Onemocnění ledvin v rámci systémových chorob



- **Lupusová nefritida**

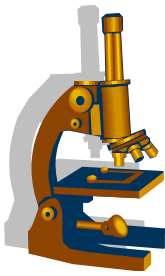
- **SLE - multisystémové autoimunitní onemocnění**, pravidelně postižení ledvin
- V některých případech může být onemocnění ledvin první manifestace SLE
- jsou definovaná morfologická kritéria, podle kterých se onemocnění řadí do třídy I.-VI
- **nejzávažnější třída III a IV**, s významným poklesem renální funkce
- **často (především u mladých pacientů) existuje diskrepance mezi malým močovým nálezem a těžkým morfologickým postižením.**



Postižení glomerulů ledvin při nemoci cév

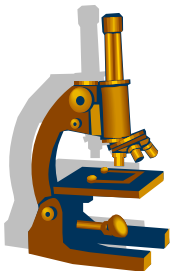
Postižení glomerulů/ledvin při nemoci cév

Systemové vaskulitidy	vaskulitida způsobená přímo PL vaskulitida způsobená IK vaskulitida ANCA asociovaná
Postižení ledviny při hypertenzi	
Trombotické mikroangiopatie	
Ostatní	infarkt ledviny stenóza renální arterie



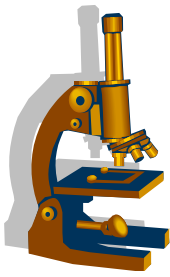
Trombotické mikroangiopatie

- **skupina** onemocnění zahrnující **hemolyticko-uremický syndrom (HUS)** a **trombotickou trombocytopenickou purpuru (TTP)**
- **TTP**: autoimunitní onemocnění s **AUTO-PL proti metaloproteináze ADAMTS13**. Při poškození endotelu dojde k aktivaci a tvorbě Von Willebrantova faktoru. Multimery tvoří v luminu síť, do které se zachytávají destičky – **formuje se trombus**. ADAMTS13 za normálních okolností štěpí multimery von Willebrantova faktoru. Autoprotilátky však tento enzym zablokují
- postiženy bývají **mladé ženy**
- léčba : **plazmaferéza**



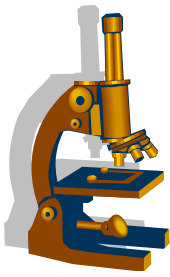
Trombotické mikroangiopatie

- **Hemolyticko uremický syndrom**
- **epidemická forma HUS**- vázaný na **infekci s průjmem** (kmeny E. coli produkující **verotoxin**). Toxin z nedostatečně tepelně upravené potravy (hovězí maso) kontaminované střevním obsahem adhezuje ke střevní stěně, přestupuje do oběhu, **naváže se na receptory endotelu malých cév**, indukuje **apoptózu** a **zánět**. Na poškozeném endotelu se tvoří tromby
- cévy s největším počtem receptoru jsou v ledvinách



Trombotická mikroangiopatie

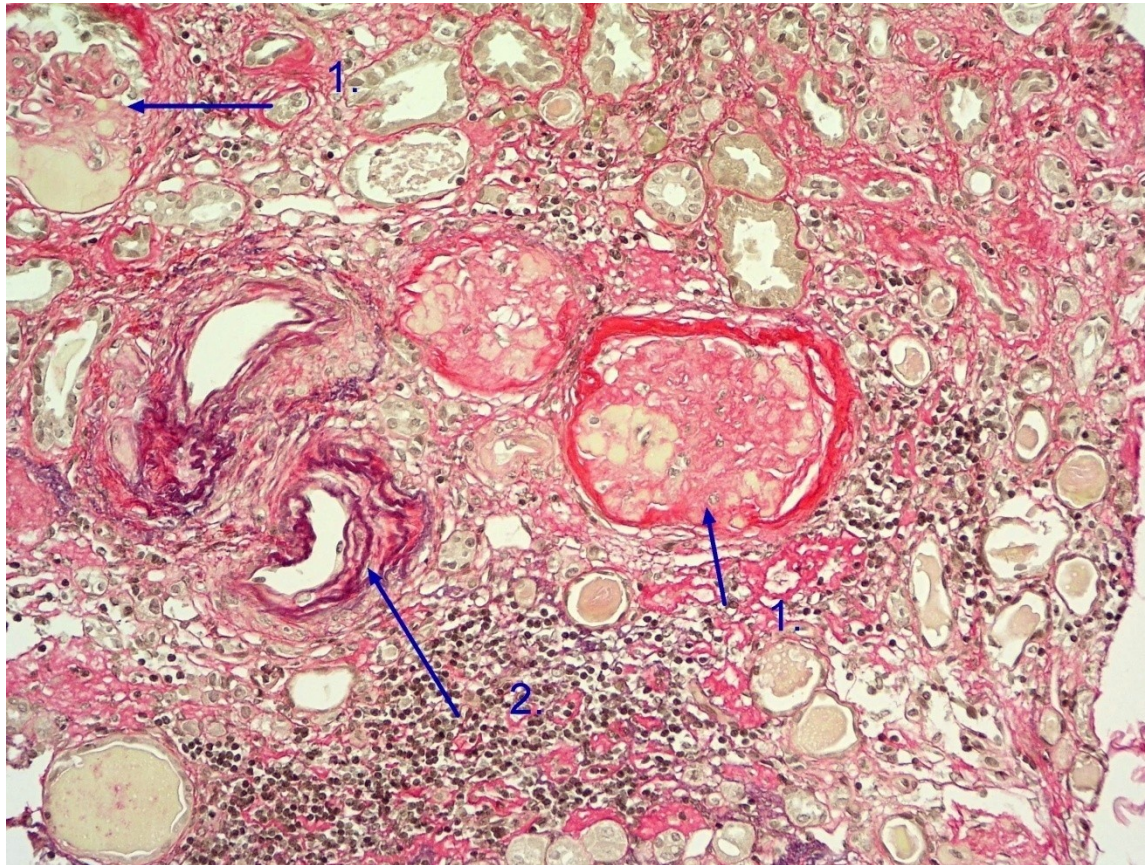
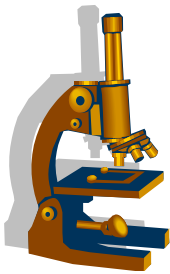
- **HUS při poruše regulace komplementu**
 - uplatňují se **protilátky proti různým komponentám komplementu**, především faktoru H, což je nejdůležitější regulátor alternativní cesty komplementu
 - nebo jde o genetické mutace komponent komplementu
- morfologie trombotické mikroangiopatie je v ledvinách stejná u všech jednotek: **mikrotromby v arteriolách a v glomerulech**



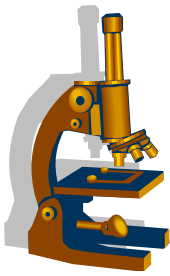
Chronická glomerulonefritida

- Chronická glomerulonefritida - označuje **terminální fázi různých glomerulárních onemocnění**
- morfologie terminálního onemocnění ledvin u různých onemocnění splývá do stejného obrazu
- **většina glomerulů je zaniklých**
- nezaniklé glomeruly jsou s objemnými sklerotizacemi
- zániku glomerulů odpovídá **fibróza intersticia a tubulární atrofie**
- **významné vaskulární změny**, které odpovídají změnám při hypertenzi

Chronická glomerulonefritida

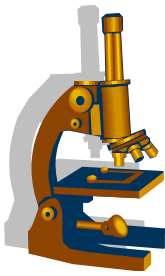


1. Zaniklé glomeruly
2. Vaskulární změny



Onemocnění tubulů a intersticia

- hlavní kategorie:
 - **ATN**
 - **infekce**
 - **postižení při obstrukci**
 - postrenálně při hyperplázii prostaty
 - intrarenální při myelomu
 - TIN jako **součást autoimunitních onemocnění** (Sjögrenův sy, IgG4 choroba, sarkoidóza)
 - **při metabolických poruchách** (nefrokalcinóza, urátová nefropatie)
 - **toxické a léky indukované TIN** (olovo, rostliny , léky)



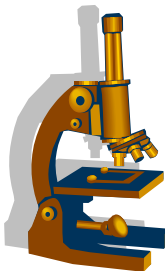
Onemocnění tubulů a intersticia

Akutní tubulární nekróza

U stavů spojených s abdominální ischemií

- etiopatogeneze:

Buňky proximálních tubulů jsou citlivé na nedostatek kyslíku, v případě jeho nedostatku buňky přestanou být schopné resorbovat a transportovat všechny složky z ultrafiltrátu do peritubulárních kapilár, což vede k **zvýšení salinity ultrafiltrátu**. Současně se z nedostatku energie změní lokalizace adhezivních molekul a membránových integrinů: oploštění epitelu, uvolnění bb. a odplavení do lumen

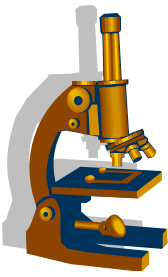


Tamman-Horsfallův protein v distální části nefronu při styku se salinickým ultrafiltrátem se mění v gel a **s buněčným detritem** vytvoří **válce (intrarenální obstrukce)**.

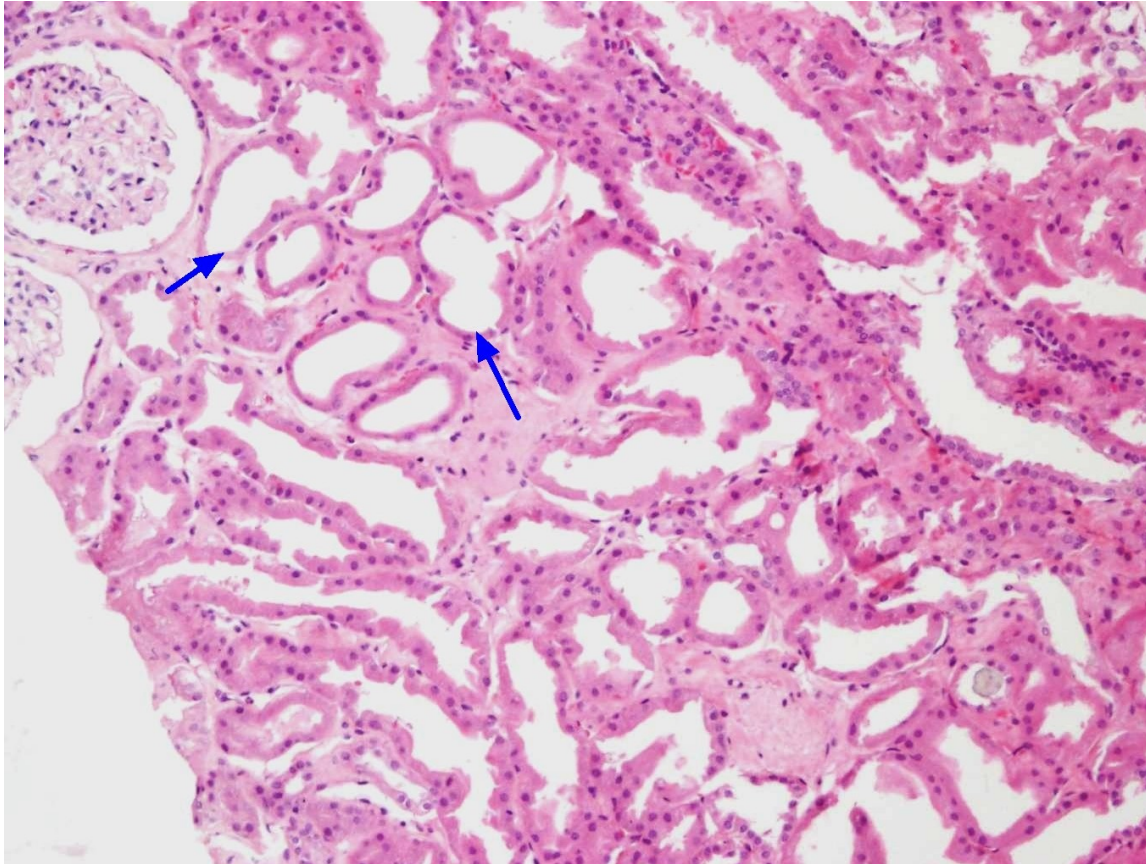
Glomeruly pokračují ve filtraci, **moč neodtéká – stoupá tlak v kanálcích**, zpětně dosáhne do močového prostoru, **zpětnou vazbou se zastaví filtrace – akutní selhání ledvin**

- makro: ledviny zduřelé, nápadně bledá kůra
- mikro: různý stupeň poškození tubulárních buněk, nejtěžší stupeň je nekróza, edém intersticia.

ATN se manifestuje akutním renálním selháním s nutností hemodialýzy

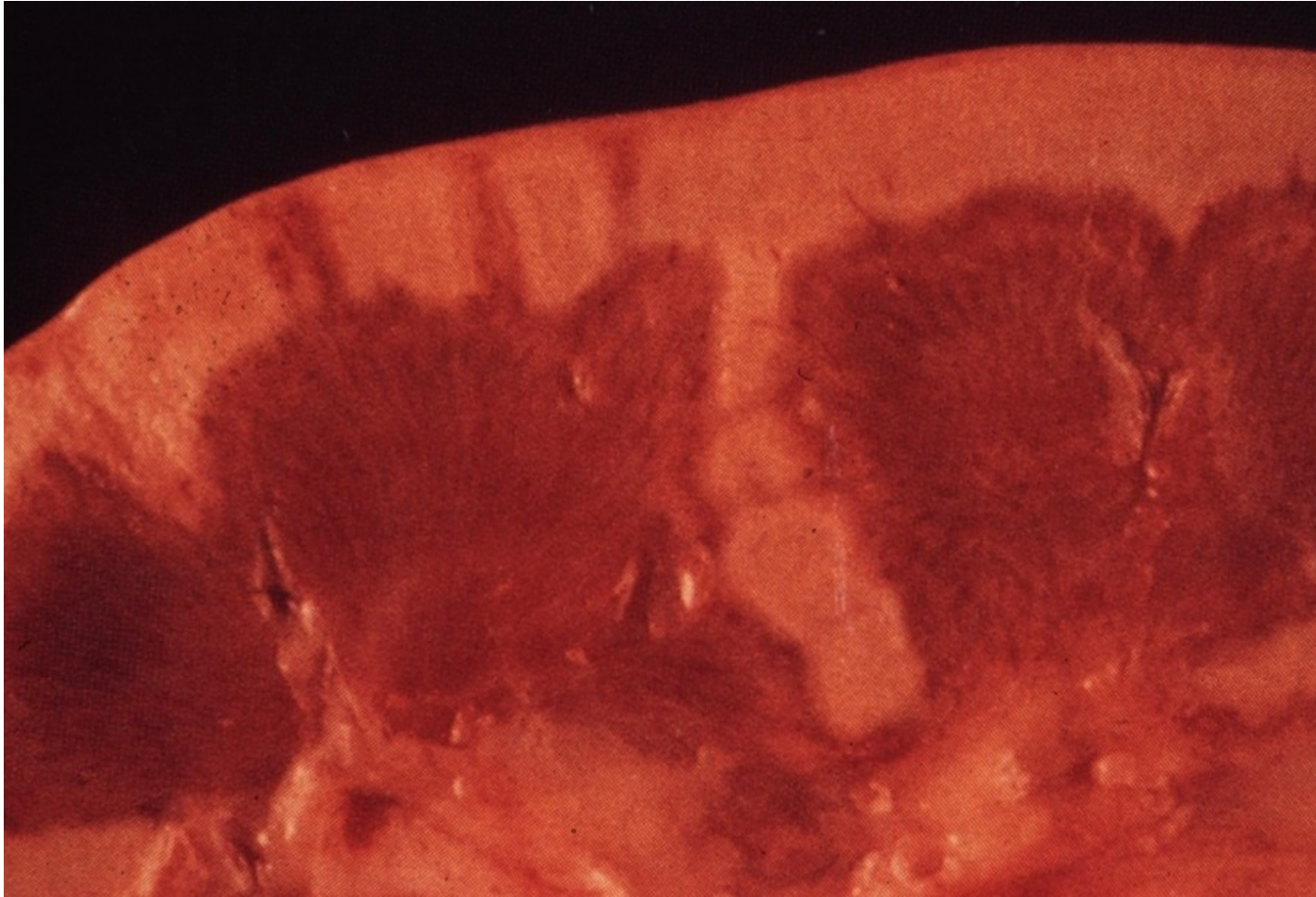


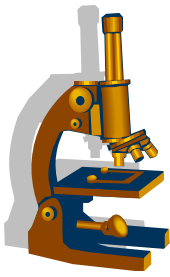
Akutní tubulární nekróza



Dilatace tubulů, simplifikace epitelu

Akutní tubulární nekróza



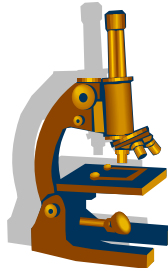


Onemocnění tubulů a intersticia

- **Akutní tubulointesticiální nefritida**

- etiologie: **infekční bakteriální** (akutní pyelonefritida)
- **toxické polékové** (po ATB)
- **metabolické** (onemocnění s tvorbou krystalů)
- **virové** (hantaviry)

- mikro: zánětlivá celulizace v intersticiu a různým stupněm poškození tubulárního epitelu



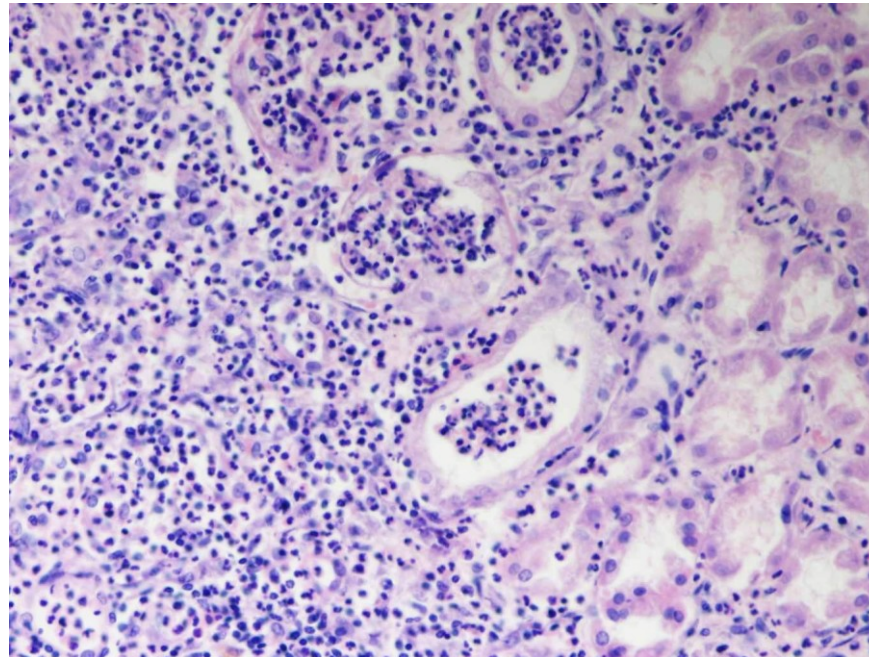
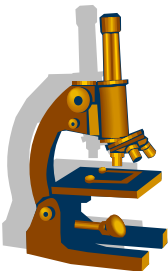
Onemocnění tubulů a intersticia

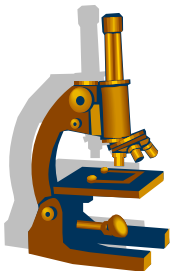
• Akutní pyelonefritida

- akutní zánět ledviny a pánvičky- nejčastěji vzniká **ascendentní cestou** - bakteriální infekce - např. *E. coli*
- **hematogenní cesta** - při septikémii
- **horečnaté onemocnění, bolesti v bedrech, dysurie a nucení na moč, v moči četné leukocyty – pyurie**

- makro : postižená ledvina **je zduřelá**, žlutavé abscesy pod pouzdrém. pánvička edematózní, červená, někdy pokrytá hnisem, **hnisavý zánět** se může šířit z ledviny do okolí - **paranefritický absces**
- mikro: tubuly vyplněny neutrofily

Akutní pyelonefritis

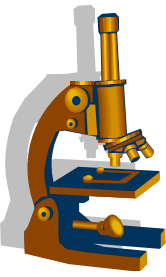




Onemocnění tubulů a intersticia

- **Chronická pyelonefritida**

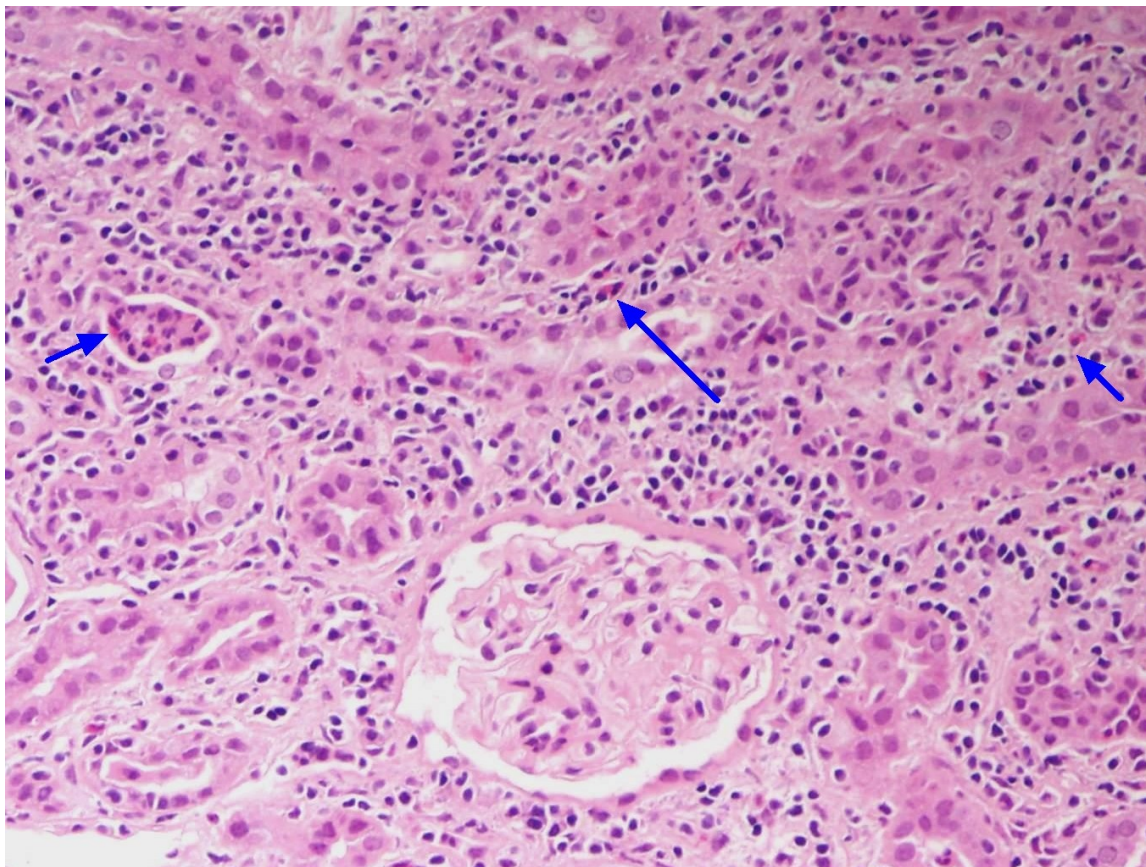
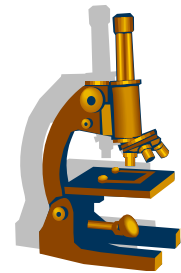
- **častá příčina renálního selhání**
- začátek onemocnění je někdy nenápadný a projeví se až hypertenzí, navazuje na několik atak akutní pyelonefritidy.
- makro : ledviny jsou nepravidelně **svraštělé, ploché vtažené jizvy**, často se kombinuje s urolitiázou, parenchym ledviny progresivně atrofuje - „**end-stage kidney**“
- mikro: fibróza intersticia, atrofie tubulů, hyalinizace glomerulů, dilatace kanálků s válci – **vzhled koloidu ve ŠŽ**



Onemocnění tubulů a intersticia

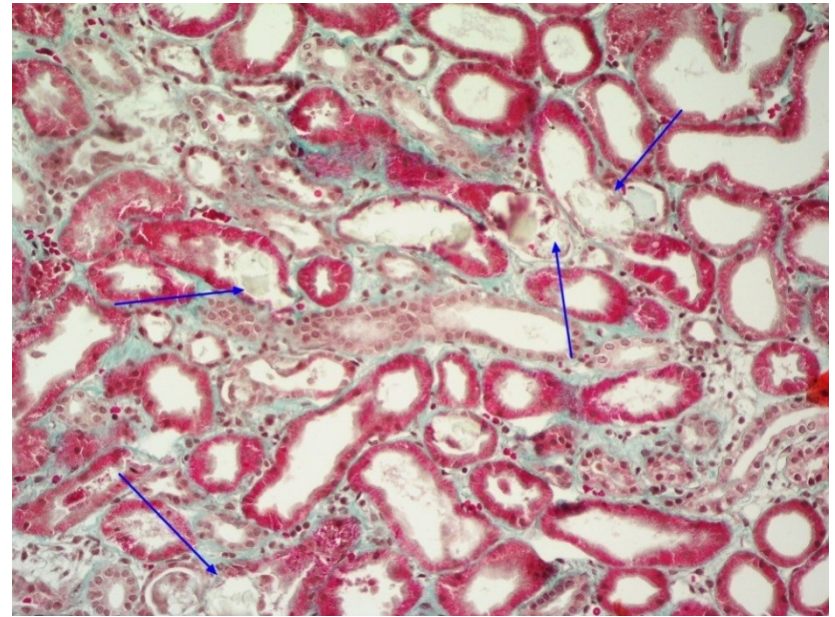
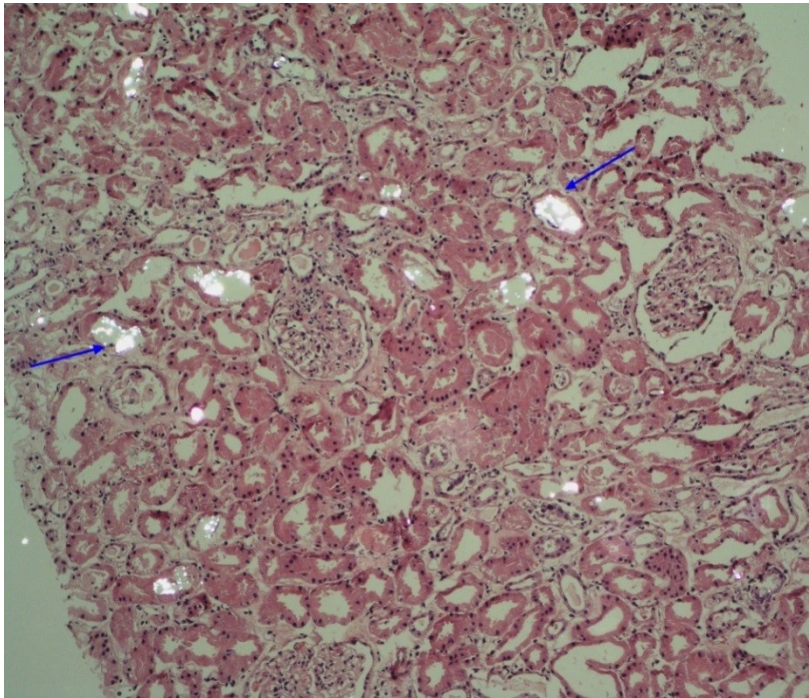
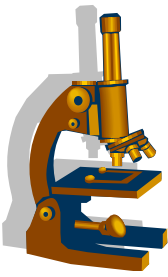
- **TIN indukovaná léky**
 - **Antibiotiky a NSAID**
 - mikro: edém intersticia, smíšený zánětlivý infiltrát intersticia s podílem eosinofilů

TIN

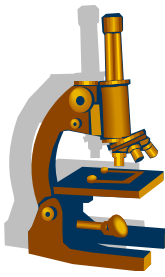


Zastoupení eosinofilů v zánětlivém infiltrátu

Oxalátová nefropatie



Oxalátové krystaly v tubulech

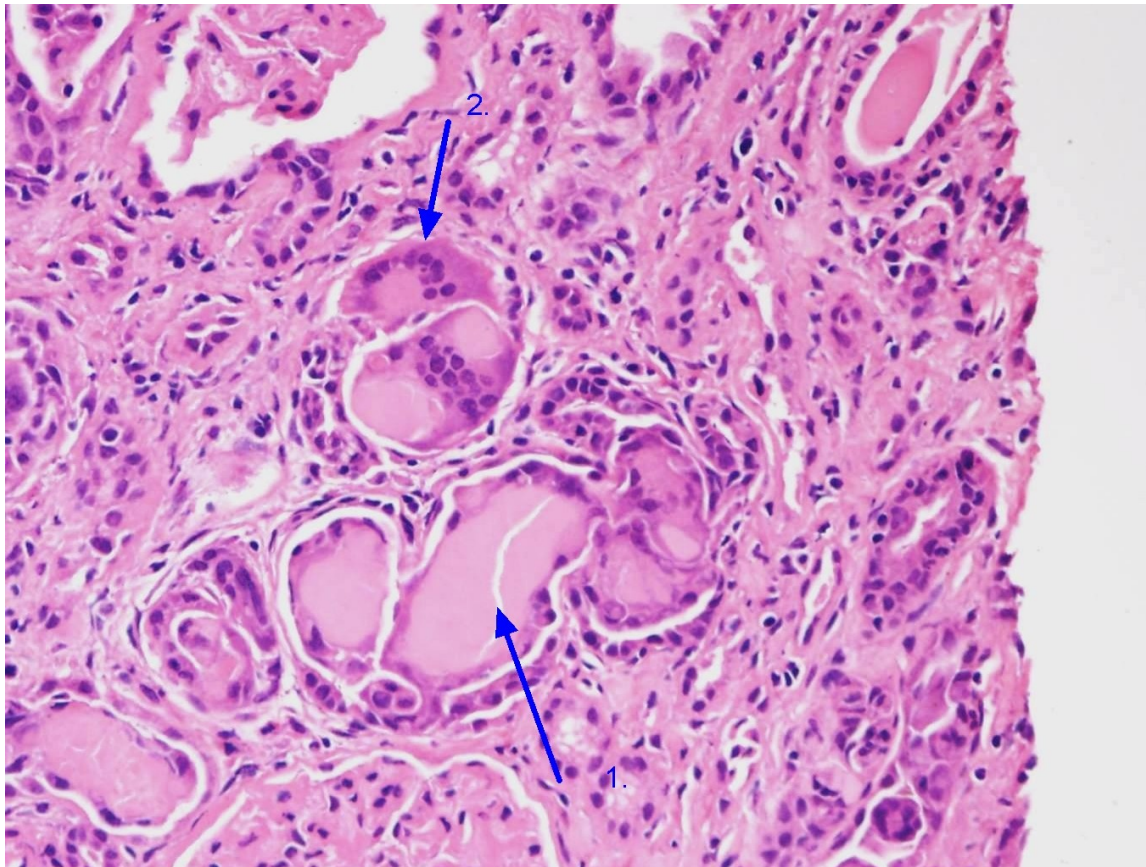
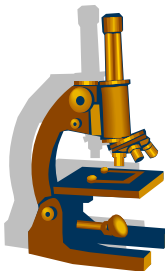


Onemocnění tubulů a intersticia

• Myelomová nefróza

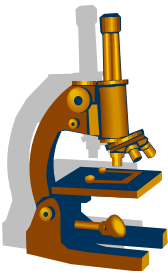
- poškození ledviny při myelomu
- průchod lehkých řetězců (**BJ bílkovina**) do moče s následným vysrážením do válců
- tvorba četných válců, které způsobí **nefrohydrózu** tj. blokáda odtoku moče uvnitř renálního parenchymu
- **poškození výstelky kanálků,**
- přítomnost **obrovských mnohojaderných bb.**

Myelomová nefróza



1. Bílkovinné válce

2. Obrovské mnohojaderné buňky



Nádory ledvin

- Benigní x maligní
- **Benigní**

- **adenom kůry**

- mikro: papilární stavby
- makro: okrové barvy, vel. do 15mm
- náhodný nález

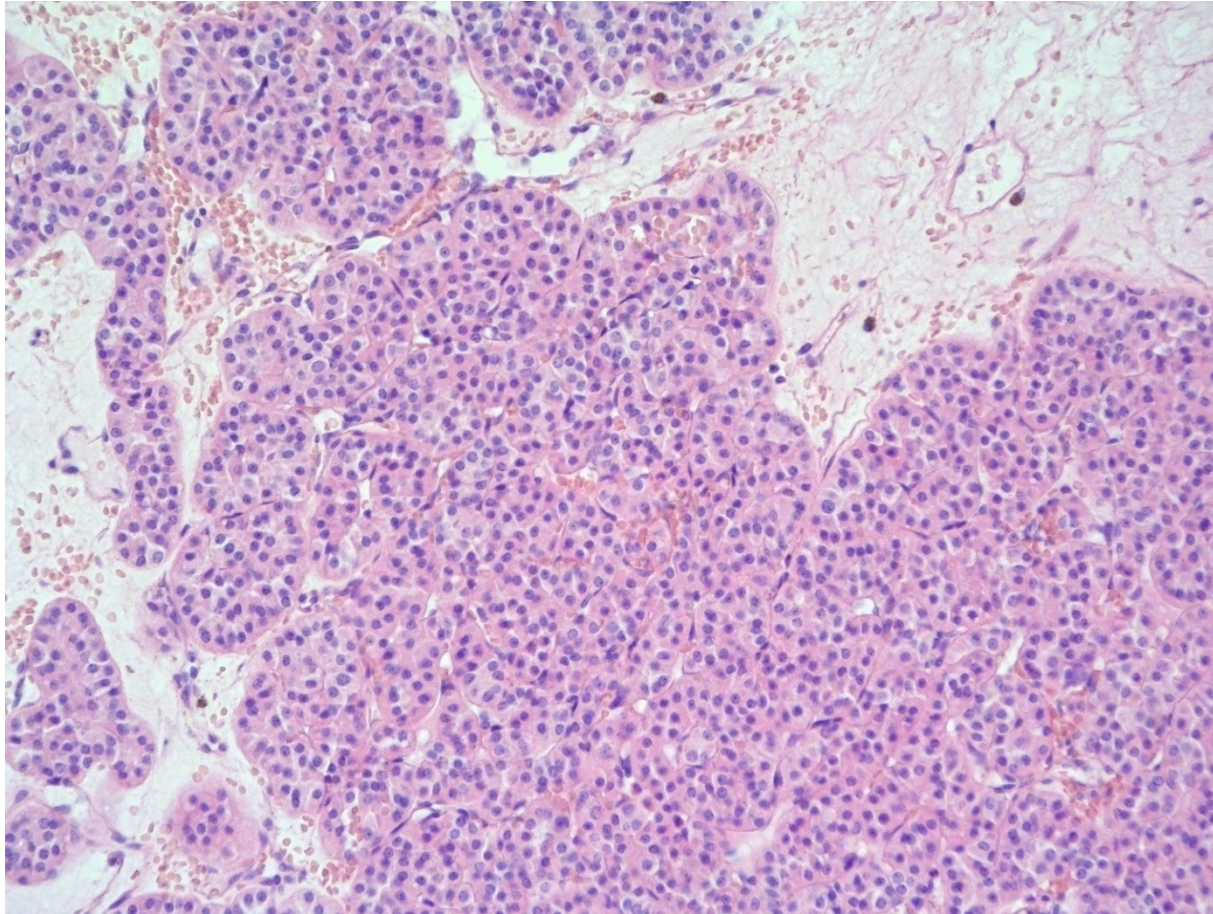
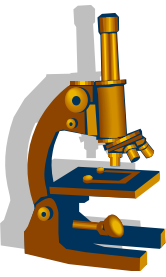
Nádory ledvin



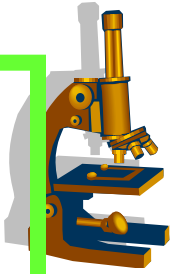
- **Renální onkocytom**

- až 10% renálních tumorů
- klinické příznaky: bolest v zádech, dysurie, hematurie
- makro: ohraničený tumor **mahagonové** barvy, **centrálně jizva**
- mikro: onkocytární buňky – buňky eosinofilní – cytoplasma je vyplněna mitochondriemi

Renální onkocytom



Nádory ledvin



Maligní

Karcinom ledviny

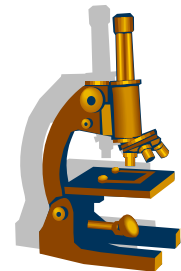
Častější u mužů, střední a vyšší věk, **ČR nejvyšší výskyt z vyspělých zemí (pesticidy řepky!!!!)**

RF: kouření, obezita, získaná polycystóza ledvin u dialyzovaných pacientů

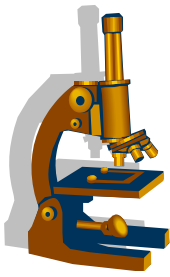
Většinou sporadické tumory, 3% součástí hereditárních syndromů

Většina renálních karcinomů s vysokou pravděpodobností **vychází z buněk renálních tubulů**

Nádory ledvin



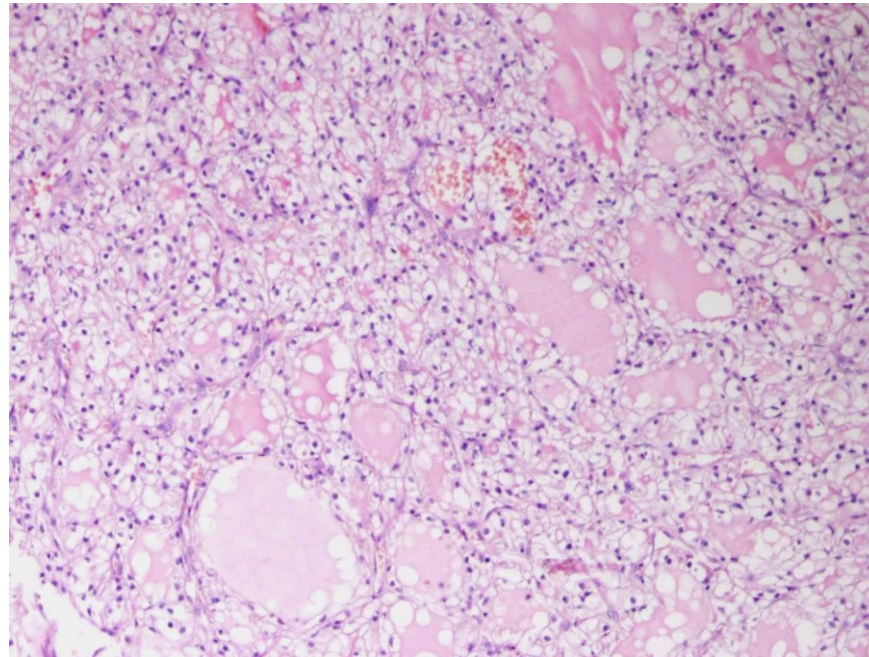
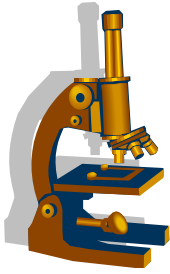
- **Karcinom ledviny z jasných buněk**
- 70-80% všech renálních karcinomů
 - makro : většinou solitární, dobře ohraničený nádor, **okrově žluté barvy s ložisky hemoragií, nekróz**
 - nádor má **tendenci vrůstat do pánvičky - hematurie, do renální žíly a dolní duté žíly**
 - prorůstá do tukového pouzdra ledviny, zde se může šířit expanzivně nebo infiltrativně



Karcinom ledviny z jasných buněk

- Metastazuje především krevní cestou (plíce, kosti, mozek)
 - mikro : sestává z objemných buněk s vodojasnou cytoplasmou (obsahuje glykogen a lipidy)
 - grade tumoru se stanovuje podle nejhůře diferencované komponenty
 - prognóza : záleží na velikosti nádoru v době dg.
 - nádory <3 cm v průměru bývají prognosticky příznivější

Karcinom ledviny z jasných buněk



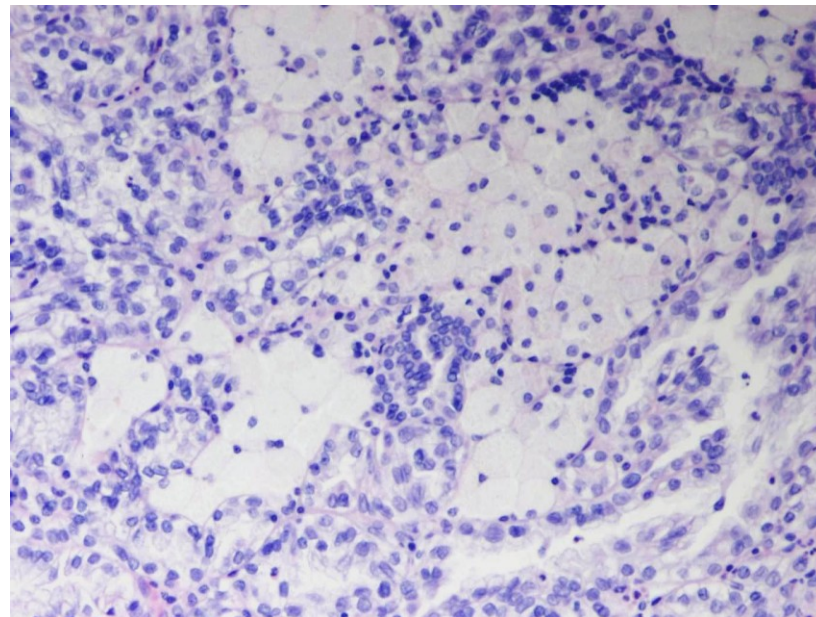
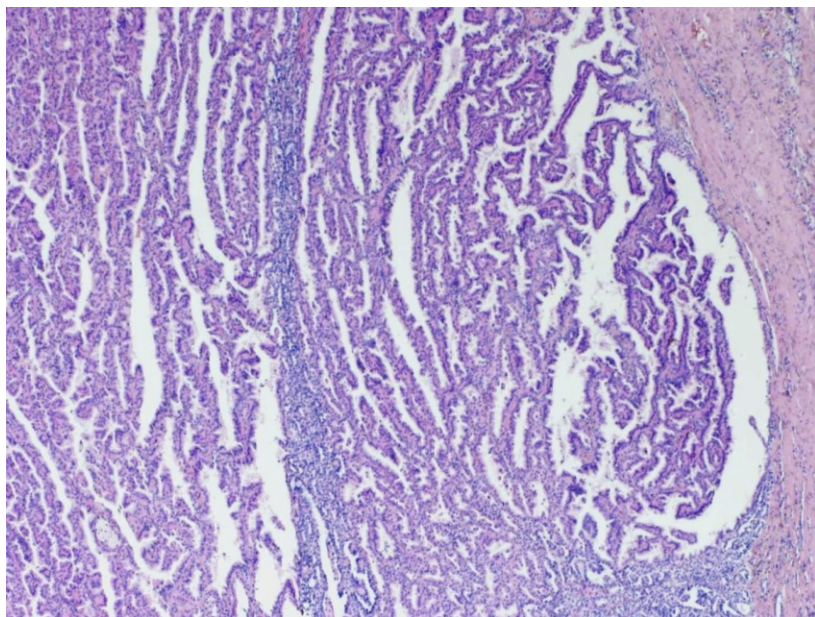
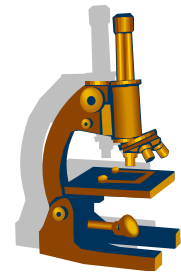
Papilární renální karcinom

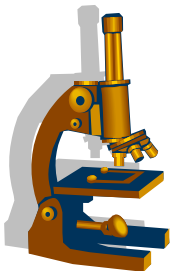


- **Papilární renální karcinom**

- 2. nejčastější karcinom ledviny, vyskytuje se i v mladších věkových kategoriích
- makro: dobře ohraničený, s regresivními změnami, často multifokální a oboustranné
- mikro: maligní epiteliální buňky formované do papil, s pěníými makrofágy ve stromatu

Papilární renální karcinom





Chromofobní renální karcinom

- **Chromofobní renální karcinom**

6% renálních karcinomů.

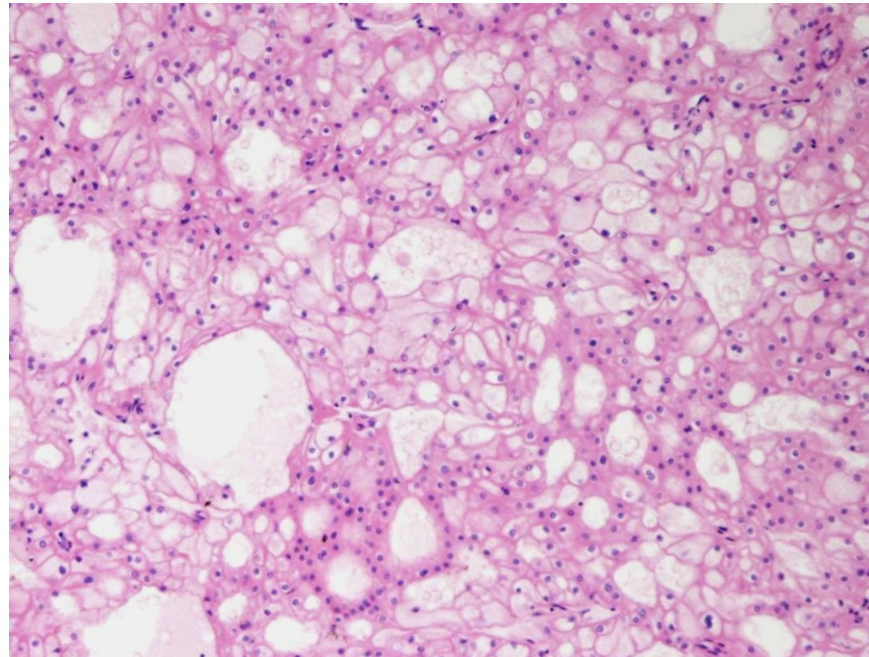
Většina chromofobních karcinomů nemá žádné klinické příznaky a je **objevena náhodně**

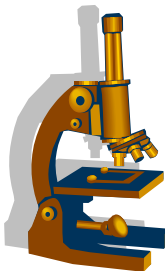
Typicky se chovají indolentně a **prognóza většinou příznivá**, nepoužívá se žádný gradingový systém

Vzácně metastazují a to většinou do jater

- makro: dobře ohraničený, hnědavé barvy
- mikro: buňky s jemně eosinofilní granulární cytoplasmou, dobře zřetelnými buněčnými membránami, **rozinkovitý typ jadra**

Chromofobní renální karcinom

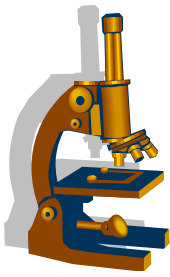




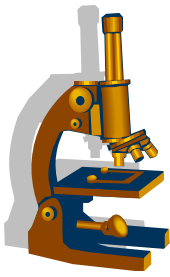
Nádory ledvin

• Angiomyolipom

- ze skupiny **PEComů** – tumory vycházející z perivaskulárních epiteloidních buněk.
- solitární , sporadický
- multifokální a spojený s tuberózní sklerózou
- tumor se skládá **z tukové tkáně, cév a hladké svaloviny**
- makro: podle převládající komponenty, častěji vzhledu tukové tkáně
- mikro: histologický obraz odpovídá poměru jednotlivých komponent
- tumor **má tendenci se šířit vaskulárně, přes v. cava až do srdeční síně**
- může se objevit v regionální LU- nepovažuje se za meta



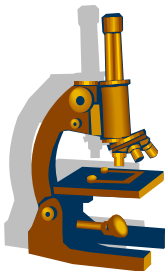
-
- většina angiomyolipomů se chová benigně
 - z klinického hlediska je důležité **možnost souvislosti s tuberózní sklerózou**



Nefroblastom

- **Nefroblastom (Wilmsův tumor)**

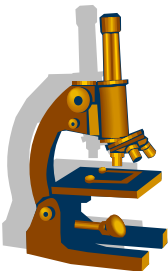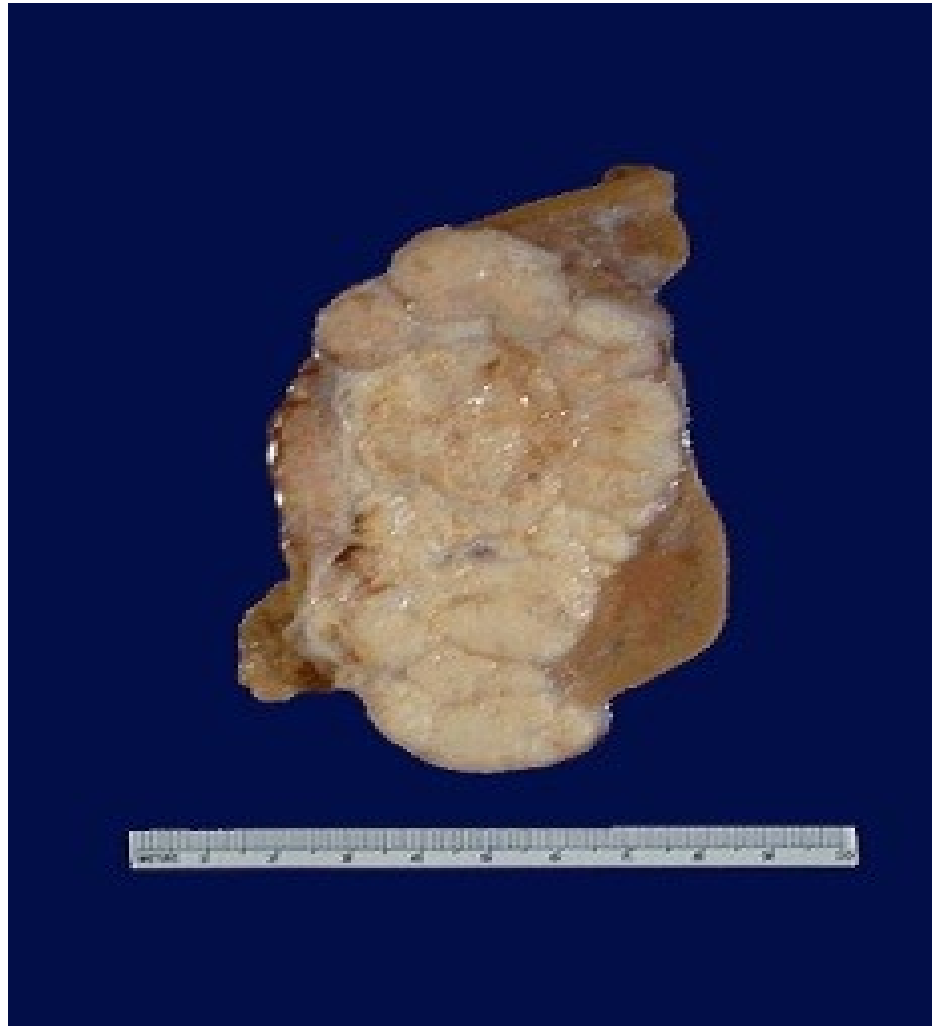
- **3. nejčastější maligní tumor dětského věku**
- diagnostikováno mezi 3.-4. rokem
- sporadický výskyt i součást některých syndromů
 - makro: objemný, dobře ohraničený tumor šedavé barvy, s regresivními změnami



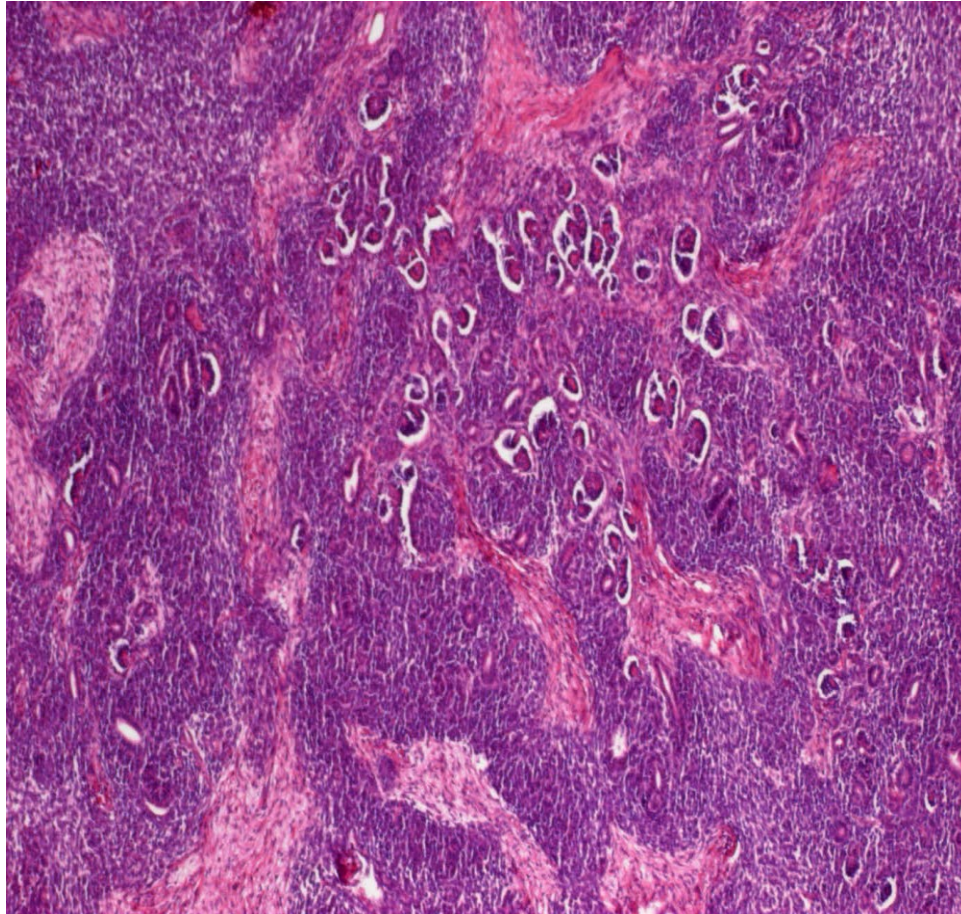
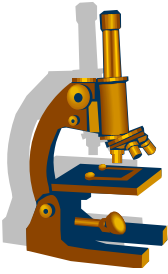
- mikro: struktury připomínající **různá stadia nefrogeneze**
- **trifázická** kombinace **blastémových, stromálních a epitelových buněk** v různém poměru
- silně buněčné úseky připomínající embryonální mesenchym oddělené pruhy vaziva embryonálního typu

- klinika: objemný tumor dobře palpovatelný, způsobující komplikace z tlaku na okolní orgány, hematurie
- **prognóza: velmi dobrá**, reaguje na CHT

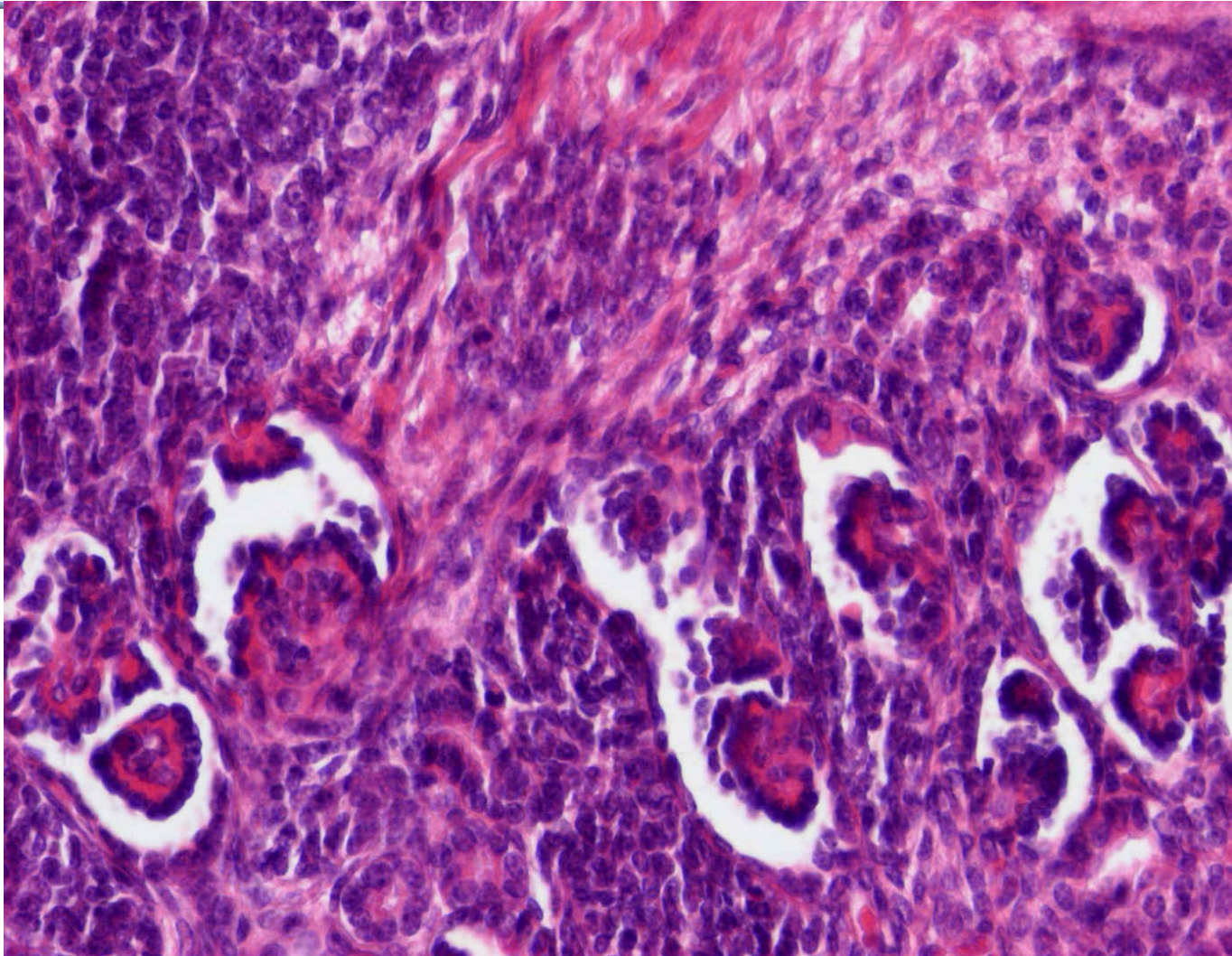
Wilmsův tumor (nefroblastom)

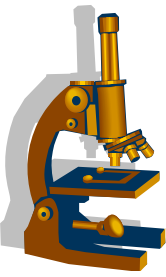


Wilmsův tumor (nefroblastom)




Wilmsův tumor (nefroblastom)

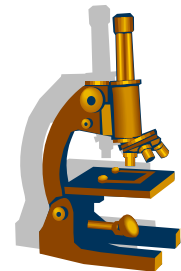




Vývodné cesty močové



Vývodné cesty močové



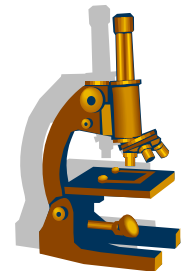
- kalichy
- pánvičky
- uretery
- močový měchýř
- uretra

Záněty



- vznik nejčastěji ascendentní cestou
 - urethritis
 - urocystitis
 - možná progrese do renálního parenchymu
- etiologie: *E.coli*, *Proteus*, *Enterococcus*, *Neiseria gonorrhoeae*

Záněty

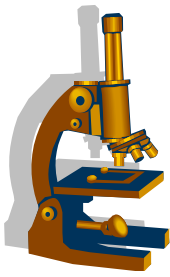


- klinické příznaky:

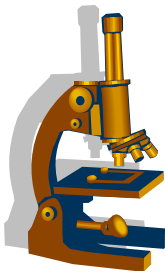
- dysurie, polakisurie, zvýšená teplota, hematurie, pyurie
- sliznice zarudlé, mohou být pablány, ulcerace

komplikace: šíření zánětu do okolních struktur žlázky, okolní intersticiium – flegmona, periuretrální absces

•



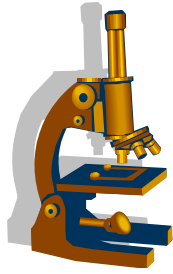
-
- **mikro:**
 - akutní záněty s převahou neutrofilních granulocytů a s regresivními změnami urotelu
 - chronické záněty - reaktivní změny urotelu, dlaždicobuněčná a žlazová metaplázie. Tvorba Brunnových čepů – **cystitis cystica**
 - uretra – **caruncula uretrae** – pseudotumorozní hyperplastický útvar v oblasti uretrálního ústí



Hydronefróza

• Hydronefróza

- patologické rozšíření pánvičky a kalichů ledvinných
 - příčiny:
 - zaklíněný konkrement
 - nádory
 - komprese zevně (gravidita, hyperplázie prostaty)
- hydronefróza většinou unilaterální
- pokud je příčina obstrukce v m.m nebo v uretře bývá bilaterální
- následek hydronefrózy = atrofie renálního parenchymu

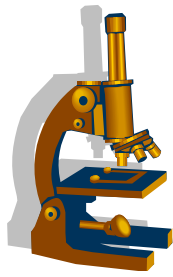


Nádory vývodných cest močových

• Nádory vycházející z urotelu

- karcinomy močového měchýře 7. nejčastější malignita celosvětově, ve vyspělých zemích 4. nejčastější
- obvykle v 6. -7. dekádě, mohou být přítomny i u mladých dospělých
- **častěji muži**

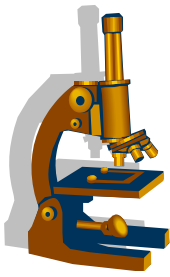
- hlavní RF je **kouření** - přítomnost aromatických aminů metabolizovaných v těle a přímo působících na DNA urotelu
- Expozice aromatickým aminům **v barvivech**
- Malé procento **geneticky podmíněných karcinomů**



Nádory vycházející z urotelu

- 2 základní genetické podklady uroteliálních lézí
- **papilární cesta**
- **non papilární cesta** - cesta **uroteliální dysplázie** ---in situ karcinom --
-přechod v agresivní invazivní tumoru (nestabilní gen *TP53*)

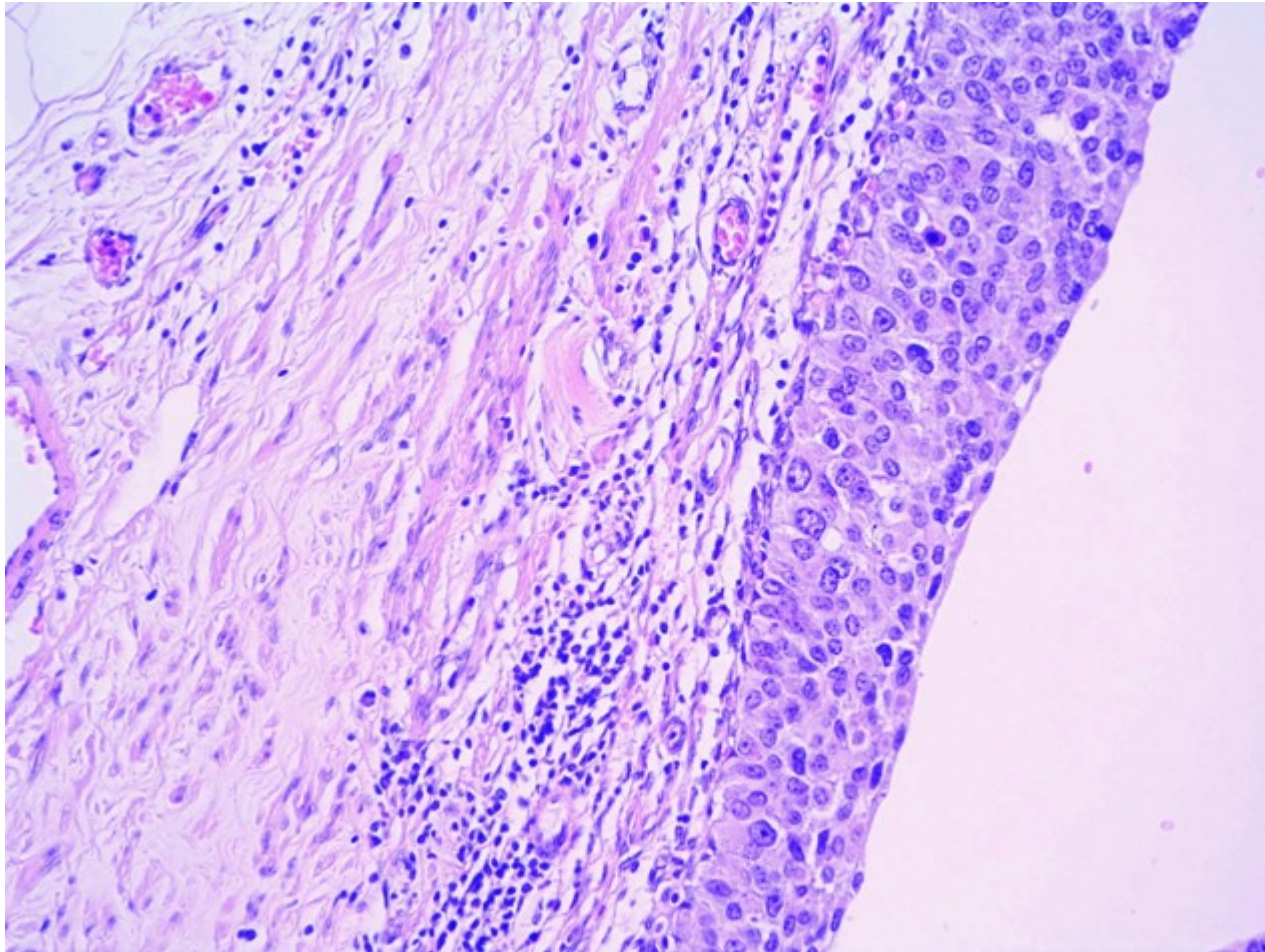
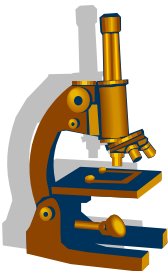
- Základní dělení tumoru:
 - **Ploché léze**
 - **Neinvazivní papilární léze**
 - **Invazivní uroteliální karcinomy**



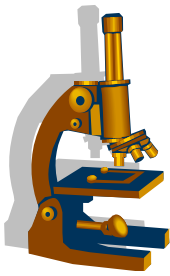
Ploché léze urotelu

- Mikro: rozšíření bazální vrstvy urotelu, **ztráta polaritu buněk**, četné mitózy v horních vrstvách urotelu, zvýšení N/C poměru, zhrubění chromatinu
- **LG IUN x HG IUN (CIS)**
- urotelální in situ karcinom má rychlou progresi s rozvojem invazivní komponenty – podmíněno genetickým podkladem
- recidiva in situ léze – indikace radikální cystektomie

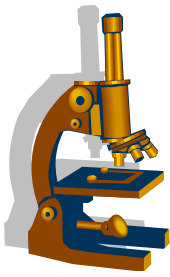
Uroteliální ca in situ



Papilární neoplázie urotelu

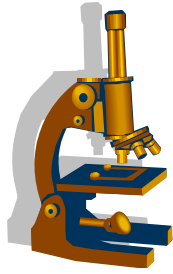


- **Uroteliální papilom**
 - solitární papilární léze krytá cytologicky i architektonicky normálním urotelem
 - většinou u mladých pacientů



Papilární neoplázie urotelu

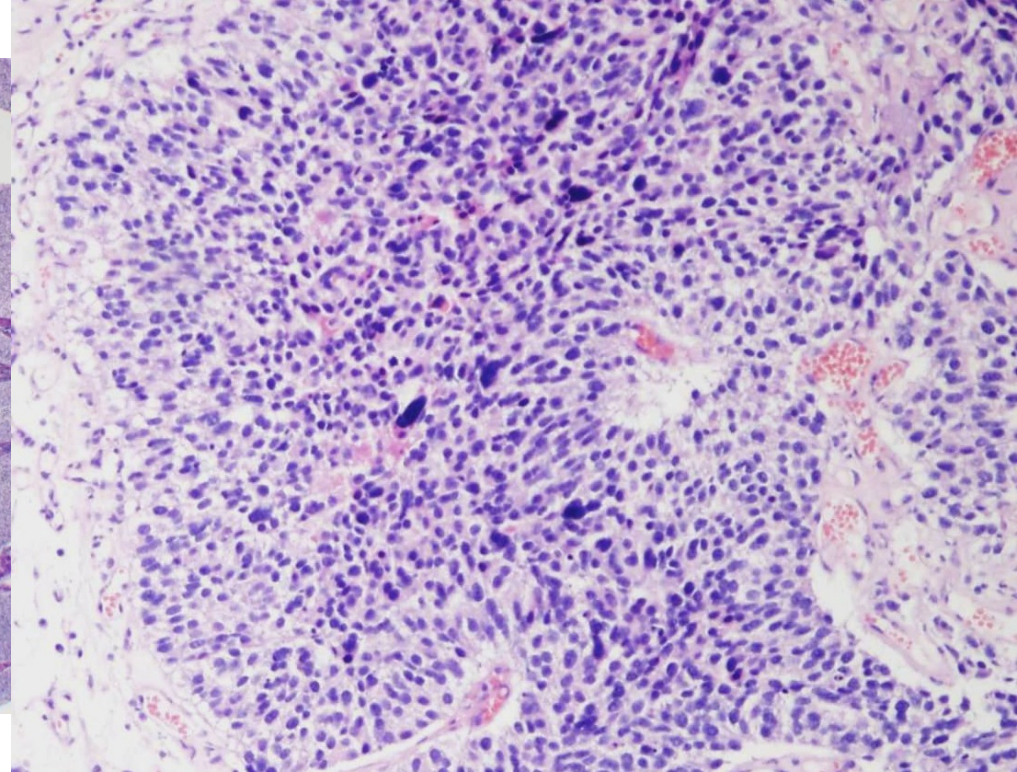
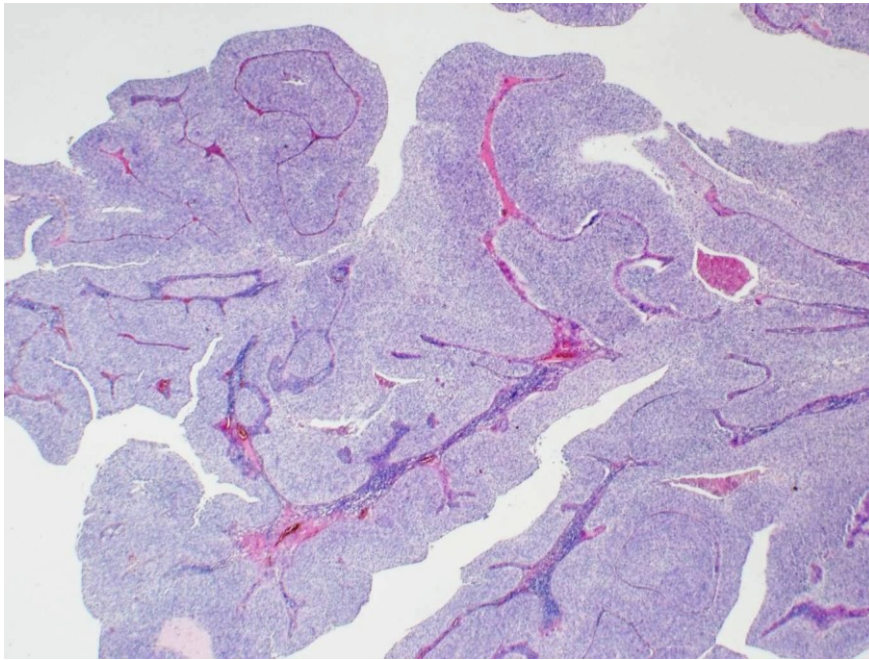
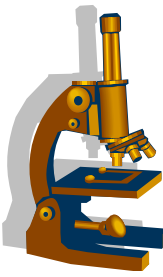
- **Papilární uroteliální neoplázie s nízkým maligním potenciálem (PUNLMP)**
 - recidivující tumor
 - papily kryté hyperplastickým urotelem s dobře zachovanou stratifikací, s minimální cytonukleární atypií, mitózy pouze sporadicky



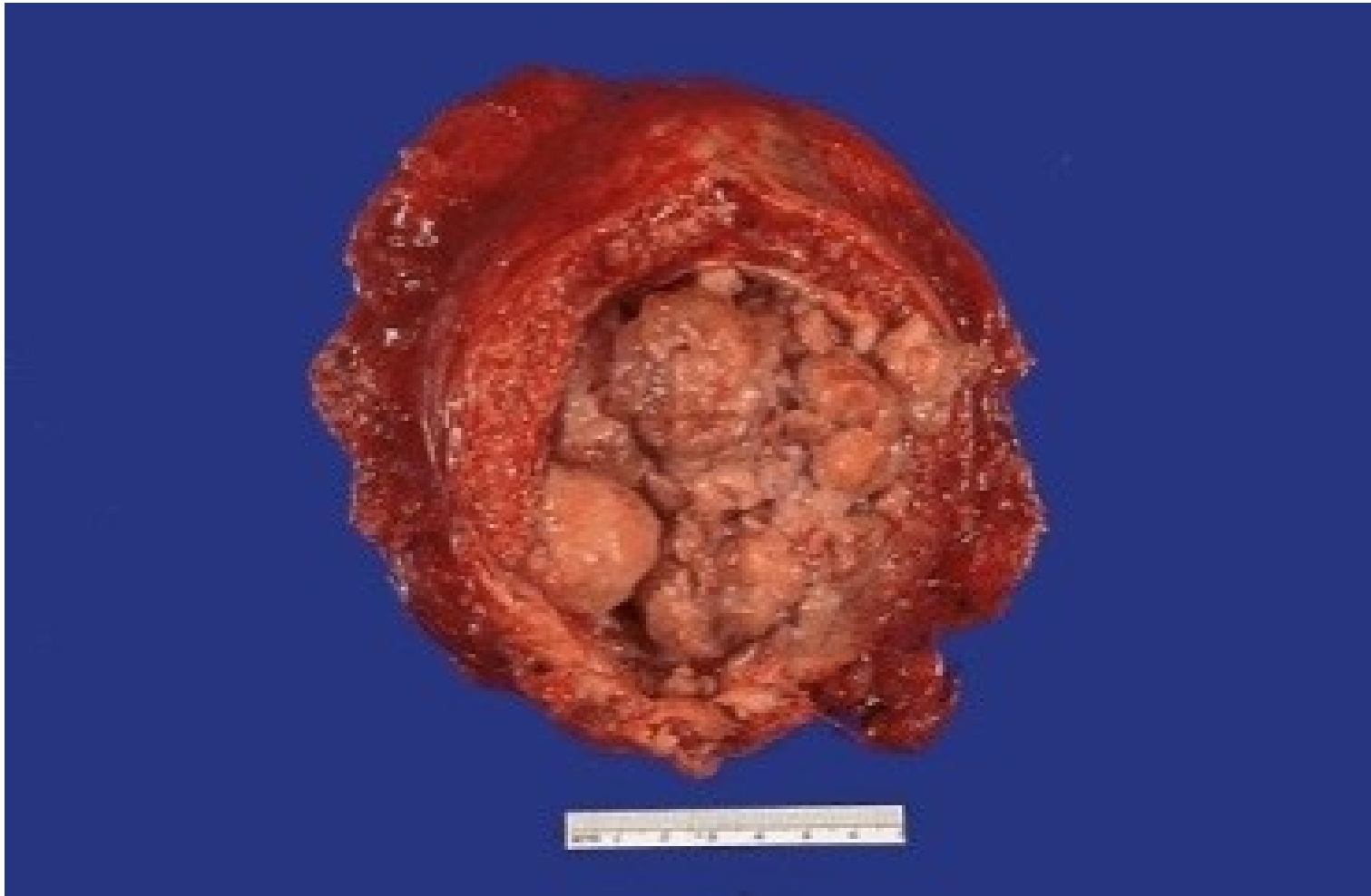Neinvazivní papilární uroteliální karcinom

- neinvazivní papilární uroteliální karcinom
 - **low grade**
 - **high grade**
- Papilární neoplázie bez známek invaze do suburoteliální pojivové tkáně
 - LG** = narušená papilární architektonika, **mírné cytonukleární atypie**, **mitózy v bazální vrstvě**
 - HG** = fúzující papily, solidní okrsky; **ztráta polarity buněk**; střední až **vyšoký stupeň anizocytózy a anizokaryózy**; atypické **mitózy ve vyšších vrstvách nádorového epitelu**

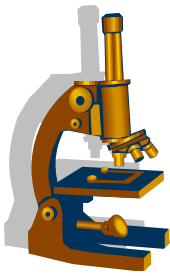
LG neinvazivní papilární uroteliální CA a HG invazivní uroteliální CA



Karcinom močového měchýře



Invazivní (infiltrující) uroteliální karcinom



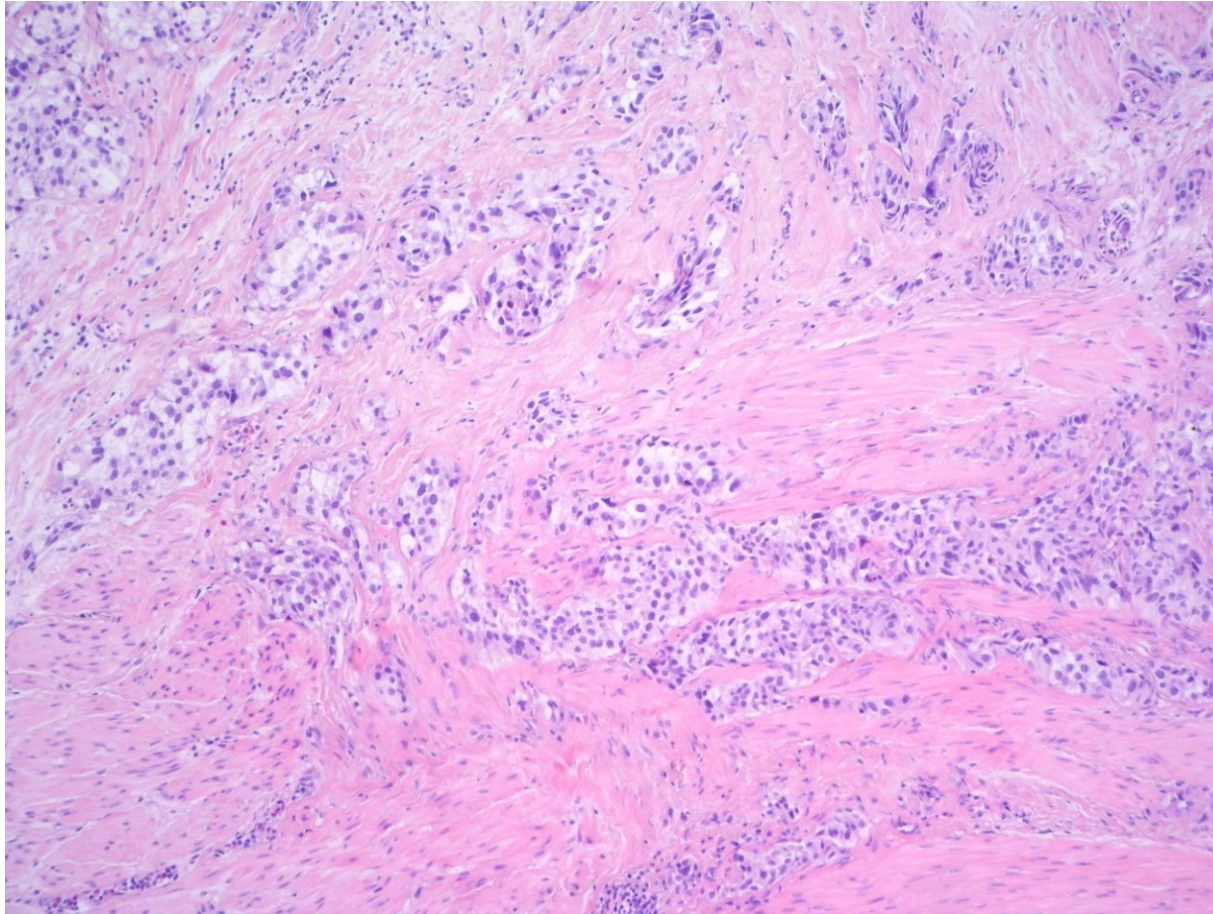
- **Invazivní (infiltrující) uroteliální karcinom**

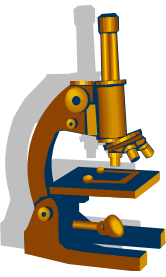
- invaze do suburoteliálního pojiva nebo hlouběji
- může vycházet z *in situ* karcinomu nebo z papilárního tumoru

klinické příznaky:

- **základním klinickým příznakem všech karcinomů močového měchýře je hematurie**

Invazivní uroteliální karcinom



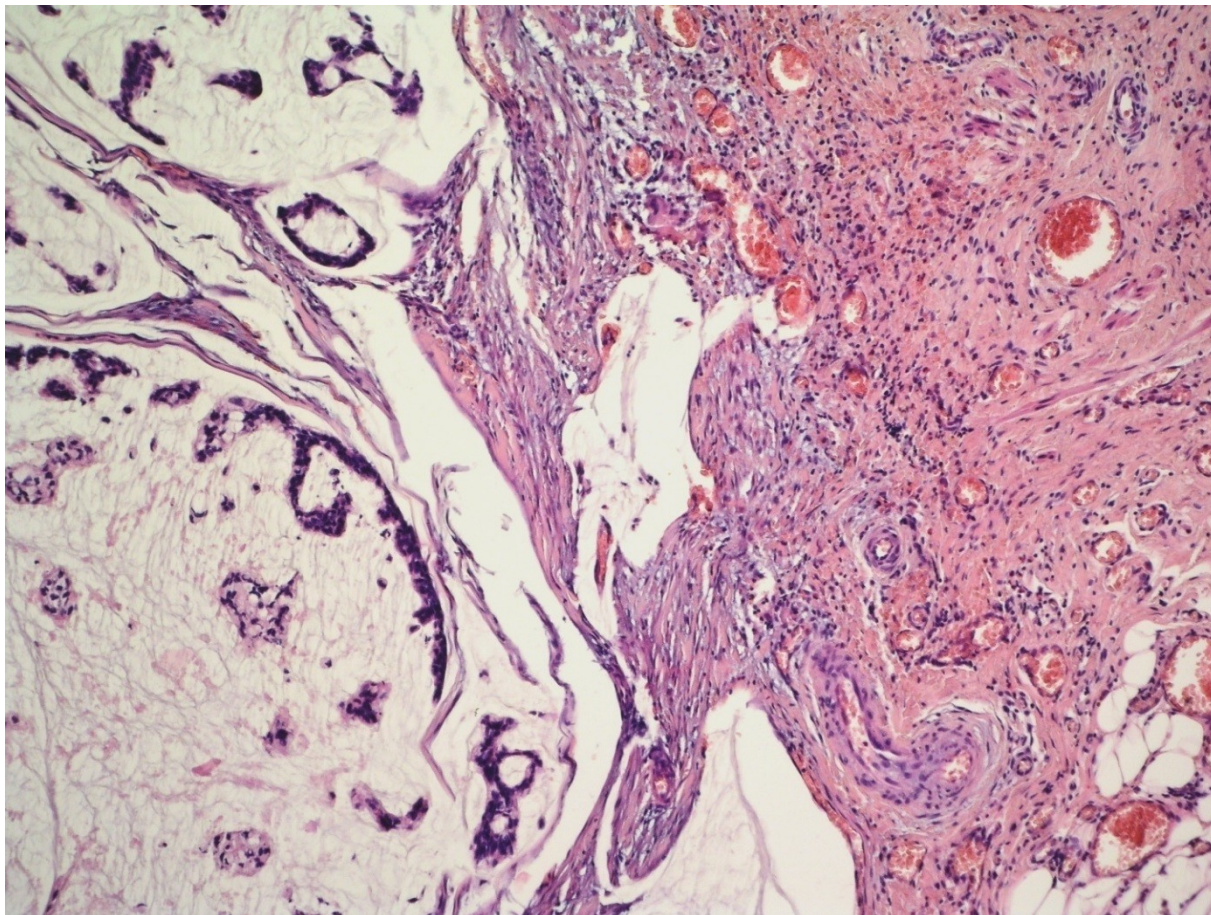
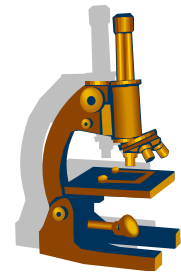


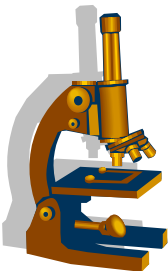
Méně časté karcinomy močových cest

Primární spinocelulární karcinom

Primární adenokarcinom

Hlenotvorný adenokarcinom





Děkuji a pozornost

