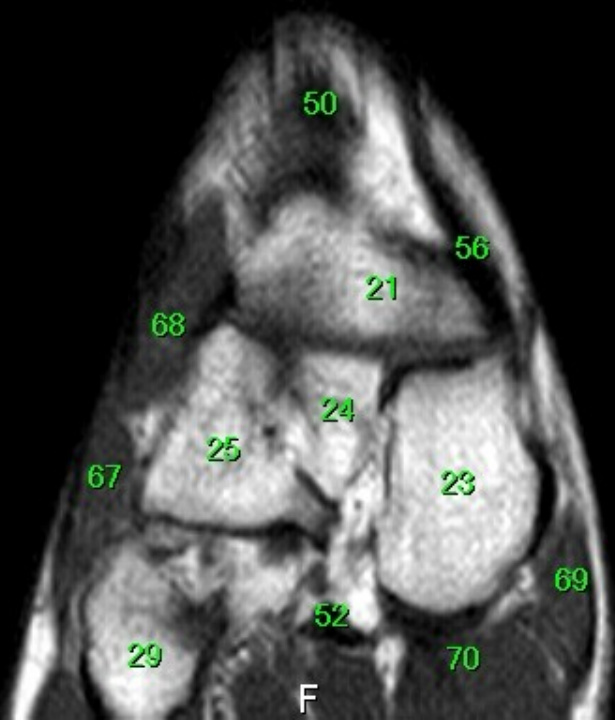


- 1 tibia
- 2 fibula
- 3 calcaneus
- 4 tuber calcanei
- 5 sustentaculum tali
- 6 ligamentum calcaneocuboideum plantare
- 7 tendo musculi flexoris hallucis longi
- 8 processus medialis tuberis calcanei
- 9 processus lateralis tuberis calcanei
- 10 facies articularis cuboidea
- 11 facies articularis talaris anterior
- 12 facies articularis talaris media
- 13 facies articularis talaris posterior
- 14 talus
- 15 trochlea tali
- 16 collum tali
- 17 caput tali
- 18 processus posterior tali
- 19 processus lateralis tali
- 20 ligamentum talocalcaneare interosseum
- 21 os naviculare
- 22 tuberositas ossis navicularis
- 23 os cuneiforme mediale
- 24 os cuneiforme intermedium
- 25 os cuneiforme laterale
- 26 os metatarsale I
- 27 os metatarsale II
- 28 os metatarsale III
- 29 os metatarsale IV
- 30 os metatarsale V
- 31 malleolus medialis
- 32 incisura fibularis
- 33 sulcus malleolaris
- 34 malleolus lateralis
- 35 fossa malleoli lateralis
- 36 ligamentum talofibulare posterius
- 37 sulcus malleoli lateralis
- 38 os cuboideum
- 39 ligamentum tibiofibulare anterius
- 40 ligamentum tibiofibulare posterius
- 41 syndesmosis tibiofibularis
- 42 lig. collaterale med. pars tibiotalaris ant.
- 43 lig. collaterale med. pars tibionavicularis
- 44 lig. collaterale med. pars tibio calcanearis
- 45 lig. collaterale med. pars tibiotalaris post.
- 46 lig. collaterale mediale (deltoideum)
- 47 ligamentum talofibulare anterius
- 48 ligamentum calcaneofibulare
- 49 vena saphena magna
- 50 tendo musculi extensoris hallucis longi
- 51 musculus tibialis posterior
- 52 tendo musculi peronaei longi
- 53 tendo musculi peronaei brevis
- 54 tendo musculi flexoris digitorum longi
- 55 tendo musculi tibialis posterioris
- 56 tendo musculi tibialis anterioris
- 57 tendo musculi extensoris digitorum longi
- 58 tendo calcaneus (Achillis)
- 59 musculus soleus
- 60 musculus extensor hallucis longus
- 61 musculus tibialis anterior
- 62 musculus extensor digitorum longus
- 63 musculus peroneus brevis
- 64 musculus flexor hallucis longus
- 65 musculus flexor digitorum longus
- 66 vena saphena parva
- 67 musculus extensor digitorum brevis
- 68 musculus extensor hallucis brevis
- 69 musculus abductor hallucis
- 70 musculus flexor hallucis brevis
- 71 musculus adductor hallucis caput obliquum
- 72 musculus abductor digiti minimi
- 73 musculus quadratus plantae
- 74 musculus flexor digitorum brevis
- 75 a. et vv. tibiales posteriores
- 76 a. et vv. dorsales pedis
- 77 a. et v. plantaris lateralis
- 78 a. et v. plantaris medialis
- 79 a. et v. fibularis



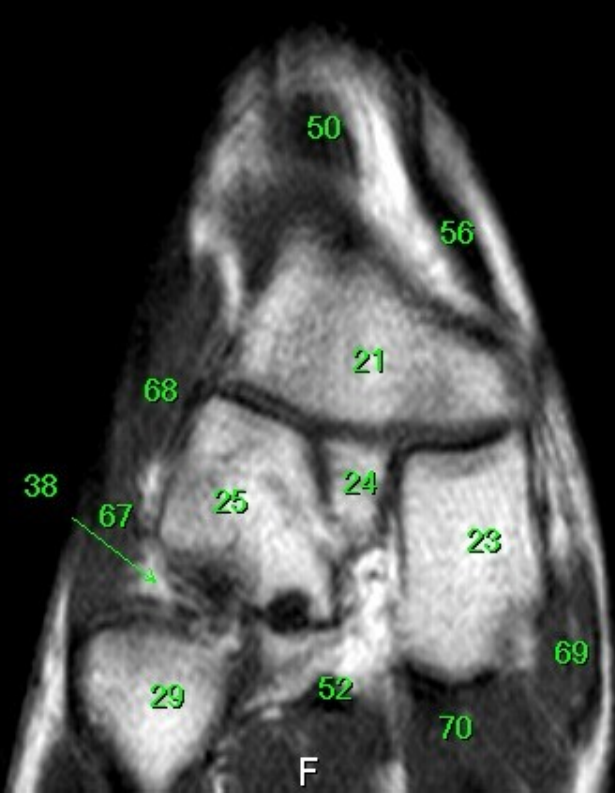
MR/401/2
T1W_TSE
Coronal

H

FN Brno Bohunice
32Y F

- 1 tibia
- 2 fibula
- 3 calcaneus
- 4 tuber calcanei
- 5 sustentaculum tali
- 6 ligamentum calcaneocuboideum plantare
- 7 tendo musculi flexoris hallucis longi
- 8 processus medialis tuberis calcanei
- 9 processus lateralis tuberis calcanei
- 10 facies articularis cuboidea
- 11 facies articularis talaris anterior
- 12 facies articularis talaris media
- 13 facies articularis talaris posterior
- 14 talus
- 15 trochlea tali
- 16 collum tali
- 17 caput tali
- 18 processus posterior tali
- 19 processus lateralis tali
- 20 ligamentum talocalcaneare interosseum
- 21 os naviculare
- 22 tuberositas ossis navicularis
- 23 os cuneiforme mediale
- 24 os cuneiforme intermedium
- 25 os cuneiforme laterale
- 26 os metatarsale I
- 27 os metatarsale II
- 28 os metatarsale III
- 29 os metatarsale IV
- 30 os metatarsale V
- 31 malleolus medialis
- 32 incisura fibularis
- 33 sulcus malleolaris
- 34 malleolus lateralis
- 35 fossa malleoli lateralis
- 36 ligamentum talofibulare posterius
- 37 sulcus malleoli lateralis
- 38 os cuboideum
- 39 ligamentum tibiofibulare anterius
- 40 ligamentum tibiofibulare posterius
- 41 syndesmosis tibiofibularis
- 42 lig. collaterale med. pars tibiotalaris ant.
- 43 lig. collaterale med. pars tibionavicularis
- 44 lig. collaterale med. pars tibio calcanearis
- 45 lig. collaterale med. pars tibiotalaris post.
- 46 lig. collaterale mediale (deltoideum)
- 47 ligamentum talofibulare anterius
- 48 ligamentum calcaneofibulare
- 49 vena saphena magna
- 50 tendo musculi extensoris hallucis longi
- 51 musculus tibialis posterior
- 52 tendo musculi peronaei longi
- 53 tendo musculi peronaei brevis
- 54 tendo musculi flexoris digitorum longi
- 55 tendo musculi tibialis posterioris
- 56 tendo musculi tibialis anterioris
- 57 tendo musculi extensoris digitorum longi
- 58 tendo calcaneus (Achillis)
- 59 musculus soleus
- 60 musculus extensor hallucis longus
- 61 musculus tibialis anterior
- 62 musculus extensor digitorum longus
- 63 musculus peronaeus brevis
- 64 musculus flexor hallucis longus
- 65 musculus flexor digitorum longus
- 66 vena saphena parva
- 67 musculus extensor digitorum brevis
- 68 musculus extensor hallucis brevis
- 69 musculus abductor hallucis
- 70 musculus flexor hallucis brevis
- 71 musculus adductor hallucis caput obliquum
- 72 musculus abductor digiti minimi
- 73 musculus quadratus plantae
- 74 musculus flexor digitorum brevis
- 75 a. et vv. tibiales posteriores
- 76 a. et vv. dorsales pedis
- 77 a. et v. plantaris lateralis
- 78 a. et v. plantaris medialis
- 79 a. et v. fibularis

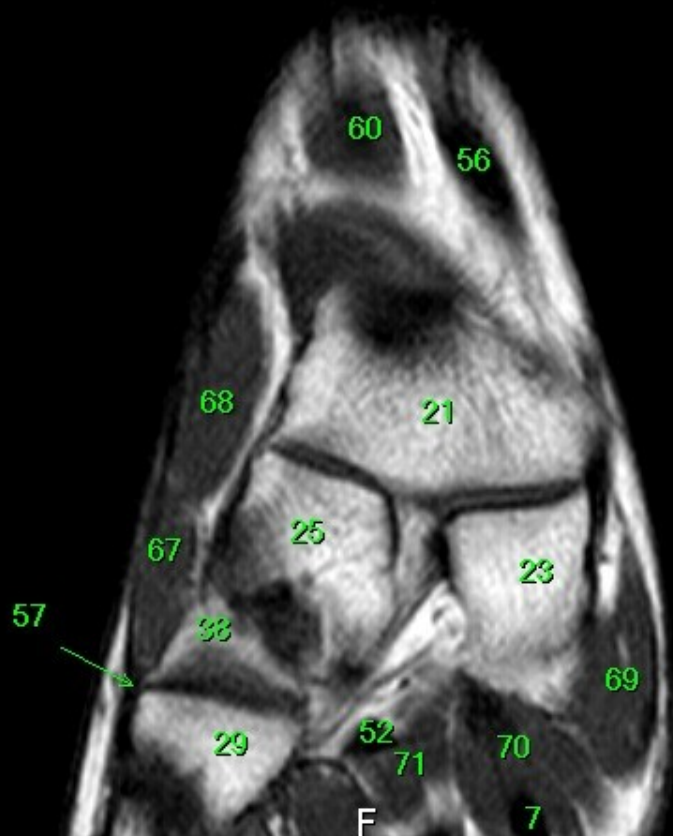
R



F

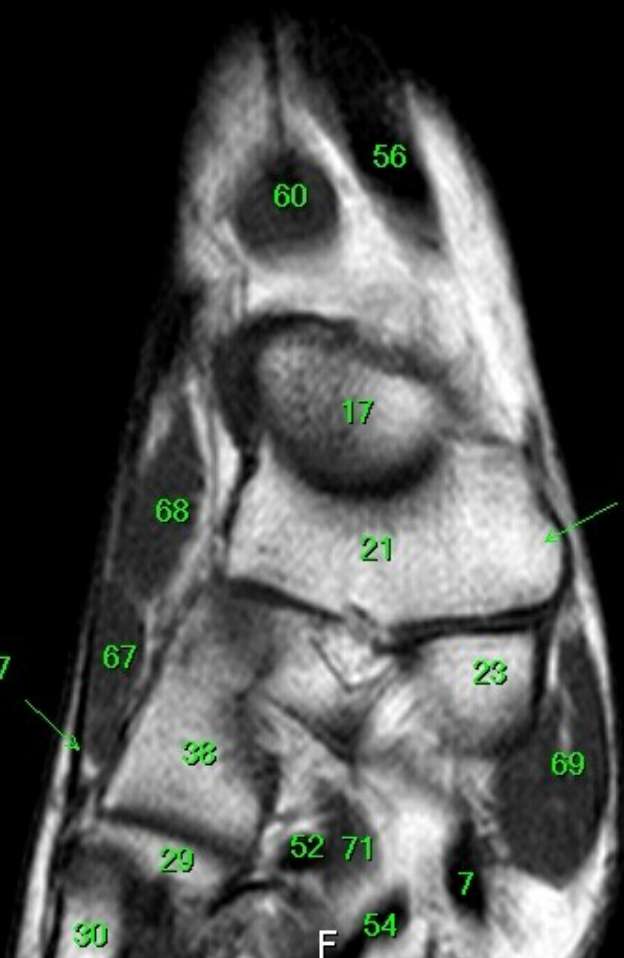
W: 189 L: 109

- 1 tibia
- 2 fibula
- 3 calcaneus
- 4 tuber calcanei
- 5 sustentaculum tali
- 6 ligamentum calcaneocuboideum plantare
- 7 tendo musculi flexoris hallucis longi
- 8 processus medialis tuberis calcanei
- 9 processus lateralis tuberis calcanei
- 10 facies articularis cuboidea
- 11 facies articularis talaris anterior
- 12 facies articularis talaris media
- 13 facies articularis talaris posterior
- 14 talus
- 15 trochlea tali
- 16 collum tali
- 17 caput tali
- 18 processus posterior tali
- 19 processus lateralis tali
- 20 ligamentum talocalcaneare interosseum
- 21 os naviculare
- 22 tuberositas ossis navicularis
- 23 os cuneiforme mediale
- 24 os cuneiforme intermedium
- 25 os cuneiforme laterale
- 26 os metatarsale I
- 27 os metatarsale II
- 28 os metatarsale III
- 29 os metatarsale IV
- 30 os metatarsale V
- 31 malleolus medialis
- 32 incisura fibularis
- 33 sulcus malleolaris
- 34 malleolus lateralis
- 35 fossa malleoli lateralis
- 36 ligamentum talofibulare posterius
- 37 sulcus malleoli lateralis
- 38 os cuboideum
- 39 ligamentum tibiofibulare anterius
- 40 ligamentum tibiofibulare posterius
- 41 syndesmosis tibiofibularis
- 42 lig. collaterale med. pars tibiotalaris ant.
- 43 lig. collaterale med. pars tibionavicularis
- 44 lig. collaterale med. pars tibio calcanearis
- 45 lig. collaterale med. pars tibiotalaris post.
- 46 lig. collaterale mediale (deltoideum)
- 47 ligamentum talofibulare anterius
- 48 ligamentum calcaneofibulare
- 49 vena saphena magna
- 50 tendo musculi extensoris hallucis longi
- 51 musculus tibialis posterior
- 52 tendo musculi peronei longi
- 53 tendo musculi peronei brevis
- 54 tendo musculi flexoris digitorum longi
- 55 tendo musculi tibialis posterioris
- 56 tendo musculi tibialis anterioris
- 57 tendo musculi extensoris digitorum longi
- 58 tendo calcaneus (Achillis)
- 59 musculus soleus
- 60 musculus extensor hallucis longus
- 61 musculus tibialis anterior
- 62 musculus extensor digitorum longus
- 63 musculus peroneus brevis
- 64 musculus flexor hallucis longus
- 65 musculus flexor digitorum longus
- 66 vena saphena parva
- 67 musculus extensor digitorum brevis
- 68 musculus extensor hallucis brevis
- 69 musculus abductor hallucis
- 70 musculus flexor hallucis brevis
- 71 musculus adductor hallucis caput obliquum
- 72 musculus abductor digiti minimi
- 73 musculus quadratus plantae
- 74 musculus flexor digitorum brevis
- 75 a. et vv. tibiales posteriores
- 76 a. et vv. dorsales pedis
- 77 a. et v. plantaris lateralis
- 78 a. et v. plantaris medialis
- 79 a. et v. fibularis

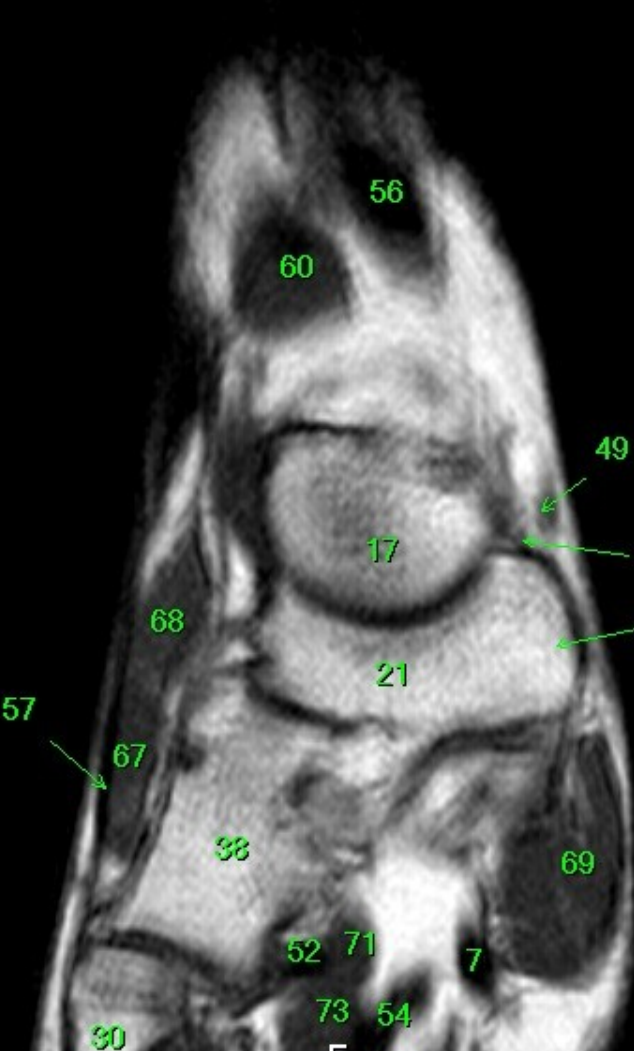


R

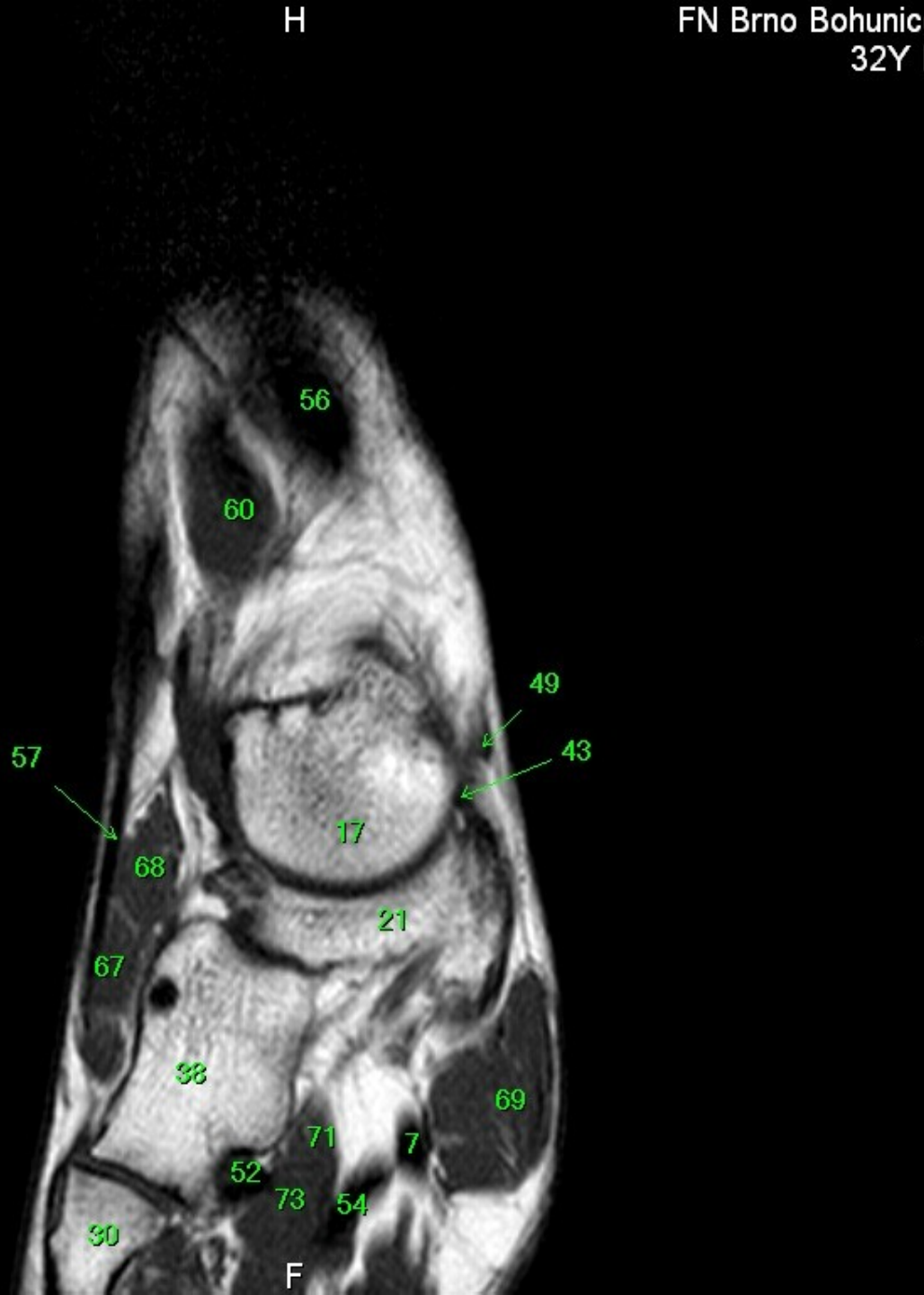
L



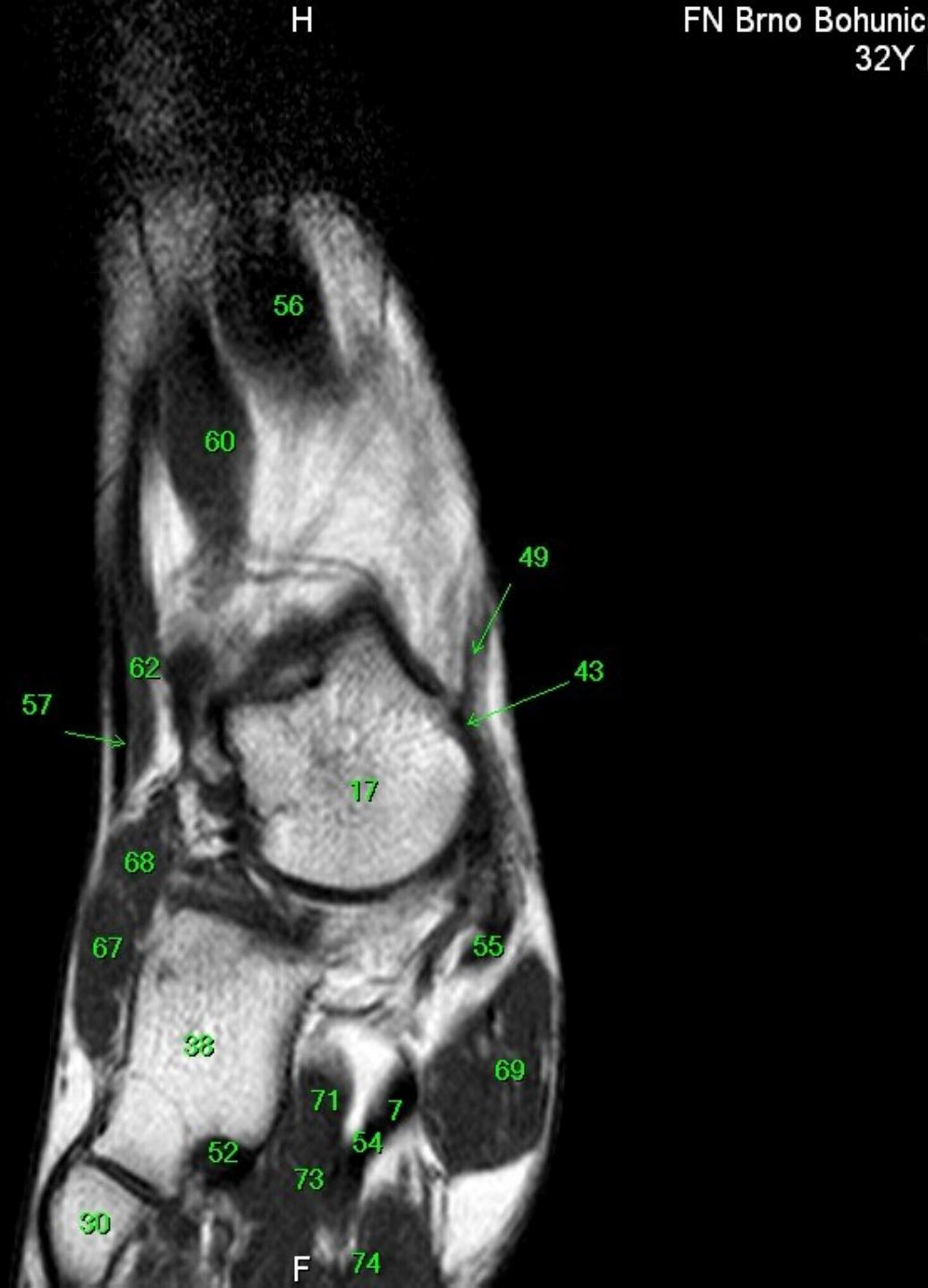
- 1 tibia
- 2 fibula
- 3 calcaneus
- 4 tuber calcanei
- 5 sustentaculum tali
- 6 ligamentum calcaneocuboideum plantare
- 7 tendo musculi flexoris hallucis longi
- 8 processus medialis tuberis calcanei
- 9 processus lateralis tuberis calcanei
- 10 facies articularis cuboidea
- 11 facies articularis talaris anterior
- 12 facies articularis talaris media
- 13 facies articularis talaris posterior
- 14 talus
- 15 trochlea tali
- 16 collum tali
- 17 caput tali
- 18 processus posterior tali
- 19 processus lateralis tali
- 20 ligamentum talocalcaneare interosseum
- 21 os naviculare
- 22 tuberositas ossis navicularis
- 23 os cuneiforme mediale
- 24 os cuneiforme intermedium
- 25 os cuneiforme laterale
- 26 os metatarsale I
- 27 os metatarsale II
- 28 os metatarsale III
- 29 os metatarsale IV
- 30 os metatarsale V
- 31 malleolus medialis
- 32 incisura fibularis
- 33 sulcus malleolaris
- 34 malleolus lateralis
- 35 fossa malleoli lateralis
- 36 ligamentum talofibulare posterius
- 37 sulcus malleoli lateralis
- 38 os cuboideum
- 39 ligamentum tibiofibulare anterius
- 40 ligamentum tibiofibulare posterius
- 41 syndesmosis tibiofibularis
- 42 lig. collaterale med. pars tibiotalaris ant.
- 43 lig. collaterale med. pars tibionavicularis
- 44 lig. collaterale med. pars tibio calcanearis
- 45 lig. collaterale med. pars tibiotalaris post.
- 46 lig. collaterale mediale (deltoideum)
- 47 ligamentum talofibulare anterius
- 48 ligamentum calcaneofibulare
- 49 vena saphena magna
- 50 tendo musculi extensoris hallucis longi
- 51 musculus tibialis posterior
- 52 tendo musculi peronei longi
- 53 tendo musculi peronei brevis
- 54 tendo musculi flexoris digitorum longi
- 55 tendo musculi tibialis posterioris
- 56 tendo musculi tibialis anterioris
- 57 tendo musculi extensoris digitorum longi
- 58 tendo calcaneus (Achillis)
- 59 musculus soleus
- 60 musculus extensor hallucis longus
- 61 musculus tibialis anterior
- 62 musculus extensor digitorum longus
- 63 musculus peroneus brevis
- 64 musculus flexor hallucis longus
- 65 musculus flexor digitorum longus
- 66 vena saphena parva
- 67 musculus extensor digitorum brevis
- 68 musculus extensor hallucis brevis
- 69 musculus abductor hallucis
- 70 musculus flexor hallucis brevis
- 71 musculus adductor hallucis caput obliquum
- 72 musculus abductor digiti minimi
- 73 musculus quadratus plantae
- 74 musculus flexor digitorum brevis
- 75 a. et vv. tibiales posteriores
- 76 a. et vv. dorsales pedis
- 77 a. et v. plantaris lateralis
- 78 a. et v. plantaris medialis
- 79 a. et v. fibularis



- 1 tibia
- 2 fibula
- 3 calcaneus
- 4 tuber calcanei
- 5 sustentaculum tali
- 6 ligamentum calcaneocuboideum plantare
- 7 tendo musculi flexoris hallucis longi
- 8 processus medialis tuberis calcanei
- 9 processus lateralis tuberis calcanei
- 10 facies articularis cuboidea
- 11 facies articularis talaris anterior
- 12 facies articularis talaris media
- 13 facies articularis talaris posterior
- 14 talus
- 15 trochlea tali
- 16 collum tali
- 17 caput tali
- 18 processus posterior tali
- 19 processus lateralis tali
- 20 ligamentum talocalcaneare interosseum
- 21 os naviculare
- 22 tuberositas ossis navicularis
- 23 os cuneiforme mediale
- 24 os cuneiforme intermedium
- 25 os cuneiforme laterale
- 26 os metatarsale I
- 27 os metatarsale II
- 28 os metatarsale III
- 29 os metatarsale IV
- 30 os metatarsale V
- 31 malleolus medialis
- 32 incisura fibularis
- 33 sulcus malleolaris
- 34 malleolus lateralis
- 35 fossa malleoli lateralis
- 36 ligamentum talofibulare posterius
- 37 sulcus malleoli lateralis
- 38 os cuboideum
- 39 ligamentum tibiofibulare anterius
- 40 ligamentum tibiofibulare posterius
- 41 syndesmosis tibiofibularis
- 42 lig. collaterale med. pars tibiotalaris ant.
- 43 lig. collaterale med. pars tibionavicularis
- 44 lig. collaterale med. pars tibio calcanearis
- 45 lig. collaterale med. pars tibiotalaris post.
- 46 lig. collaterale mediale (deltoideum)
- 47 ligamentum talofibulare anterius
- 48 ligamentum calcaneofibulare
- 49 vena saphena magna
- 50 tendo musculi extensoris hallucis longi
- 51 musculus tibialis posterior
- 52 tendo musculi peronei longi
- 53 tendo musculi peronei brevis
- 54 tendo musculi flexoris digitorum longi
- 55 tendo musculi tibialis posterioris
- 56 tendo musculi tibialis anterioris
- 57 tendo musculi extensoris digitorum longi
- 58 tendo calcaneus (Achillis)
- 59 musculus soleus
- 60 musculus extensor hallucis longus
- 61 musculus tibialis anterior
- 62 musculus extensor digitorum longus
- 63 musculus peroneus brevis
- 64 musculus flexor hallucis longus
- 65 musculus flexor digitorum longus
- 66 vena saphena parva
- 67 musculus extensor digitorum brevis
- 68 musculus extensor hallucis brevis
- 69 musculus abductor hallucis
- 70 musculus flexor hallucis brevis
- 71 musculus adductor hallucis caput obliquum
- 72 musculus abductor digiti minimi
- 73 musculus quadratus plantae
- 74 musculus flexor digitorum brevis
- 75 a. et vv. tibiales posteriores
- 76 a. et vv. dorsales pedis
- 77 a. et v. plantaris lateralis
- 78 a. et v. plantaris medialis
- 79 a. et v. fibularis



- 1 tibia
- 2 fibula
- 3 calcaneus
- 4 tuber calcanei
- 5 sustentaculum tali
- 6 ligamentum calcaneocuboideum plantare
- 7 tendo musculi flexoris hallucis longi
- 8 processus medialis tuberis calcanei
- 9 processus lateralis tuberis calcanei
- 10 facies articularis cuboidea
- 11 facies articularis talaris anterior
- 12 facies articularis talaris media
- 13 facies articularis talaris posterior
- 14 talus
- 15 trochlea tali
- 16 collum tali
- 17 caput tali
- 18 processus posterior tali
- 19 processus lateralis tali
- 20 ligamentum talocalcaneare interosseum
- 21 os naviculare
- 22 tuberositas ossis navicularis
- 23 os cuneiforme mediale
- 24 os cuneiforme intermedium
- 25 os cuneiforme laterale
- 26 os metatarsale I
- 27 os metatarsale II
- 28 os metatarsale III
- 29 os metatarsale IV
- 30 os metatarsale V
- 31 malleolus medialis
- 32 incisura fibularis
- 33 sulcus malleolaris
- 34 malleolus lateralis
- 35 fossa malleoli lateralis
- 36 ligamentum talofibulare posterius
- 37 sulcus malleoli lateralis
- 38 os cuboideum
- 39 ligamentum tibiofibulare anterius
- 40 ligamentum tibiofibulare posterius
- 41 syndesmosis tibiofibularis
- 42 lig. collaterale med. pars tibiotalaris ant.
- 43 lig. collaterale med. pars tibionavicularis
- 44 lig. collaterale med. pars tibioalcanearis
- 45 lig. collaterale med. pars tibiotalaris post.
- 46 lig. collaterale mediale (deltoideum)
- 47 ligamentum talofibulare anterius
- 48 ligamentum calcaneofibulare
- 49 vena saphena magna
- 50 tendo musculi extensoris hallucis longi
- 51 musculus tibialis posterior
- 52 tendo musculi peronaei longi
- 53 tendo musculi peronaei brevis
- 54 tendo musculi flexoris digitorum longi
- 55 tendo musculi tibialis posterioris
- 56 tendo musculi tibialis anterioris
- 57 tendo musculi extensoris digitorum longi
- 58 tendo calcaneus (Achillis)
- 59 musculus soleus
- 60 musculus extensor hallucis longus
- 61 musculus tibialis anterior
- 62 musculus extensor digitorum longus
- 63 musculus peronaeus brevis
- 64 musculus flexor hallucis longus
- 65 musculus flexor digitorum longus
- 66 vena saphena parva
- 67 musculus extensor digitorum brevis
- 68 musculus extensor hallucis brevis
- 69 musculus abductor hallucis
- 70 musculus flexor hallucis brevis
- 71 musculus adductor hallucis caput obliquum
- 72 musculus abductor digiti minimi
- 73 musculus quadratus plantae
- 74 musculus flexor digitorum brevis
- 75 a. et vv. tibiales posteriores
- 76 a. et vv. dorsales pedis
- 77 a. et v. plantaris lateralis
- 78 a. et v. plantaris medialis
- 79 a. et v. fibularis



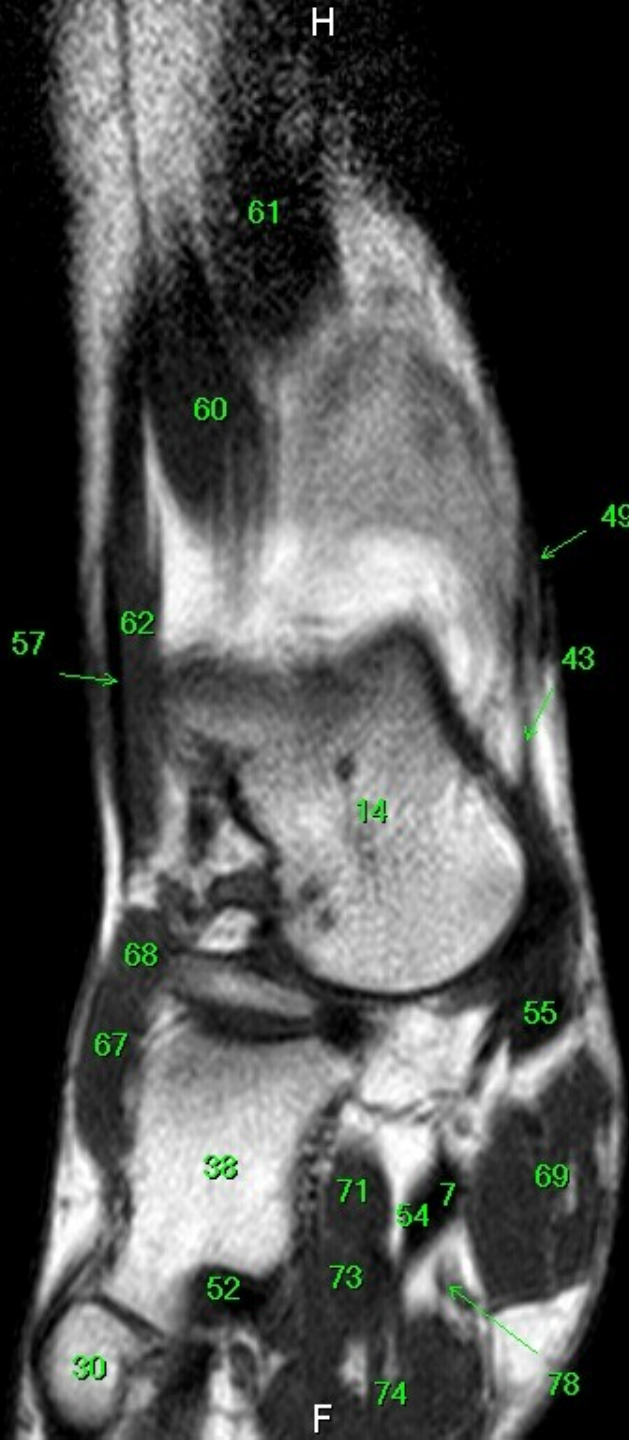
- 1 tibia
- 2 fibula
- 3 calcaneus
- 4 tuber calcanei
- 5 sustentaculum tali
- 6 ligamentum calcaneocuboideum plantare
- 7 tendo musculi flexoris hallucis longi
- 8 processus medialis tuberis calcanei
- 9 processus lateralis tuberis calcanei
- 10 facies articularis cuboidea
- 11 facies articularis talaris anterior
- 12 facies articularis talaris media
- 13 facies articularis talaris posterior
- 14 talus
- 15 trochlea tali
- 16 collum tali
- 17 caput tali
- 18 processus posterior tali
- 19 processus lateralis tali
- 20 ligamentum talocalcaneare interosseum
- 21 os naviculare
- 22 tuberositas ossis navicularis
- 23 os cuneiforme mediale
- 24 os cuneiforme intermedium
- 25 os cuneiforme laterale
- 26 os metatarsale I
- 27 os metatarsale II
- 28 os metatarsale III
- 29 os metatarsale IV
- 30 os metatarsale V
- 31 malleolus medialis
- 32 incisura fibularis
- 33 sulcus malleolaris
- 34 malleolus lateralis
- 35 fossa malleoli lateralis
- 36 ligamentum talofibulare posterius
- 37 sulcus malleoli lateralis
- 38 os cuboideum
- 39 ligamentum tibiofibulare anterius
- 40 ligamentum tibiofibulare posterius
- 41 syndesmosis tibiofibularis
- 42 lig. collaterale med. pars tibiotalaris ant.
- 43 lig. collaterale med. pars tibionavicularis
- 44 lig. collaterale med. pars tibioalcanearis
- 45 lig. collaterale med. pars tibiotalaris post.
- 46 lig. collaterale mediale (deltoideum)
- 47 ligamentum talofibulare anterius
- 48 ligamentum calcaneofibulare
- 49 vena saphena magna
- 50 tendo musculi extensoris hallucis longi
- 51 musculus tibialis posterior
- 52 tendo musculi peronaei longi
- 53 tendo musculi peronaei brevis
- 54 tendo musculi flexoris digitorum longi
- 55 tendo musculi tibialis posterioris
- 56 tendo musculi tibialis anterioris
- 57 tendo musculi extensoris digitorum longi
- 58 tendo calcaneus (Achillis)
- 59 musculus soleus
- 60 musculus extensor hallucis longus
- 61 musculus tibialis anterior
- 62 musculus extensor digitorum longus
- 63 musculus peronaeus brevis
- 64 musculus flexor hallucis longus
- 65 musculus flexor digitorum longus
- 66 vena saphena parva
- 67 musculus extensor digitorum brevis
- 68 musculus extensor hallucis brevis
- 69 musculus abductor hallucis
- 70 musculus flexor hallucis brevis
- 71 musculus adductor hallucis caput obliquum
- 72 musculus abductor digiti minimi
- 73 musculus quadratus plantae
- 74 musculus flexor digitorum brevis
- 75 a. et vv. tibiales posteriores
- 76 a. et vv. dorsales pedis
- 77 a. et v. plantaris lateralis
- 78 a. et v. plantaris medialis
- 79 a. et v. fibularis

MR/401/8
T1W_TSE
Coronal

FN Brno Bohunice
32Y F

R

W: 200 L: 115



- 1 tibia
- 2 fibula
- 3 calcaneus
- 4 tuber calcanei
- 5 sustentaculum tali
- 6 ligamentum calcaneocuboideum plantare
- 7 tendo musculi flexoris hallucis longi
- 8 processus medialis tuberis calcanei
- 9 processus lateralis tuberis calcanei
- 10 facies articularis cuboidea
- 11 facies articularis talaris anterior
- 12 facies articularis talaris media
- 13 facies articularis talaris posterior
- 14 talus
- 15 trochlea tali
- 16 collum tali
- 17 caput tali
- 18 processus posterior tali
- 19 processus lateralis tali
- 20 ligamentum talocalcaneare interosseum
- 21 os naviculare
- 22 tuberositas ossis navicularis
- 23 os cuneiforme mediale
- 24 os cuneiforme intermedium
- 25 os cuneiforme laterale
- 26 os metatarsale I
- 27 os metatarsale II
- 28 os metatarsale III
- 29 os metatarsale IV
- 30 os metatarsale V
- 31 malleolus medialis
- 32 incisura fibularis
- 33 sulcus malleolaris
- 34 malleolus lateralis
- 35 fossa malleoli lateralis
- 36 ligamentum talofibulare posterius
- 37 sulcus malleoli lateralis
- 38 os cuboideum
- 39 ligamentum tibiofibulare anterius
- 40 ligamentum tibiofibulare posterius
- 41 syndesmosis tibiofibularis
- 42 lig. collaterale med. pars tibiotalaris ant.
- 43 lig. collaterale med. pars tibionavicularis
- 44 lig. collaterale med. pars tibioalcanearis
- 45 lig. collaterale med. pars tibiotalaris post.
- 46 lig. collaterale mediale (deltoideum)
- 47 ligamentum talofibulare anterius
- 48 ligamentum calcaneofibulare
- 49 vena saphena magna
- 50 tendo musculi extensoris hallucis longi
- 51 musculus tibialis posterior
- 52 tendo musculi peronaei longi
- 53 tendo musculi peronaei brevis
- 54 tendo musculi flexoris digitorum longi
- 55 tendo musculi tibialis posterioris
- 56 tendo musculi tibialis anterioris
- 57 tendo musculi extensoris digitorum longi
- 58 tendo calcaneus (Achillis)
- 59 musculus soleus
- 60 musculus extensor hallucis longus
- 61 musculus tibialis anterior
- 62 musculus extensor digitorum longus
- 63 musculus peronaeus brevis
- 64 musculus flexor hallucis longus
- 65 musculus flexor digitorum longus
- 66 vena saphena parva
- 67 musculus extensor digitorum brevis
- 68 musculus extensor hallucis brevis
- 69 musculus abductor hallucis
- 70 musculus flexor hallucis brevis
- 71 musculus adductor hallucis caput obliquum
- 72 musculus abductor digiti minimi
- 73 musculus quadratus plantae
- 74 musculus flexor digitorum brevis
- 75 a. et vv. tibiales posteriores
- 76 a. et vv. dorsales pedis
- 77 a. et v. plantaris lateralis
- 78 a. et v. plantaris medialis
- 79 a. et v. fibularis

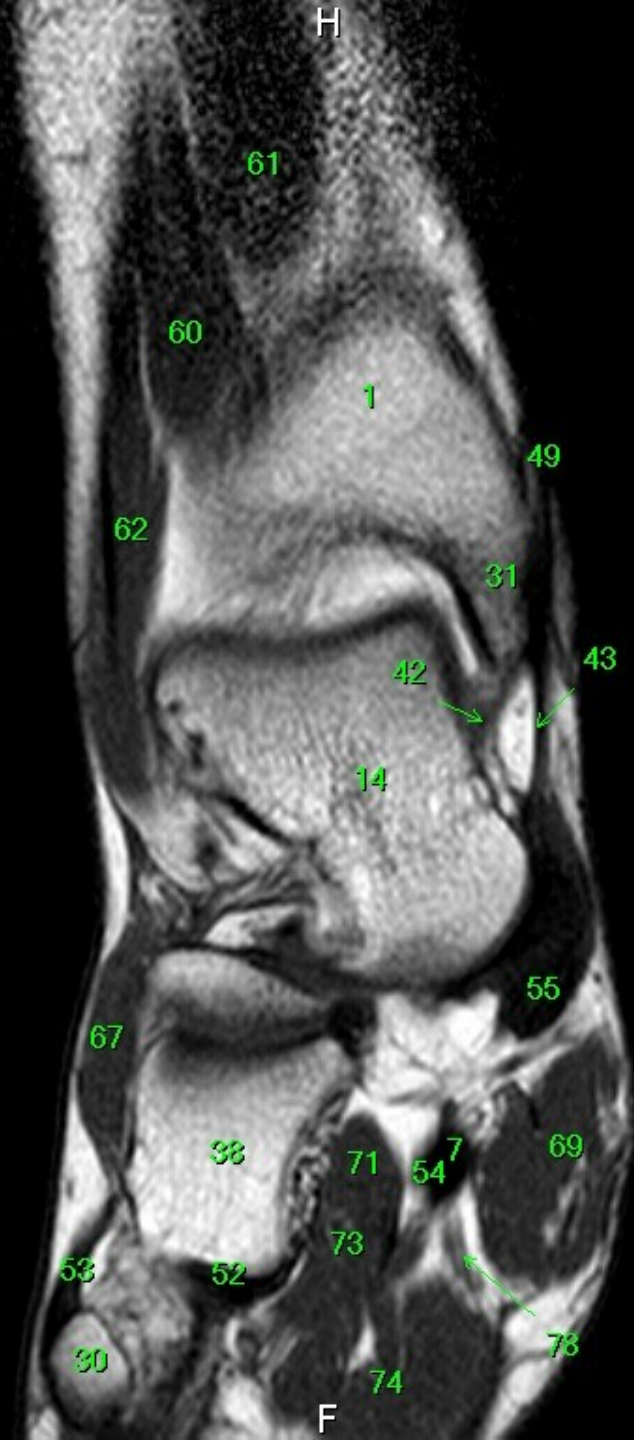
F

MR/401/9
T1W_TSE
Coronal

H

FN Brno Bohunice
32Y F

R



- 1 tibia
- 2 fibula
- 3 calcaneus
- 4 tuber calcanei
- 5 sustentaculum tali
- 6 ligamentum calcaneocuboideum plantare
- 7 tendo musculi flexoris hallucis longi
- 8 processus medialis tuberis calcanei
- 9 processus lateralis tuberis calcanei
- 10 facies articularis cuboidea
- 11 facies articularis talaris anterior
- 12 facies articularis talaris media
- 13 facies articularis talaris posterior
- 14 talus
- 15 trochlea tali
- 16 collum tali
- 17 caput tali
- 18 processus posterior tali
- 19 processus lateralis tali
- 20 ligamentum talocalcaneare interosseum
- 21 os naviculare
- 22 tuberositas ossis navicularis
- 23 os cuneiforme mediale
- 24 os cuneiforme intermedium
- 25 os cuneiforme laterale
- 26 os metatarsale I
- 27 os metatarsale II
- 28 os metatarsale III
- 29 os metatarsale IV
- 30 os metatarsale V
- 31 malleolus medialis
- 32 incisura fibularis
- 33 sulcus malleolaris
- 34 malleolus lateralis
- 35 fossa malleoli lateralis
- 36 ligamentum talofibulare posterius
- 37 sulcus malleoli lateralis
- 38 os cuboideum
- 39 ligamentum tibiofibulare anterius
- 40 ligamentum tibiofibulare posterius
- 41 syndesmosis tibiofibularis
- 42 lig. collaterale med. pars tibiotalaris ant.
- 43 lig. collaterale med. pars tibionavicularis
- 44 lig. collaterale med. pars tibioalcanearis
- 45 lig. collaterale med. pars tibiotalaris post.
- 46 lig. collaterale mediale (deltoideum)
- 47 ligamentum talofibulare anterius
- 48 ligamentum calcaneofibulare
- 49 vena saphena magna
- 50 tendo musculi extensoris hallucis longi
- 51 musculus tibialis posterior
- 52 tendo musculi peronaei longi
- 53 tendo musculi peronaei brevis
- 54 tendo musculi flexoris digitorum longi
- 55 tendo musculi tibialis posterioris
- 56 tendo musculi tibialis anterioris
- 57 tendo musculi extensoris digitorum longi
- 58 tendo calcaneus (Achillis)
- 59 musculus soleus
- 60 musculus extensor hallucis longus
- 61 musculus tibialis anterior
- 62 musculus extensor digitorum longus
- 63 musculus peronaeus brevis
- 64 musculus flexor hallucis longus
- 65 musculus flexor digitorum longus
- 66 vena saphena parva
- 67 musculus extensor digitorum brevis
- 68 musculus extensor hallucis brevis
- 69 musculus abductor hallucis
- 70 musculus flexor hallucis brevis
- 71 musculus adductor hallucis caput obliquum
- 72 musculus abductor digiti minimi
- 73 musculus quadratus plantae
- 74 musculus flexor digitorum brevis
- 75 a. et vv. tibiales posteriores
- 76 a. et vv. dorsales pedis
- 77 a. et v. plantaris lateralis
- 78 a. et v. plantaris medialis
- 79 a. et v. fibularis

W: 204 L: 117

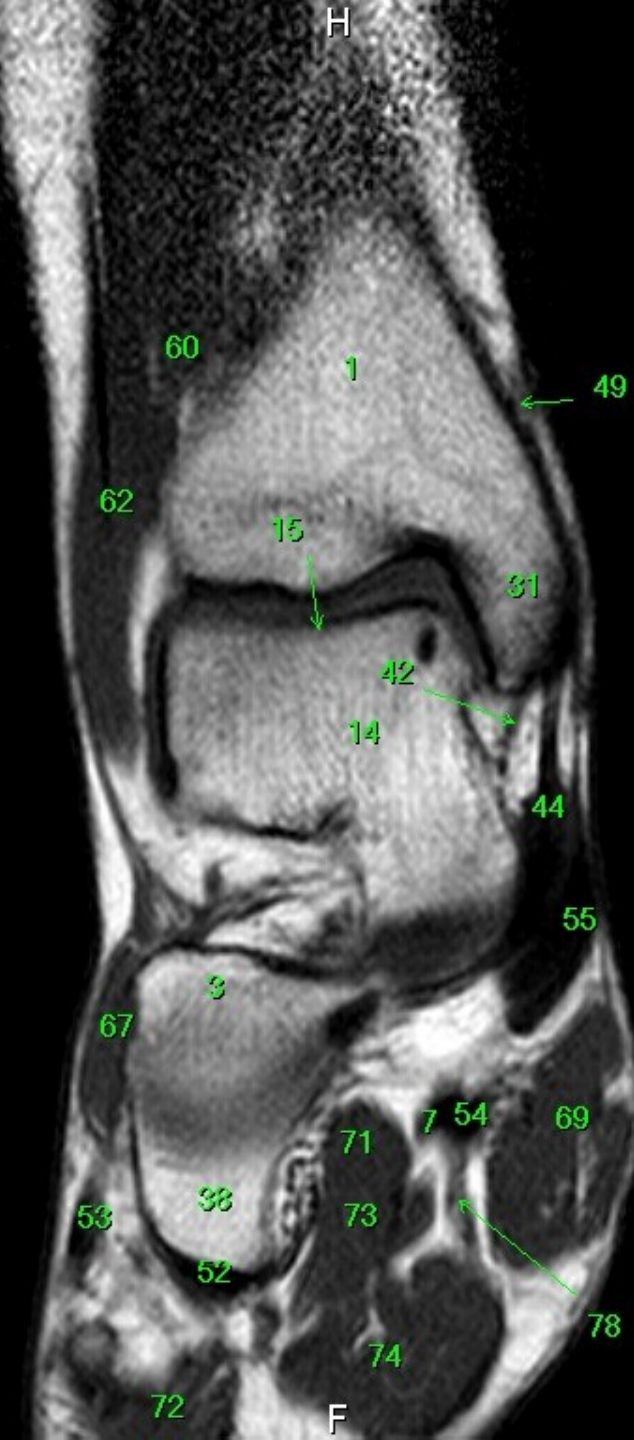
F

MR/401/10
T1W_TSE
Coronal

FN Brno Bohunice
32Y F

R

L



- 1 tibia
- 2 fibula
- 3 calcaneus
- 4 tuber calcanei
- 5 sustentaculum tali
- 6 ligamentum calcaneocuboideum plantare
- 7 tendo musculi flexoris hallucis longi
- 8 processus medialis tuberis calcanei
- 9 processus lateralis tuberis calcanei
- 10 facies articularis cuboidea
- 11 facies articularis talaris anterior
- 12 facies articularis talaris media
- 13 facies articularis talaris posterior
- 14 talus
- 15 trochlea tali
- 16 collum tali
- 17 caput tali
- 18 processus posterior tali
- 19 processus lateralis tali
- 20 ligamentum talocalcaneare interosseum
- 21 os naviculare
- 22 tuberositas ossis navicularis
- 23 os cuneiforme mediale
- 24 os cuneiforme intermedium
- 25 os cuneiforme laterale
- 26 os metatarsale I
- 27 os metatarsale II
- 28 os metatarsale III
- 29 os metatarsale IV
- 30 os metatarsale V
- 31 malleolus medialis
- 32 incisura fibularis
- 33 sulcus malleolaris
- 34 malleolus lateralis
- 35 fossa malleoli lateralis
- 36 ligamentum talofibulare posterius
- 37 sulcus malleoli lateralis
- 38 os cuboideum
- 39 ligamentum tibiofibulare anterius
- 40 ligamentum tibiofibulare posterius
- 41 syndesmosis tibiofibularis
- 42 lig. collaterale med. pars tibiotalaris ant.
- 43 lig. collaterale med. pars tibionavicularis
- 44 lig. collaterale med. pars tibio calcanearis
- 45 lig. collaterale med. pars tibiotalaris post.
- 46 lig. collaterale mediale (deltoideum)
- 47 ligamentum talofibulare anterius
- 48 ligamentum calcaneofibulare
- 49 vena saphena magna
- 50 tendo musculi extensoris hallucis longi
- 51 musculus tibialis posterior
- 52 tendo musculi peronaei longi
- 53 tendo musculi peronaei brevis
- 54 tendo musculi flexoris digitorum longi
- 55 tendo musculi tibialis posterioris
- 56 tendo musculi tibialis anterioris
- 57 tendo musculi extensoris digitorum longi
- 58 tendo calcaneus (Achillis)
- 59 musculus soleus
- 60 musculus extensor hallucis longus
- 61 musculus tibialis anterior
- 62 musculus extensor digitorum longus
- 63 musculus peronaeus brevis
- 64 musculus flexor hallucis longus
- 65 musculus flexor digitorum longus
- 66 vena saphena parva
- 67 musculus extensor digitorum brevis
- 68 musculus extensor hallucis brevis
- 69 musculus abductor hallucis
- 70 musculus flexor hallucis brevis
- 71 musculus adductor hallucis caput obliquum
- 72 musculus abductor digiti minimi
- 73 musculus quadratus plantae
- 74 musculus flexor digitorum brevis
- 75 a. et vv. tibiales posteriores
- 76 a. et vv. dorsales pedis
- 77 a. et v. plantaris lateralis
- 78 a. et v. plantaris medialis
- 79 a. et v. fibularis

W: 203 L: 117

F

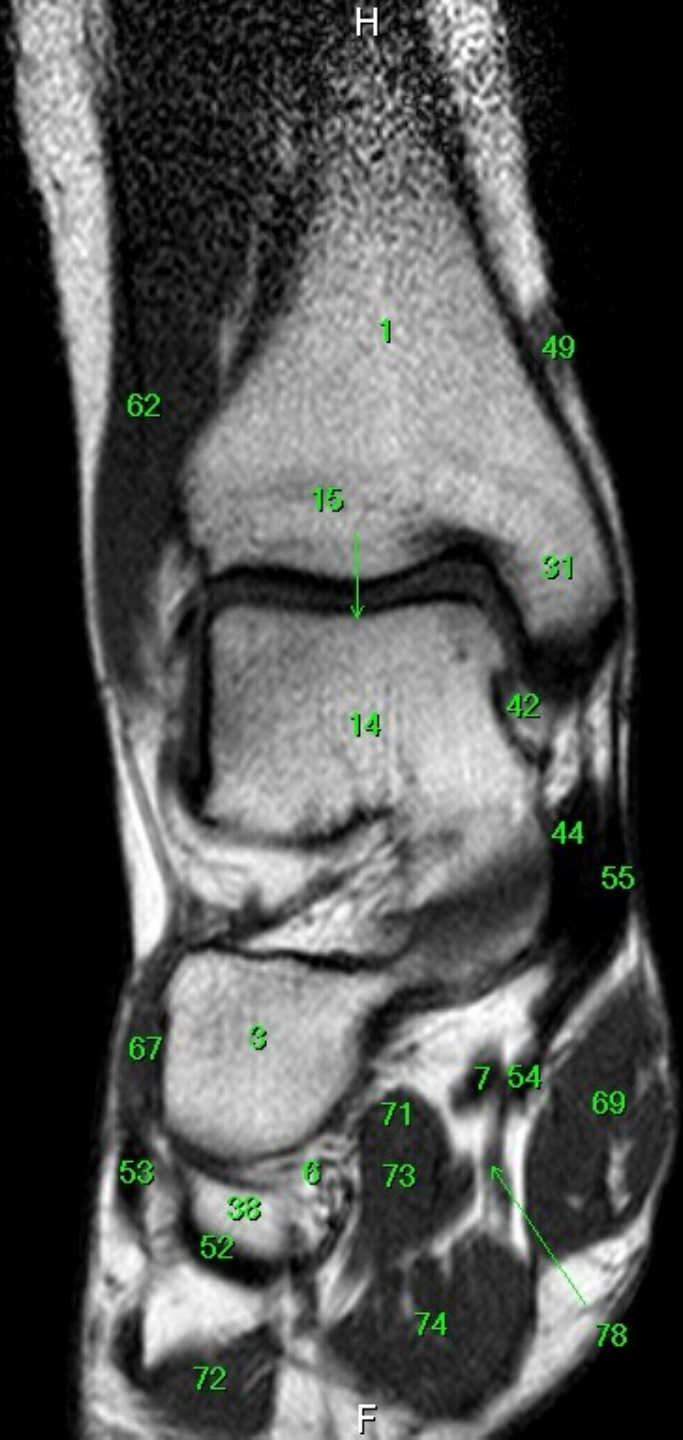
MR/401/11
T1W_TSE
Coronal

FN Brno Bohunice
32Y F

R

L

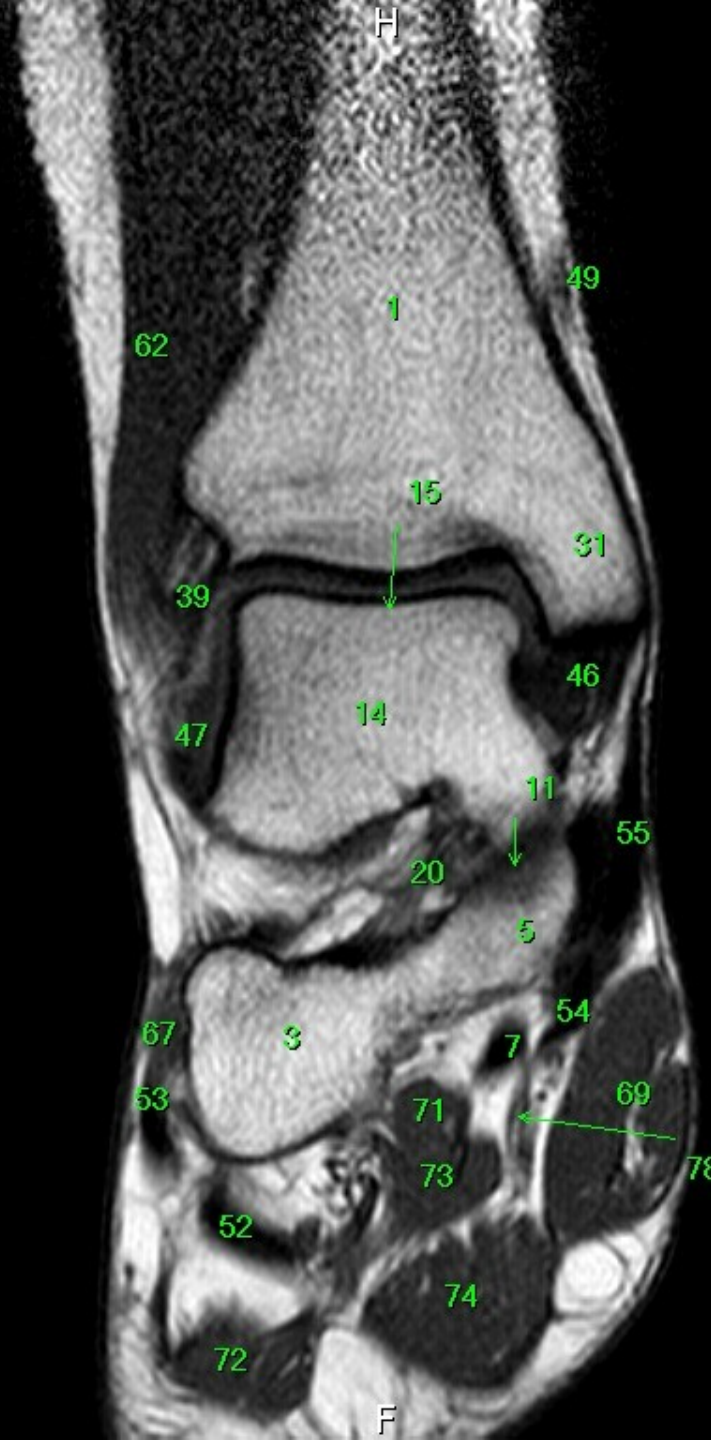
W: 205 L: 118



- 1 tibia
- 2 fibula
- 3 calcaneus
- 4 tuber calcanei
- 5 sustentaculum tali
- 6 ligamentum calcaneocuboideum plantare
- 7 tendo musculi flexoris hallucis longi
- 8 processus medialis tuberis calcanei
- 9 processus lateralis tuberis calcanei
- 10 facies articularis cuboidea
- 11 facies articularis talaris anterior
- 12 facies articularis talaris media
- 13 facies articularis talaris posterior
- 14 talus
- 15 trochlea tali
- 16 collum tali
- 17 caput tali
- 18 processus posterior tali
- 19 processus lateralis tali
- 20 ligamentum talocalcaneare interosseum
- 21 os naviculare
- 22 tuberositas ossis navicularis
- 23 os cuneiforme mediale
- 24 os cuneiforme intermedium
- 25 os cuneiforme laterale
- 26 os metatarsale I
- 27 os metatarsale II
- 28 os metatarsale III
- 29 os metatarsale IV
- 30 os metatarsale V
- 31 malleolus medialis
- 32 incisura fibularis
- 33 sulcus malleolaris
- 34 malleolus lateralis
- 35 fossa malleoli lateralis
- 36 ligamentum talofibulare posterius
- 37 sulcus malleoli lateralis
- 38 os cuboideum
- 39 ligamentum tibiofibulare anterius
- 40 ligamentum tibiofibulare posterius
- 41 syndesmosis tibiofibularis
- 42 lig. collaterale med. pars tibiotalaris ant.
- 43 lig. collaterale med. pars tibionavicularis
- 44 lig. collaterale med. pars tibioalcanearis
- 45 lig. collaterale med. pars tibiotalaris post.
- 46 lig. collaterale mediale (deltoideum)
- 47 ligamentum talofibulare anterius
- 48 ligamentum calcaneofibulare
- 49 vena saphena magna
- 50 tendo musculi extensoris hallucis longi
- 51 musculus tibialis posterior
- 52 tendo musculi peronei longi
- 53 tendo musculi peronei brevis
- 54 tendo musculi flexoris digitorum longi
- 55 tendo musculi tibialis posterioris
- 56 tendo musculi tibialis anterioris
- 57 tendo musculi extensoris digitorum longi
- 58 tendo calcaneus (Achillis)
- 59 musculus soleus
- 60 musculus extensor hallucis longus
- 61 musculus tibialis anterior
- 62 musculus extensor digitorum longus
- 63 musculus peroneus brevis
- 64 musculus flexor hallucis longus
- 65 musculus flexor digitorum longus
- 66 vena saphena parva
- 67 musculus extensor digitorum brevis
- 68 musculus extensor hallucis brevis
- 69 musculus abductor hallucis
- 70 musculus flexor hallucis brevis
- 71 musculus adductor hallucis caput obliquum
- 72 musculus abductor digiti minimi
- 73 musculus quadratus plantae
- 74 musculus flexor digitorum brevis
- 75 a. et vv. tibiales posteriores
- 76 a. et vv. dorsales pedis
- 77 a. et v. plantaris lateralis
- 78 a. et v. plantaris medialis
- 79 a. et v. fibularis

F

R



- 1 tibia
- 2 fibula
- 3 calcaneus
- 4 tuber calcanei
- 5 sustentaculum tali
- 6 ligamentum calcaneocuboideum plantare
- 7 tendo musculi flexoris hallucis longi
- 8 processus medialis tuberis calcanei
- 9 processus lateralis tuberis calcanei
- 10 facies articularis cuboidea
- 11 facies articularis talaris anterior
- 12 facies articularis talaris media
- 13 facies articularis talaris posterior
- 14 talus
- 15 trochlea tali
- 16 collum tali
- 17 caput tali
- 18 processus posterior tali
- 19 processus lateralis tali
- 20 ligamentum talocalcaneare interosseum
- 21 os naviculare
- 22 tuberositas ossis navicularis
- 23 os cuneiforme mediale
- 24 os cuneiforme intermedium
- 25 os cuneiforme laterale
- 26 os metatarsale I
- 27 os metatarsale II
- 28 os metatarsale III
- 29 os metatarsale IV
- 30 os metatarsale V
- 31 malleolus medialis
- 32 incisura fibularis
- 33 sulcus malleolaris
- 34 malleolus lateralis
- 35 fossa malleoli lateralis
- 36 ligamentum talofibulare posterius
- 37 sulcus malleoli lateralis
- 38 os cuboideum
- 39 ligamentum tibiofibulare anterius
- 40 ligamentum tibiofibulare posterius
- 41 syndesmosis tibiofibularis
- 42 lig. collaterale med. pars tibiotalaris ant.
- 43 lig. collaterale med. pars tibionavicularis
- 44 lig. collaterale med. pars tibioalcanearis
- 45 lig. collaterale med. pars tibiotalaris post.
- 46 lig. collaterale mediale (deltoideum)
- 47 ligamentum talofibulare anterius
- 48 ligamentum calcaneofibulare
- 49 vena saphena magna
- 50 tendo musculi extensoris hallucis longi
- 51 musculus tibialis posterior
- 52 tendo musculi peronaei longi
- 53 tendo musculi peronaei brevis
- 54 tendo musculi flexoris digitorum longi
- 55 tendo musculi tibialis posterioris
- 56 tendo musculi tibialis anterioris
- 57 tendo musculi extensoris digitorum longi
- 58 tendo calcaneus (Achillis)
- 59 musculus soleus
- 60 musculus extensor hallucis longus
- 61 musculus tibialis anterior
- 62 musculus extensor digitorum longus
- 63 musculus peronaeus brevis
- 64 musculus flexor hallucis longus
- 65 musculus flexor digitorum longus
- 66 vena saphena parva
- 67 musculus extensor digitorum brevis
- 68 musculus extensor hallucis brevis
- 69 musculus abductor hallucis
- 70 musculus flexor hallucis brevis
- 71 musculus adductor hallucis caput obliquum
- 72 musculus abductor digiti minimi
- 73 musculus quadratus plantae
- 74 musculus flexor digitorum brevis
- 75 a. et vv. tibiales posteriores
- 76 a. et vv. dorsales pedis
- 77 a. et v. plantaris lateralis
- 78 a. et v. plantaris medialis
- 79 a. et v. fibularis

F

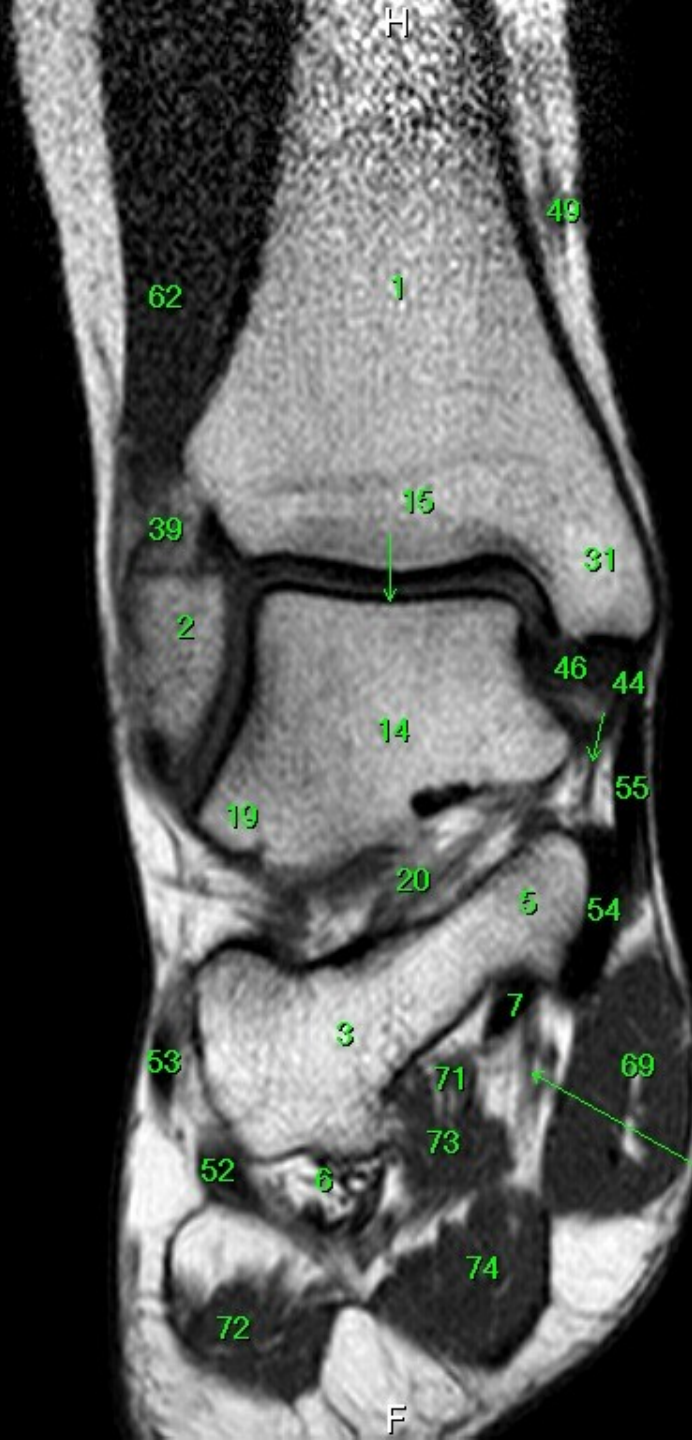
MR/401/13
T1W_TSE
Coronal

FN Brno Bohunice
32Y F

R

L

W: 210 L: 121



- 1 tibia
- 2 fibula
- 3 calcaneus
- 4 tuber calcanei
- 5 sustentaculum tali
- 6 ligamentum calcaneocuboideum plantare
- 7 tendo musculi flexoris hallucis longi
- 8 processus medialis tuberis calcanei
- 9 processus lateralis tuberis calcanei
- 10 facies articularis cuboidea
- 11 facies articularis talaris anterior
- 12 facies articularis talaris media
- 13 facies articularis talaris posterior
- 14 talus
- 15 trochlea tali
- 16 collum tali
- 17 caput tali
- 18 processus posterior tali
- 19 processus lateralis tali
- 20 ligamentum talocalcaneare interosseum
- 21 os naviculare
- 22 tuberositas ossis navicularis
- 23 os cuneiforme mediale
- 24 os cuneiforme intermedium
- 25 os cuneiforme laterale
- 26 os metatarsale I
- 27 os metatarsale II
- 28 os metatarsale III
- 29 os metatarsale IV
- 30 os metatarsale V
- 31 malleolus medialis
- 32 incisura fibularis
- 33 sulcus malleolaris
- 34 malleolus lateralis
- 35 fossa malleoli lateralis
- 36 ligamentum talofibulare posterius
- 37 sulcus malleoli lateralis
- 38 os cuboideum
- 39 ligamentum tibiofibulare anterius
- 40 ligamentum tibiofibulare posterius
- 41 syndesmosis tibiofibularis
- 42 lig. collaterale med. pars tibiotalaris ant.
- 43 lig. collaterale med. pars tibionavicularis
- 44 lig. collaterale med. pars tibioalcanearis
- 45 lig. collaterale med. pars tibiotalaris post.
- 46 lig. collaterale mediale (deltoideum)
- 47 ligamentum talofibulare anterius
- 48 ligamentum calcaneofibulare
- 49 vena saphena magna
- 50 tendo musculi extensoris hallucis longi
- 51 musculus tibialis posterior
- 52 tendo musculi peronaei longi
- 53 tendo musculi peronaei brevis
- 54 tendo musculi flexoris digitorum longi
- 55 tendo musculi tibialis posterioris
- 56 tendo musculi tibialis anterioris
- 57 tendo musculi extensoris digitorum longi
- 58 tendo calcaneus (Achillis)
- 59 musculus soleus
- 60 musculus extensor hallucis longus
- 61 musculus tibialis anterior
- 62 musculus extensor digitorum longus
- 63 musculus peronaeus brevis
- 64 musculus flexor hallucis longus
- 65 musculus flexor digitorum longus
- 66 vena saphena parva
- 67 musculus extensor digitorum brevis
- 68 musculus extensor hallucis brevis
- 69 musculus abductor hallucis
- 70 musculus flexor hallucis brevis
- 71 musculus adductor hallucis caput obliquum
- 72 musculus abductor digiti minimi
- 73 musculus quadratus plantae
- 74 musculus flexor digitorum brevis
- 75 a. et vv. tibiales posteriores
- 76 a. et vv. dorsales pedis
- 77 a. et v. plantaris lateralis
- 78 a. et v. plantaris medialis
- 79 a. et v. fibularis

F

R

- 1 tibia
- 2 fibula
- 3 calcaneus
- 4 tuber calcanei
- 5 sustentaculum tali
- 6 ligamentum calcaneocuboideum plantare
- 7 tendo musculi flexoris hallucis longi
- 8 processus medialis tuberis calcanei
- 9 processus lateralis tuberis calcanei
- 10 facies articularis cuboidea
- 11 facies articularis talaris anterior
- 12 facies articularis talaris media
- 13 facies articularis talaris posterior
- 14 talus
- 15 trochlea tali
- 16 collum tali
- 17 caput tali
- 18 processus posterior tali
- 19 processus lateralis tali
- 20 ligamentum talocalcaneare interosseum
- 21 os naviculare
- 22 tuberositas ossis navicularis
- 23 os cuneiforme mediale
- 24 os cuneiforme intermedium
- 25 os cuneiforme laterale
- 26 os metatarsale I
- 27 os metatarsale II
- 28 os metatarsale III
- 29 os metatarsale IV
- 30 os metatarsale V
- 31 malleolus medialis
- 32 incisura fibularis
- 33 sulcus malleolaris
- 34 malleolus lateralis
- 35 fossa malleoli lateralis
- 36 ligamentum talofibulare posterius
- 37 sulcus malleoli lateralis
- 38 os cuboideum
- 39 ligamentum tibiofibulare anterius
- 40 ligamentum tibiofibulare posterius
- 41 syndesmosis tibiofibularis
- 42 lig. collaterale med. pars tibiotalaris ant.
- 43 lig. collaterale med. pars tibionavicularis
- 44 lig. collaterale med. pars tibio calcanearis
- 45 lig. collaterale med. pars tibiotalaris post.
- 46 lig. collaterale mediale (deltoideum)
- 47 ligamentum talofibulare anterius
- 48 ligamentum calcaneofibulare
- 49 vena saphena magna
- 50 tendo musculi extensoris hallucis longi
- 51 musculus tibialis posterior
- 52 tendo musculi peronei longi
- 53 tendo musculi peronei brevis
- 54 tendo musculi flexoris digitorum longi
- 55 tendo musculi tibialis posterioris
- 56 tendo musculi tibialis anterioris
- 57 tendo musculi extensoris digitorum longi
- 58 tendo calcaneus (Achillis)
- 59 musculus soleus
- 60 musculus extensor hallucis longus
- 61 musculus tibialis anterior
- 62 musculus extensor digitorum longus
- 63 musculus peroneus brevis
- 64 musculus flexor hallucis longus
- 65 musculus flexor digitorum longus
- 66 vena saphena parva
- 67 musculus extensor digitorum brevis
- 68 musculus extensor hallucis brevis
- 69 musculus abductor hallucis
- 70 musculus flexor hallucis brevis
- 71 musculus adductor hallucis caput obliquum
- 72 musculus abductor digiti minimi
- 73 musculus quadratus plantae
- 74 musculus flexor digitorum brevis
- 75 a. et vv. tibiales posteriores
- 76 a. et vv. dorsales pedis
- 77 a. et v. plantaris lateralis
- 78 a. et v. plantaris medialis
- 79 a. et v. fibularis

F

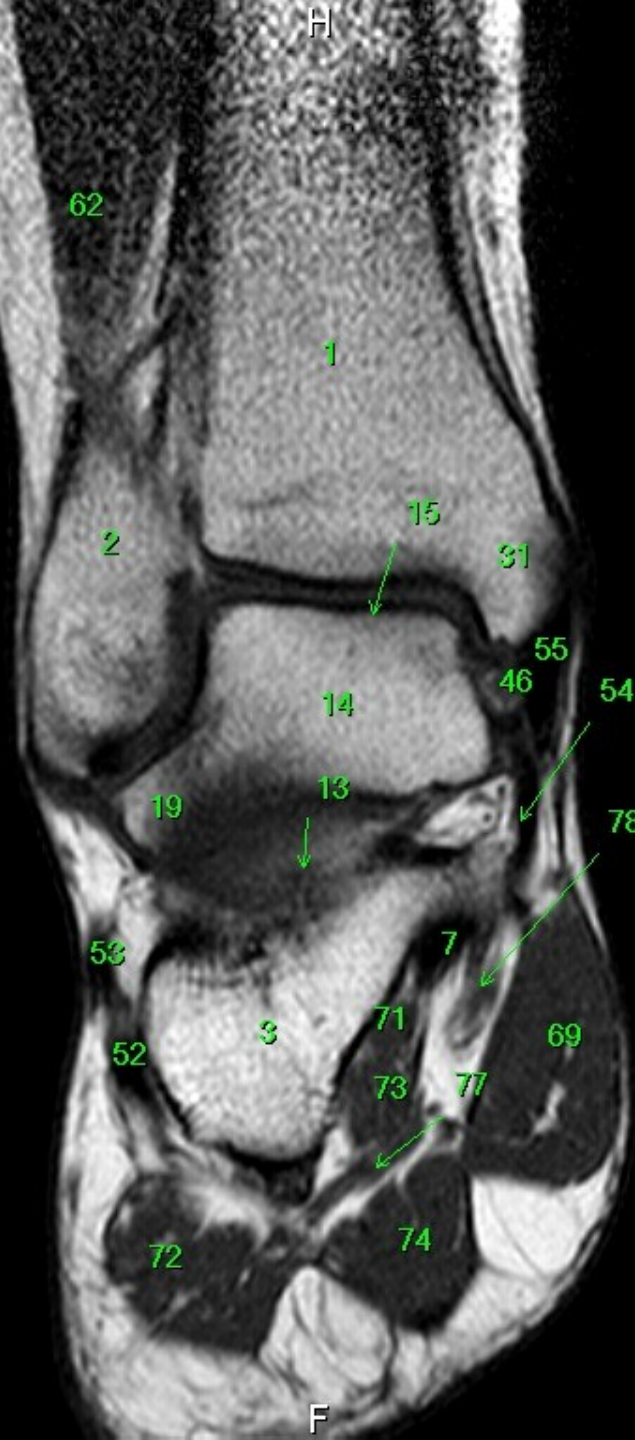
MR/401/15
T1W_TSE
Coronal

FN Brno Bohunice
32Y F

R

H

F



- 1 tibia
- 2 fibula
- 3 calcaneus
- 4 tuber calcanei
- 5 sustentaculum tali
- 6 ligamentum calcaneocuboideum plantare
- 7 tendo musculi flexoris hallucis longi
- 8 processus medialis tuberis calcanei
- 9 processus lateralis tuberis calcanei
- 10 facies articularis cuboidea
- 11 facies articularis talaris anterior
- 12 facies articularis talaris media
- 13 facies articularis talaris posterior
- 14 talus
- 15 trochlea tali
- 16 collum tali
- 17 caput tali
- 18 processus posterior tali
- 19 processus lateralis tali
- 20 ligamentum talocalcaneare interosseum
- 21 os naviculare
- 22 tuberositas ossis navicularis
- 23 os cuneiforme mediale
- 24 os cuneiforme intermedium
- 25 os cuneiforme laterale
- 26 os metatarsale I
- 27 os metatarsale II
- 28 os metatarsale III
- 29 os metatarsale IV
- 30 os metatarsale V
- 31 malleolus medialis
- 32 incisura fibularis
- 33 sulcus malleolaris
- 34 malleolus lateralis
- 35 fossa malleoli lateralis
- 36 ligamentum talofibulare posterius
- 37 sulcus malleoli lateralis
- 38 os cuboideum
- 39 ligamentum tibiofibulare anterius
- 40 ligamentum tibiofibulare posterius
- 41 syndesmosis tibiofibularis
- 42 lig. collaterale med. pars tibiotalaris ant.
- 43 lig. collaterale med. pars tibionavicularis
- 44 lig. collaterale med. pars tibioalcanearis
- 45 lig. collaterale med. pars tibiotalaris post.
- 46 lig. collaterale mediale (deltoideum)
- 47 ligamentum talofibulare anterius
- 48 ligamentum calcaneofibulare
- 49 vena saphena magna
- 50 tendo musculi extensoris hallucis longi
- 51 musculus tibialis posterior
- 52 tendo musculi peronaei longi
- 53 tendo musculi peronaei brevis
- 54 tendo musculi flexoris digitorum longi
- 55 tendo musculi tibialis posterioris
- 56 tendo musculi tibialis anterioris
- 57 tendo musculi extensoris digitorum longi
- 58 tendo calcaneus (Achillis)
- 59 musculus soleus
- 60 musculus extensor hallucis longus
- 61 musculus tibialis anterior
- 62 musculus extensor digitorum longus
- 63 musculus peronaeus brevis
- 64 musculus flexor hallucis longus
- 65 musculus flexor digitorum longus
- 66 vena saphena parva
- 67 musculus extensor digitorum brevis
- 68 musculus extensor hallucis brevis
- 69 musculus abductor hallucis
- 70 musculus flexor hallucis brevis
- 71 musculus adductor hallucis caput obliquum
- 72 musculus abductor digiti minimi
- 73 musculus quadratus plantae
- 74 musculus flexor digitorum brevis
- 75 a. et vv. tibiales posteriores
- 76 a. et vv. dorsales pedis
- 77 a. et v. plantaris lateralis
- 78 a. et v. plantaris medialis
- 79 a. et v. fibularis

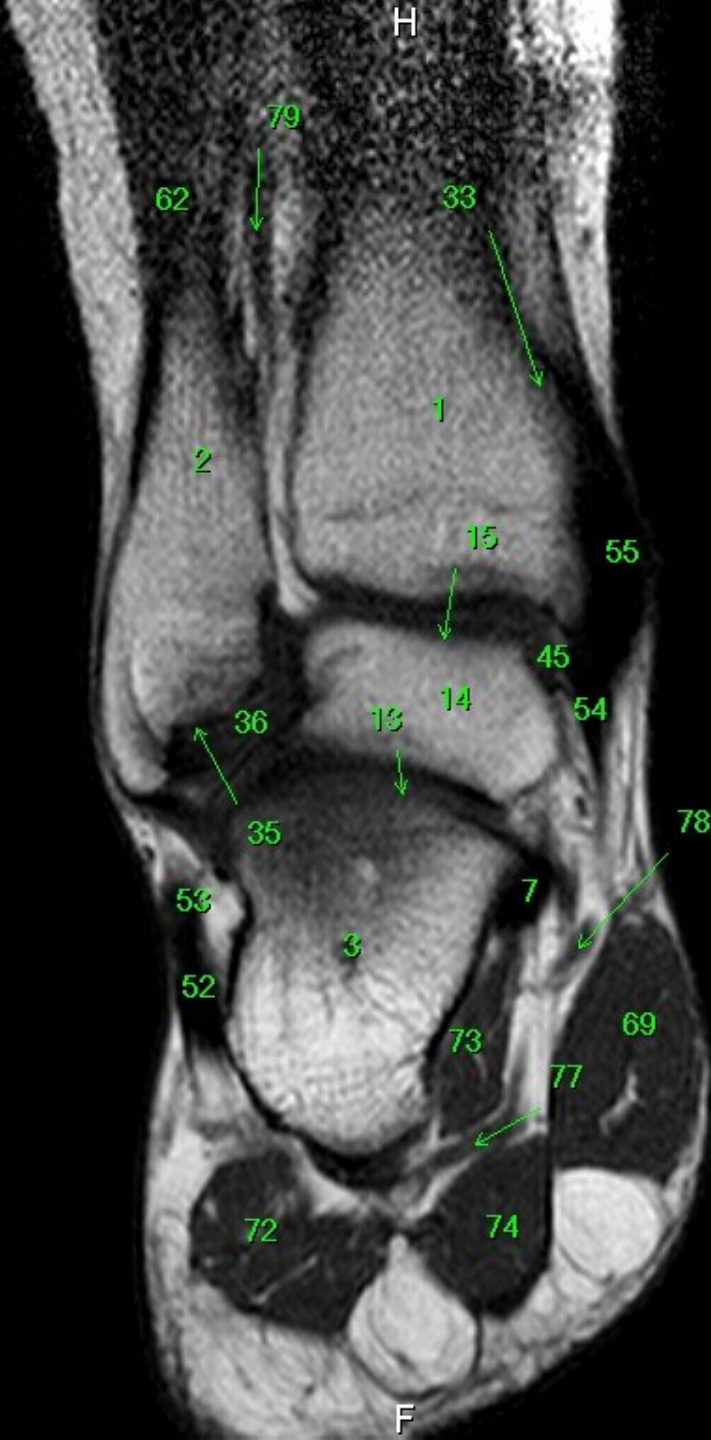
W: 215 L: 124

MR/401/16
T1W_TSE
Coronal

H

FN Brno Bohunice
32Y F

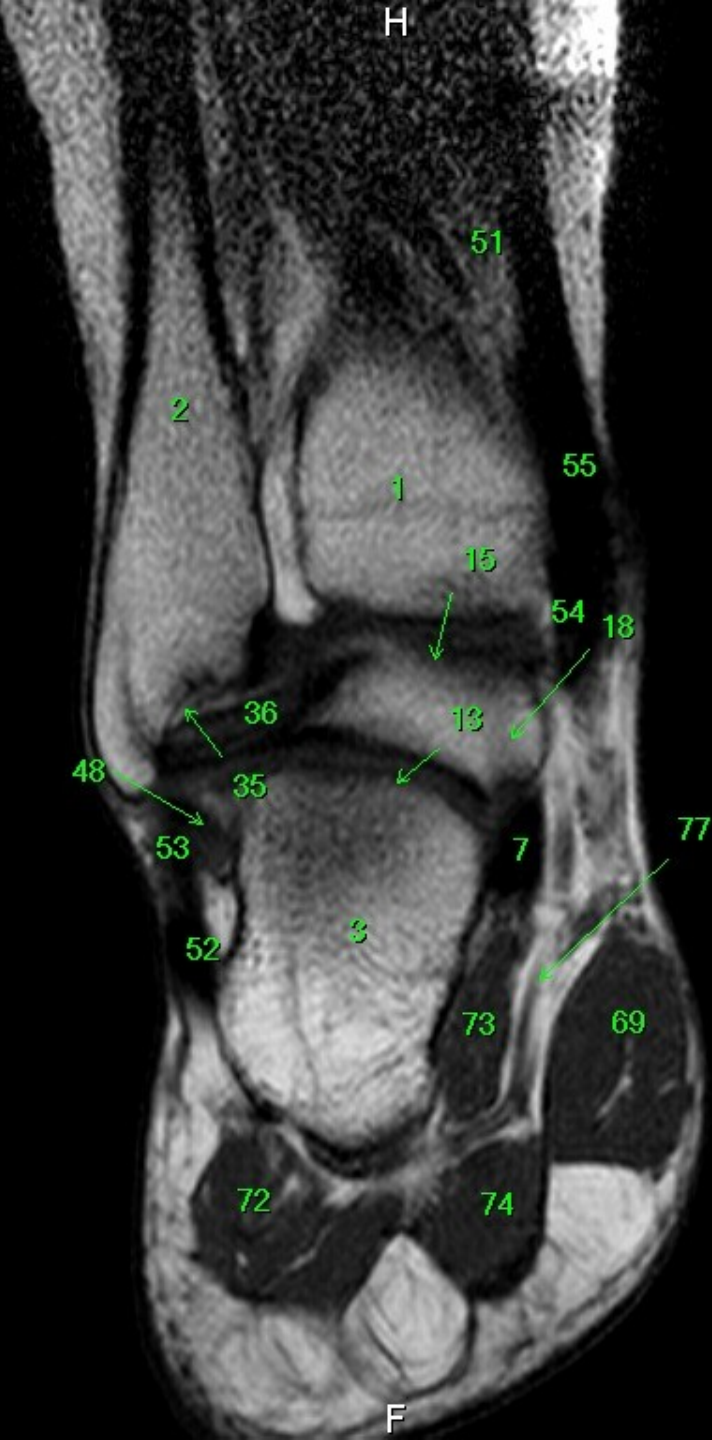R



- 1 tibia
- 2 fibula
- 3 calcaneus
- 4 tuber calcanei
- 5 sustentaculum tali
- 6 ligamentum calcaneocuboideum plantare
- 7 tendo musculi flexoris hallucis longi
- 8 processus medialis tuberis calcanei
- 9 processus lateralis tuberis calcanei
- 10 facies articularis cuboidea
- 11 facies articularis talaris anterior
- 12 facies articularis talaris media
- 13 facies articularis talaris posterior
- 14 talus
- 15 trochlea tali
- 16 collum tali
- 17 caput tali
- 18 processus posterior tali
- 19 processus lateralis tali
- 20 ligamentum talocalcaneare interosseum
- 21 os naviculare
- 22 tuberositas ossis navicularis
- 23 os cuneiforme mediale
- 24 os cuneiforme intermedium
- 25 os cuneiforme laterale
- 26 os metatarsale I
- 27 os metatarsale II
- 28 os metatarsale III
- 29 os metatarsale IV
- 30 os metatarsale V
- 31 malleolus medialis
- 32 incisura fibularis
- 33 sulcus malleolaris
- 34 malleolus lateralis
- 35 fossa malleoli lateralis
- 36 ligamentum talofibulare posterius
- 37 sulcus malleoli lateralis
- 38 os cuboideum
- 39 ligamentum tibiofibulare anterius
- 40 ligamentum tibiofibulare posterius
- 41 syndesmosis tibiofibularis
- 42 lig. collaterale med. pars tibiotalaris ant.
- 43 lig. collaterale med. pars tibionavicularis
- 44 lig. collaterale med. pars tibioalcanearis
- 45 lig. collaterale med. pars tibiotalaris post.
- 46 lig. collaterale mediale (deltoideum)
- 47 ligamentum talofibulare anterius
- 48 ligamentum calcaneofibulare
- 49 vena saphena magna
- 50 tendo musculi extensoris hallucis longi
- 51 musculus tibialis posterior
- 52 tendo musculi peronaei longi
- 53 tendo musculi peronaei brevis
- 54 tendo musculi flexoris digitorum longi
- 55 tendo musculi tibialis posterioris
- 56 tendo musculi tibialis anterioris
- 57 tendo musculi extensoris digitorum longi
- 58 tendo calcaneus (Achillis)
- 59 musculus soleus
- 60 musculus extensor hallucis longus
- 61 musculus tibialis anterior
- 62 musculus extensor digitorum longus
- 63 musculus peronaeus brevis
- 64 musculus flexor hallucis longus
- 65 musculus flexor digitorum longus
- 66 vena saphena parva
- 67 musculus extensor digitorum brevis
- 68 musculus extensor hallucis brevis
- 69 musculus abductor hallucis
- 70 musculus flexor hallucis brevis
- 71 musculus adductor hallucis caput obliquum
- 72 musculus abductor digiti minimi
- 73 musculus quadratus plantae
- 74 musculus flexor digitorum brevis
- 75 a. et v. tibiales posteriores
- 76 a. et v. dorsales pedis
- 77 a. et v. plantaris lateralis
- 78 a. et v. plantaris medialis
- 79 a. et v. fibularis

W: 232 L: 134

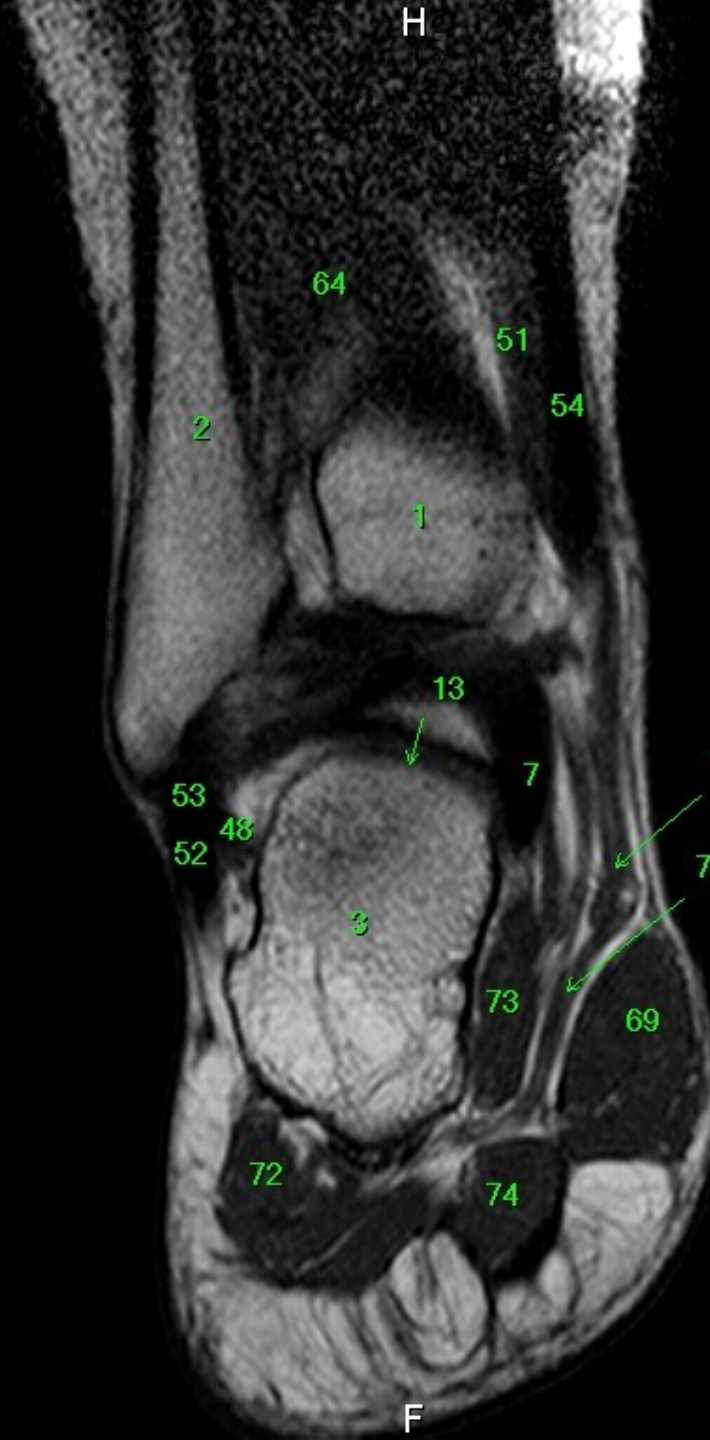
F



- 1 tibia
- 2 fibula
- 3 calcaneus
- 4 tuber calcanei
- 5 sustentaculum tali
- 6 ligamentum calcaneocuboideum plantare
- 7 tendo musculi flexoris hallucis longi
- 8 processus medialis tuberis calcanei
- 9 processus lateralis tuberis calcanei
- 10 facies articularis cuboidea
- 11 facies articularis talaris anterior
- 12 facies articularis talaris media
- 13 facies articularis talaris posterior
- 14 talus
- 15 trochlea tali
- 16 collum tali
- 17 caput tali
- 18 processus posterior tali
- 19 processus lateralis tali
- 20 ligamentum talocalcaneare interosseum
- 21 os naviculare
- 22 tuberositas ossis navicularis
- 23 os cuneiforme mediale
- 24 os cuneiforme intermedium
- 25 os cuneiforme laterale
- 26 os metatarsale I
- 27 os metatarsale II
- 28 os metatarsale III
- 29 os metatarsale IV
- 30 os metatarsale V
- 31 malleolus medialis
- 32 incisura fibularis
- 33 sulcus malleolaris
- 34 malleolus lateralis
- 35 fossa malleoli lateralis
- 36 ligamentum talofibulare posterius
- 37 sulcus malleoli lateralis
- 38 os cuboideum
- 39 ligamentum tibiofibulare anterius
- 40 ligamentum tibiofibulare posterius
- 41 syndesmosis tibiofibularis
- 42 lig. collaterale med. pars tibiotalaris ant.
- 43 lig. collaterale med. pars tibionavicularis
- 44 lig. collaterale med. pars tibioalcanearis
- 45 lig. collaterale med. pars tibiotalaris post.
- 46 lig. collaterale mediale (deltoideum)
- 47 ligamentum talofibulare anterius
- 48 ligamentum calcaneofibulare
- 49 vena saphena magna
- 50 tendo musculi extensoris hallucis longi
- 51 musculus tibialis posterior
- 52 tendo musculi peronei longi
- 53 tendo musculi peronei brevis
- 54 tendo musculi flexoris digitorum longi
- 55 tendo musculi tibialis posterioris
- 56 tendo musculi tibialis anterioris
- 57 tendo musculi extensoris digitorum longi
- 58 tendo calcaneus (Achillis)
- 59 musculus soleus
- 60 musculus extensor hallucis longus
- 61 musculus tibialis anterior
- 62 musculus extensor digitorum longus
- 63 musculus peroneus brevis
- 64 musculus flexor hallucis longus
- 65 musculus flexor digitorum longus
- 66 vena saphena parva
- 67 musculus extensor digitorum brevis
- 68 musculus extensor hallucis brevis
- 69 musculus abductor hallucis
- 70 musculus flexor hallucis brevis
- 71 musculus adductor hallucis caput obliquum
- 72 musculus abductor digiti minimi
- 73 musculus quadratus plantae
- 74 musculus flexor digitorum brevis
- 75 a. et vv. tibiales posteriores
- 76 a. et vv. dorsales pedis
- 77 a. et v. plantaris lateralis
- 78 a. et v. plantaris medialis
- 79 a. et v. fibularis

R

L



- 1 tibia
- 2 fibula
- 3 calcaneus
- 4 tuber calcanei
- 5 sustentaculum tali
- 6 ligamentum calcaneocuboideum plantare
- 7 tendo musculi flexoris hallucis longi
- 8 processus medialis tuberis calcanei
- 9 processus lateralis tuberis calcanei
- 10 facies articularis cuboidea
- 11 facies articularis talaris anterior
- 12 facies articularis talaris media
- 13 facies articularis talaris posterior
- 14 talus
- 15 trochlea tali
- 16 collum tali
- 17 caput tali
- 18 processus posterior tali
- 19 processus lateralis tali
- 20 ligamentum talocalcaneare interosseum
- 21 os naviculare
- 22 tuberositas ossis navicularis
- 23 os cuneiforme mediale
- 24 os cuneiforme intermedium
- 25 os cuneiforme laterale
- 26 os metatarsale I
- 27 os metatarsale II
- 28 os metatarsale III
- 29 os metatarsale IV
- 30 os metatarsale V
- 31 malleolus medialis
- 32 incisura fibularis
- 33 sulcus malleolaris
- 34 malleolus lateralis
- 35 fossa malleoli lateralis
- 36 ligamentum talofibulare posterius
- 37 sulcus malleoli lateralis
- 38 os cuboideum
- 39 ligamentum tibiofibulare anterius
- 40 ligamentum tibiofibulare posterius
- 41 syndesmosis tibiofibularis
- 42 lig. collaterale med. pars tibiotalaris ant.
- 43 lig. collaterale med. pars tibionavicularis
- 44 lig. collaterale med. pars tibioalcanearis
- 45 lig. collaterale med. pars tibiotalaris post.
- 46 lig. collaterale mediale (deltoideum)
- 47 ligamentum talofibulare anterius
- 48 ligamentum calcaneofibulare
- 49 vena saphena magna
- 50 tendo musculi extensoris hallucis longi
- 51 musculus tibialis posterior
- 52 tendo musculi peronaei longi
- 53 tendo musculi peronaei brevis
- 54 tendo musculi flexoris digitorum longi
- 55 tendo musculi tibialis posterioris
- 56 tendo musculi tibialis anterioris
- 57 tendo musculi extensoris digitorum longi
- 58 tendo calcaneus (Achillis)
- 59 musculus soleus
- 60 musculus extensor hallucis longus
- 61 musculus tibialis anterior
- 62 musculus extensor digitorum longus
- 63 musculus peronaeus brevis
- 64 musculus flexor hallucis longus
- 65 musculus flexor digitorum longus
- 66 vena saphena parva
- 67 musculus extensor digitorum brevis
- 68 musculus extensor hallucis brevis
- 69 musculus abductor hallucis
- 70 musculus flexor hallucis brevis
- 71 musculus adductor hallucis caput obliquum
- 72 musculus abductor digiti minimi
- 73 musculus quadratus plantae
- 74 musculus flexor digitorum brevis
- 75 a. et vv. tibiales posteriores
- 76 a. et vv. dorsales pedis
- 77 a. et v. plantaris lateralis
- 78 a. et v. plantaris medialis
- 79 a. et v. fibularis

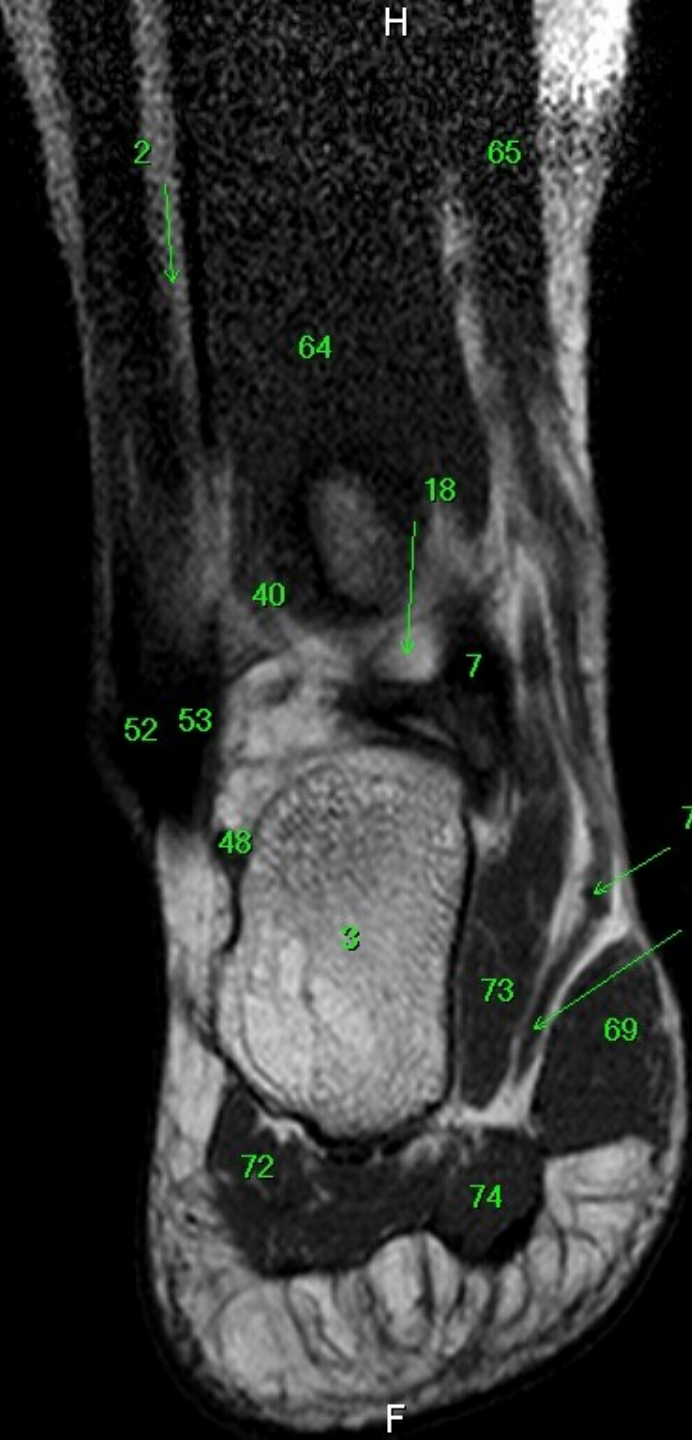F

MR/401/19
T1W_TSE
Coronal

H

FN Brno Bohunice
32Y F

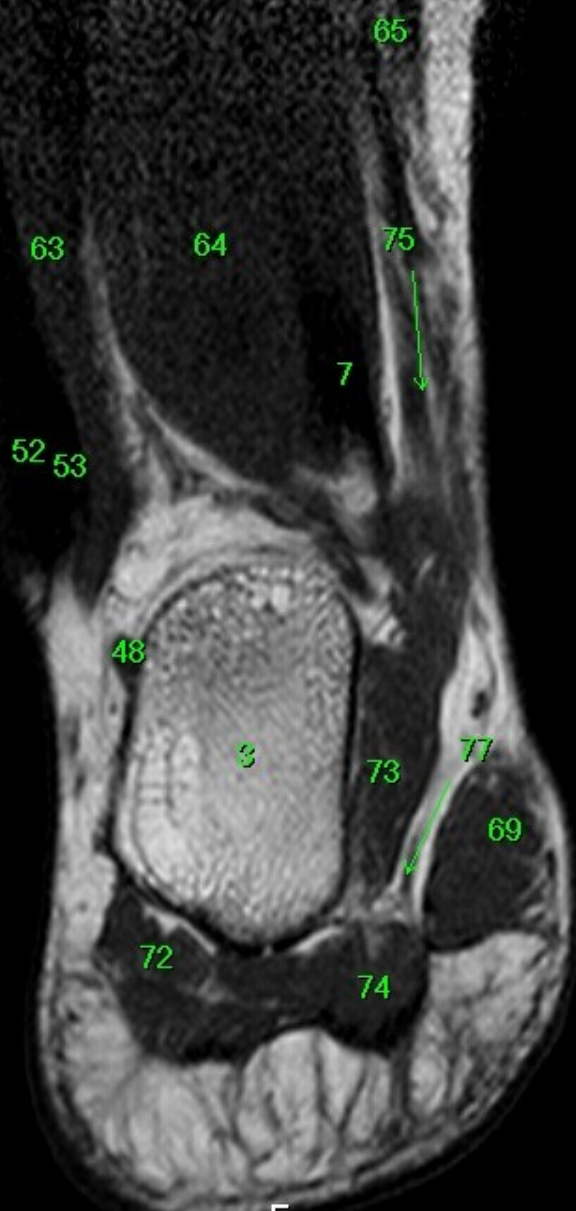
R



- 1 tibia
- 2 fibula
- 3 calcaneus
- 4 tuber calcanei
- 5 sustentaculum tali
- 6 ligamentum calcaneocuboideum plantare
- 7 tendo musculi flexoris hallucis longi
- 8 processus medialis tuberis calcanei
- 9 processus lateralis tuberis calcanei
- 10 facies articularis cuboidea
- 11 facies articularis talaris anterior
- 12 facies articularis talaris media
- 13 facies articularis talaris posterior
- 14 talus
- 15 trochlea tali
- 16 collum tali
- 17 caput tali
- 18 processus posterior tali
- 19 processus lateralis tali
- 20 ligamentum talocalcaneare interosseum
- 21 os naviculare
- 22 tuberositas ossis navicularis
- 23 os cuneiforme mediale
- 24 os cuneiforme intermedium
- 25 os cuneiforme laterale
- 26 os metatarsale I
- 27 os metatarsale II
- 28 os metatarsale III
- 29 os metatarsale IV
- 30 os metatarsale V
- 31 malleolus medialis
- 32 incisura fibularis
- 33 sulcus malleolaris
- 34 malleolus lateralis
- 35 fossa malleoli lateralis
- 36 ligamentum talofibulare posterius
- 37 sulcus malleoli lateralis
- 38 os cuboideum
- 39 ligamentum tibiofibulare anterius
- 40 ligamentum tibiofibulare posterius
- 41 syndesmosis tibiofibularis
- 42 lig. collaterale med. pars tibiotalaris ant.
- 43 lig. collaterale med. pars tibionavicularis
- 44 lig. collaterale med. pars tibioalcanearis
- 45 lig. collaterale med. pars tibiotalaris post.
- 46 lig. collaterale mediale (deltoideum)
- 47 ligamentum talofibulare anterius
- 48 ligamentum calcaneofibulare
- 49 vena saphena magna
- 50 tendo musculi extensoris hallucis longi
- 51 musculus tibialis posterior
- 52 tendo musculi peronei longi
- 53 tendo musculi peronei brevis
- 54 tendo musculi flexoris digitorum longi
- 55 tendo musculi tibialis posterioris
- 56 tendo musculi tibialis anterioris
- 57 tendo musculi extensoris digitorum longi
- 58 tendo calcaneus (Achillis)
- 59 musculus soleus
- 60 musculus extensor hallucis longus
- 61 musculus tibialis anterior
- 62 musculus extensor digitorum longus
- 63 musculus peroneus brevis
- 64 musculus flexor hallucis longus
- 65 musculus flexor digitorum longus
- 66 vena saphena parva
- 67 musculus extensor digitorum brevis
- 68 musculus extensor hallucis brevis
- 69 musculus abductor hallucis
- 70 musculus flexor hallucis brevis
- 71 musculus adductor hallucis caput obliquum
- 72 musculus abductor digiti minimi
- 73 musculus quadratus plantae
- 74 musculus flexor digitorum brevis
- 75 a. et v. tibiales posteriores
- 76 a. et v. dorsales pedis
- 77 a. et v. plantaris lateralis
- 78 a. et v. plantaris medialis
- 79 a. et v. fibularis

W: 260 L: 150

F



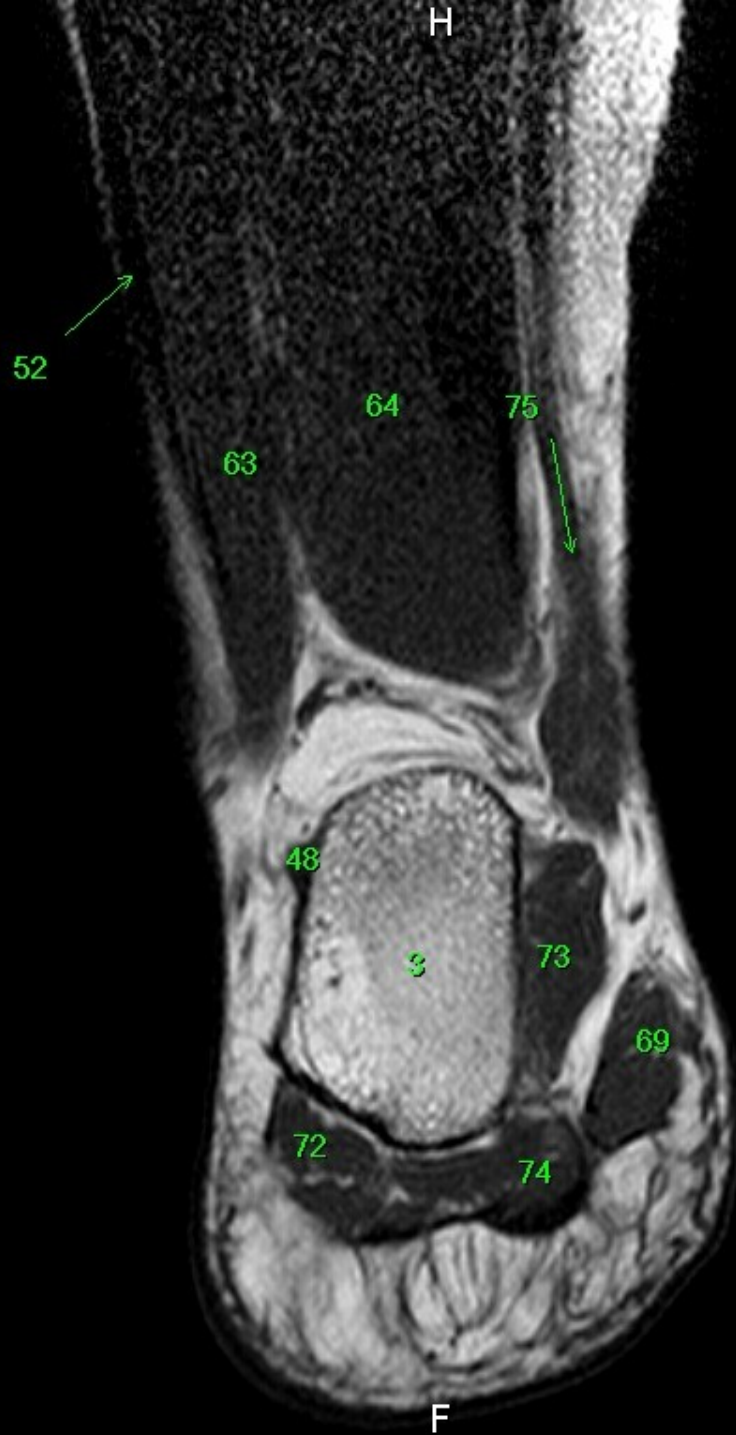
- 1 tibia
- 2 fibula
- 3 calcaneus
- 4 tuber calcanei
- 5 sustentaculum tali
- 6 ligamentum calcaneocuboideum plantare
- 7 tendo musculi flexoris hallucis longi
- 8 processus medialis tuberis calcanei
- 9 processus lateralis tuberis calcanei
- 10 facies articularis cuboidea
- 11 facies articularis talaris anterior
- 12 facies articularis talaris media
- 13 facies articularis talaris posterior
- 14 talus
- 15 trochlea tali
- 16 collum tali
- 17 caput tali
- 18 processus posterior tali
- 19 processus lateralis tali
- 20 ligamentum talocalcaneare interosseum
- 21 os naviculare
- 22 tuberositas ossis navicularis
- 23 os cuneiforme mediale
- 24 os cuneiforme intermedium
- 25 os cuneiforme laterale
- 26 os metatarsale I
- 27 os metatarsale II
- 28 os metatarsale III
- 29 os metatarsale IV
- 30 os metatarsale V
- 31 malleolus medialis
- 32 incisura fibularis
- 33 sulcus malleolaris
- 34 malleolus lateralis
- 35 fossa malleoli lateralis
- 36 ligamentum talofibulare posterius
- 37 sulcus malleoli lateralis
- 38 os cuboideum
- 39 ligamentum tibiofibulare anterius
- 40 ligamentum tibiofibulare posterius
- 41 syndesmosis tibiofibularis
- 42 lig. collaterale med. pars tibiotalaris ant.
- 43 lig. collaterale med. pars tibionavicularis
- 44 lig. collaterale med. pars tibio calcanearis
- 45 lig. collaterale med. pars tibiotalaris post.
- 46 lig. collaterale mediale (deltoideum)
- 47 ligamentum talofibulare anterius
- 48 ligamentum calcaneofibulare
- 49 vena saphena magna
- 50 tendo musculi extensoris hallucis longi
- 51 musculus tibialis posterior
- 52 tendo musculi peronaei longi
- 53 tendo musculi peronaei brevis
- 54 tendo musculi flexoris digitorum longi
- 55 tendo musculi tibialis posterioris
- 56 tendo musculi tibialis anterioris
- 57 tendo musculi extensoris digitorum longi
- 58 tendo calcaneus (Achillis)
- 59 musculus soleus
- 60 musculus extensor hallucis longus
- 61 musculus tibialis anterior
- 62 musculus extensor digitorum longus
- 63 musculus peronaeus brevis
- 64 musculus flexor hallucis longus
- 65 musculus flexor digitorum longus
- 66 vena saphena parva
- 67 musculus extensor digitorum brevis
- 68 musculus extensor hallucis brevis
- 69 musculus abductor hallucis
- 70 musculus flexor hallucis brevis
- 71 musculus adductor hallucis caput obliquum
- 72 musculus abductor digiti minimi
- 73 musculus quadratus plantae
- 74 musculus flexor digitorum brevis
- 75 a. et vv. tibiales posteriores
- 76 a. et vv. dorsales pedis
- 77 a. et v. plantaris lateralis
- 78 a. et v. plantaris medialis
- 79 a. et v. fibularis

MR/401/21
T1W_TSE
Coronal

FN Brno Bohunice
32Y F

R

W: 234 L: 135



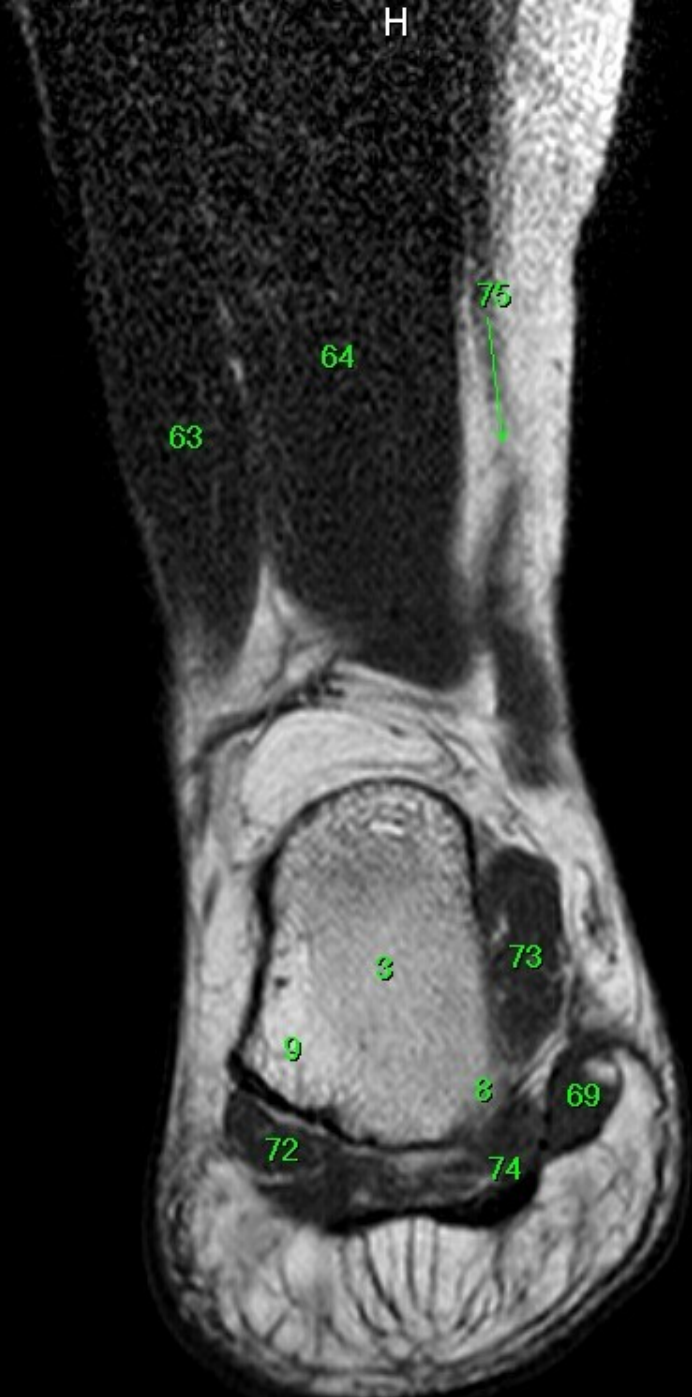- 1 tibia
- 2 fibula
- 3 calcaneus
- 4 tuber calcanei
- 5 sustentaculum tali
- 6 ligamentum calcaneocuboideum plantare
- 7 tendo musculi flexoris hallucis longi
- 8 processus medialis tuberis calcanei
- 9 processus lateralis tuberis calcanei
- 10 facies articularis cuboidea
- 11 facies articularis talaris anterior
- 12 facies articularis talaris media
- 13 facies articularis talaris posterior
- 14 talus
- 15 trochlea tali
- 16 collum tali
- 17 caput tali
- 18 processus posterior tali
- 19 processus lateralis tali
- 20 ligamentum talocalcaneare interosseum
- 21 os naviculare
- 22 tuberositas ossis navicularis
- 23 os cuneiforme mediale
- 24 os cuneiforme intermedium
- 25 os cuneiforme laterale
- 26 os metatarsale I
- 27 os metatarsale II
- 28 os metatarsale III
- 29 os metatarsale IV
- 30 os metatarsale V
- 31 malleolus medialis
- 32 incisura fibularis
- 33 sulcus malleolaris
- 34 malleolus lateralis
- 35 fossa malleoli lateralis
- 36 ligamentum talofibulare posterius
- 37 sulcus malleoli lateralis
- 38 os cuboideum
- 39 ligamentum tibiofibulare anterius
- 40 ligamentum tibiofibulare posterius
- 41 syndesmosis tibiofibularis
- 42 lig. collaterale med. pars tibiotalaris ant.
- 43 lig. collaterale med. pars tibionavicularis
- 44 lig. collaterale med. pars tibio calcanearis
- 45 lig. collaterale med. pars tibiotalaris post.
- 46 lig. collaterale mediale (deltoideum)
- 47 ligamentum talofibulare anterius
- 48 ligamentum calcaneofibulare
- 49 vena saphena magna
- 50 tendo musculi extensoris hallucis longi
- 51 musculus tibialis posterior
- 52 tendo musculi peronei longi
- 53 tendo musculi peronei brevis
- 54 tendo musculi flexoris digitorum longi
- 55 tendo musculi tibialis posterioris
- 56 tendo musculi tibialis anterioris
- 57 tendo musculi extensoris digitorum longi
- 58 tendo calcaneus (Achillis)
- 59 musculus soleus
- 60 musculus extensor hallucis longus
- 61 musculus tibialis anterior
- 62 musculus extensor digitorum longus
- 63 musculus peroneus brevis
- 64 musculus flexor hallucis longus
- 65 musculus flexor digitorum longus
- 66 vena saphena parva
- 67 musculus extensor digitorum brevis
- 68 musculus extensor hallucis brevis
- 69 musculus abductor hallucis
- 70 musculus flexor hallucis brevis
- 71 musculus adductor hallucis caput obliquum
- 72 musculus abductor digiti minimi
- 73 musculus quadratus plantae
- 74 musculus flexor digitorum brevis
- 75 a. et vv. tibiales posteriores
- 76 a. et vv. dorsales pedis
- 77 a. et v. plantaris lateralis
- 78 a. et v. plantaris medialis
- 79 a. et v. fibularis

F

MR/401/22
T1W_TSE
Coronal

FN Brno Bohunice
32Y F

R



- 1 tibia
- 2 fibula
- 3 calcaneus
- 4 tuber calcanei
- 5 sustentaculum tali
- 6 ligamentum calcaneocuboideum plantare
- 7 tendo musculi flexoris hallucis longi
- 8 processus medialis tuberis calcanei
- 9 processus lateralis tuberis calcanei
- 10 facies articularis cuboidea
- 11 facies articularis talaris anterior
- 12 facies articularis talaris media
- 13 facies articularis talaris posterior
- 14 talus
- 15 trochlea tali
- 16 collum tali
- 17 caput tali
- 18 processus posterior tali
- 19 processus lateralis tali
- 20 ligamentum talocalcaneare interosseum
- 21 os naviculare
- 22 tuberositas ossis navicularis
- 23 os cuneiforme mediale
- 24 os cuneiforme intermedium
- 25 os cuneiforme laterale
- 26 os metatarsale I
- 27 os metatarsale II
- 28 os metatarsale III
- 29 os metatarsale IV
- 30 os metatarsale V
- 31 malleolus medialis
- 32 incisura fibularis
- 33 sulcus malleolaris
- 34 malleolus lateralis
- 35 fossa malleoli lateralis
- 36 ligamentum talofibulare posterius
- 37 sulcus malleoli lateralis
- 38 os cuboideum
- 39 ligamentum tibiofibulare anterius
- 40 ligamentum tibiofibulare posterius
- 41 syndesmosis tibiofibularis
- 42 lig. collaterale med. pars tibiotalaris ant.
- 43 lig. collaterale med. pars tibionavicularis
- 44 lig. collaterale med. pars tibioalcanearis
- 45 lig. collaterale med. pars tibiotalaris post.
- 46 lig. collaterale mediale (deltoideum)
- 47 ligamentum talofibulare anterius
- 48 ligamentum calcaneofibulare
- 49 vena saphena magna
- 50 tendo musculi extensoris hallucis longi
- 51 musculus tibialis posterior
- 52 tendo musculi peronaei longi
- 53 tendo musculi peronaei brevis
- 54 tendo musculi flexoris digitorum longi
- 55 tendo musculi tibialis posterioris
- 56 tendo musculi tibialis anterioris
- 57 tendo musculi extensoris digitorum longi
- 58 tendo calcaneus (Achillis)
- 59 musculus soleus
- 60 musculus extensor hallucis longus
- 61 musculus tibialis anterior
- 62 musculus extensor digitorum longus
- 63 musculus peronaeus brevis
- 64 musculus flexor hallucis longus
- 65 musculus flexor digitorum longus
- 66 vena saphena parva
- 67 musculus extensor digitorum brevis
- 68 musculus extensor hallucis brevis
- 69 musculus abductor hallucis
- 70 musculus flexor hallucis brevis
- 71 musculus adductor hallucis caput obliquum
- 72 musculus abductor digiti minimi
- 73 musculus quadratus plantae
- 74 musculus flexor digitorum brevis
- 75 a. et v. tibiales posteriores
- 76 a. et v. dorsales pedis
- 77 a. et v. plantaris lateralis
- 78 a. et v. plantaris medialis
- 79 a. et v. fibularis

W: 243 L: 140

F

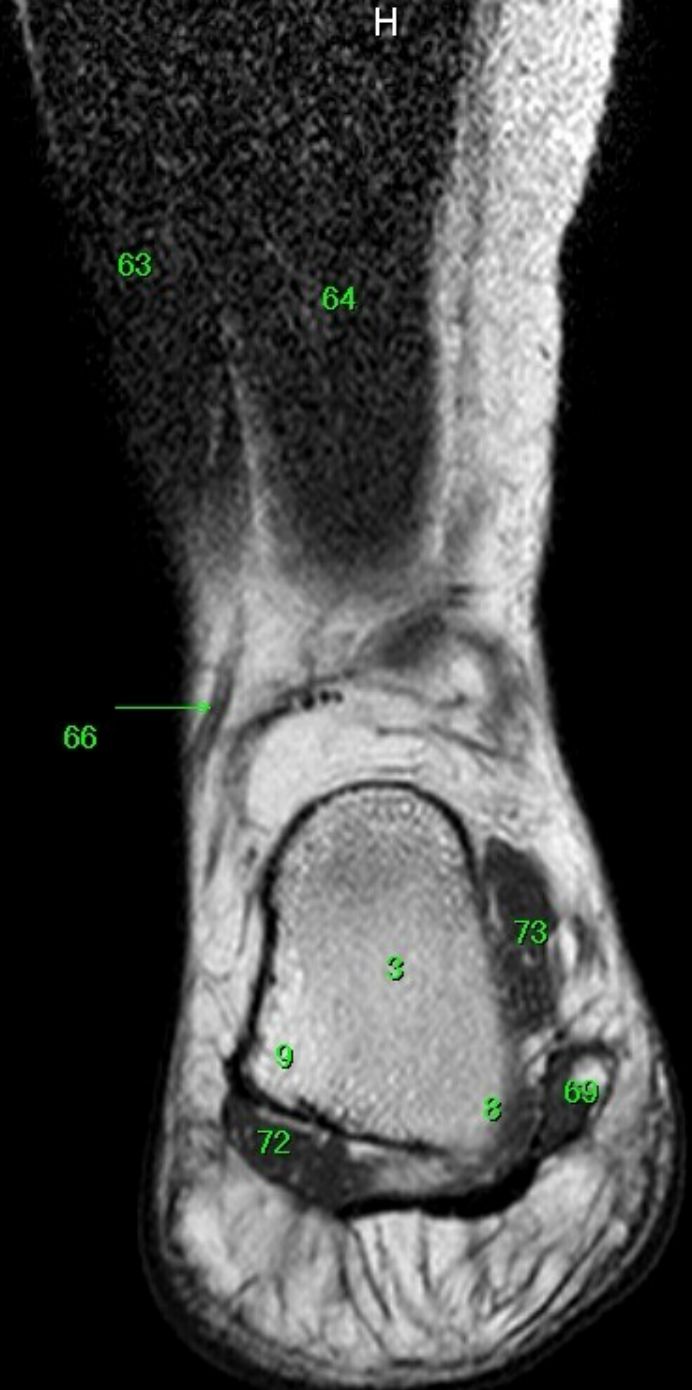MR/401/23
T1W_TSE
Coronal

FN Brno Bohunice
32Y F

R

L

W: 226 L: 130



- 1 tibia
- 2 fibula
- 3 calcaneus
- 4 tuber calcanei
- 5 sustentaculum tali
- 6 ligamentum calcaneocuboideum plantare
- 7 tendo musculi flexoris hallucis longi
- 8 processus medialis tuberis calcanei
- 9 processus lateralis tuberis calcanei
- 10 facies articularis cuboidea
- 11 facies articularis talaris anterior
- 12 facies articularis talaris media
- 13 facies articularis talaris posterior
- 14 talus
- 15 trochlea tali
- 16 collum tali
- 17 caput tali
- 18 processus posterior tali
- 19 processus lateralis tali
- 20 ligamentum talocalcaneare interosseum
- 21 os naviculare
- 22 tuberositas ossis navicularis
- 23 os cuneiforme mediale
- 24 os cuneiforme intermedium
- 25 os cuneiforme laterale
- 26 os metatarsale I
- 27 os metatarsale II
- 28 os metatarsale III
- 29 os metatarsale IV
- 30 os metatarsale V
- 31 malleolus medialis
- 32 incisura fibularis
- 33 sulcus malleolaris
- 34 malleolus lateralis
- 35 fossa malleoli lateralis
- 36 ligamentum talofibulare posterius
- 37 sulcus malleoli lateralis
- 38 os cuboideum
- 39 ligamentum tibiofibulare anterius
- 40 ligamentum tibiofibulare posterius
- 41 syndesmosis tibiofibularis
- 42 lig. collaterale med. pars tibiotalaris ant.
- 43 lig. collaterale med. pars tibionavicularis
- 44 lig. collaterale med. pars tibioalcanearis
- 45 lig. collaterale med. pars tibiotalaris post.
- 46 lig. collaterale mediale (deltoideum)
- 47 ligamentum talofibulare anterius
- 48 ligamentum calcaneofibulare
- 49 vena saphena magna
- 50 tendo musculi extensoris hallucis longi
- 51 musculus tibialis posterior
- 52 tendo musculi peronaei longi
- 53 musculus peronaei brevis
- 54 tendo musculi flexoris digitorum longi
- 55 tendo musculi tibialis posterioris
- 56 tendo musculi tibialis anterioris
- 57 tendo musculi extensoris digitorum longi
- 58 tendo calcaneus (Achillis)
- 59 musculus soleus
- 60 musculus extensor hallucis longus
- 61 musculus tibialis anterior
- 62 musculus extensor digitorum longus
- 63 musculus peronaeus brevis
- 64 musculus flexor hallucis longus
- 65 musculus flexor digitorum longus
- 66 vena saphena parva
- 67 musculus extensor digitorum brevis
- 68 musculus extensor hallucis brevis
- 69 musculus abductor hallucis
- 70 musculus flexor hallucis brevis
- 71 musculus adductor hallucis caput obliquum
- 72 musculus abductor digiti minimi
- 73 musculus quadratus plantae
- 74 musculus flexor digitorum brevis
- 75 a. et vv. tibiales posteriores
- 76 a. et vv. dorsales pedis
- 77 a. et v. plantaris lateralis
- 78 a. et v. plantaris medialis
- 79 a. et v. fibularis

F

R

63

64

66

73

3

72

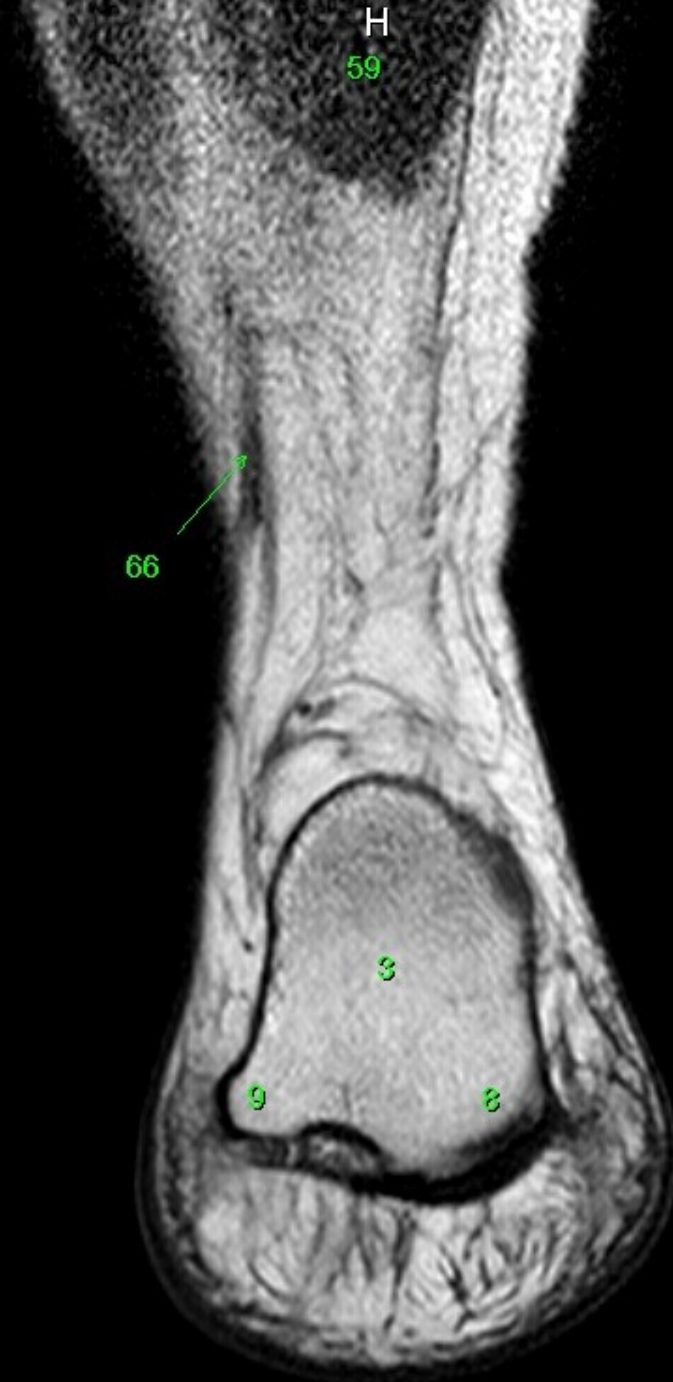8

F

- 1 tibia
- 2 fibula
- 3 calcaneus
- 4 tuber calcanei
- 5 sustentaculum tali
- 6 ligamentum calcaneocuboideum plantare
- 7 tendo musculi flexoris hallucis longi
- 8 processus medialis tuberis calcanei
- 9 processus lateralis tuberis calcanei
- 10 facies articularis cuboidea
- 11 facies articularis talaris anterior
- 12 facies articularis talaris media
- 13 facies articularis talaris posterior
- 14 talus
- 15 trochlea tali
- 16 collum tali
- 17 caput tali
- 18 processus posterior tali
- 19 processus lateralis tali
- 20 ligamentum talocalcaneare interosseum
- 21 os naviculare
- 22 tuberositas ossis navicularis
- 23 os cuneiforme mediale
- 24 os cuneiforme intermedium
- 25 os cuneiforme laterale
- 26 os metatarsale I
- 27 os metatarsale II
- 28 os metatarsale III
- 29 os metatarsale IV
- 30 os metatarsale V
- 31 malleolus medialis
- 32 incisura fibularis
- 33 sulcus malleolaris
- 34 malleolus lateralis
- 35 fossa malleoli lateralis
- 36 ligamentum talofibulare posterius
- 37 sulcus malleoli lateralis
- 38 os cuboideum
- 39 ligamentum tibiofibulare anterius
- 40 ligamentum tibiofibulare posterius
- 41 syndesmosis tibiofibularis
- 42 lig. collaterale med. pars tibiotalaris ant.
- 43 lig. collaterale med. pars tibionavicularis
- 44 lig. collaterale med. pars tibioalcanearis
- 45 lig. collaterale med. pars tibiotalaris post.
- 46 lig. collaterale mediale (deltoideum)
- 47 ligamentum talofibulare anterius
- 48 ligamentum calcaneofibulare
- 49 vena saphena magna
- 50 tendo musculi extensoris hallucis longi
- 51 musculus tibialis posterior
- 52 tendo musculi peronaei longi
- 53 tendo musculi peronaei brevis
- 54 tendo musculi flexoris digitorum longi
- 55 tendo musculi tibialis posterioris
- 56 tendo musculi tibialis anterioris
- 57 tendo musculi extensoris digitorum longi
- 58 tendo calcaneus (Achillis)
- 59 musculus soleus
- 60 musculus extensor hallucis longus
- 61 musculus tibialis anterior
- 62 musculus extensor digitorum longus
- 63 musculus peroneus brevis
- 64 musculus flexor hallucis longus
- 65 musculus flexor digitorum longus
- 66 vena saphena parva
- 67 musculus extensor digitorum brevis
- 68 musculus extensor hallucis brevis
- 69 musculus abductor hallucis
- 70 musculus flexor hallucis brevis
- 71 musculus adductor hallucis caput obliquum
- 72 musculus abductor digiti minimi
- 73 musculus quadratus plantae
- 74 musculus flexor digitorum brevis
- 75 a. et vv. tibiales posteriores
- 76 a. et vv. dorsales pedis
- 77 a. et v. plantaris lateralis
- 78 a. et v. plantaris medialis
- 79 a. et v. fibularis

MR/401/25
T1W_TSE
Coronal

FN Brno Bohunice
32Y F



- 1 tibia
- 2 fibula
- 3 calcaneus
- 4 tuber calcanei
- 5 sustentaculum tali
- 6 ligamentum calcaneocuboideum plantare
- 7 tendo musculi flexoris hallucis longi
- 8 processus medialis tuberis calcanei
- 9 processus lateralis tuberis calcanei
- 10 facies articularis cuboidea
- 11 facies articularis talaris anterior
- 12 facies articularis talaris media
- 13 facies articularis talaris posterior
- 14 talus
- 15 trochlea tali
- 16 collum tali
- 17 caput tali
- 18 processus posterior tali
- 19 processus lateralis tali
- 20 ligamentum talocalcaneare interosseum
- 21 os naviculare
- 22 tuberositas ossis navicularis
- 23 os cuneiforme mediale
- 24 os cuneiforme intermedium
- 25 os cuneiforme laterale
- 26 os metatarsale I
- 27 os metatarsale II
- 28 os metatarsale III
- 29 os metatarsale IV
- 30 os metatarsale V
- 31 malleolus medialis
- 32 incisura fibularis
- 33 sulcus malleolaris
- 34 malleolus lateralis
- 35 fossa malleoli lateralis
- 36 ligamentum talofibulare posterius
- 37 sulcus malleoli lateralis
- 38 os cuboideum
- 39 ligamentum tibiofibulare anterius
- 40 ligamentum tibiofibulare posterius
- 41 syndesmosis tibiofibularis
- 42 lig. collaterale med. pars tibiotalaris ant.
- 43 lig. collaterale med. pars tibionavicularis
- 44 lig. collaterale med. pars tibio calcanearis
- 45 lig. collaterale med. pars tibiotalaris post.
- 46 lig. collaterale mediale (deltoideum)
- 47 ligamentum talofibulare anterius
- 48 ligamentum calcaneofibulare
- 49 vena saphena magna
- 50 tendo musculi extensoris hallucis longi
- 51 musculus tibialis posterior
- 52 tendo musculi peronaei longi
- 53 tendo musculi peronaei brevis
- 54 tendo musculi flexoris digitorum longi
- 55 tendo musculi tibialis posterioris
- 56 tendo musculi tibialis anterioris
- 57 tendo musculi extensoris digitorum longi
- 58 tendo calcaneus (Achillis)
- 59 musculus soleus
- 60 musculus extensor hallucis longus
- 61 musculus tibialis anterior
- 62 musculus extensor digitorum longus
- 63 musculus peronaeus brevis
- 64 musculus flexor hallucis longus
- 65 musculus flexor digitorum longus
- 66 vena saphena parva
- 67 musculus extensor digitorum brevis
- 68 musculus extensor hallucis brevis
- 69 musculus abductor hallucis
- 70 musculus flexor hallucis brevis
- 71 musculus adductor hallucis caput obliquum
- 72 musculus abductor digiti minimi
- 73 musculus quadratus plantae
- 74 musculus flexor digitorum brevis
- 75 a. et vv. tibiales posteriores
- 76 a. et vv. dorsales pedis
- 77 a. et v. plantaris lateralis
- 78 a. et v. plantaris medialis
- 79 a. et v. fibularis

W: 222 L: 128

F

MR/401/26
T1W_TSE
Coronal

FN Brno Bohunice
32Y F

R

H

59

F

- 1 tibia
- 2 fibula
- 3 calcaneus
- 4 tuber calcanei
- 5 sustentaculum tali
- 6 ligamentum calcaneocuboideum plantare
- 7 tendo musculi flexoris hallucis longi
- 8 processus medialis tuberis calcanei
- 9 processus lateralis tuberis calcanei
- 10 facies articularis cuboidea
- 11 facies articularis talaris anterior
- 12 facies articularis talaris media
- 13 facies articularis talaris posterior
- 14 talus
- 15 trochlea tali
- 16 collum tali
- 17 caput tali
- 18 processus posterior tali
- 19 processus lateralis tali
- 20 ligamentum talocalcaneare interosseum
- 21 os naviculare
- 22 tuberositas ossis navicularis
- 23 os cuneiforme mediale
- 24 os cuneiforme intermedium
- 25 os cuneiforme laterale
- 26 os metatarsale I
- 27 os metatarsale II
- 28 os metatarsale III
- 29 os metatarsale IV
- 30 os metatarsale V
- 31 malleolus medialis
- 32 incisura fibularis
- 33 sulcus malleolaris
- 34 malleolus lateralis
- 35 fossa malleoli lateralis
- 36 ligamentum talofibulare posterius
- 37 sulcus malleoli lateralis
- 38 os cuboideum
- 39 ligamentum tibiofibulare anterius
- 40 ligamentum tibiofibulare posterius
- 41 syndesmosis tibiofibularis
- 42 lig. collaterale med. pars tibiotalaris ant.
- 43 lig. collaterale med. pars tibionavicularis
- 44 lig. collaterale med. pars tibio calcanearis
- 45 lig. collaterale med. pars tibiotalaris post.
- 46 lig. collaterale mediale (deltoideum)
- 47 ligamentum talofibulare anterius
- 48 ligamentum calcaneofibulare
- 49 vena saphena magna
- 50 tendo musculi extensoris hallucis longi
- 51 musculus tibialis posterior
- 52 tendo musculi peronei longi
- 53 tendo musculi peronei brevis
- 54 tendo musculi flexoris digitorum longi
- 55 tendo musculi tibialis posterioris
- 56 tendo musculi tibialis anterioris
- 57 tendo musculi extensoris digitorum longi
- 58 tendo calcaneus (Achillis)
- 59 musculus soleus
- 60 musculus extensor hallucis longus
- 61 musculus tibialis anterior
- 62 musculus extensor digitorum longus
- 63 musculus peroneus brevis
- 64 musculus flexor hallucis longus
- 65 musculus flexor digitorum longus
- 66 vena saphena parva
- 67 musculus extensor digitorum brevis
- 68 musculus extensor hallucis brevis
- 69 musculus abductor hallucis
- 70 musculus flexor hallucis brevis
- 71 musculus adductor hallucis caput obliquum
- 72 musculus abductor digiti minimi
- 73 musculus quadratus plantae
- 74 musculus flexor digitorum brevis
- 75 a. et vv. tibiales posteriores
- 76 a. et vv. dorsales pedis
- 77 a. et v. plantaris lateralis
- 78 a. et v. plantaris medialis
- 79 a. et v. fibularis

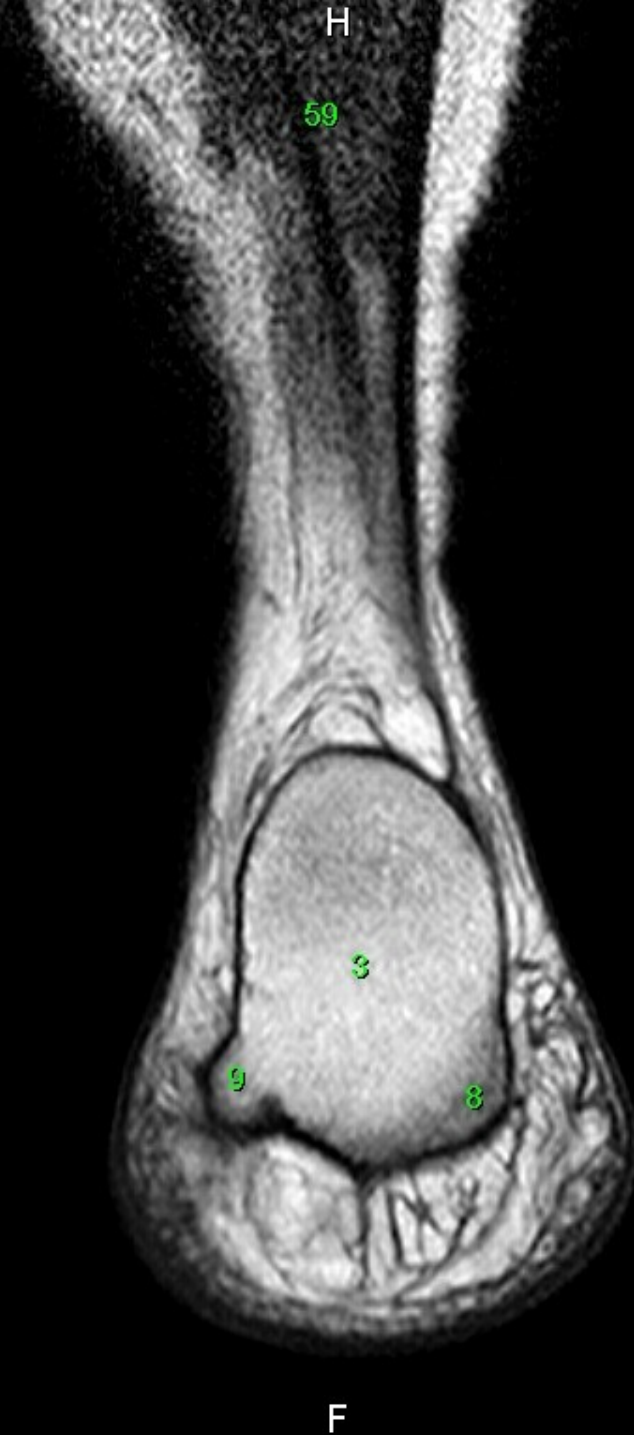W: 220 L: 126

MR/401/27
T1W_TSE
Coronal

FN Brno Bohunice
32Y F

R

W: 204 L: 117



59

3

9

8

F

- 1 tibia
- 2 fibula
- 3 calcaneus
- 4 tuber calcanei
- 5 sustentaculum tali
- 6 ligamentum calcaneocuboideum plantare
- 7 tendo musculi flexoris hallucis longi
- 8 processus medialis tuberis calcanei
- 9 processus lateralis tuberis calcanei
- 10 facies articularis cuboidea
- 11 facies articularis talaris anterior
- 12 facies articularis talaris media
- 13 facies articularis talaris posterior
- 14 talus
- 15 trochlea tali
- 16 collum tali
- 17 caput tali
- 18 processus posterior tali
- 19 processus lateralis tali
- 20 ligamentum talocalcaneare interosseum
- 21 os naviculare
- 22 tuberositas ossis navicularis
- 23 os cuneiforme mediale
- 24 os cuneiforme intermedium
- 25 os cuneiforme laterale
- 26 os metatarsale I
- 27 os metatarsale II
- 28 os metatarsale III
- 29 os metatarsale IV
- 30 os metatarsale V
- 31 malleolus medialis
- 32 incisura fibularis
- 33 sulcus malleolaris
- 34 malleolus lateralis
- 35 fossa malleoli lateralis
- 36 ligamentum talofibulare posterius
- 37 sulcus malleoli lateralis
- 38 os cuboideum
- 39 ligamentum tibiofibulare anterius
- 40 ligamentum tibiofibulare posterius
- 41 syndesmosis tibiofibularis
- 42 lig. collaterale med. pars tibiotalaris ant.
- 43 lig. collaterale med. pars tibionavicularis
- 44 lig. collaterale med. pars tibio calcanearis
- 45 lig. collaterale med. pars tibiotalaris post.
- 46 lig. collaterale mediale (deltoideum)
- 47 ligamentum talofibulare anterius
- 48 ligamentum calcaneofibulare
- 49 vena saphena magna
- 50 tendo musculi extensoris hallucis longi
- 51 musculus tibialis posterior
- 52 tendo musculi peronei longi
- 53 tendo musculi peronei brevis
- 54 tendo musculi flexoris digitorum longi
- 55 tendo musculi tibialis posterioris
- 56 tendo musculi tibialis anterioris
- 57 tendo musculi extensoris digitorum longi
- 58 tendo calcaneus (Achillis)
- 59 musculus soleus
- 60 musculus extensor hallucis longus
- 61 musculus tibialis anterior
- 62 musculus extensor digitorum longus
- 63 musculus peroneus brevis
- 64 musculus flexor hallucis longus
- 65 musculus flexor digitorum longus
- 66 vena saphena parva
- 67 musculus extensor digitorum brevis
- 68 musculus extensor hallucis brevis
- 69 musculus abductor hallucis
- 70 musculus flexor hallucis brevis
- 71 musculus adductor hallucis caput obliquum
- 72 musculus abductor digiti minimi
- 73 musculus quadratus plantae
- 74 musculus flexor digitorum brevis
- 75 a. et vv. tibiales posteriores
- 76 a. et vv. dorsales pedis
- 77 a. et v. plantaris lateralis
- 78 a. et v. plantaris medialis
- 79 a. et v. fibularis

L

MR/601/1
T1W_TSE
Sagittal

H

FN Brno Bohunice
32Y F

- 1 tibia
- 2 fibula
- 3 calcaneus
- 4 tuber calcanei
- 5 sustentaculum tali
- 6 ligamentum calcaneocuboideum plantare
- 7 tendo musculi flexoris hallucis longi
- 8 processus medialis tuberis calcanei
- 9 processus lateralis tuberis calcanei
- 10 facies articularis cuboidea
- 11 facies articularis talaris anterior
- 12 facies articularis talaris media
- 13 facies articularis talaris posterior
- 14 talus
- 15 trochlea tali
- 16 collum tali
- 17 caput tali
- 18 processus posterior tali
- 19 processus lateralis tali
- 20 ligamentum talocalcaneare interosseum
- 21 os naviculare
- 22 tuberositas ossis navicularis
- 23 os cuneiforme mediale
- 24 os cuneiforme intermedium
- 25 os cuneiforme laterale
- 26 os metatarsale I
- 27 os metatarsale II
- 28 os metatarsale III
- 29 os metatarsale IV
- 30 os metatarsale V
- 31 malleolus medialis
- 32 incisura fibularis
- 33 sulcus malleolaris
- 34 malleolus lateralis
- 35 fossa malleoli lateralis
- 36 ligamentum talofibulare posterius
- 37 sulcus malleoli lateralis
- 38 os cuboideum
- 39 ligamentum tibiofibulare anterius
- 40 ligamentum tibiofibulare posterius
- 41 syndesmosis tibiofibularis
- 42 lig. collaterale med. pars tibiotalaris ant.
- 43 lig. collaterale med. pars tibionavicularis
- 44 lig. collaterale med. pars tibio calcanearis
- 45 lig. collaterale med. pars tibiotalaris post.
- 46 lig. collaterale mediale (deltoideum)
- 47 ligamentum talofibulare anterius
- 48 ligamentum calcaneofibulare
- 49 vena saphena magna
- 50 tendo musculi extensoris hallucis longi
- 51 musculus tibialis posterior
- 52 tendo musculi peronei longi
- 53 tendo musculi peronei brevis
- 54 tendo musculi flexoris digitorum longi
- 55 tendo musculi tibialis posterioris
- 56 tendo musculi tibialis anterioris
- 57 tendo musculi extensoris digitorum longi
- 58 tendo calcaneus (Achillis)
- 59 musculus soleus
- 60 musculus extensor hallucis longus
- 61 musculus tibialis anterior
- 62 musculus extensor digitorum longus
- 63 musculus peroneus brevis
- 64 musculus flexor hallucis longus
- 65 musculus flexor digitorum longus
- 66 vena saphena parva
- 67 musculus extensor digitorum brevis
- 68 musculus extensor hallucis brevis
- 69 musculus abductor hallucis
- 70 musculus flexor hallucis brevis
- 71 musculus adductor hallucis caput obliquum
- 72 musculus abductor digiti minimi
- 73 musculus quadratus plantae
- 74 musculus flexor digitorum brevis
- 75 a. et vv. tibiales posteriores
- 76 a. et vv. dorsales pedis
- 77 a. et v. plantaris lateralis
- 78 a. et v. plantaris medialis
- 79 a. et v. fibularis

A

P

W: 118 L: 67

F

MR/601/2
T1W_TSE
Sagittal

H

FN Brno Bohunice
32Y F

A

W: 183 L: 105

F

- 1 tibia
- 2 fibula
- 3 calcaneus
- 4 tuber calcanei
- 5 sustentaculum tali
- 6 ligamentum calcaneocuboideum plantare
- 7 tendo musculi flexoris hallucis longi
- 8 processus medialis tuberis calcanei
- 9 processus lateralis tuberis calcanei
- 10 facies articularis cuboidea
- 11 facies articularis talaris anterior
- 12 facies articularis talaris media
- 13 facies articularis talaris posterior
- 14 talus
- 15 trochlea tali
- 16 collum tali
- 17 caput tali
- 18 processus posterior tali
- 19 processus lateralis tali
- 20 ligamentum talocalcaneare interosseum
- 21 os naviculare
- 22 tuberositas ossis navicularis
- 23 os cuneiforme mediale
- 24 os cuneiforme intermedium
- 25 os cuneiforme laterale
- 26 os metatarsale I
- 27 os metatarsale II
- 28 os metatarsale III
- 29 os metatarsale IV
- 30 os metatarsale V
- 31 malleolus medialis
- 32 incisura fibularis
- 33 sulcus malleolaris
- 34 malleolus lateralis
- 35 fossa malleoli lateralis
- 36 ligamentum talofibulare posterius
- 37 sulcus malleoli lateralis
- 38 os cuboideum
- 39 ligamentum tibiofibulare anterius
- 40 ligamentum tibiofibulare posterius
- 41 syndesmosis tibiofibularis
- 42 lig. collaterale med. pars tibiotalaris ant.
- 43 lig. collaterale med. pars tibionavicularis
- 44 lig. collaterale med. pars tibio calcanearis
- 45 lig. collaterale med. pars tibiotalaris post.
- 46 lig. collaterale mediale (deltoideum)
- 47 ligamentum talofibulare anterius
- 48 ligamentum calcaneofibulare
- 49 vena saphena magna
- 50 tendo musculi extensoris hallucis longi
- 51 musculus tibialis posterior
- 52 tendo musculi peronei longi
- 53 tendo musculi peronei brevis
- 54 tendo musculi flexoris digitorum longi
- 55 tendo musculi tibialis posterioris
- 56 tendo musculi tibialis anterioris
- 57 tendo musculi extensoris digitorum longi
- 58 tendo calcaneus (Achillis)
- 59 musculus soleus
- 60 musculus extensor hallucis longus
- 61 musculus tibialis anterior
- 62 musculus extensor digitorum longus
- 63 musculus peroneus brevis
- 64 musculus flexor hallucis longus
- 65 musculus flexor digitorum longus
- 66 vena saphena parva
- 67 musculus extensor digitorum brevis
- 68 musculus extensor hallucis brevis
- 69 musculus abductor hallucis
- 70 musculus flexor hallucis brevis
- 71 musculus adductor hallucis caput obliquum
- 72 musculus abductor digiti minimi
- 73 musculus quadratus plantae
- 74 musculus flexor digitorum brevis
- 75 a. et vv. tibiales posteriores
- 76 a. et vv. dorsales pedis
- 77 a. et v. plantaris lateralis
- 78 a. et v. plantaris medialis
- 79 a. et v. fibularis

69

MR/601/3
T1W_TSE
Sagittal

H

FN Brno Bohunice
32Y F

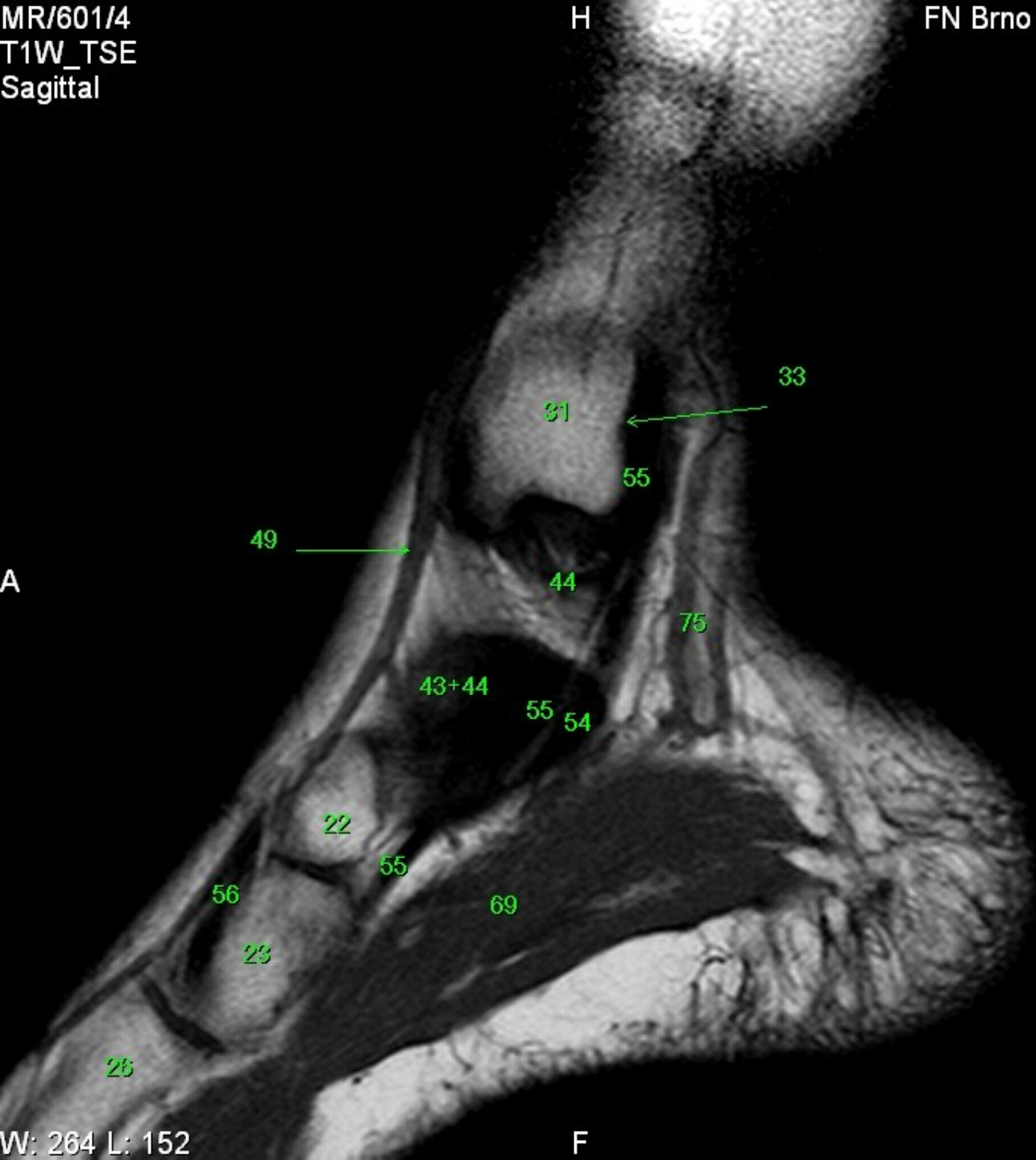
A

W: 213 L: 123

F

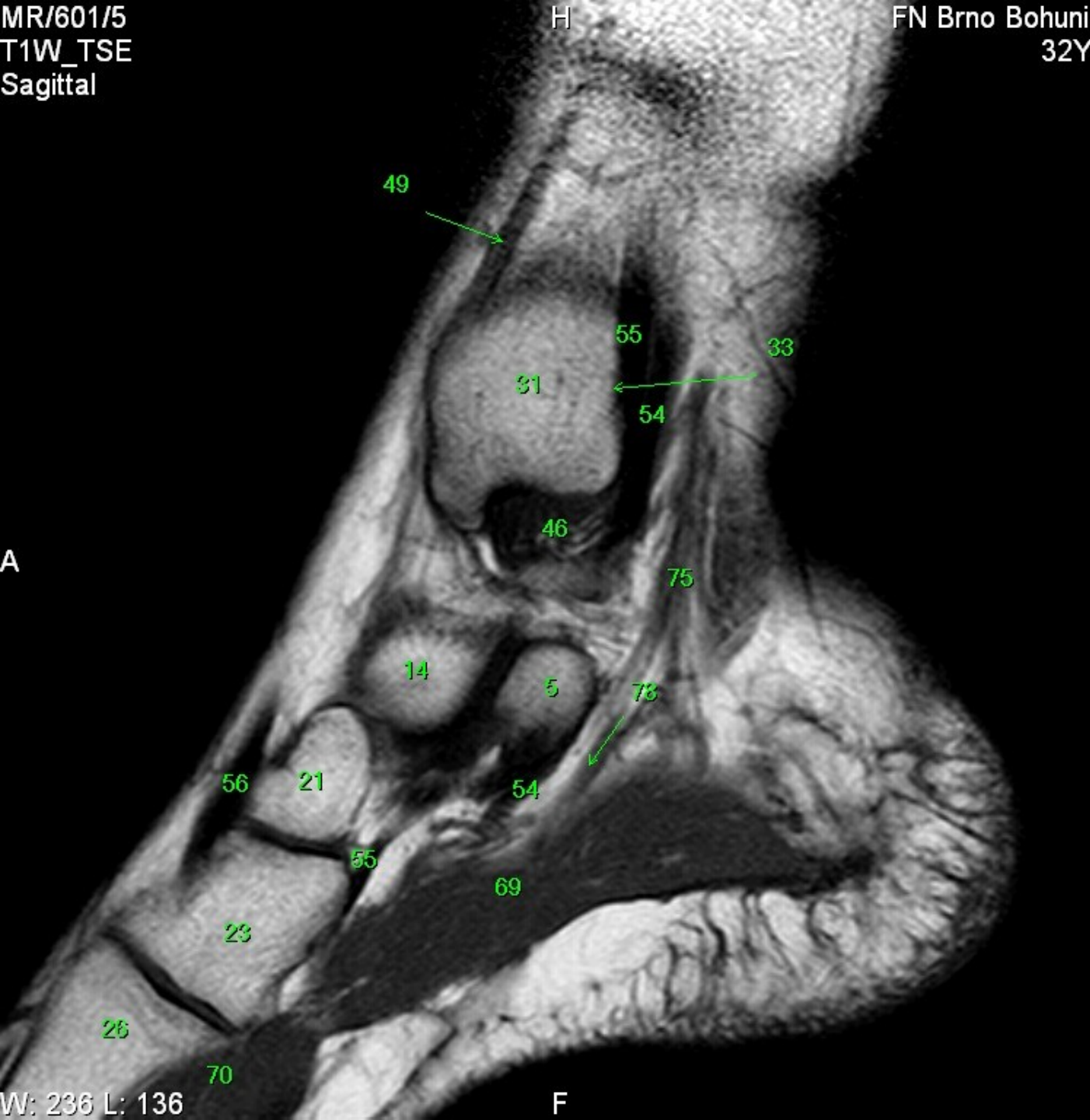- 1 tibia
- 2 fibula
- 3 calcaneus
- 4 tuber calcanei
- 5 sustentaculum tali
- 6 ligamentum calcaneocuboideum plantare
- 7 tendo musculi flexoris hallucis longi
- 8 processus medialis tuberis calcanei
- 9 processus lateralis tuberis calcanei
- 10 facies articularis cuboidea
- 11 facies articularis talaris anterior
- 12 facies articularis talaris media
- 13 facies articularis talaris posterior
- 14 talus
- 15 trochlea tali
- 16 collum tali
- 17 caput tali
- 18 processus posterior tali
- 19 processus lateralis tali
- 20 ligamentum talocalcaneare interosseum
- 21 os naviculare
- 22 tuberositas ossis navicularis
- 23 os cuneiforme mediale
- 24 os cuneiforme intermedium
- 25 os cuneiforme laterale
- 26 os metatarsale I
- 27 os metatarsale II
- 28 os metatarsale III
- 29 os metatarsale IV
- 30 os metatarsale V
- 31 malleolus medialis
- 32 incisura fibularis
- 33 sulcus malleolaris
- 34 malleolus lateralis
- 35 fossa malleoli lateralis
- 36 ligamentum talofibulare posterius
- 37 sulcus malleoli lateralis
- 38 os cuboideum
- 39 ligamentum tibiofibulare anterius
- 40 ligamentum tibiofibulare posterius
- 41 syndesmosis tibiofibularis
- 42 lig. collaterale med. pars tibiotalaris ant.
- 43 lig. collaterale med. pars tibionavicularis
- 44 lig. collaterale med. pars tibio calcanearis
- 45 lig. collaterale med. pars tibiotalaris post.
- 46 lig. collaterale mediale (deltoideum)
- 47 ligamentum talofibulare anterius
- 48 ligamentum calcaneofibulare
- 49 vena saphena magna
- 50 tendo musculi extensoris hallucis longi
- 51 musculus tibialis posterior
- 52 tendo musculi peronaei longi
- 53 tendo musculi peronaei brevis
- 54 tendo musculi flexoris digitorum longi
- 55 tendo musculi tibialis posterioris
- 56 tendo musculi tibialis anterioris
- 57 tendo musculi extensoris digitorum longi
- 58 tendo calcaneus (Achillis)
- 59 musculus soleus
- 60 musculus extensor hallucis longus
- 61 musculus tibialis anterior
- 62 musculus extensor digitorum longus
- 63 musculus peronaeus brevis
- 64 musculus flexor hallucis longus
- 65 musculus flexor digitorum longus
- 66 vena saphena parva
- 67 musculus extensor digitorum brevis
- 68 musculus extensor hallucis brevis
- 69 musculus abductor hallucis
- 70 musculus flexor hallucis brevis
- 71 musculus adductor hallucis caput obliquum
- 72 musculus abductor digiti minimi
- 73 musculus quadratus plantae
- 74 musculus flexor digitorum brevis
- 75 a. et vv. tibiales posteriores
- 76 a. et vv. dorsales pedis
- 77 a. et v. plantaris lateralis
- 78 a. et v. plantaris medialis
- 79 a. et v. fibularis

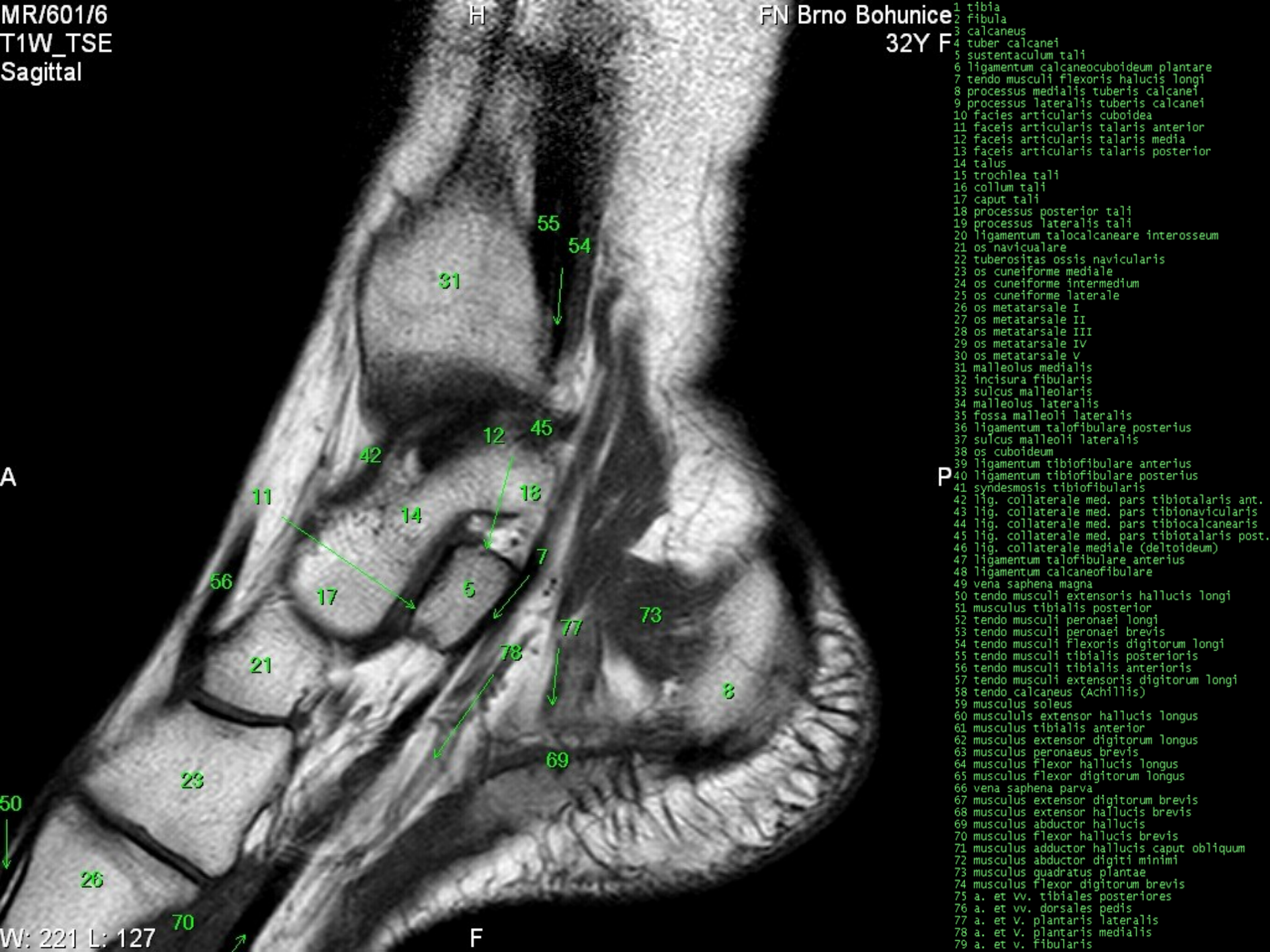
31
55
55
69



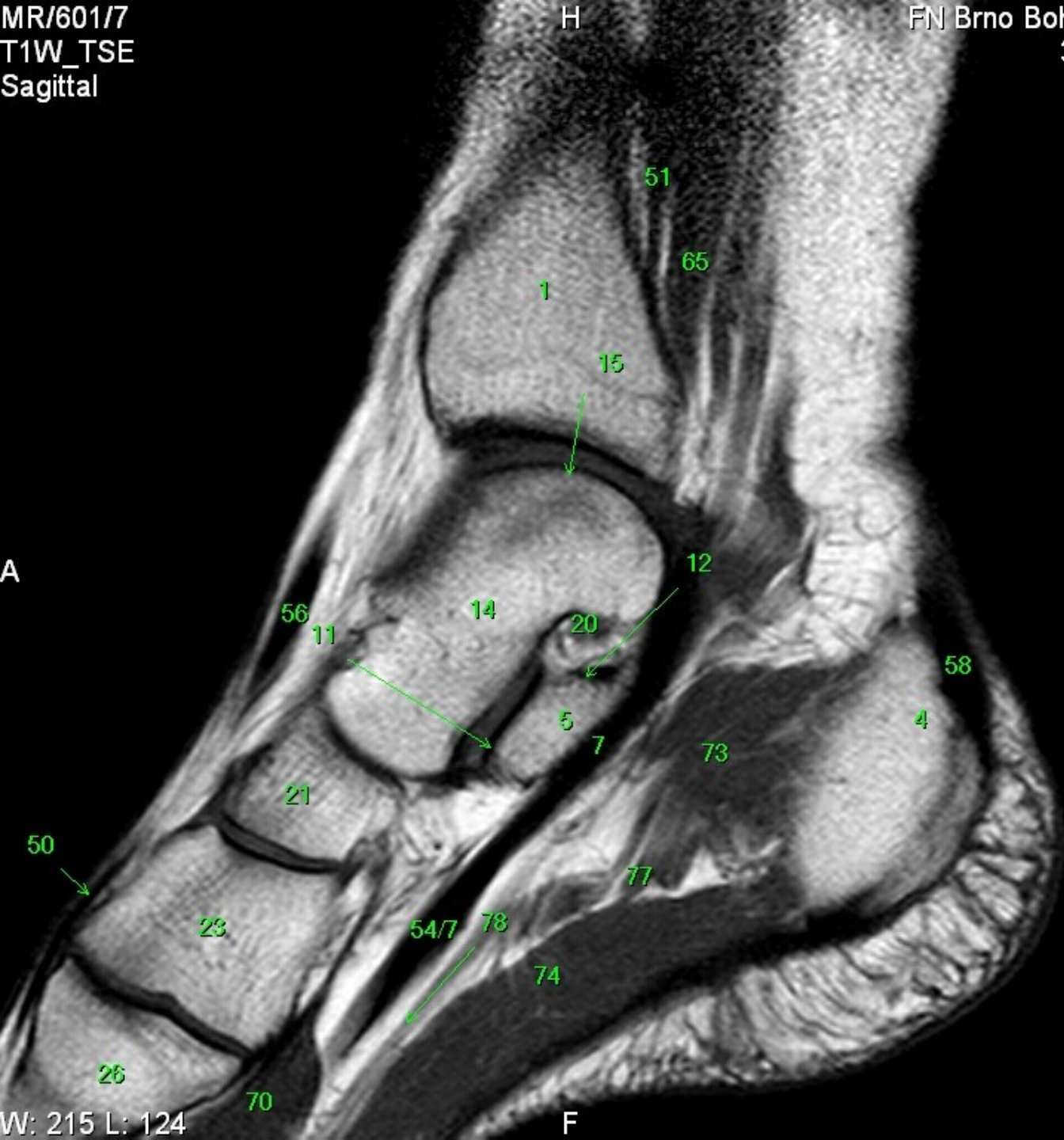- 1 tibia
- 2 fibula
- 3 calcaneus
- 4 tuber calcanei
- 5 sustentaculum tali
- 6 ligamentum calcaneocuboideum plantare
- 7 tendo musculi flexoris hallucis longi
- 8 processus medialis tuberis calcanei
- 9 processus lateralis tuberis calcanei
- 10 facies articularis cuboidea
- 11 facies articularis talaris anterior
- 12 facies articularis talaris media
- 13 facies articularis talaris posterior
- 14 talus
- 15 trochlea tali
- 16 collum tali
- 17 caput tali
- 18 processus posterior tali
- 19 processus lateralis tali
- 20 ligamentum talocalcaneare interosseum
- 21 os naviculare
- 22 tuberositas ossis navicularis
- 23 os cuneiforme mediale
- 24 os cuneiforme intermedium
- 25 os cuneiforme laterale
- 26 os metatarsale I
- 27 os metatarsale II
- 28 os metatarsale III
- 29 os metatarsale IV
- 30 os metatarsale V
- 31 malleolus medialis
- 32 incisura fibularis
- 33 sulcus malleolaris
- 34 malleolus lateralis
- 35 fossa malleoli lateralis
- 36 ligamentum talofibulare posterius
- 37 sulcus malleoli lateralis
- 38 os cuboideum
- 39 ligamentum tibiofibulare anterius
- 40 ligamentum tibiofibulare posterius
- 41 syndesmosis tibiofibularis
- 42 lig. collaterale med. pars tibiotalaris ant.
- 43 lig. collaterale med. pars tibionavicularis
- 44 lig. collaterale med. pars tibio calcanearis
- 45 lig. collaterale med. pars tibiotalaris post.
- 46 lig. collaterale mediale (deltoideum)
- 47 ligamentum talofibulare anterius
- 48 ligamentum calcaneofibulare
- 49 vena saphena magna
- 50 tendo musculi extensoris hallucis longi
- 51 musculus tibialis posterior
- 52 tendo musculi peronei longi
- 53 tendo musculi peronei brevis
- 54 tendo musculi flexoris digitorum longi
- 55 tendo musculi tibialis posterioris
- 56 tendo musculi tibialis anterioris
- 57 tendo musculi extensoris digitorum longi
- 58 tendo calcaneus (Achillis)
- 59 musculus soleus
- 60 musculus extensor hallucis longus
- 61 musculus tibialis anterior
- 62 musculus extensor digitorum longus
- 63 musculus peroneus brevis
- 64 musculus flexor hallucis longus
- 65 musculus flexor digitorum longus
- 66 vena saphena parva
- 67 musculus extensor digitorum brevis
- 68 musculus extensor hallucis brevis
- 69 musculus abductor hallucis
- 70 musculus flexor hallucis brevis
- 71 musculus adductor hallucis caput obliquum
- 72 musculus abductor digiti minimi
- 73 musculus quadratus plantae
- 74 musculus flexor digitorum brevis
- 75 a. et vv. tibiales posteriores
- 76 a. et vv. dorsales pedis
- 77 a. et v. plantaris lateralis
- 78 a. et v. plantaris medialis
- 79 a. et v. fibularis

- 1 tibia
- 2 fibula
- 3 calcaneus
- 4 tuber calcanei
- 5 sustentaculum tali
- 6 ligamentum calcaneocuboideum plantare
- 7 tendo musculi flexoris hallucis longi
- 8 processus medialis tuberis calcanei
- 9 processus lateralis tuberis calcanei
- 10 facies articularis cuboidea
- 11 facies articularis talaris anterior
- 12 facies articularis talaris media
- 13 facies articularis talaris posterior
- 14 talus
- 15 trochlea tali
- 16 collum tali
- 17 caput tali
- 18 processus posterior tali
- 19 processus lateralis tali
- 20 ligamentum talocalcaneare interosseum
- 21 os naviculare
- 22 tuberositas ossis navicularis
- 23 os cuneiforme mediale
- 24 os cuneiforme intermedium
- 25 os cuneiforme laterale
- 26 os metatarsale I
- 27 os metatarsale II
- 28 os metatarsale III
- 29 os metatarsale IV
- 30 os metatarsale V
- 31 malleolus medialis
- 32 incisura fibularis
- 33 sulcus malleolaris
- 34 malleolus lateralis
- 35 fossa malleoli lateralis
- 36 ligamentum talofibulare posterius
- 37 sulcus malleoli lateralis
- 38 os cuboideum
- 39 ligamentum tibiofibulare anterius
- 40 ligamentum tibiofibulare posterius
- 41 syndesmosis tibiofibularis
- 42 lig. collaterale med. pars tibiotalaris ant.
- 43 lig. collaterale med. pars tibionavicularis
- 44 lig. collaterale med. pars tibio calcanearis
- 45 lig. collaterale med. pars tibiotalaris post.
- 46 lig. collaterale mediale (deltoideum)
- 47 ligamentum talofibulare anterius
- 48 ligamentum calcaneofibulare
- 49 vena saphena magna
- 50 tendo musculi extensoris hallucis longi
- 51 musculus tibialis posterior
- 52 tendo musculi peronaei longi
- 53 tendo musculi peronaei brevis
- 54 tendo musculi flexoris digitorum longi
- 55 tendo musculi tibialis posterioris
- 56 tendo musculi tibialis anterioris
- 57 tendo musculi extensoris digitorum longi
- 58 tendo calcaneus (Achillis)
- 59 musculus soleus
- 60 musculus extensor hallucis longus
- 61 musculus tibialis anterior
- 62 musculus extensor digitorum longus
- 63 musculus peroneus brevis
- 64 musculus flexor hallucis longus
- 65 musculus flexor digitorum longus
- 66 vena saphena parva
- 67 musculus extensor digitorum brevis
- 68 musculus extensor hallucis brevis
- 69 musculus abductor hallucis
- 70 musculus flexor hallucis brevis
- 71 musculus adductor hallucis caput obliquum
- 72 musculus abductor digiti minimi
- 73 musculus quadratus plantae
- 74 musculus flexor digitorum brevis
- 75 a. et vv. tibiales posteriores
- 76 a. et vv. dorsales pedis
- 77 a. et v. plantaris lateralis
- 78 a. et v. plantaris medialis
- 79 a. et v. fibularis





- 1 tibia
- 2 fibula
- 3 calcaneus
- 4 tuber calcanei
- 5 sustentaculum tali
- 6 ligamentum calcaneocuboideum plantare
- 7 tendo musculi flexoris hallucis longi
- 8 processus medialis tuberis calcanei
- 9 processus lateralis tuberis calcanei
- 10 facies articularis cuboidea
- 11 facies articularis talaris anterior
- 12 facies articularis talaris media
- 13 facies articularis talaris posterior
- 14 talus
- 15 trochlea tali
- 16 collum tali
- 17 caput tali
- 18 processus posterior tali
- 19 processus lateralis tali
- 20 ligamentum talocalcaneare interosseum
- 21 os naviculare
- 22 tuberositas ossis navicularis
- 23 os cuneiforme mediale
- 24 os cuneiforme intermedium
- 25 os cuneiforme laterale
- 26 os metatarsale I
- 27 os metatarsale II
- 28 os metatarsale III
- 29 os metatarsale IV
- 30 os metatarsale V
- 31 malleolus medialis
- 32 incisura fibularis
- 33 sulcus malleolaris
- 34 malleolus lateralis
- 35 fossa malleoli lateralis
- 36 ligamentum talofibulare posterius
- 37 sulcus malleoli lateralis
- 38 os cuboideum
- 39 ligamentum tibiofibulare anterius
- 40 ligamentum tibiofibulare posterius
- 41 syndesmosis tibiofibularis
- 42 lig. collaterale med. pars tibiotalaris ant.
- 43 lig. collaterale med. pars tibionavicularis
- 44 lig. collaterale med. pars tibiocalcanearis
- 45 lig. collaterale med. pars tibiotalaris post.
- 46 lig. collaterale mediale (deltoideum)
- 47 ligamentum talofibulare anterius
- 48 ligamentum calcaneofibulare
- 49 vena saphena magna
- 50 tendo musculi extensoris hallucis longi
- 51 musculus tibialis posterior
- 52 tendo musculi peronaei longi
- 53 tendo musculi peronaei brevis
- 54 tendo musculi flexoris digitorum longi
- 55 tendo musculi tibialis posterioris
- 56 tendo musculi tibialis anterioris
- 57 tendo musculi extensoris digitorum longi
- 58 tendo calcaneus (Achillis)
- 59 musculus soleus
- 60 musculus extensor hallucis longus
- 61 musculus tibialis anterior
- 62 musculus extensor digitorum longus
- 63 musculus peroneus brevis
- 64 musculus flexor hallucis longus
- 65 musculus flexor digitorum longus
- 66 vena saphena parva
- 67 musculus extensor digitorum brevis
- 68 musculus extensor hallucis brevis
- 69 musculus abductor hallucis
- 70 musculus flexor hallucis brevis
- 71 musculus adductor hallucis caput obliquum
- 72 musculus abductor digiti minimi
- 73 musculus quadratus plantae
- 74 musculus flexor digitorum brevis
- 75 a. et vv. tibiales posteriores
- 76 a. et vv. dorsales pedis
- 77 a. et v. plantaris lateralis
- 78 a. et v. plantaris medialis
- 79 a. et v. fibularis



- 1 tibia
- 2 fibula
- 3 calcaneus
- 4 tuber calcanei
- 5 sustentaculum tali
- 6 ligamentum calcaneocuboideum plantare
- 7 tendo musculi flexoris hallucis longi
- 8 processus medialis tuberis calcanei
- 9 processus lateralis tuberis calcanei
- 10 facies articularis cuboidea
- 11 facies articularis talaris anterior
- 12 facies articularis talaris media
- 13 facies articularis talaris posterior
- 14 talus
- 15 trochlea tali
- 16 collum tali
- 17 caput tali
- 18 processus posterior tali
- 19 processus lateralis tali
- 20 ligamentum talocalcaneare interosseum
- 21 os naviculare
- 22 tuberositas ossis navicularis
- 23 os cuneiforme mediale
- 24 os cuneiforme intermedium
- 25 os cuneiforme laterale
- 26 os metatarsale I
- 27 os metatarsale II
- 28 os metatarsale III
- 29 os metatarsale IV
- 30 os metatarsale V
- 31 malleolus medialis
- 32 incisura fibularis
- 33 sulcus malleolaris
- 34 malleolus lateralis
- 35 fossa malleoli lateralis
- 36 ligamentum talofibulare posterius
- 37 sulcus malleoli lateralis
- 38 os cuboideum
- 39 ligamentum tibiofibulare anterius
- 40 ligamentum tibiofibulare posterius
- 41 syndesmosis tibiofibularis
- 42 lig. collaterale med. pars tibiotalaris ant.
- 43 lig. collaterale med. pars tibionavicularis
- 44 lig. collaterale med. pars tibiocalcanearis
- 45 lig. collaterale med. pars tibiotalaris post.
- 46 lig. collaterale mediale (deltoideum)
- 47 ligamentum talofibulare anterius
- 48 ligamentum calcaneofibulare
- 49 vena saphena magna
- 50 tendo musculi extensoris hallucis longi
- 51 musculus tibialis posterior
- 52 tendo musculi peronaei longi
- 53 tendo musculi peronaei brevis
- 54 tendo musculi flexoris digitorum longi
- 55 tendo musculi tibialis posterioris
- 56 tendo musculi tibialis anterioris
- 57 tendo musculi extensoris digitorum longi
- 58 tendo calcaneus (Achillis)
- 59 musculus soleus
- 60 musculus extensor hallucis longus
- 61 musculus tibialis anterior
- 62 musculus extensor digitorum longus
- 63 musculus peronaeus brevis
- 64 musculus flexor hallucis longus
- 65 musculus flexor digitorum longus
- 66 vena saphena parva
- 67 musculus extensor digitorum brevis
- 68 musculus extensor hallucis brevis
- 69 musculus abductor hallucis
- 70 musculus flexor hallucis brevis
- 71 musculus adductor hallucis caput obliquum
- 72 musculus abductor digiti minimi
- 73 musculus quadratus plantae
- 74 musculus flexor digitorum brevis
- 75 a. et vv. tibiales posteriores
- 76 a. et vv. dorsales pedis
- 77 a. et v. plantaris lateralis
- 78 a. et v. plantaris medialis
- 79 a. et v. fibularis

MR/601/8
T1W_TSE
Sagittal

H

FN Brno Bohunice
32Y F

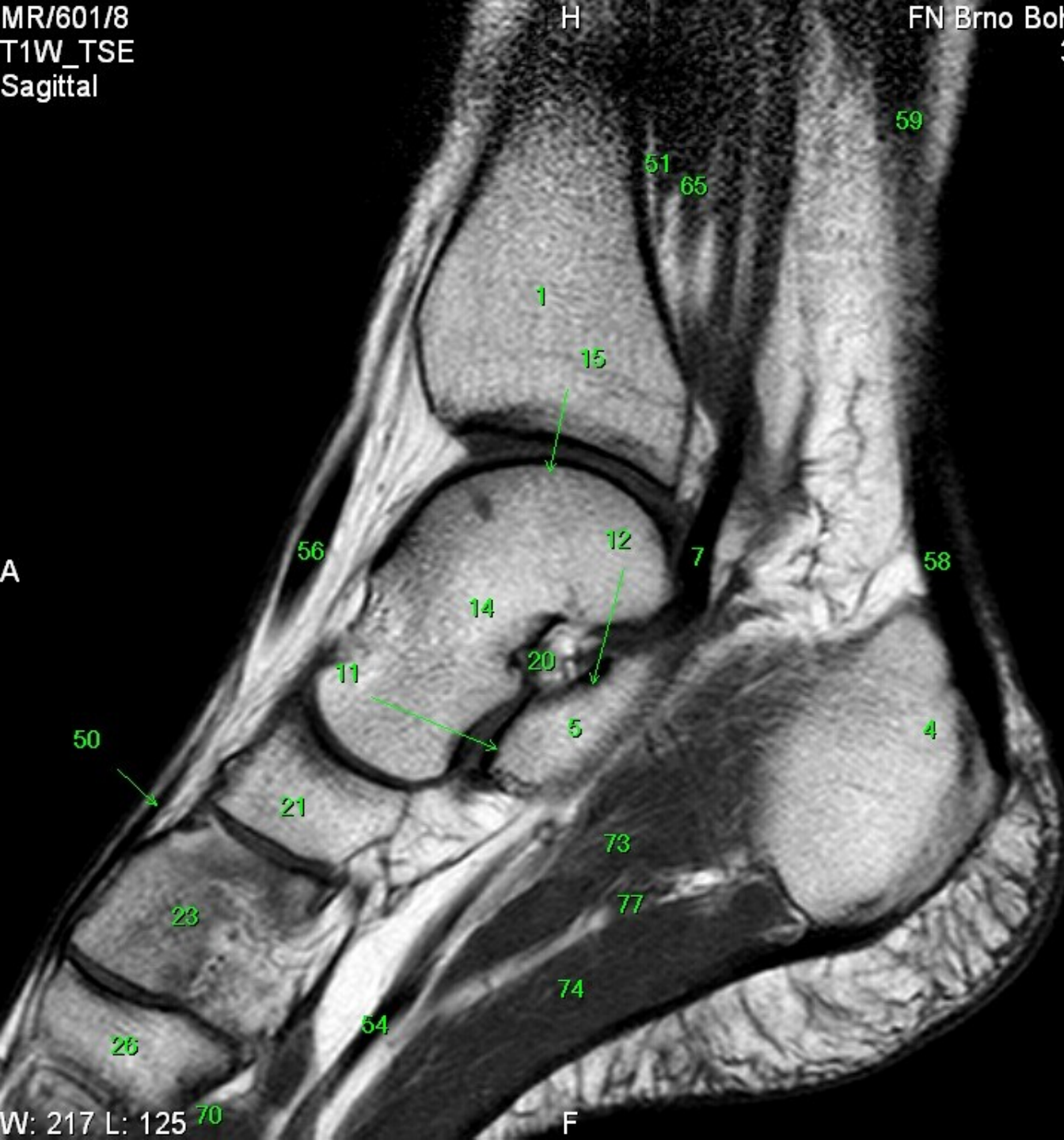
A

P

W: 217 L: 125

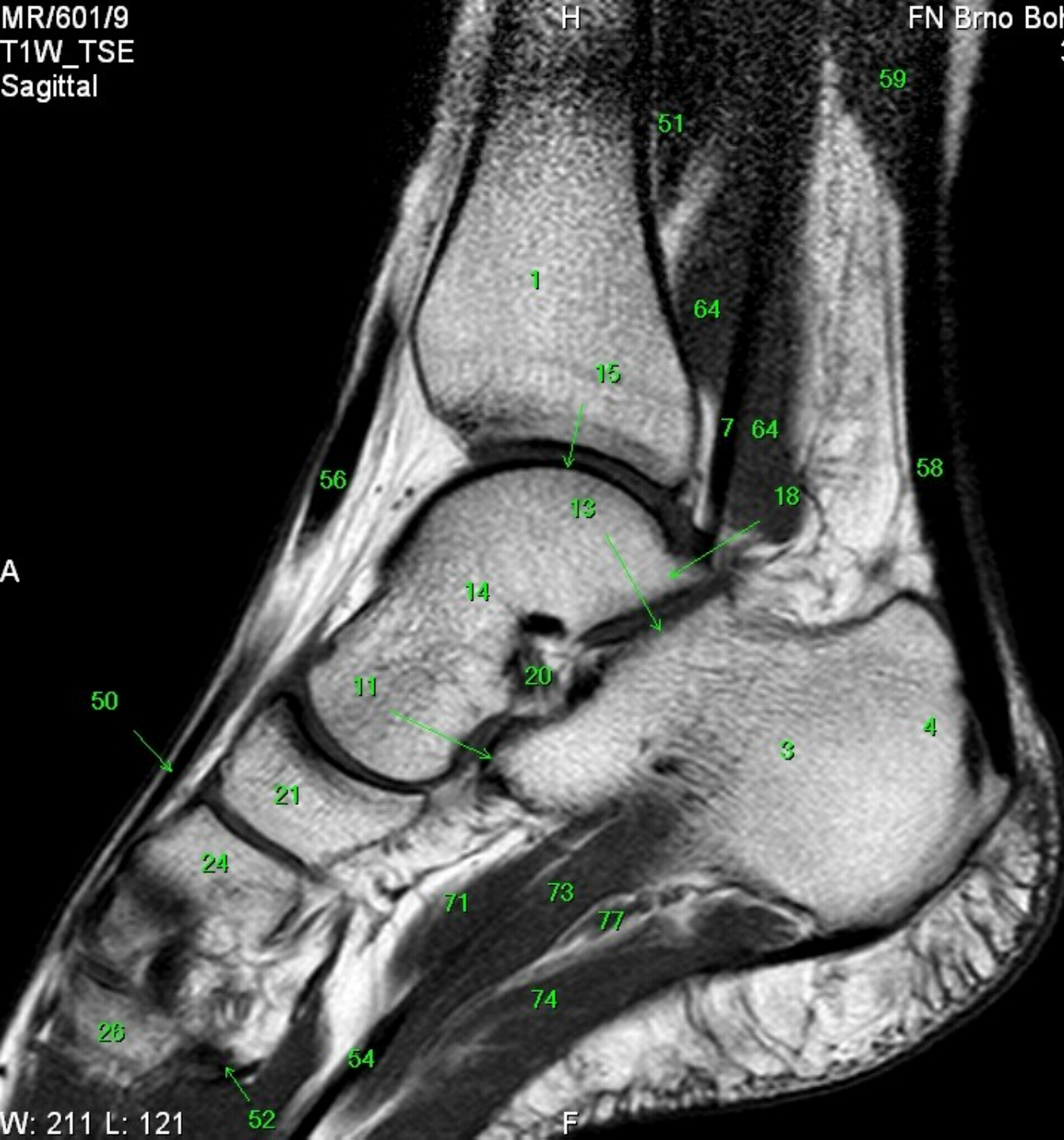
F

- 1 tibia
- 2 fibula
- 3 calcaneus
- 4 tuber calcanei
- 5 sustentaculum tali
- 6 ligamentum calcaneocuboideum plantare
- 7 tendo musculi flexoris hallucis longi
- 8 processus medialis tuberis calcanei
- 9 processus lateralis tuberis calcanei
- 10 facies articularis cuboidea
- 11 facies articularis talaris anterior
- 12 facies articularis talaris media
- 13 facies articularis talaris posterior
- 14 talus
- 15 trochlea tali
- 16 collum tali
- 17 caput tali
- 18 processus posterior tali
- 19 processus lateralis tali
- 20 ligamentum talocalcaneare interosseum
- 21 os naviculare
- 22 tuberositas ossis navicularis
- 23 os cuneiforme mediale
- 24 os cuneiforme intermedium
- 25 os cuneiforme laterale
- 26 os metatarsale I
- 27 os metatarsale II
- 28 os metatarsale III
- 29 os metatarsale IV
- 30 os metatarsale V
- 31 malleolus medialis
- 32 incisura fibularis
- 33 sulcus malleolaris
- 34 malleolus lateralis
- 35 fossa malleoli lateralis
- 36 ligamentum talofibulare posterius
- 37 sulcus malleoli lateralis
- 38 os cuboideum
- 39 ligamentum tibiofibulare anterius
- 40 ligamentum tibiofibulare posterius
- 41 syndesmosis tibiofibularis
- 42 lig. collaterale med. pars tibiotalaris ant.
- 43 lig. collaterale med. pars tibionavicularis
- 44 lig. collaterale med. pars tibioalcanearis
- 45 lig. collaterale med. pars tibiotalaris post.
- 46 lig. collaterale mediale (deltoideum)
- 47 ligamentum talofibulare anterius
- 48 ligamentum calcaneofibulare
- 49 vena saphena magna
- 50 tendo musculi extensoris hallucis longi
- 51 musculus tibialis posterior
- 52 tendo musculi peronei longi
- 53 tendo musculi peronei brevis
- 54 tendo musculi flexoris digitorum longi
- 55 tendo musculi tibialis posterioris
- 56 tendo musculi tibialis anterioris
- 57 tendo musculi extensoris digitorum longi
- 58 tendo calcaneus (Achillis)
- 59 musculus soleus
- 60 musculus extensor hallucis longus
- 61 musculus tibialis anterior
- 62 musculus extensor digitorum longus
- 63 musculus peroneus brevis
- 64 musculus flexor hallucis longus
- 65 musculus flexor digitorum longus
- 66 vena saphena parva
- 67 musculus extensor digitorum brevis
- 68 musculus extensor hallucis brevis
- 69 musculus abductor hallucis
- 70 musculus flexor hallucis brevis
- 71 musculus adductor hallucis caput obliquum
- 72 musculus abductor digiti minimi
- 73 musculus quadratus plantae
- 74 musculus flexor digitorum brevis
- 75 a. et vv. tibiales posteriores
- 76 a. et vv. dorsales pedis
- 77 a. et v. plantaris lateralis
- 78 a. et v. plantaris medialis
- 79 a. et v. fibularis



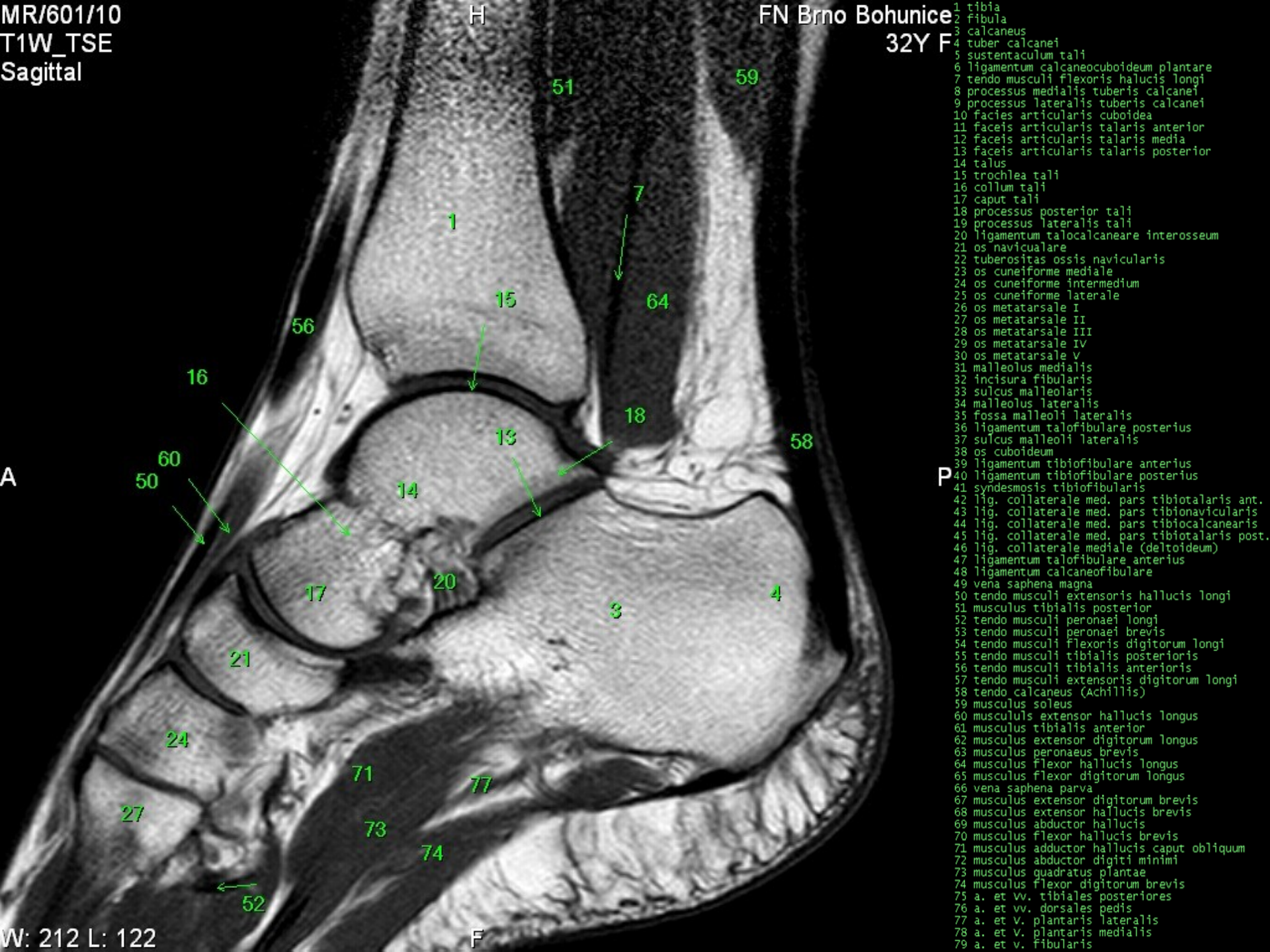
MR/601/9
T1W_TSE
Sagittal

FN Brno Bohunice
32Y F

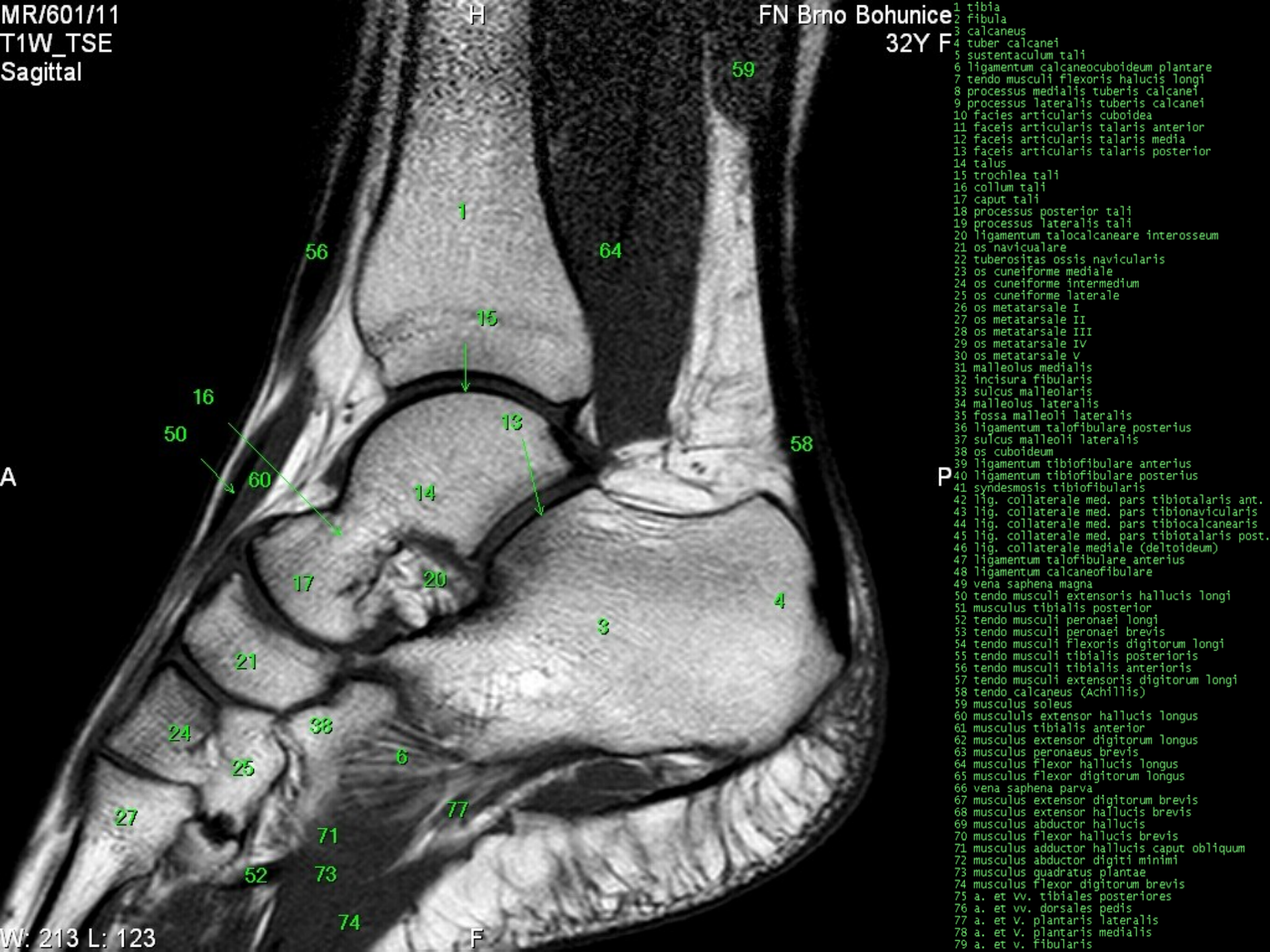


- 1 tibia
- 2 fibula
- 3 calcaneus
- 4 tuber calcanei
- 5 sustentaculum tali
- 6 ligamentum calcaneocuboideum plantare
- 7 tendo musculi flexoris hallucis longi
- 8 processus medialis tuberis calcanei
- 9 processus lateralis tuberis calcanei
- 10 facies articularis cuboidea
- 11 facies articularis talaris anterior
- 12 facies articularis talaris media
- 13 facies articularis talaris posterior
- 14 talus
- 15 trochlea tali
- 16 collum tali
- 17 caput tali
- 18 processus posterior tali
- 19 processus lateralis tali
- 20 ligamentum talocalcaneare interosseum
- 21 os naviculare
- 22 tuberositas ossis navicularis
- 23 os cuneiforme mediale
- 24 os cuneiforme intermedium
- 25 os cuneiforme laterale
- 26 os metatarsale I
- 27 os metatarsale II
- 28 os metatarsale III
- 29 os metatarsale IV
- 30 os metatarsale V
- 31 malleolus medialis
- 32 incisura fibularis
- 33 sulcus malleolaris
- 34 malleolus lateralis
- 35 fossa malleoli lateralis
- 36 ligamentum talofibulare posterius
- 37 sulcus malleoli lateralis
- 38 os cuboideum
- 39 ligamentum tibiofibulare anterius
- 40 ligamentum tibiofibulare posterius
- 41 syndesmosis tibiofibularis
- 42 lig. collaterale med. pars tibiotalaris ant.
- 43 lig. collaterale med. pars tibionavicularis
- 44 lig. collaterale med. pars tibiocalcanearis
- 45 lig. collaterale med. pars tibiotalaris post.
- 46 lig. collaterale mediale (deltoideum)
- 47 ligamentum talofibulare anterius
- 48 ligamentum calcaneofibulare
- 49 vena saphena magna
- 50 tendo musculi extensoris hallucis longi
- 51 musculus tibialis posterior
- 52 tendo musculi peronei longi
- 53 tendo musculi peronei brevis
- 54 tendo musculi flexoris digitorum longi
- 55 tendo musculi tibialis posterioris
- 56 tendo musculi tibialis anterioris
- 57 tendo musculi extensoris digitorum longi
- 58 tendo calcaneus (Achillis)
- 59 musculus soleus
- 60 musculus extensor hallucis longus
- 61 musculus tibialis anterior
- 62 musculus extensor digitorum longus
- 63 musculus peroneus brevis
- 64 musculus flexor hallucis longus
- 65 musculus flexor digitorum longus
- 66 vena saphena parva
- 67 musculus extensor digitorum brevis
- 68 musculus extensor hallucis brevis
- 69 musculus abductor hallucis
- 70 musculus flexor hallucis brevis
- 71 musculus adductor hallucis caput obliquum
- 72 musculus abductor digiti minimi
- 73 musculus quadratus plantae
- 74 musculus flexor digitorum brevis
- 75 a. et vv. tibiales posteriores
- 76 a. et vv. dorsales pedis
- 77 a. et v. plantaris lateralis
- 78 a. et v. plantaris medialis
- 79 a. et v. fibularis

W: 211 L: 121



- 1 tibia
- 2 fibula
- 3 calcaneus
- 4 tuber calcanei
- 5 sustentaculum tali
- 6 ligamentum calcaneocuboideum plantare
- 7 tendo musculi flexoris hallucis longi
- 8 processus medialis tuberis calcanei
- 9 processus lateralis tuberis calcanei
- 10 facies articularis cuboidea
- 11 facies articularis talaris anterior
- 12 facies articularis talaris media
- 13 facies articularis talaris posterior
- 14 talus
- 15 trochlea tali
- 16 collum tali
- 17 caput tali
- 18 processus posterior tali
- 19 processus lateralis tali
- 20 ligamentum talocalcaneare interosseum
- 21 os naviculare
- 22 tuberositas ossis navicularis
- 23 os cuneiforme mediale
- 24 os cuneiforme intermedium
- 25 os cuneiforme laterale
- 26 os metatarsale I
- 27 os metatarsale II
- 28 os metatarsale III
- 29 os metatarsale IV
- 30 os metatarsale V
- 31 malleolus medialis
- 32 incisura fibularis
- 33 sulcus malleolaris
- 34 malleolus lateralis
- 35 fossa malleoli lateralis
- 36 ligamentum talofibulare posterius
- 37 sulcus malleoli lateralis
- 38 os cuboideum
- 39 ligamentum tibiofibulare anterius
- 40 ligamentum tibiofibulare posterius
- 41 syndesmosis tibiofibularis
- 42 lig. collaterale med. pars tibiotalaris ant.
- 43 lig. collaterale med. pars tibionavicularis
- 44 lig. collaterale med. pars tibiocalcanearis
- 45 lig. collaterale med. pars tibiotalaris post.
- 46 lig. collaterale mediale (deltoideum)
- 47 ligamentum talofibulare anterius
- 48 ligamentum calcaneofibulare
- 49 vena saphena magna
- 50 tendo musculi extensoris hallucis longi
- 51 musculus tibialis posterior
- 52 tendo musculi peronaei longi
- 53 tendo musculi peronaei brevis
- 54 tendo musculi flexoris digitorum longi
- 55 tendo musculi tibialis posterioris
- 56 tendo musculi tibialis anterioris
- 57 tendo musculi extensoris digitorum longi
- 58 tendo calcaneus (Achillis)
- 59 musculus soleus
- 60 musculus extensor hallucis longus
- 61 musculus tibialis anterior
- 62 musculus extensor digitorum longus
- 63 musculus peronaeus brevis
- 64 musculus flexor hallucis longus
- 65 musculus flexor digitorum longus
- 66 vena saphena parva
- 67 musculus extensor digitorum brevis
- 68 musculus extensor hallucis brevis
- 69 musculus abductor hallucis
- 70 musculus flexor hallucis brevis
- 71 musculus adductor hallucis caput obliquum
- 72 musculus abductor digiti minimi
- 73 musculus quadratus plantae
- 74 musculus flexor digitorum brevis
- 75 a. et vv. tibiales posteriores
- 76 a. et vv. dorsales pedis
- 77 a. et v. plantaris lateralis
- 78 a. et v. plantaris medialis
- 79 a. et v. fibularis

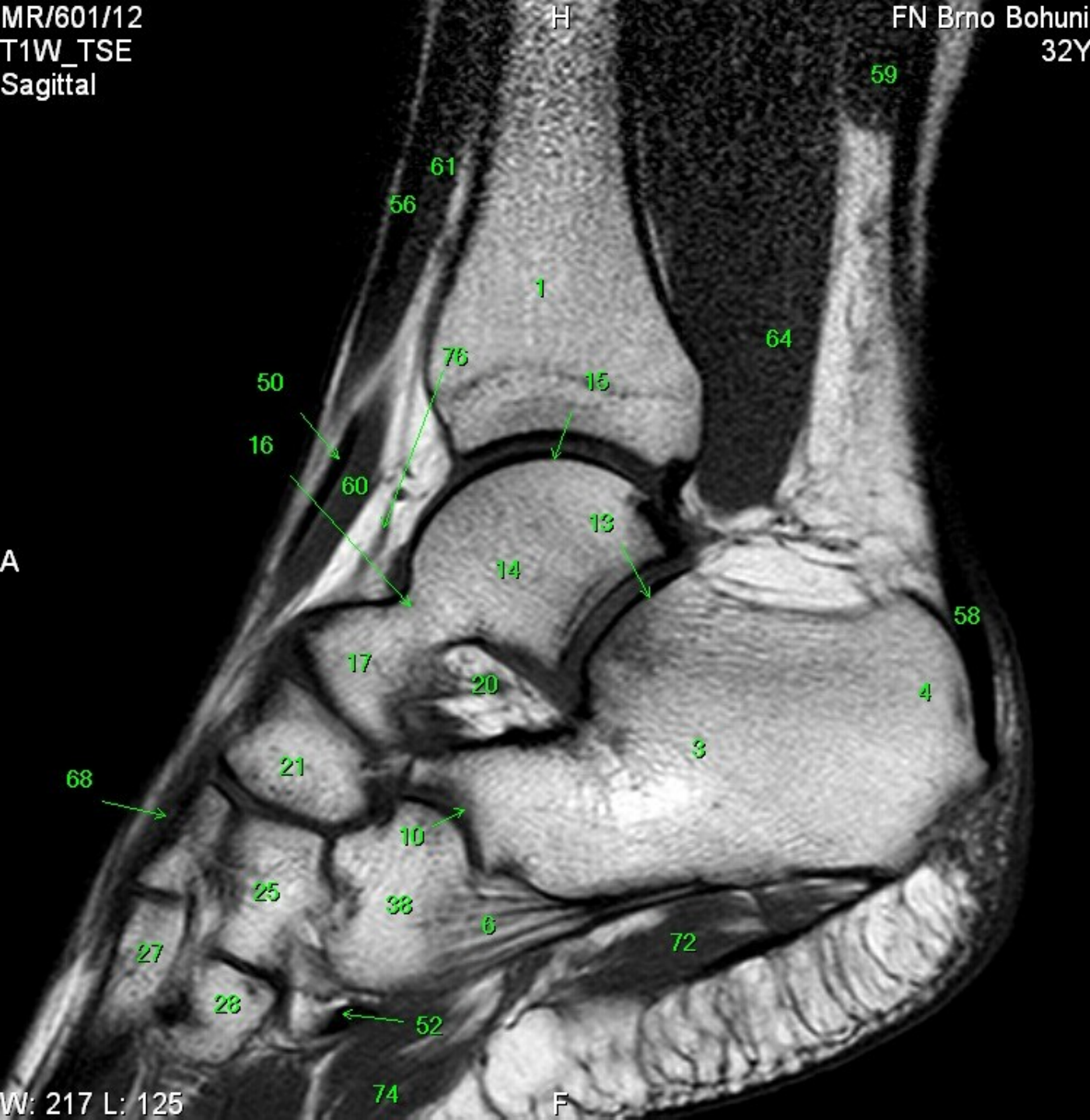


- 1 tibia
- 2 fibula
- 3 calcaneus
- 4 tuber calcanei
- 5 sustentaculum tali
- 6 ligamentum calcaneocuboideum plantare
- 7 tendo musculi flexoris hallucis longi
- 8 processus medialis tuberis calcanei
- 9 processus lateralis tuberis calcanei
- 10 facies articularis cuboidea
- 11 facies articularis talaris anterior
- 12 facies articularis talaris media
- 13 facies articularis talaris posterior
- 14 talus
- 15 trochlea tali
- 16 collum tali
- 17 caput tali
- 18 processus posterior tali
- 19 processus lateralis tali
- 20 ligamentum talocalcaneare interosseum
- 21 os naviculare
- 22 tuberositas ossis navicularis
- 23 os cuneiforme mediale
- 24 os cuneiforme intermedium
- 25 os cuneiforme laterale
- 26 os metatarsale I
- 27 os metatarsale II
- 28 os metatarsale III
- 29 os metatarsale IV
- 30 os metatarsale V
- 31 malleolus medialis
- 32 incisura fibularis
- 33 sulcus malleolaris
- 34 malleolus lateralis
- 35 fossa malleoli lateralis
- 36 ligamentum talofibulare posterius
- 37 sulcus malleoli lateralis
- 38 os cuboideum
- 39 ligamentum tibiofibulare anterius
- 40 ligamentum tibiofibulare posterius
- 41 syndesmosis tibiofibularis
- 42 lig. collaterale med. pars tibiotalaris ant.
- 43 lig. collaterale med. pars tibionavicularis
- 44 lig. collaterale med. pars tibio calcanearis
- 45 lig. collaterale med. pars tibiotalaris post.
- 46 lig. collaterale mediale (deltoideum)
- 47 ligamentum talofibulare anterius
- 48 ligamentum calcaneofibulare
- 49 vena saphena magna
- 50 tendo musculi extensoris hallucis longi
- 51 musculus tibialis posterior
- 52 tendo musculi peronei longi
- 53 tendo musculi peronei brevis
- 54 tendo musculi flexoris digitorum longi
- 55 tendo musculi tibialis posterioris
- 56 tendo musculi tibialis anterioris
- 57 tendo musculi extensoris digitorum longi
- 58 tendo calcaneus (Achillis)
- 59 musculus soleus
- 60 musculus extensor hallucis longus
- 61 musculus tibialis anterior
- 62 musculus extensor digitorum longus
- 63 musculus peroneus brevis
- 64 musculus flexor hallucis longus
- 65 musculus flexor digitorum longus
- 66 vena saphena parva
- 67 musculus extensor digitorum brevis
- 68 musculus extensor hallucis brevis
- 69 musculus abductor hallucis
- 70 musculus flexor hallucis brevis
- 71 musculus adductor hallucis caput obliquum
- 72 musculus abductor digiti minimi
- 73 musculus quadratus plantae
- 74 musculus flexor digitorum brevis
- 75 a. et vv. tibiales posteriores
- 76 a. et vv. dorsales pedis
- 77 a. et v. plantaris lateralis
- 78 a. et v. plantaris medialis
- 79 a. et v. fibularis

A

P

- 1 tibia
- 2 fibula
- 3 calcaneus
- 4 tuber calcanei
- 5 sustentaculum tali
- 6 ligamentum calcaneocuboideum plantare
- 7 tendo musculi flexoris hallucis longi
- 8 processus medialis tuberis calcanei
- 9 processus lateralis tuberis calcanei
- 10 facies articularis cuboidea
- 11 facies articularis talaris anterior
- 12 facies articularis talaris media
- 13 facies articularis talaris posterior
- 14 talus
- 15 trochlea tali
- 16 collum tali
- 17 caput tali
- 18 processus posterior tali
- 19 processus lateralis tali
- 20 ligamentum talocalcaneare interosseum
- 21 os naviculare
- 22 tuberositas ossis navicularis
- 23 os cuneiforme mediale
- 24 os cuneiforme intermedium
- 25 os cuneiforme laterale
- 26 os metatarsale I
- 27 os metatarsale II
- 28 os metatarsale III
- 29 os metatarsale IV
- 30 os metatarsale V
- 31 malleolus medialis
- 32 incisura fibularis
- 33 sulcus malleolaris
- 34 malleolus lateralis
- 35 fossa malleoli lateralis
- 36 ligamentum talofibulare posterius
- 37 sulcus malleoli lateralis
- 38 os cuboideum
- 39 ligamentum tibiofibulare anterius
- 40 ligamentum tibiofibulare posterius
- 41 syndesmosis tibiofibularis
- 42 lig. collaterale med. pars tibiotalaris ant.
- 43 lig. collaterale med. pars tibionavicularis
- 44 lig. collaterale med. pars tibioalcanearis
- 45 lig. collaterale med. pars tibiotalaris post.
- 46 lig. collaterale mediale (deltoideum)
- 47 ligamentum talofibulare anterius
- 48 ligamentum calcaneofibulare
- 49 vena saphena magna
- 50 tendo musculi extensoris hallucis longi
- 51 musculus tibialis posterior
- 52 tendo musculi peronaei longi
- 53 tendo musculi peronaei brevis
- 54 tendo musculi flexoris digitorum longi
- 55 tendo musculi tibialis posterioris
- 56 tendo musculi tibialis anterioris
- 57 tendo musculi extensoris digitorum longi
- 58 tendo calcaneus (Achillis)
- 59 musculus soleus
- 60 musculus extensor hallucis longus
- 61 musculus tibialis anterior
- 62 musculus extensor digitorum longus
- 63 musculus peronaeus brevis
- 64 musculus flexor hallucis longus
- 65 musculus flexor digitorum longus
- 66 vena saphena parva
- 67 musculus extensor digitorum brevis
- 68 musculus extensor hallucis brevis
- 69 musculus abductor hallucis
- 70 musculus flexor hallucis brevis
- 71 musculus adductor hallucis caput obliquum
- 72 musculus abductor digiti minimi
- 73 musculus quadratus plantae
- 74 musculus flexor digitorum brevis
- 75 a. et vv. tibiales posteriores
- 76 a. et vv. dorsales pedis
- 77 a. et v. plantaris lateralis
- 78 a. et v. plantaris medialis
- 79 a. et v. fibularis



MR/601/13
T1W_TSE
Sagittal

H FN Brno Bohunice 32Y F

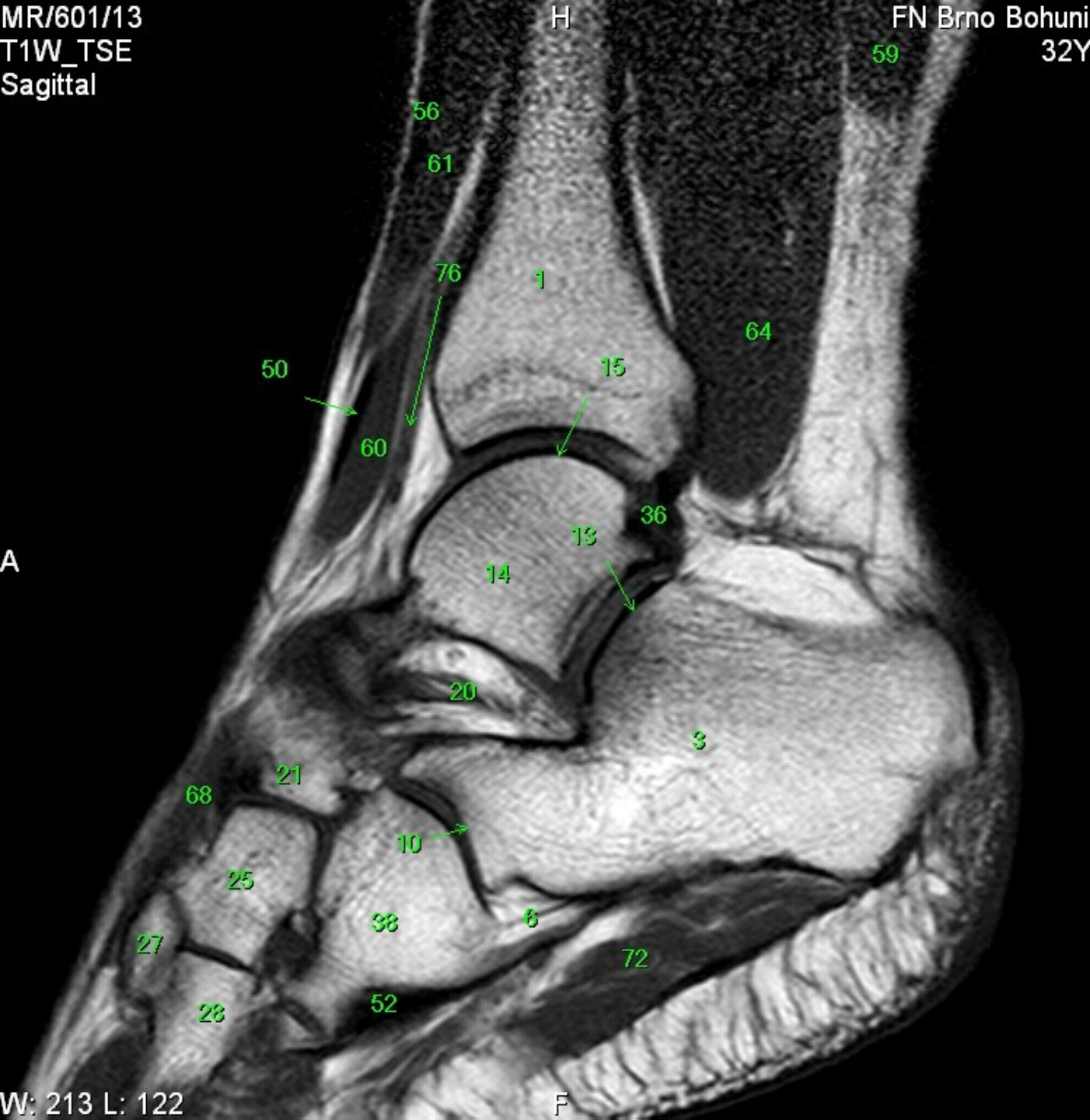
A

P

W: 213 L: 122

F

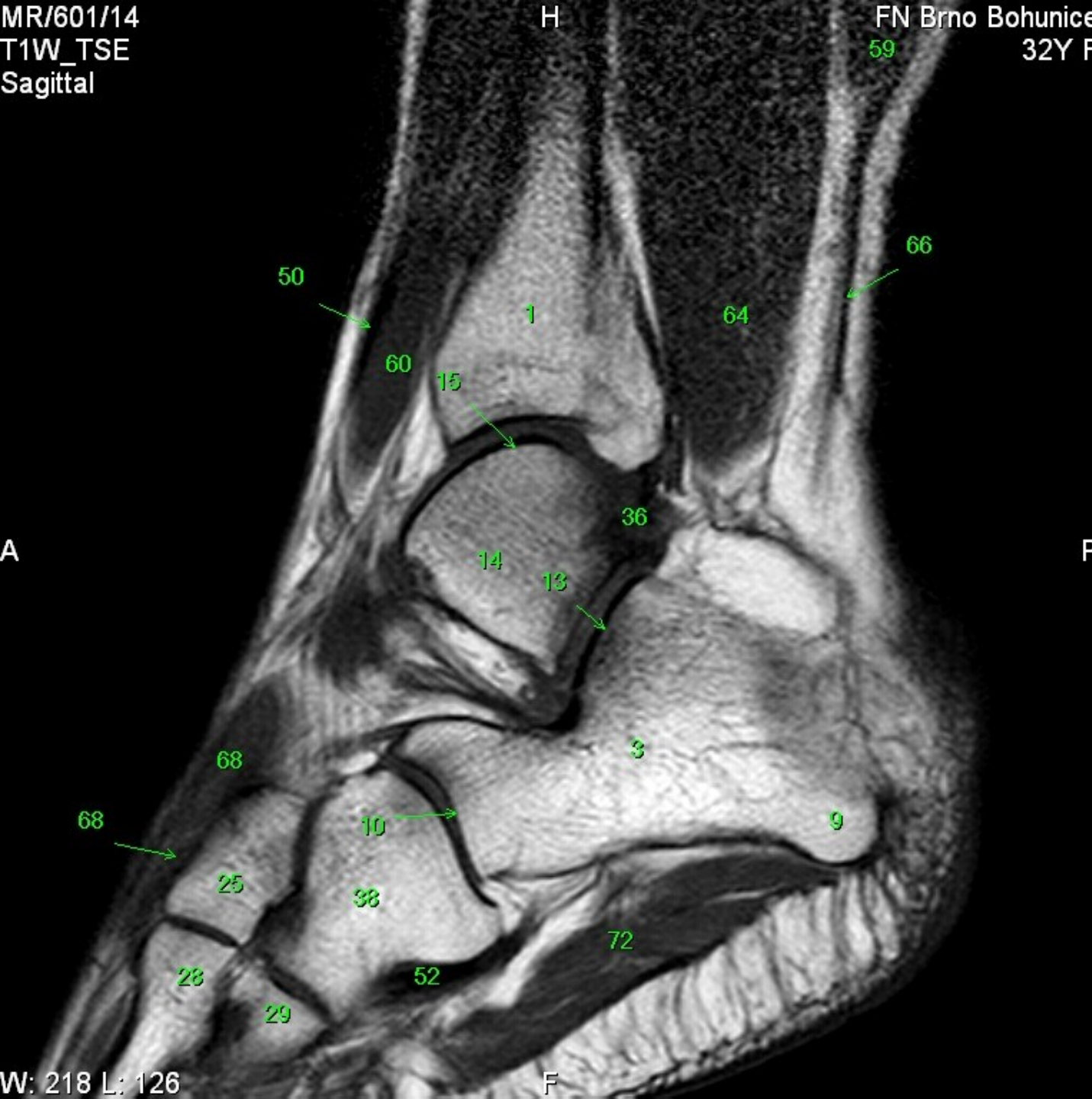
- 1 tibia
- 2 fibula
- 3 calcaneus
- 4 tuber calcanei
- 5 sustentaculum tali
- 6 ligamentum calcaneocuboideum plantare
- 7 tendo musculi flexoris hallucis longi
- 8 processus medialis tuberis calcanei
- 9 processus lateralis tuberis calcanei
- 10 facies articularis cuboidea
- 11 facies articularis talaris anterior
- 12 facies articularis talaris media
- 13 facies articularis talaris posterior
- 14 talus
- 15 trochlea tali
- 16 collum tali
- 17 caput tali
- 18 processus posterior tali
- 19 processus lateralis tali
- 20 ligamentum talocalcaneare interosseum
- 21 os naviculare
- 22 tuberositas ossis navicularis
- 23 os cuneiforme mediale
- 24 os cuneiforme intermedium
- 25 os cuneiforme laterale
- 26 os metatarsale I
- 27 os metatarsale II
- 28 os metatarsale III
- 29 os metatarsale IV
- 30 os metatarsale V
- 31 malleolus medialis
- 32 incisura fibularis
- 33 sulcus malleolaris
- 34 malleolus lateralis
- 35 fossa malleoli lateralis
- 36 ligamentum talofibulare posterius
- 37 sulcus malleoli lateralis
- 38 os cuboideum
- 39 ligamentum tibiofibulare anterius
- 40 ligamentum tibiofibulare posterius
- 41 syndesmosis tibiofibularis
- 42 lig. collaterale med. pars tibiotalaris ant.
- 43 lig. collaterale med. pars tibionavicularis
- 44 lig. collaterale med. pars tibio calcanearis
- 45 lig. collaterale med. pars tibiotalaris post.
- 46 lig. collaterale mediale (deltoideum)
- 47 ligamentum talofibulare anterius
- 48 ligamentum calcaneofibulare
- 49 vena saphena magna
- 50 tendo musculi extensoris hallucis longi
- 51 musculus tibialis posterior
- 52 tendo musculi peronei longi
- 53 tendo musculi peronei brevis
- 54 tendo musculi flexoris digitorum longi
- 55 tendo musculi tibialis posterioris
- 56 tendo musculi tibialis anterioris
- 57 tendo musculi extensoris digitorum longi
- 58 tendo calcaneus (Achillis)
- 59 musculus soleus
- 60 musculus extensor hallucis longus
- 61 musculus tibialis anterior
- 62 musculus extensor digitorum longus
- 63 musculus peroneus brevis
- 64 musculus flexor hallucis longus
- 65 musculus flexor digitorum longus
- 66 vena saphena parva
- 67 musculus extensor digitorum brevis
- 68 musculus extensor hallucis brevis
- 69 musculus abductor hallucis
- 70 musculus flexor hallucis brevis
- 71 musculus adductor hallucis caput obliquum
- 72 musculus abductor digiti minimi
- 73 musculus quadratus plantae
- 74 musculus flexor digitorum brevis
- 75 a. et vv. tibiales posteriores
- 76 a. et vv. dorsales pedis
- 77 a. et v. plantaris lateralis
- 78 a. et v. plantaris medialis
- 79 a. et v. fibularis



- 1 tibia
- 2 fibula
- 3 calcaneus
- 4 tuber calcanei
- 5 sustentaculum tali
- 6 ligamentum calcaneocuboideum plantare
- 7 tendo musculi flexoris hallucis longi
- 8 processus medialis tuberis calcanei
- 9 processus lateralis tuberis calcanei
- 10 facies articularis cuboidea
- 11 facies articularis talaris anterior
- 12 facies articularis talaris media
- 13 facies articularis talaris posterior
- 14 talus
- 15 trochlea tali
- 16 collum tali
- 17 caput tali
- 18 processus posterior tali
- 19 processus lateralis tali
- 20 ligamentum talocalcaneare interosseum
- 21 os naviculare
- 22 tuberositas ossis navicularis
- 23 os cuneiforme mediale
- 24 os cuneiforme intermedium
- 25 os cuneiforme laterale
- 26 os metatarsale I
- 27 os metatarsale II
- 28 os metatarsale III
- 29 os metatarsale IV
- 30 os metatarsale V
- 31 malleolus medialis
- 32 incisura fibularis
- 33 sulcus malleolaris
- 34 malleolus lateralis
- 35 fossa malleoli lateralis
- 36 ligamentum talofibulare posterius
- 37 sulcus malleoli lateralis
- 38 os cuboideum
- 39 ligamentum tibiofibulare anterius
- 40 ligamentum tibiofibulare posterius
- 41 syndesmosis tibiofibularis
- 42 lig. collaterale med. pars tibiotalaris ant.
- 43 lig. collaterale med. pars tibionavicularis
- 44 lig. collaterale med. pars tibio calcanearis
- 45 lig. collaterale med. pars tibiotalaris post.
- 46 lig. collaterale mediale (deltoideum)
- 47 ligamentum talofibulare anterius
- 48 ligamentum calcaneofibulare
- 49 vena saphena magna
- 50 tendo musculi extensoris hallucis longi
- 51 musculus tibialis posterior
- 52 tendo musculi peronaei longi
- 53 tendo musculi peronaei brevis
- 54 tendo musculi flexoris digitorum longi
- 55 tendo musculi tibialis posterioris
- 56 tendo musculi tibialis anterioris
- 57 tendo musculi extensoris digitorum longi
- 58 tendo calcaneus (Achillis)
- 59 musculus soleus
- 60 musculus extensor hallucis longus
- 61 musculus tibialis anterior
- 62 musculus extensor digitorum longus
- 63 musculus peronaeus brevis
- 64 musculus flexor hallucis longus
- 65 musculus flexor digitorum longus
- 66 vena saphena parva
- 67 musculus extensor digitorum brevis
- 68 musculus extensor hallucis brevis
- 69 musculus abductor hallucis
- 70 musculus flexor hallucis brevis
- 71 musculus adductor hallucis caput obliquum
- 72 musculus abductor digiti minimi
- 73 musculus quadratus plantae
- 74 musculus flexor digitorum brevis
- 75 a. et vv. tibiales posteriores
- 76 a. et vv. dorsales pedis
- 77 a. et v. plantaris lateralis
- 78 a. et v. plantaris medialis
- 79 a. et v. fibularis

A

P



- 1 tibia
- 2 fibula
- 3 calcaneus
- 4 tuber calcanei
- 5 sustentaculum tali
- 6 ligamentum calcaneocuboideum plantare
- 7 tendo musculi flexoris hallucis longi
- 8 processus medialis tuberis calcanei
- 9 processus lateralis tuberis calcanei
- 10 facies articularis cuboidea
- 11 facies articularis talaris anterior
- 12 facies articularis talaris media
- 13 facies articularis talaris posterior
- 14 talus
- 15 trochlea tali
- 16 collum tali
- 17 caput tali
- 18 processus posterior tali
- 19 processus lateralis tali
- 20 ligamentum talocalcaneare interosseum
- 21 os naviculare
- 22 tuberositas ossis navicularis
- 23 os cuneiforme mediale
- 24 os cuneiforme intermedium
- 25 os cuneiforme laterale
- 26 os metatarsale I
- 27 os metatarsale II
- 28 os metatarsale III
- 29 os metatarsale IV
- 30 os metatarsale V
- 31 malleolus medialis
- 32 incisura fibularis
- 33 sulcus malleolaris
- 34 malleolus lateralis
- 35 fossa malleoli lateralis
- 36 ligamentum talofibulare posterius
- 37 sulcus malleoli lateralis
- 38 os cuboideum
- 39 ligamentum tibiofibulare anterius
- 40 ligamentum tibiofibulare posterius
- 41 syndesmosis tibiofibularis
- 42 lig. collaterale med. pars tibiotalaris ant.
- 43 lig. collaterale med. pars tibionavicularis
- 44 lig. collaterale med. pars tibioalcanearis
- 45 lig. collaterale med. pars tibiotalaris post.
- 46 lig. collaterale mediale (deltoideum)
- 47 ligamentum talofibulare anterius
- 48 ligamentum calcaneofibulare
- 49 vena saphena magna
- 50 tendo musculi extensoris hallucis longi
- 51 musculus tibialis posterior
- 52 tendo musculi peronaei longi
- 53 tendo musculi peronaei brevis
- 54 tendo musculi flexoris digitorum longi
- 55 tendo musculi tibialis posterioris
- 56 tendo musculi tibialis anterioris
- 57 tendo musculi extensoris digitorum longi
- 58 tendo calcaneus (Achillis)
- 59 musculus soleus
- 60 musculus extensor hallucis longus
- 61 musculus tibialis anterior
- 62 musculus extensor digitorum longus
- 63 musculus peronaeus brevis
- 64 musculus flexor hallucis longus
- 65 musculus flexor digitorum longus
- 66 vena saphena parva
- 67 musculus extensor digitorum brevis
- 68 musculus extensor hallucis brevis
- 69 musculus abductor hallucis
- 70 musculus flexor hallucis brevis
- 71 musculus adductor hallucis caput obliquum
- 72 musculus abductor digiti minimi
- 73 musculus quadratus plantae
- 74 musculus flexor digitorum brevis
- 75 a. et vv. tibiales posteriores
- 76 a. et vv. dorsales pedis
- 77 a. et v. plantaris lateralis
- 78 a. et v. plantaris medialis
- 79 a. et v. fibularis

60

64

1

41

40

36

13

19

48

57

68

3

10

9

25

38

72

52

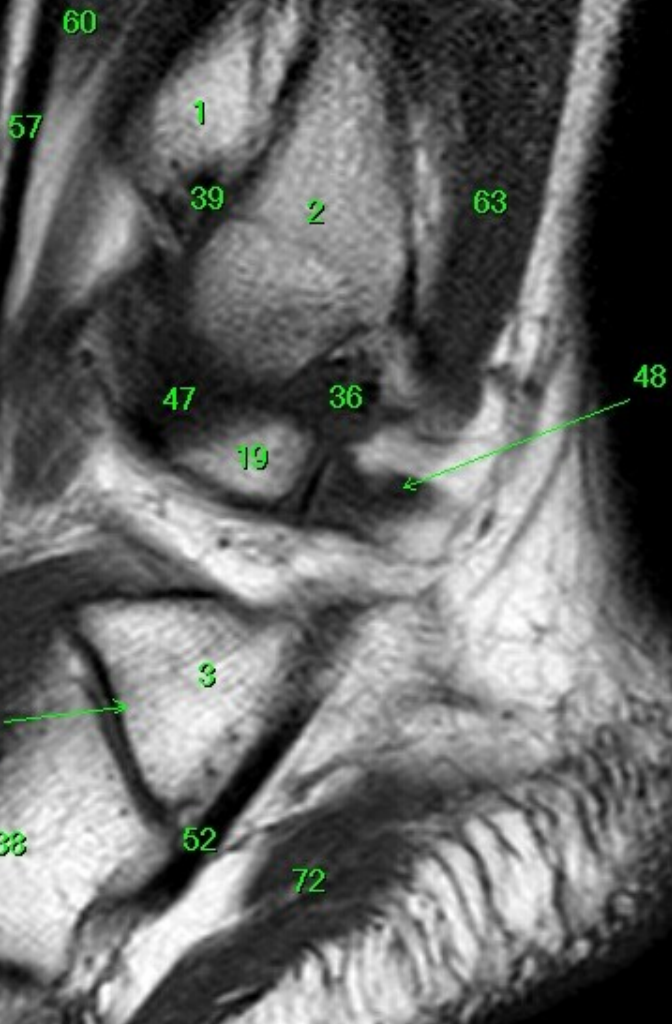
28

29

66

P

- 1 tibia
- 2 fibula
- 3 calcaneus
- 4 tuber calcanei
- 5 sustentaculum tali
- 6 ligamentum calcaneocuboideum plantare
- 7 tendo musculi flexoris hallucis longi
- 8 processus medialis tuberis calcanei
- 9 processus lateralis tuberis calcanei
- 10 facies articularis cuboidea
- 11 facies articularis talaris anterior
- 12 facies articularis talaris media
- 13 facies articularis talaris posterior
- 14 talus
- 15 trochlea tali
- 16 collum tali
- 17 caput tali
- 18 processus posterior tali
- 19 processus lateralis tali
- 20 ligamentum talocalcaneare interosseum
- 21 os naviculare
- 22 tuberositas ossis navicularis
- 23 os cuneiforme mediale
- 24 os cuneiforme intermedium
- 25 os cuneiforme laterale
- 26 os metatarsale I
- 27 os metatarsale II
- 28 os metatarsale III
- 29 os metatarsale IV
- 30 os metatarsale V
- 31 malleolus medialis
- 32 incisura fibularis
- 33 sulcus malleolaris
- 34 malleolus lateralis
- 35 fossa malleoli lateralis
- 36 ligamentum talofibulare posterius
- 37 sulcus malleoli lateralis
- 38 os cuboideum
- 39 ligamentum tibiofibulare anterius
- 40 ligamentum tibiofibulare posterius
- 41 syndesmosis tibiofibularis
- 42 lig. collaterale med. pars tibiotalaris ant.
- 43 lig. collaterale med. pars tibionavicularis
- 44 lig. collaterale med. pars tibioalcanearis
- 45 lig. collaterale med. pars tibiotalaris post.
- 46 lig. collaterale mediale (deltoideum)
- 47 ligamentum talofibulare anterius
- 48 ligamentum calcaneofibulare
- 49 vena saphena magna
- 50 tendo musculi extensoris hallucis longi
- 51 musculus tibialis posterior
- 52 tendo musculi peronaei longi
- 53 tendo musculi peronaei brevis
- 54 tendo musculi flexoris digitorum longi
- 55 tendo musculi tibialis posterioris
- 56 tendo musculi tibialis anterioris
- 57 tendo musculi extensoris digitorum longi
- 58 tendo calcaneus (Achillis)
- 59 musculus soleus
- 60 musculus extensor hallucis longus
- 61 musculus tibialis anterior
- 62 musculus extensor digitorum longus
- 63 musculus peronaeus brevis
- 64 musculus flexor hallucis longus
- 65 musculus flexor digitorum longus
- 66 vena saphena parva
- 67 musculus extensor digitorum brevis
- 68 musculus extensor hallucis brevis
- 69 musculus abductor hallucis
- 70 musculus flexor hallucis brevis
- 71 musculus adductor hallucis caput obliquum
- 72 musculus abductor digiti minimi
- 73 musculus quadratus plantae
- 74 musculus flexor digitorum brevis
- 75 a. et v. tibiales posteriores
- 76 a. et vv. dorsales pedis
- 77 a. et v. plantaris lateralis
- 78 a. et v. plantaris medialis
- 79 a. et v. fibularis



H

A

P

F

- 1 tibia
- 2 fibula
- 3 calcaneus
- 4 tuber calcanei
- 5 sustentaculum tali
- 6 ligamentum calcaneocuboideum plantare
- 7 tendo musculi flexoris hallucis longi
- 8 processus medialis tuberis calcanei
- 9 processus lateralis tuberis calcanei
- 10 facies articularis cuboidea
- 11 facies articularis talaris anterior
- 12 facies articularis talaris media
- 13 facies articularis talaris posterior
- 14 talus
- 15 trochlea tali
- 16 collum tali
- 17 caput tali
- 18 processus posterior tali
- 19 processus lateralis tali
- 20 ligamentum talocalcaneare interosseum
- 21 os naviculare
- 22 tuberositas ossis navicularis
- 23 os cuneiforme mediale
- 24 os cuneiforme intermedium
- 25 os cuneiforme laterale
- 26 os metatarsale I
- 27 os metatarsale II
- 28 os metatarsale III
- 29 os metatarsale IV
- 30 os metatarsale V
- 31 malleolus medialis
- 32 incisura fibularis
- 33 sulcus malleolaris
- 34 malleolus lateralis
- 35 fossa malleoli lateralis
- 36 ligamentum talofibulare posterius
- 37 sulcus malleoli lateralis
- 38 os cuboideum
- 39 ligamentum tibiofibulare anterius
- 40 ligamentum tibiofibulare posterius
- 41 syndesmosis tibiofibularis
- 42 lig. collaterale med. pars tibiotalaris ant.
- 43 lig. collaterale med. pars tibionavicularis
- 44 lig. collaterale med. pars tibioalcanearis
- 45 lig. collaterale med. pars tibiotalaris post.
- 46 lig. collaterale mediale (deltoideum)
- 47 ligamentum talofibulare anterius
- 48 ligamentum calcaneofibulare
- 49 vena saphena magna
- 50 tendo musculi extensoris hallucis longi
- 51 musculus tibialis posterior
- 52 tendo musculi peronaei longi
- 53 tendo musculi peronaei brevis
- 54 tendo musculi flexoris digitorum longi
- 55 tendo musculi tibialis posterioris
- 56 tendo musculi tibialis anterioris
- 57 tendo musculi extensoris digitorum longi
- 58 tendo calcaneus (Achillis)
- 59 musculus soleus
- 60 musculus extensor hallucis longus
- 61 musculus tibialis anterior
- 62 musculus extensor digitorum longus
- 63 musculus peroneus brevis
- 64 musculus flexor hallucis longus
- 65 musculus flexor digitorum longus
- 66 vena saphena parva
- 67 musculus extensor digitorum brevis
- 68 musculus extensor hallucis brevis
- 69 musculus abductor hallucis
- 70 musculus flexor hallucis brevis
- 71 musculus adductor hallucis caput obliquum
- 72 musculus abductor digiti minimi
- 73 musculus quadratus plantae
- 74 musculus flexor digitorum brevis
- 75 a. et vv. tibiales posteriores
- 76 a. et vv. dorsales pedis
- 77 a. et v. plantaris lateralis
- 78 a. et v. plantaris medialis
- 79 a. et v. fibularis

57

2

62

39

63

34

53

47

36

66



52

67

38

72

29

30

H

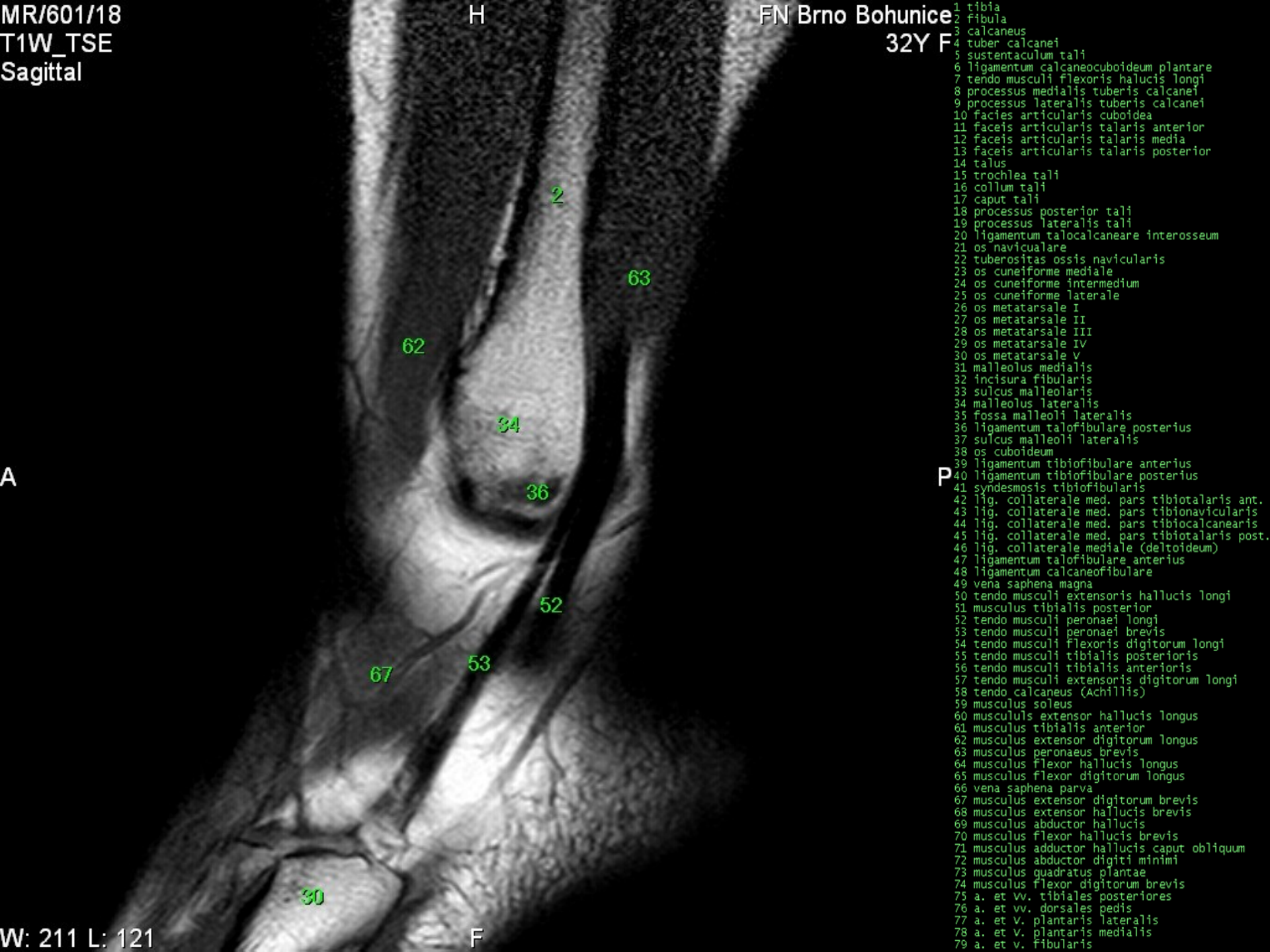
FN Brno Bohunice
32Y F

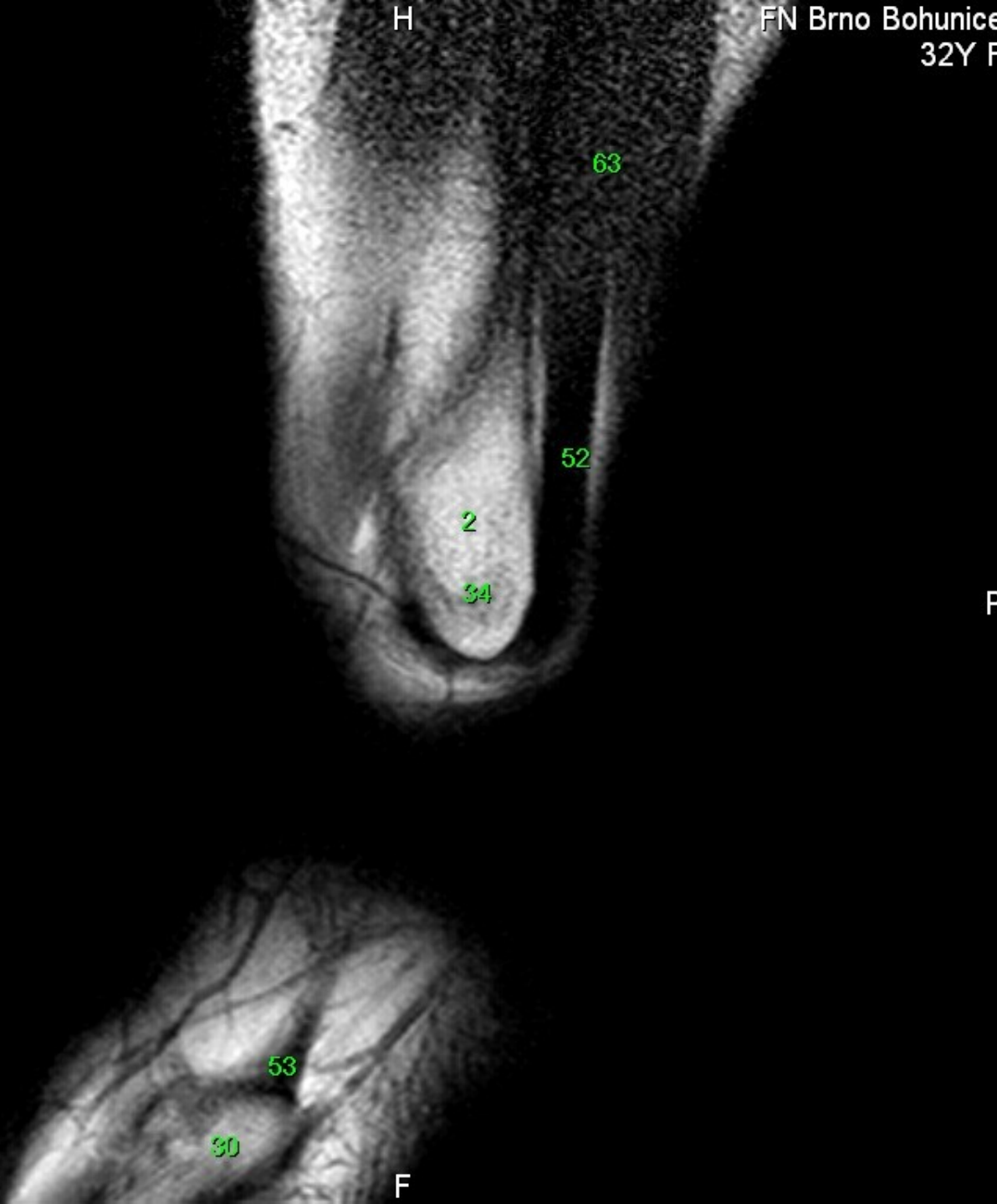
- 1 tibia
- 2 fibula
- 3 calcaneus
- 4 tuber calcanei
- 5 sustentaculum tali
- 6 ligamentum calcaneocuboideum plantare
- 7 tendo musculi flexoris hallucis longi
- 8 processus medialis tuberis calcanei
- 9 processus lateralis tuberis calcanei
- 10 facies articularis cuboidea
- 11 facies articularis talaris anterior
- 12 facies articularis talaris media
- 13 facies articularis talaris posterior
- 14 talus
- 15 trochlea tali
- 16 collum tali
- 17 caput tali
- 18 processus posterior tali
- 19 processus lateralis tali
- 20 ligamentum talocalcaneare interosseum
- 21 os naviculare
- 22 tuberositas ossis navicularis
- 23 os cuneiforme mediale
- 24 os cuneiforme intermedium
- 25 os cuneiforme laterale
- 26 os metatarsale I
- 27 os metatarsale II
- 28 os metatarsale III
- 29 os metatarsale IV
- 30 os metatarsale V
- 31 malleolus medialis
- 32 incisura fibularis
- 33 sulcus malleolaris
- 34 malleolus lateralis
- 35 fossa malleoli lateralis
- 36 ligamentum talofibulare posterius
- 37 sulcus malleoli lateralis
- 38 os cuboideum
- 39 ligamentum tibiofibulare anterius
- 40 ligamentum tibiofibulare posterius
- 41 syndesmosis tibiofibularis
- 42 lig. collaterale med. pars tibiotalaris ant.
- 43 lig. collaterale med. pars tibionavicularis
- 44 lig. collaterale med. pars tibio calcanearis
- 45 lig. collaterale med. pars tibiotalaris post.
- 46 lig. collaterale mediale (deltoideum)
- 47 ligamentum talofibulare anterius
- 48 ligamentum calcaneofibulare
- 49 vena saphena magna
- 50 tendo musculi extensoris hallucis longi
- 51 musculus tibialis posterior
- 52 tendo musculi peronei longi
- 53 tendo musculi peronei brevis
- 54 tendo musculi flexoris digitorum longi
- 55 tendo musculi tibialis posterioris
- 56 tendo musculi tibialis anterioris
- 57 tendo musculi extensoris digitorum longi
- 58 tendo calcaneus (Achillis)
- 59 musculus soleus
- 60 musculus extensor hallucis longus
- 61 musculus tibialis anterior
- 62 musculus extensor digitorum longus
- 63 musculus peroneus brevis
- 64 musculus flexor hallucis longus
- 65 musculus flexor digitorum longus
- 66 vena saphena parva
- 67 musculus extensor digitorum brevis
- 68 musculus extensor hallucis brevis
- 69 musculus abductor hallucis
- 70 musculus flexor hallucis brevis
- 71 musculus adductor hallucis caput obliquum
- 72 musculus abductor digiti minimi
- 73 musculus quadratus plantae
- 74 musculus flexor digitorum brevis
- 75 a. et vv. tibiales posteriores
- 76 a. et vv. dorsales pedis
- 77 a. et v. plantaris lateralis
- 78 a. et v. plantaris medialis
- 79 a. et v. fibularis

A

P

F





- 1 tibia
- 2 fibula
- 3 calcaneus
- 4 tuber calcanei
- 5 sustentaculum tali
- 6 ligamentum calcaneocuboideum plantare
- 7 tendo musculi flexoris hallucis longi
- 8 processus medialis tuberis calcanei
- 9 processus lateralis tuberis calcanei
- 10 facies articularis cuboidea
- 11 facies articularis talaris anterior
- 12 facies articularis talaris media
- 13 facies articularis talaris posterior
- 14 talus
- 15 trochlea tali
- 16 collum tali
- 17 caput tali
- 18 processus posterior tali
- 19 processus lateralis tali
- 20 ligamentum talocalcaneare interosseum
- 21 os naviculare
- 22 tuberositas ossis navicularis
- 23 os cuneiforme mediale
- 24 os cuneiforme intermedium
- 25 os cuneiforme laterale
- 26 os metatarsale I
- 27 os metatarsale II
- 28 os metatarsale III
- 29 os metatarsale IV
- 30 os metatarsale V
- 31 malleolus medialis
- 32 incisura fibularis
- 33 sulcus malleolaris
- 34 malleolus lateralis
- 35 fossa malleoli lateralis
- 36 ligamentum talofibulare posterius
- 37 sulcus malleoli lateralis
- 38 os cuboideum
- 39 ligamentum tibiofibulare anterius
- 40 ligamentum tibiofibulare posterius
- 41 syndesmosis tibiofibularis
- 42 lig. collaterale med. pars tibiotalaris ant.
- 43 lig. collaterale med. pars tibionavicularis
- 44 lig. collaterale med. pars tibio calcanearis
- 45 lig. collaterale med. pars tibiotalaris post.
- 46 lig. collaterale mediale (deltoideum)
- 47 ligamentum talofibulare anterius
- 48 ligamentum calcaneofibulare
- 49 vena saphena magna
- 50 tendo musculi extensoris hallucis longi
- 51 musculus tibialis posterior
- 52 tendo musculi peronei longi
- 53 tendo musculi peronei brevis
- 54 tendo musculi flexoris digitorum longi
- 55 tendo musculi tibialis posterioris
- 56 tendo musculi tibialis anterioris
- 57 tendo musculi extensoris digitorum longi
- 58 tendo calcaneus (Achillis)
- 59 musculus soleus
- 60 musculus extensor hallucis longus
- 61 musculus tibialis anterior
- 62 musculus extensor digitorum longus
- 63 musculus peroneus brevis
- 64 musculus flexor hallucis longus
- 65 musculus flexor digitorum longus
- 66 vena saphena parva
- 67 musculus extensor digitorum brevis
- 68 musculus extensor hallucis brevis
- 69 musculus abductor hallucis
- 70 musculus flexor hallucis brevis
- 71 musculus adductor hallucis caput obliquum
- 72 musculus abductor digiti minimi
- 73 musculus quadratus plantae
- 74 musculus flexor digitorum brevis
- 75 a. et vv. tibiales posteriores
- 76 a. et vv. dorsales pedis
- 77 a. et v. plantaris lateralis
- 78 a. et v. plantaris medialis
- 79 a. et v. fibularis

MR/601/20
T1W_TSE
Sagittal

H

FN Brno Bohunice
32Y F

- 1 tibia
- 2 fibula
- 3 calcaneus
- 4 tuber calcanei
- 5 sustentaculum tali
- 6 ligamentum calcaneocuboideum plantare
- 7 tendo musculi flexoris hallucis longi
- 8 processus medialis tuberis calcanei
- 9 processus lateralis tuberis calcanei
- 10 facies articularis cuboidea
- 11 facies articularis talaris anterior
- 12 facies articularis talaris media
- 13 facies articularis talaris posterior
- 14 talus
- 15 trochlea tali
- 16 collum tali
- 17 caput tali
- 18 processus posterior tali
- 19 processus lateralis tali
- 20 ligamentum talocalcaneare interosseum
- 21 os naviculare
- 22 tuberositas ossis navicularis
- 23 os cuneiforme mediale
- 24 os cuneiforme intermedium
- 25 os cuneiforme laterale
- 26 os metatarsale I
- 27 os metatarsale II
- 28 os metatarsale III
- 29 os metatarsale IV
- 30 os metatarsale V
- 31 malleolus medialis
- 32 incisura fibularis
- 33 sulcus malleolaris
- 34 malleolus lateralis
- 35 fossa malleoli lateralis
- 36 ligamentum talofibulare posterius
- 37 sulcus malleoli lateralis
- 38 os cuboideum
- 39 ligamentum tibiofibulare anterius
- 40 ligamentum tibiofibulare posterius
- 41 syndesmosis tibiofibularis
- 42 lig. collaterale med. pars tibiotalaris ant.
- 43 lig. collaterale med. pars tibionavicularis
- 44 lig. collaterale med. pars tibio calcanearis
- 45 lig. collaterale med. pars tibiotalaris post.
- 46 lig. collaterale mediale (deltoideum)
- 47 ligamentum talofibulare anterius
- 48 ligamentum calcaneofibulare
- 49 vena saphena magna
- 50 tendo musculi extensoris hallucis longi
- 51 musculus tibialis posterior
- 52 tendo musculi peronei longi
- 53 tendo musculi peronei brevis
- 54 tendo musculi flexoris digitorum longi
- 55 tendo musculi tibialis posterioris
- 56 tendo musculi tibialis anterioris
- 57 tendo musculi extensoris digitorum longi
- 58 tendo calcaneus (Achillis)
- 59 musculus soleus
- 60 musculus extensor hallucis longus
- 61 musculus tibialis anterior
- 62 musculus extensor digitorum longus
- 63 musculus peroneus brevis
- 64 musculus flexor hallucis longus
- 65 musculus flexor digitorum longus
- 66 vena saphena parva
- 67 musculus extensor digitorum brevis
- 68 musculus extensor hallucis brevis
- 69 musculus abductor hallucis
- 70 musculus flexor hallucis brevis
- 71 musculus adductor hallucis caput obliquum
- 72 musculus abductor digiti minimi
- 73 musculus quadratus plantae
- 74 musculus flexor digitorum brevis
- 75 a. et vv. tibiales posteriores
- 76 a. et vv. dorsales pedis
- 77 a. et v. plantaris lateralis
- 78 a. et v. plantaris medialis
- 79 a. et v. fibularis

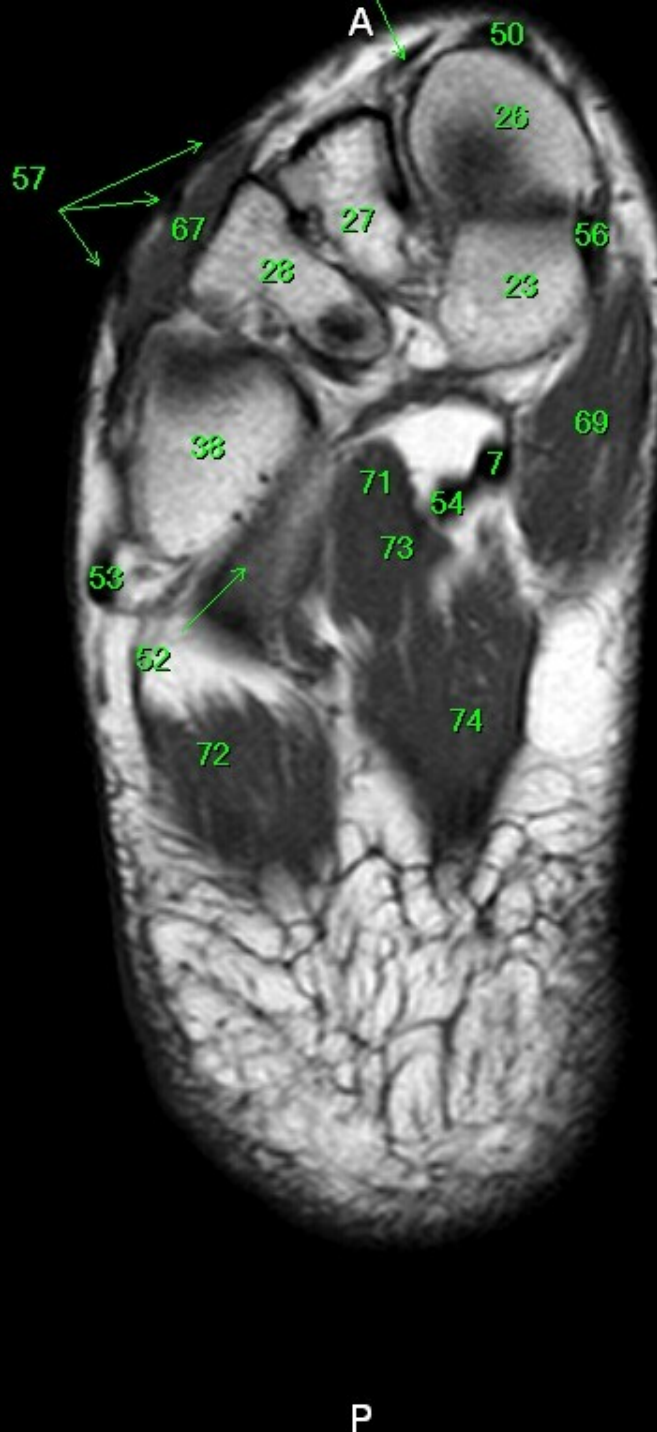
A

P

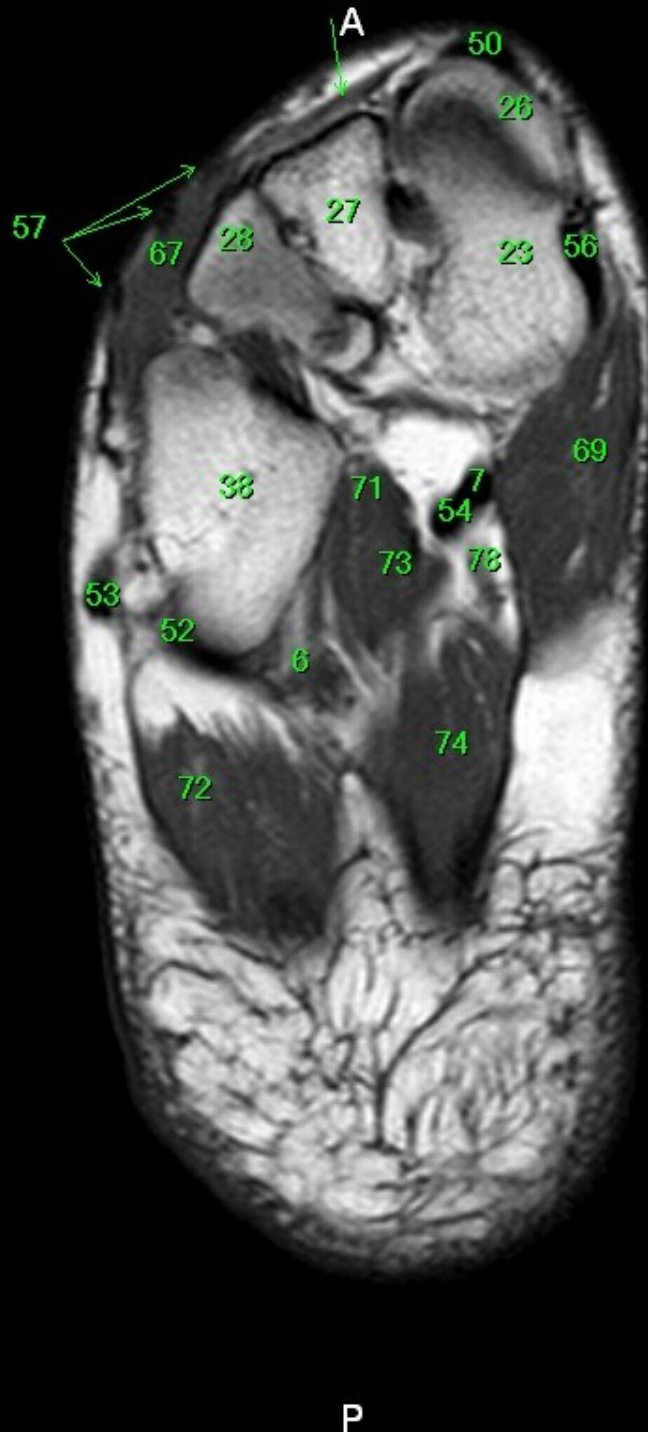
W: 193 L: 111

F

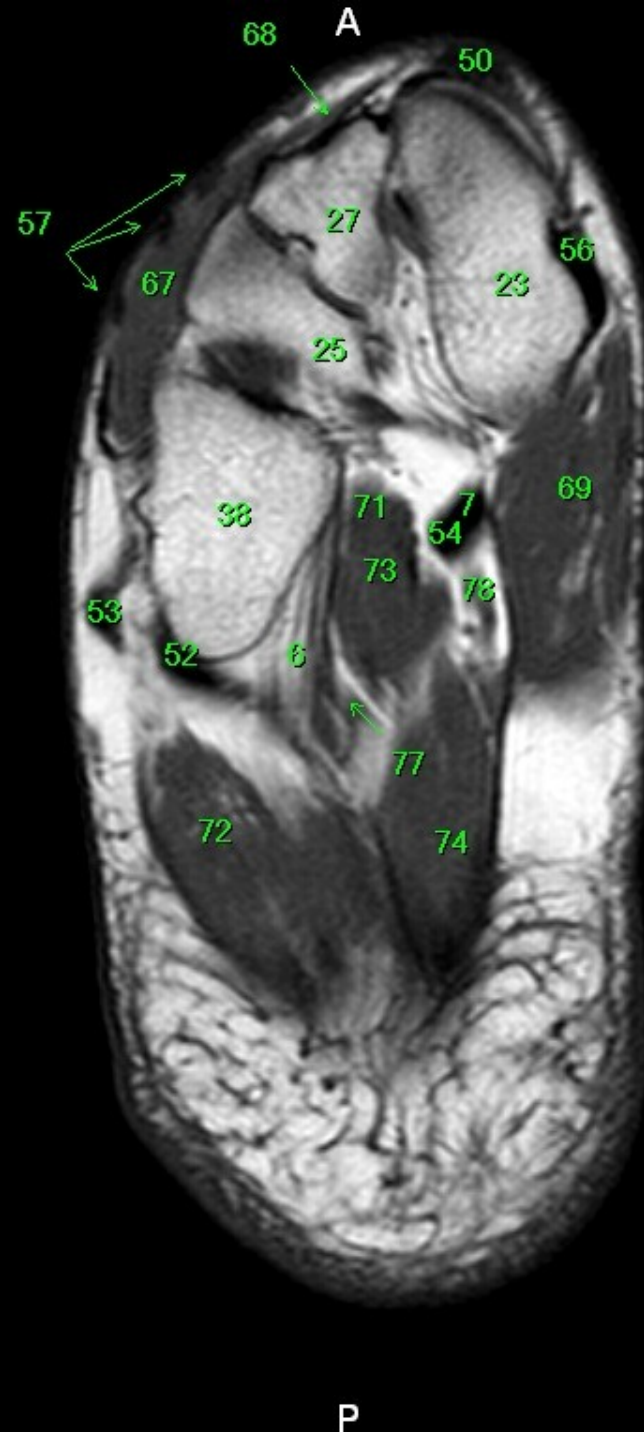
- 1 tibia
- 2 fibula
- 3 calcaneus
- 4 tuber calcanei
- 5 sustentaculum tali
- 6 ligamentum calcaneocuboideum plantare
- 7 tendo musculi flexoris hallucis longi
- 8 processus medialis tuberis calcanei
- 9 processus lateralis tuberis calcanei
- 10 facies articularis cuboidea
- 11 facies articularis talaris anterior
- 12 facies articularis talaris media
- 13 facies articularis talaris posterior
- 14 talus
- 15 trochlea tali
- 16 collum tali
- 17 caput tali
- 18 processus posterior tali
- 19 processus lateralis tali
- 20 ligamentum talocalcaneare interosseum
- 21 os naviculare
- 22 tuberositas ossis navicularis
- 23 os cuneiforme mediale
- 24 os cuneiforme intermedium
- 25 os cuneiforme laterale
- 26 os metatarsale I
- 27 os metatarsale II
- 28 os metatarsale III
- 29 os metatarsale IV
- 30 os metatarsale V
- 31 malleolus medialis
- 32 incisura fibularis
- 33 sulcus malleolaris
- 34 malleolus lateralis
- 35 fossa malleoli lateralis
- 36 ligamentum talofibulare posterius
- 37 sulcus malleoli lateralis
- 38 os cuboideum
- 39 ligamentum tibiofibulare anterius
- 40 ligamentum tibiofibulare posterius
- 41 syndesmosis tibiofibularis
- 42 lig. collaterale med. pars tibiotalaris ant.
- 43 lig. collaterale med. pars tibionavicularis
- 44 lig. collaterale med. pars tibio calcanearis
- 45 lig. collaterale med. pars tibiotalaris post.
- 46 lig. collaterale mediale (deltoideum)
- 47 ligamentum talofibulare anterius
- 48 ligamentum calcaneofibulare
- 49 vena saphena magna
- 50 tendo musculi extensoris hallucis longi
- 51 musculus tibialis posterior
- 52 tendo musculi peronei longi
- 53 tendo musculi peronei brevis
- 54 tendo musculi flexoris digitorum longi
- 55 tendo musculi tibialis posterioris
- 56 tendo musculi tibialis anterioris
- 57 tendo musculi extensoris digitorum longi
- 58 tendo calcaneus (Achillis)
- 59 musculus soleus
- 60 musculus extensor hallucis longus
- 61 musculus tibialis anterior
- 62 musculus extensor digitorum longus
- 63 musculus peroneus brevis
- 64 musculus flexor hallucis longus
- 65 musculus flexor digitorum longus
- 66 vena saphena parva
- 67 musculus extensor digitorum brevis
- 68 musculus extensor hallucis brevis
- 69 musculus abductor hallucis
- 70 musculus flexor hallucis brevis
- 71 musculus adductor hallucis caput obliquum
- 72 musculus abductor digiti minimi
- 73 musculus quadratus plantae
- 74 musculus flexor digitorum brevis
- 75 a. et vv. tibiales posteriores
- 76 a. et vv. dorsales pedis
- 77 a. et v. plantaris lateralis
- 78 a. et v. plantaris medialis
- 79 a. et v. fibularis



- 1 tibia
- 2 fibula
- 3 calcaneus
- 4 tuber calcanei
- 5 sustentaculum tali
- 6 ligamentum calcaneocuboideum plantare
- 7 tendo musculi flexoris hallucis longi
- 8 processus medialis tuberis calcanei
- 9 processus lateralis tuberis calcanei
- 10 facies articularis cuboidea
- 11 facies articularis talaris anterior
- 12 facies articularis talaris media
- 13 facies articularis talaris posterior
- 14 talus
- 15 trochlea tali
- 16 collum tali
- 17 caput tali
- 18 processus posterior tali
- 19 processus lateralis tali
- 20 ligamentum talocalcaneare interosseum
- 21 os naviculare
- 22 tuberositas ossis navicularis
- 23 os cuneiforme mediale
- 24 os cuneiforme intermedium
- 25 os cuneiforme laterale
- 26 os metatarsale I
- 27 os metatarsale II
- 28 os metatarsale III
- 29 os metatarsale IV
- 30 os metatarsale V
- 31 malleolus medialis
- 32 incisura fibularis
- 33 sulcus malleolaris
- 34 malleolus lateralis
- 35 fossa malleoli lateralis
- 36 ligamentum talofibulare posterius
- 37 sulcus malleoli lateralis
- 38 os cuboideum
- 39 ligamentum tibiofibulare anterius
- 40 ligamentum tibiofibulare posterius
- 41 syndesmosis tibiofibularis
- 42 lig. collaterale med. pars tibiotalaris ant.
- 43 lig. collaterale med. pars tibionavicularis
- 44 lig. collaterale med. pars tibio calcanearis
- 45 lig. collaterale med. pars tibiotalaris post.
- 46 lig. collaterale mediale (deltoideum)
- 47 ligamentum talofibulare anterius
- 48 ligamentum calcaneofibulare
- 49 vena saphena magna
- 50 tendo musculi extensoris hallucis longi
- 51 musculus tibialis posterior
- 52 tendo musculi peronaei longi
- 53 tendo musculi peronaei brevis
- 54 tendo musculi flexoris digitorum longi
- 55 tendo musculi tibialis posterioris
- 56 tendo musculi tibialis anterioris
- 57 tendo musculi extensoris digitorum longi
- 58 tendo calcaneus (Achillis)
- 59 musculus soleus
- 60 musculus extensor hallucis longus
- 61 musculus tibialis anterior
- 62 musculus extensor digitorum longus
- 63 musculus peroneus brevis
- 64 musculus flexor hallucis longus
- 65 musculus flexor digitorum longus
- 66 vena saphena parva
- 67 musculus extensor digitorum brevis
- 68 musculus extensor hallucis brevis
- 69 musculus abductor hallucis
- 70 musculus flexor hallucis brevis
- 71 musculus adductor hallucis caput obliquum
- 72 musculus abductor digiti minimi
- 73 musculus quadratus plantae
- 74 musculus flexor digitorum brevis
- 75 a. et vv. tibiales posteriores
- 76 a. et vv. dorsales pedis
- 77 a. et v. plantaris lateralis
- 78 a. et v. plantaris medialis
- 79 a. et v. fibularis

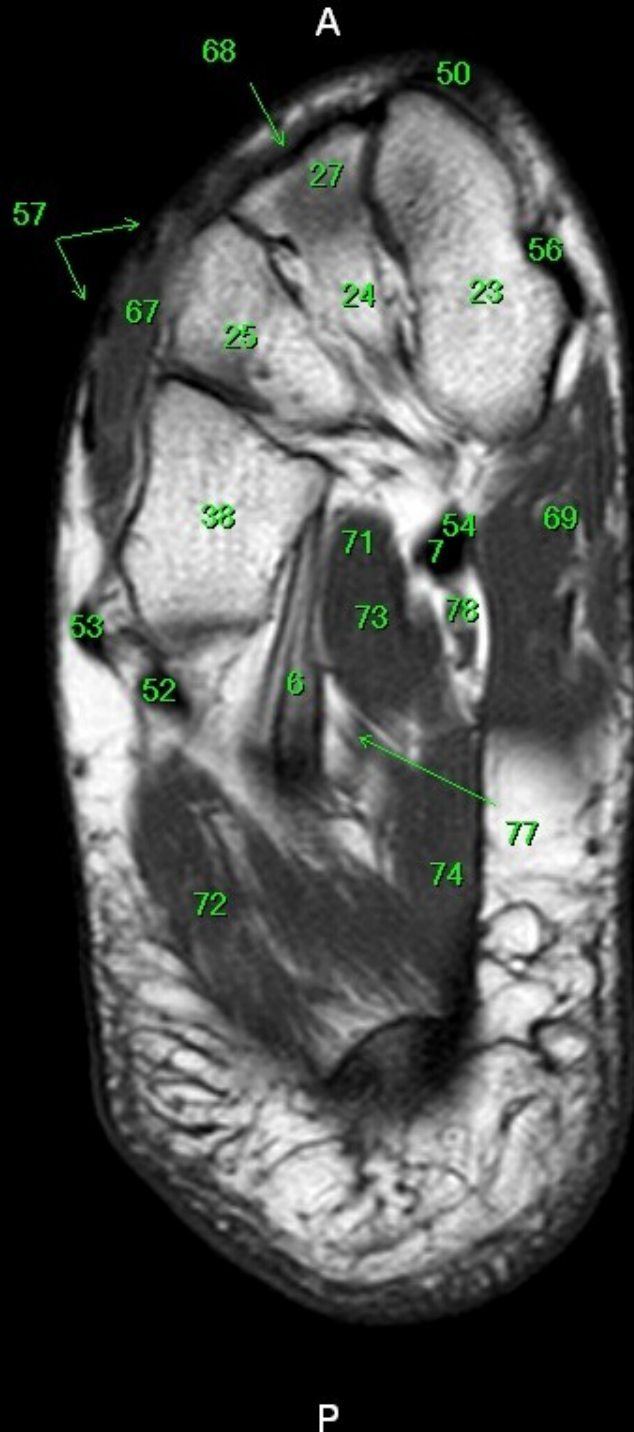


- 1 tibia
- 2 fibula
- 3 calcaneus
- 4 tuber calcanei
- 5 sustentaculum tali
- 6 ligamentum calcaneocuboideum plantare
- 7 tendo musculi flexoris hallucis longi
- 8 processus medialis tuberis calcanei
- 9 processus lateralis tuberis calcanei
- 10 facies articularis cuboidea
- 11 facies articularis talaris anterior
- 12 facies articularis talaris media
- 13 facies articularis talaris posterior
- 14 talus
- 15 trochlea tali
- 16 collum tali
- 17 caput tali
- 18 processus posterior tali
- 19 processus lateralis tali
- 20 ligamentum talocalcaneare interosseum
- 21 os naviculare
- 22 tuberositas ossis navicularis
- 23 os cuneiforme mediale
- 24 os cuneiforme intermedium
- 25 os cuneiforme laterale
- 26 os metatarsale I
- 27 os metatarsale II
- 28 os metatarsale III
- 29 os metatarsale IV
- 30 os metatarsale V
- 31 malleolus medialis
- 32 incisura fibularis
- 33 sulcus malleolaris
- 34 malleolus lateralis
- 35 fossa malleoli lateralis
- 36 ligamentum talofibulare posterius
- 37 sulcus malleoli lateralis
- 38 os cuboideum
- 39 ligamentum tibiofibulare anterius
- 40 ligamentum tibiofibulare posterius
- 41 syndesmosis tibiofibularis
- 42 lig. collaterale med. pars tibiotalaris ant.
- 43 lig. collaterale med. pars tibionavicularis
- 44 lig. collaterale med. pars tibio calcanearis
- 45 lig. collaterale med. pars tibiotalaris post.
- 46 lig. collaterale mediale (deltoideum)
- 47 ligamentum talofibulare anterius
- 48 ligamentum calcaneofibulare
- 49 vena saphena magna
- 50 tendo musculi extensoris hallucis longi
- 51 musculus tibialis posterior
- 52 tendo musculi peronaei longi
- 53 tendo musculi peronaei brevis
- 54 tendo musculi flexoris digitorum longi
- 55 tendo musculi tibialis posterioris
- 56 tendo musculi tibialis anterioris
- 57 tendo musculi extensoris digitorum longi
- 58 tendo calcaneus (Achillis)
- 59 musculus soleus
- 60 musculus extensor hallucis longus
- 61 musculus tibialis anterior
- 62 musculus extensor digitorum longus
- 63 musculus peronaeus brevis
- 64 musculus flexor hallucis longus
- 65 musculus flexor digitorum longus
- 66 vena saphena parva
- 67 musculus extensor digitorum brevis
- 68 musculus extensor hallucis brevis
- 69 musculus abductor hallucis
- 70 musculus flexor hallucis brevis
- 71 musculus adductor hallucis caput obliquum
- 72 musculus abductor digiti minimi
- 73 musculus quadratus plantae
- 74 musculus flexor digitorum brevis
- 75 a. et vv. tibiales posteriores
- 76 a. et vv. dorsales pedis
- 77 a. et v. plantaris lateralis
- 78 a. et v. plantaris medialis
- 79 a. et v. fibularis



- 1 tibia
- 2 fibula
- 3 calcaneus
- 4 tuber calcanei
- 5 sustentaculum tali
- 6 ligamentum calcaneocuboideum plantare
- 7 tendo musculi flexoris hallucis longi
- 8 processus medialis tuberis calcanei
- 9 processus lateralis tuberis calcanei
- 10 facies articularis cuboidea
- 11 facies articularis talaris anterior
- 12 facies articularis talaris media
- 13 facies articularis talaris posterior
- 14 talus
- 15 trochlea tali
- 16 collum tali
- 17 caput tali
- 18 processus posterior tali
- 19 processus lateralis tali
- 20 ligamentum talocalcaneare interosseum
- 21 os naviculare
- 22 tuberositas ossis navicularis
- 23 os cuneiforme mediale
- 24 os cuneiforme intermedium
- 25 os cuneiforme laterale
- 26 os metatarsale I
- 27 os metatarsale II
- 28 os metatarsale III
- 29 os metatarsale IV
- 30 os metatarsale V
- 31 malleolus medialis
- 32 incisura fibularis
- 33 sulcus malleolaris
- 34 malleolus lateralis
- 35 fossa malleoli lateralis
- 36 ligamentum talofibulare posterius
- 37 sulcus malleoli lateralis
- 38 os cuboideum
- 39 ligamentum tibiofibulare anterius
- 40 ligamentum tibiofibulare posterius
- 41 syndesmosis tibiofibularis
- 42 lig. collaterale med. pars tibiotalaris ant.
- 43 lig. collaterale med. pars tibionavicularis
- 44 lig. collaterale med. pars tibio calcanearis
- 45 lig. collaterale med. pars tibiotalaris post.
- 46 lig. collaterale mediale (deltoideum)
- 47 ligamentum talofibulare anterius
- 48 ligamentum calcaneofibulare
- 49 vena saphena magna
- 50 tendo musculi extensoris hallucis longi
- 51 musculus tibialis posterior
- 52 tendo musculi peronei longi
- 53 tendo musculi peronei brevis
- 54 tendo musculi flexoris digitorum longi
- 55 tendo musculi tibialis posterioris
- 56 tendo musculi tibialis anterioris
- 57 tendo musculi extensoris digitorum longi
- 58 tendo calcaneus (Achillis)
- 59 musculus soleus
- 60 musculus extensor hallucis longus
- 61 musculus tibialis anterior
- 62 musculus extensor digitorum longus
- 63 musculus peroneus brevis
- 64 musculus flexor hallucis longus
- 65 musculus flexor digitorum longus
- 66 vena saphena parva
- 67 musculus extensor digitorum brevis
- 68 musculus extensor hallucis brevis
- 69 musculus abductor hallucis
- 70 musculus flexor hallucis brevis
- 71 musculus adductor hallucis caput obliquum
- 72 musculus abductor digiti minimi
- 73 musculus quadratus plantae
- 74 musculus flexor digitorum brevis
- 75 a. et vv. tibiales posteriores
- 76 a. et vv. dorsales pedis
- 77 a. et v. plantaris lateralis
- 78 a. et v. plantaris medialis
- 79 a. et v. fibularis

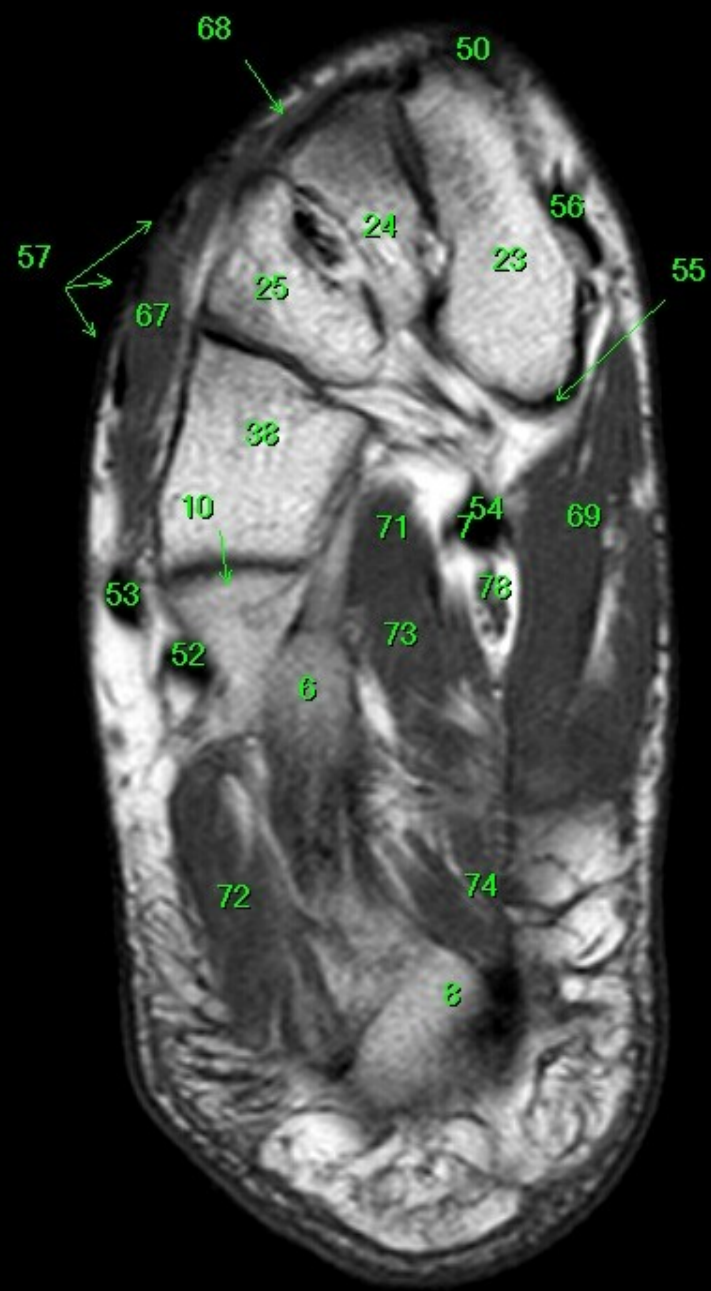
R



- 1 tibia
- 2 fibula
- 3 calcaneus
- 4 tuber calcanei
- 5 sustentaculum tali
- 6 ligamentum calcaneocuboideum plantare
- 7 tendo musculi flexoris hallucis longi
- 8 processus medialis tuberis calcanei
- 9 processus lateralis tuberis calcanei
- 10 facies articularis cuboidea
- 11 facies articularis talaris anterior
- 12 facies articularis talaris media
- 13 facies articularis talaris posterior
- 14 talus
- 15 trochlea tali
- 16 collum tali
- 17 caput tali
- 18 processus posterior tali
- 19 processus lateralis tali
- 20 ligamentum talocalcaneare interosseum
- 21 os naviculare
- 22 tuberositas ossis navicularis
- 23 os cuneiforme mediale
- 24 os cuneiforme intermedium
- 25 os cuneiforme laterale
- 26 os metatarsale I
- 27 os metatarsale II
- 28 os metatarsale III
- 29 os metatarsale IV
- 30 os metatarsale V
- 31 malleolus medialis
- 32 incisura fibularis
- 33 sulcus malleolaris
- 34 malleolus lateralis
- 35 fossa malleoli lateralis
- 36 ligamentum talofibulare posterius
- 37 sulcus malleoli lateralis
- 38 os cuboideum
- 39 ligamentum tibiofibulare anterius
- 40 ligamentum tibiofibulare posterius
- 41 syndesmosis tibiofibularis
- 42 lig. collaterale med. pars tibiotalaris ant.
- 43 lig. collaterale med. pars tibionavicularis
- 44 lig. collaterale med. pars tibio calcanearis
- 45 lig. collaterale med. pars tibiotalaris post.
- 46 lig. collaterale mediale (deltoideum)
- 47 ligamentum talofibulare anterius
- 48 ligamentum calcaneofibulare
- 49 vena saphena magna
- 50 tendo musculi extensoris hallucis longi
- 51 musculus tibialis posterior
- 52 tendo musculi peronei longi
- 53 tendo musculi peronei brevis
- 54 tendo musculi flexoris digitorum longi
- 55 tendo musculi tibialis posterioris
- 56 tendo musculi tibialis anterioris
- 57 tendo musculi extensoris digitorum longi
- 58 tendo calcaneus (Achillis)
- 59 musculus soleus
- 60 musculus extensor hallucis longus
- 61 musculus tibialis anterior
- 62 musculus extensor digitorum longus
- 63 musculus peroneus brevis
- 64 musculus flexor hallucis longus
- 65 musculus flexor digitorum longus
- 66 vena saphena parva
- 67 musculus extensor digitorum brevis
- 68 musculus extensor hallucis brevis
- 69 musculus abductor hallucis
- 70 musculus flexor hallucis brevis
- 71 musculus adductor hallucis caput obliquum
- 72 musculus abductor digiti minimi
- 73 musculus quadratus plantae
- 74 musculus flexor digitorum brevis
- 75 a. et vv. tibiales posteriores
- 76 a. et vv. dorsales pedis
- 77 a. et v. plantaris lateralis
- 78 a. et v. plantaris medialis
- 79 a. et v. fibularis

P

A



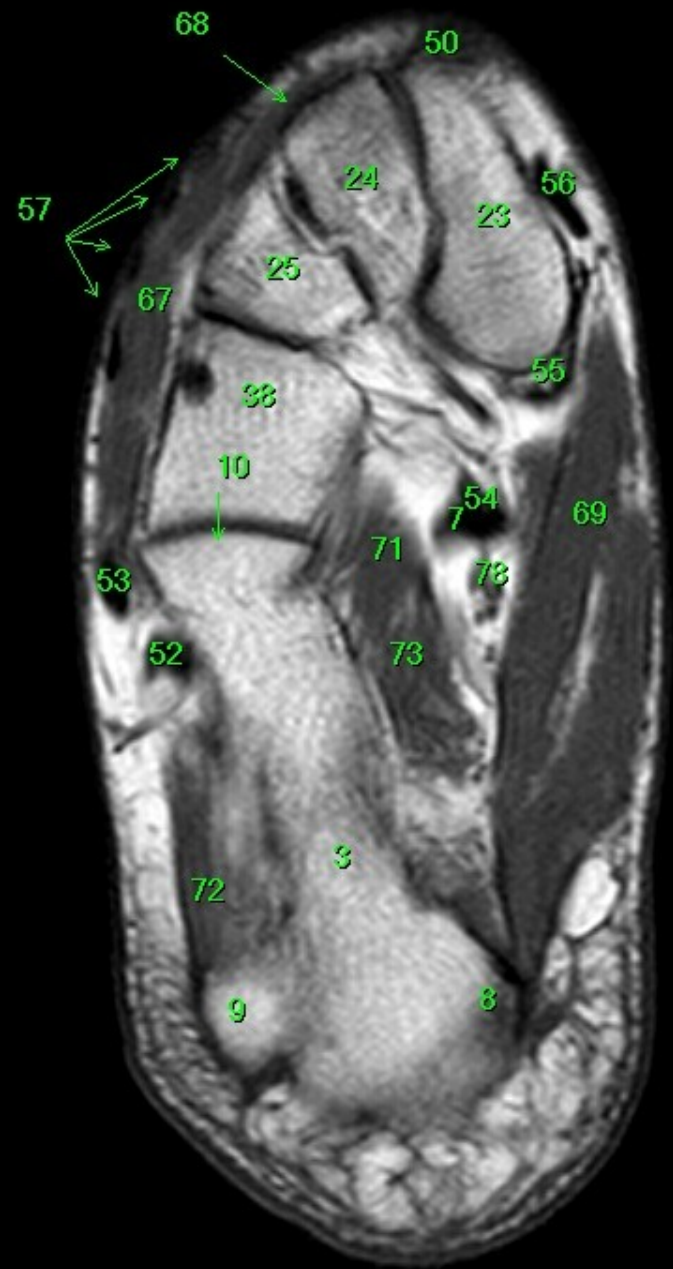
- 1 tibia
- 2 fibula
- 3 calcaneus
- 4 tuber calcanei
- 5 sustentaculum tali
- 6 ligamentum calcaneocuboideum plantare
- 7 tendo musculi flexoris hallucis longi
- 8 processus medialis tuberis calcanei
- 9 processus lateralis tuberis calcanei
- 10 facies articularis cuboidea
- 11 facies articularis talaris anterior
- 12 facies articularis talaris media
- 13 facies articularis talaris posterior
- 14 talus
- 15 trochlea tali
- 16 collum tali
- 17 caput tali
- 18 processus posterior tali
- 19 processus lateralis tali
- 20 ligamentum talocalcaneare interosseum
- 21 os naviculare
- 22 tuberositas ossis navicularis
- 23 os cuneiforme mediale
- 24 os cuneiforme intermedium
- 25 os cuneiforme laterale
- 26 os metatarsale I
- 27 os metatarsale II
- 28 os metatarsale III
- 29 os metatarsale IV
- 30 os metatarsale V
- 31 malleolus medialis
- 32 incisura fibularis
- 33 sulcus malleolaris
- 34 malleolus lateralis
- 35 fossa malleoli lateralis
- 36 ligamentum talofibulare posterius
- 37 sulcus malleoli lateralis
- 38 os cuboideum
- 39 ligamentum tibiofibulare anterius
- 40 ligamentum tibiofibulare posterius
- 41 syndesmosis tibiofibularis
- 42 lig. collaterale med. pars tibiotalaris ant.
- 43 lig. collaterale med. pars tibionavicularis
- 44 lig. collaterale med. pars tibioalcanearis
- 45 lig. collaterale med. pars tibiotalaris post.
- 46 lig. collaterale mediale (deltoideum)
- 47 ligamentum talofibulare anterius
- 48 ligamentum calcaneofibulare
- 49 vena saphena magna
- 50 tendo musculi extensoris hallucis longi
- 51 musculus tibialis posterior
- 52 tendo musculi peronaei longi
- 53 tendo musculi peronaei brevis
- 54 tendo musculi flexoris digitorum longi
- 55 tendo musculi tibialis posterioris
- 56 tendo musculi tibialis anterioris
- 57 tendo musculi extensoris digitorum longi
- 58 tendo calcaneus (Achillis)
- 59 musculus soleus
- 60 musculus extensor hallucis longus
- 61 musculus tibialis anterior
- 62 musculus extensor digitorum longus
- 63 musculus peronaeus brevis
- 64 musculus flexor hallucis longus
- 65 musculus flexor digitorum longus
- 66 vena saphena parva
- 67 musculus extensor digitorum brevis
- 68 musculus extensor hallucis brevis
- 69 musculus abductor hallucis
- 70 musculus flexor hallucis brevis
- 71 musculus adductor hallucis caput obliquum
- 72 musculus abductor digiti minimi
- 73 musculus quadratus plantae
- 74 musculus flexor digitorum brevis
- 75 a. et vv. tibiales posteriores
- 76 a. et vv. dorsales pedis
- 77 a. et v. plantaris lateralis
- 78 a. et v. plantaris medialis
- 79 a. et v. fibularis

R

L

P

A

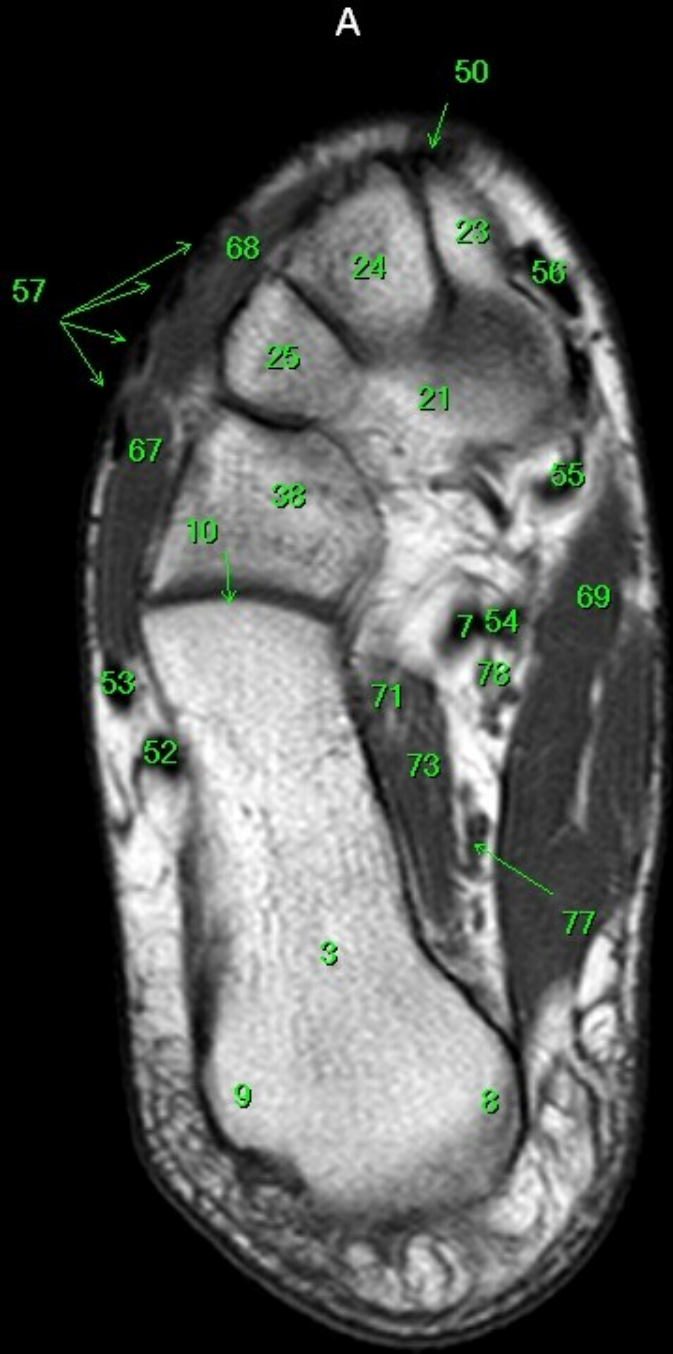


- 1 tibia
- 2 fibula
- 3 calcaneus
- 4 tuber calcanei
- 5 sustentaculum tali
- 6 ligamentum calcaneocuboideum plantare
- 7 tendo musculi flexoris hallucis longi
- 8 processus medialis tuberis calcanei
- 9 processus lateralis tuberis calcanei
- 10 facies articularis cuboidea
- 11 facies articularis talaris anterior
- 12 facies articularis talaris media
- 13 facies articularis talaris posterior
- 14 talus
- 15 trochlea tali
- 16 collum tali
- 17 caput tali
- 18 processus posterior tali
- 19 processus lateralis tali
- 20 ligamentum talocalcaneare interosseum
- 21 os naviculare
- 22 tuberositas ossis navicularis
- 23 os cuneiforme mediale
- 24 os cuneiforme intermedium
- 25 os cuneiforme laterale
- 26 os metatarsale I
- 27 os metatarsale II
- 28 os metatarsale III
- 29 os metatarsale IV
- 30 os metatarsale V
- 31 malleolus medialis
- 32 incisura fibularis
- 33 sulcus malleolaris
- 34 malleolus lateralis
- 35 fossa malleoli lateralis
- 36 ligamentum talofibulare posterius
- 37 sulcus malleoli lateralis
- 38 os cuboideum
- 39 ligamentum tibiofibulare anterius
- 40 ligamentum tibiofibulare posterius
- 41 syndesmosis tibiofibularis
- 42 lig. collaterale med. pars tibiotalaris ant.
- 43 lig. collaterale med. pars tibionavicularis
- 44 lig. collaterale med. pars tibio calcanearis
- 45 lig. collaterale med. pars tibiotalaris post.
- 46 lig. collaterale mediale (deltoideum)
- 47 ligamentum talofibulare anterius
- 48 ligamentum calcaneofibulare
- 49 vena saphena magna
- 50 tendo musculi extensoris hallucis longi
- 51 musculus tibialis posterior
- 52 tendo musculi peronaei longi
- 53 tendo musculi peronaei brevis
- 54 tendo musculi flexoris digitorum longi
- 55 tendo musculi tibialis posterioris
- 56 tendo musculi tibialis anterioris
- 57 tendo musculi extensoris digitorum longi
- 58 tendo calcaneus (Achillis)
- 59 musculus soleus
- 60 musculus extensor hallucis longus
- 61 musculus tibialis anterior
- 62 musculus extensor digitorum longus
- 63 musculus peronaeus brevis
- 64 musculus flexor hallucis longus
- 65 musculus flexor digitorum longus
- 66 vena saphena parva
- 67 musculus extensor digitorum brevis
- 68 musculus extensor hallucis brevis
- 69 musculus abductor hallucis
- 70 musculus flexor hallucis brevis
- 71 musculus adductor hallucis caput obliquum
- 72 musculus abductor digiti minimi
- 73 musculus quadratus plantae
- 74 musculus flexor digitorum brevis
- 75 a. et vv. tibiales posteriores
- 76 a. et vv. dorsales pedis
- 77 a. et v. plantaris lateralis
- 78 a. et v. plantaris medialis
- 79 a. et v. fibularis

R

P

R

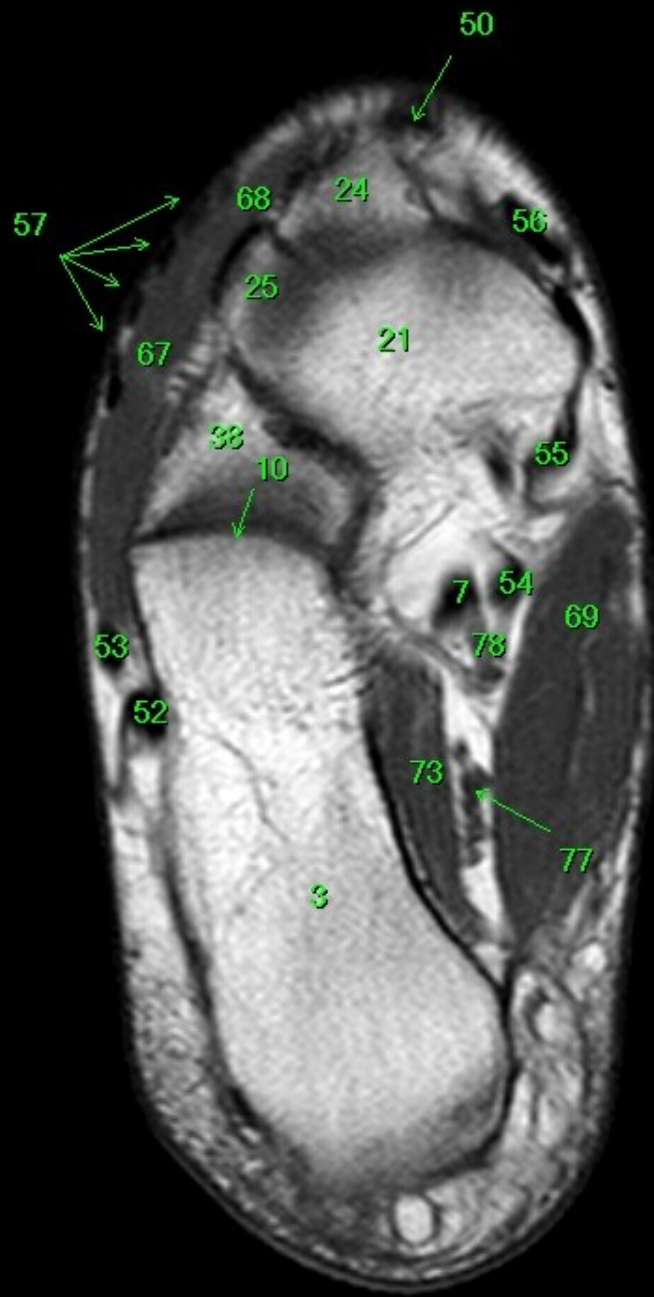


- 1 tibia
- 2 fibula
- 3 calcaneus
- 4 tuber calcanei
- 5 sustentaculum tali
- 6 ligamentum calcaneocuboideum plantare
- 7 tendo musculi flexoris hallucis longi
- 8 processus medialis tuberis calcanei
- 9 processus lateralis tuberis calcanei
- 10 facies articularis cuboidea
- 11 facies articularis talaris anterior
- 12 facies articularis talaris media
- 13 facies articularis talaris posterior
- 14 talus
- 15 trochlea tali
- 16 collum tali
- 17 caput tali
- 18 processus posterior tali
- 19 processus lateralis tali
- 20 ligamentum talocalcaneare interosseum
- 21 os naviculare
- 22 tuberositas ossis navicularis
- 23 os cuneiforme mediale
- 24 os cuneiforme intermedium
- 25 os cuneiforme laterale
- 26 os metatarsale I
- 27 os metatarsale II
- 28 os metatarsale III
- 29 os metatarsale IV
- 30 os metatarsale V
- 31 malleolus medialis
- 32 incisura fibularis
- 33 sulcus malleolaris
- 34 malleolus lateralis
- 35 fossa malleoli lateralis
- 36 ligamentum talofibulare posterius
- 37 sulcus malleoli lateralis
- 38 os cuboideum
- 39 ligamentum tibiofibulare anterius
- 40 ligamentum tibiofibulare posterius
- 41 syndesmosis tibiofibularis
- 42 lig. collaterale med. pars tibiotalaris ant.
- 43 lig. collaterale med. pars tibionavicularis
- 44 lig. collaterale med. pars tibio calcanearis
- 45 lig. collaterale med. pars tibiotalaris post.
- 46 lig. collaterale mediale (deltoideum)
- 47 ligamentum talofibulare anterius
- 48 ligamentum calcaneofibulare
- 49 vena saphena magna
- 50 tendo musculi extensoris hallucis longi
- 51 musculus tibialis posterior
- 52 tendo musculi peronaei longi
- 53 tendo musculi peronaei brevis
- 54 tendo musculi flexoris digitorum longi
- 55 tendo musculi tibialis posterioris
- 56 tendo musculi tibialis anterioris
- 57 tendo musculi extensoris digitorum longi
- 58 tendo calcaneus (Achillis)
- 59 musculus soleus
- 60 musculus extensor hallucis longus
- 61 musculus tibialis anterior
- 62 musculus extensor digitorum longus
- 63 musculus peronaeus brevis
- 64 musculus flexor hallucis longus
- 65 musculus flexor digitorum longus
- 66 vena saphena parva
- 67 musculus extensor digitorum brevis
- 68 musculus extensor hallucis brevis
- 69 musculus abductor hallucis
- 70 musculus flexor hallucis brevis
- 71 musculus adductor hallucis caput obliquum
- 72 musculus abductor digiti minimi
- 73 musculus quadratus plantae
- 74 musculus flexor digitorum brevis
- 75 a. et vv. tibiales posteriores
- 76 a. et vv. dorsales pedis
- 77 a. et v. plantaris lateralis
- 78 a. et v. plantaris medialis
- 79 a. et v. fibularis

P

A

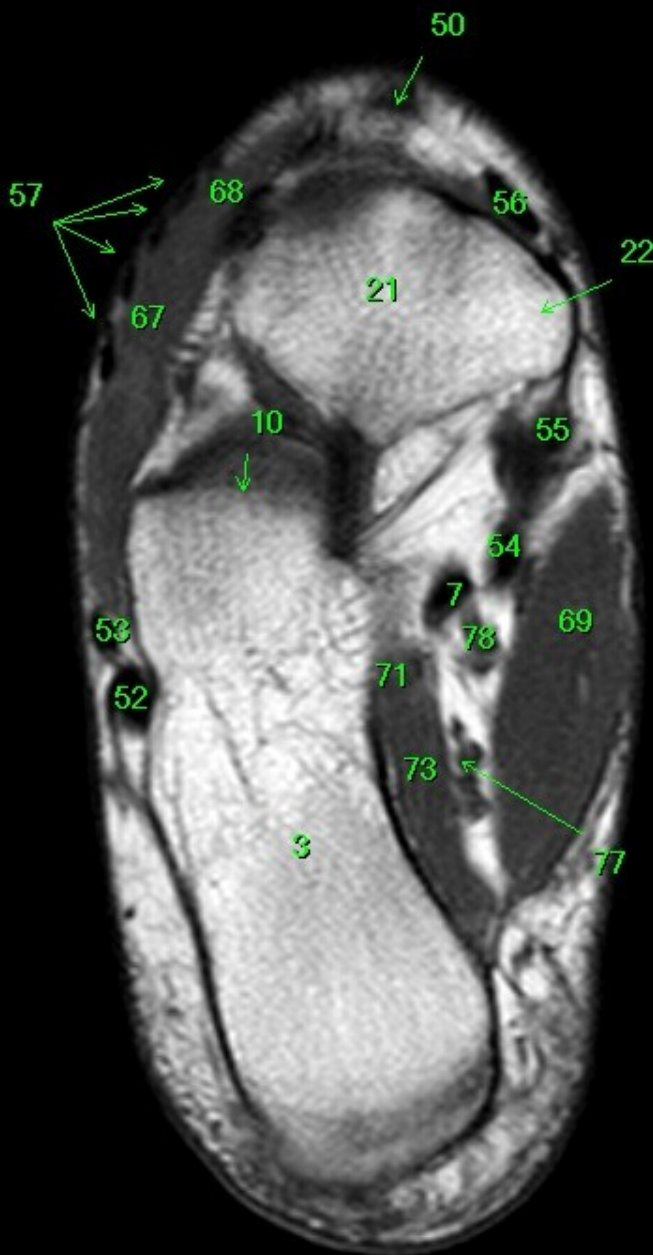
R



P

- 1 tibia
- 2 fibula
- 3 calcaneus
- 4 tuber calcanei
- 5 sustentaculum tali
- 6 ligamentum calcaneocuboideum plantare
- 7 tendo musculi flexoris hallucis longi
- 8 processus medialis tuberis calcanei
- 9 processus lateralis tuberis calcanei
- 10 facies articularis cuboidea
- 11 facies articularis talaris anterior
- 12 facies articularis talaris media
- 13 facies articularis talaris posterior
- 14 talus
- 15 trochlea tali
- 16 collum tali
- 17 caput tali
- 18 processus posterior tali
- 19 processus lateralis tali
- 20 ligamentum talocalcaneare interosseum
- 21 os naviculare
- 22 tuberositas ossis navicularis
- 23 os cuneiforme mediale
- 24 os cuneiforme intermedium
- 25 os cuneiforme laterale
- 26 os metatarsale I
- 27 os metatarsale II
- 28 os metatarsale III
- 29 os metatarsale IV
- 30 os metatarsale V
- 31 malleolus medialis
- 32 incisura fibularis
- 33 sulcus malleolaris
- 34 malleolus lateralis
- 35 fossa malleoli lateralis
- 36 ligamentum talofibulare posterius
- 37 sulcus malleoli lateralis
- 38 os cuboideum
- 39 ligamentum tibiofibulare anterius
- 40 ligamentum tibiofibulare posterius
- 41 syndesmosis tibiofibularis
- 42 lig. collaterale med. pars tibiotalaris ant.
- 43 lig. collaterale med. pars tibionavicularis
- 44 lig. collaterale med. pars tibio calcanearis
- 45 lig. collaterale med. pars tibiotalaris post.
- 46 lig. collaterale mediale (deltoideum)
- 47 ligamentum talofibulare anterius
- 48 ligamentum calcaneofibulare
- 49 vena saphena magna
- 50 tendo musculi extensoris hallucis longi
- 51 musculus tibialis posterior
- 52 tendo musculi peronaei longi
- 53 tendo musculi peronaei brevis
- 54 tendo musculi flexoris digitorum longi
- 55 tendo musculi tibialis posterioris
- 56 tendo musculi tibialis anterioris
- 57 tendo musculi extensoris digitorum longi
- 58 tendo calcaneus (Achillis)
- 59 musculus soleus
- 60 musculus extensor hallucis longus
- 61 musculus tibialis anterior
- 62 musculus extensor digitorum longus
- 63 musculus peronaeus brevis
- 64 musculus flexor hallucis longus
- 65 musculus flexor digitorum longus
- 66 vena saphena parva
- 67 musculus extensor digitorum brevis
- 68 musculus extensor hallucis brevis
- 69 musculus abductor hallucis
- 70 musculus flexor hallucis brevis
- 71 musculus adductor hallucis caput obliquum
- 72 musculus abductor digiti minimi
- 73 musculus quadratus plantae
- 74 musculus flexor digitorum brevis
- 75 a. et vv. tibiales posteriores
- 76 a. et vv. dorsales pedis
- 77 a. et v. plantaris lateralis
- 78 a. et v. plantaris medialis
- 79 a. et v. fibularis

A

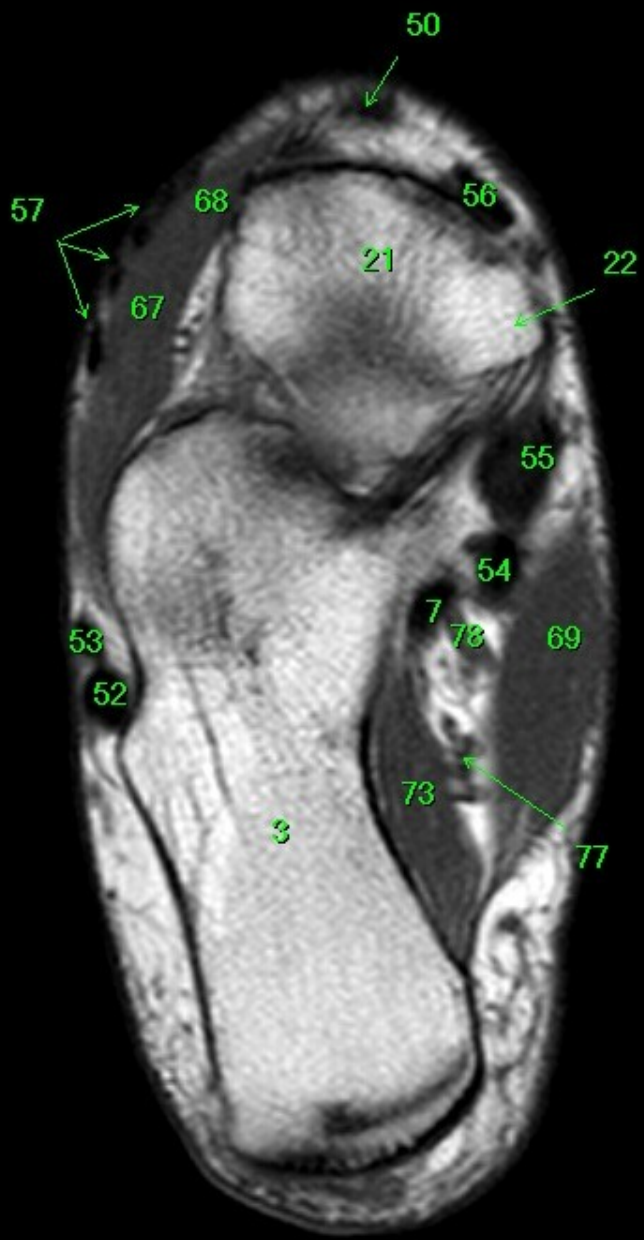


- 1 tibia
- 2 fibula
- 3 calcaneus
- 4 tuber calcanei
- 5 sustentaculum tali
- 6 ligamentum calcaneocuboideum plantare
- 7 tendo musculi flexoris hallucis longi
- 8 processus medialis tuberis calcanei
- 9 processus lateralis tuberis calcanei
- 10 facies articularis cuboidea
- 11 facies articularis talaris anterior
- 12 facies articularis talaris media
- 13 facies articularis talaris posterior
- 14 talus
- 15 trochlea tali
- 16 collum tali
- 17 caput tali
- 18 processus posterior tali
- 19 processus lateralis tali
- 20 ligamentum talocalcaneare interosseum
- 21 os naviculare
- 22 tuberositas ossis navicularis
- 23 os cuneiforme mediale
- 24 os cuneiforme intermedium
- 25 os cuneiforme laterale
- 26 os metatarsale I
- 27 os metatarsale II
- 28 os metatarsale III
- 29 os metatarsale IV
- 30 os metatarsale V
- 31 malleolus medialis
- 32 incisura fibularis
- 33 sulcus malleolaris
- 34 malleolus lateralis
- 35 fossa malleoli lateralis
- 36 ligamentum talofibulare posterius
- 37 sulcus malleoli lateralis
- 38 os cuboideum
- 39 ligamentum tibiofibulare anterius
- 40 ligamentum tibiofibulare posterius
- 41 syndesmosis tibiofibularis
- 42 lig. collaterale med. pars tibiotalaris ant.
- 43 lig. collaterale med. pars tibionavicularis
- 44 lig. collaterale med. pars tibio calcanearis
- 45 lig. collaterale med. pars tibiotalaris post.
- 46 lig. collaterale mediale (deltoideum)
- 47 ligamentum talofibulare anterius
- 48 ligamentum calcaneofibulare
- 49 vena saphena magna
- 50 tendo musculi extensoris hallucis longi
- 51 musculus tibialis posterior
- 52 tendo musculi peronaei longi
- 53 tendo musculi peronaei brevis
- 54 tendo musculi flexoris digitorum longi
- 55 tendo musculi tibialis posterioris
- 56 tendo musculi tibialis anterioris
- 57 tendo musculi extensoris digitorum longi
- 58 tendo calcaneus (Achillis)
- 59 musculus soleus
- 60 musculus extensor hallucis longus
- 61 musculus tibialis anterior
- 62 musculus extensor digitorum longus
- 63 musculus peronaeus brevis
- 64 musculus flexor hallucis longus
- 65 musculus flexor digitorum longus
- 66 vena saphena parva
- 67 musculus extensor digitorum brevis
- 68 musculus extensor hallucis brevis
- 69 musculus abductor hallucis
- 70 musculus flexor hallucis brevis
- 71 musculus adductor hallucis caput obliquum
- 72 musculus abductor digiti minimi
- 73 musculus quadratus plantae
- 74 musculus flexor digitorum brevis
- 75 a. et vv. tibiales posteriores
- 76 a. et vv. dorsales pedis
- 77 a. et v. plantaris lateralis
- 78 a. et v. plantaris medialis
- 79 a. et v. fibularis

R

P

A

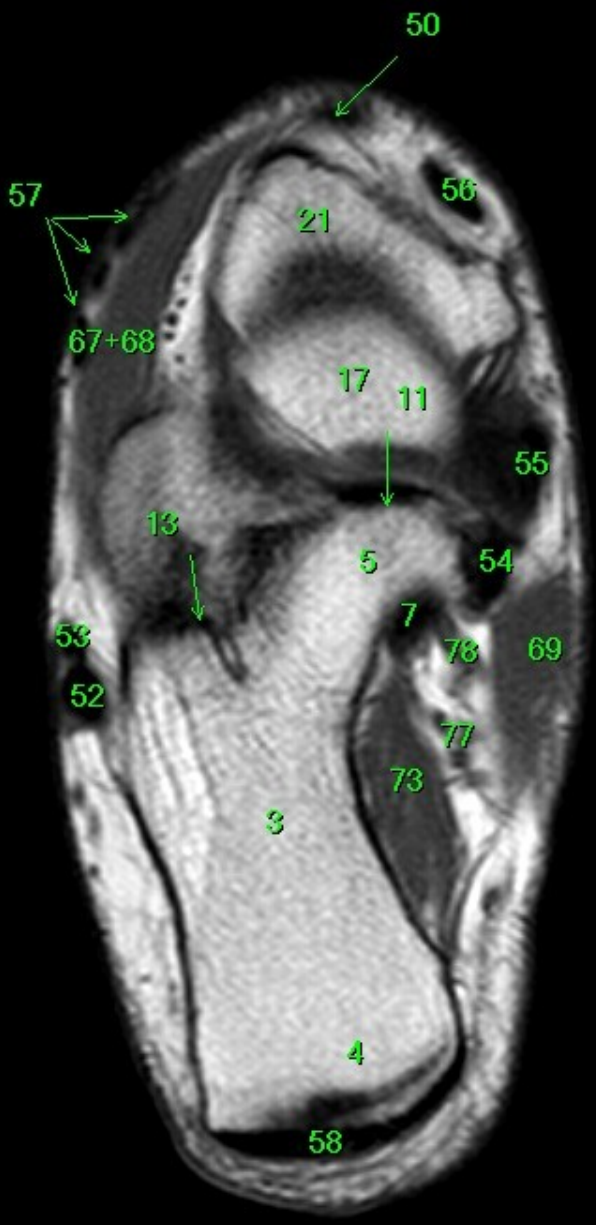


- 1 tibia
- 2 fibula
- 3 calcaneus
- 4 tuber calcanei
- 5 sustentaculum tali
- 6 ligamentum calcaneocuboideum plantare
- 7 tendo musculi flexoris hallucis longi
- 8 processus medialis tuberis calcanei
- 9 processus lateralis tuberis calcanei
- 10 facies articularis cuboidea
- 11 facies articularis talaris anterior
- 12 facies articularis talaris media
- 13 facies articularis talaris posterior
- 14 talus
- 15 trochlea tali
- 16 collum tali
- 17 caput tali
- 18 processus posterior tali
- 19 processus lateralis tali
- 20 ligamentum talocalcaneare interosseum
- 21 os naviculare
- 22 tuberositas ossis navicularis
- 23 os cuneiforme mediale
- 24 os cuneiforme intermedium
- 25 os cuneiforme laterale
- 26 os metatarsale I
- 27 os metatarsale II
- 28 os metatarsale III
- 29 os metatarsale IV
- 30 os metatarsale V
- 31 malleolus medialis
- 32 incisura fibularis
- 33 sulcus malleolaris
- 34 malleolus lateralis
- 35 fossa malleoli lateralis
- 36 ligamentum talofibulare posterius
- 37 sulcus malleoli lateralis
- 38 os cuboideum
- 39 ligamentum tibiofibulare anterius
- 40 ligamentum tibiofibulare posterius
- 41 syndesmosis tibiofibularis
- 42 lig. collaterale med. pars tibiotalaris ant.
- 43 lig. collaterale med. pars tibionavicularis
- 44 lig. collaterale med. pars tibioalcanearis
- 45 lig. collaterale med. pars tibiotalaris post.
- 46 lig. collaterale mediale (deltoideum)
- 47 ligamentum talofibulare anterius
- 48 ligamentum calcaneofibulare
- 49 vena saphena magna
- 50 tendo musculi extensoris hallucis longi
- 51 musculus tibialis posterior
- 52 tendo musculi peronaei longi
- 53 tendo musculi peronaei brevis
- 54 tendo musculi flexoris digitorum longi
- 55 tendo musculi tibialis posterioris
- 56 tendo musculi tibialis anterioris
- 57 tendo musculi extensoris digitorum longi
- 58 tendo calcaneus (Achillis)
- 59 musculus soleus
- 60 musculus extensor hallucis longus
- 61 musculus tibialis anterior
- 62 musculus extensor digitorum longus
- 63 musculus peronaeus brevis
- 64 musculus flexor hallucis longus
- 65 musculus flexor digitorum longus
- 66 vena saphena parva
- 67 musculus extensor digitorum brevis
- 68 musculus extensor hallucis brevis
- 69 musculus abductor hallucis
- 70 musculus flexor hallucis brevis
- 71 musculus adductor hallucis caput obliquum
- 72 musculus abductor digiti minimi
- 73 musculus quadratus plantae
- 74 musculus flexor digitorum brevis
- 75 a. et vv. tibiales posteriores
- 76 a. et vv. dorsales pedis
- 77 a. et v. plantaris lateralis
- 78 a. et v. plantaris medialis
- 79 a. et v. fibularis

P

A

FN Brno Bohunice
32Y F



- 1 tibia
- 2 fibula
- 3 calcaneus
- 4 tuber calcanei
- 5 sustentaculum tali
- 6 ligamentum calcaneocuboideum plantare
- 7 tendo musculi flexoris hallucis longi
- 8 processus medialis tuberis calcanei
- 9 processus lateralis tuberis calcanei
- 10 facies articularis cuboidea
- 11 facies articularis talaris anterior
- 12 facies articularis talaris media
- 13 facies articularis talaris posterior
- 14 talus
- 15 trochlea tali
- 16 collum tali
- 17 caput tali
- 18 processus posterior tali
- 19 processus lateralis tali
- 20 ligamentum talocalcaneare interosseum
- 21 os naviculare
- 22 tuberositas ossis navicularis
- 23 os cuneiforme mediale
- 24 os cuneiforme intermedium
- 25 os cuneiforme laterale
- 26 os metatarsale I
- 27 os metatarsale II
- 28 os metatarsale III
- 29 os metatarsale IV
- 30 os metatarsale V
- 31 malleolus medialis
- 32 incisura fibularis
- 33 sulcus malleolaris
- 34 malleolus lateralis
- 35 fossa malleoli lateralis
- 36 ligamentum talofibulare posterius
- 37 sulcus malleoli lateralis
- 38 os cuboideum
- 39 ligamentum tibiofibulare anterius
- 40 ligamentum tibiofibulare posterius
- 41 syndesmosis tibiofibularis
- 42 lig. collaterale med. pars tibiotalaris ant.
- 43 lig. collaterale med. pars tibionavicularis
- 44 lig. collaterale med. pars tibio calcanearis
- 45 lig. collaterale med. pars tibiotalaris post.
- 46 lig. collaterale mediale (deltoideum)
- 47 ligamentum talofibulare anterius
- 48 ligamentum calcaneofibulare
- 49 vena saphena magna
- 50 tendo musculi extensoris hallucis longi
- 51 musculus tibialis posterior
- 52 tendo musculi peronaei longi
- 53 tendo musculi peronaei brevis
- 54 tendo musculi flexoris digitorum longi
- 55 tendo musculi tibialis posterioris
- 56 tendo musculi tibialis anterioris
- 57 tendo musculi extensoris digitorum longi
- 58 tendo calcaneus (Achillis)
- 59 musculus soleus
- 60 musculus extensor hallucis longus
- 61 musculus tibialis anterior
- 62 musculus extensor digitorum longus
- 63 musculus peronaeus brevis
- 64 musculus flexor hallucis longus
- 65 musculus flexor digitorum longus
- 66 vena saphena parva
- 67 musculus extensor digitorum brevis
- 68 musculus extensor hallucis brevis
- 69 musculus abductor hallucis
- 70 musculus flexor hallucis brevis
- 71 musculus adductor hallucis caput obliquum
- 72 musculus abductor digiti minimi
- 73 musculus quadratus plantae
- 74 musculus flexor digitorum brevis
- 75 a. et vv. tibiales posteriores
- 76 a. et vv. dorsales pedis
- 77 a. et v. plantaris lateralis
- 78 a. et v. plantaris medialis
- 79 a. et v. fibularis

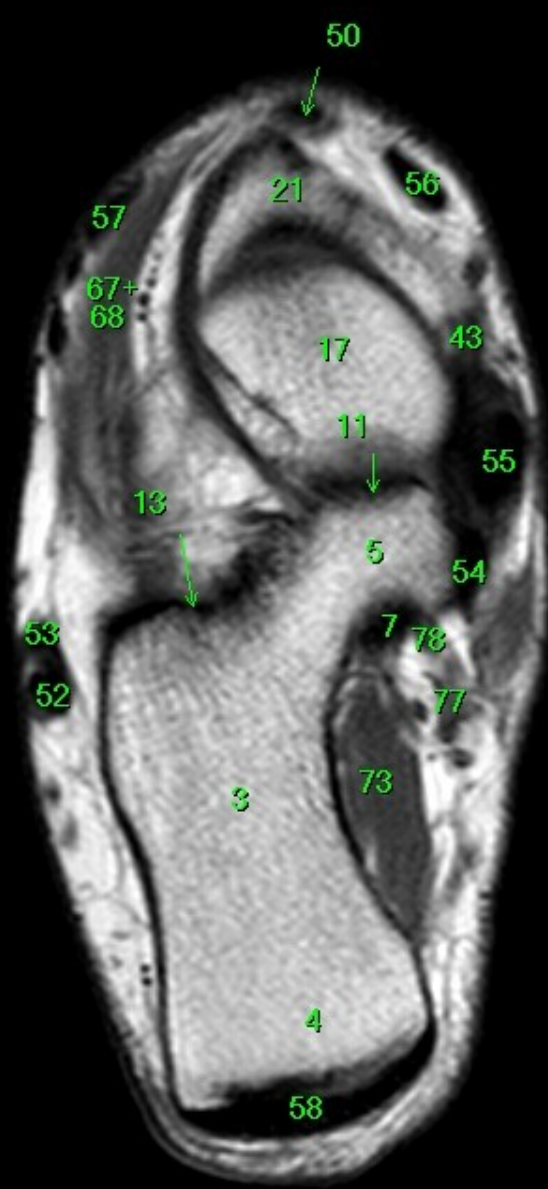
R

L

P

A

FN Brno Bohunice
32Y F



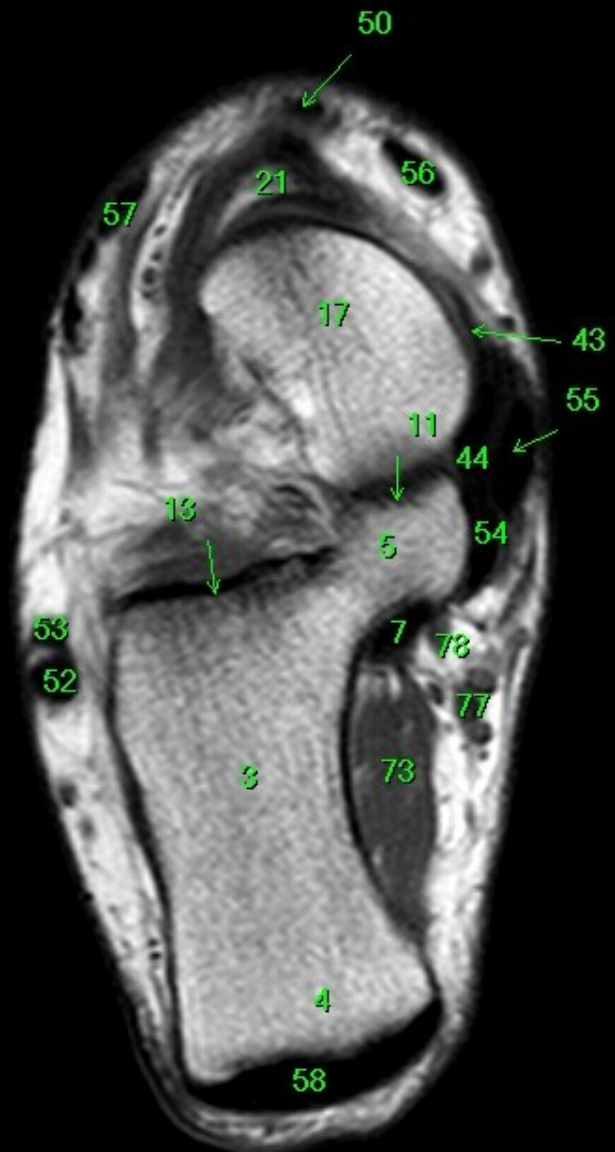- 1 tibia
- 2 fibula
- 3 calcaneus
- 4 tuber calcanei
- 5 sustentaculum tali
- 6 ligamentum calcaneocuboideum plantare
- 7 tendo musculi flexoris hallucis longi
- 8 processus medialis tuberis calcanei
- 9 processus lateralis tuberis calcanei
- 10 facies articularis cuboidea
- 11 facies articularis talaris anterior
- 12 facies articularis talaris media
- 13 facies articularis talaris posterior
- 14 talus
- 15 trochlea tali
- 16 collum tali
- 17 caput tali
- 18 processus posterior tali
- 19 processus lateralis tali
- 20 ligamentum talocalcaneare interosseum
- 21 os naviculare
- 22 tuberositas ossis navicularis
- 23 os cuneiforme mediale
- 24 os cuneiforme intermedium
- 25 os cuneiforme laterale
- 26 os metatarsale I
- 27 os metatarsale II
- 28 os metatarsale III
- 29 os metatarsale IV
- 30 os metatarsale V
- 31 malleolus medialis
- 32 incisura fibularis
- 33 sulcus malleolaris
- 34 malleolus lateralis
- 35 fossa malleoli lateralis
- 36 ligamentum talofibulare posterius
- 37 sulcus malleoli lateralis
- 38 os cuboideum
- 39 ligamentum tibiofibulare anterius
- 40 ligamentum tibiofibulare posterius
- 41 syndesmosis tibiofibularis
- 42 lig. collaterale med. pars tibiotalaris ant.
- 43 lig. collaterale med. pars tibionavicularis
- 44 lig. collaterale med. pars tibio calcanearis
- 45 lig. collaterale med. pars tibiotalaris post.
- 46 lig. collaterale mediale (deltoideum)
- 47 ligamentum talofibulare anterius
- 48 ligamentum calcaneofibulare
- 49 vena saphena magna
- 50 tendo musculi extensoris hallucis longi
- 52 tendo musculi peronaei longi
- 53 tendo musculi peronaei brevis
- 54 tendo musculi flexoris digitorum longi
- 55 tendo musculi tibialis posterioris
- 56 tendo musculi tibialis anterioris
- 57 tendo musculi extensoris digitorum longi
- 58 tendo calcaneus (Achillis)
- 59 musculus soleus
- 60 musculus extensor hallucis longus
- 61 musculus tibialis anterior
- 62 musculus extensor digitorum longus
- 63 musculus peronaeus brevis
- 64 musculus flexor hallucis longus
- 65 musculus flexor digitorum longus
- 66 vena saphena parva
- 67 musculus extensor digitorum brevis
- 68 musculus extensor hallucis brevis
- 69 musculus abductor hallucis
- 70 musculus flexor hallucis brevis
- 71 musculus adductor hallucis caput obliquum
- 72 musculus abductor digiti minimi
- 73 musculus quadratus plantae
- 74 musculus flexor digitorum brevis
- 75 a. et vv. tibiales posteriores
- 76 a. et vv. dorsales pedis
- 77 a. et v. plantaris lateralis
- 78 a. et v. plantaris medialis
- 79 a. et v. fibularis

R

P

A

FN Brno Bohunice
32Y F



- 1 tibia
- 2 fibula
- 3 calcaneus
- 4 tuber calcanei
- 5 sustentaculum tali
- 6 ligamentum calcaneocuboideum plantare
- 7 tendo musculi flexoris hallucis longi
- 8 processus medialis tuberis calcanei
- 9 processus lateralis tuberis calcanei
- 10 facies articularis cuboidea
- 11 facies articularis talaris anterior
- 12 facies articularis talaris media
- 13 facies articularis talaris posterior
- 14 talus
- 15 trochlea tali
- 16 collum tali
- 17 caput tali
- 18 processus posterior tali
- 19 processus lateralis tali
- 20 ligamentum talocalcaneare interosseum
- 21 os naviculare
- 22 tuberositas ossis navicularis
- 23 os cuneiforme mediale
- 24 os cuneiforme intermedium
- 25 os cuneiforme laterale
- 26 os metatarsale I
- 27 os metatarsale II
- 28 os metatarsale III
- 29 os metatarsale IV
- 30 os metatarsale V
- 31 malleolus medialis
- 32 incisura fibularis
- 33 sulcus malleolaris
- 34 malleolus lateralis
- 35 fossa malleoli lateralis
- 36 ligamentum talofibulare posterius
- 37 sulcus malleoli lateralis
- 38 os cuboideum
- 39 ligamentum tibiofibulare anterius
- 40 ligamentum tibiofibulare posterius
- 41 syndesmosis tibiofibularis
- 42 lig. collaterale med. pars tibiotalaris ant.
- 43 lig. collaterale med. pars tibionavicularis
- 44 lig. collaterale med. pars tibio calcanearis
- 45 lig. collaterale med. pars tibiotalaris post.
- 46 lig. collaterale mediale (deltoideum)
- 47 ligamentum talofibulare anterius
- 48 ligamentum calcaneofibulare
- 49 vena saphena magna
- 50 tendo musculi extensoris hallucis longi
- 51 musculus tibialis posterior
- 52 tendo musculi peronaei longi
- 53 tendo musculi peronaei brevis
- 54 tendo musculi flexoris digitorum longi
- 55 tendo musculi tibialis posterioris
- 56 tendo musculi tibialis anterioris
- 57 tendo musculi extensoris digitorum longi
- 58 tendo calcaneus (Achillis)
- 59 musculus soleus
- 60 musculus extensor hallucis longus
- 61 musculus tibialis anterior
- 62 musculus extensor digitorum longus
- 63 musculus peronaeus brevis
- 64 musculus flexor hallucis longus
- 65 musculus flexor digitorum longus
- 66 vena saphena parva
- 67 musculus extensor digitorum brevis
- 68 musculus extensor hallucis brevis
- 69 musculus abductor hallucis
- 70 musculus flexor hallucis brevis
- 71 musculus adductor hallucis caput obliquum
- 72 musculus abductor digiti minimi
- 73 musculus quadratus plantae
- 74 musculus flexor digitorum brevis
- 75 a. et vv. tibiales posteriores
- 76 a. et vv. dorsales pedis
- 77 a. et v. plantaris lateralis
- 78 a. et v. plantaris medialis
- 79 a. et v. fibularis

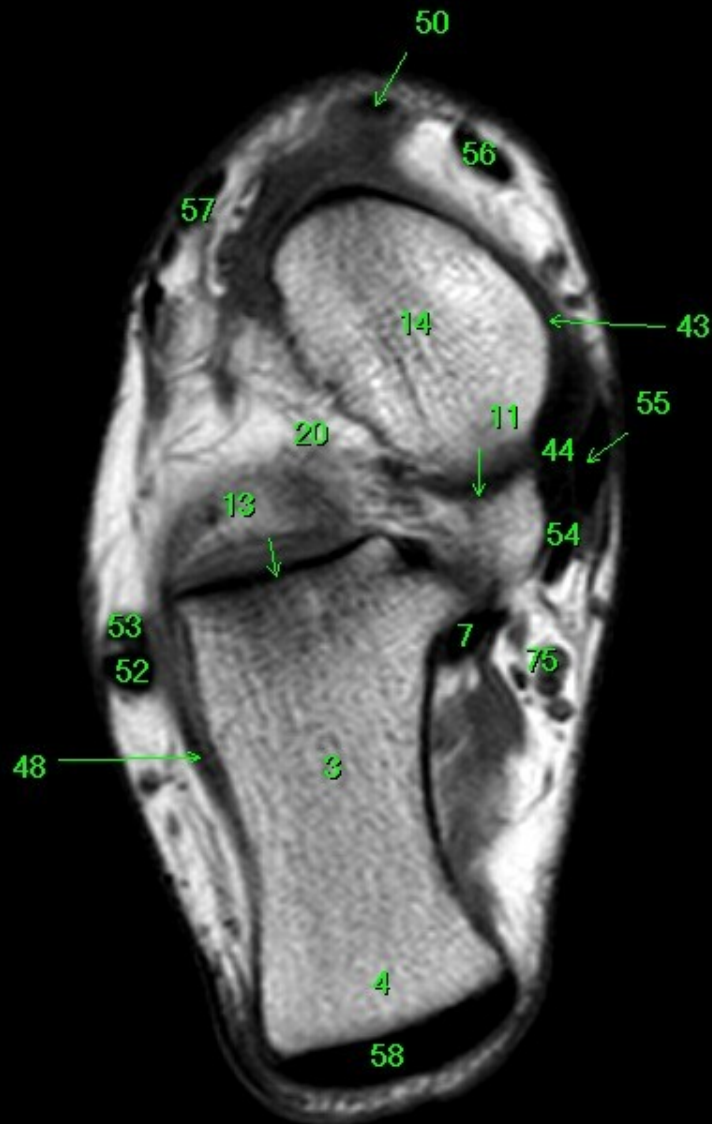R

L

P

A

FN Brno Bohunice
32Y F



- 1 tibia
- 2 fibula
- 3 calcaneus
- 4 tuber calcanei
- 5 sustentaculum tali
- 6 ligamentum calcaneocuboideum plantare
- 7 tendo musculi flexoris hallucis longi
- 8 processus medialis tuberis calcanei
- 9 processus lateralis tuberis calcanei
- 10 facies articularis cuboidea
- 11 facies articularis talaris anterior
- 12 facies articularis talaris media
- 13 facies articularis talaris posterior
- 14 talus
- 15 trochlea tali
- 16 collum tali
- 17 caput tali
- 18 processus posterior tali
- 19 processus lateralis tali
- 20 ligamentum talocalcaneare interosseum
- 21 os naviculare
- 22 tuberositas ossis navicularis
- 23 os cuneiforme mediale
- 24 os cuneiforme intermedium
- 25 os cuneiforme laterale
- 26 os metatarsale I
- 27 os metatarsale II
- 28 os metatarsale III
- 29 os metatarsale IV
- 30 os metatarsale V
- 31 malleolus medialis
- 32 incisura fibularis
- 33 sulcus malleolaris
- 34 malleolus lateralis
- 35 fossa malleoli lateralis
- 36 ligamentum talofibulare posterius
- 37 sulcus malleoli lateralis
- 38 os cuboideum
- 39 ligamentum tibiofibulare anterius
- 40 ligamentum tibiofibulare posterius
- 41 syndesmosis tibiofibularis
- 42 lig. collaterale med. pars tibiotalaris ant.
- 43 lig. collaterale med. pars tibionavicularis
- 44 lig. collaterale med. pars tibio calcanearis
- 45 lig. collaterale med. pars tibiotalaris post.
- 46 lig. collaterale mediale (deltoideum)
- 47 ligamentum talofibulare anterius
- 48 ligamentum calcaneofibulare
- 49 vena saphena magna
- 50 tendo musculi extensoris hallucis longi
- 51 musculus tibialis posterior
- 52 tendo musculi peronaei longi
- 53 tendo musculi peronaei brevis
- 54 tendo musculi flexoris digitorum longi
- 55 tendo musculi tibialis posterioris
- 56 tendo musculi tibialis anterioris
- 57 tendo musculi extensoris digitorum longi
- 58 tendo calcaneus (Achillis)
- 59 musculus soleus
- 60 musculus extensor hallucis longus
- 61 musculus tibialis anterior
- 62 musculus extensor digitorum longus
- 63 musculus peronaeus brevis
- 64 musculus flexor hallucis longus
- 65 musculus flexor digitorum longus
- 66 vena saphena parva
- 67 musculus extensor digitorum brevis
- 68 musculus extensor hallucis brevis
- 69 musculus abductor hallucis
- 70 musculus flexor hallucis brevis
- 71 musculus adductor hallucis caput obliquum
- 72 musculus abductor digiti minimi
- 73 musculus quadratus plantae
- 74 musculus flexor digitorum brevis
- 75 a. et vv. tibiales posteriores
- 76 a. et vv. dorsales pedis
- 77 a. et v. plantaris lateralis
- 78 a. et v. plantaris medialis
- 79 a. et v. fibularis

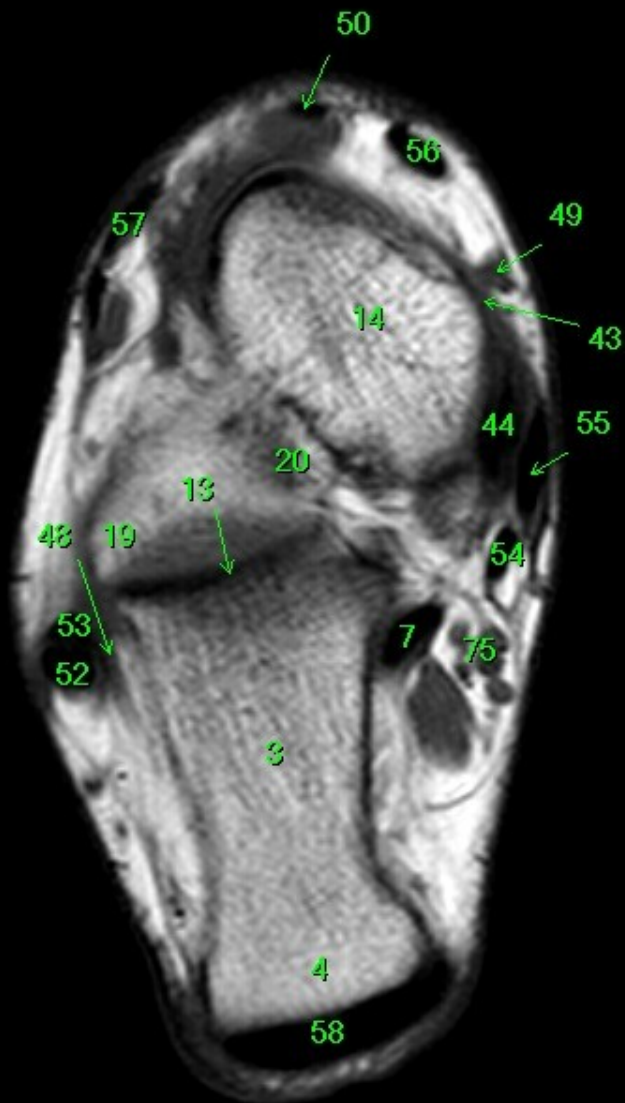
R

L

P

A

FN Brno Bohunice
32Y F



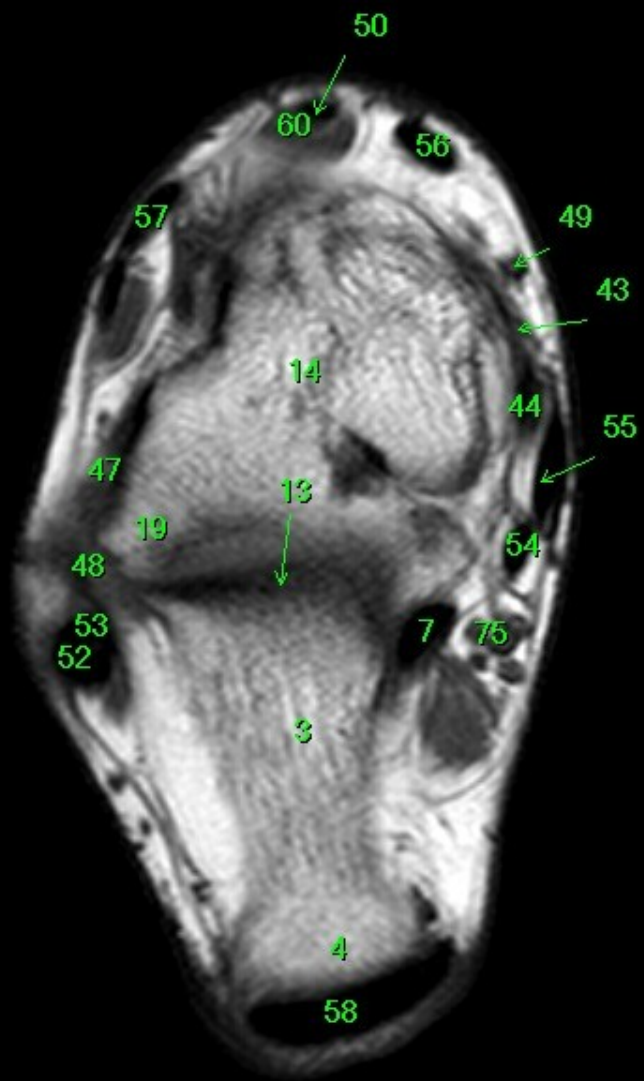
- 1 tibia
- 2 fibula
- 3 calcaneus
- 4 tuber calcanei
- 5 sustentaculum tali
- 6 ligamentum calcaneocuboideum plantare
- 7 tendo musculi flexoris hallucis longi
- 8 processus medialis tuberis calcanei
- 9 processus lateralis tuberis calcanei
- 10 facies articularis cuboidea
- 11 facies articularis talaris anterior
- 12 facies articularis talaris media
- 13 facies articularis talaris posterior
- 14 talus
- 15 trochlea tali
- 16 collum tali
- 17 caput tali
- 18 processus posterior tali
- 19 processus lateralis tali
- 20 ligamentum talocalcaneare interosseum
- 21 os naviculare
- 22 tuberositas ossis navicularis
- 23 os cuneiforme mediale
- 24 os cuneiforme intermedium
- 25 os cuneiforme laterale
- 26 os metatarsale I
- 27 os metatarsale II
- 28 os metatarsale III
- 29 os metatarsale IV
- 30 os metatarsale V
- 31 malleolus medialis
- 32 incisura fibularis
- 33 sulcus malleolaris
- 34 malleolus lateralis
- 35 fossa malleoli lateralis
- 36 ligamentum talofibulare posterius
- 37 sulcus malleoli lateralis
- 38 os cuboideum
- 39 ligamentum tibiofibulare anterius
- 40 ligamentum tibiofibulare posterius
- 41 syndesmosis tibiofibularis
- 42 lig. collaterale med. pars tibiotalaris ant.
- 43 lig. collaterale med. pars tibionavicularis
- 44 lig. collaterale med. pars tibioalcanearis
- 45 lig. collaterale med. pars tibiotalaris post.
- 46 lig. collaterale mediale (deltoideum)
- 47 ligamentum talofibulare anterius
- 48 ligamentum calcaneofibulare
- 49 vena saphena magna
- 50 tendo musculi extensoris hallucis longi
- 51 musculus tibialis posterior
- 52 tendo musculi peronaei longi
- 53 tendo musculi peronaei brevis
- 54 tendo musculi flexoris digitorum longi
- 55 tendo musculi tibialis posterioris
- 56 tendo musculi tibialis anterioris
- 57 tendo musculi extensoris digitorum longi
- 58 tendo calcaneus (Achillis)
- 59 musculus soleus
- 60 musculus extensor hallucis longus
- 61 musculus tibialis anterior
- 62 musculus extensor digitorum longus
- 63 musculus peronaeus brevis
- 64 musculus flexor hallucis longus
- 65 musculus flexor digitorum longus
- 66 vena saphena parva
- 67 musculus extensor digitorum brevis
- 68 musculus extensor hallucis brevis
- 69 musculus abductor hallucis
- 70 musculus flexor hallucis brevis
- 71 musculus adductor hallucis caput obliquum
- 72 musculus abductor digiti minimi
- 73 musculus quadratus plantae
- 74 musculus flexor digitorum brevis
- 75 a. et vv. tibiales posteriores
- 76 a. et vv. dorsales pedis
- 77 a. et v. plantaris lateralis
- 78 a. et v. plantaris medialis
- 79 a. et v. fibularis

P

A

FN Brno Bohunice
32Y F

R



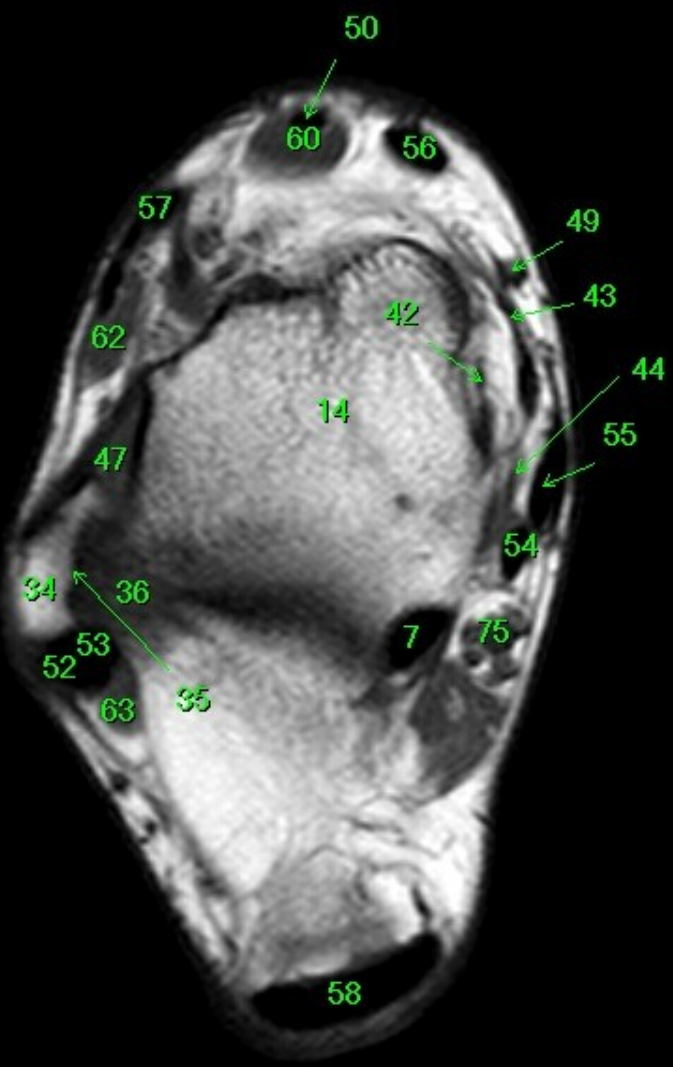
P

- 1 tibia
- 2 fibula
- 3 calcaneus
- 4 tuber calcanei
- 5 sustentaculum tali
- 6 ligamentum calcaneocuboideum plantare
- 7 tendo musculi flexoris hallucis longi
- 8 processus medialis tuberis calcanei
- 9 processus lateralis tuberis calcanei
- 10 facies articularis cuboidea
- 11 facies articularis talaris anterior
- 12 facies articularis talaris media
- 13 facies articularis talaris posterior
- 14 talus
- 15 trochlea tali
- 16 collum tali
- 17 caput tali
- 18 processus posterior tali
- 19 processus lateralis tali
- 20 ligamentum talocalcaneare interosseum
- 21 os naviculare
- 22 tuberositas ossis navicularis
- 23 os cuneiforme mediale
- 24 os cuneiforme intermedium
- 25 os cuneiforme laterale
- 26 os metatarsale I
- 27 os metatarsale II
- 28 os metatarsale III
- 29 os metatarsale IV
- 30 os metatarsale V
- 31 malleolus medialis
- 32 incisura fibularis
- 33 sulcus malleolaris
- 34 malleolus lateralis
- 35 fossa malleoli lateralis
- 36 ligamentum talofibulare posterius
- 37 sulcus malleoli lateralis
- 38 os cuboideum
- 39 ligamentum tibiofibulare anterius
- 40 ligamentum tibiofibulare posterius
- 41 syndesmosis tibiofibularis
- 42 lig. collaterale med. pars tibiotalaris ant.
- 43 lig. collaterale med. pars tibionavicularis
- 44 lig. collaterale med. pars tibioalcanearis
- 45 lig. collaterale med. pars tibiotalaris post.
- 46 lig. collaterale mediale (deltoideum)
- 47 ligamentum talofibulare anterius
- 48 ligamentum calcaneofibulare
- 49 vena saphena magna
- 50 tendo musculi extensoris hallucis longi
- 51 musculus tibialis posterior
- 52 tendo musculi peronaei longi
- 53 tendo musculi peronaei brevis
- 54 tendo musculi flexoris digitorum longi
- 55 tendo musculi tibialis posterioris
- 56 tendo musculi tibialis anterioris
- 57 tendo musculi extensoris digitorum longi
- 58 tendo calcaneus (Achillis)
- 59 musculus soleus
- 60 musculus extensor hallucis longus
- 61 musculus tibialis anterior
- 62 musculus extensor digitorum longus
- 63 musculus peronaeus brevis
- 64 musculus flexor hallucis longus
- 65 musculus flexor digitorum longus
- 66 vena saphena parva
- 67 musculus extensor digitorum brevis
- 68 musculus extensor hallucis brevis
- 69 musculus abductor hallucis
- 70 musculus flexor hallucis brevis
- 71 musculus adductor hallucis caput obliquum
- 72 musculus abductor digiti minimi
- 73 musculus quadratus plantae
- 74 musculus flexor digitorum brevis
- 75 a. et vv. tibiales posteriores
- 76 a. et vv. dorsales pedis
- 77 a. et v. plantaris lateralis
- 78 a. et v. plantaris medialis
- 79 a. et v. fibularis

A

FN Brno Bohunce
32Y F

R



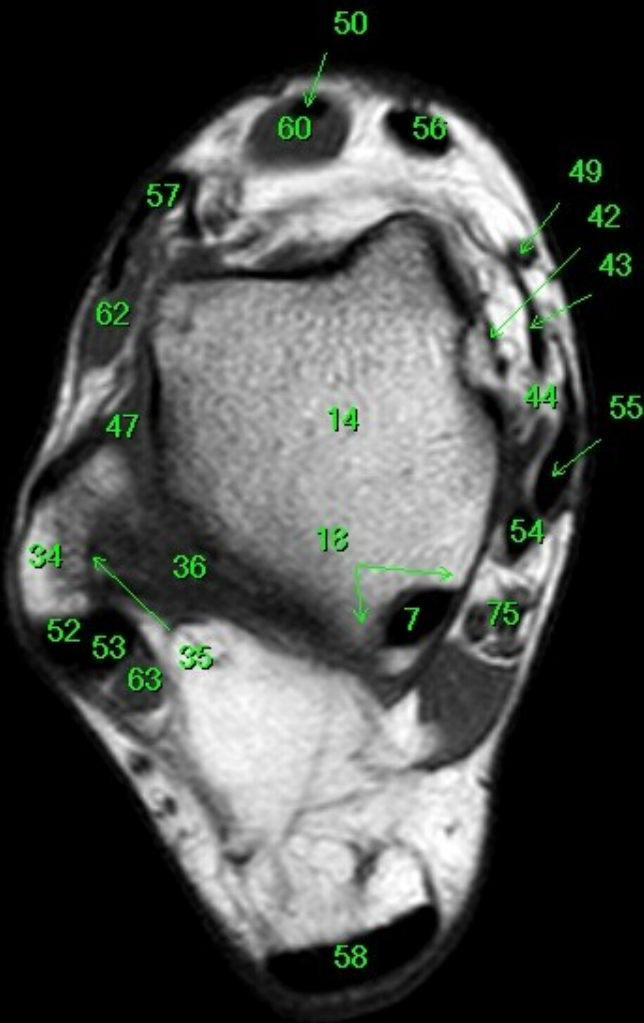
- 1 tibia
- 2 fibula
- 3 calcaneus
- 4 tuber calcanei
- 5 sustentaculum tali
- 6 ligamentum calcaneocuboideum plantare
- 7 tendo musculi flexoris hallucis longi
- 8 processus medialis tuberis calcanei
- 9 processus lateralis tuberis calcanei
- 10 facies articularis cuboidea
- 11 facies articularis talaris anterior
- 12 facies articularis talaris media
- 13 facies articularis talaris posterior
- 14 talus
- 15 trochlea tali
- 16 collum tali
- 17 caput tali
- 18 processus posterior tali
- 19 processus lateralis tali
- 20 ligamentum talocalcaneare interosseum
- 21 os naviculare
- 22 tuberositas ossis navicularis
- 23 os cuneiforme mediale
- 24 os cuneiforme intermedium
- 25 os cuneiforme laterale
- 26 os metatarsale I
- 27 os metatarsale II
- 28 os metatarsale III
- 29 os metatarsale IV
- 30 os metatarsale V
- 31 malleolus medialis
- 32 incisura fibularis
- 33 sulcus malleolaris
- 34 malleolus lateralis
- 35 fossa malleoli lateralis
- 36 ligamentum talofibulare posterius
- 37 sulcus malleoli lateralis
- 38 os cuboideum
- 39 ligamentum tibiofibulare anterius
- 40 ligamentum tibiofibulare posterius
- 41 syndesmosis tibiofibularis
- 42 lig. collaterale med. pars tibiotalaris ant.
- 43 lig. collaterale med. pars tibionavicularis
- 44 lig. collaterale med. pars tibio calcanearis
- 45 lig. collaterale med. pars tibiotalaris post.
- 46 lig. collaterale mediale (deltoideum)
- 47 ligamentum talofibulare anterius
- 48 ligamentum calcaneofibulare
- 49 vena saphena magna
- 50 tendo musculi extensoris hallucis longi
- 51 musculus tibialis posterior
- 52 tendo musculi peronaei longi
- 53 tendo musculi peronaei brevis
- 54 tendo musculi flexoris digitorum longi
- 55 tendo musculi tibialis posterioris
- 56 tendo musculi tibialis anterioris
- 57 tendo musculi extensoris digitorum longi
- 58 tendo calcaneus (Achillis)
- 59 musculus soleus
- 60 musculus extensor hallucis longus
- 61 musculus tibialis anterior
- 62 musculus extensor digitorum longus
- 63 musculus peronaeus brevis
- 64 musculus flexor hallucis longus
- 65 musculus flexor digitorum longus
- 66 vena saphena parva
- 67 musculus extensor digitorum brevis
- 68 musculus extensor hallucis brevis
- 69 musculus abductor hallucis
- 70 musculus flexor hallucis brevis
- 71 musculus adductor hallucis caput obliquum
- 72 musculus abductor digiti minimi
- 73 musculus quadratus plantae
- 74 musculus flexor digitorum brevis
- 75 a. et vv. tibiales posteriores
- 76 a. et vv. dorsales pedis
- 77 a. et v. plantaris lateralis
- 78 a. et v. plantaris medialis
- 79 a. et v. fibularis

P

A

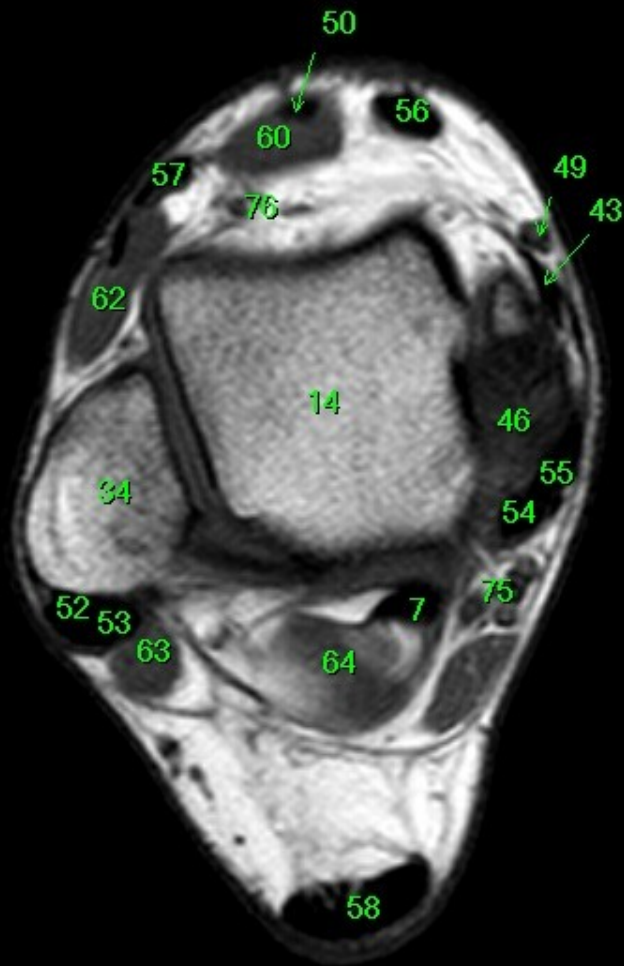
FN Brno Bohunice
32Y F

R

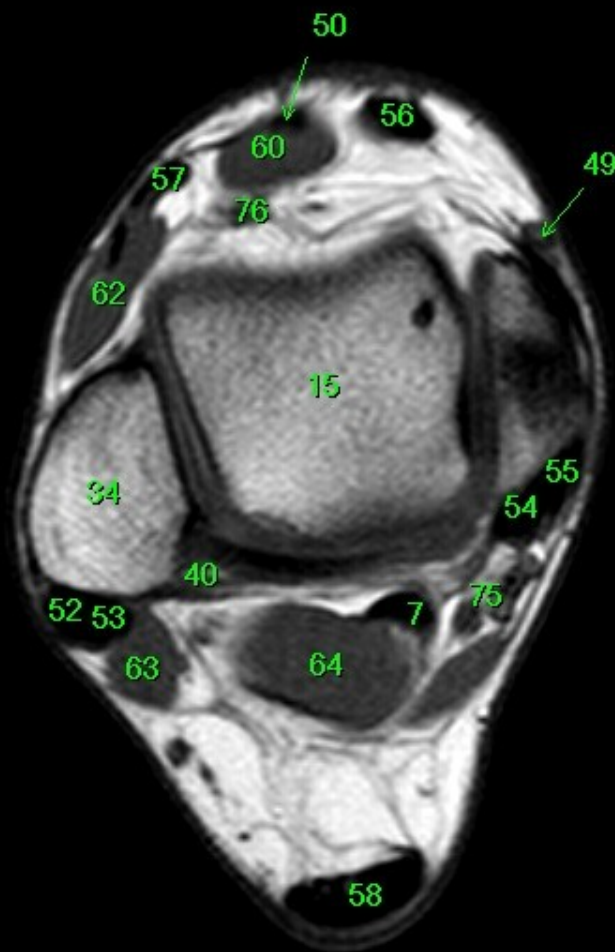


- 1 tibia
- 2 fibula
- 3 calcaneus
- 4 tuber calcanei
- 5 sustentaculum tali
- 6 ligamentum calcaneocuboideum plantare
- 7 tendo musculi flexoris hallucis longi
- 8 processus medialis tuberis calcanei
- 9 processus lateralis tuberis calcanei
- 10 facies articularis cuboidea
- 11 facies articularis talaris anterior
- 12 facies articularis talaris media
- 13 facies articularis talaris posterior
- 14 talus
- 15 trochlea tali
- 16 collum tali
- 17 caput tali
- 18 processus posterior tali
- 19 processus lateralis tali
- 20 ligamentum talocalcaneare interosseum
- 21 os naviculare
- 22 tuberositas ossis navicularis
- 23 os cuneiforme mediale
- 24 os cuneiforme intermedium
- 25 os cuneiforme laterale
- 26 os metatarsale I
- 27 os metatarsale II
- 28 os metatarsale III
- 29 os metatarsale IV
- 30 os metatarsale V
- 31 malleolus medialis
- 32 incisura fibularis
- 33 sulcus malleolaris
- 34 malleolus lateralis
- 35 fossa malleoli lateralis
- 36 ligamentum talofibulare posterius
- 37 sulcus malleoli lateralis
- 38 os cuboideum
- 39 ligamentum tibiofibulare anterius
- 40 ligamentum tibiofibulare posterius
- 41 syndesmosis tibiofibularis
- 42 lig. collaterale med. pars tibiotalaris ant.
- 43 lig. collaterale med. pars tibionavicularis
- 44 lig. collaterale med. pars tibioalcanearis
- 45 lig. collaterale med. pars tibiotalaris post.
- 46 lig. collaterale mediale (deltoideum)
- 47 ligamentum talofibulare anterius
- 48 ligamentum calcaneofibulare
- 49 vena saphena magna
- 50 tendo musculi extensoris hallucis longi
- 51 musculus tibialis posterior
- 52 tendo musculi peronaei longi
- 53 tendo musculi peronaei brevis
- 54 tendo musculi flexoris digitorum longi
- 55 tendo musculi tibialis posterioris
- 56 tendo musculi tibialis anterioris
- 57 tendo musculi extensoris digitorum longi
- 58 tendo calcaneus (Achillis)
- 59 musculus soleus
- 60 musculus extensor hallucis longus
- 61 musculus tibialis anterior
- 62 musculus extensor digitorum longus
- 63 musculus peronaeus brevis
- 64 musculus flexor hallucis longus
- 65 musculus flexor digitorum longus
- 66 vena saphena parva
- 67 musculus extensor digitorum brevis
- 68 musculus extensor hallucis brevis
- 69 musculus abductor hallucis
- 70 musculus flexor hallucis brevis
- 71 musculus adductor hallucis caput obliquum
- 72 musculus abductor digiti minimi
- 73 musculus quadratus plantae
- 74 musculus flexor digitorum brevis
- 75 a. et vv. tibiales posteriores
- 76 a. et vv. dorsales pedis
- 77 a. et v. plantaris lateralis
- 78 a. et v. plantaris medialis
- 79 a. et v. fibularis

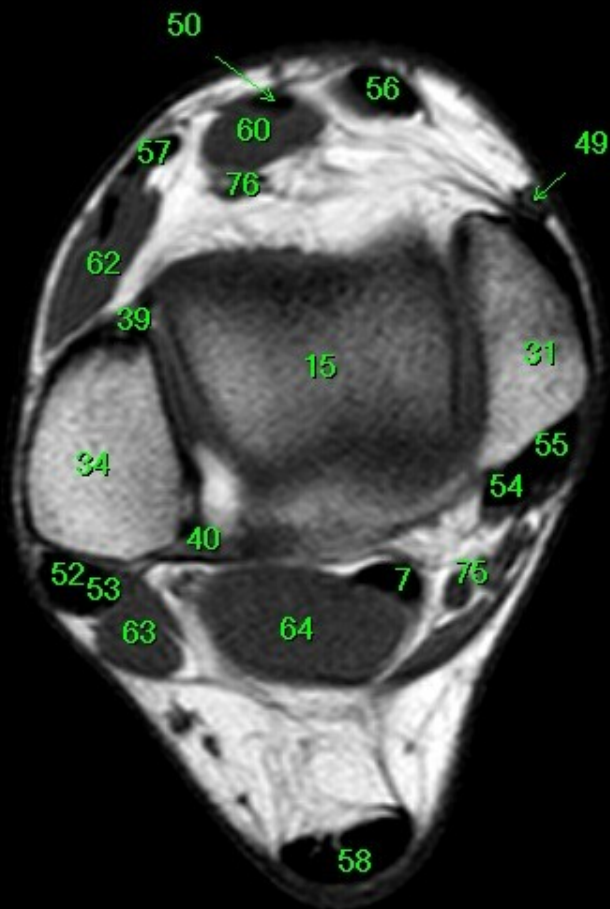
P



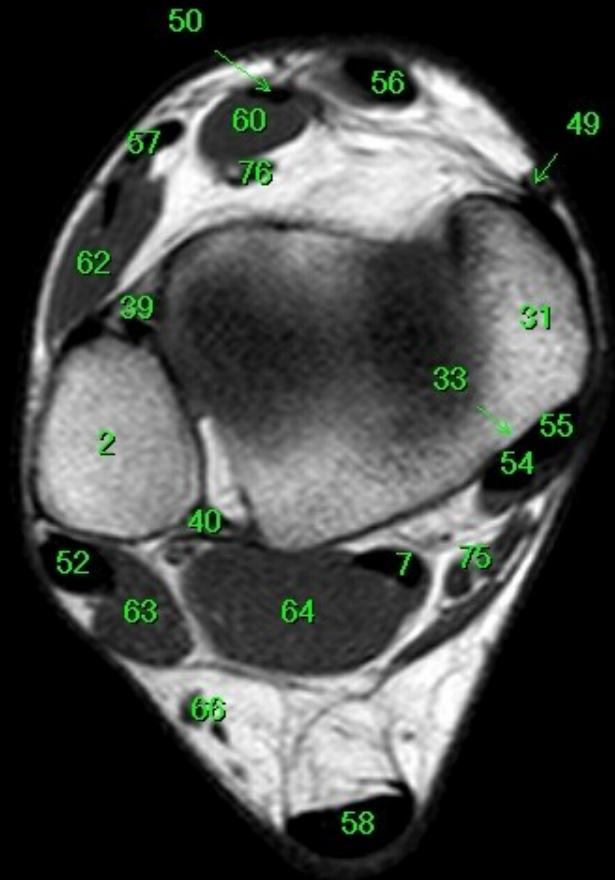
- 1 tibia
- 2 fibula
- 3 calcaneus
- 4 tuber calcanei
- 5 sustentaculum tali
- 6 ligamentum calcaneocuboideum plantare
- 7 tendo musculi flexoris hallucis longi
- 8 processus medialis tuberis calcanei
- 9 processus lateralis tuberis calcanei
- 10 facies articularis cuboidea
- 11 facies articularis talaris anterior
- 12 facies articularis talaris media
- 13 facies articularis talaris posterior
- 14 talus
- 15 trochlea tali
- 16 collum tali
- 17 caput tali
- 18 processus posterior tali
- 19 processus lateralis tali
- 20 ligamentum talocalcaneare interosseum
- 21 os naviculare
- 22 tuberositas ossis navicularis
- 23 os cuneiforme mediale
- 24 os cuneiforme intermedium
- 25 os cuneiforme laterale
- 26 os metatarsale I
- 27 os metatarsale II
- 28 os metatarsale III
- 29 os metatarsale IV
- 30 os metatarsale V
- 31 malleolus medialis
- 32 incisura fibularis
- 33 sulcus malleolaris
- 34 malleolus lateralis
- 35 fossa malleoli lateralis
- 36 ligamentum talofibulare posterius
- 37 sulcus malleoli lateralis
- 38 os cuboideum
- 39 ligamentum tibiofibulare anterius
- 40 ligamentum tibiofibulare posterius
- 41 syndesmosis tibiofibularis
- 42 lig. collaterale med. pars tibiotalaris ant.
- 43 lig. collaterale med. pars tibionavicularis
- 44 lig. collaterale med. pars tibioalcanearis
- 45 lig. collaterale med. pars tibiotalaris post.
- 46 lig. collaterale mediale (deltoideum)
- 47 ligamentum talofibulare anterius
- 48 ligamentum calcaneofibulare
- 49 vena saphena magna
- 50 tendo musculi extensoris hallucis longi
- 51 musculus tibialis posterior
- 52 tendo musculi peronaei longi
- 53 tendo musculi peronaei brevis
- 54 tendo musculi flexoris digitorum longi
- 55 tendo musculi tibialis posterioris
- 56 tendo musculi tibialis anterioris
- 57 tendo musculi extensoris digitorum longi
- 58 tendo calcaneus (Achillis)
- 59 musculus soleus
- 60 musculus extensor hallucis longus
- 61 musculus tibialis anterior
- 62 musculus extensor digitorum longus
- 63 musculus peronaeus brevis
- 64 musculus flexor hallucis longus
- 65 musculus flexor digitorum longus
- 66 vena saphena parva
- 67 musculus extensor digitorum brevis
- 68 musculus extensor hallucis brevis
- 69 musculus abductor hallucis
- 70 musculus flexor hallucis brevis
- 71 musculus adductor hallucis caput obliquum
- 72 musculus abductor digiti minimi
- 73 musculus quadratus plantae
- 74 musculus flexor digitorum brevis
- 75 a. et vv. tibiales posteriores
- 76 a. et vv. dorsales pedis
- 77 a. et v. plantaris lateralis
- 78 a. et v. plantaris medialis
- 79 a. et v. fibularis



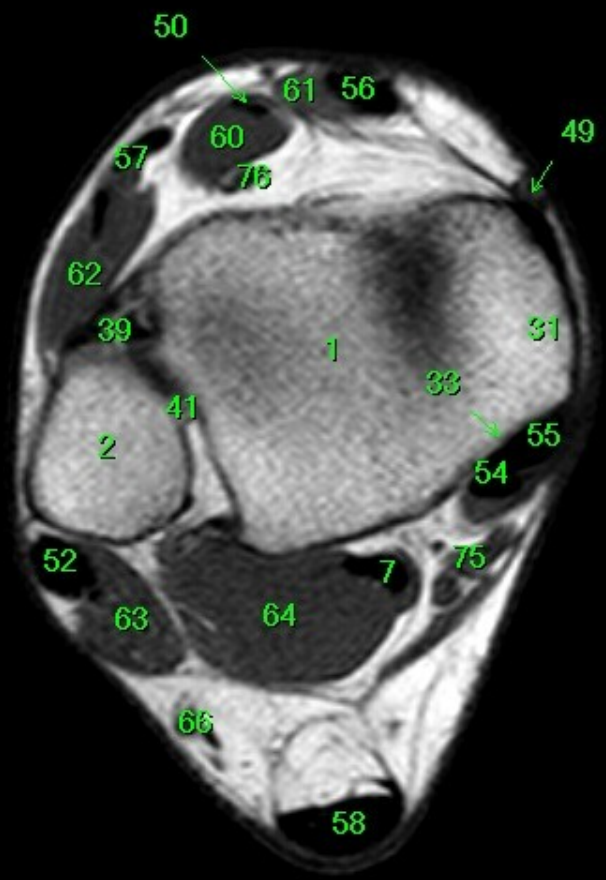
- 1 tibia
- 2 fibula
- 3 calcaneus
- 4 tuber calcanei
- 5 sustentaculum tali
- 6 ligamentum calcaneocuboideum plantare
- 7 tendo musculi flexoris hallucis longi
- 8 processus medialis tuberis calcanei
- 9 processus lateralis tuberis calcanei
- 10 facies articularis cuboidea
- 11 facies articularis talaris anterior
- 12 facies articularis talaris media
- 13 facies articularis talaris posterior
- 14 talus
- 15 trochlea tali
- 16 collum tali
- 17 caput tali
- 18 processus posterior tali
- 19 processus lateralis tali
- 20 ligamentum talocalcaneare interosseum
- 21 os naviculare
- 22 tuberositas ossis navicularis
- 23 os cuneiforme mediale
- 24 os cuneiforme intermedium
- 25 os cuneiforme laterale
- 26 os metatarsale I
- 27 os metatarsale II
- 28 os metatarsale III
- 29 os metatarsale IV
- 30 os metatarsale V
- 31 malleolus medialis
- 32 incisura fibularis
- 33 sulcus malleolaris
- 34 malleolus lateralis
- 35 fossa malleoli lateralis
- 36 ligamentum talofibulare posterius
- 37 sulcus malleoli lateralis
- 38 os cuboideum
- 39 ligamentum tibiofibulare anterius
- 40 ligamentum tibiofibulare posterius
- 41 syndesmosis tibiofibularis
- 42 lig. collaterale med. pars tibiotalaris ant.
- 43 lig. collaterale med. pars tibionavicularis
- 44 lig. collaterale med. pars tibioalcanearis
- 45 lig. collaterale med. pars tibiotalaris post.
- 46 lig. collaterale mediale (deltoideum)
- 47 ligamentum talofibulare anterius
- 48 ligamentum calcaneofibulare
- 49 vena saphena magna
- 50 tendo musculi extensoris hallucis longi
- 51 musculus tibialis posterior
- 52 tendo musculi peronaei longi
- 53 tendo musculi peronaei brevis
- 54 tendo musculi flexoris digitorum longi
- 55 tendo musculi tibialis posterioris
- 56 tendo musculi tibialis anterioris
- 57 tendo musculi extensoris digitorum longi
- 58 tendo calcaneus (Achillis)
- 59 musculus soleus
- 60 musculus extensor hallucis longus
- 61 musculus tibialis anterior
- 62 musculus extensor digitorum longus
- 63 musculus peronaeus brevis
- 64 musculus flexor hallucis longus
- 65 musculus flexor digitorum longus
- 66 vena saphena parva
- 67 musculus extensor digitorum brevis
- 68 musculus extensor hallucis brevis
- 69 musculus abductor hallucis
- 70 musculus flexor hallucis brevis
- 71 musculus adductor hallucis caput obliquum
- 72 musculus abductor digiti minimi
- 73 musculus quadratus plantae
- 74 musculus flexor digitorum brevis
- 75 a. et vv. tibiales posteriores
- 76 a. et vv. dorsales pedis
- 77 a. et v. plantaris lateralis
- 78 a. et v. plantaris medialis
- 79 a. et v. fibularis



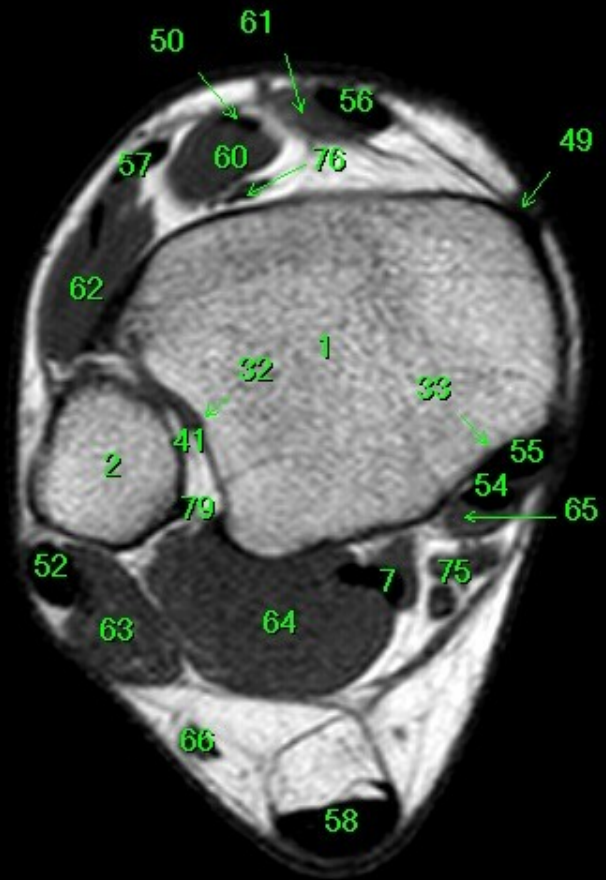
- 1 tibia
- 2 fibula
- 3 calcaneus
- 4 tuber calcanei
- 5 sustentaculum tali
- 6 ligamentum calcaneocuboideum plantare
- 7 tendo musculi flexoris hallucis longi
- 8 processus medialis tuberis calcanei
- 9 processus lateralis tuberis calcanei
- 10 facies articularis cuboidea
- 11 facies articularis talaris anterior
- 12 facies articularis talaris media
- 13 facies articularis talaris posterior
- 14 talus
- 15 trochlea tali
- 16 collum tali
- 17 caput tali
- 18 processus posterior tali
- 19 processus lateralis tali
- 20 ligamentum talocalcaneare interosseum
- 21 os naviculare
- 22 tuberositas ossis navicularis
- 23 os cuneiforme mediale
- 24 os cuneiforme intermedium
- 25 os cuneiforme laterale
- 26 os metatarsale I
- 27 os metatarsale II
- 28 os metatarsale III
- 29 os metatarsale IV
- 30 os metatarsale V
- 31 malleolus medialis
- 32 incisura fibularis
- 33 sulcus malleolaris
- 34 malleolus lateralis
- 35 fossa malleoli lateralis
- 36 ligamentum talofibulare posterius
- 37 sulcus malleoli lateralis
- 38 os cuboideum
- 39 ligamentum tibiofibulare anterius
- 40 ligamentum tibiofibulare posterius
- 41 syndesmosis tibiofibularis
- 42 lig. collaterale med. pars tibiotalaris ant.
- 43 lig. collaterale med. pars tibionavicularis
- 44 lig. collaterale med. pars tibio calcanearis
- 45 lig. collaterale med. pars tibiotalaris post.
- 46 lig. collaterale mediale (deltoideum)
- 47 ligamentum talofibulare anterius
- 48 ligamentum calcaneofibulare
- 49 vena saphena magna
- 50 tendo musculi extensoris hallucis longi
- 51 musculus tibialis posterior
- 52 tendo musculi peronaei longi
- 53 tendo musculi peronaei brevis
- 54 tendo musculi flexoris digitorum longi
- 55 tendo musculi tibialis posterioris
- 56 tendo musculi tibialis anterioris
- 57 tendo musculi extensoris digitorum longi
- 58 tendo calcaneus (Achillis)
- 59 musculus soleus
- 60 musculus extensor hallucis longus
- 61 musculus tibialis anterior
- 62 musculus extensor digitorum longus
- 63 musculus peronaeus brevis
- 64 musculus flexor hallucis longus
- 65 musculus flexor digitorum longus
- 66 vena saphena parva
- 67 musculus extensor digitorum brevis
- 68 musculus extensor hallucis brevis
- 69 musculus abductor hallucis
- 70 musculus flexor hallucis brevis
- 71 musculus adductor hallucis caput obliquum
- 72 musculus abductor digiti minimi
- 73 musculus quadratus plantae
- 74 musculus flexor digitorum brevis
- 75 a. et vv. tibiales posteriores
- 76 a. et vv. dorsales pedis
- 77 a. et v. plantaris lateralis
- 78 a. et v. plantaris medialis
- 79 a. et v. fibularis



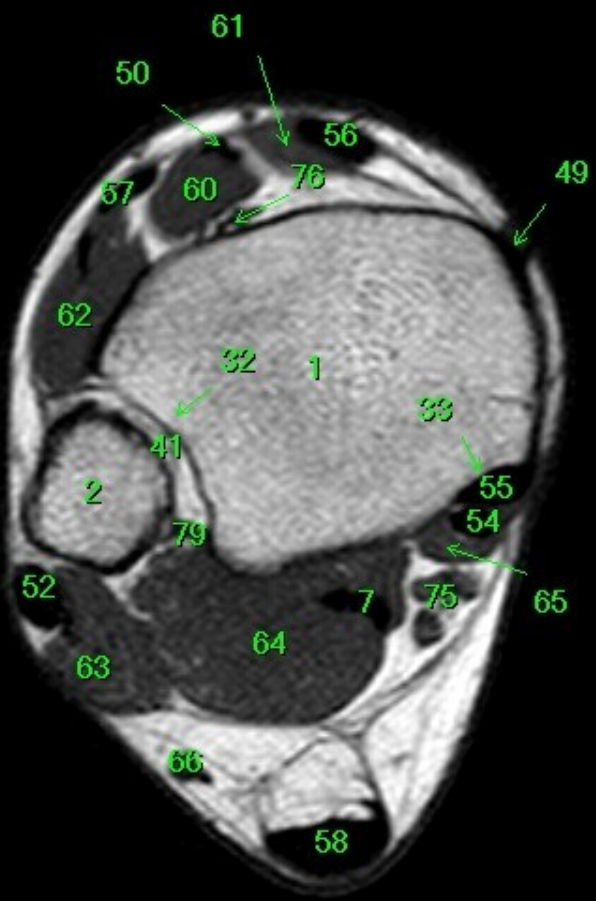
- 1 tibia
- 2 fibula
- 3 calcaneus
- 4 tuber calcanei
- 5 sustentaculum tali
- 6 ligamentum calcaneocuboideum plantare
- 7 tendo musculi flexoris hallucis longi
- 8 processus medialis tuberis calcanei
- 9 processus lateralis tuberis calcanei
- 10 facies articularis cuboidea
- 11 facies articularis talaris anterior
- 12 facies articularis talaris media
- 13 facies articularis talaris posterior
- 14 talus
- 15 trochlea tali
- 16 collum tali
- 17 caput tali
- 18 processus posterior tali
- 19 processus lateralis tali
- 20 ligamentum talocalcaneare interosseum
- 21 os naviculare
- 22 tuberositas ossis navicularis
- 23 os cuneiforme mediale
- 24 os cuneiforme intermedium
- 25 os cuneiforme laterale
- 26 os metatarsale I
- 27 os metatarsale II
- 28 os metatarsale III
- 29 os metatarsale IV
- 30 os metatarsale V
- 31 malleolus medialis
- 32 incisura fibularis
- 33 sulcus malleolaris
- 34 malleolus lateralis
- 35 fossa malleoli lateralis
- 36 ligamentum talofibulare posterius
- 37 sulcus malleoli lateralis
- 38 os cuboideum
- 39 ligamentum tibiofibulare anterius
- 40 ligamentum tibiofibulare posterius
- 41 syndesmosis tibiofibularis
- 42 lig. collaterale med. pars tibiotalaris ant.
- 43 lig. collaterale med. pars tibionavicularis
- 44 lig. collaterale med. pars tibio calcanearis
- 45 lig. collaterale med. pars tibiotalaris post.
- 46 lig. collaterale mediale (deltoideum)
- 47 ligamentum talofibulare anterius
- 48 ligamentum calcaneofibulare
- 49 vena saphena magna
- 50 tendo musculi extensoris hallucis longi
- 51 musculus tibialis posterior
- 52 tendo musculi peronaei longi
- 53 tendo musculi peronaei brevis
- 54 tendo musculi flexoris digitorum longi
- 55 tendo musculi tibialis posterioris
- 56 tendo musculi tibialis anterioris
- 57 tendo musculi extensoris digitorum longi
- 58 tendo calcaneus (Achillis)
- 59 musculus soleus
- 60 musculus extensor hallucis longus
- 61 musculus tibialis anterior
- 62 musculus extensor digitorum longus
- 63 musculus peronaeus brevis
- 64 musculus flexor hallucis longus
- 65 musculus flexor digitorum longus
- 66 vena saphena parva
- 67 musculus extensor digitorum brevis
- 68 musculus extensor hallucis brevis
- 69 musculus abductor hallucis
- 70 musculus flexor hallucis brevis
- 71 musculus adductor hallucis caput obliquum
- 72 musculus abductor digiti minimi
- 73 musculus quadratus plantae
- 74 musculus flexor digitorum brevis
- 75 a. et vv. tibiales posteriores
- 76 a. et vv. dorsales pedis
- 77 a. et v. plantaris lateralis
- 78 a. et v. plantaris medialis
- 79 a. et v. fibularis



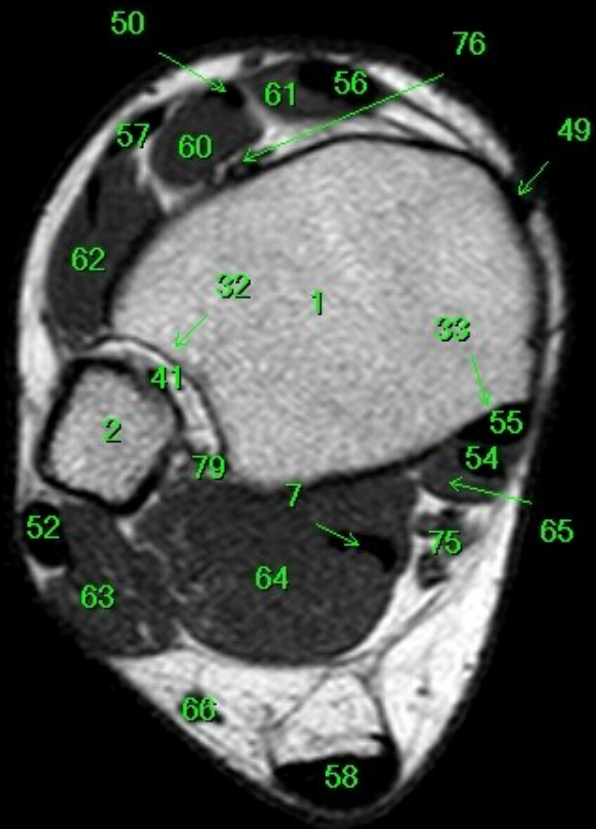- 1 tibia
- 2 fibula
- 3 calcaneus
- 4 tuber calcanei
- 5 sustentaculum tali
- 6 ligamentum calcaneocuboideum plantare
- 7 tendo musculi flexoris hallucis longi
- 8 processus medialis tuberis calcanei
- 9 processus lateralis tuberis calcanei
- 10 facies articularis cuboidea
- 11 facies articularis talaris anterior
- 12 facies articularis talaris media
- 13 facies articularis talaris posterior
- 14 talus
- 15 trochlea tali
- 16 collum tali
- 17 caput tali
- 18 processus posterior tali
- 19 processus lateralis tali
- 20 ligamentum talocalcaneare interosseum
- 21 os naviculare
- 22 tuberositas ossis navicularis
- 23 os cuneiforme mediale
- 24 os cuneiforme intermedium
- 25 os cuneiforme laterale
- 26 os metatarsale I
- 27 os metatarsale II
- 28 os metatarsale III
- 29 os metatarsale IV
- 30 os metatarsale V
- 31 malleolus medialis
- 32 incisura fibularis
- 33 sulcus malleolaris
- 34 malleolus lateralis
- 35 fossa malleoli lateralis
- 36 ligamentum talofibulare posterius
- 37 sulcus malleoli lateralis
- 38 os cuboideum
- 39 ligamentum tibiofibulare anterius
- 40 ligamentum tibiofibulare posterius
- 41 syndesmosis tibiofibularis
- 42 lig. collaterale med. pars tibiotalaris ant.
- 43 lig. collaterale med. pars tibionavicularis
- 44 lig. collaterale med. pars tibioalcanearis
- 45 lig. collaterale med. pars tibiotalaris post.
- 46 lig. collaterale mediale (deltoideum)
- 47 ligamentum talofibulare anterius
- 48 ligamentum calcaneofibulare
- 49 vena saphena magna
- 50 tendo musculi extensoris hallucis longi
- 51 musculus tibialis posterior
- 52 tendo musculi peronaei longi
- 53 tendo musculi peronaei brevis
- 54 tendo musculi flexoris digitorum longi
- 55 tendo musculi tibialis posterioris
- 56 tendo musculi tibialis anterioris
- 57 tendo musculi extensoris digitorum longi
- 58 tendo calcaneus (Achillis)
- 59 musculus soleus
- 60 musculus extensor hallucis longus
- 61 musculus tibialis anterior
- 62 musculus extensor digitorum longus
- 63 musculus peronaeus brevis
- 64 musculus flexor hallucis longus
- 65 musculus flexor digitorum longus
- 66 vena saphena parva
- 67 musculus extensor digitorum brevis
- 68 musculus extensor hallucis brevis
- 69 musculus abductor hallucis
- 70 musculus flexor hallucis brevis
- 71 musculus adductor hallucis caput obliquum
- 72 musculus abductor digiti minimi
- 73 musculus quadratus plantae
- 74 musculus flexor digitorum brevis
- 75 a. et vv. tibiales posteriores
- 76 a. et vv. dorsales pedis
- 77 a. et v. plantaris lateralis
- 78 a. et v. plantaris medialis
- 79 a. et v. fibularis



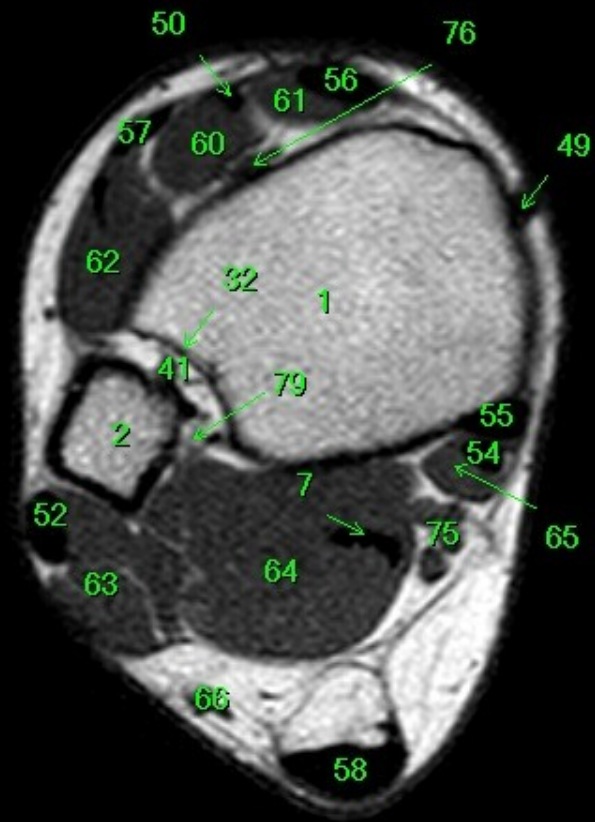
- 1 tibia
- 2 fibula
- 3 calcaneus
- 4 tuber calcanei
- 5 sustentaculum tali
- 6 ligamentum calcaneocuboideum plantare
- 7 tendo musculi flexoris hallucis longi
- 8 processus medialis tuberis calcanei
- 9 processus lateralis tuberis calcanei
- 10 facies articularis cuboidea
- 11 facies articularis talaris anterior
- 12 facies articularis talaris media
- 13 facies articularis talaris posterior
- 14 talus
- 15 trochlea tali
- 16 collum tali
- 17 caput tali
- 18 processus posterior tali
- 19 processus lateralis tali
- 20 ligamentum talocalcaneare interosseum
- 21 os naviculare
- 22 tuberositas ossis navicularis
- 23 os cuneiforme mediale
- 24 os cuneiforme intermedium
- 25 os cuneiforme laterale
- 26 os metatarsale I
- 27 os metatarsale II
- 28 os metatarsale III
- 29 os metatarsale IV
- 30 os metatarsale V
- 31 malleolus medialis
- 32 incisura fibularis
- 33 sulcus malleolaris
- 34 malleolus lateralis
- 35 fossa malleoli lateralis
- 36 ligamentum talofibulare posterius
- 37 sulcus malleoli lateralis
- 38 os cuboideum
- 39 ligamentum tibiofibulare anterius
- 40 ligamentum tibiofibulare posterius
- 41 syndesmosis tibiofibularis
- 42 lig. collaterale med. pars tibiotalaris ant.
- 43 lig. collaterale med. pars tibionavicularis
- 44 lig. collaterale med. pars tibio calcanearis
- 45 lig. collaterale med. pars tibiotalaris post.
- 46 lig. collaterale mediale (deltoideum)
- 47 ligamentum talofibulare anterius
- 48 ligamentum calcaneofibulare
- 49 vena saphena magna
- 50 tendo musculi extensoris hallucis longi
- 51 musculus tibialis posterior
- 52 tendo musculi peronaei longi
- 53 tendo musculi peronaei brevis
- 54 tendo musculi flexoris digitorum longi
- 55 tendo musculi tibialis posterioris
- 56 tendo musculi tibialis anterioris
- 57 tendo musculi extensoris digitorum longi
- 58 tendo calcaneus (Achillis)
- 59 musculus soleus
- 60 musculus extensor hallucis longus
- 61 musculus tibialis anterior
- 62 musculus extensor digitorum longus
- 63 musculus peronaeus brevis
- 64 musculus flexor hallucis longus
- 65 musculus flexor digitorum longus
- 66 vena saphena parva
- 67 musculus extensor digitorum brevis
- 68 musculus extensor hallucis brevis
- 69 musculus abductor hallucis
- 70 musculus flexor hallucis brevis
- 71 musculus adductor hallucis caput obliquum
- 72 musculus abductor digiti minimi
- 73 musculus quadratus plantae
- 74 musculus flexor digitorum brevis
- 75 a. et vv. tibiales posteriores
- 76 a. et vv. dorsales pedis
- 77 a. et v. plantaris lateralis
- 78 a. et v. plantaris medialis
- 79 a. et v. fibularis



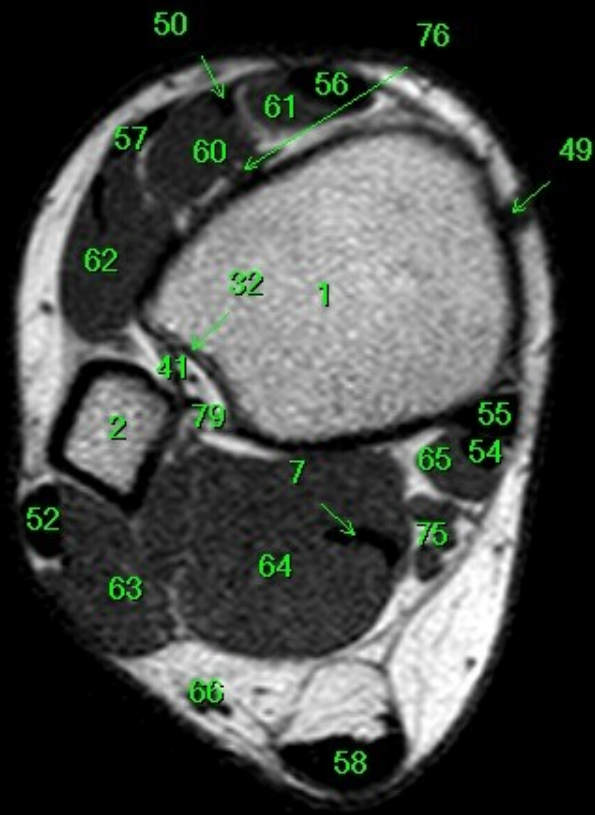
- 1 tibia
- 2 fibula
- 3 calcaneus
- 4 tuber calcanei
- 5 sustentaculum tali
- 6 ligamentum calcaneocuboideum plantare
- 7 tendo musculi flexoris hallucis longi
- 8 processus medialis tuberis calcanei
- 9 processus lateralis tuberis calcanei
- 10 facies articularis cuboidea
- 11 facies articularis talaris anterior
- 12 facies articularis talaris media
- 13 facies articularis talaris posterior
- 14 talus
- 15 trochlea tali
- 16 collum tali
- 17 caput tali
- 18 processus posterior tali
- 19 processus lateralis tali
- 20 ligamentum talocalcaneare interosseum
- 21 os naviculare
- 22 tuberositas ossis navicularis
- 23 os cuneiforme mediale
- 24 os cuneiforme intermedium
- 25 os cuneiforme laterale
- 26 os metatarsale I
- 27 os metatarsale II
- 28 os metatarsale III
- 29 os metatarsale IV
- 30 os metatarsale V
- 31 malleolus medialis
- 32 incisura fibularis
- 33 sulcus malleolaris
- 34 malleolus lateralis
- 35 fossa malleoli lateralis
- 36 ligamentum talofibulare posterius
- 37 sulcus malleoli lateralis
- 38 os cuboideum
- 39 ligamentum tibiofibulare anterius
- 40 ligamentum tibiofibulare posterius
- 41 syndesmosis tibiofibularis
- 42 lig. collaterale med. pars tibiotalaris ant.
- 43 lig. collaterale med. pars tibionavicularis
- 44 lig. collaterale med. pars tibio calcanearis
- 45 lig. collaterale med. pars tibiotalaris post.
- 46 lig. collaterale mediale (deltoideum)
- 47 ligamentum talofibulare anterius
- 48 ligamentum calcaneofibulare
- 49 vena saphena magna
- 50 tendo musculi extensoris hallucis longi
- 51 musculus tibialis posterior
- 52 tendo musculi peronei longi
- 53 tendo musculi peronei brevis
- 54 tendo musculi flexoris digitorum longi
- 55 tendo musculi tibialis posterioris
- 56 tendo musculi tibialis anterioris
- 57 tendo musculi extensoris digitorum longi
- 58 tendo calcaneus (Achillis)
- 59 musculus soleus
- 60 musculus extensor hallucis longus
- 61 musculus tibialis anterior
- 62 musculus extensor digitorum longus
- 63 musculus peroneus brevis
- 64 musculus flexor hallucis longus
- 65 musculus flexor digitorum longus
- 66 vena saphena parva
- 67 musculus extensor digitorum brevis
- 68 musculus extensor hallucis brevis
- 69 musculus abductor hallucis
- 70 musculus flexor hallucis brevis
- 71 musculus adductor hallucis caput obliquum
- 72 musculus abductor digiti minimi
- 73 musculus quadratus plantae
- 74 musculus flexor digitorum brevis
- 75 a. et vv. tibiales posteriores
- 76 a. et vv. dorsales pedis
- 77 a. et v. plantaris lateralis
- 78 a. et v. plantaris medialis
- 79 a. et v. fibularis



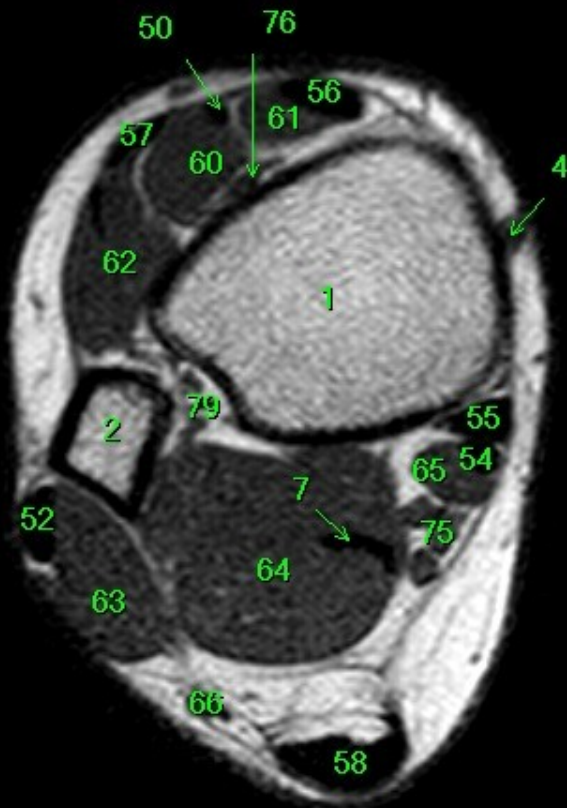
- 1 tibia
- 2 fibula
- 3 calcaneus
- 4 tuber calcanei
- 5 sustentaculum tali
- 6 ligamentum calcaneocuboideum plantare
- 7 tendo musculi flexoris hallucis longi
- 8 processus medialis tuberis calcanei
- 9 processus lateralis tuberis calcanei
- 10 facies articularis cuboidea
- 11 facies articularis talaris anterior
- 12 facies articularis talaris media
- 13 facies articularis talaris posterior
- 14 talus
- 15 trochlea tali
- 16 collum tali
- 17 caput tali
- 18 processus posterior tali
- 19 processus lateralis tali
- 20 ligamentum talocalcaneare interosseum
- 21 os naviculare
- 22 tuberositas ossis navicularis
- 23 os cuneiforme mediale
- 24 os cuneiforme intermedium
- 25 os cuneiforme laterale
- 26 os metatarsale I
- 27 os metatarsale II
- 28 os metatarsale III
- 29 os metatarsale IV
- 30 os metatarsale V
- 31 malleolus medialis
- 32 incisura fibularis
- 33 sulcus malleolaris
- 34 malleolus lateralis
- 35 fossa malleoli lateralis
- 36 ligamentum talofibulare posterius
- 37 sulcus malleoli lateralis
- 38 os cuboideum
- 39 ligamentum tibiofibulare anterius
- 40 ligamentum tibiofibulare posterius
- 41 syndesmosis tibiofibularis
- 42 lig. collaterale med. pars tibiotalaris ant.
- 43 lig. collaterale med. pars tibionavicularis
- 44 lig. collaterale med. pars tibio calcanearis
- 45 lig. collaterale med. pars tibiotalaris post.
- 46 lig. collaterale mediale (deltoideum)
- 47 ligamentum talofibulare anterius
- 48 ligamentum calcaneofibulare
- 49 vena saphena magna
- 50 tendo musculi extensoris hallucis longi
- 51 musculus tibialis posterior
- 52 tendo musculi peronaei longi
- 53 tendo musculi peronaei brevis
- 54 tendo musculi flexoris digitorum longi
- 55 tendo musculi tibialis posterioris
- 56 tendo musculi tibialis anterioris
- 57 tendo musculi extensoris digitorum longi
- 58 tendo calcaneus (Achillis)
- 59 musculus soleus
- 60 musculus extensor hallucis longus
- 61 musculus tibialis anterior
- 62 musculus extensor digitorum longus
- 63 musculus peronaeus brevis
- 64 musculus flexor hallucis longus
- 65 musculus flexor digitorum longus
- 66 vena saphena parva
- 67 musculus extensor digitorum brevis
- 68 musculus extensor hallucis brevis
- 69 musculus abductor hallucis
- 70 musculus flexor hallucis brevis
- 71 musculus adductor hallucis caput obliquum
- 72 musculus abductor digiti minimi
- 73 musculus quadratus plantae
- 74 musculus flexor digitorum brevis
- 75 a. et vv. tibiales posteriores
- 76 a. et vv. dorsales pedis
- 77 a. et v. plantaris lateralis
- 78 a. et v. plantaris medialis
- 79 a. et v. fibularis



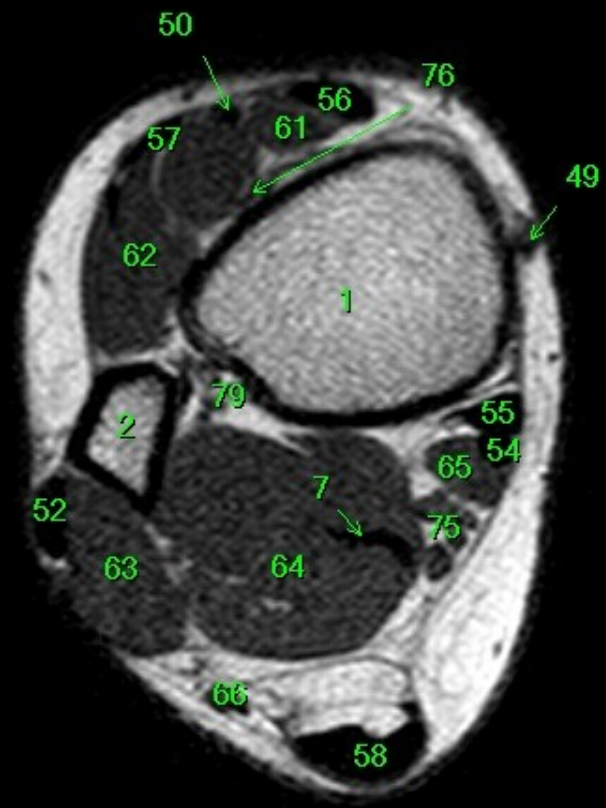
- 1 tibia
- 2 fibula
- 3 calcaneus
- 4 tuber calcanei
- 5 sustentaculum tali
- 6 ligamentum calcaneocuboideum plantare
- 7 tendo musculi flexoris hallucis longi
- 8 processus medialis tuberis calcanei
- 9 processus lateralis tuberis calcanei
- 10 facies articularis cuboidea
- 11 facies articularis talaris anterior
- 12 facies articularis talaris media
- 13 facies articularis talaris posterior
- 14 talus
- 15 trochlea tali
- 16 collum tali
- 17 caput tali
- 18 processus posterior tali
- 19 processus lateralis tali
- 20 ligamentum talocalcaneare interosseum
- 21 os naviculare
- 22 tuberositas ossis navicularis
- 23 os cuneiforme mediale
- 24 os cuneiforme intermedium
- 25 os cuneiforme laterale
- 26 os metatarsale I
- 27 os metatarsale II
- 28 os metatarsale III
- 29 os metatarsale IV
- 30 os metatarsale V
- 31 malleolus medialis
- 32 incisura fibularis
- 33 sulcus malleolaris
- 34 malleolus lateralis
- 35 fossa malleoli lateralis
- 36 ligamentum talofibulare posterius
- 37 sulcus malleoli lateralis
- 38 os cuboideum
- 39 ligamentum tibiofibulare anterius
- 40 ligamentum tibiofibulare posterius
- 41 syndesmosis tibiofibularis
- 42 lig. collaterale med. pars tibiotalaris ant.
- 43 lig. collaterale med. pars tibionavicularis
- 44 lig. collaterale med. pars tibioalcanearis
- 45 lig. collaterale med. pars tibiotalaris post.
- 46 lig. collaterale mediale (deltoideum)
- 47 ligamentum talofibulare anterius
- 48 ligamentum calcaneofibulare
- 49 vena saphena magna
- 50 tendo musculi extensoris hallucis longi
- 51 musculus tibialis posterior
- 52 tendo musculi peronaei longi
- 53 tendo musculi peronaei brevis
- 54 tendo musculi flexoris digitorum longi
- 55 tendo musculi tibialis posterioris
- 56 tendo musculi tibialis anterioris
- 57 tendo musculi extensoris digitorum longi
- 58 tendo calcaneus (Achillis)
- 59 musculus soleus
- 60 musculus extensor hallucis longus
- 61 musculus tibialis anterior
- 62 musculus extensor digitorum longus
- 63 musculus peronaeus brevis
- 64 musculus flexor hallucis longus
- 65 musculus flexor digitorum longus
- 66 vena saphena parva
- 67 musculus extensor digitorum brevis
- 68 musculus extensor hallucis brevis
- 69 musculus abductor hallucis
- 70 musculus flexor hallucis brevis
- 71 musculus adductor hallucis caput obliquum
- 72 musculus abductor digiti minimi
- 73 musculus quadratus plantae
- 74 musculus flexor digitorum brevis
- 75 a. et vv. tibiales posteriores
- 76 a. et vv. dorsales pedis
- 77 a. et v. plantaris lateralis
- 78 a. et v. plantaris medialis
- 79 a. et v. fibularis



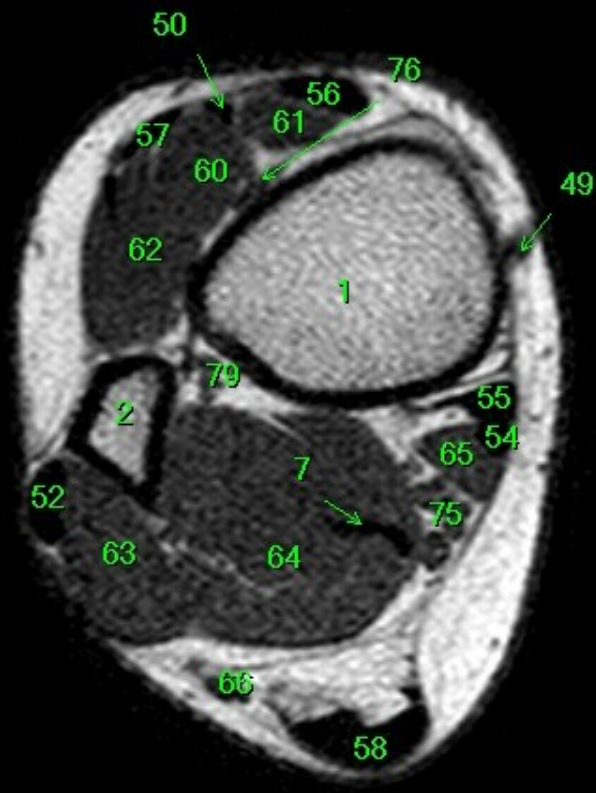
- 1 tibia
- 2 fibula
- 3 calcaneus
- 4 tuber calcanei
- 5 sustentaculum tali
- 6 ligamentum calcaneocuboideum plantare
- 7 tendo musculi flexoris hallucis longi
- 8 processus medialis tuberis calcanei
- 9 processus lateralis tuberis calcanei
- 10 facies articularis cuboidea
- 11 facies articularis talaris anterior
- 12 facies articularis talaris media
- 13 facies articularis talaris posterior
- 14 talus
- 15 trochlea tali
- 16 collum tali
- 17 caput tali
- 18 processus posterior tali
- 19 processus lateralis tali
- 20 ligamentum talocalcaneare interosseum
- 21 os naviculare
- 22 tuberositas ossis navicularis
- 23 os cuneiforme mediale
- 24 os cuneiforme intermedium
- 25 os cuneiforme laterale
- 26 os metatarsale I
- 27 os metatarsale II
- 28 os metatarsale III
- 29 os metatarsale IV
- 30 os metatarsale V
- 31 malleolus medialis
- 32 incisura fibularis
- 33 sulcus malleolaris
- 34 malleolus lateralis
- 35 fossa malleoli lateralis
- 36 ligamentum talofibulare posterius
- 37 sulcus malleoli lateralis
- 38 os cuboideum
- 39 ligamentum tibiofibulare anterius
- 40 ligamentum tibiofibulare posterius
- 41 syndesmosis tibiofibularis
- 42 lig. collaterale med. pars tibiotalaris ant.
- 43 lig. collaterale med. pars tibionavicularis
- 44 lig. collaterale med. pars tibio calcanearis
- 45 lig. collaterale med. pars tibiotalaris post.
- 46 lig. collaterale mediale (deltoideum)
- 47 ligamentum talofibulare anterius
- 48 ligamentum calcaneofibulare
- 49 vena saphena magna
- 50 tendo musculi extensoris hallucis longi
- 51 musculus tibialis posterior
- 52 tendo musculi peronei longi
- 53 tendo musculi peronei brevis
- 54 tendo musculi flexoris digitorum longi
- 55 tendo musculi tibialis posterioris
- 56 tendo musculi tibialis anterioris
- 57 tendo musculi extensoris digitorum longi
- 58 tendo calcaneus (Achillis)
- 59 musculus soleus
- 60 musculus extensor hallucis longus
- 61 musculus tibialis anterior
- 62 musculus extensor digitorum longus
- 63 musculus peroneus brevis
- 64 musculus flexor hallucis longus
- 65 musculus flexor digitorum longus
- 66 vena saphena parva
- 67 musculus extensor digitorum brevis
- 68 musculus extensor hallucis brevis
- 69 musculus abductor hallucis
- 70 musculus flexor hallucis brevis
- 71 musculus adductor hallucis caput obliquum
- 72 musculus abductor digiti minimi
- 73 musculus quadratus plantae
- 74 musculus flexor digitorum brevis
- 75 a. et vv. tibiales posteriores
- 76 a. et vv. dorsales pedis
- 77 a. et v. plantaris lateralis
- 78 a. et v. plantaris medialis
- 79 a. et v. fibularis



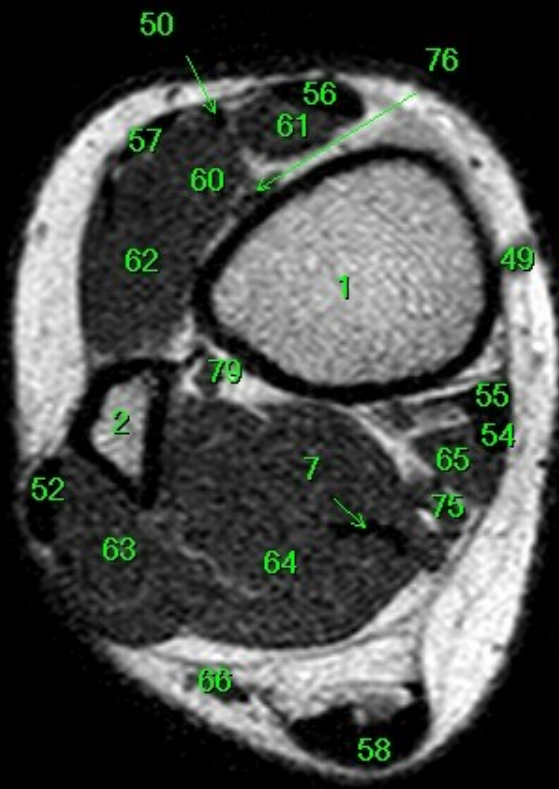
- 1 tibia
- 2 fibula
- 3 calcaneus
- 4 tuber calcanei
- 5 sustentaculum tali
- 6 ligamentum calcaneocuboideum plantare
- 7 tendo musculi flexoris hallucis longi
- 8 processus medialis tuberis calcanei
- 9 processus lateralis tuberis calcanei
- 10 facies articularis cuboidea
- 11 facies articularis talaris anterior
- 12 facies articularis talaris media
- 13 facies articularis talaris posterior
- 14 talus
- 15 trochlea tali
- 16 collum tali
- 17 caput tali
- 18 processus posterior tali
- 19 processus lateralis tali
- 20 ligamentum talocalcaneare interosseum
- 21 os naviculare
- 22 tuberositas ossis navicularis
- 23 os cuneiforme mediale
- 24 os cuneiforme intermedium
- 25 os cuneiforme laterale
- 26 os metatarsale I
- 27 os metatarsale II
- 28 os metatarsale III
- 29 os metatarsale IV
- 30 os metatarsale V
- 31 malleolus medialis
- 32 incisura fibularis
- 33 sulcus malleolaris
- 34 malleolus lateralis
- 35 fossa malleoli lateralis
- 36 ligamentum talofibulare posterius
- 37 sulcus malleoli lateralis
- 38 os cuboideum
- 39 ligamentum tibiofibulare anterius
- 40 ligamentum tibiofibulare posterius
- 41 syndesmosis tibiofibularis
- 42 lig. collaterale med. pars tibiotalaris ant.
- 43 lig. collaterale med. pars tibionavicularis
- 44 lig. collaterale med. pars tibio calcanearis
- 45 lig. collaterale med. pars tibiotalaris post.
- 46 lig. collaterale mediale (deltoideum)
- 47 ligamentum talofibulare anterius
- 48 ligamentum calcaneofibulare
- 49 vena saphena magna
- 50 tendo musculi extensoris hallucis longi
- 51 musculus tibialis posterior
- 52 tendo musculi peronei longi
- 53 tendo musculi peronei brevis
- 54 tendo musculi flexoris digitorum longi
- 55 tendo musculi tibialis posterioris
- 56 tendo musculi tibialis anterioris
- 57 tendo musculi extensoris digitorum longi
- 58 tendo calcaneus (Achillis)
- 59 musculus soleus
- 60 musculus extensor hallucis longus
- 61 musculus tibialis anterior
- 62 musculus extensor digitorum longus
- 63 musculus peroneus brevis
- 64 musculus flexor hallucis longus
- 65 musculus flexor digitorum longus
- 66 vena saphena parva
- 67 musculus extensor digitorum brevis
- 68 musculus extensor hallucis brevis
- 69 musculus abductor hallucis
- 70 musculus flexor hallucis brevis
- 71 musculus adductor hallucis caput obliquum
- 72 musculus abductor digiti minimi
- 73 musculus quadratus plantae
- 74 musculus flexor digitorum brevis
- 75 a. et vv. tibiales posteriores
- 76 a. et vv. dorsales pedis
- 77 a. et v. plantaris lateralis
- 78 a. et v. plantaris medialis
- 79 a. et v. fibularis



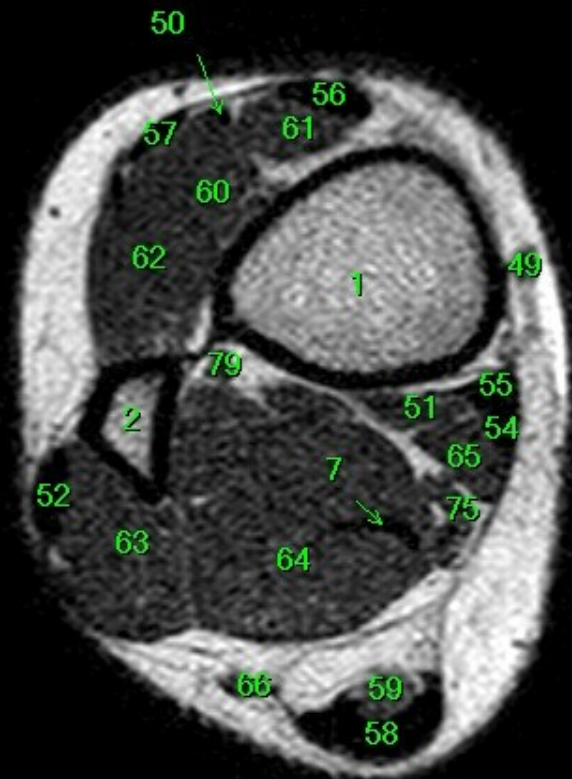
- 1 tibia
- 2 fibula
- 3 calcaneus
- 4 tuber calcanei
- 5 sustentaculum tali
- 6 ligamentum calcaneocuboideum plantare
- 7 tendo musculi flexoris hallucis longi
- 8 processus medialis tuberis calcanei
- 9 processus lateralis tuberis calcanei
- 10 facies articularis cuboidea
- 11 facies articularis talaris anterior
- 12 facies articularis talaris media
- 13 facies articularis talaris posterior
- 14 talus
- 15 trochlea tali
- 16 collum tali
- 17 caput tali
- 18 processus posterior tali
- 19 processus lateralis tali
- 20 ligamentum talocalcaneare interosseum
- 21 os naviculare
- 22 tuberositas ossis navicularis
- 23 os cuneiforme mediale
- 24 os cuneiforme intermedium
- 25 os cuneiforme laterale
- 26 os metatarsale I
- 27 os metatarsale II
- 28 os metatarsale III
- 29 os metatarsale IV
- 30 os metatarsale V
- 31 malleolus medialis
- 32 incisura fibularis
- 33 sulcus malleolaris
- 34 malleolus lateralis
- 35 fossa malleoli lateralis
- 36 ligamentum talofibulare posterius
- 37 sulcus malleoli lateralis
- 38 os cuboideum
- 39 ligamentum tibiofibulare anterius
- 40 ligamentum tibiofibulare posterius
- 41 syndesmosis tibiofibularis
- 42 lig. collaterale med. pars tibiotalaris ant.
- 43 lig. collaterale med. pars tibionavicularis
- 44 lig. collaterale med. pars tibio calcanearis
- 45 lig. collaterale med. pars tibiotalaris post.
- 46 lig. collaterale mediale (deltoideum)
- 47 ligamentum talofibulare anterius
- 48 ligamentum calcaneofibulare
- 49 vena saphena magna
- 50 tendo musculi extensoris hallucis longi
- 51 musculus tibialis posterior
- 52 tendo musculi peronaei longi
- 53 tendo musculi peronaei brevis
- 54 tendo musculi flexoris digitorum longi
- 55 tendo musculi tibialis posterioris
- 56 tendo musculi tibialis anterioris
- 57 tendo musculi extensoris digitorum longi
- 58 tendo calcaneus (Achillis)
- 59 musculus soleus
- 60 musculus extensor hallucis longus
- 61 musculus tibialis anterior
- 62 musculus extensor digitorum longus
- 63 musculus peronaeus brevis
- 64 musculus flexor hallucis longus
- 65 musculus flexor digitorum longus
- 66 vena saphena parva
- 67 musculus extensor digitorum brevis
- 68 musculus extensor hallucis brevis
- 69 musculus abductor hallucis
- 70 musculus flexor hallucis brevis
- 71 musculus adductor hallucis caput obliquum
- 72 musculus abductor digiti minimi
- 73 musculus quadratus plantae
- 74 musculus flexor digitorum brevis
- 75 a. et vv. tibiales posteriores
- 76 a. et vv. dorsales pedis
- 77 a. et v. plantaris lateralis
- 78 a. et v. plantaris medialis
- 79 a. et v. fibularis



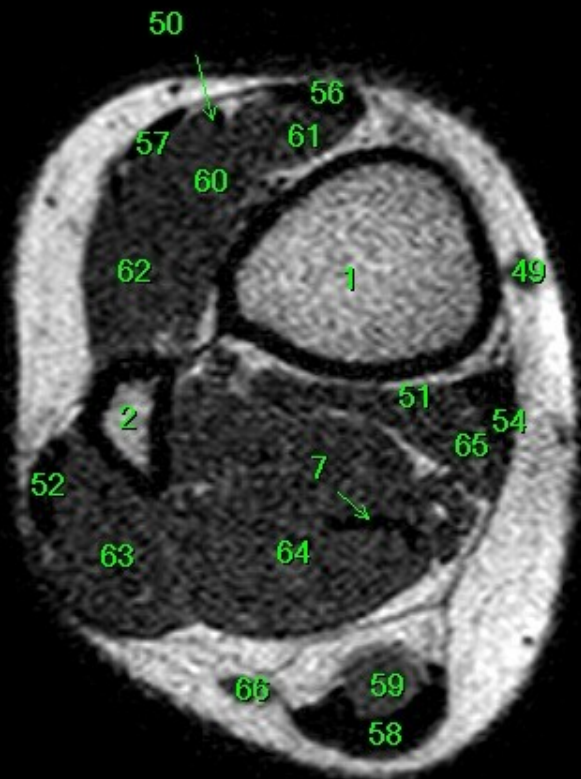
- 1 tibia
- 2 fibula
- 3 calcaneus
- 4 tuber calcanei
- 5 sustentaculum tali
- 6 ligamentum calcaneocuboideum plantare
- 7 tendo musculi flexoris hallucis longi
- 8 processus medialis tuberis calcanei
- 9 processus lateralis tuberis calcanei
- 10 facies articularis cuboidea
- 11 facies articularis talaris anterior
- 12 facies articularis talaris media
- 13 facies articularis talaris posterior
- 14 talus
- 15 trochlea tali
- 16 collum tali
- 17 caput tali
- 18 processus posterior tali
- 19 processus lateralis tali
- 20 ligamentum talocalcaneare interosseum
- 21 os naviculare
- 22 tuberositas ossis navicularis
- 23 os cuneiforme mediale
- 24 os cuneiforme intermedium
- 25 os cuneiforme laterale
- 26 os metatarsale I
- 27 os metatarsale II
- 28 os metatarsale III
- 29 os metatarsale IV
- 30 os metatarsale V
- 31 malleolus medialis
- 32 incisura fibularis
- 33 sulcus malleolaris
- 34 malleolus lateralis
- 35 fossa malleoli lateralis
- 36 ligamentum talofibulare posterius
- 37 sulcus malleoli lateralis
- 38 os cuboideum
- 39 ligamentum tibiofibulare anterius
- 40 ligamentum tibiofibulare posterius
- 41 syndesmosis tibiofibularis
- 42 lig. collaterale med. pars tibiotalaris ant.
- 43 lig. collaterale med. pars tibionavicularis
- 44 lig. collaterale med. pars tibio calcanearis
- 45 lig. collaterale med. pars tibiotalaris post.
- 46 lig. collaterale mediale (deltoideum)
- 47 ligamentum talofibulare anterius
- 48 ligamentum calcaneofibulare
- 49 vena saphena magna
- 50 tendo musculi extensoris hallucis longi
- 51 musculus tibialis posterior
- 52 tendo musculi peronei longi
- 53 tendo musculi peronei brevis
- 54 tendo musculi flexoris digitorum longi
- 55 tendo musculi tibialis posterioris
- 56 tendo musculi tibialis anterioris
- 57 tendo musculi extensoris digitorum longi
- 58 tendo calcaneus (Achillis)
- 59 musculus soleus
- 60 musculus extensor hallucis longus
- 61 musculus tibialis anterior
- 62 musculus extensor digitorum longus
- 63 musculus peroneus brevis
- 64 musculus flexor hallucis longus
- 65 musculus flexor digitorum longus
- 66 vena saphena parva
- 67 musculus extensor digitorum brevis
- 68 musculus extensor hallucis brevis
- 69 musculus abductor hallucis
- 70 musculus flexor hallucis brevis
- 71 musculus adductor hallucis caput obliquum
- 72 musculus abductor digiti minimi
- 73 musculus quadratus plantae
- 74 musculus flexor digitorum brevis
- 75 a. et vv. tibiales posteriores
- 76 a. et vv. dorsales pedis
- 77 a. et v. plantaris lateralis
- 78 a. et v. plantaris medialis
- 79 a. et v. fibularis



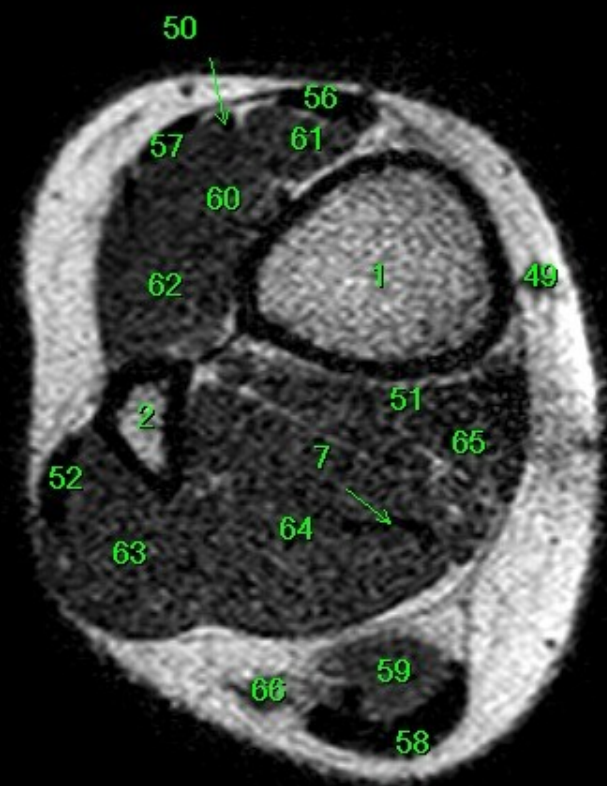
- 1 tibia
- 2 fibula
- 3 calcaneus
- 4 tuber calcanei
- 5 sustentaculum tali
- 6 ligamentum calcaneocuboideum plantare
- 7 tendo musculi flexoris hallucis longi
- 8 processus medialis tuberis calcanei
- 9 processus lateralis tuberis calcanei
- 10 facies articularis cuboidea
- 11 facies articularis talaris anterior
- 12 facies articularis talaris media
- 13 facies articularis talaris posterior
- 14 talus
- 15 trochlea tali
- 16 collum tali
- 17 caput tali
- 18 processus posterior tali
- 19 processus lateralis tali
- 20 ligamentum talocalcaneare interosseum
- 21 os naviculare
- 22 tuberositas ossis navicularis
- 23 os cuneiforme mediale
- 24 os cuneiforme intermedium
- 25 os cuneiforme laterale
- 26 os metatarsale I
- 27 os metatarsale II
- 28 os metatarsale III
- 29 os metatarsale IV
- 30 os metatarsale V
- 31 malleolus medialis
- 32 incisura fibularis
- 33 sulcus malleolaris
- 34 malleolus lateralis
- 35 fossa malleoli lateralis
- 36 ligamentum talofibulare posterius
- 37 sulcus malleoli lateralis
- 38 os cuboideum
- 39 ligamentum tibiofibulare anterius
- 40 ligamentum tibiofibulare posterius
- 41 syndesmosis tibiofibularis
- 42 lig. collaterale med. pars tibiotalaris ant.
- 43 lig. collaterale med. pars tibionavicularis
- 44 lig. collaterale med. pars tibio calcanearis
- 45 lig. collaterale med. pars tibiotalaris post.
- 46 lig. collaterale mediale (deltoideum)
- 47 ligamentum talofibulare anterius
- 48 ligamentum calcaneofibulare
- 49 vena saphena magna
- 50 tendo musculi extensoris hallucis longi
- 51 musculus tibialis posterior
- 52 tendo musculi peronaei longi
- 53 tendo musculi peronaei brevis
- 54 tendo musculi flexoris digitorum longi
- 55 tendo musculi tibialis posterioris
- 56 tendo musculi tibialis anterioris
- 57 tendo musculi extensoris digitorum longi
- 58 tendo calcaneus (Achillis)
- 59 musculus soleus
- 60 musculus extensor hallucis longus
- 61 musculus tibialis anterior
- 62 musculus extensor digitorum longus
- 63 musculus peronaeus brevis
- 64 musculus flexor hallucis longus
- 65 musculus flexor digitorum longus
- 66 vena saphena parva
- 67 musculus extensor digitorum brevis
- 68 musculus extensor hallucis brevis
- 69 musculus abductor hallucis
- 70 musculus flexor hallucis brevis
- 71 musculus adductor hallucis caput obliquum
- 72 musculus abductor digiti minimi
- 73 musculus quadratus plantae
- 74 musculus flexor digitorum brevis
- 75 a. et vv. tibiales posteriores
- 76 a. et vv. dorsales pedis
- 77 a. et v. plantaris lateralis
- 78 a. et v. plantaris medialis
- 79 a. et v. fibularis



- 1 tibia
- 2 fibula
- 3 calcaneus
- 4 tuber calcanei
- 5 sustentaculum tali
- 6 ligamentum calcaneocuboideum plantare
- 7 tendo musculi flexoris hallucis longi
- 8 processus medialis tuberis calcanei
- 9 processus lateralis tuberis calcanei
- 10 facies articularis cuboidea
- 11 facies articularis talaris anterior
- 12 facies articularis talaris media
- 13 facies articularis talaris posterior
- 14 talus
- 15 trochlea tali
- 16 collum tali
- 17 caput tali
- 18 processus posterior tali
- 19 processus lateralis tali
- 20 ligamentum talocalcaneare interosseum
- 21 os naviculare
- 22 tuberositas ossis navicularis
- 23 os cuneiforme mediale
- 24 os cuneiforme intermedium
- 25 os cuneiforme laterale
- 26 os metatarsale I
- 27 os metatarsale II
- 28 os metatarsale III
- 29 os metatarsale IV
- 30 os metatarsale V
- 31 malleolus medialis
- 32 incisura fibularis
- 33 sulcus malleolaris
- 34 malleolus lateralis
- 35 fossa malleoli lateralis
- 36 ligamentum talofibulare posterius
- 37 sulcus malleoli lateralis
- 38 os cuboideum
- 39 ligamentum tibiofibulare anterius
- 40 ligamentum tibiofibulare posterius
- 41 syndesmosis tibiofibularis
- 42 lig. collaterale med. pars tibiotalaris ant.
- 43 lig. collaterale med. pars tibionavicularis
- 44 lig. collaterale med. pars tibio calcanearis
- 45 lig. collaterale med. pars tibiotalaris post.
- 46 lig. collaterale mediale (deltoideum)
- 47 ligamentum talofibulare anterius
- 48 ligamentum calcaneofibulare
- 49 vena saphena magna
- 50 tendo musculi extensoris hallucis longi
- 51 musculus tibialis posterior
- 52 tendo musculi peronaei longi
- 53 tendo musculi peronaei brevis
- 54 tendo musculi flexoris digitorum longi
- 55 tendo musculi tibialis posterioris
- 56 tendo musculi tibialis anterioris
- 57 tendo musculi extensoris digitorum longi
- 58 tendo calcaneus (Achillis)
- 59 musculus soleus
- 60 musculus extensor hallucis longus
- 61 musculus tibialis anterior
- 62 musculus extensor digitorum longus
- 63 musculus peronaeus brevis
- 64 musculus flexor hallucis longus
- 65 musculus flexor digitorum longus
- 66 vena saphena parva
- 67 musculus extensor digitorum brevis
- 68 musculus extensor hallucis brevis
- 69 musculus abductor hallucis
- 70 musculus flexor hallucis brevis
- 71 musculus adductor hallucis caput obliquum
- 72 musculus abductor digiti minimi
- 73 musculus quadratus plantae
- 74 musculus flexor digitorum brevis
- 75 a. et vv. tibiales posteriores
- 76 a. et vv. dorsales pedis
- 77 a. et v. plantaris lateralis
- 78 a. et v. plantaris medialis
- 79 a. et v. fibularis



- 1 tibia
- 2 fibula
- 3 calcaneus
- 4 tuber calcanei
- 5 sustentaculum tali
- 6 ligamentum calcaneocuboideum plantare
- 7 tendo musculi flexoris hallucis longi
- 8 processus medialis tuberis calcanei
- 9 processus lateralis tuberis calcanei
- 10 facies articularis cuboidea
- 11 facies articularis talaris anterior
- 12 facies articularis talaris media
- 13 facies articularis talaris posterior
- 14 talus
- 15 trochlea tali
- 16 collum tali
- 17 caput tali
- 18 processus posterior tali
- 19 processus lateralis tali
- 20 ligamentum talocalcaneare interosseum
- 21 os naviculare
- 22 tuberositas ossis navicularis
- 23 os cuneiforme mediale
- 24 os cuneiforme intermedium
- 25 os cuneiforme laterale
- 26 os metatarsale I
- 27 os metatarsale II
- 28 os metatarsale III
- 29 os metatarsale IV
- 30 os metatarsale V
- 31 malleolus medialis
- 32 incisura fibularis
- 33 sulcus malleolaris
- 34 malleolus lateralis
- 35 fossa malleoli lateralis
- 36 ligamentum talofibulare posterius
- 37 sulcus malleoli lateralis
- 38 os cuboideum
- 39 ligamentum tibiofibulare anterius
- 40 ligamentum tibiofibulare posterius
- 41 syndesmosis tibiofibularis
- 42 lig. collaterale med. pars tibiotalaris ant.
- 43 lig. collaterale med. pars tibionavicularis
- 44 lig. collaterale med. pars tibio calcanearis
- 45 lig. collaterale med. pars tibiotalaris post.
- 46 lig. collaterale mediale (deltoideum)
- 47 ligamentum talofibulare anterius
- 48 ligamentum calcaneofibulare
- 49 vena saphena magna
- 50 tendo musculi extensoris hallucis longi
- 51 musculus tibialis posterior
- 52 tendo musculi peronaei longi
- 53 tendo musculi peronaei brevis
- 54 tendo musculi flexoris digitorum longi
- 55 tendo musculi tibialis posterioris
- 56 tendo musculi tibialis anterioris
- 57 tendo musculi extensoris digitorum longi
- 58 tendo calcaneus (Achillis)
- 59 musculus soleus
- 60 musculus extensor hallucis longus
- 61 musculus tibialis anterior
- 62 musculus extensor digitorum longus
- 63 musculus peronaeus brevis
- 64 musculus flexor hallucis longus
- 65 musculus flexor digitorum longus
- 66 vena saphena parva
- 67 musculus extensor digitorum brevis
- 68 musculus extensor hallucis brevis
- 69 musculus abductor hallucis
- 70 musculus flexor hallucis brevis
- 71 musculus adductor hallucis caput obliquum
- 72 musculus abductor digiti minimi
- 73 musculus quadratus plantae
- 74 musculus flexor digitorum brevis
- 75 a. et vv. tibiales posteriores
- 76 a. et vv. dorsales pedis
- 77 a. et v. plantaris lateralis
- 78 a. et v. plantaris medialis
- 79 a. et v. fibularis



- 1 tibia
- 2 fibula
- 3 calcaneus
- 4 tuber calcanei
- 5 sustentaculum tali
- 6 ligamentum calcaneocuboideum plantare
- 7 tendo musculi flexoris hallucis longi
- 8 processus medialis tuberis calcanei
- 9 processus lateralis tuberis calcanei
- 10 facies articularis cuboidea
- 11 facies articularis talaris anterior
- 12 facies articularis talaris media
- 13 facies articularis talaris posterior
- 14 talus
- 15 trochlea tali
- 16 collum tali
- 17 caput tali
- 18 processus posterior tali
- 19 processus lateralis tali
- 20 ligamentum talocalcaneare interosseum
- 21 os naviculare
- 22 tuberositas ossis navicularis
- 23 os cuneiforme mediale
- 24 os cuneiforme intermedium
- 25 os cuneiforme laterale
- 26 os metatarsale I
- 27 os metatarsale II
- 28 os metatarsale III
- 29 os metatarsale IV
- 30 os metatarsale V
- 31 malleolus medialis
- 32 incisura fibularis
- 33 sulcus malleolaris
- 34 malleolus lateralis
- 35 fossa malleoli lateralis
- 36 ligamentum talofibulare posterius
- 37 sulcus malleoli lateralis
- 38 os cuboideum
- 39 ligamentum tibiofibulare anterius
- 40 ligamentum tibiofibulare posterius
- 41 syndesmosis tibiofibularis
- 42 lig. collaterale med. pars tibiotalaris ant.
- 43 lig. collaterale med. pars tibionavicularis
- 44 lig. collaterale med. pars tibio calcanearis
- 45 lig. collaterale med. pars tibiotalaris post.
- 46 lig. collaterale mediale (deltoideum)
- 47 ligamentum talofibulare anterius
- 48 ligamentum calcaneofibulare
- 49 vena saphena magna
- 50 tendo musculi extensoris hallucis longi
- 51 musculus tibialis posterior
- 52 tendo musculi peronei longi
- 53 tendo musculi peronei brevis
- 54 tendo musculi flexoris digitorum longi
- 55 tendo musculi tibialis posterioris
- 56 tendo musculi tibialis anterioris
- 57 tendo musculi extensoris digitorum longi
- 58 tendo calcaneus (Achillis)
- 59 musculus soleus
- 60 musculus extensor hallucis longus
- 61 musculus tibialis anterior
- 62 musculus extensor digitorum longus
- 63 musculus peroneus brevis
- 64 musculus flexor hallucis longus
- 65 musculus flexor digitorum longus
- 66 vena saphena parva
- 67 musculus extensor digitorum brevis
- 68 musculus extensor hallucis brevis
- 69 musculus abductor hallucis
- 70 musculus flexor hallucis brevis
- 71 musculus adductor hallucis caput obliquum
- 72 musculus abductor digiti minimi
- 73 musculus quadratus plantae
- 74 musculus flexor digitorum brevis
- 75 a. et vv. tibiales posteriores
- 76 a. et vv. dorsales pedis
- 77 a. et v. plantaris lateralis
- 78 a. et v. plantaris medialis
- 79 a. et v. fibularis