


Chirurgie hrudníku

Historie

- Hippokrates 400 př. Kr. - analgetický PNO
- Vesalius počátek 16. st - experimentální endotracheální intubace
- Bülow 1875 - princip zavřené drenáže hrudníku

Historie

- Sauerbruch 1904 – operace v podtlakové komoře



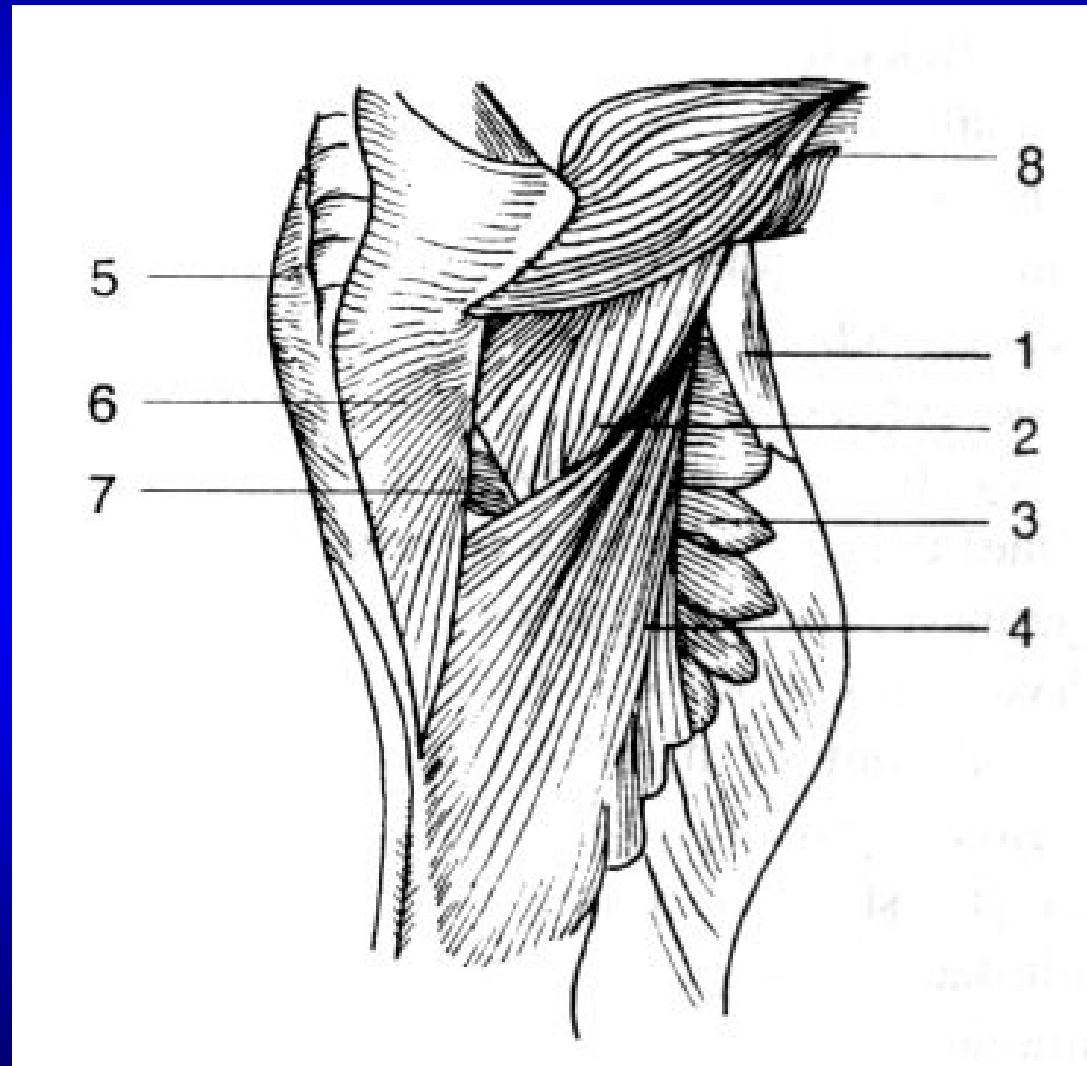
Historie

- Meltzer 1909 - 1. intubace endotracheální kanylou
- Killian 1897 - bronchoskopie
- Jackson 1904 - ezofagoskopie
- Carrel 1906 - cévní steh
- Landsteiner, Jánský 1900 - krevní skupiny a transfuze

První operační výkony

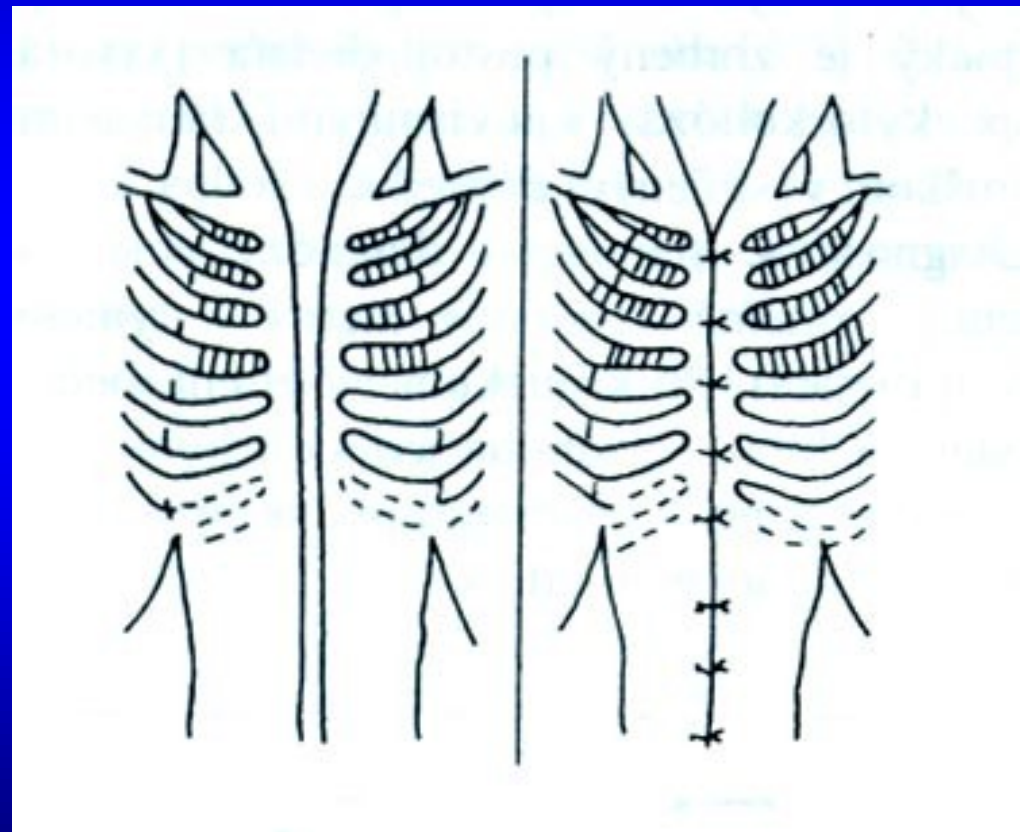
- 1879 - torakoplastiky
- 1883 - excize plicního parenchymu při odstranění Tu žebra (Müller)
- 1897 - parciální lobektomie při tuberkulóze
- 1931 - levostranná pneumonektomie (Nissen) - bronchiektazie
- pneumonektomie pro karcinom –
1933 - Graham (l.sin.), 1934 - Overholt (l.dx.)

Anatomie stěny hrudní



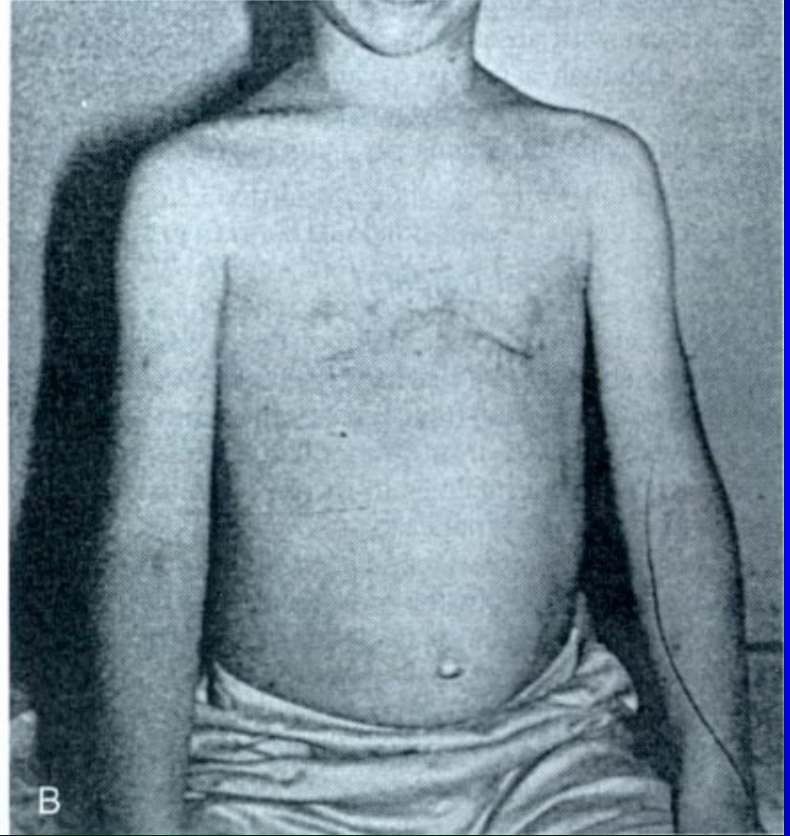
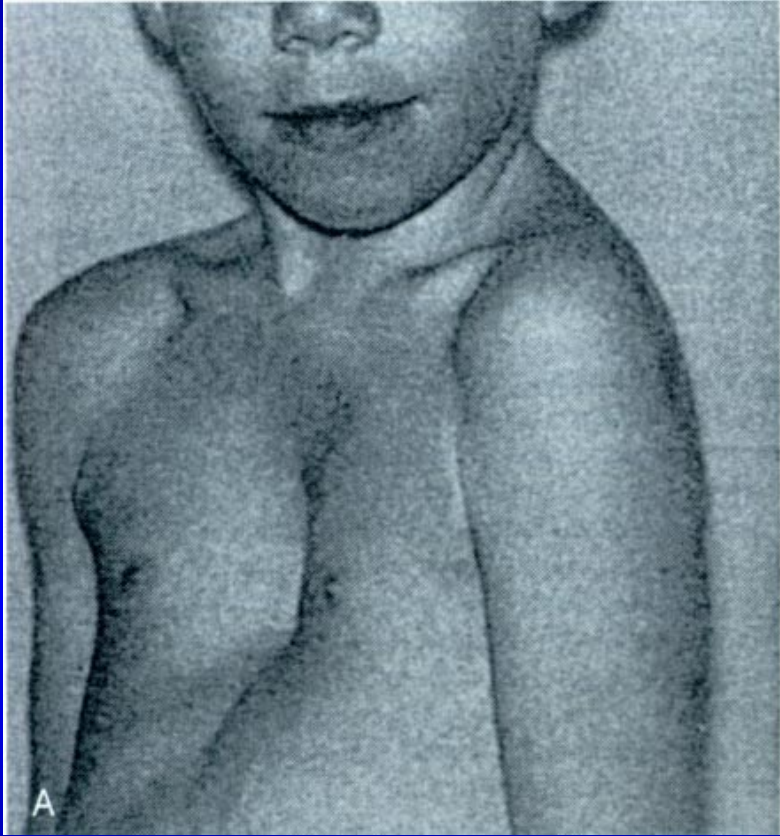
Vrozené vady stěny hrudní

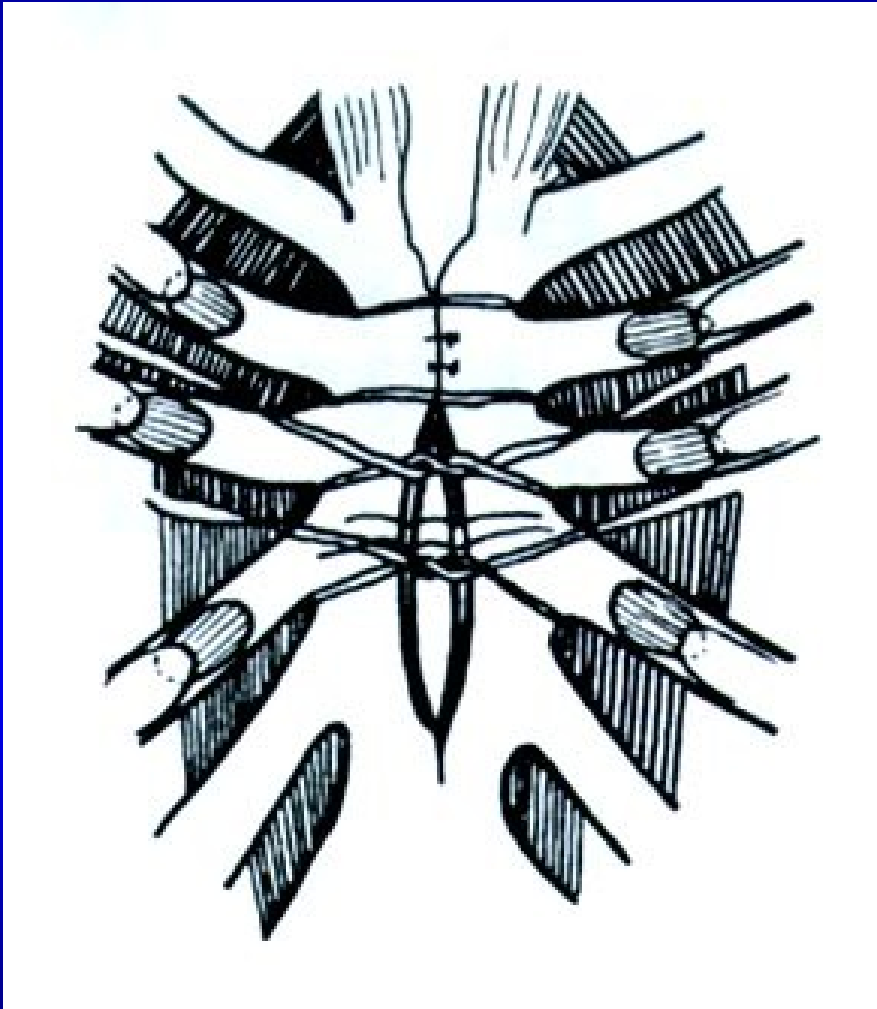
- Chyby kožního krytu
- Chyby svalů
- Fissura sterni congenita
 - totální
 - parciální horní



Pectus excavatum

- může být rotace a dislokace srdce, velkých cév
- postupné zhoršování dušnosti s růstem dítěte
- operace ve věku 5-6 let



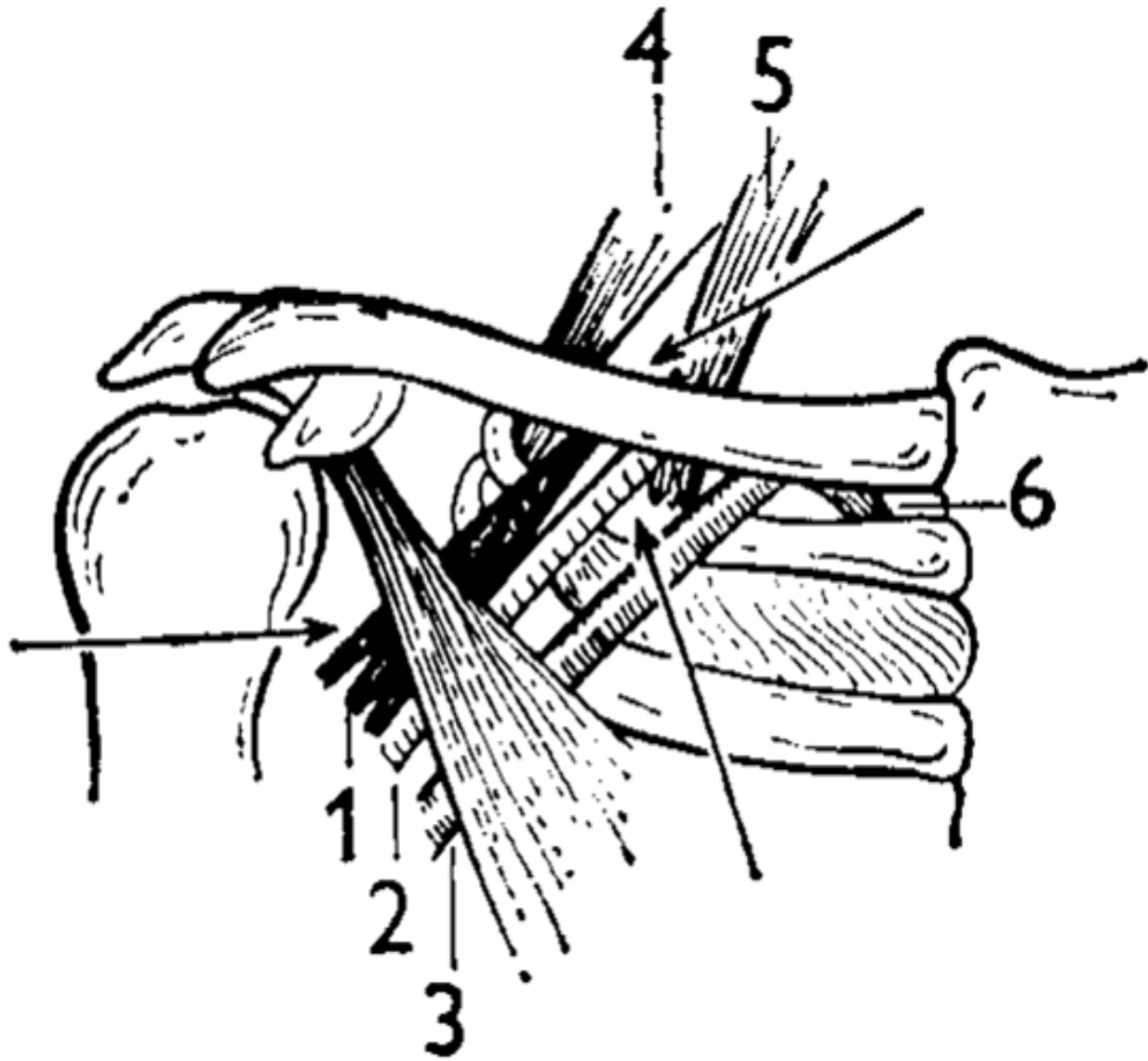


Pectus carinatum

- protruze sternu nebo žeber s normálním sternem ventrálně
- není zde snížení výkonnosti
- operace z kosmetických důvodů

TOS (thoracic outlet syndrom)

- syndrom horní hrudní apertury
- stlačení plexus brachialis, a. subclavia, v. subclavia v kostoklavikulárním prostoru
- neurologická a cévní symptomatologie



Diagnosa

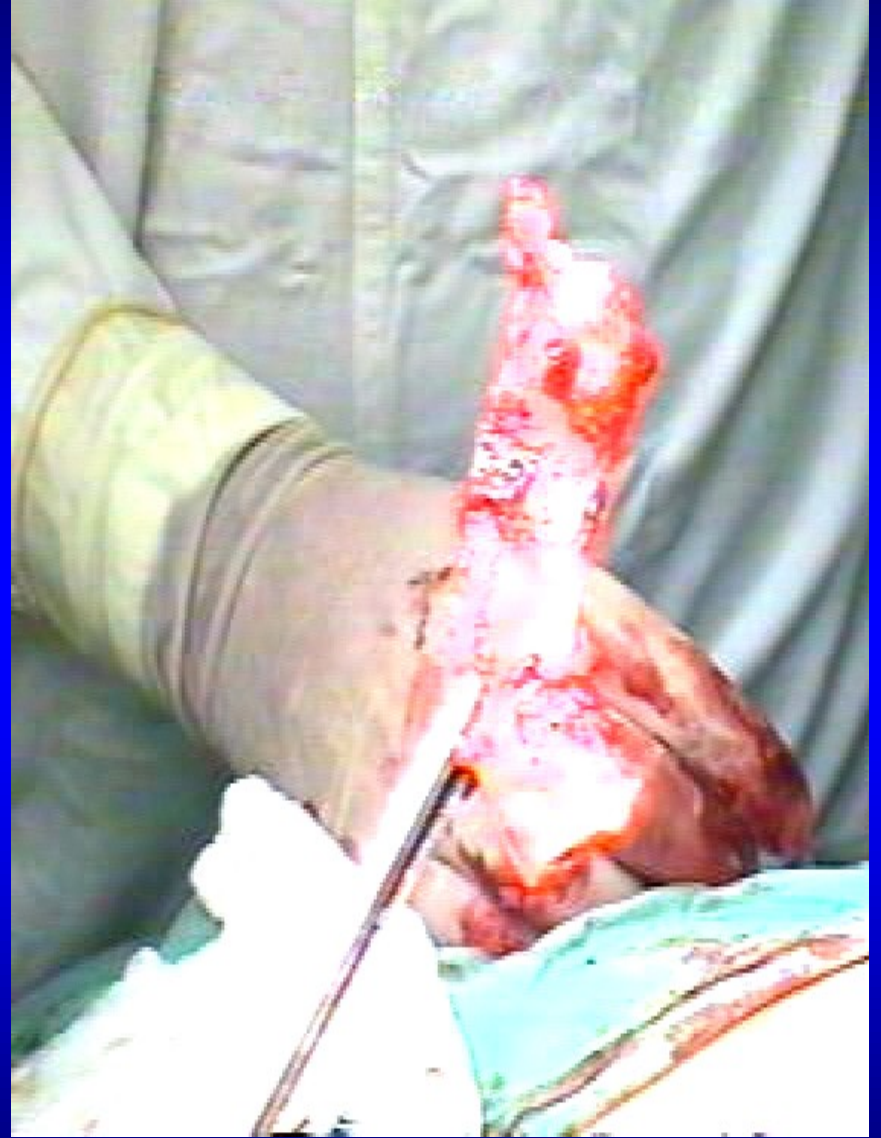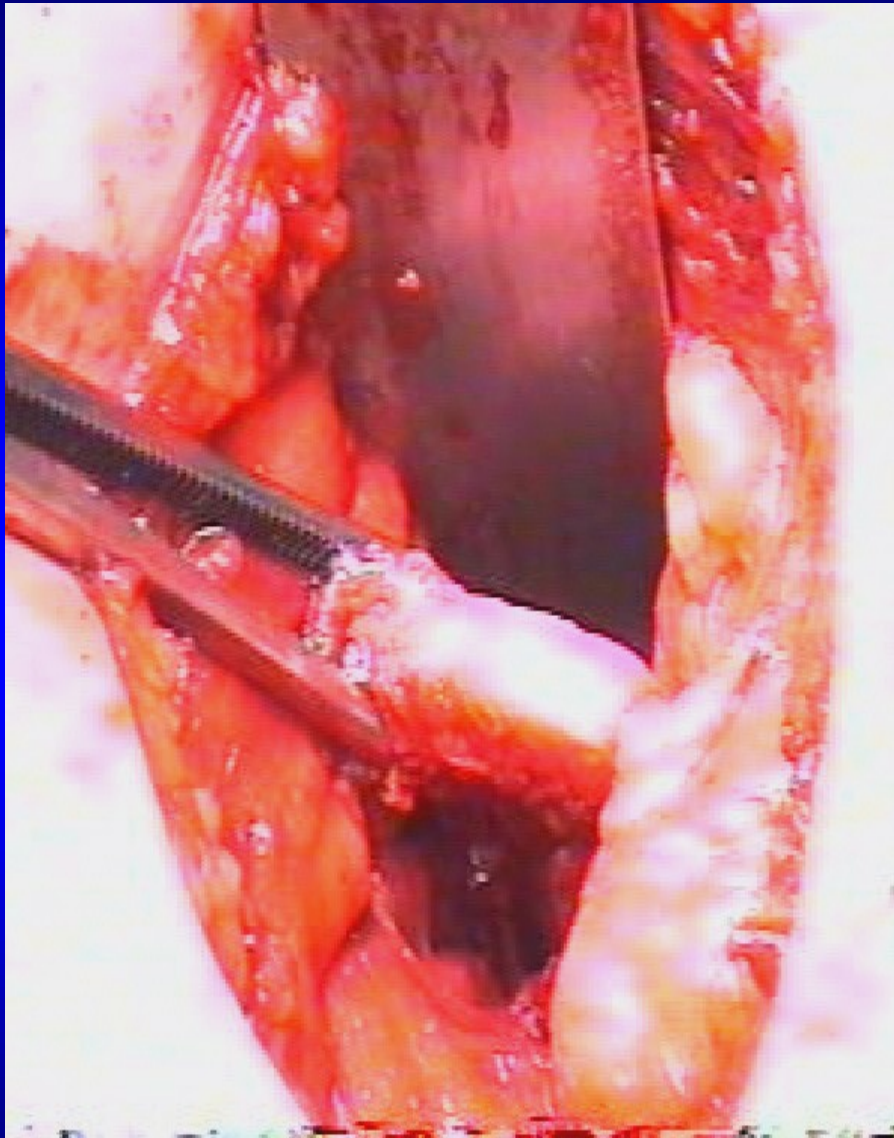- Symptomatologie – kašel, bolest, sputum, krev
- Klinické vyšetření – 5 P
- Paraklinická vyšetření – spirometrie, RTG, CT, MR

Horní končetina

- Arteriální: Necitlivost, brnění, mravenčení paže a ruky, slabost až klaudikace zejm. při předpažení a elevaci končetiny
- Nervové: Bolest horní končetiny, parestezie n. ulnaris, ztráta zručnosti, intolerance chladu, noční parestezie
- Venózní: edém ruky a prstů, unilaterální lividní zbarvení

Paraklinická vyšetření

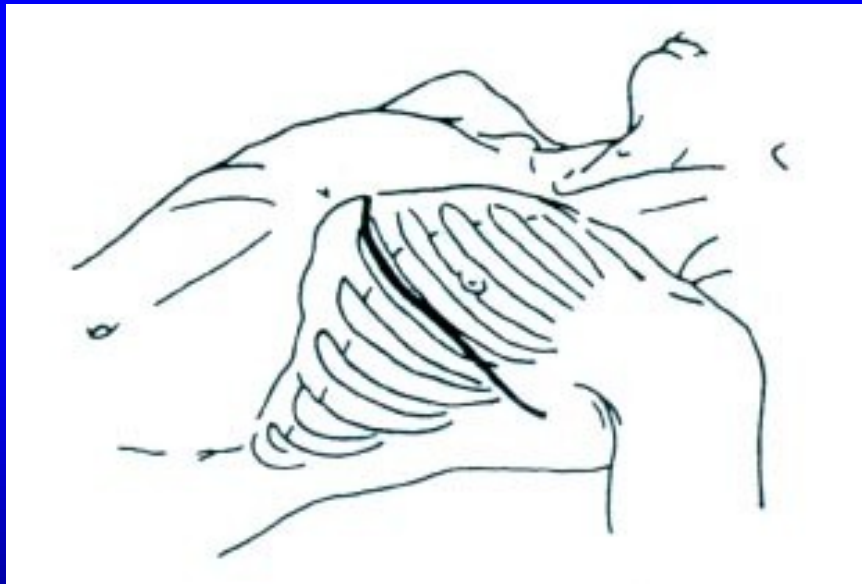- RTG krční páteře
- RTG horní hrudní apertury (krční žebro)
- RTG plic (Pancoastův tu., poúraz. deformity atd.)
- USG vyš. arterie i vény
- arteriografie, příp. flebografie
- neurologické, ortopedické vyšetření



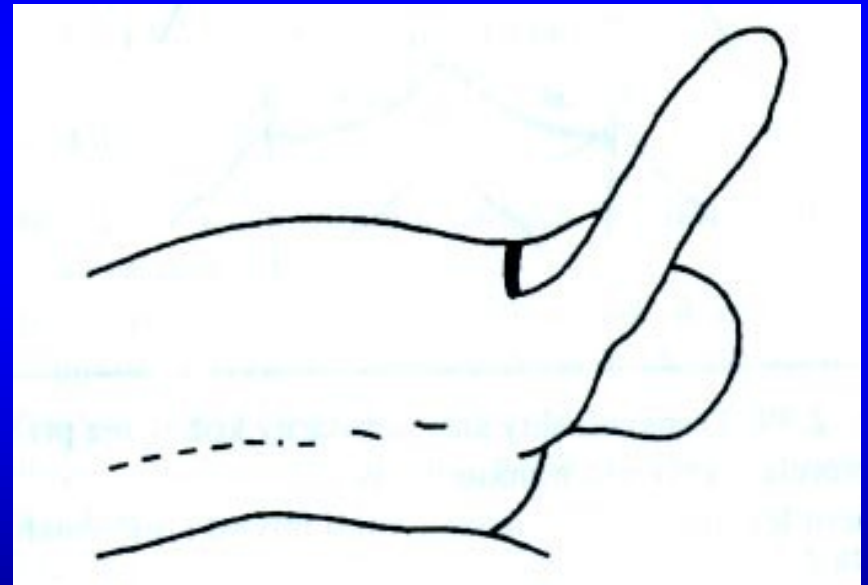
Torakotomie

- Anterolerální
- Posterolaterální
- Axilární
- Transversální transsternální

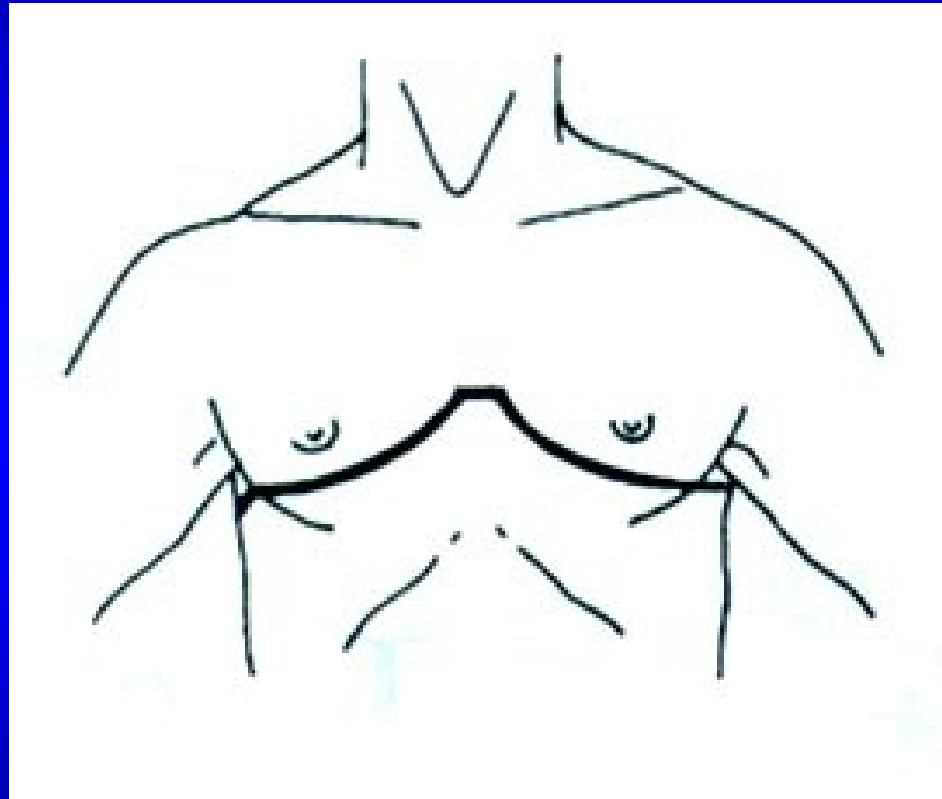
Anterolaterální torakotomie



Axilární torakotomie



Transversální transsternální torakotomie



Torakotomie

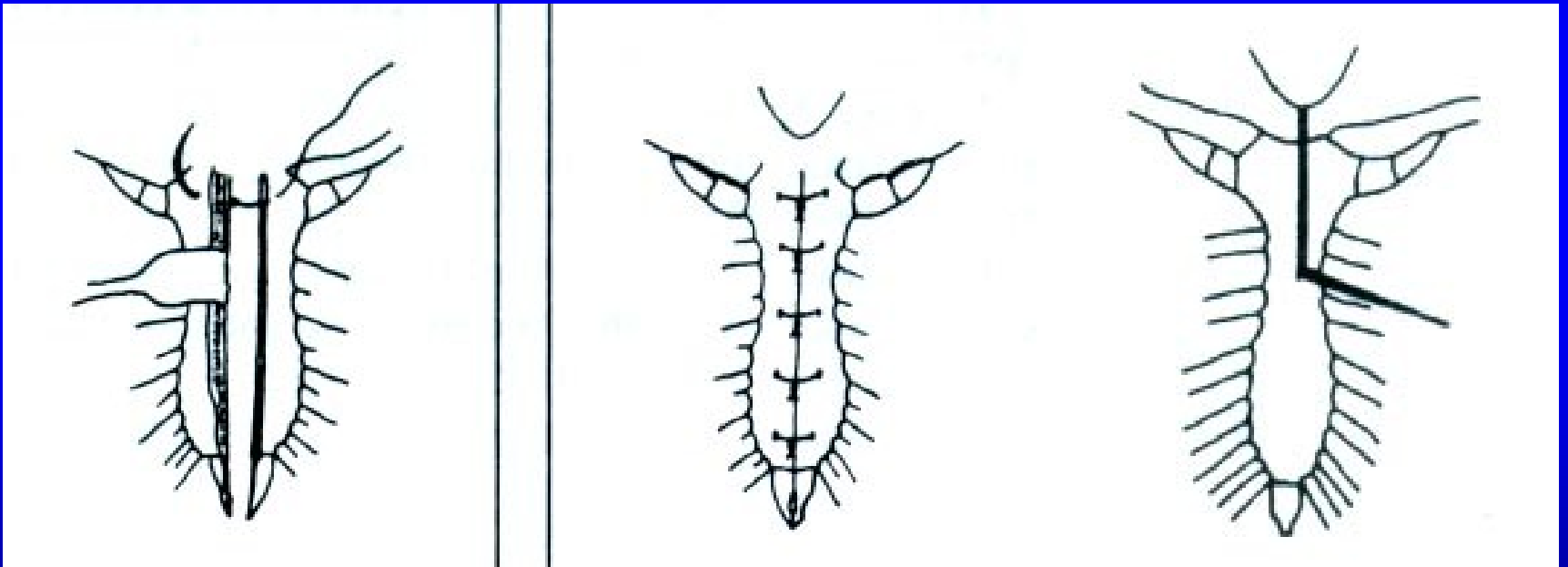
Sternotomie

Podélná

– kompetní

– částečná

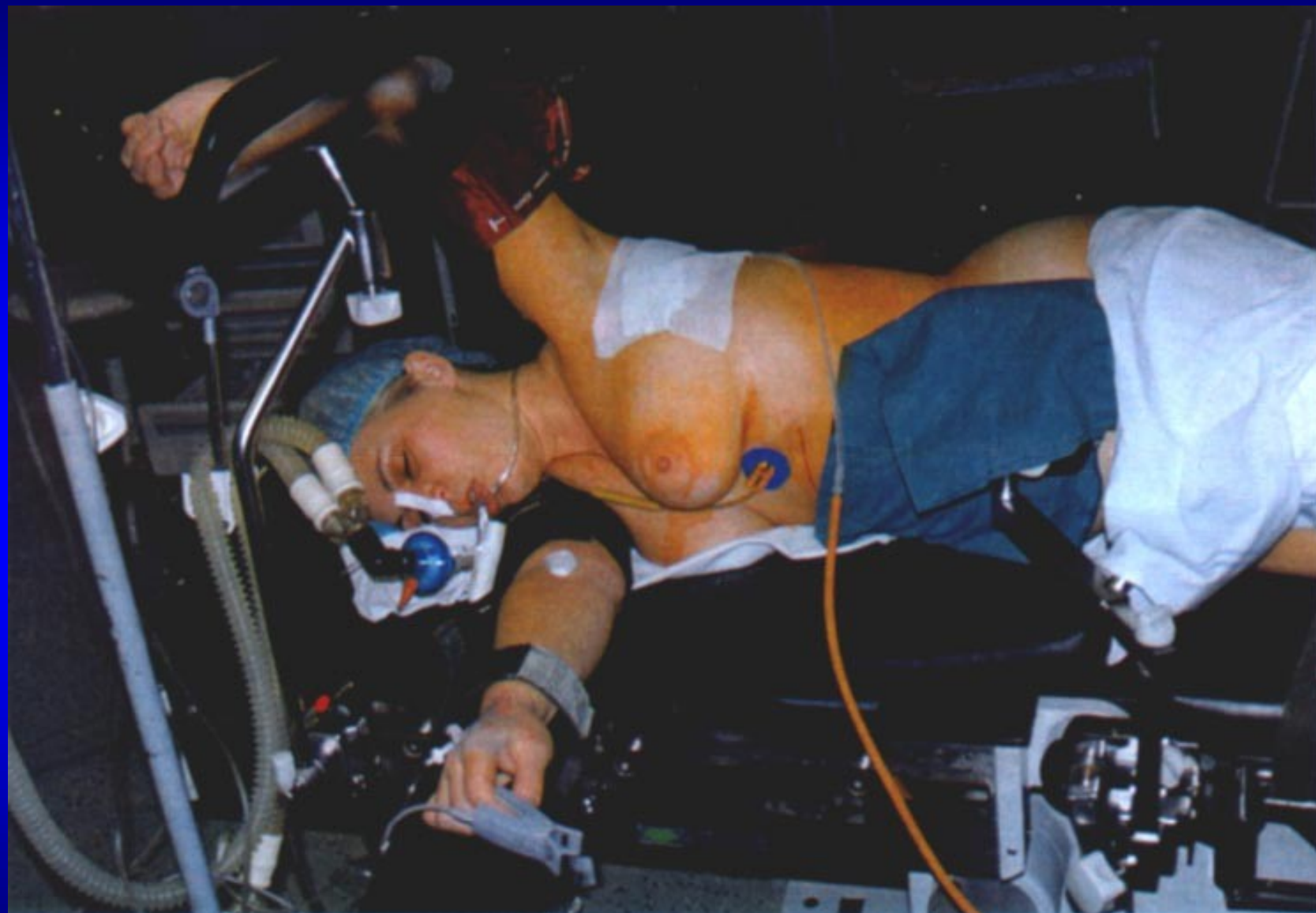
Typy sternotomií



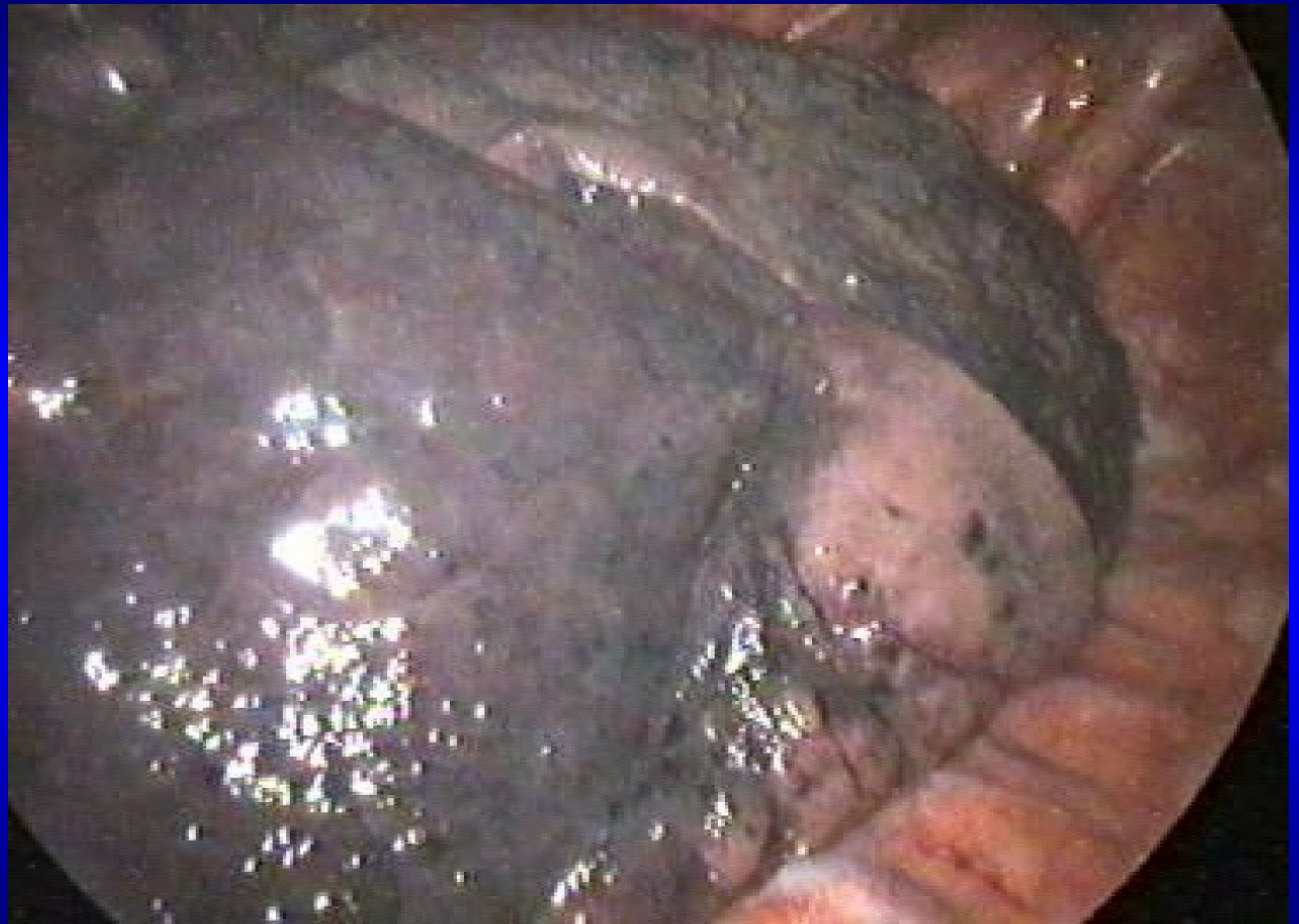
Torakotomie

Torakoskopie

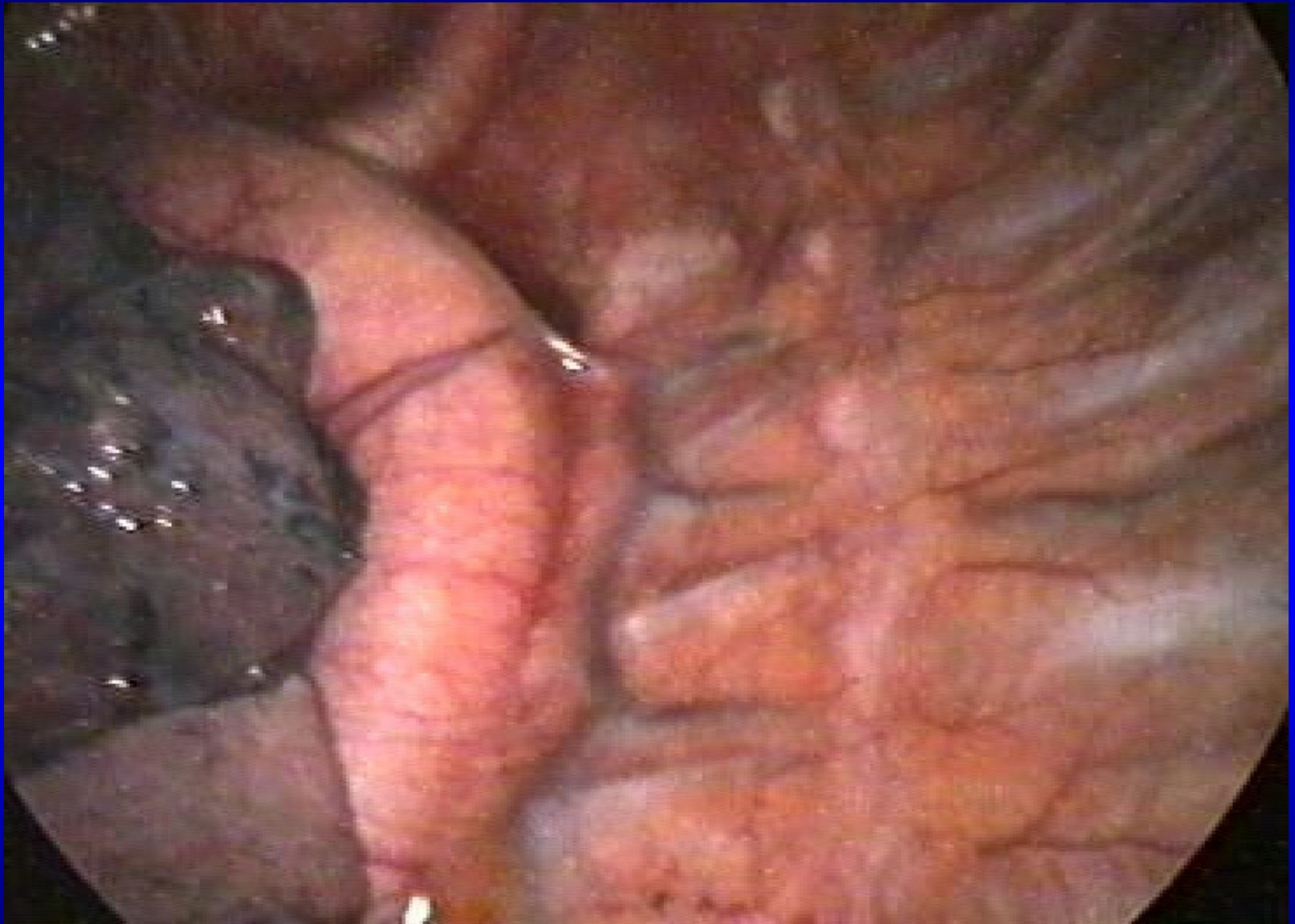- Minimálně invazivní přístup
- Lepší kosmetický efekt
- Možnost doplnění diagnostiky i terapie
- využití: horní hrudní sympatikus, odběr biopsie při fibroze, resekce buly při recid. PNO, pleurodeza, pleurektomie, resekce plicní anatomické, odběr štěpu z a. mammae v KCH



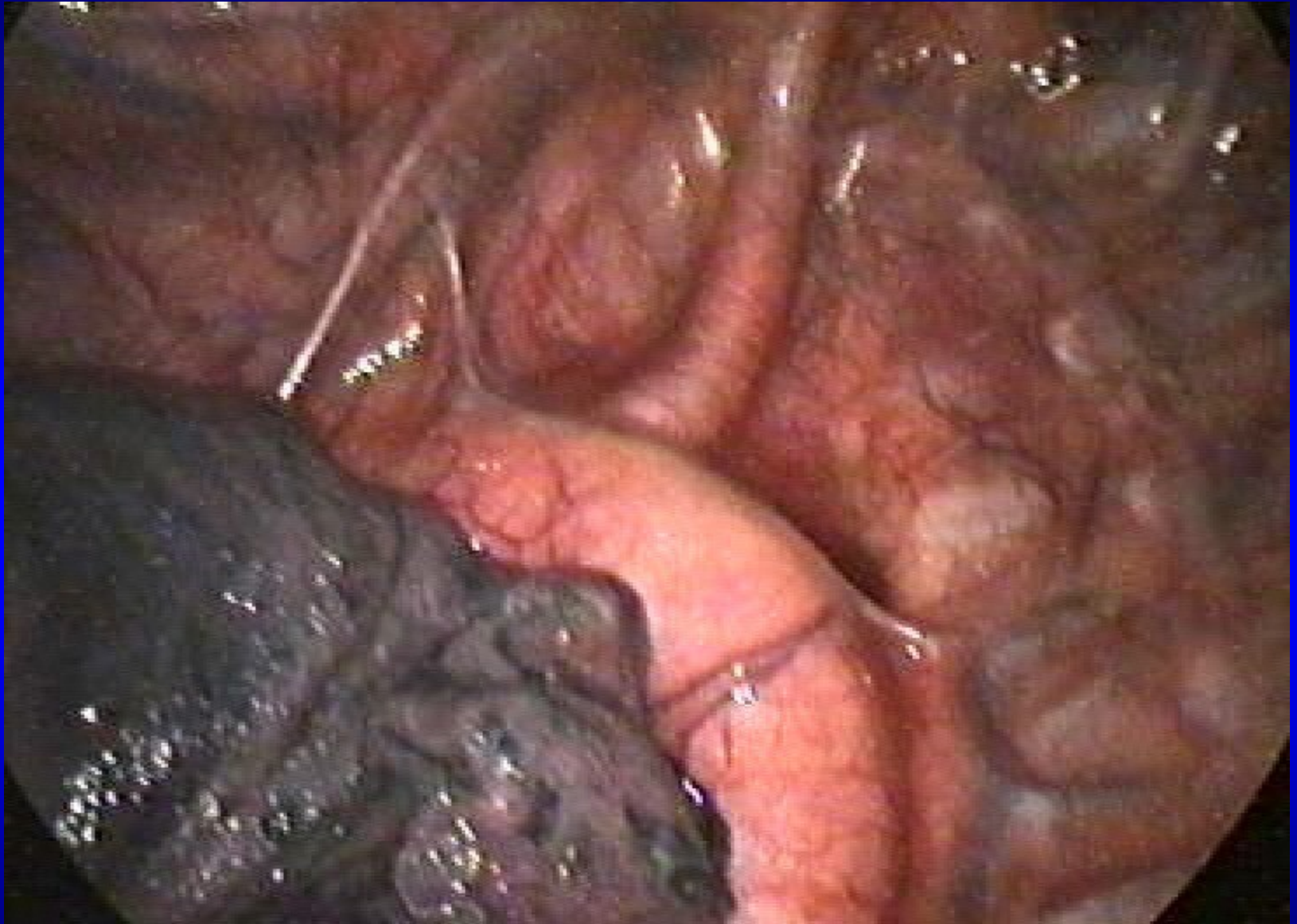
TorakoSKOPIE



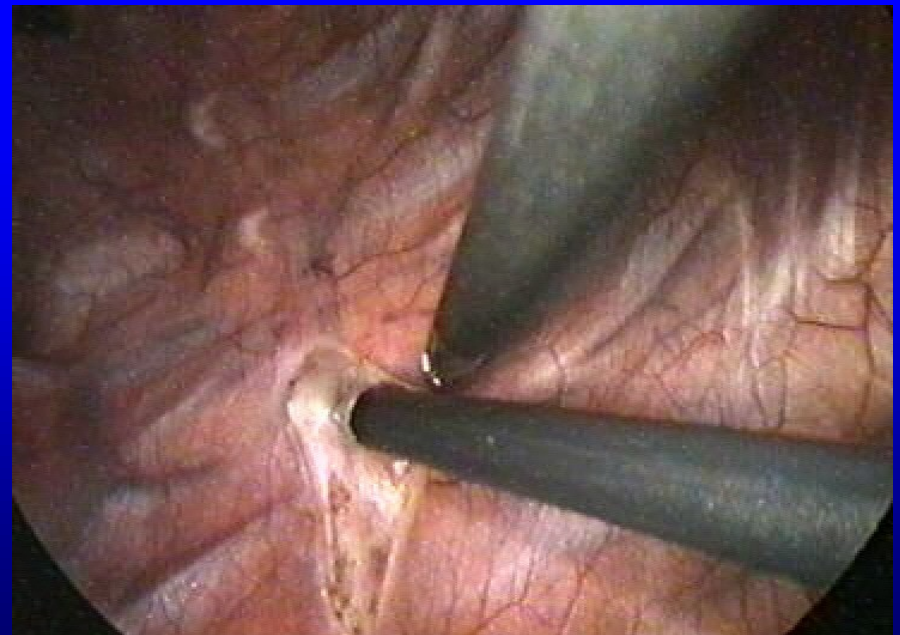
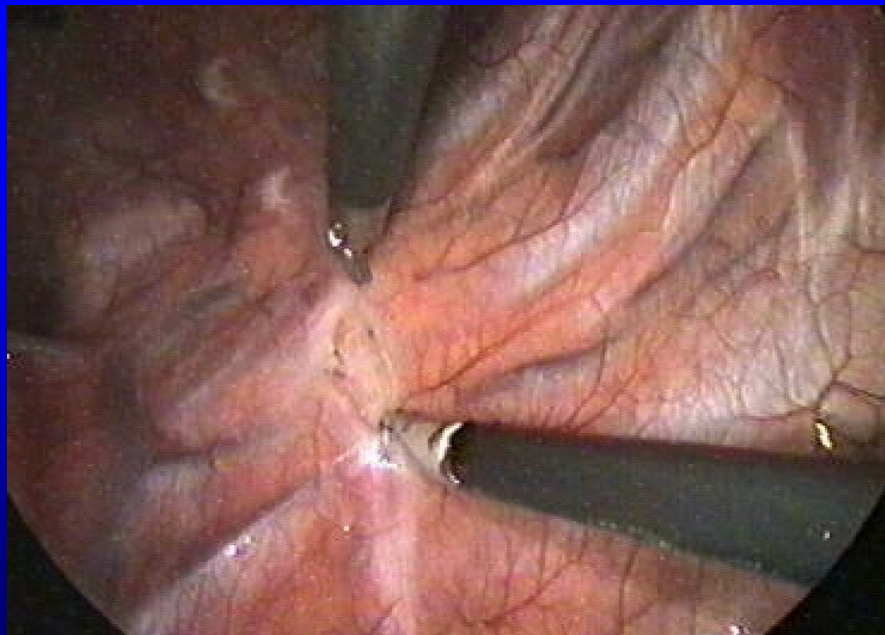
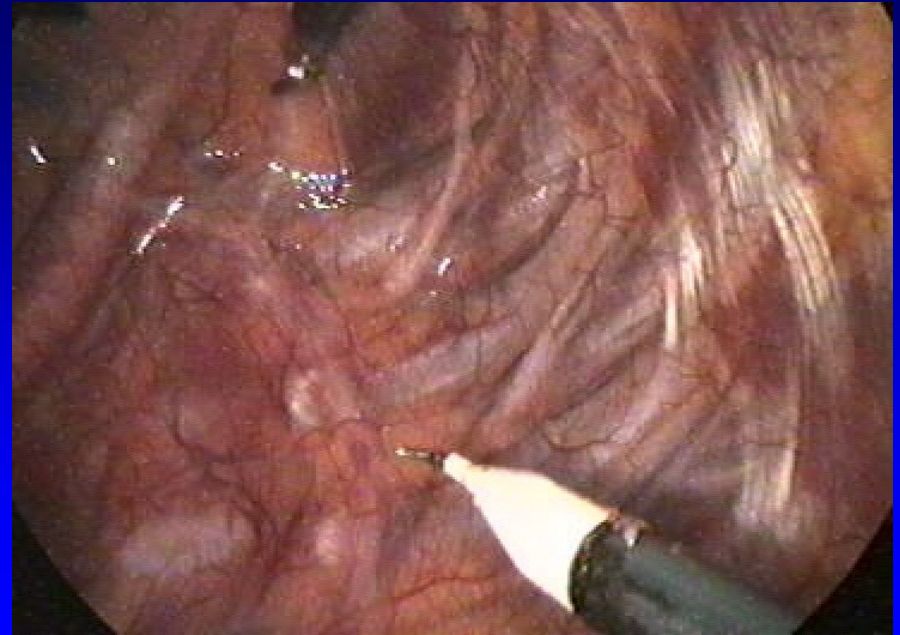
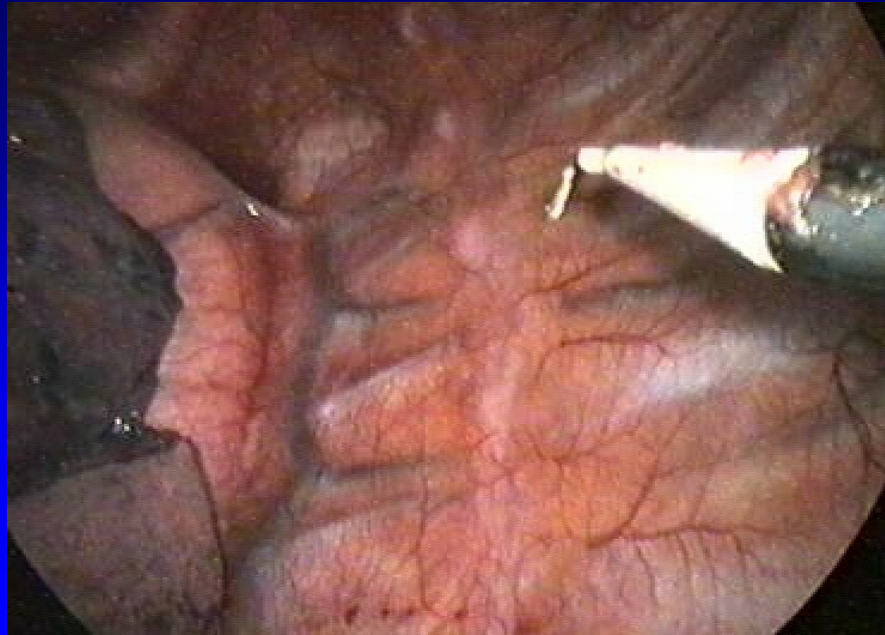TorakoSKOPIE



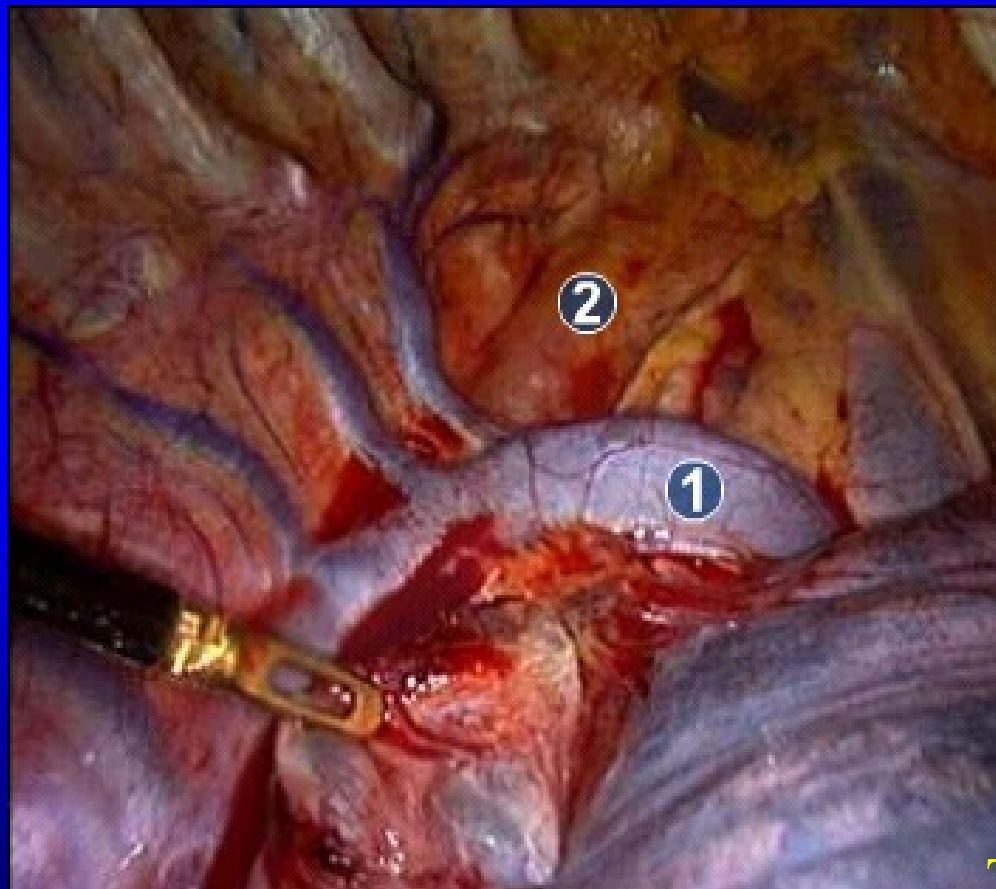
TorakoSKOPIE



TorakoSKOPIE

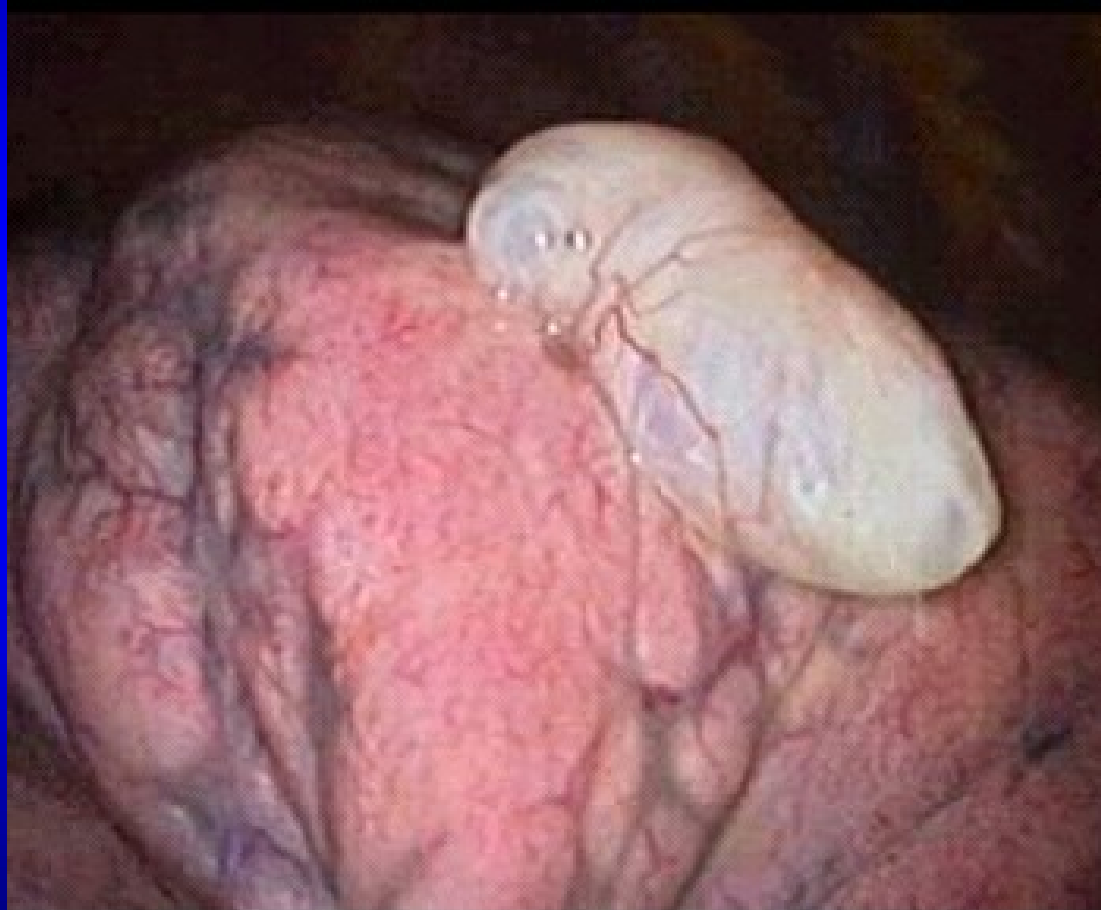

Torakoskopický pohled do pravého hemitoraxu:
1 = v. azygos, 2 = jícen



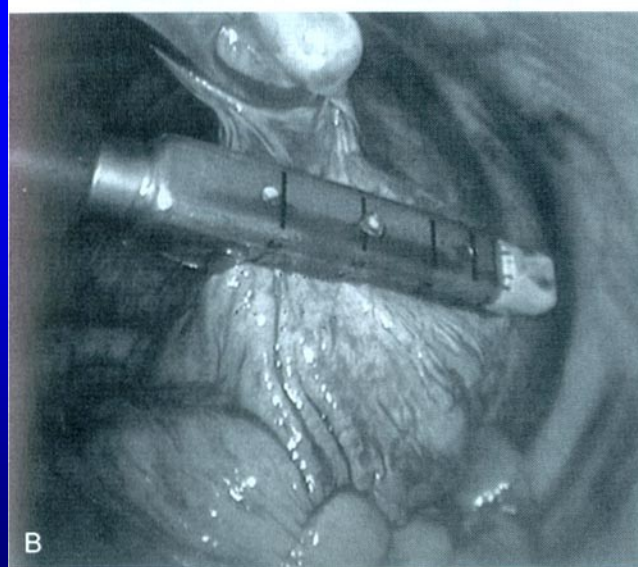
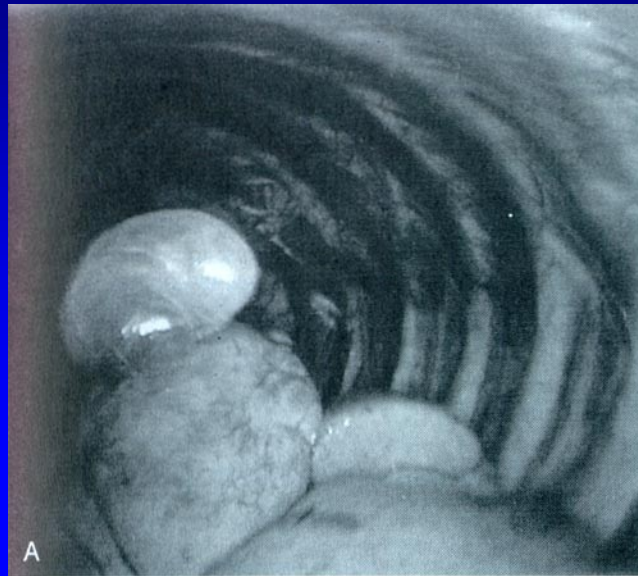
TorakoSKOPIE

Torakoskopický obraz plicní buly



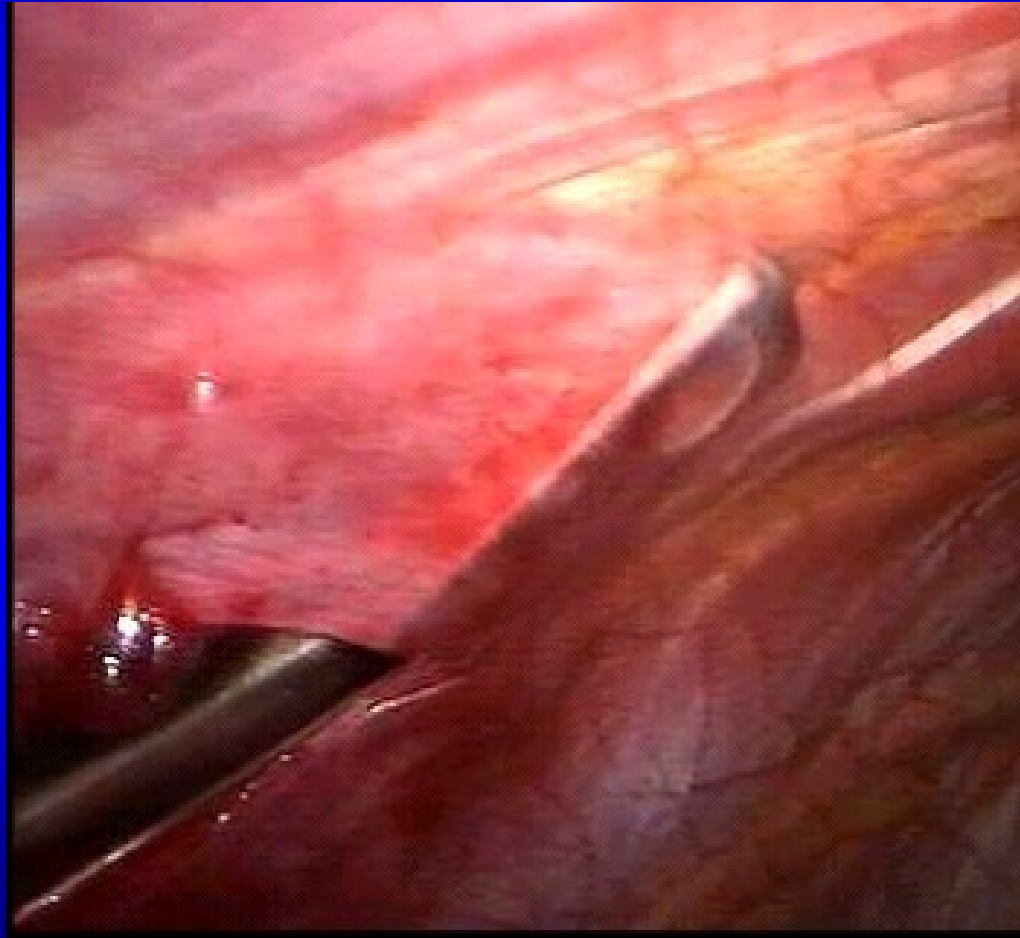
TorakoSKOPIE

Resekce buly staplerem



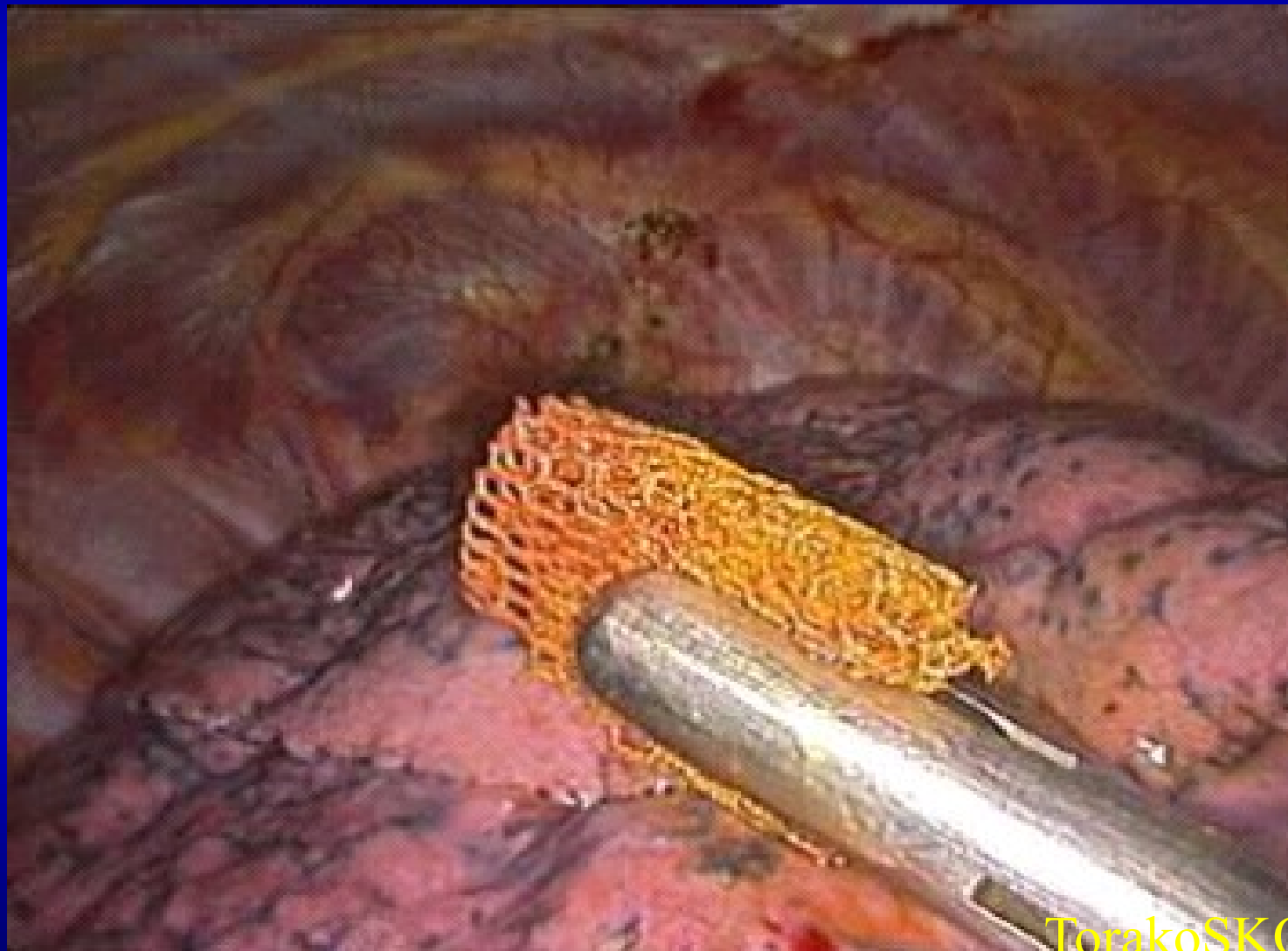
TorakoSKOPIE

Parietální pleurektomie pro PNO

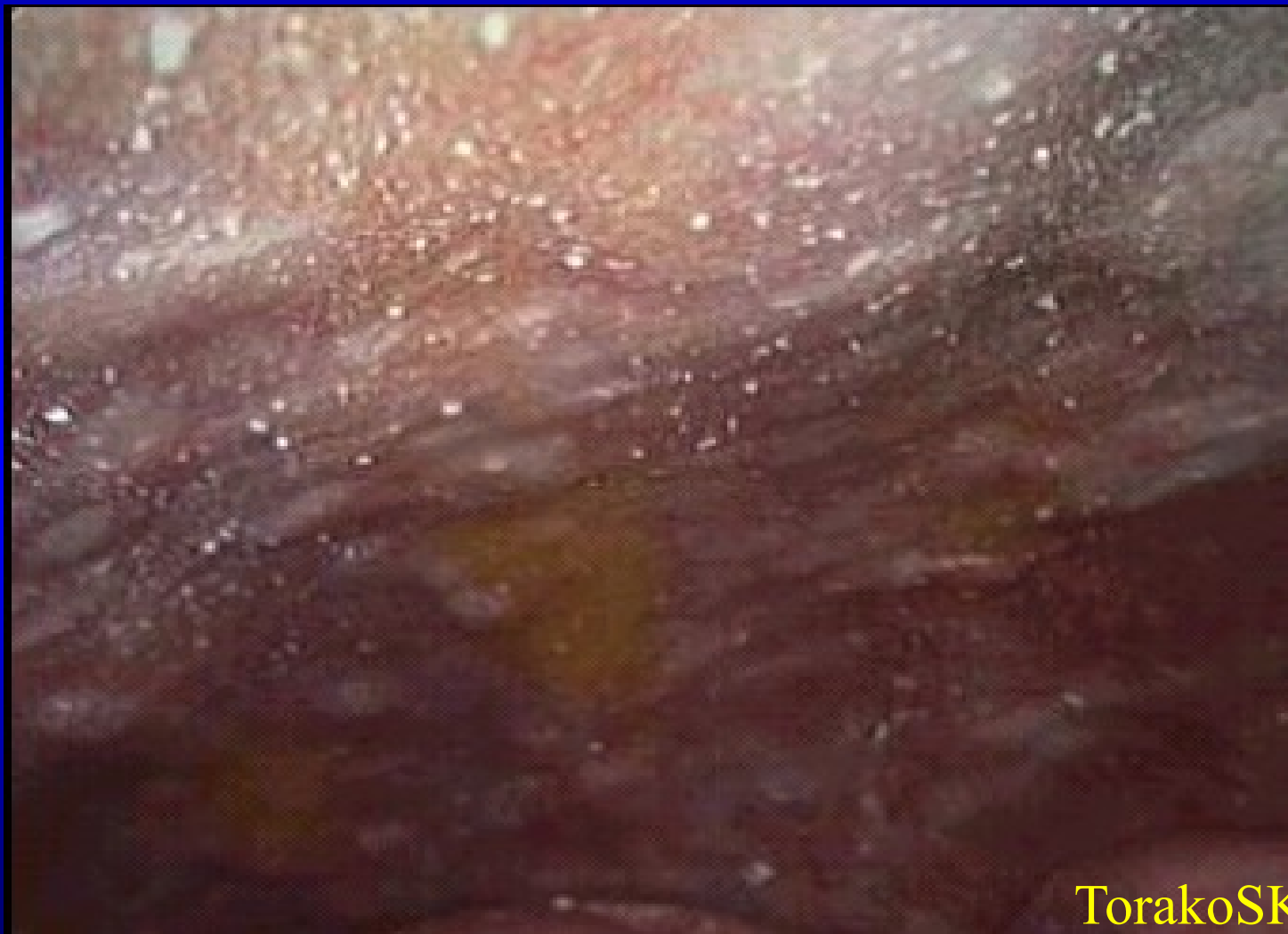


TorakoSKOPIE

Mechanická pleurodeza

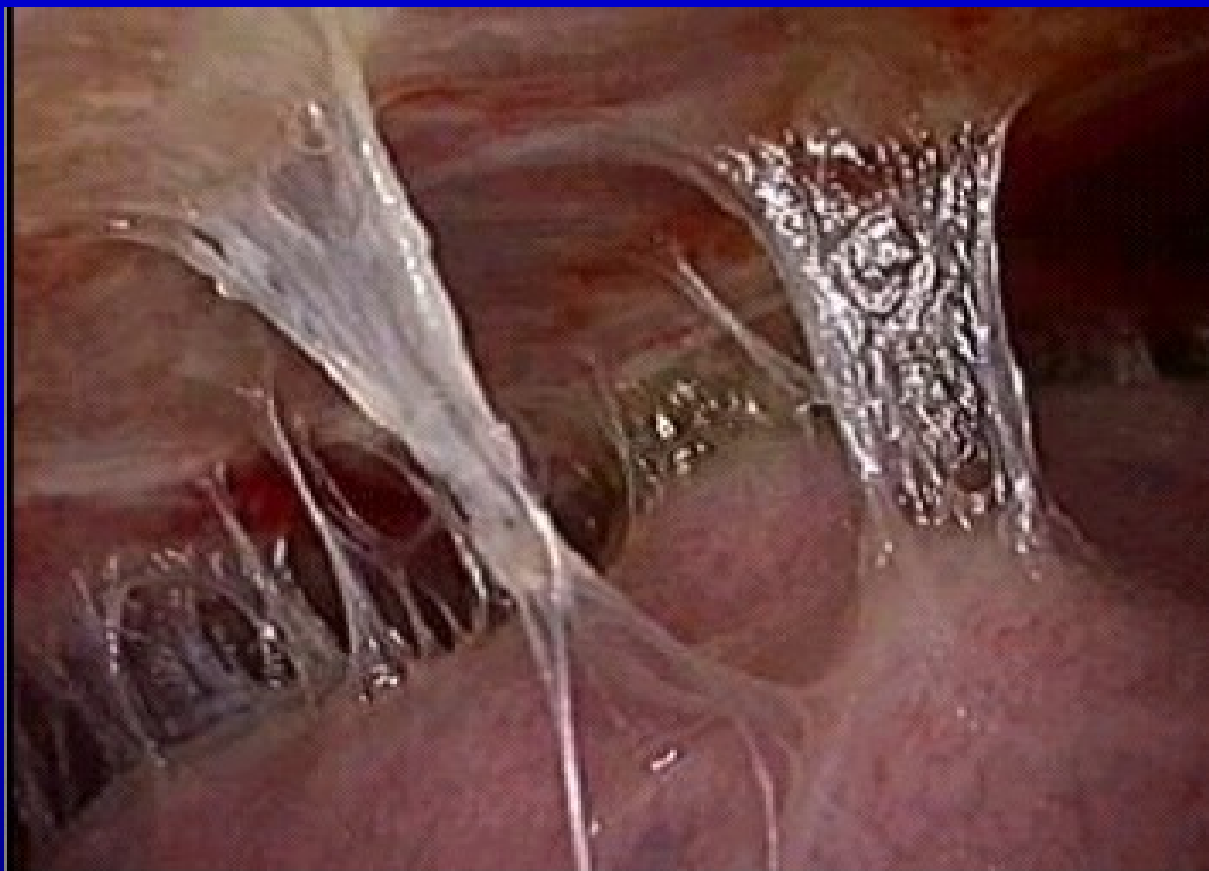


Chemická pleurodeza - talkáš



TorakoSKOPIE

Vytvořené srůsty po pleurodézě



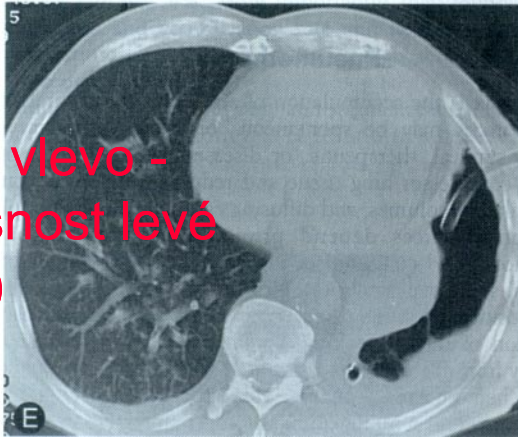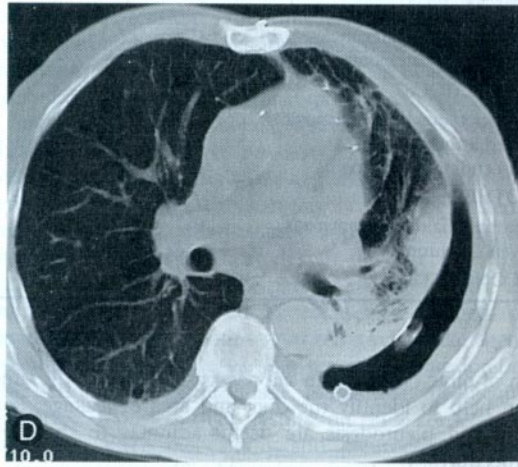
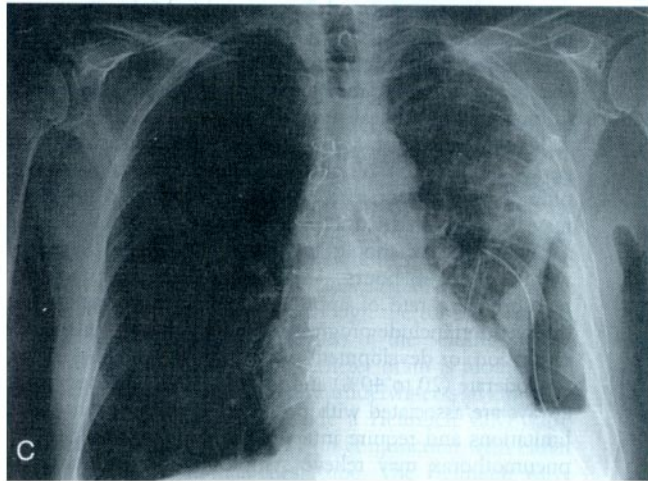
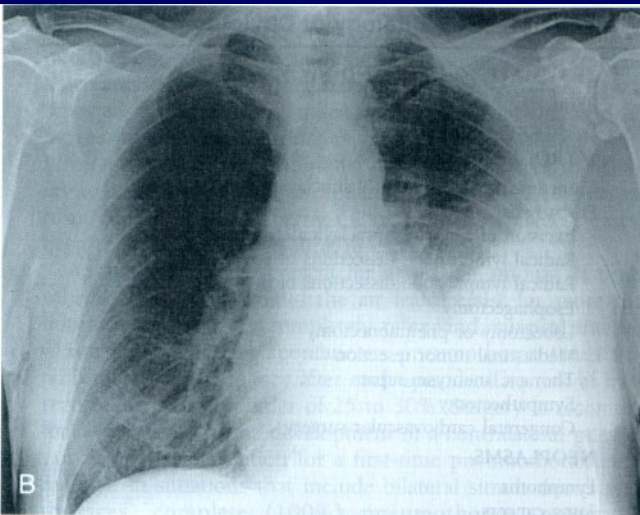
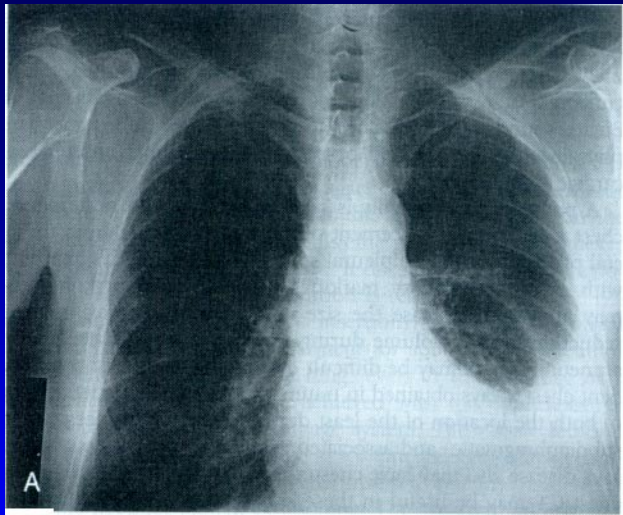
TorakoSKOPIE

Empyém hrudníku

- sekundární choroba
- 50% komplikace pneumonie
- spont. PNO s bronchopleurální píštělí
- poranění hrudníku
- komplikace hrudní chirurgie
- subfrenické hnisavé procesy

Příznaky

- Bolesti hrudníku
- febrilie
- kašel
- při pokročilých těžký septický stav



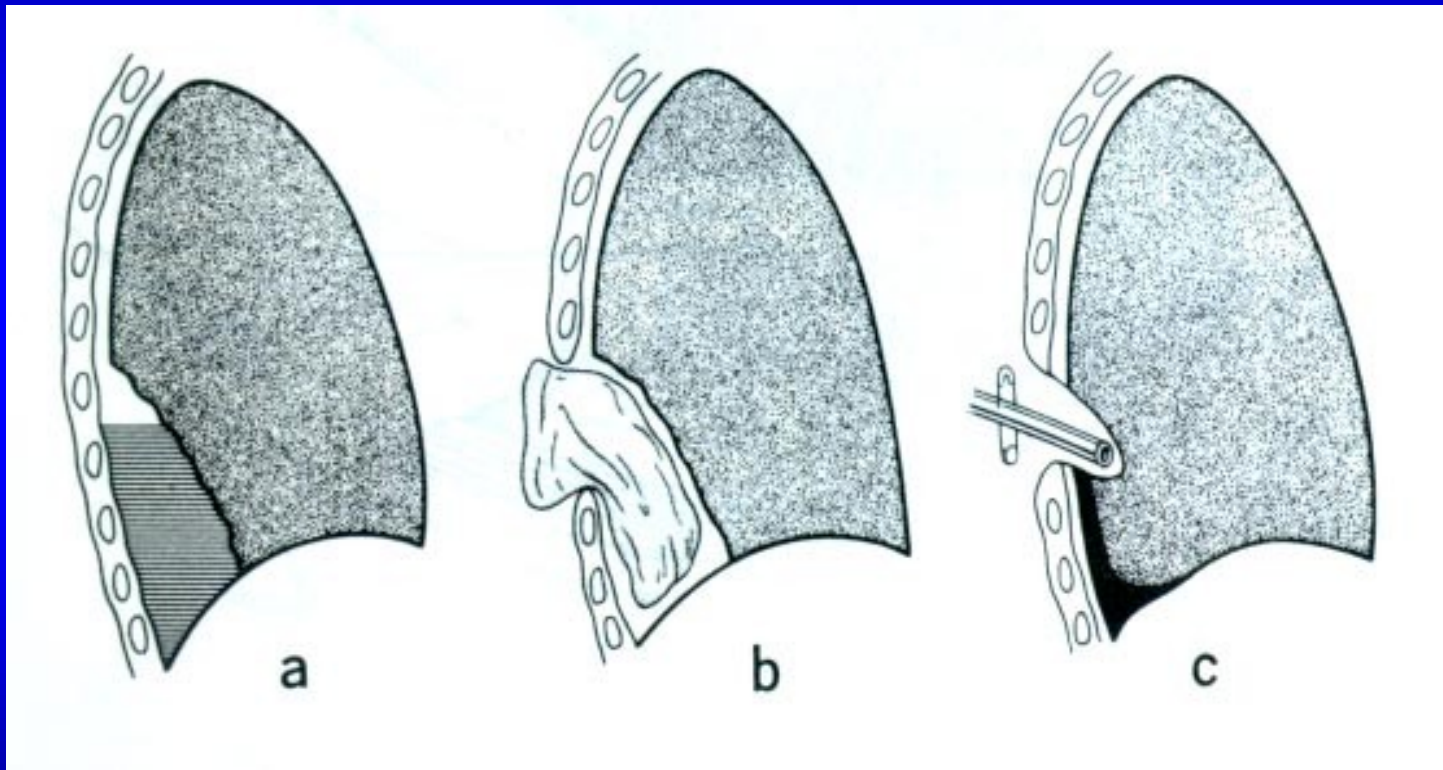
Chronický empyém vlevo -
výsledkem nevdušnost levé
plíce (dolní snímek)

Empyém

Terapie

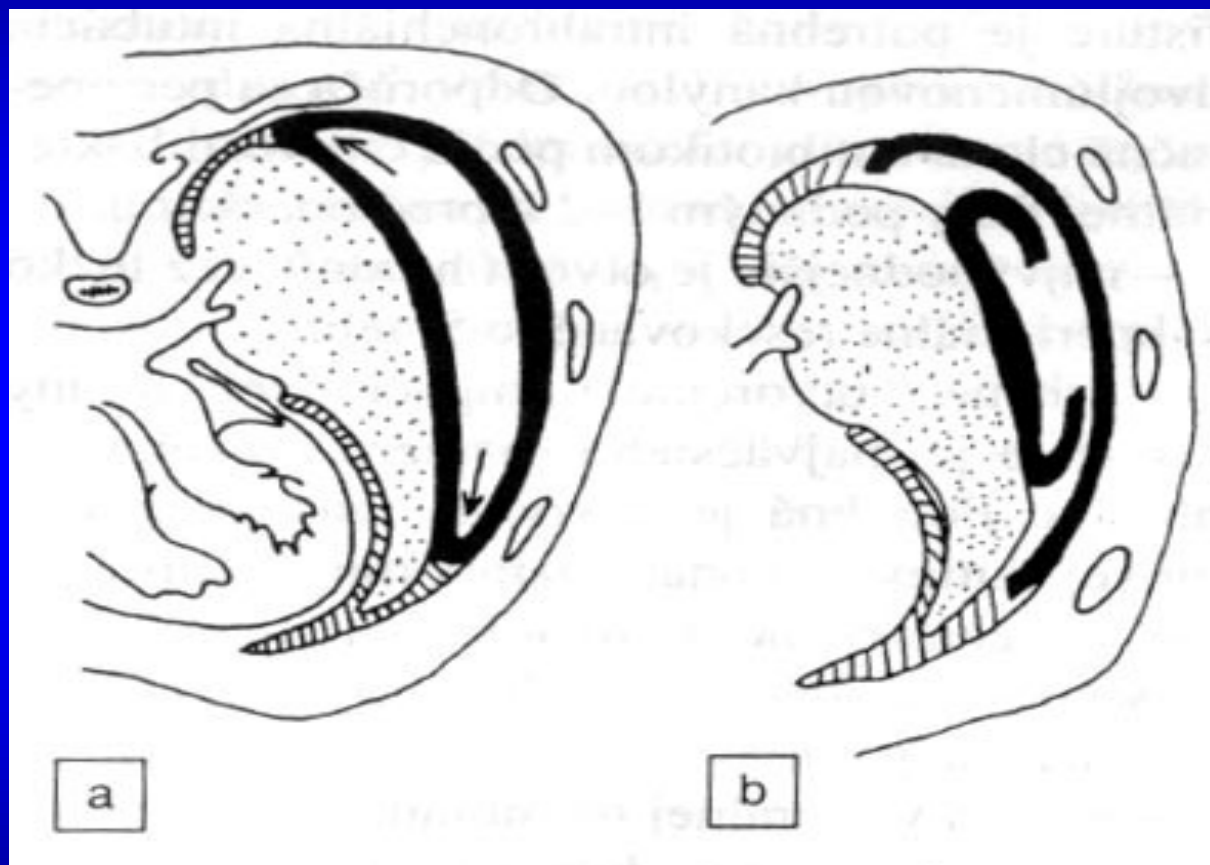
- Drenáž empyemové dutiny
- Cílená ATB terapie
- Dekortikace plíce (odstranění zesílené pleury, která tvoří empyemovou dutinu)
- Fenestrace hrudníku

Fenestrace hrudníku pro empyém



Empyém

Dekortikace plíce



Empyém

Chirurgie plic

1. Karcinom - bronchogenní

- centrální forma

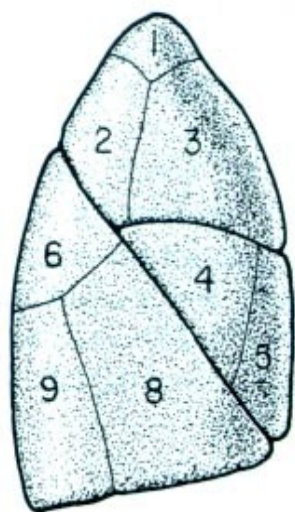
- periferní forma

5 leté přežití 5-8%

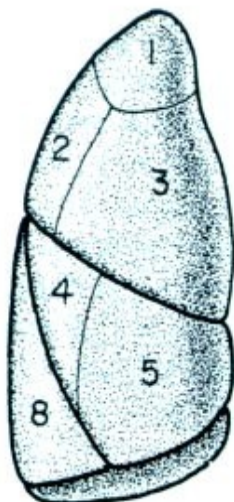
- chir řešení: anatomické resekce dle rozsahu + mediastinální lymfadenektomie

2. Metastázy do plic - atypická resekce

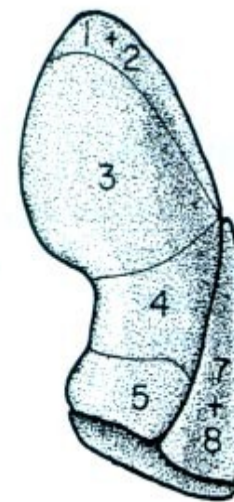
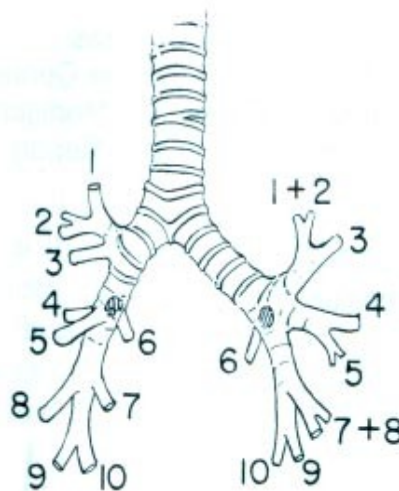
Rozdělení plic na segmenty



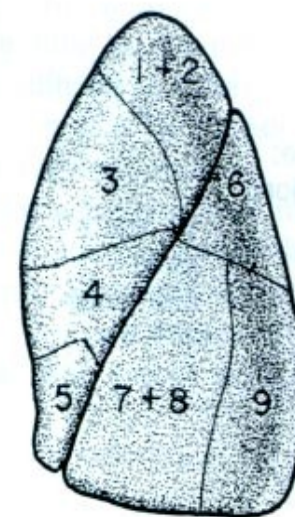
Right lat.



Right ant.



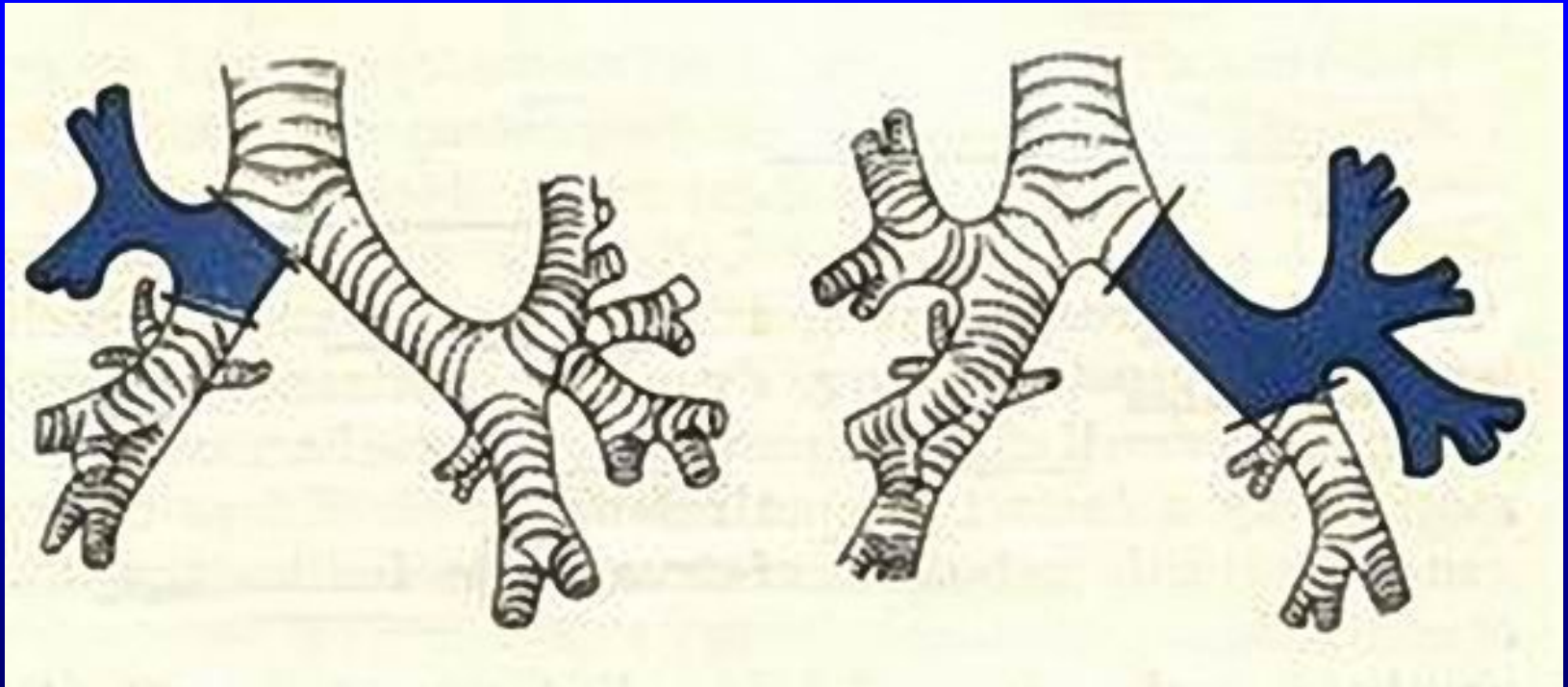
Left ant.



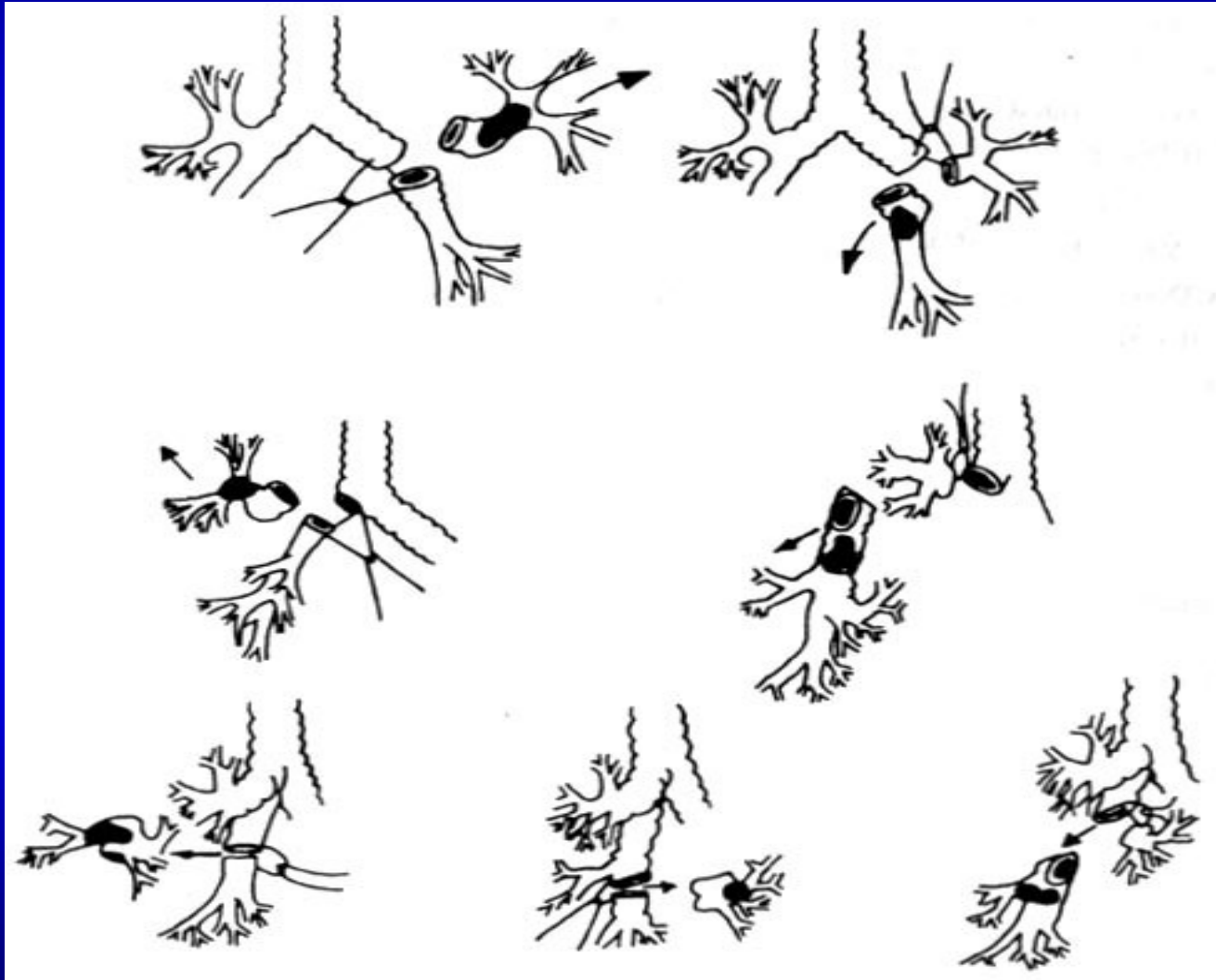
Left lat.

Sleeve resections

- šetřící parenchym
- anastomoza na dýchacích cestách
- tzv. bronchoplastika



Možnosti bronchoplastik



Absces plic

- Následkem aspirace
- Následkem pneumonie
- Úrazy hrudníku
- Hematogenně při sepsi

- komplikace - provalení do pleurální dutiny

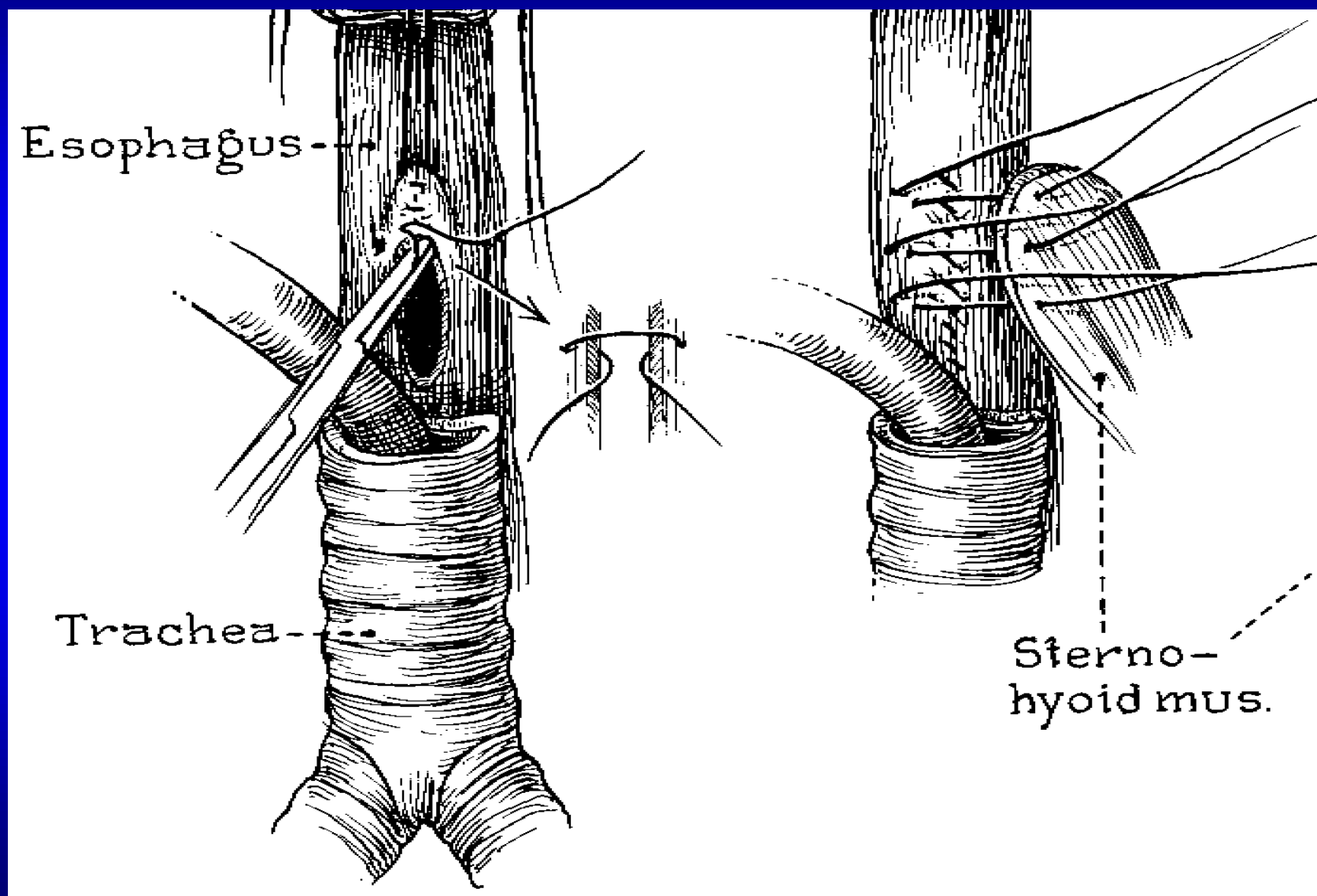
Terapie

- antibiotika
- cílená drenáž pod CT
- možné spontánní vyprázdnění při komunikaci s bronchem
- při empyému drenáž pleurální dutiny

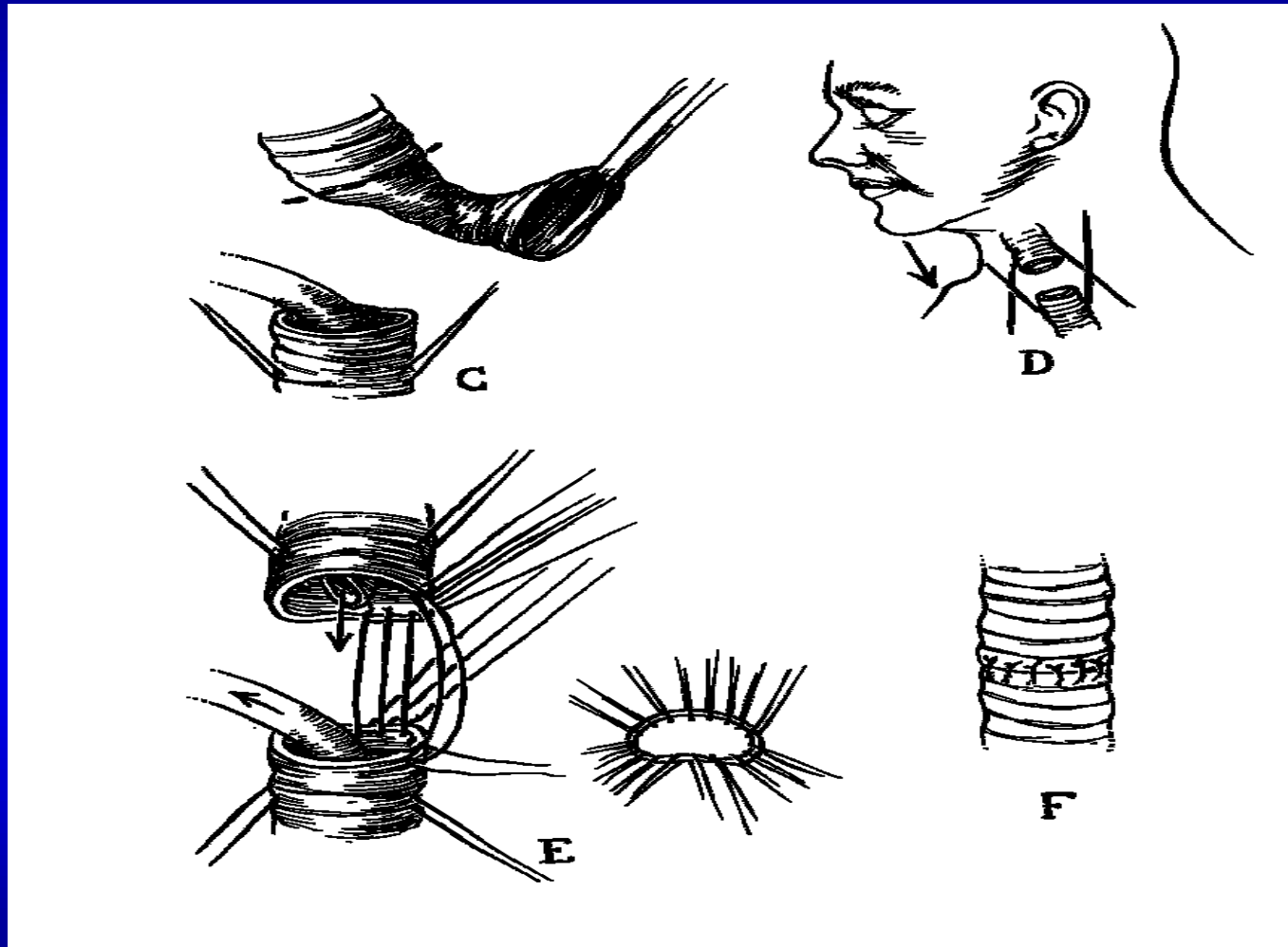
Trachea

- Stenozy trachey:
 - po dlouhodobé intubaci
 - po tracheostomii
- Tracheoezofageální píštěle - rovněž při dlouhodobé intubaci
- Tracheomalacie (instabilita stěny)

Uzavření tracheoezofageální píštěle



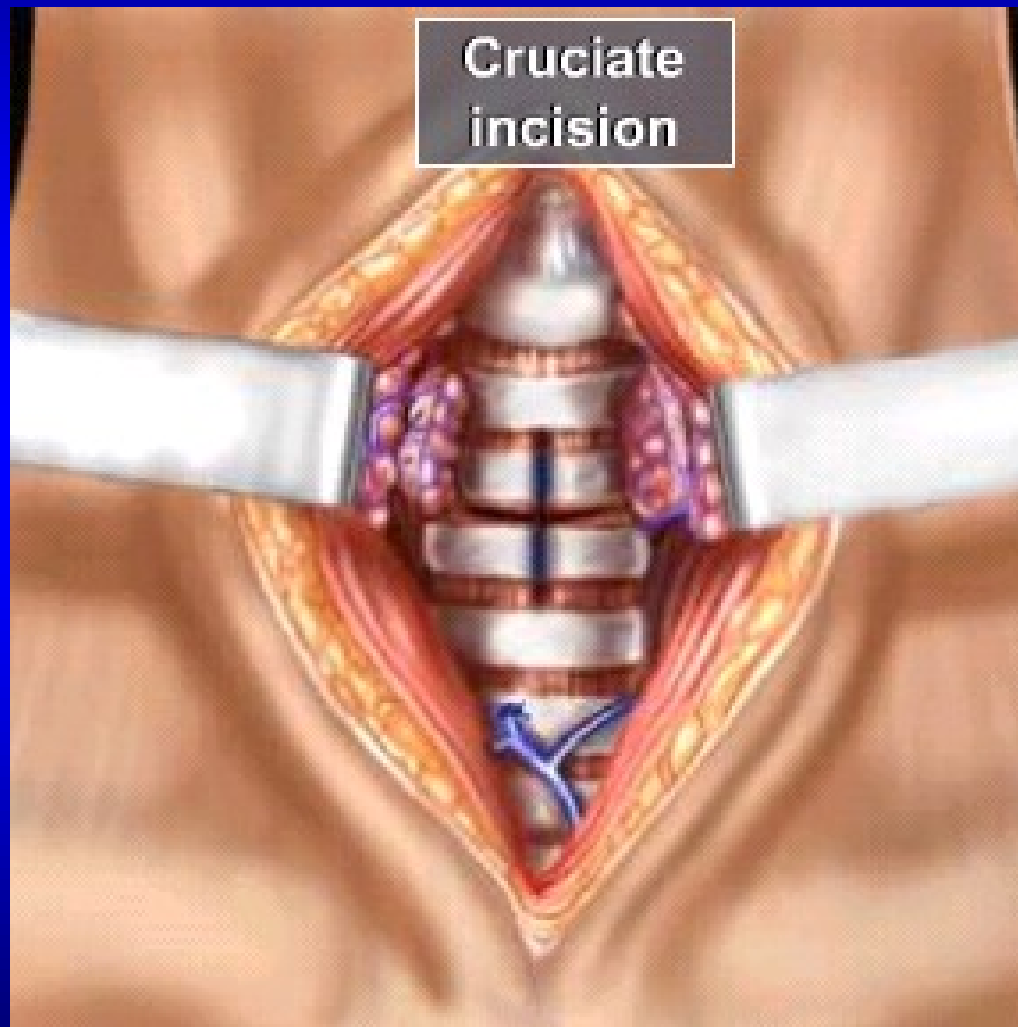
Resekce trachey pro stenozu



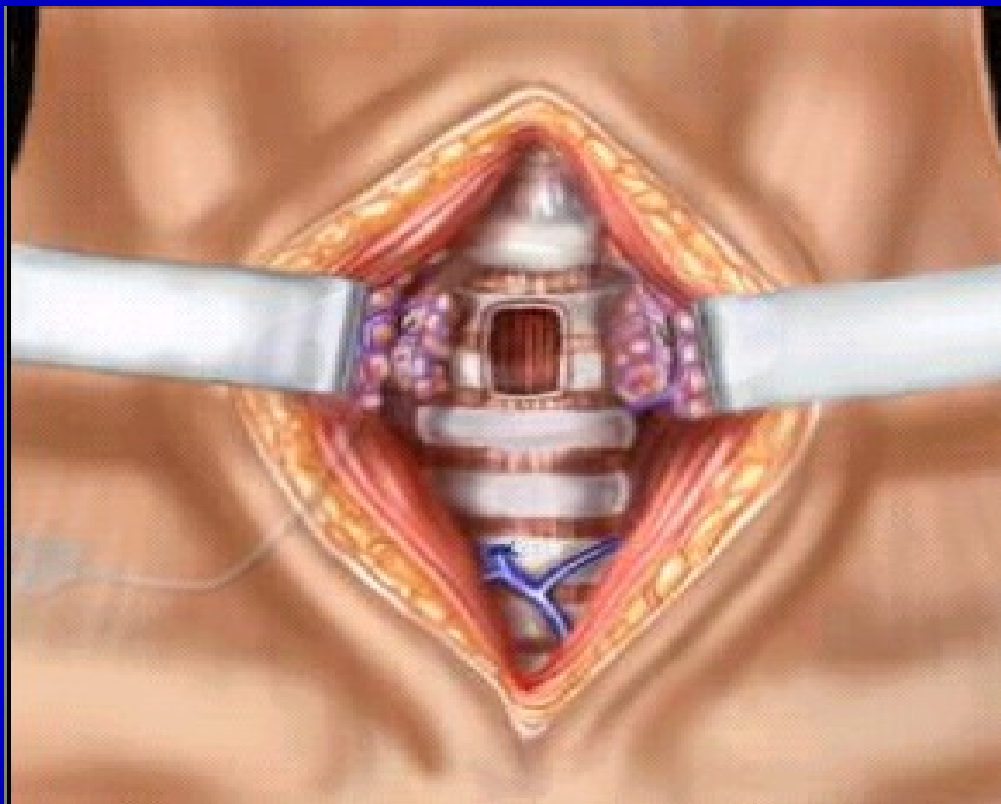
Tracheostomie

- Obstrukce horních cest dýchacích (pokud není možná intubace i flexibilní)
- Ztížená toaleta dýchacích cest
- Dlouhodobá řízená ventilace (5.-10.den)

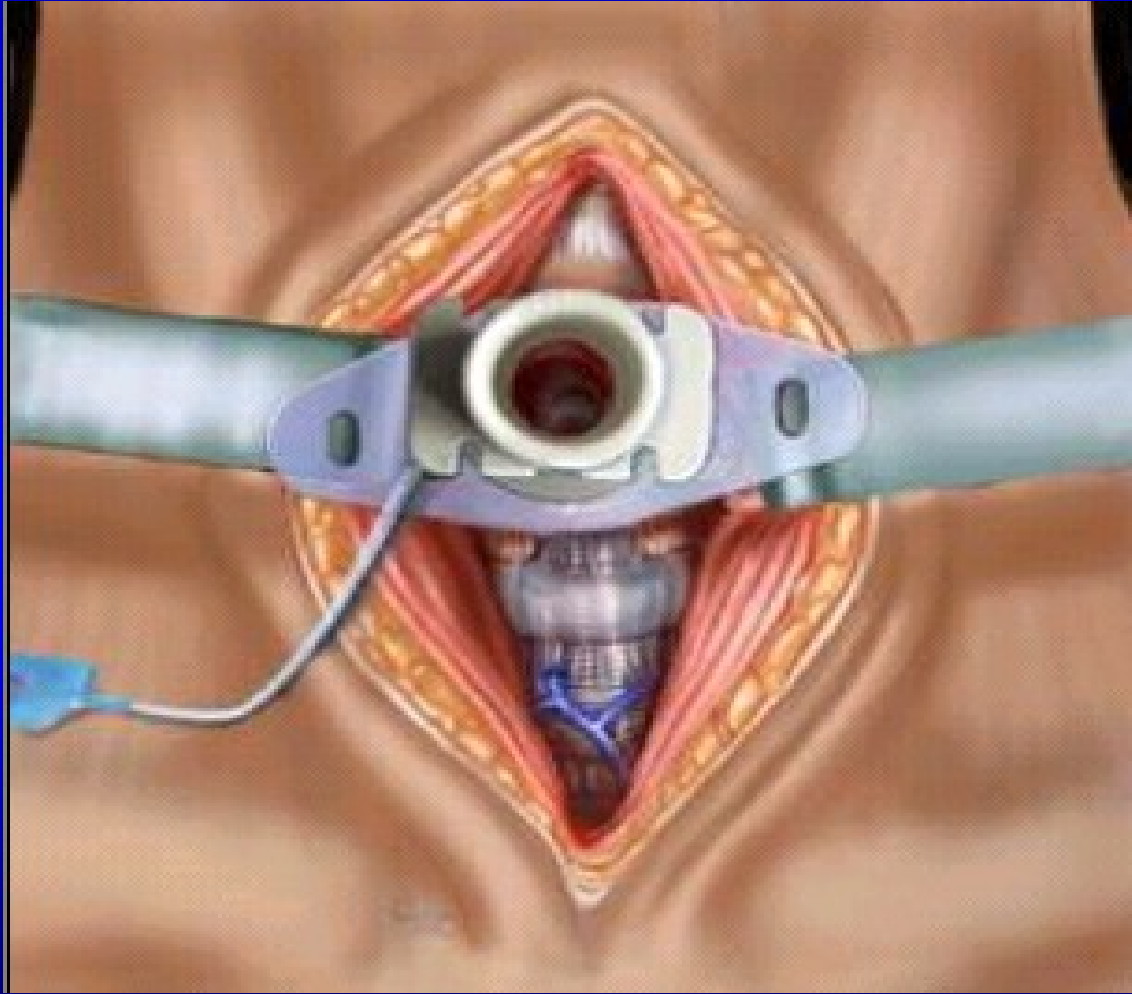
Tracheostomie



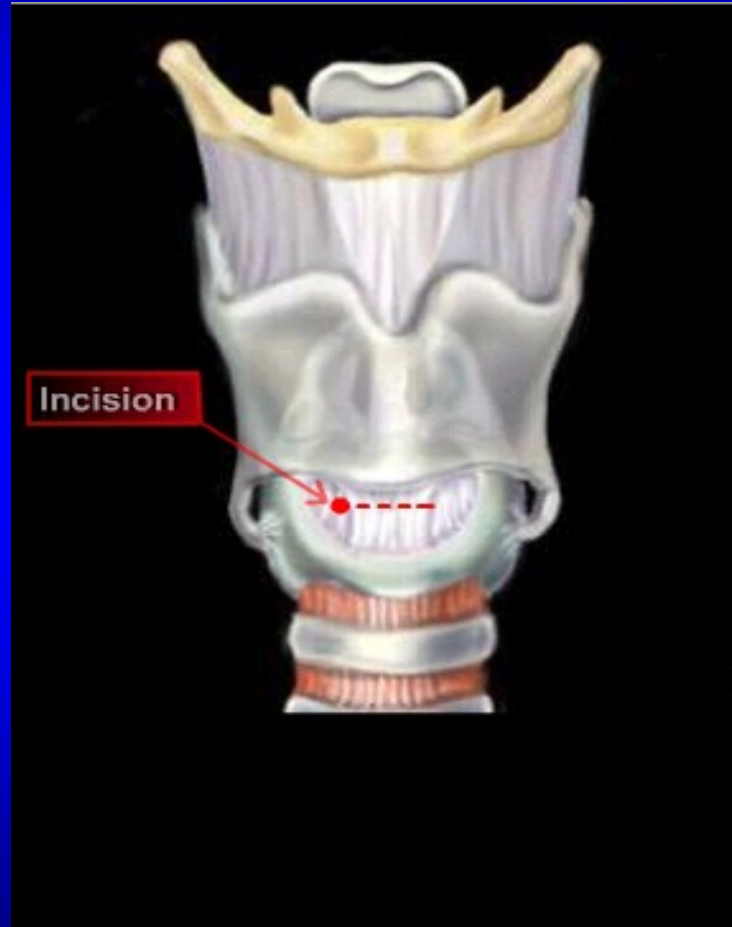
Vyříznutí otvoru pro kanylu



Vložení kanyly



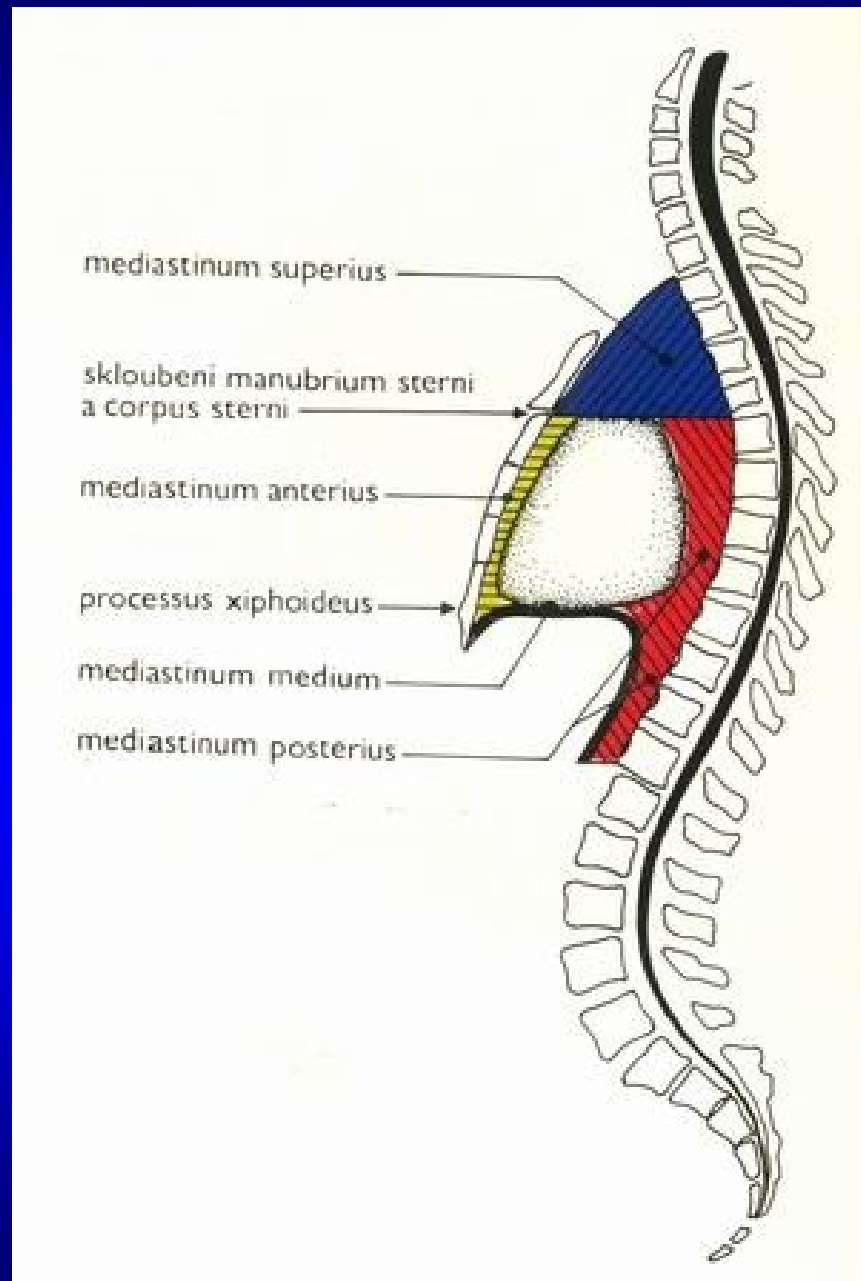
Akutní výkon - koniotomie



Mediastinum

- Prostor od horní hrudní apertury po bránici
- Mezi oběma pleurálními dutinami, páteří a sternem

Mediastinum



Mediastinum superius

- od manubrium sterni po intervert.
prostor Th4/Th5 : tymus, aortální oblouk
a jeho větve, VCS, trachea, jícen, hojné
žíly.

Mediastinum inferius

- **Medius:** srdce, perikard, aorta, vena cava sup., bronchy, a. pulmonalis, vv. pulmonales
- **Anterius:** od sterna po perikard
- **Posterius:** jícen, aorta descendens, v. azygos, n. vagus, d. thoracicus

Vyšetřovací metody

- RTG S+P: rozšíření mediastina
- CT mediastina
- Torakoskopie
- Mediastinoskopie
- NMR

Nádory mediastina

- 0.5 - 3% všech tumorů
- Mediastinální struma
- Tymomy
- Nádory a cysty příštítných tělísek
- Neurogenní nádory mediastina
- Nádory z lymfatických uzlin
- Teratodermoidy, pojivové nádory (lipom)

Tymus

- **Tymomy:** benigní nebo maligní, 10-20% všech nádorů mediastina
- kombinace s myastenia gravis
- autoimunitní onemocnění postihující přenos na nervově-svalové destičce - poškození acetylcholinových receptorů
- u žen 2x častější než u mužů

Myasthenia gravis

- Svalová slabost a únavnost
- Možnost progresu až k respirační insuficienci
- Potíže s polykáním
- Terapie: inhibitory acetylcholinesterázy (Mestinon), imunosuprese (Prednison, Azathioprin)

Indikace k tymektomii

- Pacienti pod 50 let
- nad 50 let průkaz tymomu na CT
- přístup nejčastěji transternální
- možná i pravostranná torakoskopie nebo cervikální přístup.

Neurogenní nádory mediastina

- Nejčastější tumory mediastina - 10-34%
- Většinou v zadním mediastinu
- z interkostálních nervů: neurofibrom, neurofibrosarkom, - většinou benigní
- ze sympatických ganglií: gangliom, neuroblastom, - silně maligní - u dětí
- paragangliom

Symptomatologie

- Komprese nervů: bolesti v zádech, hrudníku, kašel, dyspnoe při útlaku trachey
- paragangliom - produkce katecholaminů: hypertenze, pocení, palpitace, bolesti břicha,
- terapie: chirurgické odstranění

Nádory lymfatických uzlin

- Často manifestace systémového onemocnění
- jen 5-10% pouze v mediastinu
- Hodgkin
- Non-Hodgkinský lymfom
- meta v uzlinách: plíce, mamma, žaludek, jícn, pankreas

Primární cysty mediastina

- 20-34% patologických lezí mediastina
- vznikají v embryonálním vývoji
- bronchogenní: nejčastější, typicky v oblasti hilu plicního, častěji vpravo
- 2/3 jsou asymptomatické, poruchy ventilace, kašel, opakované infekty při komunikaci s bronchem
- Dg - CT, RTG, léčba - odstranění

Ezofageální, gastrogenní cysty

- většinou u malých dětí
- útlak jícnu a dysfagie
- odstranění
- perikardiální cysty: 2. nejčastější, většinou asymptomatické, náhodný nález na RTG
- resekce při diagnostické nejistotě, při typickém obrazu punkce a aspirace

Akutní mediastinitida

- perforace jícnu
- iatrogenní
- cizí tělesa
- penetrující trauma
- komplikace po oper.
- spontánní ruptura
- perforace tumoru
- infekce z okolí:
 - plíce, pleura, páteř
 - dýchací cesty
 - dentální infekce
 - hrudní stěna

Terapie akutní mediastinitidy

- nutný rychlý a agresivní přístup
- většinou nutná operační drenáž
- ATB terapie
- často těžký průběh s fatálním koncem

Jícen

- Výstelka – dlaždicový epitel
- délka 26 cm
- pars cervicalis
- pars thoracica – horní, střední, dolní
- pars abdominalis

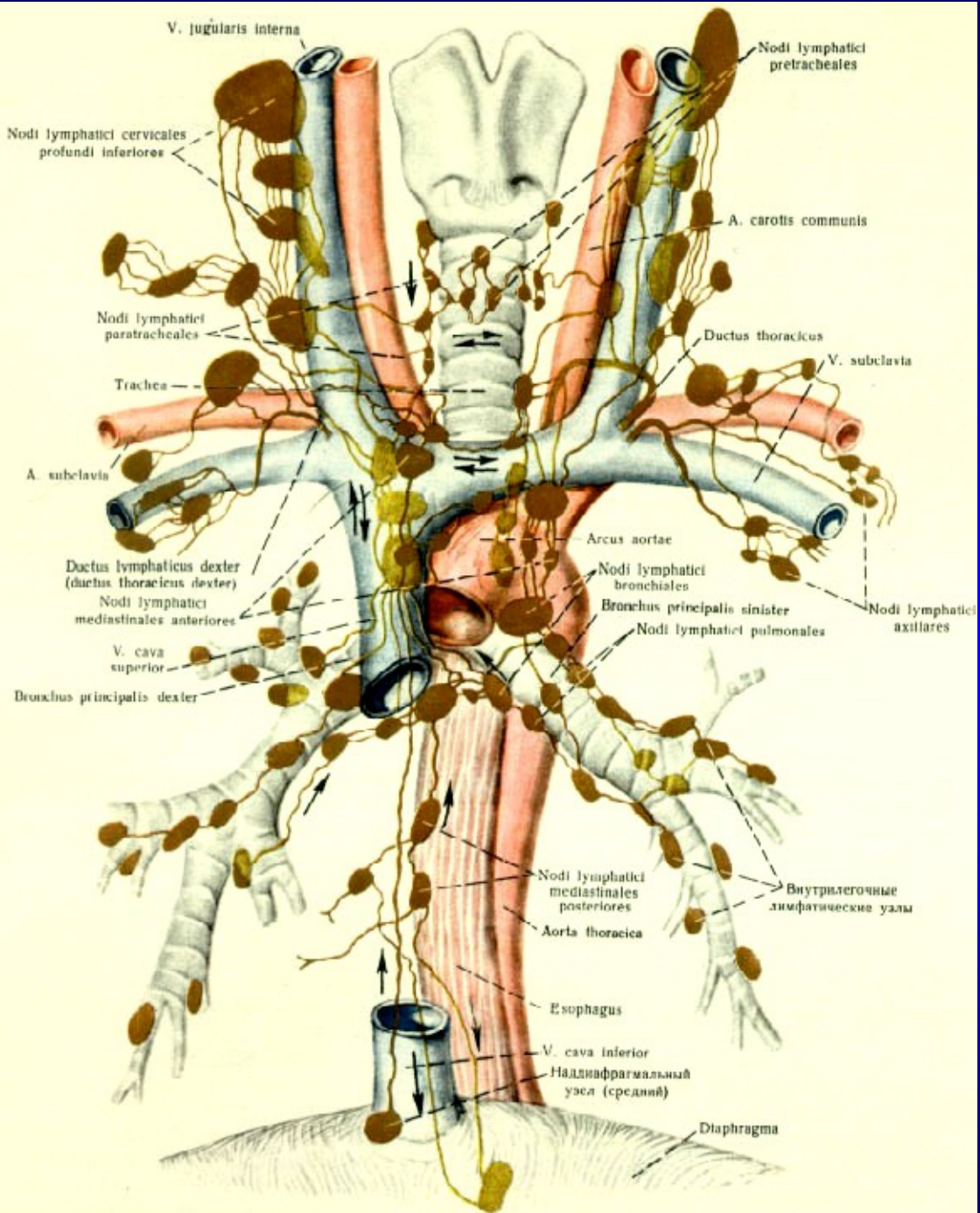
Jícen nemá serosu !

Jícen

Svalovina jícnu - spirální systém longitudinální a cirkulární

Jícnové svěrače

- horní (m.cricopharyngicus)
- dolní (esofagogastrické spojení)
- linea serrata



Patologické stavy

- Atrezie
- Divertikly
- Achalazie
- Refluxní choroba
- Barretův jícen
- Poranění jícnu
- Nádory

Diagnostika

- anamneza
- RTG ezofagografie
- endoskopie
- endosonografie
- manometrie
- pH metrie
- cytologie
- CT
- scinti jícnu

Atrezie jícnu

- vrozená neprůchodnost jícnu
- 1 atrezie na 20 000 porodů
- může být izolované přerušení jícnu, nebo spojení s tracheoefageální píštělí
- příznaky: nápadné slinění, píštěl - při polykání cyanoza

- Dg: zavedení měkké sondy a ezofagografie vodnou k.l. , která se ihned odsaje
- pokud není komunikace s dýchacími cestami, není na RTG břicha vzduch v GIT
- terapie: rekonstrukce jícnu, zrušení píštěle,

Zenkerův divertikl

- Dorsální strana prox. části jícnu na přechodu z faryngu
- dysfagie, rezistence na levé polovině krku, zvracení nestráveného jídla
- Dg: RTG vyšetření
- terapie: resekce divertiklu z řezu na levé straně krku

Achalázie jícnu

- funkční porucha hladké svaloviny dist. části jícnu
- není relaxace dolního svěrače při polykání
- v jícnu chybí efektivní peristaltika
- stadium kompenzace: překonání překážky zvýšenou peristaltikou
- stadium dekompenzace: dilatace jícnu

Achalázie

- **Příznaky:** dysfagie, pozdější regurgitace jídla , hrozí možnost aspirace
- **Dg:** RTG jícnu: zúžení dist jícnu, později dilatace jícnu nad ním
- manometrie jícnu: hypertonus dolního svěrače, porucha peristaltiky v těle jícnu
- GFS: k vyloučení tumoru dist. jícnu

Terapie

- **Chirurgická:** Hellerova operace: ezofagokardiomyotomie většinou doplněná inkompletní antirefluxní manžetou
- **Dilatace jícnu:** pod RTG kontrolou
- **Botox:** instilace botulotoxinu při GFS
- **konzervativní:** nitráty, Ca blokátory

Tumory jícnu

- Benigní: vzácné
- Maligní: karcinom jícnu
- 8% nádorů GIT
- většinou nad 60 let věku
- spinocelulární
- adenokarcinom

Příznaky

- dlouho asymptomatické
- bolesti za sternem
- dysfagie
- hubnutí

Diagnostika

- Ezofagoskopie + biopsie
- RTG jícnu se zakreslením stenozy
- na toto navazující CT
- endosonografie jícnu - možná pouze u průchodné stenozy
- sono jater k vyloučení meta

Operace

- resekční výkony na jícnu:
- možné výkony dvoudutinové /laparotomie + torakotomie/
- ezofagektomie bez otevření hrudníku
- možný laparoskopický přístup

Náhrada jícnu

- při anastomoze v hrudníku může postačit mobilizace žaludku, Kocher, a anastomoza jícnu na žaludek
- tubulizace žaludku
- náhrada tračníkem na cévní stopce (a. ileocolica, a. colica media)

Inoperabilní jícen

- Häringova proteza: zavedení z gastrotomie
- Stentování jícnu
- Aktinoterapie (jen u spinocelulárního Ca)
- Chemoterapie

špatná prognoza