

# Náhlé příhody břišní

*Klinika úrazové chirurgie*

# Definice

= Náhlé příhody břišní (NPB) jsou onemocnění břicha, která se vyznačují náhlým vznikem často z plného zdraví, rychlým průběhem a v případě neléčení vedou k závažným komplikacím včetně ohrožení života nemocného.

tzv. „akutní břicho“

■ Zvláštní skupina onemocnění – pro život nemocného velmi nebezpečná

## ■ Příznaky

- Bouřlivé: vedou nemocného včas k lékaři a lékaře ke správné diagnóze
- Nenápadné: odchýlně od obvyklého průběhu, nemocný je podceňuje a lékař se může snadno zmýlit!

# Vyšetření

■ Systematické

■ Pečlivé

■ Rychlé

# Anamneza

- **Až 60% výtěžnost**
- **doba vzniku obtíží**
- **vznikly náhle, prudce nebo se vyvíjely postupně, pomalu (ileus) ?**
- **podobné onemocnění již nemocný měl ?**
- **onemocnění nepředcházelo úraz ?**
- **užíval nemocný léky zastírající příznaky NPB**
- **souvislosti s jídlem ?**
- **předchozí operace, jiná onemocnění, poruchy menstruace**

# Anamneza

- **Bolest**
  - **Typ bolesti**
    - *Viscerální* (orgánová)
    - *Somatická* (dráždění peritonea)
  - **Charakter bolesti**
    - kolikovitá
    - trvalá
  - **Irradiace bolesti**
- **Nausea, zvracení**
- **Zástava plynů, stolice x průjem**
- **Obtíže při močení**

# Celkové vyšetření

- věk a celkový vzhled nemocného
- poloha a chování nemocného
- tep, teplota, dýchání, tlak krevní
- nález na plicích a srdci (možnost záměny NPB s onemocněním interním)

# Vyšetření místní - břicha

- **Poloha nemocného** : vleže na zádech, podložení hlavy a flektované DKK v kyčli a kolenou
- **Technika vyšetření břicha** (tzv. pět P):
  1. *pohledem*
  2. *pohmatem*
  3. *poklepem*
  4. *poslechem*
  5. *per rectum (per vaginam)*



## ■ 1. Pohled

- *úroveň břicha*
- průběh dechové vlny
- *místo nejčastějších kýl* (viditelné uskřinutí)
- *rozšířené žíly* (caput Medusae)
- *pooperační jizvy* (častá příčina ileu)
- *ztužování kliček střevních* (u hubených)

## ■ 2. Pohmat

- *povrchová a hluboká palpance*
- *svalové stažení*
- *rezistence (bolestivost, pohyblivost, ohraničení, kožní kryt)*
- *kýlní branky*
- *příznak **Blumbergův** a **Rowsingův** (dekomprese vyvolá bolestivou odezvu).*

## ■ 3. Poklep

- *poklepové ztemnění* (výpotek, parench. orgán)
- *vysoký bubínkový poklep* (*distenze orgánů*)
- *poklepovou bolestivost*
  - břišní **Pléniesův** příznak
  - bederní **Tappotement**

## ■ 4. Poslech

- nejvíce opomíjené vyšetření
- škroukání (rytmicky ustává a znovu se objevuje - překážka pasáže)
- vysoké zvukové tóny "padající kapky"
- kovové zvuky (dilatace střeva plynem)
- ticho (pokročilá zánětlivá NPB či paralytický ileus)

## ■ 5. Per rectum

- ukazovákem ruky s rukavicí s vazelínou
- ampula rektální, prostata, cervix uteri
- Douglasův prostor
  - nejnižší položené místo peritoneální dutiny
  - hromadění výpotku
- Stolice
  - Krev – krvácení z dolních úseků GIT
  - Dehtovitá stolice – krvácení horních úseků GIT
  - Acholická stolice – obstrukce žlučových cest

# Laboratorní vyšetření

- *Hematologické* – KO, koagulace
- *Biochemické* – ionty, urea, kreatinin, gly, JT, AMS/U, CK, CK-MB, troponin
- *Moč*

# Paraklinická vyšetření

## ■ Rtg

– prostý

– s kontrastem

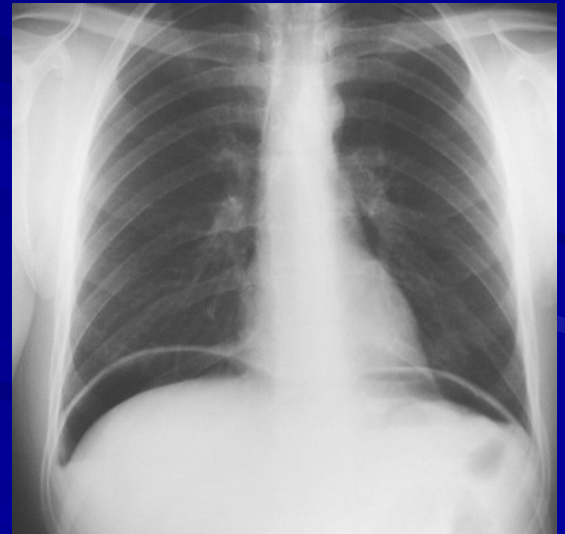
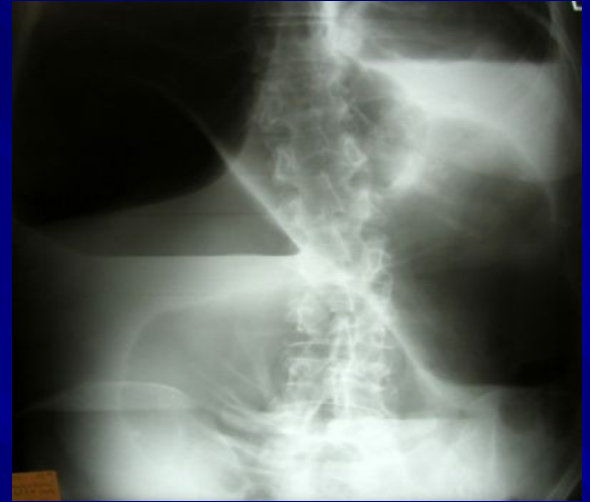## ■ Sonografie

## ■ CT

## ■ Endoskopické metody

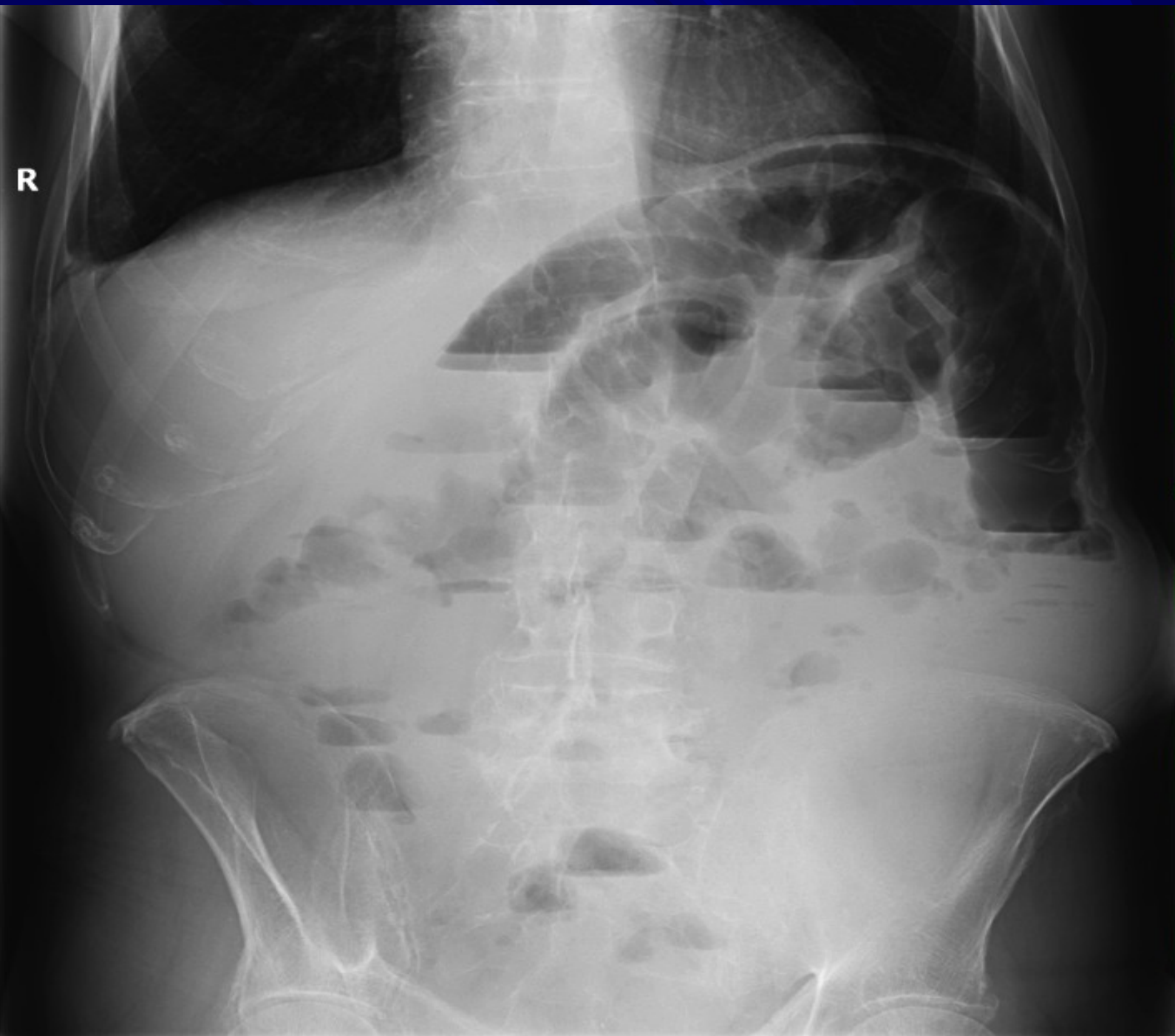
## *RTG- prostý snímek břicha :*

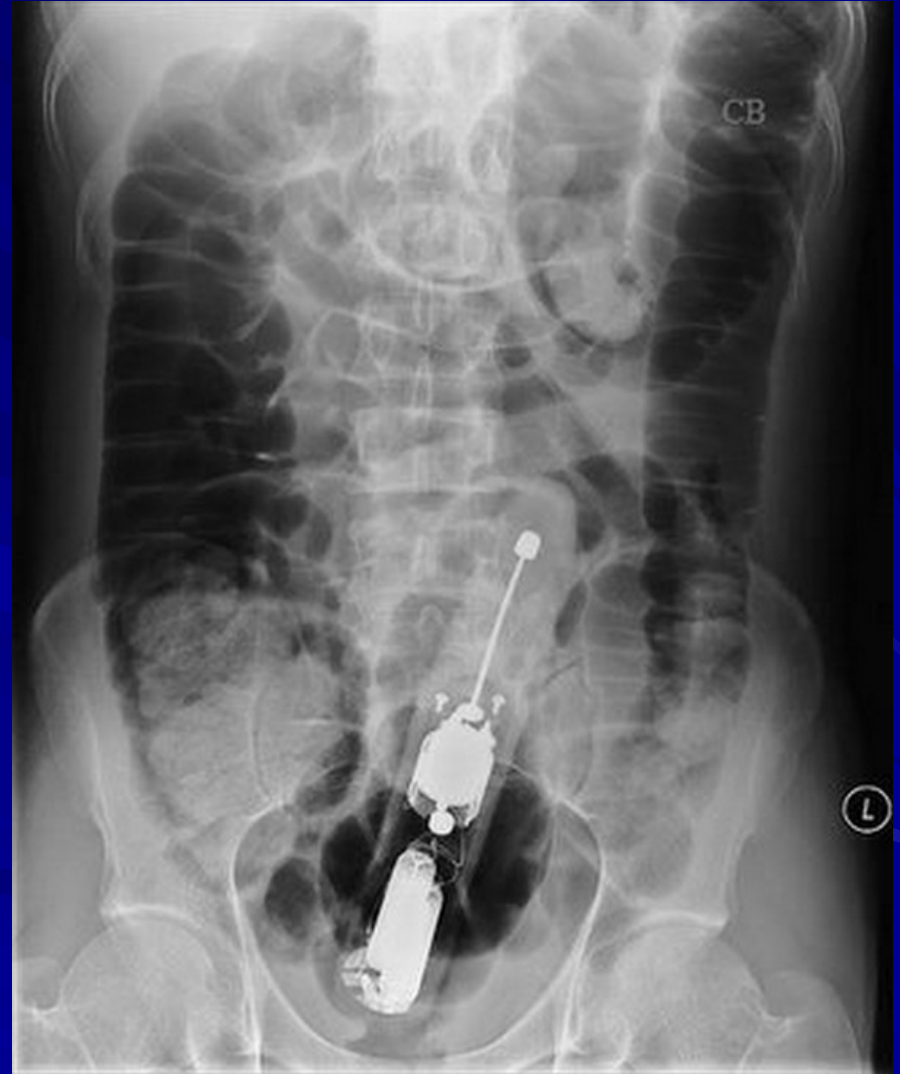
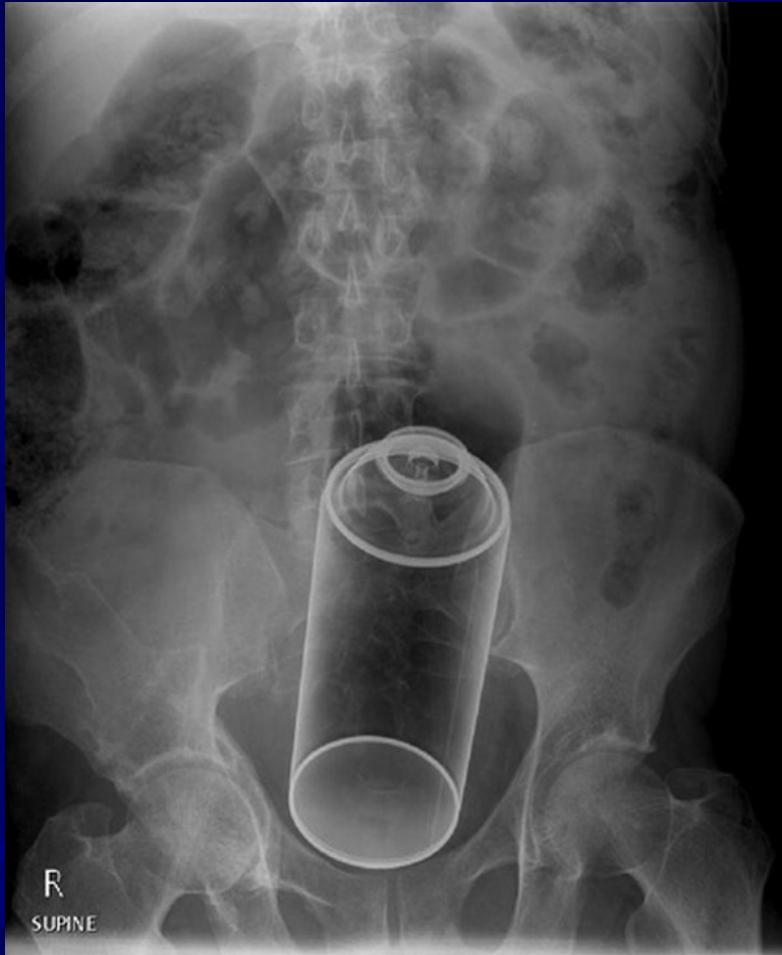- **hladinky**  
v kličkách střevních
- **vzduch**  
v břišní dutině
- **stíny kontrastních  
konkrementů**
- **RTG plic**





R





## ■ **Ultrazvukové vyšetření**

- **přítomnost tekutiny** (krev, zánětlivý výpotek, ascites)
- **solidní útvary** (kameny, infiltráty, tumory, abscesy, cysty)
- **dilatace orgánů** (ledviny, žlučník, střevo, měchýř)
- **zánětlivé ztluštění stěny** orgánů (cholecystitis, appendicitis, diverticulitis, M. Crohn)
- **postižení parenchymových orgánů**
- **trombóza velkých cév** (mesenteriky, porta).

## ■ *Endoskopické metody:*

- Gastrofibroskopie
- Rectoskopie a sigmoideoskopie
- Kolonoskopie
- ERCP

## ■ *Gynekologické vyšetření*

## ■ *Interní vyšetření*

# Dělení

## ■ NPB neúrazové

- 1. zánětlivé (ohraničené, přechod na okolí, difúzní)
- 2. ileózní (mechanický, neurogenní, cévní)
- 3. krvácení do zažívacího traktu

## ■ NPB úrazové

- 1. syndrom poúrazové peritonitidy
- 2. syndrom poúrazového hemoperitonea
- 3. syndrom smíšený (krvácení do břišní dutiny a perforační peritonitis)

# 1. Zánětlivé NPB

- **Lokalizované** na orgán - na začátku onemocnění
  - cholecystitis, cholangitis
  - appendicitis
  - diverticulitis
  - pancreatitis.....

- **Propagace do okolí** = peritonitis circumscripta

- **Difuzní peritonitis**

peritoneum = obrovská plocha pro prostup = intoxikace  
vnitřního prostředí = toxicko septický šok

primární – hematogenní – málo, raritně

sekundární - bakteriální – střevní perforace

- per continuatem /ileus/

- abakteriální – chemicko-toxická : žluč,  
moč, pankreatické šťávy, krev

# 1. Zánětlivé NPB

- stálá poloha nemocného
- trvalá bolest
- zvýšená teplota
- urychlení tepu
- stažení svalové stěny břišní
- peristaltika snižena či vymizelá
- bolestivost per rectum
- pomocná vyšetření (zvýšená leukocytóza, CRP, nativní snímek bez hladin, může být pneumoperitoneum)



## 2. Ileózní = neprůchodnost střevní

### – Mechanický ileus

1. střevní lumen – polyp, fekalom, cizí těleso
2. střevní stěna – nádor, hematom, zápal, divertikl
3. mimo střevo – hernie, adheze, intraabdominální nádor, volvulus

- **Strangulační ileus** = mechanická příčina + porucha cévního zásobení
- **Invaginace - intususcepce**

### – Neurogenní ileus

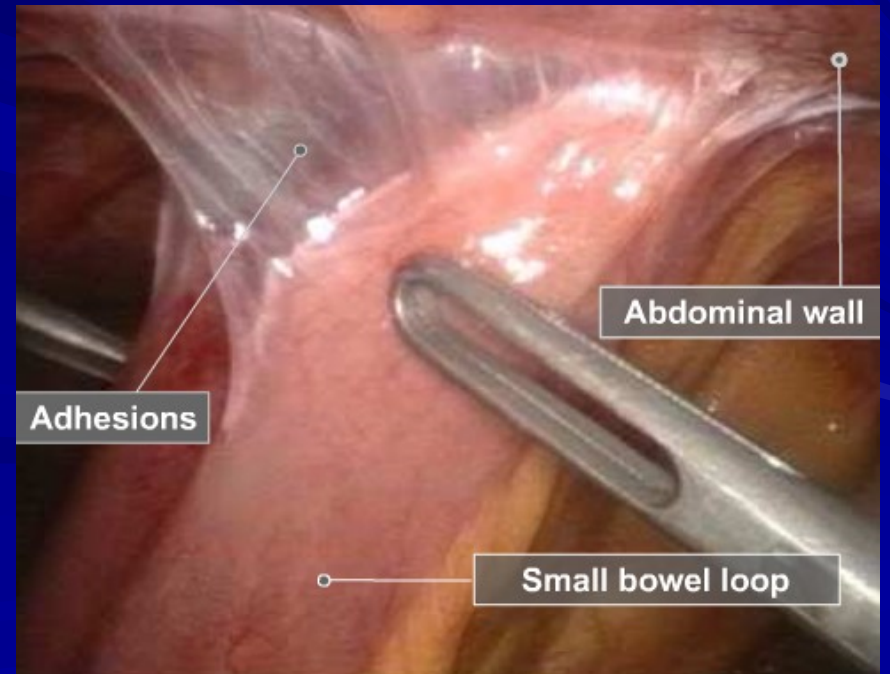
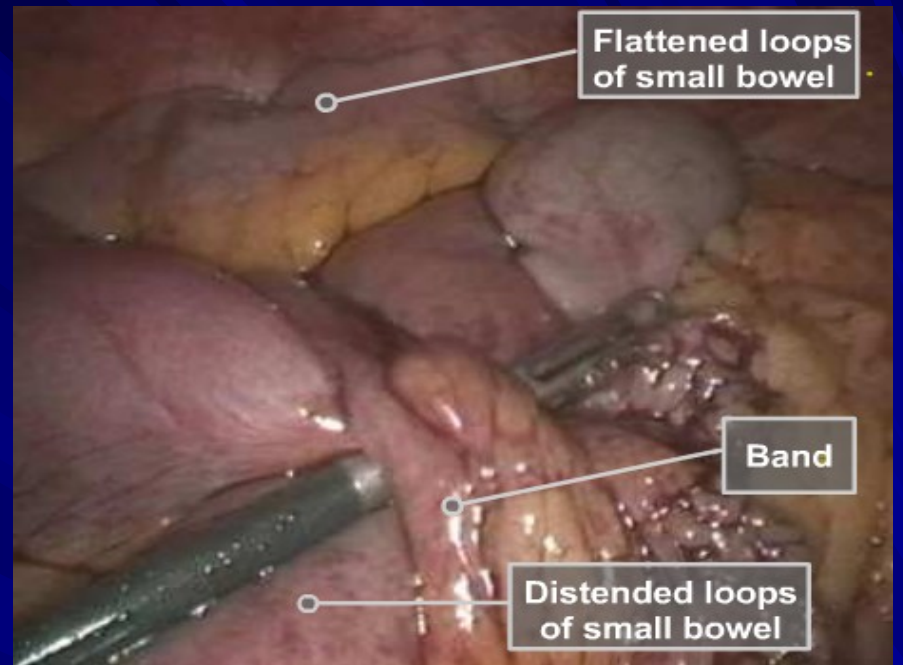
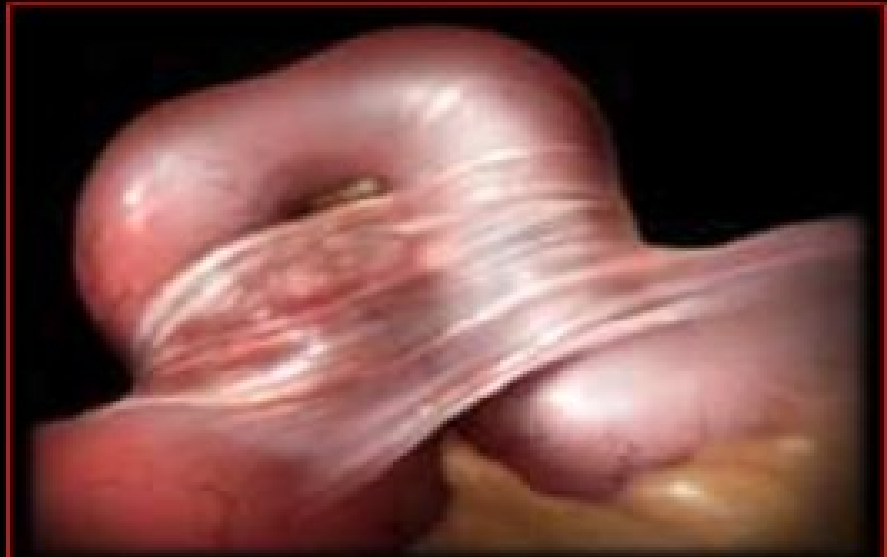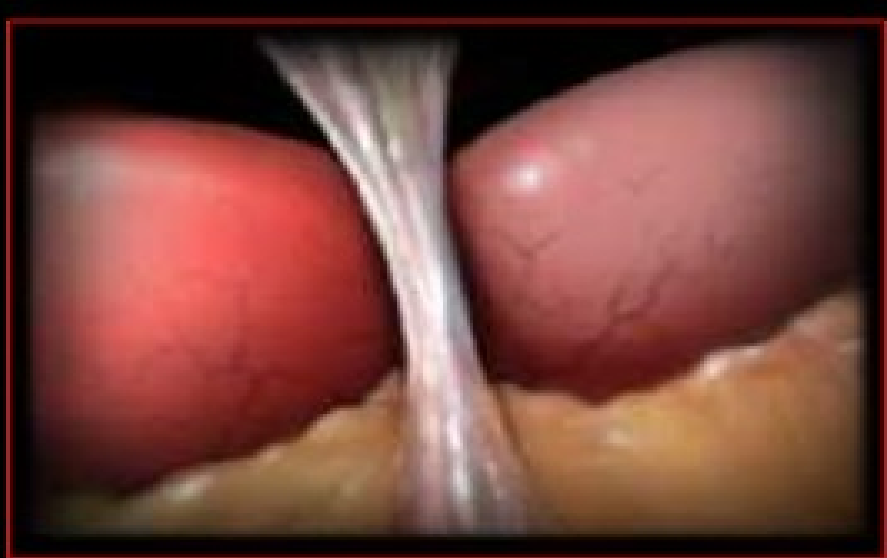
1. paralytický
2. spastický

### – Cévní ileus

1. Embolie mesenterické tepny (ischemie střeva)
2. Trombosa mesenterických žíl (infarzace střeva)

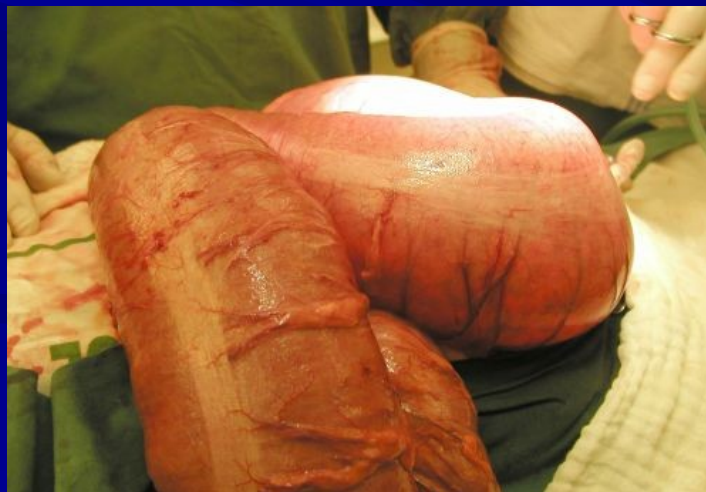

# Srústy



## 2. Ileosní NBP

- neklid, neposednost, stálé změny polohy nemocného
- kolikovitě bolesti
- normální teplota
- vzedmuté, rozepnuté břicho
- ztužování kliček střevních, synchronní se škroukáním a bolestí
- pomocná vyšetření (leukocyty a CRP zprvu normální, nativ hladinky)



■ ○ **obstrukční ileus** jde nejspíše:

- - jde-li o déletrvající zažívací obtíže před vznikem ileu
- - nejsou-li bolesti příliš silné
- - není-li zvracení počátečním příznakem, ale dostaví se později
- - je-li déletrvající zácpa s příměsí krve nebo hlenu ve stolici
- - je-li v břiše slyšitelná zesílená střevní peristaltika

■ -

■ ○ **strangulační ileus** jde nejspíše:

- - jsou-li bolesti břicha od počátku příhody zvláště silné
- - je-li již od počátku zvracení (reflexní)
- - je-li pokles krevního tlaku a urychlený puls
- - je-li bledost až cyanóza obličeje

■ ○ **paralytický ileus** jde nejspíše:

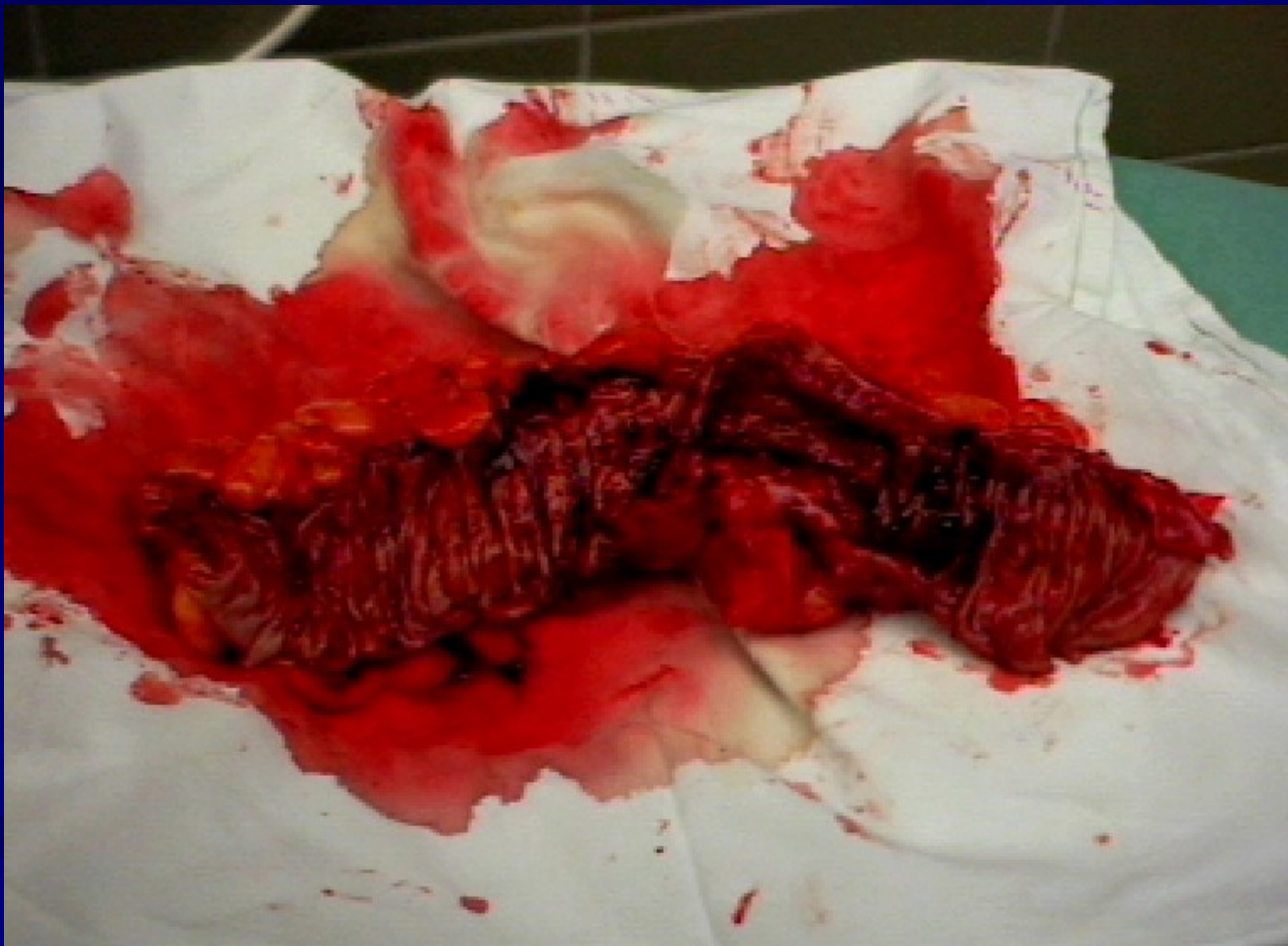
- - při současné nebo předcházející renální či biliární kolice
- - bezprostředně po operacích a porodech, po úrazech hlavy, páteře a břicha
- - po intoxikaci (alimentární, drogové)
- - je-li v břiše poslechové „mrtvé ticho“
- - jsou-li puls, teplota a krevní tlak normální
- - má-li nemocný jen slabší bolesti břicha, z distenze střeva
- - v pokročilém stadiu difúzní peritonitidy

## **3. Krvácení do GIT**

- 1. Horní část GIT** ( jícn, žaludek, duodenum)  
zvracení- hematemesa, kávová sedlina  
stolice- melena
- 2. Dolní část GIT** (tlusté střevo, konečník)  
stolice – melena, enterrorhagie



# Karcinom sigmoidu



## II. Úrazové

### Otevřené

penetrující  
nepenetrující

Poranění zažívací trubice

= sterkorální peritonitis

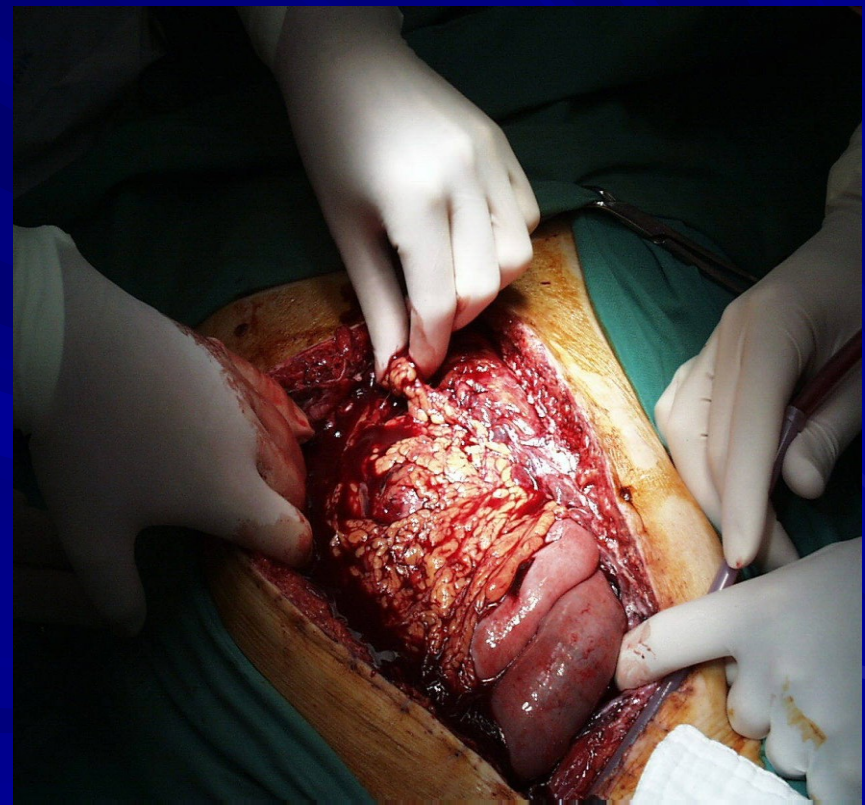- perforační peritonitis mikrobiální

Poranění parenchymatózních orgánů

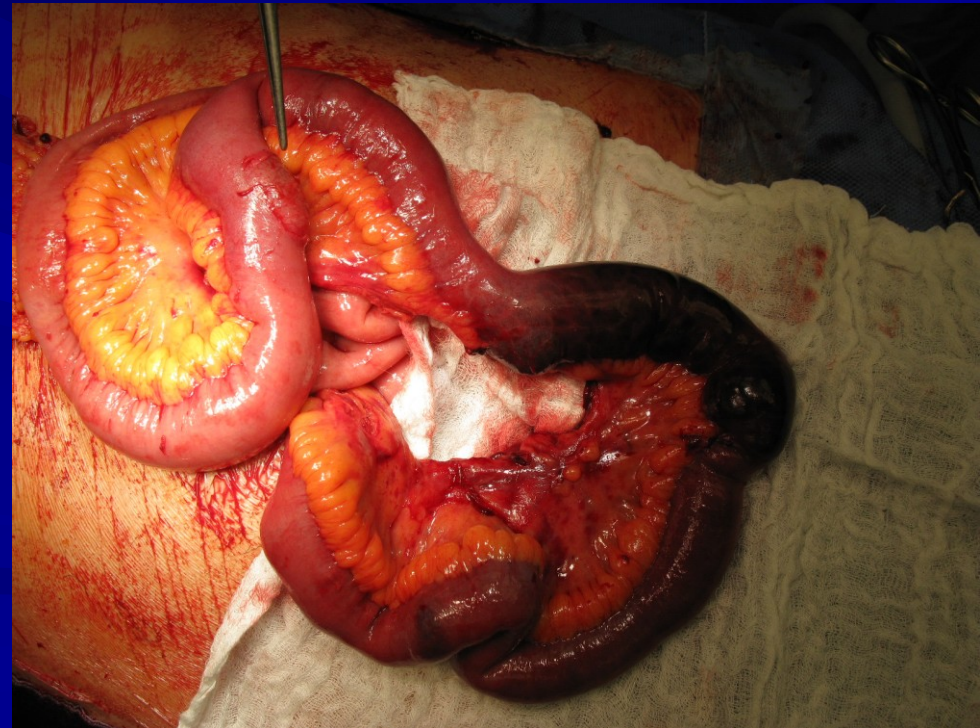
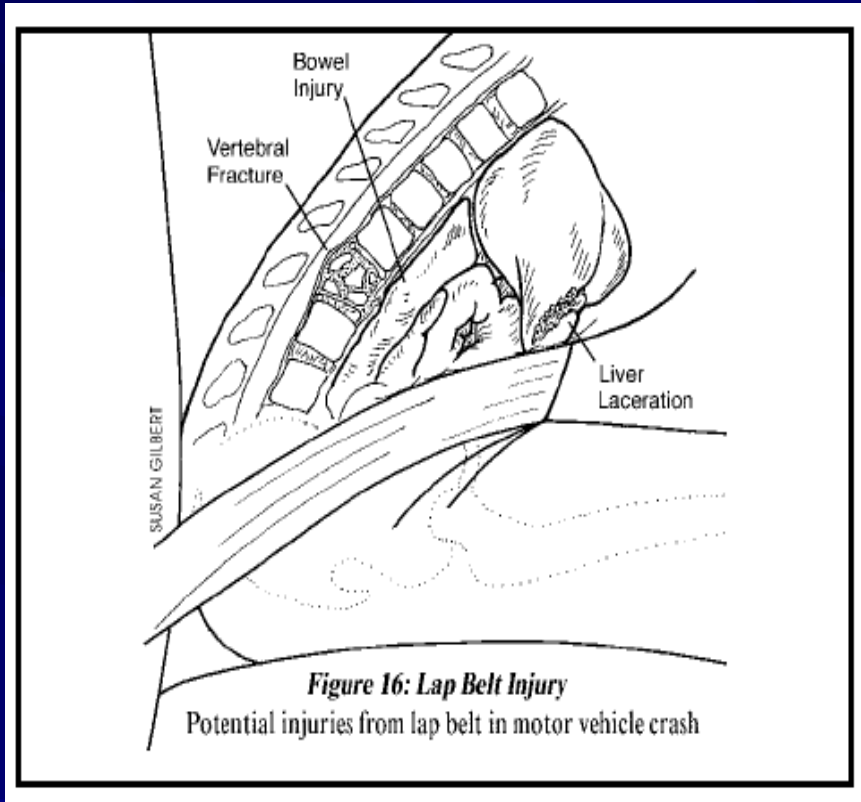
= hemoperitoneum

Kombinace a + b

### Zavřené



# Tupé poranění břicha (seat belt injury)





# Diferenciální diagnóza nejčastějších příčin bolestí dle lokalizace

## 1. nadbřišek

- akutní cholecystitis
- akutní gastritis
- perforace peptického vředu
- akutní pankreatitis
- akutní appendicitis ( v časně fázi onemocnění)
- hiatová hernie (event. s komplikacemi)
- akutní IM
- bazální pneumonie



# Diferenciální diagnóza nejčastějších příčin bolestí dle lokalizace

## 2. pravý podbřišek

- akutní appendicitis
- akutní gastroenteritis
- akutní cholecystitis
- pravostranná renální kolika
- perforace peptického vředu
- mesenteriální lymphadenitis
- adnexitis , torse ovaria , extrauterinní gravidita
- Crohnova choroba

# Diferenciální diagnóza nejčastějších příčin bolestí dle lokalizace

## 3. levý podbřišek

- levostranná renální kolika
- divertikulitis
- adnexitis a torse ovaria
- extrauterinní gravidita

## DIFFUSE ABDOMINAL PAIN

Acute pancreatitis  
Diabetic ketoacidosis  
Early appendicitis  
Gastroenteritis  
Intestinal obstruction

Mesenteric ischemia  
Peritonitis (any cause)  
Sickle cell crisis  
Spontaneous peritonitis  
Typhoid fever

### RIGHT OR LEFT UPPER QUADRANT PAIN

Acute pancreatitis  
Herpes zoster  
Lower lobe pneumonia  
Myocardial ischemia  
Radiculitis

### RIGHT UPPER QUADRANT PAIN

Cholecystitis and biliary colic  
Congestive hepatomegaly  
Hepatitis or hepatic abscess  
Perforated duodenal ulcer  
Retrocecal appendicitis (rarely)

### LEFT UPPER QUADRANT PAIN

Gastritis  
Splenic disorders (abscess, rupture)

### RIGHT LOWER QUADRANT PAIN

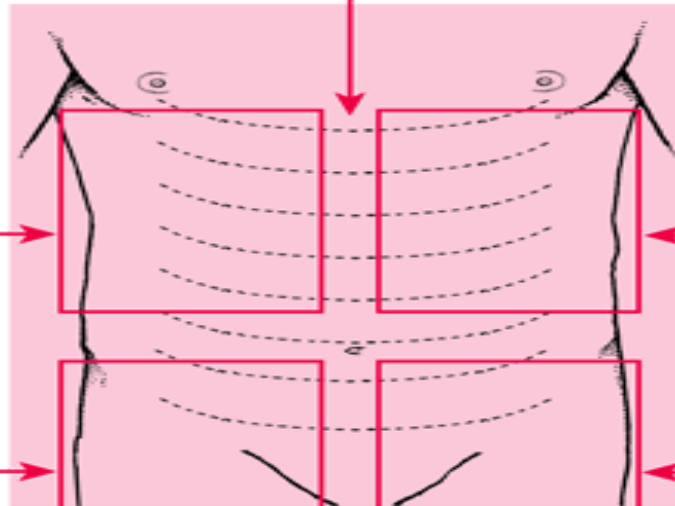
Appendicitis  
Cecal diverticulitis  
Meckel's diverticulitis  
Mesenteric adenitis

### LEFT LOWER QUADRANT PAIN

Sigmoid diverticulitis

### RIGHT OR LEFT LOWER QUADRANT PAIN

Abdominal or psoas abscess  
Abdominal wall hematoma  
Cystitis  
Endometriosis  
Incarcerated or strangulated hernia  
Inflammatory bowel disease  
Mittelschmerz  
Pelvic inflammatory disease  
Renal stone  
Ruptured abdominal aortic aneurysm  
Ruptured ectopic pregnancy  
Torsion of ovarian cyst or testis



# Nechirurgická onemocnění imitující NPB

## ■ Příčiny v hrudních orgánech

- akutní IM, pneumothorax, bazální pneumonie

## ■ Metabolické poruchy

- diabetická pseudoperitonitis, uremická pseudoperitonitis, akutní porfyrie, hypertyreóza

## ■ Revmatická onemocnění

- revmatická horečka, purpura Schoenlein-Henoch

## ■ Neurologická onemocnění

- tabes dorsalis, roztroušená skleróza mozkomíšní

## ■ Ostatní příčiny

- úrazy míchy, intoxikace těžkými kovy

# Léčba

- Chirurgická x konzervativní
- ATB
- Analgetika
- Zákaz příjmu stravy, tekutin

**Děkuji za pozornost**