

MUNI
MED

Poranění hlavy

Pavel Smékal

Klinika úrazové chirurgie TC FN Brno

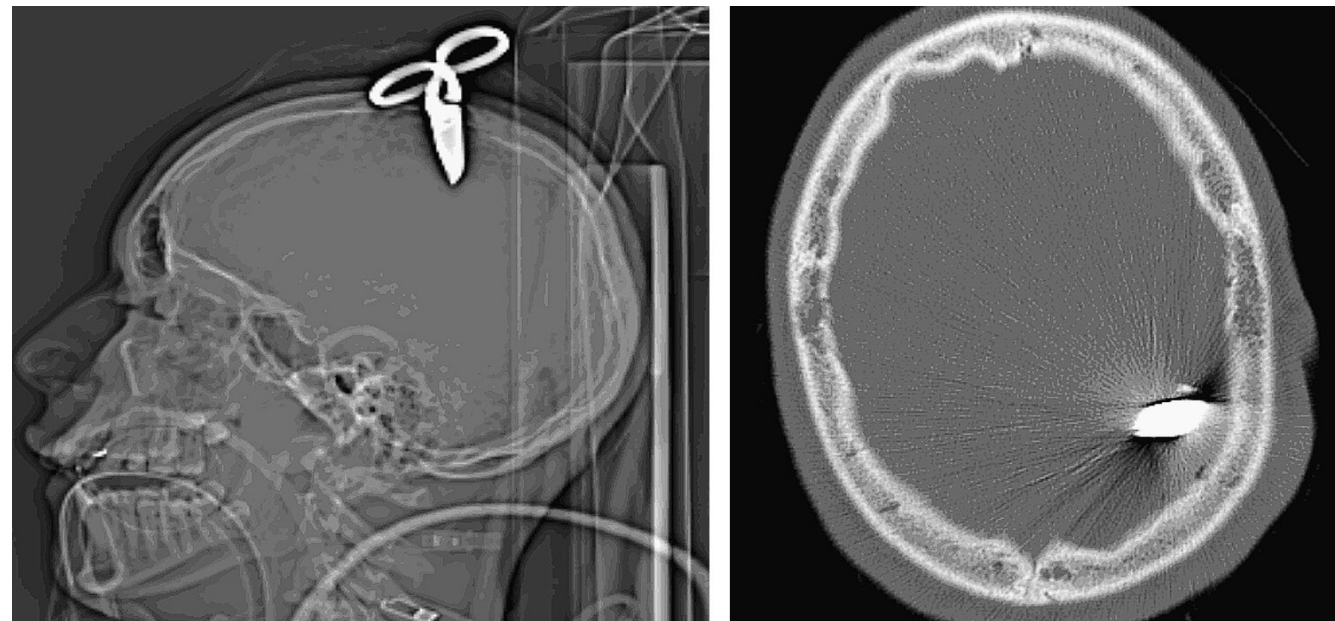
Úvod

Poranění hlavy je nejčastější příčinou úmrtnosti (cca 50%) související s traumatem. Jedná se o hlavní příčinu dlouhodobé invalidity. Poranění hlavy může postihnout všechny struktury lebky: kůži a měkké tkáně, skelet a mozek. Poranění jedné struktury je často spojeno se zraněním ostatních. I když je primární poranění mozku obtížně léčitelné, sekundárnímu poranění lze zabránit nebo jej lze omezit vhodným ošetřením. Sekundární poranění nastává, když reakce na primární poranění poškodí mozkovou tkáň.

Poranění hlavy - obsah

1. Anatomie
2. Fyziologie
3. Klinické a radiodiagnostické vyšetření
4. Jednotlivá poranění - klasifikace
5. Terapie
6. Take-home message
7. Otázky

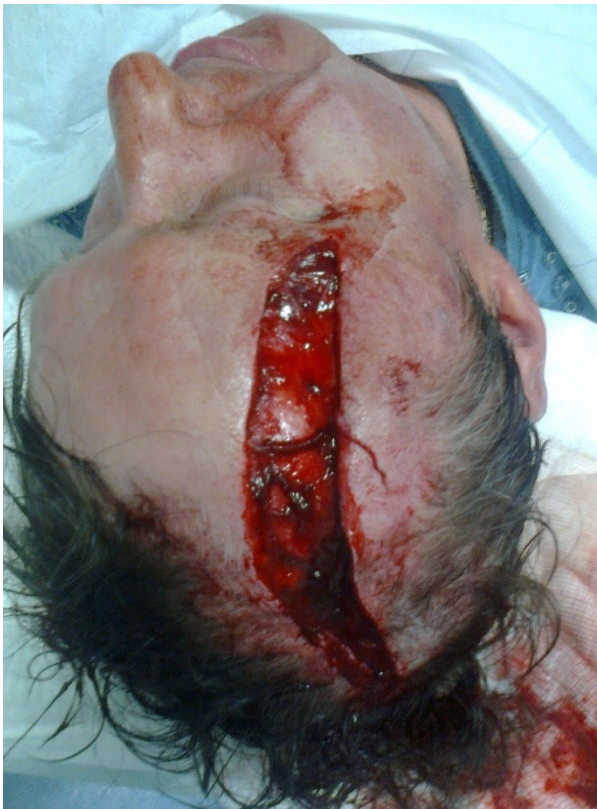Obr. 26



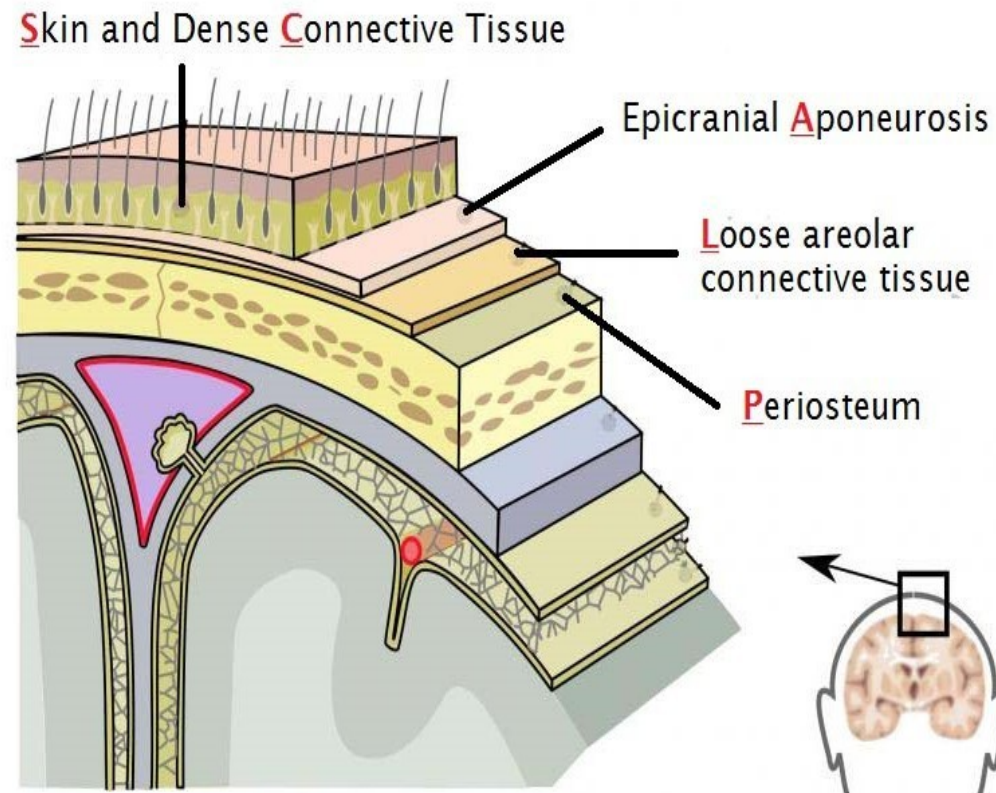
Hlava - anatomie

- Poranění měkkých tkání : kůže - podkožní tkáň - epikraniální svaly - galea aponeurotica - perikranium / periosteum
- Shaving - ligace cév - hemostatická sutura - komprese rány

Obr. 1



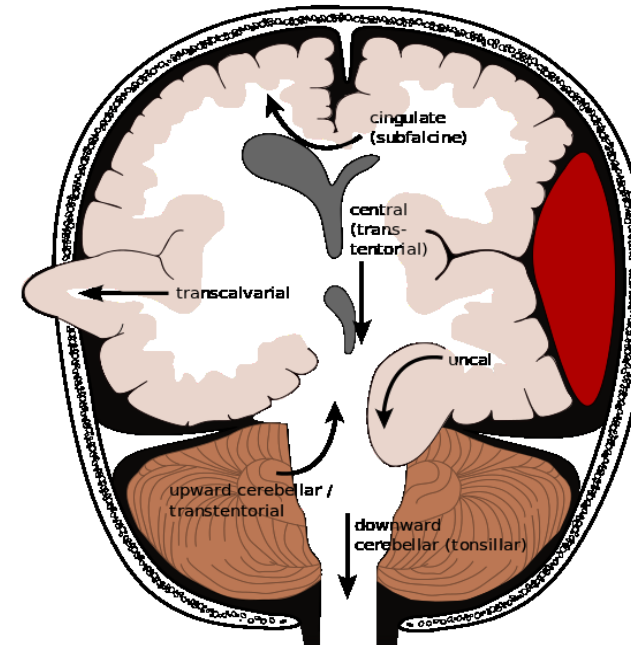
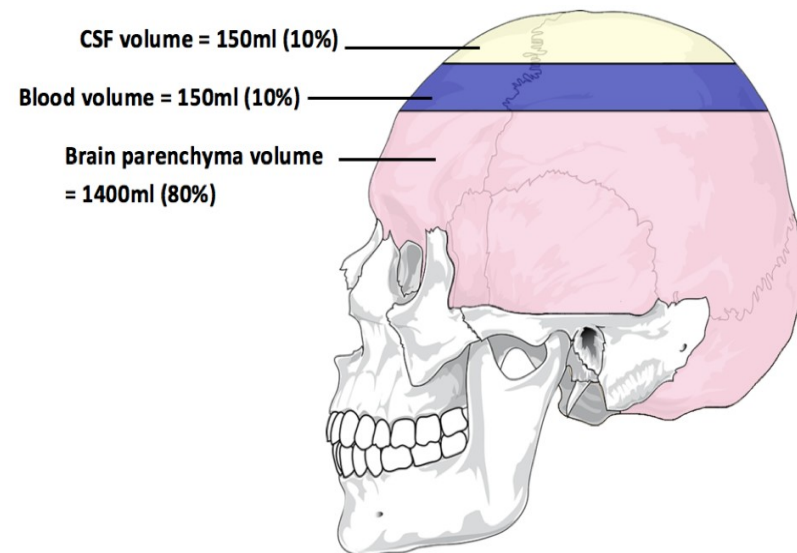
Obr. 28



Hlava - fyziologie (Monro-Kellie doktrína)

- The Monro-Kellie hypotéza popisuje vztah mezi jednotlivými intrakraniálními složkami a intrakraniálním tlakem
- Jakákoliv změna nitrolebního tlaku vede ke změně krevního průtoku nebo kompresi mozku či přilehlých struktur.
- Objem lebky je neměnný, za účelem zajištění konstantního intrakraniálního tlaku (ICP), jestliže
 - se zvyšuje objem jedné ze složek, objem dalších dvou musí klesat
- Jestliže pak je v krajní situaci ICP dostatečně vysoký na to, aby bránil průtok krve mozem (CBF), dochází postupně k mozkové ischemii. Obr. 3

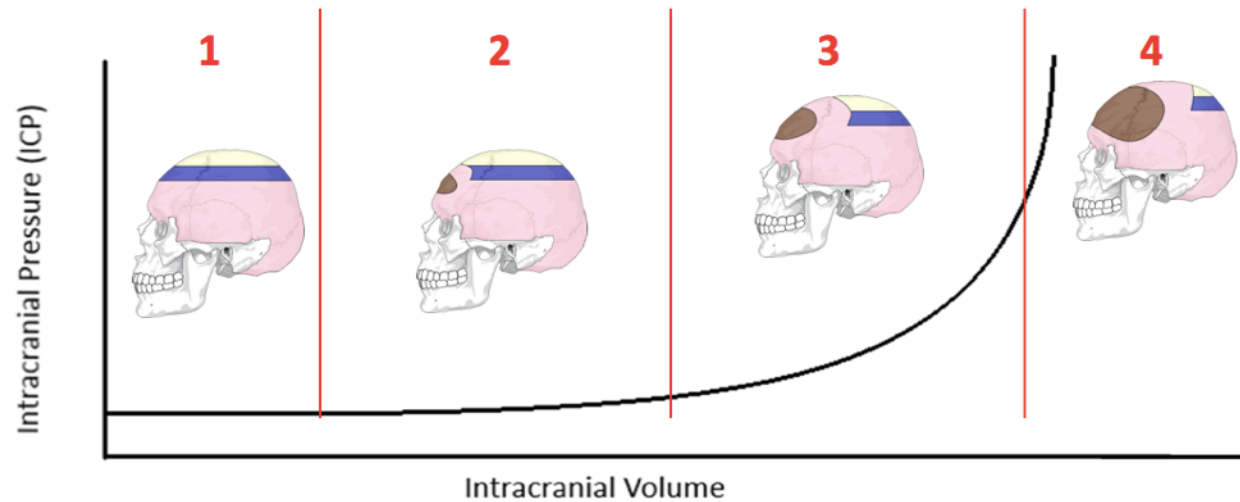
Obr. 2



Hlava - fyziologie (Monro-Kellie doktrína)

- Křivka znázorňující vztah intrakraniálního objemu a tlaku (1) Bez patologie (2) Malá změna objemu je kompenzována při zachování normálního ICP (3) Vysoká změna v objemu při dekompenzaci stavu s elevací ICP (4) Velmi vysoké zvýšení objemu se signifikantní elevací ICP a rozvojem mozkové herniace

Obr. 4

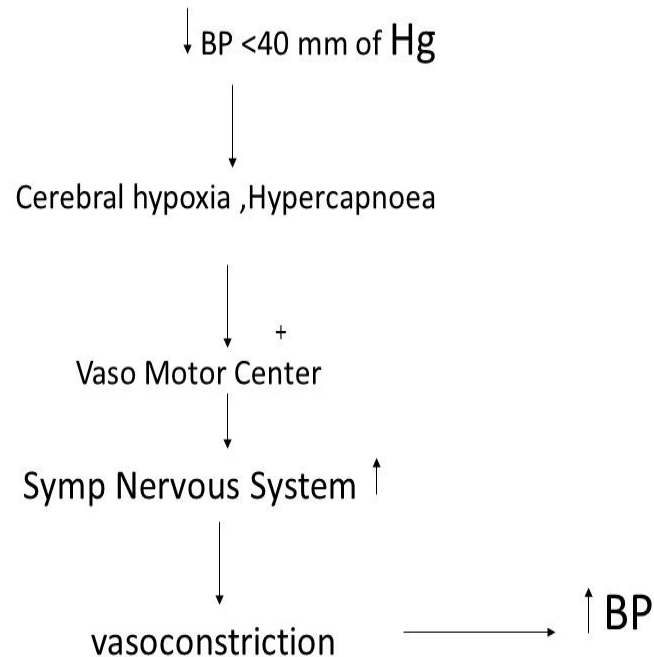


Hlava - klinické vyšetření

Neurologické vyšetření: úroveň vědomí, funkce zornic, vyšetření senzitivity, přítomnost lateralizace končetin a ložisková symptomatologie

- **Cushingův reflex:** odpověď organismu na zvýšení intrakraniálního tlaku při vážném poranění mozku (hypertenze, bradykardie, snížená dechová

Cushing reflex mechanism:



Obr. 5

Hlava - klinické vyšetření (GCS)

- GCS je široce přijímaná a reprodukovatelná metoda pro kvantifikaci úrovně vědomí pacienta

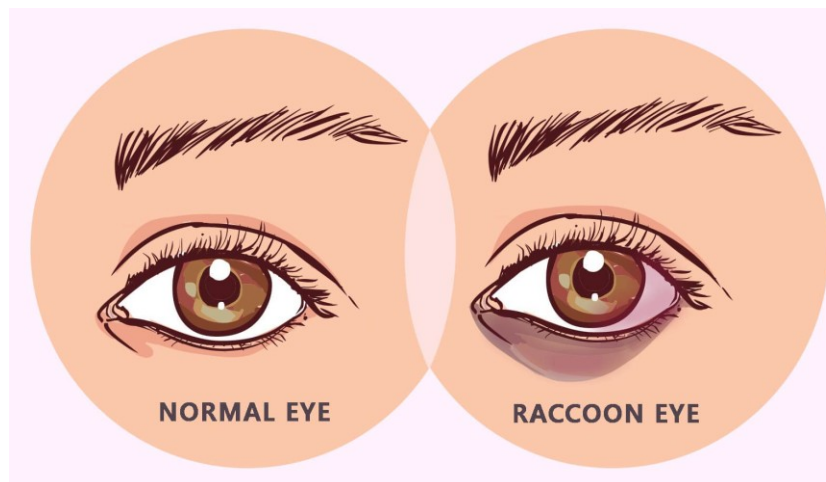Obr. 6

Domain	Response	Score
Eye opening	Spontaneous	4
	To speech	3
	To pain	2
	None	1
Best verbal response	Oriented	5
	Confused	4
	Inappropriate	3
	Incomprehensible	2
	None	1
Best motor response	Obeying	6
	Localizing	5
	Withdrawal	4
	Flexing	5
	Extending	3
	None	1
Total score	Deep coma or death	3
	Fully alert and oriented	15

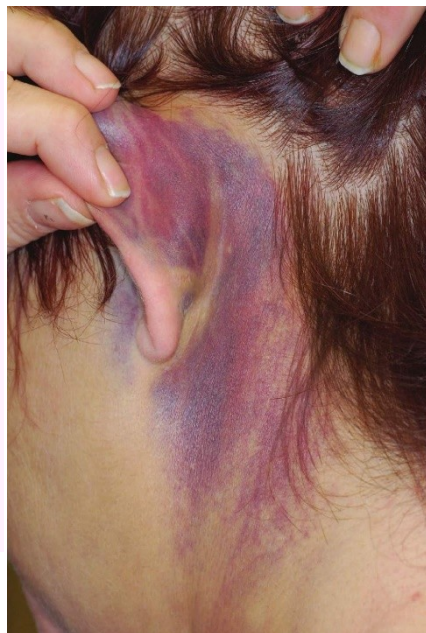Hlava - klinické vyšetření („secondary survey“)

- Palpace dislokovaného skeletu, periorbitální ekchymózy („oči mývala“), perimastoidní ekchymóza („znamení bitvy“), hemotympanum a únik mozkomíšního moku z nosu (rhinorrhea), ucha (otorrhea)
- Nejlepší metodou počátečního hodnocení poranění hlavy je CT hlavy (bez kontrastu)
- Vyšetření přidruženého poranění krční páteře!

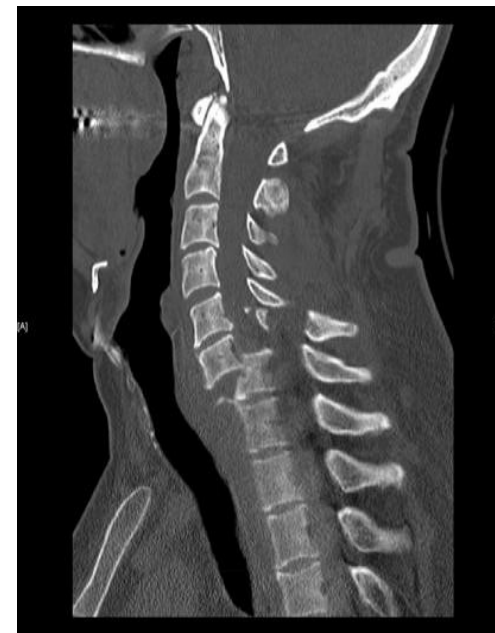Obr. 7



Obr. 8



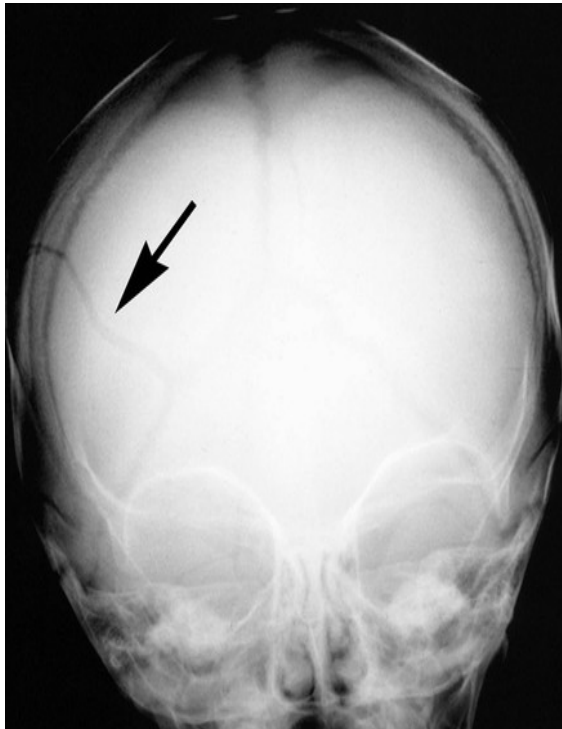Obr. 9



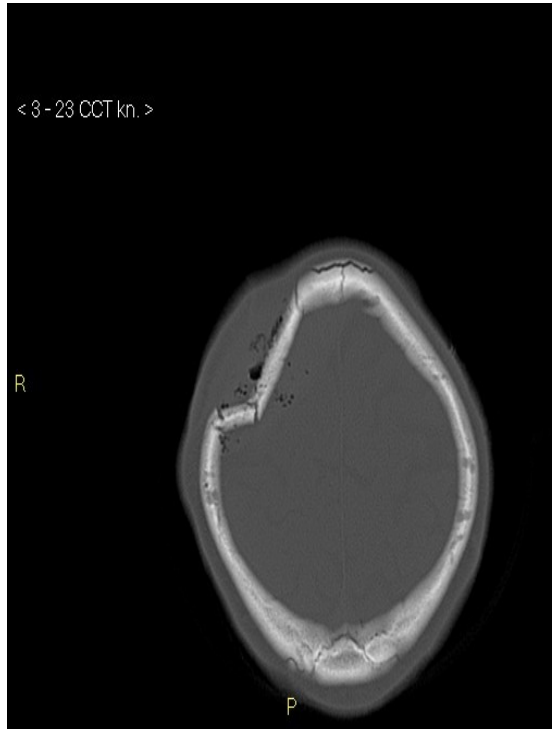Hlava - zlomeniny lebky

- Observace u nedislokovaných zlomenin
- Při dislokaci zlomeniny (o více než šíři kosti) nebo při zlomenině zahrnující sinus nutný chirurgický zákrok.

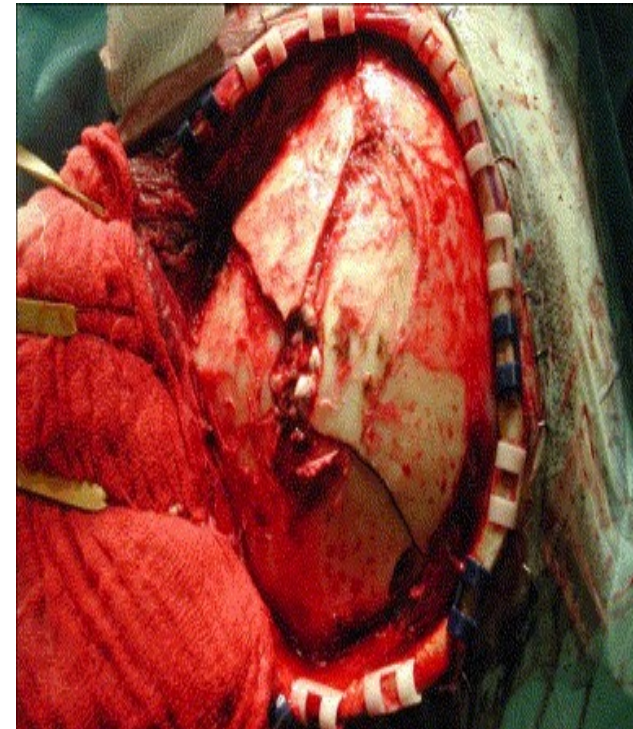
Obr. 10



Obr. 11



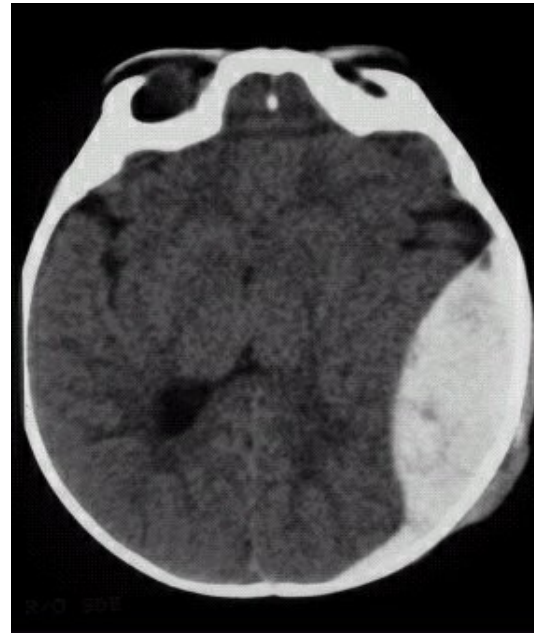Obr. 12



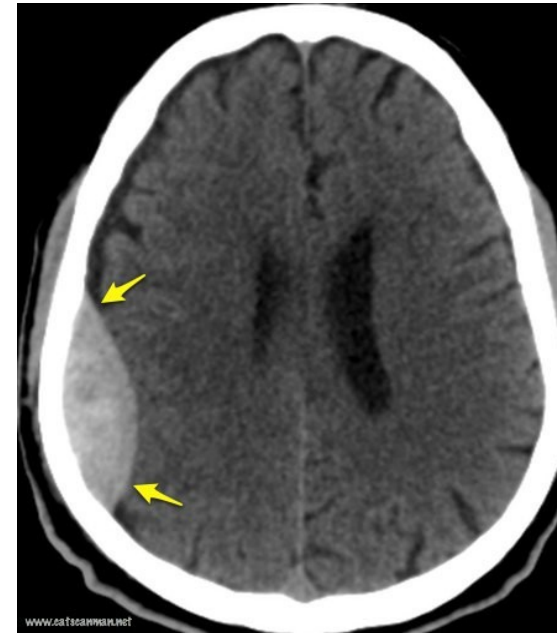
Hlava - epidurální hematom

- poraněním arteria meningica media
- kolekce hematomu postupně odděluje dura mater od lebky a vytváří čočkovitý (konvexní hematom)
- „lucidní interval“ !
- obvykle léčeny chirurgickou evakuací, pokud jsou velké nebo spojené s alterací neurologického stavu.
- Pokud je léčba rychlá, prognóza je obecně dobrá

Obr. 19



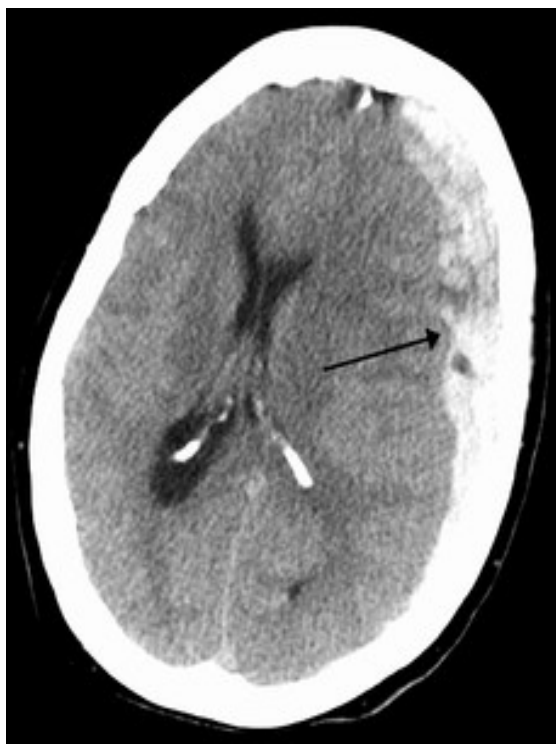Obr. 20



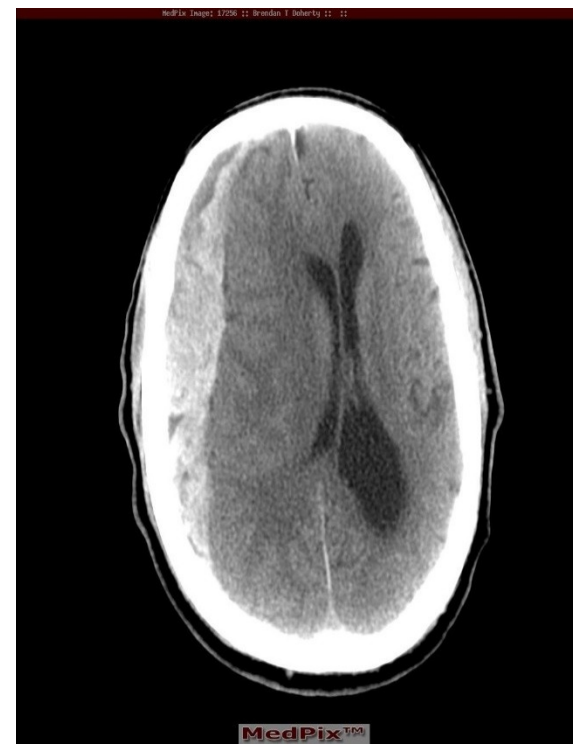
Hlava - subdurální hematom

- subdurální hematomy se vyskytují při krvácení mezi dura mater a mozkový parenchym.
- Krvácení kopíruje vnitřní konturu lebky, na CT se zobrazují konkávním tvarem
- mohou být léčeny chirurgicky, pokud mají vliv na celkový stav pacienta, ale prognóza je nejistá a výsledek závisí na rozsahu základního poranění mozku.

Obr. 13

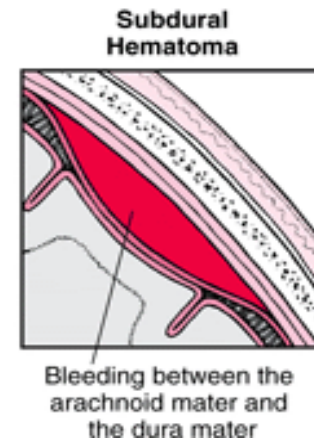
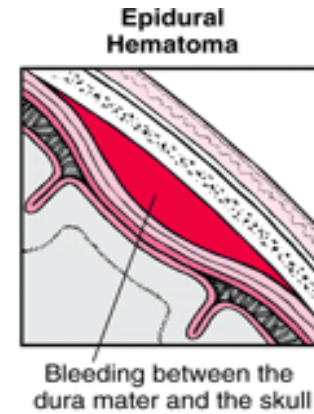
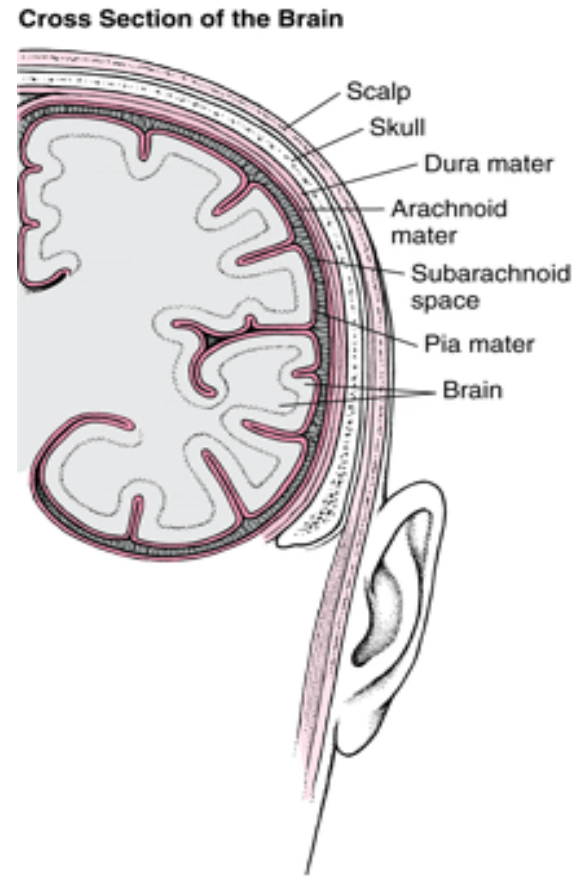
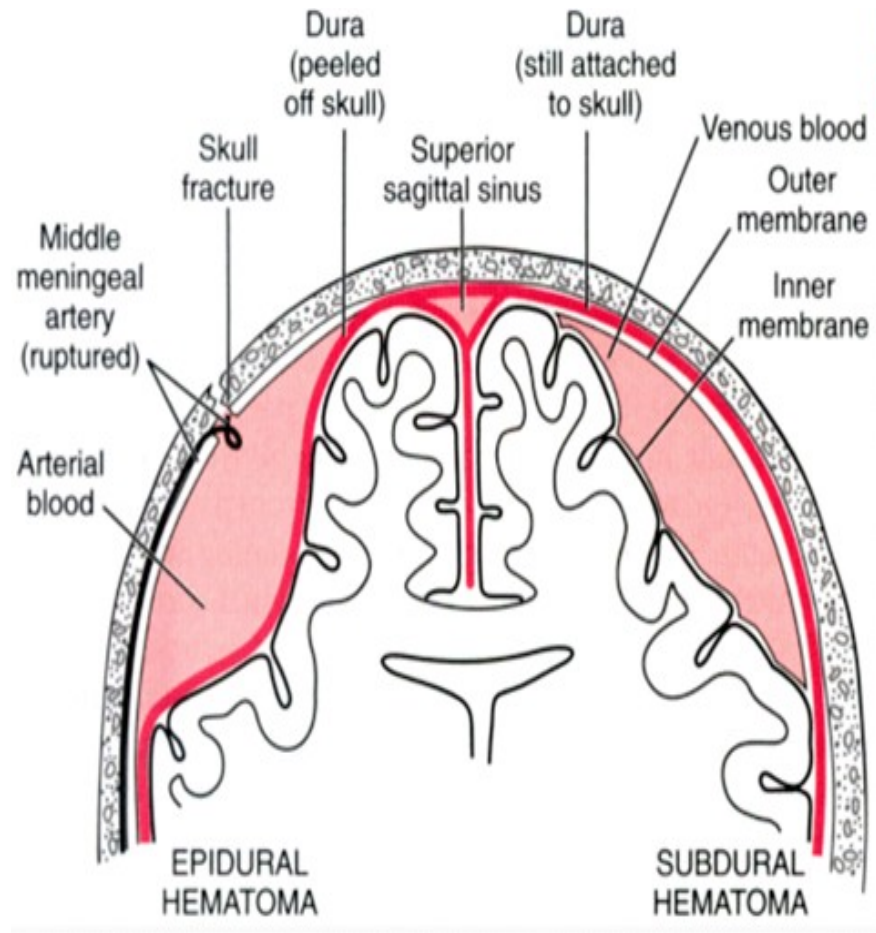


Obr. 14



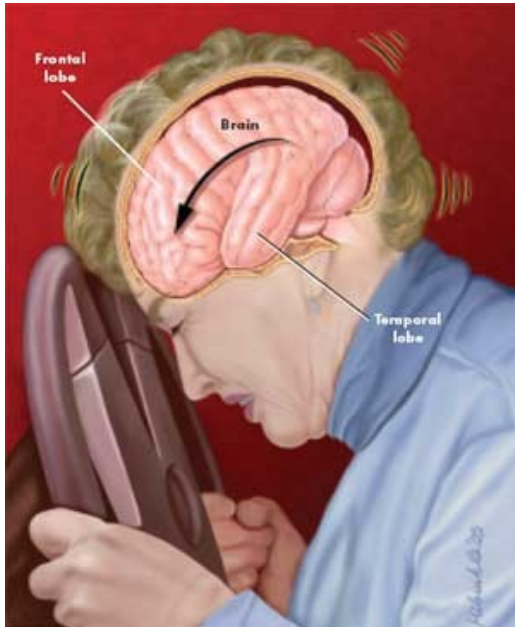
Hlava - epi / subdurální hematom

Obr. 29



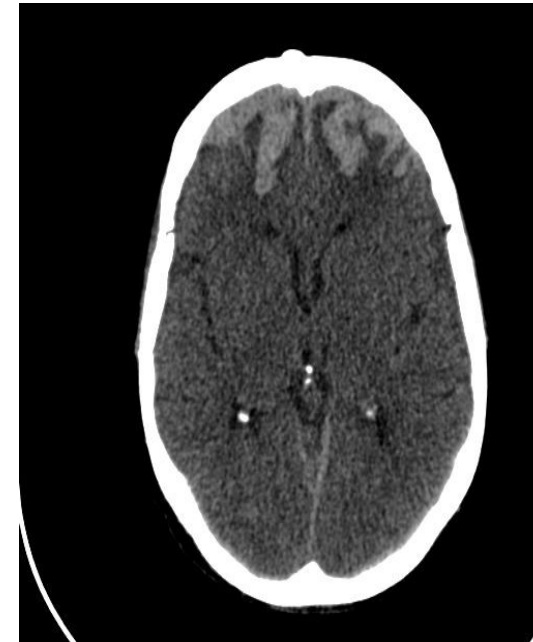Hlava - mozkové kontuze

- vyskytují se v samotné mozkové tkáni. Léčba je významně omezena rozsahem celkově poškozené mozkové tkáně (zánětlivou reakcí na původní poranění).
- Formy kontuze:
 - a) Edematózní
 - b) Hemorhagická
 - c) Dilatace



Obr. 15

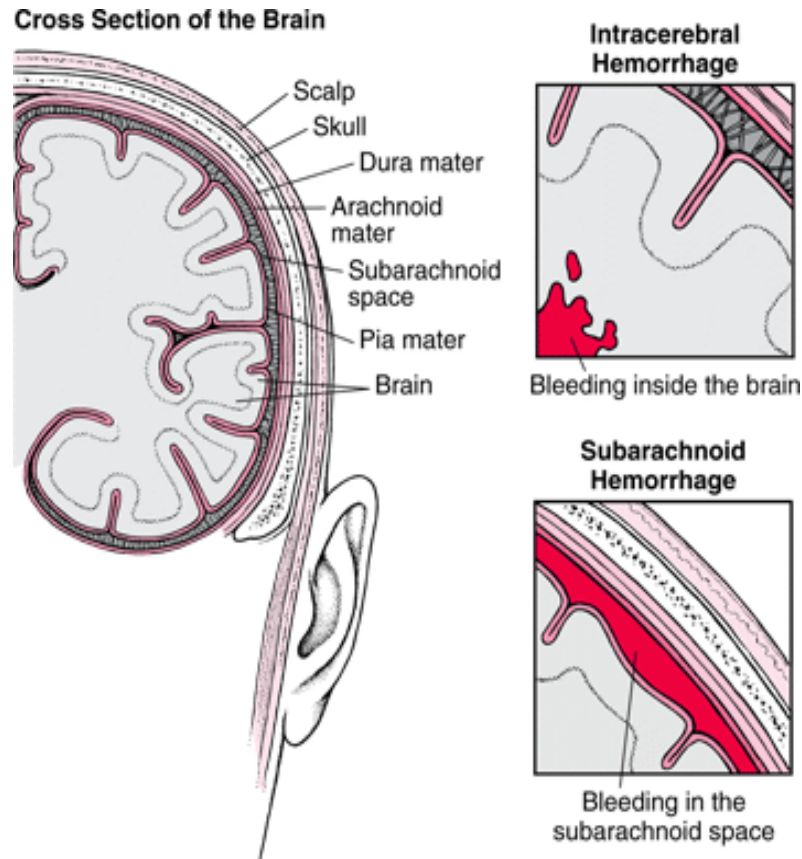
Obr. 16



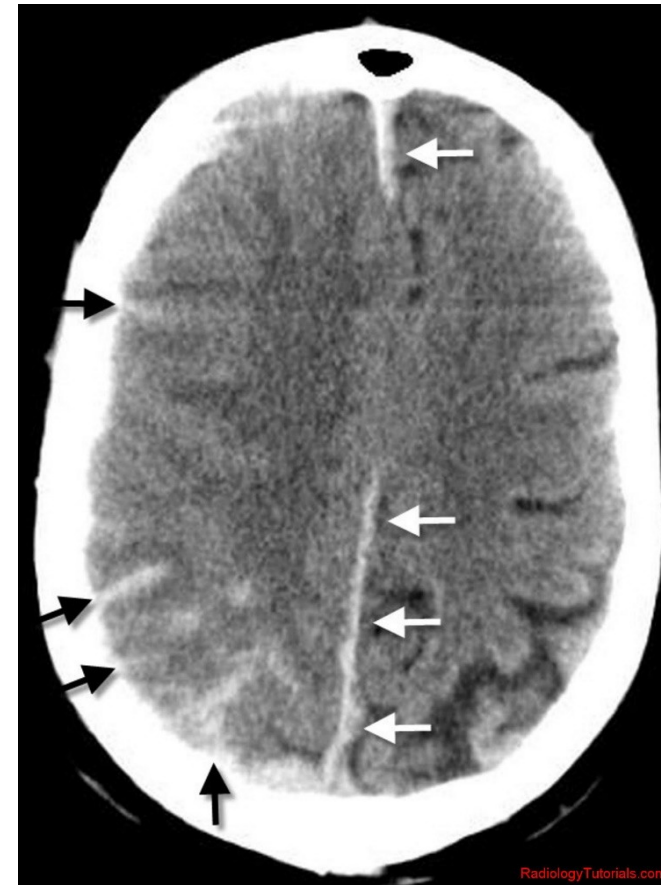
Hlava - subarachnoidální krvácení

- Dobře cévně zásobená pia mater přímo pokrývá mozek. Poranění cév pia mater, stejně jako vlastní mozkové tkáně, může způsobit subarachnoidální krvácení

Obr. 17



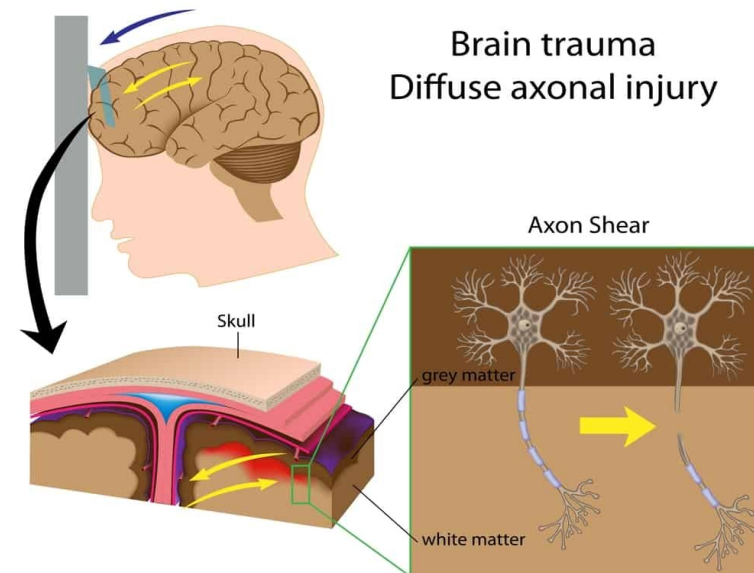
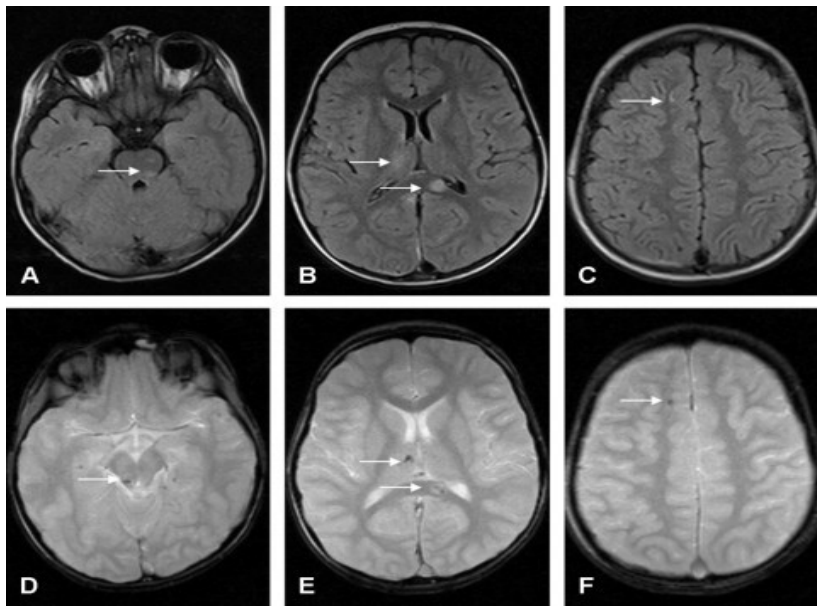
Obr. 21



Hlava - difúzní axonální poranění

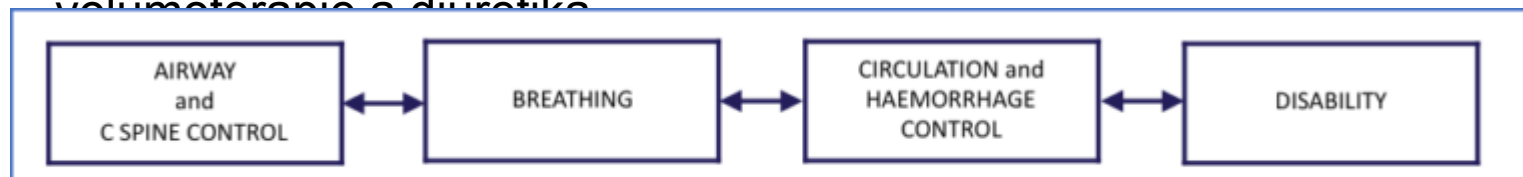
- Střížné poranění - důsledek rozdílného pohybu axonální tkáně s nižší hustotou (bílá hmota) ve vztahu k šedé hmotě s vyšší hustotou.
- Drobné tečkovité krvácení a narušení mozkové tkáně bez velkého extraaxiálního nebo intraparenchymálního krvácení
- Různorodý průběh: kompletní zhojení až mozková smrt
- Subarachnoidální krvácení a DAP jsou nejčastěji léčeny bez operace kvůli riziku poškození původně neporaněné části mozkové tkáně. Prognóza je proměnlivá a závisí na stupni poranění, regenerace může trvat měsíce nebo roky. Obr. 25

Obr. 24

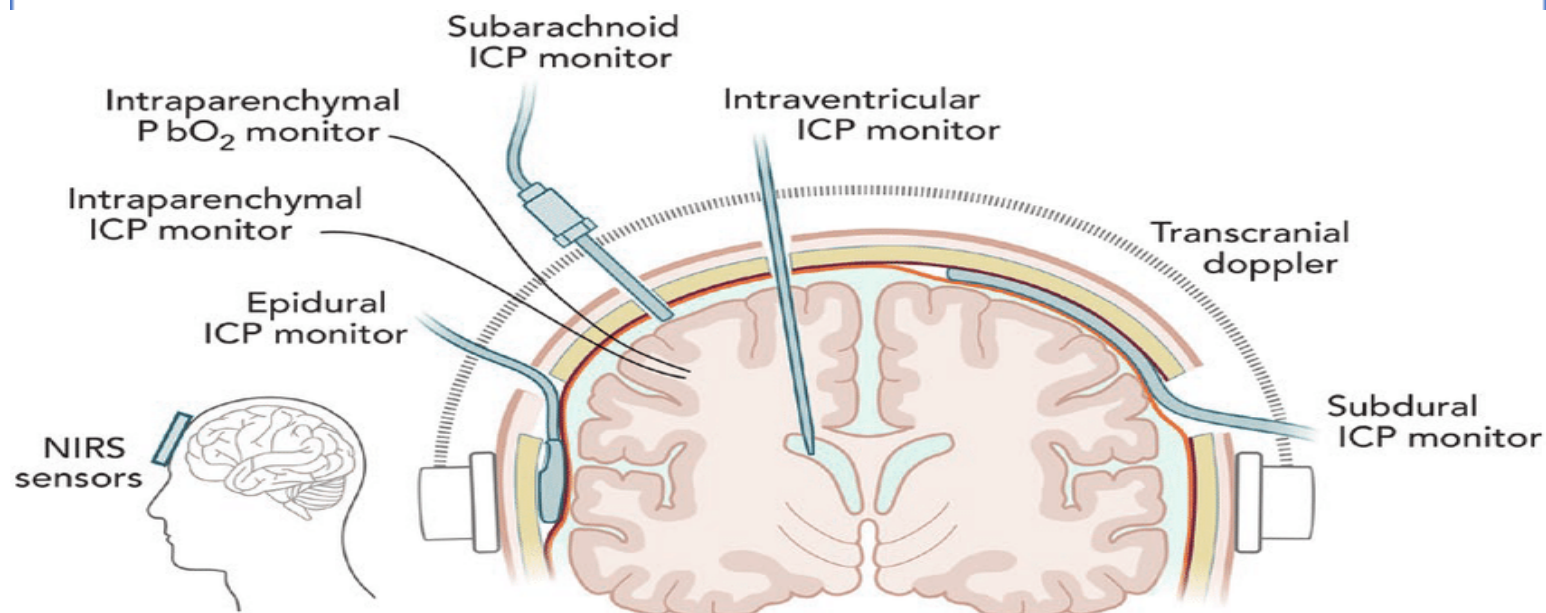


Hlava - management - terapie

- Vždy začíná vstupním vyšetřením algoritmem ABCDE.
- Zásadou je kontrolovat resp. snižovat ICP, který se zvyšuje v reakci na poranění.
- Existuje několik metod pro měření ICP
- Kromě odvodu mozkomíšního moku katetrem umístěným v komorách zahrnují další symptomatická opatření vedoucí ke kontrole hladiny ICP správnou polohu pacienta, sedaci, hyperventilaci, omezení nitrožilní volumeterapie a diuretika



Obr. 22



Obr. 23

Poranění hlavy - take-home message

- Poranění hlavy je nejčastější příčinou úmrtnosti (cca 50%) související s traumatem. Jedná se o hlavní příčinu dlouhodobé invalidity
- Anatomie se podílí významnou měrou na rozsahu poranění hlavy
- Monro-Kellie hypotéza je základním principem poškození mozku při poraněních hlavy
- Většina poraněních mozku je léčena konzervativně, operace je vyhrazena pro rozsáhlé krvácení a traumata spojená s neurologickým deficitem
- Pokud je léčba rychlá, prognóza je obecně dobrá.
- Léčba poranění hlavy začíná vstupním vyšetřením algoritmem ABCDE
- Nejlepších možných výsledků poranění hlavy je dosaženo s důrazem na omezení ICP při podpoře metabolických požadavků celého těla.

Poranění hlavy - zdroje a odkazy na další výukové materiály

- Lawrence P.F. et al.: Essential of General Surgery, 5th edition, Lippincott Williams and Wilkins, 2019 Obr. 2,4,15,18,23,27
- ACS, Commitee: ATLS Advanced Trauma Life Support 10th Edition Student Course Manual, American Collegge of Surgeon, 2018 Obr. 22
- Youmans and Winn: Neurological Surgery, 7th edition, Elsevier, 2019 Obr. 3,5,6,16,17,28, 29
- Feliciano D.D, Kenneth L.M., Moore E.E.: Trauma, 9th edition, McGraw-Hill, 2021 Obr. 7,8,26
- Klinika úrazové chirurgie FN Brno - záznamy - Obr. 1,9,10,12
- Klinika radiologie a nukleární medicíny FN Brno - záznamy -Obr. 11,13,14,19,20,21,24,25
- V. Pokorný et al: Traumatologie, Triton, 2002
- P. Wendsche, R. Veselý et al: Traumatologie, Galén, 2019
- P. Višňa, J.Hoch et al: Traumatologie dospělých, Maxdorf, 2004
- M. Zeman, Z. Krška et al: Speciální chirurgie, Galén, 2014
- www.aosurgery.org