

# Kinezioterapie v neurologii

## Syndrom II. motoneuronu



MUNI

Mgr. Martina Tarasová PhD.  
podzimní semestr

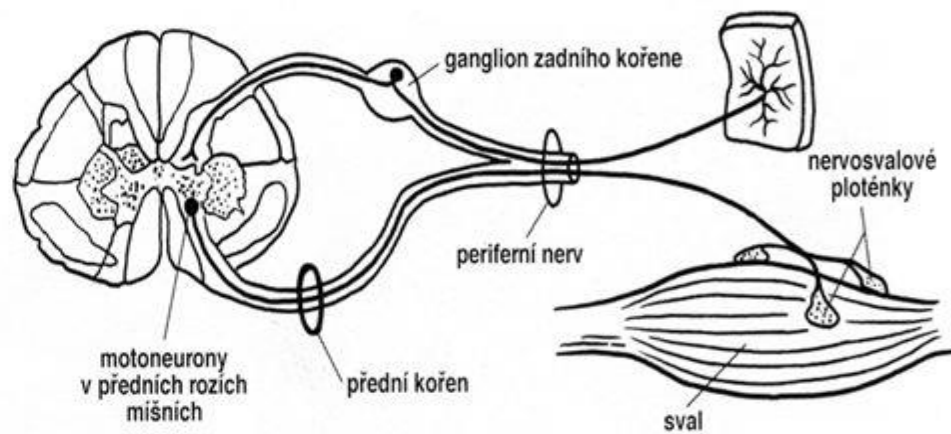
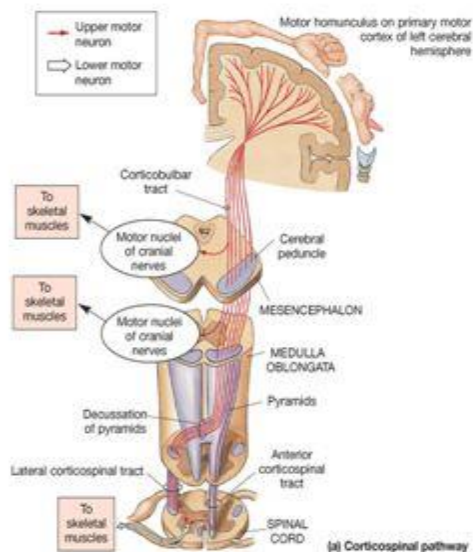
Klinika tělovýchovného lékařství a rehabilitace  
Katedra fyzioterapie a rehabilitace  
LF MU, FN u Sv. Anny, Brno

# Centrální (horní) motoneuron

# X Periferní (dolní) motoneuron

Centrální paréza

Periferní paréza



# Onemocnění periferního motoneuronu

= neuropatie

- mononeuropatie
  - neuritis
- mononeuropatie multiplex
  - polyradikulopatie
  - polyneuropatie
  - neuronopatie
  - radikulopatie

Periferní nervový systém tvoří periferní nervy mozkové a míšní, tj. útvary, které spojují centrální nervová ústředí s orgány a tkáněmi celého těla.

- **chabá obrna** – vzniká, je-li léze v předním rohu míšním nebo distálněji. Charakterizuje se hypotonií, poklesem svalové síly, snížením reflexů až areflexií, hypotonií, častými atrofiemi, změnami povrchové i hluboké citivosti- snížení či ztrátu dotekového cití (hypestezii až anestezií) v area nervina příslušného nervu –je-li porušena senzitivní dráha, zvýšenou pasivní hybností, fascikulacemi (známka částečné denervace), fibrilace, trofické změny...



- Dle charakteru patologických změn:
- rychle reverzibilní fyziologický blok
- *neuropraxie*- akutní demyelinizační blok (úprava 1 měsíc funkčně dokonalá)
- *axonotméza* (měsíce, reinervace téměř dokonalá)
- *neurotméza* (bez spontánní úpravy, nutná sutura, reinervace 60%)
- 

- Dle postižení nervových vláken:
- - převážně senzitivní
- - převážně autonomní
- - převážně motorické
- - smíšené senzomotorické

- Typ postižení:
  - *Wallerova degenerace* – po kompletním přerušení axonu, především traumaticky, přerušení spojení s buňkou, u motorických axonů následuje atrofie příslušného svalu
  - *Axonální degenerace* – postižení axonu a axoplazmatického transportu toxicky, metabolicky, ischemicky
  - *Demyelinizace* – porucha vedení vzruchu, k denervaci nedochází, postihnuta myelinová pochva, proto nejvíc jsou postižena motorická a proprioceptivní vlákna, která mají nejsilnější myelinovou p
- Dle časového průběhu:
  - akutní (dny, hodiny)
  - subakutní (až měsíce)
  - chronické (až roky)
  - recidivující

## PERIFERNÍ OBRNY PODLE MÍSTA POŠKOZENÍ:

### Postižení svalu

- svalová slabost , atrofie, hypertrofie, pseudohypertrofie, hypotonie, snížené (ale mohou být i normální) reflexy, není porucha čítí, ale může být bolest

### Postižení nervosvalové ploténky

- svalová únava, slabost v závislosti na předchozí námaze, není porucha čítí a bolest, normální sv. tonus, reflexy a trofika svalů

### Postižení periferního nervu

### Postižení plexu

- svalová slabost, hypotonie a další projevy chabé parézy ,poruchy čítí rozsáhlejší, plurisegmentální postižení

### Postižení kořenů

#### a) Postižení zadního kořene

porucha čítí a případně bolest v distr. area radicularis, snížení reflexů (není-li kompenzováno ze sousedních kořenů), bez svalové slabosti a fascikulací

#### b) Postižení předního kořene

svalová slabost, hypotonie a další projevy chabé parézy v distribuci area radicularis, svalové fascikulace, bez poruchy čítí, bolestí

Při kořenovém postižení se většinou kombinuje postižení zadního i předního kořene.

### Postižení dolního motoneuronu

- svalová slabost, hypotonie a další projevy chabé parézy v oblasti odpovídající rozsahu postižených buněk předních rohů míšních, nemusí odpovídat area radicularis



## POLYNEUROPATIE

- difúzní nebo vícečetné systémové postižení periferních nervů, které vzniká působením různých endogenních i exogenních vlivů

1. hereditární (Charcot-Marie-Tooth, Spinocerebelární degenerace -Friedreichova choroba)
2. získané

- toxické kovy, léky (ATB, chemo,sulfonamidy,antirevmatika..), jiné látky (org.rozpouštědla..)
- karenční, nutriční (alkoholismus, malabsorpce,deficience B12, gravidita)
- metabolické (DM, hypotyreoza, urémie, hepatální poruchy)
- infekční (TBC, varicela, diftérie)
- autoimunitní systémové choroby, vaskulitidy (RA, systémový lupus erythematodes..)
- zánětlivé- autoimunitní (GB, akutní a chronická zánětlivá neuropatie, borelióza)
- paraneoplastické (ca bronchu, žaludku, střev, prso, lymfom, leukémie)



**Subjektivní příznaky** – neuropatické senzitivní příznaky (bolesti, pálení, mravenčení či pocity chladu), šíření je proximálně. Svalová slabost, zvýšená únava, svalové spasmy..

**Objektivní nález-** ↓šlachookosticových reflexů, poruchy cití-  
typický punčochový a rukavicový charakter, senzitivní ataxie, ↓  
svalové síly, může být postižení autonomních funkcí (SF,  
posturální hypotenze, atonie žaludku, průjmy, atonie měchýře,  
sudomotorické a termoregulační poruchy, postižení reakce  
zornic a slzných žláz)

# MONONEUROPATIE

## Příčiny mononeuropatií:

Akutní zevní trauma- otevřené, trakční poranění, luxace a fraktury s poškozením nervu, neurovaskulární poranění, iatrogenní

Kompresivní- krátkodobé, dlouhodobé-úžinové, profesní, nádor, aneurysma

Jiné- ischemie, zánět, metabolické

## Traumatické mononeuropatie

Regenerace ovlivněna: počátečním zdržením regenerace- týden, zdržení v jizvě - 4-6 týden, regenerace distálního pahýlu- 1,5mm/den; terminální zdržení – vytváření nových nervosvalových plotének.

Iatrogenní postižení, repozice, operace, sádrový obvaz. Často -NCH řešení

## Kompresivní mononeuropatie

Krátkodobá zevní komprese, narkóza, intoxikace. Chronická komprese v predisponovaných osteofibromuskulárních úžinách (vulneabilní místa), často profesně (karpální kanál, sy supinátorového kanálu, sy tarzálního tunelu..)

*Vulneabilní místa* (místa, kde nerv může být snadno poraněn, vulnus = rána). jsou anatomicky determinovaná a typická.

Vulneabilní jsou i místa povrchového průběhu nervů, kde nerv není chráněn masou svalů a může tak být utlačen působením zevního násilí či poraněn (např. poranění n. medianus a n. ulnaris na volární straně zápěstí řeznou ranou při suicidiálních pokusech).

Úžinové – tunelové syndromy

Při mechanickém útlaku jednotlivých nervů ve vulneabilních místech a úžinách vznikají tzv. **úžinové = tunelové syndromy** typu mononeuropatií (tj. syndromy z poškození jediného nervu).

Typické noční parestezie, Tinelův příznak, Phanelův test.

## Postižení jednotlivých nervů

### **N. phrenicus (C3-5)** (plexus cervicalis)

- inervace bránice, postižen při zosteru, mediastinálních tumorech, často u ALS.

Jednostranná léze –dyspnoe

**N. accesorius (C1-5)** (plexus cervicalis)- XI. hl. nerv, inervace m.sternocleidomastoideus, m.trapezius. Poranění často iatrogeně při extirpaci lymfatických uzlin na krku, koronárním bypassu či kanylaci jugulární žíly. Klinicky pokles ramene, oslabené zvedání ramene, odstává horní část lopatky

### **N.thoracicus longus (C5-C6)** (plexus brachialis, pars supraclavicularis)

- inervace m. serratus anterior, senzitivně laterální stranu hrudníku. Postižen u fraktur boku hrudníku, kompresí hranou židle. Test- klik o zed' – scapula alata

Polohování – HK na šátku k vyloučení přetěžování m.trapezius



**N.axillaris (C5-C6,7)** (plexus brachialis, pars infraclavicularis)

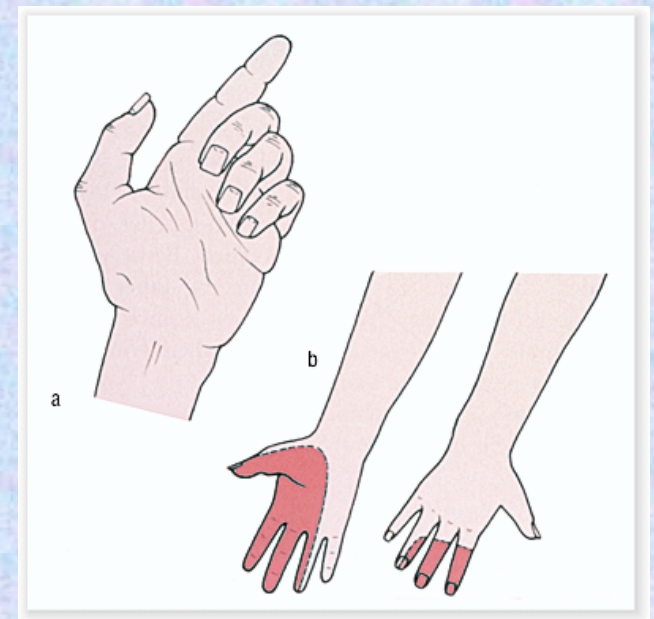
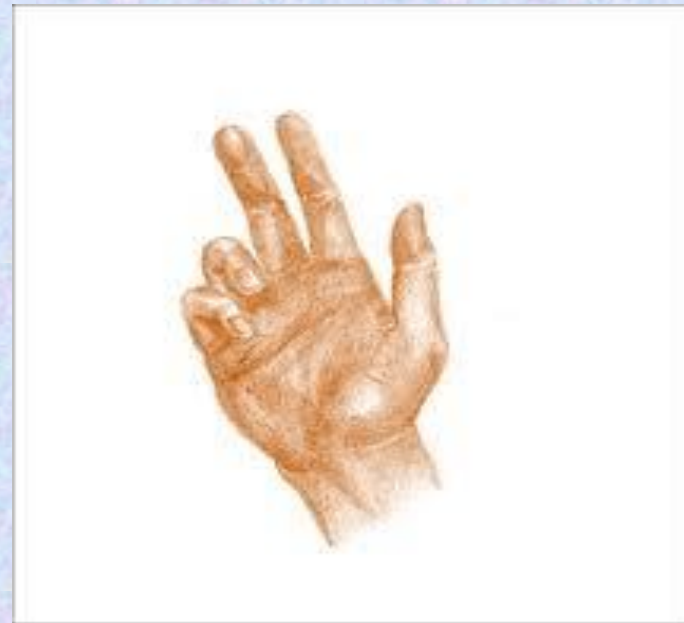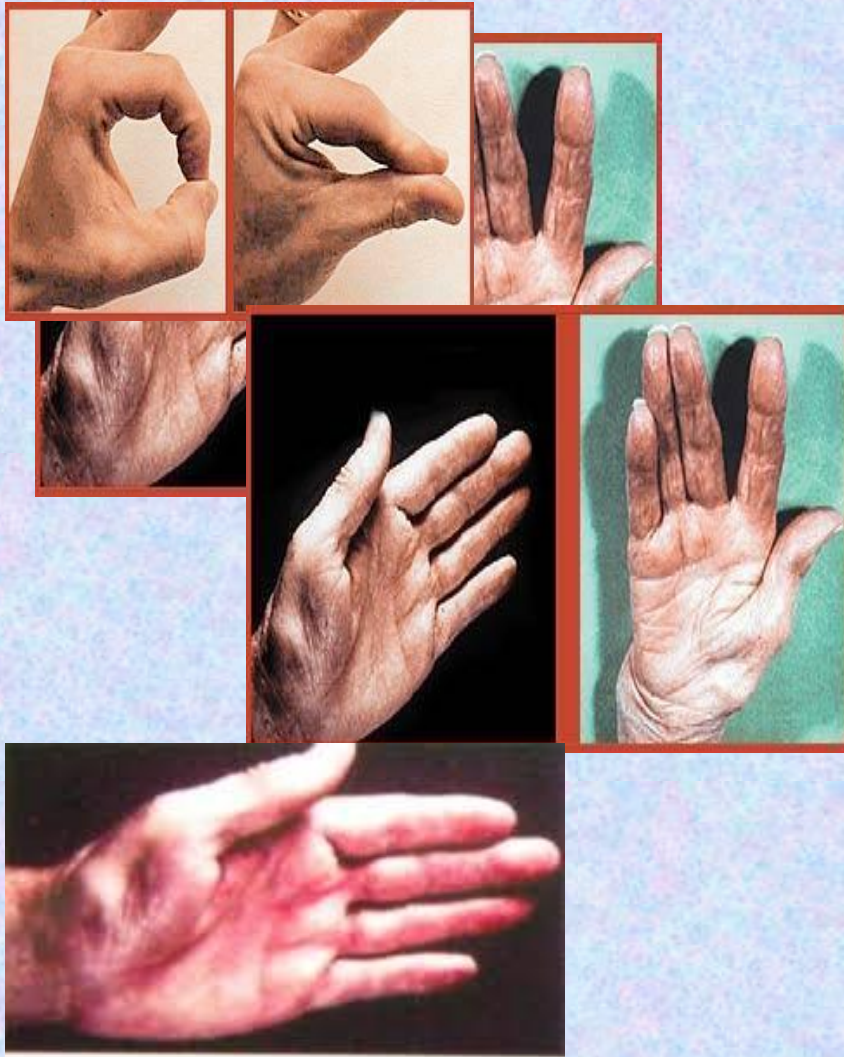- inervace m.deltoideus, teres minor, senzitivní n. cutaneus brachii lateralis s.  
Příčina poranění- traumata, luxace a fraktury humeru, zevní náraz na rameno.  
Klinicky- změna tvaru ramene, vážne hl.abd., zev.rotace, nebezpečí subluxace-  
tzn. epoletový příznak

Polohování – abdukční dlahá

**N.musculocutaneus (C5-C7)** (plexus brachialis, pars infraclavicularis)

- inervace m.coracobrachialis, m.biceps brachii, m.brachialis, senzitivní n.  
cutaneus antebrachii later. Test- flexe v lokti (je možná pouze ve stř. postavení  
díky m. brachioradialis), atrofie na paži. Polohování- závěs, stř.postavení

# N. Medianus



**Obr. 38.12. Typická atrofie části thenaru u léze n. medianus**

AMBLER, Zdeněk. Základy neurologie. Praha : Galén, 2011. 351 s. ISBN 978-80-7262-707-3.

## **N.medianus (C5-Th1)** (plexus brachialis, pars infraclavicularis)

- inervuje m pronator teres, m. pronator quadratus, m flexor digitorum superficialis, m.flexor digitorum profundus (2,3 prst), m. flexor carpi radialis, m. flexor pollicis longus, m. flexor pollicis brevis caput superficiale, m. abductor pollicis brevis, m.opponens pollicis, m. lumbricales (1,2 prst), m.palmaris longus  
Senz.- volárně tři a půl prstu z radiální strany, z dorzálně poslední články II., III. a polovinu IV. prstu.

Snadno zranitelný nerv – má chudé cévní zásobení (cave cirkulační pch). Poškozen při kompresích v oblasti paže a axily, při suprakondylických zlomeninách syndromu pronátorového tunelu, řezné poranění v oblasti zápěstí, syndrom karpálního tunelu (retinaculum flexorum).

Klinicky – „opičí ruka“, „kazatelova ruka“, „přísahající ruka“ – palec přitažen k ostatním prstům

Test- mlýnku palců, kolečka mezi I.a II.prstem, kružítka – palec po metakarpech, lahve – naléhání řasy mezi palcem a ukazovákem, izolovaná flexe distálního falangu ukazováku, pěsti, sepětí rukou s flektovanými prsty, zkouška opozice a abdukce palce, zkouška pronace pokud je postižení nad loktem

Polohování – úchopové postavení



# N. ulnaris (C8,Th1)

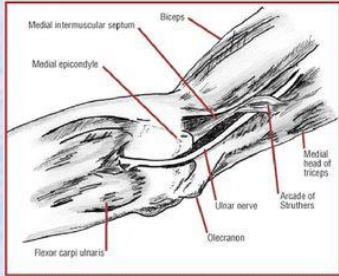
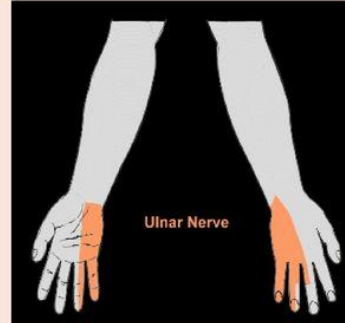
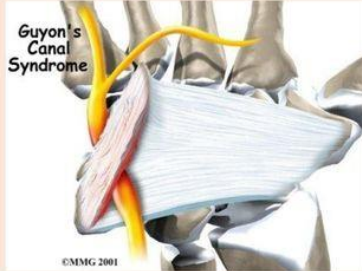


FIGURE 3. Ulnar nerve at the elbow. Common sites of ulnar nerve compression caused by medial triceps hypertrophy in weight-trained individuals are at the flexor carpi ulnaris (cubital tunnel syndrome) and near the arcade of Struthers.



## drápvitá ruka

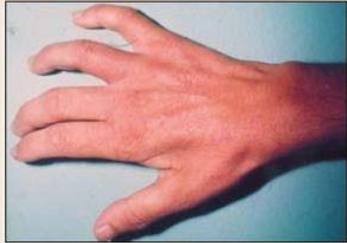
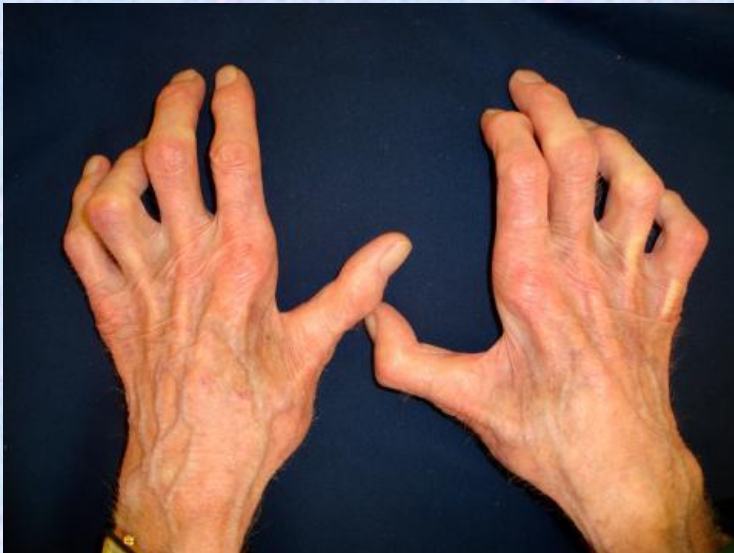
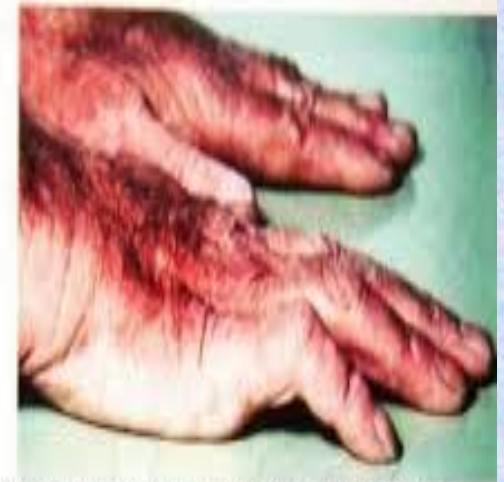Fig 5. Case 2 - The intense hypotrophy of the thenar and hypothenar eminence could be easily seen.

- Úžinový syndrom – kubitální tunel nejčastěji
- Parestézie a hypestézie V. a lat. Strany IV. Prstu dlaň i hřbet ruky
- Oslabení m. interossei a addukce palce = drápvitá ruka



Obr. 38.8. Léze n. ulnaris – drápvitá ruka



AMBLER, Zdeněk. Základy neurologie. Praha : Galén, 2011. 351 s. ISBN 978-80-7262-707-3.



## **N.ulnaris (C8-Th1)** (plexus brachialis, pars infraclavicularis)

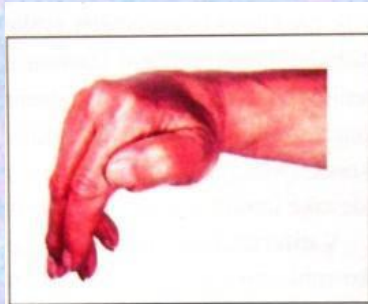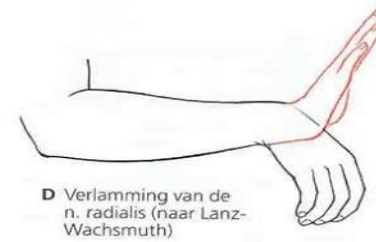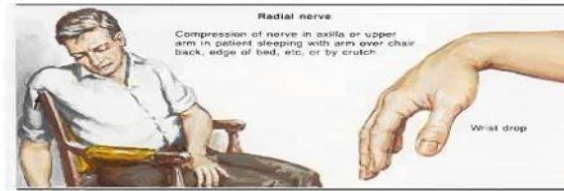
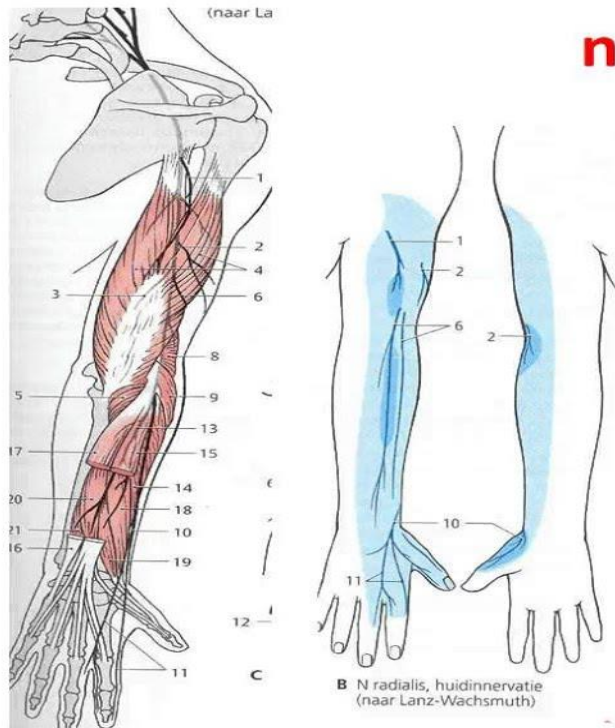
- inervuje- m. palmaris brevis, m. flexor carpi ulnaris, m. flexor digitorum profundus (4,5 prst), m. flexor pollicis brevis- caput profundum, m. adduktor pollicis, m. abduktor digiti minimi, m. flexor digiti minimi brevis, m. opponens digiti minimi, mm. interossei dorsales (1-4 prst), m. interossei palmares (1-3 prst), m. lumbricales (3,4 prst). Senzitivně inervuje ulnární palmární a dorzální část ruky a prstů s hranicí uprostřed 4. prstu.

Příčiny- fraktury a luxace v oblasti lokte, tumory měkkých tkání, syndrom kubitálního tunelu (mikrotraumatizace v oblasti lokte do hyperextenze), řezná poranění

Klinicky- neúplná drápotivá ruka – 4,5 prst hyperextenze v MP jinak flexe, výpadek jemné motoriky

Test- Fromentův test – přetahování papíru, kormidla – stříška, dukce 3. prstu, addukce a abdukce i opozice malíku, zkouška jemné motoriky, hyperaddukce palce. Polohování – střední postavení v zápěstí s nataženými prsty u sebe

# n. radialis



**N. radialis – při lézi oslabení extenze ruky a hlavně prstů v metakarpofalangeálních kloubech**

Obr. 38.6. Léze r. profundus n. radialis – oslabení extenze prstů

AMBLER, Zdeněk. Základy neurologie. Praha : Galén, 2011. 351 s. ISBN 978-80-7262-707-3.

## Radial Nerve Palsy

Radial nerve injury results from acute trauma or compression of the radial nerve.

Condition is often referred to as:

- **Saturday Night Palsy**
  - alcohol is sometimes a factor as person falls asleep with the back of their arm compressed by a chair back, bar edge, etc.
- **Honeymoon Palsy**
  - from another individual sleeping on one's arm overnight, compressing the nerve.
- **Crutch Palsy**
  - compression on nerve from walking with crutches.



## **N.radialis (C5-Th1)** (plexus brachialis, pars infraclavicularis)

- inervace – m. triceps brachii, m. anconeus, m.brachioradialis, m. supinator, m. extenzor digitorum, m.extenzor digiti minimi, extenzor carpi ulnaris, m. extenzor carpi radialis longus et brevis, m. extenzor pollicis brevis et longus, m. abductor pollicis longus, m.extenzor indicis. Ramus superficialis senz. hřbet ruky, dorzální plochu palce, II. a poloviny III. prstu (vyjma posledních článků). Léze nejčastěji v oblasti paže v sulcu n. radialis, často kompresivně- obrna sobotní noci, syndrom supin. kanálu, vulneabilní nerv-postižen u jiných onemocnění (DM)

Klinicky- kapkovitá ruka nebo-li příznak labutí šíje

Test – sevření pěsti- nedojde ke kompenzační extenzi v zápěstí, sepětí prstů s extendovanými prsty, extenzi může provádět jen v IP kloubech neporušenými mm.lumbricales. Test abdukce palce. Při vyšším postižení –m.brachioradialis, m. supinator, m.triceps brachii.

Polohování – mírná extenze zápěstí s nataženými prsty a dotaženým palcem



**N.obturatorius (L2-L4)** (plexus lumbalis)

Inervuje adduktory stehna a senzitivně vnitřní plochu stehna.

Vzácné.

**N.cutaneus femoris lateralis (L2-L3)** (plexus lumbalis)

Inervuje senzitivně laterální stranu stehna. Klinicky často neuritida „*meralgia parestetica*“ (výraznější u statické zátěže, etiologie často metabolická – dna, DM.. **N.cutaneus femoris medialis** (plexus lumbalis)

**Nn.glutei (L2-S2)** (plexus sacralis)

*inferior*: inervace m.gluteus maximus,, potíže při vstávání, chůze po schodech, někdy bolesti

*superior*: inervace m.gluteus medius, minimus a tensor fascie latae. Chůze má kolébavý charakter, pozit. Trendelenburgův příznak



## **N.femoralis (L2-L4) (plexus lumbalis)**

Inervuje- m.iliopsoas, m.sartorius, m.quadriceps femoris, fyziologická úžina je pod lig.inguinale. Zajišťuje extenzi kolene, flexi kyčle, zevní rotaci a addukci stehna.

Klinicky- potíže při chůzi do schodů, při chůzi, ze schodů, hypotonie m.quadriceps, snížený patelární reflex, bolesti a poruchy cití na přední straně stehna a vnitřní straně bérce a v oblasti n.saphenus. Wassermanův příznak- při extenzi kolene vleže, vystřeluje bolest na přední ploše stehna.

Příčiny- traumatické, luxace a zlomeniny pánve, operace (kýla, kyčel, hysterectomie,bypass..), po i.m. injekcích, bodných ranách, hematomu v třísele, nádor, aneurysma.

Dif.dg.- radikulopatie, reflexní atrofie při postižení kolene či kyčle

## **N.ischiadicus (L4-Co)**- (plexus sacralis) (nervus peroneus, tibialis)

Funkčně spojený se sakrálním plexem, podílí se na řízení postavení pánve a kyčle. Inervace- extenze, abdukce a vnitřní rotace v kyčli, flexe kolene, tibio-peroneální funkce, senzitivně zadní plocha stehna, tibio-peroneální kožní distribuce.

Největší nerv vycházející ze sakrálního plexu. *Postižen* – fraktura pánve, porod, luxace kyčle, nesprávná i.m. aplikaci, poziční trauma (bezvědomí, ebrieta).

**N. peroneus (L4-S1)**- z n. ischiadicus na zadní straně stehna jako n. peroneus communis a dále se dělí na n.peroneus superficialis (m.peroneus longus et brevis, senzitivně zevní a přední strana bérce, nárt, prsty) a n. peroneus profundus (m. tibialis anterior, extenzor digitorum longus, extenzor halucis longus, senzitivně malý okrsek mezi 1.-2. prstem)

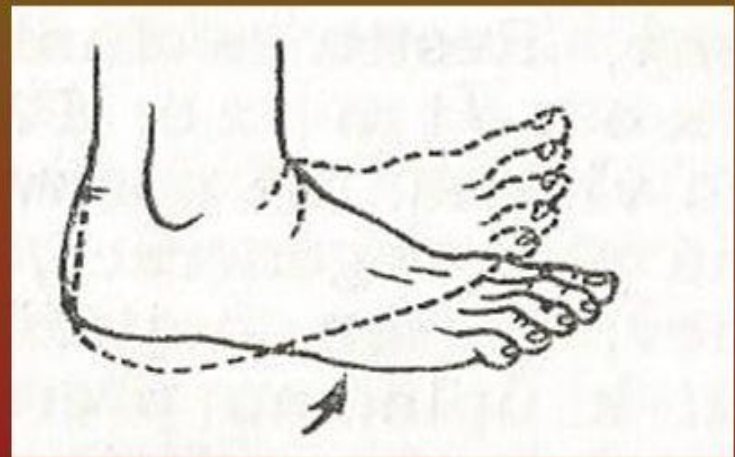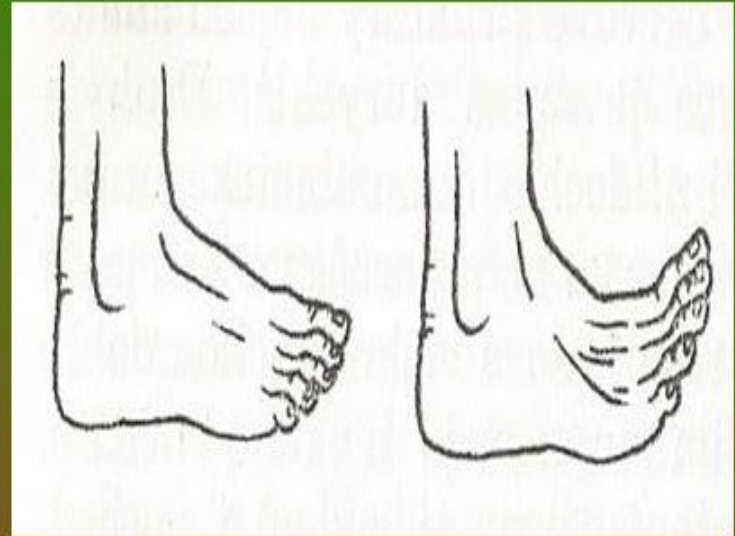
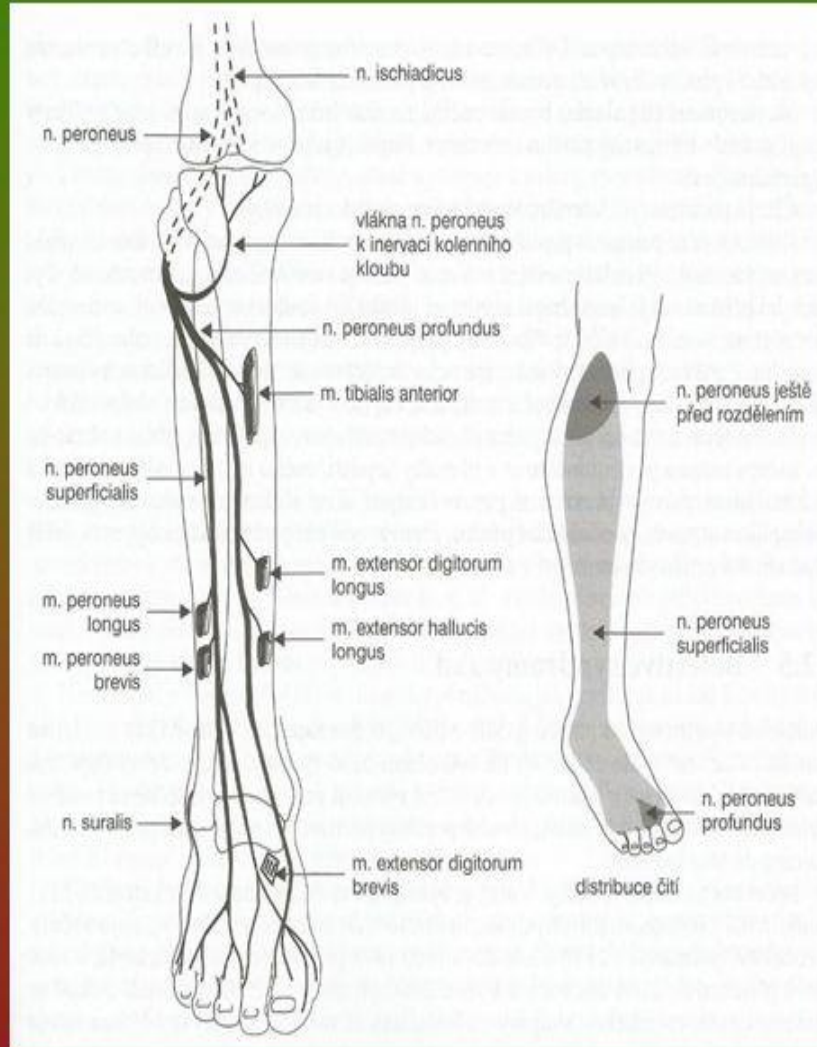
**Klinicky**- oslabena dorzální flexe a everze nohy, nemožnost chůze po patě, stepáž, pch čití na nártu a prstech (n.peroneus communis). Bez poruchy čití na nártu a normální pronací (n.peroneus profundus), se slabou pronací a poruchou čití (n.peroneus profundus). Nejčastější místo poškození je za hlavičkou fibuly.

**Příčina**- zevní komprese (anestezie, dlouhodobě ležící, zevní fixace, dlouhodobé sedění s nohou přes nohu, práce v dřepu), trakční poranění při luxacích a distorzích kolene a hlezna, cysty, neurofibromy, fraktura fibuly, compartment syndomy (- zvýšení tkáňového tlaku v pevně ohraničeném prostoru → cévní insuficience, ischemická neurovaskulární léze)

Komprese n.peroneus + n. suralis v lyžařské botě – paréza m.tibalis anterior, m.extenzor hallucis longus et extenzor digitorum brevis, anestezie n. peroneus+ hypestesie n. suralis



# N. peroneus





## **N. tibialis (L5-S2)**

*Inervuje* – m.triceps surae, m.tibialis posterior, m.flexor digitorum profundus a m.flexor hallucis longus, senzitivně (n.suralis) dolní zadní plochu lýtka a laterální okraj nohy. Dále se dělí na n.plantaris medialis a lateralis.

*Příčina*- fraktura tibie, Bakerova cysta, stretch injury (přepětí nervu), trauma

*Klinicky*- oslabena plantární flexe nohy a prstů, inverze nohy, vázne chůze po špičce, vyhaslý reflex achillovy šlachy, oslabení drobných svalů nohy (dukce, úchopy), pch čítí pro n.suralis a plantárně, trofické změny

Nerv často utlačen chron.mikrotraumatizací a kompresí pod lig.laciniatum (retinaculum flexoru) → *syndrom tarzálního tunelu* (dominují parestézie, bolesti intermitentní později stálé, Tinelův příznak). Při kompresi plantárních digitálních nervů mezi dist.hlavičkami III.- IV.metatarzu –*Mortonova metatarzalgie*. Dif.dg.- únavová fraktura MTT.



## *Vyšetření:*

**Status praesens** (vědomí, psychický projev, chování, inteligenci, spolupráci, orientovanost)

**Aspekce**- postavení ruky (nohy) a držení, konfigurace, fascikulace, zabarvení končetiny, trofika, koordinace pohybu.

**Palpací**- suchost, vlhkost, teplotu, svalový tonus

**Hodnocení** svalové síly, hybnosti (aktivní, pasivní), vyšetření myotatických reflexů, citivosti, goniometrie, antropometrie, pohybové stereotypy, vyšetření chůze, jemné motoriky a úchopů, vyšetření autonomních funkcí, elektrodiagnostika- změny el.dráždivosti, použití standartizovaných testů...

→ EMG, CT, MR, evokované potenciály, MR neurografie (MRN)- umožňuje dobré zobrazení vlastních nervových struktur a dokonce i jednotlivých fascikulů



## Léčba:

- **chirurgická** (spojovací či uvolňovací operace, transpozice šlach, lepení plazmou (tkáňovým lepidlem), spojení nervu laserem..)
- **medikamentózní**- vazodilatancia, vitamíny skupiny B, panthenol –podpora metabolismu, syntostygmín podporující nervosvalový přenos a strychnin u denervací; při úžinových syndromech lokálně kortikoidy
- **protetika** (př. peroneální pásky, tahy, pevná kotníčková obuv, vložky do bot..),
- **adjuvatika**



## Rehabilitace

- polohování (často ve středním postavení – atrofie jsou menší u relaxovaných svalů), fyzikální terapie (teplo, balneo, elektroterapie – elektrostimulace, ↑ trofiky), MMT, pasivní pohyby, facilitace a aktivní pohyby, metoda Kenny, aktivní cvičení dle svalového testu, facilitační techniky –PNF, Vojta, senzomotorické cvičení, bráníme atrofii, redukuje základní motorické a senzitivní funkce, odstraňujeme bolestivou aferentaci. Nácvik činností běžného dne, sebeobsluha, ergoterapie. Vhodná reflexní rehabilitace a biofeedback. Pracovně-sociální problematika.

## ***Metoda sestry Kenny (dermo-neuro-muskulární terapie)***

-nezaměřuje pouze na svaly, ale také na ostatní tkáně. Důraz na správný stereotyp pohybu, aktivní přístup, zlepšení koordinace pohybu, “alienace“ (funkční obrna, při podráždění příslušného nervu ke kontrakci dochází, často antagonist  $\uparrow$  tonus).

**Praktické provádění** :aplikace klidu, aplikace dlah s cílem ovlivnit kontraktury, horké zábaly, manuální protahování a vytahování měkkých tkání, polohování, stimulace (důležitá pro přípravu nervosvalového systému při nácviku pohybu ve funkčně oslabeném svaly, začíná pasivním natažením svaly, dále následuje přibližování úponů svaly rychlými chvějivými pohyby a opětovné pasivní natažení svaly), indikace a slovní instrukce (doplnění k účinku stimulace), reedukace (nácvik pohybu jak aktivního, tak pasivního. Prováděné pohyby jsou pomalé a plynulé. Pokud je zjištěna inkoordinace, je nutné se vrátit k pasivním pohybům.

Cílem je naučit pacienta vědomou svalovou kontrakcí správné rytmické pohyby bez inkoordinací.

## ELEKTROTERAPIE

Cílem u periferních paréz je analgetizace, ovlivnění tkáňové trofiky, posílení paretických svalů, odstranění otoku a myorelaxace.

*pozor - poruchy cití*

→ *Podélná klidová galvanizace, čtyřkomorová galvanizace a diadynamické proudy* se užívají k dosažení *trofotropního* účinku.

Čtyřkomorovou galvanizaci a podélnou galvanizaci používáme k ovlivnění patologické dráždivosti účinkem katelektrotonu (zvýšení dráždivosti) a anelektrotonu (snížení dráždivosti).

→ *Distanční elektroterapie* (např. přístroj VAS-07)- účinky analgetické, vazodilatační, protizánětlivé, myorelaxační , podpora hojení měkkých tkání

→ *TENS proudy* – ovlivnění bolesti (nízkofrekvenční  $f = 2$  Hz, kontinuální  $f = 64$  Hz, ultraelektrostimulace  $f = 182$  Hz), středněfrekvenční proudy (délka impulzu  $100\mu s$ ,  $f = 2500$  Hz).



→ Proudů typu *TENS surge*- subjektivně nejpříjemnější a kontrakce jimi vyvolaná je nejpodobnější kontrakci volní. Dobu impulzu je nutno volit mezi 100 až 500  $\mu$ s (podle I/t křivky), s frekvencí 50 Hz. Dále lze použít například *DD proudy typu RS, faradický proud, Träbertův proud, Kotzovy proudy* apod. Intenzita je vždy nadprahově motorická

→ *Selektivní elektrostimulace* - u svalů se svalovou silou menší než stupeň 2, na základě výsledků I/t křivky, pomocí které zjistíme oblast selektivního dráždění svalu.

→ *Elektrogymnastika* - posílení reinervovaných svalových vláken od stupně 3 sv. testu, nelze použít u svalů s lokalizovanými svalovými spasmami (např. trigger pointy)

→ *Laser*

→ *Pulzní nízkofrekvenční magnetoterapie*

## NEURONOPATIE

Amyotrofická laterální skleróza je patologicko-anatomicky definována jako degenerace postihující centrální i periferní motoneuron. Jedná se o progresivní zánik motorických neuronů následujících struktur: předních rohů míšních - spinálních motoneuronů, mozkové kůry - tzv. pyramidových buněk motorického kortexu, motorických jader některých mozkových nervů (především těch, které jsou uloženy v distální části mozkového kmene, v tzv. části bulbární).

Typickým klinickým obrazem ALS je *smíšená paréza*, která je způsobena právě postižením obou motoneuronů - centrálního i periferního.

## Postižení brachiálního a lumbosakrálního plexu

### Brachiální:

- Truncus superior-C4-6 *Duchenne Erbův typ*-postiženy převážně pohyby v rameni, vážne abdukce, rotace  
paže a flexe předloktí, areflexie r. bicipitového, pronačního
- Truncus medius-C7 (odpovídá n.radialis)
- Truncus inferior -C8-Th1 *Klumpkeové sy*- postiženo hlavně akrální svalstvo ruky, oslabení flexe ruky a  
hybnosti prstů, areflexie r. flexorů prstů

Často je příčina traumatická, avulze brachiálního plexu trakčním mechanismem, poporodní parézy nejčastěji horního typu - většinou do 2 let úprava, dislokující zlomeniny a luxace, iatrogeně peroperačně při celkové anestezii s hyperabdukci HK. Nádorová infiltrace. Postižení brachiálního plexu v rámci syndromu horní hrudní apertury.

Polohování -abdukční dlaha



## Lumbální:

L1-L4, odpovídá lézi n.femoralis n.obturatorius (vážne flexe a addukce v kyčli, extenze v koleni, pch citivosti)

## Sakrální:

Odpovídá lézi ischiadiku, n. gluteus superior a inferior (vážne extenze a abdukce v kyčli, flexe v koleni, hybnost nohy a prstů, porucha citivosti)