

Porod

Z. Rozkydal

Porod

Předčasný porod: mezi 29.– 38. týdnem těhotenství

Včasný porod: mezi 39.– 42. týdnem těhotenství

Opožděný porod: od 43. týdne a později

Průběh porodu

I. doba – otevírací

II. doba – vypuzovací

III. doba – porod placenty

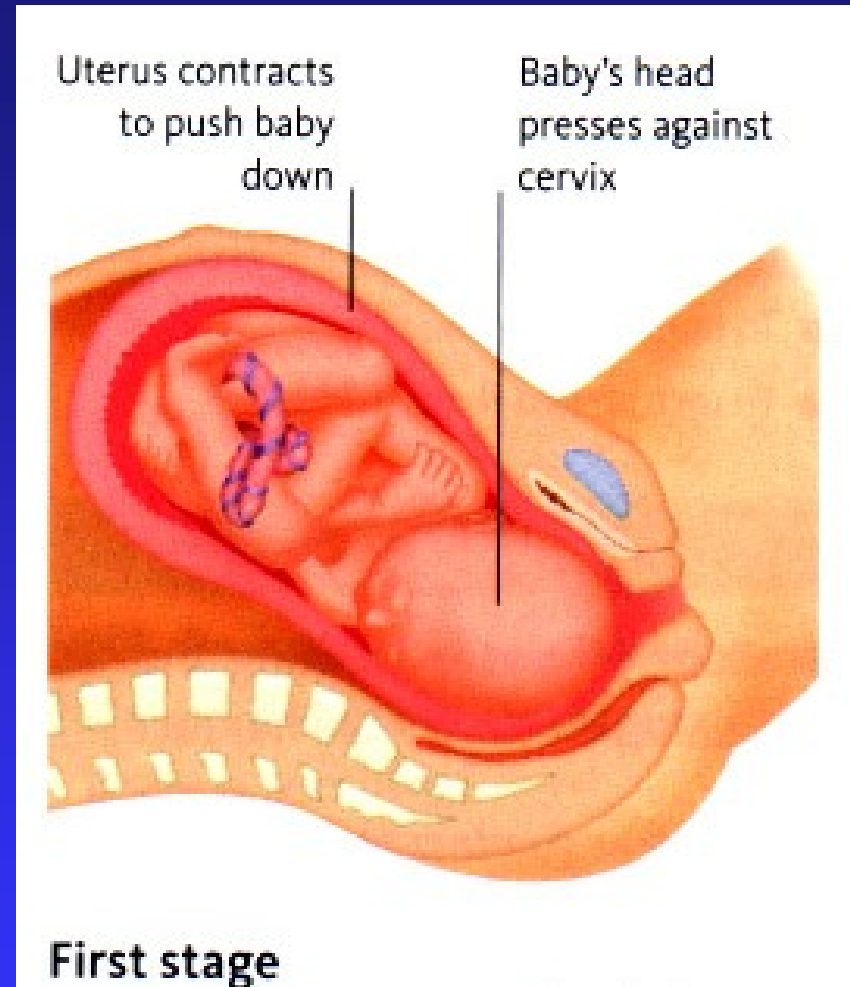
I. doba – otevírací

Děložní krček se otevírá

Křečovitě bolesti po 10–20 minutách pravidelně

Křeče jsou intenzivnější a častější

Dochází k odtoku plodové vody



II. doba – vypuzovací

Trvá minuty až 2 hodiny, končí porodem plodu
Děložní kontrakce jsou po 2–3 minutách
na 60 vteřin

Rodička používá břišní lis, hlavu tlačí na prsa

Mezi kontrakcemi relaxuje a zhluboka dýchá

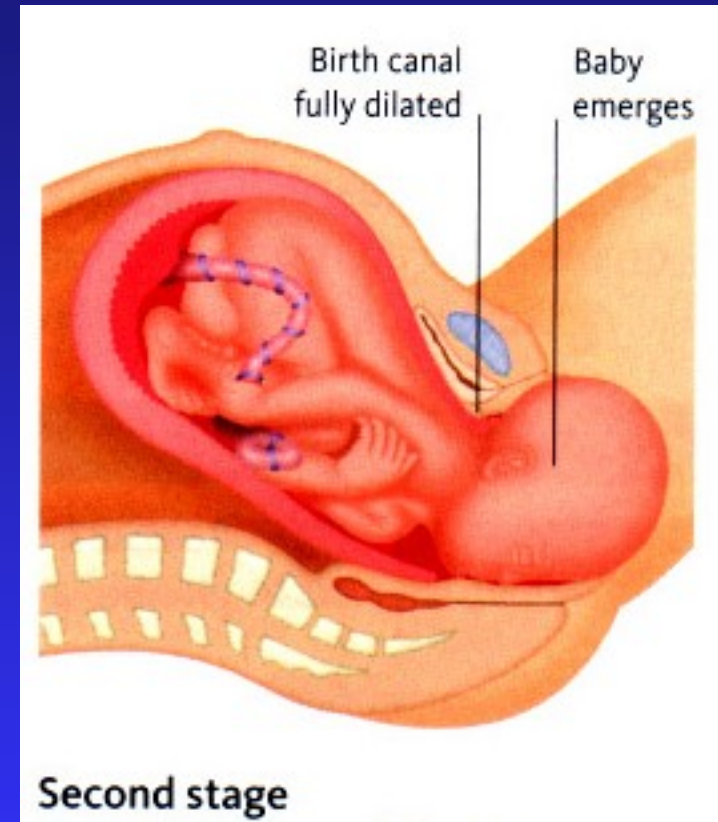
Hlavička se prořezává

Porodník provádí epiziotomii, zadržuje hlavičku
a pozvolna ji nechá rodit

dále jedno raménko, pak druhé raménko
chrání hráz

uchopí trup pod raménky

a zvedá plod směrem k břichu matky



Porodník

Roztrhne blánu plodového vaku kolem úst

Dítě uloží se sníženou hlavou,
aby mohla odtéct z úst a nosu tekutina

Zdravé dítě se nadechne během několik vteřin

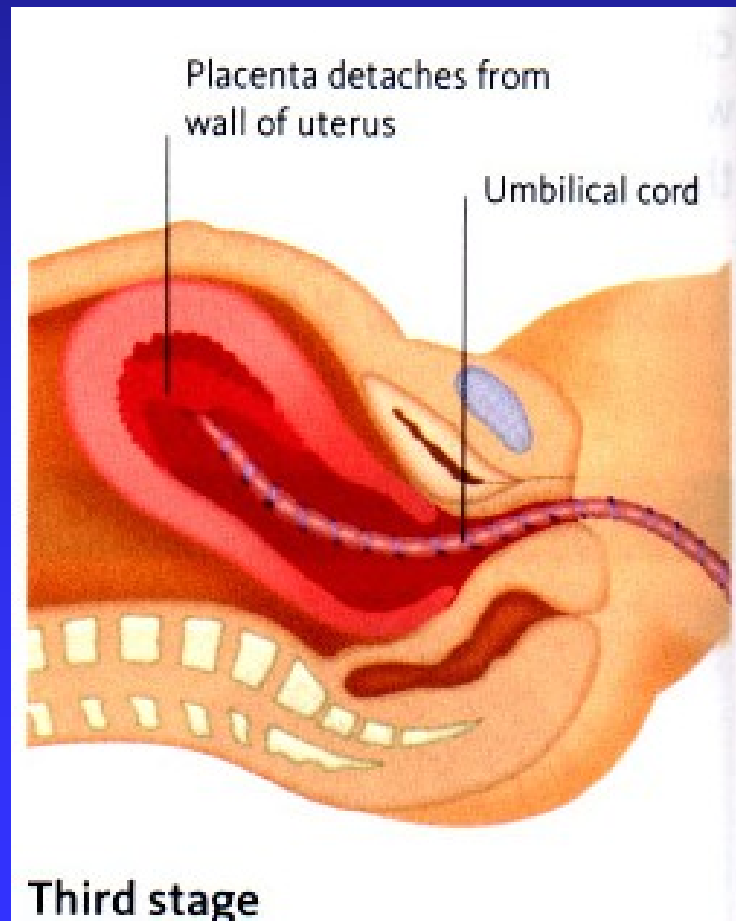
Pokud dítě nezačne spontánně dýchat do 90 vteřin,
provede 5 umělých vdechů

Pokud není úspěšný, pokračuje dále umělým dýcháním

Po porodu plodu podváže a přestřihne pupečník (až dotepe)
5 cm od pupku mezi podvázanými místy

III. doba – porod placenty

K oddělení lůžka od dělohy dojde obvykle do 30 minut



Komplikace ze strany matky:

krvácení, trombembolie, embolie plodovou vodou
srdeční selhání, porodní šok, eklampsie, infekce

Komplikace ze strany plodu:

asfyxie při porodu (zaškrcení krku pupečníkem)
hypoxie (srdeční vada, anémie z fetální erythroblastózy)
porodní trauma: kefalhematom, subdurální hematom
fisura lebky, obrna plexus brachialis
zlomenina klíčku
infekce

Fetální erythroblastóza

Je to hemolytická anémie plodu

Transplacentární průnik mateřských protilátek

při nekompatibilitě Rh faktoru matky a plodu

Žena Rh⁻ je oplodněna Rh⁺ mužem, vzejde Rh⁺ plod

Erytrocyty plodu se dostanou do krevního oběhu matky

Vytváří se tak protilátky

Při dalším těhotenství pronikají přes placentu do plodu

Způsobují v plodu destrukci fetálních erytrocytů

Zvyšuje se hladina bilirubinu

Bilirubin se dostává do bazálních ganglií

– vzniká „jádrový ikterus“.

Protilátky se vytvoří i v případě, že první těhotenství

skončilo abortem !

Symptomy:

hemolytická anémie novorozence

jádrový ikterus: hypotonus

křeče, opistotonus

stav může vést ke smrti

ztráta sluchu, chorea

mentální retardace

různé formy dětské mozkové obrny (DMO)

Prevence:

vyšetření krevní skupiny a Rh faktoru

Pokud je matka Rh⁻, je nutno vyšetřit Rh faktor otce

Amniocentéza - určení koncentrace bilirubinu v plodové vodě

Aplikace vysokého titru anti- Rh gamaglobulinu
do 72 hodin po ukončení každého těhotenství
u senzibilizovaných matek

Anti Rh protilátky ničí fetální buňky, které prošly placentou dříve,
než mohly stimulovat mateřský imunitní systém
k tvorbě endogenních protilátek

Léčba:

nitroděložní transfuze plodu

po narození okamžitá výměnná transfuze

Novorozenecká žloutenka

Rozpad starých erytrocytů v játrech- vznik bilirubinu

Konjugovaný Bi - vniká do žlučových cest a GIT

Novorozenci nemají bakteriální střevní floru,

 která provádí oxidaci Bi na urobilinogen

Bi je vylučován stolicí - jasně žlutá barva stoličky

Část Bi se vstřebává zpět do oběhu- enterohepatální oběh

Fyziologická žloutenka – objevuje se po 24 hod.

 u 50 % novorozenců

 vymizí do 1 týdne

Nadměrná kumulace bilirubinu způsobuje jádrový ikterus

Novorozenecká žloutenka

Krmení v krátkých intervalech – zvýšená motilita GIT
častější odchod stolice
snižuje se vstřebávání Bi

Fototerapie - vystavení viditelnému světlu v modré oblasti
V kůži vznikají izomery Bi, které jsou ve vodě lépe rozpustné
Mohou být vylučovány játry bez nutnosti glukuronidizace
Odfitrování UV záření, ochrana očí

Výměnná transfuze- při vysokých hodnotách Bi