

Trvalá dentice, vrozené vývojové vady

15. 11. 2023

Rozštěpové vady obličeje

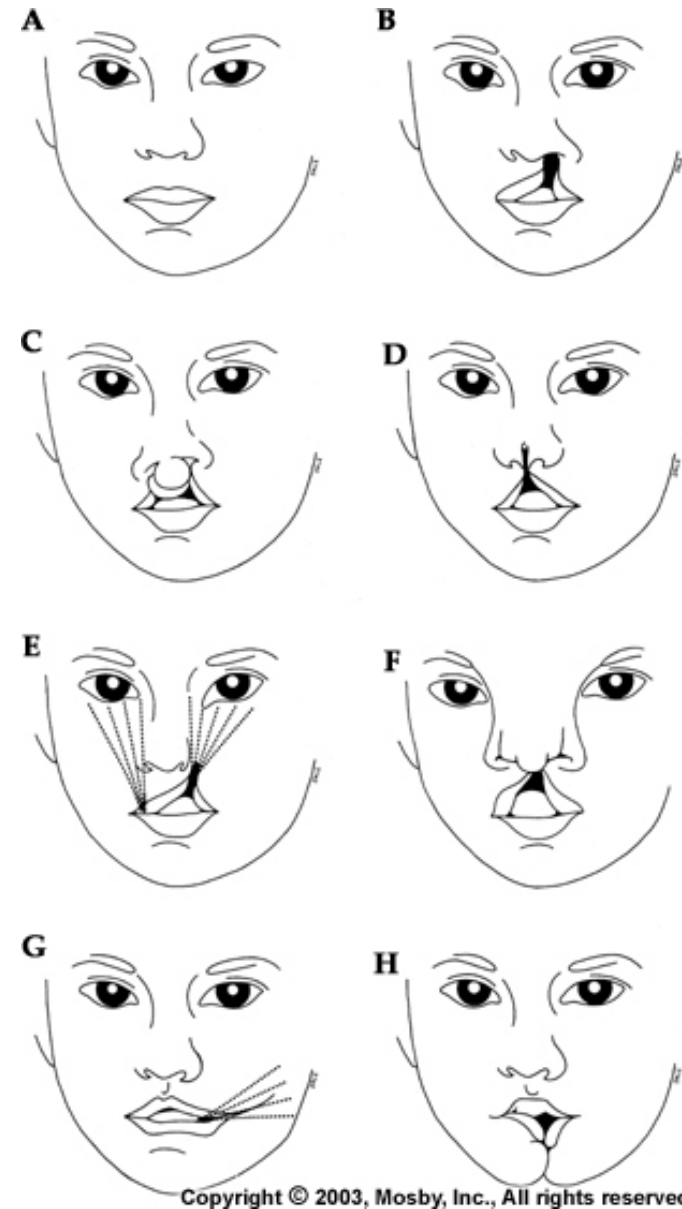
Na konci 2. měsíce vykazuje obličej zárodku již charakteristické lidské rysy

Pokud vývoj některého z výběžků neproběhne správně: výběžek se nezaložil, je menší nebo větší, během migrace se zpozdil, výběžky nesrostly – vznikají rozštěpy

Incidence cca 1,7 : 1 000 porodů

Přehled rozštěpů obličeje

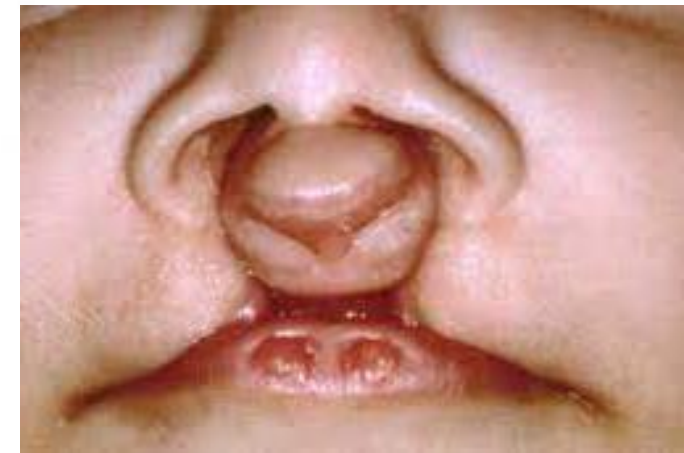
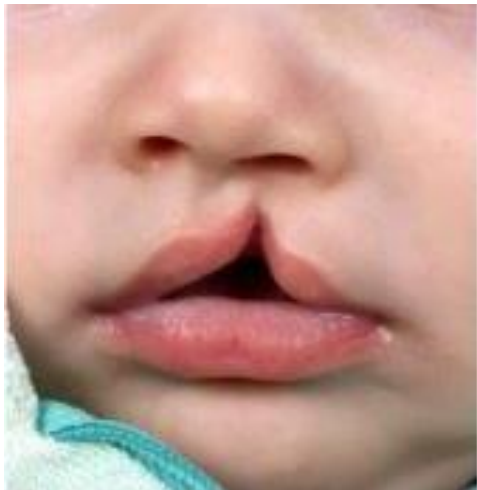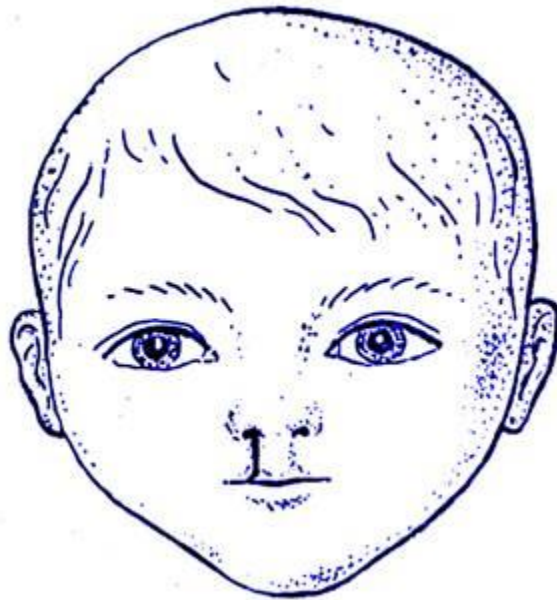Rozštěpy horního rtu, nosu
Mediální rozštěp dolního rtu a brady
Šikmý rozštěp obličeje
Příčný rozštěp obličeje



Rozštěpy horního rtu - cheiloschisis superior

Boční (laterální) - perzistence labiální rýhy /nesrostl mediální konec proc. maxillaris s labiální částí intermaxilárního segmentu (proc. nasalis medialis)

cheiloschisis unilateralis / cheiloschisis bilateralis



Střední rozštěp rtu - cheiloschisis mediana

Opoždění vývoje intermaxilárního segmentu

Při nesplynutí processus nasales mediales

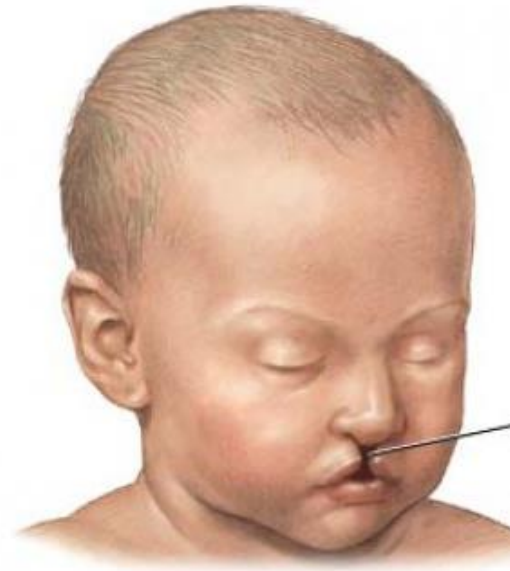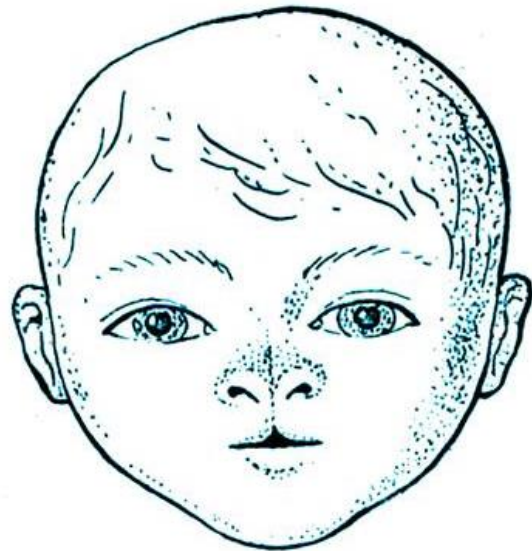
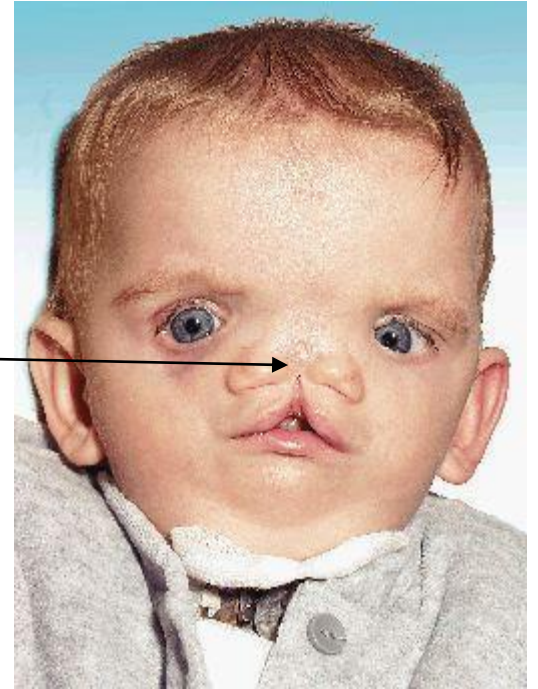
Vzácný výskyt s rozštěpem apex nasi

Variabilní rozsah

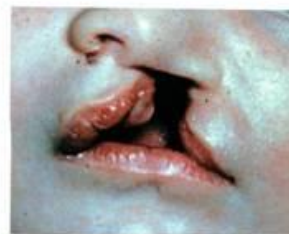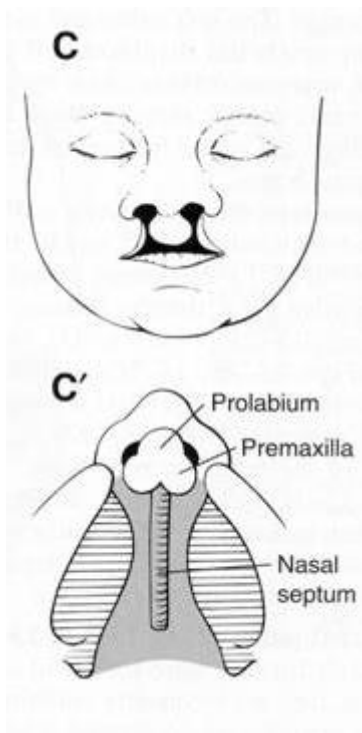
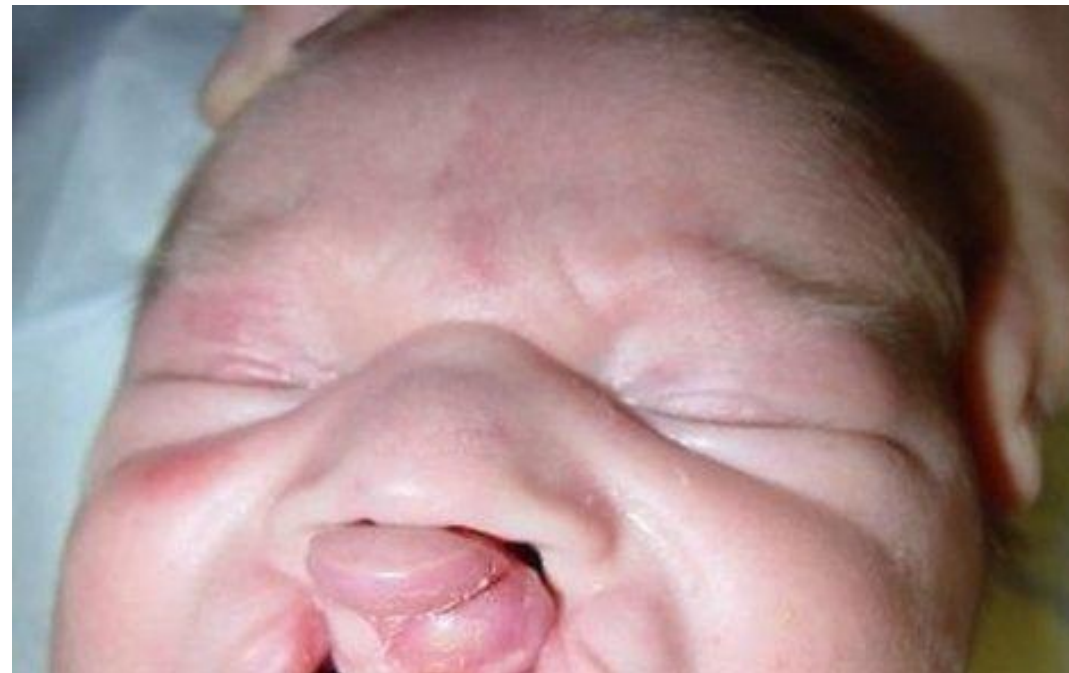Izolovaně nebo v kombinaci s rozštěpy skeletních součástí obličeje

Kritické období: 27. - 35. den vývoje

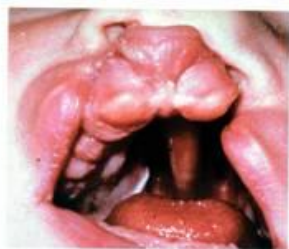20% - genetický podklad, 60-70 % - zevní faktory, zbytek = kombinace obou



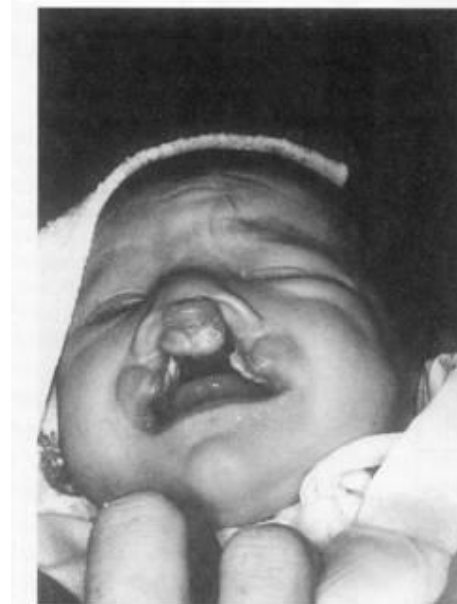**Boční rozštěpy rtu kombinovány s bočním rozštěpem horní
čelisti a rozštěpy primárního a sekundárního patra**



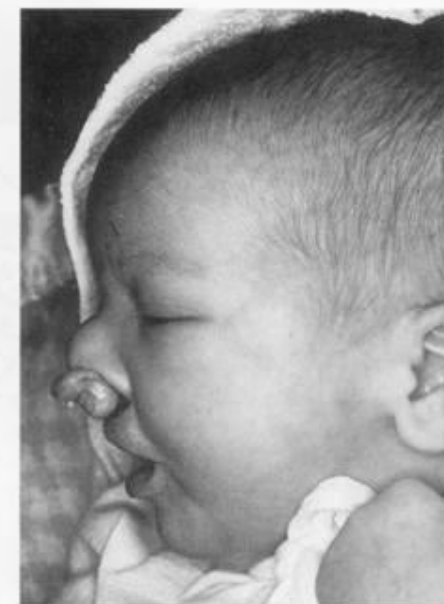Unilateral cleft lip.



Bilateral cleft lip.



A



B

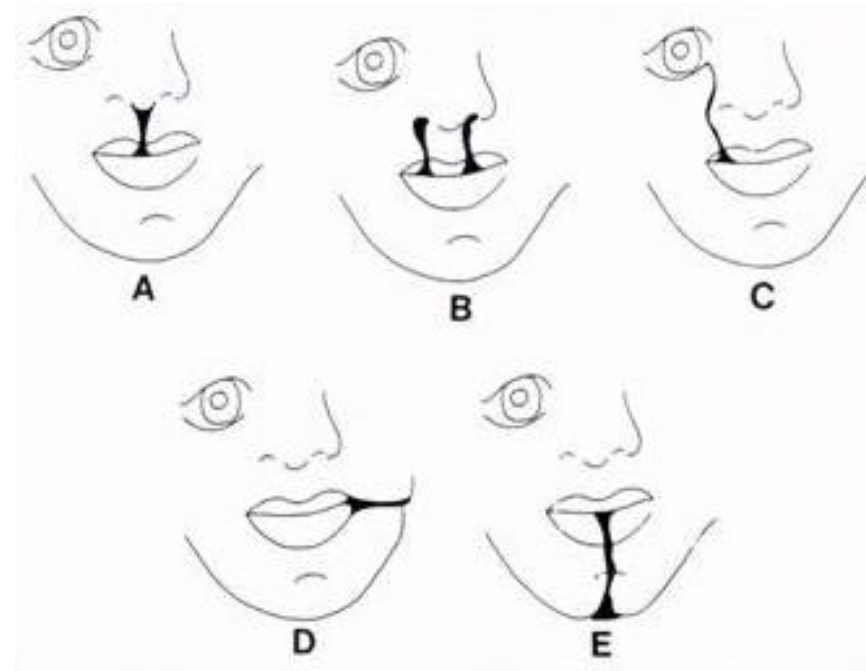
Šikmý rozštěp obličeje (coloboma faciale, fissura orbitofacialis)

Processus maxillaris nesrostl s processus nasalis medialis (intermaxilárním segmentem) a processus nasalis lateralis

Zachována okulonazální rýha (žlábek)

Jedno- nebo oboustranný

Vzácný výskyt

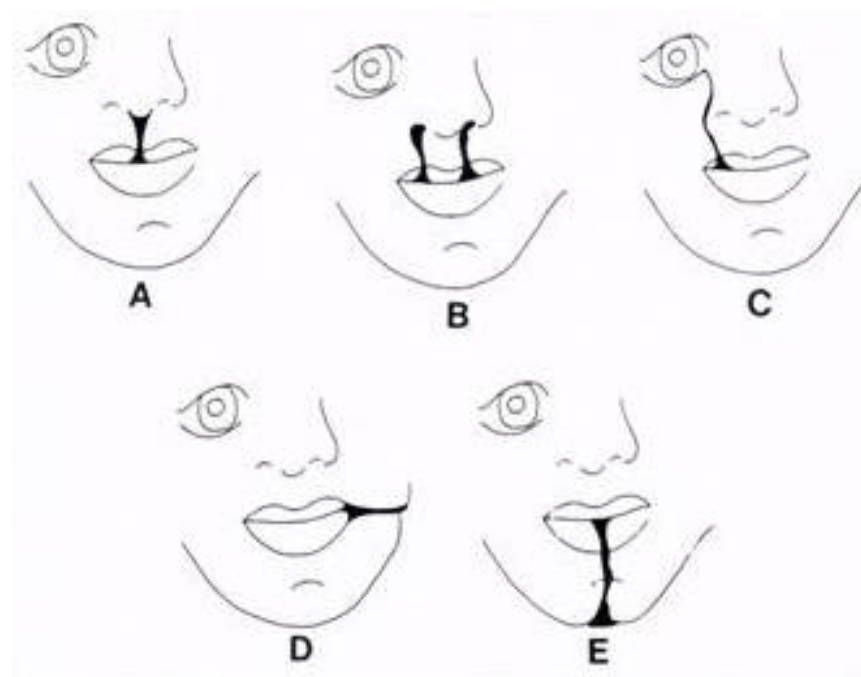
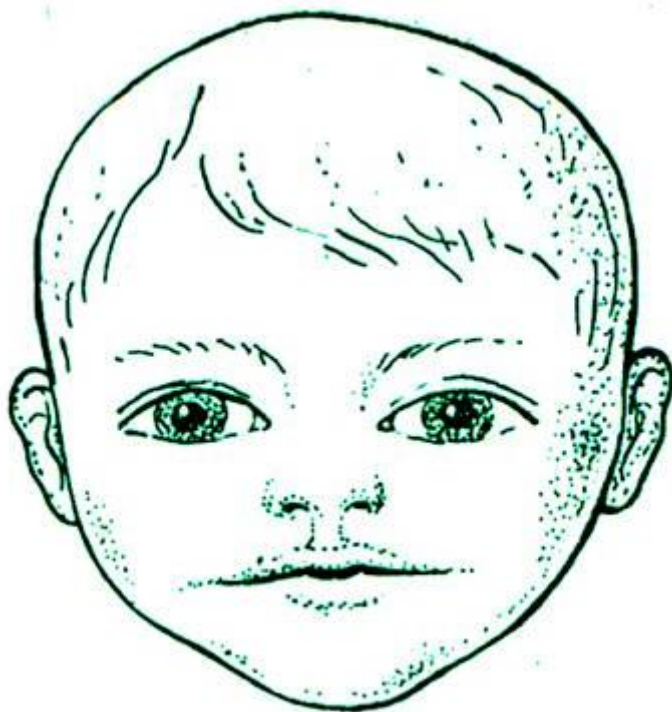


Příčný rozštěp obličeje

fissura transversa faciei, macrostomia

Laterální úsek proc. maxillaris nesrostl s laterálním úsekem proc. mandibularis
Ústní koutek dosahuje k zevnímu zvukovodu

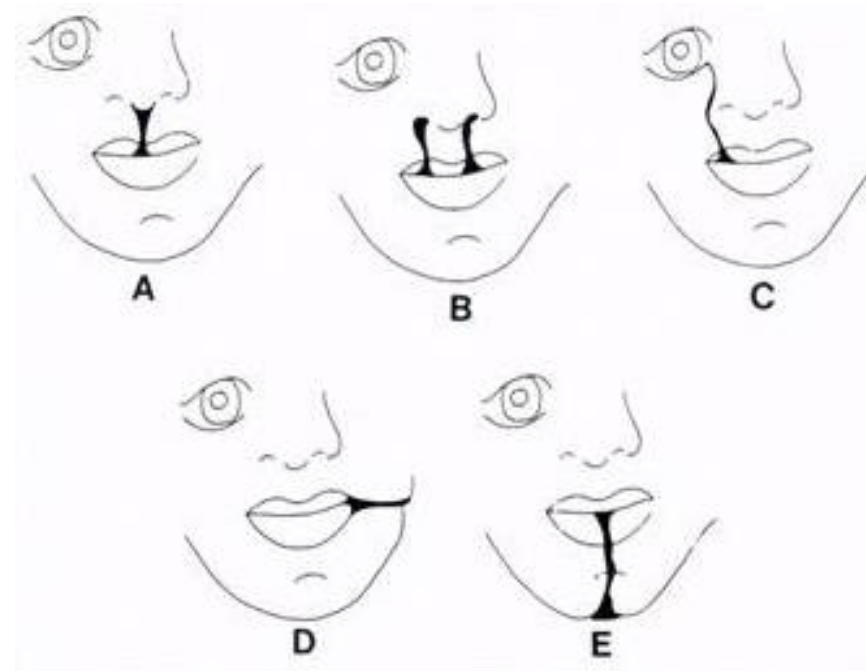
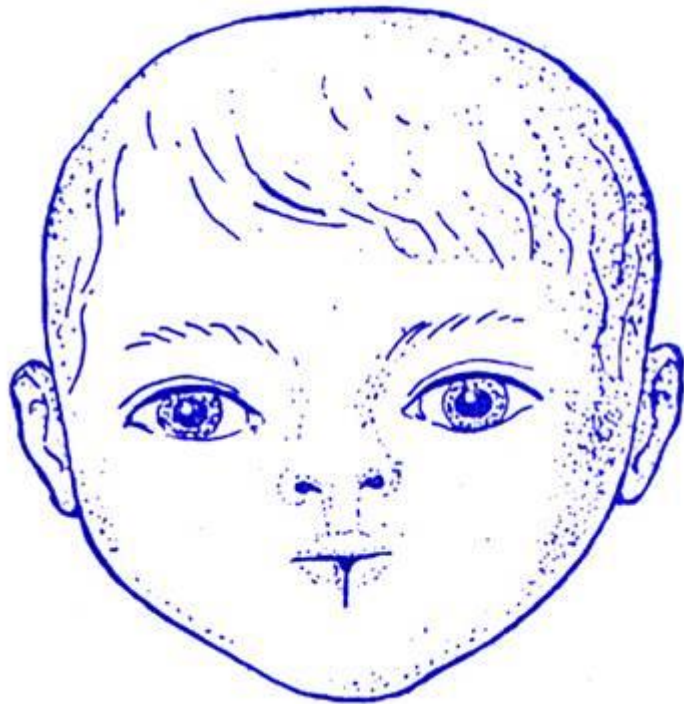
Velmi vzácný výskyt



Mediální rozštěp dolního rtu a brady cheiloschisis et gnathoschisis inferior

Nesplynutí processus mandibulares
vždy spojen s rozštěpem dolní čelisti a jazyka

Vzácný

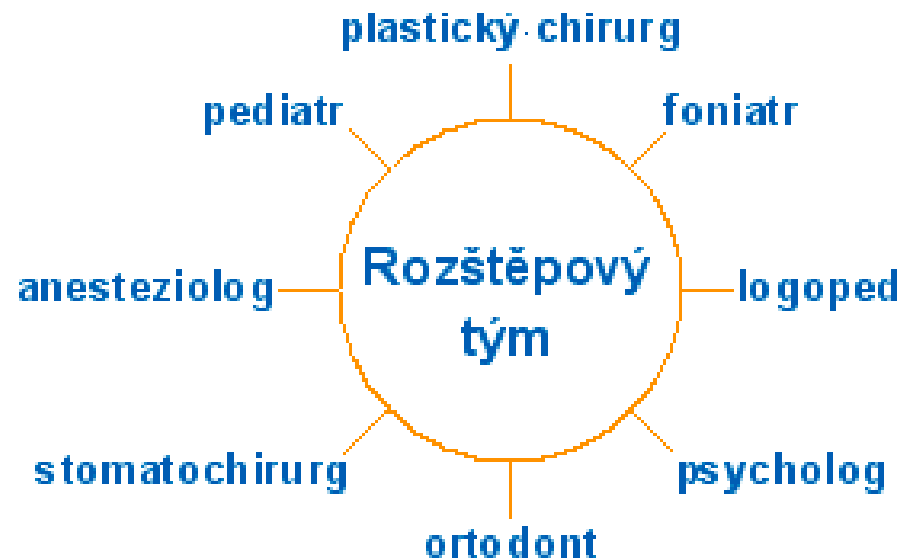


Léčba: komplexní přístup - rozštěpové týmy

plastický chirurg, stomatolog - ortodontista, foniatr (antropolog, příp. psycholog)

Doporučení pediatra:

- 1) vyšetření na plast. chirurgii nejpozději do 2. měsíců po porodu -
- 2) u prostého rozštěpu rtu - cheiloplastiky - 2. - 5. měsíc
- 3) rozštěpy rtu kombinované s bočním rozštěpem čelisti a primárního patra – řeší se mezi 2. až 4. rokem
- 4) mezi 12. - 18. měsícem - foniatrické vyšetření + event. logoped
- 5) ortodontická péče - náhrada chybějících zubů



Rozštěpy patra

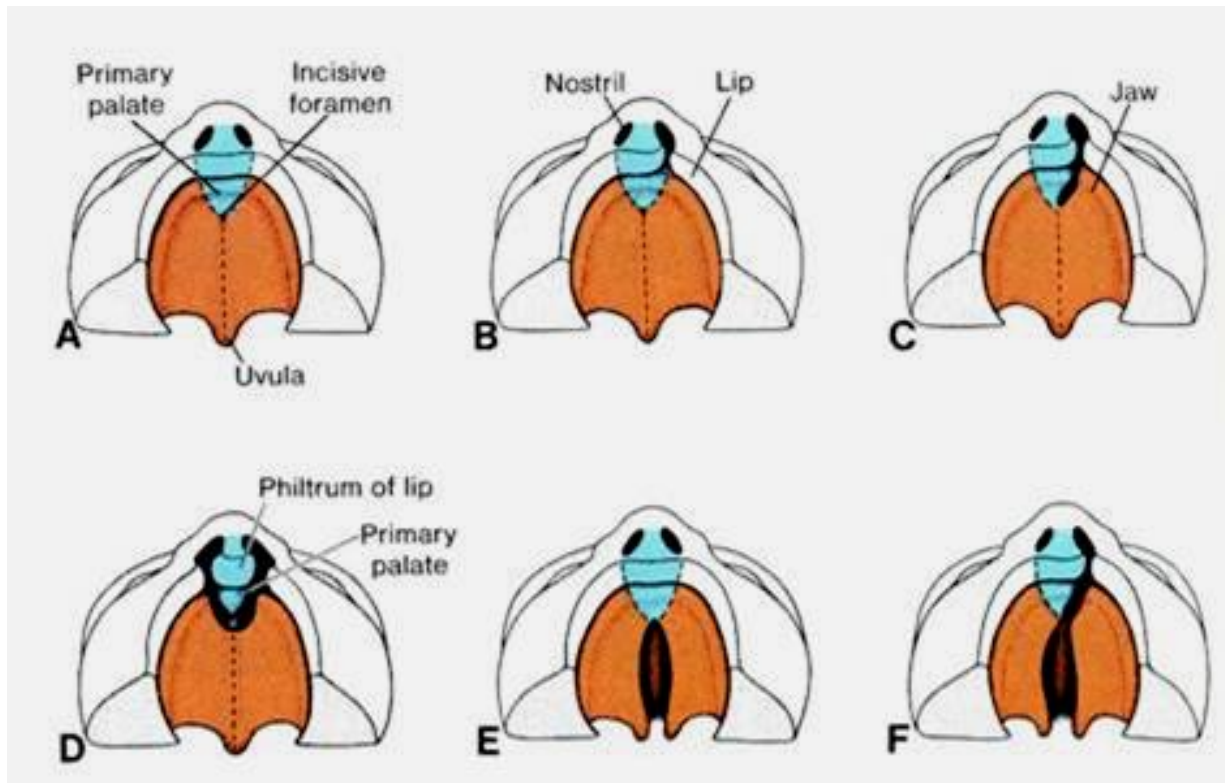
Jedno- a oboustranné

Izolované nebo kombinovány s rozštěpem horního rtu a horní čelisti

Četnost výskytu všech rozštěpových vad patra:

1 : 2500 živě narozených dětí

1/5 genetický podklad



rozštěpy primárního patra (C, D)

rozštěpy sekundárního patra (E)

rozštěpy primárního a sekundárního patra (F)

Rozštěpy primárního patra (C,D)

Leží před foramen incisivum

Pokud primární patro nesrostlo s patrovými ploténkami (jedno- a příp. oboustranný)

Rozštěpy primárního a sekundárního patra (E)

Rozštěp před i za foramen incisivum

Patrové ploténky jsou odděleny od primárního patra a nejsou srostlé v mediální rovině

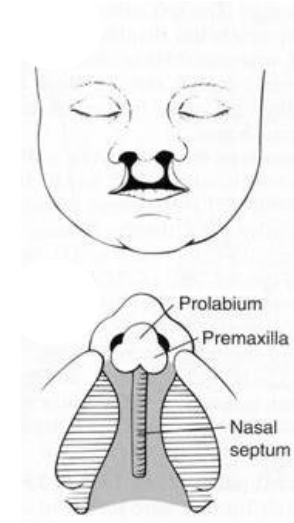
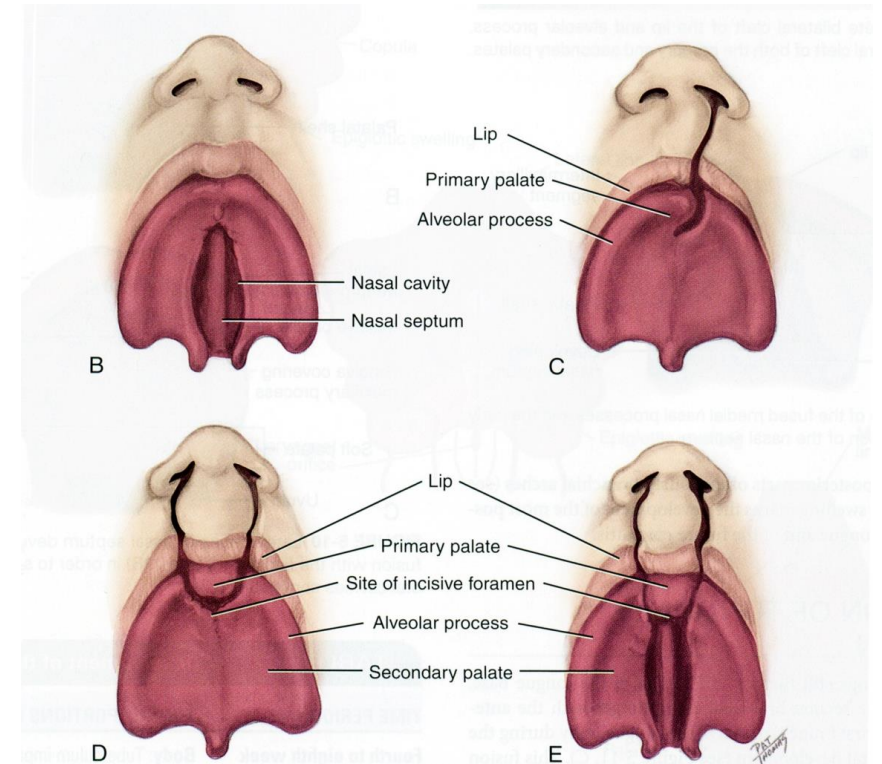
Nosní přepážka končí volně

Cheilognathopalatoschisis – unilateralis / bilateralis

boční rozštěp rtu + rozštěp horní čelisti + rozštěp primárního a sekundárního patra

Možná příčina: chromosomové aberace – trisomie 13 (Patauův sy.); trisomie 18 (Edwardsův sy.)

philtrum, intermaxilární segment a primární patro izolovány a ční volně dopředu



Rozštěpy sekundárního patra

leží za foramen incisivum, nejsou kombinovány s rozštěpem čelisti nebo horního rtu

palatoschisis (uranoschisis, rictus lupinum)

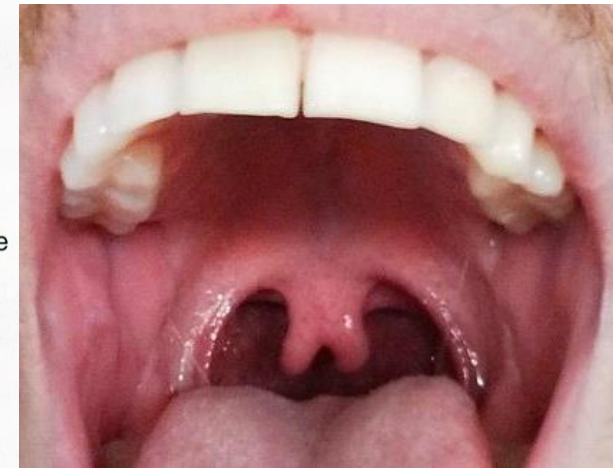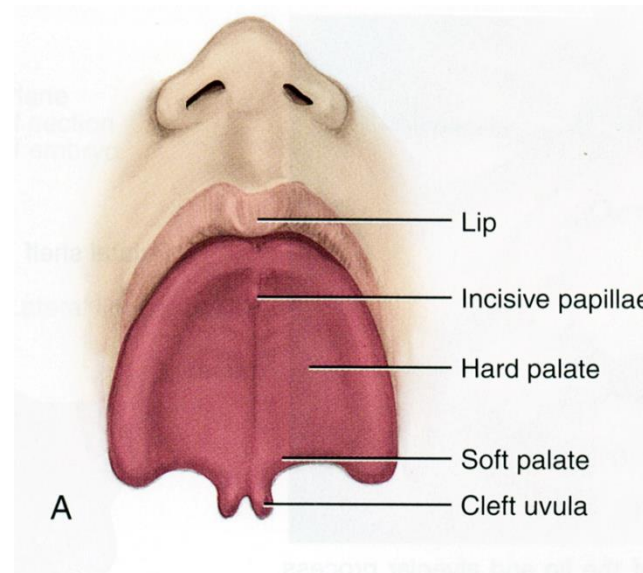
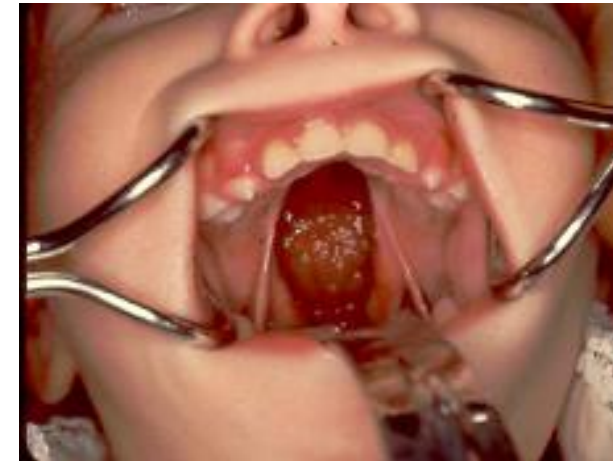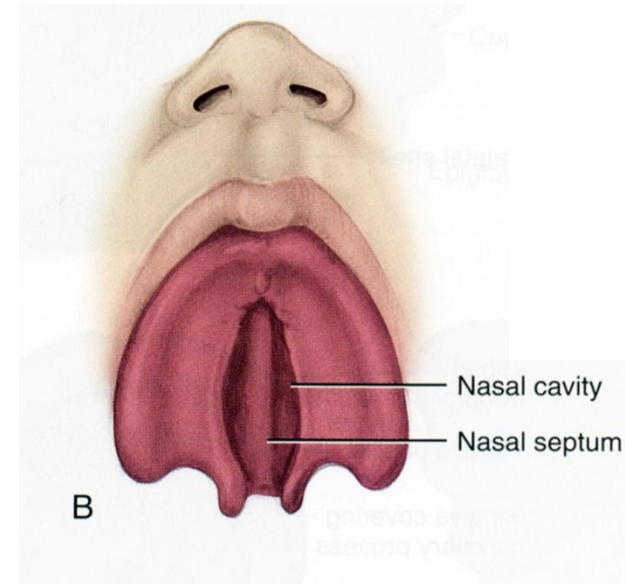
vznik: patrové ploténky nedorostly do střední roviny a nesplynuly navzájem

rozsah - od čípku až po papila incisiva

Staphyloschisis (uvula bifida) – rozštěp uvuly

Samostatné (izolované) rozštěpy patra se **častěji vyskytují u děvčátek** než chlapců (3:2)

Pierre-Robinův syndrom: rozštěp patra, hypoplazie dolní čelisti, glossoptóza a pseudomakroglosie - recesivně dědičná vada s vazbou na X chromosom



Kritická období ve vývoji patra:

37. - 53. den vývoje (rozštěp buď před, anebo před i za foramen incisivum)

53. - 57/58. den vývoje (rozštěp za foramen incisivum) - zpomalený růst dolní čelisti (mandibulárních výběžků)

Predikce rozštěpů patra

Zdraví rodiče s dítětem s rozštěpem patra

Pravděpodobnost rozštěpu u druhého dítěte asi **2%**

Pravděpodobnost rozštěpu u třetího dítěte asi **7 %**

Má-li jeden rodič rozštěp a narodí se první dítě s rozštěpem

Pravděpodobnost rozštěpu u druhého dítěte asi **15%**

Vývojové vady nosu

Vady se vzácným výskytem

Samostatně nebo v kombinaci anomáliemi horního rtu a čelisti popř. celého obličeje

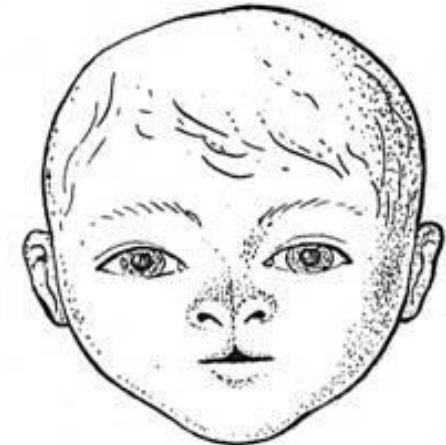
Aplazie (ageneze) nosu - nezaložily se čichové plakody

Hypoplazie nosu - malý nos s jednou dutinou založena pouze jedna čichová plakoda

Kombinace s mikrognaíí, mikrostromií

Nasoschisis (nares bifides) - střední rozštěp nosu - pokud nesplynou processus nasales mediales

Rozsah rozštěpu variabilní - od mělkého žlábků na apexu až po zdvojení nosní přepážky



Atresia introitus nasi (vestibuli nasi) - vestibulum nasi uzavřeno vazivovou blankou tvaru nálevky (perzistence epitelových zátek, které obturují nozdry fétu)

Atresia choanarum - obturace jedné z choan (nejčastěji pravé) kostěnou ploténkou nebo vazivovou blánou
předpokládá se perzistence oronazální (bukonazální) membrány
častější výskyt u děvčátek

1: 10 000, autosomálně dominantní dědičnost

Ostatní vady: nasus duplex (rhinodynie), **proboscis** (nos ve tvaru chobotu) - vyskytuje se u ethmocefalie, u níž základy očí splynuly v jedno (synoftalmie, **kyklopie**)

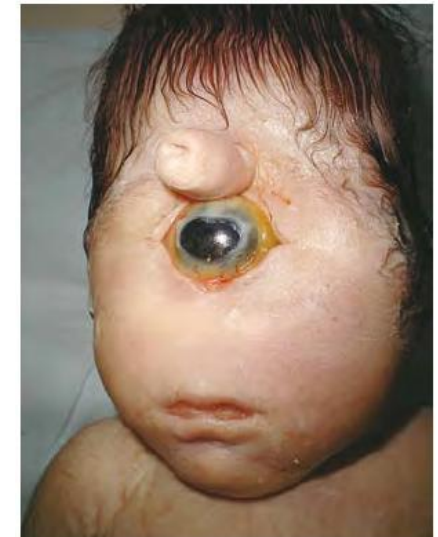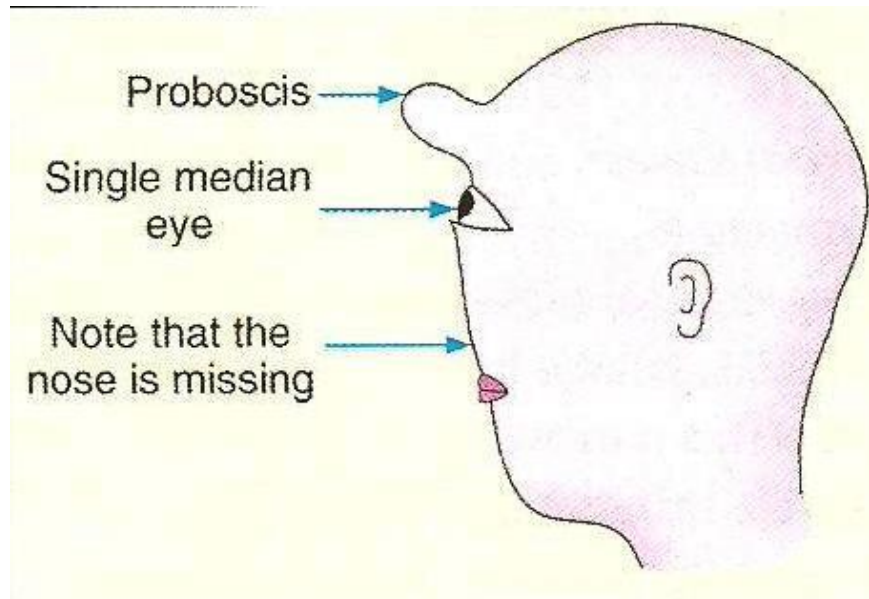
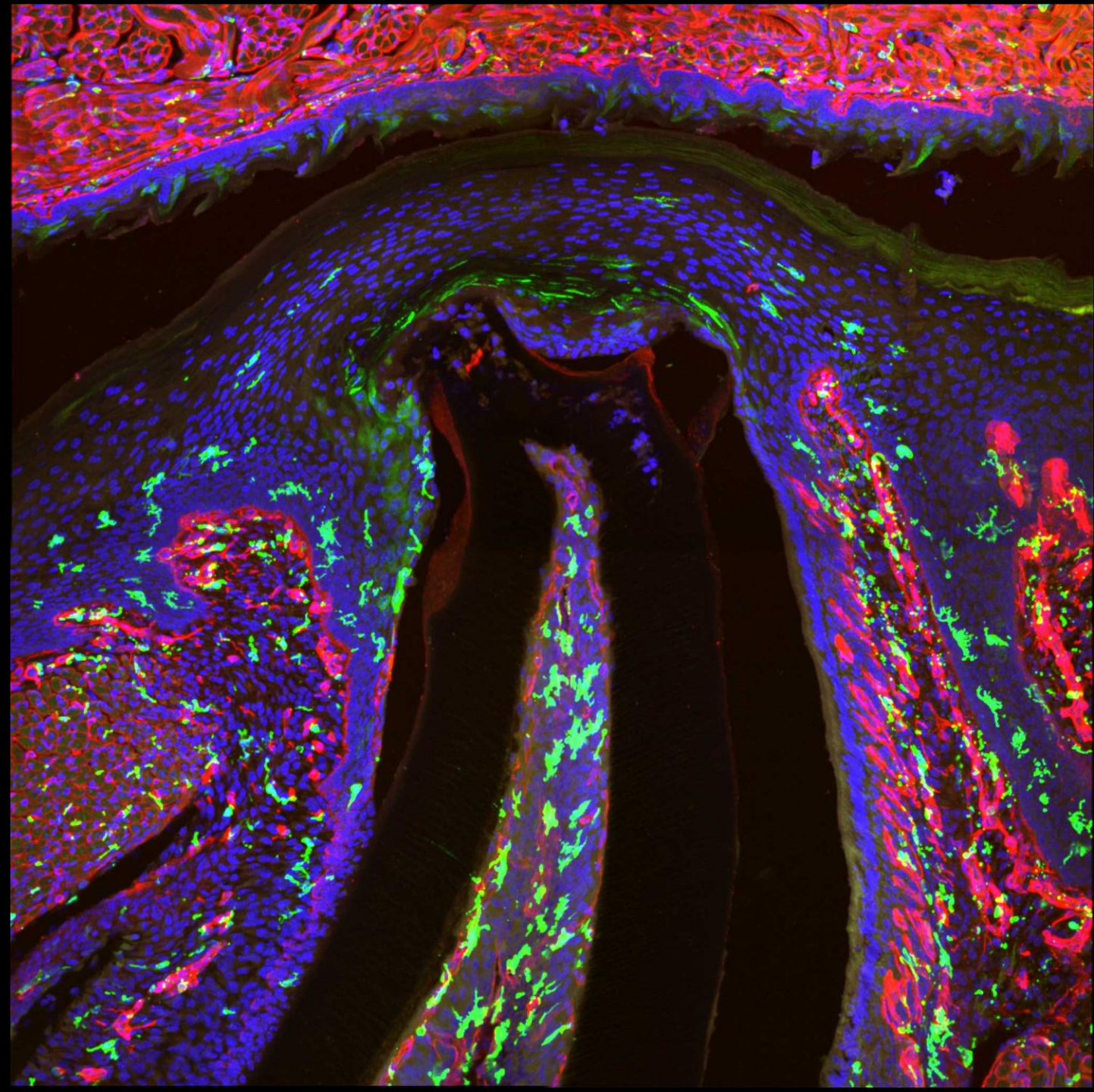


Figura 3. Foto del recién nacido. Se observa ojo único central, con probóscide, confirmando la etmocefalia.



Trvalá dentice, Vady

**Stadium prořezávání
(erupce)**



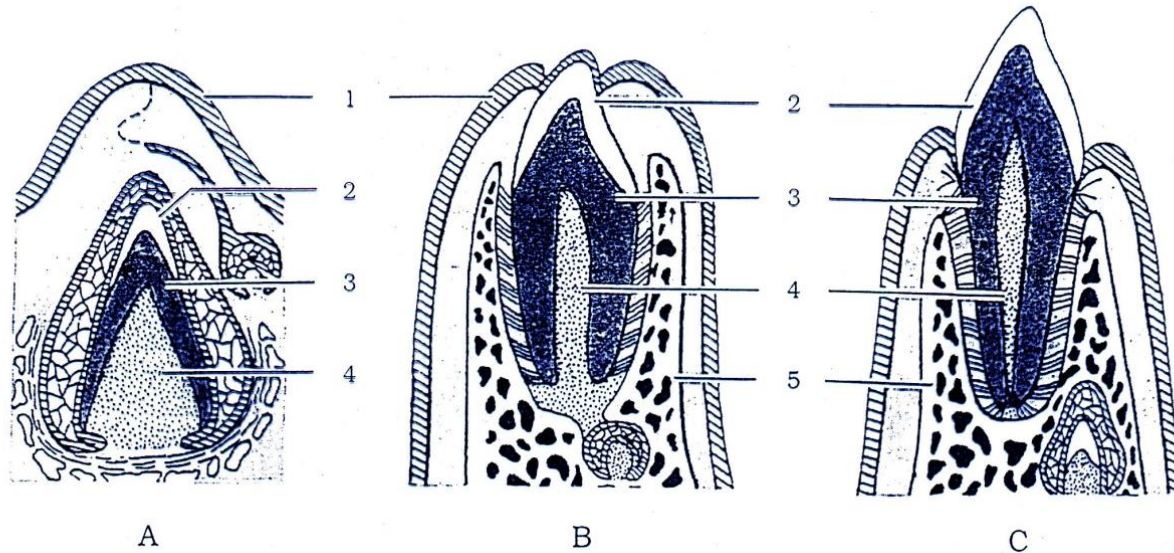
Stadium prořezávání (erupce)

Prořezávání zubů = **růstový proces**

Projevuje se tím, že zubní korunky v jistém časovém sledu vystupují z dásně, dosáhnou ústní dutiny a nakonec roviny okluze

U dočasné dentice probíhá mezi **5. - 30. měsícem po narození**

Růst a prodlužování (elongace) kořene budoucího zubu



Průběh:

Kořen zubu doroste ke dnu osifikovaného zubního lůžka

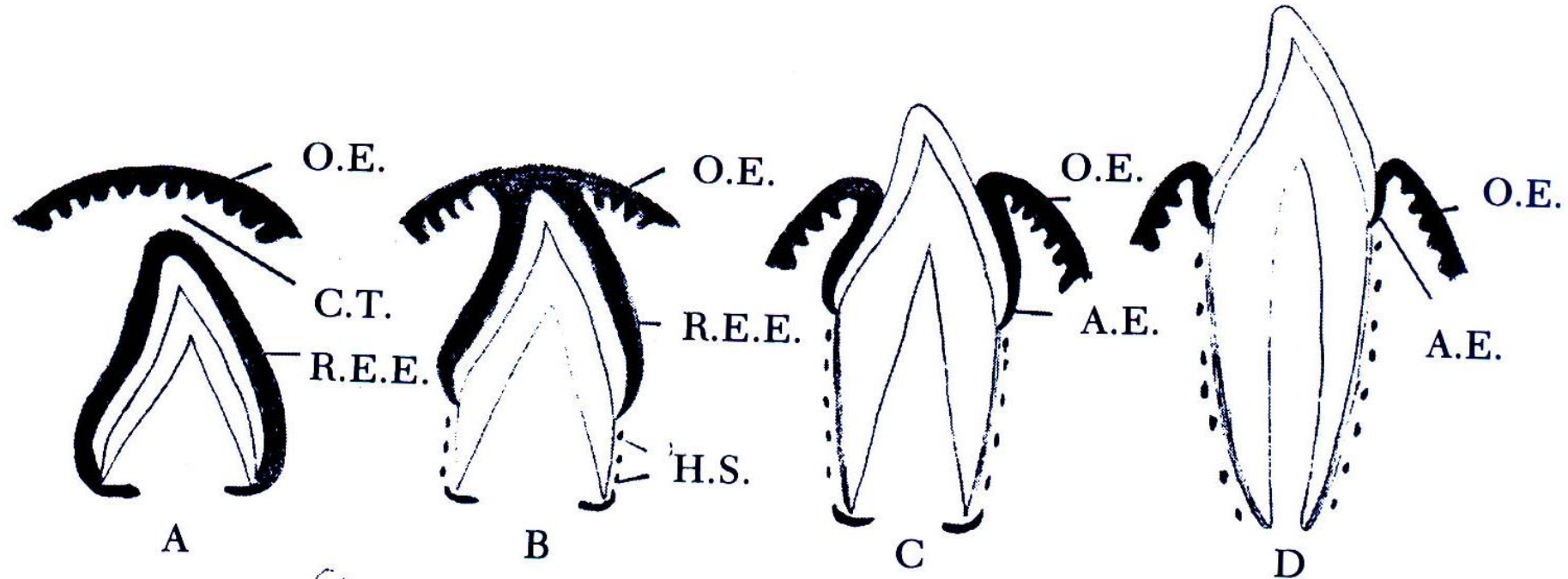
Při dalším růstu se zvedá a k povrchu dásňového valu vytlačuje zubní korunku

Kompresie dásně - porucha cévního zásobení a v terminální fázi apoptóza/nekróza

Po odloučení odumřelé tkáně vznikne otvor pro zubní korunku

Stadium prořezávání (erupce)

Během prořezávání je korunka chráněna zbytky sklovinného orgánu = **redukovaný sklovinný epitel (REE)**



Když korunka dosáhne k dásňovému valu, redukovaný sklovinný epitel fúzuje s orálním epitelem

Během výstupu korunky z dásňového valu se **redukovaný sklovinný epitel** postupně od povrchu skloviny oddělí

Stadium prořezávání (erupce)

Když korunka zubu dosáhne roviny okluze, zbývá z redukovaného epitelu 1-2 mm široký proužek okolo cervikální části korunky - **těsnící epitelová manžeta (Gottliebova manžeta)**

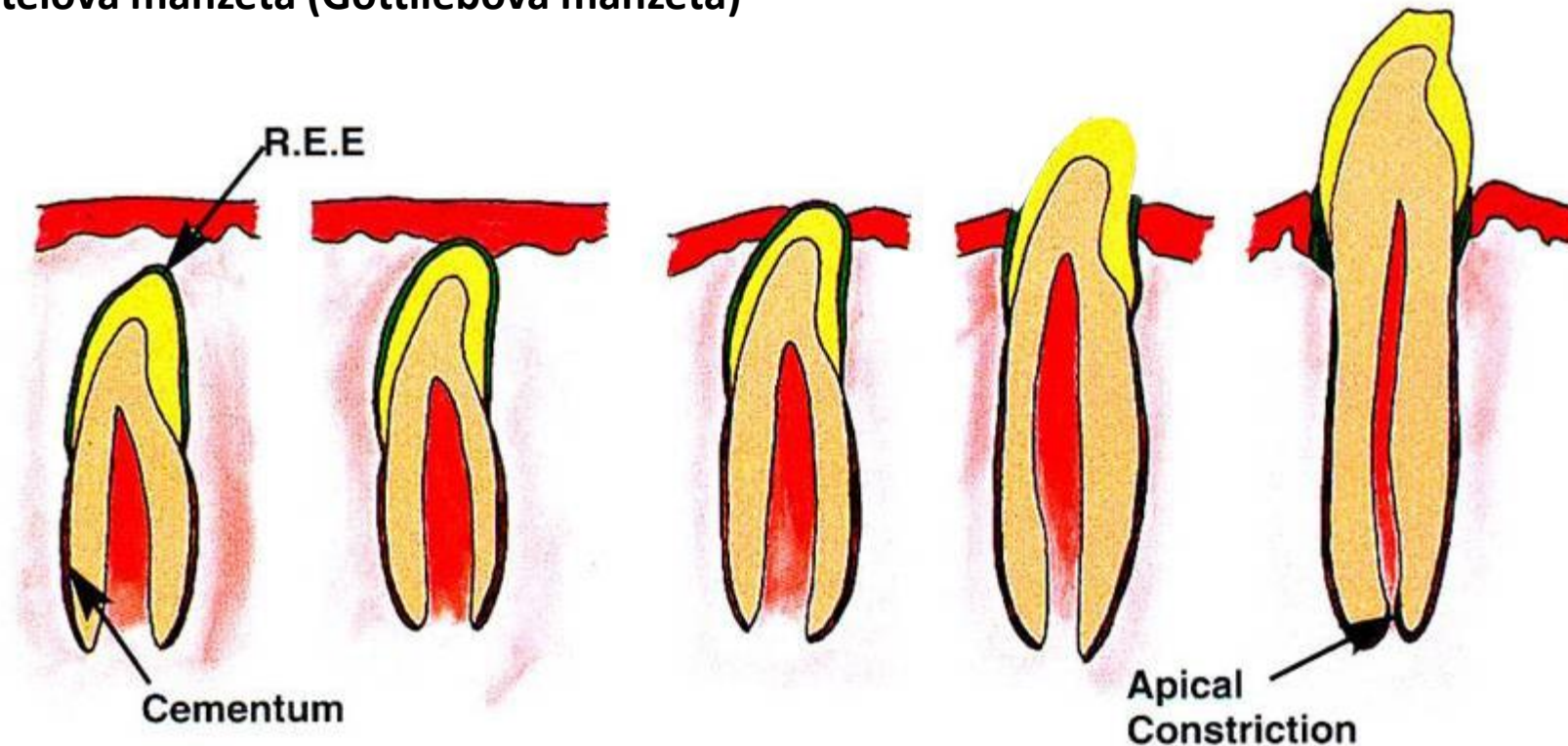
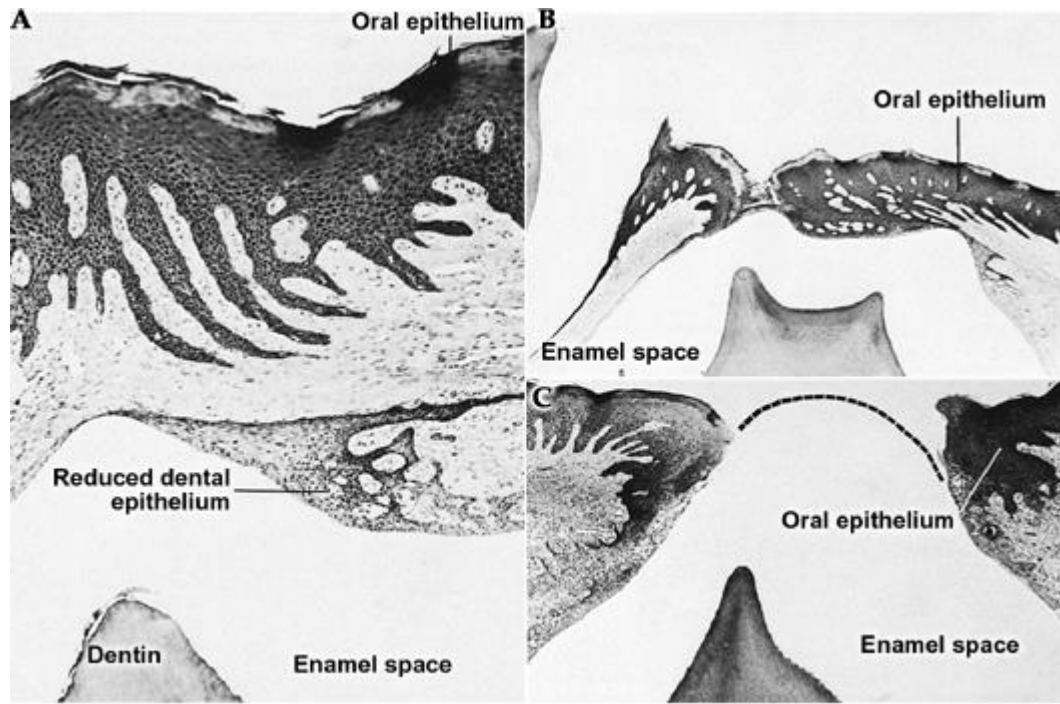
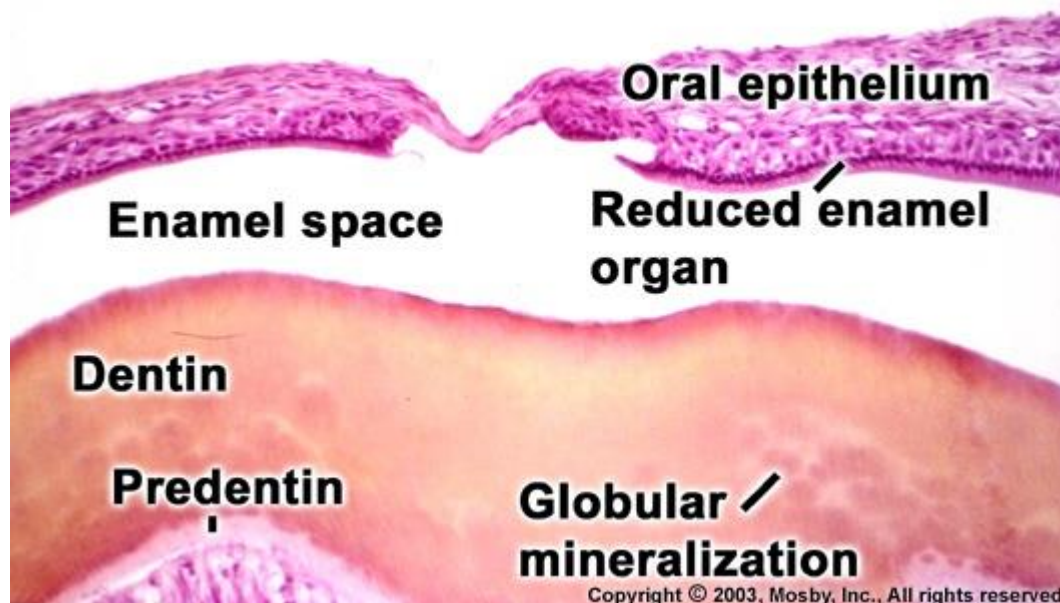


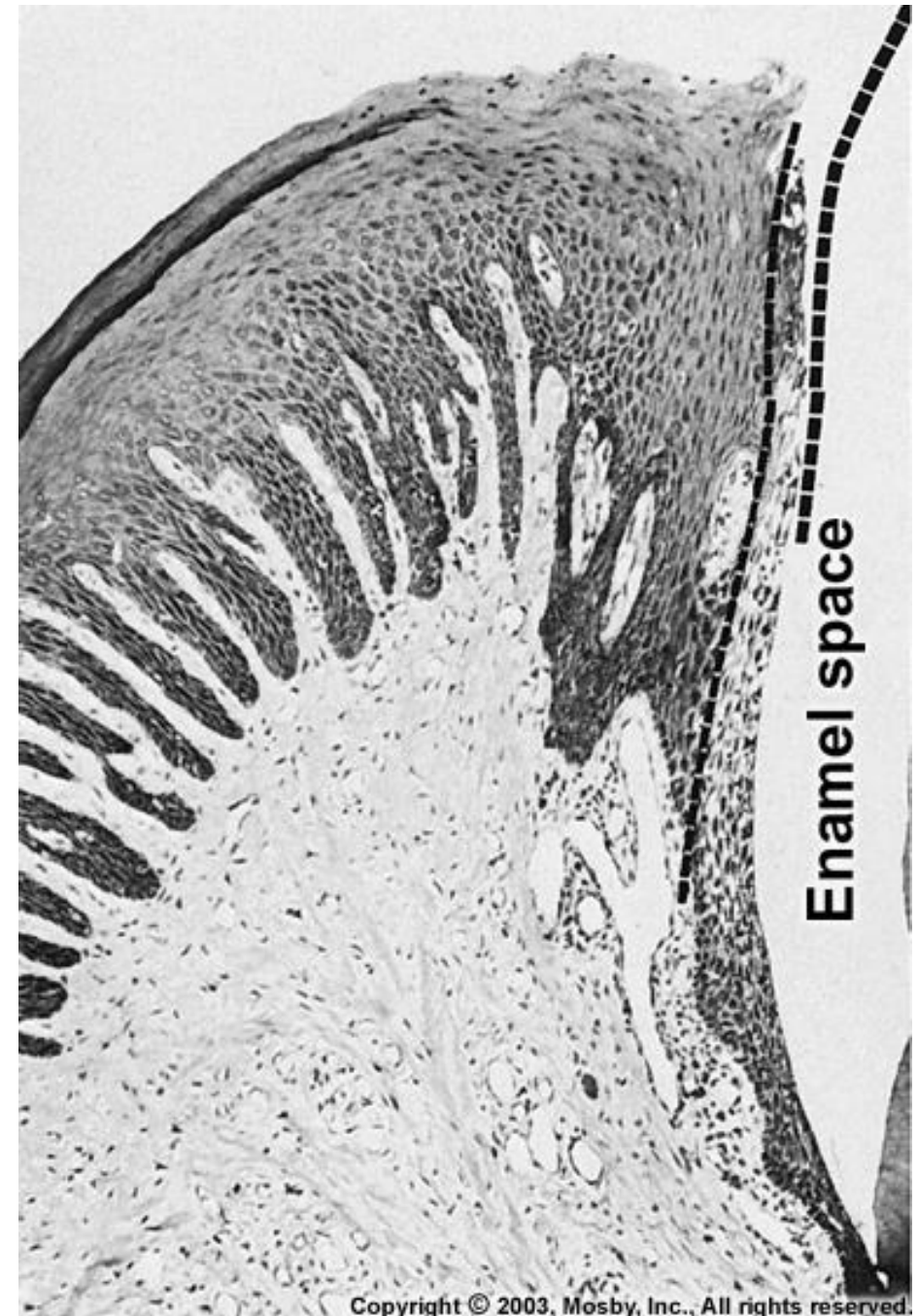
Fig. 26.6 Diagrammatic representation of the development of the dentogingival junction during the eruption of a tooth. R.E.E. = Reduced enamel epithelium (green). Red outline delineates oral epithelium.



Copyright © 2003, Mosby, Inc., All rights reserved.



Copyright © 2003, Mosby, Inc., All rights reserved.



Copyright © 2003, Mosby, Inc., All rights reserved.

Časový přehled prořezávání dočasné dentice

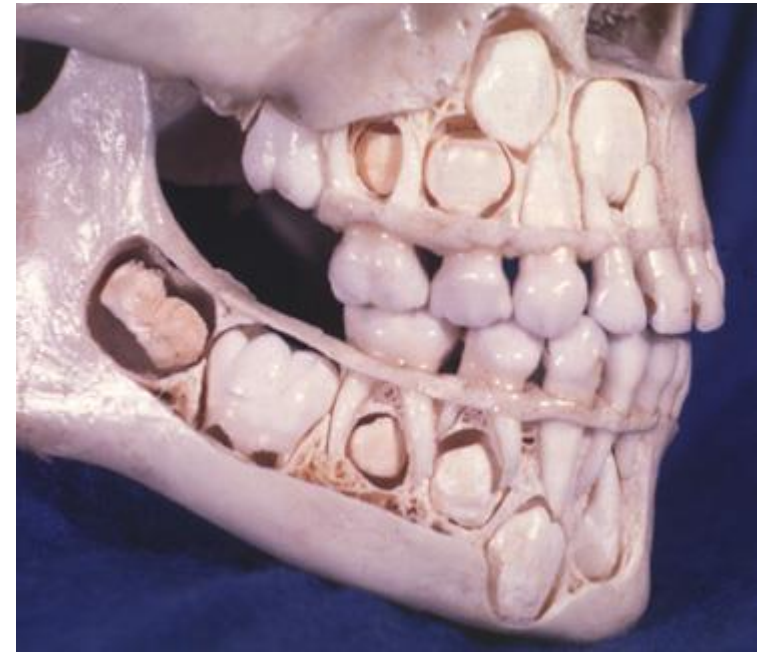
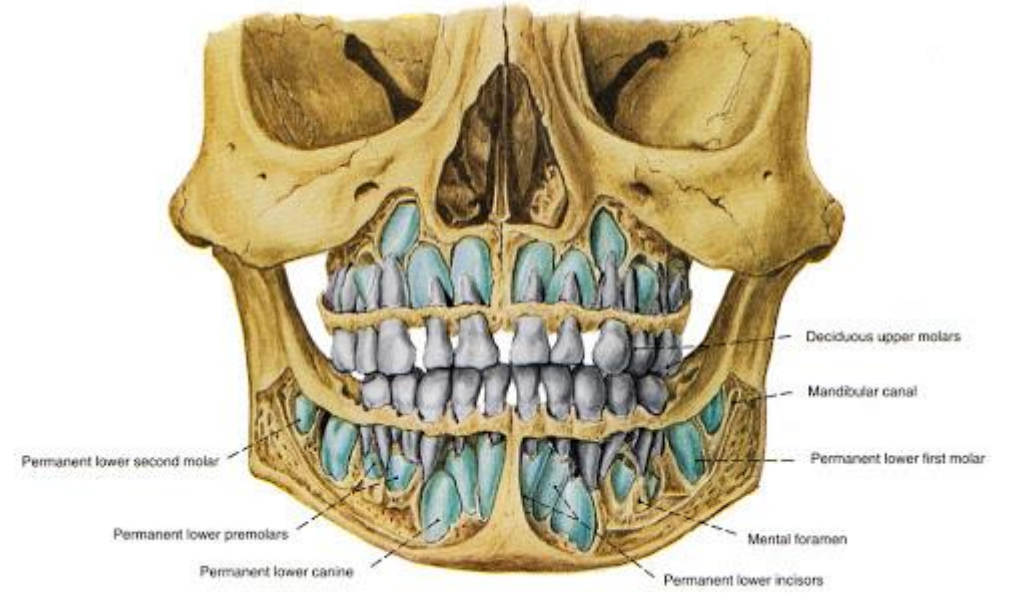
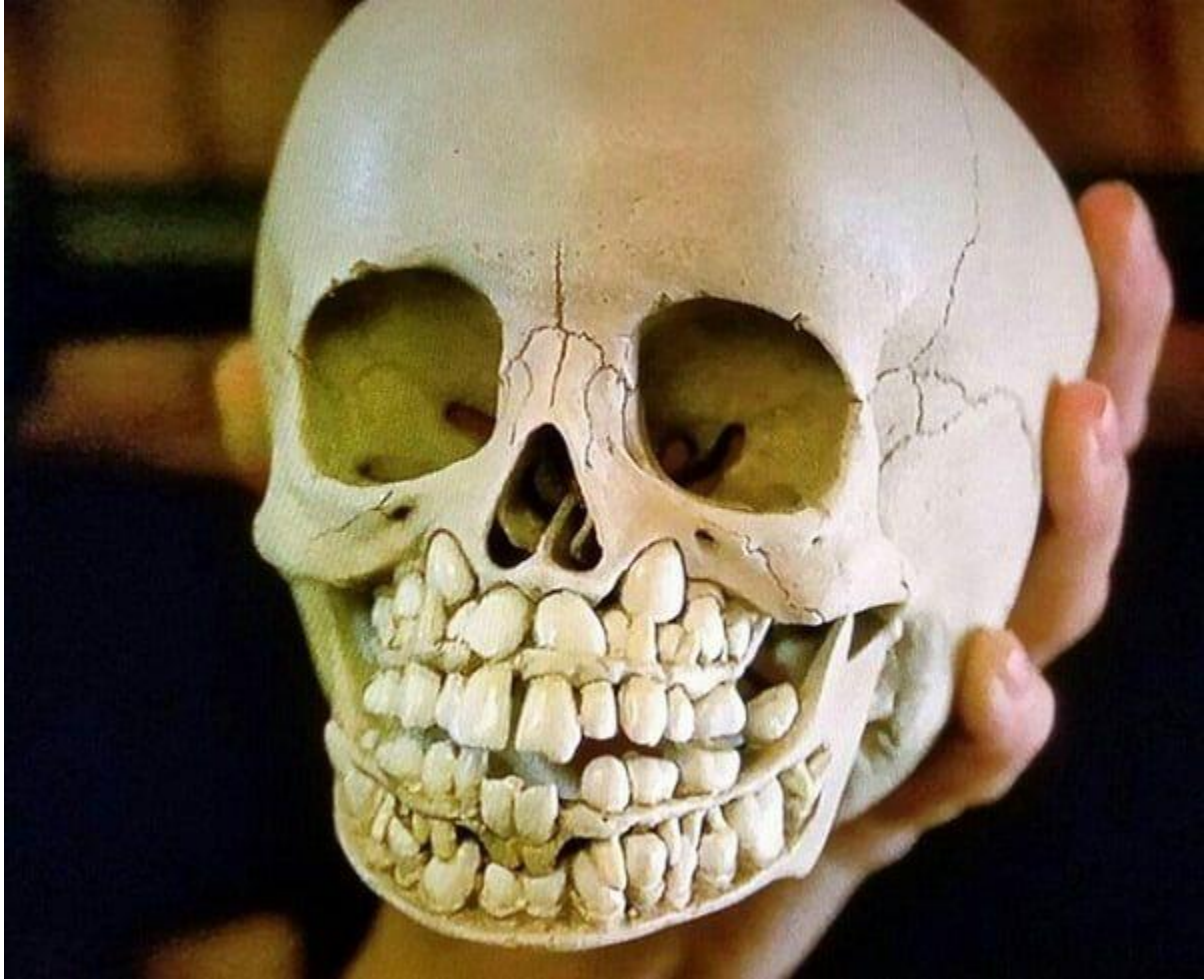
		Exfoliace
i1	6. - 8. měsíc	7 rok
i2	7. - 12. měsíc	8 rok
c	15. - 20. měsíc	12 rok
m1	12. - 16. měsíc	10 rok
m2	20. - 30. měsíc	11-12 rok

Erupce dočasné dentice probíhá mezi 5. - 30. měsícem po narození

Dočasná dentice je plně funkční **do 6. roku**, poté začíná její náhrada definitivními zuby

Vypadání (exfoliace) dočasné dentice kopíruje prořezávání

Vývoj trvalé dentice



Vývoj trvalé dentice

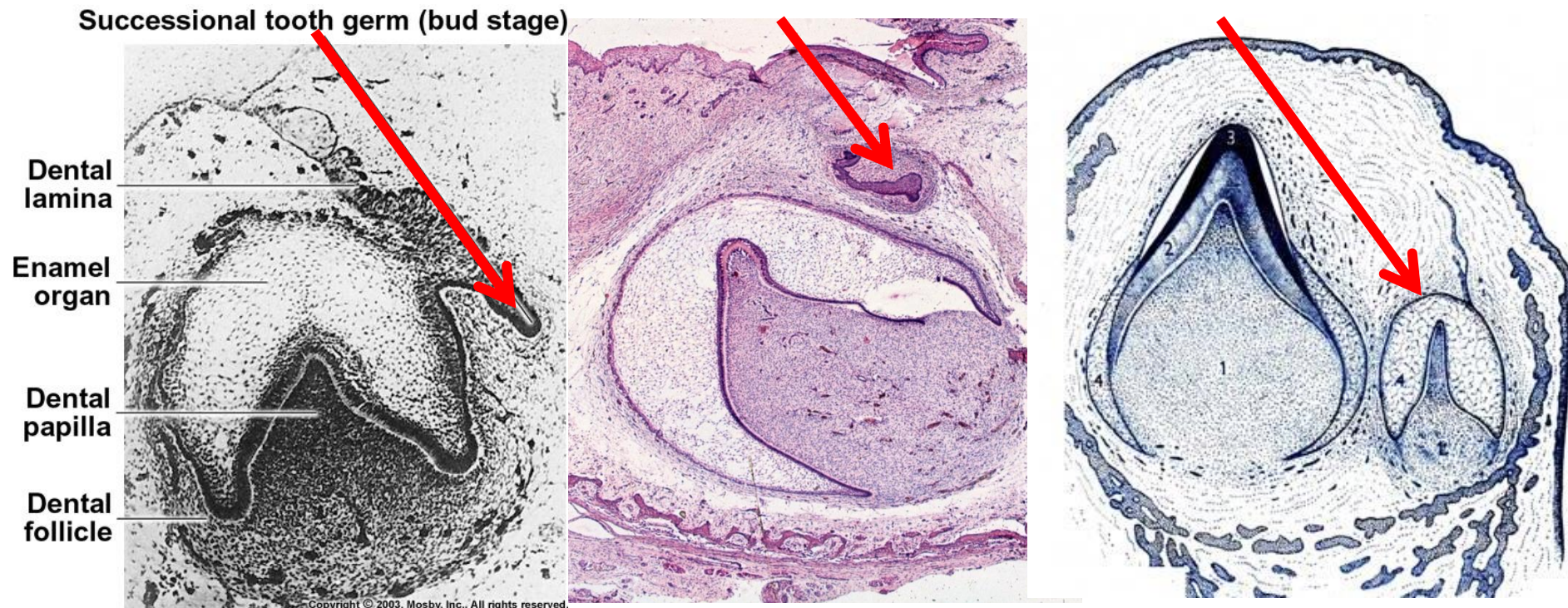
Rozložen do podstatně delšího období než dočasné

Začíná v polovině 2. trimestru (**cca 4. měsíc prenatálního vývoje**) a končí prořezáním mezi 7. - 17. (40). rokem věku

Mechanismy i vývojová **stadia jsou obdobná** jako u dočasné dentice

Řezáky I₁, I₂, špičák C a premoláry P₁, P₂, se vyvíjí ze sekundární zubní lišty

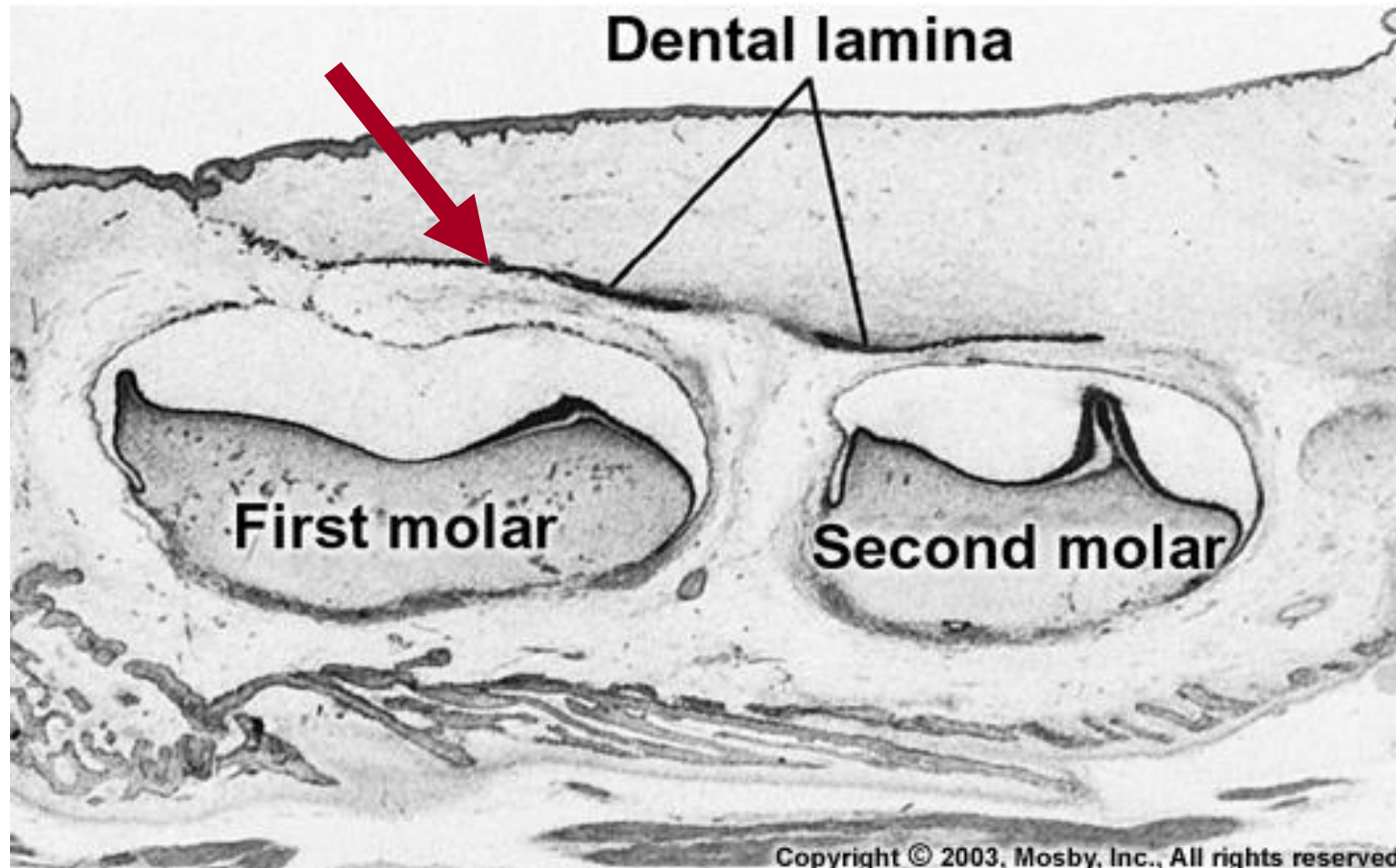
Sekundární zubní lišta je derivátem lišty primární, **není souvislá**, ale je tvořena agregacemi ektodermových a ektomezenchymových buněk v sousedství zárodků dočasných zubů



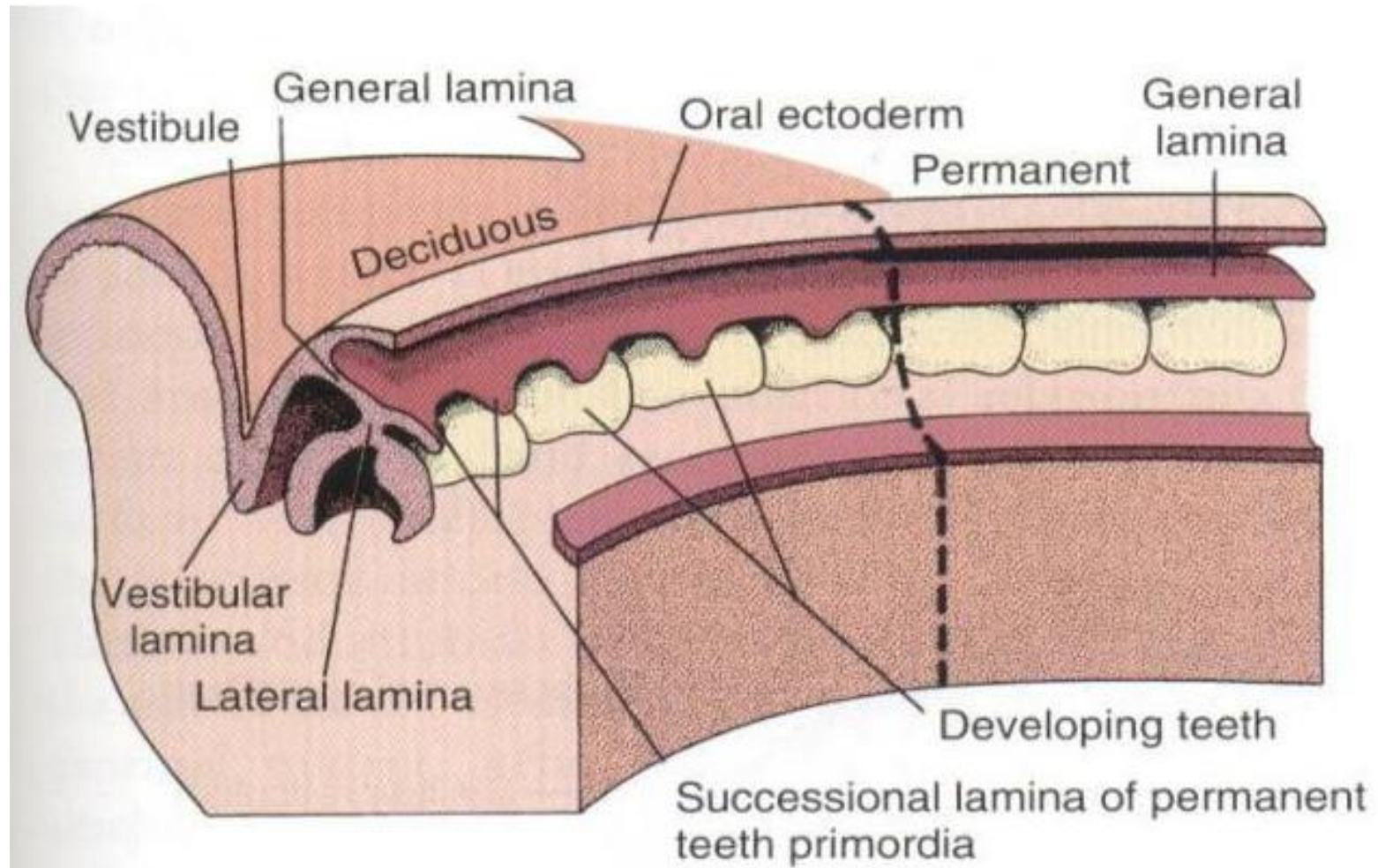
Vývoj trvalé dentice

Moláry M_1 , M_2 , M_3 se vyvíjí z dorzálního (distálního) pokračování (prodloužení) primární zubní lišty, z níž se vyvinuly zuby dočasné dentice

Vývojově moláry náleží k zubům dočasné dentice



Vývoj trvalé dentice



Časový sled utváření základů pro trvalé zuby (zubní zárodky trvalých zubů)

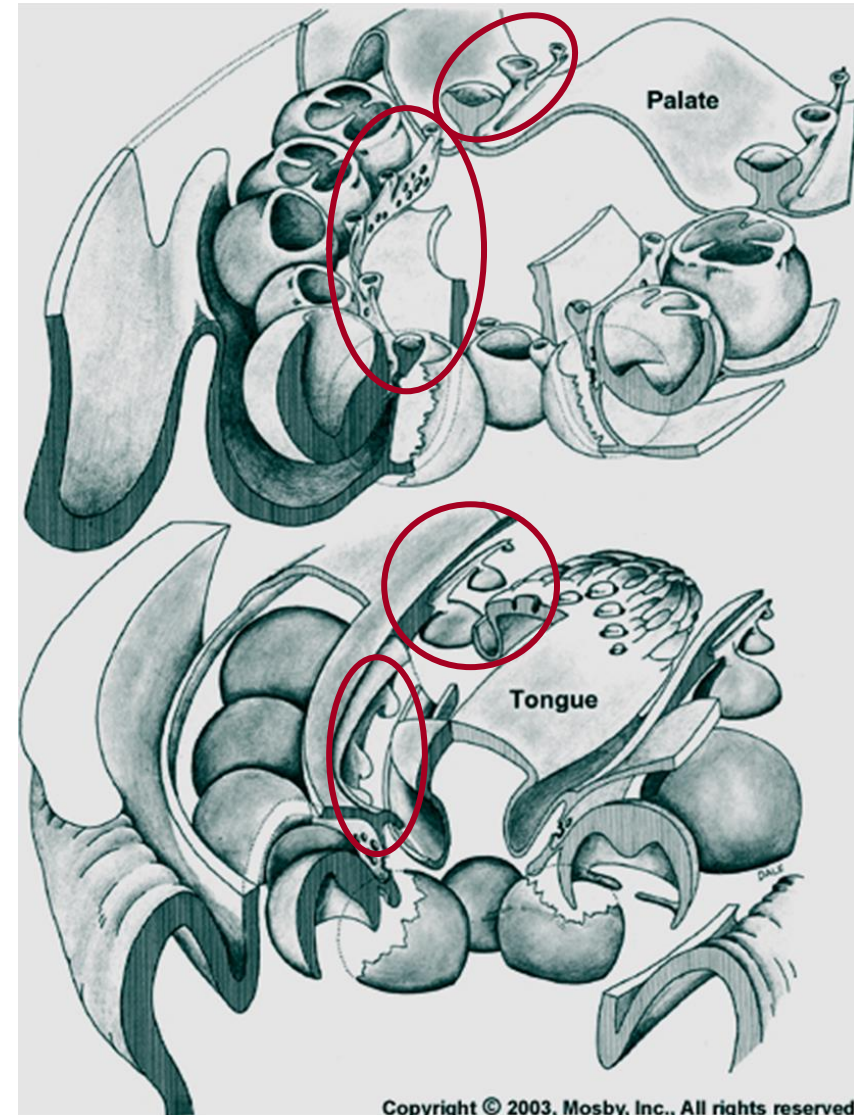
Prenatálně:

M ₁	4. měsíc - <i>náhradní lišta</i>
I ₁ , I ₂	5 - 6. měsíc
C	8. měsíc

Postnatálně:

M ₂	6. měsíc - <i>náhradní lišta</i>
P ₁	10. - 12. měsíc
P ₂	18. měsíc (1,5 roku)
M ₃	5. rok - <i>náhradní lišta</i>

Permanentní moláry vývojově náleží k zubům dočasné dentice



Copyright © 2003, Mosby, Inc., All rights reserved.

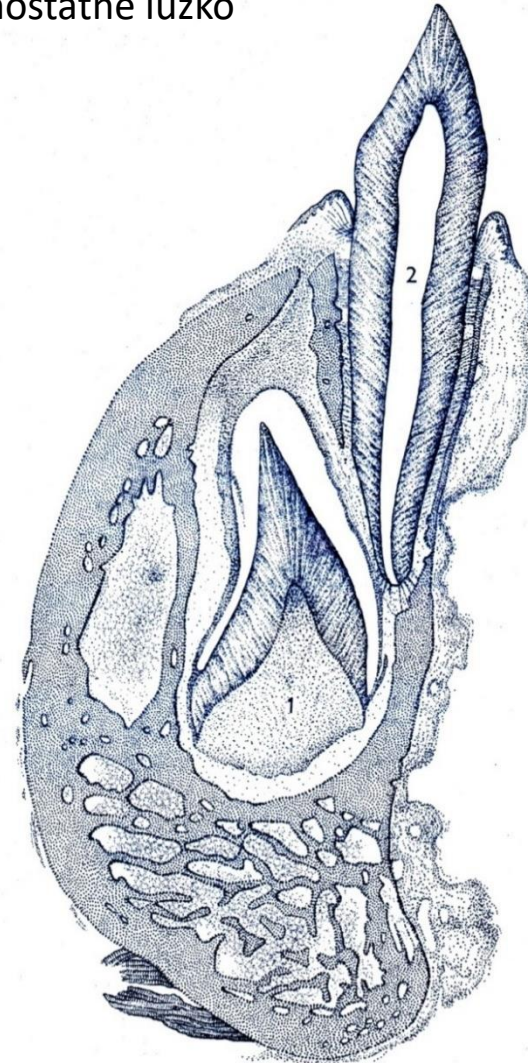
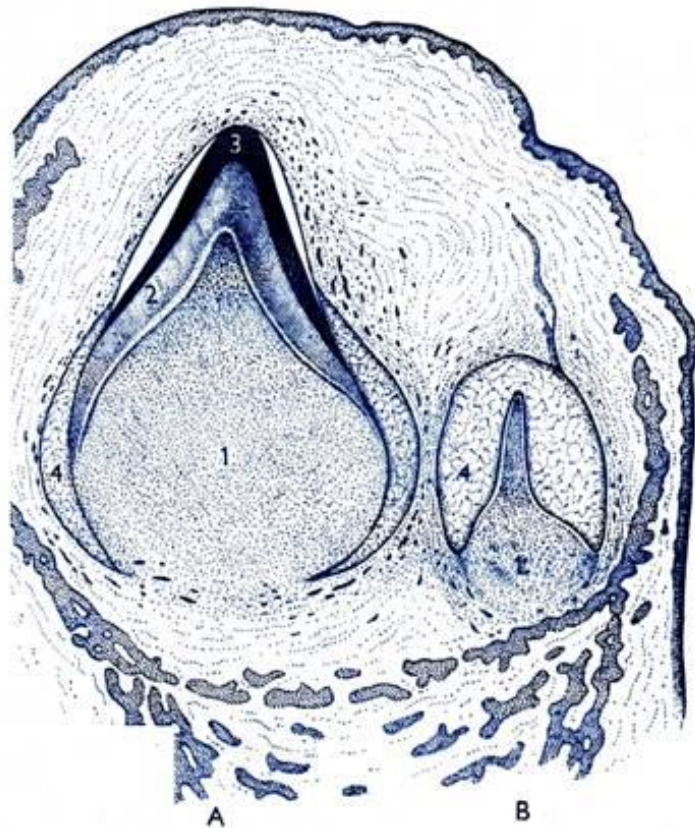
fétus - stáří 6 měsíců (zubní lišty)

Vývoj trvalé dentice

Základ pro dočasný a definitivní zub leží původně ve stejné úrovni, oba obklopeny ektomezenchymem a sdílejí část dentálního vaku

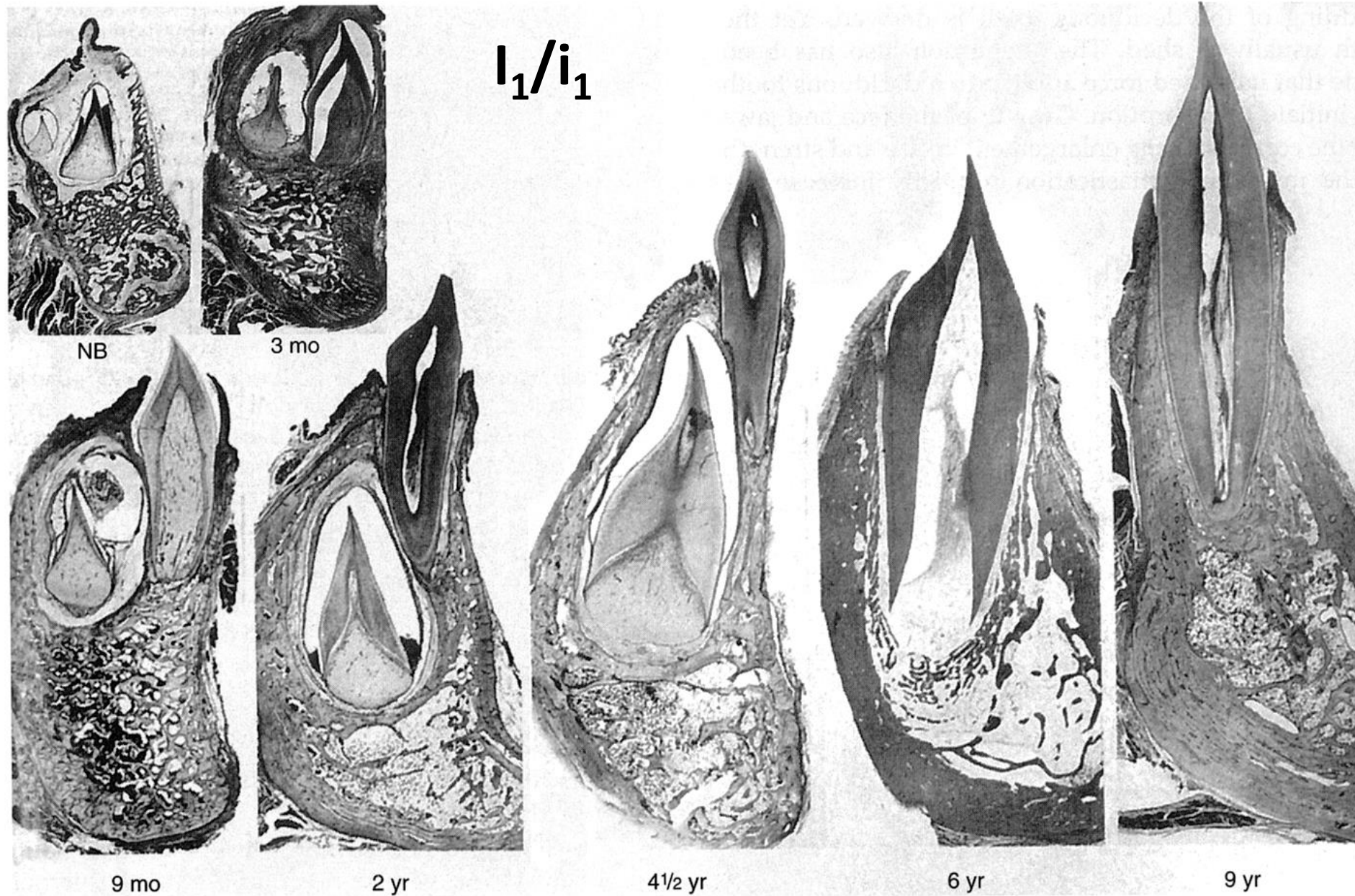
Během dalšího vývoje definitivní zub sestupuje (a primární zub roste) a zaujme místo pod kořenem zubu dočasného

Základy obou zubů odděluje kostěná přepážka – vyvíjející se definitivní zub má samostatné lůžko



Obr. 83.
Věsná zubu. Dočasný zub ve stadiu spozice (A), žasně štadium

Bukolinguální řezy centrálními řezáky dítěte (novorozenec - 9 let)



Erupce trvalých zubů

U molárů probíhá obdobně jako u zubů dočasných

U trvalých řezáků, špičáků a premolárů je složitější – potřeba odstranit zub primární dentice

S růstem kořene trvalého zubu korunka tlačí kostní přepážku, jež odděluje oba zuby.

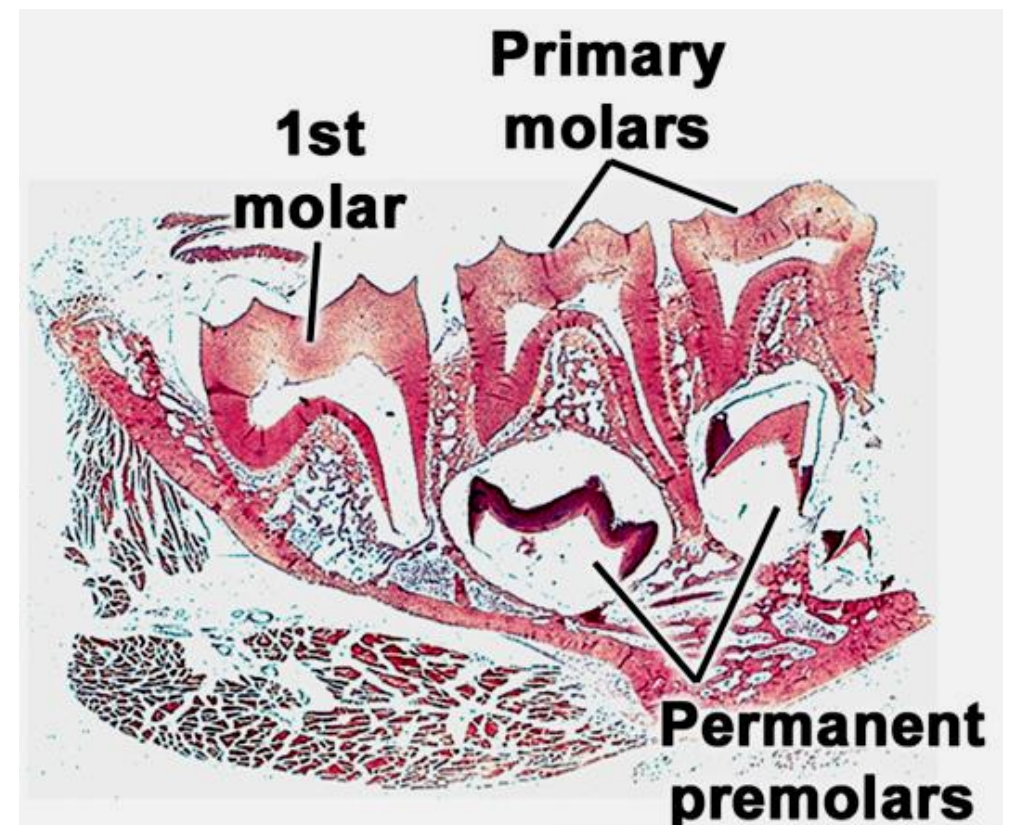
Dochází k rezorpci kostěné komůrky

Po rezorpci stropu korunka tlakem způsobí rezorpci kořene dočasného zubu

Role „-klastů“

Výsledkem je postupné zkracování kořene dočasného zubu

Paralelně s tím dochází ke změnám v zubní dřeni, periodonciu a epitelové úponové manžetě dočasného zubu



Erupce trvalých zubů

Periodontium ztrácí ligamentózní charakter

přeměna v řídké kolagenní vazivo (i nadále si udržuje schopnost rediferenciace z důvodu tvorby periodocia definitivního zubu)

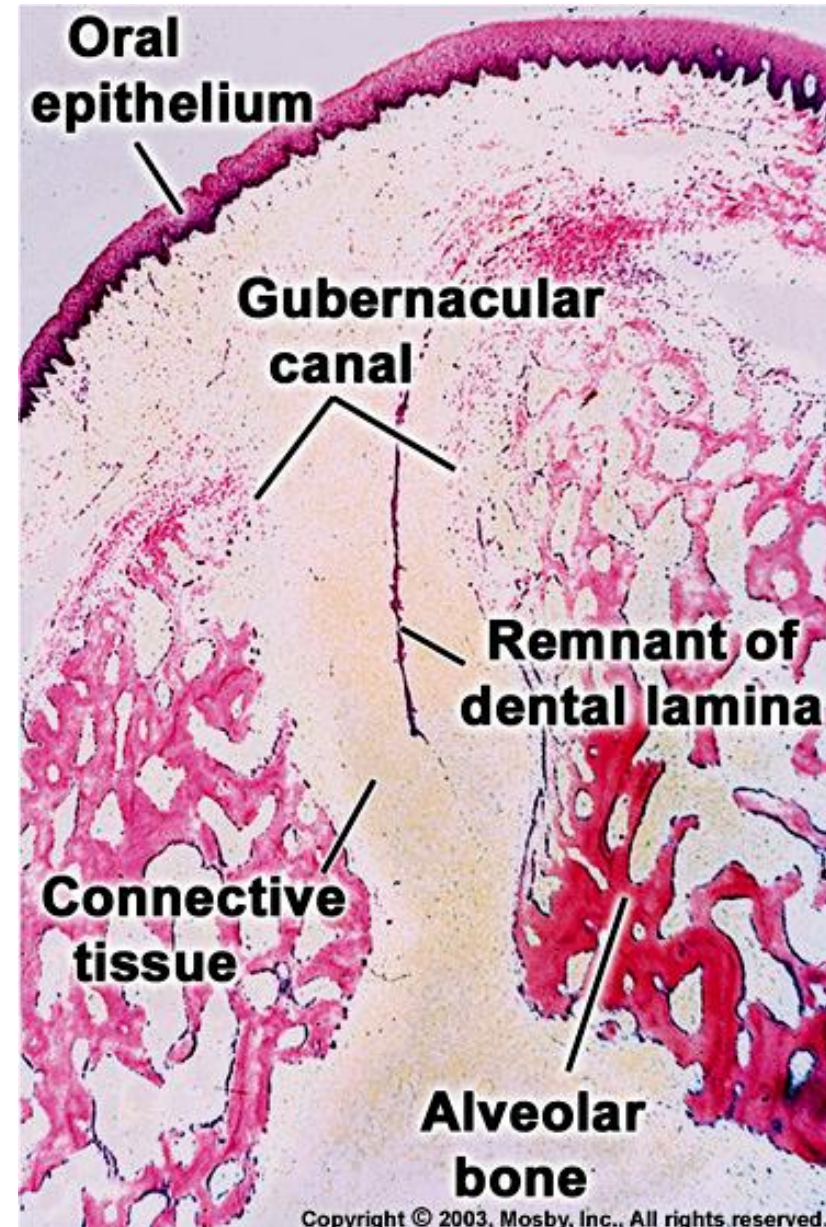
Epitelová manžeta sestupuje apikálně

obnažení cementu a tím urychlení jeho resorpce

Zubní dřev - přeměna v proužky hustého vaziva

... při zvýšené zátěži, např. rozměňování hutného sousta, kdy vazivo již nestačí zub při kousání a žvýkání dostatečně fixovat a stabilizovat, se proužky přetrhají a následuje **vypadnutí dočasného zubu (exfoliace)**

Kanál, vzniklý po vypadnutí dočasného zubu se nazývá **gubernakulární**. Je využit korunkou trvalého zubu k prostupu do ústní dutiny



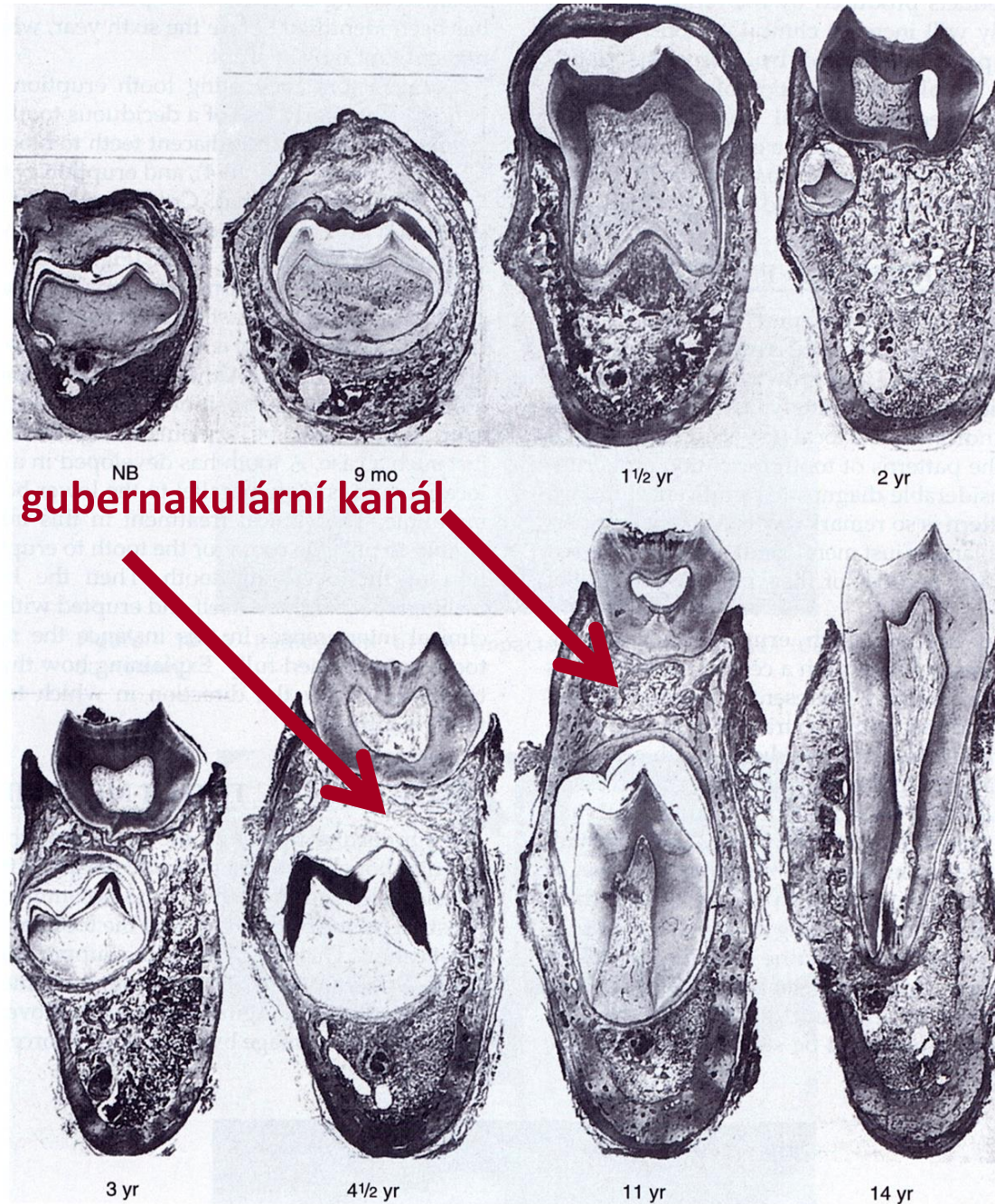


Figure 10-22—cont'd B, Buccolingual sections through the deciduous first molar and permanent first premolar of the mandible at representative stages of develop-

Časový průběh vývoje trvalé dentice:

ZUB	ČELIST	Zubní pohárek	Začátek kalcifikace	Dokončení vývoje skloviny	Prořezání	Dokončení vývoje kořene
I 1	mandibula	5 - 6 m. pre	3 m.	5 r.	6 - 7 r.	9 r.
	maxilla	5 - 6 m. pre	3 m.	5 - 6 r.	7 - 8 r.	10 r.
I 2	mandibula	5 - 6 m. pre	4 m.	5 - 6 r.	7 - 8 r.	10 r.
	maxilla	5 - 6 m. pre	1 r.	6 - 7 r.	8 - 9 r.	11 r.
C	mandibula	8 m. pre	4 m.	7 r.	9 - 10 r.	13 r.
	maxilla	8 m. pre	4 m.	6 - 7 r.	11 - 12 r.	13 - 15 r.
P 1	mandibula	10 m. post	2 r.	5 - 6 r.	10 - 12 r.	12 - 13 r.
	maxilla	10 m. post	1 1/2 r.	5 - 6 r.	10 - 11 r.	12 - 13 r.
P 2	mandibula	18 m. post	2 1/2 r.	6 - 7 r.	11 - 12 r.	13 - 14 r.
	maxilla	18 m. post	2 r.	6 - 7 r.	10 - 12 r.	12 - 14 r.
M 1	mandibula	4 m. pre	novor.	3 r.	6 - 7 r.	9 - 10 r.
	maxilla	4 m. pre	novor.	4 r.	6 - 7 r.	9 - 10 r.
M 2	mandibula	6 - 12 m. post	2 1/2 - 3 r.	7 - 8 r.	11 - 13 r.	14 - 15 r.
	maxilla	6 - 12 m. post	3 r.	7 - 8 r.	12 - 13 r.	14 - 16 r.
M 3	mandibula	5 r. post	8 - 10 r.	12 - 16 r.	17 - 22 r.	18 - 25 r.
	maxilla	5 r. post	7 r.	12 - 16 r.	17 - 22 r.	18 - 25 r.

Table 26.1 Chronology of tooth development and the order of eruption

Chronology of the deciduous dentition					Chronology of the permanent dentition				
Tooth	First evidence of calcification (months in utero)	Crown completed (months)	Eruption (months)	Root completed (years)	Tooth	First evidence of calcification	Crown completed (years)	Eruption (years)	Root completed (years)
<i>Maxillary</i>					<i>Maxillary</i>				
A	3-4	4	7	1½-2	1	3-4 months	4-5	7-8	10
B	4½	5	8	1½-2	2	10-12 months	4-5	8-9	11
C	5	9	16-20	2½-3	3	4-5 months	6-7	11-12	13-15
D	5	6	12-16	2-2½	4	1½-1¾ years	5-6	10-11	12-13
E	6-7	10-12	21-30	3	5	2-2½ years	6-7	10-12	12-14
					6	Birth	2½-3	6-7	9-10
					7	2½-3 years	7-8	12-13	14-16
					8	7-9 years	12-16	17-21	18-25
<i>Mandibular</i>					<i>Mandibular</i>				
A	4½	4	6½	1½-2	1	3-4 months	4-5	6-7	9
B	4½	4½	7	1½-2	2	3-4 months	4-5	7-8	10
C	5	9	16-20	2½-3	3	4-5 months	6-7	9-10	12-14
D	5	6	12-16	2-2½	4	1¾-2 years	5-6	10-12	12-13
E	6	10-12	21-30	3	5	1¼-2½ years	6-7	11-12	13-14
					6	Birth	2½-3	6-7	9-10
					7	2½-3 years	7-8	12-13	14-15
					8	8-10 years	12-16	17-21	18-25

Unless otherwise indicated all dates are postpartum. The teeth are identified according to the Zsigmondy system.

All dates are postpartum. Teeth are identified according to the Zsigmondy system.

Smíšená dentice (smíšený chrup)

Kombinace dočasných a trvalých zubů

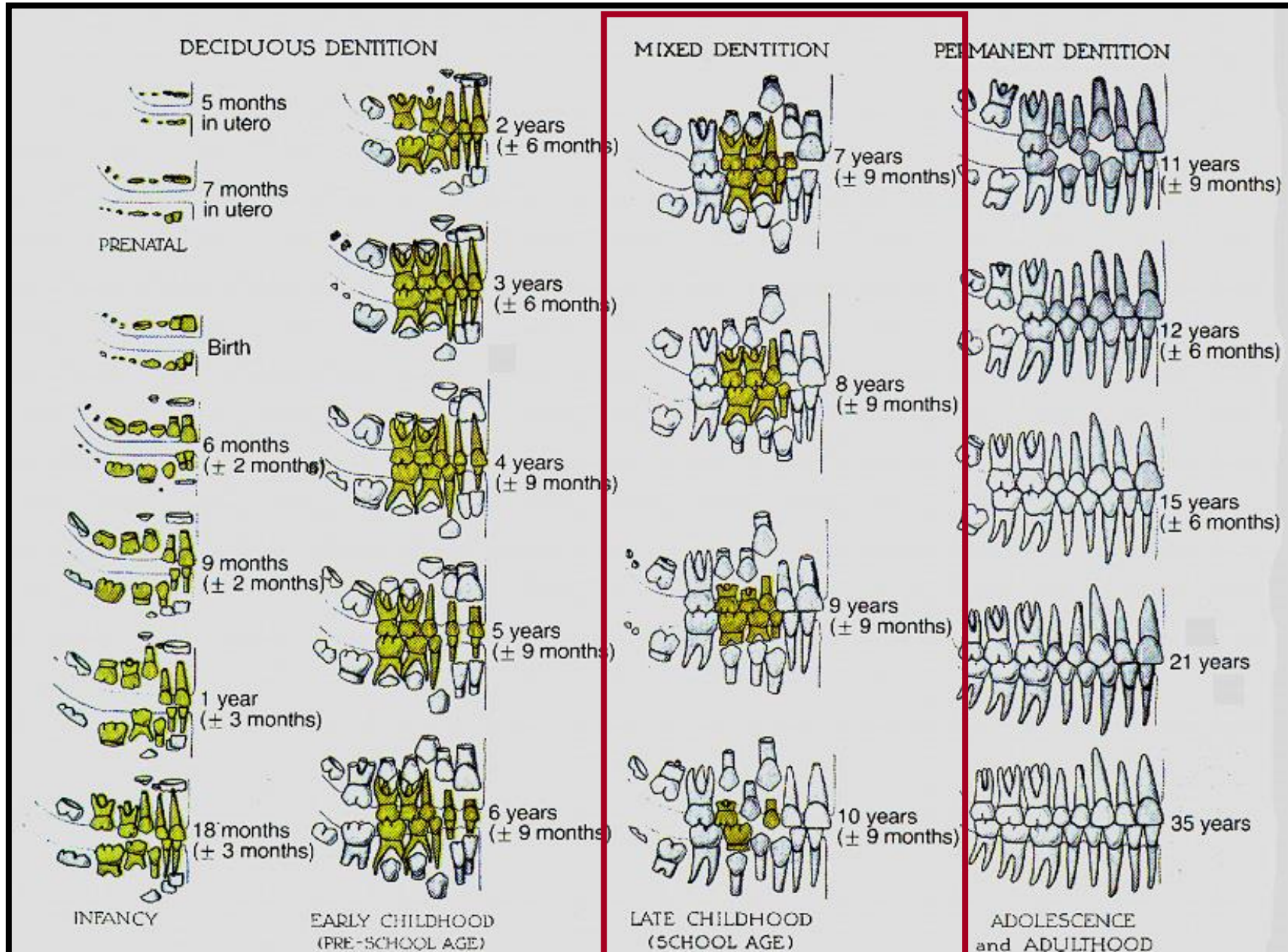
Období smíšené dentice začíná prořezáním M_1 a končí vypadnutím m_2

Trvá mezi 6. - 12. rokem

Exfoliace (vypadávání) zubů primární dentice kopíruje jejich prořezávání

1	střední řezáky	6. – 8. měsíc	7. rok
2	boční řezáky	7. – 12. měsíc	8. rok
4	špičáky	15. – 20. měsíc	12. rok
3	první stoličky	12. – 16. měsíc	10. rok
5	druhé stoličky	20. – 30. měsíc	11. – 12. rok

Smíšená dentice



Deciduous teeth are coloured yellow

Berkovitz et al. 2002

Vývojové vady zubů a chrupu

Vývojové vady zubů a chrupu

Anomálie počtu zubů

Zvýšený počet zubů

Rudimentární

Nadpočetný

Snížený počet zubů

Hypodontie

Oligodontie

Anodontie

Srostlice

dentes confusi (pravé)

dentes concreti (nepravé)

zubní drůzy

Anomálie tvaru zubů

Anomálie velikosti zubů

Makrodoncie

Mikrodoncie

Anomálie tvorby tvrdých zubních tkání

Sklovina

Dentin

Cement

Anomálie polohy zubů

protruze

transpozice

rotace

heterotopie

retence

Anomálie prořezávání z časového hlediska

dentitio tarda

dentitio praecox



Redneck Bird Dogs

Who says pets don't look like their owners?

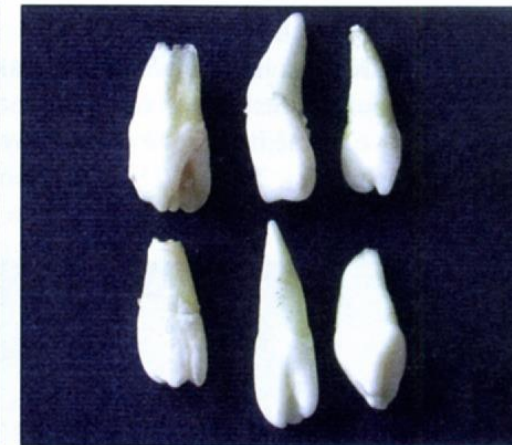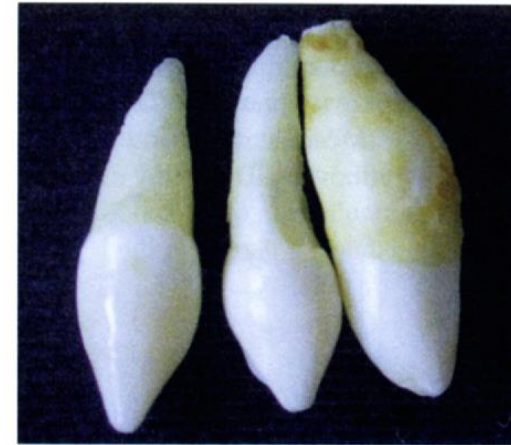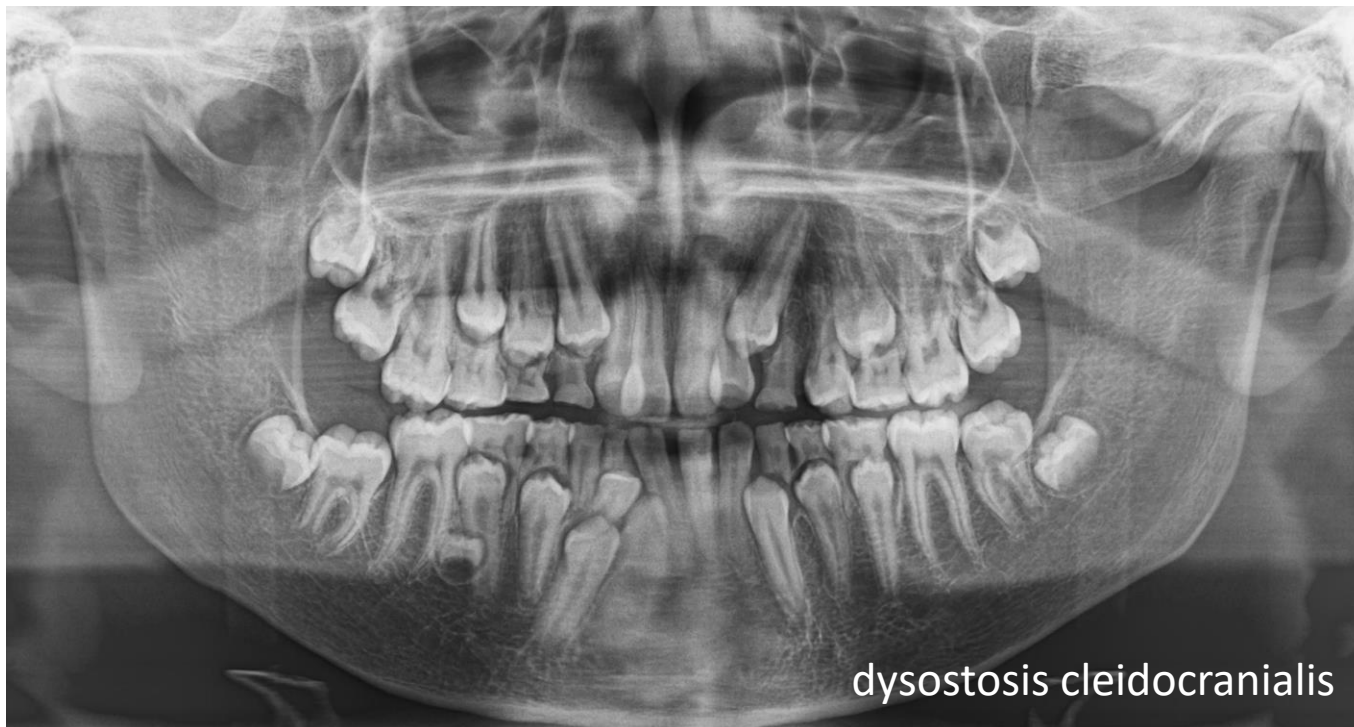Anomálie počtu zubů

a) Zvýšený počet zubů (dentes supernumerarii, hyperdoncie, polyodoncie)

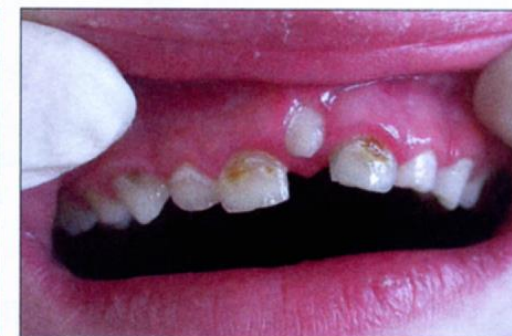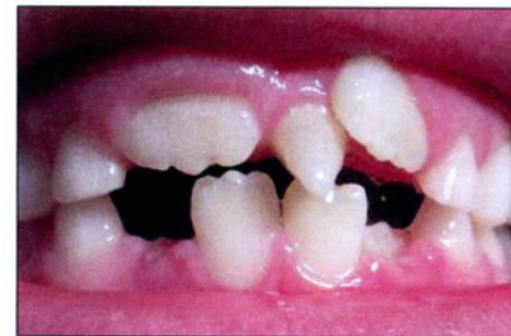Častější v trvalé dentici,

Má tvar normální (**nadpočetný**) nebo abnormální (**rudimentární, odontoid**)

Nepravá hyperdoncie – při perzistenci některých dočasných zubů



Obr. 22, 23 Extrahované mesiodenty čípkovité (vlevo); hrbolkového a soudkovitého typu (vpravo).



Obr. 24, 25a Prořezaný čípkovitý mesiodens (vlevo); totéž v dočasném chrupu (vpravo).

Mesiodens – v mezeře mezi horními středními řezáky (kulovitý event. čípkovitý tvar)

Dens parapremolaris - nadpočetný třenový zub na tvářové nebo patrové straně oblouku nebo **dens distopremolaris** (mezi P₂ a M₁)

Dens paramolaris - mezi první a druhou stoličkou na vestibulární straně oblouku

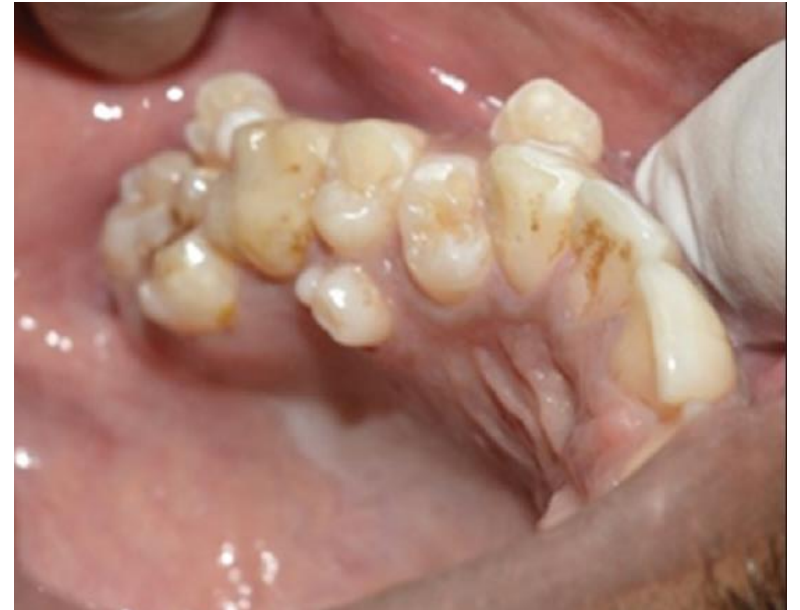Dens distomolaris - nadpočetná 4 stolička (umístěna distálně od 3 moláru)

Dentes prelactales (dentes natales) - předmléčné zuby – vzácné. Malé nadpočetné zuby přítomné již při narození, se zakrnělou korunkou a bez kořene (vyskytují se v oblasti dolních řezáků)

*diferenc. dg.: odlišit od **dentitio precox***

(předčasného prořezání dočasných řezáků)

Dědičný základ nebo hormonální podklad – hyperplazie nadledvin



b) Snížený počet zubů - některé zuby se nezaloží

Hypodontie - vrozené chybění jednotlivých zubů (méně než 6 zubů)

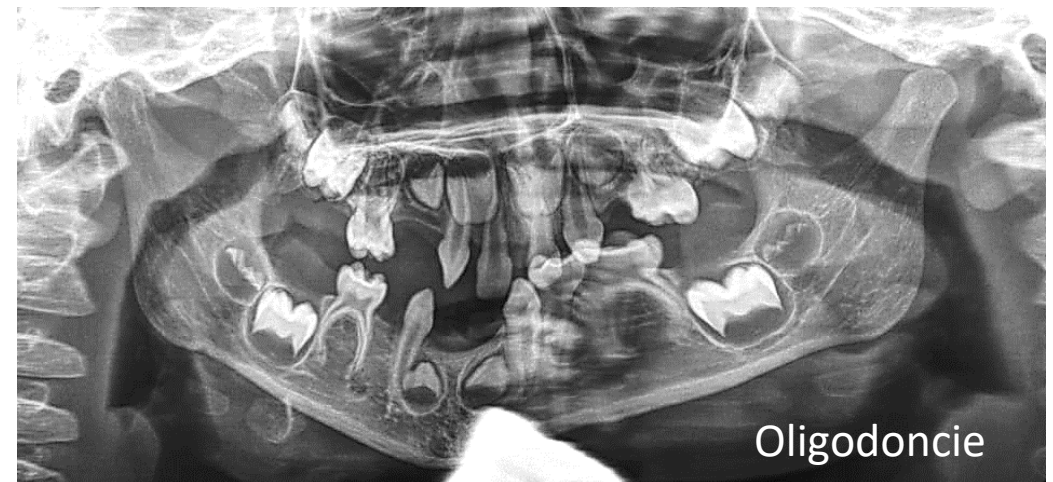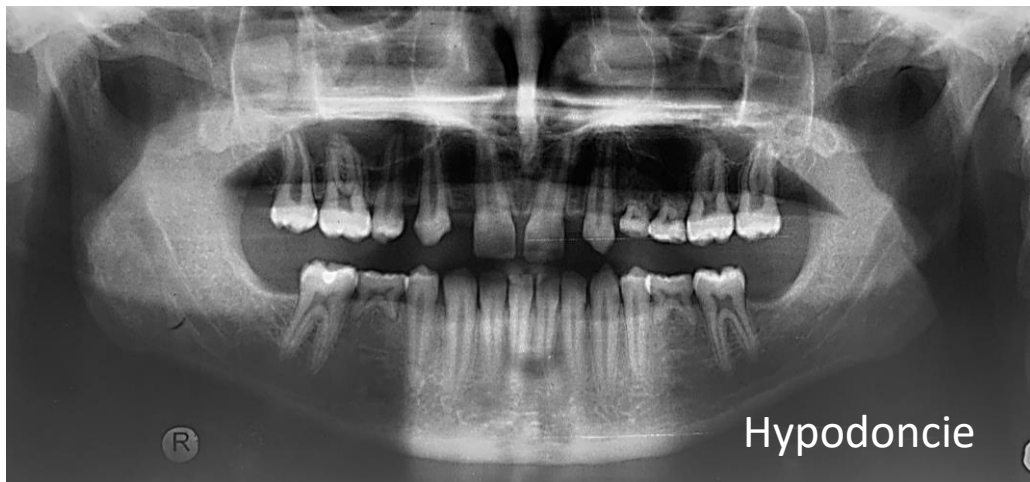vyskytuje se u **0,7 %** (dočasná), u **2 %** (perm.) **jedinců (M_3, I_2, P_2 /dolní)**

Oligodontie - porucha, kdy chybí **více než 6 zubů**,

1 : 10 000, častěji u mužů - (zuby určité skupiny, familiární výskyt, AD dědičnost /součást různých syndromů

Anodontie - úplné chybění zubů. Vzácná, spojena s celkovou dysplazií ektodermu a ektomezenchymu (syndrom 1. žaberního oblouku)

Christův-Siemensův-Touraneův syndrom - oligodontie až anodontie spojená s poruchou jiných orgánů ektodermového původu - kožních žláz a vlasů: anhidróza, hypotrichóza, suchá šedavá kůže, jemné krátké světlé vlasy, vystouplé čelo, sedlovitý nos, a tlusté rty; chybění potních žláz způsobuje poruchu termoregulace a hyperpyrexii

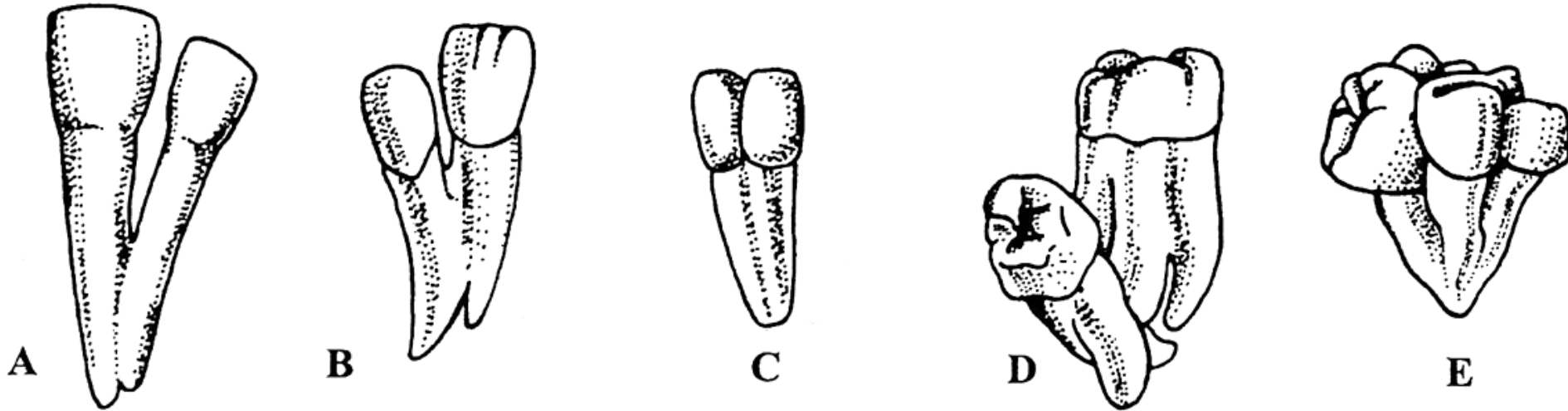


Srostlice

Pravé - dentes confusi (obr. C) - úplně srostlé zuby - společná korunka, kořen i zubní dřeň (společná dutina) – vznikají nejčastěji **splynutím zubních základů**

Nepravé - dentes concreti (obr. A, B) - dvě korunky a společný kořen vznikají srůstem cementu. **Dentes geminati** - vzácně rozdělením jednoho základu

Zubní drůzy (obr. D, E) - srůstem základů několika zubů (časté u premolárů)



Odontomy - smíšené nádory zubního původu (epitelomezenchymové)

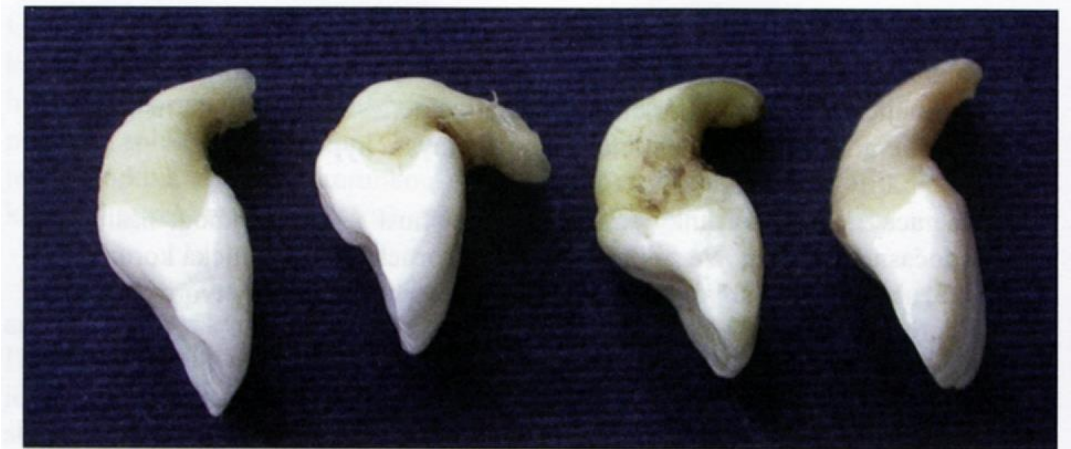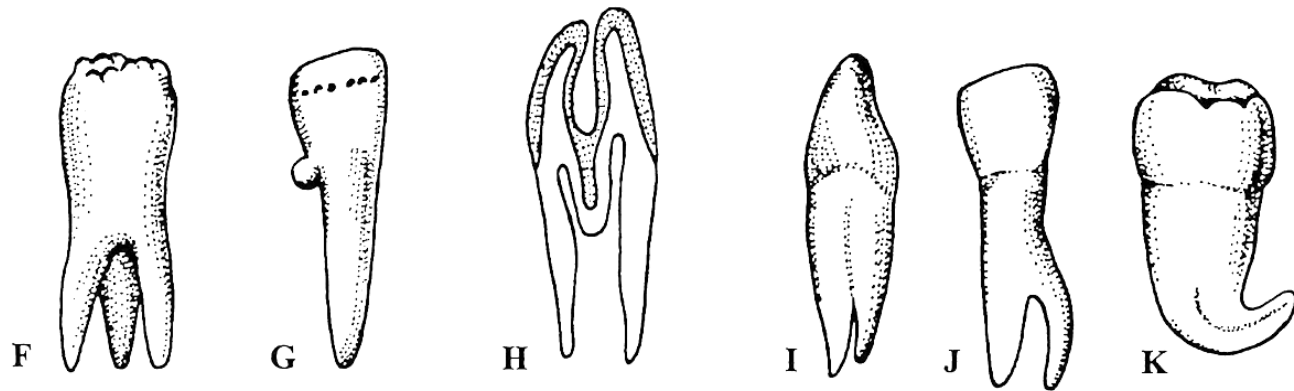
Anomálie tvaru zubů

Časté, postihují korunku nebo kořen

Aberantní ameloblasty, abnormální utváření Hertwigovy epitelové pochvy

Korunka: **hřbovité boční řezáky, odchylné uspořádání hrbolků u stoliček** (tuberculum paramolare, distomolare, anomale Carabelli)

Kořen: **počet, délka, tvar a větvení, sbíhání, rozbíhání**



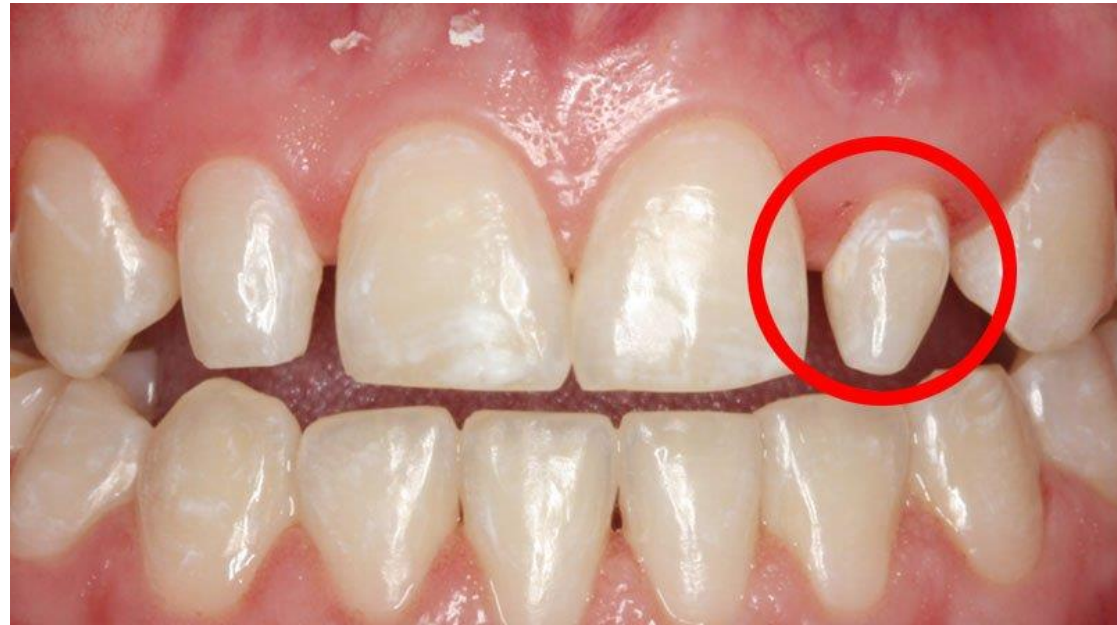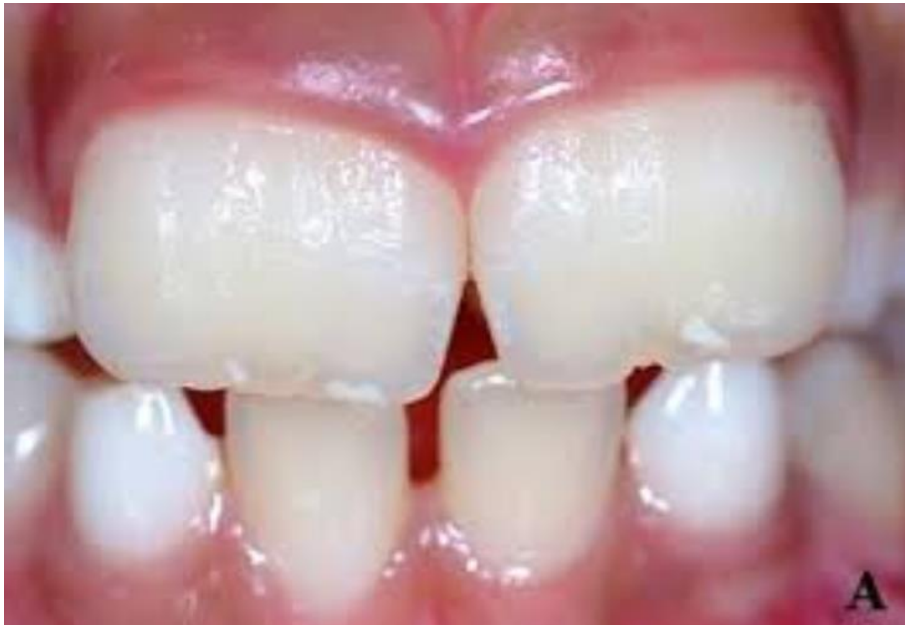Obr. 68 Kolénkovité zahnutí radixů horních řezáků.

Anomálie velikosti zubů

Makrodoncie a **Mikrodoncie** - zvýšená/snížená činností jednotlivých úseků nebo celé zubní lišty (disproporce mezi velikostí zubů a čelistí)

Izolovaná - *mikrodoncie* (horní řezáky, M_3) / *makrodoncie* - horní řezáky a špičák

Úplné (*makrodontismus*, *microdontismus* - lidí trpasličího vzrůstu)



Anomálie tvorby tvrdých zubních tkání

Sklovina

Hypoplazie skloviny

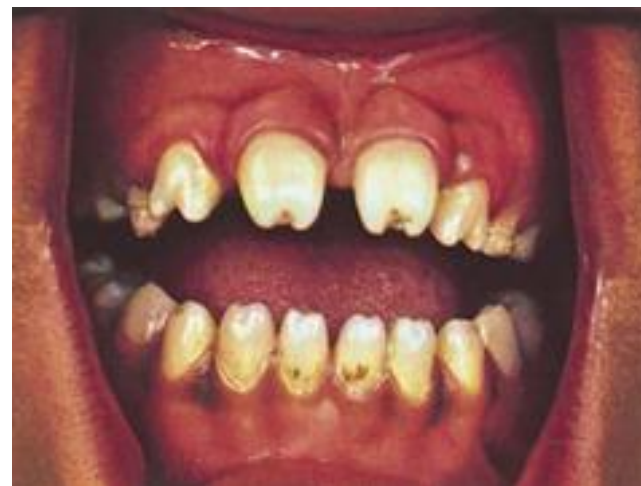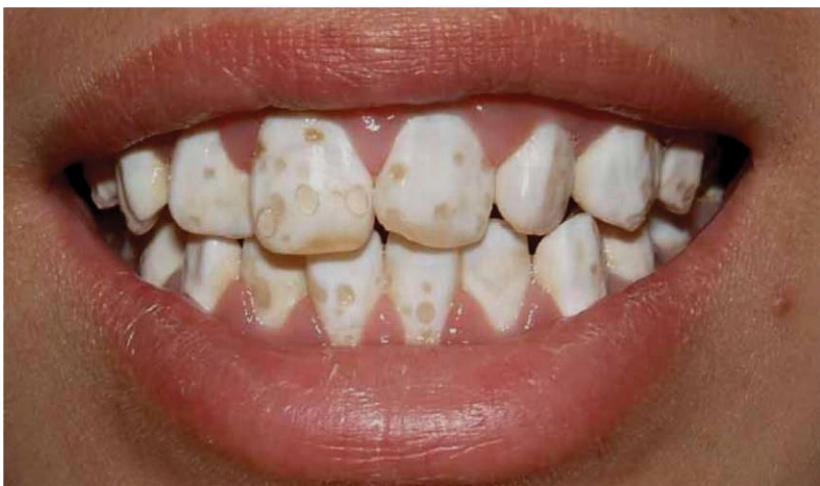Vzniká při dočasné poruše nebo předčasném ukončení aktivity ameloblastů

Projevy: celkové ztenčení skloviny, fissury, rýhy, jamky, korunka má většinou abnormální tvar

Izolovaný x skupinový výskyt

Příčiny:

- rachitis nebo hypoparathyroidismus
- **syphilis congenita (Hutchinsonovy zuby)** - řezáky soudkovitého tvaru s poloměsíčitě vykrojenou incizální hranou
- **poškození zárodků stálých zubů zánětlivými afekcemi dočasných zubů** (na korunkách trvalých zubu fissury a pigmentované jamky - **Turnerovy zuby**)
- tetracyklinová antibiotika (medikace u dětí do 8 let zakázána)



Amelogenesis imperfecta (primární defekt skloviny)

vždy hereditární podklad, dědičnost AD, AR, ale i vazba na X chromosom

3 formy: hypoplastická, hypomaturační a hypomineralizační

Hypoplastická: lokální defekty (fisury, dolíčkování) nebo celkově ztenčená sklovina, postihuje obě dentice, dočasnou nebo trvalou, AD dědičnost

(ameloblasty nejsou funkční po celou dobu amelogeneze)

Hypomaturační: tloušťka skloviny normální, má však skvrnitý vzhled a žlutobílou až hnědou barvu v porovnání se zdravou je měkčí a snadno se odlupuje od dentinu

Výskyt dočasná nebo trvalá, příp. obě dentice, AR dědičnost

(nestejněměrné maturace skloviny)

Hypomineralizační: sklovina po prořezání zubu má normální tloušťku, ale je velmi měkká a drolí se, a záhy během přirozené atrice mizí (odstranit ji lze také ostrými předměty)

nemocní si stěžují na citlivost na chlad a teplo

1: 20 000 dětí školního věku

Dentin

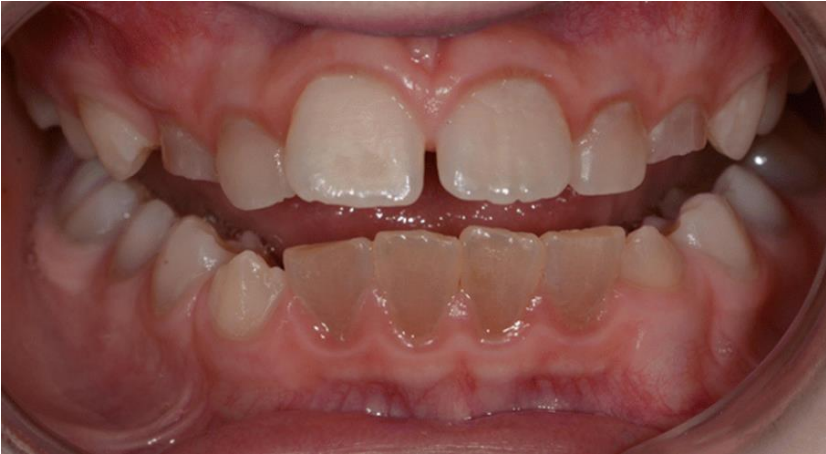Dentinogenesis imperfecta

porucha vývoje dentinu, který je narůžovělý až hnědavý a má snížený počet tubulů

Zuby jsou drobné a šedomodré barvy (po ztrátě skloviny nahnědlé barvy -“jantarové zuby“)

sklovina je sice normální, avšak se snadno odděluje od dentinu (rychlá abraze), u dočasných zubů časté fraktury korunky

Velmi vzácná, AD dědičnost

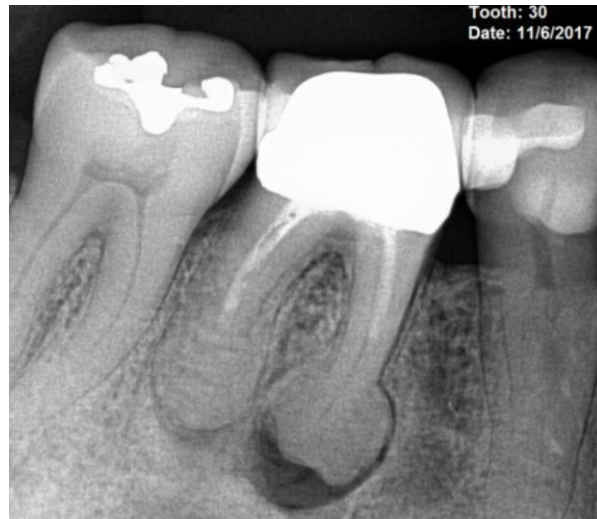

Cement

hypercementosis (hereditární)

cementové exostózy

aberrantní cement



Anomálie polohy zubů

Protruze - podélná osa vykloněna labiálně

Retruze - podélná osa skloněna orálně (do dutiny ústní)

Transpozice - výměna místa mezi 2 sousedními zuby v zubním oblouku (špičák/řezák nebo první molár/špičák)

Rotace - otočení zubu kolem podélné osy (mesiorotace, distorotace)

Heterotopie (anomální erupce) (*heteros jiný, topos – poloha místo*)

zub se založil a vyvinul na atypickém místě (isthmus faucium, tvrdé patro) nebo se prořezal mimo čelistní oblouk (vestibulárně nebo linguálně)

Retence - stav, kdy se trvalý zub neprořeže do ústní dutiny v době výměny, ale zůstane v alveolárním výběžku

Anomálie prořezávání z časového hlediska

Dentitio tarda - do konce 10. měsíce není prořezán žádný zub

Dentitio praecox - první dočasný zub prořezán před 4. měsícem věku