

Infekce různých částí oka

Konjunktivitidy, keratitidy, infekce episkléry a skléry

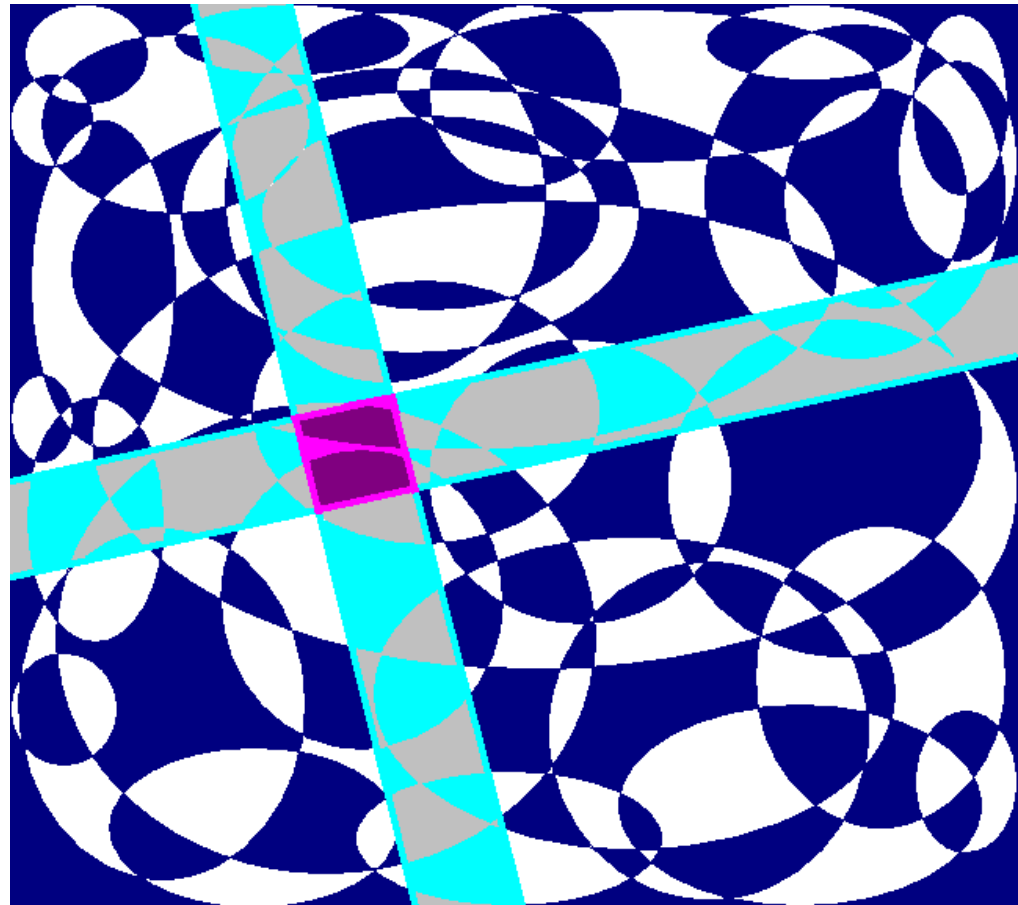
Původci uveitid včetně uveitid v dětství. Záněty zřetkového nervu. Oční komplikace u infekce HIV/AIDS

Klinická mikrobiologie

BOMI021p + c

Týden 10

Ondřej Zahradníček



Obsah této prezentace

Úvod

Konjunktivitidy (záněty spojivky)

Keratitidy (záněty rohovky)

Záněty hlubších částí oka

Infekční komplikace HIV a operací

Shrnutí diagnostiky očních infekcí

úvod

Oko a jeho infekce

- Infekce oka jsou ve srovnání s jinými **dosti vzácné**, navíc (naštěstí) většina z nich probíhá jako záněty spojivek (konjunktivitidy), popř. spojivek a rohovky (keratokonjunktivitidy), které odezní bez následků, často i bez léčby
- Mnohé struktury oka **nejsou příliš prokrveny** a živiny získávají nepřímo, takže se mikroby z krve nemohou do oka přímo dostat
- Oko samo je za normálních okolností **prosté jakýchkoli mikrobů**, ovšem ve spojivkovém vaku je možný náhodný nález např. kožních stafylokoků, který nevyžaduje léčbu



Konjunktivi
tidy (záňěty
spojivky)

Konjunktivitidy (záněty spojivky)

- Nemusí být vždycky infekčního původu
- Patří k **nejčastějším chorobám oka**
- Plejáda **nespecifických příznaků (řezání, pálení, píchání, slzení, světloplachost)**
- **Pocit cizího tělesa a bolest** se u nich vyskytují zpravidla **při současném postižení rohovky**
- Svědění je typické pro alergie a tzv. **keratoconjunctivitis sicca** (neinfekční zánět, u kterého je oko nedostatečně zvlhčováno)

Rozdělení konjunktivitid

- **Podle délky trvání:** akutní, chronické, recidivující
- **Podle složení sekretu**
 - **serózní** (vodnatý – alergické záněty)
 - **mukózní** (hlenovitý)
 - **purulentní** (hnisavý – bakteriální infekce)
 - **mukopurulentní** (hlenohnisavý – chlamydiová konjunktivitida)

Podobné rozdělení podle složení sekretu se samozřejmě netýká jen konjunktivitid, ale například také rhinitid, tj. zánětů nosní dutiny

Nespecifické známky konjunktivitid

- **překrvení** (tzv. povrchová injekce spojivek)
- **otok spojivky** (chemóza)
- někdy také **podspojivkové krvácení** (hemorhagické konjunktivitidy)
- **papilární reakce** = hyperplazie spojivkového epitelu (epitel se formuje do útvarů zvaných papily, různě velkých podle stupně reakce)
- **folikulární reakce** = tvorba uzlíků lymfatické (mízní) tkáně
- **pseudomembrány** (odstranitelný koagulovaný sekret) a **membrány** (obtížně odstranitelné, v nekrotické vrstvě spojivky)

Hyperakutní bakteriální konjunktivitis

- **Příčina:** *Neisseria gonorrhoeae* (gonokok, původce kapavky) a *Neisseria meningitidis* (meningokok)
- **Klinický obraz:**
 - papilární hyperplazie spojivky + hustá hnisavá sekrece + otok víčka
 - postižení rohovky (i vřed) častější u kapavčité konjunktivitidy
 - možnost vzniku membrán a pseudomembrán
- **Diagnostika:** kultivace; na gonokoky je nutno myslet, při běžné kultivaci se neodhalí, nutno použít obohacenou půdu (čokoládový agar) → napsat na žádanku, že je požadováno toto vyšetření
- **Léčba:** krystalický penicilin

Akutní bakteriální konjunktivitis

- Začíná **jednostrannou povrchovou infekcí**
- **Hlenohnisavá sekrece** "slepuje" víčka
- Během jednoho až dvou dnů **i druhé oko**
- **I bez léčby odezní** během 7 až 14 dnů
- **Léčba** může infekci zkrátit (kapky s antibiotikem – volba antibiotika podle původce), celková antibiotika se volí jen u komplikací

Akutní bakteriální konjunktivitis – původci

- *Staphylococcus aureus* – akutní recidivující nebo chronické záněty spojivek. Sekundárně může vzniknout reakce přecitlivělosti – **flykténa**
- *Streptococcus pneumoniae* – často u dětí v zimním období, bývá současné postižení plic, bývají petechie (krvavé tečky)
- *Haemophilus influenzae* – spíše v letním období, bývá podspojivkové krvácení
- *Corynebacterium diphtheriae* (původce záškrtu) – vzácně
- *Moraxella lacunata* – akutní i chronické záněty, často rizikové skupiny populace (chroničtí alkoholici, narkomani, podvyživení)

Adenovirové konjunktivitidy

- Adenoviry jsou **nejčastějšími virovými původci konjunktivitid**
- Většinou jde o **akutní infekci**
- **Šíření** rukama, kontaminovanými kapkami apod.
- **Epidemiologicky** souvisí s infekcí HCD (v zimě) a s koupáním (v létě).
- **Klinický obraz** se může lišit u různých serotypů
- Většinou postihne nejdříve **jedno, pak i druhé oko**
- **Léčba příčiny** neexistuje. V akutní fázi pomáhají studené obklady, tmavé brýle, kapky na vazokonstrikci
- **Nepodávat (ani lokálně) antibiotika!**

Hlavní typy adenovirových keratokonjunktivitid

- **Epidemická keratokonjunktivitida (KCE)**

- serotypy 8, 19 a 37
- akutní folikulární zánět
- překrvení, řezání, pálení, světloplachost
- sekret je serózní (vodový)
- někdy membrány a pseudomembrány

- **Fagyngokonjunktivální horečka (PCF)**

- sérotypy 3, 4 a 7
- oboustranná folikulární konjunktivitida
- plus faryngitida, horečka a zduření uzlin
- Chronická papilární konjunktivitida – vzácně

Konjunktivitida způsobená HSV

- **Původce:** HSV (virus prostého oparu)
- **Primární infekce × reaktivace viru** (ten zatím "spal" v nervových gangliích)
- **Primární infekce** = většinou puchýřky v ústech, ale může být i oční postižení
- **Na oku** – jednostranný zánět spojivky a víčka, puchýřky na víčku, folikulární reakce na spojivce
 - Ve více než 65 % současně keratitida, nejčastěji povrchová
 - Možné je i postižení hlubších vrstev rohovky
 - Tzv. geografická forma keratitidy – postižená oblast připomíná mapu
- **Diagnostika:** možný je průkaz antigenu ze spojivkového stěru, případně pěstování viru na tkáňové kultuře
- **Léčba:** acyklovir (Zovirax)

Konjunktivitida způsobená EBV

- **Epsteinův-Barrové (EB) virus** je původce **infekční mononukleózy**. I on patří mezi herpesviry.
- Je také příčinou **Burkittova lymfomu a nazofaryngeálního karcinomu**
- Přenos slinami, promořenost populace vysoká (u třicetiletých 90 %)
- **Klinický obraz:** U více než 40 % případů mononukleózy je zánět spojivek. Začíná jako folikulární a papilární konjunktivitida, převážně jednostranná
- **Diagnostika:** průkaz antigenů, průkaz protilátek (proti kapsidě viru – anti VCA). Protilátky proti jadernému antigenu (anti-EBNA) jsou průkazné později
- **Léčba** acyklovirem

Konjunktivitida způsobená VZV

- **VZV = varicella-zoster virus** (virus planých neštovic a pásového oparu)
- Virus postihuje **primárně** zpravidla děti (plané neštovice), poté "spí" v gangliu trojklanného (či jiného) nervu a v dospělosti **se reaktivuje** (pásový opar)
- Výsev **puchýřů na víčku a spojivce** (většinou papilární konjunktivitida s povrchovou keratitidou)
- Je-li zasažen **trojklanný nerv**, je postižení oka časté
- **Diagnostika:** možný test přímé imunofluorescence, případně izolace z tkáňové kultury

Akutní hemoragická konjunktivitida

- **Původci:** Dva pikornaviry z čeledi Enteroviridae – coxsackievirus A24 a enterovirus 70. U obou je stejný klinický obraz
- **Klinický obraz:** folikulární konjunktivitida s podspojivkovým krvácením, otok spojivky a víček, zduření uzlin
- **Postižení rohovky:** povrchová konjunktivitida
- **Celkové příznaky:** horečka, schvácenost, bolesti hlavy, rýma a kašel
- **Diagnostika:** obtížná (některé průkazy antigenu)
- **Léčba:** teplé obklady, případně acyklovir v masti

Konjunktivitida při molluscum contagiosum

- **Původce:** poxvirus (příbuzný viru pravých neštovic)
- **Mimo oko** se projevuje nebolestivými průsvitnými kožními uzlíky (2 až 4 mm)
- **Na víčkách** mohou být tytéž uzlíky, navíc se na oku projevuje folikulární konjunktivitidou, případně povrchovou keratitidou
- **Diagnostika:** spíše histologická
- **Léčba:** případně excize

Papilomavirová konjunktivitida

- Papilomaviry napadají **buňky epitelu kůže a sliznic**. Existuje jich mnoho serotypů

Jak známo, některé papilomaviry se podílejí na karcinomech děložního čípku a v současnosti se proti nim očkují mladé dívky

- Na oku: **malinově červené skvrny na spojivce**, případně může být keratitida
- **Diagnostika** případně možná **PCR**
- **Léčba** nemusí být nutná, případně chirurgické řešení nebo kryalizace tekutým dusíkem

Jiné virové konjunktivitidy

Mohou se vyskytovat u spalniček, cytomegaloviru aj., zejména u osob se sníženou imunitou (např. HIV+)

Trachom I

- Hlavní **příčina slepoty na světě** (8 000 000 lidí)
- Je to konjunktivitida způsobená ***Chlamydia trachomatis*** (serotypy A, B, Ba a C)
- **Výskyt:** Afrika, jižní Asie, Austrálie, část Jižní Ameriky
- **Šíření infekce** přímým kontaktem, infikovaným materiálem, mouchami

Trachom II

- **Klinický obraz:** překrvení oka, pocit cizího tělesa, hlenohnisavá sekrece
 - **Oboustranný folikulární zánět**, zduření uzlin před ušima
 - **První zánět sám odeznívá**, až opakovaná infekce vede ke vzniku jizevnatých změn
- **Diagnostika:** cytologické vyšetření spojivky, imunofluorescence, ELISA
- **Léčba:** lokálně tetracyklin nebo makrolidy
- **Léčba jizevnatého stádia:** chirurgická

Jiné chlamydiové konjunktivitidy

- **Inkluzní konjunktivitida dospělých**
 - **Původce:** *C. trachomatis* D až K
 - **Příznaky:** zánět víčka, zčervenání oka, řezání, hlenohnis, zvětšené uzliny
- **Konjunktivitida při lymfogranuloma venereum**
 - **Původce:** *C. trachomatis* L1, L2, L3
 - **Projevy:** folikulární konjunktivitida, případě s keratitidou
- **Konjunktivitida způsobená *Chlamydia psittaci***
- **Obvykle oboustranná folikulární konjunktivitida**
- **Konjunktivitida způsobená *C. pneumoniae***

Mykotické a parazitární konjunktivitidy

• Mykotické konjunktivitidy

- Jsou vzácné, častější u dětí a imunosuprimovaných nemocných
- **Původci:** *Candida* sp., *Sporothrix schencki*, *Coccidioides immitis*
- U **kandid** měkké bílé okrsky na povrchu spojivky
- U **dalších původců** granulomatózní záněty spojivky
- **Léčba:** výplachy Betadine, případně antimykotika - natamycin

• Parazitární konjunktivitidy

- Spojivku může infikovat např. svalovec stočený (*Trichinella spiralis*), některé filárie (*Onchocerca volvulus*, *Loa loa*), leishmanie a larvy některých much

Novorozenecké konjunktivitidy



- Často získání infekce **během porodu**
- ***Chlamydia trachomatis*** 40 % (většinou jde o sérotypy D až K)
- ***Neisseria gonorrhoeae***
- Streptokoky, stafylokoky, enterobakterie, herpesviry, vzácně kandidy
- **Léčba:** podle původce
- **Prevence:** crédéizace dusičnanem stříbrným nebo septonexem (hned po narození)

Keratitidy

(záněty

rohovky)

Bakteriální keratitidy

- Jedna z hlavních příčin **slepoty ve světě**
- Rizikovým faktorem je **dlouhodobá lokální aplikace steroidů**
- **Klinický obraz:** Překrvení, bolest, světloplachost, případně až rohovkové vředy
- **Diagnostika** výtěrem ze spojivkového vaku, případně přímo přenesením materiálu na půdy
- Biopsie rohovky výjimečně nutná např. u podezření na tuberkulózu

Původci keratitid – grampozitivní

- *Staphylococcus aureus* – ohraničené krémovité infiltráty
- **Streptokoky** – různé druhy streptokoků, nejagresivnější je *S. pyogenes*
- *Bacillus cereus* – většinou po úraze, je to volně žijící bakterie, ale v případě infekce může vést k perforaci rohovky během hodin
- *Corynebacterium diphtheriae* – ztráta průhlednosti až roztavení rohovky
- *Listeria monocytogenes* – hlavně u chovatelů dobytka
- *Clostridium sp.* – anaerobní bakterie, charakteristická tvorba plynu
- *Propionibacterium sp.*, *Actinomyces sp.*, *Nocardia sp.*

Původci keratitid – gramnegativní

- ***Pseudomonas aeruginosa*** – může být na kontaktních čočkách, v bazénech i v očních kapkách, neléčená může způsobit rychlou destrukci rohovky
- **Enterobakterie** (*Serratia, E. coli, Klebsiela, Proteus*) – serratiová často u nositelů kontaktních čoček, někdy agresivní
- ***Neisseria gonorrhoeae* a *N. meningitidis*** – keratitida s infiltráty pod epitelem, které přecházejí ve vředy
- ***Moraxella, Haemophilus*** a další

Původci keratitid – ostatní bakterie

- **Tuberkulózní keratitida** – současné postižení spojivky a skléry, jde vlastně o přecitlivělost
- Keratitida způsobená **netuberkulózními mykobakteriemi** (*M. fortuitum* a další) – nehnisavé rohovkové vředy
- **Lepromatózní keratitida** – lymfocytární infiltráty, může vést i k difúznímu zkalení rohovky a vaskularizaci
- Keratitidy mohou také způsobovat nokardie a **aktinomycety**

Keratitida způsobená HSV

- **HSV – herpes simplex virus** (již zmíněn u konjunktivitid)
- Může být získána **již v děloze**, pak může mít nejrůznější projevy nejen na rohovce
- **Primární oční infekce:** keratitida často doprovází konjunktivitidu
- **Rekurentní infekce:** reaktivace při střesu, bývá postiženo stroma (výztuž) rohovky, vzniká tzv. disciformní (diskovitá) keratitida
- Rozlišuje se mnoho různých forem nemoci, jejich popis by byl nad rámec tohoto výkladu

Keratitida způsobená VZV

- **VZV – virus planých neštovic a pásového oparu** (také již zmíněn)
- Postižení oka se nazývá **HZO – Herpes zoster ophthalmicus**
- **Možné formy:** např. keratitis punctata (tečkovaná), dendritica (stromovitá), pseudodendritica aj.
- **Další formy** se objevují po delším čase (se složkou imunitní odpovědi)
- Může být prvním **projevem AIDS**

Další virové keratitidy

- Keratitida způsobená **EBV**
- **Cytomegalová** keratitida
- Keratitida způsobená **molluscum contagiosum**
- **Adenovirové, enterovirové** a další keratitidy
- Všechny již zmíněny v rámci konjunktivitid

Akantamébová keratitida

- Akantaméby jsou **prvoci, měňavky**, vyskytují se po celém světě ve vlhké zemi apod.
- Vstupní branou infekce je **mikrotrauma rohovky** u nositelů kontaktních čoček
- **V časném stádiu** nemoci keratitis punctata a různé další formy
- **Diagnostika možná kultivačně** – nejlépe z použité kontaktní čočky, případně z biopsie (výtěr ze spojivkového vaku nestačí!)
- **Léčba:** málo účinná, používá se např. propamidin isethonát

Infekce rohovky způsobené ostatními parazity


- Onchocerkóza
 - Způsobena *Onchocercus volvulus* (hlístice - mikrofilárie) – tzv. říční slepota
 - Živé mikrofilárie jsou v rohovce obtížně viditelné, jsou průhledné.
 - **Keratitis punctata** – po léčbě
 - **Léčba systémová** – ivermektin
- Ostatní parazitární onemocnění: rohovka může být postižena u leishmaniózy, u škrkavek, echinokoků, malárie aj.

Mikrosporidiová keratitida

- Mikrosporidia byla považována za parazity, v poslední době se považují za **houby**
- **U imunokompetentních pacientů:** stromální keratitida (postižení výztuže rohovky)
- U HIV+ a jiných **imunosuprimovaných** se projevuje jako epiteliální keratokonjunktivitida
- **Diagnostika a léčba** obtížná

Další mykotické keratitidy

- **Klinický obraz:** šedobílé infiltráty s neostrými okraji
- **plísňová vlákna** ve stromatu rohovky
- **u nás** *Candida* a *Cryptococcus*
- **v jižních oblastech** *Fusarium* a *Aspergillus*
- **Léčba:** celkově např. amfotericin B, lokálně např. natamycin



Záněty

hlubších

částí oka

Záněty episkléry a skléry

Episkleritida

- Je to běžný benigní **zánět řídké pojivové tkáně** mezi spojivkou a sklérou
- Nejčastěji **ve věku 30 až 40 let**
- Nikdy nepřechází ve skleritidu
- Spíše než bolestí se projevuje pocitem tlaku, fotofobií apod.
- **Dvě formy** – Episcleritis simplex, E. nodularis
- Vyskytuje se u systémových infekcí některými herpesviry, původcem syfilis, tuberkulózy aj.
- Podobné jsou také přední skleritidy, potíže podobné, ale někdy horší

Infekční skleritidy

- **Hnisavé infekční skleritidy**

- **Původci:** pseudomonády, stafylokoky, streptokoky a další
- **Infekce se šíří** na skléru z rohovky
- **Stupňování bolesti** je známkou invaze infekce do skléry

- **Nehnisavé infekční skleritidy**

- **Původci:** VZV, HSV, *Treponema pallidum* (syfilis),
Mycobacterium tuberculosis, *M. leprae*

- **Zadní skleritidy** se od ostatních liší postižením zadní části skléry

Přední uveitidy

- Jde o **záněty přední části uvey (živnatky)**, tj. duhovky (iris) a řasnatého tělíska (corpus ciliare).
- **Dále se dělí**
 - **podle lokalizace:** iritidy, cyklitidy a iridocyklitidy
 - **podle typu zánětu:** granulomatózní (syfilis, TBC, lepra) a negrulomatózní (většina ostatních patogenů)
 - **podle průběhu:** akutní a chronické
- **Příznaky:** bolest, citlivost na světlo, překrvení řasnatého tělíska, změna barvy duhovky

Virové přední uveitidy

- Vznikají většinou jako **komplikace virových keratitid**
- Původci:
 - HSV – primární infekce nebo recidiva
 - VZV (postihuje asi 40 % pacientů s HZO)
 - EBV, viry příušnic, spalniček, zarděnek

Bakteriální přední uveitidy I

- **Lymeská borrelióza** – uveitida se může objevit ve druhém stádiu, může jít o přímou infekci i o sekundární imunologickou reakci. Jde o granulomatózní zánět
- **Syfilis** – asi v 10 % se u sekundárního stádia udává postižení očí (iritis, iridocyklitis). Projevy jsou patrné i u třetího stádia
- **Leptospiróza (Weilova nemoc)** – komplikací může být iridocyklitida
- **Tuberkulóza** – může být chronická granulomatózní iridocyklitida, někdy vede až k atrofii duhovky
- **Lepra** – akutní granulomatózní iridocyklitida
- **Brucelóza** – u chovatelů zvířat, akutní či chronická uveitida
- **Kapavka** – akutní iridocyklitida s hnisem (hypopyon)

Bakteriální přední uveitidy II

Nespecifické bakteriální uveitidy (stejně příznaky způsobují různé mikroby)

- **Endogenní bakteriální uveitidy** – hnisavý zánět, který vznikl přenesením bakterií z ložiska někde v těle krví
 - **Predisponující faktory:** poruchy imunity, cukrovka, onemocnění srdce, ledvin aj.
 - **Původci:** *Streptococcus pneumoniae*, *Neisseria meningitidis*, *Haemophilus influenzae*, enterobakterie

Bakteriální přední uveitidy III

- **Exogenní bakteriální uveitidy** – po poranění oka, po operaci oka nebo po přestupu infekce z okolí (např. z rohovkového vředu)
 - **Původci:** *Bacillus cereus* (akutní iritis),
Propionibacterium acnes, *Staphylococcus epidermidis* (chronická)
- Léčba bakteriálních uveitid: antibiotika celkově, lokálně Betadine, chloramfenikol aj., případně se steroidy

Mykotické a parazitární přední uveitidy

- **Endogenní plísňová uveitis** – kandidóza, aspergilóza, (u nás vzácně) blastomykóza, kokcidiomykóza
 - U kandidózy je šance na záchranu vidění, je-li zachycena včas. U aspergilózy je prognóza špatná
- **Exogenní plísňová uveitis** – většinou pouúrazová
- **Akantamébová přední uveitis** – zpravidla komplikace keratitidy (keratouveitis)
- **Další parazitární uveitidy:** toxoplasmóza, onchocerkóza, toxokaróza

Zadní (a intermediální) uveitidy

- Jde o **zánět zadní uvey (živnatky)**, tj. o zánět chorioidey (cévnatky)
- **Často postižena zároveň sítnice** (chorioretinitida)
- **Typické příznaky:** není bolest oka, zato je zhoršené vidění, výpady (skotomy) v zorném poli, zákaly ve sklivci
- Při **vyšetření** se najde
 - **zánět cévnatky**, popř. i sítnice
 - **zánět cév sítnice**
 - přítomnost **zánětlivých buněk ve sklivci** (vitritida)
 - **otok v různých místech cévnatky** a/nebo sítnice, popř. zřetelný zrakového nervu
- Jako **intermediální uveitida** se označuje infekce řasnatého tělíska, cévnatky a tzv. pars plana sítnice. Většinou je autoimunitní, nikoli tedy infekční

Původci zadních uveitid


- *Mycobacterium tuberculosis* a jiná mykobakteria (infekce většinou vzniká krví)
- **Původce lymeské boreliózy** (poměrně vzácně)
- *Treponema pallidum* (v sekundárním stádiu syfilis, multifokální chorioretinitis)
- **Další bakterie** (bartonely, brucely, rickettsie aj.)
- **Viry** (HSV, VZV, CMV)
- **Houby** (kandidy, aspergily, *Histoplasma capsulatum*)
- **Parazité** (toxoplasmóza - vrozená i získaná, toxokaróza)
- **Neinfekční příčiny** v rámci autoimunitních chorob

Uveitidy v dětství

- **Uveitidy** představují jeden ze závažných stavů postihujících oči dětí. Ne vždy jsou infekční (např. iridocyklitida při juvenilní chronické artritidě)
- Pokud jde o infekce, jsou **často kongenitální**, tj. vzniklé už v průběhu těhotenství
- V léčbě dětí do šesti let je důležitá **prevence rozvoje tupozrakosti** (amblyopie) – stimulace je ochuzena pro poruchy průhlednosti čočky nebo sklivce i z dalších příčin
- Dětské uveitidy vznikají zejména **při těchto infekcích**:
 - **Toxoplasmóza** – granulomatózní chorioretinitida, příčina až 70 % zadních uveitid u dětí
 - **Zarděnky** – díky očkování vzácné
 - **Cytomegalová infekce, infekce HSV, toxokaróza**

Záněty zrakového nervu

- Nemusí jít vždy o infekční záněty, mezi zvláštní situace patří tzv. **demyelinizace zrakového nervu**, původ není jasný
- Může jít o **postižení zrakového nervu při zánětech zadního segmentu oka** (herpes zoster ophtalmicus, toxoplasmóza aj.)
- Nejčastější původci **infekčních** zánětů zrakového nervu:
 - **Viry** – přímé postižení může doprovázet zarděnky, spalničky, příušnice aj., je také možný takzvaný postinfekční virový syndrom a případně i syndrom postvakcinační
 - **Houby** – u pacientů s oslabenou imunitou (Mucor)
 - **Treponema pallidum** – dnes se již syfilitický zánět zrakového nervu příliš běžně nevyskytuje



Oční komplikace HIV infekce a operací

Oční komplikace u infekce HIV/AIDS

- Jde o specifickou problematiku danou povahou viru, který **postihuje buněčnou imunitu**
- Aktivitu onemocnění ukazuje **vývoj počtu CD4 T-lymfocytů**
- **Možnosti projevů infekce virem HIV:**
 - **Přímé postižení oka retroviru** – dilatace spojivkových cév i cév dalších částí oka
 - **Neinfekční oční komplikace** – Kaposiho sarkom víček, Burkittův lymfom
 - **Infekční oční komplikace** – stejně jako u projevů HIV infekce mimo oko je způsobují hlavně intracelulární parazité, u kterých je významná buněčná imunita

Nejčastější oční komplikace u HIV/AIDS

- **Cytomegalovirový zánět sítnice** – je hlavní příčinou ztráty zraku u HIV+ pacientů, léčba **gancyklovirem**
- **Akutní nekróza sítnice** – způsobena HSV a VZV
- **Syfilis** – projevuje se iridocyklitidou, vitritidou, retinitidou aj.
- **Toxoplasmóza** – projevy uveitidy s vitritidou, případně i nekrotizujícím zánětem sítnice

Zánětlivé komplikace očních operací

- Jako komplikace očních operací může vznikat **endoftalmitida** – nitrooční zánět v prostoru sklivce a přední komoře oka
- Projevuje se **poklesem zrakové ostrosti, provázeným vzrůstající hlubokou bolestí**. Příznaky mohou být ovlivněny léky podávanými po operaci
- **Nejčastější původci:** *Staphylococcus aureus*, streptokoky, enterobakterie. Možná je také houbový původ
- V **diagnostice** je nutný vzorek nitrooční tekutiny, popř. sklivce. Výtěr ze spojivkového vaku nic neřeší

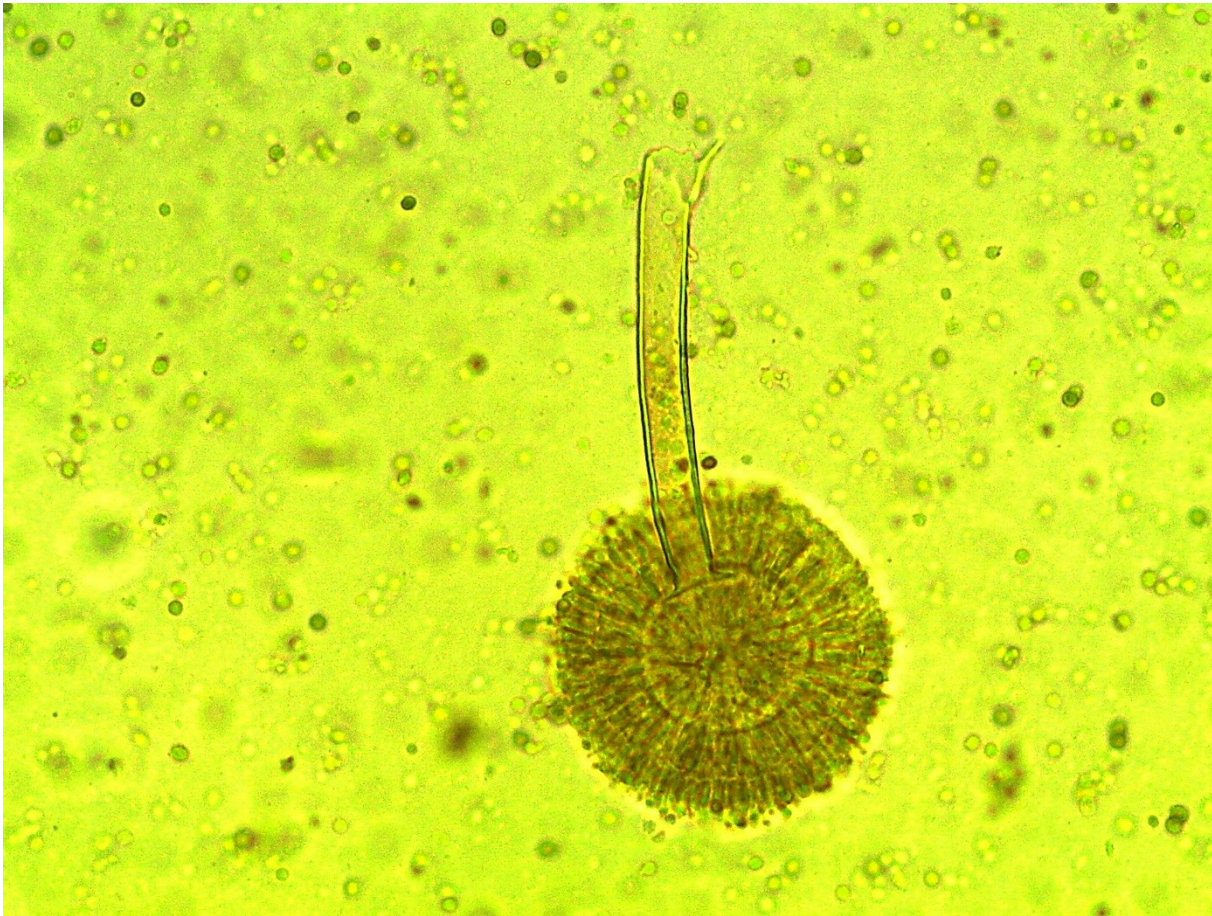


Shrnutí diagnostiky očních infekcí

Diagnostika očních infekcí – shrnutí

- V případě **povrchových infekcí** se posílají výtěry ze spojivkového vaku
- Při **podezření na akantaméby** je k vyšetření je nutno poslat celé kontaktní čočky v jejich tekutině, popř. provést seškrab rohovky
- V případě **hlubších infekcí** se materiál na přímý průkaz odebírá jen tehdy, je-li to možné bez toho, abychom pacienta vyšetřením poškodili.
V některých případech (toxoplasmosa) lze zato hledat protilátky.

A to je všechno 😊



Aspergillus niger je také občasným původcem infekcí oka. Foto O. Z.