

MUNI

MED

Endoskopie

Denisa Macková, Natália Antalová, Ústav zdravotnických věd, LF MU Brno

Tato prezentace je autorským dílem vytvořeným zaměstnanci Masarykovy univerzity. Studenti předmětu mají právo pořídit si kopii prezentace pro potřeby vlastního studia. Jakékoliv další šíření prezentace nebo její části bez svolení Masarykovy univerzity je v rozporu se zákonem.

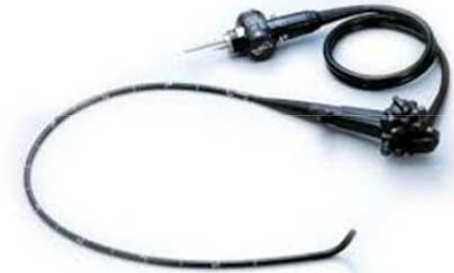Endoskopie

- vyšetření dutých orgánů a tělních dutin optikou
- endoskop umožňuje:
 - osvětlení vyšetřovaného orgánu
 - opláchnutí vodou
 - insuflaci vzduchu
 - aspekci – pohled
 - přenesení obrazu na monitor a jeho uschování
 - odběr materiálu k dalšímu vyšetření
 - léčebný zákrok – např. odstranění patologického útvaru

Typy endoskopů

– endoskopy se liší **velikostí a délkou**, podle toho kam jsou zaváděny

- rigidní
- flexibilní – fibroskopy

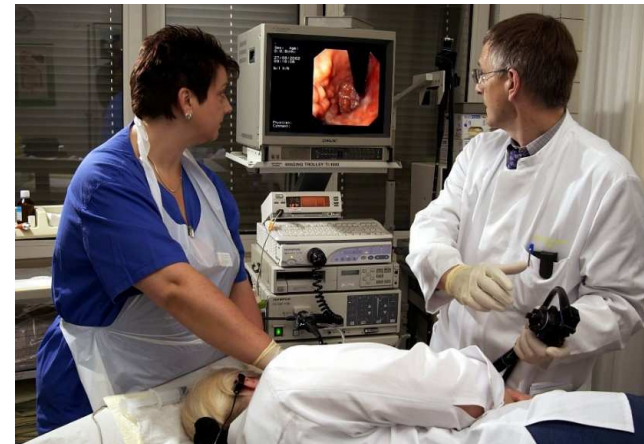


– části endoskopu

- **tubus** – zavaděč různé velikosti (z kovu, nebo ohebného materiálu)
- **optika** – soustava vláken, které zvětšují prohlížené pole (vláknitá optika)
- **osvětlovací zařízení** – umístěno na konci zavaděče, kryto, aby nepoškodilo sliznici

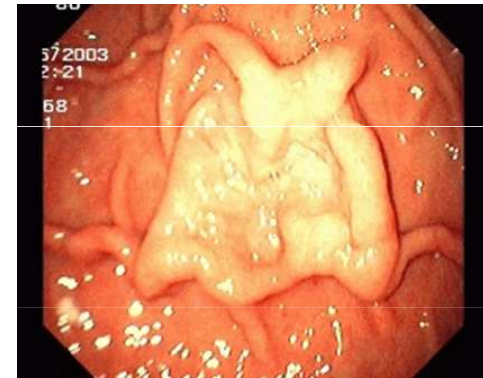
Terapeutické využití endoskopu

- odstranění cizího tělesa
 - odstranění polypu, nádoru
 - odsátí krve, zvratků, sekretů
 - stavění krvácení
 - odstranění kamínku ze žlučových či močových cest
 - aplikace léků
 - endoskopické operace
- odběr materiálu při endoskopii:
 - na mikrobiologické vyšetření
 - na cytologické vyšetření
 - na histologické vyšetření
 - na biochemické vyšetření



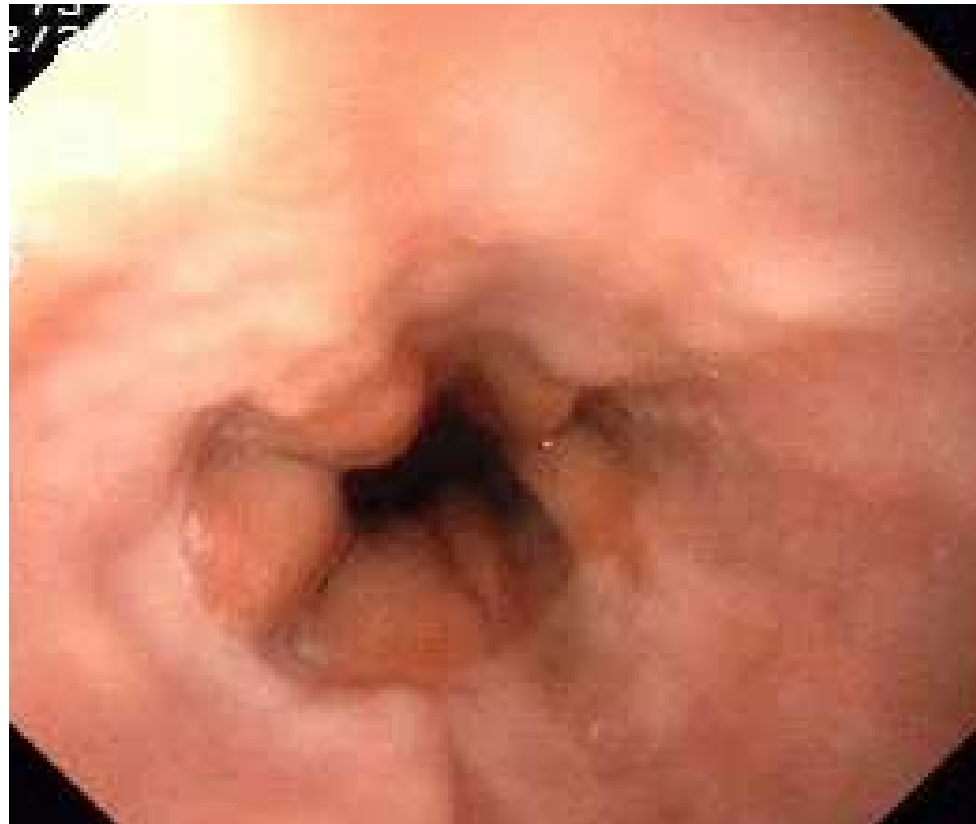Endoskopie v gastroenterologii

- esofagoskopie
- gastroduodenoskopie
- rektoskopie
- kolonoskopie
- ERCP – endoskopická retrográdní cholangiopankreatikografie
- laparoskopie
- vyšetření celého zažívacího traktu pomocí endoskopické kapsle



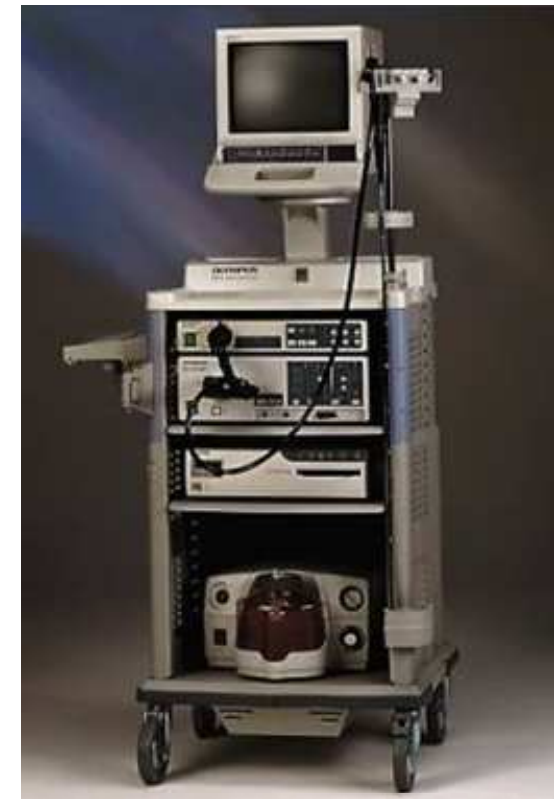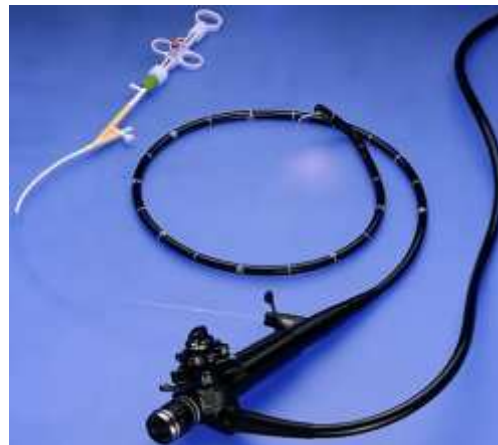Ezofagoskopie

– vyšetření hltanu



Gastroduodenoskopie

- vyšetření žaludku a duodena pomocí flexibilního endoskopu
- <http://www.ceskatelevize.cz/porady/10320915585-moje-medicina/211563230220012-gastroskopie/#noticka>



Gastroduodenoskopie

Před výkonem

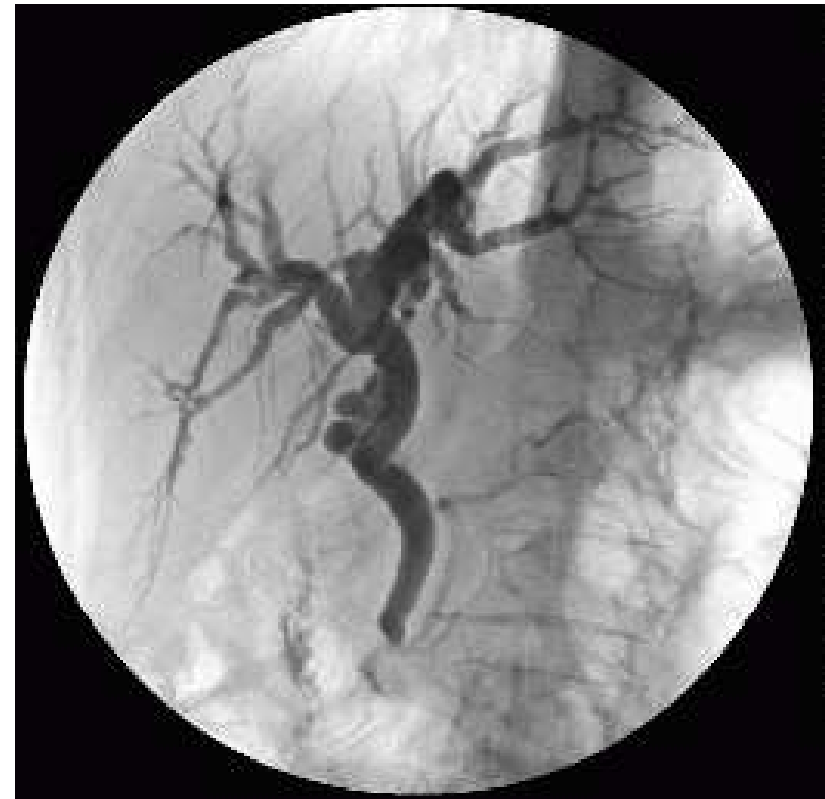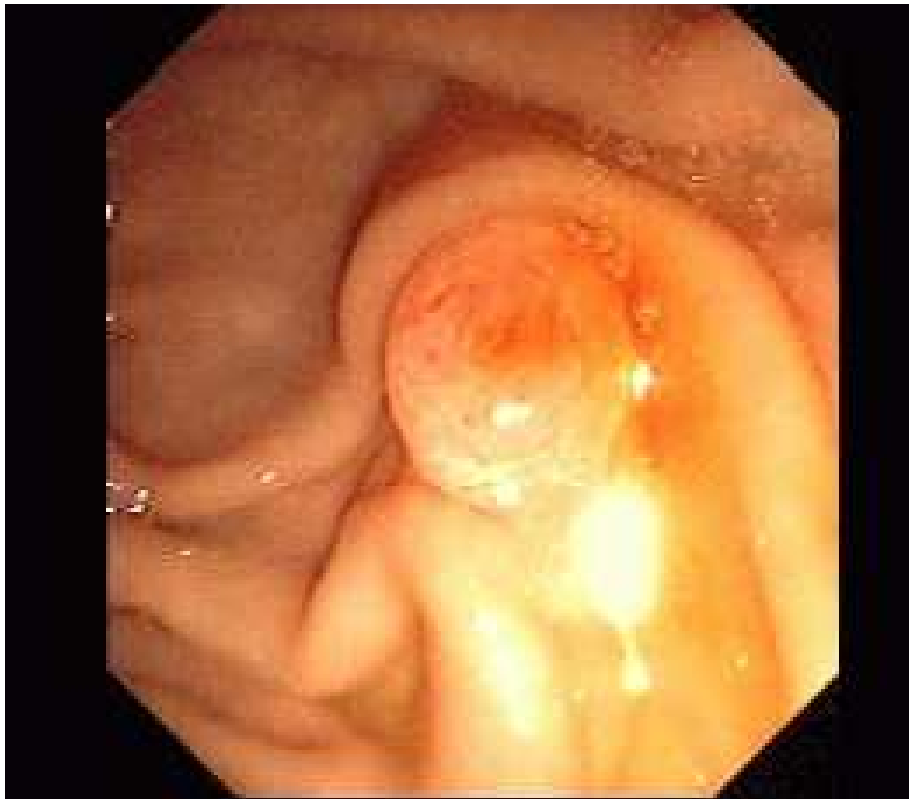- lačnění od 22. hod. předchozího dne
- na noc hypnotika, sedativa dle ordinace
- ráno nejíst, nepít, nekouřit
- vyjmout umělý chrup
- těsně před výkonem místní anestezie začátku GIT

Poloha nemocného – vleže na levém boku, DKK pokrčeny v kyčlích, hlava mírně zakloněná

Po výkonu

- cave strava a tekutiny 1-2 hod. po výkonu (riziko aspirace)
- sledování celkového stavu
- sledování příznaků dysfágie

ERCP – endoskopická retrográdní cholangiopankreatikografie

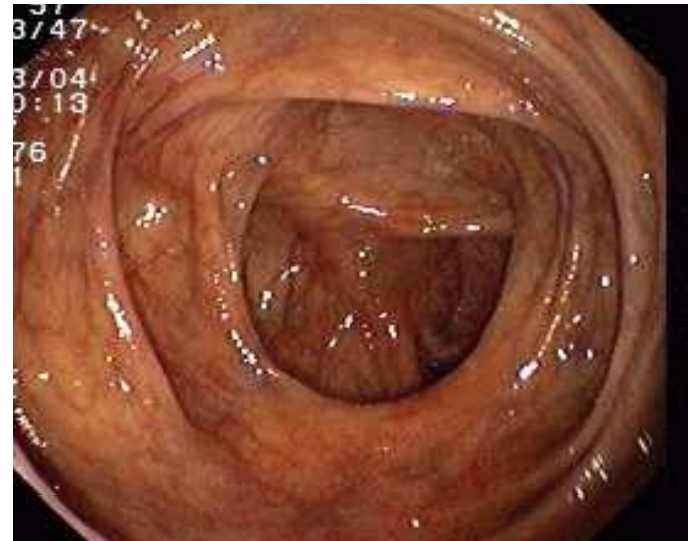


ERCP – endoskopická retrográdní cholangiopankreatikografie

- při ERCP vyšetření se používá endoskop – lateroskop a RTG přístroj
- endoskop se zavede ústy do oblasti sestupu duodena, nalezneme ústí žlučových cest a ústí vývodu slinivky břišní (Vaterskou papilu), vývod se kanyluje a vstříkne kontrastní látka, kterou pomocí rentgenu detekujeme
- obraz je zpracováván počítačem a zobrazen na monitoru

Kolonoskopie

- vyšetření tlustého střeva
- <http://www.ceskatelevize.cz/porady/10320915585-moje-medicina/211563230220016-rektoskopie-a-kolonoskopie/>



Kolonoskopie

Před výkonem

- nutnost vyprázdnění rekta, esovitě kličky a colon descendens
- 5 dnů před vyšetřením vysadit potraviny s hrubými zbytky, hlavně zrnky a slupkami (rybíz, angrešt, hrozny, jahody, kiwi, meloun, rajčata + pečivo s hrubými zrny a mákem)
- v poledne před výkonem pouze tekutá či kašovitá strava
- večer jen čaj
- užívá-li pacient léky na ředění krve, vysadit je po dohodě s ošetřujícím lékařem týden před kolonoskopií

Kolonoskopie

Před výkonem

- v průběhu odpoledne popíjet Fortrans (4 sáčky) následujícím postupem: 1 sáček rozpustit v 1 litru vody, popíjet 60 minut po doušcích, celkem tedy 4 sáčky = 4 litry = 4 hodiny popíjet. Při potížích je možno po druhém a třetím litru udělat v popíjení 30 minut pauzu.
- vyprázdnění probíhá v následujících 1-2 hodinách po požití Fortransu, pak již nejíst, může se popíjet čiré nebo ochucené minerálky.



Kolonoskopie

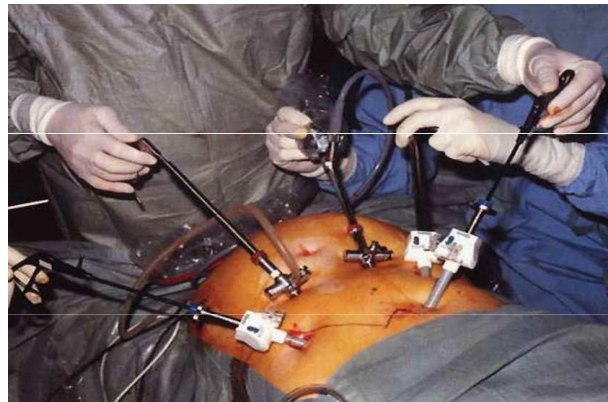
poloha nemocného – kolenoprsní nebo na boku s mírně pokrčenými DKK

po výkonu

- sledování krvácení z konečnicku
- monitoring fyziologických funkcí

Laparoskopie

- vyšetření dutiny břišní a malé pánve, jater, žlučníku a pobřišnice laparoskopem
- laparoskop se zavádí malou incizí v pravé polovině břicha do dutiny pobřišnicové
- http://portal.med.muni.cz/player_ext.php?lid=31&link=kyla_lapar_480.flv



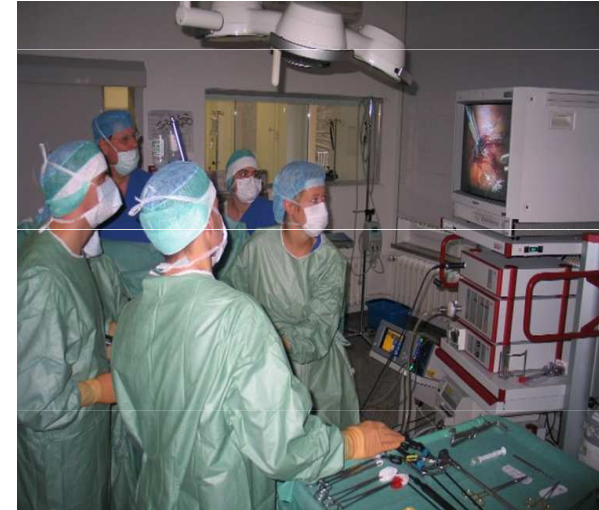Laparoskopická chirurgie

– výhody

- malá traumatizace výkonem,
- méně bolestí,
- nevelká operační rána,
- krátce trvající pooperační atonie žaludku a střev

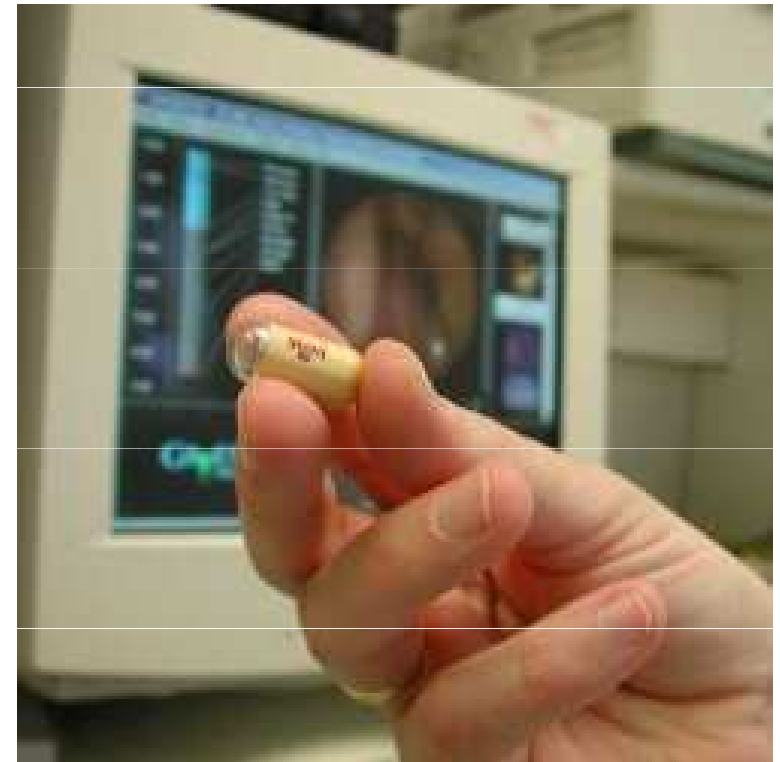

– indikace

- apendektomie, cholecystektomie, operace kýl, ...



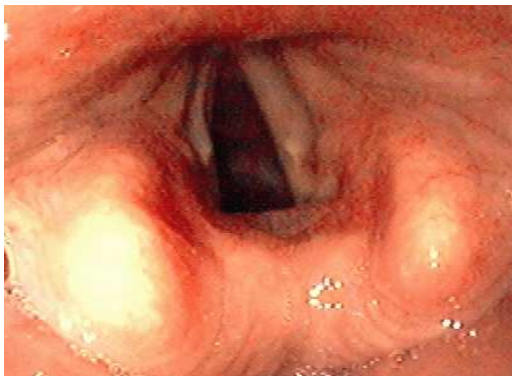
Vyšetření GIT pomocí endoskopické kapsle

- neinvazivní a bezbolestná metoda vyšetření tlustého střeva pomocí endoskopické kapsle
- ta se polyká a poté se pohybuje v tenkém a později v tlustém střevě
- kapsle má v sobě umístěnu mikrokameru na obou koncích

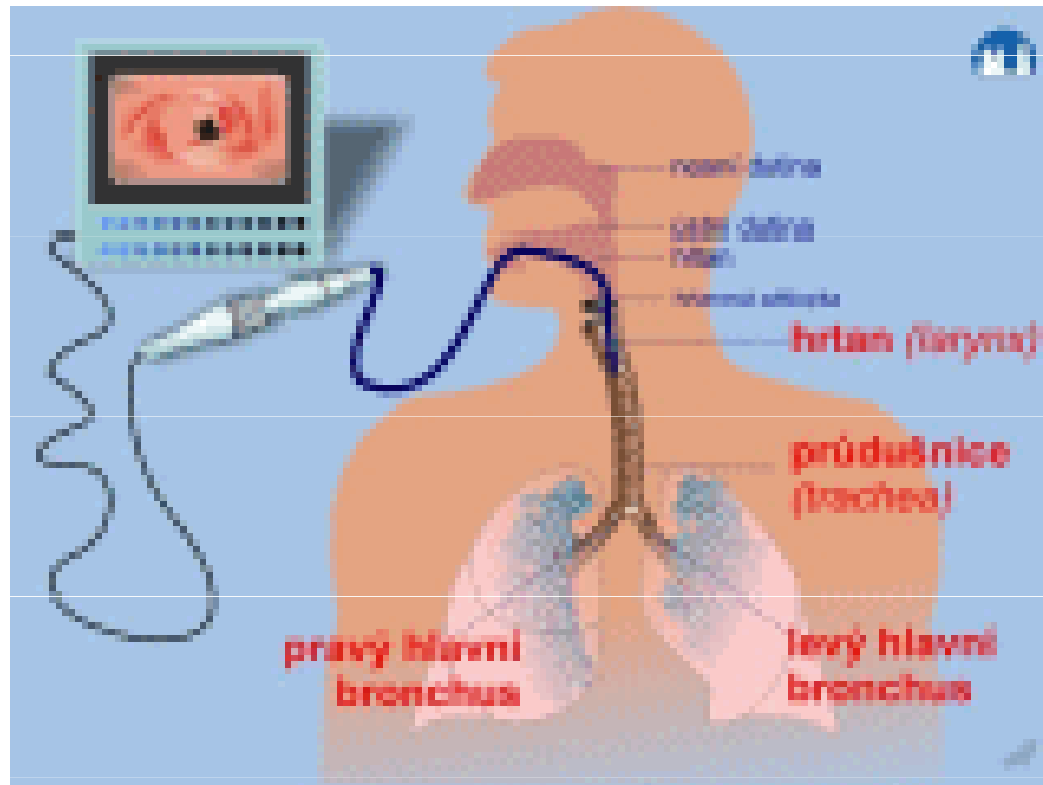


Endoskopie v plicním lékařství

– laryngoskopie



- bronchoskopie
- thorakoskopie
- mediastinoskopie



Bronchoskopie

- indikace
 - odběr materiálu na histologii, cytologii, bakteriologii
 - odsátí krve, zvratků, sputa
 - stavění krvácení
 - vynětí aspirovaného tělesa
 - aplikace léků
 - odstranění nezhoubných nádorů



- <http://www.ceskatelevize.cz/porady/10320915585-moje-medicina/211563230220019-bronchoskopie/>

Bronchoskopie

Před výkonem

- na noc sedativa a antitusika dle potřeby
- lačnění před výkonem dle zvyku pracoviště
- vyjmout zubní náhradu

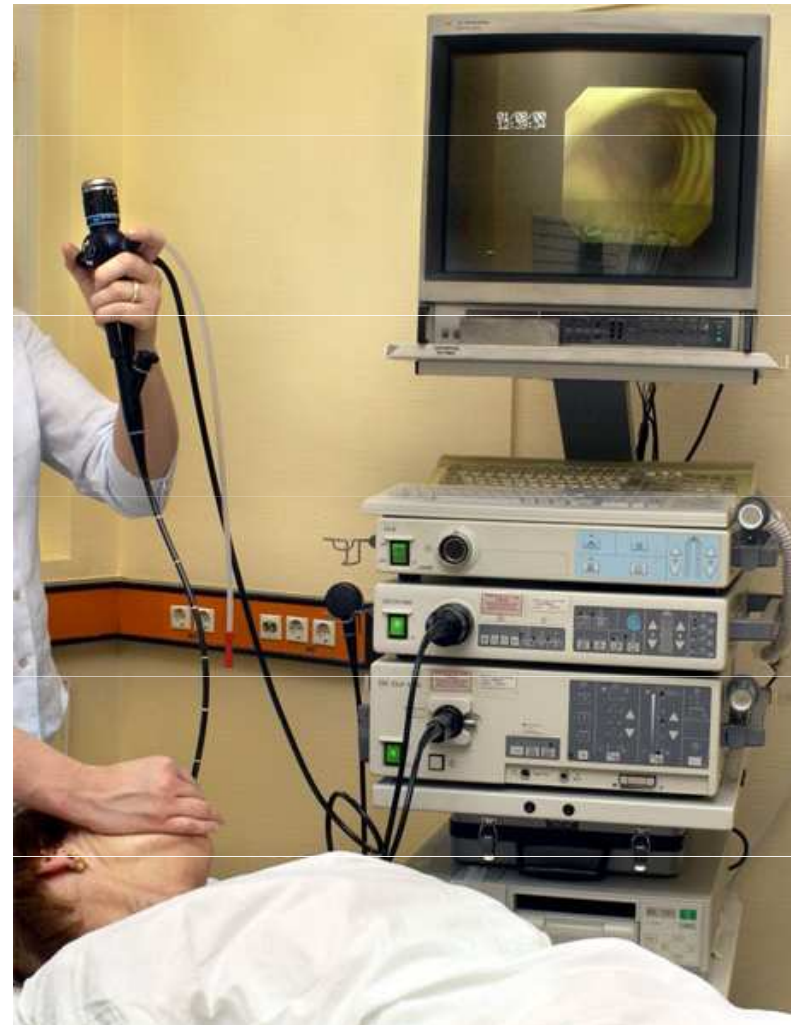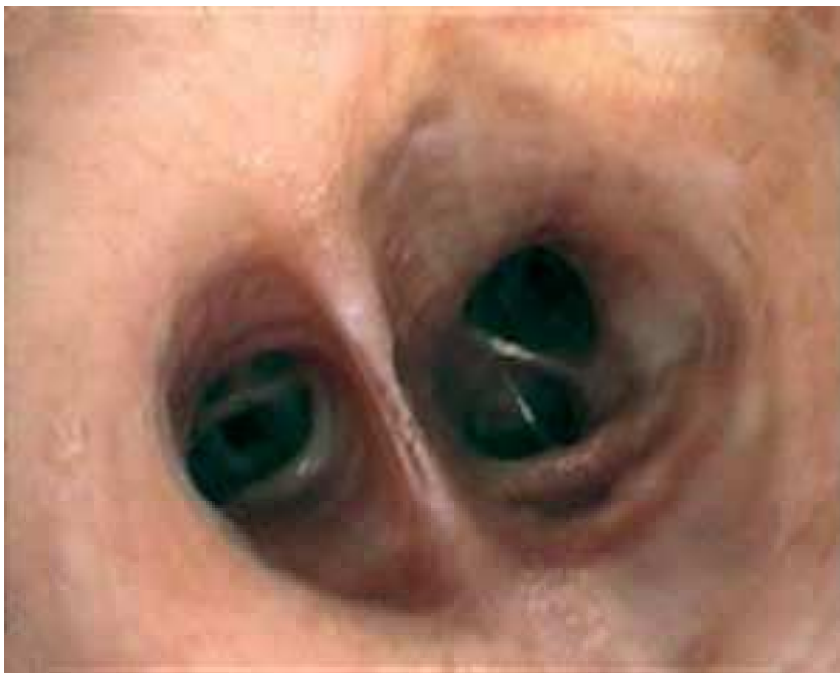Po výkonu

- cave nic per os 2-4 hod.
- sledování celkového stavu nemocného
- monitoring vitálních funkcí
- sledování barvy sputa

poloha nemocného – na zádech, hlava v mírném záklonu (podepřena speciální opěrkou stolu)

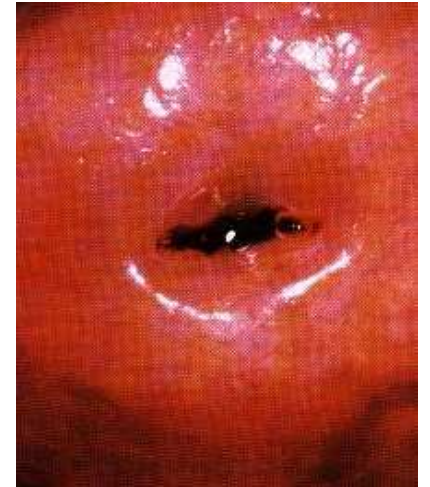Bronchoskopie

- bifurkace trachey



Endoskopie v gynekologii

- **kolposkopie** – vyšetření děložního čípku s cílem odhalit změny na sliznici děložního čípku, případně v pochvě nebo na zevních rodidlech
- je nedílnou součástí preventivních gynekologických prohlídek
- poloha gynekologická
- příprava před výkonem ani péče po výkonu není nutná

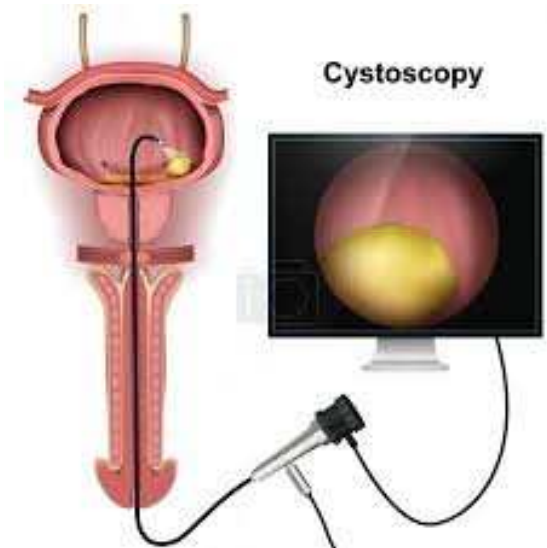


Endoskopie v urologii

- **cystoskopie** – vyšetření močového měchýře
- příprava:
 - normálně jíst, pít a užívat léky, těsně před vyšetřením se vymočí, vyš. trvá asi 15 minut
 - poloha gynekologická, znecitlivující gel (upozornit na chladivý pocit)
 - po zavedení tubusu se močový měchýř naplní sterilní tekutinou, aby se dobře rozvinul a mohl být prohlédnut – pomocí optiky prohlíží stěny močového měchýře, odebrat vzorek tkáně)

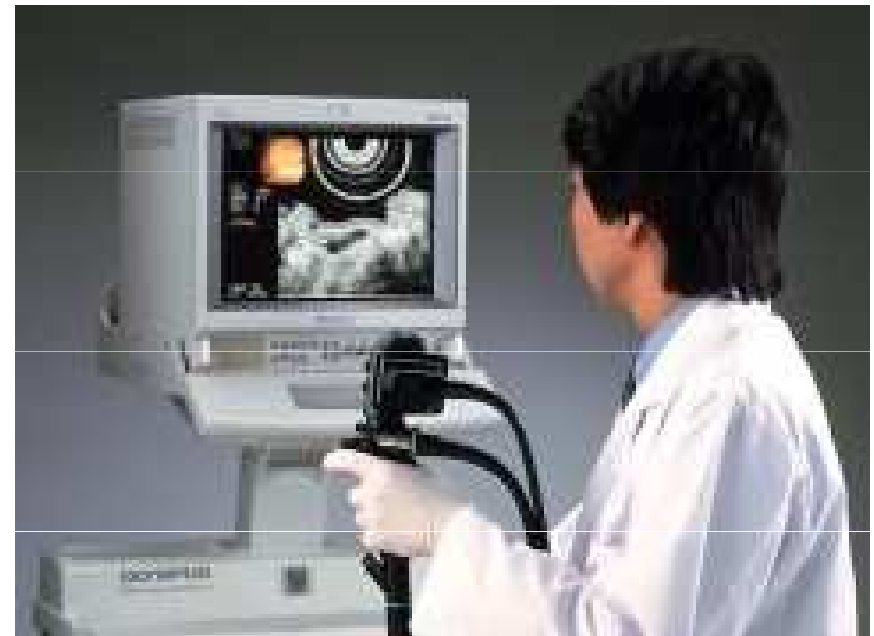Cystoskopie

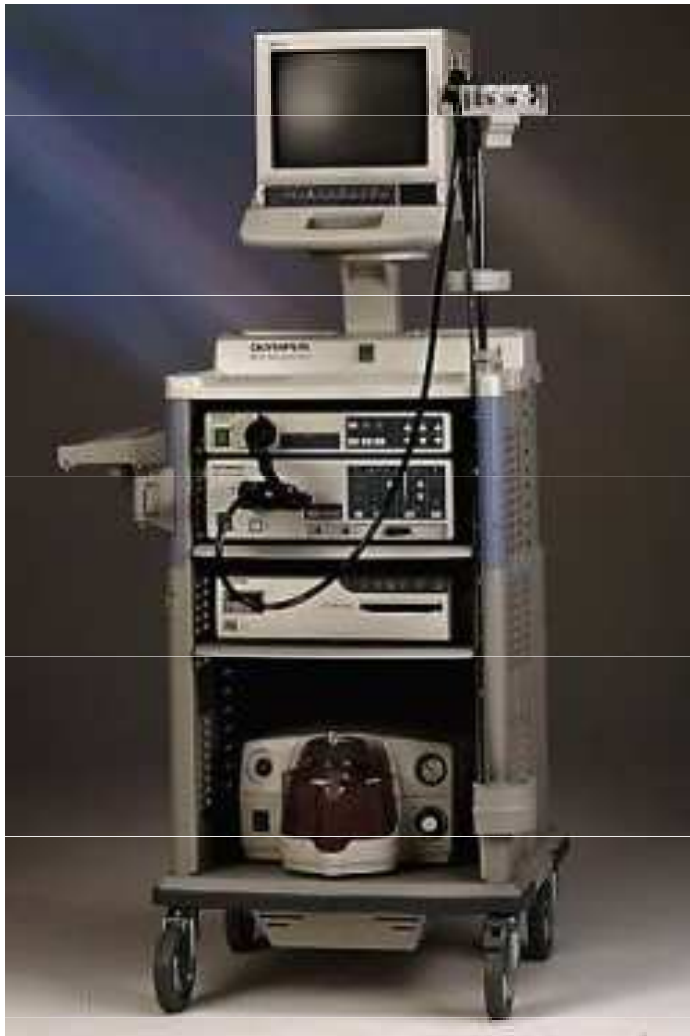
- po ukončení cystoskopie je převážná část tekutiny z močového měchýře vypuštěna, event. zbytek pacient(ka) vymočí do WC
- může mít při močení pocit pálení či řezání, tyto potíže spontánně vymizí během 1-2 dnů
- pokud potíže neustanou nebo se po vyšetření objeví zimnice, třesavka nebo zvýšená teplota, je třeba zvýšit příjem tekutin a omezit fyzickou aktivitu



Endoskopická ultrasonografie

- metoda, kterou lze zobrazit trávicí trakt pomocí malé ultrazvukové sondy umístěné na konci endoskopického přístroje
- vyšetření výrazně zpřesňuje diagnostiku jícnu, žaludku, slinivky břišní, žlučových cest a měkkých tkání a cévního systému podjaterní krajiny





Zdroje

- Beharková, Natália a Dana Soldánová. Základy ošetrovatelských postupů a intervencí. 2. vyd. Elportál Brno, Masarykova univerzita 2019. <https://is.muni.cz/elportal/?id=1496062>
- Pokorná, A., Komínková, A.: Ošetrovatelské postupy založené na důkazech. 2. díl. Brno, Masarykova univerzita 2014.

M A S A R Y K O V A
U N I V E R Z I T A