

# Sestup pánevních orgánů

**BPZG0121 Ošetřovatelská péče v gynekologii**

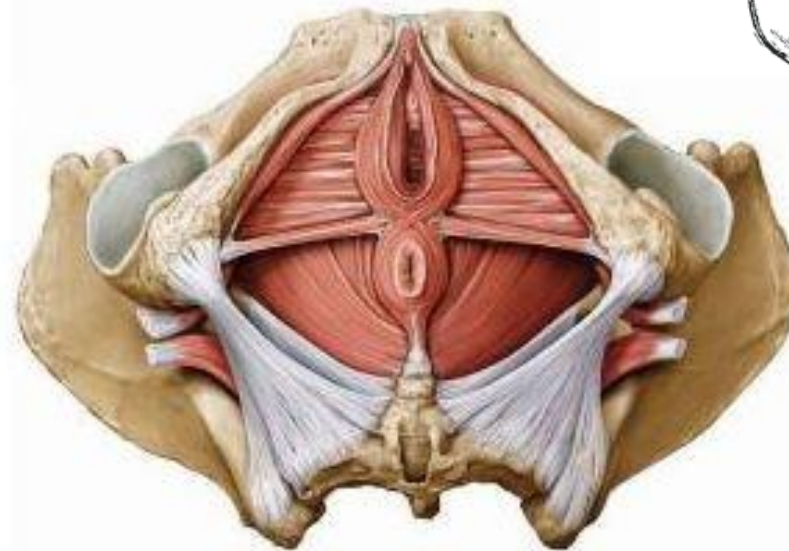
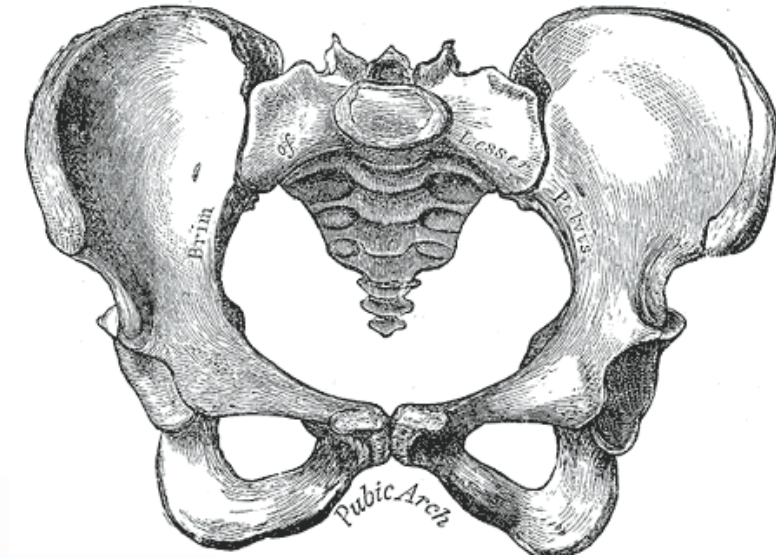
# Anatomie pánve

## Kostěná pánev

- os coxae (os ilium, os ischi, os pubis)
- os sacrum
- os coccygis

## Svalové pánevní dno

- diaphragma pelvis (prox.)
- diaphragma urogenitale (dist.)



# Diaphragma pelvis

## Pars pubica

- mediálně - od symfýzy k os coccygis

## Pars iliaca (párová)

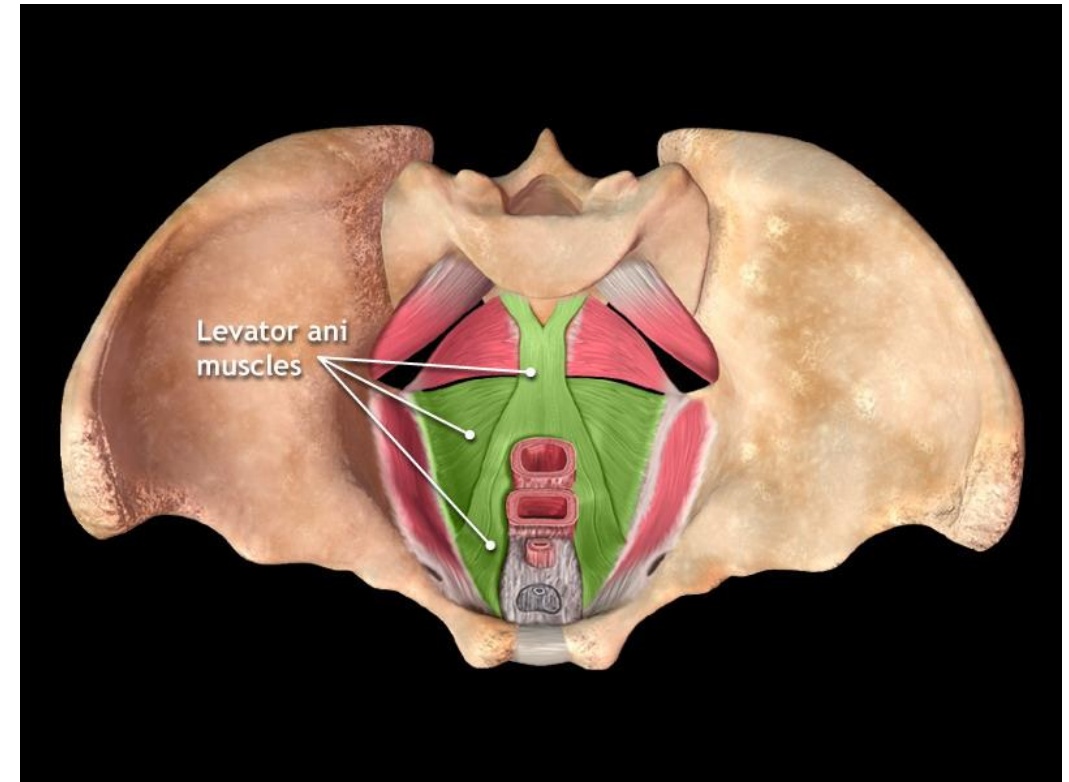
- laterálněji - od fascie MOI k os sacrum

## M. coccygeus + lig. Sacrospinosum

- od spina ischiadica k os sacrum

**Funkce:** podíl na závěsu pánevních orgánů, vylučování vlivu

intra-abdominálního tlaku na orgány pánve uzávěrem pánevního východu



# Diaphragma urogenitale

perineální membrána, diaphragma perineale, m. transv. perinei prof.

Uložena **pod** diaphragma pelvis - od symfýzy ke kostrči

**Párová ligg. pubourethralia (ant.)**

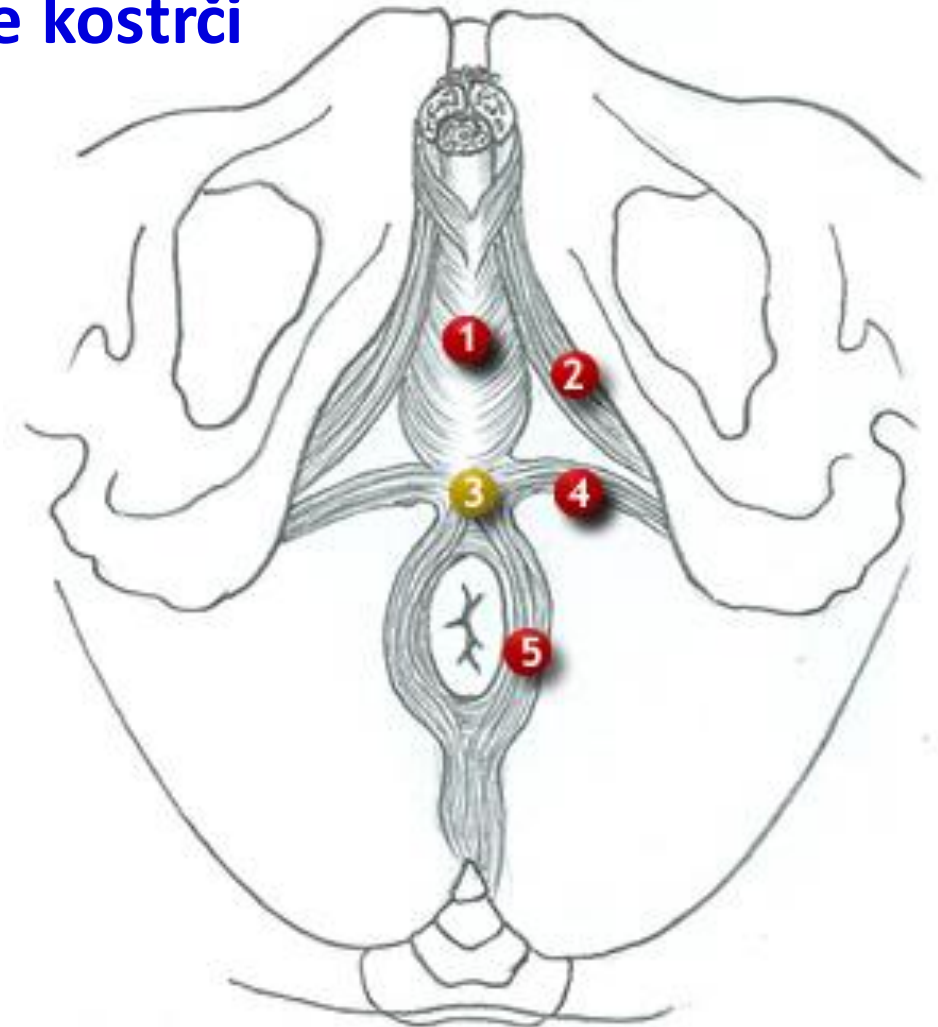
- fixace uretry ke stydce kosti

**M. compressor urethrae (lat.)**

- dříve m. transversus perinei profundus  
- příčně pruhovaný sval

**Centrum tendineum perinei (post.)**

1. m. bulbospongiosus (bulbocavernosus)
2. m. ischiocavernosus
4. m. transversus perinei superficialis
5. m. sphincter ani externus



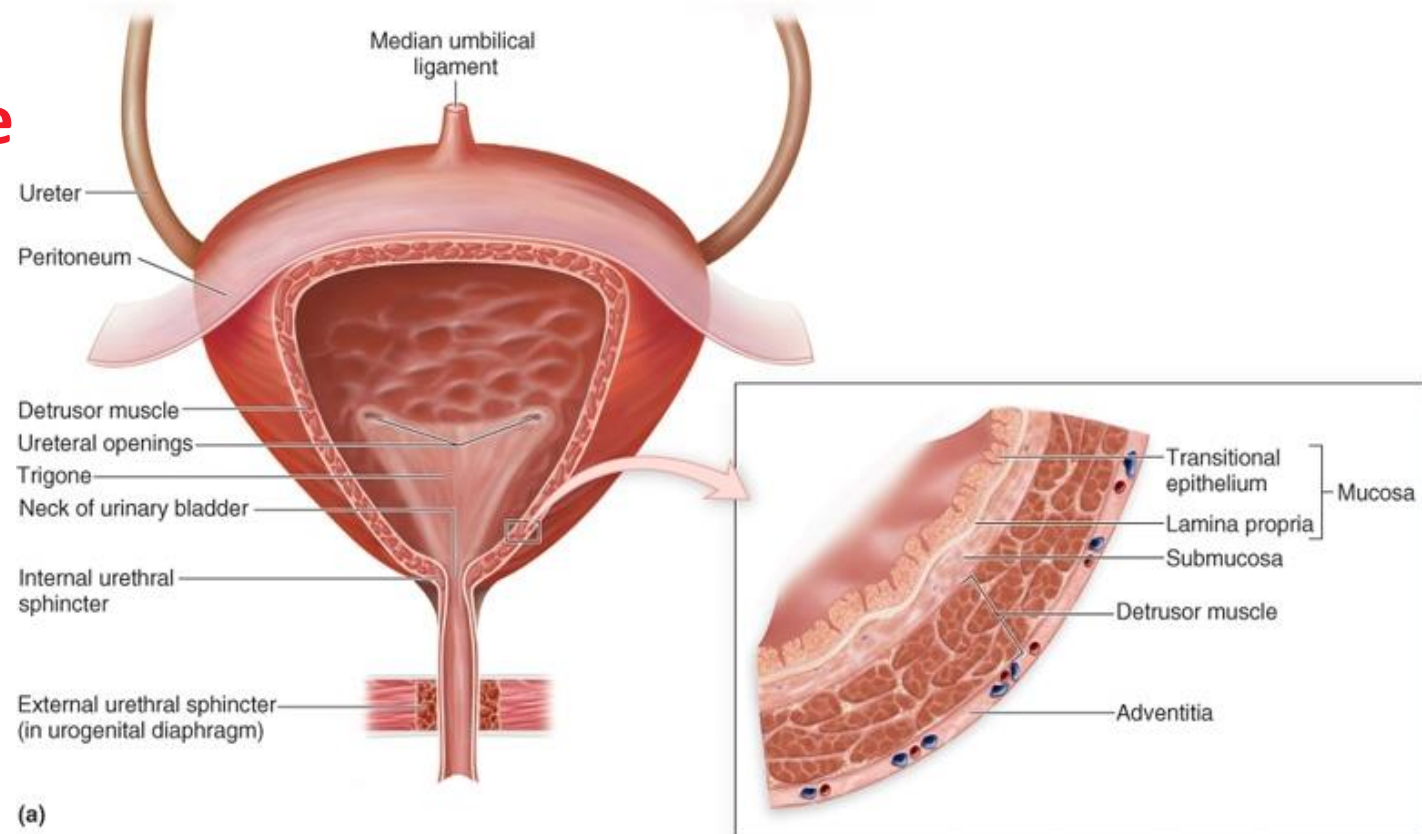
# Močový měchýř

- **Funkce** – shromažďování a vypuzování moči
- **Stěna** – sliznice s přechodným epitelem a hladká svalovina
- **Svalová vlákna**

**m. detrusor vesicae urinariae**

zevní: zado-přední smyčka

vnitřní: předo-zadní smyčka



# Močová trubice, urethra

- Dutý orgán, délka 30-50 mm, tloušťka 6 mm
- Epitel – přechodný, vrstevnatý dlaždicový
- Hladká svalovina

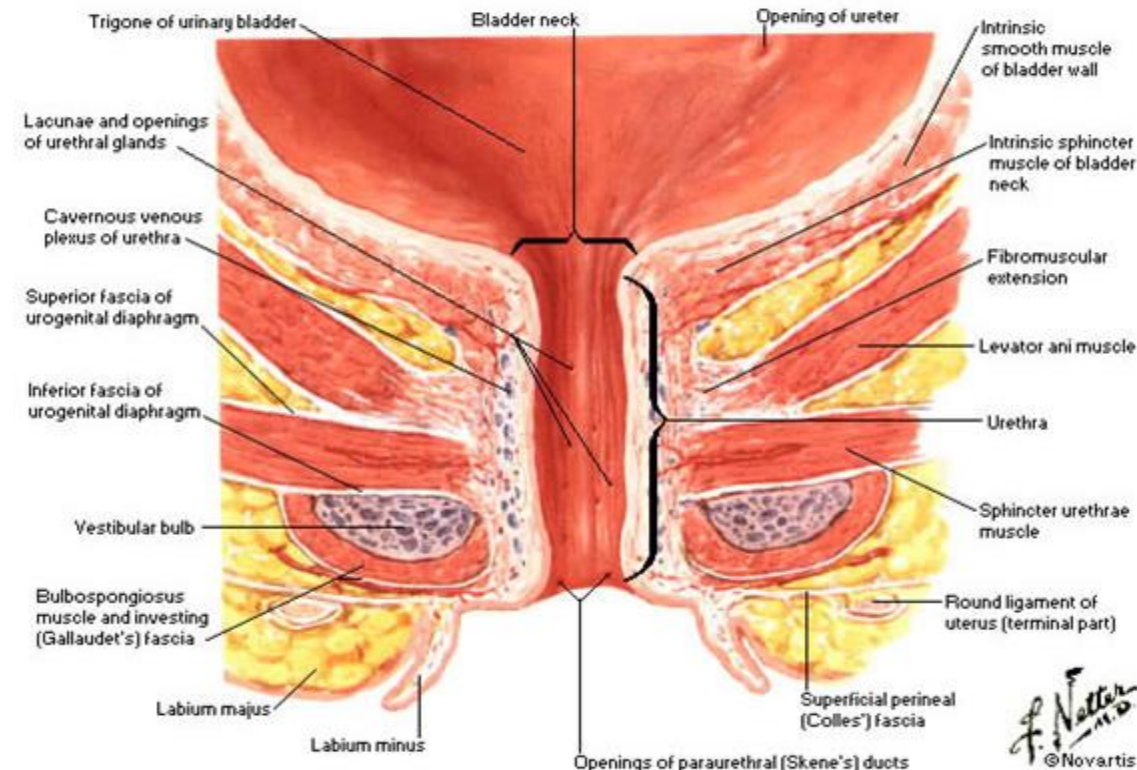
**m. sphincter urethrae internus (MSUI)**

- parasympaticus

- Příčně pruhovaná svalovina

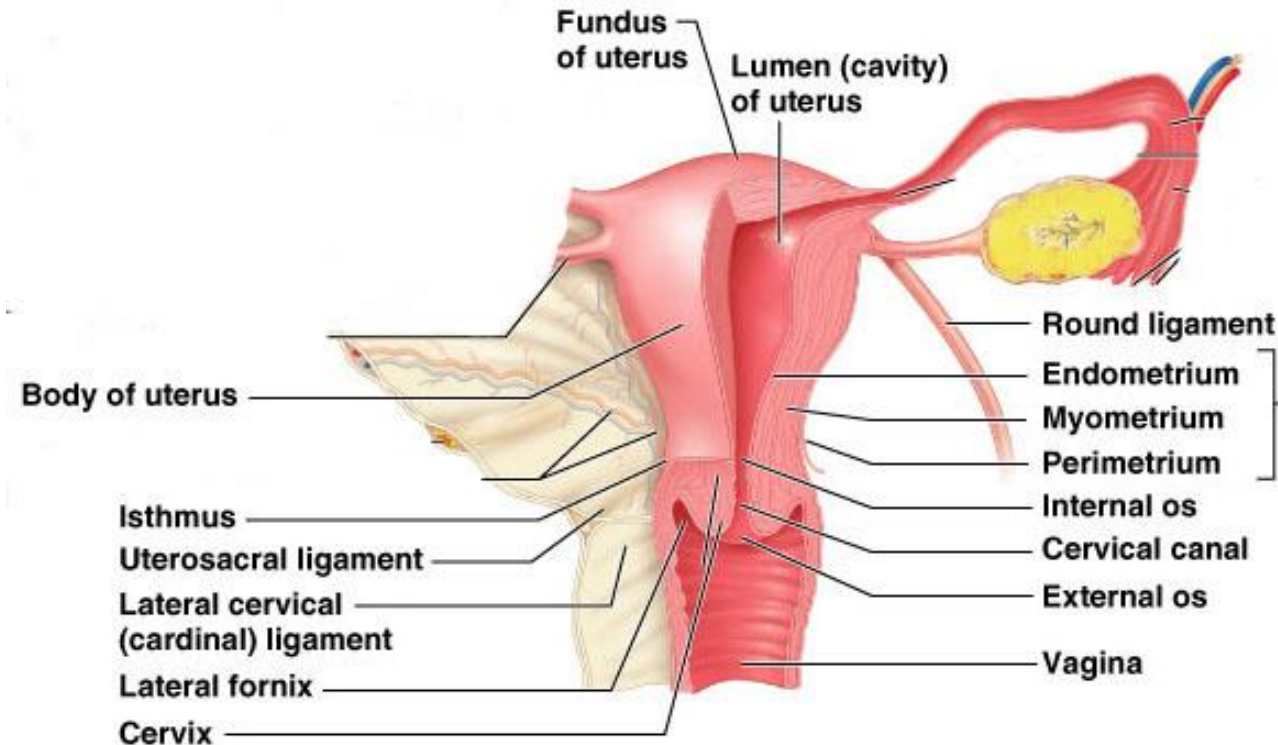
**m. sphincter urethrae externus (MSUE)**

- n. pudendus, volní kontrakce



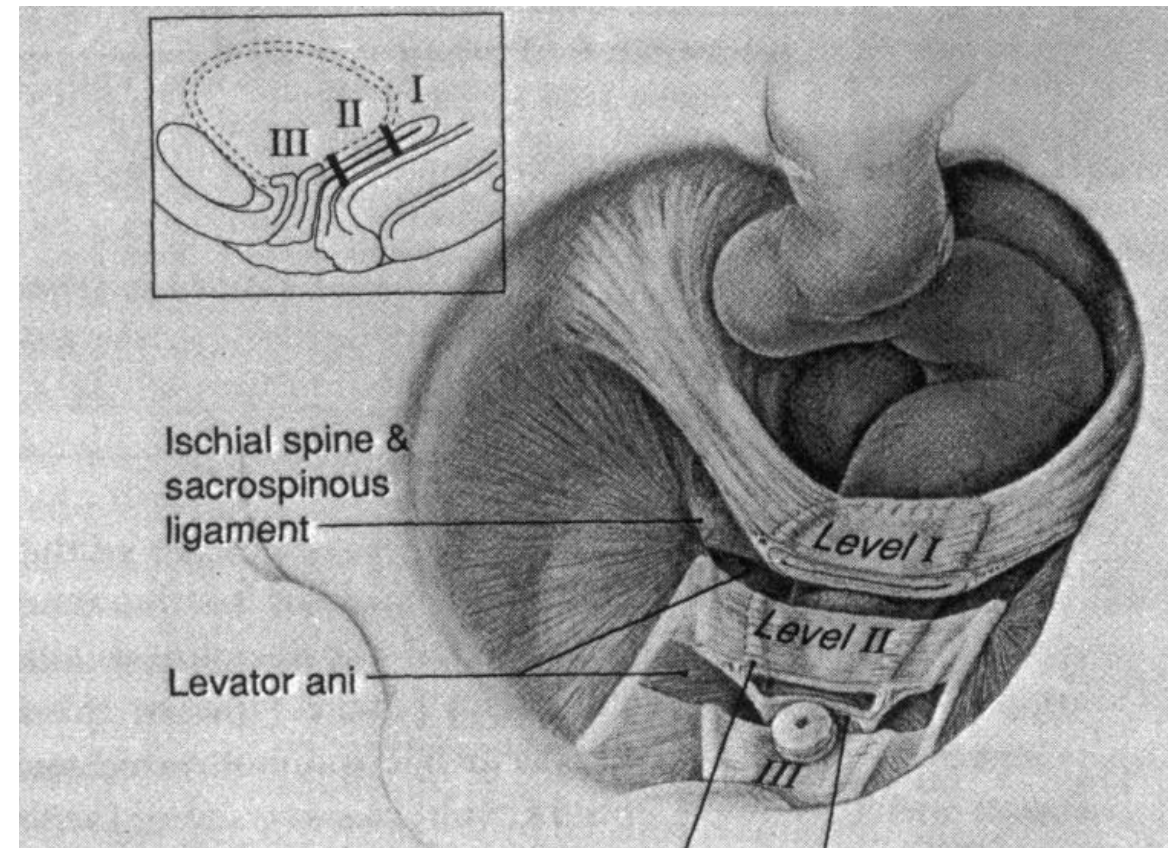
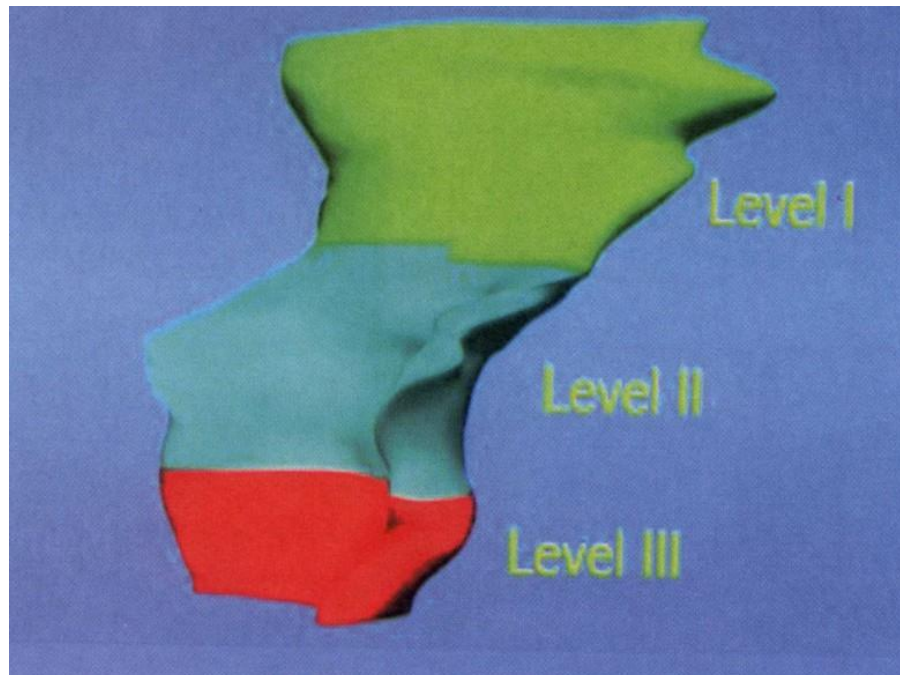
# Děloha, uterus, metra

- Hruškovitý tvar 7x5x3 cm  
corpus, isthmus, cervix
- **Děložní stěna**  
peri-metrium  
myo-metrium  
endo-metrium
- **Závěs v pánvi**
  - široké vazy (ligg. lata)
    - lig. infundibulopelvicum (suspensorium ovarii)
    - lig. transversum cervicis (cardinale, parametrium)
  - oblé vazy (ligg. teres uteri, ligg. rotunda, chorda uteroinguinalis)
  - ligg. ovarii propria (chorda uteroovarica)
  - křížo-děložní vazy (ligg. sacrouterina)



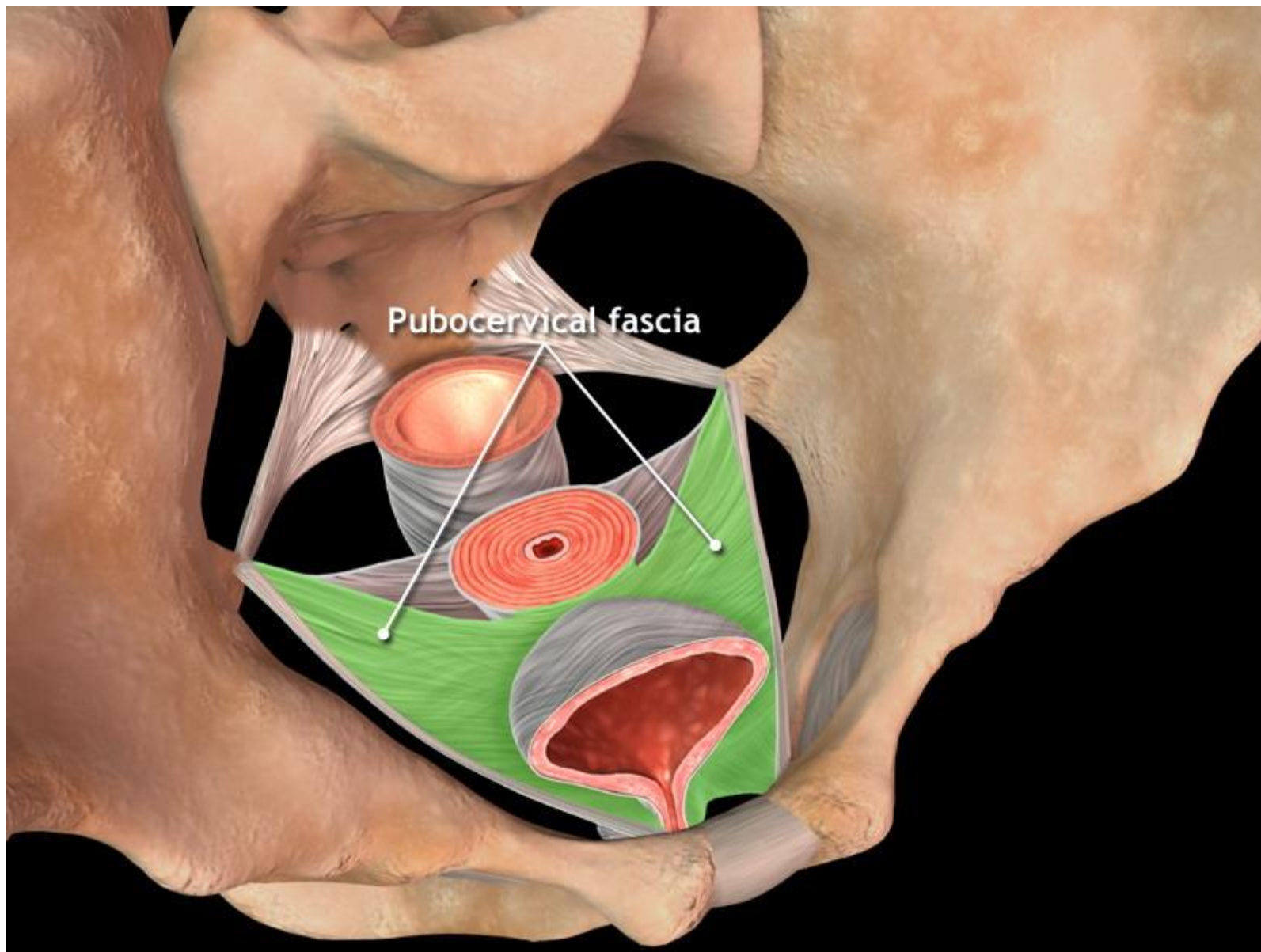
# Pochva, vagina, kolpos

- Dutý orgán - epitel, hladká svalovina
- Fixace v pánvi rozdělena na **tři etáže (angl. levels)** - DeLancey, 1999
  - první etáž (horní)
  - druhá, třetí (dolní)

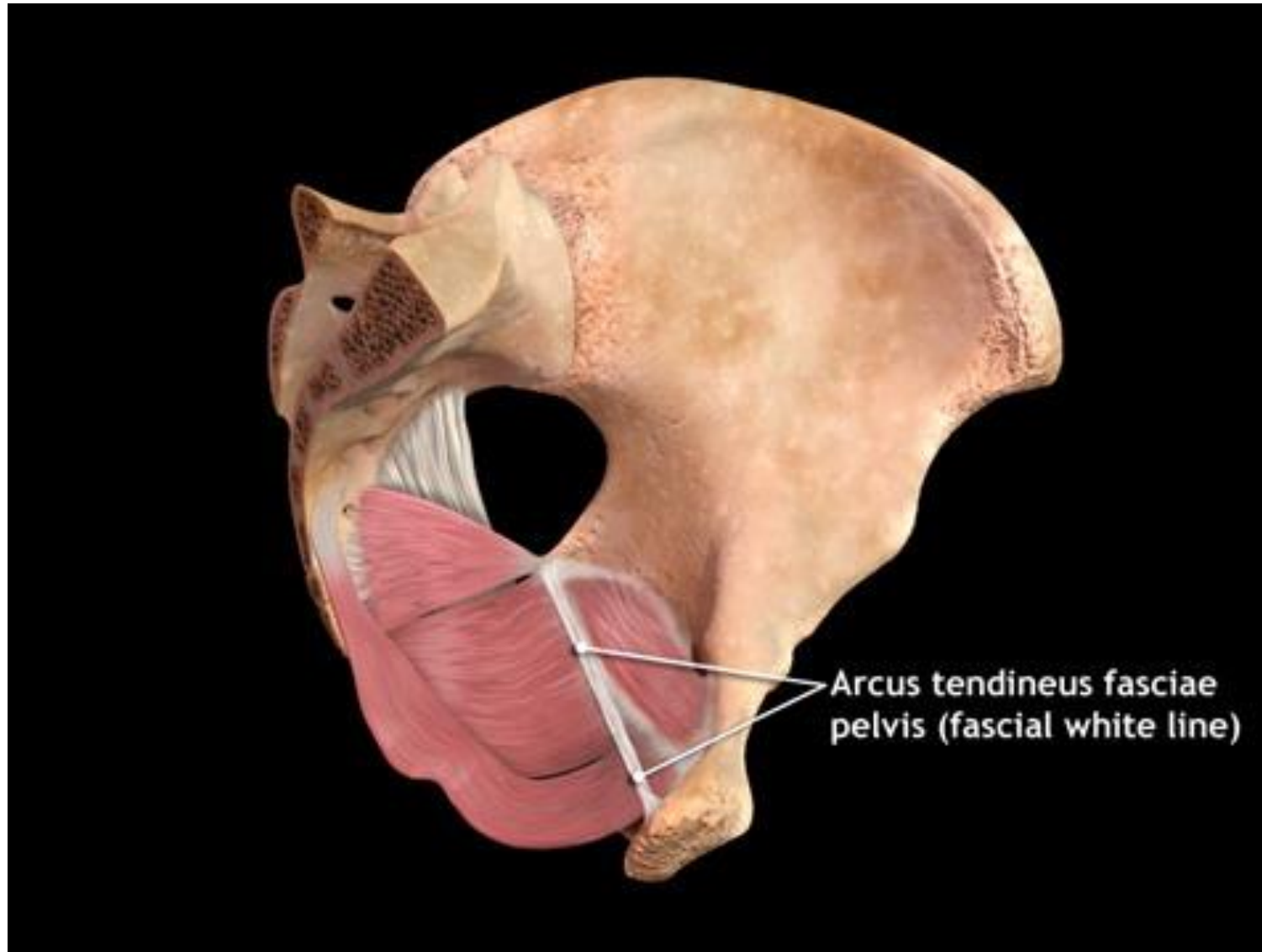




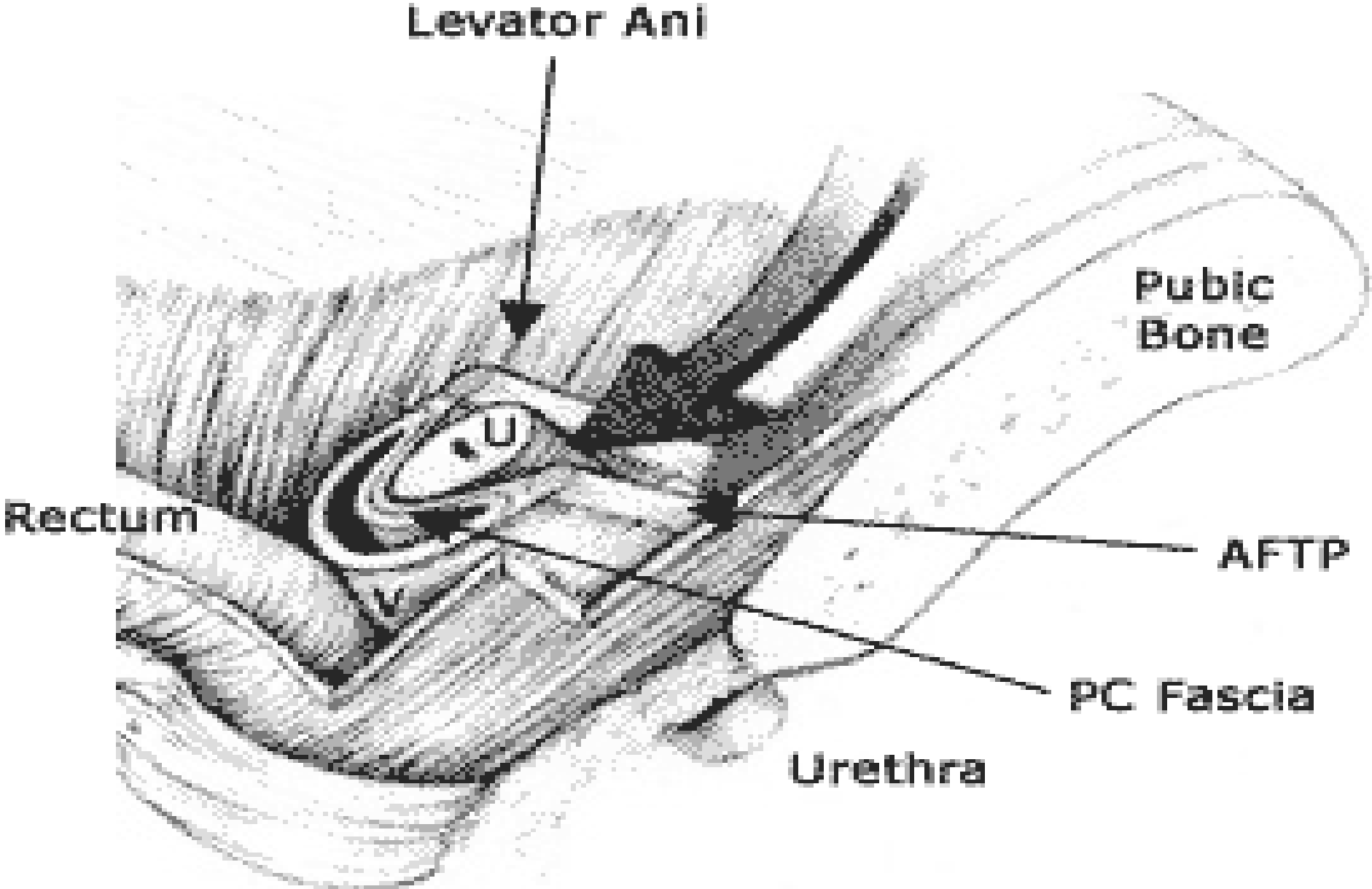
# Parakolpia (pubocervikální fascie)



# Arcus tendineus fasciae pelvis (ATFP)



# Podpora uretry - tzv. hamaka



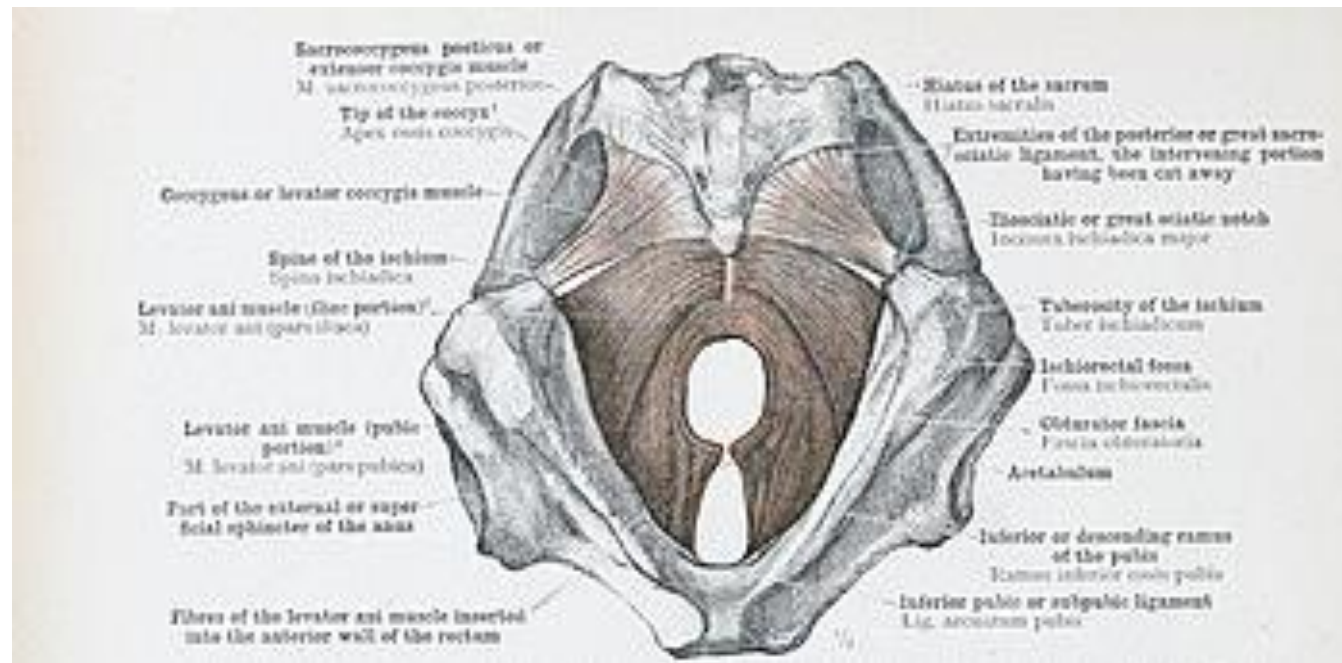
## Epidemiologie

- **Prevalence v populaci 31,0 - 46,0 %**  
Samuelsson et al. 1999, Hendrix et al. 2002, Scherf et al. 2002
- **Často současně inkontinence**  
**50 % má sestup přední stěny (cysto-uretrocéle)**

## Definice

**Porucha statiky pánevního dna**  
orgán malé pánve pronikne  
rozšířeným urogenitálním hiátem:

- **descensus** = sestup
- **prolapsus** = výhřez



**Tři oddíly hiatus urogenitalis**

- přední oddíl = sestup uretry a močového měchýře - **uretrokéla, cystokéla**
- střední = sestup dělohy / vrcholu pochvy
- zadní = sestup sigmatu / rekta - **enterokéla, rectokéla**

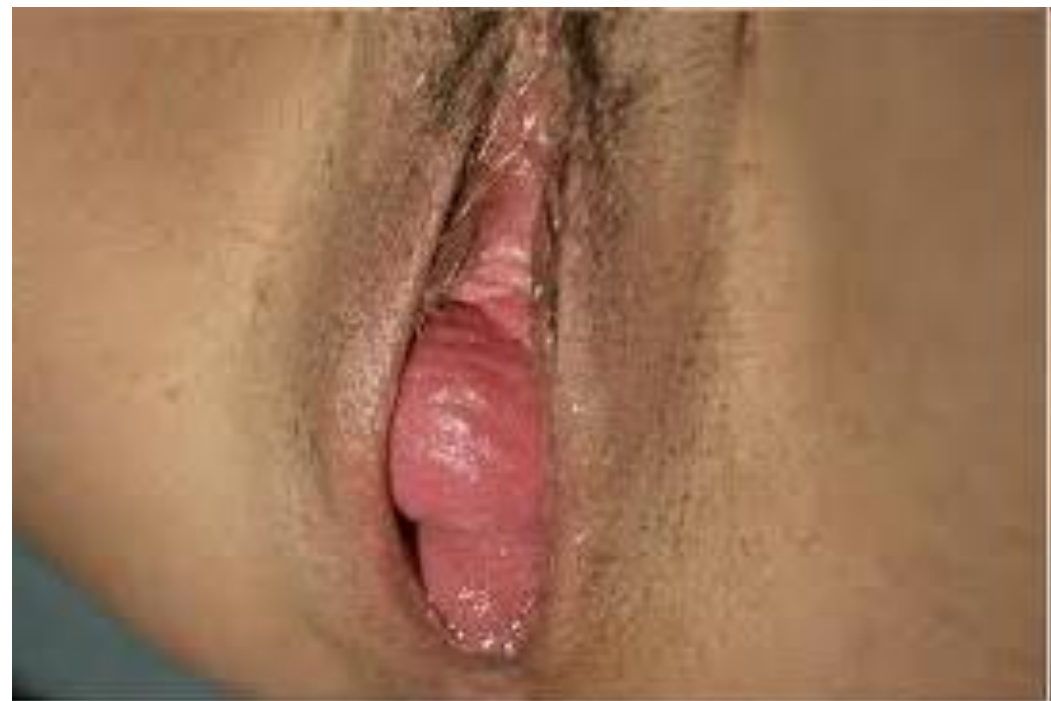## **Symptomy**

- **Tlaky, bolesti na hrázi**
- **Pocit výhřezu „vajíčka“**
- **Nutnost repozice**
- **Inkontinence - moči a stolice**
- **Jiné dysurické a defekační poruchy**
- **Sexuální dysfunkce**
- **Chronická pánevní bolest**
- **Kožní – slizniční projevy**
- **Změny psychiky**



## Diagnostika

- **Gynekologické vyšetření !**
  - aspexe, palpace
  - vyšetření per speculam, per rectum
- **Ultrazvuk**
  - paravaginální defekt, avulze
- **Magnetická rezonance (MRI)**
- **Urodynamické vyšetření**
- **Elektromyografie**



## Terapie - konzervativní 1

- **Rehabilitace** svalů pánevního dna  
( tzv. Kegelovy cviky)



- **Elektro-stimulace** svalů pánevního dna
  - profesionální stimulační systémy (Phyaction)
  - osobní stimulační pomůcky



- Léčba s využitím **laseru**, **radiofrekvenční** (mikrovlnná) léčba



## Terapie - konzervativní 2

- Vaginální pomůcky k „domácímu“ posílení svalů pánevního dna
  - vaginální konusy
  - novodobé „Venušiny kuličky“



- Mechanická podpora pánevních orgánů – pesaroterapie

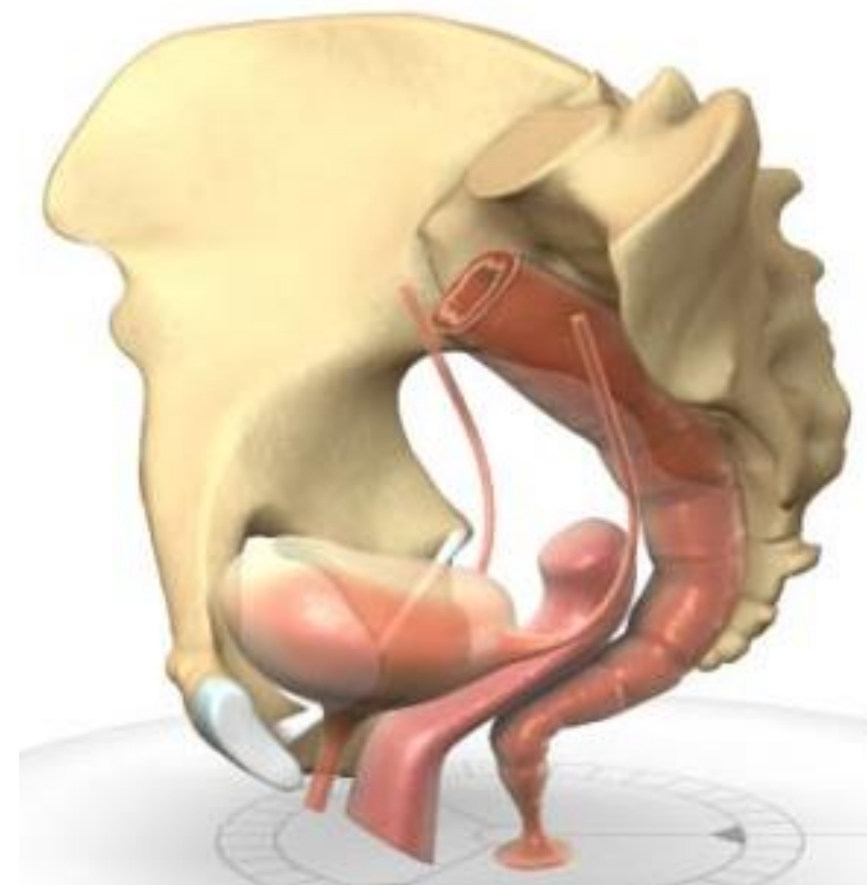
- Farmakoterapie ke zlepšení stavu pánevního dna - lokální aplikace estrogenů



## Terapie – chirurgická 1

### Klasické operační techniky

- Vaginální hysterectomie se závěsem pochvy
- Rekonstrukce pochvy - poševní „plastiky“
- Závěs pochvy (dělohy) **poševní cestou**
- Závěs pochvy (dělohy) **břišní cestou**
- **Uzávěr** pochvy kolpo-kleisis



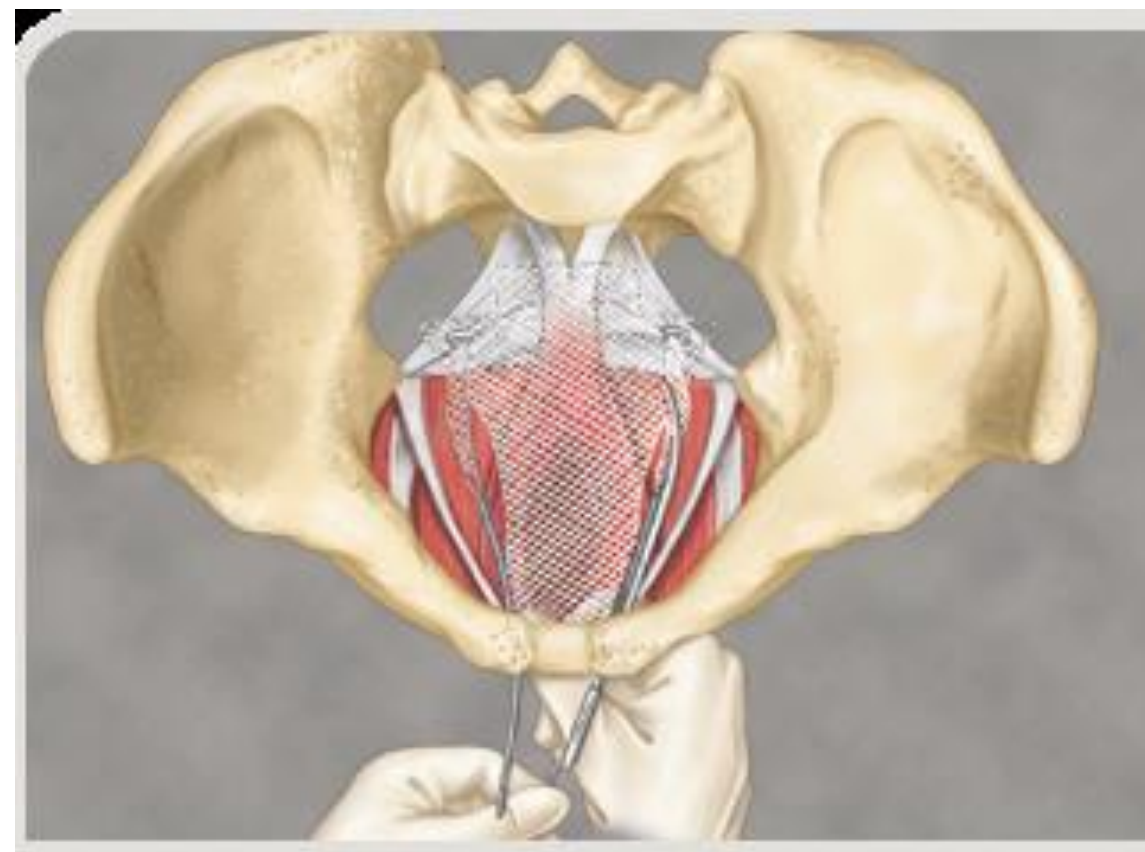
## Terapie – chirurgická 2

### Moderní chirurgické postupy

Využití implantátů neboli sítí (sítěk) z angl. „mesh

Náhrada „insuficientní“  
svalové a vazivové tkáně

- Cizorodý materiál – polypropylen
- Optimální velikost „oček“ sítě klasifikace dle Amida (class I.)
- Fixace k zavedeným pánevním strukturám



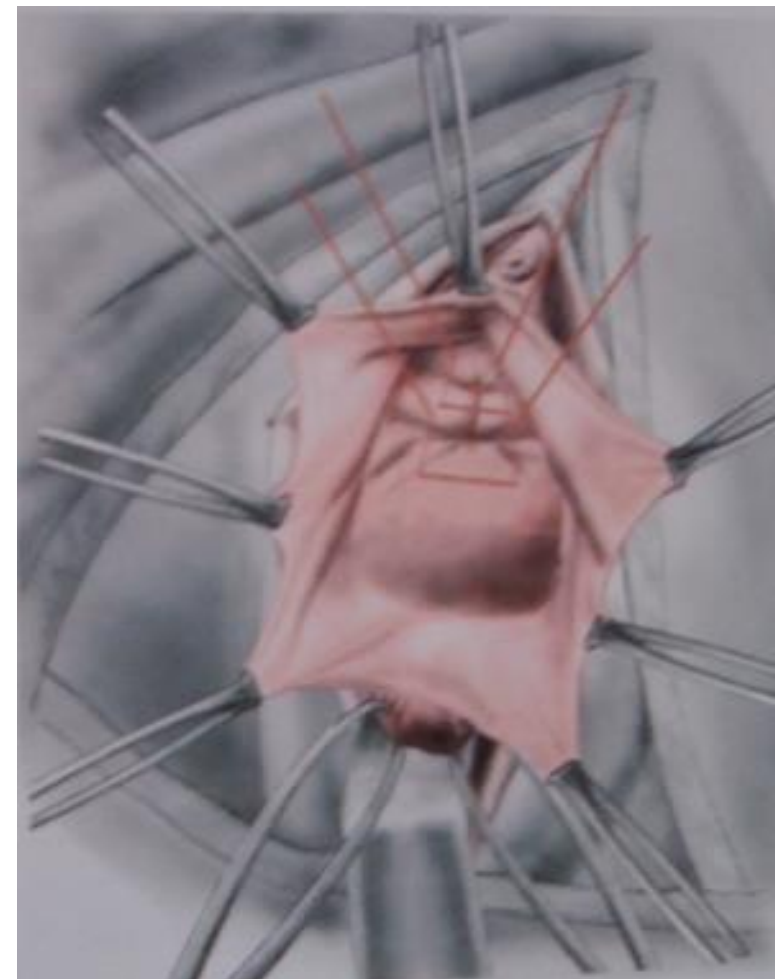## Poševní plastiky, závěs pahýlu

### Výhody

- Technicky jednodušší provedení
- Menší materiálové náklady
- Běžné instrumentárium
- Minimum operačních komplikací

### Nevýhody

- Inkontinence moči, urgencye
- Časná recidiva onemocnění



podpůrné U stehy pod uretru

## **Závěr**

**Sestup pánevních orgánů je podmíněn poruchou funkce pánevního dna.**

**Často postihuje ženy i v mladším věku, může být spojen s poruchou kontinence moči. Vyžaduje specifickou diagnostiku a léčbu.**