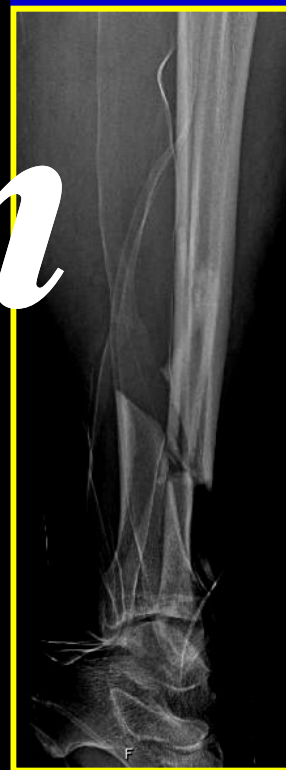
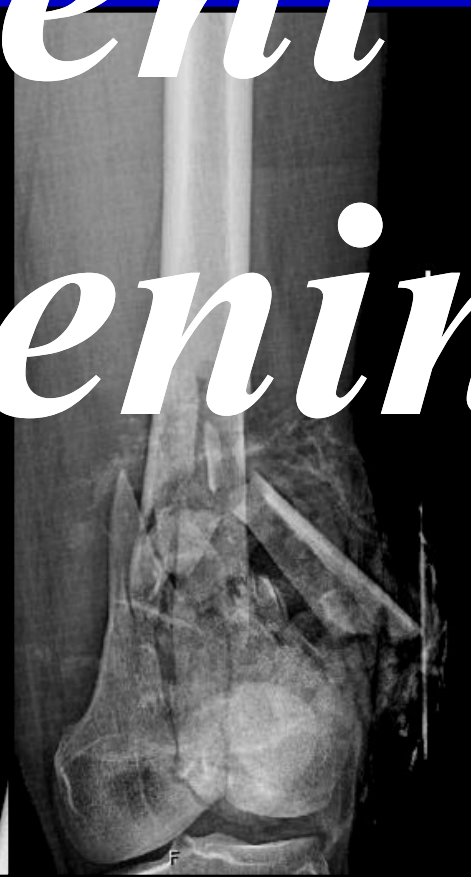
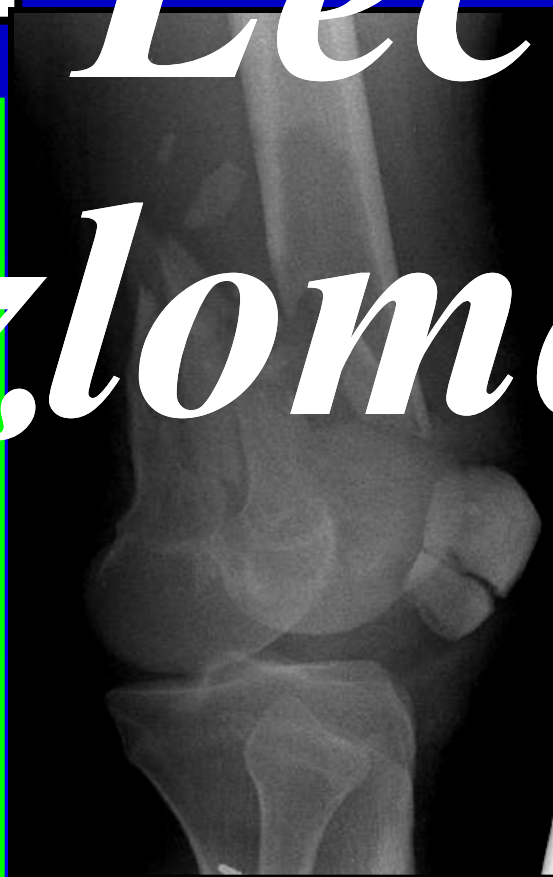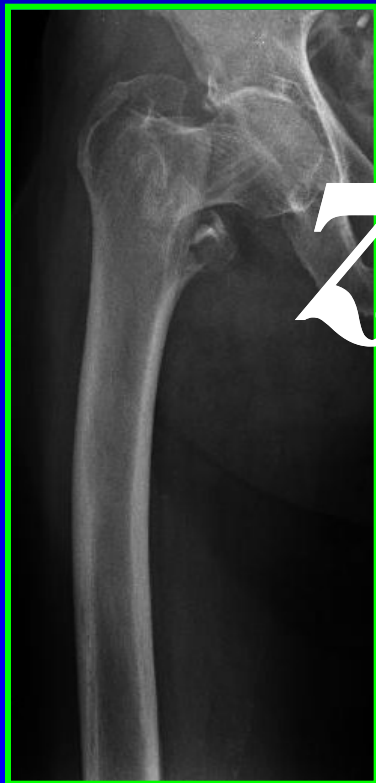Léčeni zlomenin



MUDr. Petr Nestrojil, CSc.

***Klinika úrazové chirurgie LF MU v Brně
FN Brno***

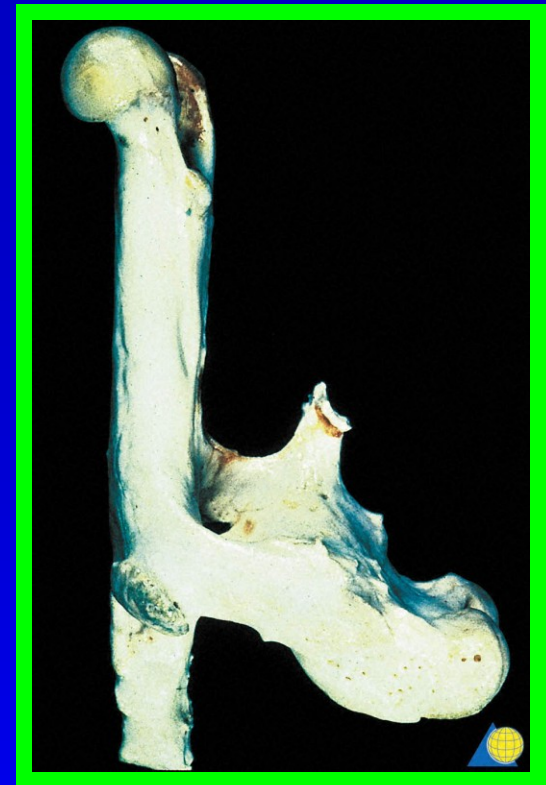Léčení zlomenin

☐ Konzervativní

- *repozice zlomeniny*
- *retence zlomeniny*
- ☐ *sádrová imobilizace*
- ☐ *funkční léčení - ortéza*

☐ operační

- ☐ *absolutně stabilní - kompresní osteosyntéza*
- ☐ *relativně stabilní*
 - *nitrodřeňová osteosynéza*
 - *zevní fixatér*
 - *LCP dlahy - dynamická dlahová osteosyntéza*



Hojení zlomenin

□ *primární : kompresní osteosyntéza*

- *přímé prorůstání osteoblastů*

□ *sekundární :*

konzervativní léčení, zevní fixace


• *periostální svalek*

- *primárně vazivový svalek*

- *sekundárně kalcifikace - kostěný svalek*

• *endostální svalek :*

nitrodřeňová osteosyntéza



Hojení zlomenin

sekundární :



Léčení zlomenin

■ *Absolutní indikace
k osteosyntéze - není*

○ *Indikace ke konzervativnímu léčení*

○ *Indikace k osteosyntéze*

■ *Absolutní indikace ke
konzervativnímu léčení - není*

Konzervativní léčení zlomenin

❖ *repozice zlomeniny*

❖ *retence zlomeniny*

■ *každá zlomenina se dá reponovat*

■ *ale, ne každá se dá retinovat !!!*

□ *sádrová imobilizace*

○ *kloub nad a kloub pod zlomeninou*

○ *zlomeninová nemoc*

▪ *postfixační rigidita kloubů*

▪ *Sudeckova neuroosteodystrofie*

Konzervativní léčení zlomenin

■ *sádrová imobilizace na DKK*

💣 *vysoké riziko tromboembolie !!!!!*

💣 *rizikové faktory :*

❑ *varixy*

❑ *obezita*

❑ *antikoncepce*

❑ *omezená mobilita*

💧 *prevence TEN*

- *Clexane 5.000 U s.c.*

- *Fragmin 5.000 – 10.000 U s.c.*

💧 *-1 - 2x denně podle rizika a hmotnosti pacienta*

Léčení zlomenin

- ❖ *celkový stav poraněného*
- ❖ *závažnost poranění*
- ❖ *typ zlomeniny*
- ❖ *druh zlomeniny*
 - zavřené*
 - otevřené*

Léčení zlomenin

❖ *celkový stav poraněného*

□ *přidružené choroby :*

○ *ICHS chron., IM*

○ *hypertenze*

○ *diabetes mellitus*

○ *CMP*

❖ *V době přijetí je poraněný
v nejlepším celkovém stavu*

Léčení zlomenin

❖ *závažnost poranění*

○ *monotrauma*

○ *mnohočetné úporanění*

○ *sdružené poranění*

○ *polytrauma*

Závažnost poranění

❖ monotrauma

poranění jedné tělesné části, které přímo neohrožuje život poraněného

izolovaná zlomenina : femur, bérec, humerus, apod.

Závažnost poranění

❖ mnohočetné poranění

současné poranění dvou nebo více částí jednoho orgánového systému, které přímo neohrožuje život poraněného

- vícečetné zlomeniny : bérec + femur, bérec + humerus apod.*
- vícečetné poranění orgánů dutiny břišní nebo dutiny hrudní*

Závažnost poranění

❖ *sdružené poranění*

□ *poranění dvou nebo více orgánových systémů, které přímo neohrožuje život poraněného*

○ *kombinace poranění :*

hlava+břicho+končetiny,

břicho+hrudník+končetiny,

břicho+hrudník+pánev, apod.

Závažnost poranění

❖ polytrauma

poranění dvou nebo více orgánových systémů, když alespoň jedno z nich přímo ohrožuje život poraněného

kombinace poranění :

hlava + břicho + hrudník

hlava + hrudník + pánev

hrudník + břicho + končetiny, apod.

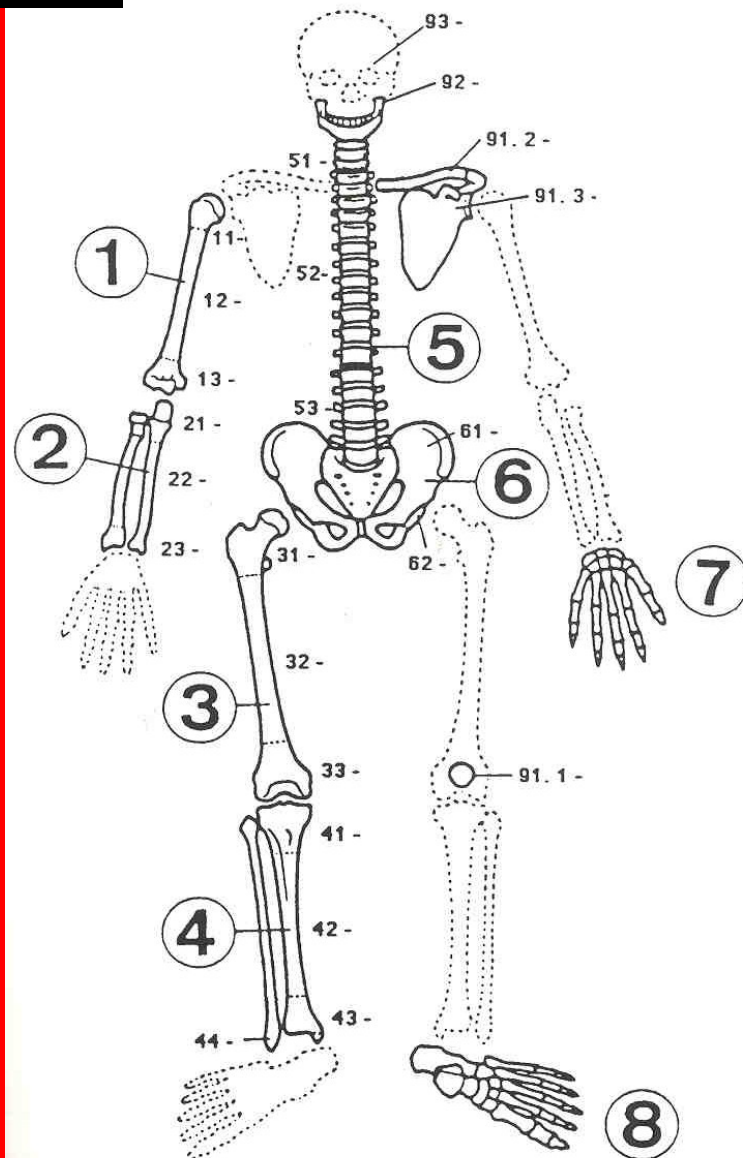
Léčení zlomenin

Klasifikace AO

❖ lokalizace
zlomeniny

kost

část kosti



klasifikace A0

○ množství a vztah úlomků

□ typ A - jednoduché zlomeniny

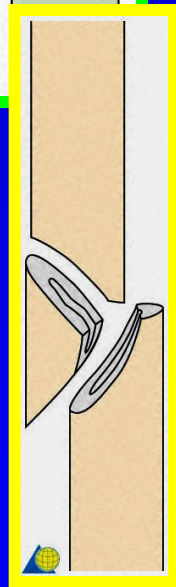
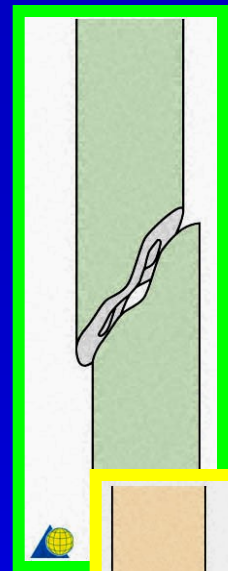
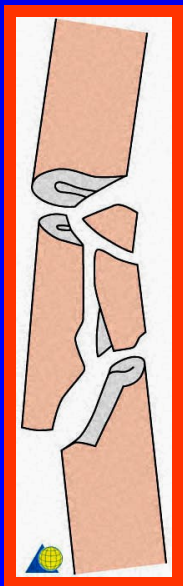
- hlavní úlomky jsou v kontaktu

□ typ B - víceúlomkové zlomeniny

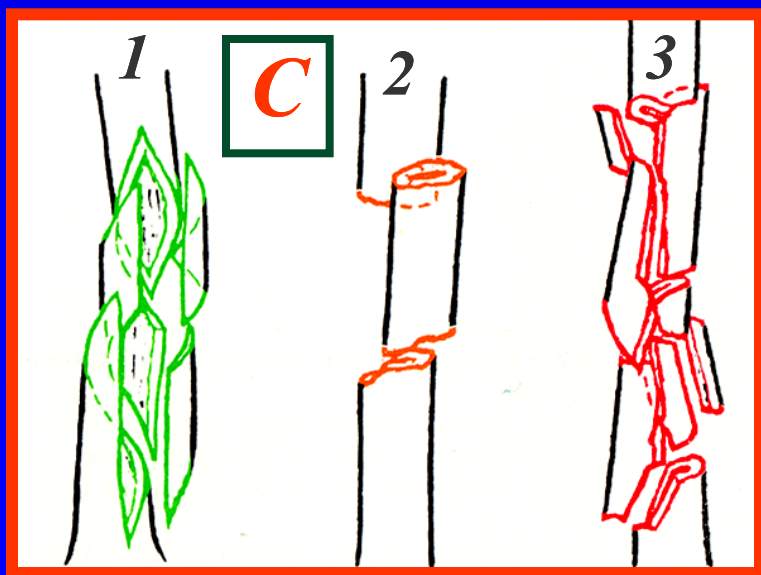
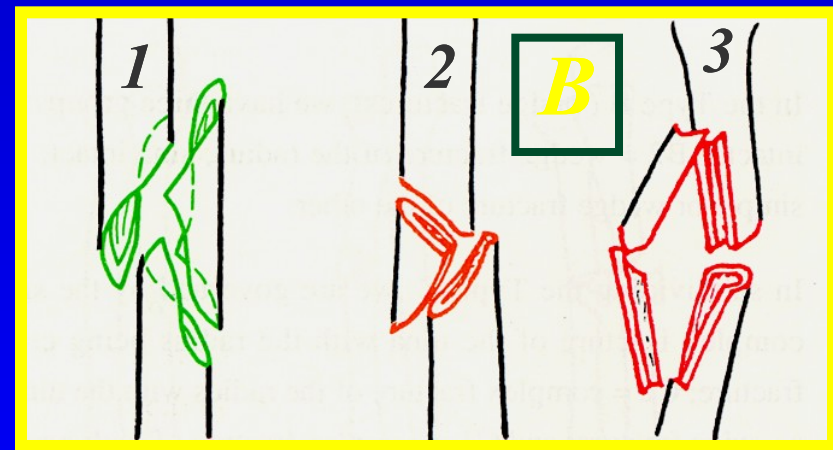
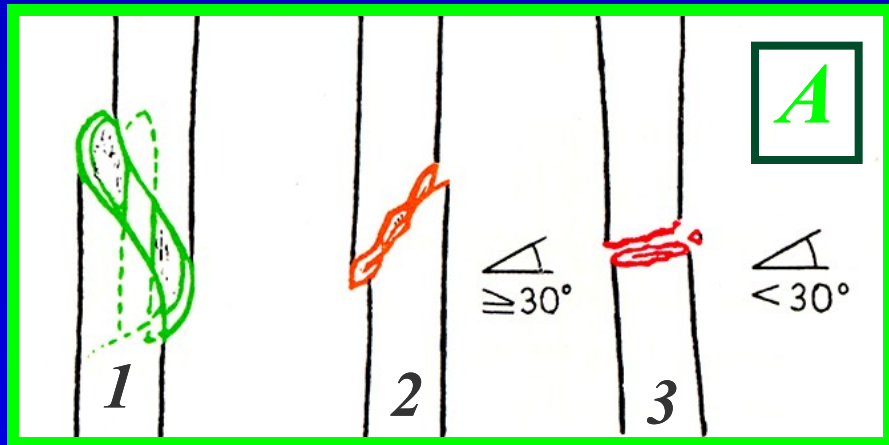
- hlavní úlomky jsou v kontaktu

□ typ C - komplexní zlomeniny

- hlavní úlomky nejsou v kontaktu



klasifikace AO



Léčení zlomenin

❖ Druh zlomeniny

■ *poranění měkkých tkání*

□ *zavřené zlomeniny*

○ *klasifikace dle Tschernoeho*

□ *otevřené zlomeniny*

○ *klasifikace dle Gustilla*

Zavřené zlomeniny

❖ *Klasifikace Tscherneho*

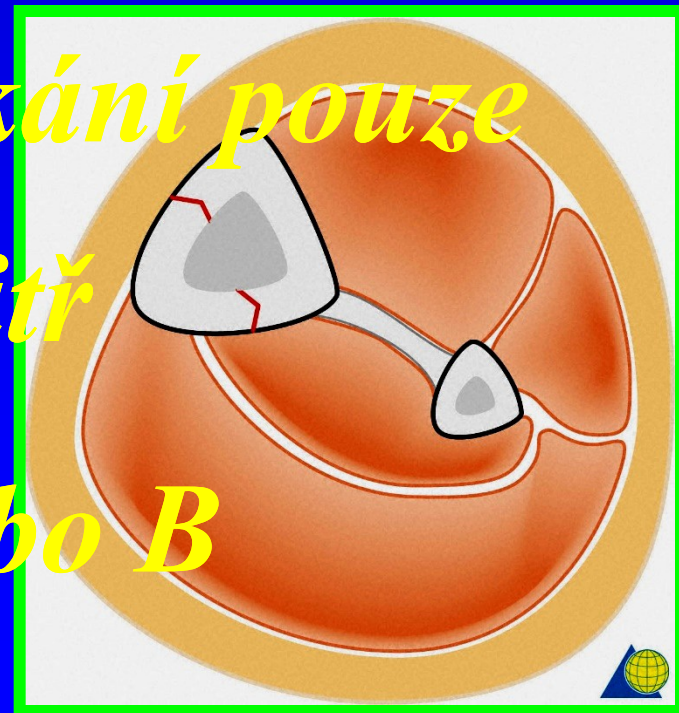
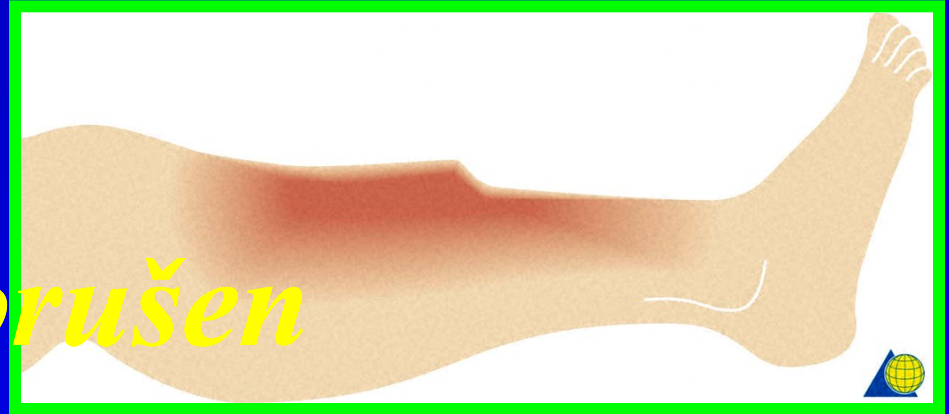
G-0 - G-III

□ *Podle rozsahu a hloubky
poranění měkkých tkání*

○ *Kožní kryt neporušen*

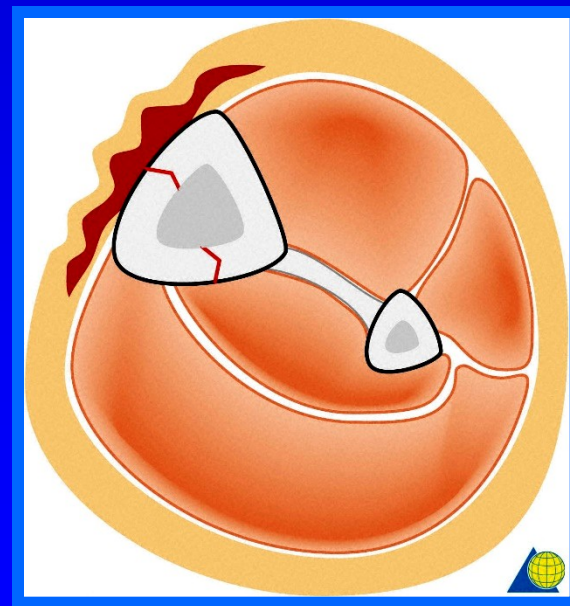
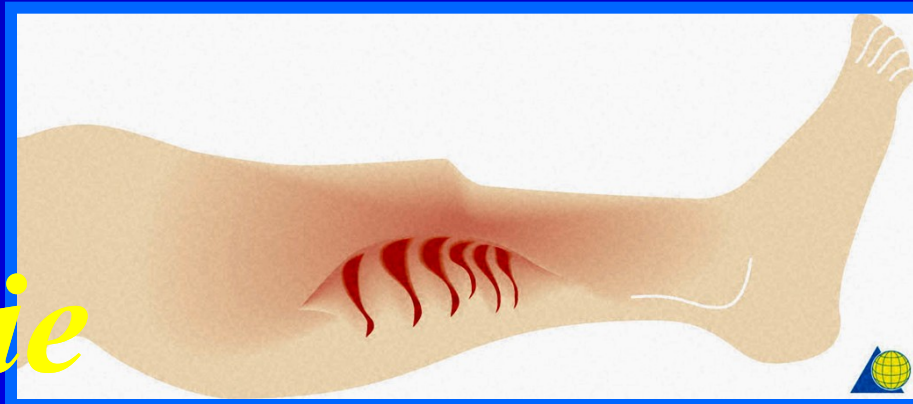Zavřené zlomeniny : G-0

- nepřímé násilí
- kožní kryt neporušen
- poranění měkkých tkání pouze tlakem úlomků zevnitř
- zlomeniny typu A nebo B



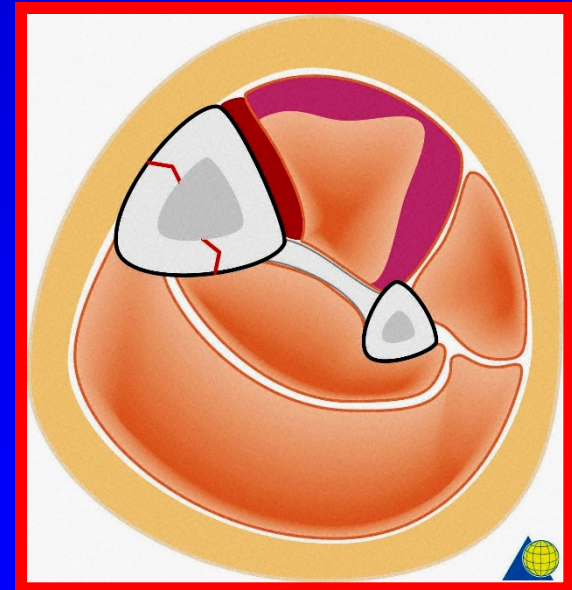
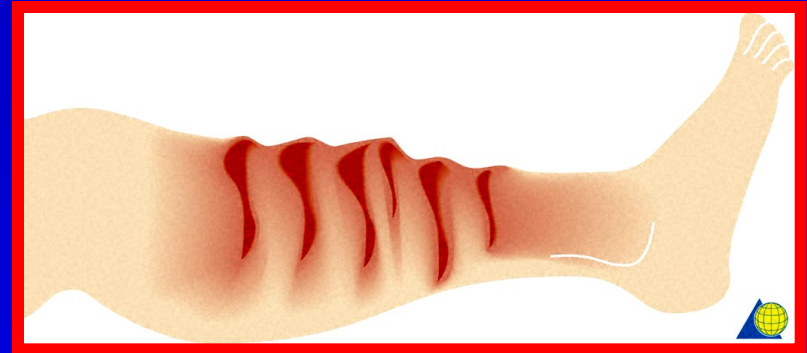Zavřené zlomeniny : G-I

- *přímé násilí*
- *menší energie*
- *deskvamace kůže, pohmoždění kůže a podkoží*
- *zlomeniny typu A nebo B*



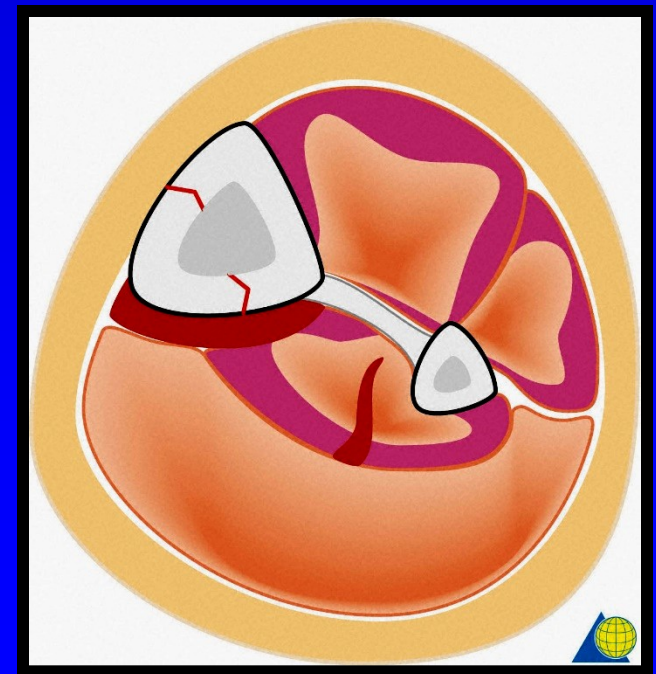
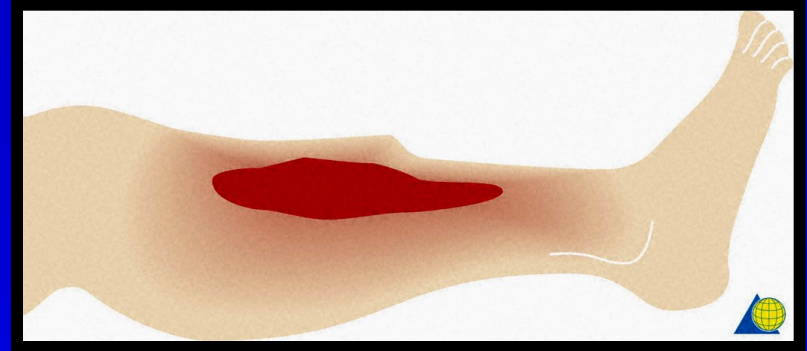
Zavřené zlomeniny : G-II

- *přímé násilí*
- *větší energie*
- *pohmoždění kůže, podkoží a přilehlých svalů*
- *zlomeniny typu B nebo C*



Zavřené zlomeniny : G-III

- *přímé násilí*
- *velká energie*
- *pohmoždění kůže, podkoží a svalů*
- *decollement měkkých tkání*
- *zlomeniny typu C*



Otevřené zlomeniny

❖ *Klasifikace Gustilla*

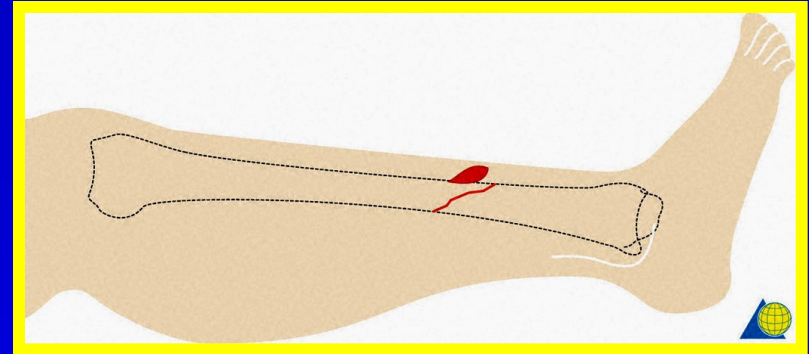
O-I - O-IV

☐ *Podle rozsahu poranění :*

- *měkkých tkání*
- *nervově cévního svazku*
- *kostí*

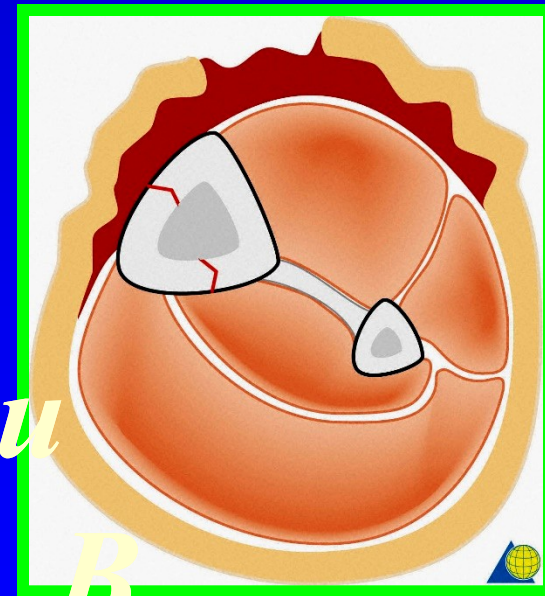
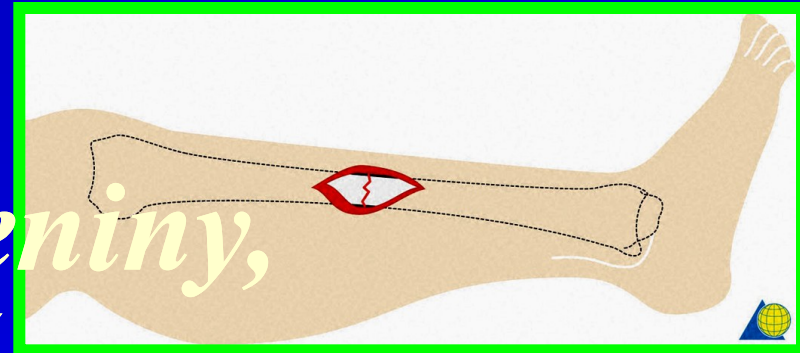
Otevřené zlomeniny : O-I

- *nepřímé násilí*
- *poranění kožního krytu mimo úroveň zlomeniny = probodnutí kůže fragmentem, kožní rána malá*
- *zlomeniny typu A event. B*
- *kontaminace rány minimální*



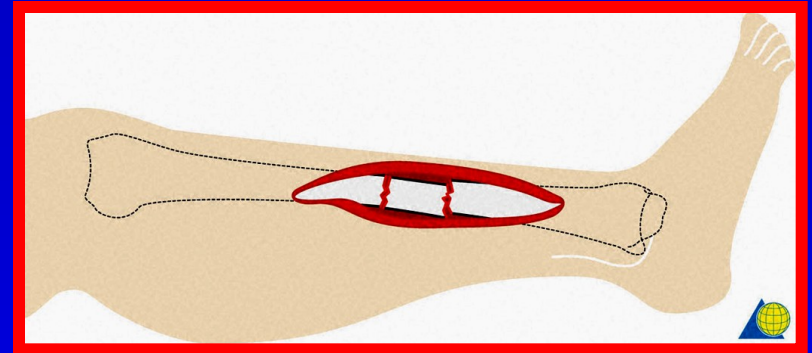
Otevřené zlomeniny : O-II

- *malé přímé násilí*
- *rána v místě zlomeniny, úlomky zejí v ráně, případně přesahují přes kožní kryt*
- *měkké tkáně bez defektu*
- *zlomeniny typu A event. B*
- *kontaminace malá*



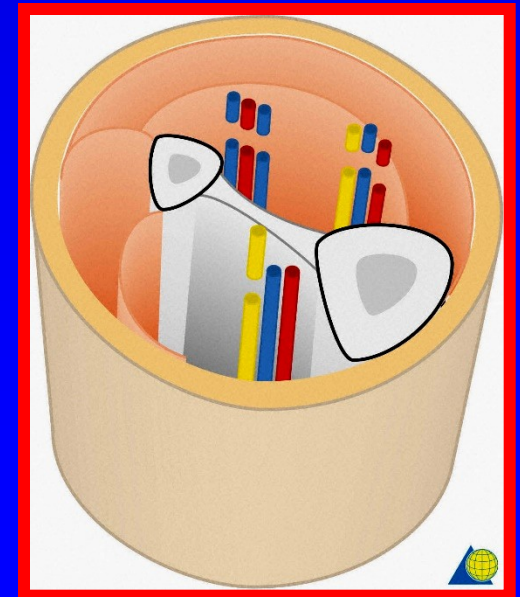

Otevřené zlomeniny : O-IIIa

- *větší přímé násilí*
- *rána v místě zlomeniny, kostní úlomky obnaženy, defektní kožní kryt*
- *pohmoždění měkkých tkání*
- *zlomeniny typu B event. C*
- *kontaminace velká*



Otevřené zlomeniny : O-IIIb

- *velké přímé násilí*
- *rána v místě zlomeniny, defekt kožního krytu a měkkých tkání*
- *poranění nervově-cévního svazku*
- *zlomeniny typu C*
- *kontaminace velká*

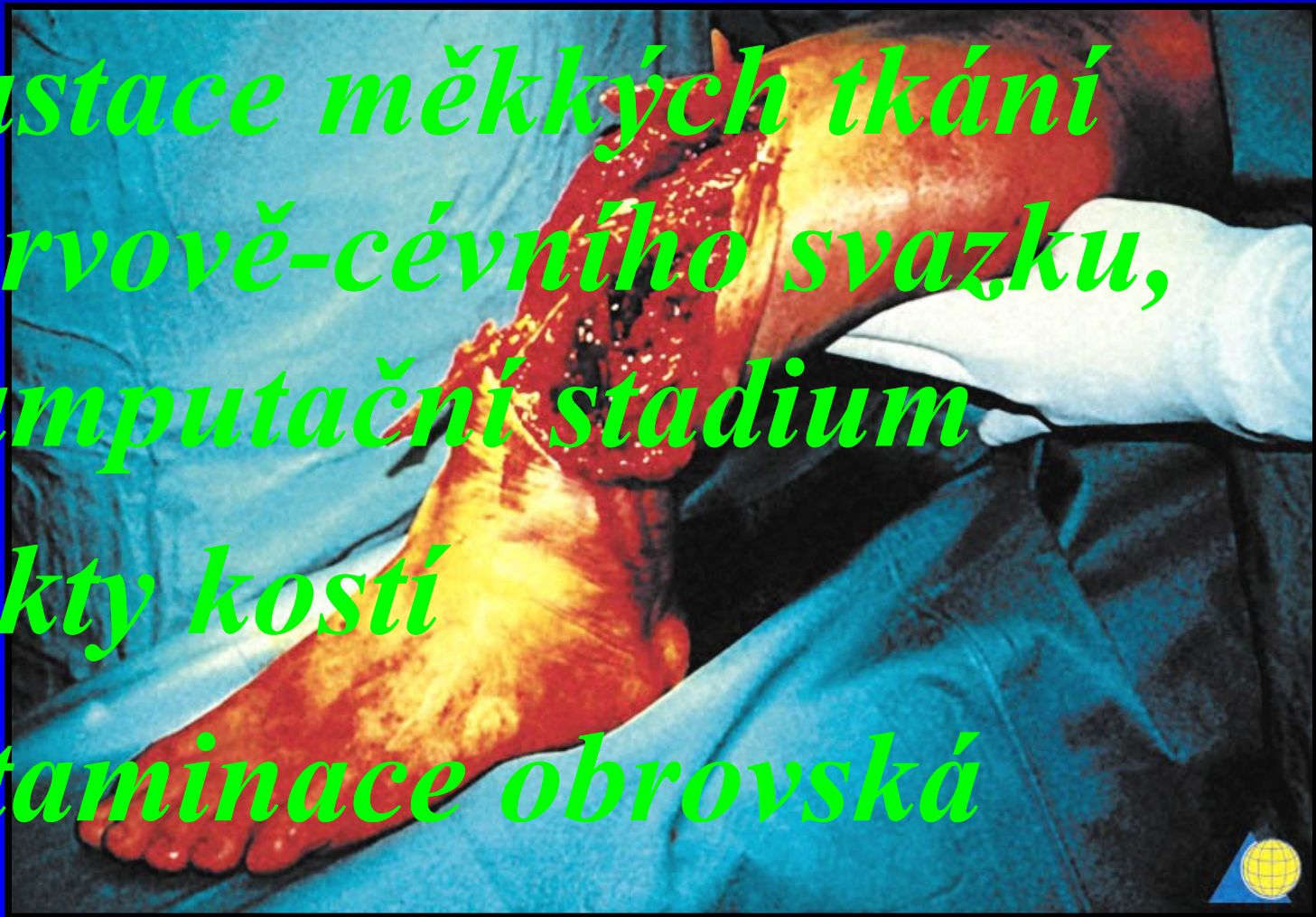

Otevřené zlomeniny : O-IIIc

- *velké přímé násilí*
- *rozsáhlá devastace měkkých tkání a nervově-cévního svazku, defekty měkkých tkání (kůže a svalů)*
- *defekty kostní*
- *zlomeniny typu C*
- *kontaminace velká*

Otevřené zlomeniny : O-IV

- *obrovské přímé násilí*
- *devastace měkkých tkání a nervově-cévního svazku, preamputační stadium*
- *defekty kostí*
- *kontaminace obrovská*



Kompartment syndrom

❖ *Syndrom útlaku lože*

□ *zvyšení tlaku v
ohraničeném prostoru
omezuje cirkulaci a funkci
tkání, uložených uvnitř
tohoto prostoru*

Kompartment syndrom

❖ *zevní příčiny :*

- *těsný obvaz*

- *dlouhodobá komprese končetiny*
- *syndrom přeležení*

- *přetížení končetiny - únavový syndrom*

❖ *vnitřní příčiny*

- *poranění svalů*

- *poranění cév*

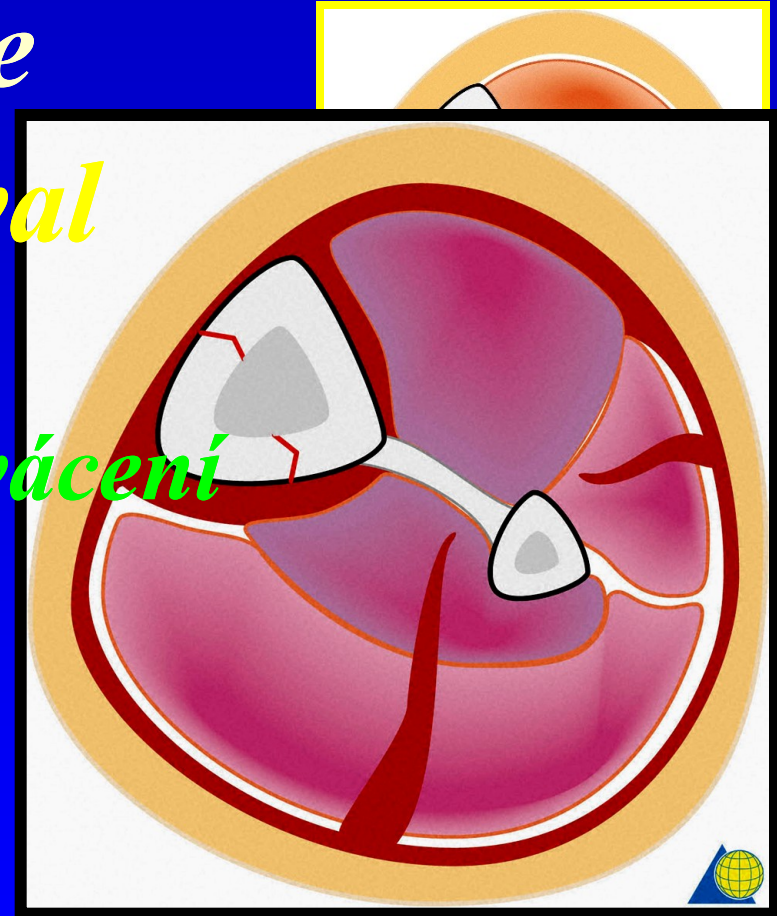
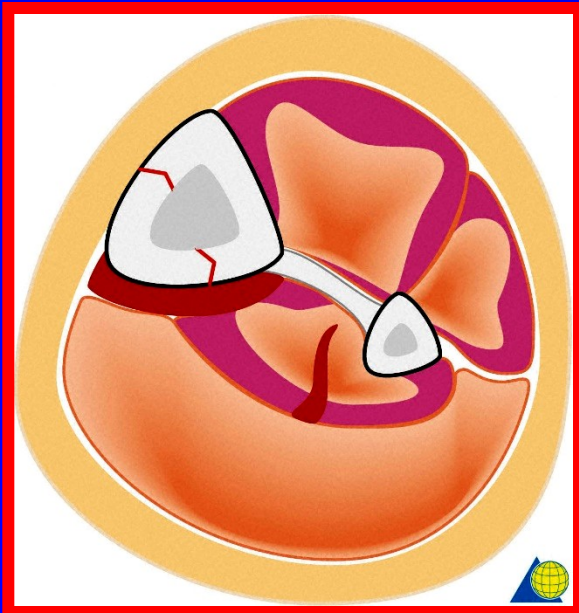
- *„rebound fenomen“ - syndrom překrvení*

Kompartment syndrom

❖ *Syndrom útlaku lože*

○ *fascie ohraničuje sval*

- *malá elasticita*
- *pohmoždění svalů - krvácení*



- *zvyšování obsahu uvnitř fasciálního prostoru*

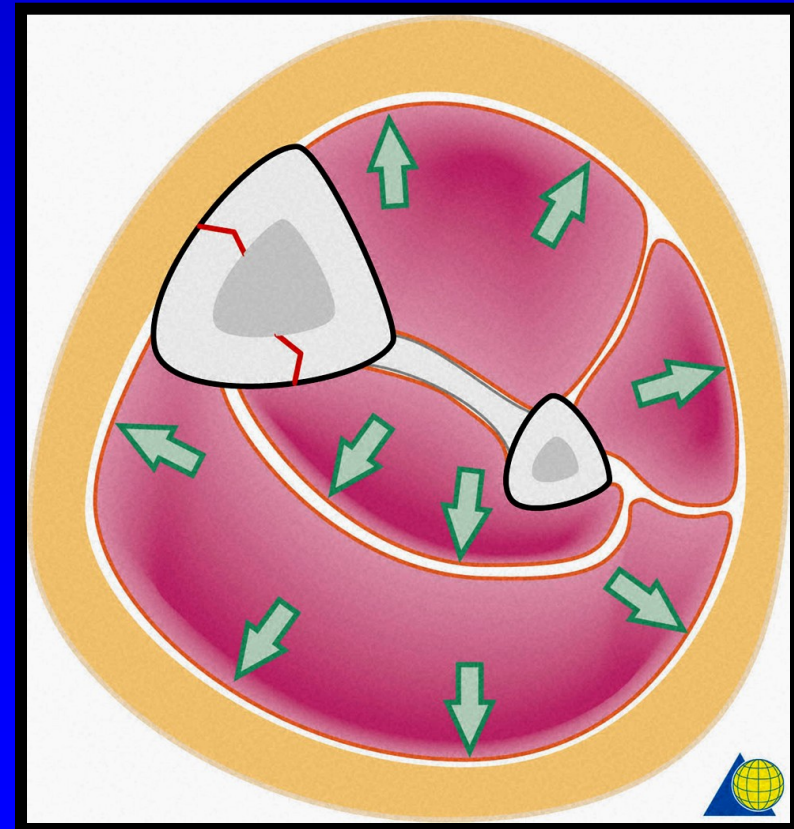
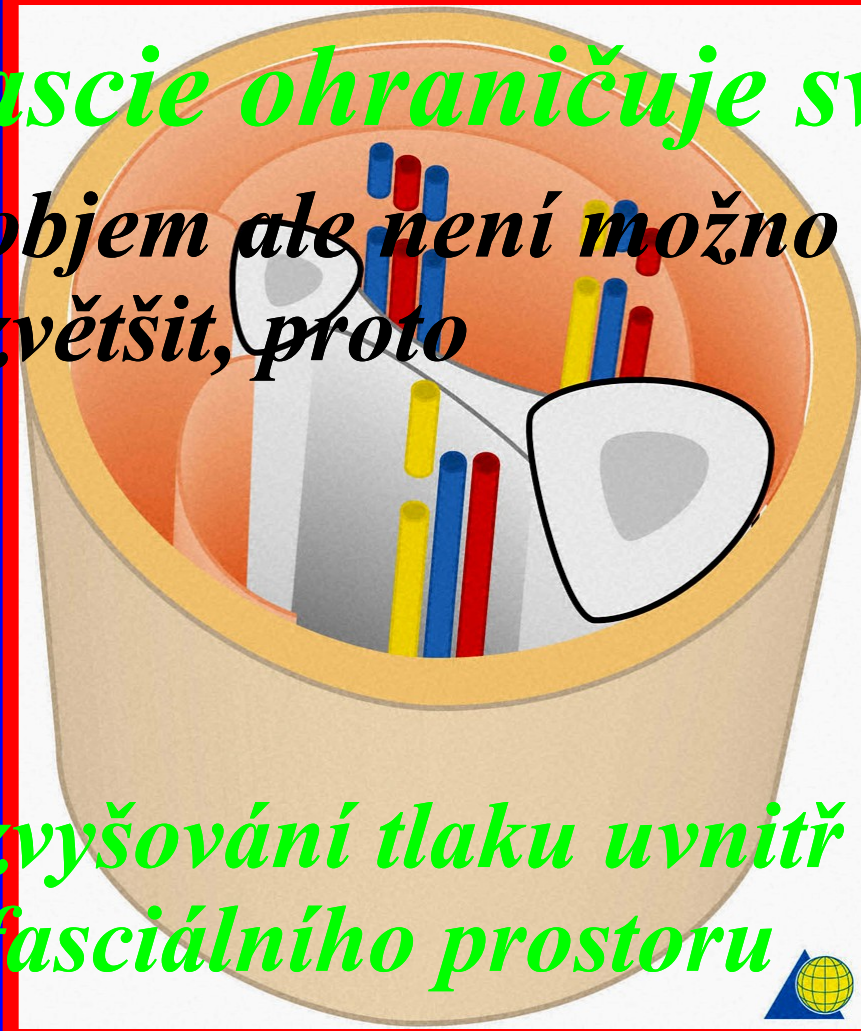Kompartment syndrom

❖ Syndrom útlaku lože

○ fascie ohraničuje sval

- *objem ale není možno zvětšit, proto*

- *zvyšování tlaku uvnitř fasciálního prostoru*



Klinické příznaky

- ❖ *Pain* *bolest*
- ❖ *Pink color* *otok*
- ❖ *Paresis* *porucha citivosti*
- ❖ *Plegia* *porucha motoriky*
- ❖ *Pulses* *pulzace*

Klinické příznaky : časné

❖ *Pain* *bolest*

■ *zvyšující se bolest v oblasti postiženého kompartmentu*

❖ *Pink color* *otok*

■ *narůstající otok v oblasti poranění*

■ *kůže - lesklá, napjatá lividně zbarvená*

○ *Tkáňový tlak do 30 mm Hg*

Klinické příznaky : pozdní

❖ *Paresis* *porucha citivosti*

■ *parestezie postižených nervů*

■ *ischemie nervů*

■ *hypestezie*

■ *anestezie*

○ *Tkáňový tlak 30 - 40 mm Hg*

Klinické příznaky : pozdní

❖ *Plegia* *porucha motoriky*

■ *porucha nervosvalového spojení*

■ *ireverzibilní změny - plegie*

■ *svalové nekrózy*

○ *Tkáňový tlak > 40 mm Hg*

Klinické příznaky : pozdní

❖ *Pulses* *pulzace*

- *přetrvávají i při zvýšeném tkáňovém tlaku*

- *fyziologicky systola na periférii 60 - 80 mm Hg*

- *Tkáňový tlak > 50 mm Hg*

Tkáňový tlak

❖ *fyziologicky 0 - 5 mm Hg*

💣 *hrozící kompartment syndrom*

■ *< 30 mm Hg*

💣 *rozvíjející se kompartment syndrom*

■ *30 - 40 mm Hg*

💣 *manifestní kompartment syndrom*

■ *> 40 mm Hg*

Léčení

❖ *dermatofasciotomie*

- *incize kůže a fascie*
- *uvolnění svalů*
- *debridement měkkých tkání*
 - *evakuace koagul*
 - *odstranění poraněné svalové tkáně*
- *koagulace*
- *krytí rány synkritem*

Léčení

❖ *uzávěr dermatofasciotomie*

○ *sekundárně v několika fázích*

▪ *resutura*

▪ *Thiersch plastika*

▪ *dynamický kožní steh*

❖ *definitivní uzavěr během
10 - 12 dnů*

Osteosyntéza

=

*Spojování
kostí*

Osteosyntéza

❖ *zevní*

- *implantáty mimo tělesný povrch*

❖ *vnitřní*

- *implantáty pod tělesným povrchem*

Osteosyntéza - stabilita

❖ *absolutní*

kompresní osteosyntéza

○ *dlahy, šrouby*

❖ *relativní*

nitrodřeňová osteosyntéza

○ *zajištěné hřeby*

○ *ESIN*

zevní fixace

Zevní osteosyntéza

❖ *zevní fixatéry*

- ❑ *Poldi 7, Orthofix, Dynafix, Ilizarov, AO - fixater. Hybrid, Mephisto Vizovice,*

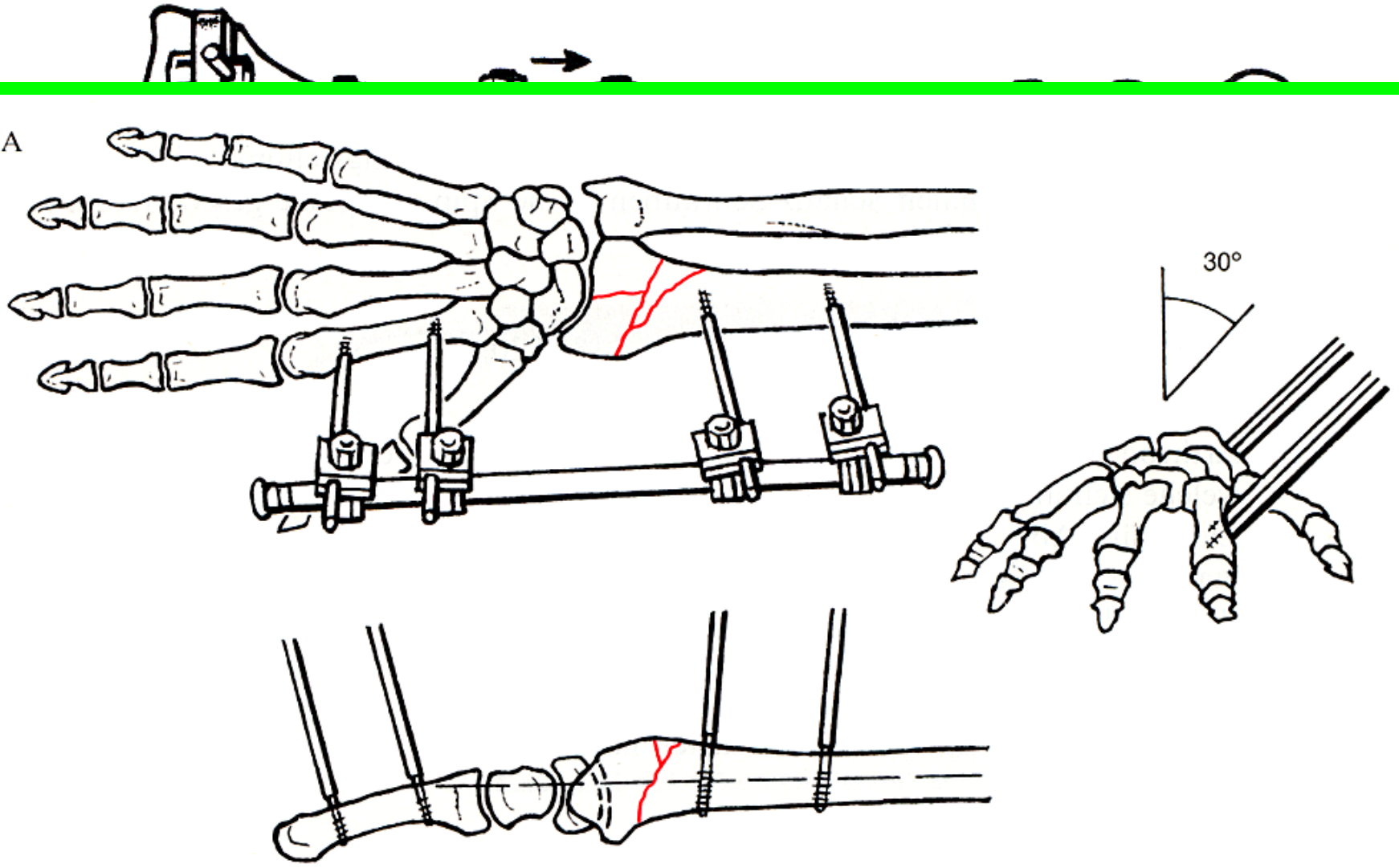
■ *rámová montáž*

- ❑ *bilaterální - v jedné nebo ve dvou rovinách*
- ❑ *unilaterální*

○ *fixace v kosti*

- Steimannovy hřeby*
- Schanzovy šrouby*

7A



Vnitřní osteosyntéza

❖ *extramedullární*

□ *implantáty mimo dřeňovou dutinu*

○ *na povrchu kosti - dlahy, šrouby*

○ *nad povrchem kosti - vnitřní*

fixátory - ICP

❖ *intramedullární*

□ *implantáty uvnitř dřeňové dutiny*

- hřeby

Vnitřní osteosyntéza

❖ *extramedullární*

□ *implantáty*

■ *šrouby*

■ *dlahy*

Kirschnerovy dráty

drátěné klíčky

Šrouby - klasické

- ❖ *A0 1 : 4,5/6,5 mm*
- ❖ *implantáty pro malé kosti (Poldi 5) : 2,7/3,5/4,0 mm*
- ❖ *speciální implantáty : 1,0 - 2,5 mm*
 - compact Hand*
 - compact foot*
 - maxillofacial*



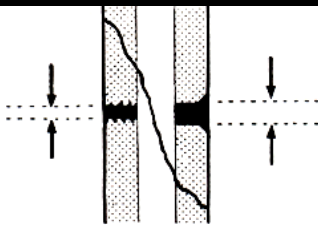









Šrouby - klasické

❖ *kortikální*

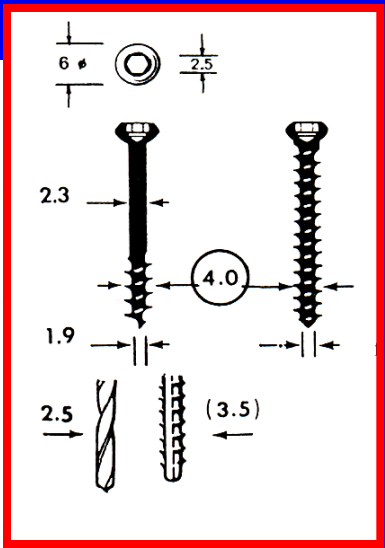
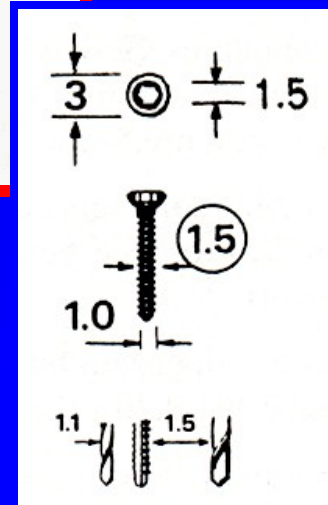
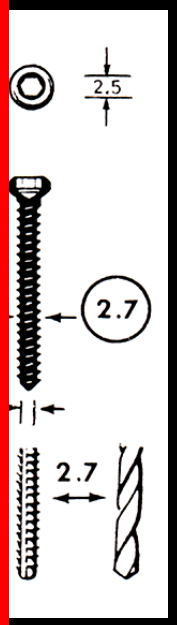
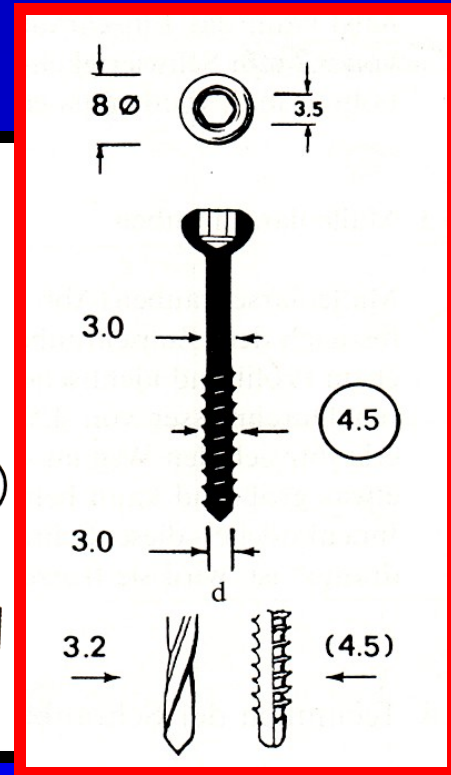
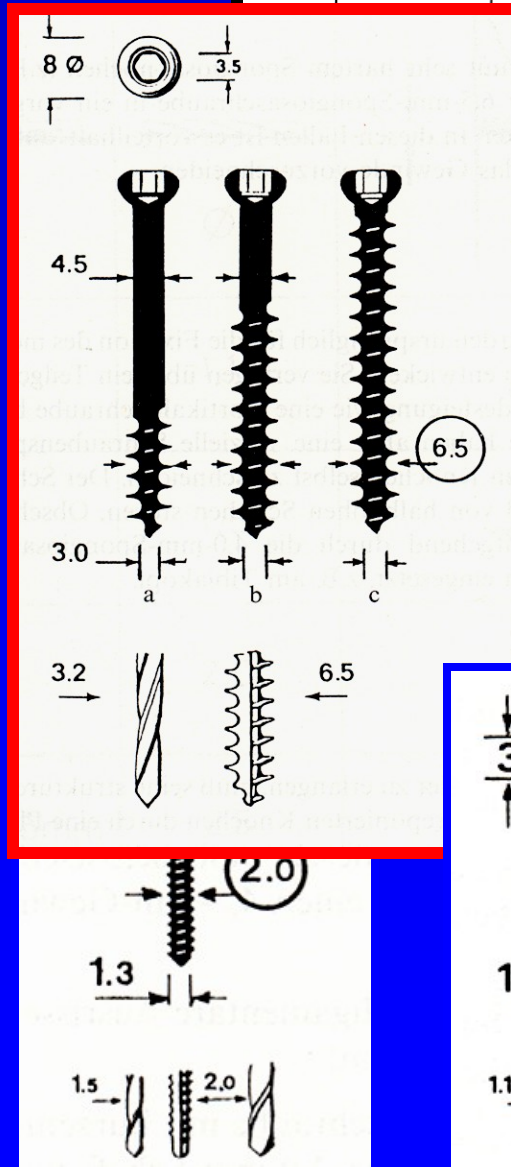
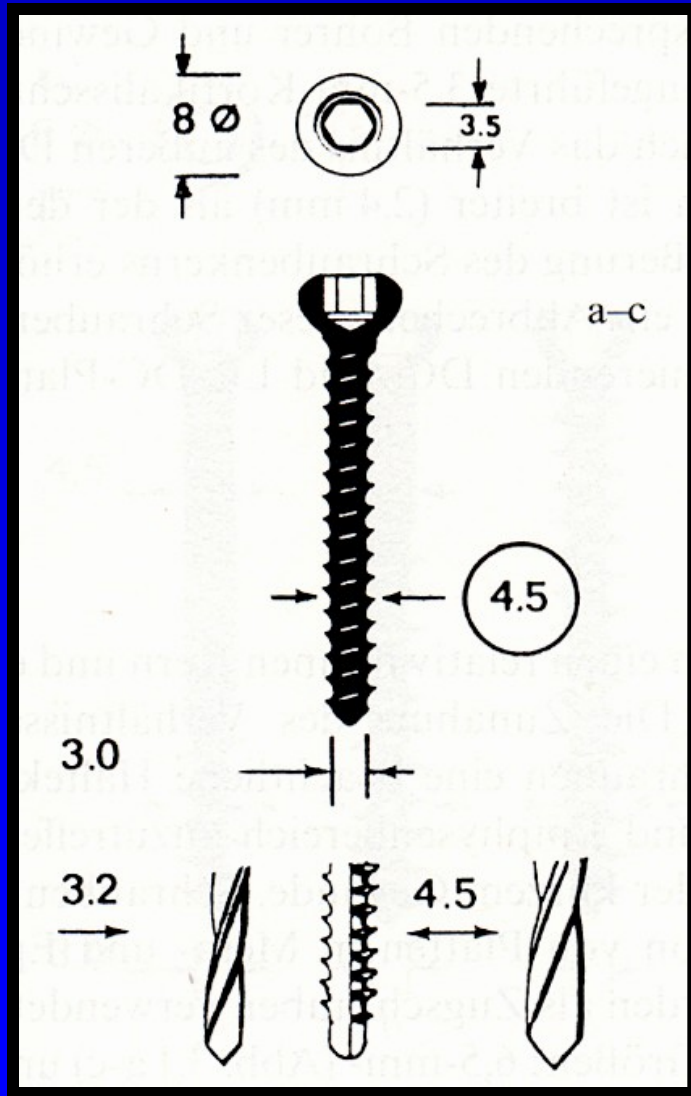
❖ *spongiózní*

vrtáky

závitníky

Gewinde- schneider	Gleitloch		Gewindeloch
 ∅	 ∅		 ∅
1.5	1.1	1.5 	1.5
2.0	1.5	2.0 	2.0
2.7	2.0	2.7 	2.7
3.5/1.25mm	2.5	3.5 	3.5
3.5/1.75mm	2.5	4.0 	—
4.5	3.2	4.5 	4.5
(4.5)	3.2	4.5 	—
6.5	3.2	6.5 	(4.5)

Šrouby - klasické



Dlahy

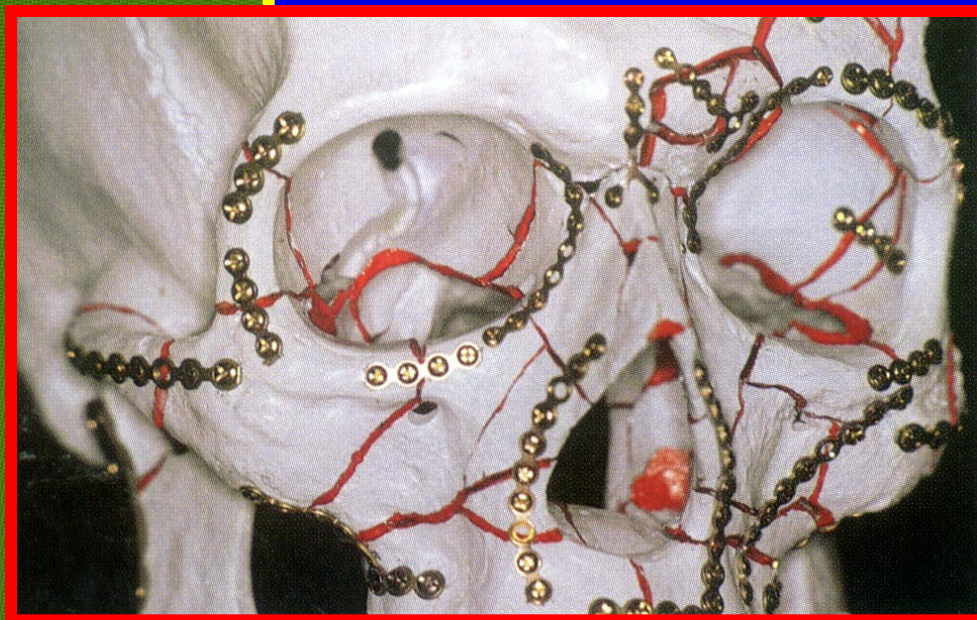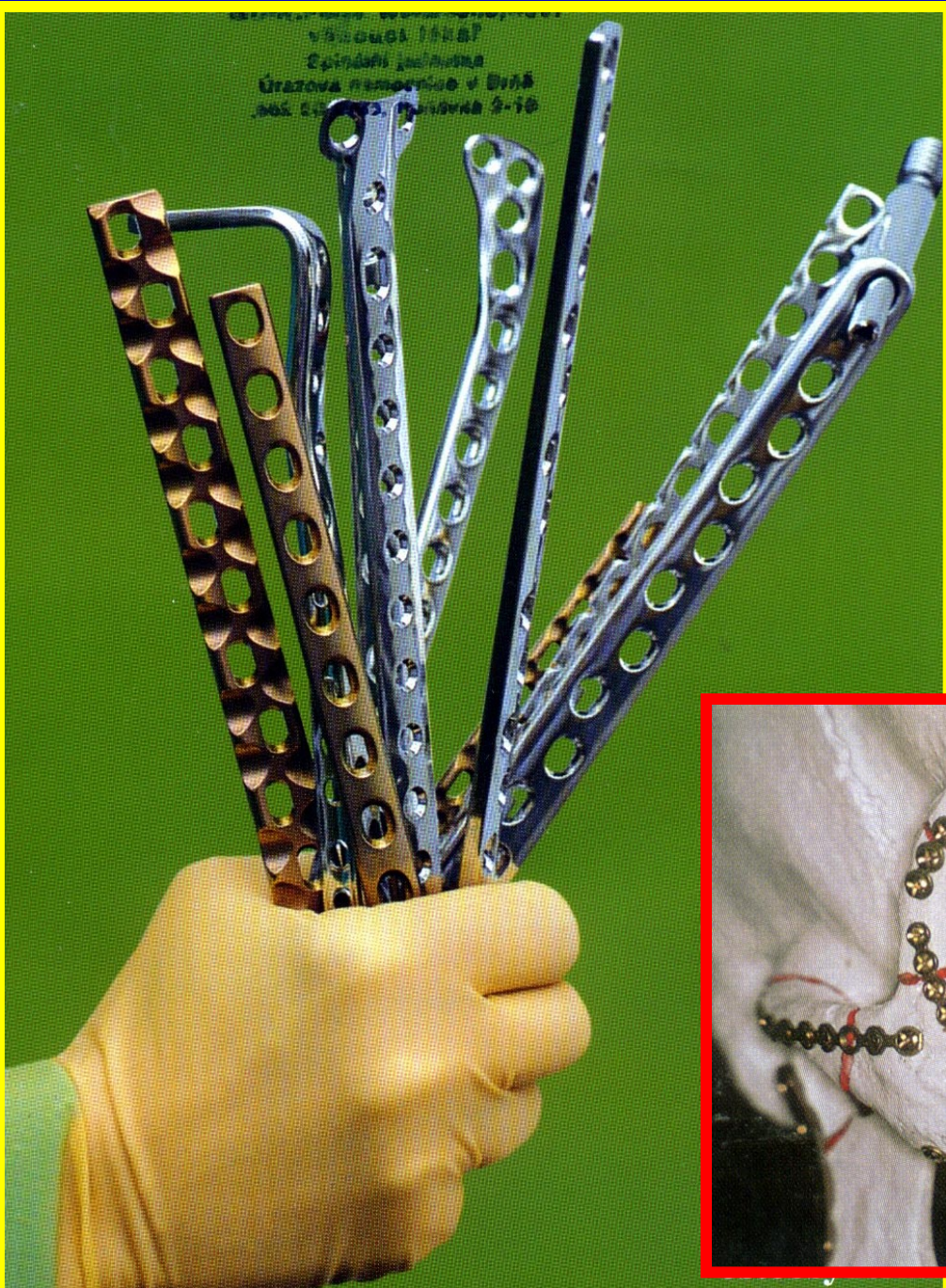❖ *rovné*

❖ *speciální*

○ *úhlové*

○ *DHS, OCS*

○ *T a L dlahy*



Osteosyntéza


❖ *neutralizační*

❖ *kompresní*

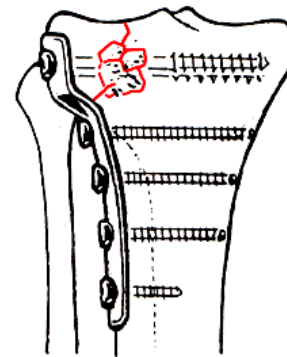
○ *autokompresní*

○ *klasické*

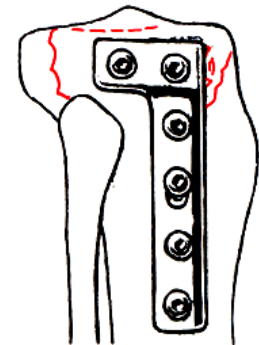
❖ *přemost'ující*



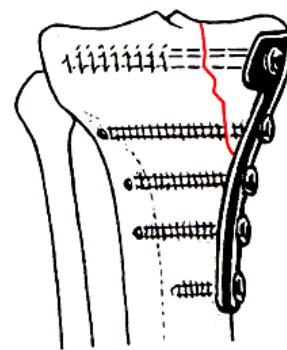
❖ *rekonstrukční*



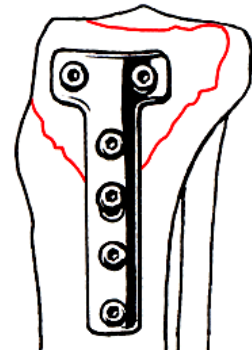
h



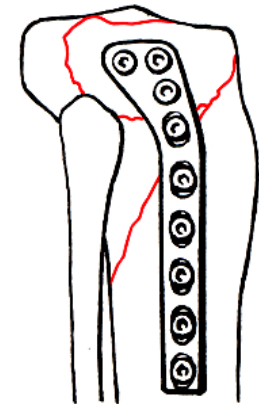
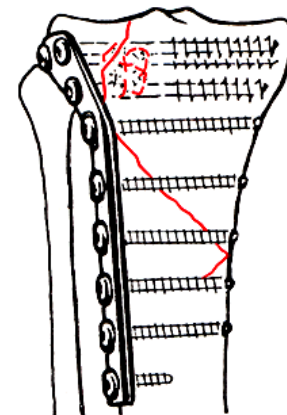
h'

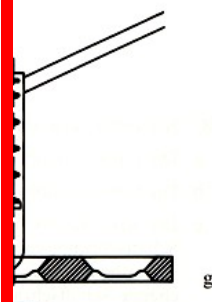
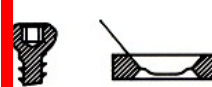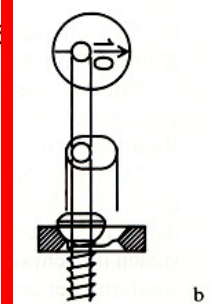
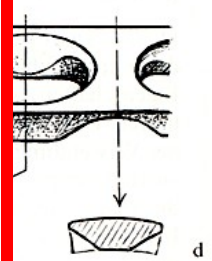
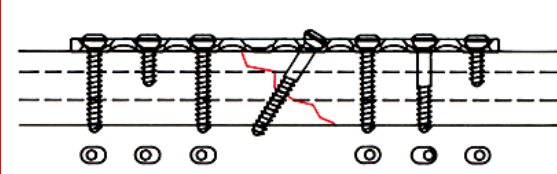
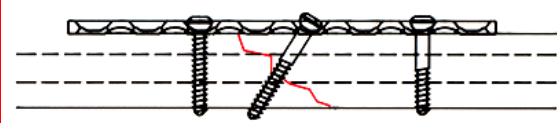
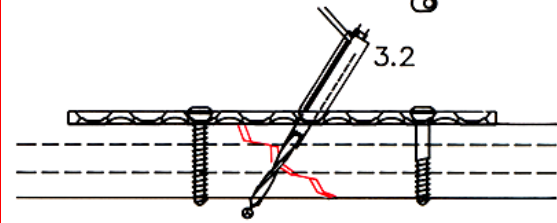
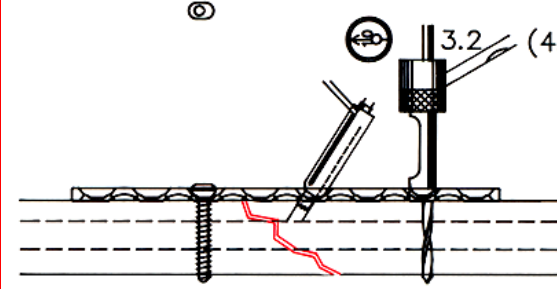
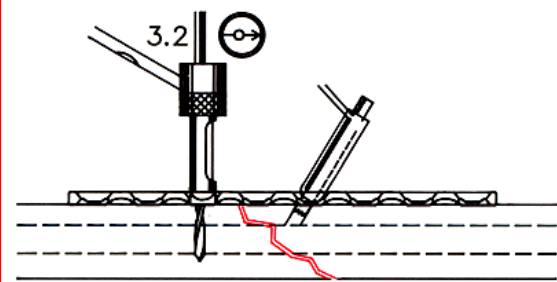
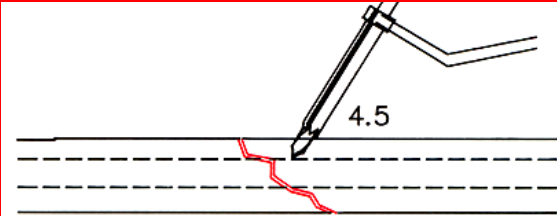




i



i'

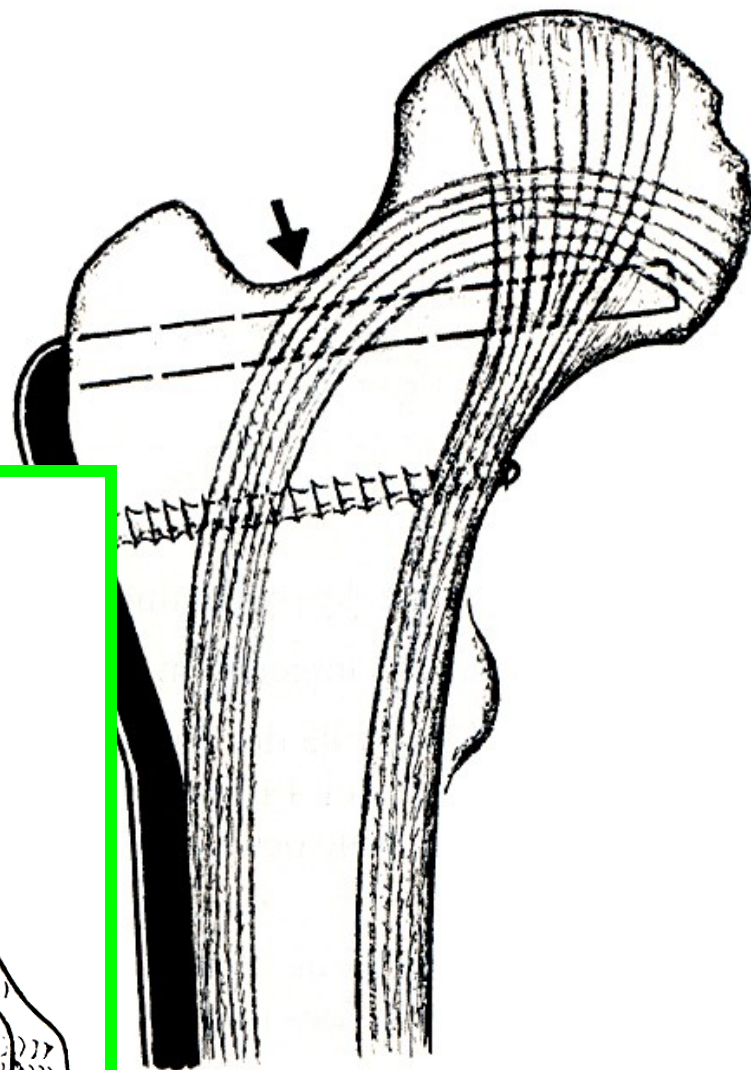
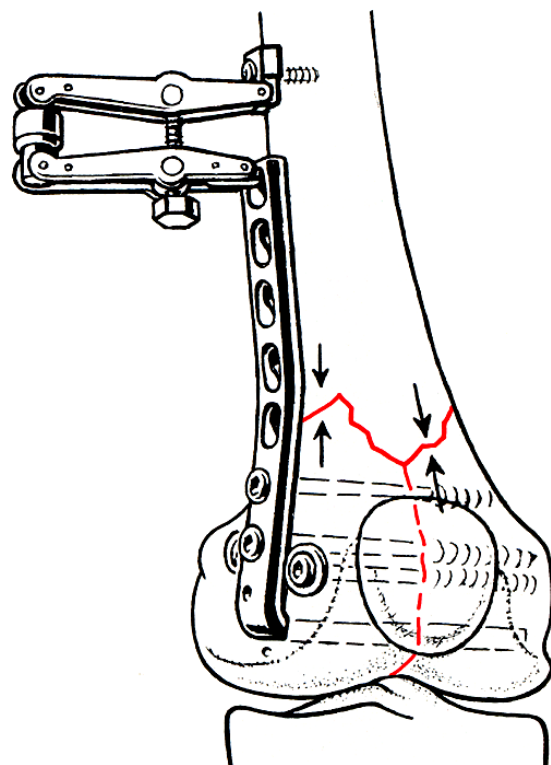
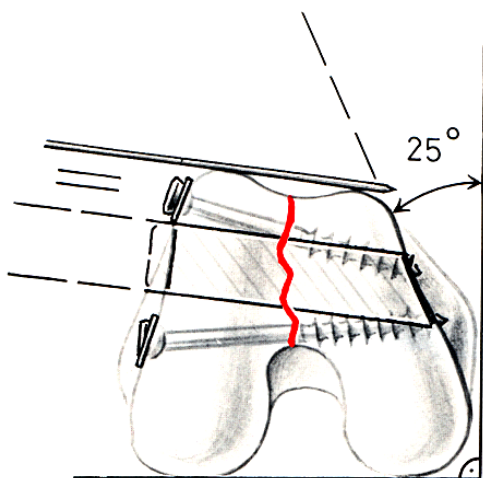




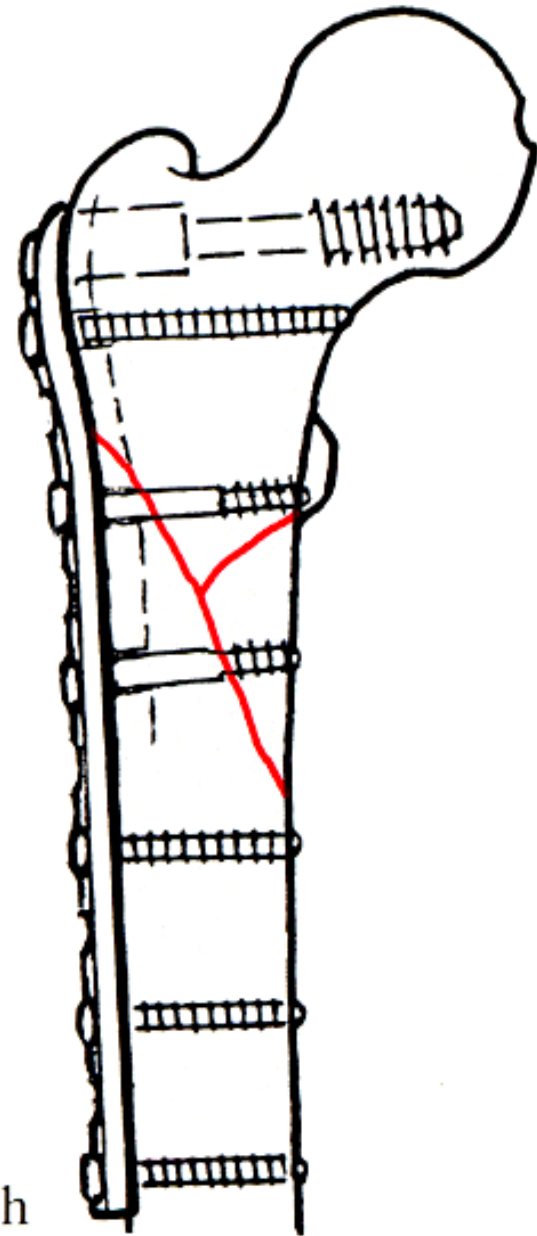
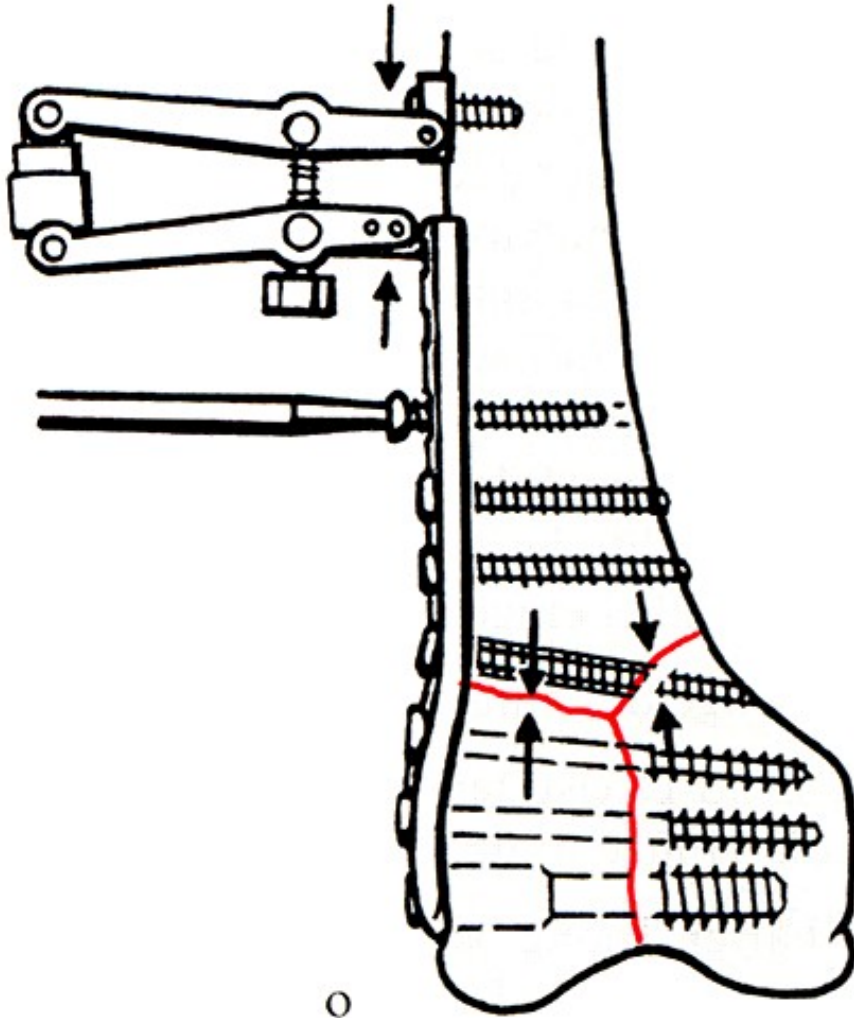
Úhlové dlahy

❖ *130 stupňů*

❖ *160 stupňů*

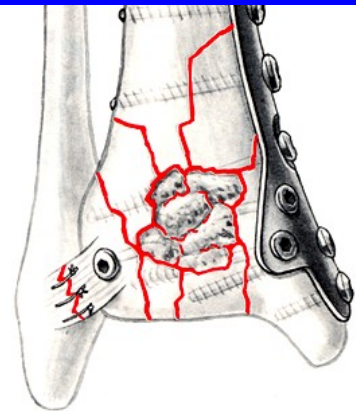
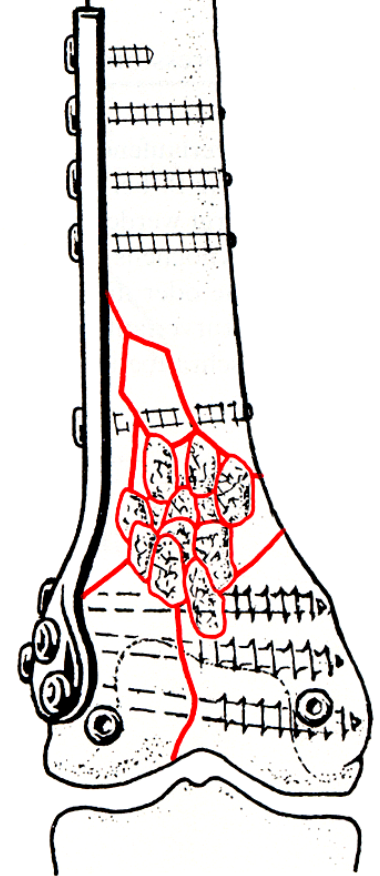

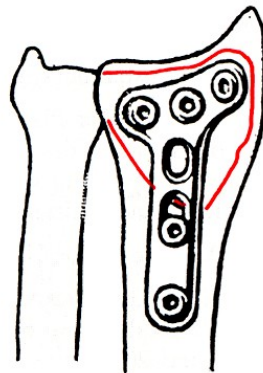




DHS, OCS





Podpurné


❖ proximální




Locked Compression Plate



- úhlově stabilní dlaha



❖ *Klasická dlaha*



❖ *LC-DCP*



(*Limited Contact*

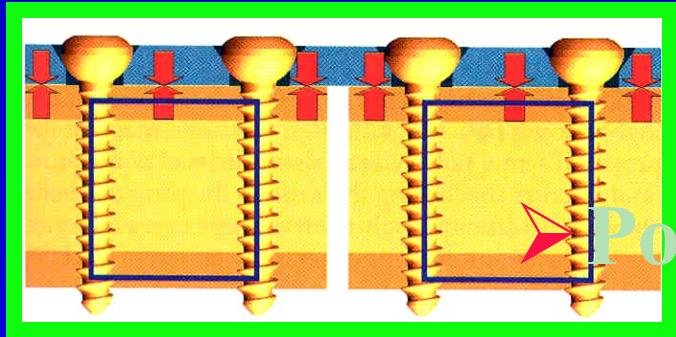
Dynamic Compression Plate)

❖ *LCP*



(*Limited Contact Plate*)

klasická dlaha x LCP

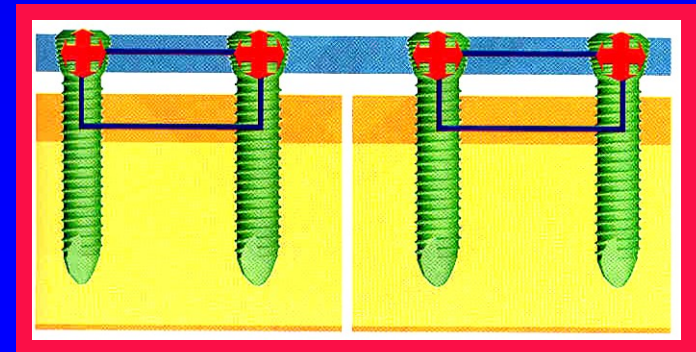


❖ **Klasická dlaha :**

- **Přímý kontakt s kortikalis**
- **Poškození periostální výživy kosti**
- **Tlaková nekroza kortikalis**
- ***Rigidní osteosyntéza***

❖ **LCP dlaha :**

- **Limitovaný kontakt = vnitřní fixátor**
- **Výživa kosti neporušena**
- **Nehrozí nekroza kortikalis**
- ***Dynamická osteosyntéza***




Možnosti LCP

❖ Základní dlahy LCP – rovné

➤ 4,5/5 mm

➤ 3,5 mm




❖ Šrouby

➤ samořezné

➤ samovrtné

➤ klasické



❖ speciální dlahy LCP :

4,5mm

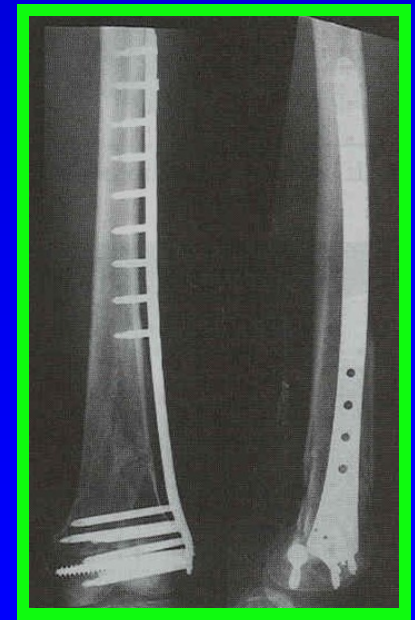

➤ *Less Invasive*

Stabilisation Systém

➤ *Proximal Tibial Plate*

➤ *Dlahy pro osteotomie*

proximální tibie – tvaru T a L




❖ speciální dlahy LCP :

3,5 mm

➤ **PHILOS, PHP**
proximální humerus

➤ **distální tibie**

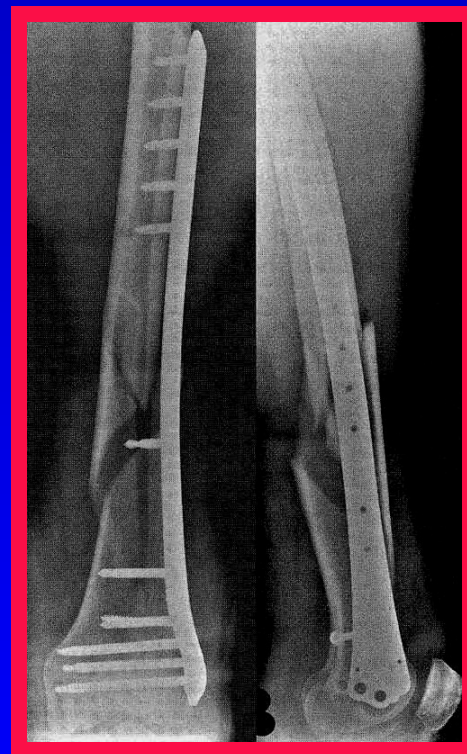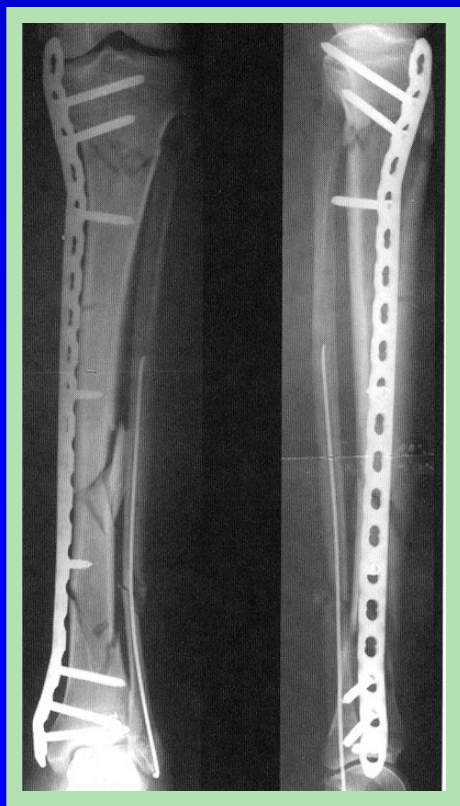➤ **distální radius**



Použití LCP

❖ *Zlomeniny*

➤ *Diafyzární*

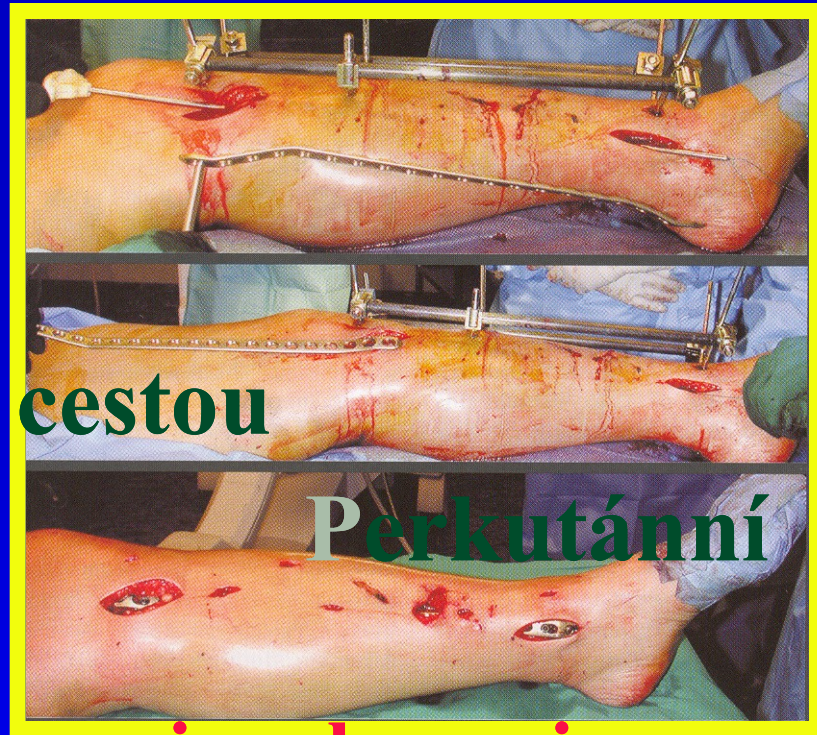

➤ *Metafyzární* *osteoporóza, periprotetické*

Použití LCP

❖ Implantace

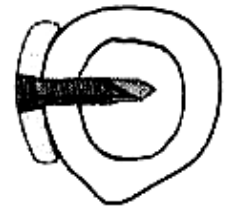- Klasicky – otevřenou cestou
- Mini Invasivní Osteosyntéza



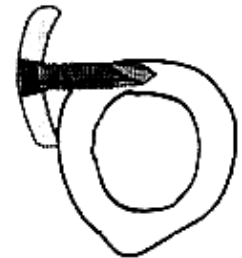
- Nepřímá (zavřená) repozice zlomeniny
- Malá incize cca 5 cm pro zavedení dlahy
- Vytvoření tunelu pod měkkými tkáněmi
- Zavedení předmodelované dlahy
- Fixace šrouby – bodové incize

Implantace LCP

- ❖ Předoperační plánování
- ❖ Předmodelování dlahy
- ❖ Ideální umístění dlahy
- ❖ Volba šroubů
 - **úhlově stabilní x klasické**
 - **bikortikální, monokortikální**
- ❖ Ideální pozice šroubů
- ❖ Dotážení šroubů
momentovým šroubovákem

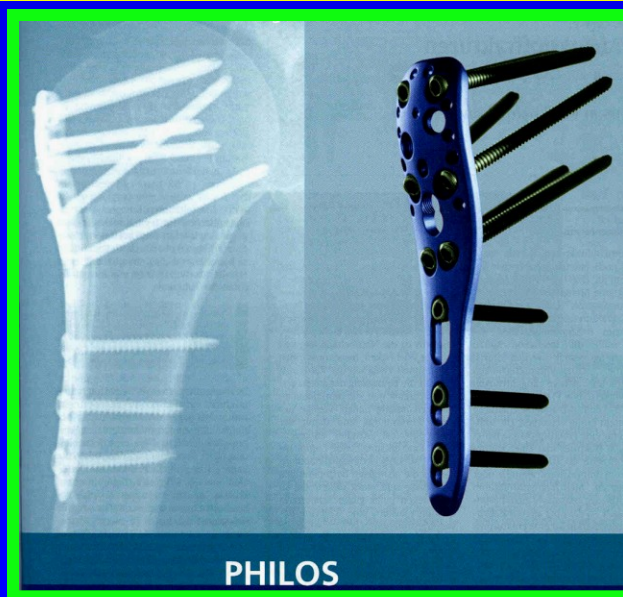
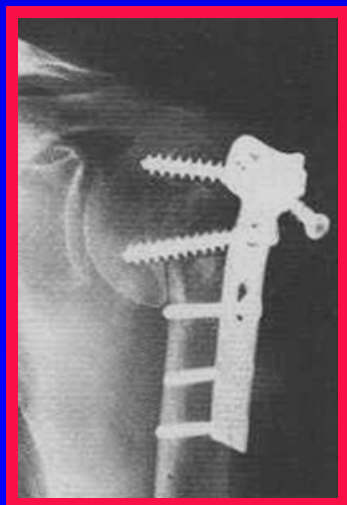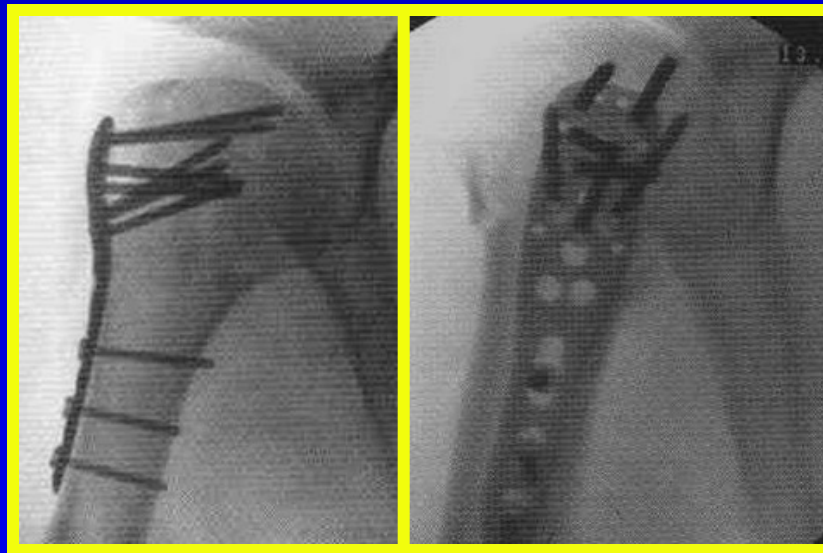
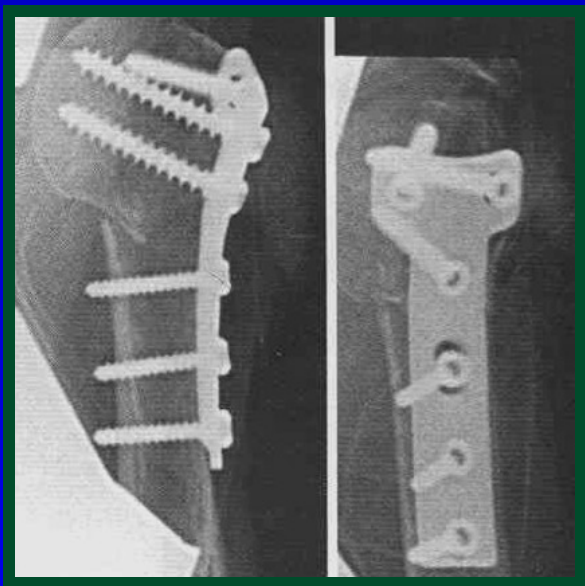


Screw locks plate to bone



Screw locks to plate but has inadequate purchase in bone

Proximální humerus



Distální tibiie

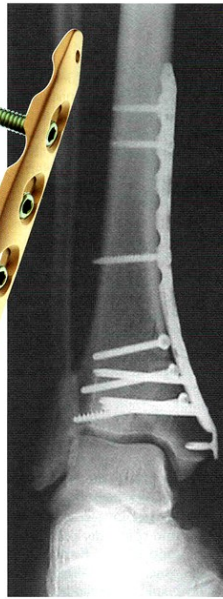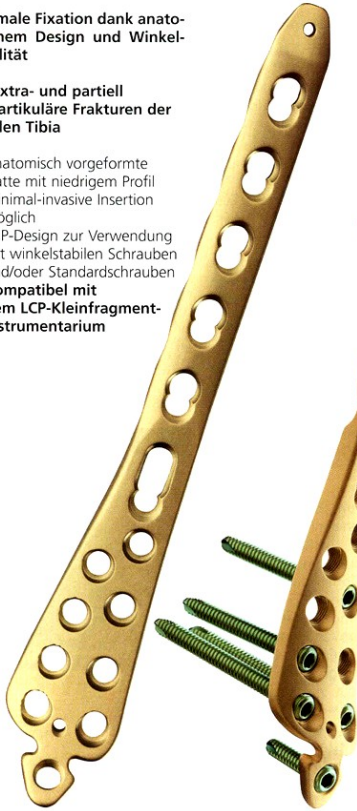Die LCP-Distale Tibiaplatte

LCP-Distale Tibiaplatte

Optimale Fixation dank anatomischem Design und Winkelstabilität

Für extra- und partiell intraartikuläre Frakturen der distalen Tibia

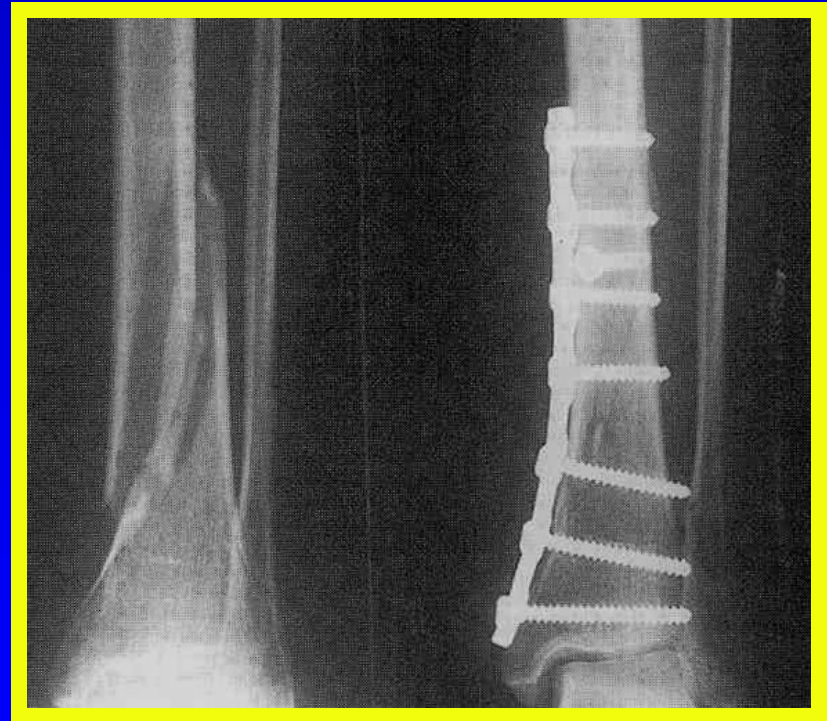- ▲ Anatomisch vorgeformte Platte mit niedrigem Profil
- ▲ Minimal-invasive Insertion möglich
- ▲ LCP-Design zur Verwendung mit winkelstabilen Schrauben und/oder Standardschrauben
- ▲ Kompatibel mit dem LCP-Kleinfragment-instrumentarium



Für weitere Informationen wenden Sie sich bitte an Ihre lokale Synthes-Vertretung oder an Ihren Synthes-Aussendienstmitarbeiter.

Dr. Thomas Cartus
Produktmanager
Allgemeine Osteosynthese
Synthes GmbH, Umkirch

 **SYNTHES**[®]



Speciální LCP

Klasická LCP

Osteosyntéza vnitřní

❖ *Intramedullární*

- Hackethal - svazek Kirschnerových drátů*
- Rush-pinn, Ender, Prevot*
- Nitrodřeňový zajištěný hřeb*
 - *nitrodřeňový zajištěný hřeb*
 - *nitrodřeňový zajištěný hřeb*
- True - Flex - lamelový titanový hřeb*
- expandibilní nitrodřeňový hřeb*

Nitrodřeňová osteosyntéza

❖ *Výhody*

- malá operační rána*
- operační rána mimo úroveň zlomeniny*
- malé riziko infektu*
- zachování dobré vitality úlomků*
 -
 -
- stabilní na časnou mobilizaci*
- stabilní na časnou axiální zátěž*

Způsob osteosyntézy -indikace


❖ **druh zlomeniny**

■ **zavřené (G-0 - G-III)**

- **Tscherneho klasifikace**

■ **otevřené (O-I - O-IV)**

- **Gustillova klasifikace**



■ **klasifikace AO (A, B, C)**

Způsob osteosyntézy -indikace

❖ *zavřené zlomeniny*

▪ ***G-0 - G-I***

❖ *dlahová osteosyntéza*

❖ *nitrodřeňový zajištěný hřeb*

s předvrtáním dřeňové dutiny

bez předvrtání dřeňové dutiny

❖ *zevní fixace*

Způsob osteosyntézy - indikace

❖ *zavřené zlomeniny*

■ *G-II - G-III*

❖ *nitrodřeňový zajištěný hřeb*

□ *bez předvrtání dřeňové dutiny*

❖ *zevní fixace*

Způsob osteosyntézy -indikace

❖ *Otevřené zlomeniny*

▪ *O-I*

❖ *dlahová osteosyntéza*

❖ *nitrodřeňový zajištěný hřeb*

s předvrtáním dřeňové dutiny

bez předvrtání dřeňové dutiny

❖ *zevní fixace*

Způsob osteosyntézy -indikace

❖ *Otevřené zlomeniny*

- *O-II - O-III (A,B,C)*

❖ *nitrodřeňový zajištěný hřeb*

- *bez předvrtání dřeňové dutiny*

❖ *zevní fixace*

Způsob osteosyntézy -indikace

❖ *otevřené zlomeniny*

■ *0 - IV*

❖ *zevní fixace*

Úspěch léčení zlomenin

indikace léčebného způsobu

*indikace způsobu
osteosyntézy*

*dokonalé technické
provedení osteosyntézy*

doléčení zlomeniny

Úspěch léčení zlomenin

❖ *Indikace způsobu osteosyntézy*

typ zlomeniny

- *klasifikace AO*

druh zlomeniny

-
-

Komplikace léčení zlomenin

❖ *porucha hojení*

prodloužené hojení

pakloub

❖ *selhání osteosyntézy*

špatná indikace

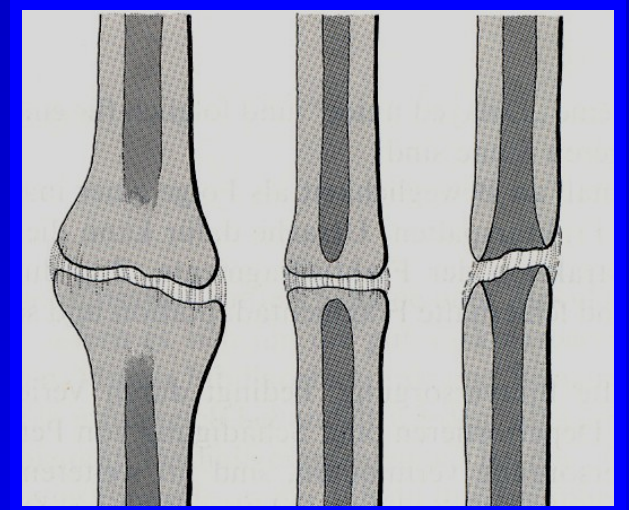
špatná technika aplikace

❖ *infekt*

Pakloub

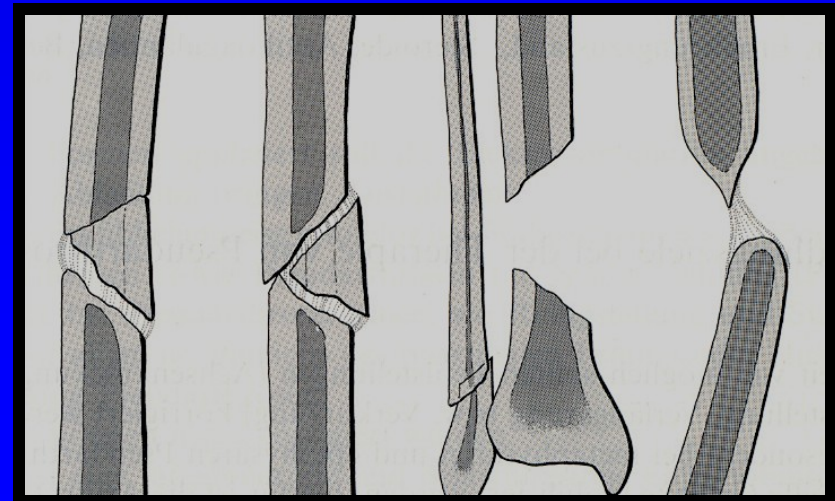
○ *reaktivní* - *hypertrofický*

- *sloní noha*
- *koňské kopyto*
- *oligotrofický*



○ *nereaktivní - atrofická forma*

- *nekrotický fragment*
- *defektní*
- *klasický atrofický*



○ *infikovaný*

Hypertrofický pakloub

❖ *dobrá vaskularizace*

neklid ve zlomenině

- *insuficientní konzervativní léčení*
- *nestabilní osteosyntéza*

❖ *nitrodřeňová osteosyntéza*

Atrofický pakloub

❖ *špatná vaskularizace*

nekroza fragmentů

neklid ve zlomenině

❖ *dekortikace + spongioplastika*

❖ *kompresní dlahová osteosyntéza*

❖ *nitrodřeňová osteosyntéza*

předvrtání dřeňové dutiny

dynamicky zajištěný nitrodřeňový hřeb

Selhání osteosyntézy

❖ *uvolnění implantátu*

❖ *zlomení implantátu*

○ *změna osteosyntézy*

- *dlaha x nitrodřeňový zajištěný ližeb*
- *zevní fixace x přemost'ující nebo kompresní dlaha nebo*

výměna implantátu

Infekt

❖ *časný*

❖ *pozdní*

■ *povrchní*

■ *hluboký*

Povrchní infekce

❖ *implantát neobnažen*

- časná revize operační rány*
- lokálně antibiotika*
(Garamycin sponge) event.
- laváž rány*
- 500 ml sol. Ringer na 6 hodin*
= 4 x 500 ml / 24 hodin
- parenterálně antibiotika*

Hluboký infekt

❖ *osteosyntéza stabilní*

❖ *implantát neuvolněn*

- revize rány, implantát ponechat*
- odstranění zajišťovacího šroubu*
- parenterálně antibiotika*
- lokálně ATB - Garamycin sponge*
- event. laváž*
 - *přívod do dutiny hřebu a odvod*
 - *z otvoru po zajišťovacím šroubu*

Hluboký infekt

❖ *osteosyntéza nestabilní*

❖ *implantát uvolněn*

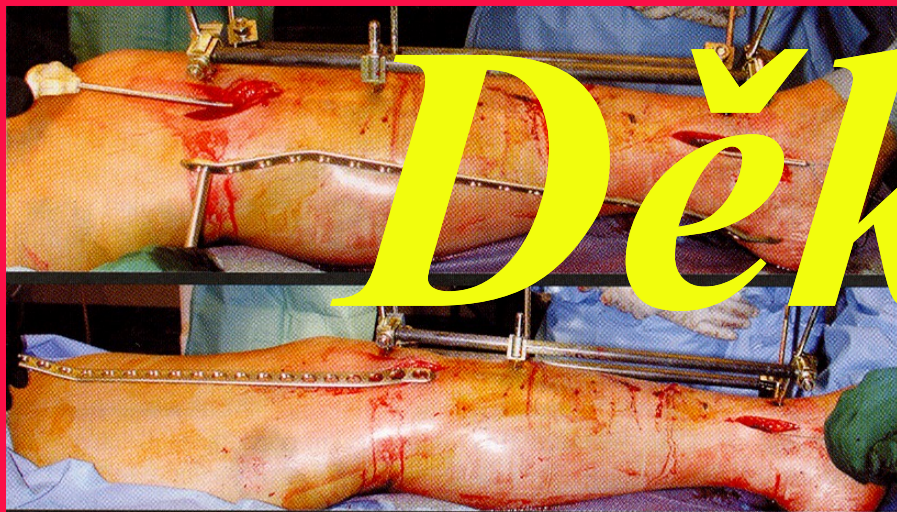
extrakce implantátů

odvrtání dřevěné dutiny

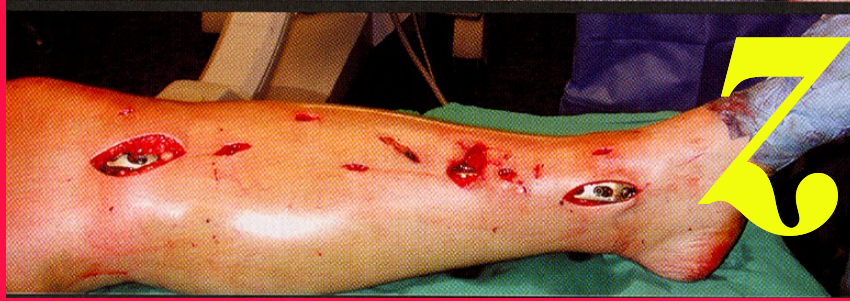lokálně Garamycin sponge

zevní fixace

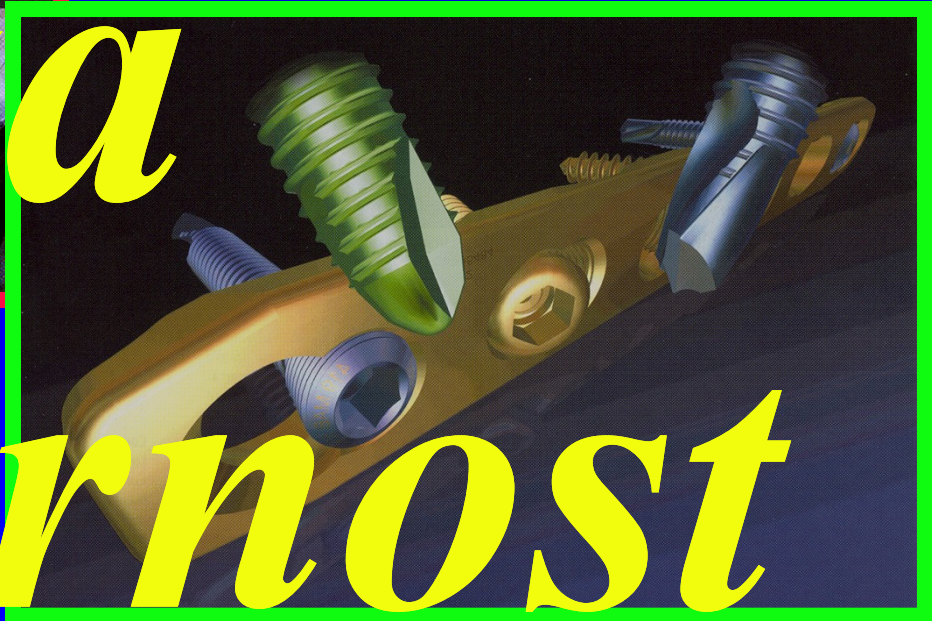parenterálně antibiotika



Děkují



za



pozornost