

Poranění krční, hrudní a bederní páteře

Diagnostika

- Klinické /neurologické vyšetření/
- RTG vyšetření
- CT poraněného segmentu
- CT C/C a C/T přechodu při podezření na poranění
- Spirální CT C0-T2 u definované skupiny pacientů /bezvědomí, intoxikace, polytrauma/
- MRI

Terapie

- Klasifikace poranění
- Konzervativní postup
- Operační postup

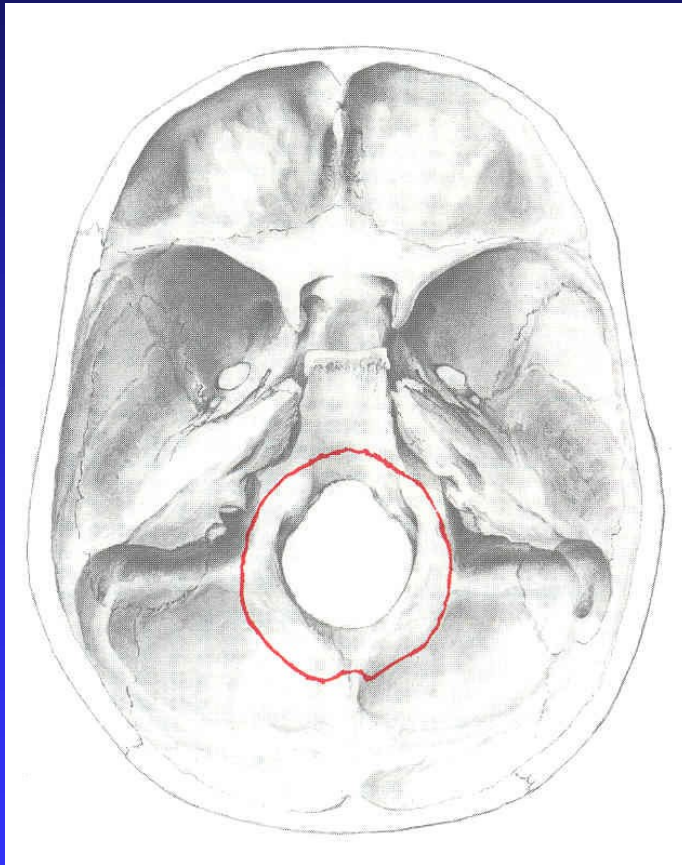
Poranění krční páteře

- Horní krční páteř C0 - C2/3
- Dolní krční páteř C3 - C7/T1

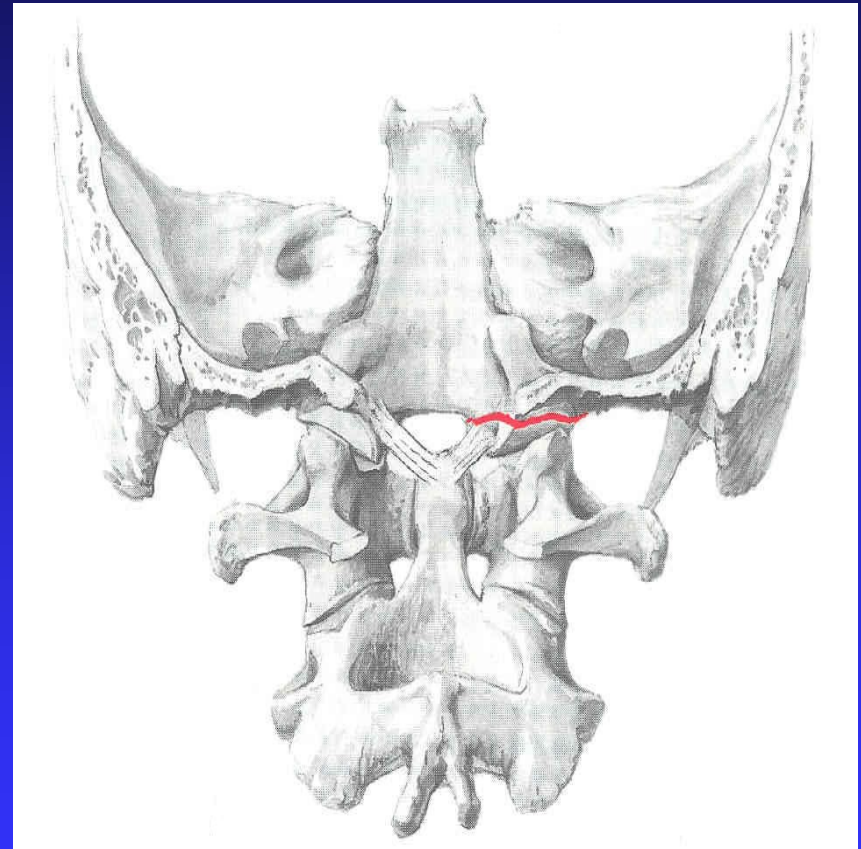
Zlomenina kondylu okciputu

- Klasifikace Anderson a Montesano na 3 typy
- Raritní poranění
- Terapie konzervativní
- Při nestabilním avulzním poranění - okcipitocervikální stabilizace

Zlomeniny kondylu okciputu

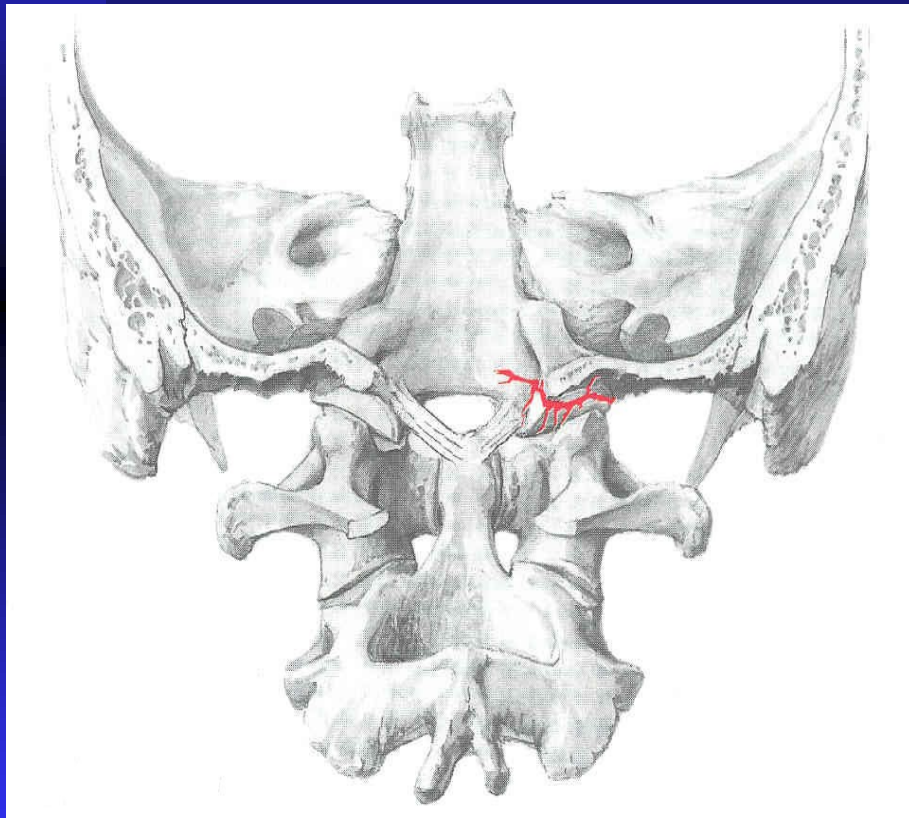


Kruhová lomná linie

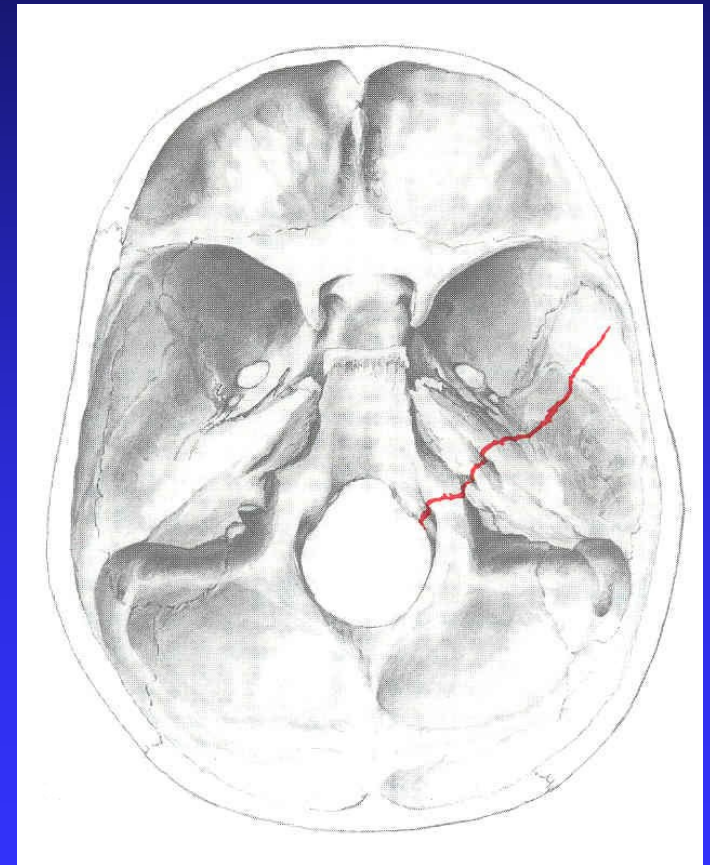


Avulzní typ

Zlomeniny kondylu okciputu



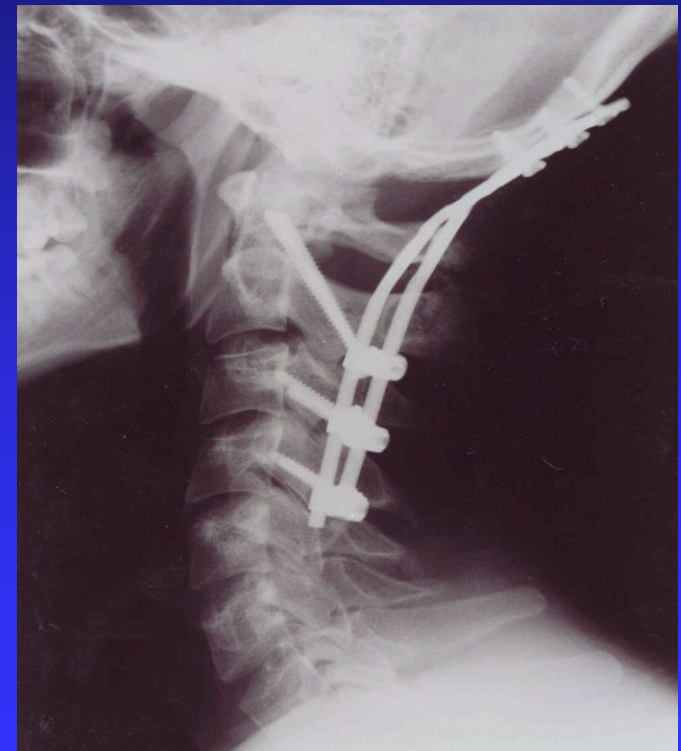Kompresní typ



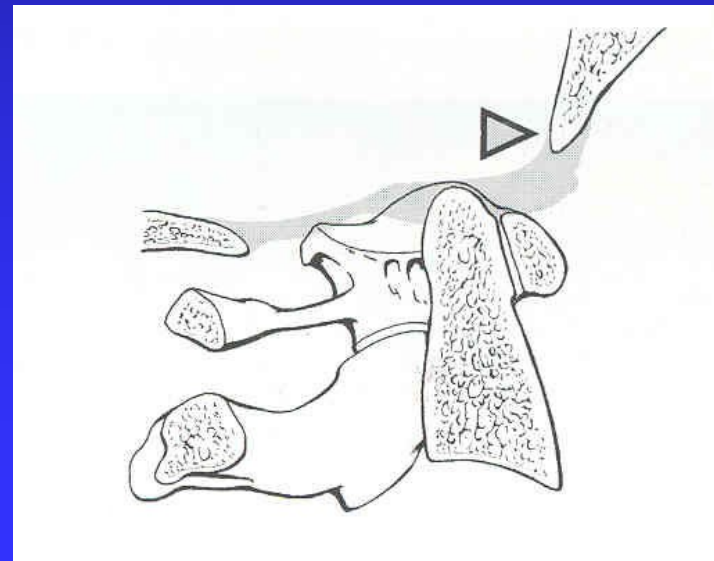
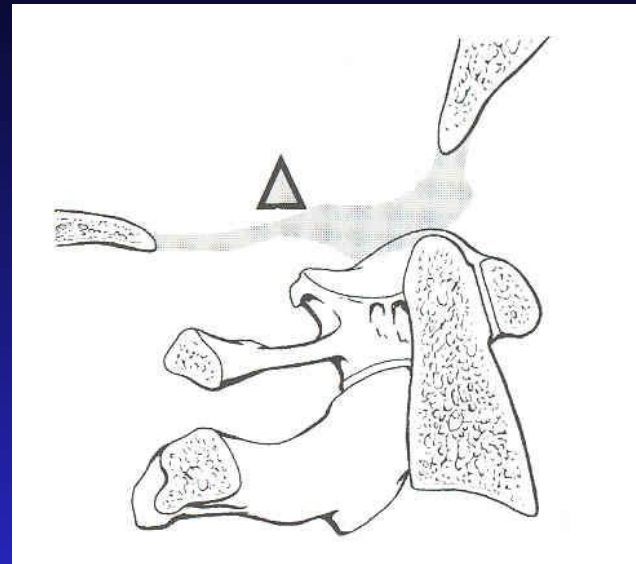
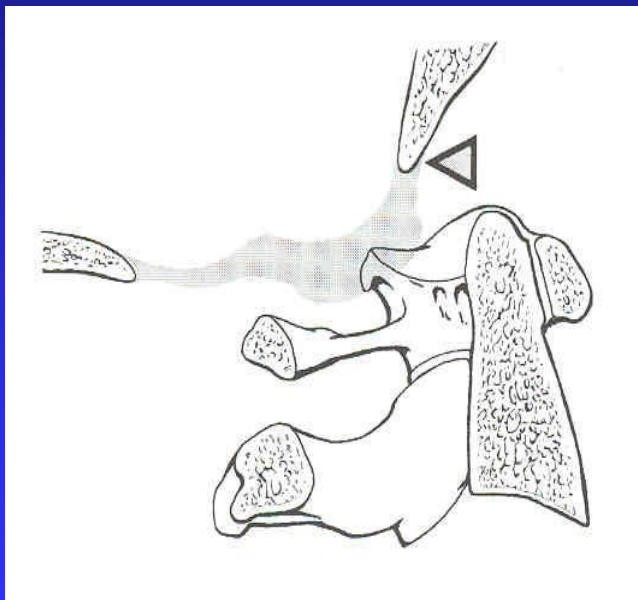Zlomenina baze

Atlantookcipitální dislokace AOD

- Klasifikace podle Traynelise na 3 typy
- Raritní poranění
- Terapie -
Okcipitocervikální stabilizace

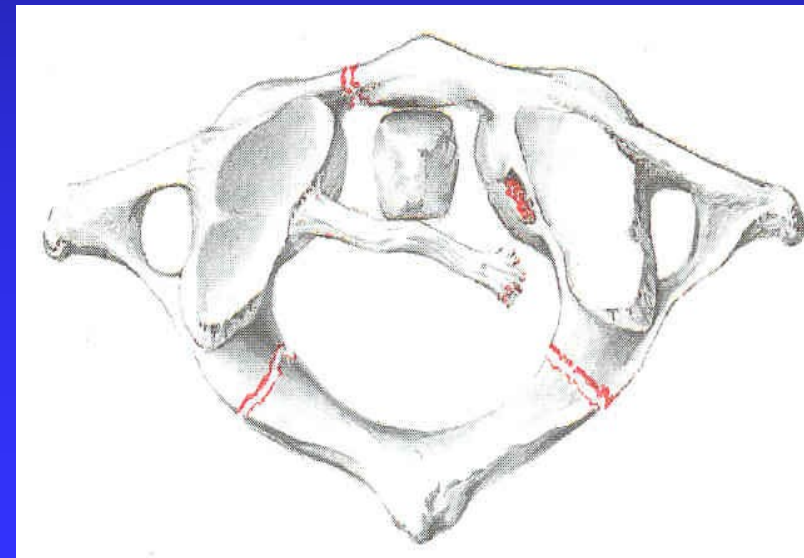
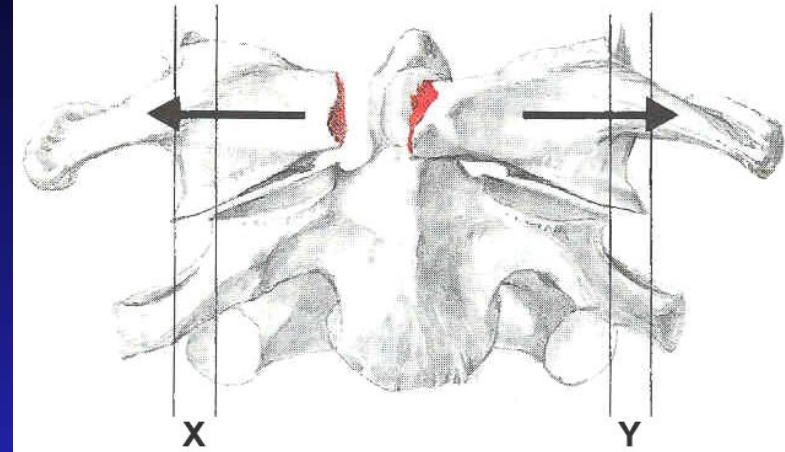


AOD 3 typy



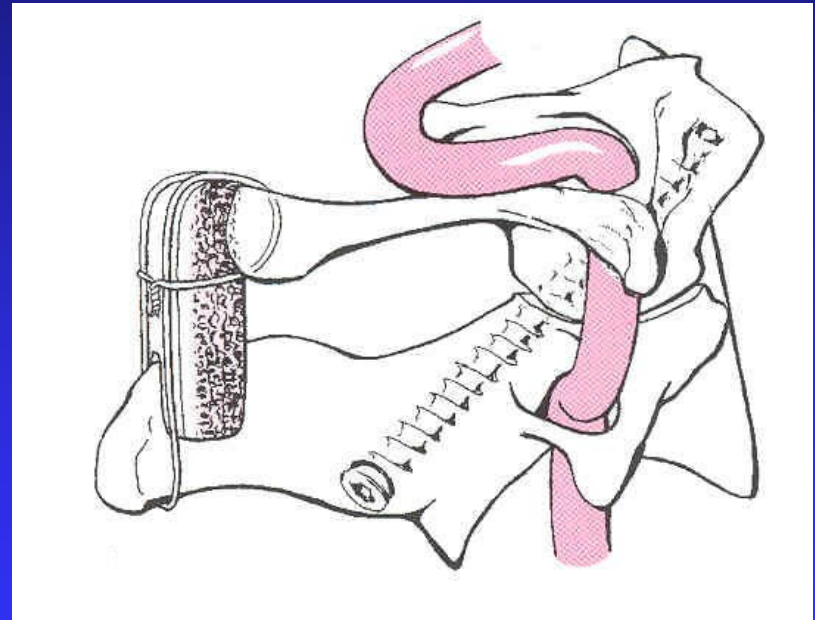
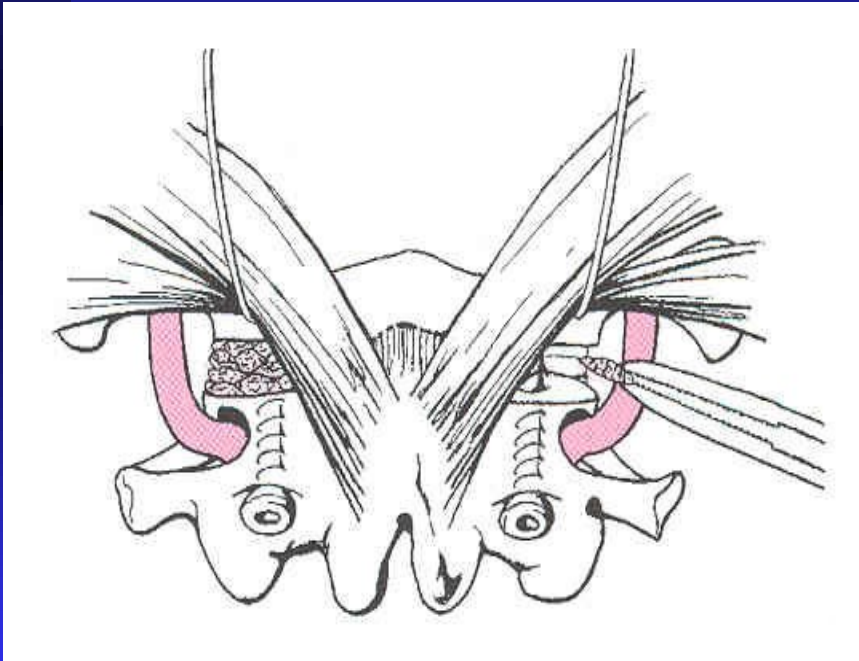
Zlomeniny atlasu

- Klasifikace podle Gehweilera na 5 typů
- Stabilní-
konzervativně
- Nestabilní-
transartikulární
stabilizace C1/2
Magerl



Transartikulární stabilizace C1/2

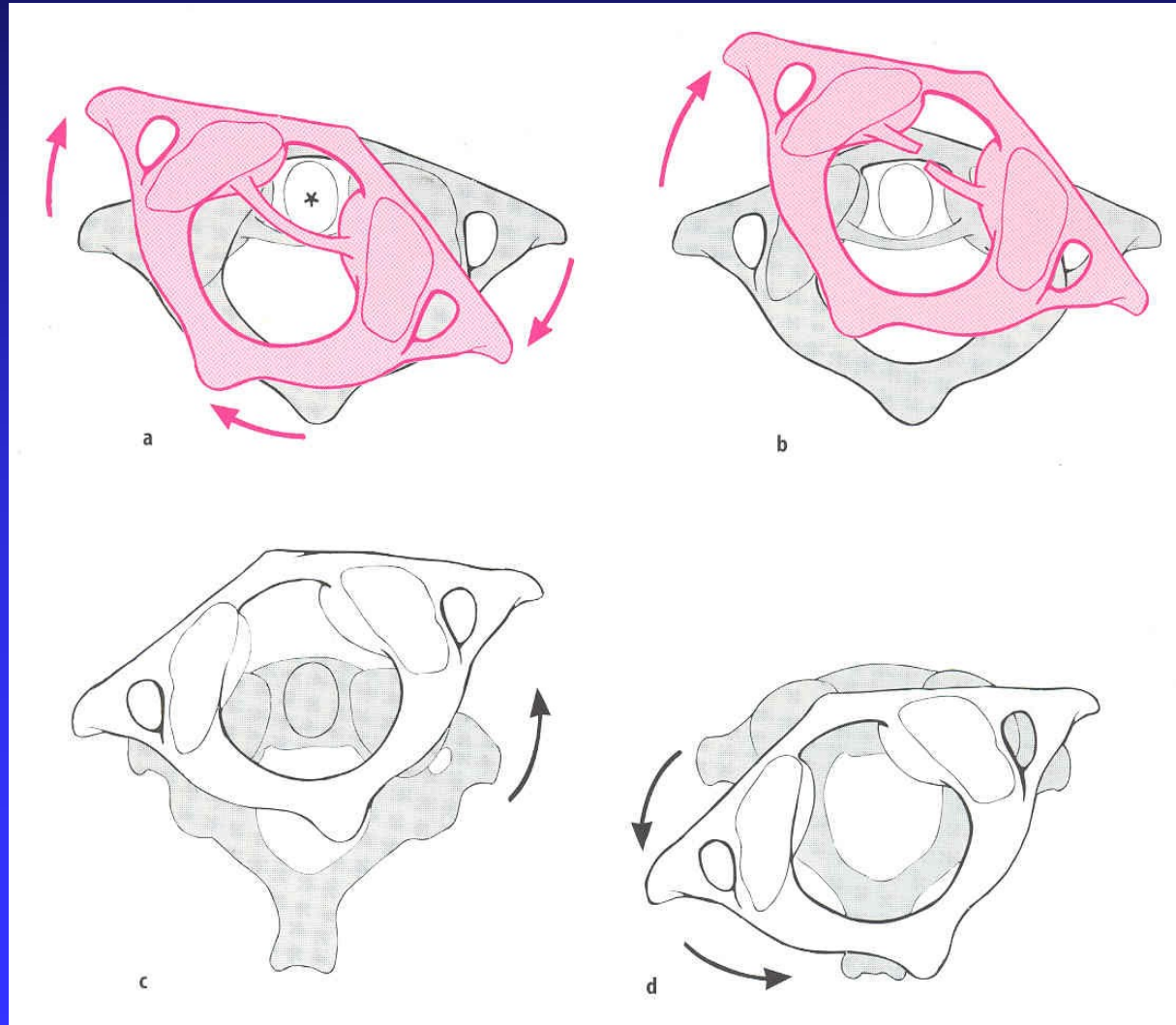
Magerl



Atlantoaxiální dislokace AAD

- Translační a rotační typ
- Translační - terapie C1/2 Magerl
- Poranění rotační dělíme podle Fieldinga a Hawkinse na 4 typy
- I typ konzervativní postup
- II typ terapie C1/2 Magerl

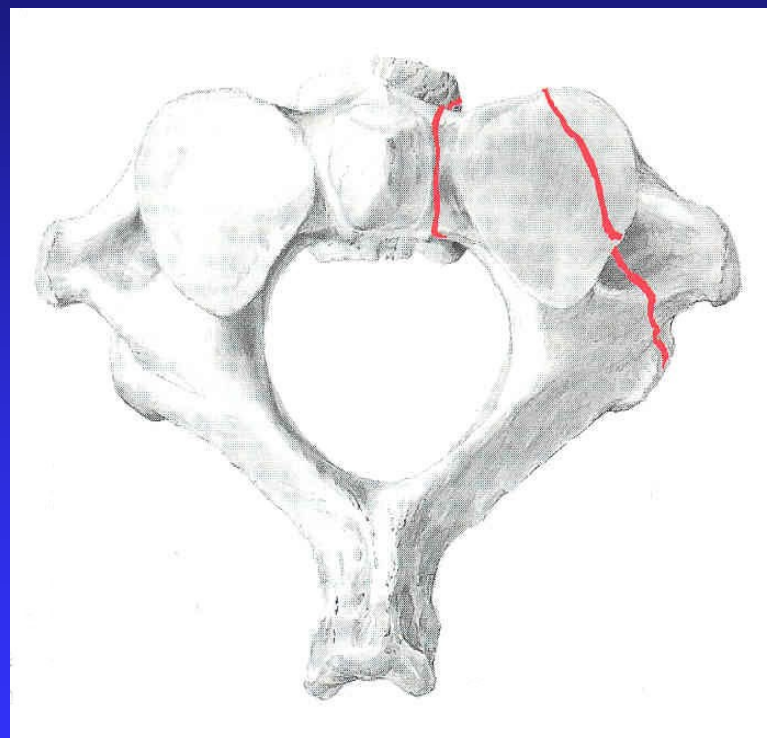
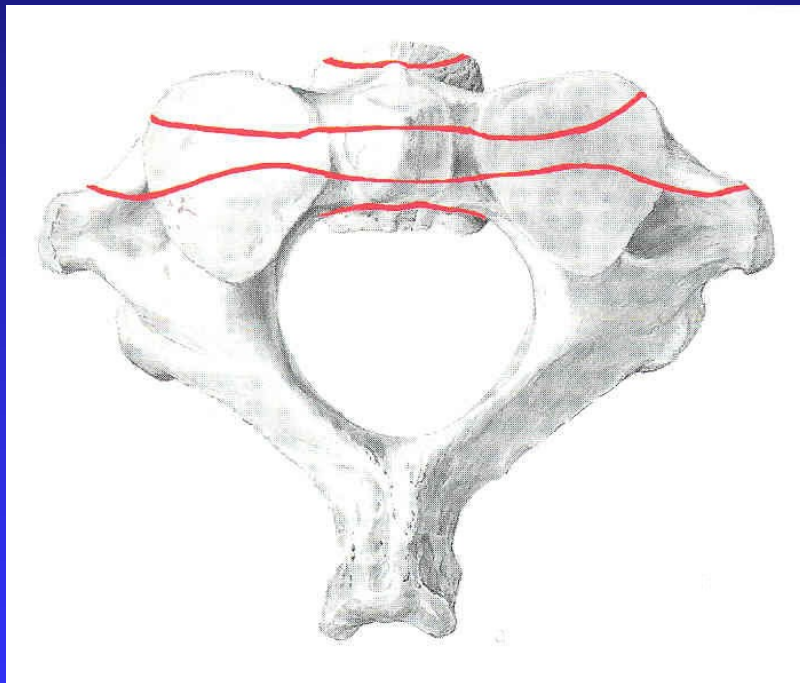
AAD rotační typ klasifikace



Zlomeniny čepovce

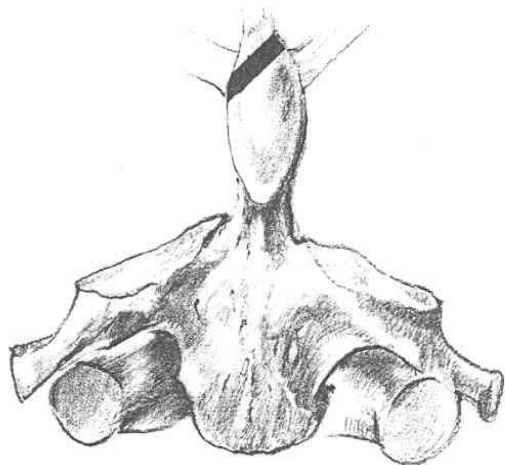
- Zlomenina těla čepovce
- Zlomenina zubu čepovce
- Traumatická spondylolistéza čepovce

Zlomeniny těla čepovce

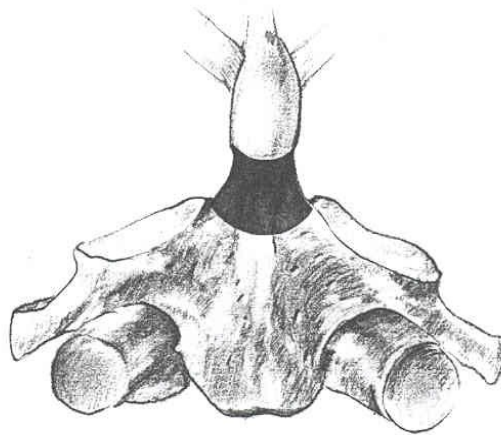


Zlomeniny zubu čepovce

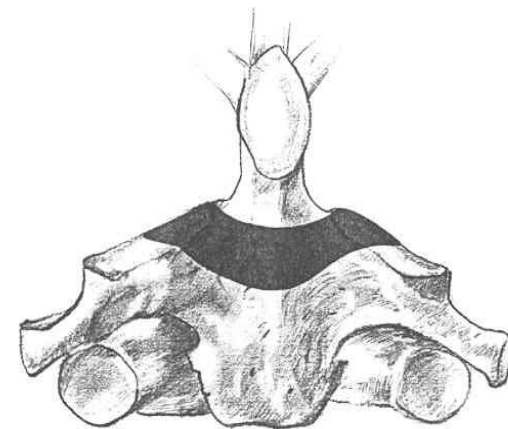
Podle AO na 3 typy



a

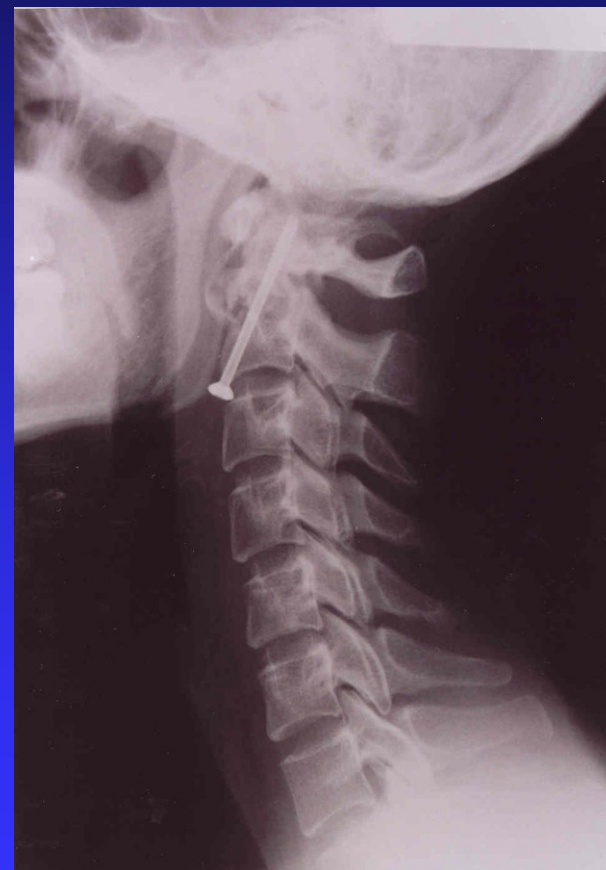
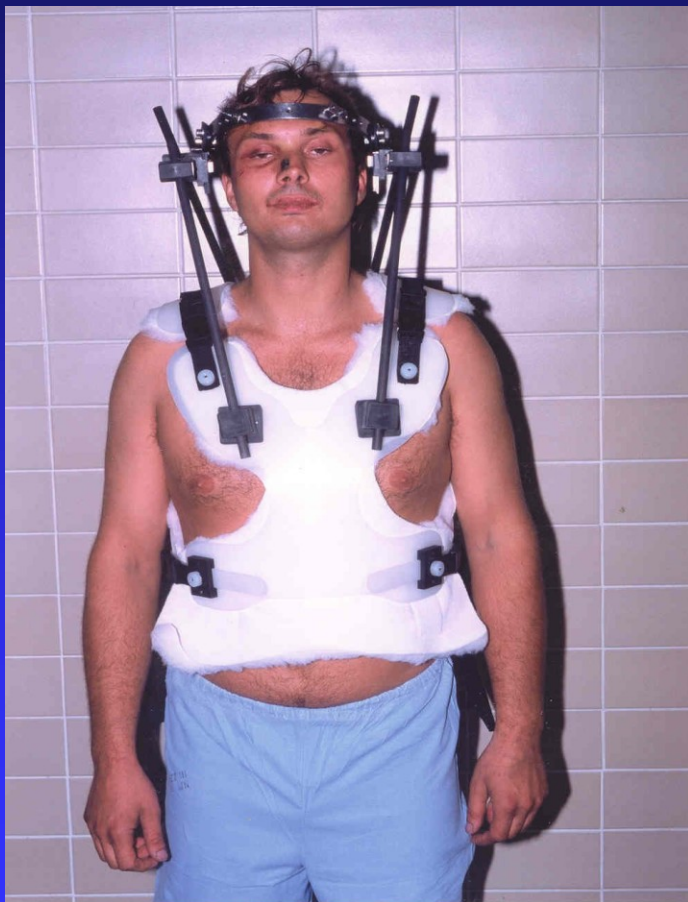
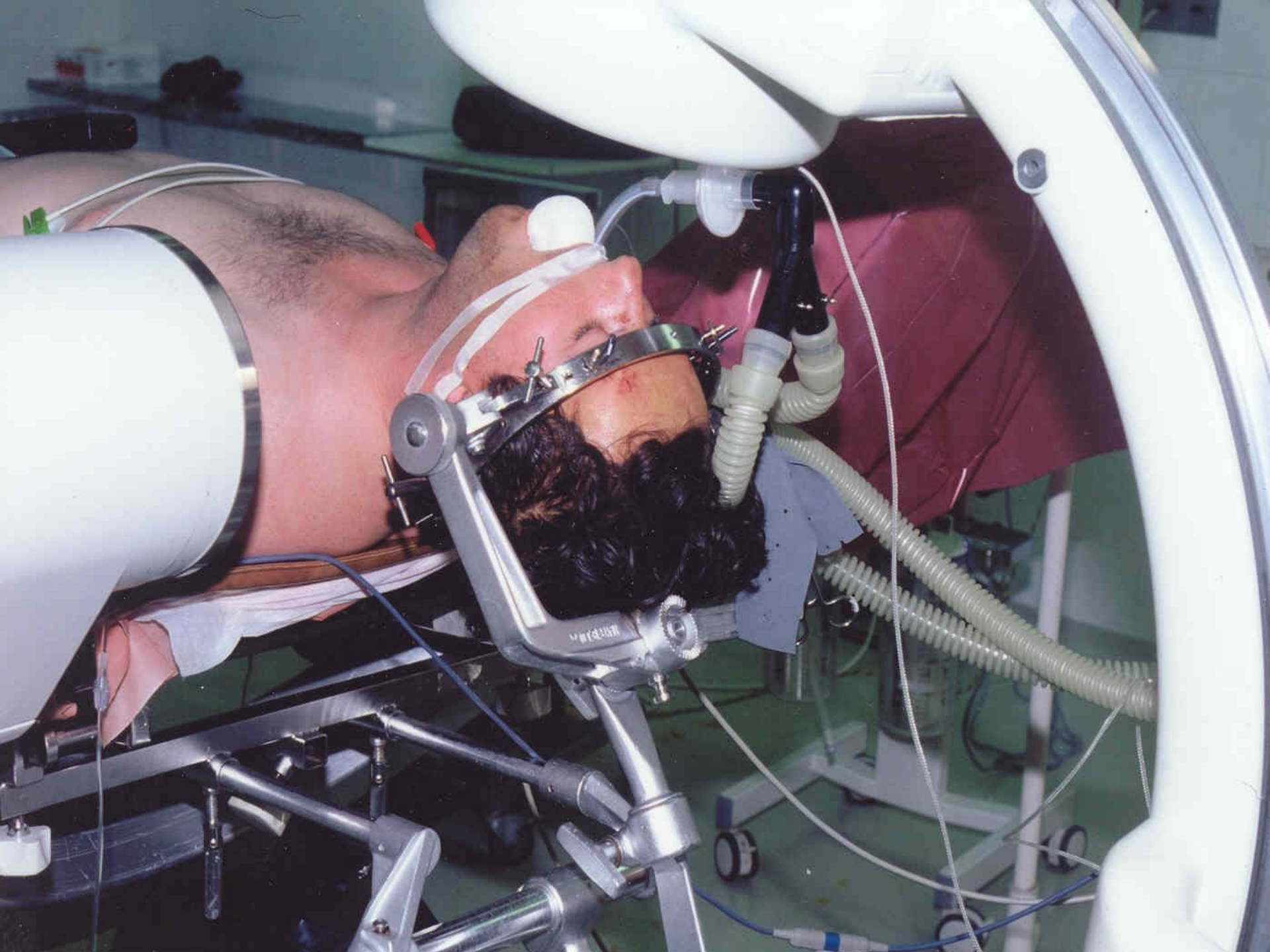
b



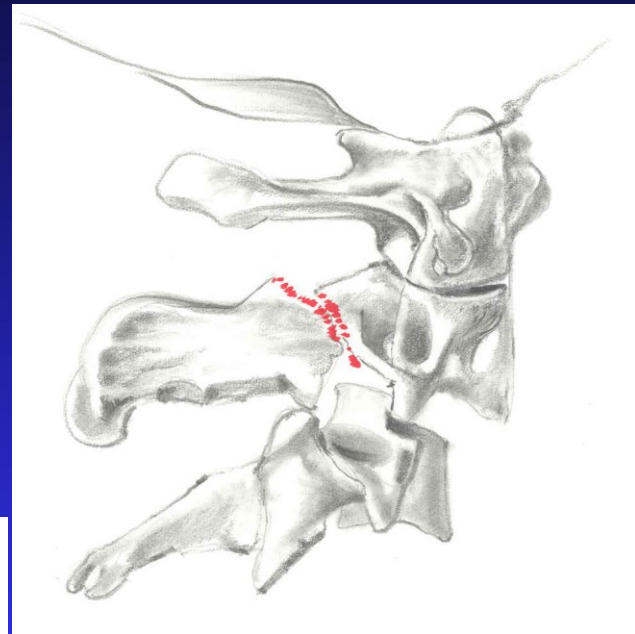
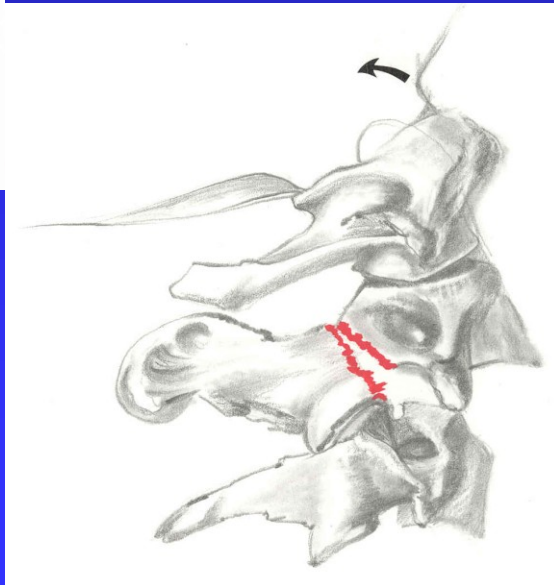
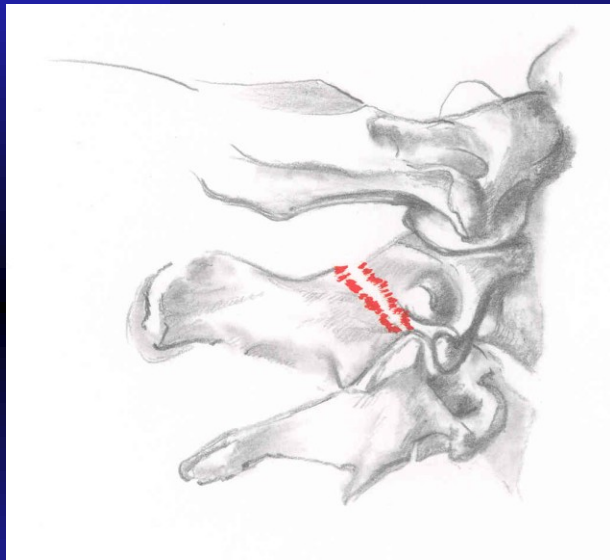
c

Zlomenina zubu čepovce



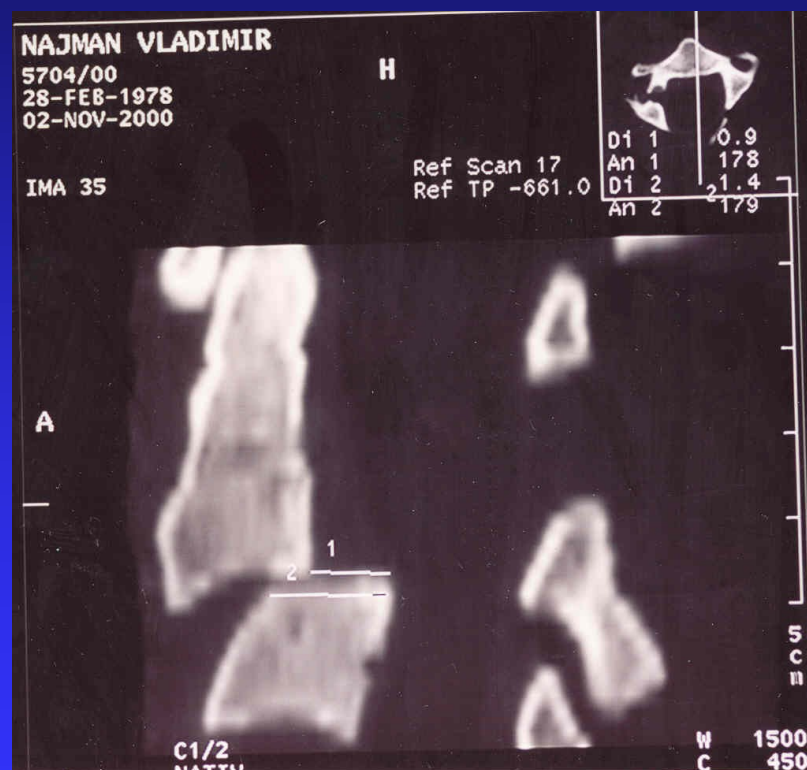

Traumatická spondylolistéza čepovce



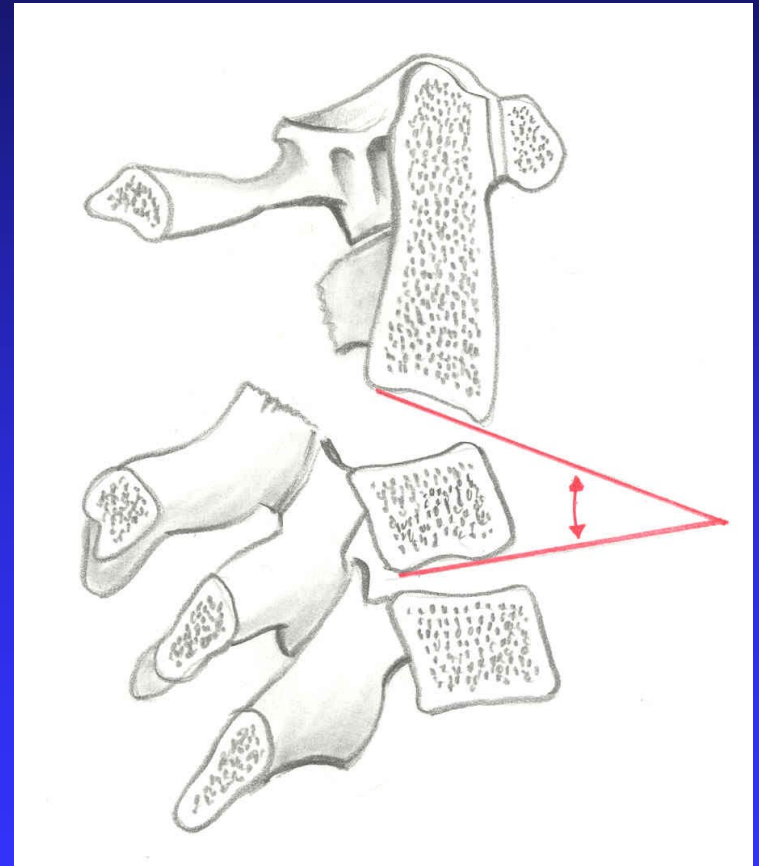
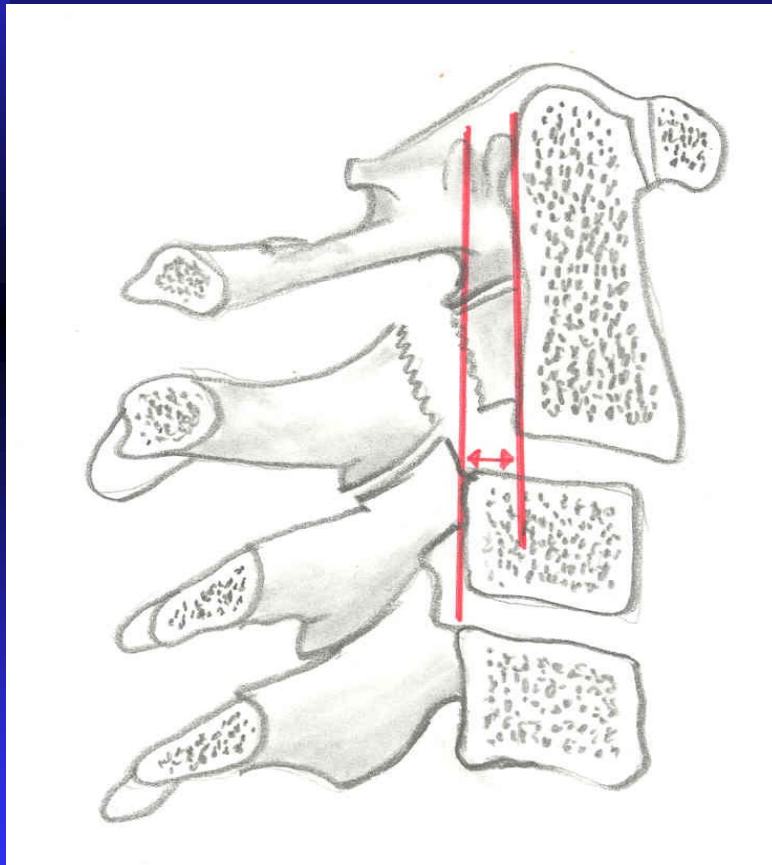
Traumatická spondylolistéza čepovce

- Klasifikace na 3 typy
- I typ konzervativně
- II typ podle nestability
- III operační terapie dlahová osteosyntéza



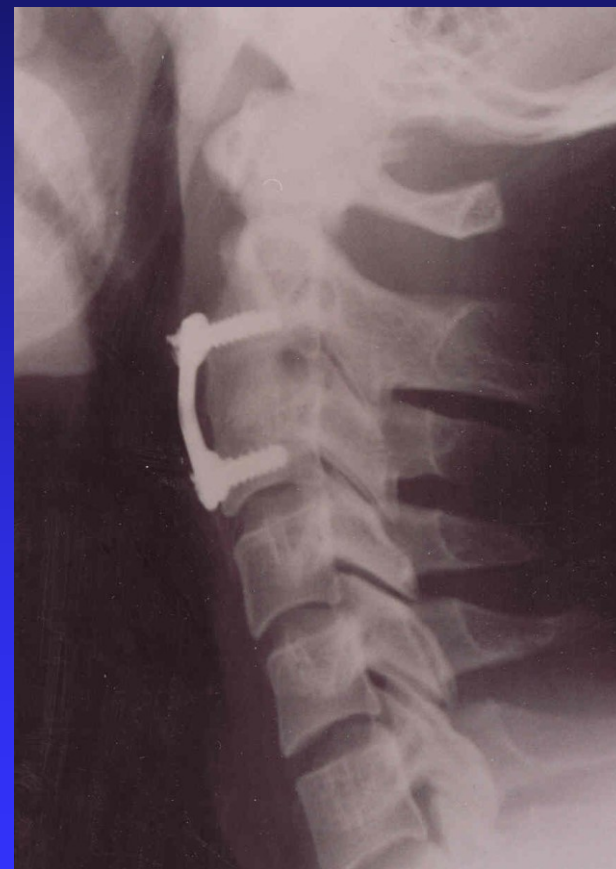Traumatická spondylolistéza

posouzení nestability



Traumatická spondylolistéza čepovce

Dlahová osteosyntéza
C2/3 s autologním
štěpem



Dolní krční páteř C3- C7/T1

- **Klasifikace podle Aebi, Nazarian**
- **Klasifikace podle AO**

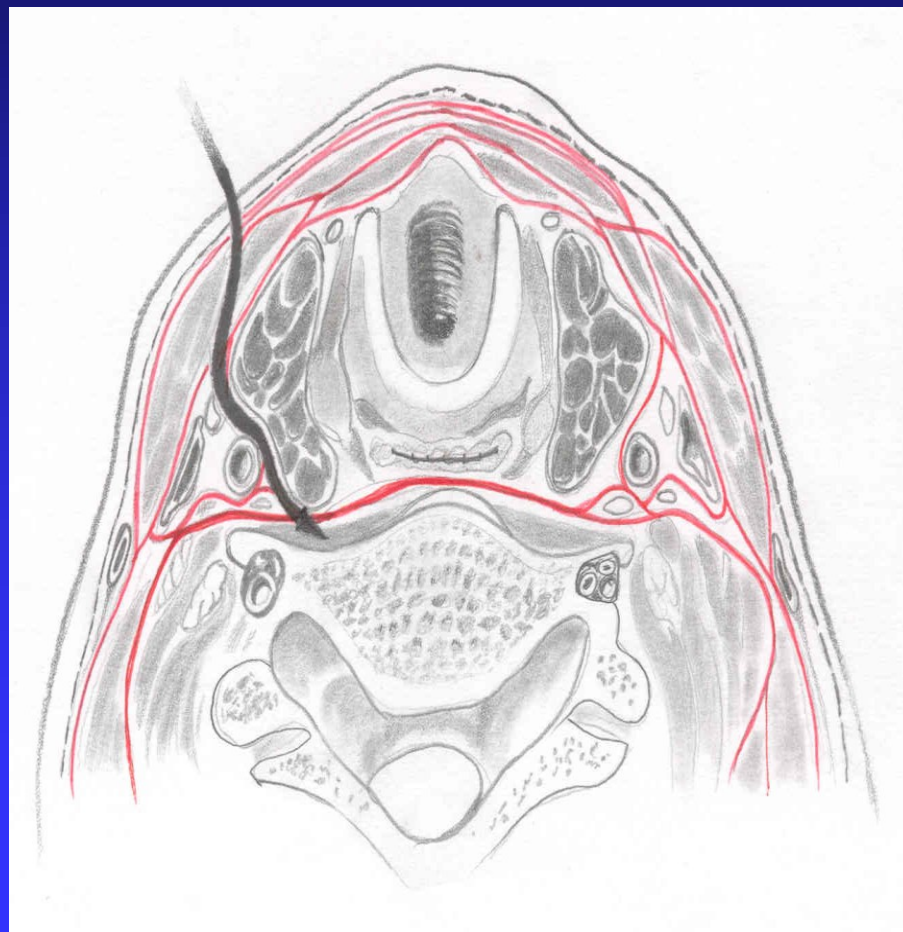
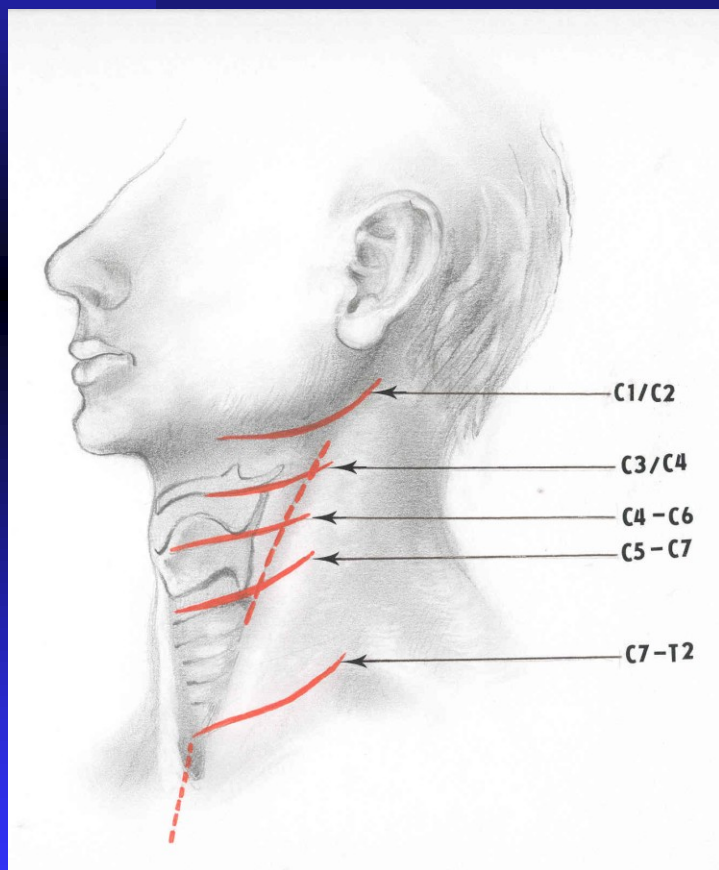
Terapie

- Indikace k operačnímu výkonu - nestabilní poranění krční páteře, symptomatický útlak nervových struktur
- Dekomprese nervových struktur, obnovení korektního postavení a stability
- Dominantní přední přístup a dlahová osteosyntéza

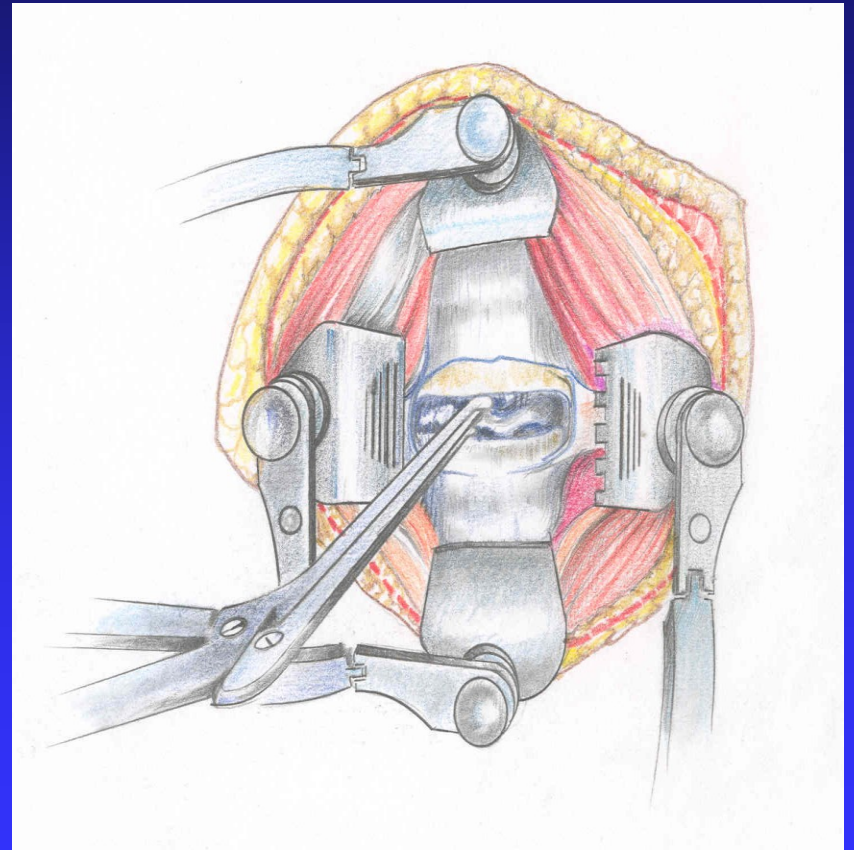
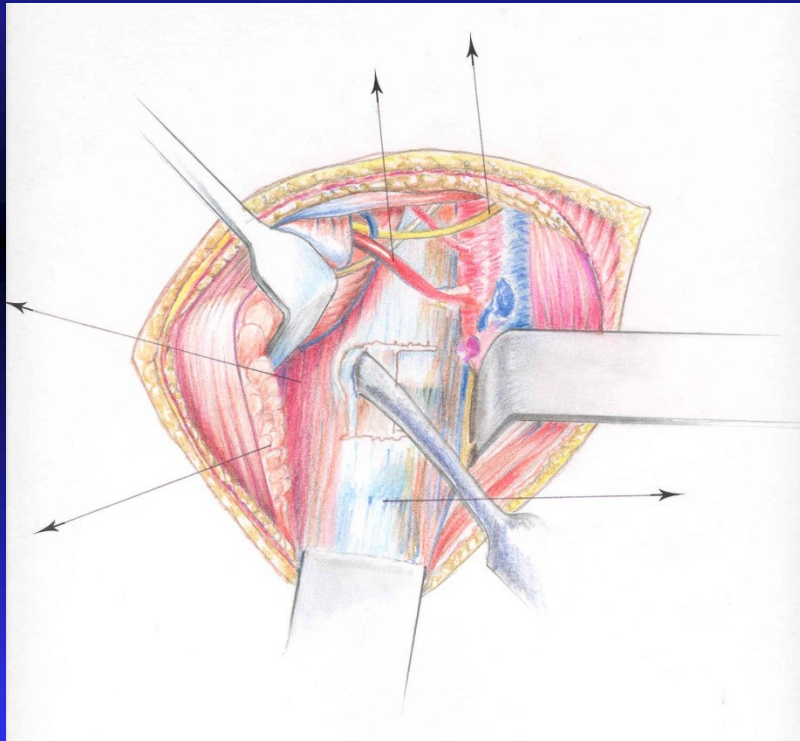
Indikace - přední výkon

- Klinicky významný útlak nervových struktur zepředu
- Nestabilní zlomeniny dolní krční páteře
- Po zavřené repozici luxace

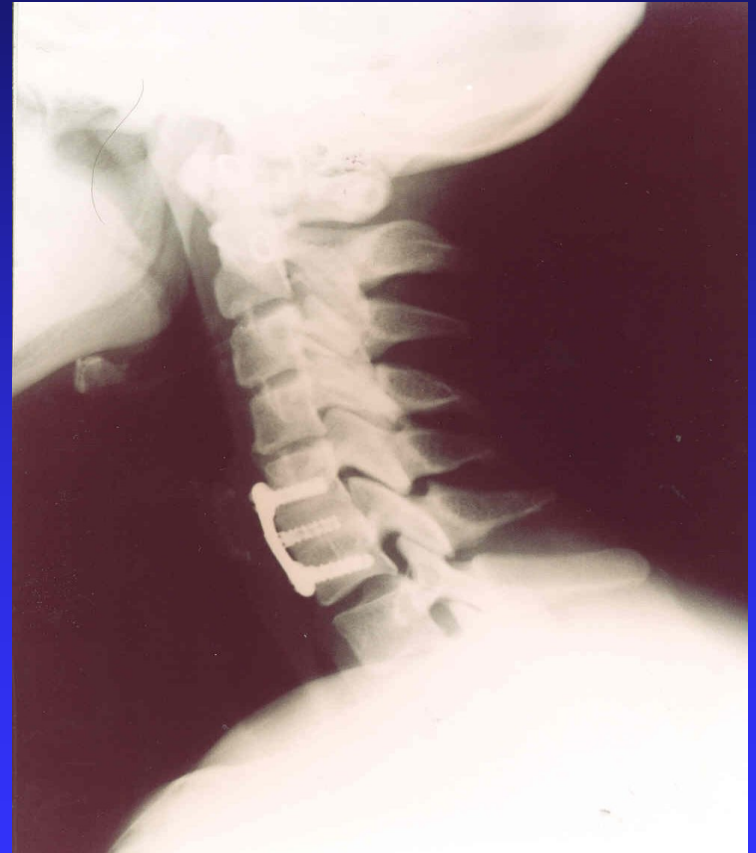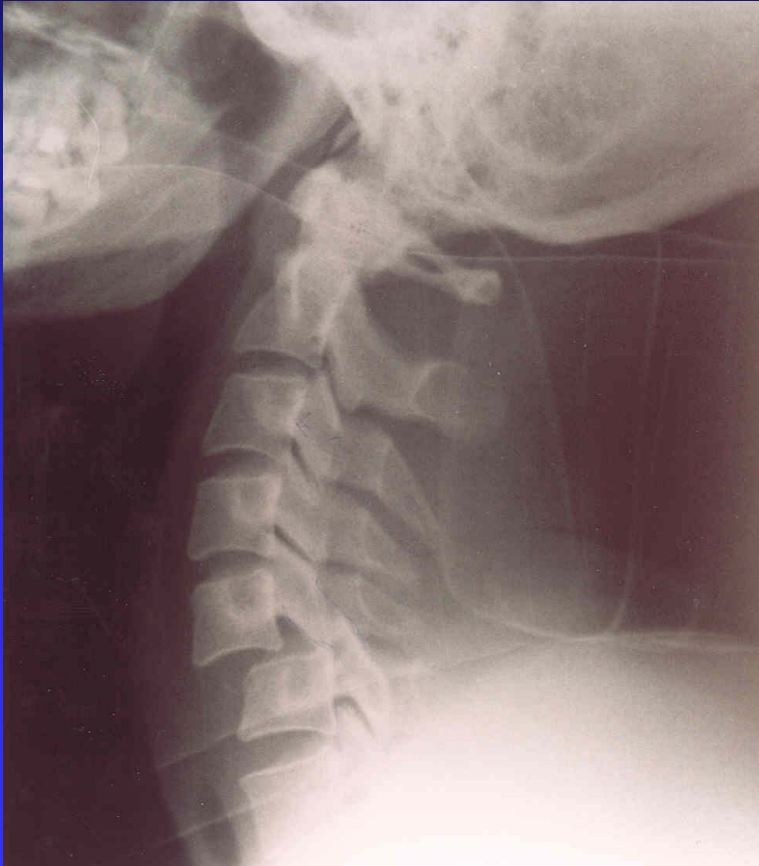Přední přístup



Přední přístup



Přední přístup



Přední přístup - výhody

- Přístup k míše, která potřebuje dekompresi je lepší z předního výkonu
- Poloha na zádech zejména u polytraumatizovaného pacienta je výhodnější
- Repozice a postavení krční páteře se lépe kontroluje v supinační poloze pacienta
- Šetření svalů a menší krevní ztráty
- Vysoké procento kostního hojení

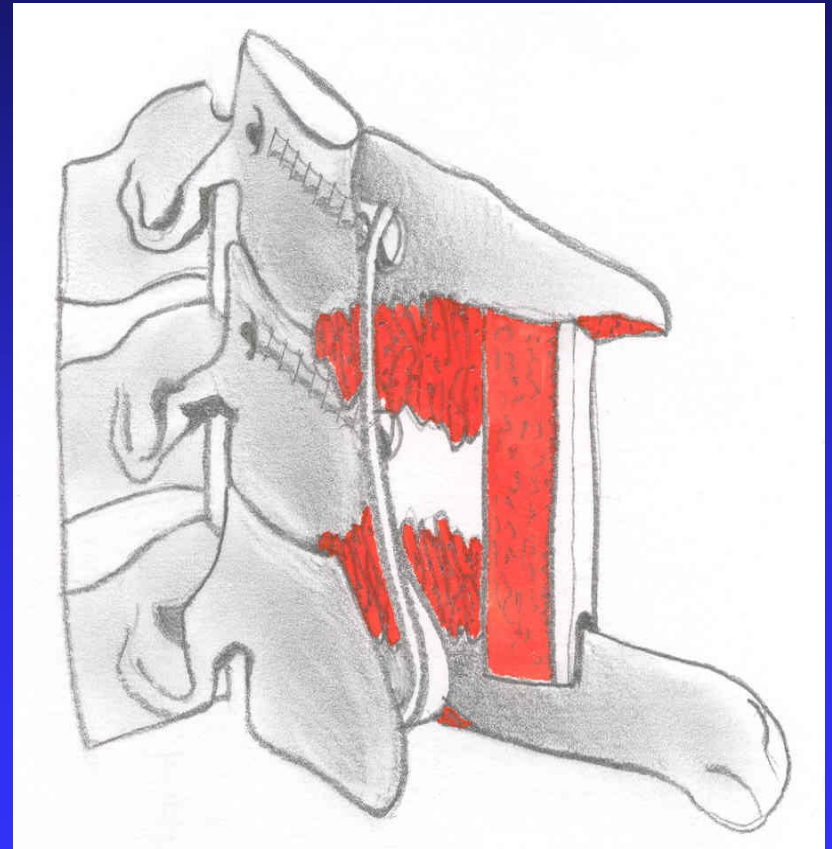
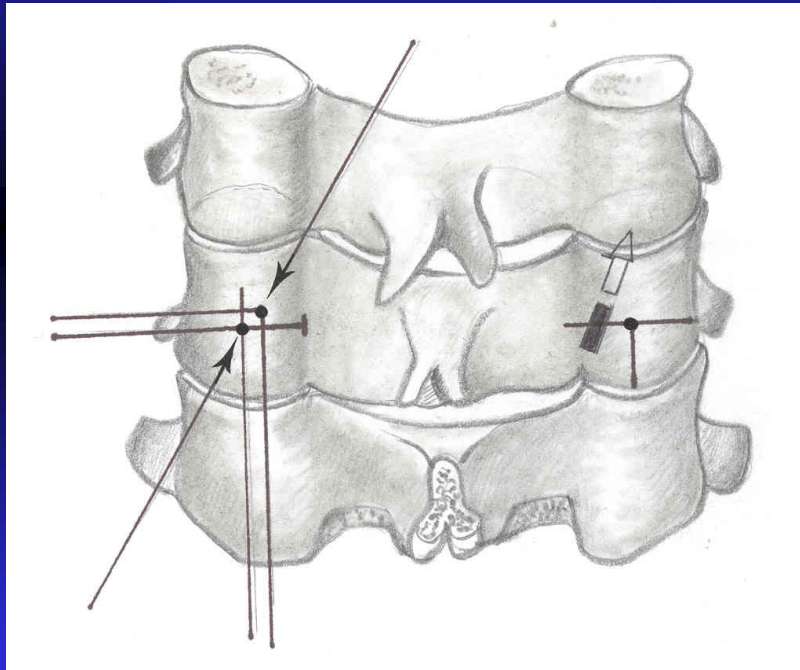
Přední přístup - nevýhody

Možné komplikace spojené s předním přístupem

Zadní přístup - výhody

- Jednoduchý a bezpečný přístup k páteři
- Vysoká biomechanická stabilita implantátů

Zadní přístup



Zadní přístup - nevýhody

- Traumatizace svalů
- Horší hojení ran
- Větší krevní ztráty
- Horší funkční výsledky
- Větší bolesti

Indikace - zadní výkon

- Při neúspěšné zavřené repozici luxace
- Při útlaku nervových struktur zezadu
- Při vysoce nestabilních zlomeninách C/T přechodu, M. Bechtěrev, vícečetné zlomeniny ve smyslu kombinovaného výkonu

Poranění Th/L páteře

- Vyšetření pacienta
- RTG, CT případně MRI
- Klasifikace poranění
- Terapie

Cíle terapie

- **Obnova biomechanické stability**
- **Protektce nervových struktur**
- **Obnova funkce**

Klasifikace

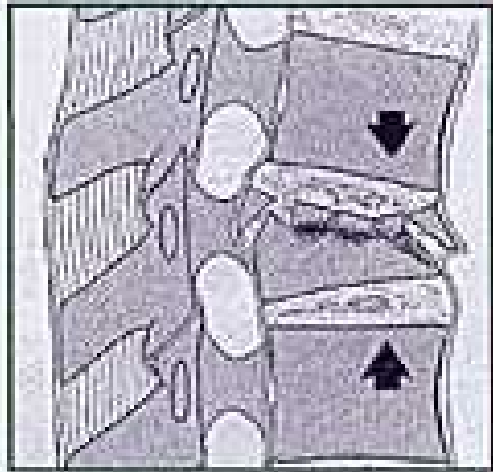
Magerl a kol. r.94

typ A -poranění předního sloupce

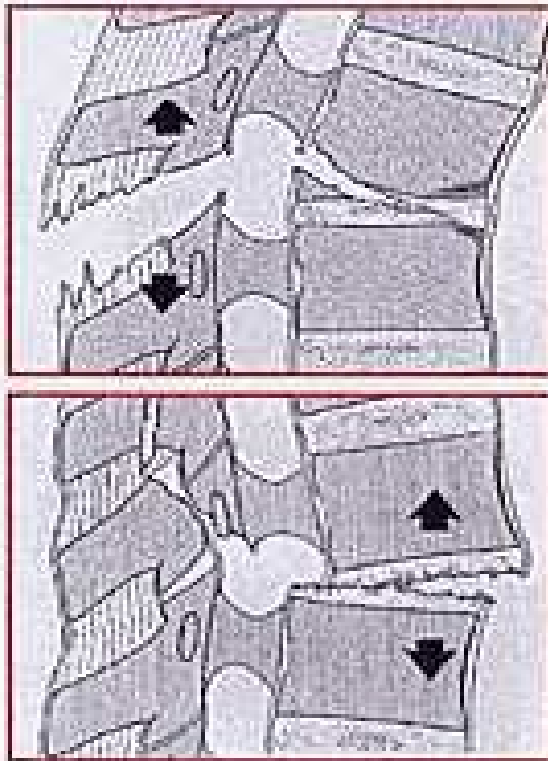
typ B -poranění zadního sloupce

typ C -rotační instabilita + A ,B

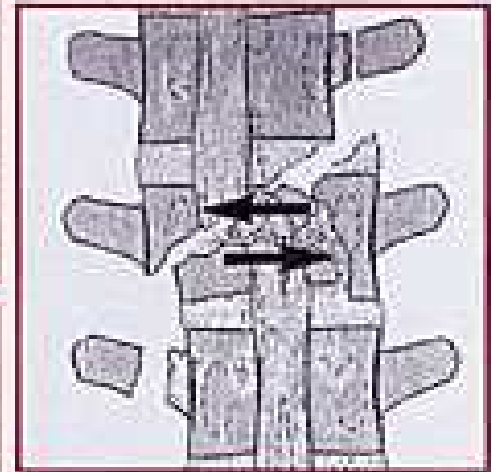
A



B

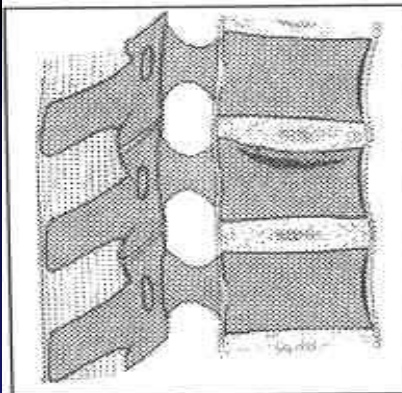


C

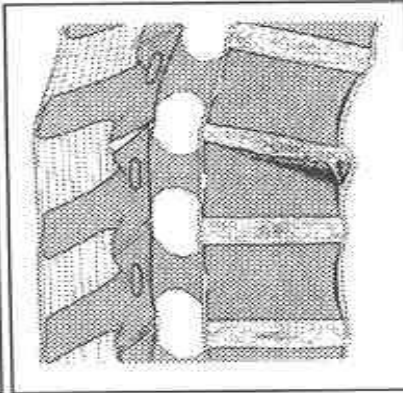


Klasifikace dle Magerla r. 1994

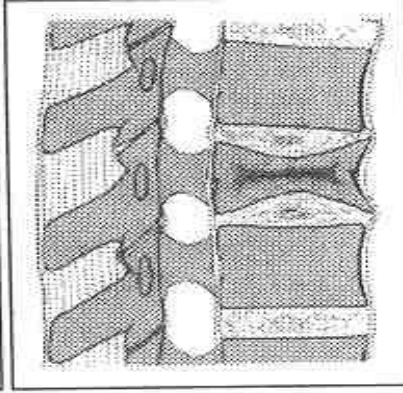
Typ A 1



A 1.1

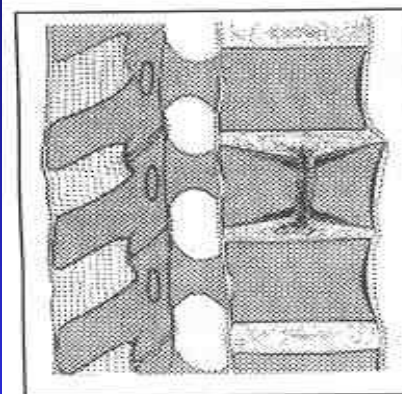


A 1.2.1

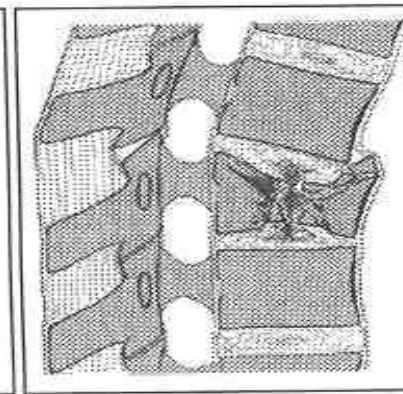


A 1.3

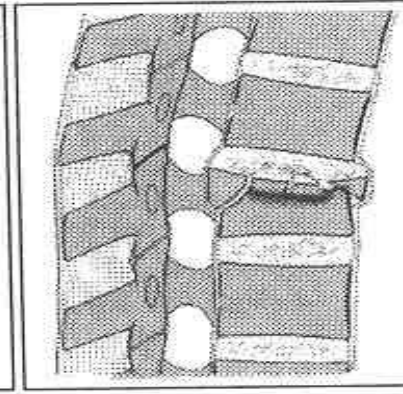
Typ A 2



A 2.2

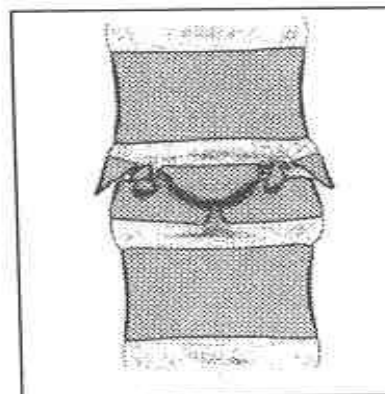


A 2.3

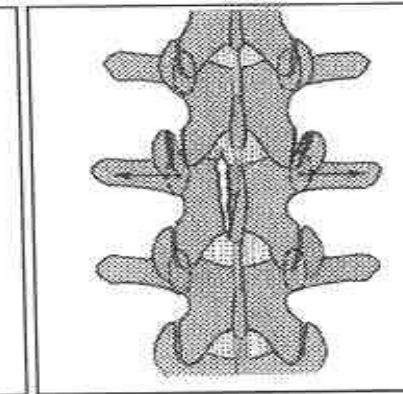


A 3.1.1

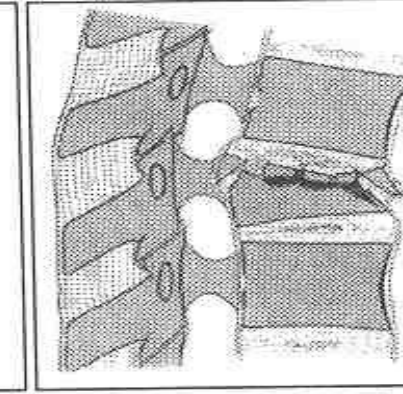
Typ A 3

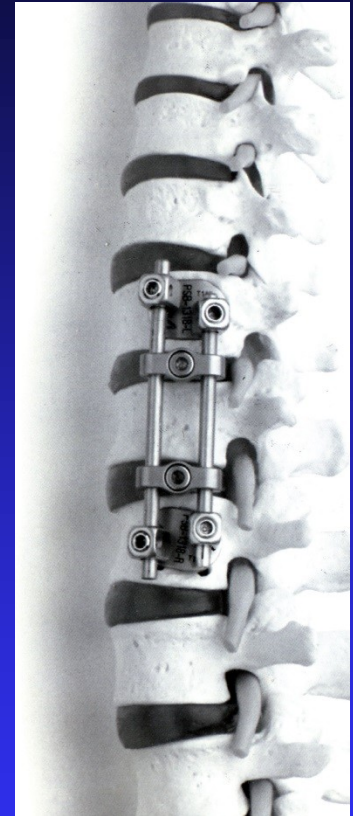
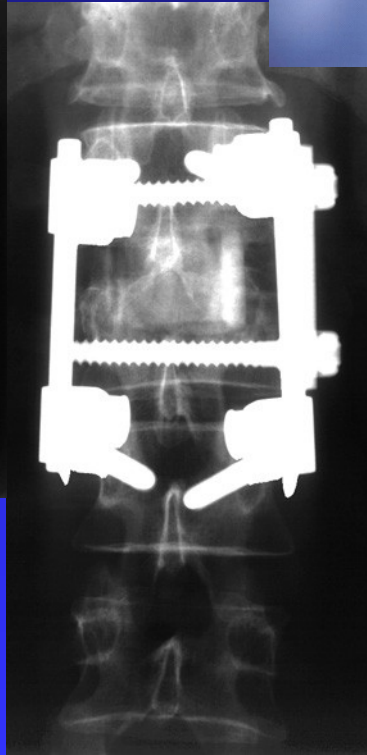

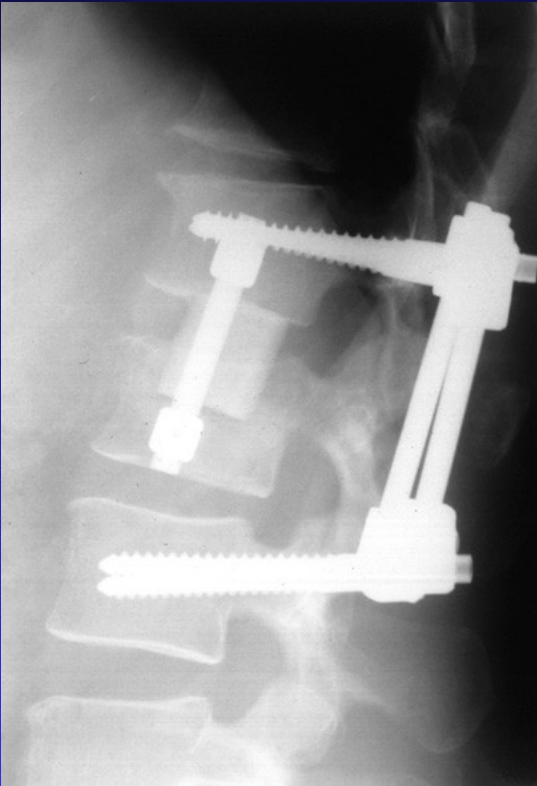


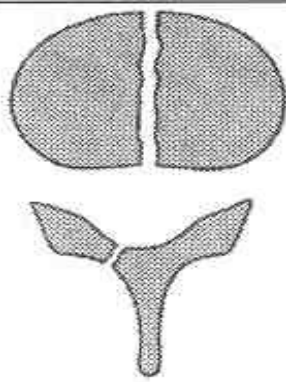
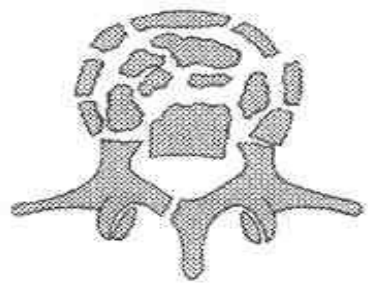
A 3.2.1



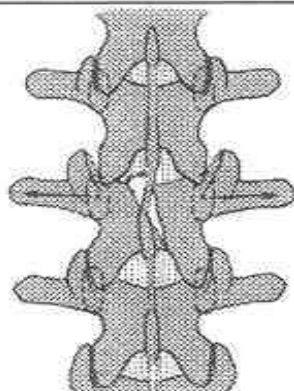
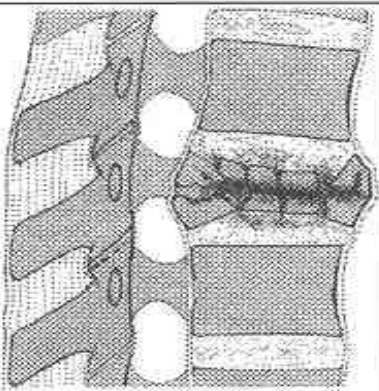
A 3.2.1 Rozšířená interpedikulární
distance (šipky)





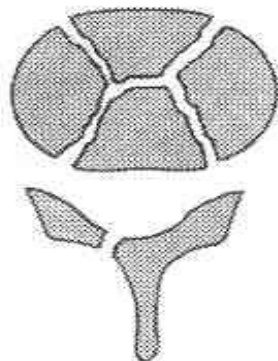
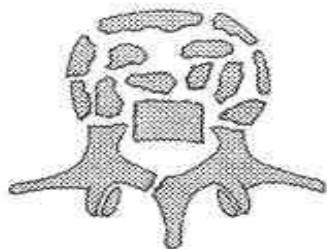

A 3.2.1 CT scan horní a dolní části obratle

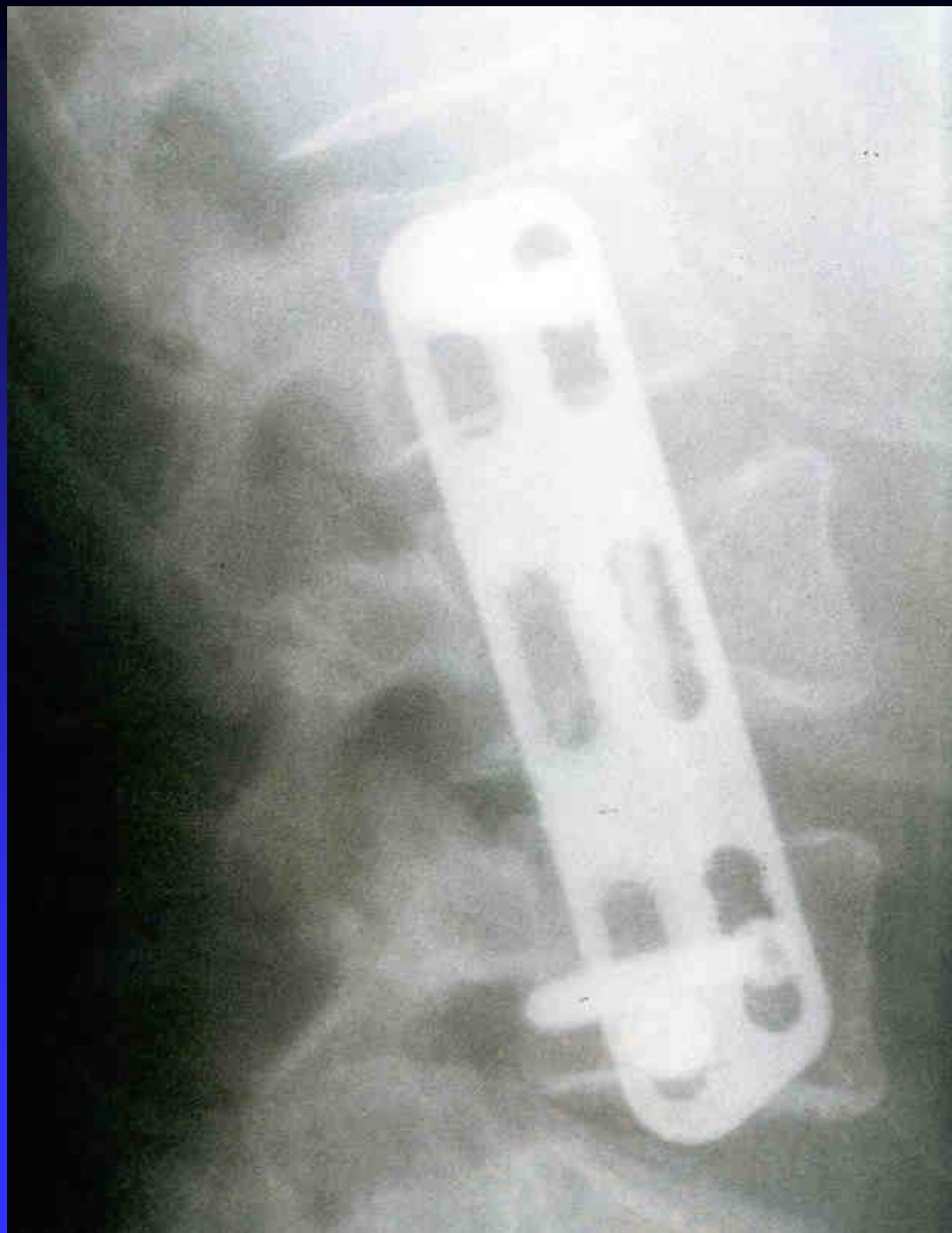


A 3.3.3

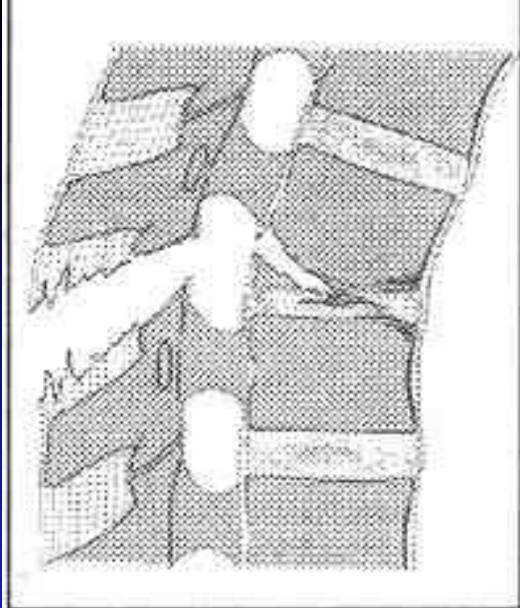
A 3.3.3



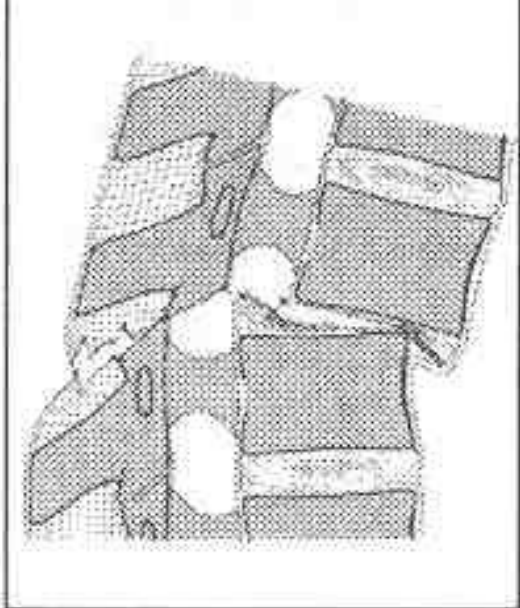
A 3.3.3 CT scan horní a dolní části obratle



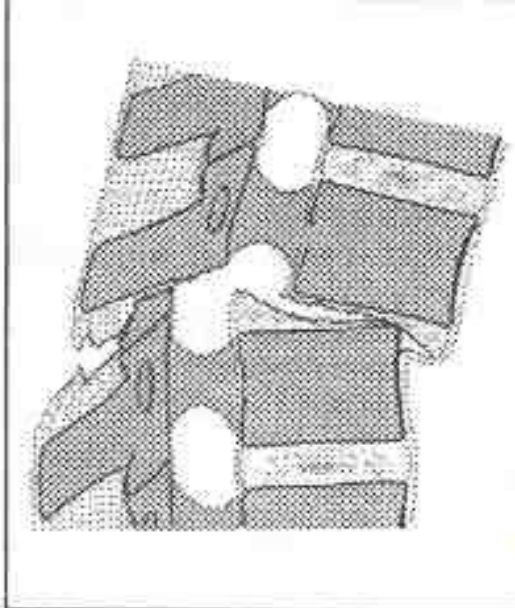
Typ B



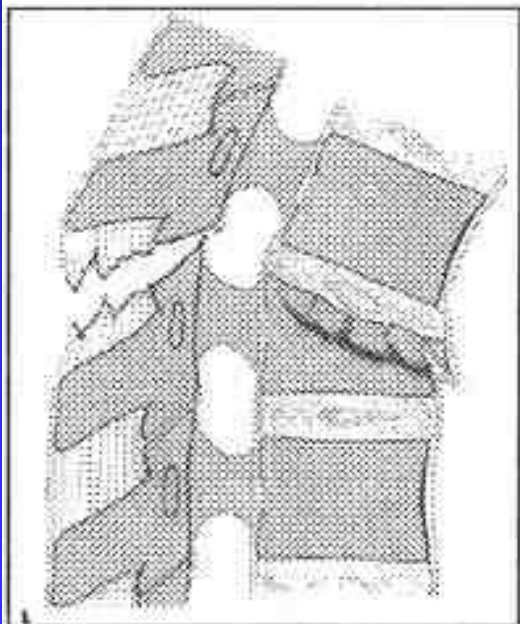
B 1.1.1



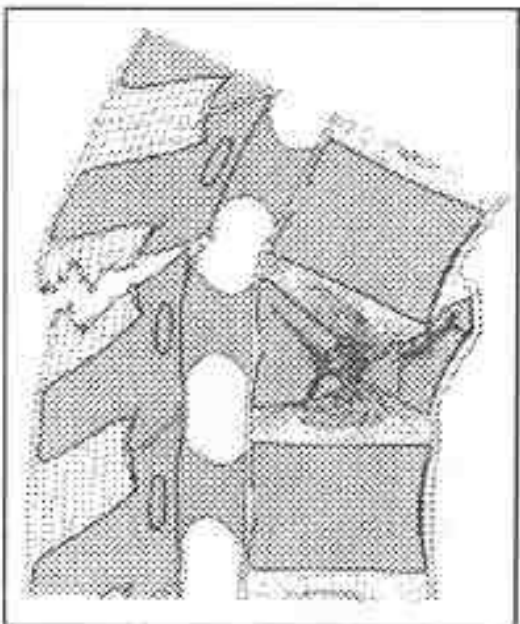
B 1.1.2



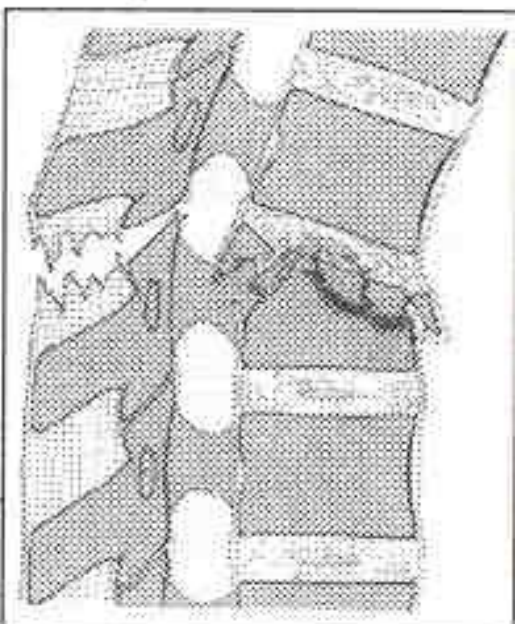
B 1.1.3



B 1.2.1+A 1.2.1

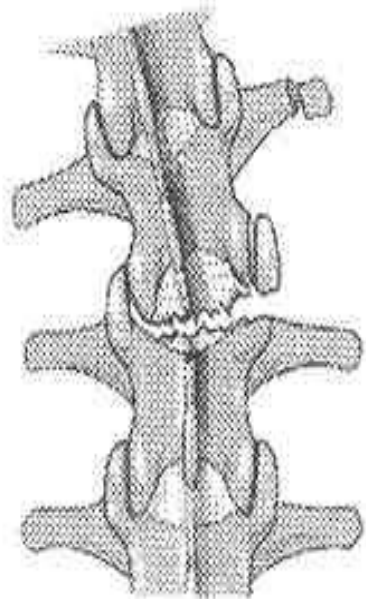



B 1.2.1+A 2.3

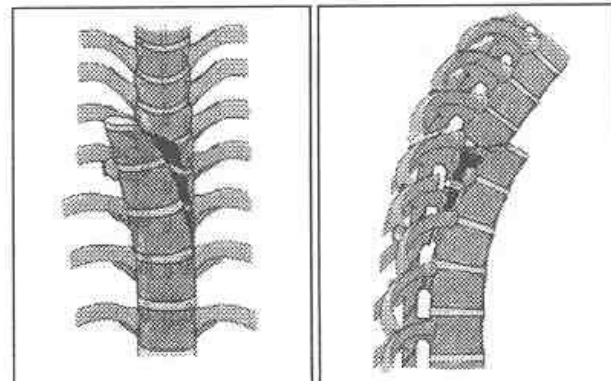


B 1.2.1+A 3.1.1

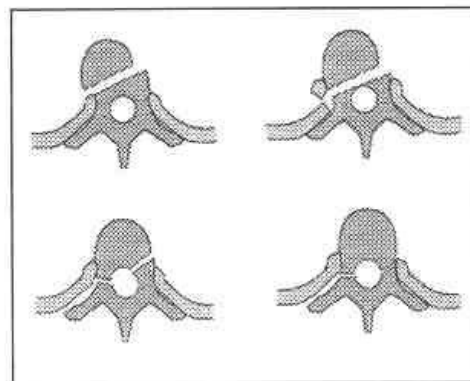
Typ C



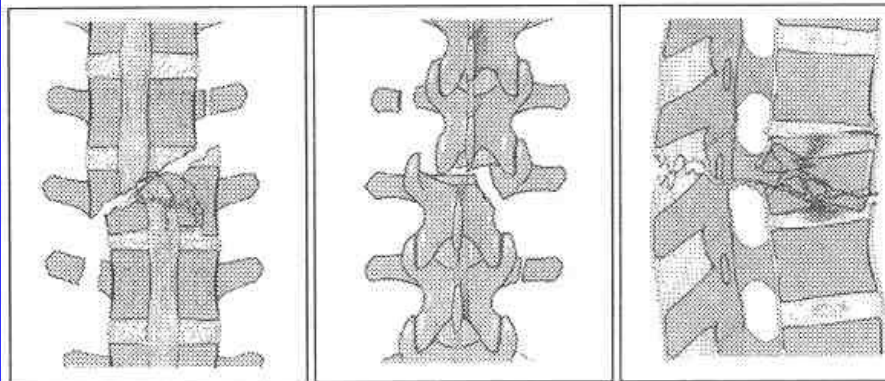
C 1.1



C 1.2.4



CT scan C 1.2.4



C 1.3.3

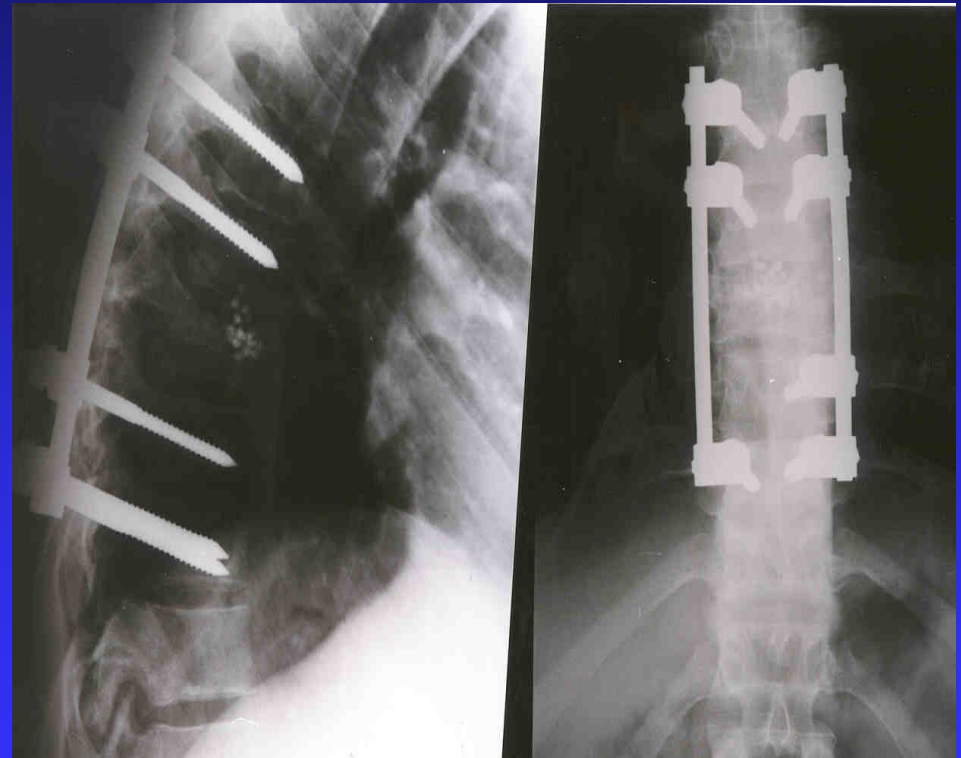
Transpedikulární stabilizace

Zadní přístup

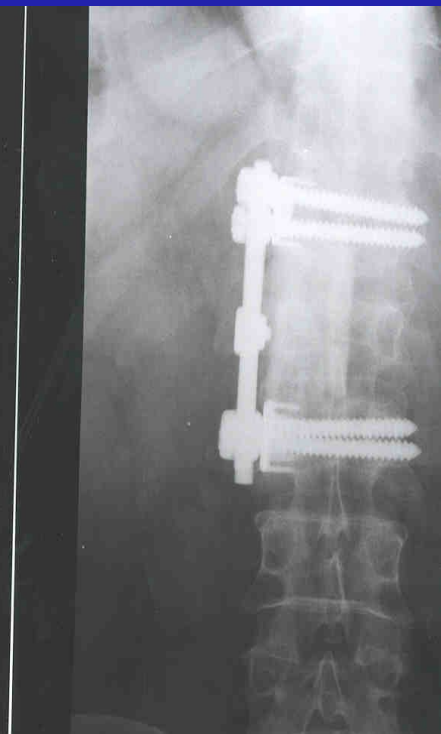
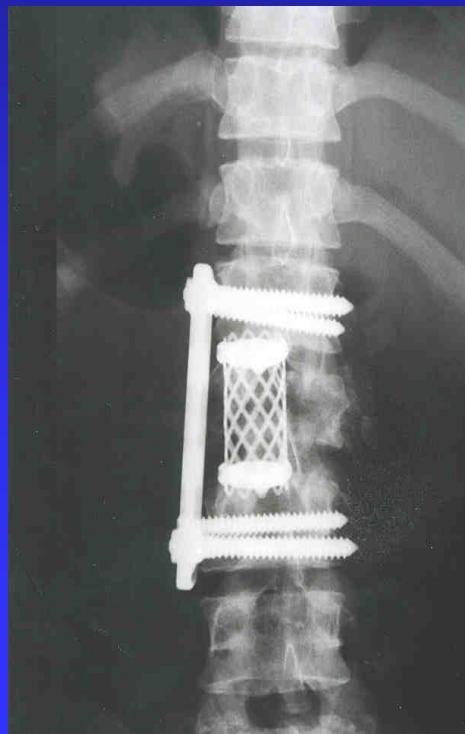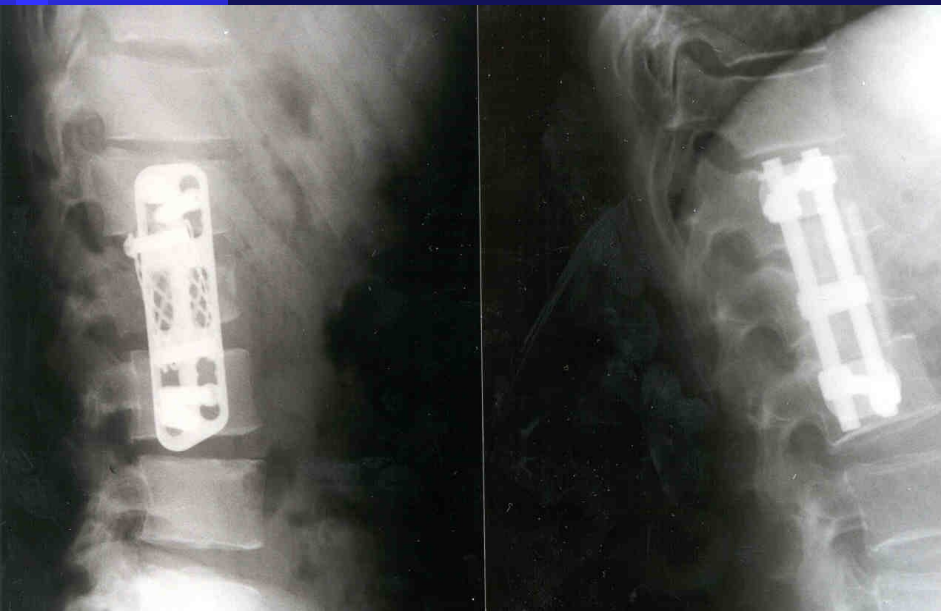
Spongioplastika

- ◆ intersomatická
- ◆ intrasomatická
- ◆ H štěp

- ◆ posterolaterální



Přední přístup



Kombinovaný přístup indikace

- Důvod - kostní**
- **neurologie**



VATS

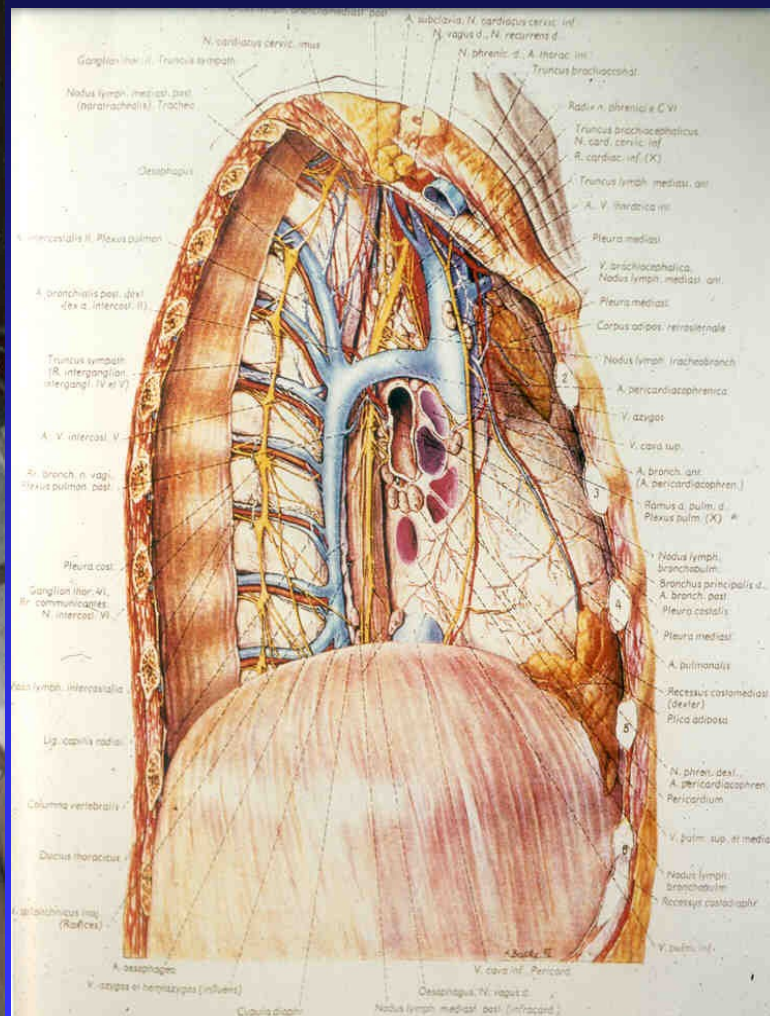
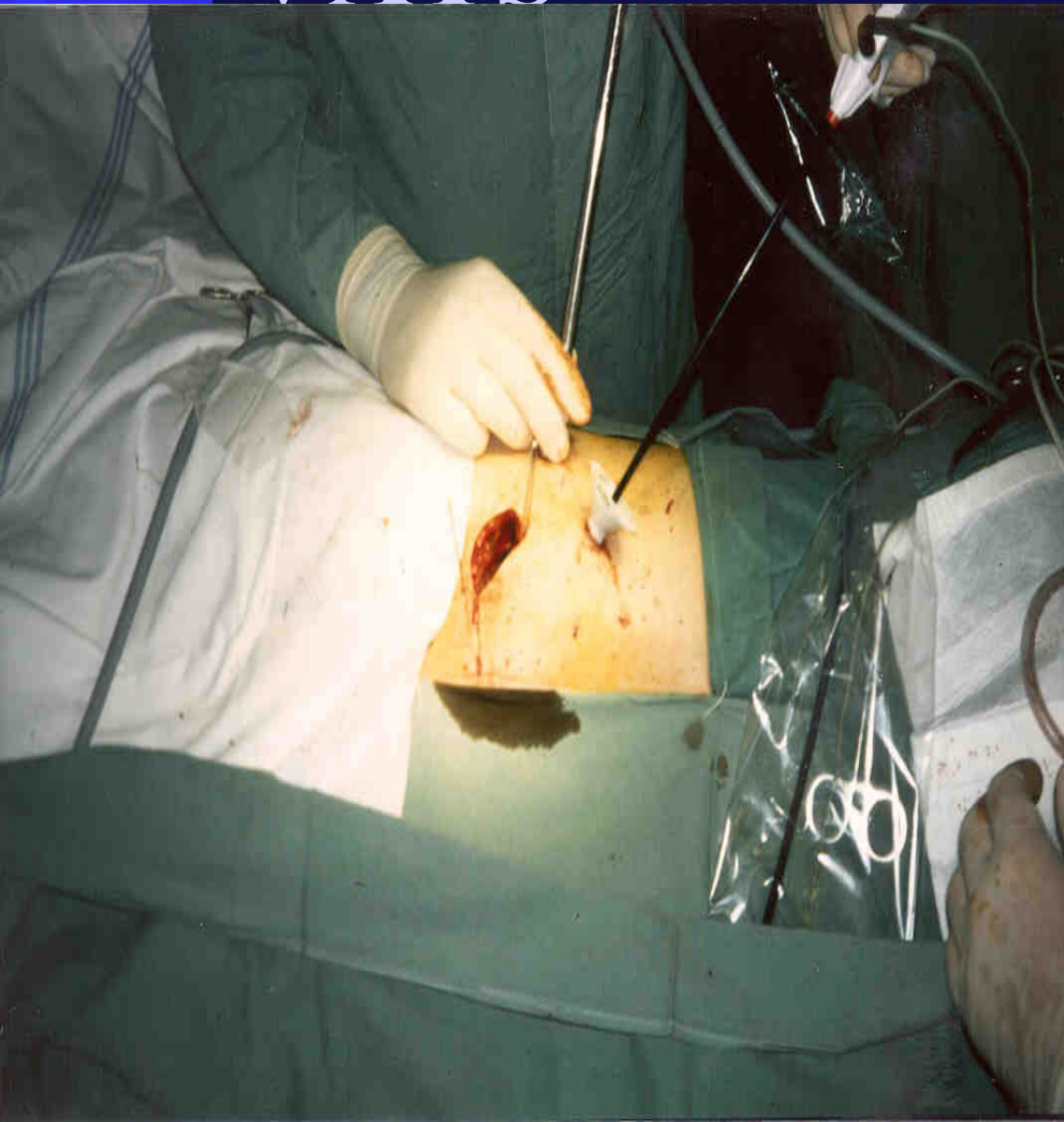
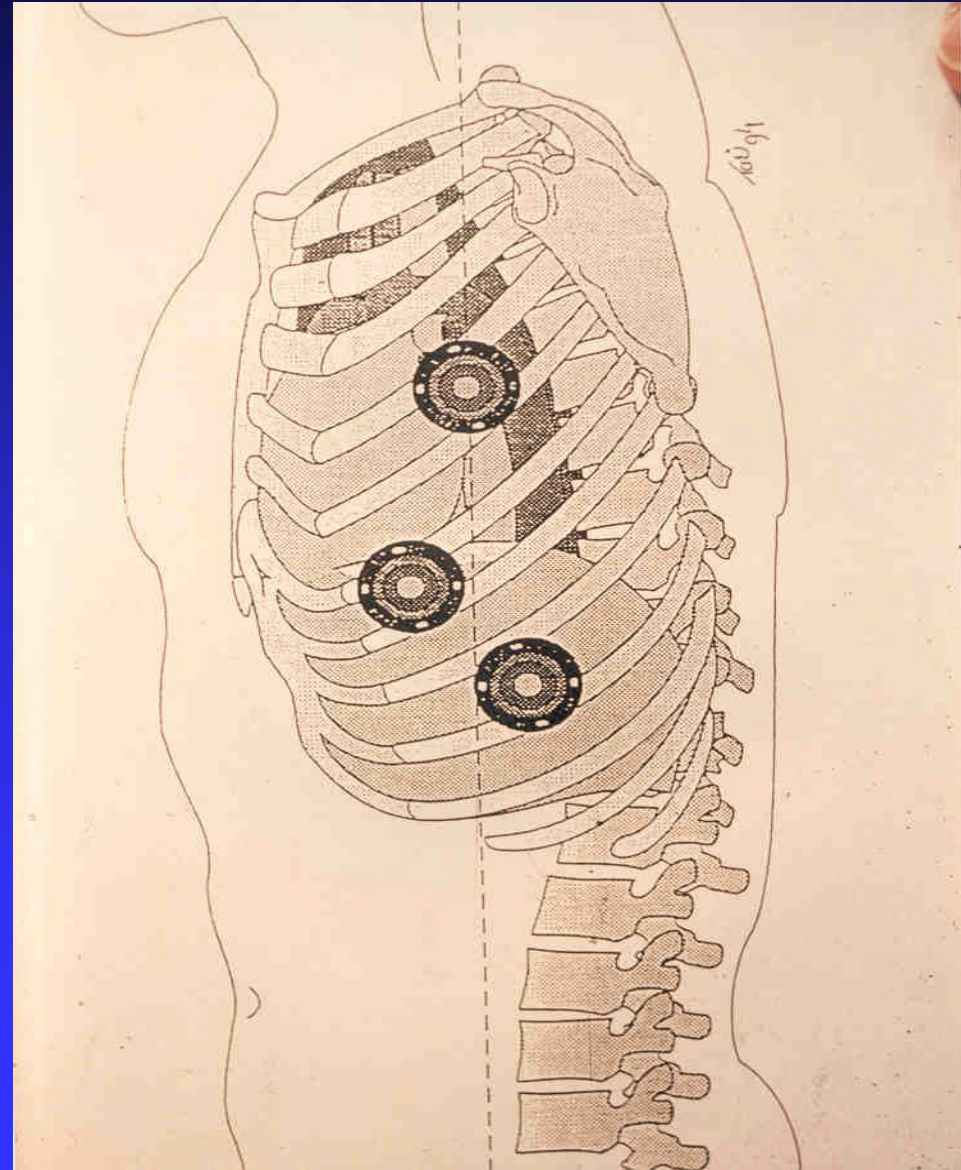
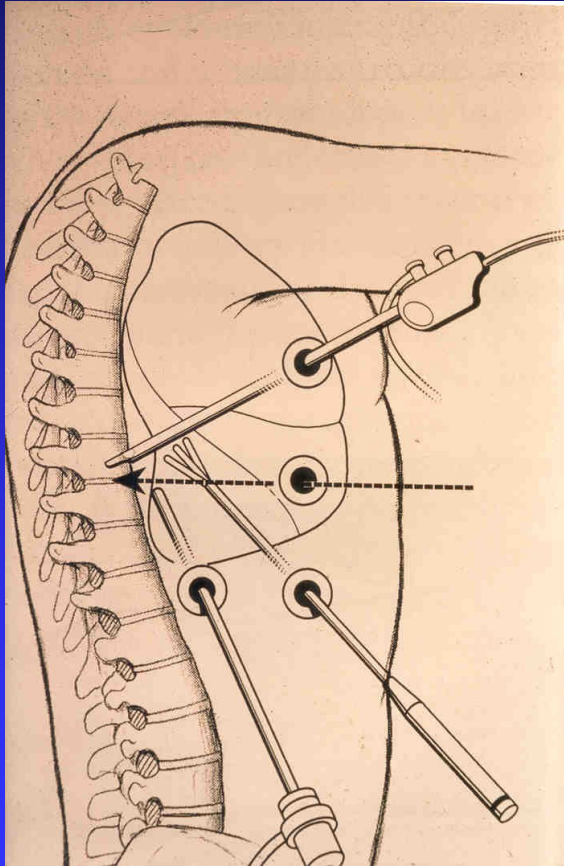


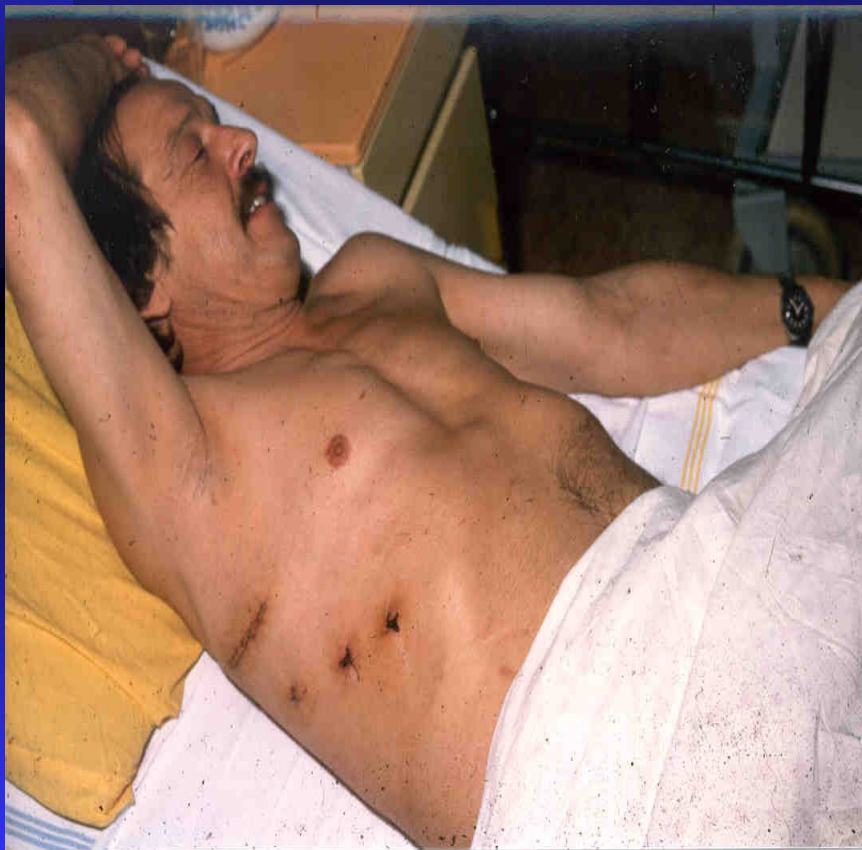Fig. 107. Mediastinal structures from right side. The right lung and pleura mediastinalis have been removed, leaving the pericardial sac intact.

Endoskopie

Video Assisted Thoracic Surgery



Výhody VATS



Menší poopер. bolesti
Kratší doba na ARO
Rehabilitace
Kosmetický efekt