

# Plastická chirurgie



Klinika úrazové chirurgie

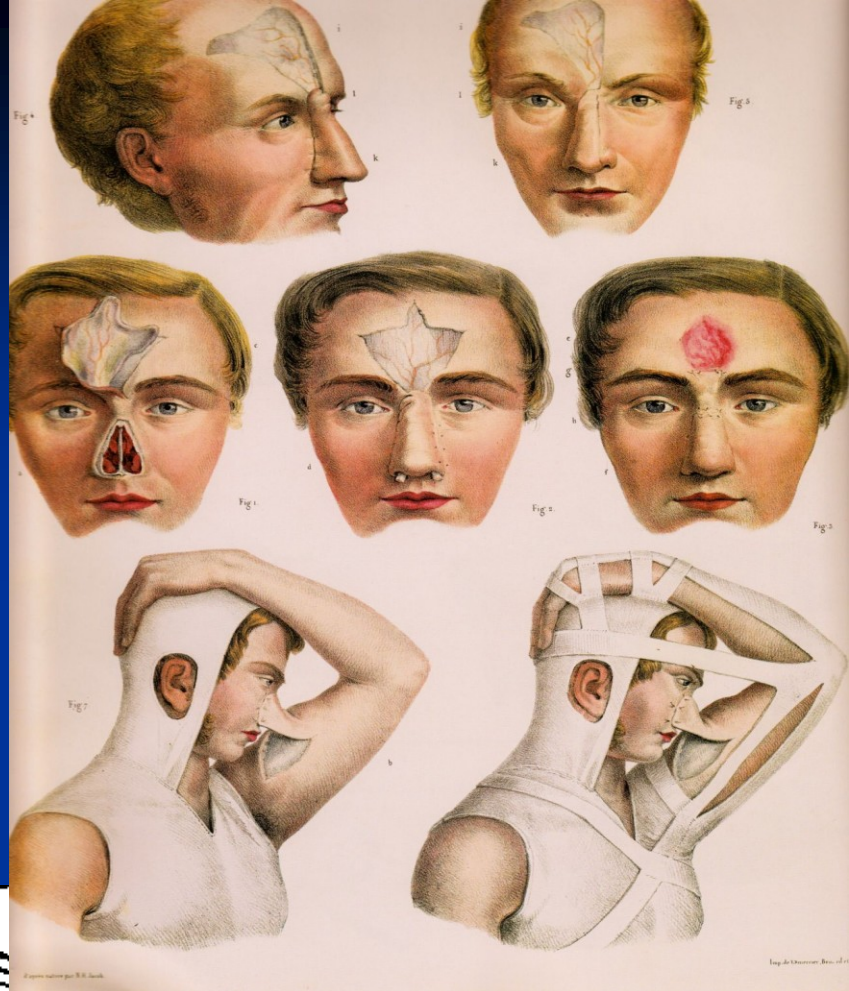
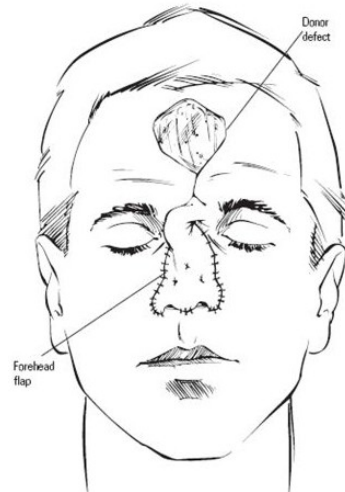
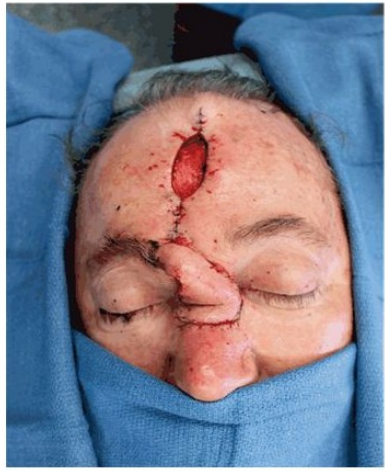FN Brno-Bohunice

- Rekonstrukční chirurgie
- Estetická chirurgie
- Chirurgie ruky
  
- Popáleninová chirurgie

# historie

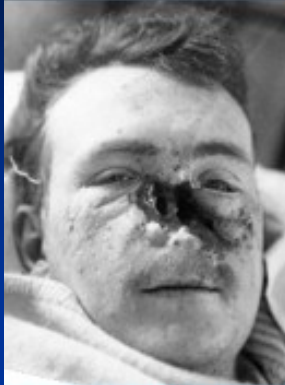- Starověká Indie – 6 stol. BC. – „Indický lalok“ plastika nosu  
Sushruta – rotovaný čelní lalok
- 16. století Itálie, Tagliacozzi – rekonstrukce nosu – pažní lalok
- 1869 – Tiersch – autotransplantace kůže
- 20 století 1. a 2. WW, Gillies, Filatov, Burian, McIndoe
- 70. -80. léta počátek mikrochirurgie

# Regional flaps



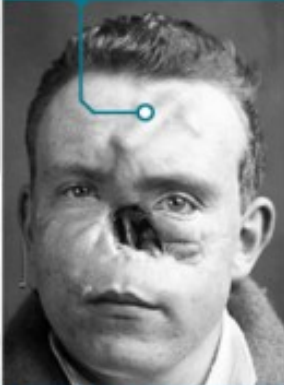

Gunshot wound



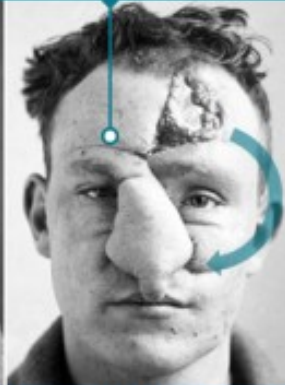A soldier returns from Ypres with a major facial injury.

Rib cartilage



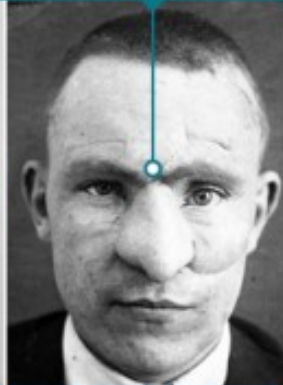Cartilage is implanted in the forehead and left to heal.

Blood supply



Retaining the blood supply, the cartilage is twisted into position.

Excess tissue removed

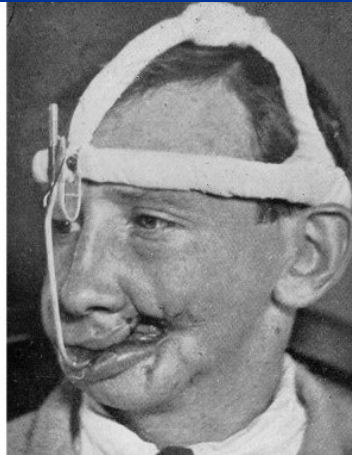
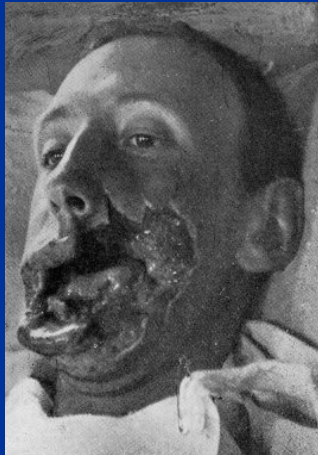
Once healed, the excess tissue at the top of the nose is removed.

In later life



In his sixties, the patient's scars are barely visible.



- Kůže - největší orgán lidského těla

- Epidermis

- Dermis

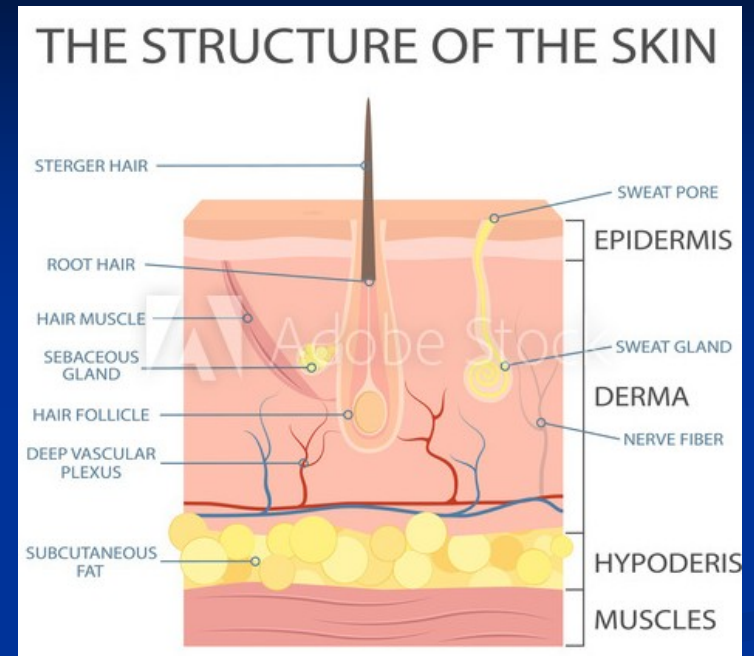
- podkoží

- Mechanická a antibakteriální bariery

- Termoregulace


- Senzitivní vnímání

- Estetika

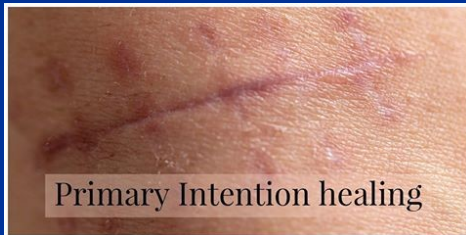

# Rekonstrukční plastická chirurgie

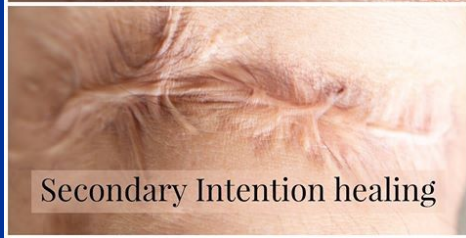
- Rekonstrukční operace – provádí se pro získané nebo vrozené defekty tkání a/nebo poruchu funkce orgánů.
  - Vrozené/vývojové vady těla,
  - získané defekty – úrazy, záněty, nádory , následky léčby
  - jizvy, kontraktury
- ( VVV – rozštěpy patra, vývojové vady ruky,  
ztrátová poranění měkkých tkání, nekrotizující infekty, dekubity,  
osteomyelitis, parézy, kontrahující jizvy  
následky terapie – defekt po resekci nádoru, post radiační  
poškození,)



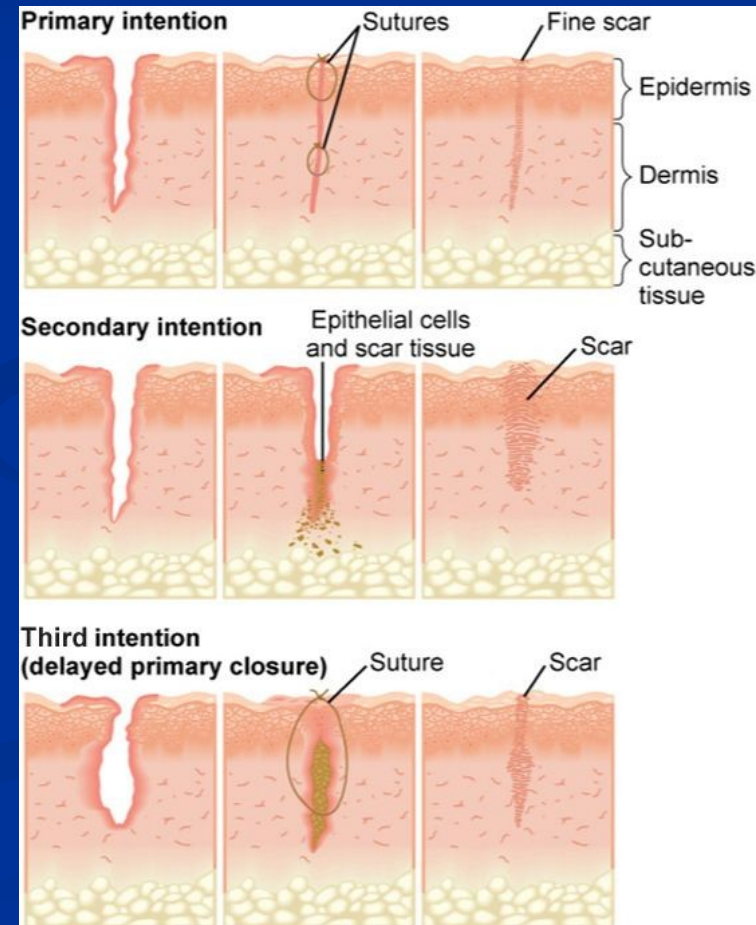
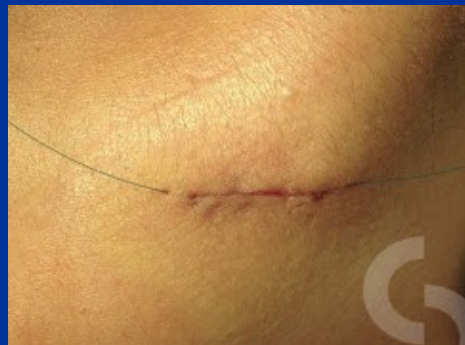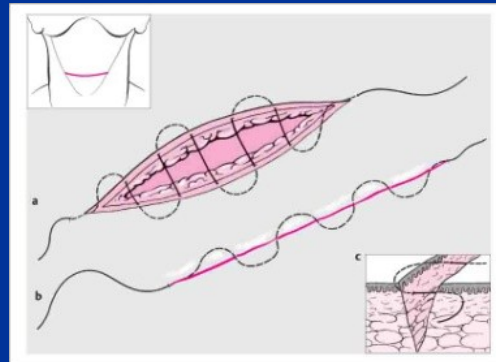
- Šetrná manipulace s tkáněmi – fyziologické operování
- vyvarovat se pohmoždění, nadměrnému tahu, zachovat dostatečné cévní zásobení, aseptické prostředí,



Primary Intention healing



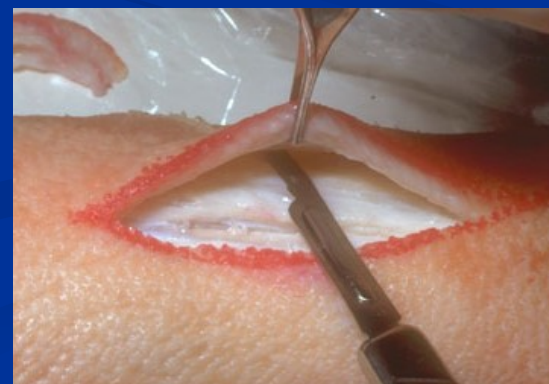Secondary Intention healing





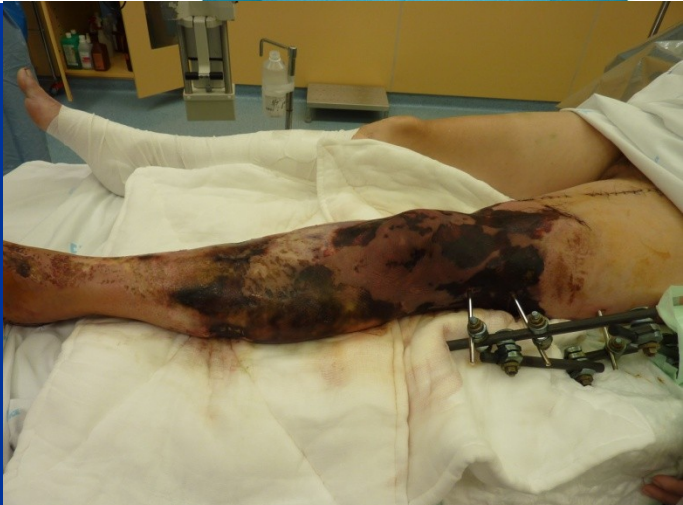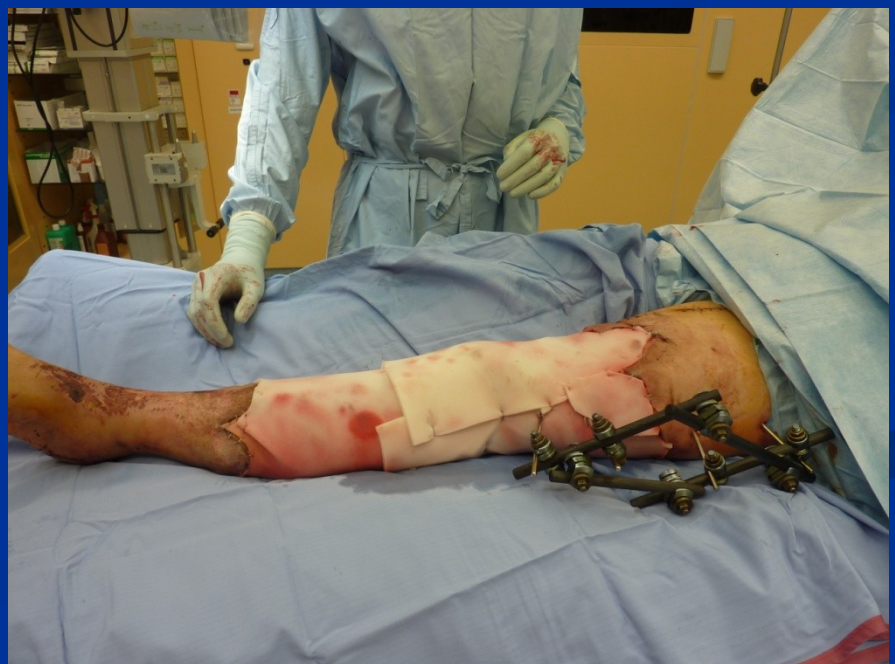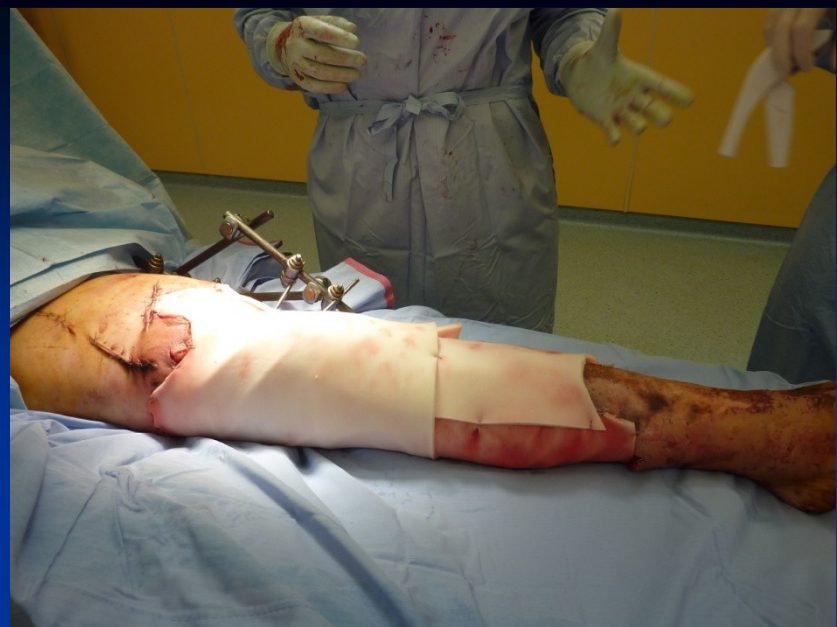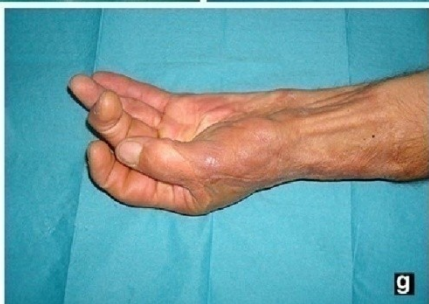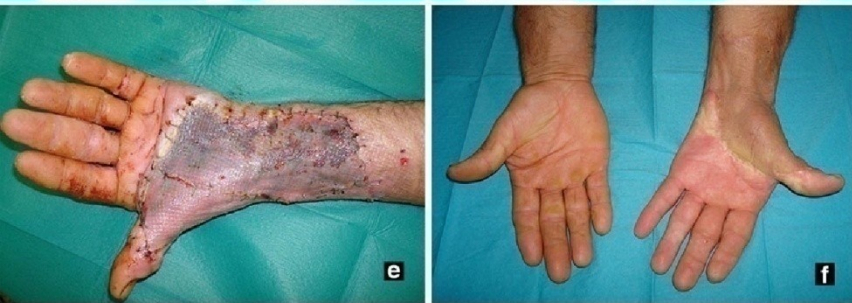
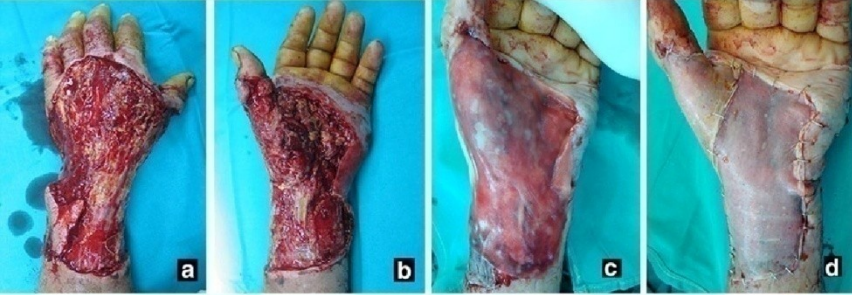
# Rekonstrukčně chirurgické techniky

- Uzavření defektů tkáněmi z okolí nebo přenesenými ze vzdálených míst
- Přímý uzávěr mobilizací okrajů rány – sutura , posun - malé defekty, omezení fyz. vlastnostmi tkání, **vyvarovat se nadměrnému tahu sutury**
- Uzávěr tkáňovým transplantátem (štěpem) - nezbytný předpoklad dobře vaskularizovaná spodina, nižší odolnost tkáně
- Uzávěr tkáňovým lalokem – vlastní cévní zásobení, větší odolnost tkáně
- Dočasné umělé krytí

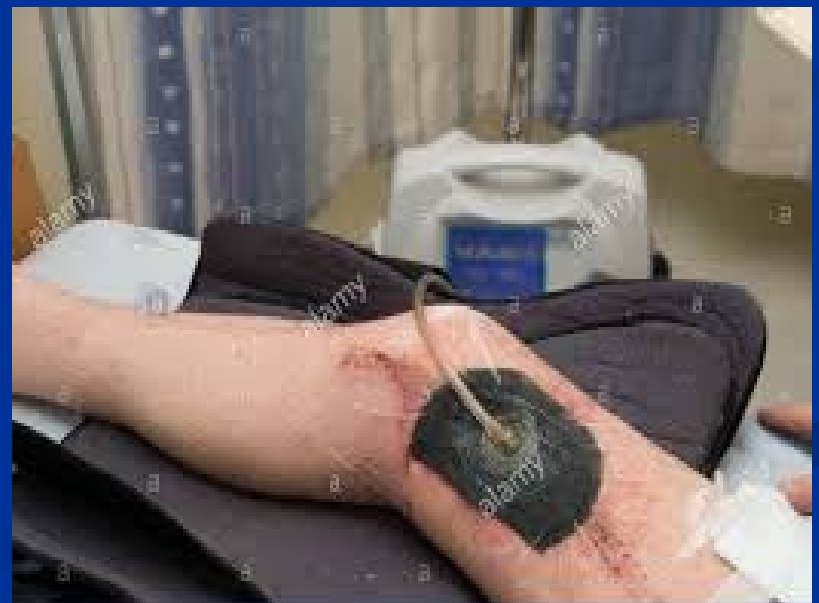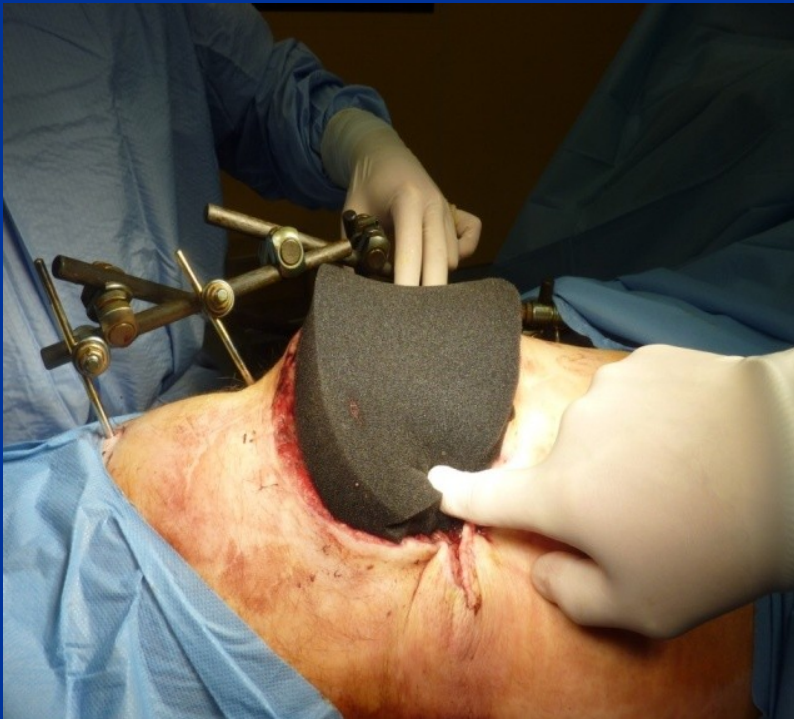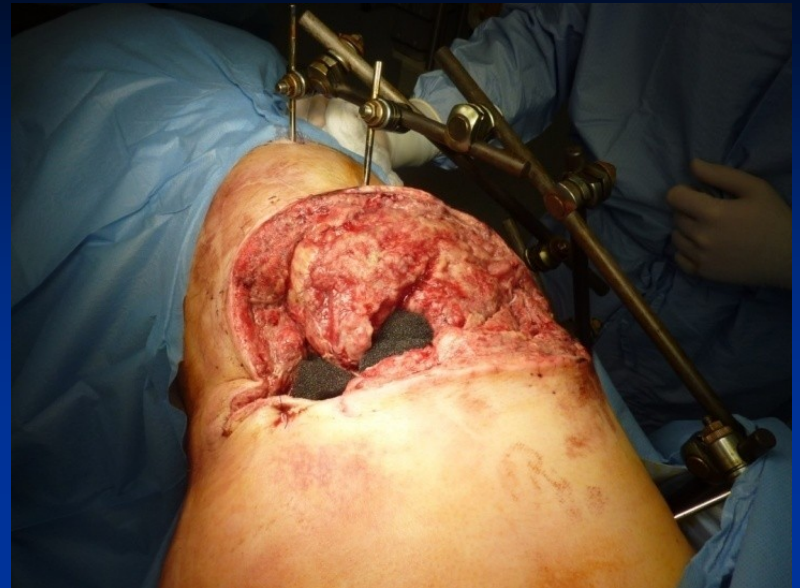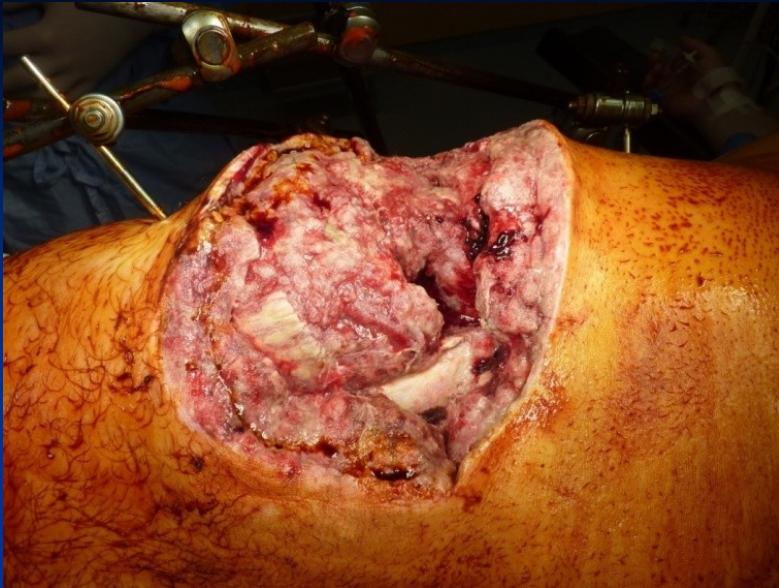


- Dočasné krytí defektu – ztrátové poranění, vyčkání demarkace nekrotických dovygranulování – syntetické materiály – Synkryt, COM, NPWT, na 2-7 dnů
- Xenotransplantáty – popáleniny, prasečí kůže – dočasné přihojení, do 3 týdnů výměna – jinak rejekce,
- Allotransplantát – HLA typizace, trvalá imunosuprese
- Integra – dermální vrstva z hovězího kolagenu – k regeneraci dermální sítě, + náhrada epidermis silikonová folie, za 2-3 týdny vznik neodermis – infiltrace fibroblasty, cévní invaze, následně snesení epidermis a transplantace dermoepidermálním štěp.

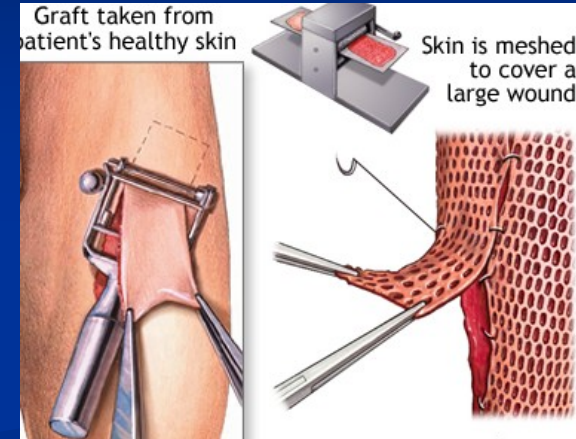
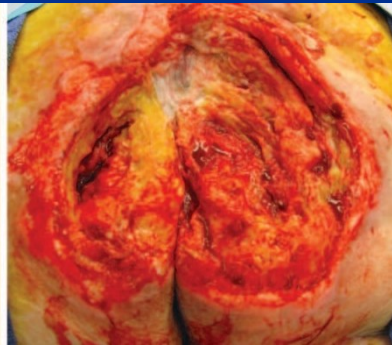
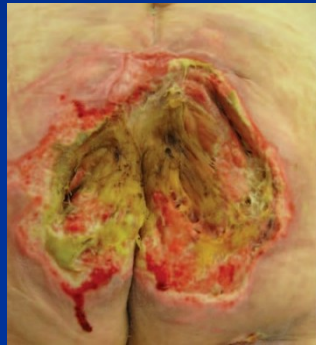
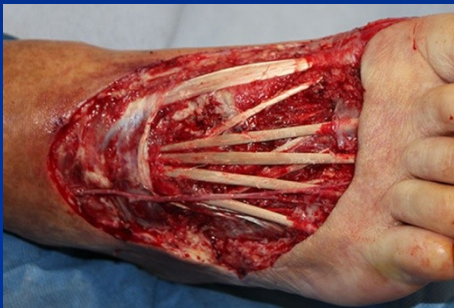




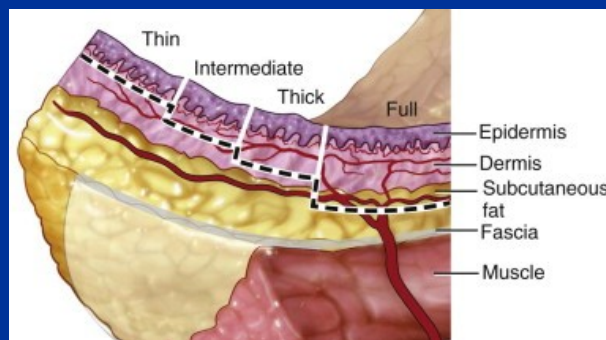


- **Kožní transplantát** – autologní přenos odebrané tkáně na mělké defekty, s připravenou – vygranulovanou spodinou, dobrý kontakt,
- (NE – kost, šlacha, cévy, fascie)

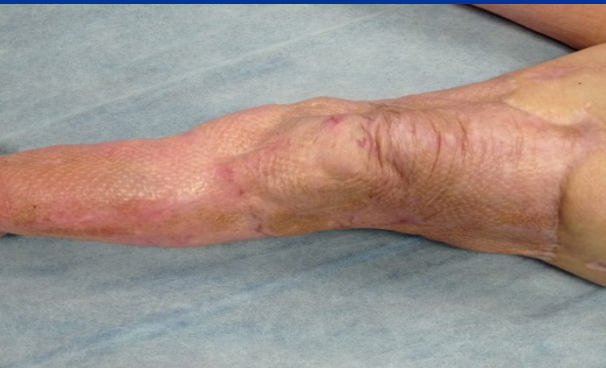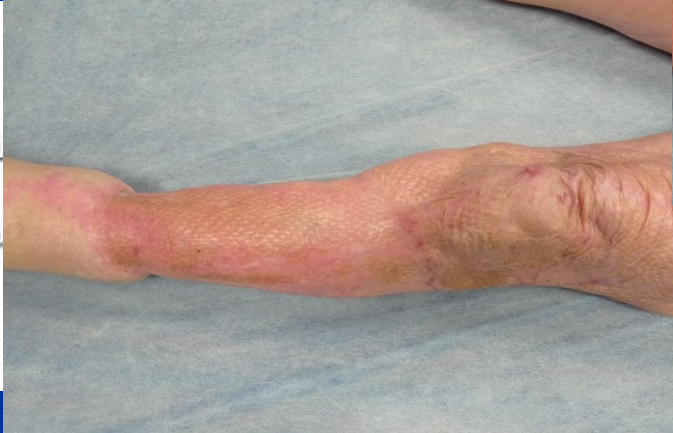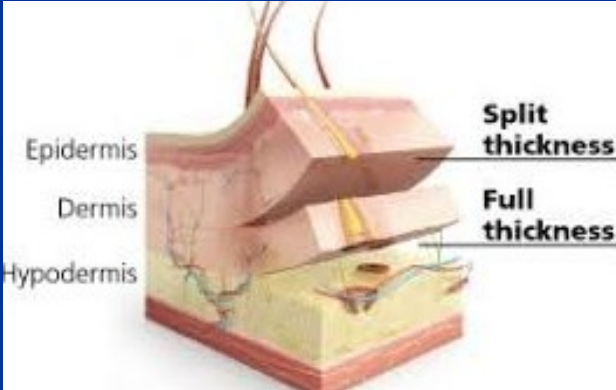


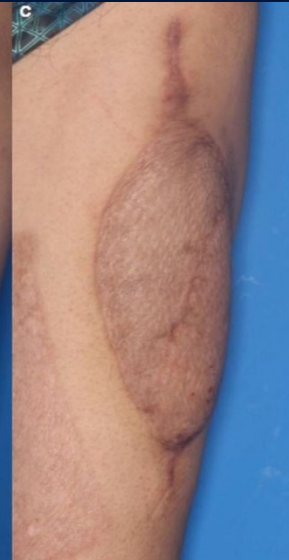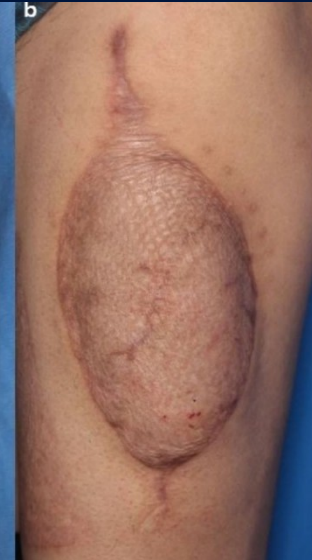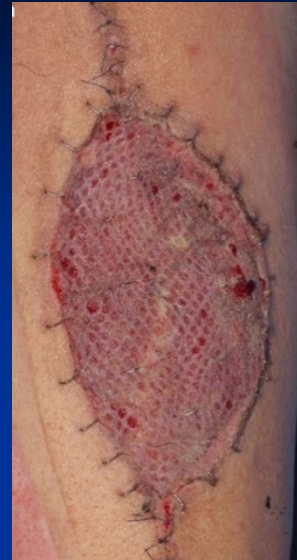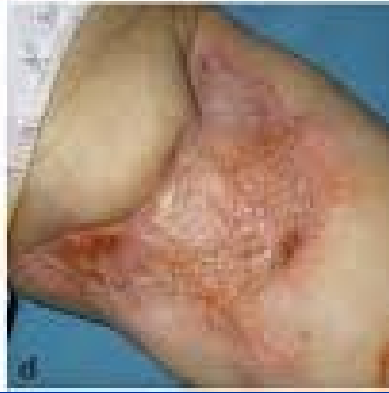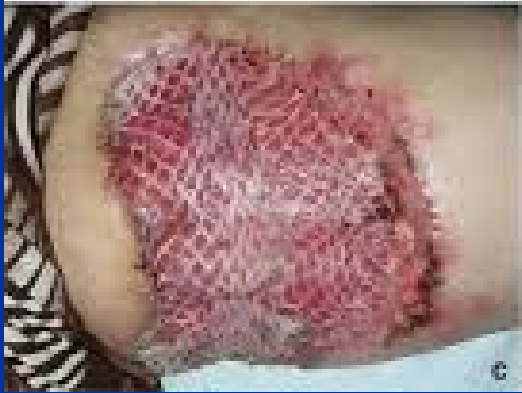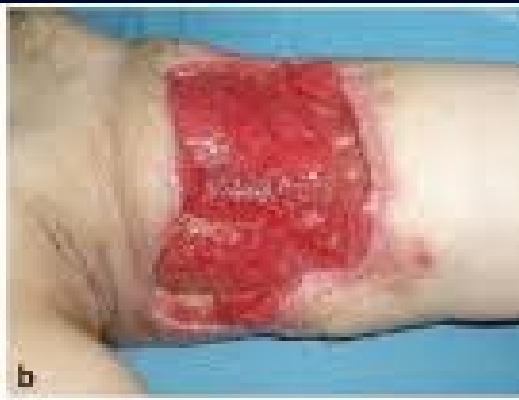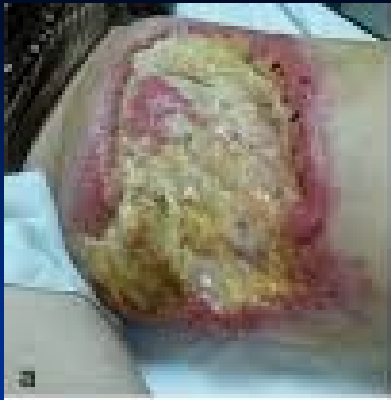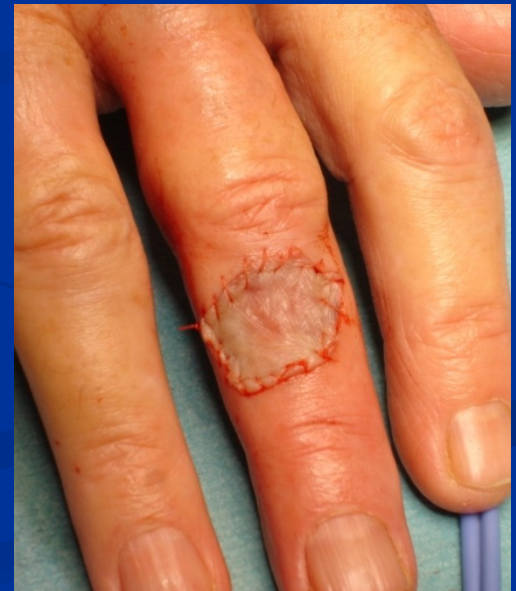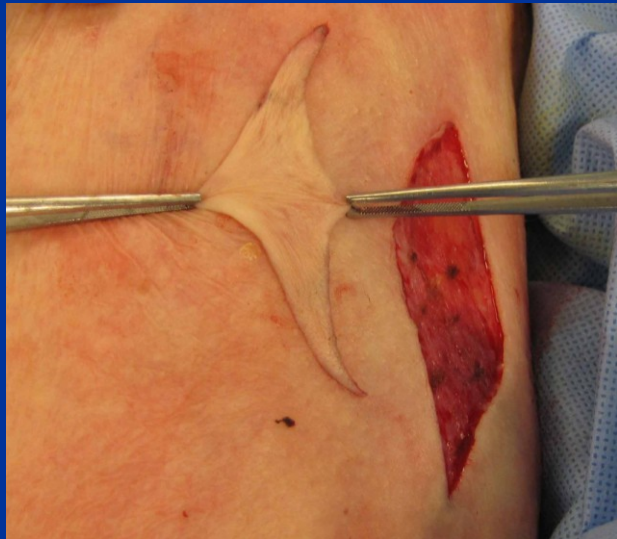
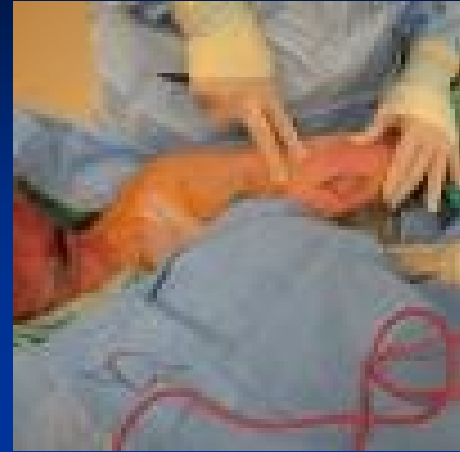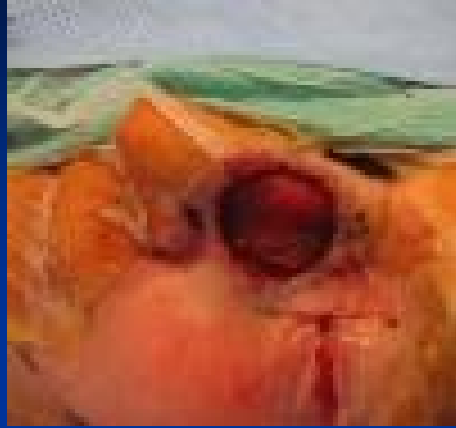
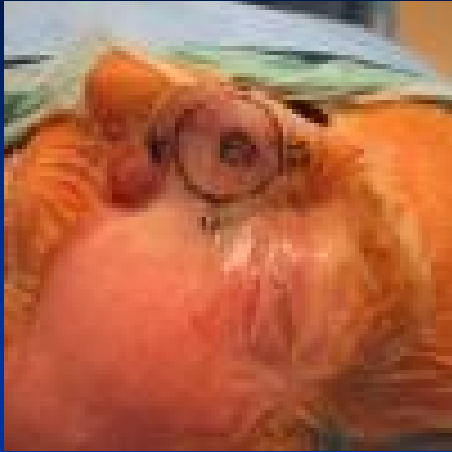- Epidermis + dermis
- Transplantát v plné tloušťce
- Štěpený kožní transplantát – D-E štěp, Tiersch. plastika
- - Meshovaný štěp

- Transplantát v plné tloušťce – kompletní kůže, minim kontrakce, mechanická odolnost, dobrá senzitivita, dobrý vzhled, dlouhé přihojení 10-21 D, kvalitní spodina, uzávěr odběr defektu
- Silný D-E štěp – bližší podobnost kůži, menší kontrakce, senzitivita, menší mechanická odolnost, delší hojení odběr místa z adnex, delší přihojování štěpu do 14D, připravená spodina
- Tenký D-E štěp – rychlém přihojení, méně kvalitní spodina - popáleniny, infekty, rychlejší hojení odběrového místa, malá mechanická odolnost, větší kontrakce štěpu, malá senzitivita, malá estetika

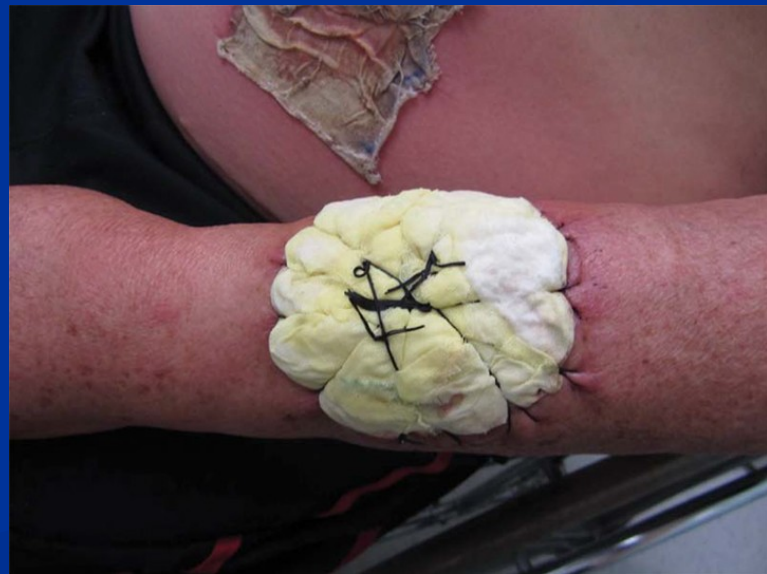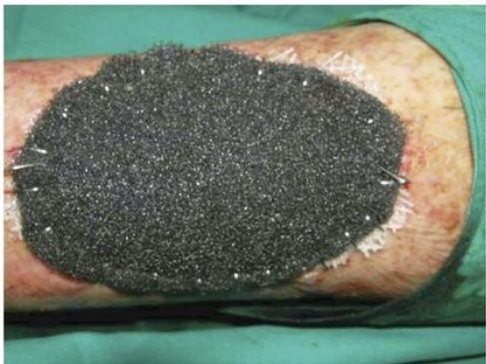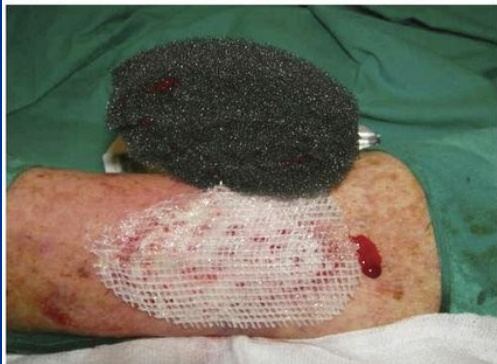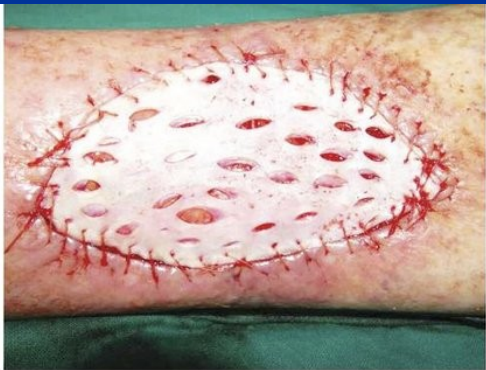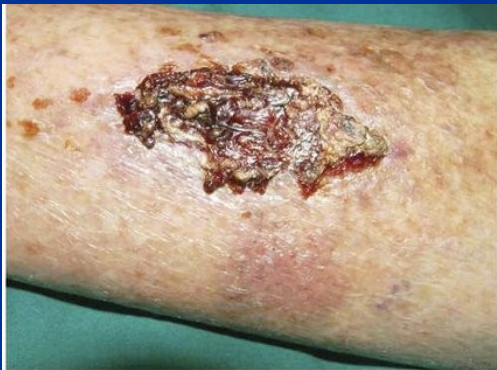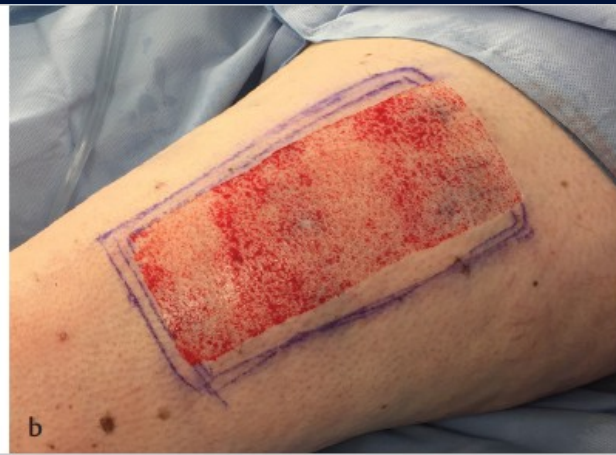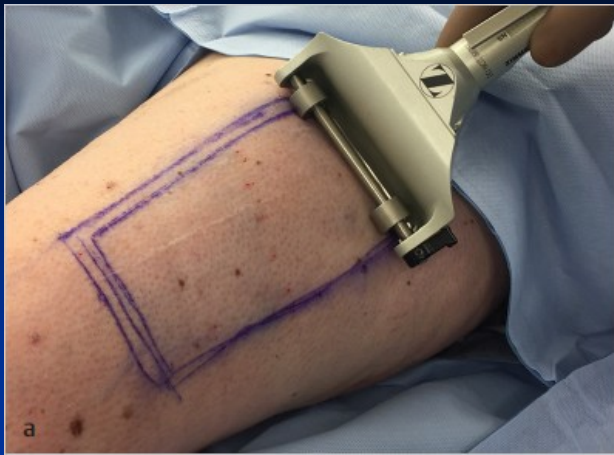












# Laloková plastika

- Laloková plastika – transfer kompozitní tkáně (minimálně kůže a podkoží, další vrstvy), cévní výživa skrze stopku laloku - přirozené zásobení z místa origa x mikrochirurgická sutura
- Použití - na hluboké defekty, (obnažená kost, šlacha, céva, náhrada porušené funkce orgánu)
- Laloky místní x laloky vzdálené (volné)
- Dle obsahu tkáně – kožní, fasciokutánní, svalová, svalově-kožní, kostní, osteokutánní, osteomyokutánní
- Cévní zásobení náhodné x axiální



■ Kožní lalok - povrchovější defekty, jizvy

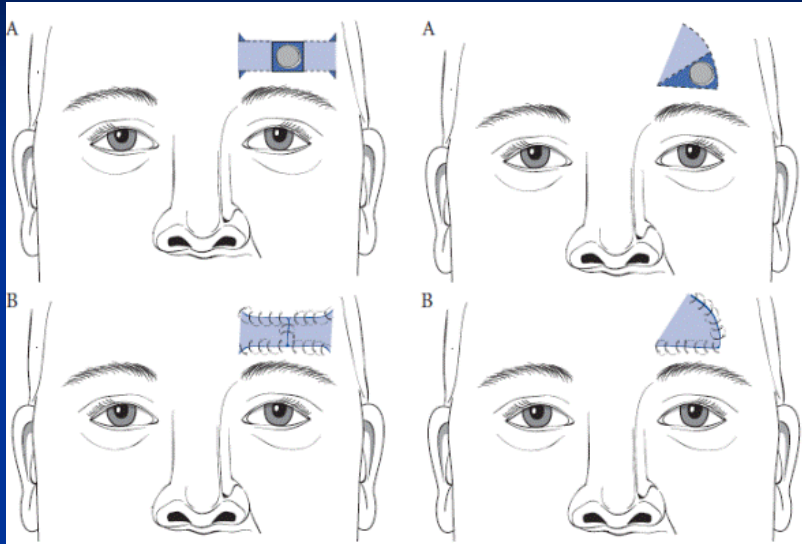


FIGURE 38-2 A, Double advancement flaps with Burow's triangles. B, Closure of the defect.

FIGURE 38-3 A, Rotation flap for closure of a forehead defect. B, Closure of the defect.

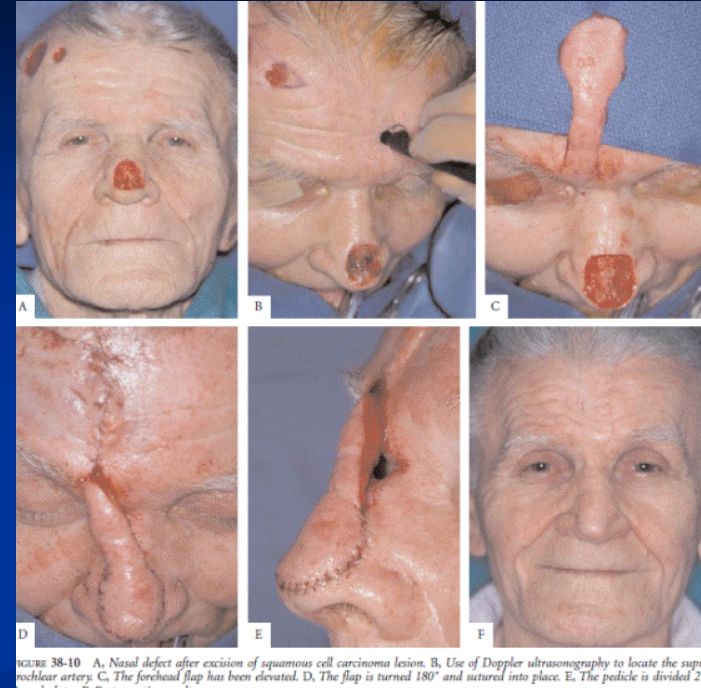
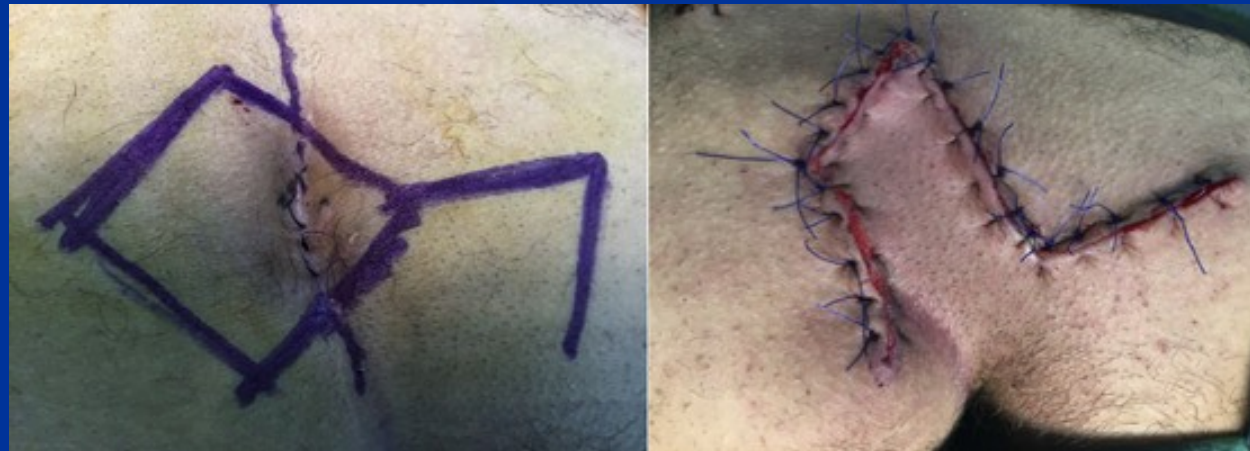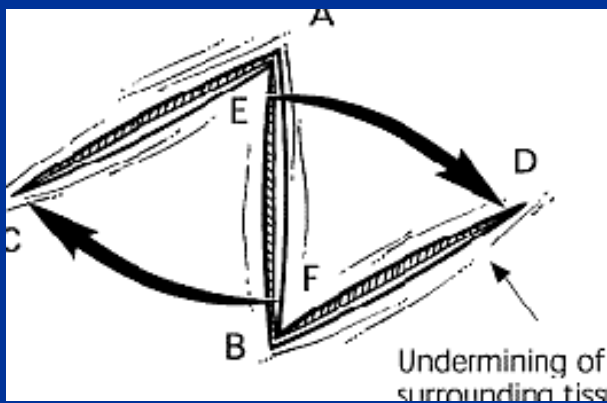
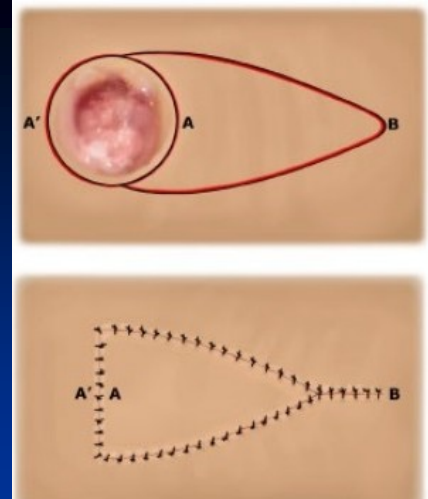
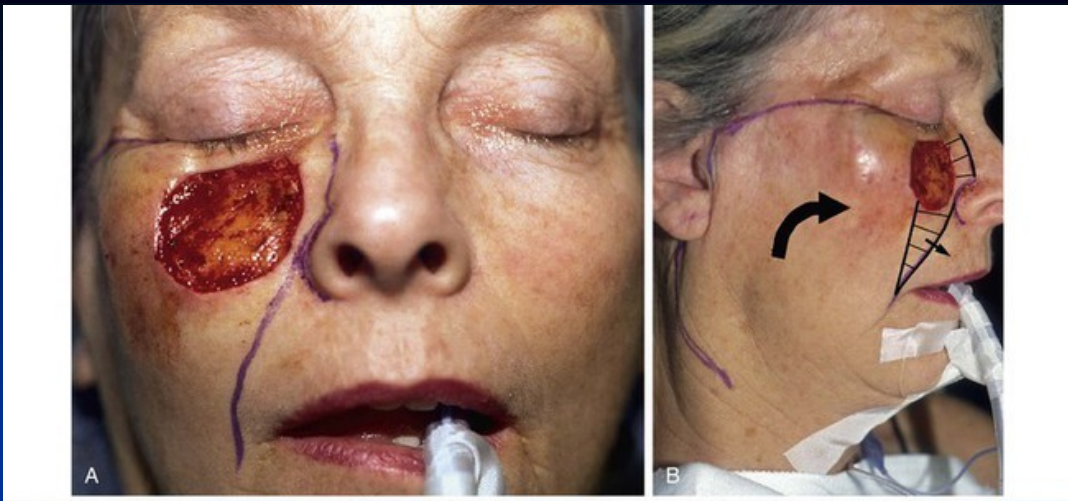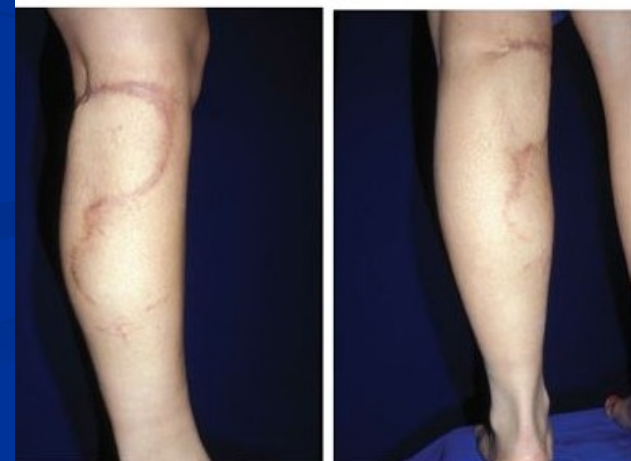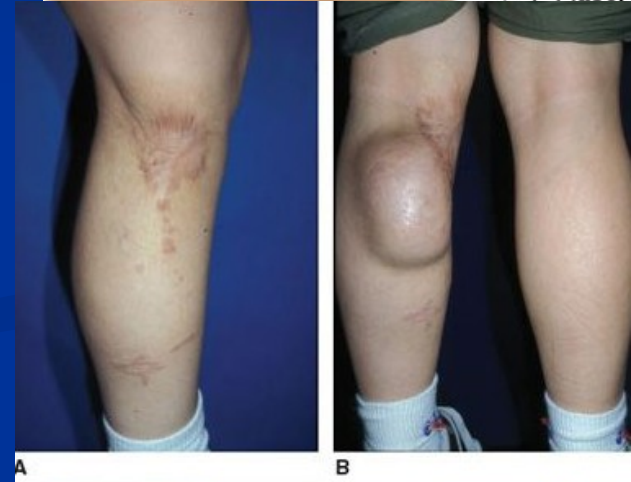
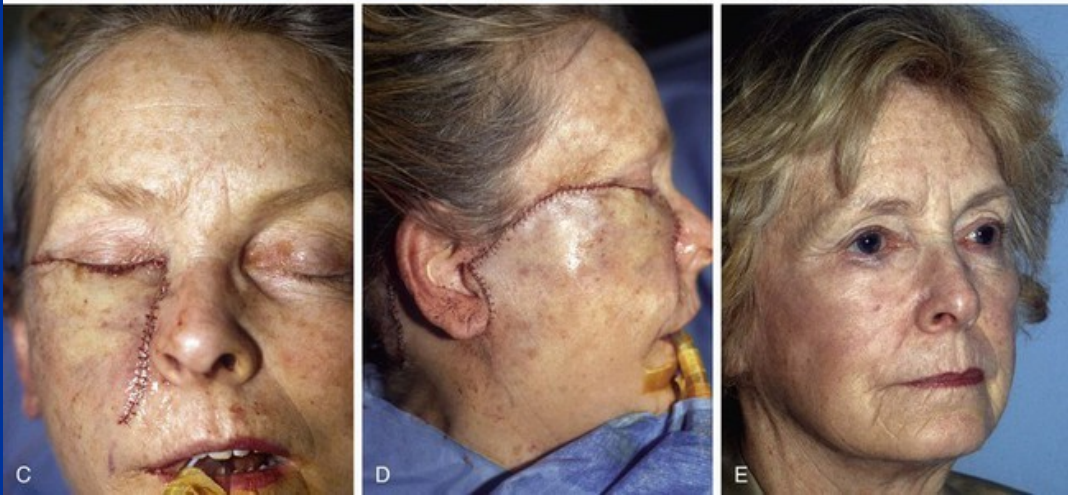


FIGURE 38-10 A, Nasal defect after excision of squamous cell carcinoma lesion. B, Use of Doppler ultrasonography to locate the supraorbital artery. C, The forehead flap has been elevated. D, The flap is turned 180° and sutured into place. E, The pedicle is divided. F, Final result.





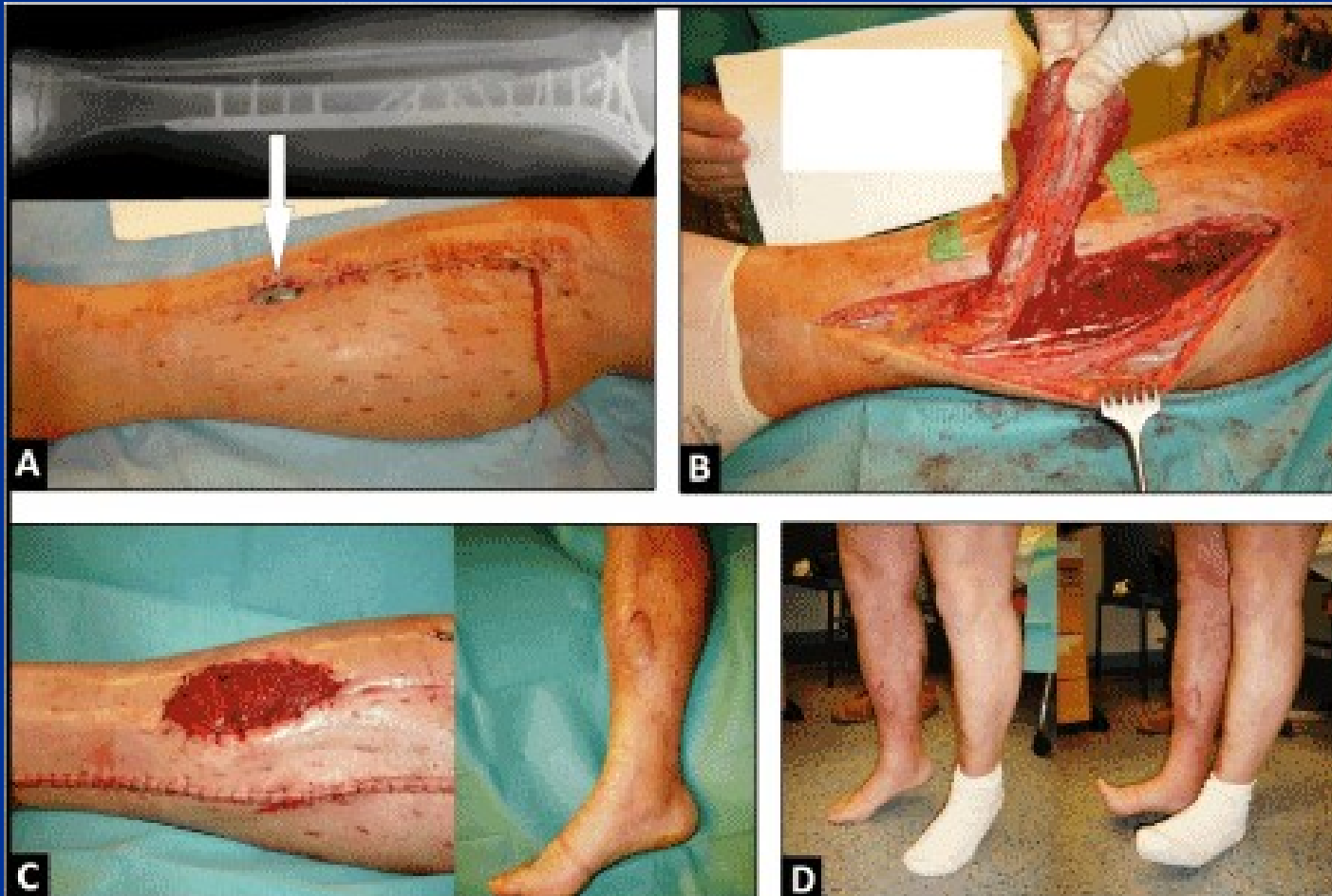
V-Y Plasty



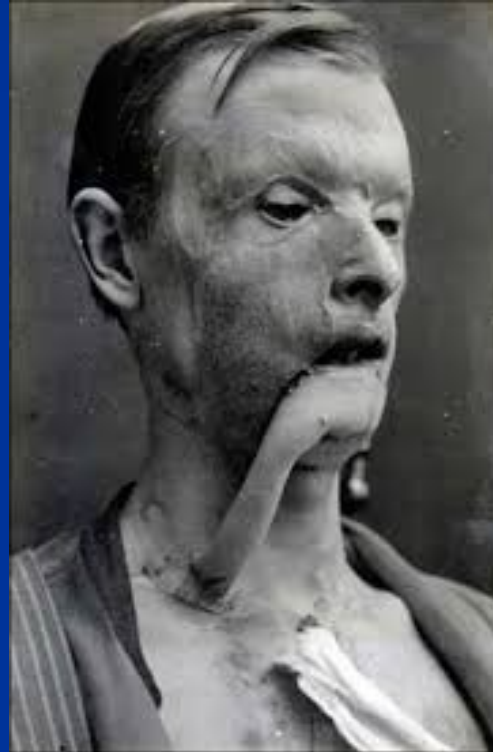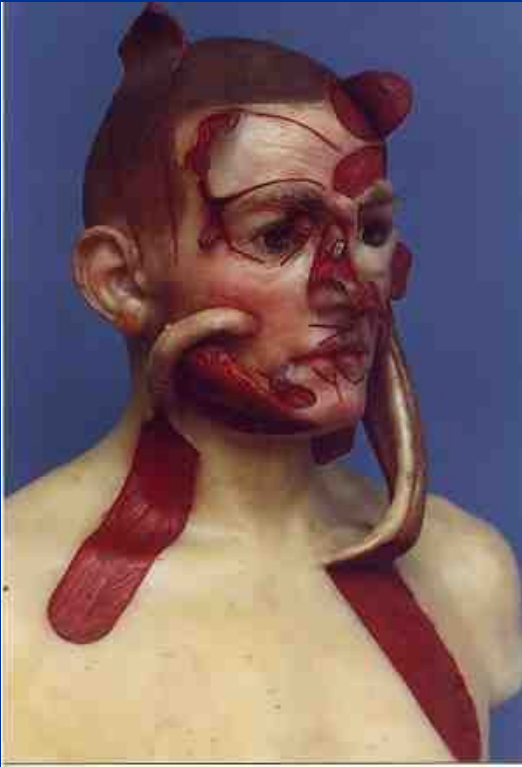
■ Skin expander



- Svalový lalok – krytí defektů, ošetření infektů
- Soleus flap

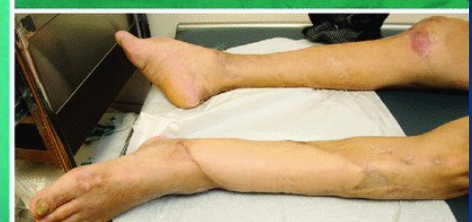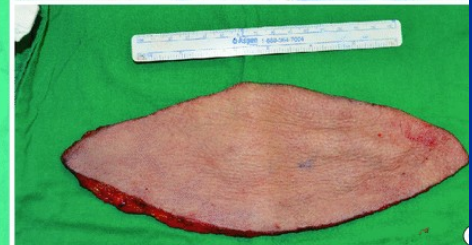
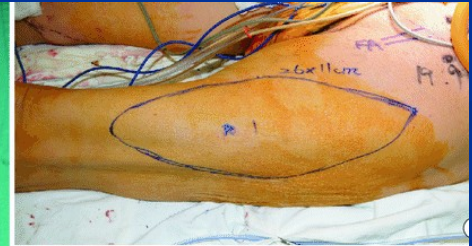
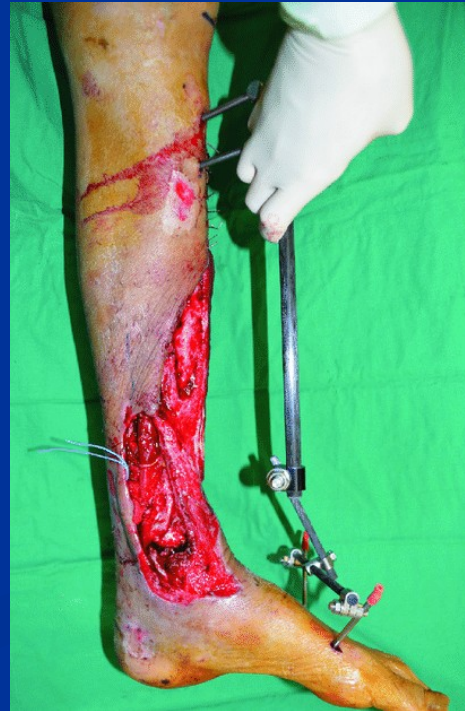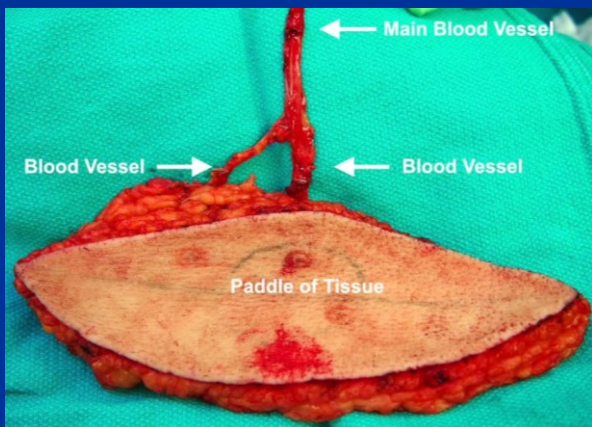
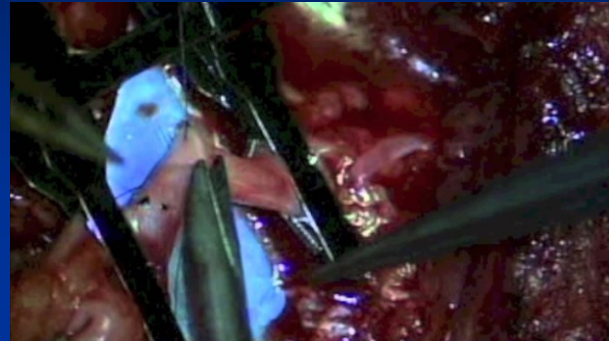


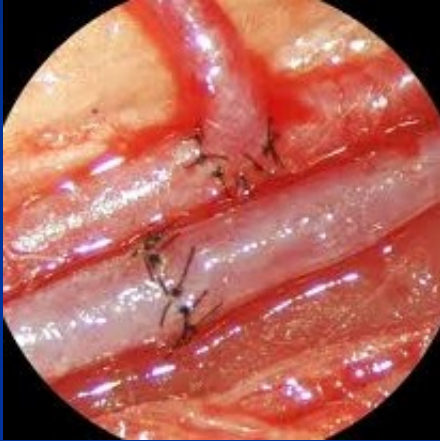- Stopkatý – vzdálený lalok – krytí vzdálenějších defektů, anatomická definovaná cévní stopka / random





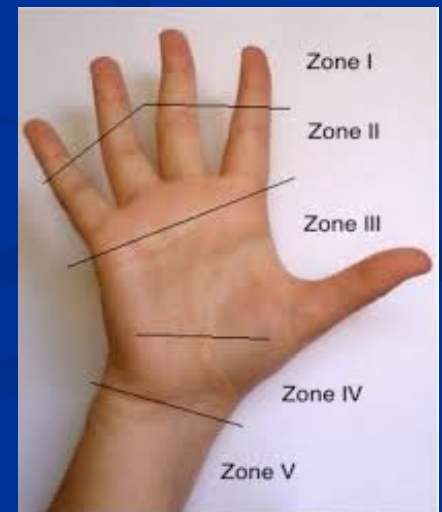
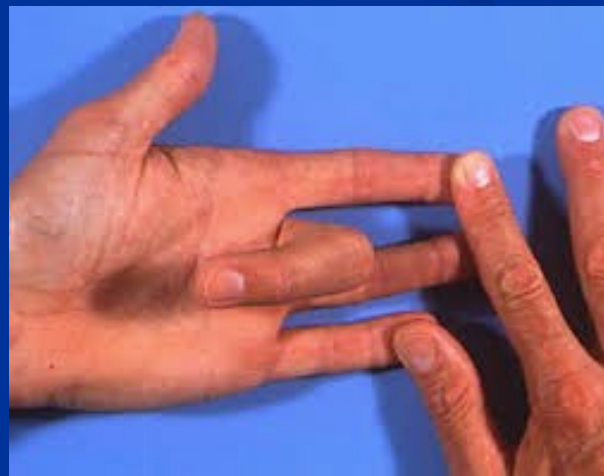
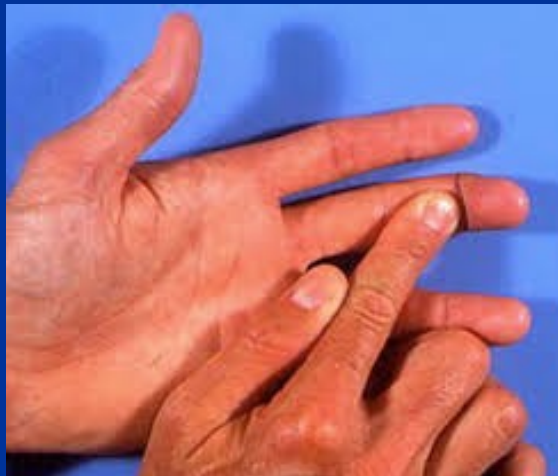- Volný lalok – tkáň laloku volně přenášena na vzdálené místo, cévní stopka - arterie, 1-2 žíly, našívány v místě příjmu, často nutná mikrochirurgická technika



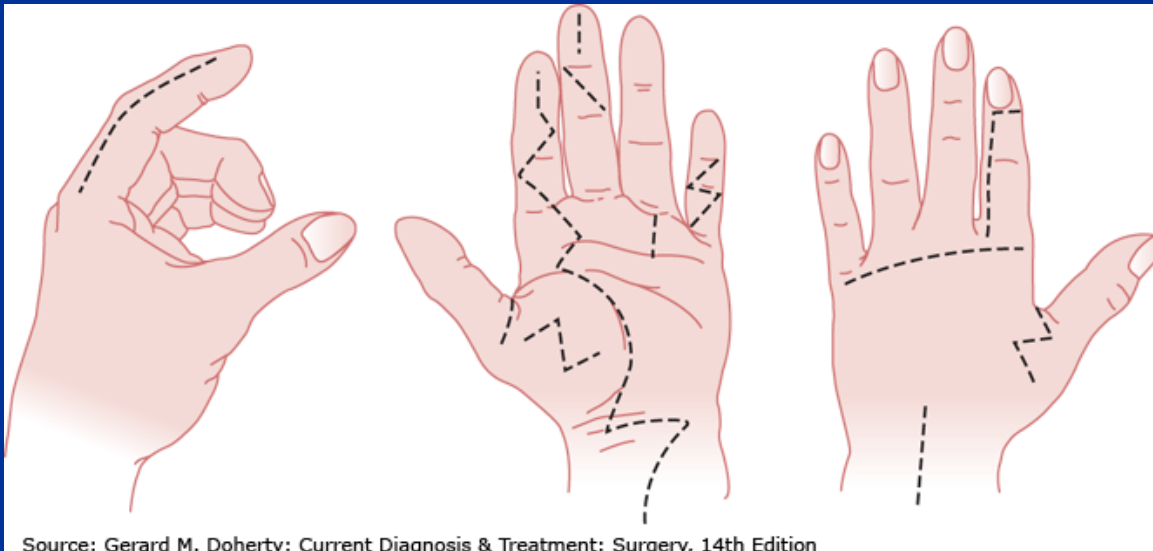
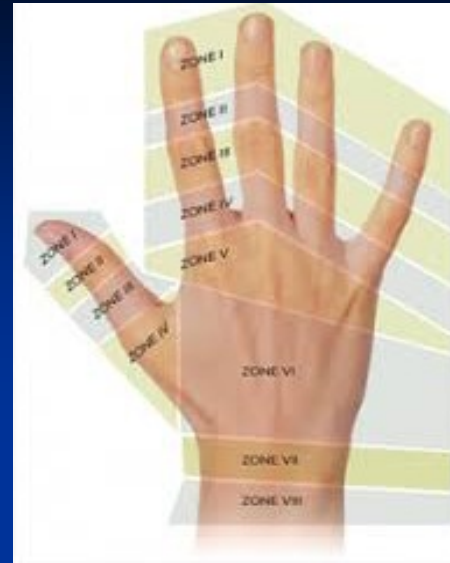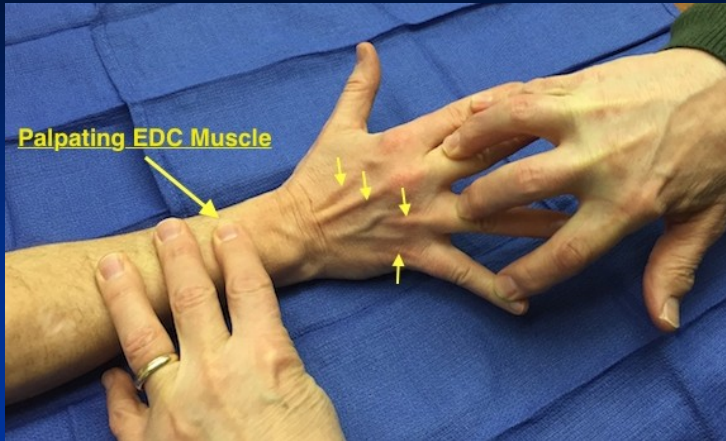
# Chirurgie ruky

- Ruka – komplexní orgán s vysoce specializovanými funkcemi –, jemná motorik - úchop, kontakt s okolím, nonverbální komunikace, vysoce senzitivní čítí,
- Komplexní složení – kožní kryt, komplexní šlachový a vazivový aparát, jemné NC struktury, skelet
- Jednoduchá x komplexní poranění

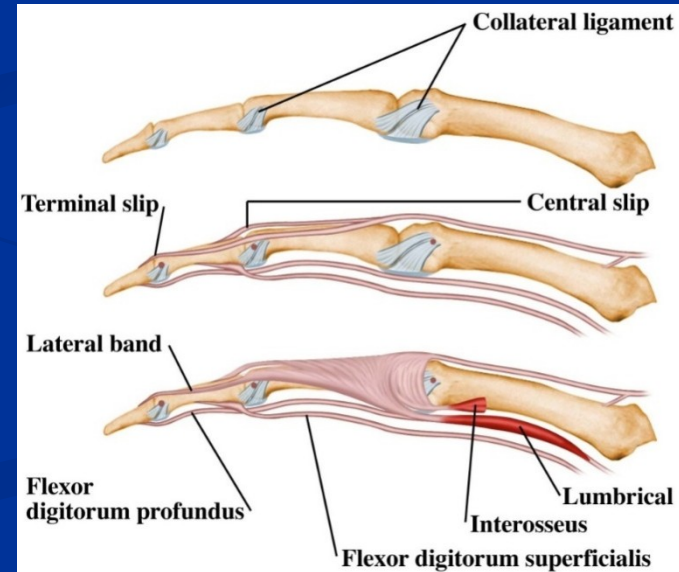
- Poranění šlachového aparátu – flexorové šlachy, extenzorová šlacha, dorzální aponeuróza
- chirurgická revize, sutura monofilamentním, nevstřebatelným stehem, dlahování, RHB
- Flexor: zóna 1-5                      Flexory – hojení 4-6 týdnů
- Extenzor: zóna 1-8                      Extensory – hojení 5-8 týdnů

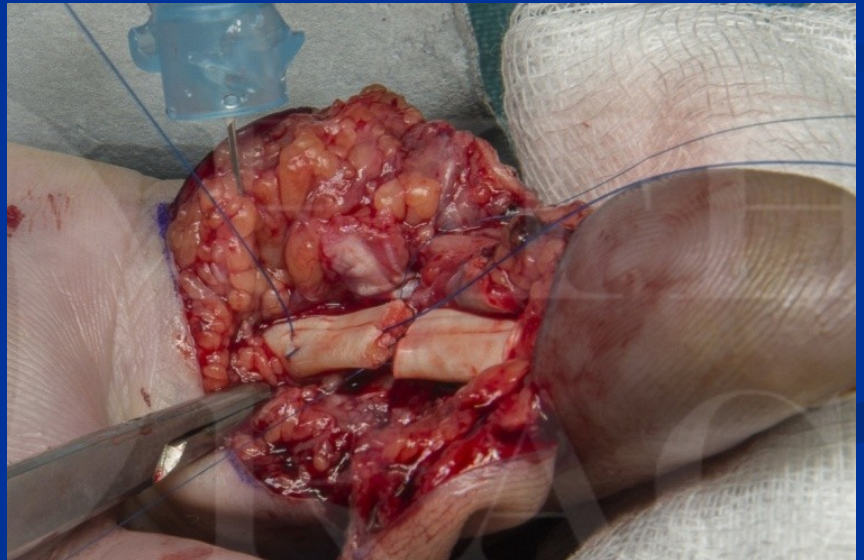
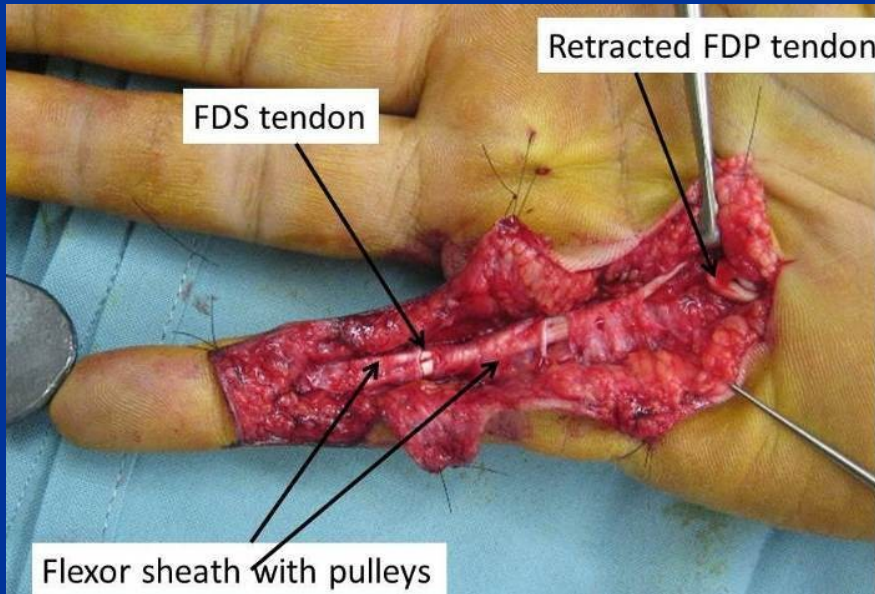
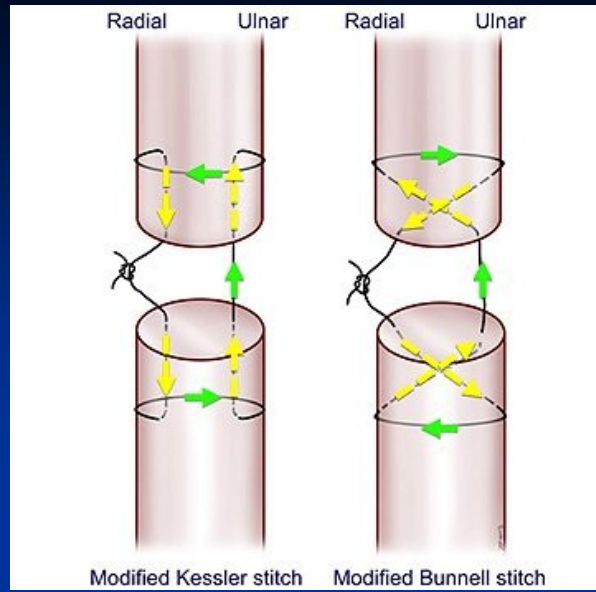
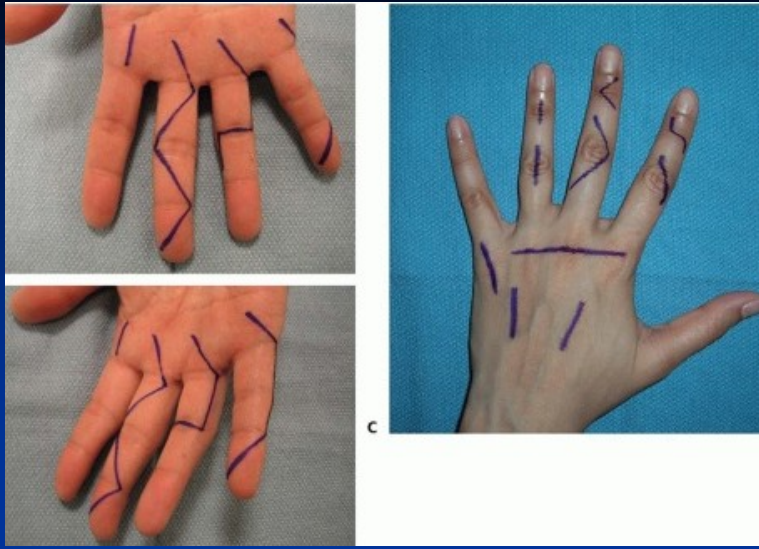






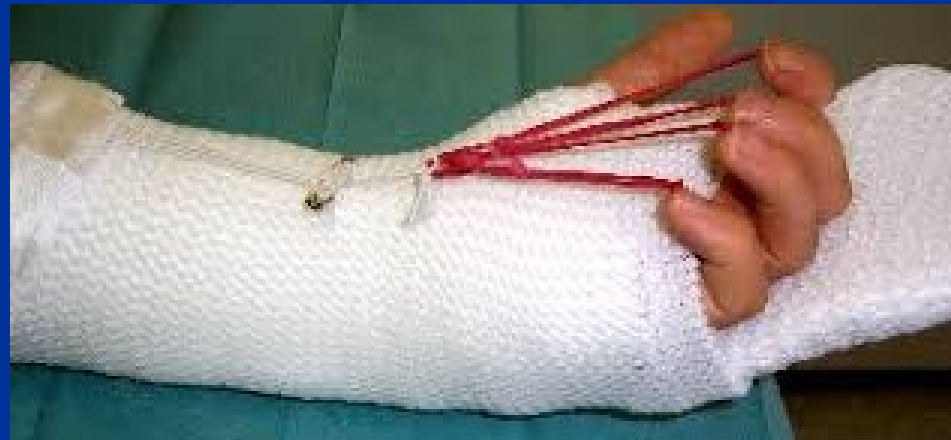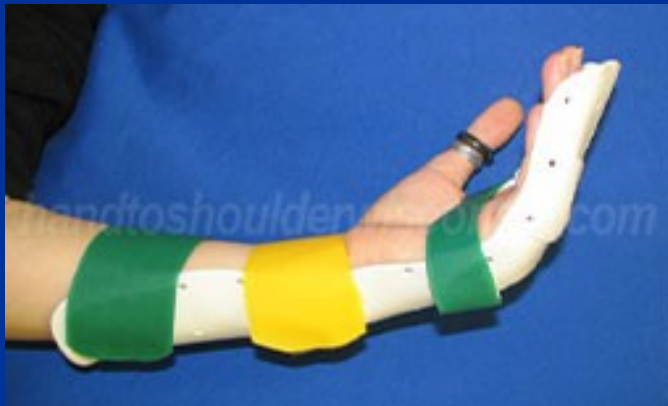Source: Gerard M. Doherty: Current Diagnosis & Treatment: Surgery, 14th Edition





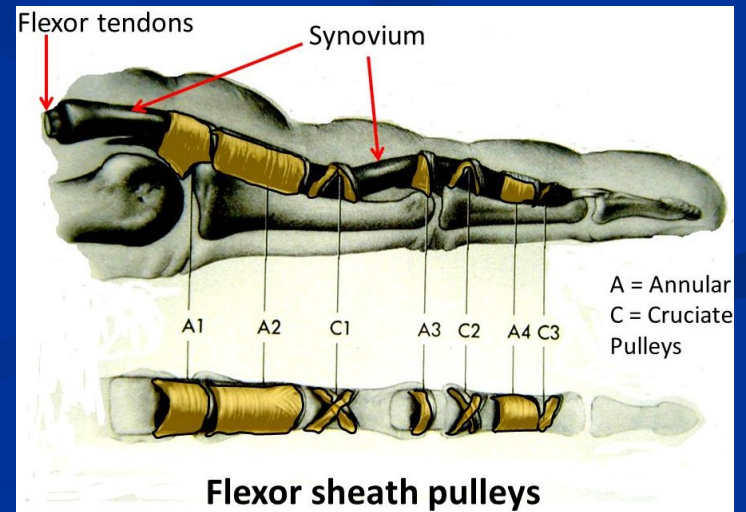
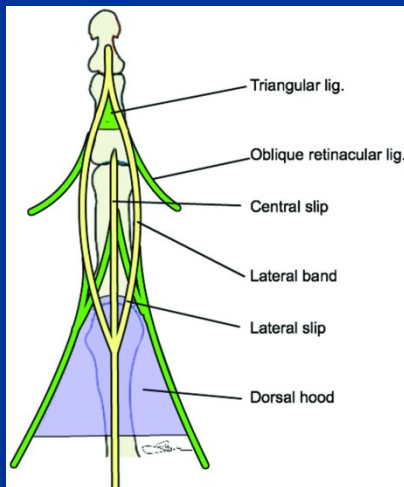
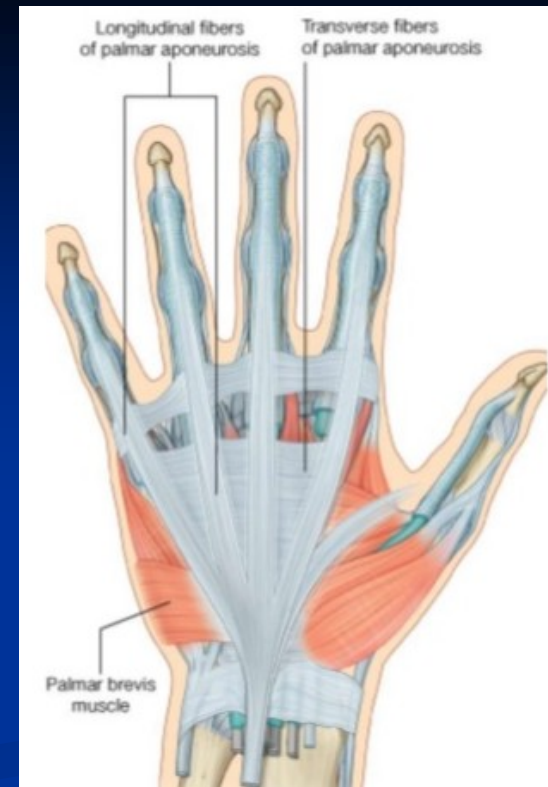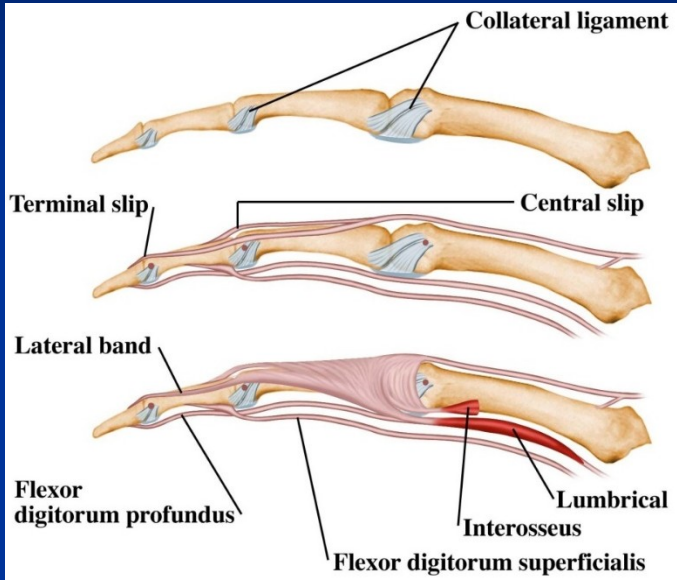
## Rehabilitace:

- Flexory – dlaha - flexe 15-75-0,
- Extenzory – dlaha extenze RC 15-20, prsty 0 st
- po 3 týdnech pasivní cvičení
- Extensory – po ukončení dlahování
- Časná semiaktivní RHB – Kleinertovy dynamické tahy



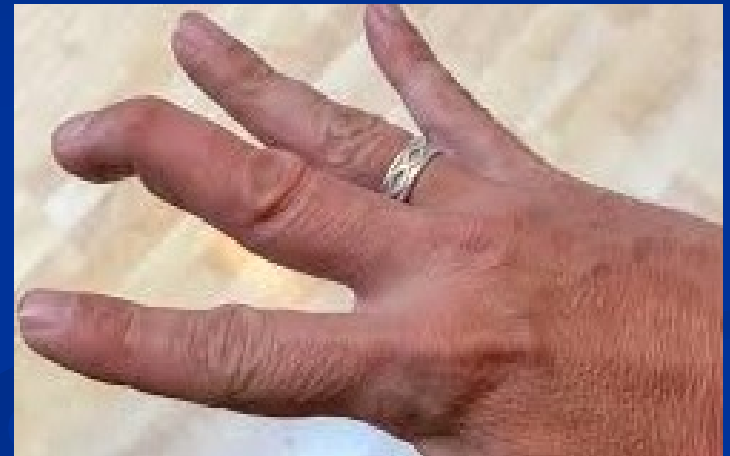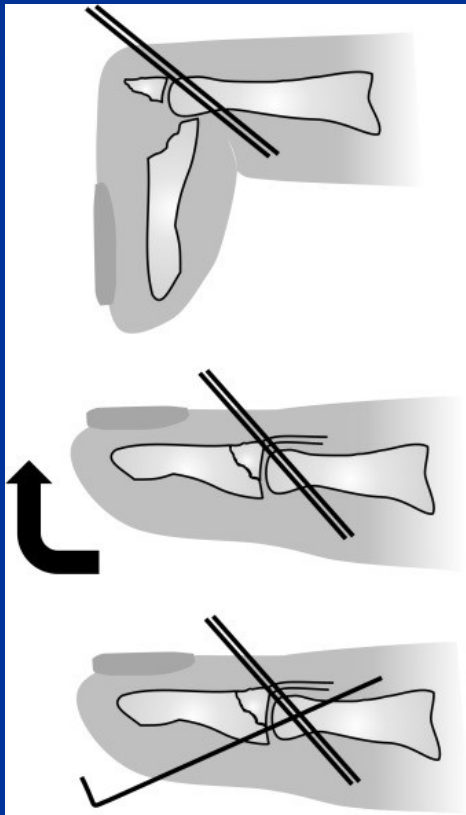


- Volární dlaňová aponeuroza
- Dorzální prstová aponeuroza



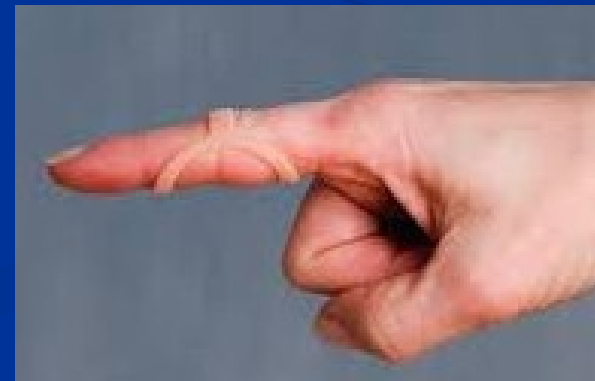
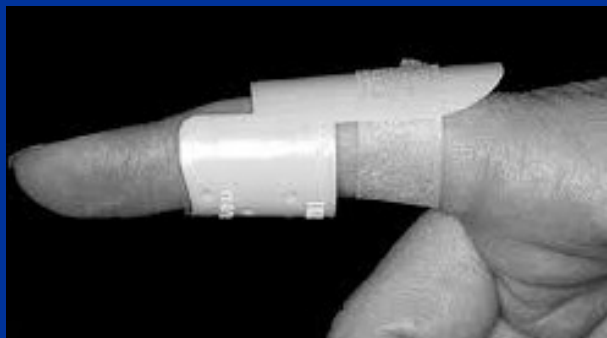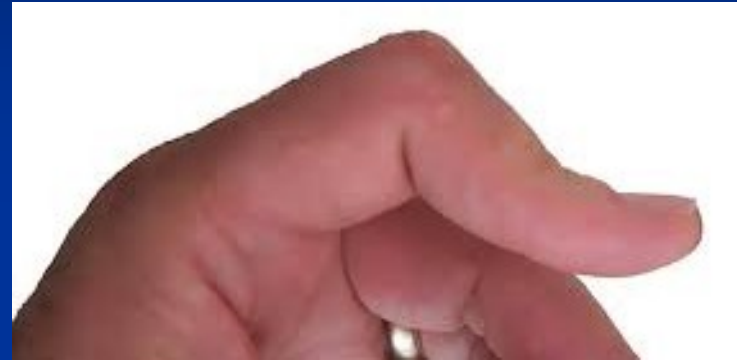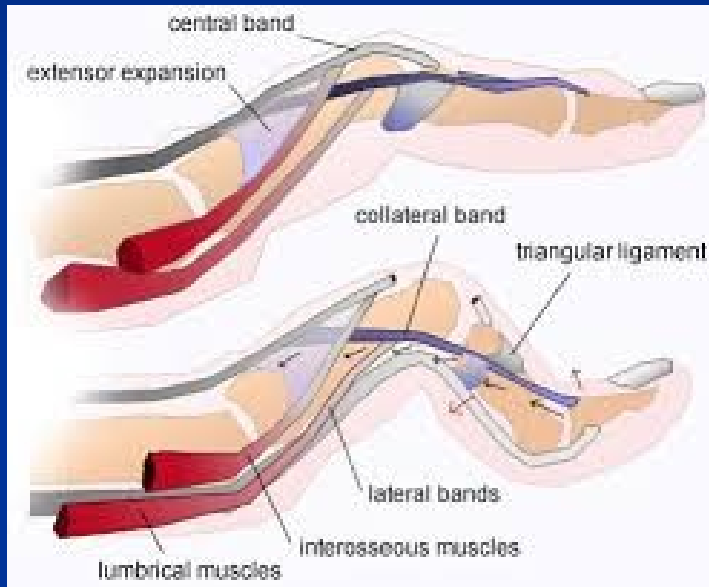
## Kladívkový prst

- Poranění úponu dorzální aponeurozy šlachové / kostní
- Dlahování 6-8T + 2T snímání +2T noční dlahování + tejping

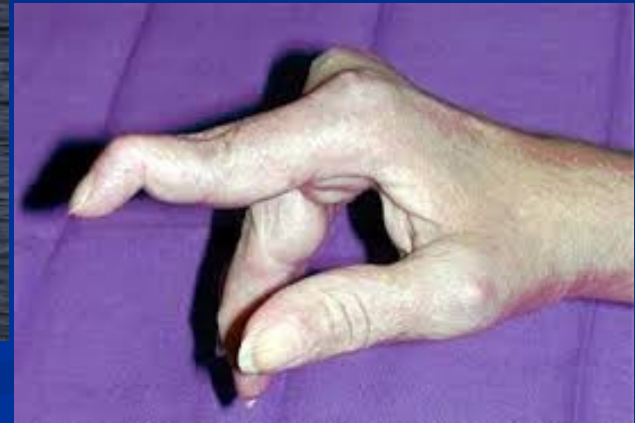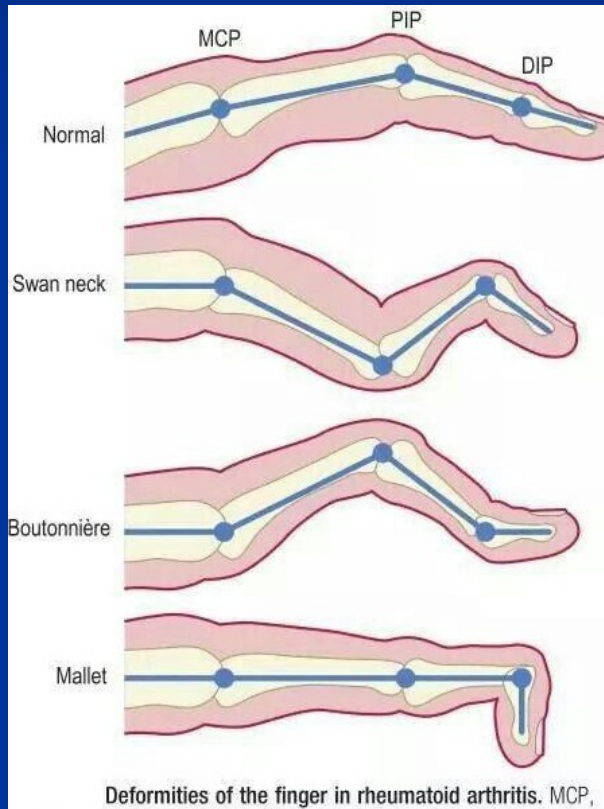


# Deformita knoflíkové dírky - Bouttonniere

- Ruptura centrálního pruhu dorzální aponeurozy, přesun postranních pruhů

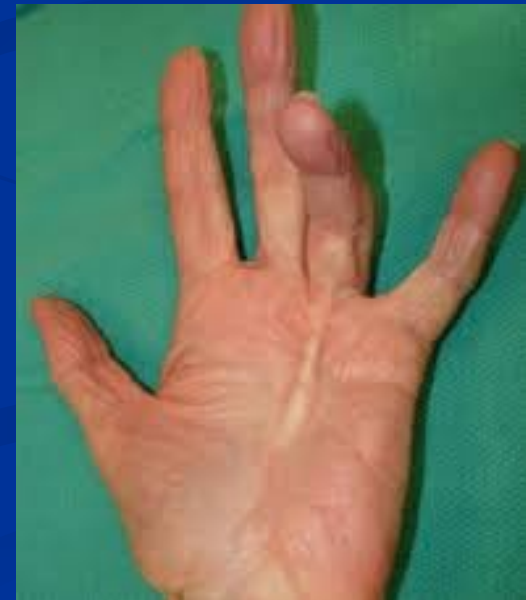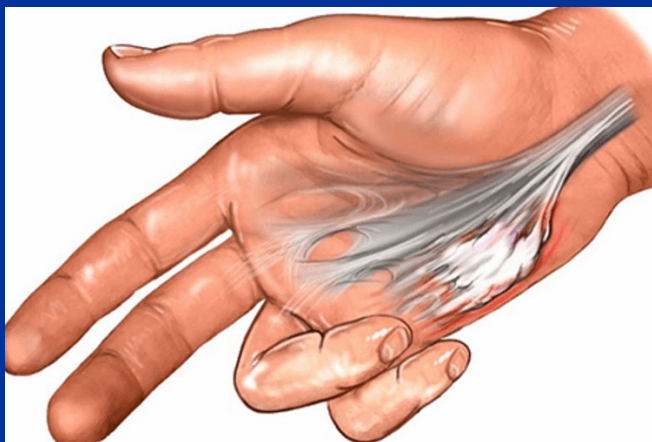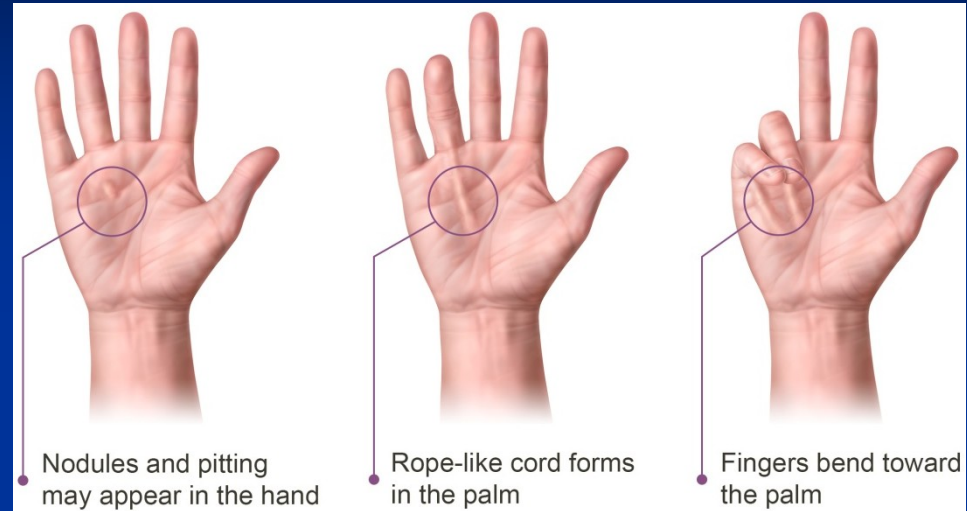
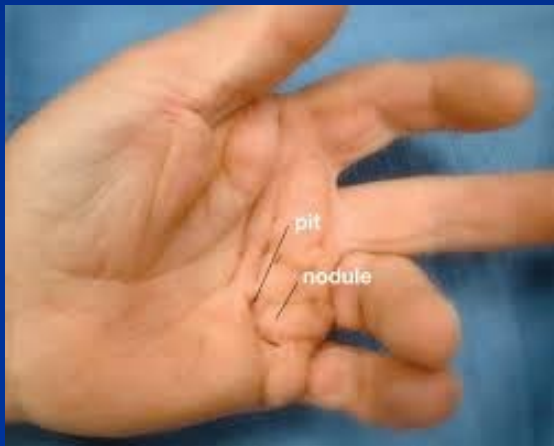


- **Deformita labutí šije** – revmatoidní artritida, zastaralé poranění kladívkového typu



# Dupuytreova kontraktura

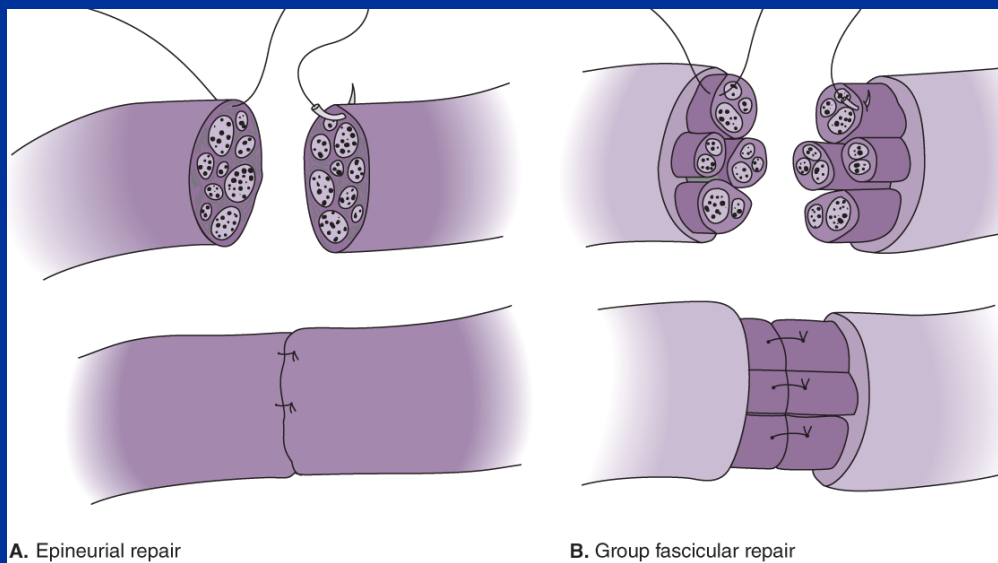
- Postižení palmární aponeurozy - kontrahující uzly a pruhy, vznik deformity prstů
- 50-60 decenium, bílá rasa





# Nervová poranění ruky

- Chirurgická revize – lupové brýle, mikrochirurgické techniky
- Primární x sekundární
- 8/0 – 10/0
- Epineurální x perineurální sutura (fascikly)
- Dlaha 3T

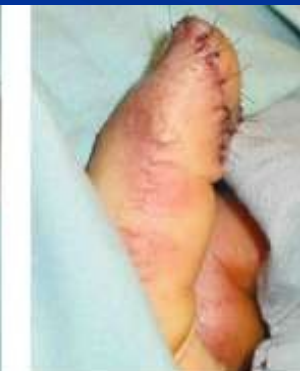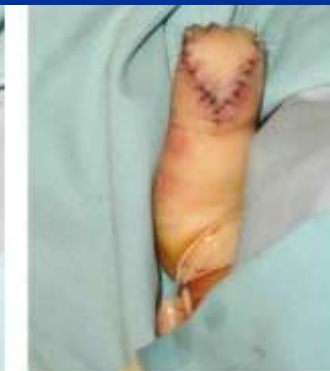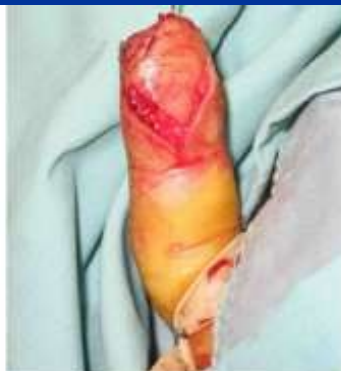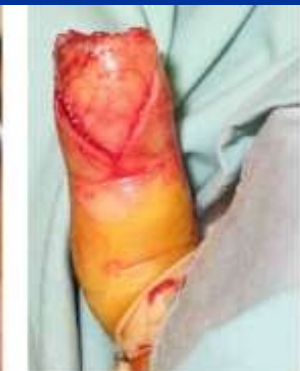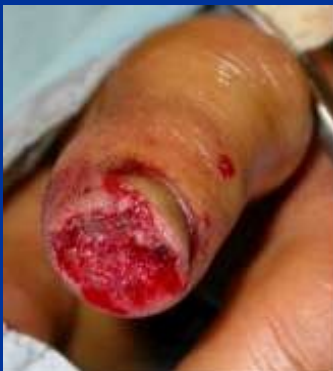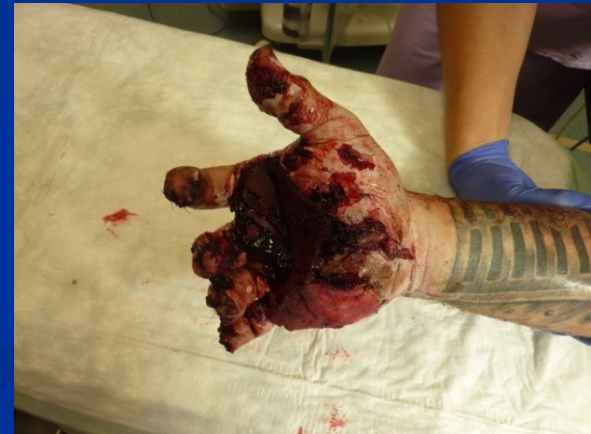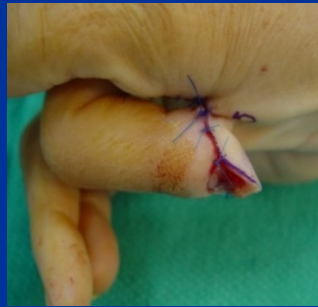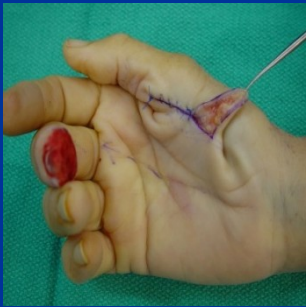


# Ztrátová poranění

- Totální amputace - kompletní přerušení všech struktur
- Subtotální amputace – částečná ztráta končetiny, spojení zachováno můstkem tkáně, není prokrvení periferie
- Kombinované ischemizující poranění – zachování důležitých anatomických struktur, porucha prokrvení
- Replantace – připojení amputované končetiny
- Revaskularizace – obnova krevního zásobení periferní části + rekonstrukce měkkých tkání

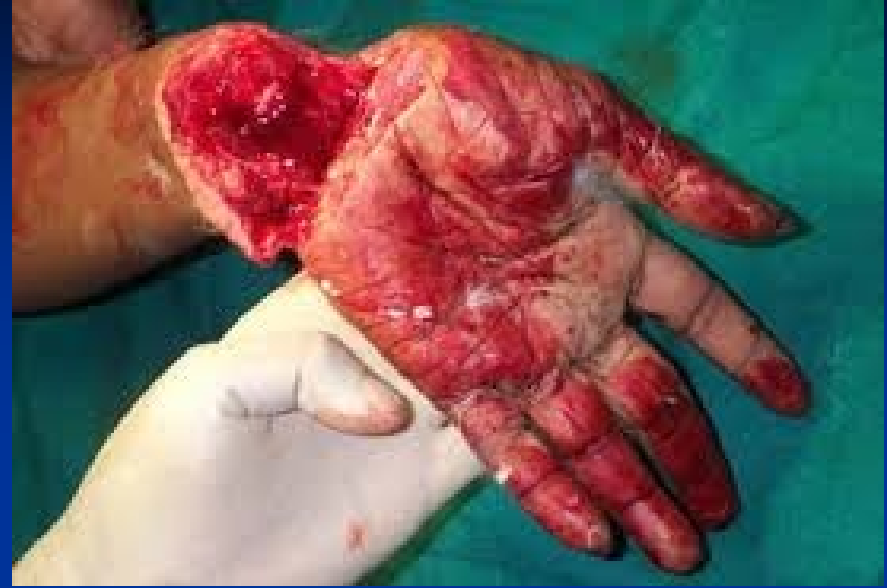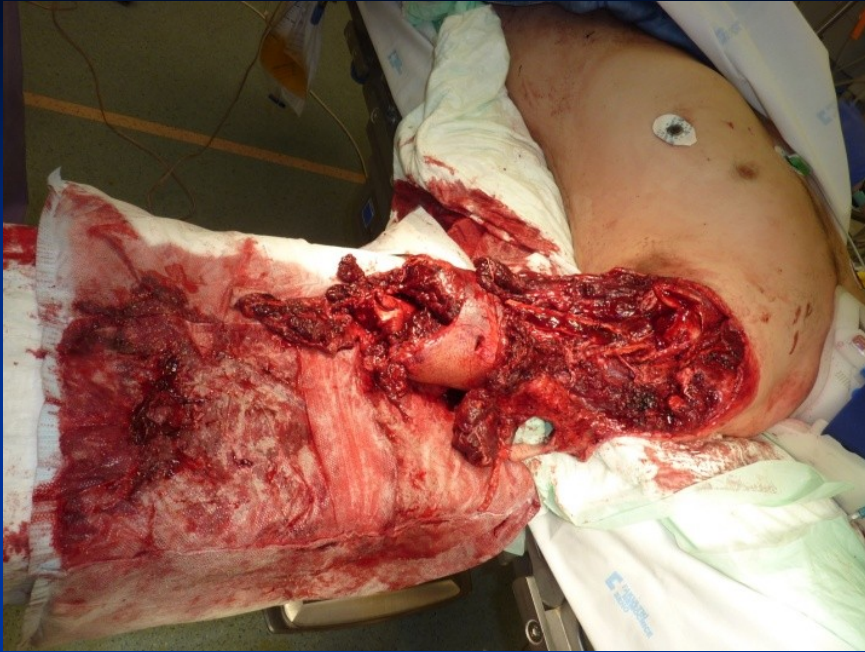- Doba ischemie – proximálnější lokalizace, větší ischemie
- Teplá ischemie – 6-8hod
- Studená ischemie – 12-20hod
  
- Mechanismus – hladké odříznutí, odseknutí, odtržení, , drtivé poranění, vytržení
  
- Celkový stav, věk, komorbidity

- egalizace
- Pahýl se zachovanou senzí a kožním krytem
- Nezbytné zakrácení skeletu k dostatečnému překrytí měkkými tkáněmi, odstranění kostních úlomků, chrupavky +/-, zakrácení nervu mimo jizvu,
- Kožní laloky – VY posun, transplantát



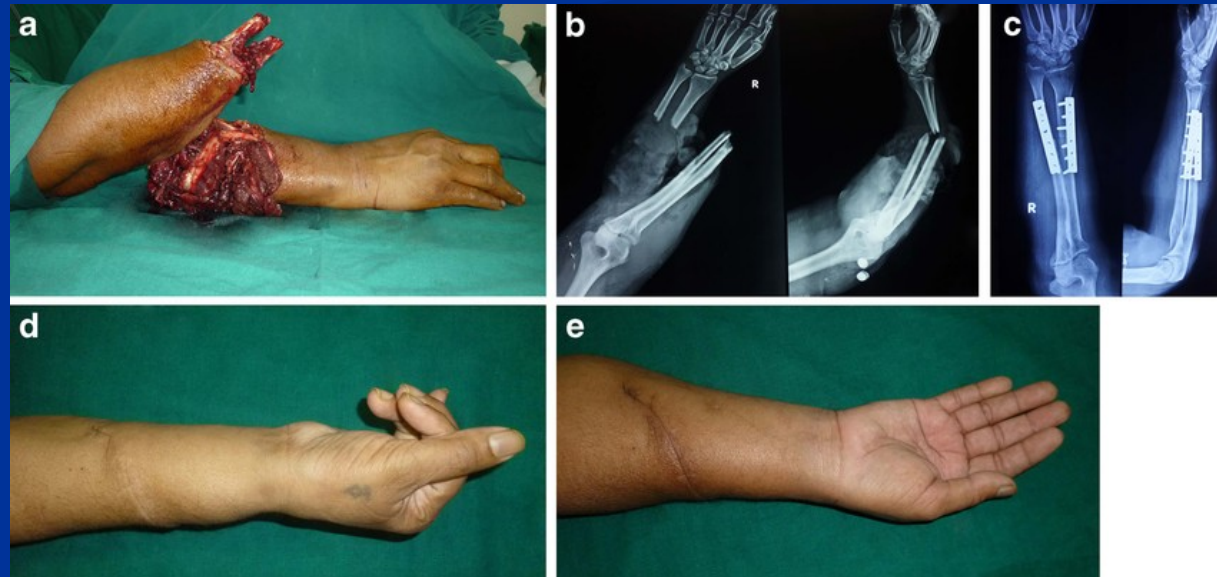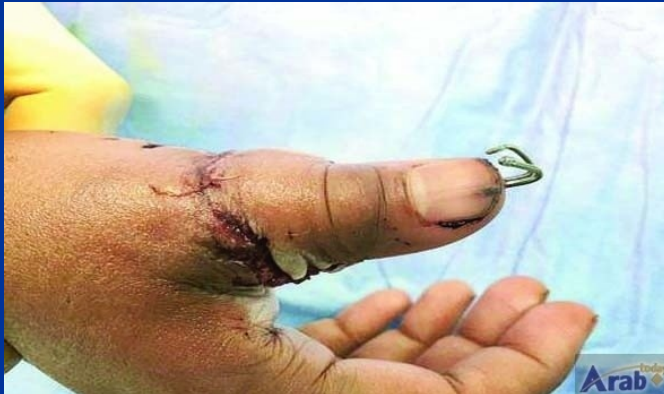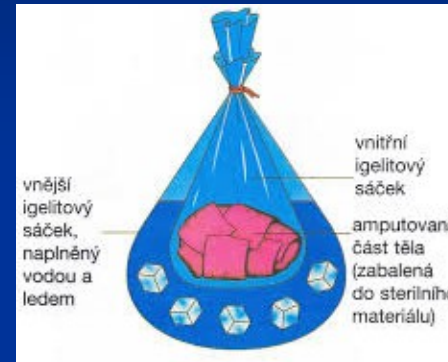


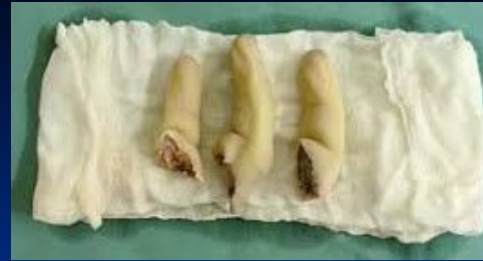- Absolutní indikace
- Palec
- Vícečetné prsty
- Amputace ve dlani, zápěstí, dist. předloktí
  
- Relativní indikace
- Vysoká amputace
- Jeden prst/ část
- Věk, komorbidity
- Kontraindikace: stav pacienta, stav amputátu, dlouhá ischemie, vysoký věk



- RTG periferního a prox. pahýlu, vyšetření okrajů
- Kontrola krvácení – přímá komprese
- Zachování okrajů – zákl. očista
- Amputát do gázy s FR 1/1, sáček, roztok ledové tříště
- Záznam časové posloupnosti
- Transport - replantační centrum

- Definitivní ošetření
- OS, ZF, KW
- Sutura šlachy, cévy
- Sutura nervy
- Sutura kůže





# Rekonstrukce úchopu

- Ošetření ztrátových poranění, zajištění úchopu – soběstačnosti
- Volný přenos prstců z nohy – zachována stavba kůže, míra citivosti a hybnosti
- Rekonstrukce palce transpozicí II/IV prstu- policizace
- Rekonstrukce skeletu – žebro, lopata kosti kyčelní, tubulizovaný lalok, fasciokutánní lalok z předloktí
- Ztrátová poranění vyšších etáží – protézy kosmetické, mechanické, myoelektrické,
- Předloktí – klepetovitý úchop – parc. separace ulny a radia – Krukenbergova operace
- Allogenní transplantace

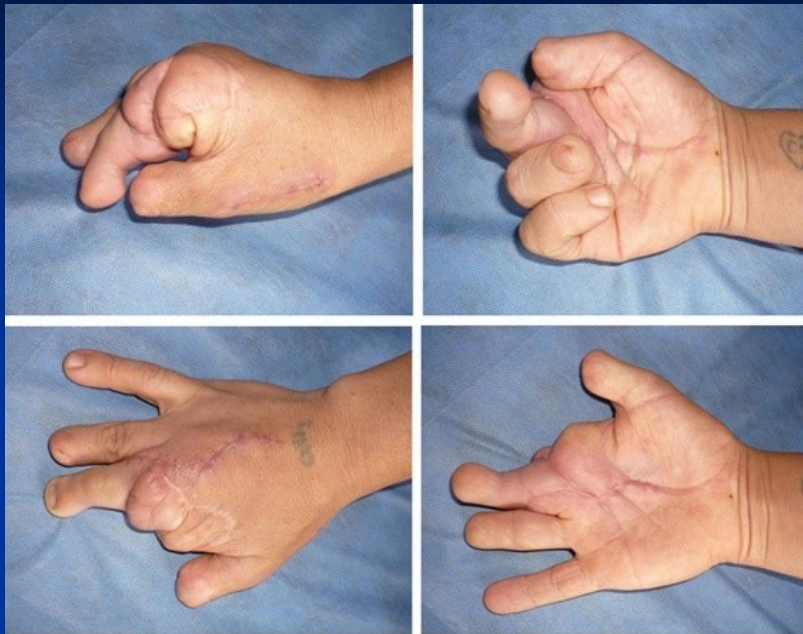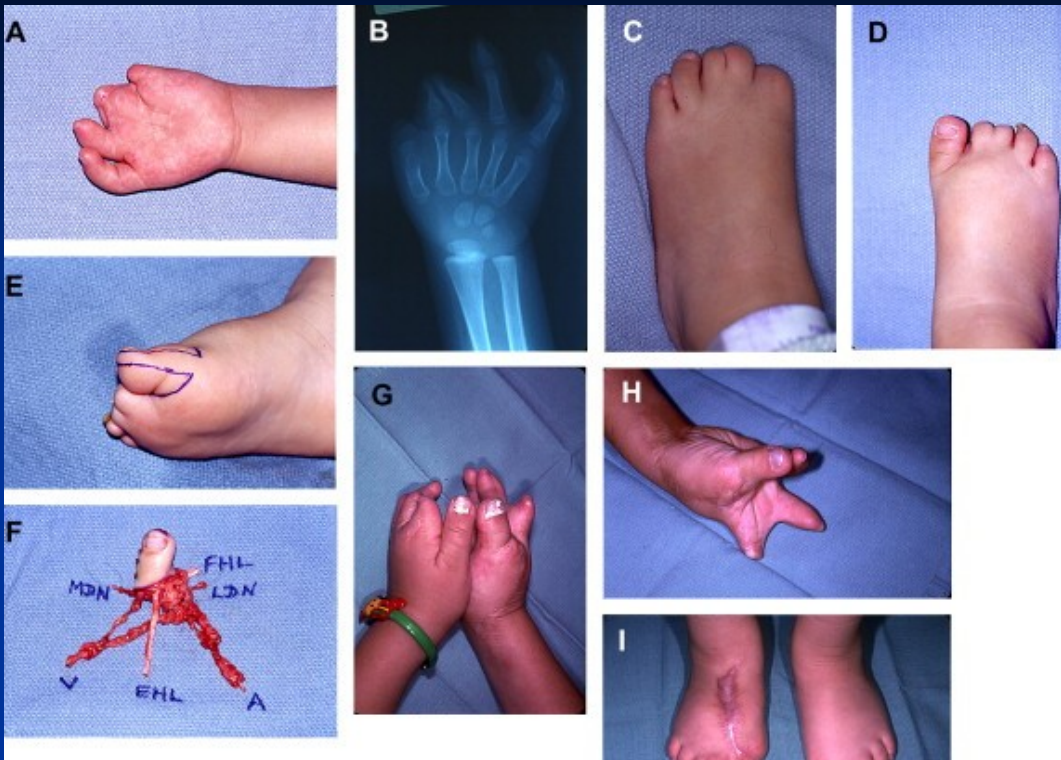

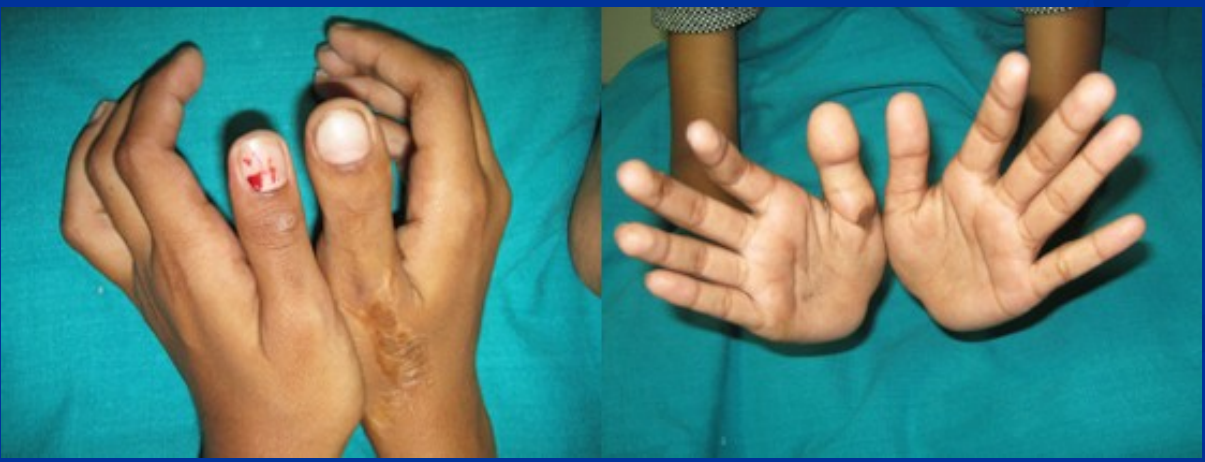
Figure 4. Postoperative result is observed at 4 months after transplantation. She is very satisfied with their function and aesthetic appearance



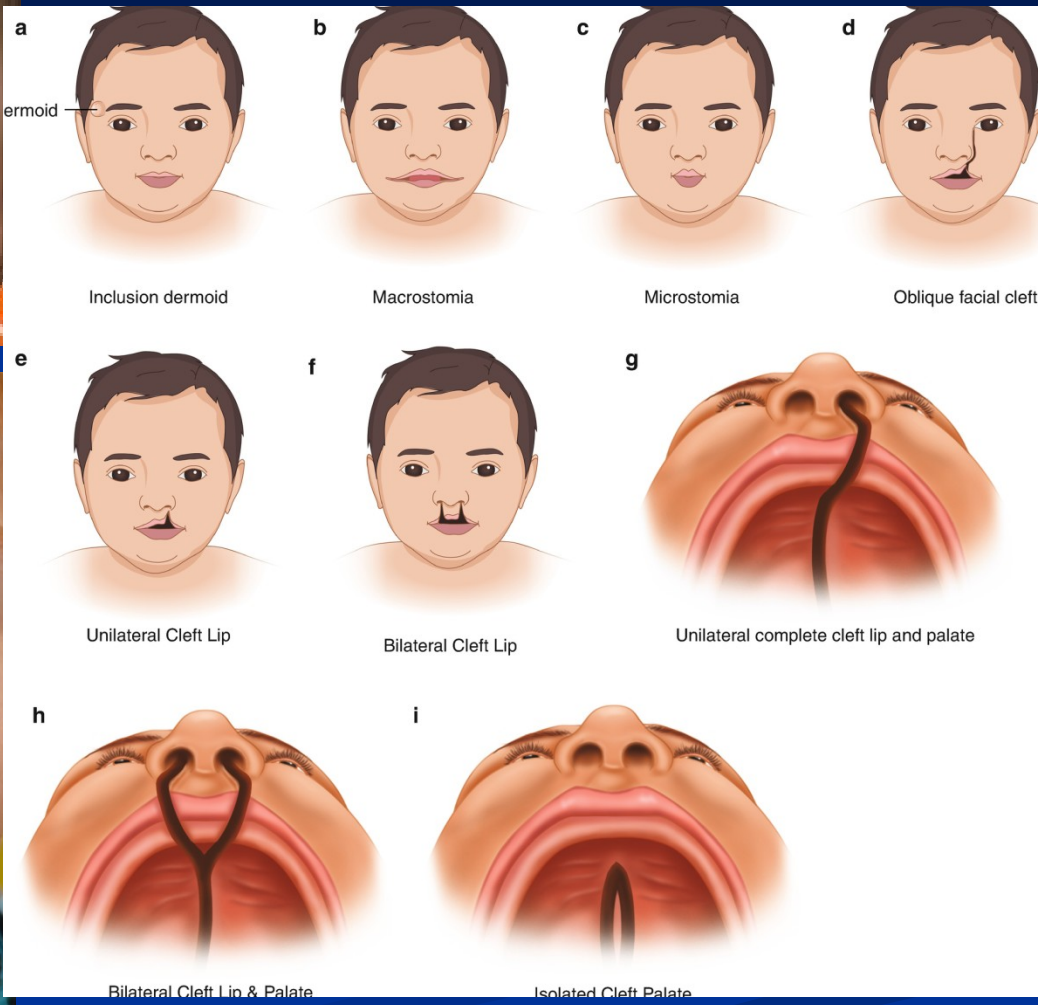
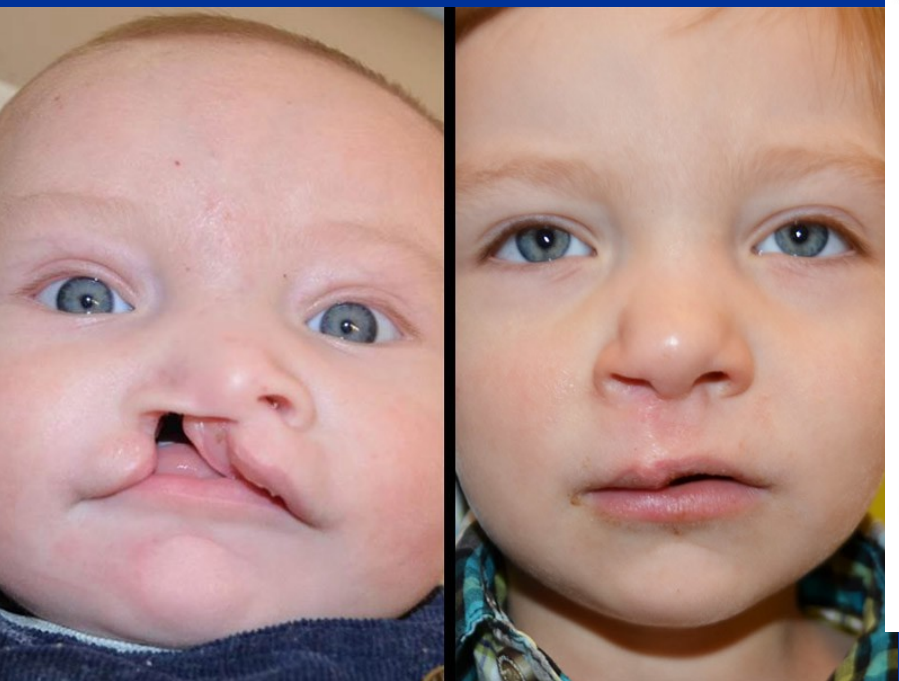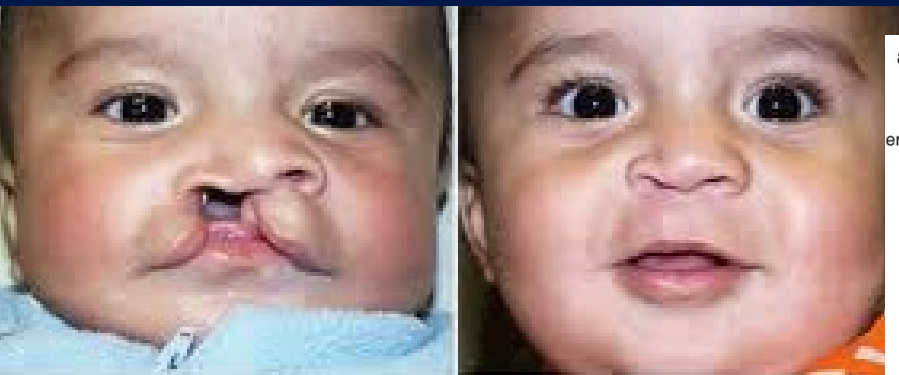# Rozštěpy obličeje

- Rozštěp rtu, čelisti a patra
- cca 1/600 porodů
- Genetické faktory + faktory prostředí / zarděny, steroidy, antikonvulziva/
- Funkční obtíže – dýchání, polykání, tvorba řeči - porušená rezonance a artikulace, estetické postižení, převodní nedoslýchavost, dysfunkce Eustachovy trubice.
- Tkáně postižené oblasti – hypoplastické,



- Dlouhodobá multidisciplinární péče / plastický chirurg, stomatolog, ortodontista, maxilofaciální chirurg, logoped, pediatr, ORL, psycholog...)
- Genetické vyšetření
- Součást dalších syndromů 30%
  
- Nácvik krmení, ošetrovatelské péče
  
- Typické rozštěpy – rtu, rtu a čelisti, rozštěpy patra
- Atypické rozštěpy – atypické lokalizace- makro/mikrostoma
- Rozštěp jednostranný, oboustranný
- Typická linie rozštěpu rtu– philtrum/ laterální porce rtu, alveolus - mezi řezákem a špičákem, střed patra – sutura palatina, měkké patro

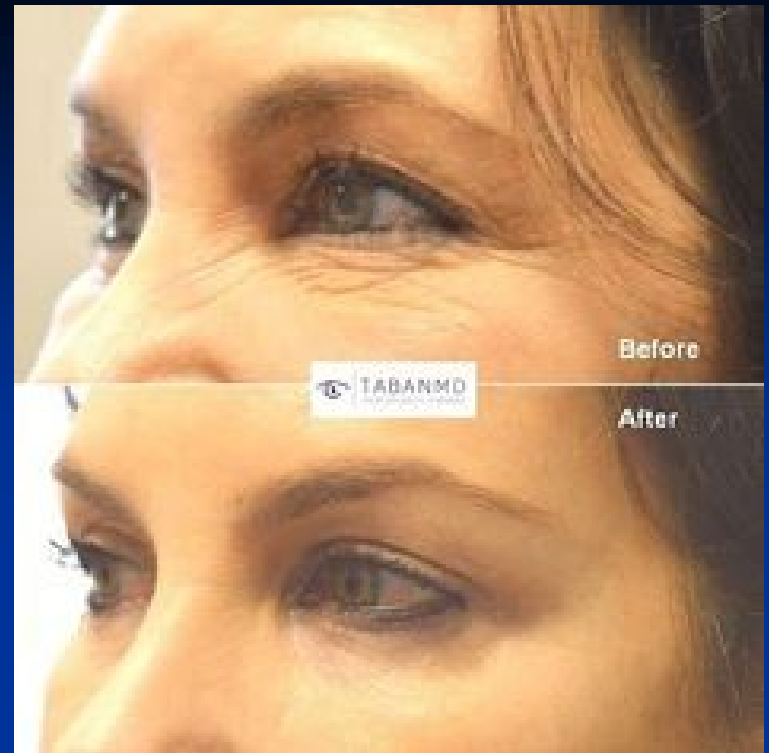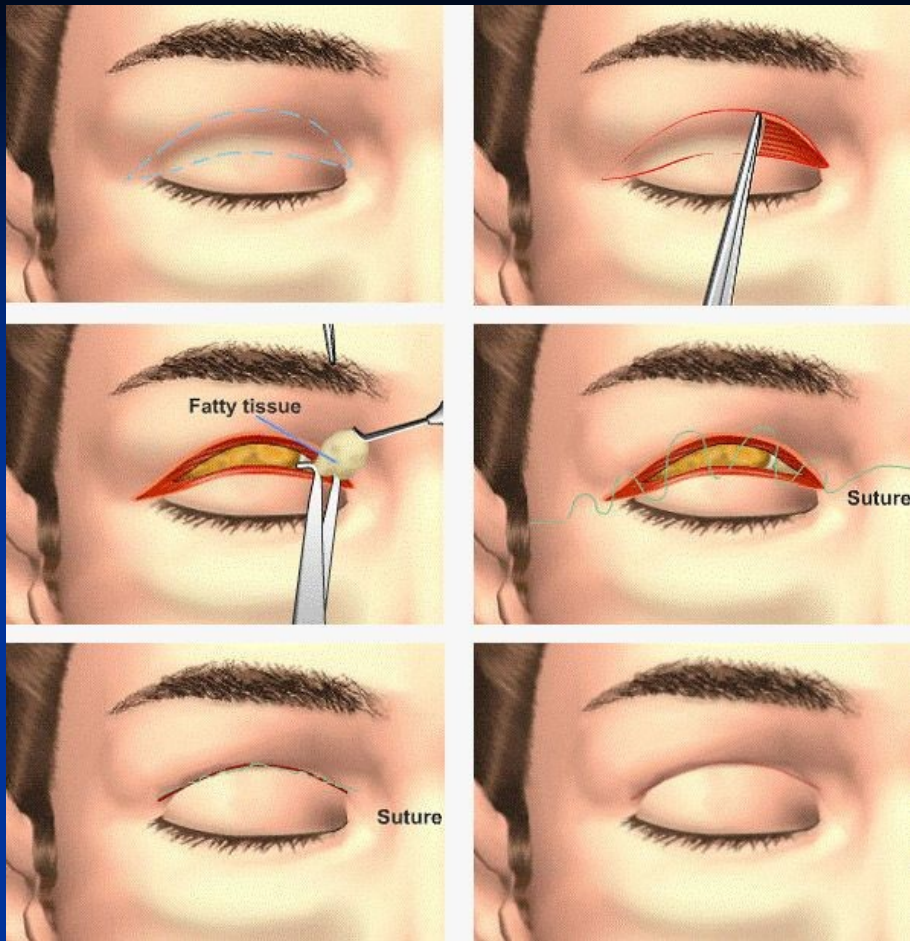
- Chirurgická terapie -
- 3 -5 měsíců - operace rozštěpu rtu
- 9 -12 měsíců – (před rozvojem řeči) rekonstrukce rozštěpu patra, rekonstrukce svalů, ventilační trubičky do bubínků,
- Cca 9 let – smíšená dentice – rekonstrukce aŕveolárního výběžku štěpem
  
- 1-7 let – ortodontická, foniatrická a logopedická péče
- Další ortodontická péče, korekční op.



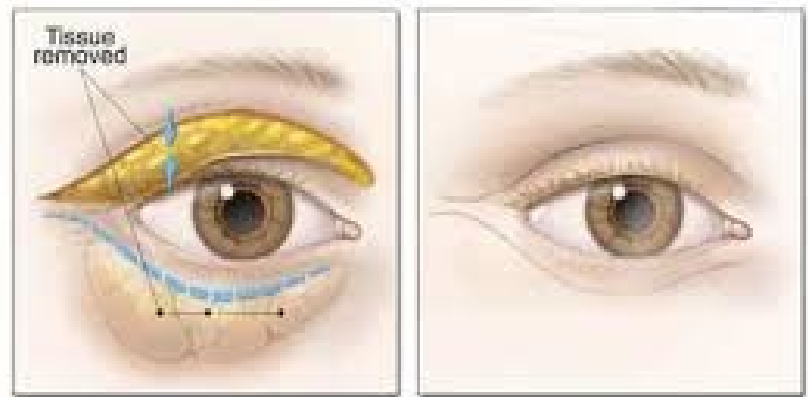
# Estetická chirurgie

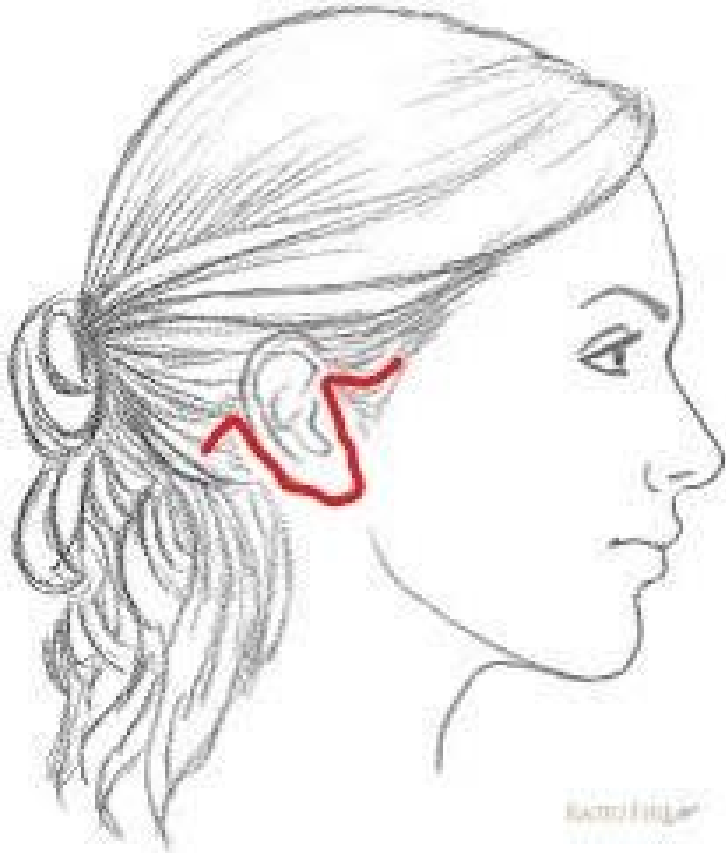
- Vrozené a získané kosmetické „vady“, proces stárnutí - úprava normálního, ale nežádoucího tvaru těla, cíl ke zlepšení sebeúcty, sebevědomí , psychosociálního začlenění
- Operace víček – blepharoplastika
- Pokles horních a dolních víček - přebytek kůže, podkoží, herniace intraorbitálního tuku.
- Face-lift
- Proces stárnutí – ztráta elasticity, povolení kůže, fascie, redistribuce tuku
- Uvolnění kůže a podkoží, SMAS technika– tonizace povrchové fascie





## How blepharoplasty is done



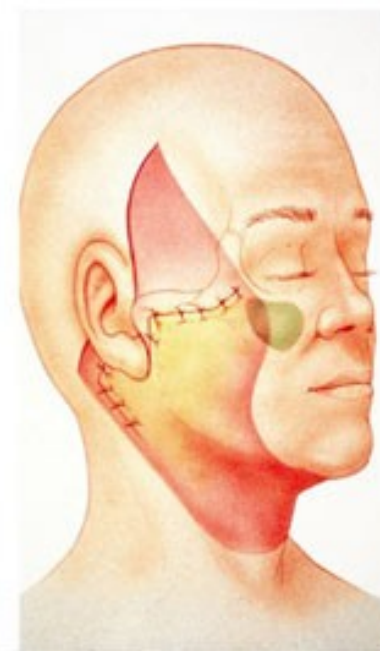
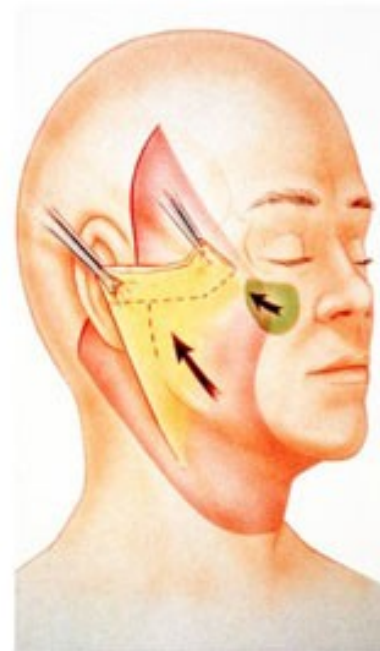
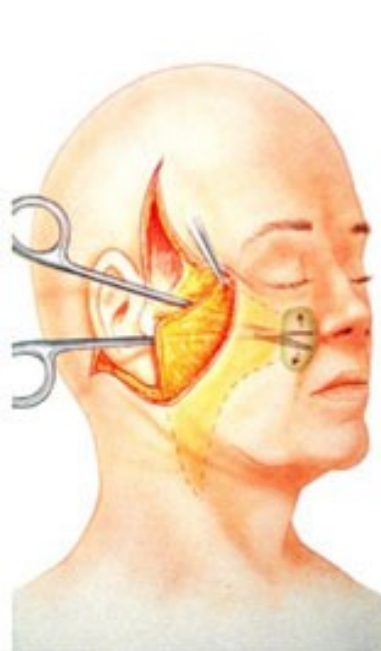# SMAS - Technik

Mobilisation

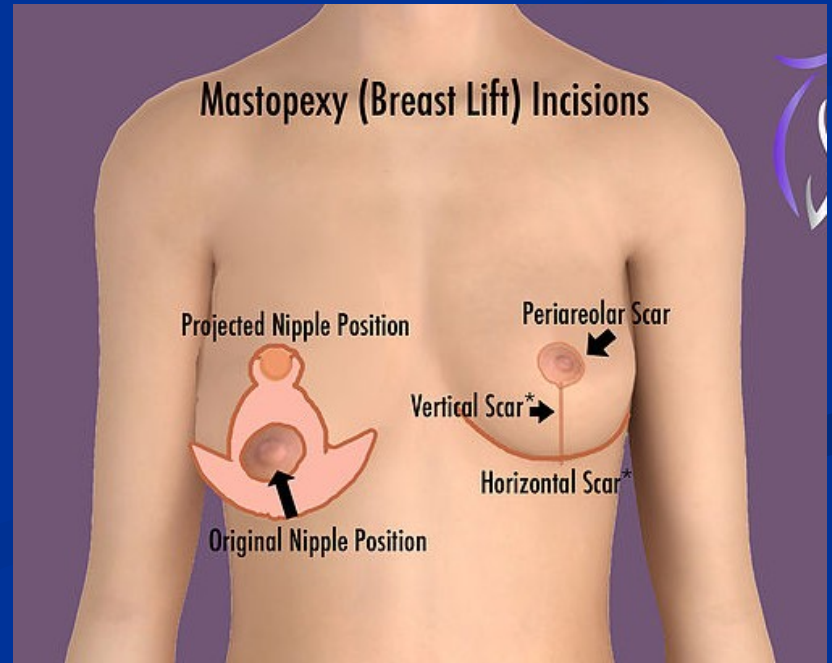
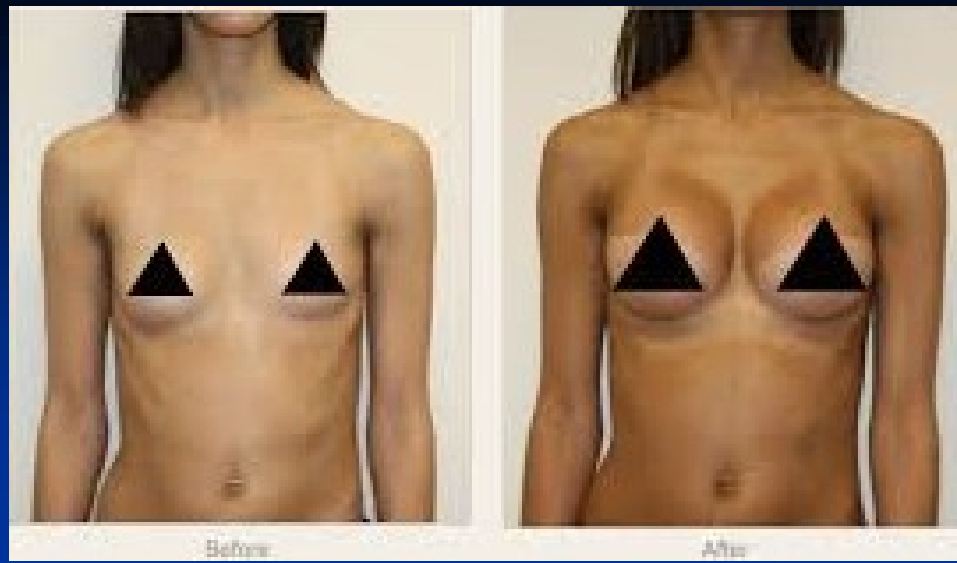
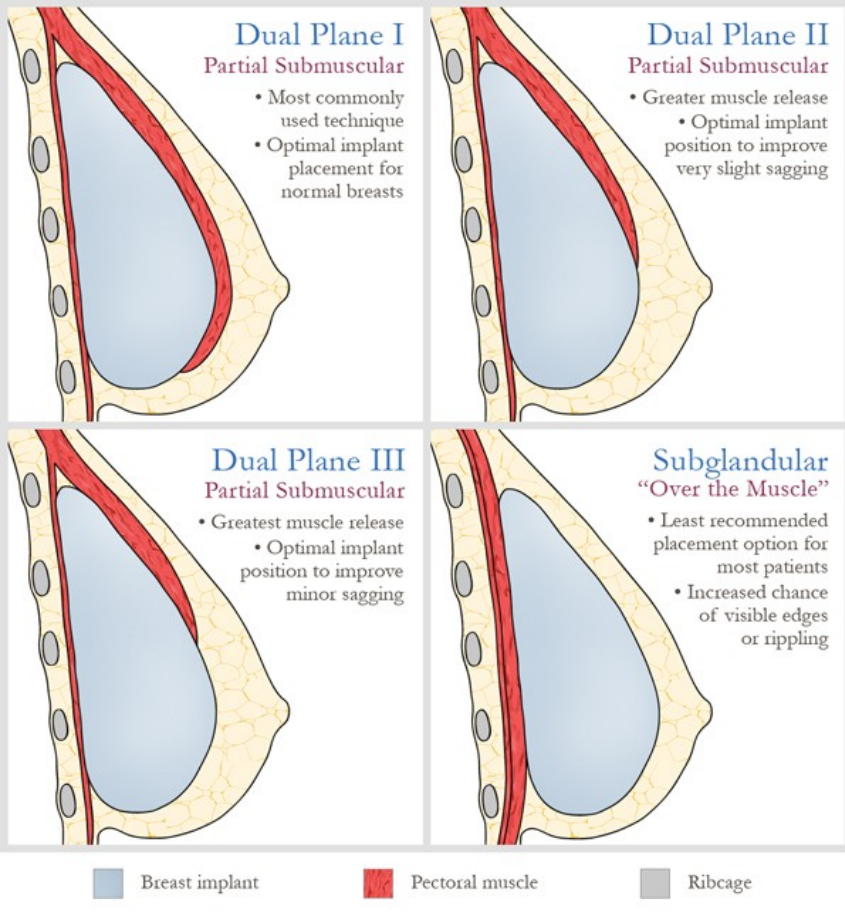
Reposition

Fixation

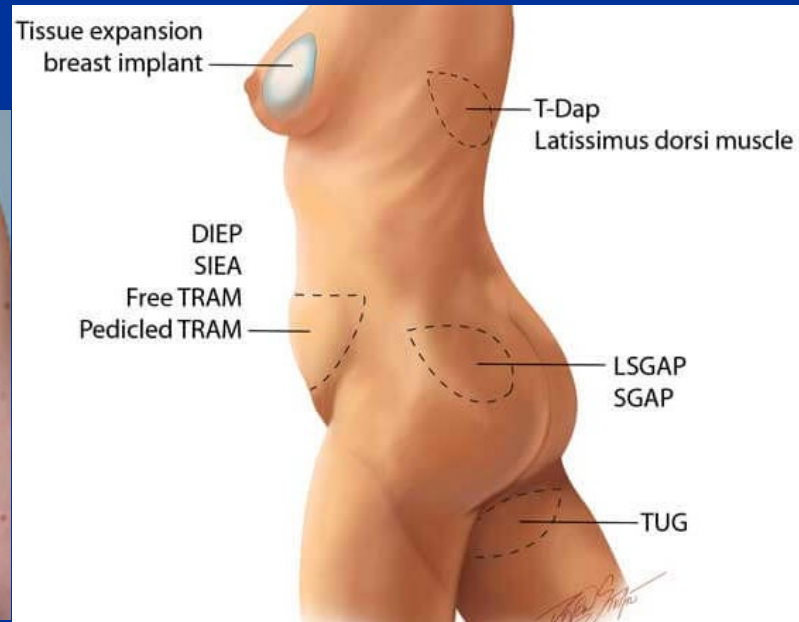
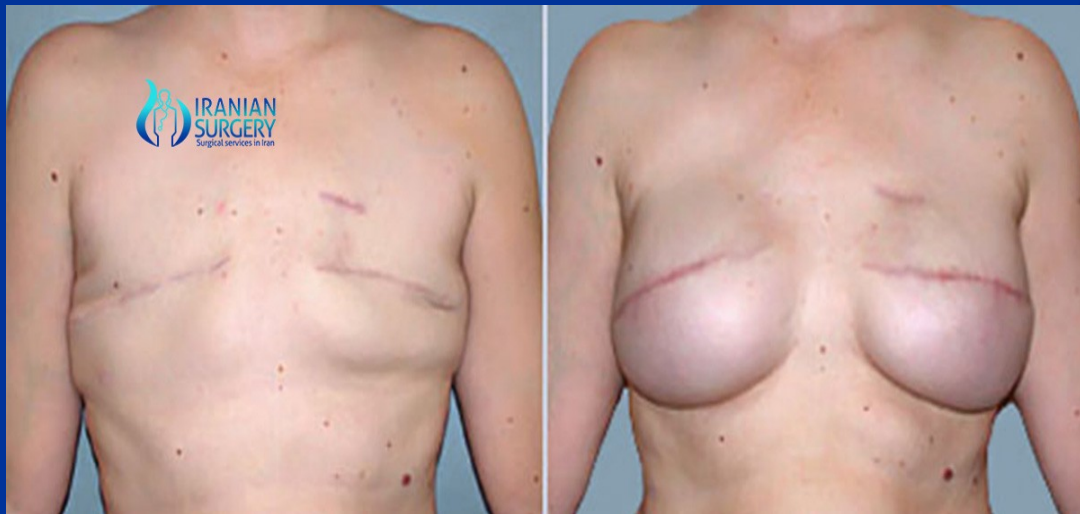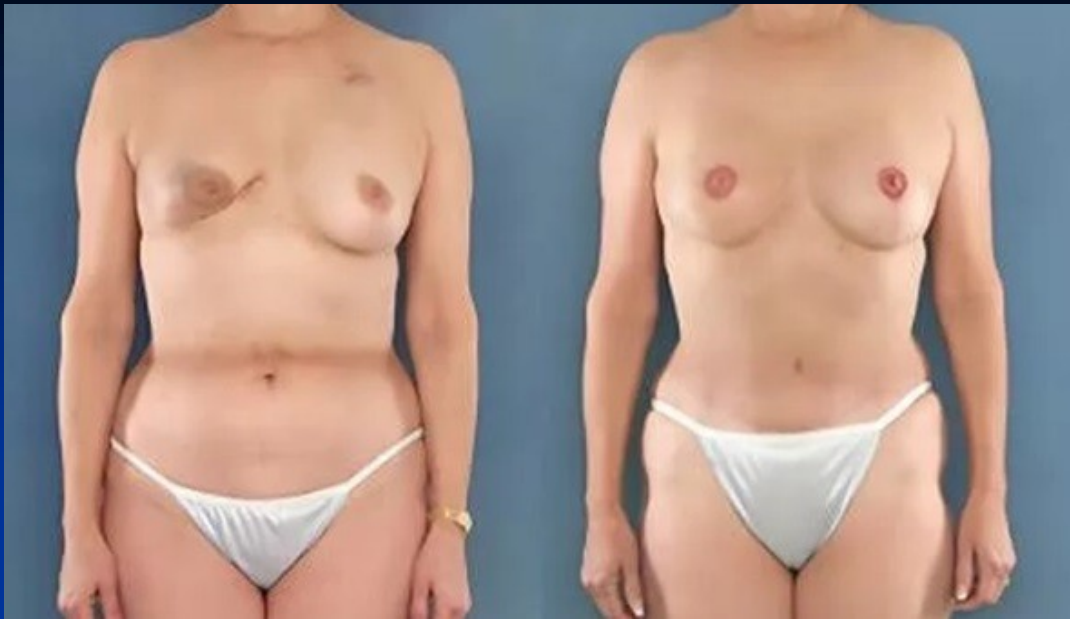


- Augmentační plastika prsu – vložení silikonových implantátů pod žlázu/ pod sval
- Redukční plastika prsu – tuková hyperplazie, juvenilní hypertrofie, ptóza,  
Resekce nadbytku tkáně v dolních kvadrantech, korekce polohy dvorce, resekce nadbytku kožního krytu
- Rekonstrukce po mastektomii  
Sekundární výkon- muskulokutánní lalok + implantát, transpozice s podbříšku

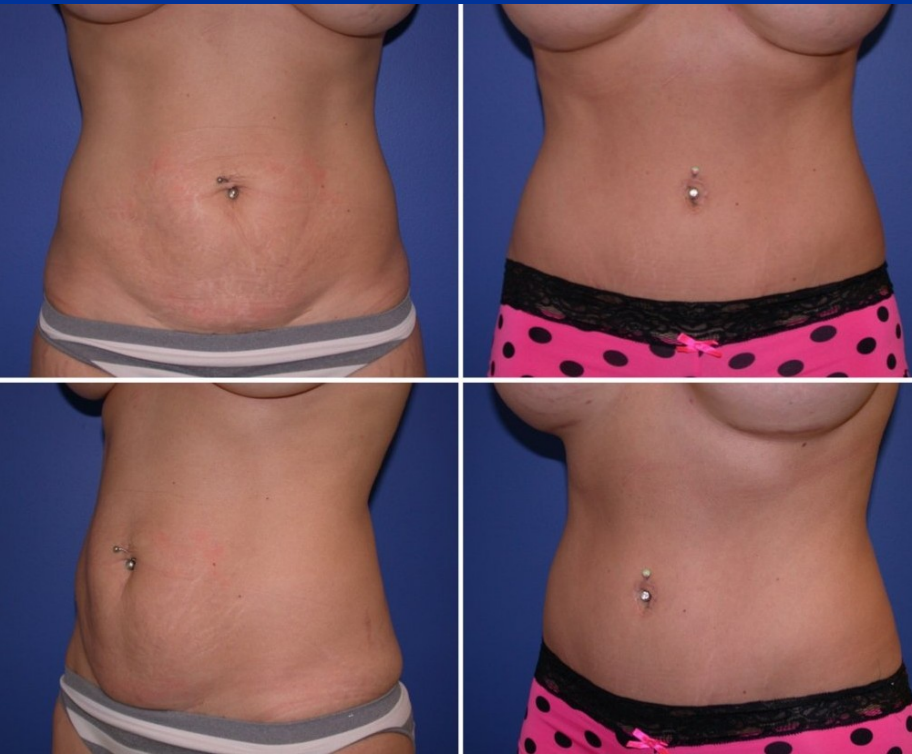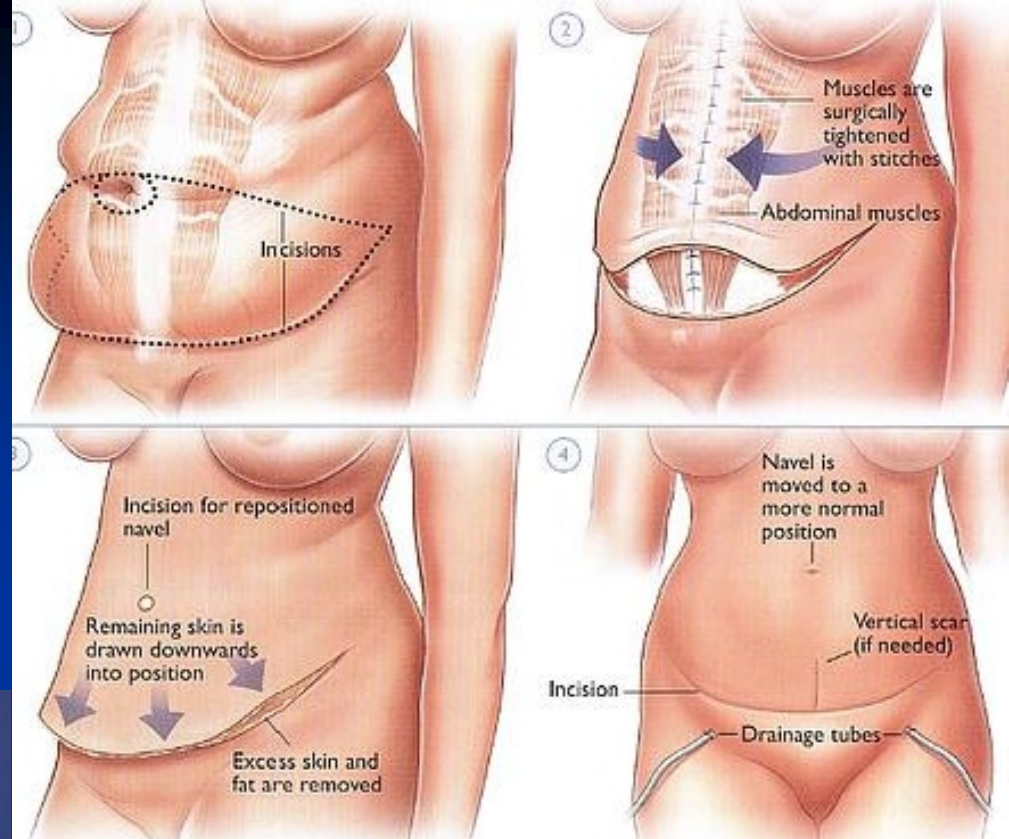








# ■ Abdominoplastika



# Popáleninová medicína

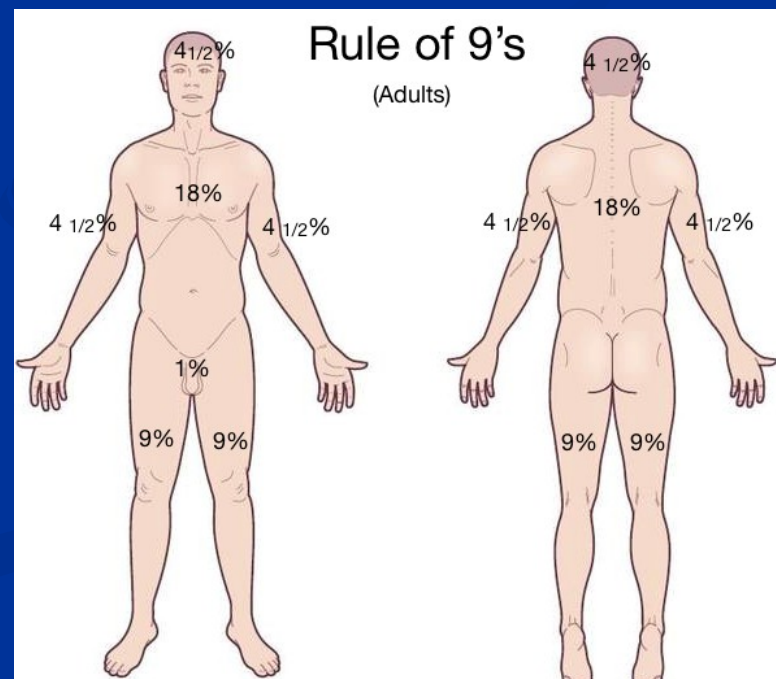
- Působení nadprahové hodnoty energie na kůži a hluboké struktury
- Popáleniny
- Omrzliny
- Poškození elektrickým proudem
- Chemické poranění – poleptání
- Radiační poranění
  
- Lokální postižení zasažených tkání
- Celková alterace stavu

- Plamen – hoření, ožeh
- Horké tekutiny, pára
- Elektrický proud, výboj, blesk
- Kyseliny, louhy
- Výbuch a hoření v uzavřeném prostoru – inhalační trauma

- Horší průběh – děti do 3 let, věk 60+

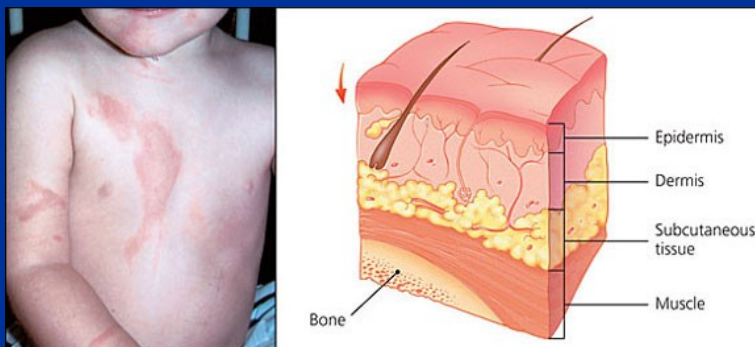
- Rozsah postižení - % zasaženého tělesného povrchu -TBSA

- Dospělí pravidlo 9

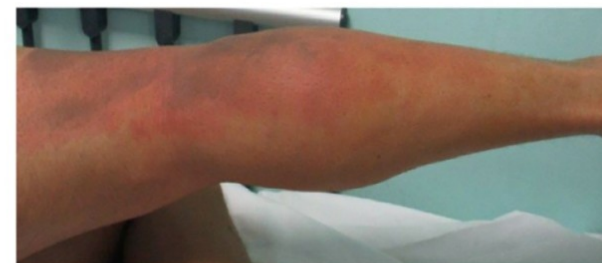
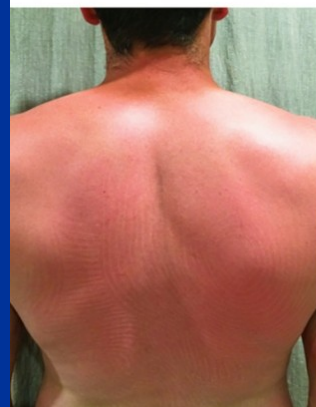


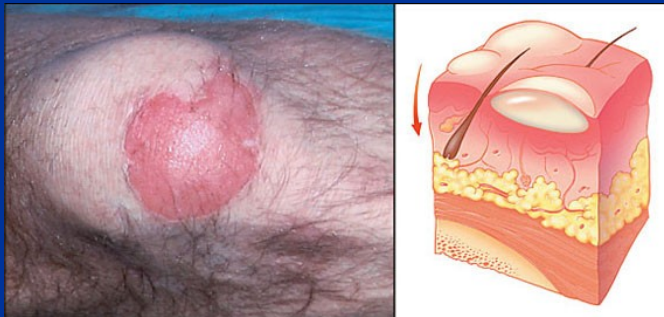- I. Stupeň – poranění epidermis, dermis intaktní
- Erytém, otok, bolestivost
- Hojení bez jizvy cca 7 dní



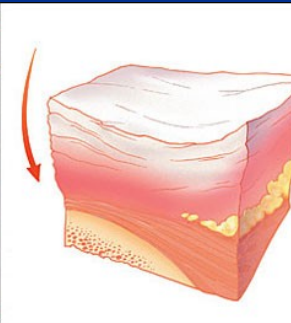
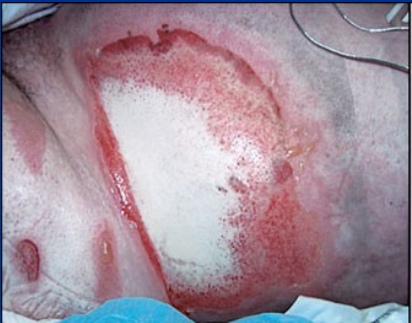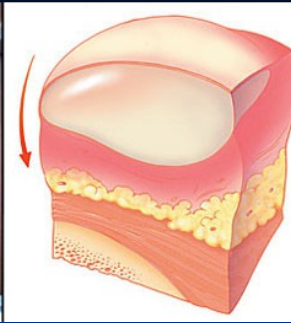
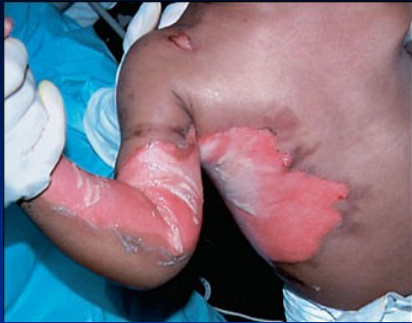Superficial epidermal burn				
Appearance	Capillary refill	Sensation	Healing time	Scarring
Dry and red, no blisters	Blanches	Yes	Within seven days	No



- II. Stupeň – postižení dermis a svrchní části dermis, erytém, otok bula – puchýř
- IIa – růžová spodina - + kapilární návrat
- Hojení 2 týdny bez jizvy, změna pigmentace
- IIb – bílý/fialová spodina puchýře – porušený kapilární návrat
- Hojení cca 3 týdny, jizvy, porucha hojení hypertrofické jizvy

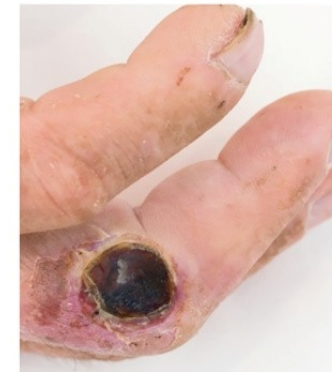
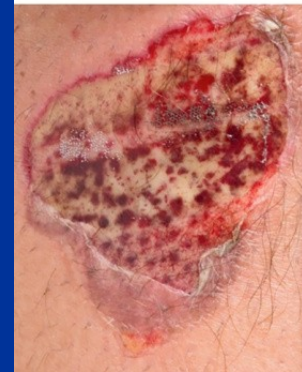
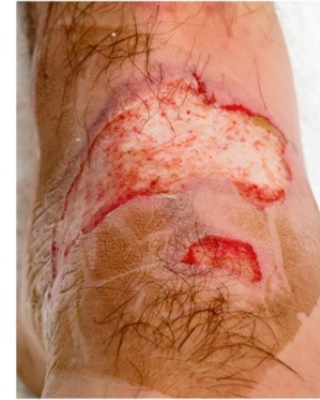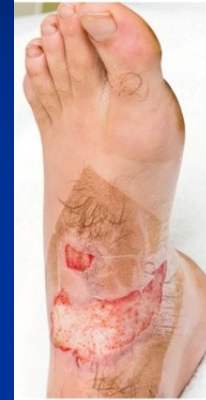Superficial dermal burn				
Appearance	Capillary refill	Sensation	Healing time	Scarring
Pale pink, blisters	Blanches	Very painful	Within 14 days	Pigmentation change, low risk of scar



### Deep dermal/full thickness burn

Appearance	Capillary refill	Sensation	Healing time	Scarring
Red and fixed stained, white/black, leathery	No	No or reduced	>21 days	High chance of hypertrophic scar

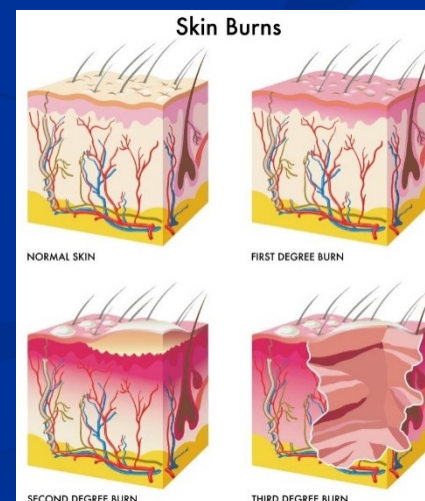


- III. Stupeň – postižení kůže v celé tloušťce – postižení adnex
- Kůže v celé tloušťce nekrotická – bílá voskovitá, nebolestivá
- Chybí spontánní hojení
- Chirurgická péče – odstranění nekrotické kůže – nekrektomie, autotransplantace

- IV. Stupeň – zuhelnatění – plné postižení hlubokých struktur

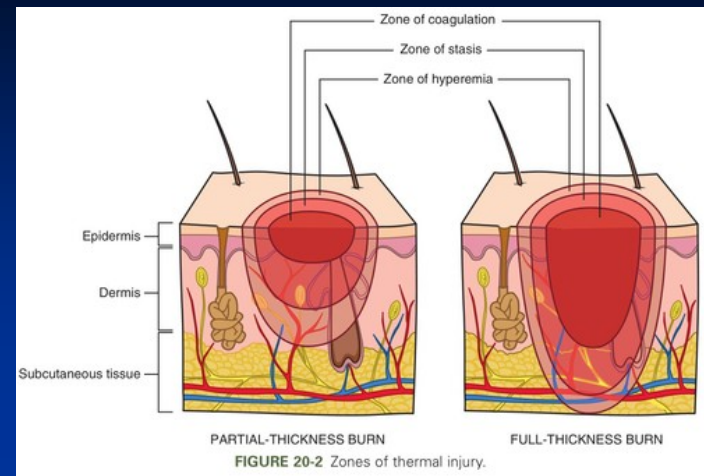
- I + IIa – povrchové

- IIb + III – hluboké





- Centrální zóna – ireverzibilní poškození
- Střední zóna – částečně reverzibilní
- Okrajová zóna reverzibilní



- Prevence bakteriální kontaminace rány – aseptické prostředí primární hojení
- Období popáleninového šoku – šok, SIRS, generalizovaný edém
- Období akutní nemoci z popálení – mobilizace edému fázové ošetřování do zhojení ploch
- Období rekonstrukce a rehabilitace

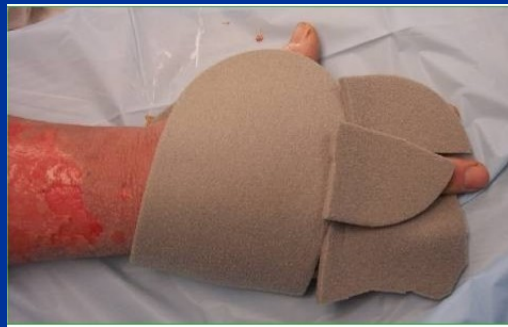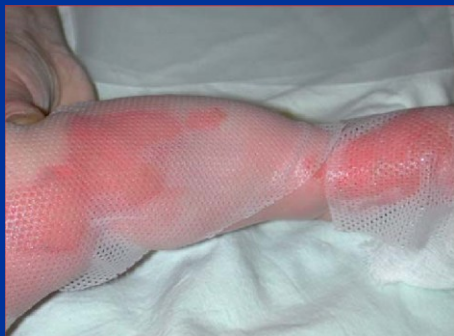## PP

- Zabránění expozici tepla
  - Krytí popáleninových ran sterilním krytím,
  - Lokalizované chlazení – obličej, krk, ruce
  - Analgetizace, zajištění ventilace, oběhu
- 
- Popáleninový šok – 24-48 hodin
  - Generalizované edémy měkkých tkání, hypovolemie
  - Intenzivní oběhová resuscitace – krystaloidy, koloidy
  - $4 \text{ ml/kg} \times \% \text{ TBSA}$  - polovina během 8 hodin, 2. polovina během 16 hodin

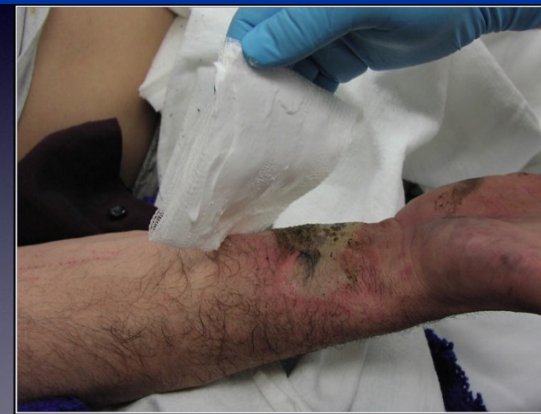- Inhalační trauma – hoření v uzavřených prostorech
- Popálení HCD, výbuch – rychlá otok HCD
- Dlouhodobá expozice zplodinám hoření – otrava CO, kyanidy
- Postižení dolních cest dýchacích

# Lokální ošetření -

- Analgetizace
- Aseptické ošetření popálených ploch - odstranění nekrotických, bul
- Nepřilnavé krytí, chladné antiseptické obklady, později antibakteriální masti, sekundární krytí
- Mastný tyl, /mepitel – obložka Octenisept/ obložka a s mastí – sekundární krytí
- Hydrokoloidní krytí, Mepilex Ag



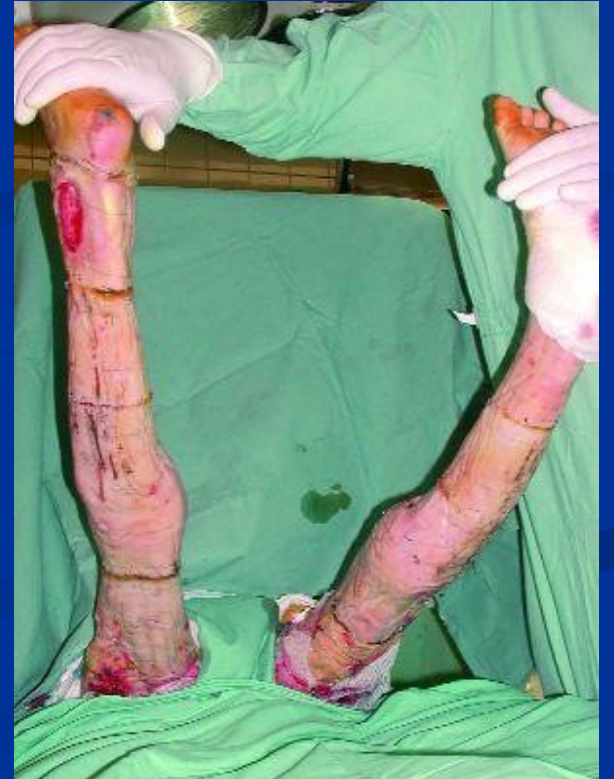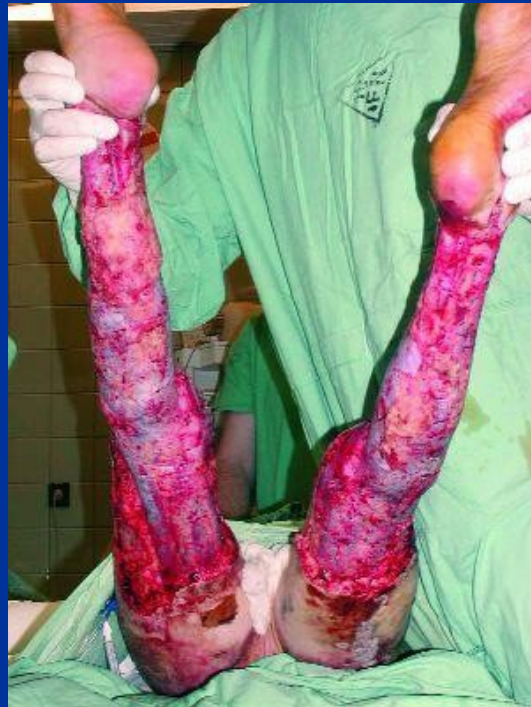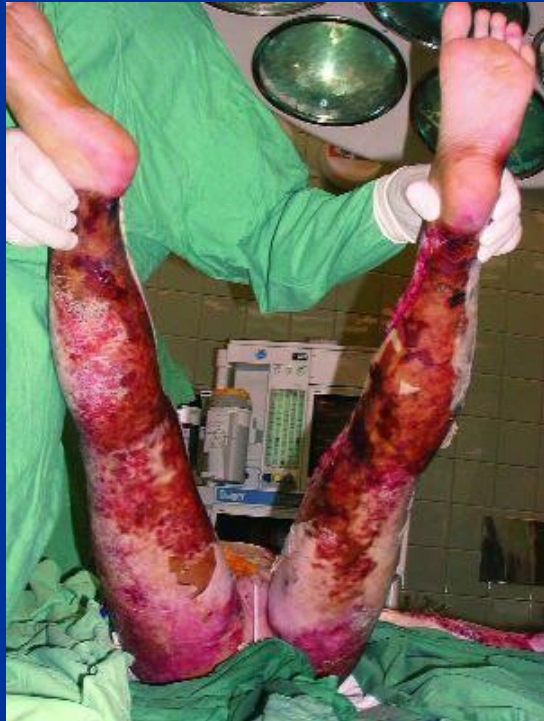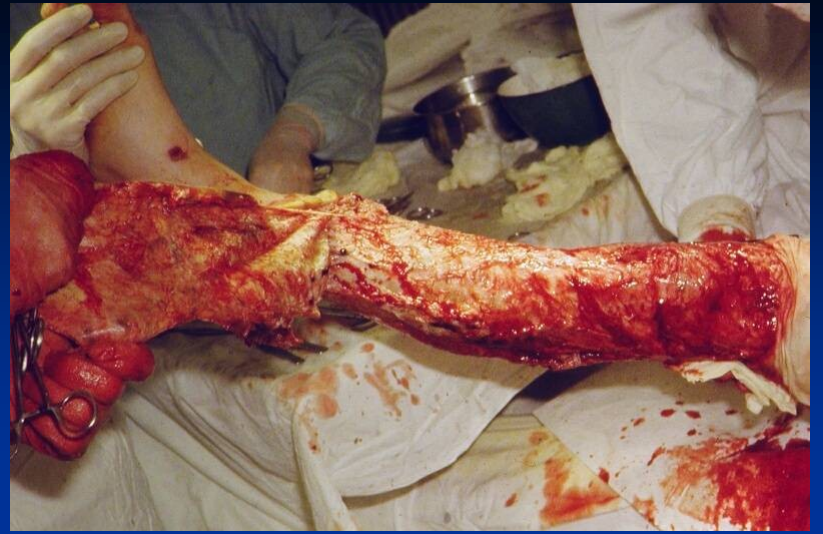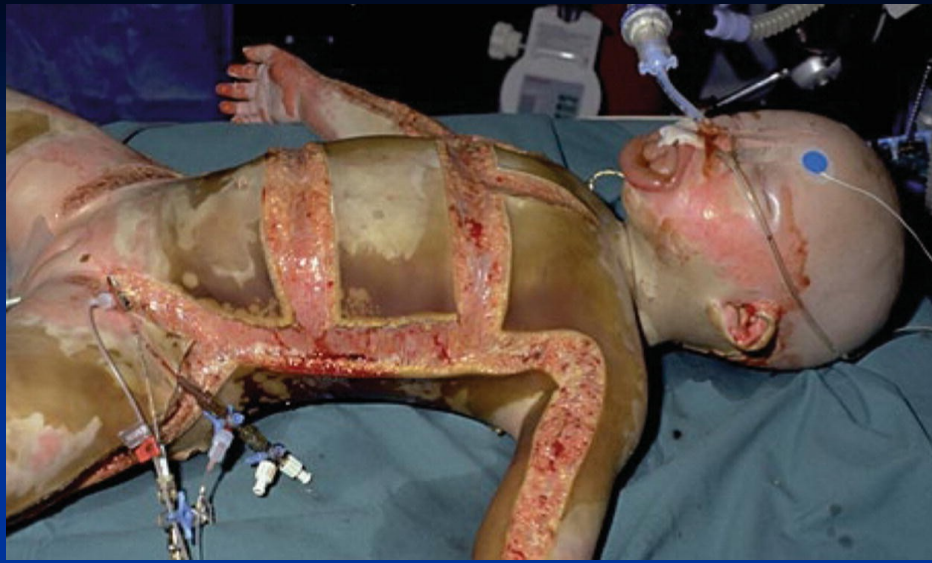
Silver sulfadiazine



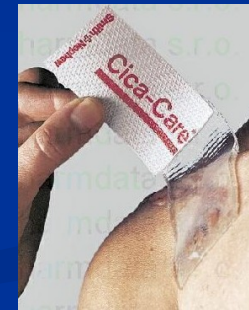
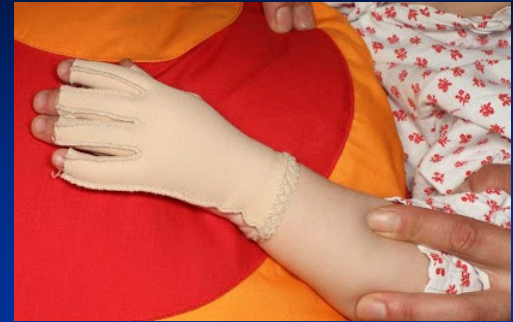
# Chirurgické ošetření

- Rozsáhlé, hluboké popáleniny – ošetření v CA, opakovaně,
- Odstranění všech nekrotických tkání – nekrektomie
- Cirkulární popáleniny - riziko útlaku – krk, trup, končetiny – uvolňující nářezy – escharotomie
  
- Dočasné krytí plocha po nekrektomii
- Autotransplantace



- Rehabilitace - péče o jizvy – o kůži
- Promašťování
- Tlakové masáže
- Biolaser
- Kompresivní návleky
- Silikon



- Rekonstrukční výkony – uvolnění kontrahujících jizev, rekonstrukce úchopu, estetické výkony



