

Klinické a paraklinické vyšetření v ortopedii

Z. Rozkydal

L. Pazourek

Cíl klinického vyšetření

Rozpoznat základní onemocnění, stanovit diagnózu.

Rozvaha o diferenciální diagnóze.

Návrh léčby.

1. Anamnéza
2. Objektivní vyšetření celkové
3. Objektivní vyšetření lokální
4. Laboratorní vyšetření
5. Pomocné vyšetřovací metody

Anamnéza

Rodinná

Osobní

Farmakologická

Sociální

Pracovní

Epidemiologická

Nynější onemocnění

Analýza bolesti

Nynější onemocnění

- Vývoj obtíží:
 - doba vzniku, délka trvání
 - dynamika
 - intenzita
 - faktory vyvolávající, mírnící či zhoršující obtíže
- Dosavadní diagnostika a léčba
 - vyšetření
 - konzervativní terapie a její efekt
 - operační léčba, její komplikace a výsledky
- Ovlivnění práce schopnosti a mobility pacienta

Nynější onemocnění

- Symptomy:
 - Lokální (bolest, porucha funkce, kulhání, deformita, otok, rezistence, poruchy inervace, poruchy prokrvení) – lokalizace, propagace
 - Celkové (teplota, zimnice, třesavka, hubnutí,...)
- Primární příčina obtíží:
 - Úraz (mechanismus ?)
 - Přetížení (dlouhodobé x nezvyklé, sport, profese)
 - Infekt (prokázané celkové a fokální infekce, příznaky infekce, invazivní výkony vedoucí k bakteriémii, prim. a sek. poruchy imunity)
 - Systémová onemocnění s postižením pohybového aparátu (zánětlivá, endokrinní, metabolická, onkologická, neurologická, hematologická,..)

Analýza bolesti

Intenzita, trvání, frekvence

Akutní, chronická

Místní, přenesená

Viscerální bolest

Typ - ostrá, tupá, pálivá, píchavá, vyzařující.

Neuralgie

Kořenová bolest

Kausalgia

Fantomová

Neurogenní klaudikace

Analýza bolesti

Lokalizovaná, difúzní

Organicky podmíněná, psychická nadstavba

Klidová, vázaná na aktivitu

Faktory zmírňující bolest

Vazba na určitou činnost

VAS - vizuální analogová stupnice

Je to přímka o 10 stupních

0 - žádná bolest

10- nejhorší bolest, nesnesitelná

Bolest 5 a více- důvod pro změnu léčby

Zvláštní typy bolesti

- Neuralgie
- Radikulární a pseudoradikulární bolest
- Neurogenní klaudikace
- Fantomové bolesti

Anamnestické údaje

- Bolesti bez vazby na aktivitu (tj. hlavně klidové a noční)
- Teplota, horečka, zimnice, třesavka
- Hubnutí, nechutenství
- Noční pocení
- Onkologická diagnóza v anamnéze

Anamnestické údaje

- Hysterie, neurasthenie, neuróza, deprese
- Nespavost, zažívací obtíže, gynekologické obtíže, sexuální problémy
- Problémy v rodině a v zaměstnání
- Nezaměstnanost
- Účelové chování a simulace
- Simulace (**předstírání**), disimulace (**zastírání**), agravace (**zveličování**)
- Opakované vyšetření na řadě pracovišť

Rodinná anamnéza

Vrozené vady, familiární výskyt

Nemoci rodičů a sourozenců

Nádorová onemocnění

Významná onemocnění (diabetes mellitus, krevní choroby, neurologická onemocnění, TBC apod.)

Osobní anamnéza

- Významné celkové choroby : onemocnění srdce, DM, CHOPN, nádory,.. – včetně terapie
- Cíleně zjišťujeme poruchy krevní srážlivosti (jak trombofilní, tak krvácivé stavy) a infekce
- Zjišťujeme úrazy, jejich řešení a následky
Operace v.č. komplikací
- U dětí zjišťujeme průběh těhotenství, porodu a následný psychomotorický vývoj

Farmakologická anamnéza

- Užívané léky
- Vyznamné skupiny léků
 - Léky ovlivňující krevní srážlivost (Warfarin, ANP, NSA,...)
 - Léky vedoucí k osteoporóze (kortikoidy, antiepileptika, heparin)
 - Léky ovlivňující hojení a imunitu (kortikoidy, cytostatika (MTX) a imunosupresiva)
- Abusus (alkohol, kouření, drogy)
- Alergie (jód, léky (ATB, LA), kovy, dezinfekční prostředky,..)

Pracovní anamnéza a sociální anamnéza

- Zaměstnání a charakter pracovní činnosti
- Plný / částečný ID (+ důvod)
- Starobní důchod (+ dřívější zaměstnání)
- Sociální status (bydlení, manželství, možnost další péče o pac.)

Gynekologická anamnéza

Epidemiologická anamnéza

- Gynekologická: menses, gravidita, menopauza, současné gynekologické obtíže, poslední vyšetření u gynekologa
- Epidemiologická: nachlazení, opar, fokální infekce (uroinfekty, stomatologické fokusy, erysipel, ulcus cruris, Covid-19)

Objektivní vyšetření

Celkové vyšetření

- hlava, krk, hrudník, břicho, končetiny.

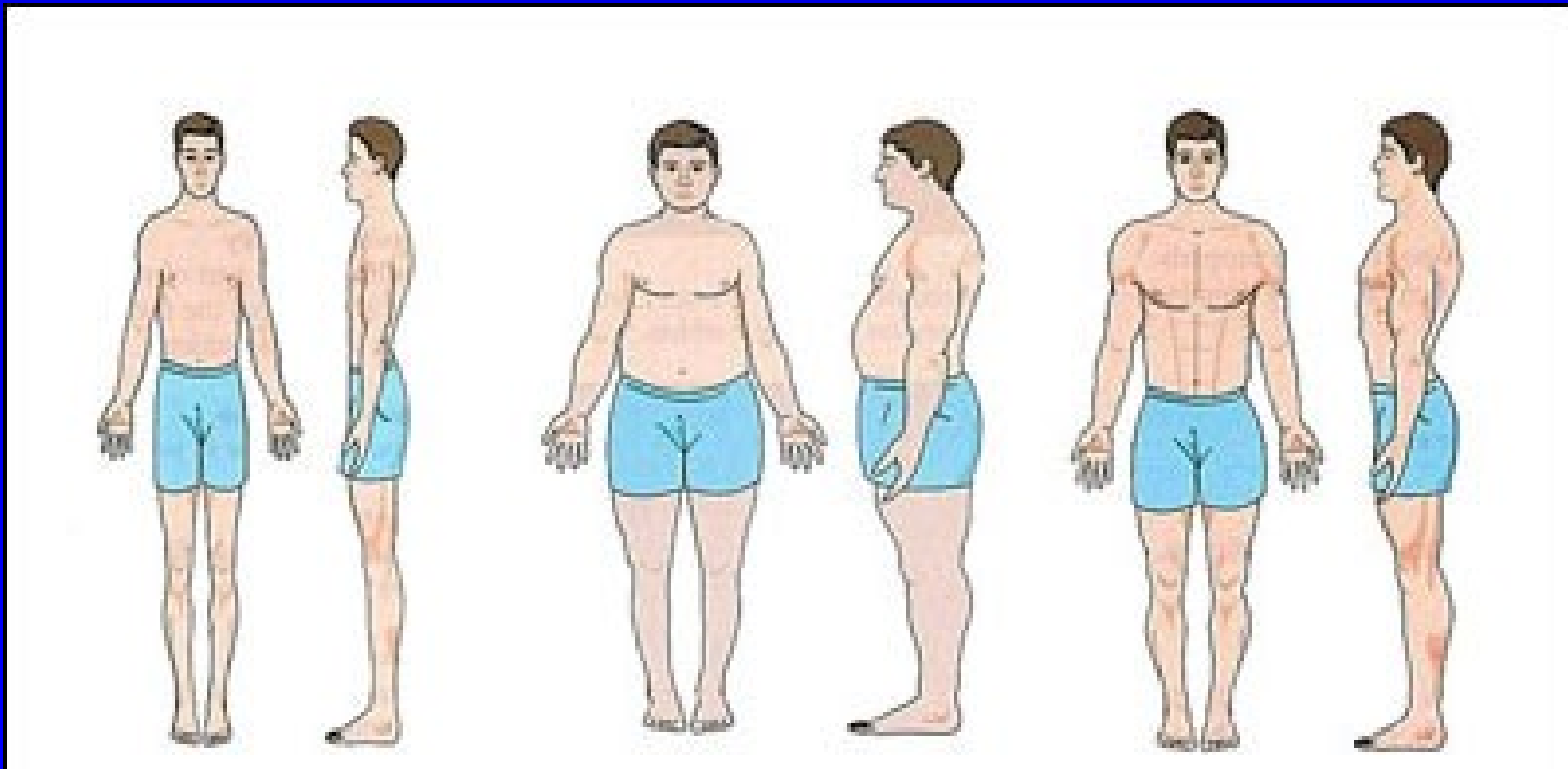
St. orthopedicus generalis

St. orthopedicus localis

Postoj a chůze

- Metody:
 - aspekce
 - palpace
 - perkuse, auskultace
 - funkční vyšetření
 - měření délky a obvodů končetin
 - hodnocení postoje a chůze

Somatotyp



asthenik

x

pyknik

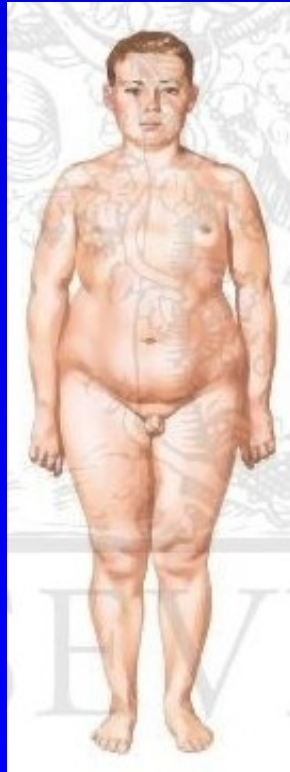x

normosthenik

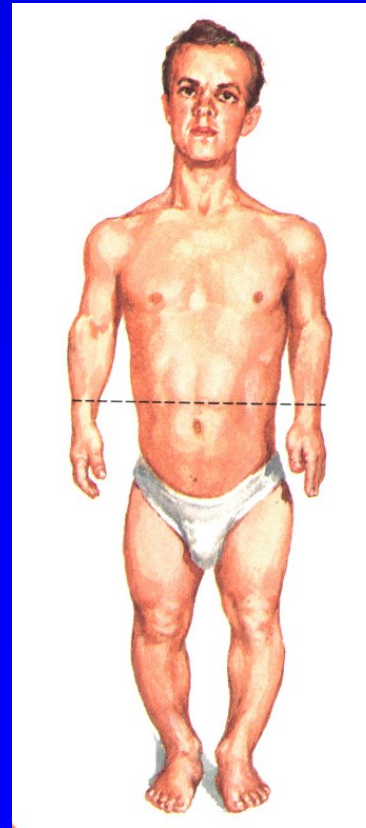
Proporcionalita



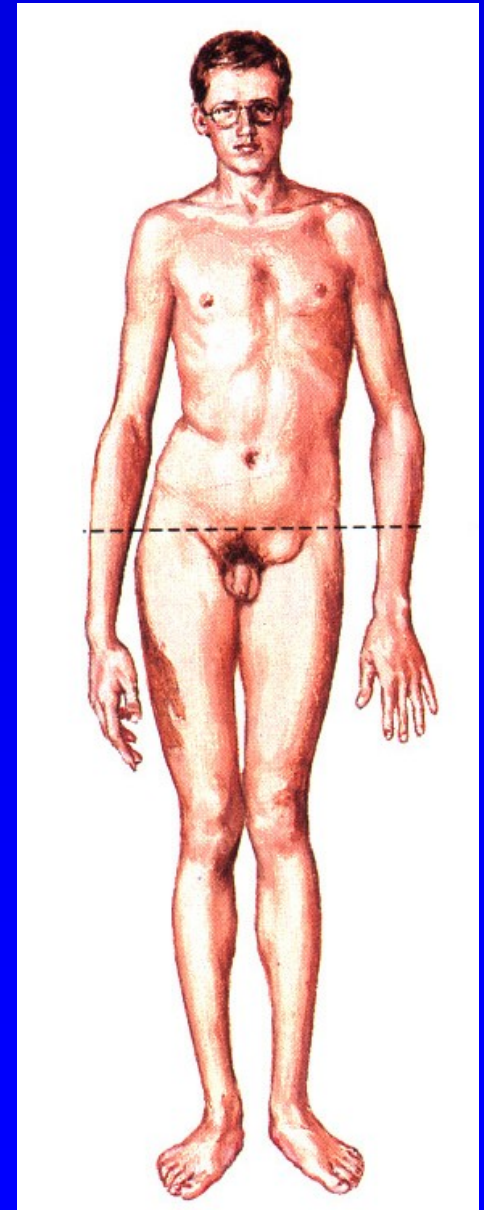
Gigantismus



Fröhlichův sy.



Achondroplazie



Marfanův sy.



Hypofyzeální nanismus

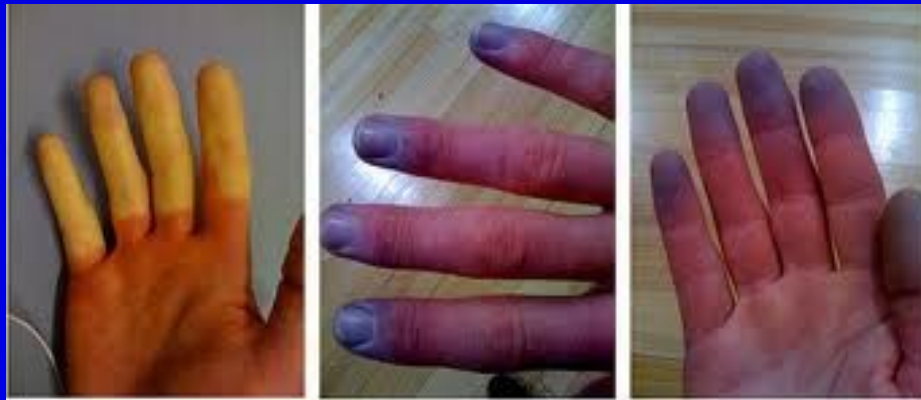Stav výživy

- kachexie x hubenost x norma x obezita
- **Body mass index:** $\frac{\text{hmotnost}}{\text{výška}^2}$ $\frac{\text{kg}}{\text{m}^2}$
(**BMI**)
- pod 20 - hubenost
- 20-25 - norma
- 25-30 - nadváha
- 30-35 - obezita
- nad 35 - těžká obezita

Body Mass Index- aktuální

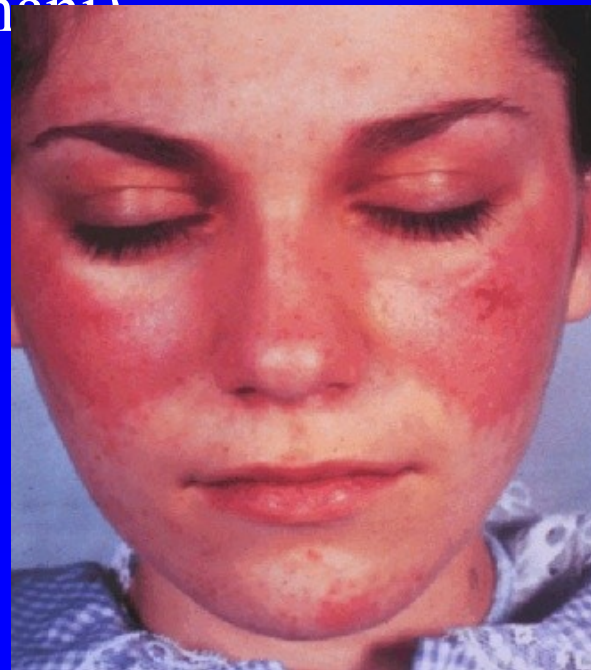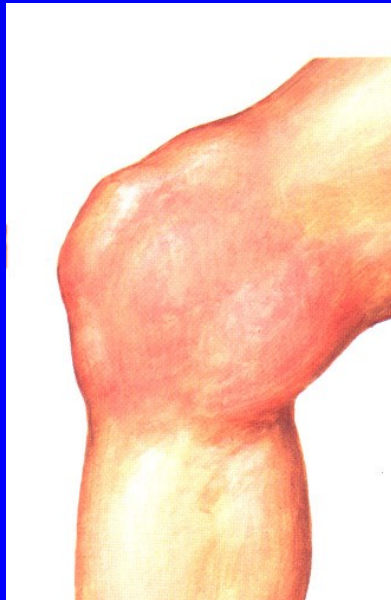
	Kategorie
těžká podvýživa	$\leq 16,5$
podváha	16,5–18,5
ideální (zdravá) váha	18,5–25
nadváha	25–30
mírná obezita	30–35
střední obezita	35–40
morbidní obezita	> 40

Kůže

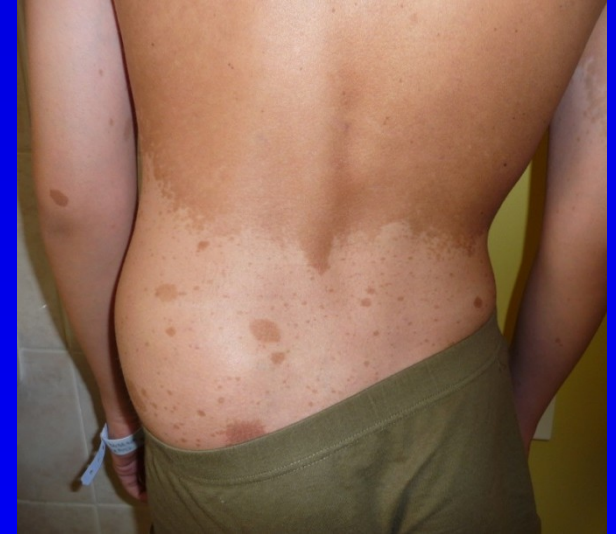
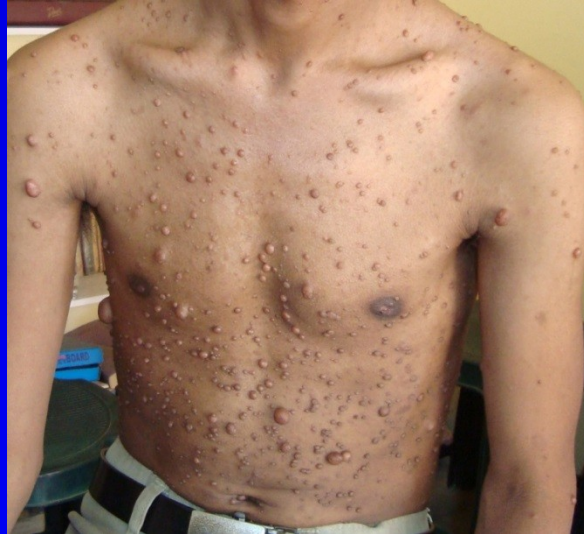
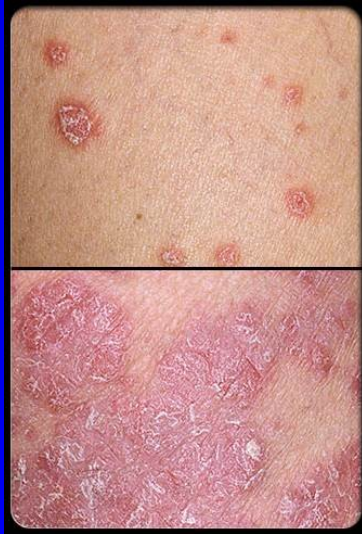- Barva:

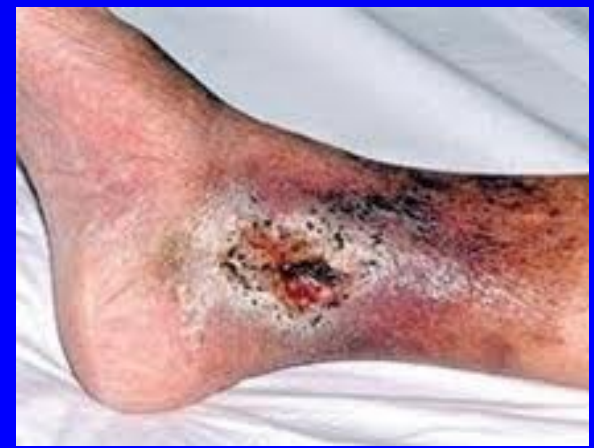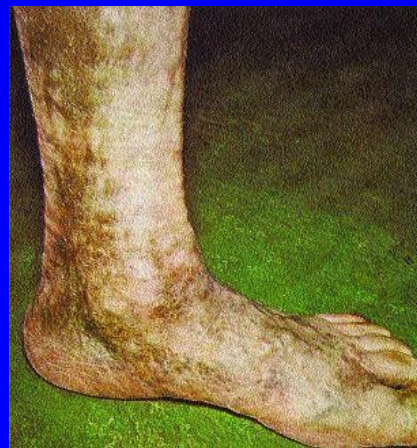
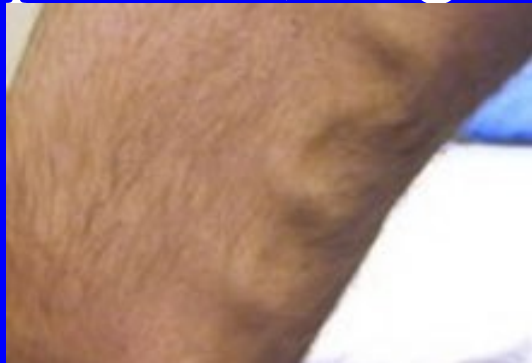
- zarudnutí (zánět,..), bledost (anemie, porucha prokrvení), cyanóza (hypoxémie, vrozené srdeční vady, poruchy prokrvení, ..), žlutá barva (ikterus), šedavá barva (renální selhání)



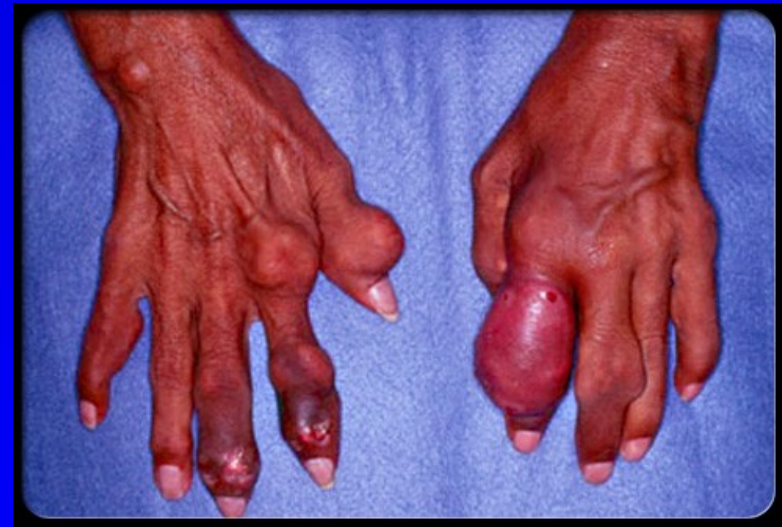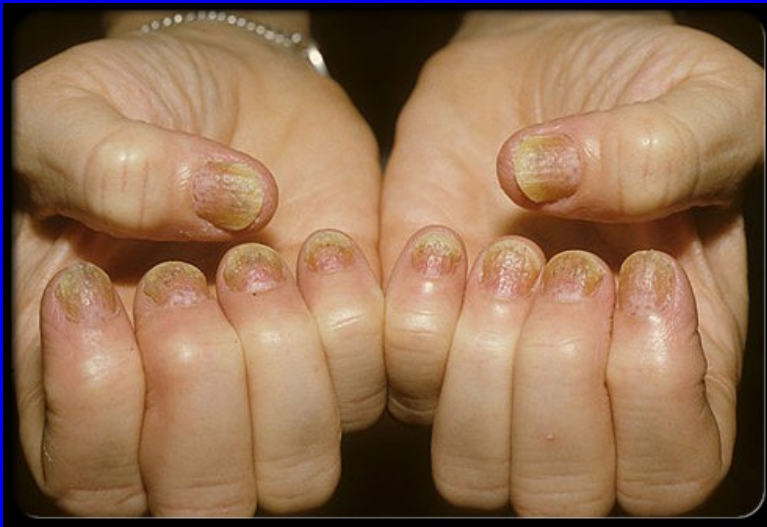- pigmentace, névy, kožní eflorescence a morfy u kožních onemocnění



- trofické změny, žilní kresba, ochlupení, potivost, turgor



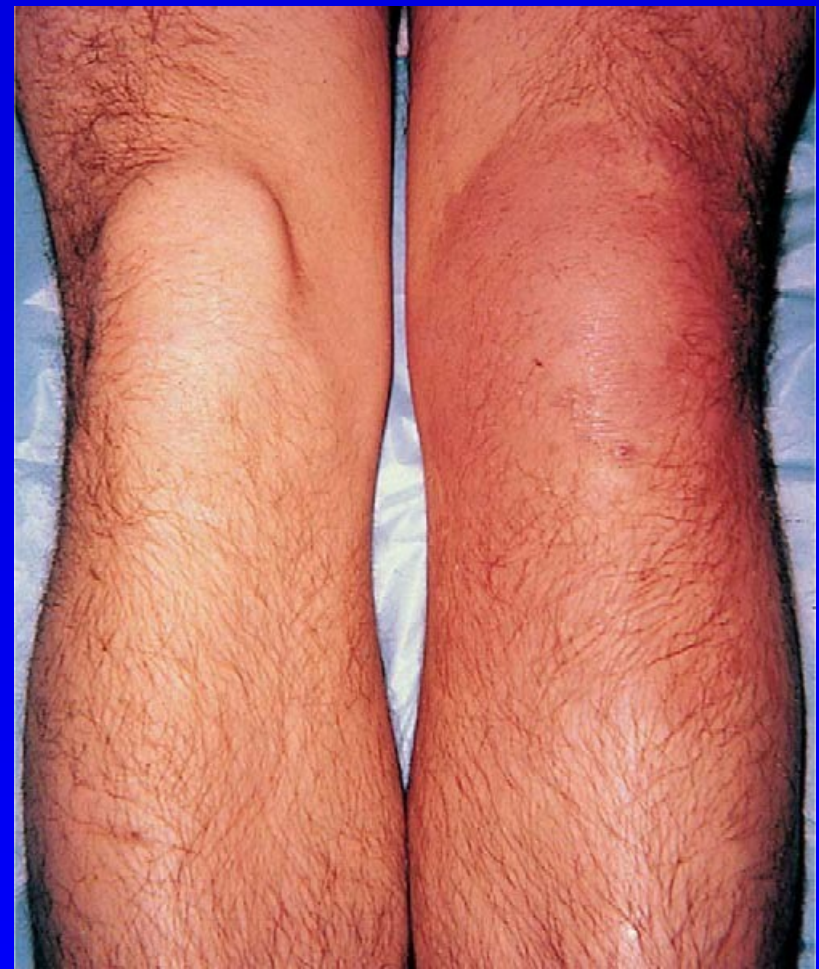- porušení kontinuity kůže (exkoriace, rány, dehiscence v op. ranách, píštěle, vředy)
- změny nehtů
- podkožní uzly



- změny podkoží
- lymfadenopatie (záněty a nádory)

Otok

- Lokální
 - zánětlivý
 - venostatický
 - lymfostatický
- Generalizovaný
 - kardiální
 - renální
 - hypoproteinemický
- Anasarca
- Decollement

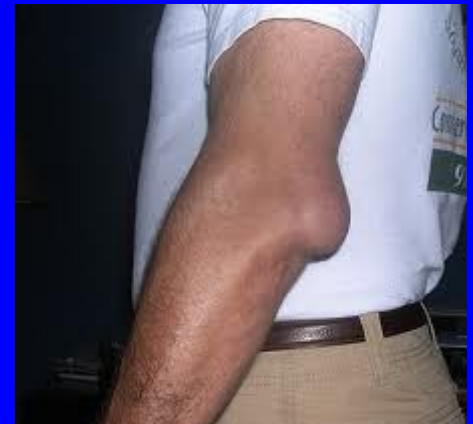
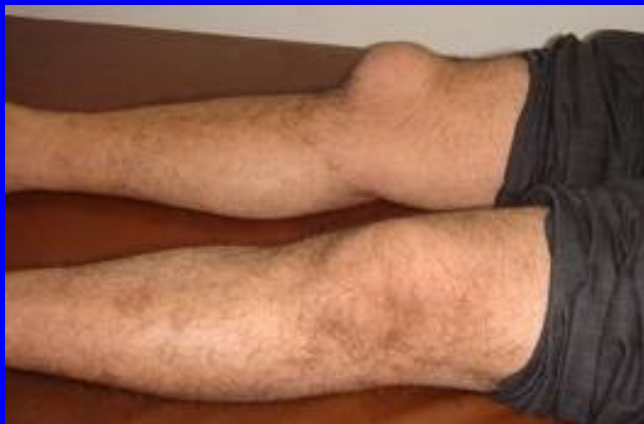
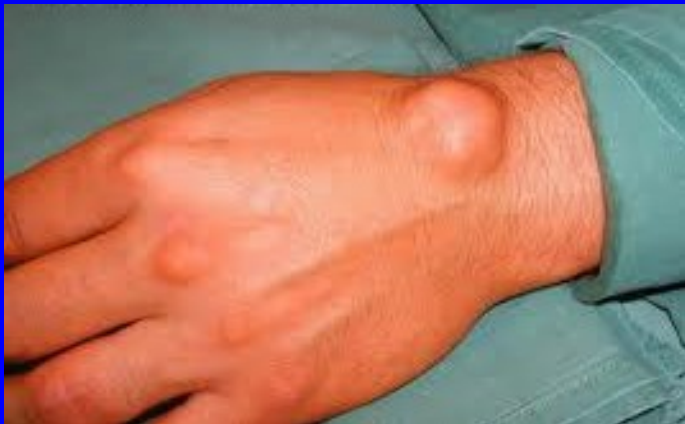Lokální známky zánětu:

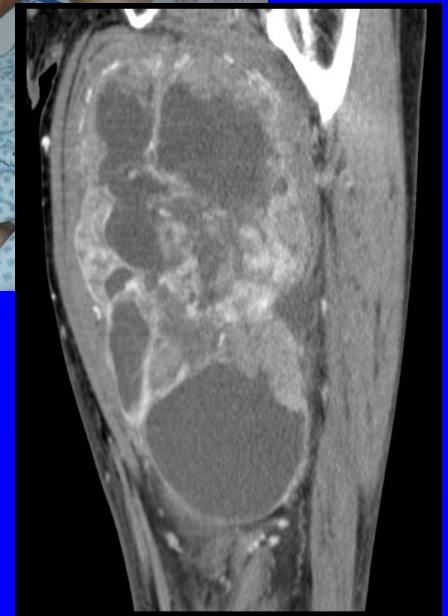
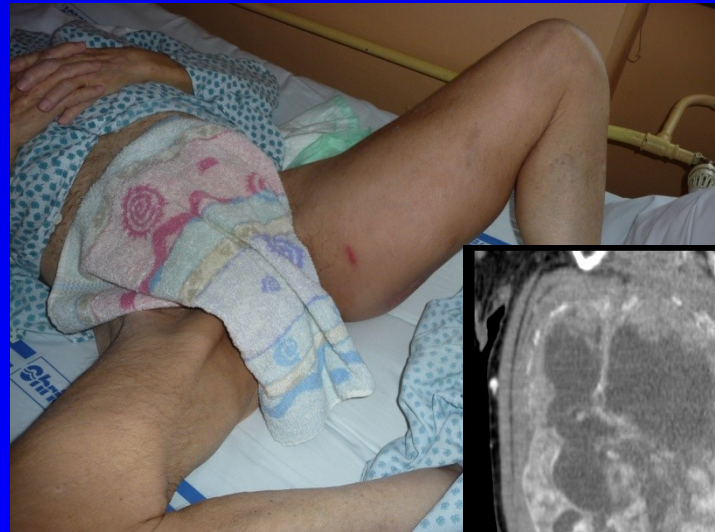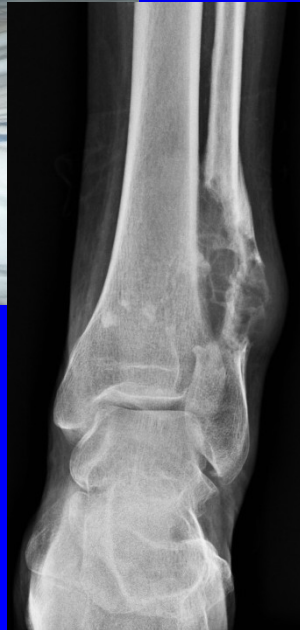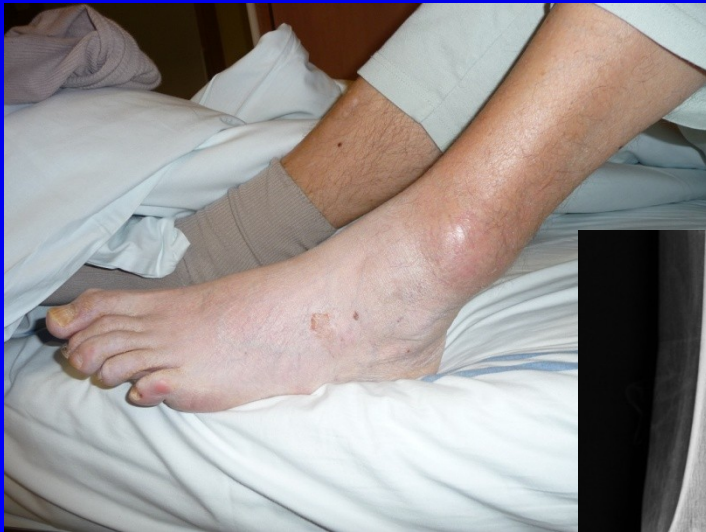zarudnutí, otok, bolest, lokální zvýšení teploty, omezení funkce, event. fluktuace (zánětlivý výpotek v kloubu, absces), píštěl, sekrece z op. rány + celk.příznaky

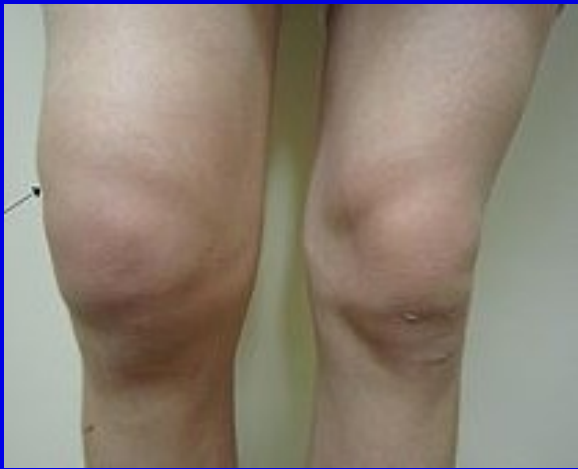Zduření (zánětlivé x nezápětlivé)

- kloub – výpotek x synovitida, osteofyty
- periartikulárně – burza, cysta, ganglion, revmatické uzlíky, dnavé tofy
- šlacha či šlachová pochva – degenerativní změny, ruptury, tenosynovialitida, ganglion
- periost – zánět, posttraumaticky

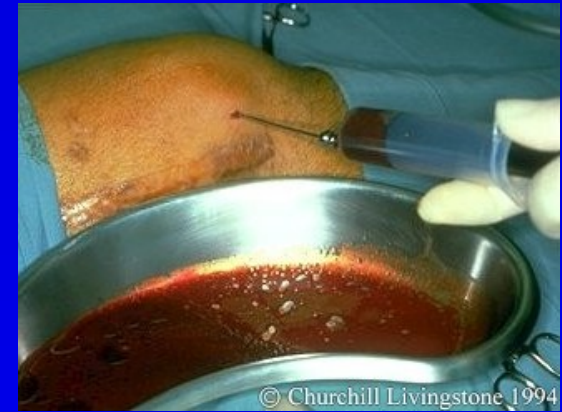
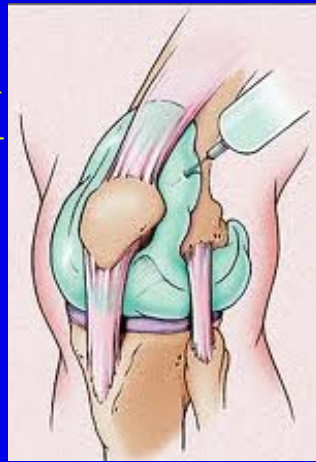
- hematom
- uzliny (zánětlivá či nádorová lymfadenopatie)
- tumor (kostní či měkkotkáňový)






Výpotek v kloubu



© Churchill Livingstone, 1994

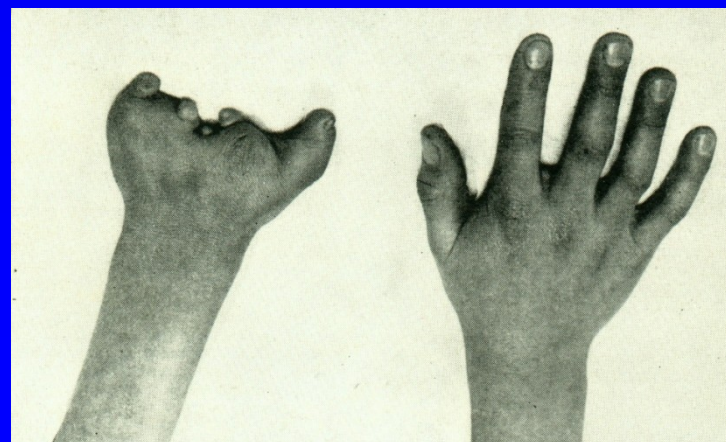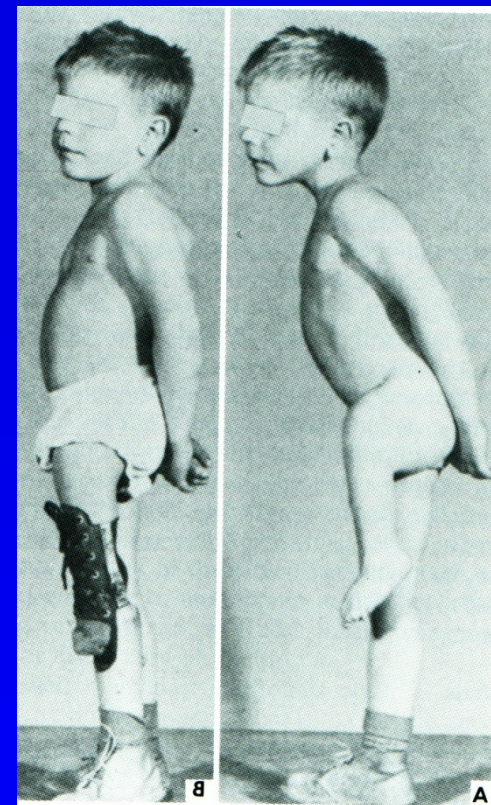
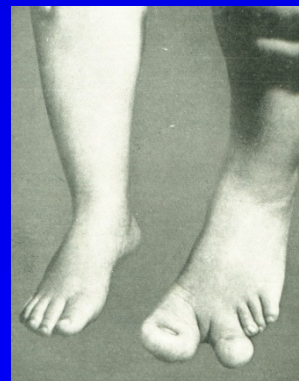


© 2009 American College of Rheumatology



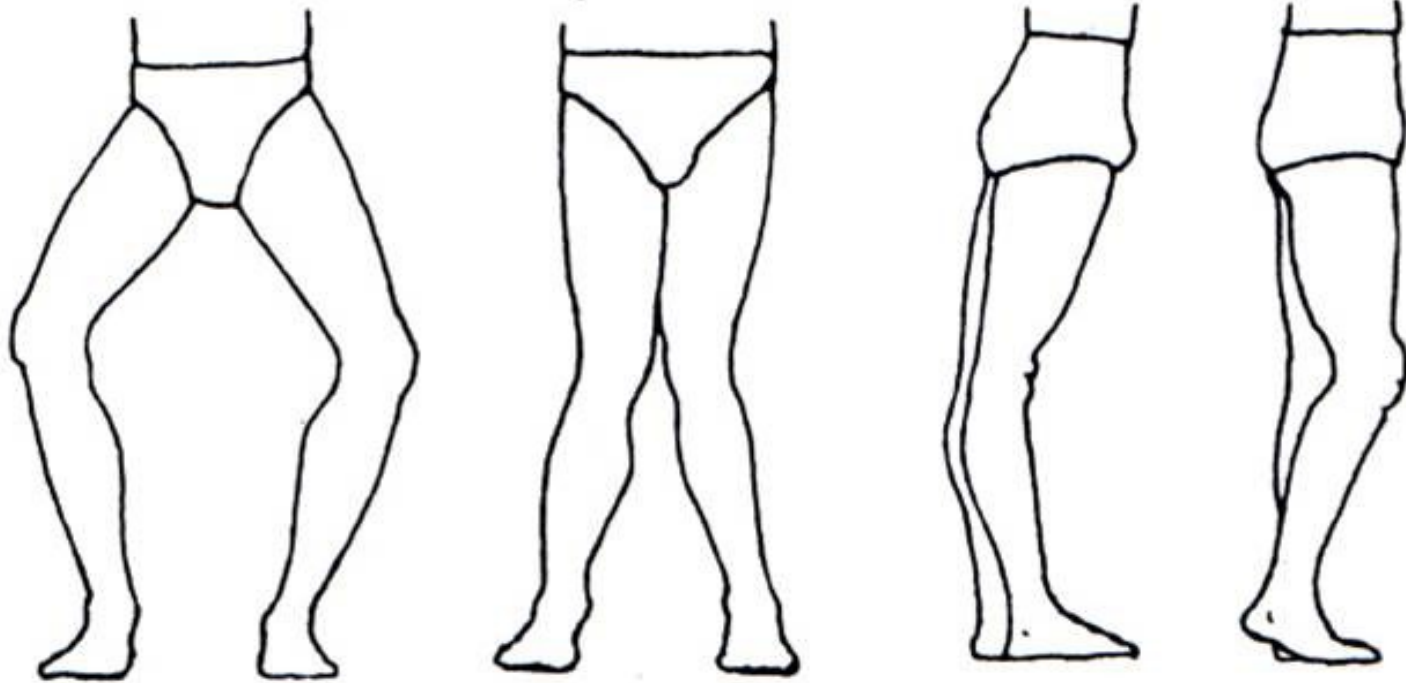
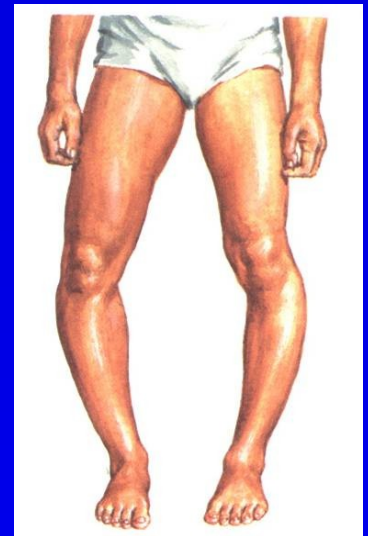Deformita - vrozená

- 1. Porucha formace části končetiny
- 2. Chybná diferenciacie a separace
- 3. Zdvojení
- 4. Gigantismus
- 5. Hypoplázie
- 6. Vrozená konstriktce
- 7. Generalizované vady



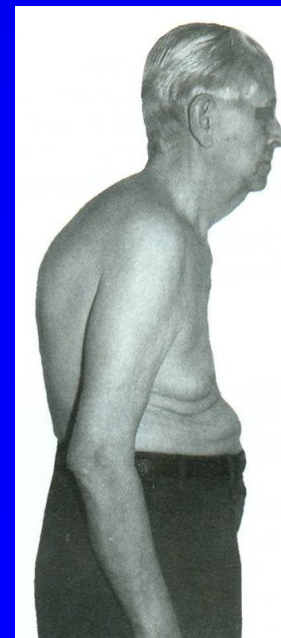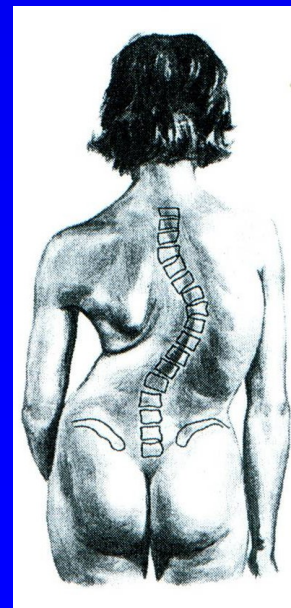
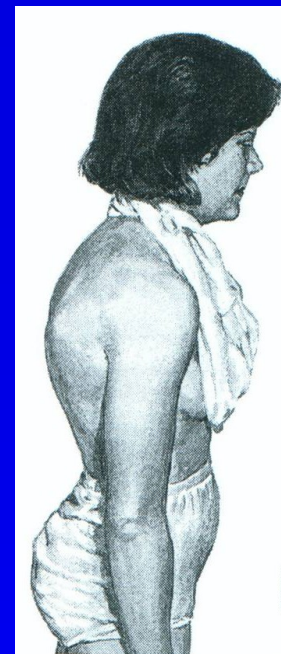
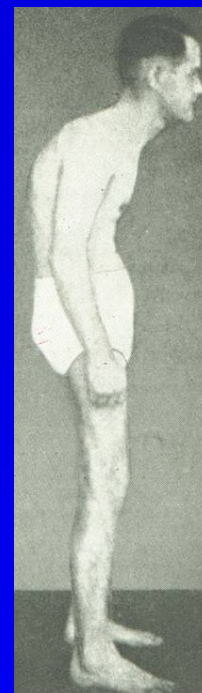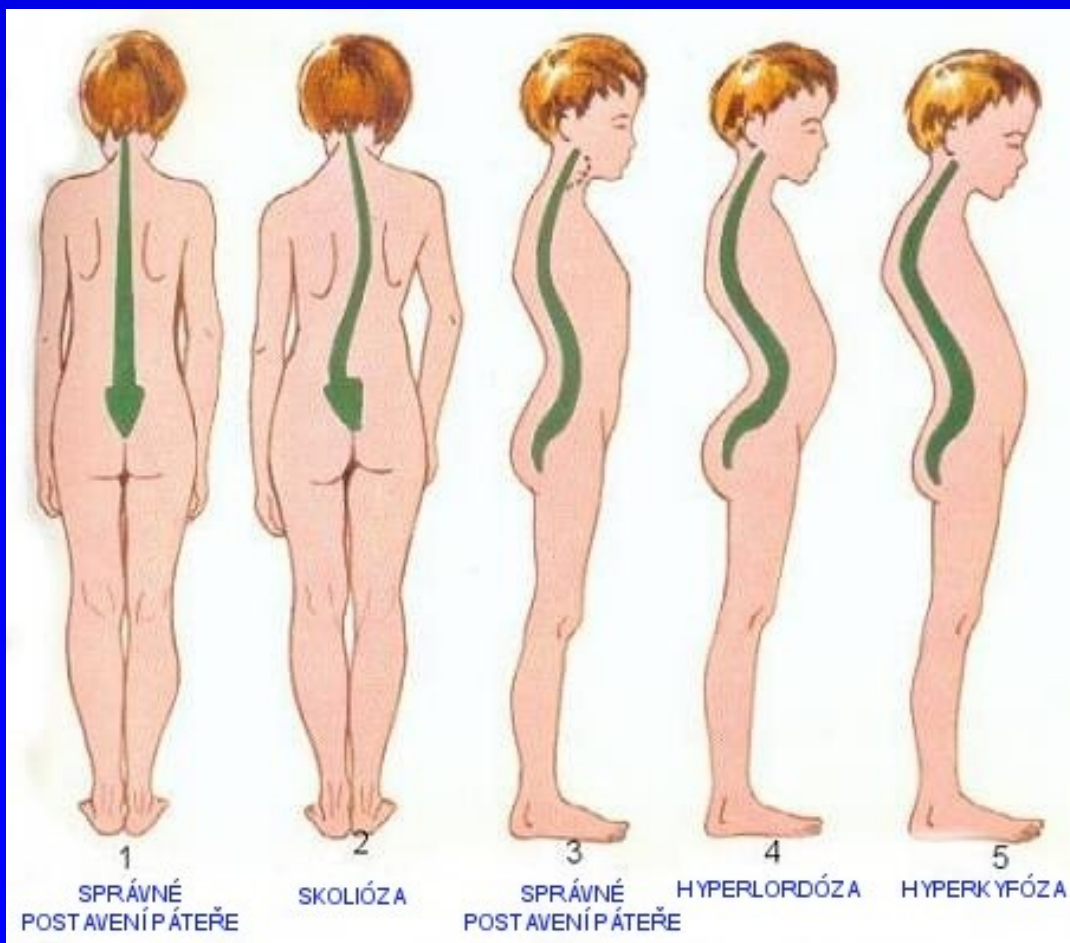
Osové deformity končetin

- varus x valgus
- antekurvace x rekurvace
- rotační odchylka

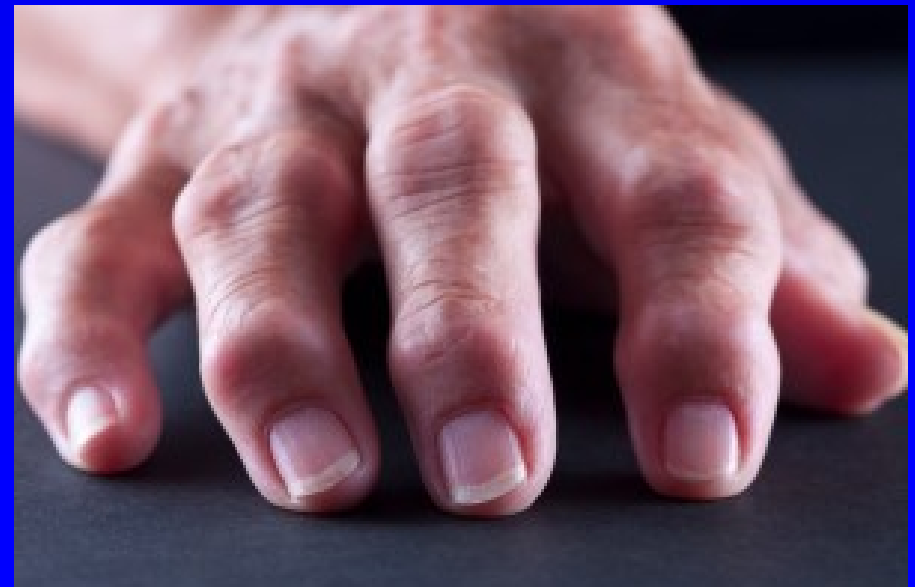
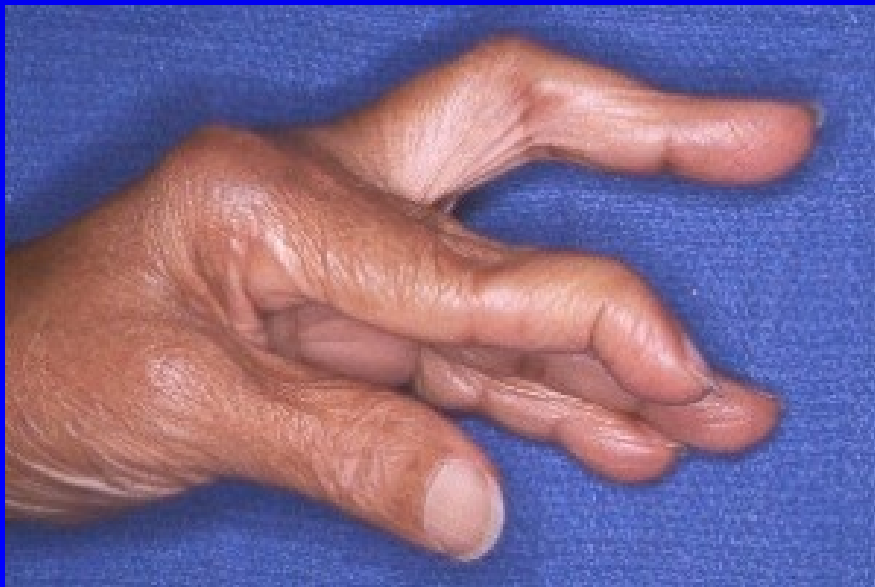
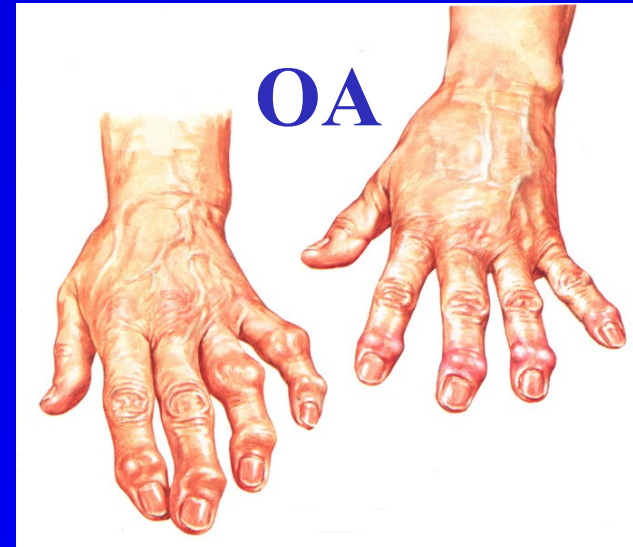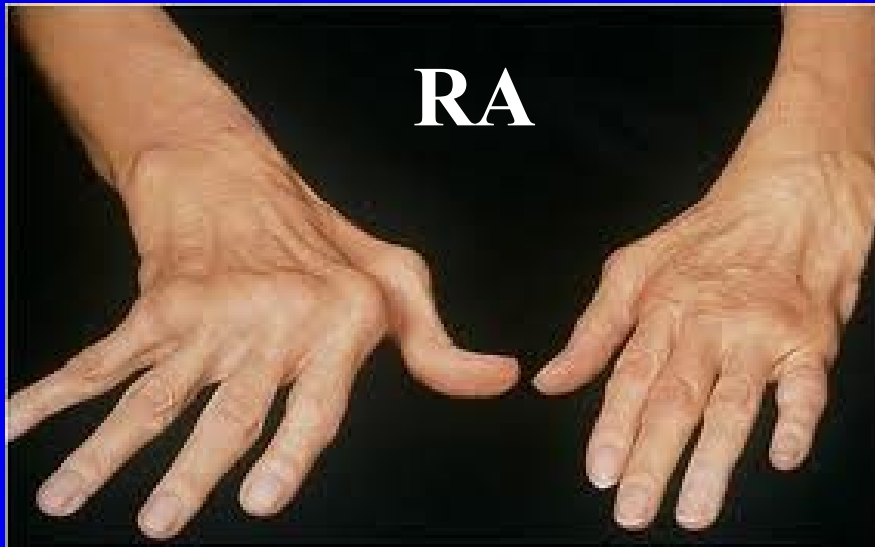Osové deformity páteře

- frontální rovina – skolióza
- sagitální rovina – hyperkyfóza, hyperlordóza, oploštění křivky



Typické deformity ruky



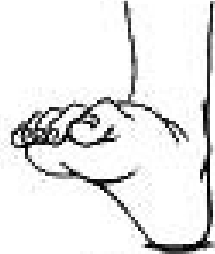Typické deformity nohy a přednoží



Talipes cavus



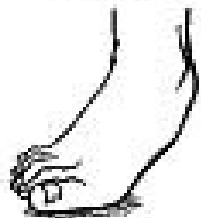
Talipes equinus



Talipes calcaneus



Talipes valgus



Talipes equovalgus




Talipes calcaneovalgus



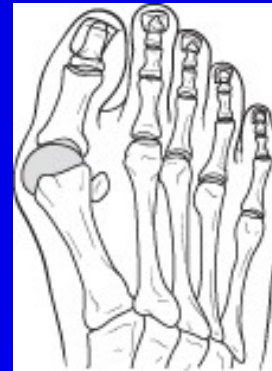Talipes varus



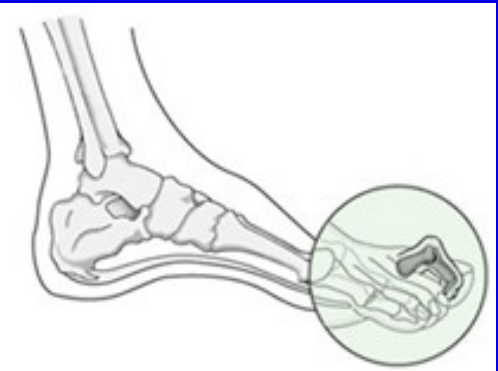
Talipes equinovarus



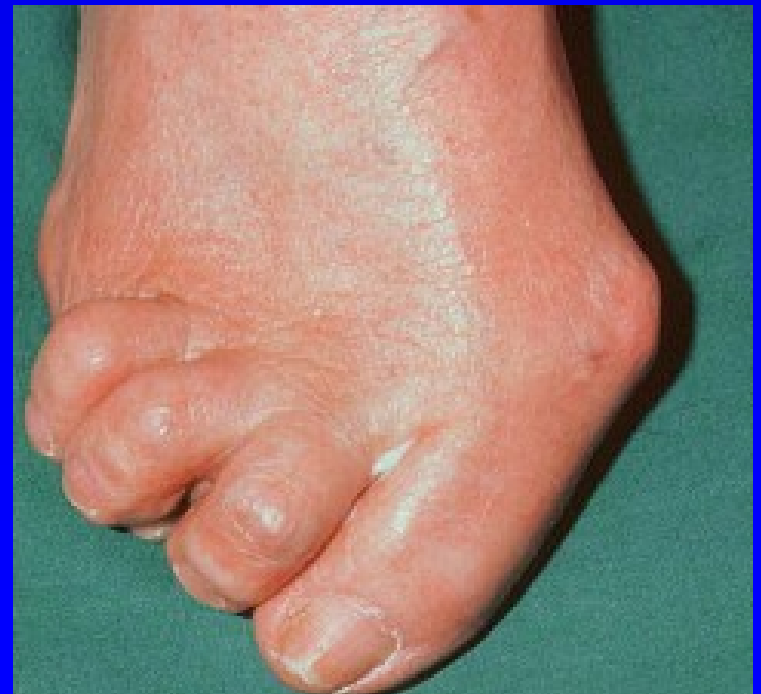Talipes calcaneocavus



Bunion



Clawtoe



Typická pozice postižené končetiny nebo její části

- Antalgické postavení :
 - koleno, kyčel – semiflexe
 - rameno – addukce a vnitřní rotace
- Patologické postavení:
 - deformita, zlomenina, kontraktura, ankylóza

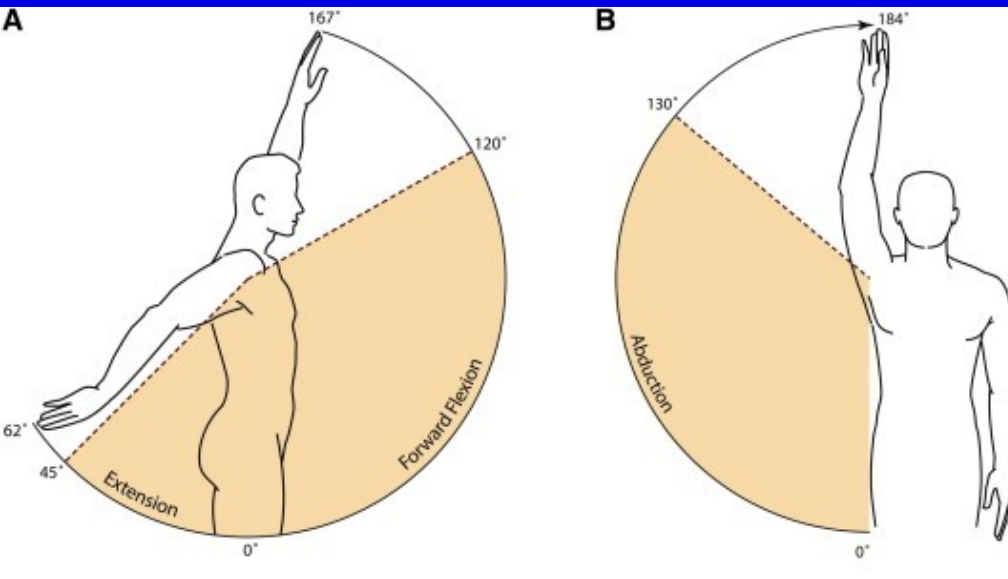
Měření délky a obvodů končetin

- Délka dolní končetiny:
 - **spinomaleolární distance (SM)** – absolutní (není ovlivněna skoliózu či šikmou pánví)
 - **umbilicomaleolární distance (UM)** – relativní (nezohledňuje skoliózu či šikmou pánev)
 - **další přesnější možnosti:**
 - podkládání kratší končetiny kalibrovanými prkénky do vyrovnání pánve
 - RTG kyčlí, kolen a hlezen s měřítkem
- Délka horní končetiny – **akromion až špička 3.prstu**
- Měření obvodů končetin – **stranové srovnání**

Rozsah pohybu- SFTR

- zjišťujeme aktivní a pasivní pohyblivost
- **S**agitální
- **F**rontální
- **T**ransverzální = horizontální
- **R**otace
- vychází se z nulového postavení

Rameno



S: extenze - 0 - flexe

50 - 0 - 180

F: abdukce - 0 - addukce

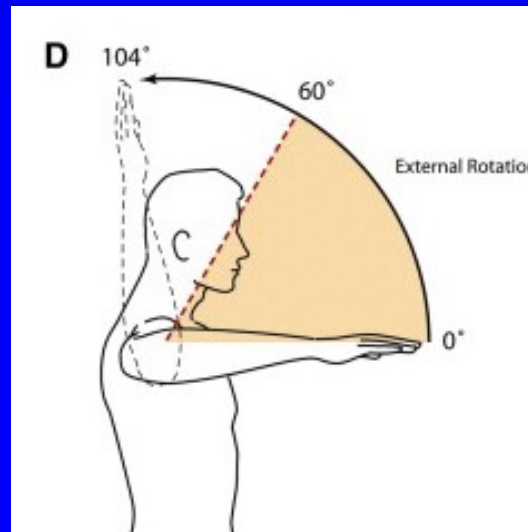
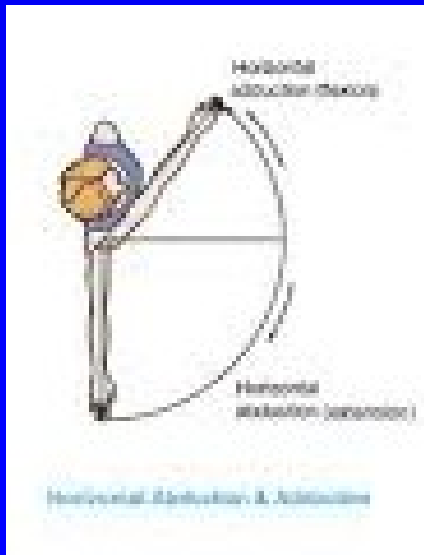
180 - 0 - 25

T: abdukce - 0 - addukce

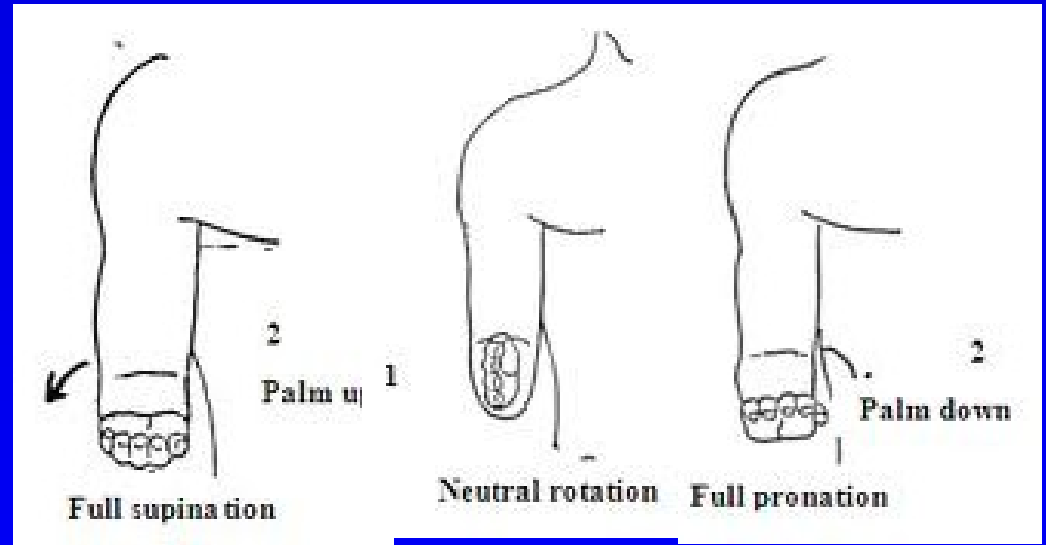
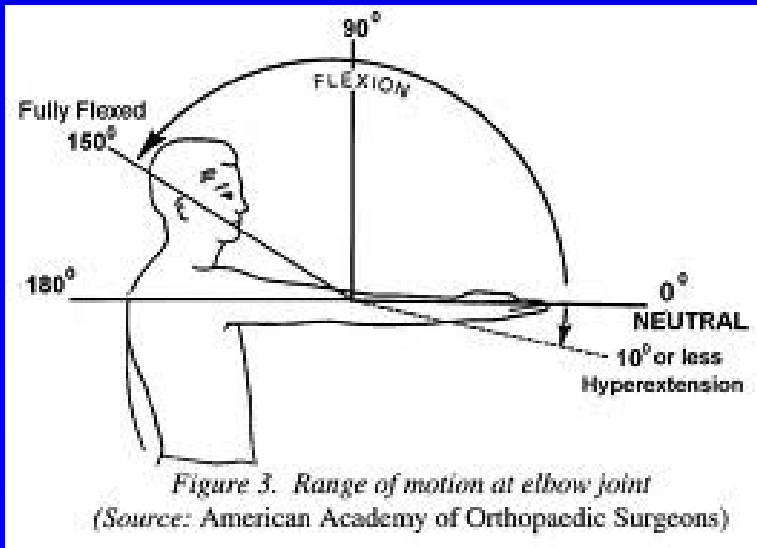
110 - 0 - 30

R: ZR - 0 - VR

90 - 0 - 90



Loket

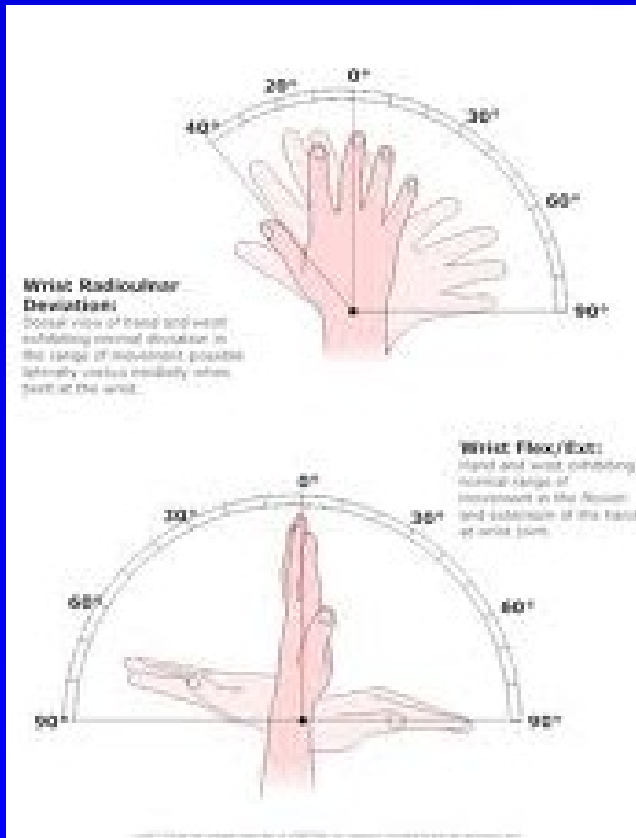


**S: extenze - 0 -
flexe**

10 - 0 - 150

**R: supinace - 0 - pronace
90 - 0 - 90**

Zápěstí



F: rad. dukce - 0 - uln. dukce

20 - 0 - 40

S:extenze (dor. flexe) - 0 – flexe (palm. flexe)

80 - 0 - 80

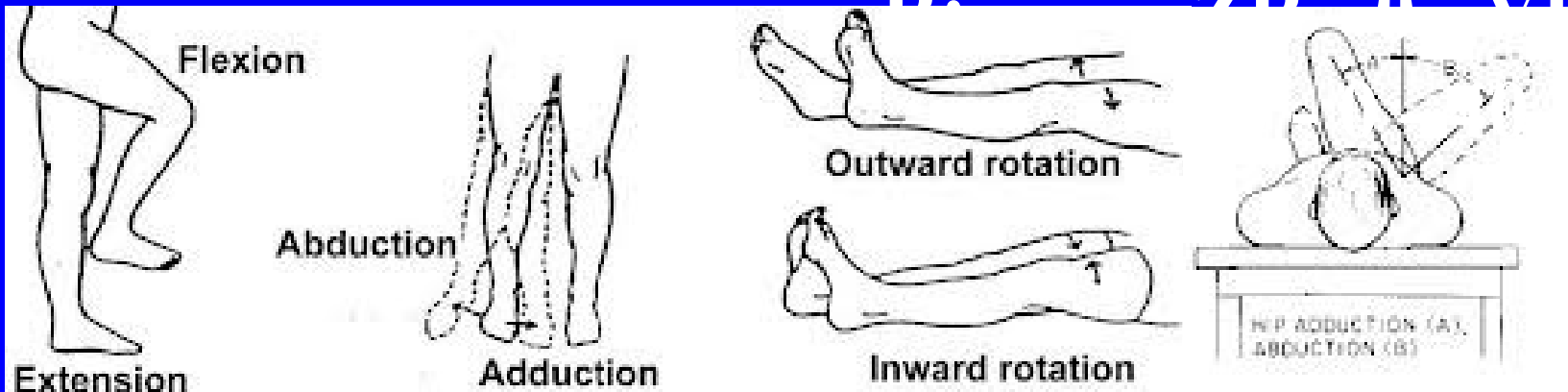
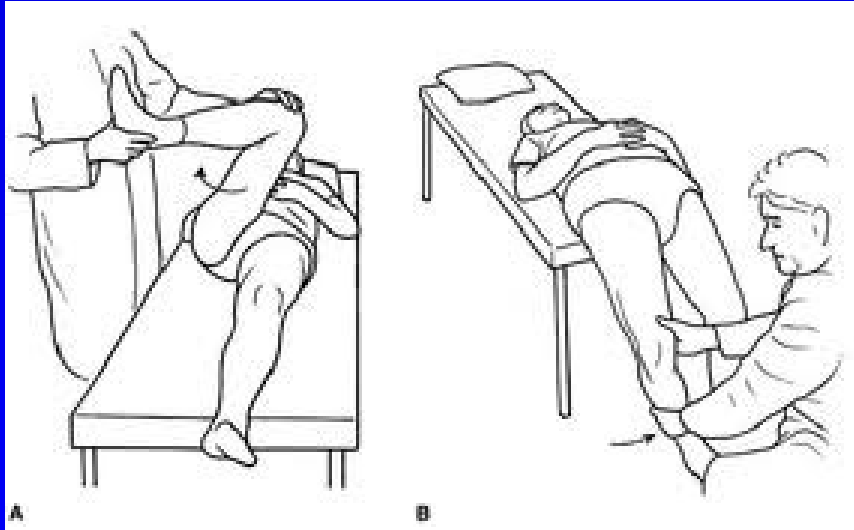
Kyčel

S: extenze - 0 - flexe
15 - 0 - 140

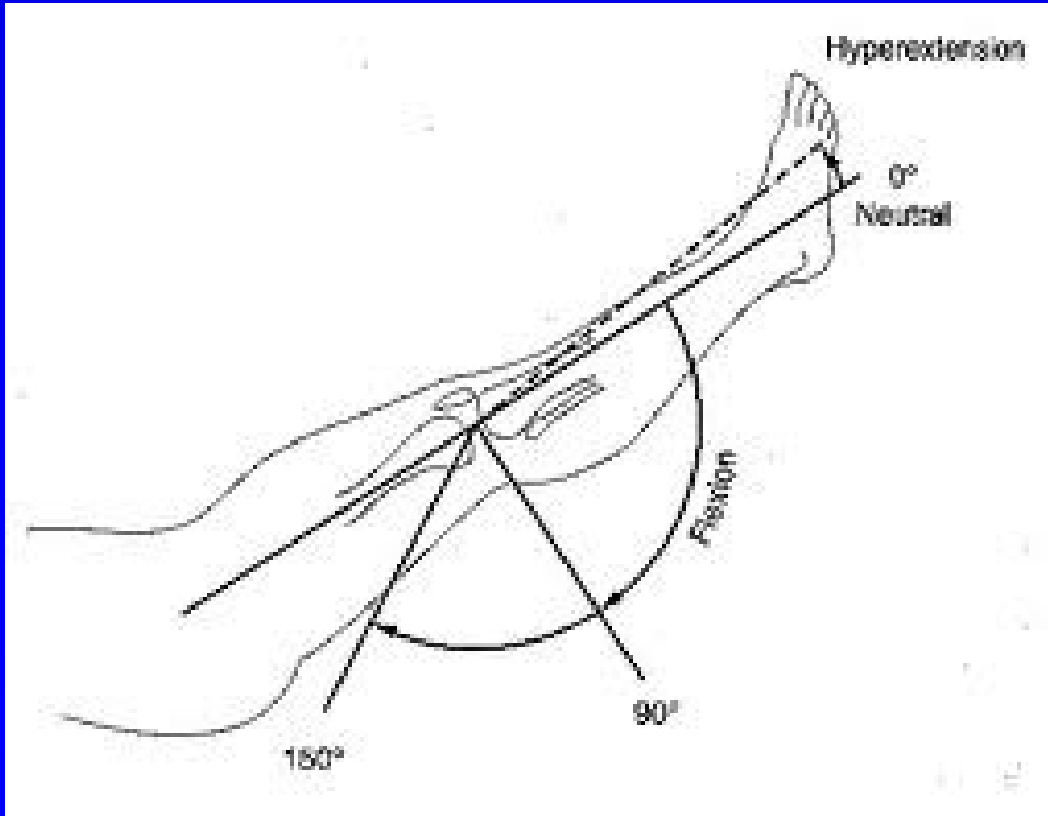
F: abdukce - 0 -
addukce
60 - 0 - 40

T: abdukce - 0 -
addukce
80 - 0 - 30

D: ZD 0 VR



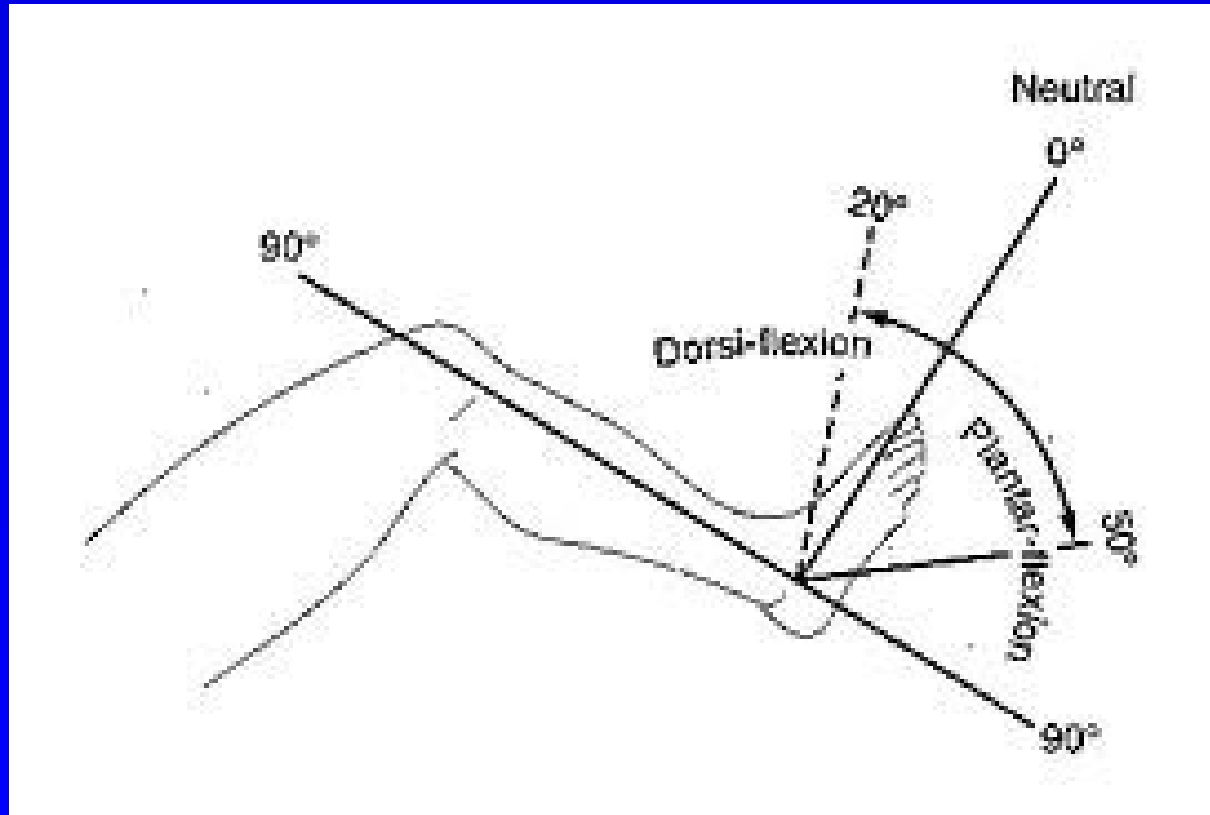
Koleno



**S: extenze - 0 -
flexe**

0 - 0 - 140

Hleznó

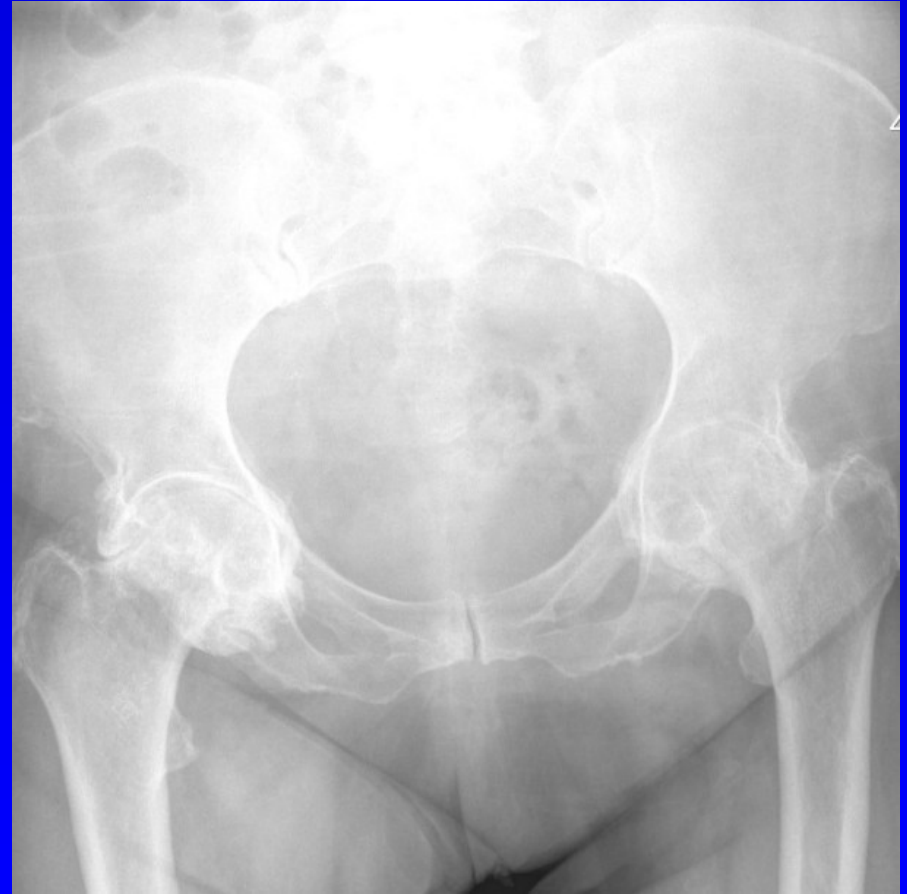

**S: extenze (dorzi flexe) - 0 - flexe
(plantiflexe)**

20 - 0 - 50

Kloubní ztuhlost a omezení hybnosti

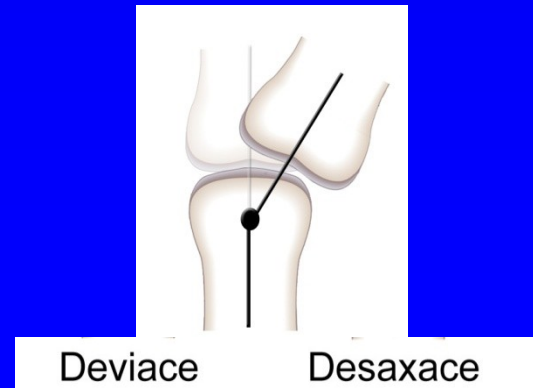
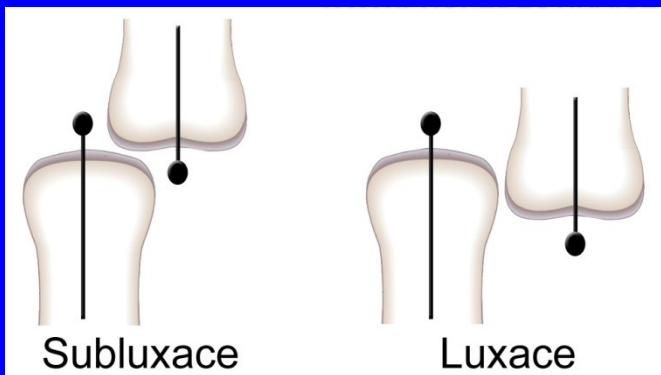
- **Extrartikulární**
 - jizevnaté změny měkkých tkání
 - trvalé kontraktury svalů
 - paraartikulární ossifikace
- **Intraartikulární**
 - ankylóza (fibrózní, kostěná)
 - blokáda kloubu (rpt. menisku, ..)



ZÁPIS: - omezení hybnosti - př. Loket: S 0-40-90
- ankylóza - př. Loket: S 0-40-40

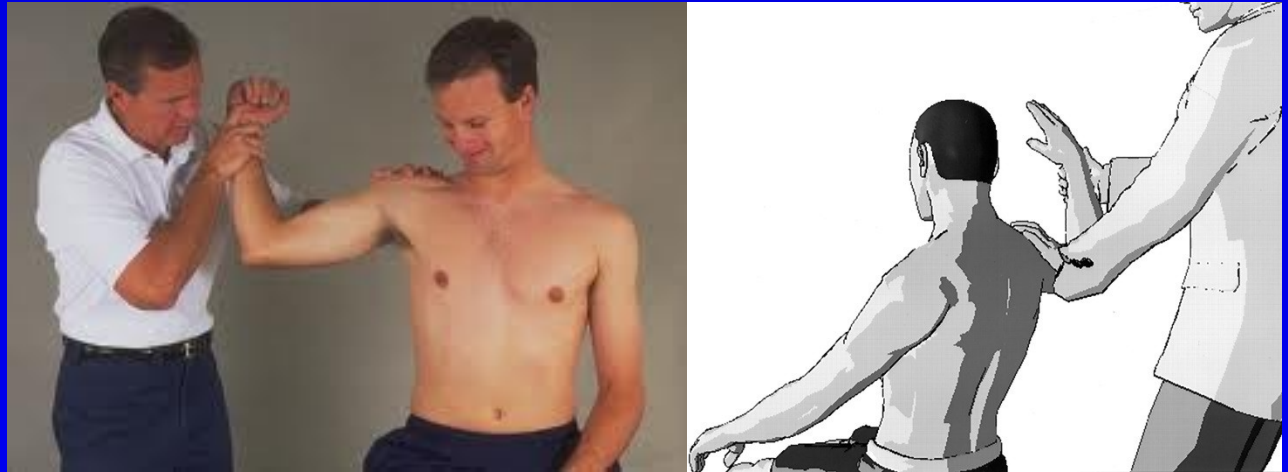
Stabilita kloubu

- schopnost udržet při jakékoliv fyziologické poloze kloubní plochy u sebe ve fyziologickém postavení
- zajištěno:
 - tvarem kloubních ploch
 - statickými kloubními stabilizátory (kloubní pouzdro, vazy, labrum)
 - pomocně i dynamickými stabilizátory (svaly)
- nestabilita:
 - akutní traumatická
 - chronická posttraumatická
 - habituální

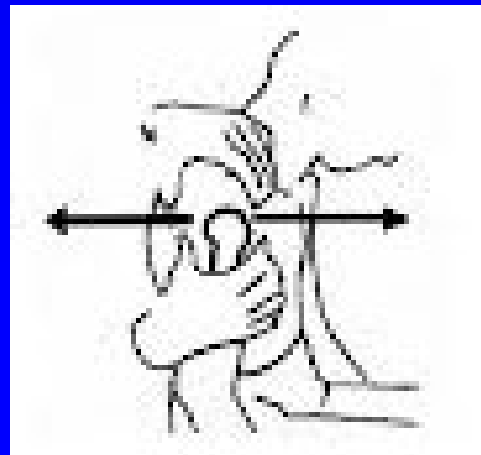


Testy na nestabilitu - rameno

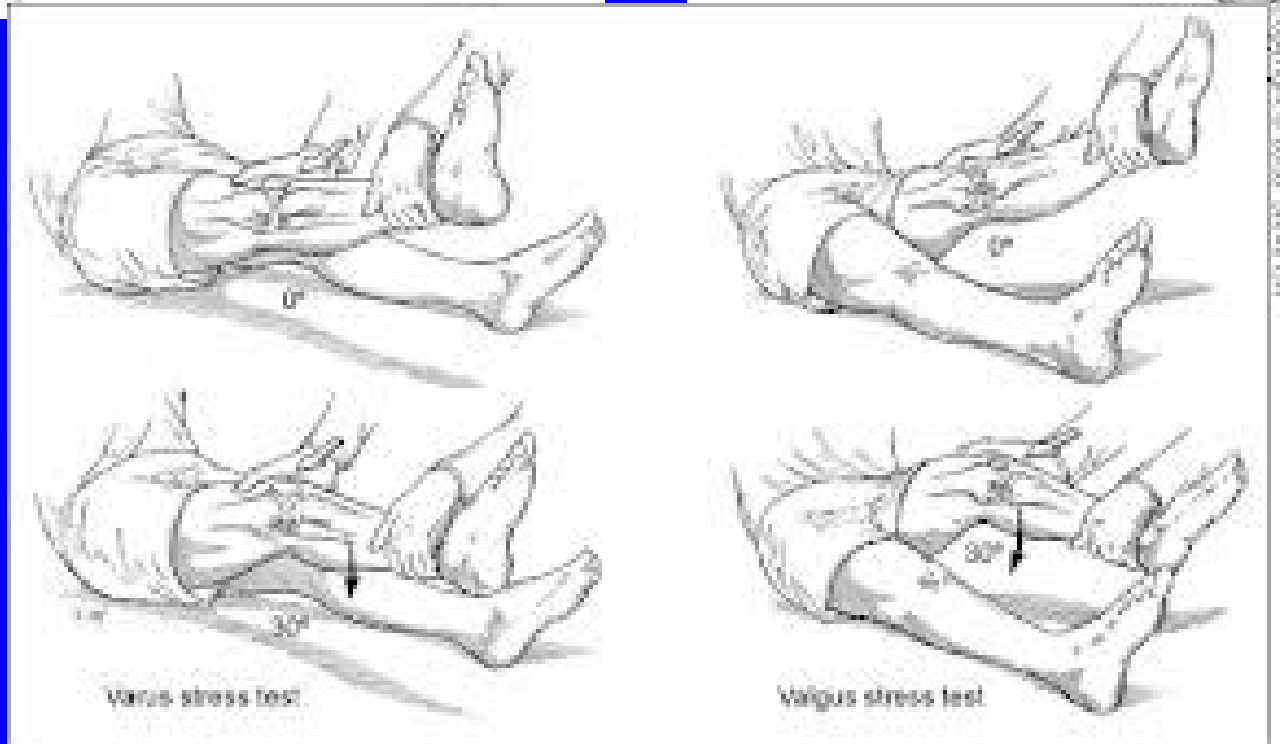
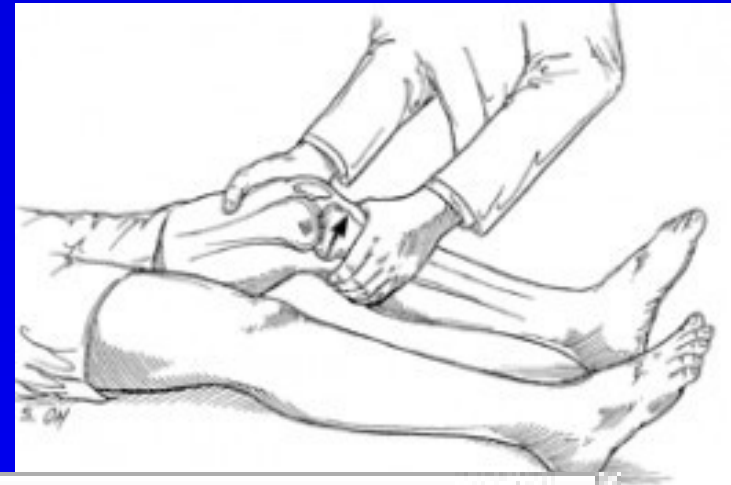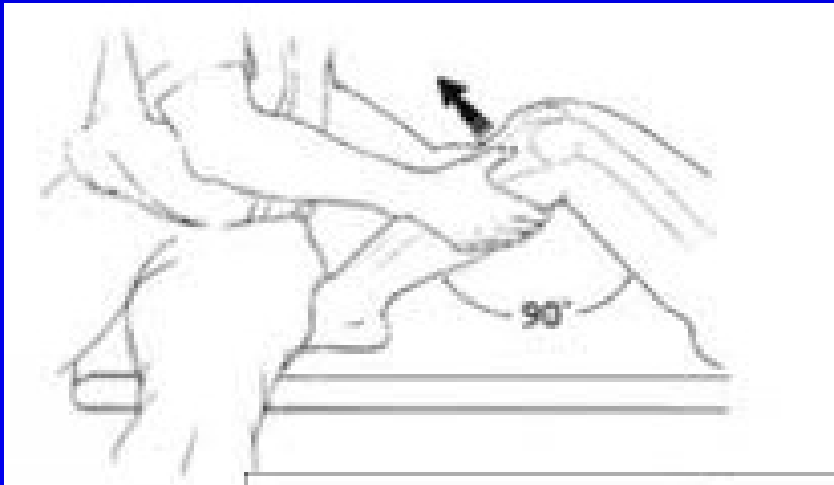
Apprehension test



Zásuvka



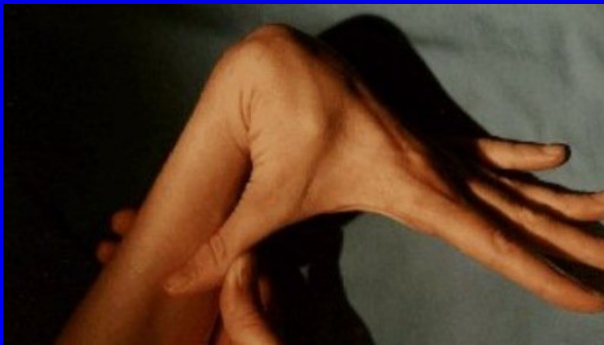Testy na nestabilitu - koleno



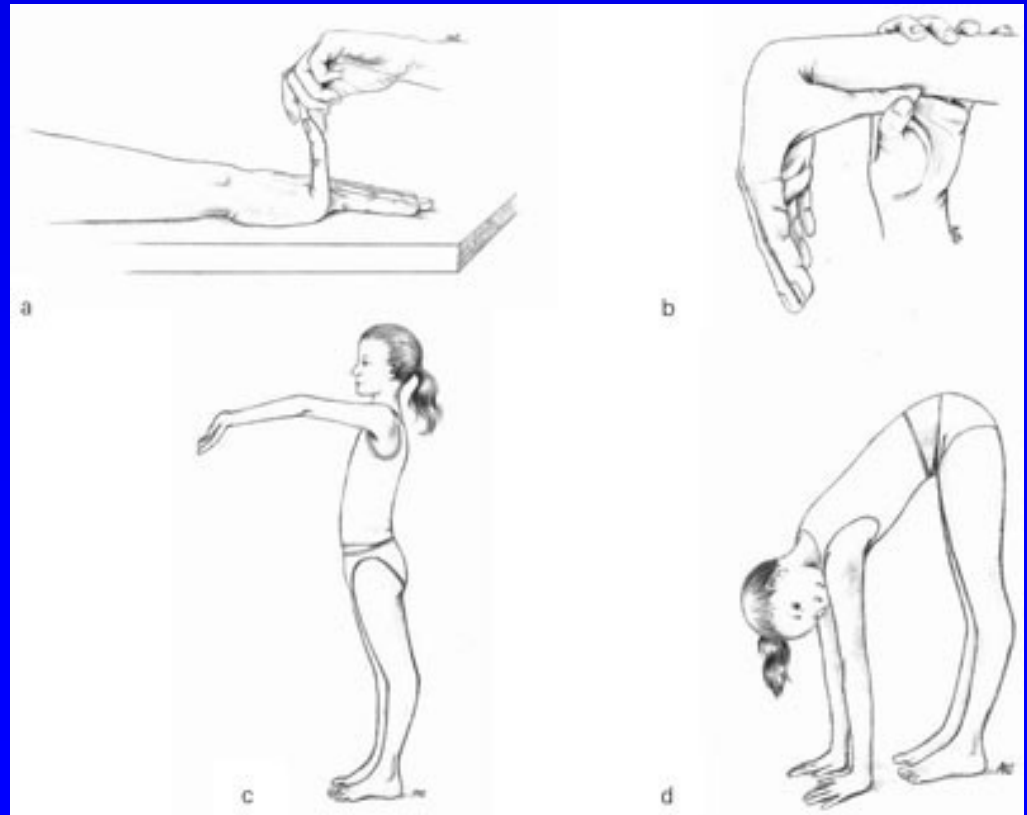
Copyright 2003 Shree G

Laxita

- stav se zvýšenou kloubní hrou t.j. rozsahem pohybu v kloubech a páteři

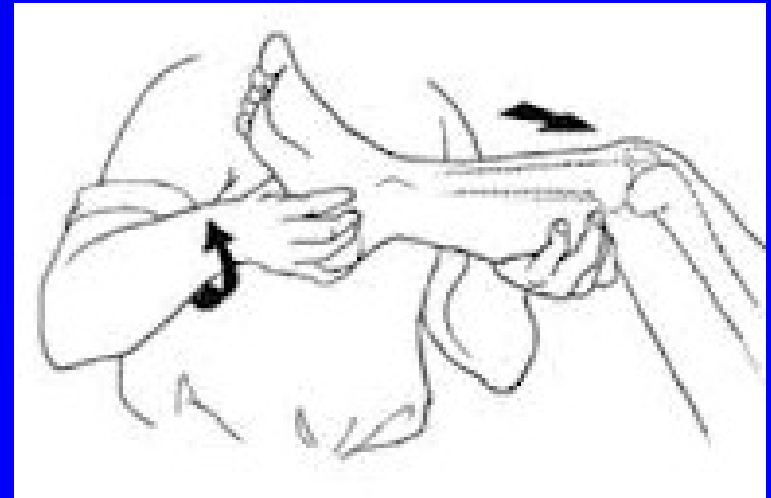
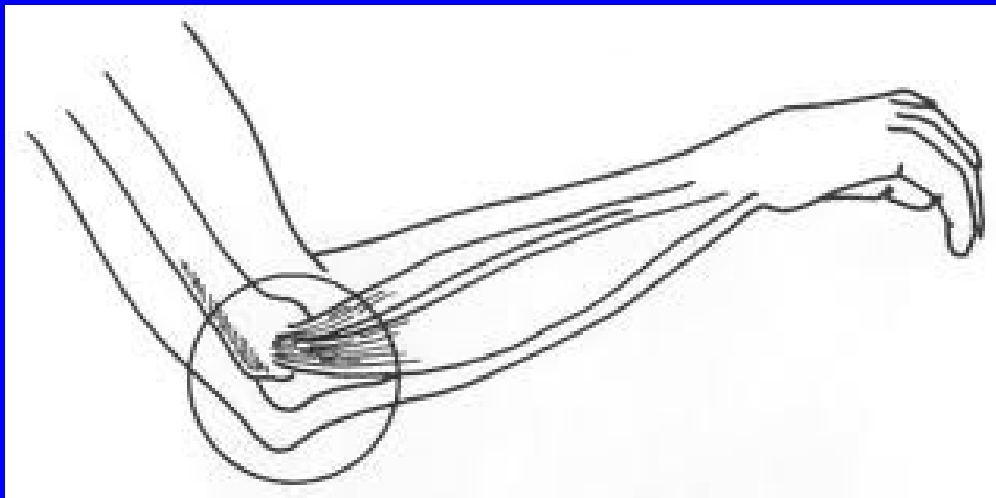
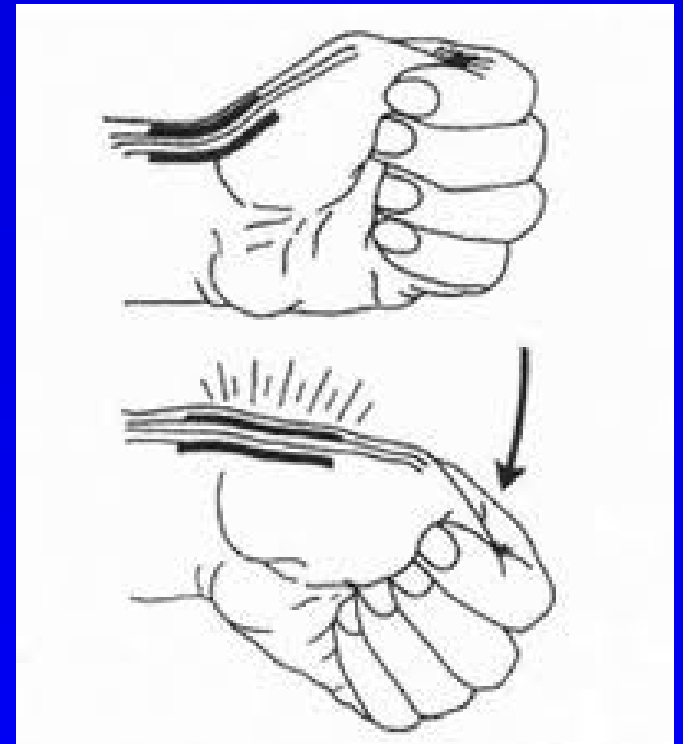


- testy - malík, palec ruky, loket, koleno, dosah na podlahu



Další funkční testy

- Napínací testy
- Odporové testy
- Další provokační manévry (např. na menisky, RM,..)

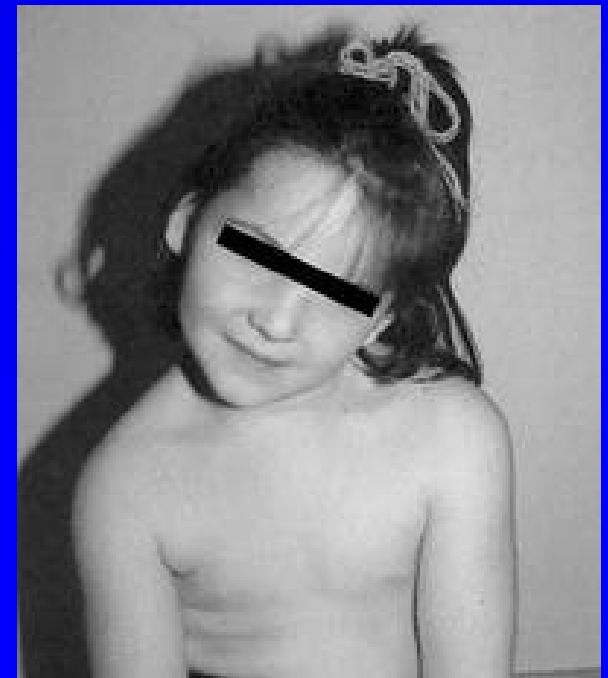
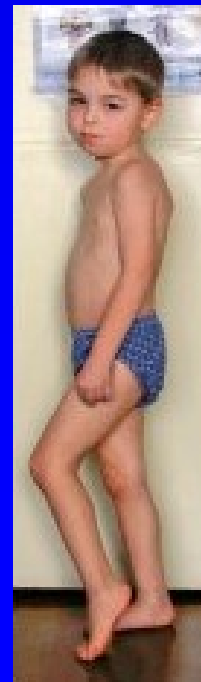
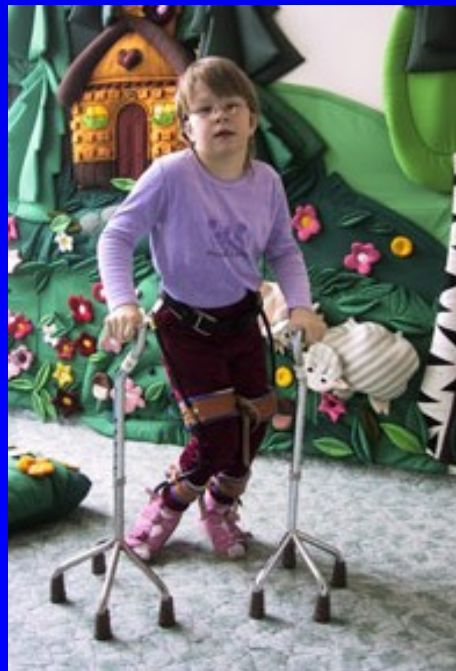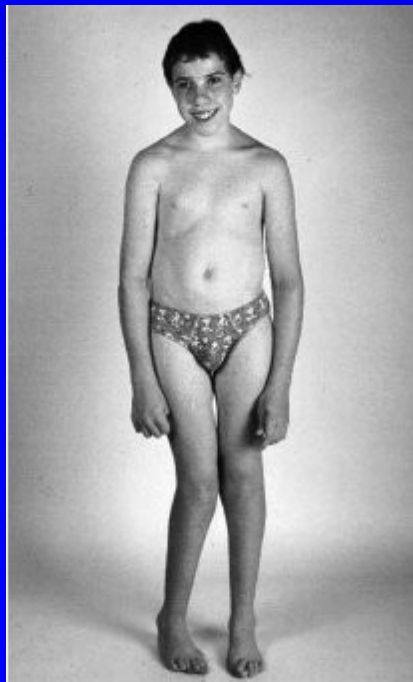Zvukové fenomény v ortopedii

- jemný krepitus resp. drásoty
- hrubý krepitus
- ligamentózní lupnutí
- prasknutí při distrakci kloubních ploch

Svalová kontraktura

- **Dočasná** - lumbago (PV spasmy), torticollis, reflexní spasmus kolemkloubních svalů
- **Trvalá** - spastická forma DMO, po dlouhodobé fixaci, ischemická svalová kontraktura



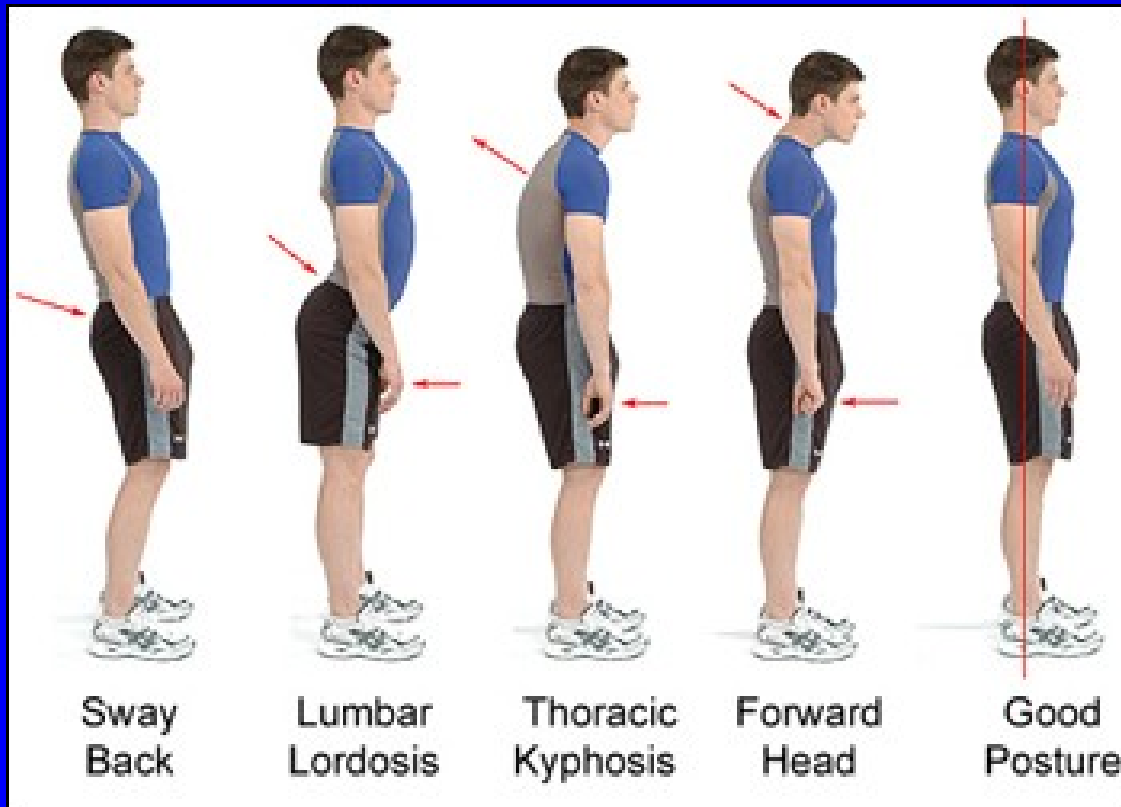
Hodnocení svalstva

- Stav svalstva – eutrofie / hypotrofie / atrofie / hypertrofie
- Svalový tonus - norm. / zvýšený / snížený
- Svalové záškuby
- Svalová síla
 - orientačně - celkově – stisk ruky
 - přesně – pro každý sval či skupinu - svalový test

Svalový test

- 0 - žádný aktivní svalový stah 0 %
- 1 - záškub 10 %
- 2 - pohyb při vyloučení gravitace 25 %
- 3 - pohyb proti gravitaci 50 %
- 4 - pohyb proti gravitaci a mírnému odporu 75 %
- 5 - normální svalová síla 100 %


Držení těla



- Správné držení těla:
 - vzpřímený postoj
 - klidový postoj
 - napjatý postoj
- Vadné držení těla
 - Posturální kyfóza
 - Plochá záda
 - Bederní hyperlordóza

Chůze

- Fáze: 1. Dotek paty
2. Fáze stojná
3. Fáze odvinutí špičky
4. Fáze švihu



Poruchy stereotypu chůze (kulhání)

- Antalgická chůze
- Napadání při zkratku
- Kulhání při ankylóze v kloubu DKK
- Trendelenburgovo kulhání
- Kolébavá kachní chůze
- Hemiparetická
- Spastická (nůžkovitá, skrčenecká, špičková)
- Stepáž s padavou nohou (kohoutí chůze)
- Ataktická chůze
- Parkinsonská

Postup vyšetření

Hlava

Krk

Hrudník

Břicho

Pánev

Páteř

Horní končetiny

Dolní končetiny

Pomocné vyšetřovací metody

- RTG, fistulografie, artrografie
- Angiografie
- Ultrasonografie
- CT, MRI
- Scintigrafie
- DEXA
- Bioptické vyšetření

RTG vyšetření

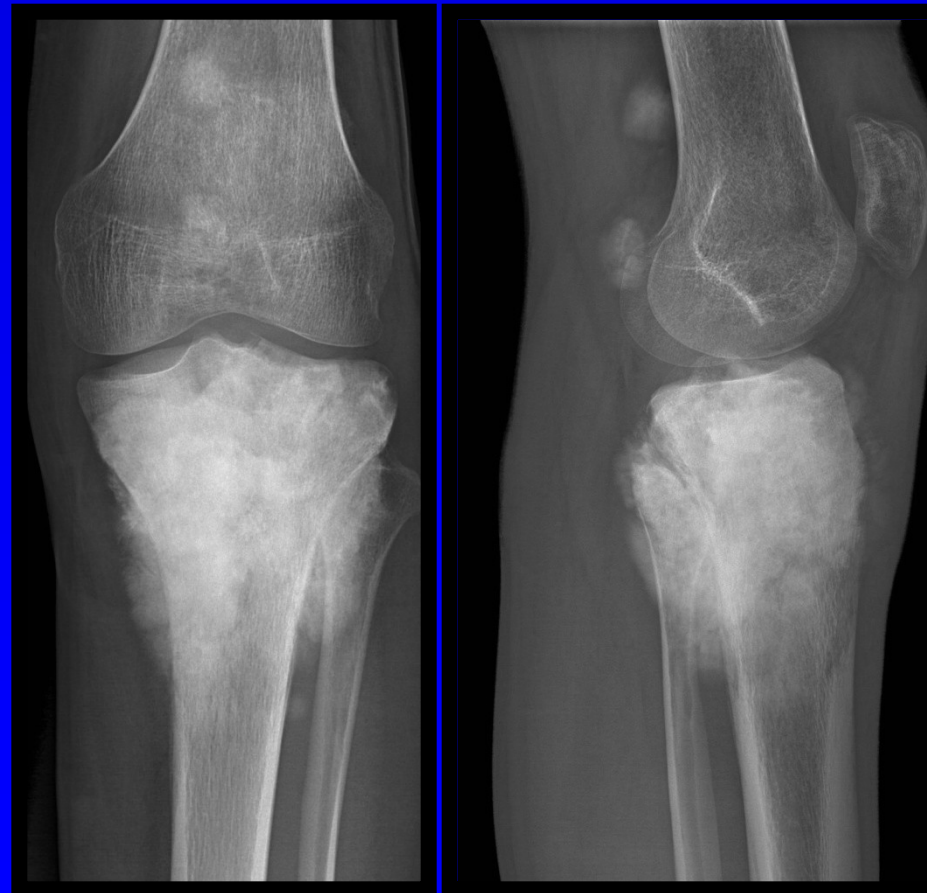
Základní vyšetření – ve dvou rovinách, AP a bočná.

Popis:

- Anatonická lokalizace
- Tvar, velikost a osová odchylka
- Struktura kosti

4 základní stavy:

- Kostní hypertrofie
- Kostní atrofie
- Osteolýza
- Osteonekróza



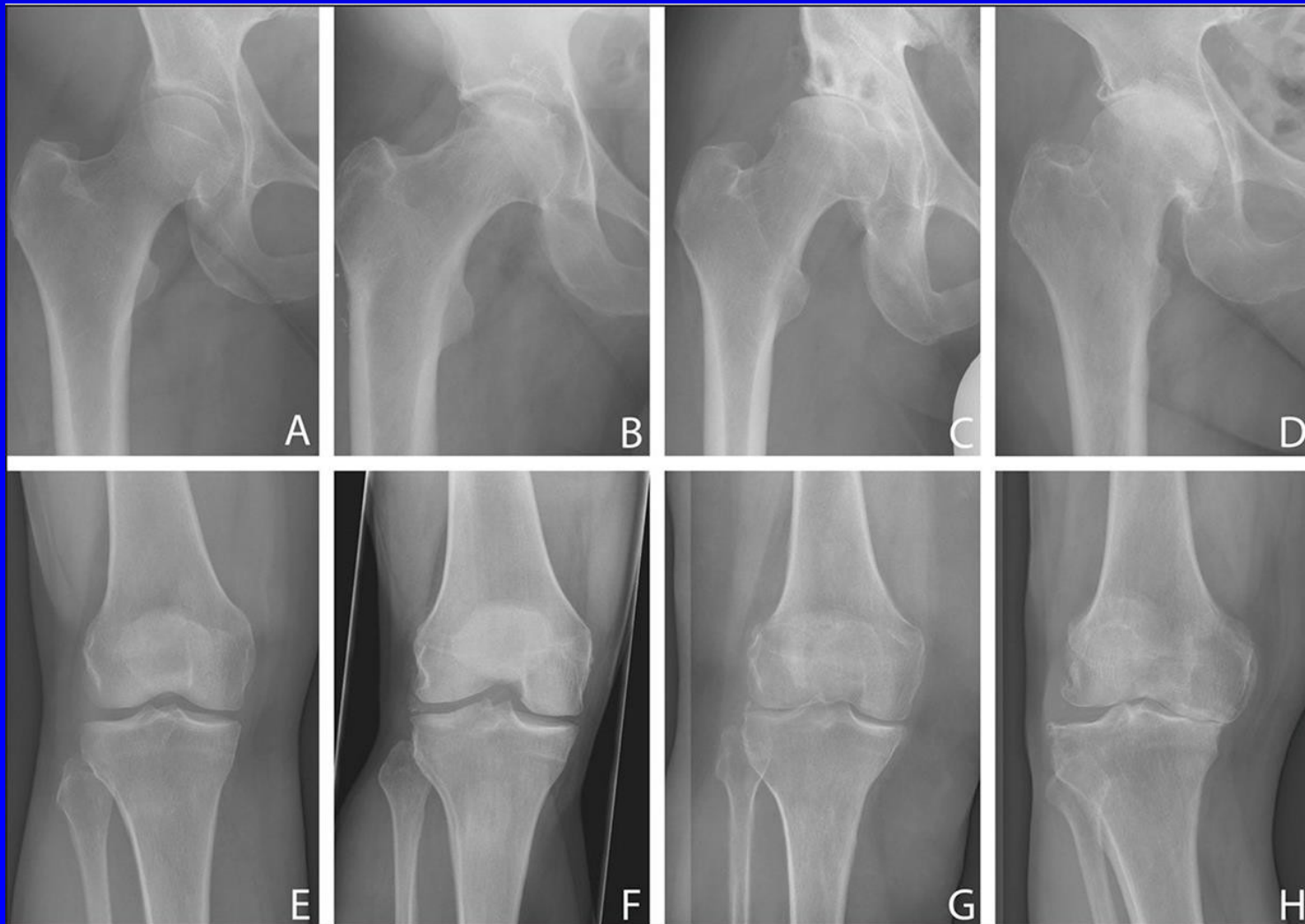
RTG stupně osteoartrózy podle Kellgren- Lawrence

I.

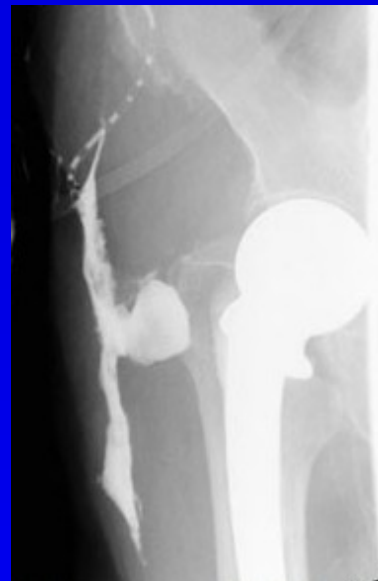
II.

III.

IV.

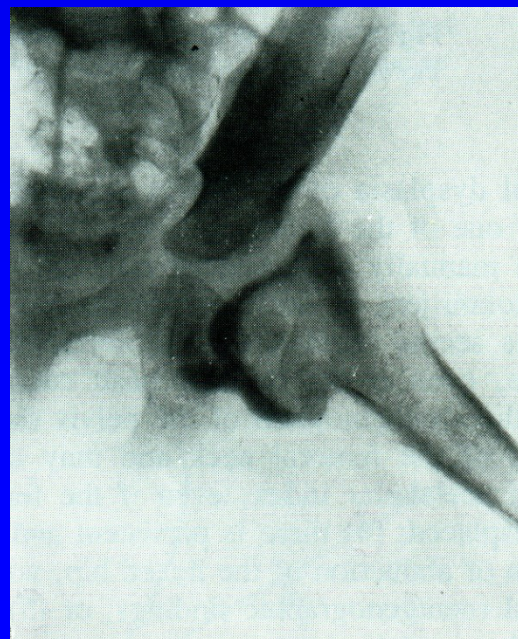

Fistulografie



Artrografie

Velký invertovaný
limbus,
dichotomická
hlavice femuru



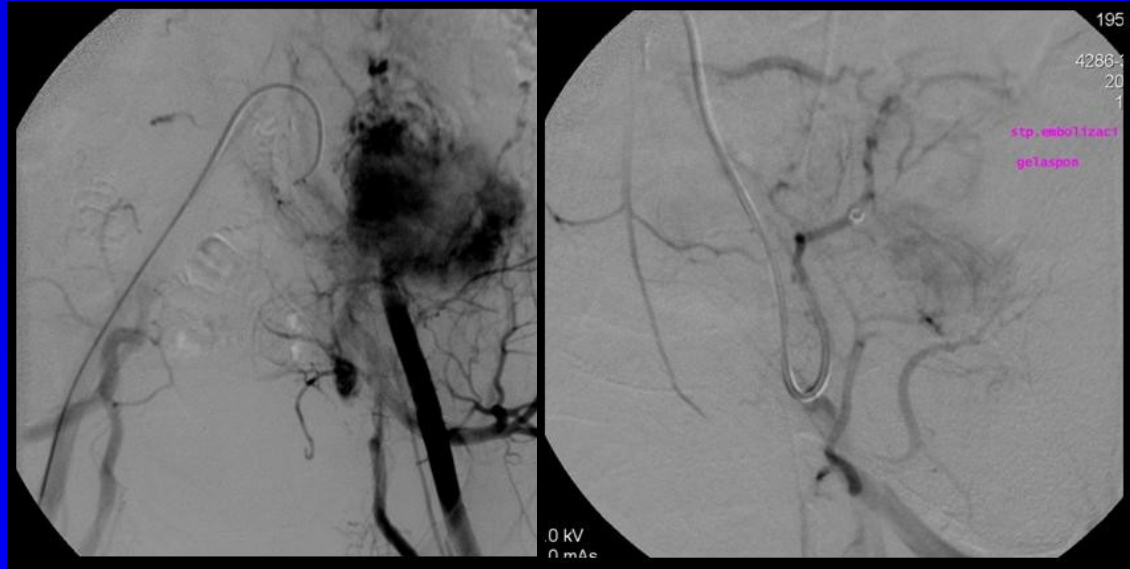
Angiografie

Klasická angiografie

CT angiografie

MR angiografie

Digitální subtrakční angiografie

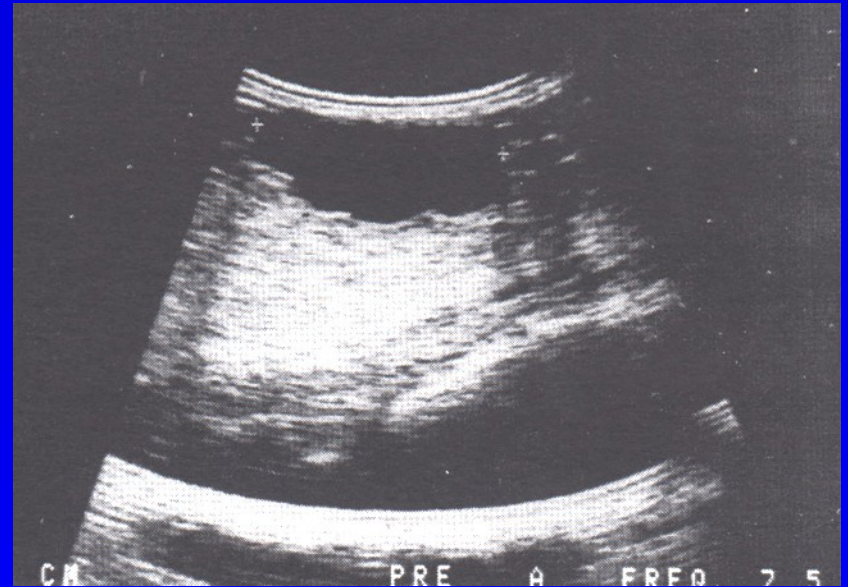


Ultrasonografie

Je založená na registraci ultrazvuku odraženého od tkání.

Používají se piezoelektrické sondy o frekvencích 2–18 MHz.

UZ vlnění se na rozhraní dvou prostředí odráží a navrací v určité změně kvality zpět.

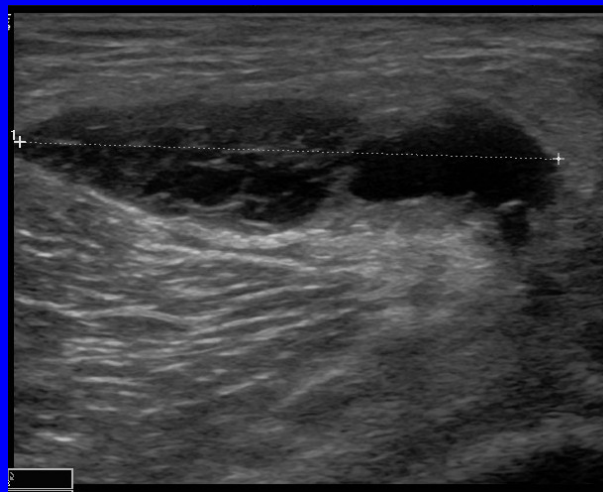


UZ vlnění má schopnost se ve tkáních odrážet, lomit, absorbovat.

Do těla je vysíláno pomocí speciální ultrazvukové sondy.

Uvnitř těla se odráží od tkání a orgánů a sondou je zpět přijímáno a dále zpracováno v obraz- na obrazovce

Ultrazvukový přístroj tedy funguje na stejném principu jako sonar v námořnictví nebo u netopýra pro orientaci v prostoru.



Typy ultrazvukového obrazu:

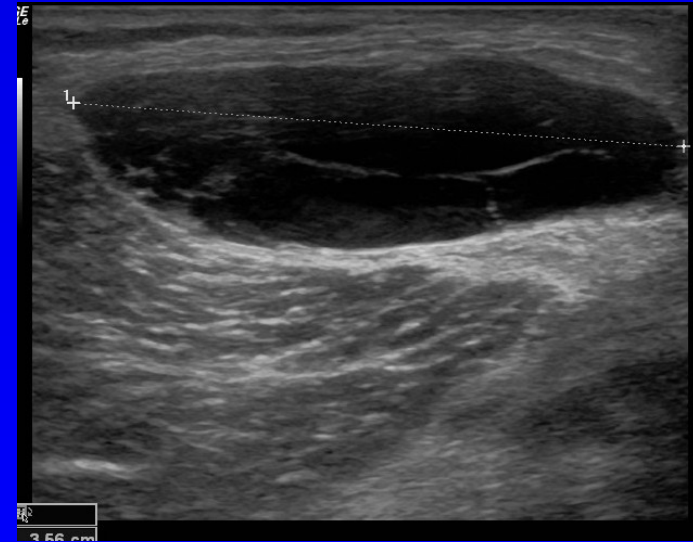
Echogenita- odrazivost

hyperechogenní – vysoce odrazivý, světlá, bílá místa (oblasti s velkými intenzitami odrazů), např. kostní struktury

hypoechogenní – málo odrazivý, šedá až tmavá místa (oblasti s malými intenzitami odrazů), např. svalová tkáň

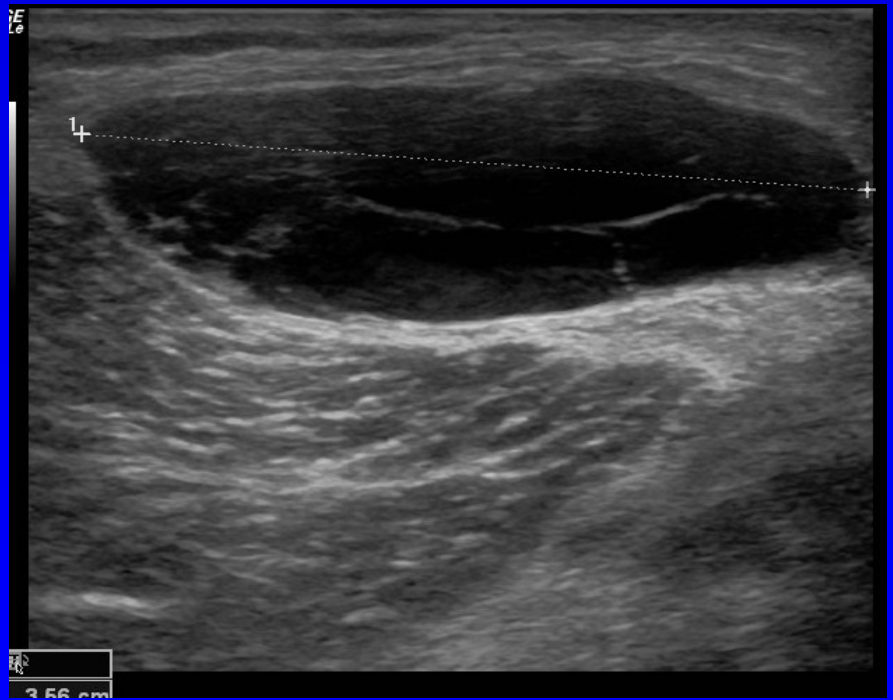
anechogenní – neodrazivý, černá místa (oblasti z nichž nepřicházejí žádné odrazy) např. tekutiny

2D, 3D, 4D módy

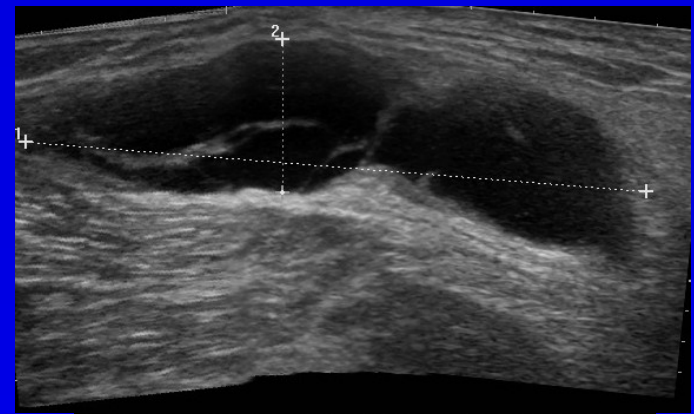


Ultrasonografie

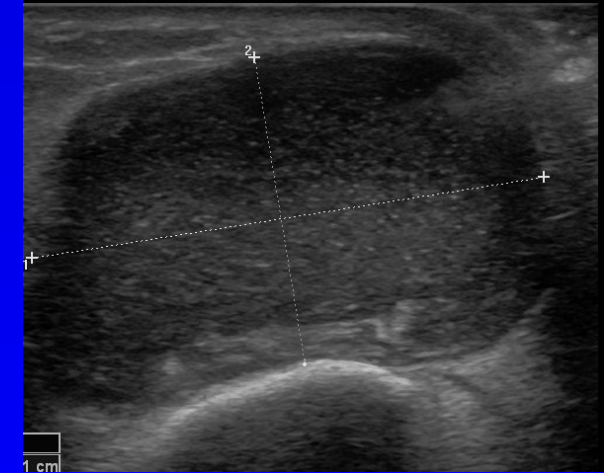- Diagnostika měkkých tkání
- Diagnostika nádorů
- Diagnostika VDK
- Zjištění výpotku v kloubu
- Další využití



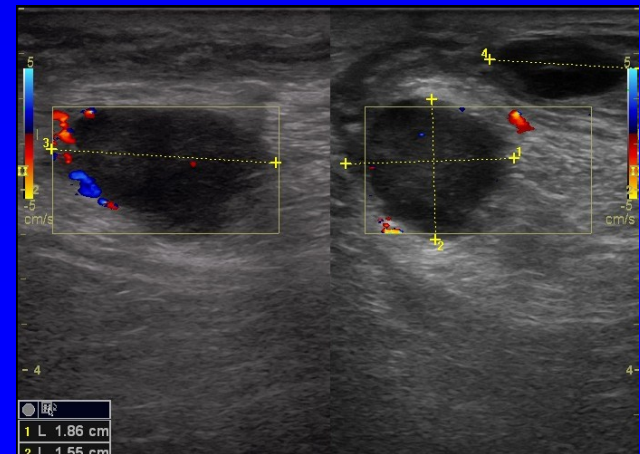
Cysty - typicky anechogenní útvary (jeví se tmavě, až černě), často kulatého tvaru, hladkého, pravidelného povrchu



Tumory - typicky echogenní útvary (jeví se světle, bíle), různých, nepřavidelných tvarů, s hrubým povrchem s hrbolky



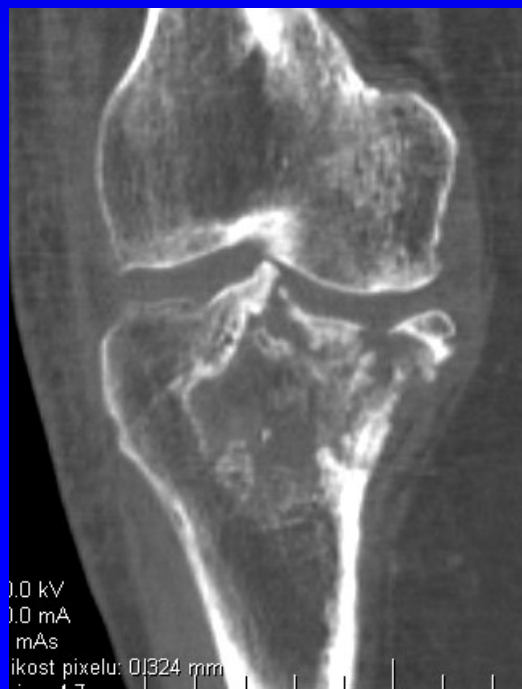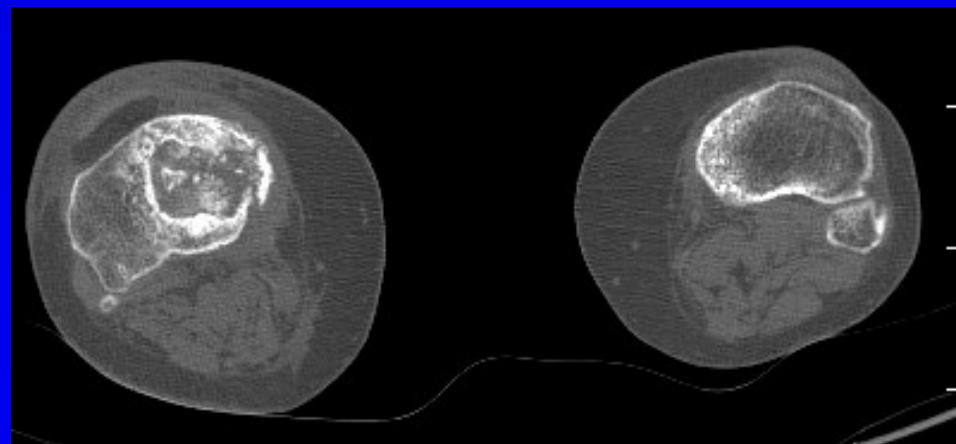
Dopplerovské ultrazvukové vyšetření navíc umožňuje posoudit nález na cévním řečišti.



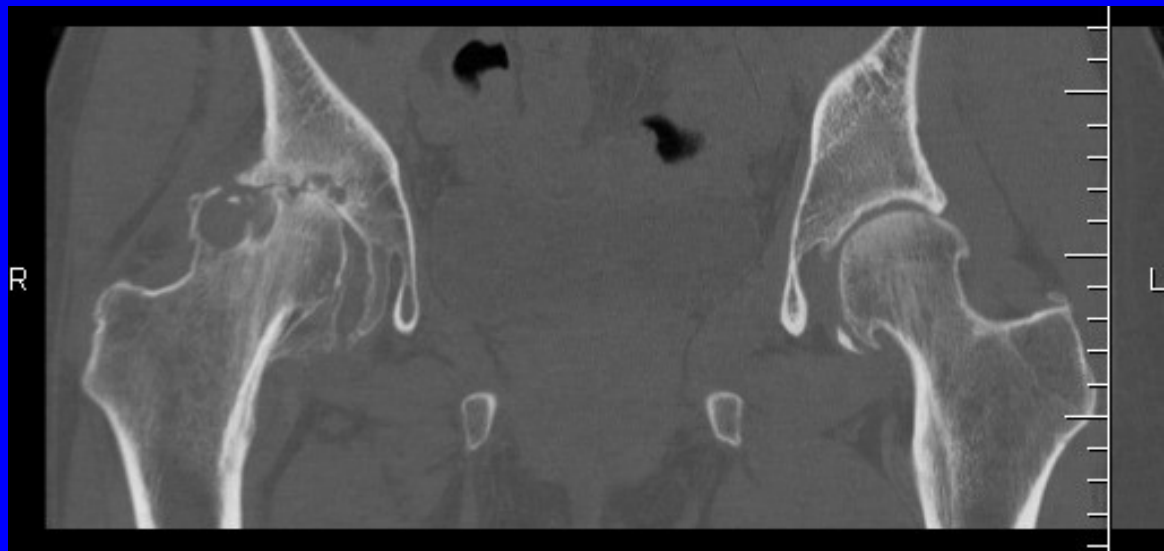
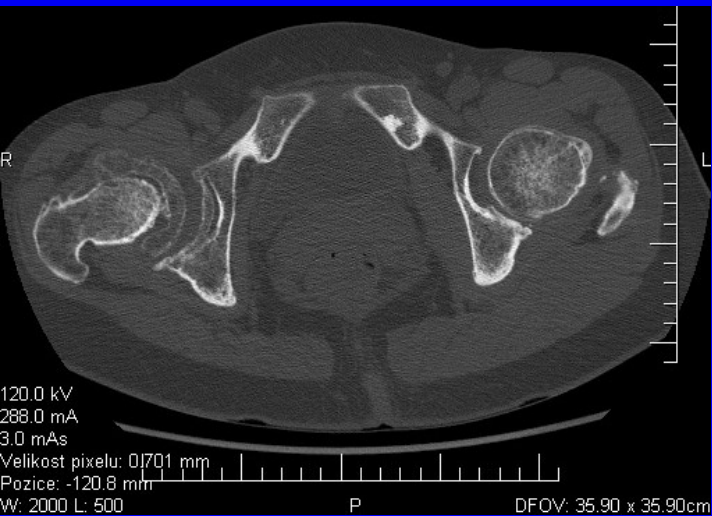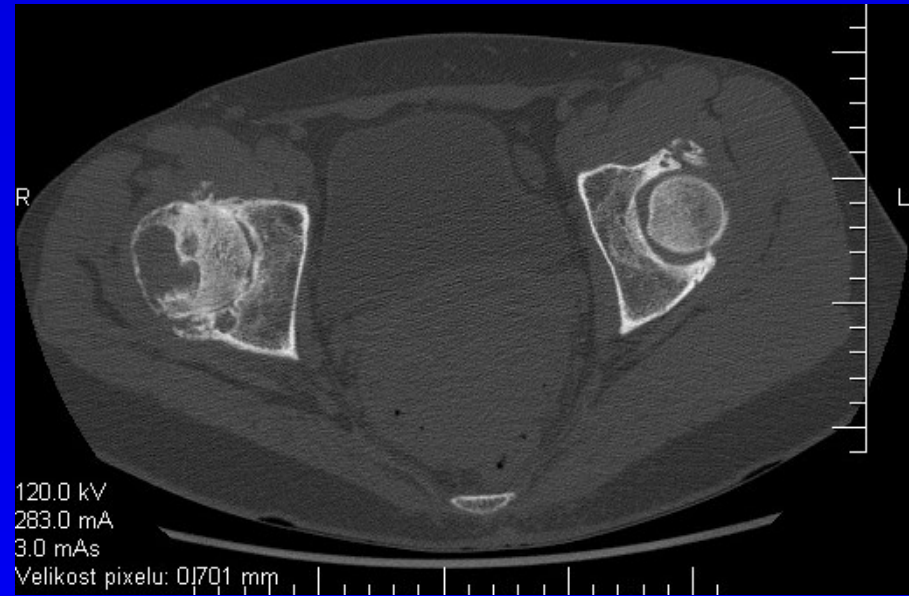
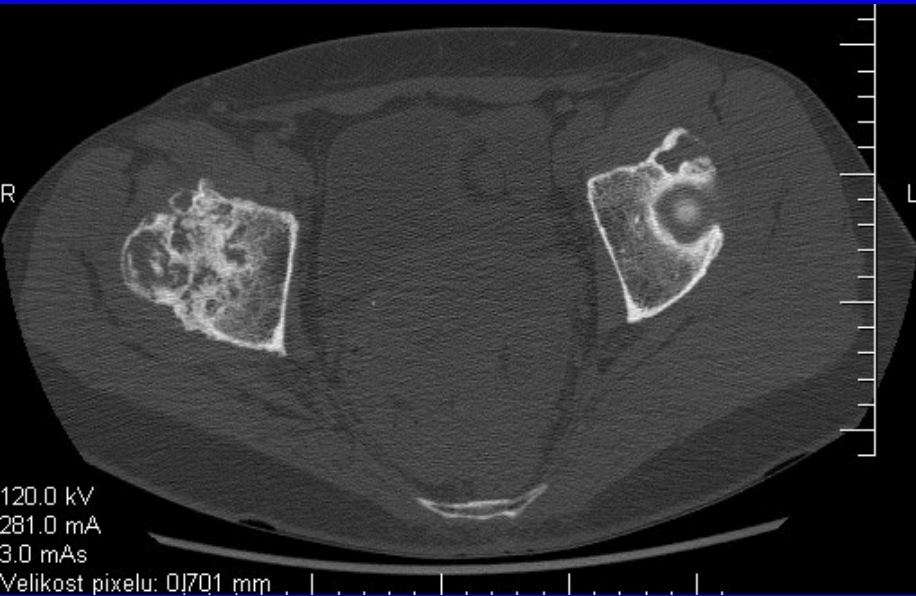
Výpočetní tomografie CT

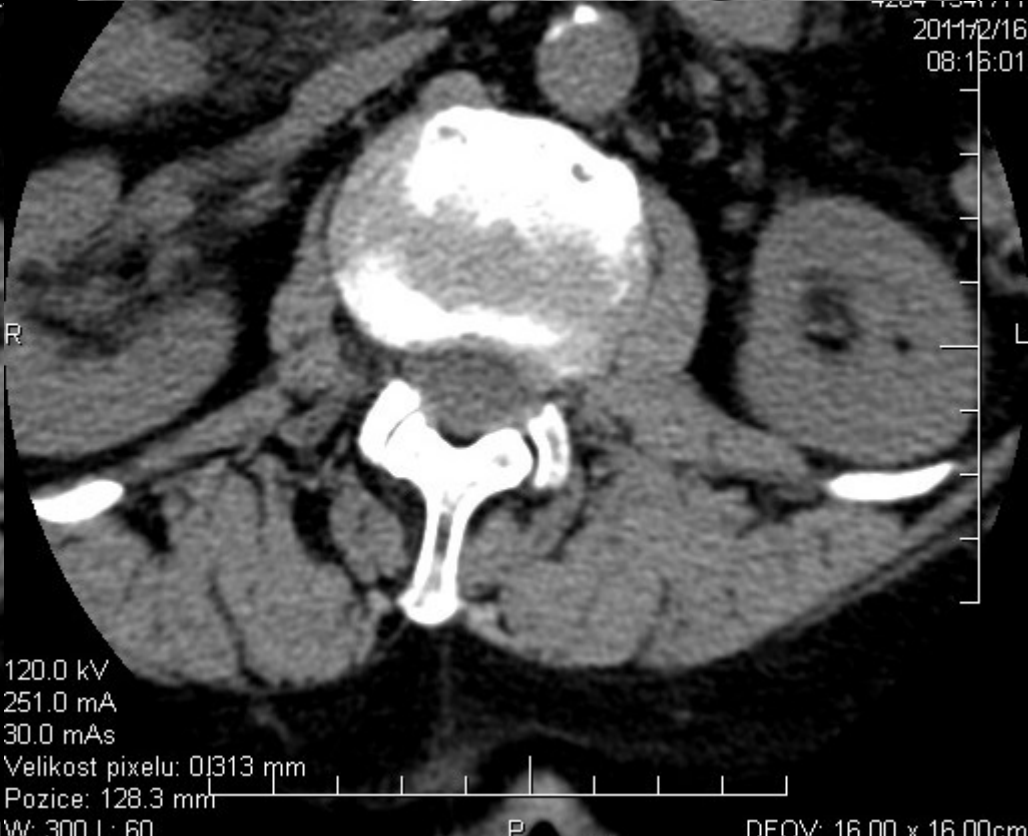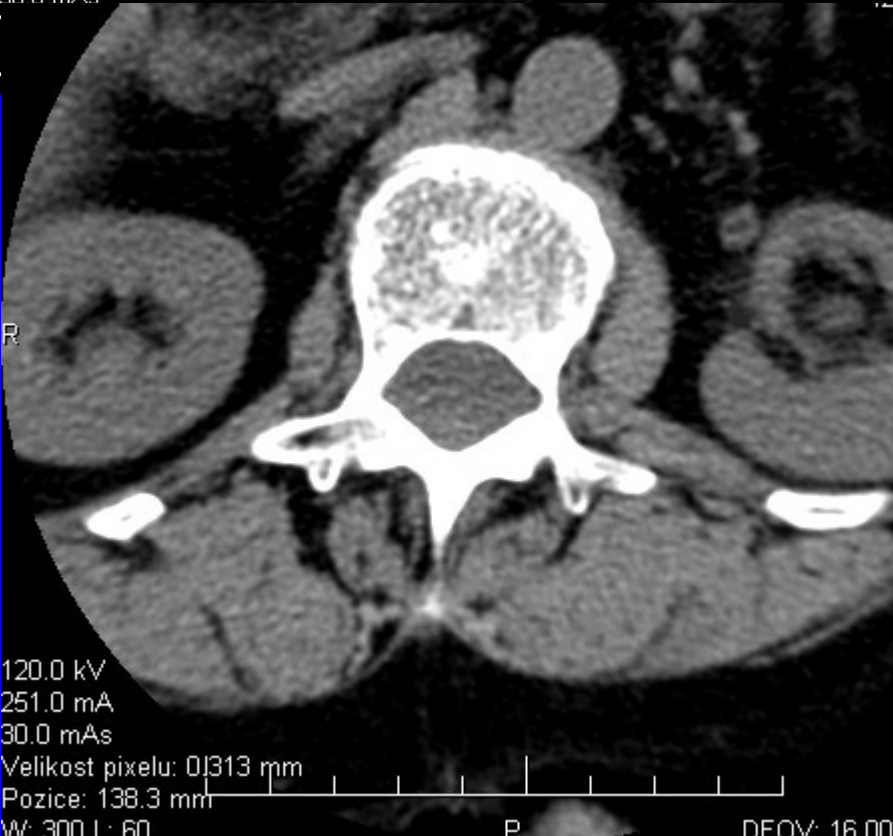
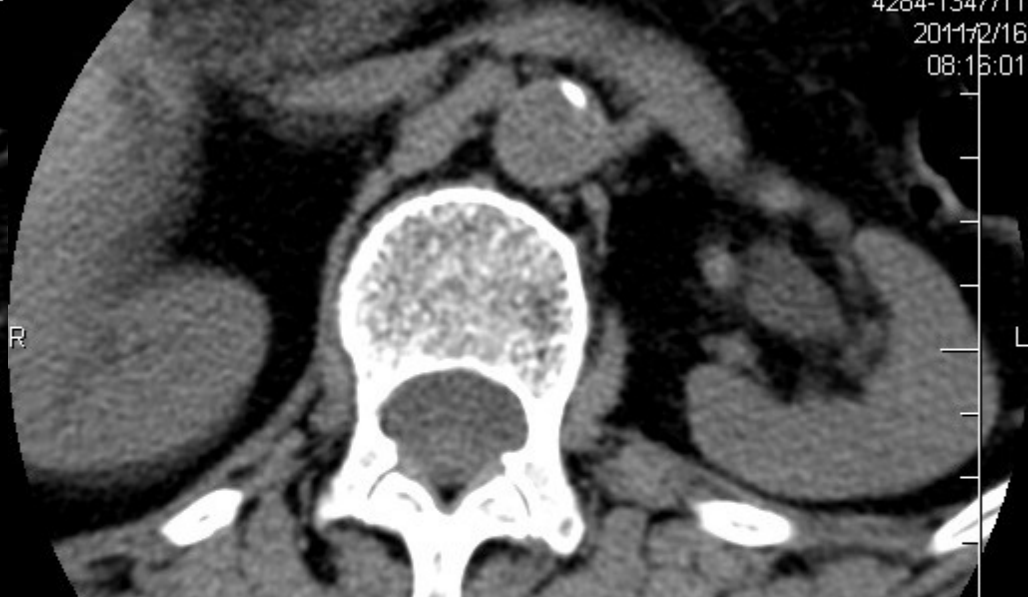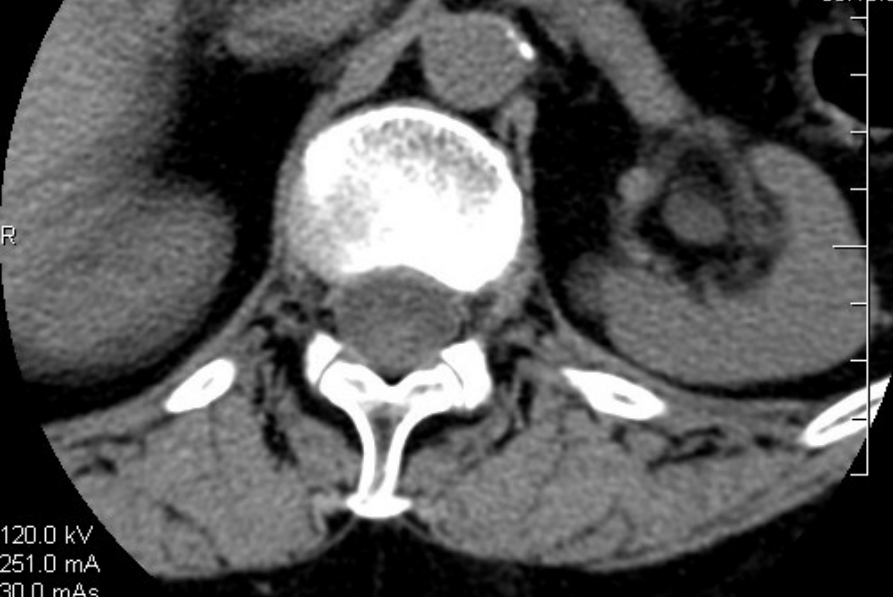Absorpce RTG záření ve tkáních
Fotony se přeměňují na el. impulsy
Ty se převádí do digitální podoby
Tkáňová denzita – odstíny šedi
Vzduch - 1000 H.U.
Voda 0 H.U.
Kost + 1000 H.U.
Kontrastní látky- enhancement

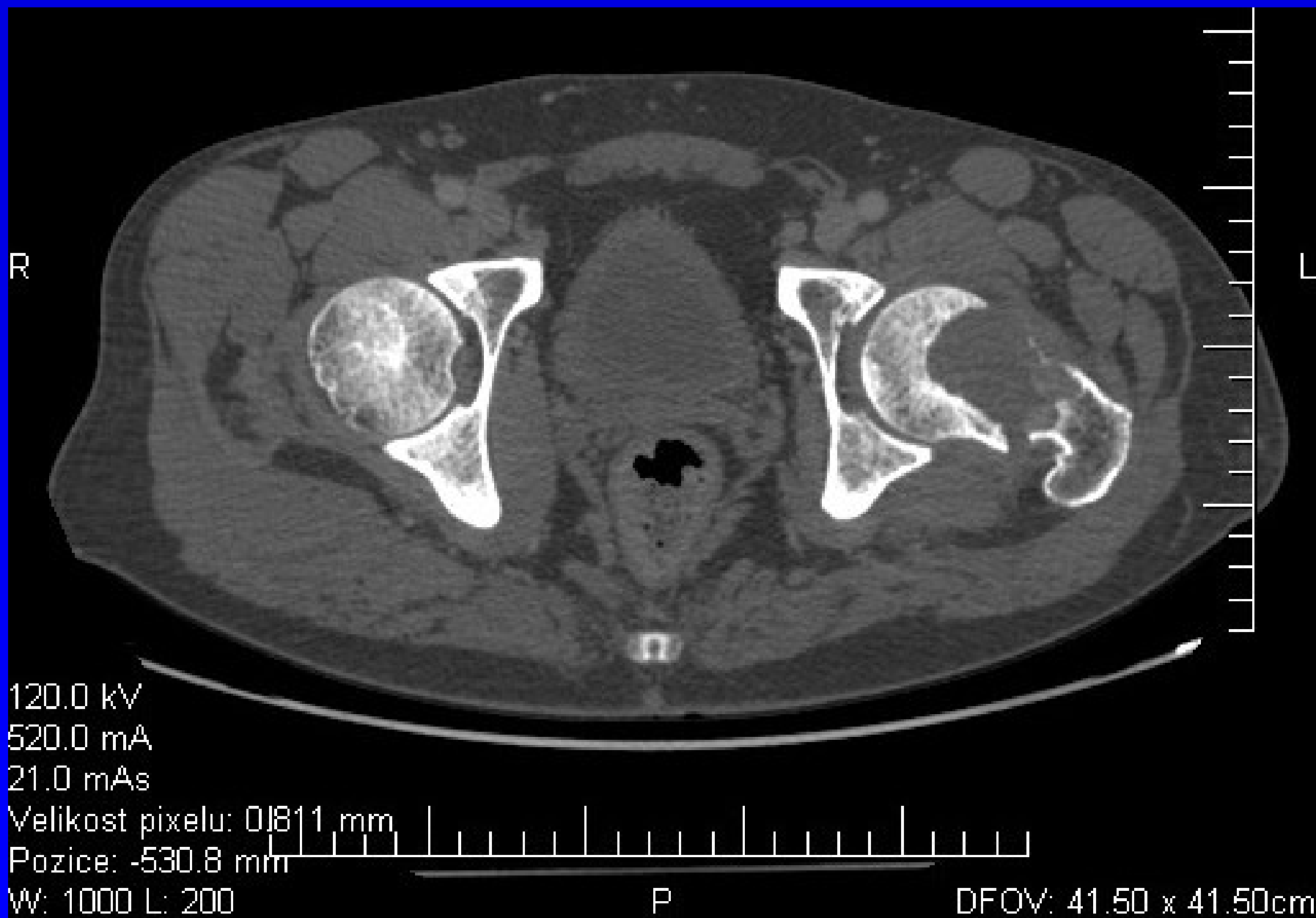Onemocnění kostí
Nádory kostí a kloubů



CT



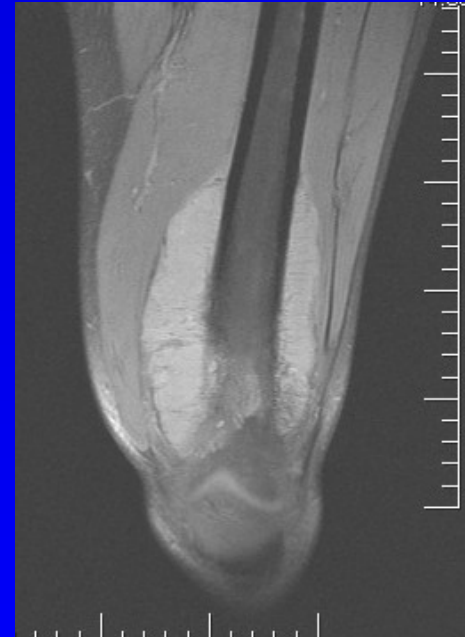



MRI- magnetic resonance imaging

Využívá silné statické magnetické pole (řádově jednotky T) a elektromagnetické vlnění (s frekvencemi v řádu desítek až stovek MHz).

Sleduje změny magnetických momentů spinu atomových jader prvků s lichým atomovým číslem (vodíkové protony) tkáně v silném magnetickém poli po aplikaci vysokofrekvenčního impulsu.



MRI

Rozlišuje ložiska s různou intenzitou signálu:

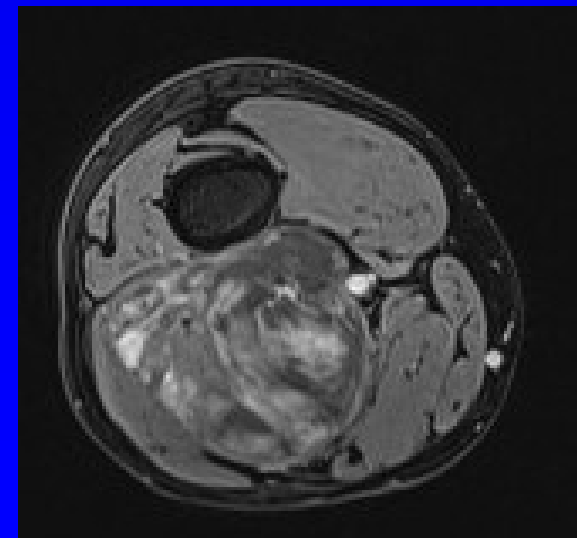
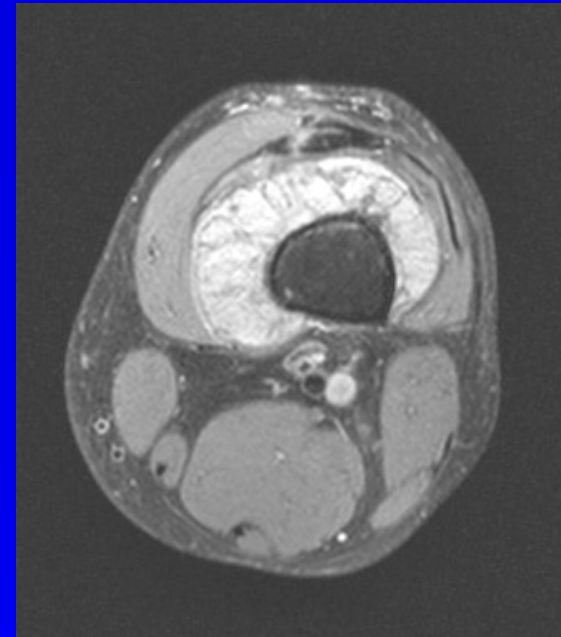
Hyposignální- tmavé

Hypersignální- světlé

Vyšetření se provádí bez kontrastní látky nebo s ní – gadolinium

Nulová radiační zátěž

Hlučnost zařízení.

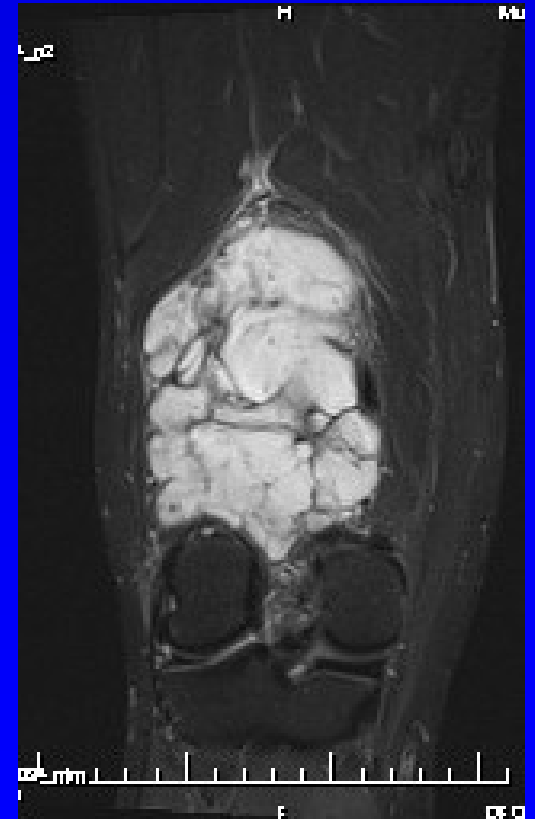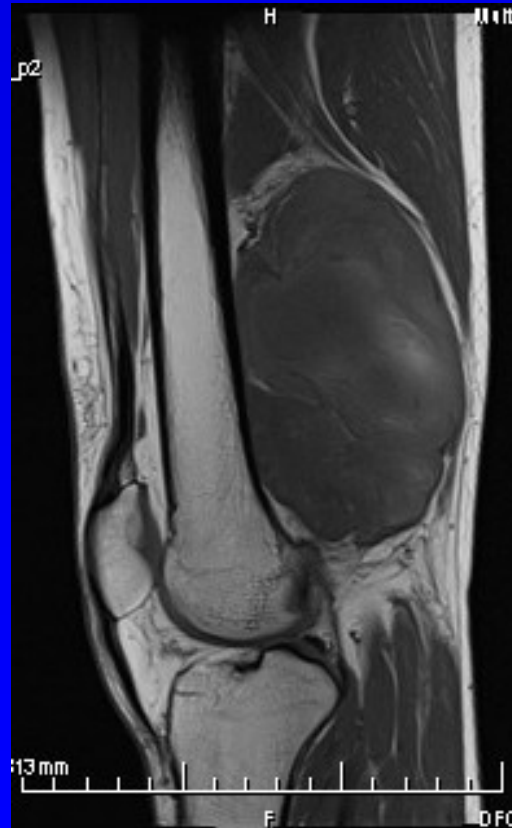


Magnetická rezonance MRI

Nádory měkkých tkáně

Onemocnění měkkých tkání

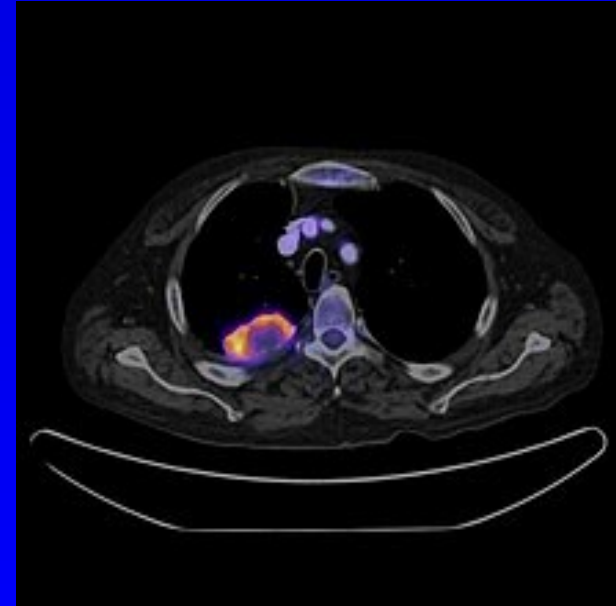
Onemocnění páteře



Pozitronová emisní tomografie (PET)

- obor nukleární medicína.
- principem metody je lokalizace místa vzniku fotonů γ , které v těle vznikají při anihilaci pozitronů uvolněných podanou radioaktivní látkou (radiofarmakem) a elektronů.

Je možná trojrozměrná rekonstrukce aktivity radiofarmaka v těle.



PET zobrazuje ochotu konkrétní tkáně vychytávat příslušné radiofarmakum.

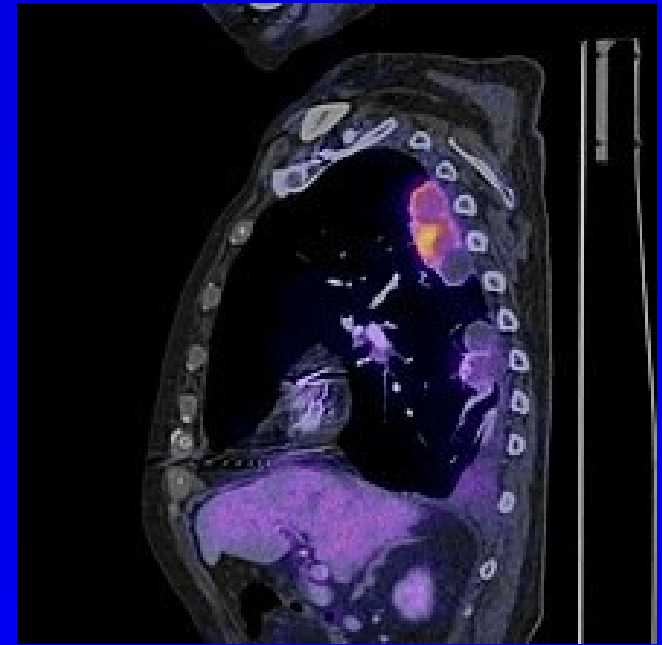
PET/CT spojuje počítačovou tomografií (CT) a pozitron emisní tomografií (PET).

Anatomická stavba

Metabolická aktivita tkání

Kombinace (PET/CT) nebo (PET/MRI)

- pro přesnější anatomickou lokalizaci metabolických změn.

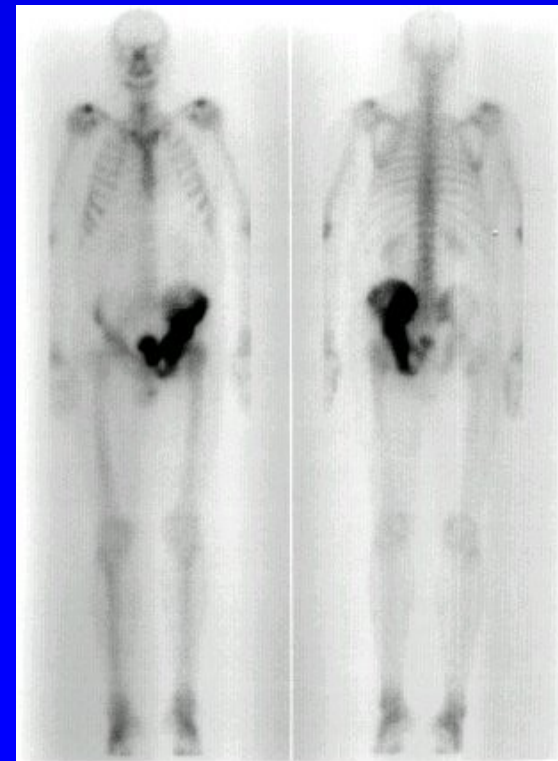
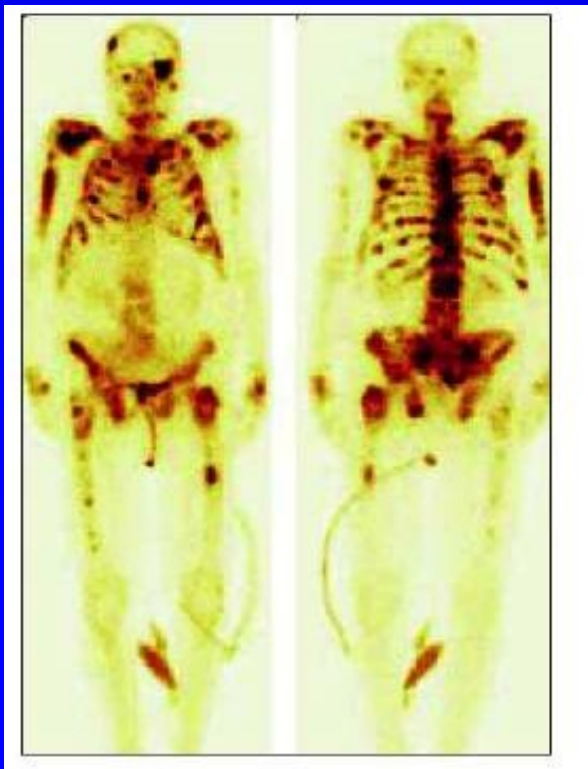


Scintigrafie

Celotělová scintigrafie skeletu Tc^{99m}

Kumulace radiofarmaka v patologické krajině

Nádory, metastázy



Kostní densitometrie DEXA

Využívá rtg záření o dvou různých energiích se střídavou pulzací (70 a 140 kV).

Srovnává absorpci rtg záření v těle vzhledem k fantomu o známé absorpci

BMD- bone mineral density v g/cm^2

T- score - rozdíl od peak bone mass

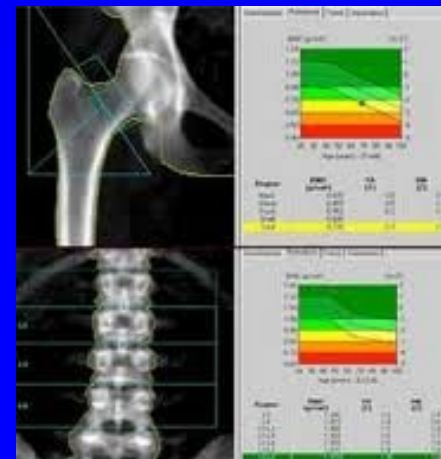
Z- score - rozdíl oproti teoretické normální BMD ve stejném věku

Change – změna od poslední kontroly

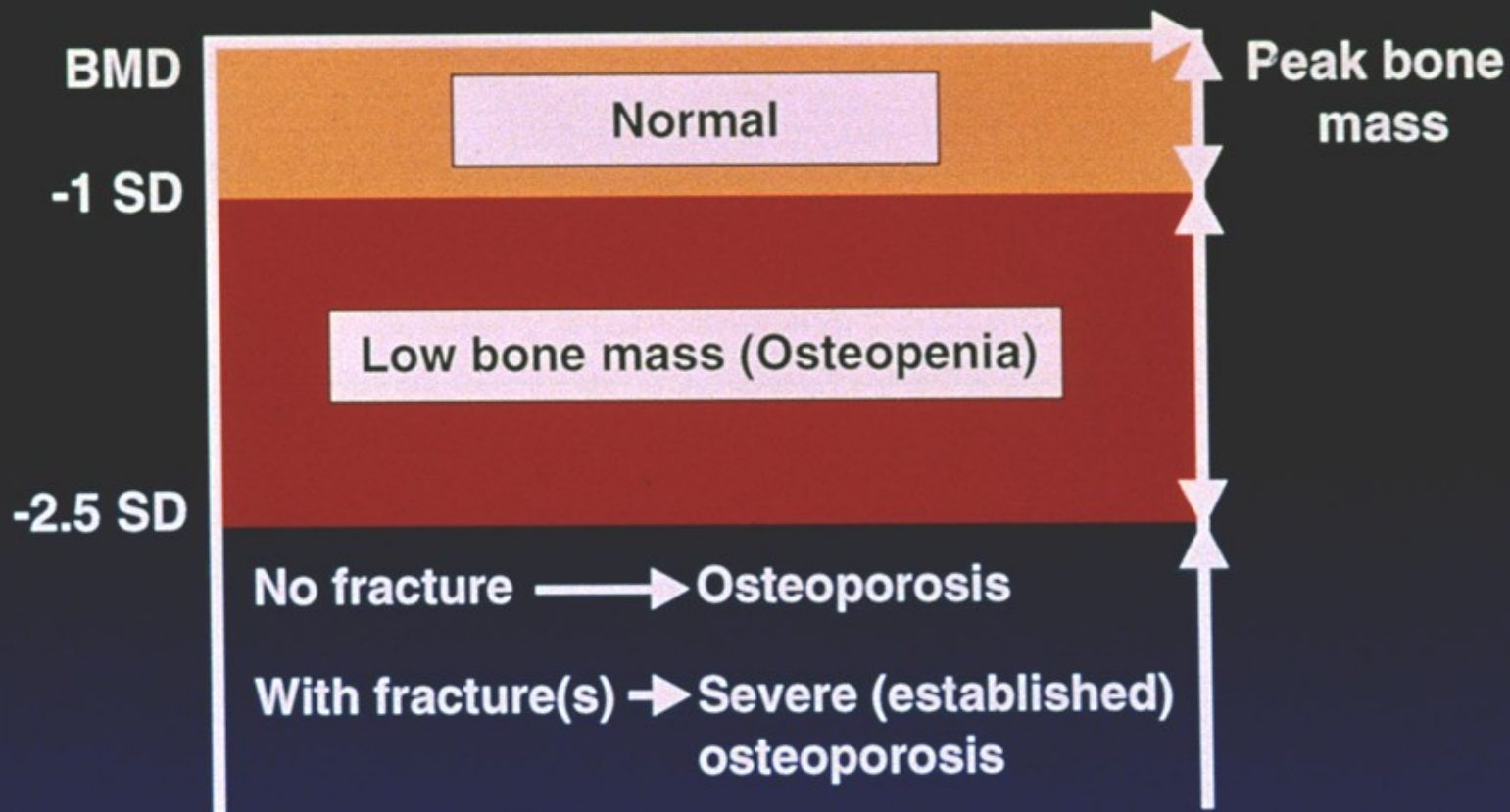
1 SD = 10% kostní hmoty

Snížení o 1 SD

= zvýšení rizika zlomeniny dvakrát



WHO definice osteoporózy



Laboratorní vyšetření

- Záněty: CRP, leu, D- dimery, prokalcitonin
- krevní obraz + diff, ELFO
- Osteopatie: Ca, P, ALP, kostní isoenzym ALP, U-deoxypyridinolin, kys. fosfatáza, osteokalcin, osteonektin, PTH, odpady kalcia v moči
- Nádorové markery

Kloubní výpotek

- Čirá, bezbarvá, nažloutlá, viskózní
- Změna barvy
- Změny viskozity
- Proteiny z 1/3 než v plazmě
- pH 7,31-7,64



Kloubní výpotek

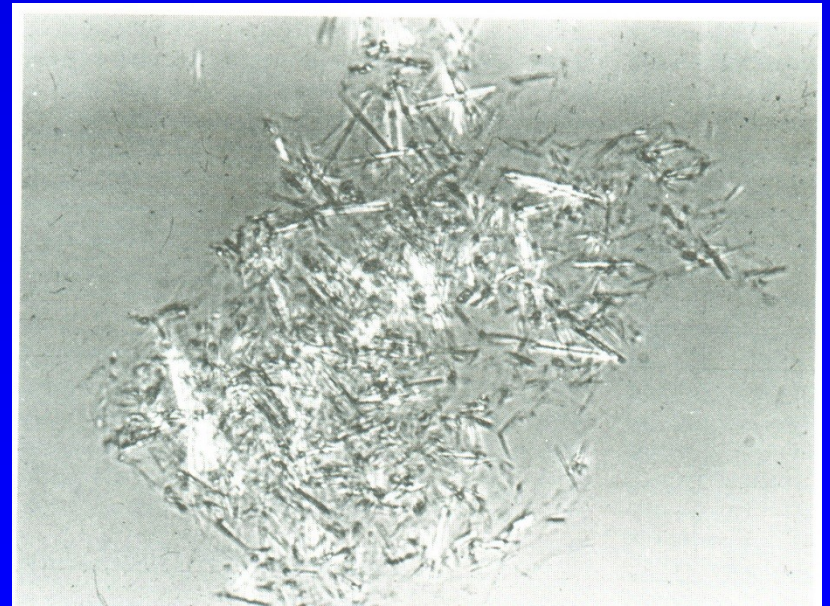
- Cytologické vyšetření
- Mikroskopické vyšetření
- Biochemické vyšetření
- Bakteriologické vyšetření
- Imunologické vyšetření

Cytologické vyšetření

- Norma 50 - 200 leu/l
- Nezáňtlivé stavy 200-2000 leu/l
- Hnisavé stavy nad 50 000 leu/l
- Diferenciál: norma až 90 % mononukleárů -
lymfocyty a monocyty
- Záněty: polymorfonukeláry nad 75 %
u septické artritidy nad 90 %

Mikroskopické vyšetření

- Urátové krystaly
- Hydroxyapatitové krystaly
- Krystaly pyrofosforečnanu vápenatého



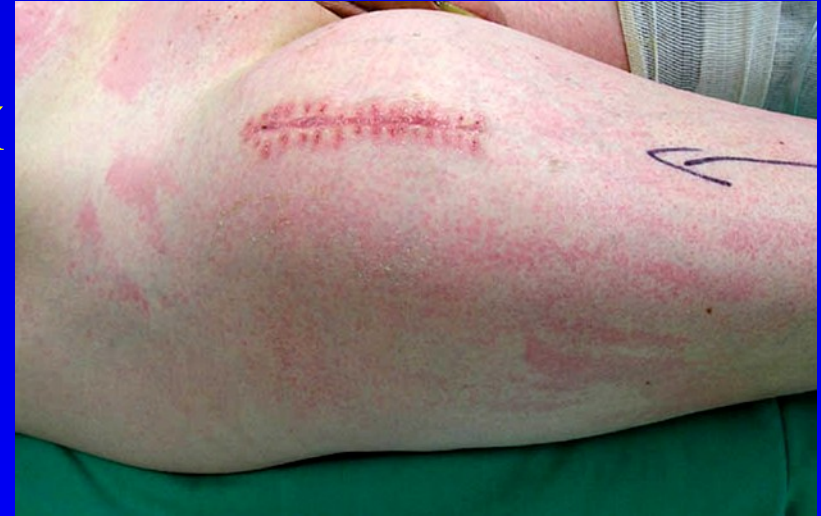Urátové krystaly

Bakteriologické vyšetření

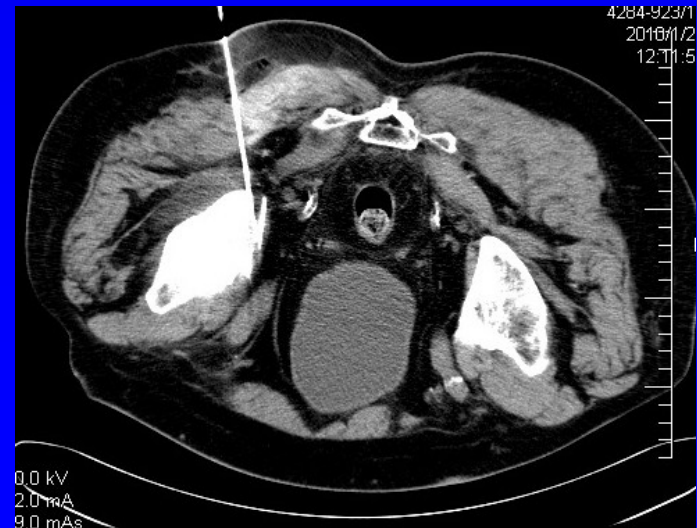
- Mikroskopické
- Kultivační
- Sérologické
- Vyšetření DNA - polymerázová řetězová reakce PCR

Biopsie

Probatorní excize získá reprezentativní vzorek tkáně k histologickému vyšetření
Přísná pravidla



Probatorní punkce
Pod CT, pod ultrazvukem



Biopsie z kosti či měkkých tkání + histologické vyšetření

- otevřená biopsie
- punkční biopsie

