

Totální náhrada kolena

J. Emmer

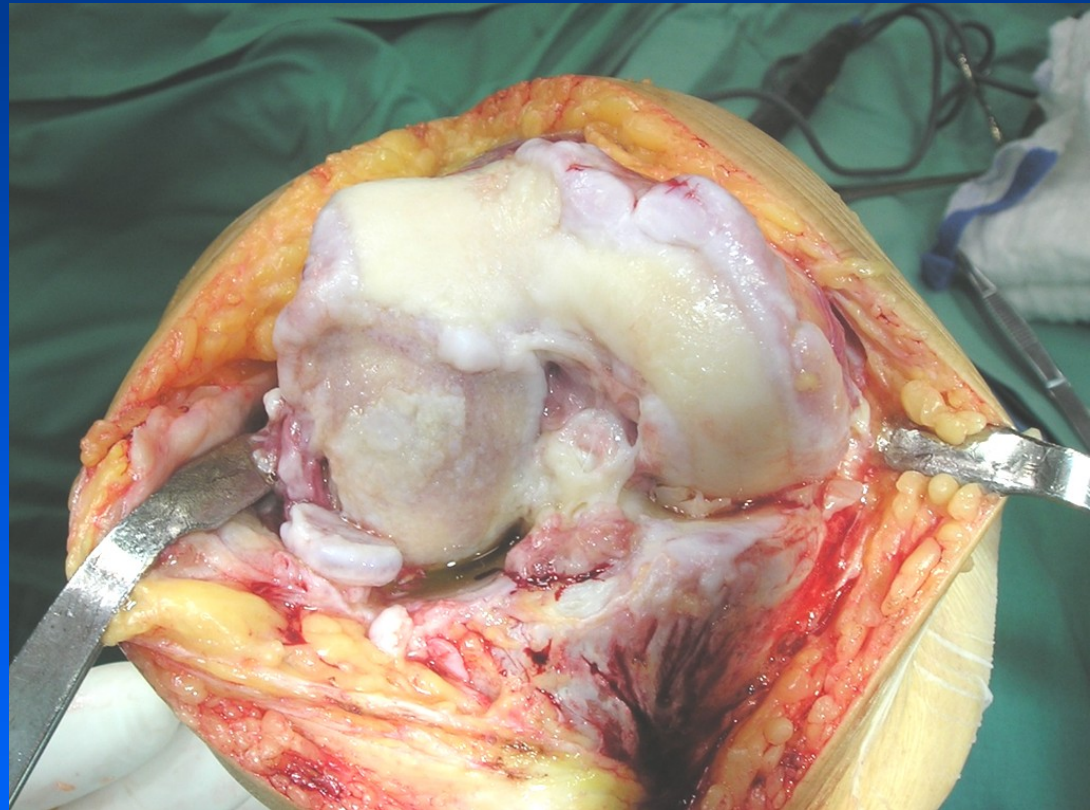
Z. Rozkydal

Indikace k totální náhradě kolena

Bolestivý stav, který nereaguje na konzervativní léčbu

Již nejsou indikovány zachovné operace kolena

Snížený životní komfort



Indikace

Osteoartróza

- primární

- sekundární

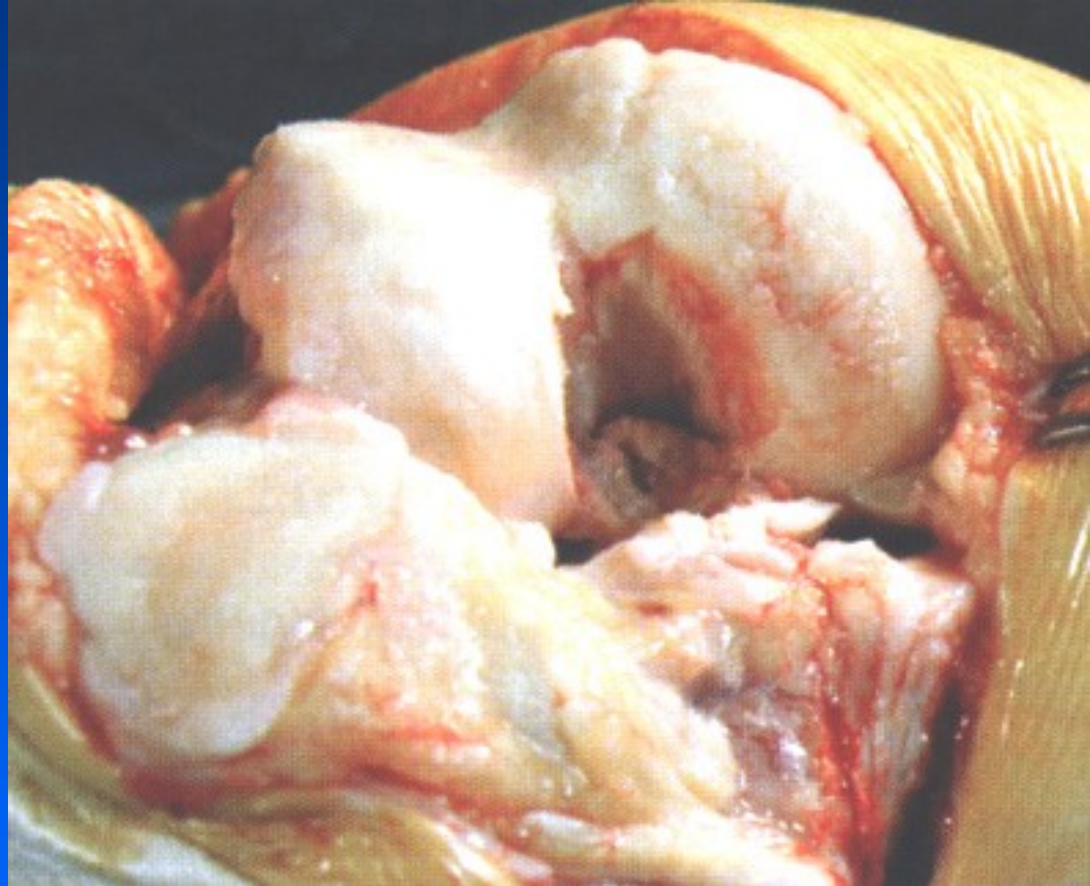
Aseptická nekróza kondylu

Revmatoidní arthritida

Psoriatická arthropatie

Tumory

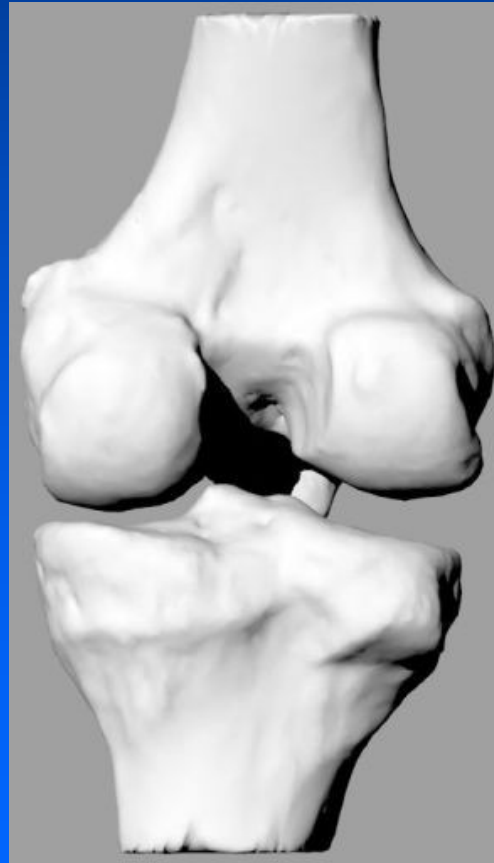
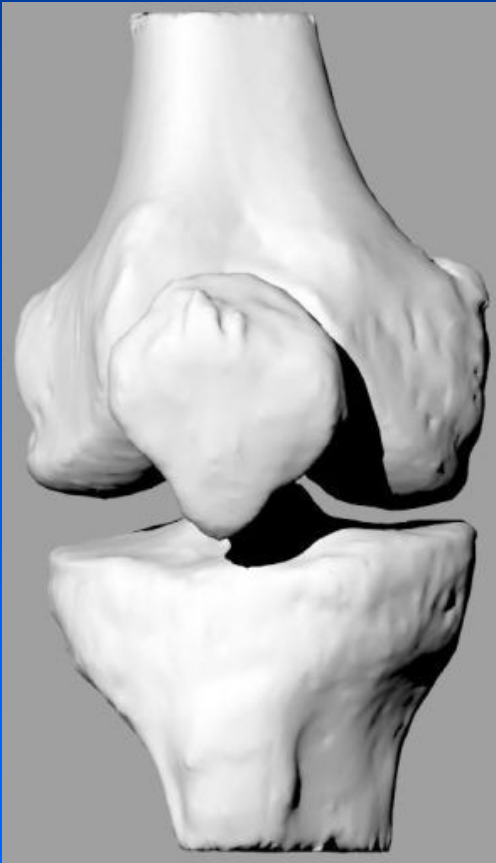Haemofilická arthropatie



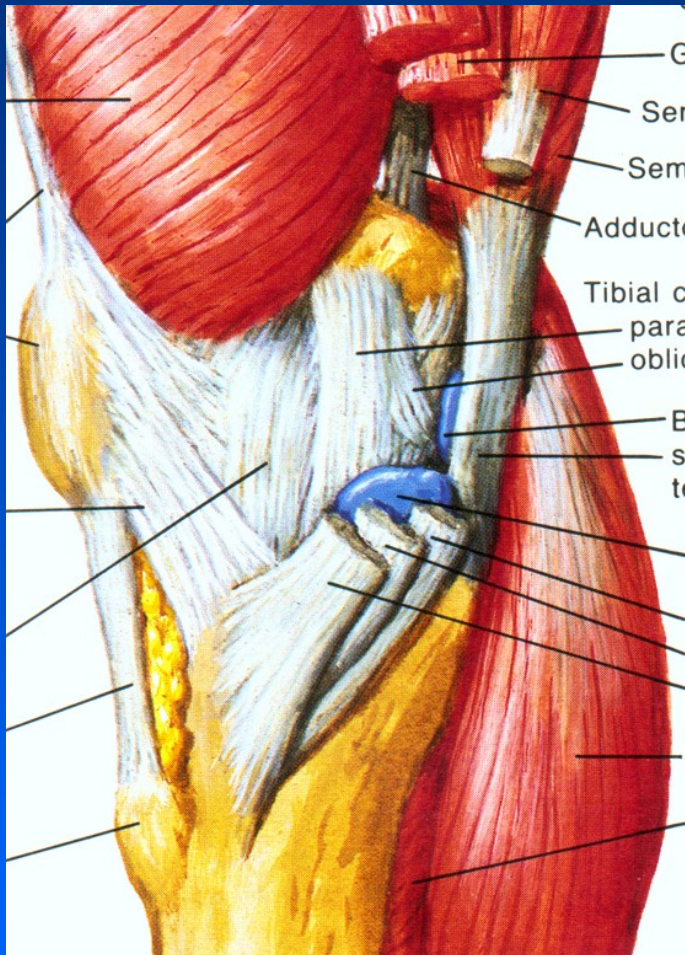
KontraIndikace k TKA

- Špatný celkový stav pacienta (ASA IV)
- Aktivní infekt
- Závažná komorbidita se špatnou prognózou
- Nedostatečná perfuze DK
- Neurogenní artropatie
- Morbidní obezita
- Těžká malcompliance

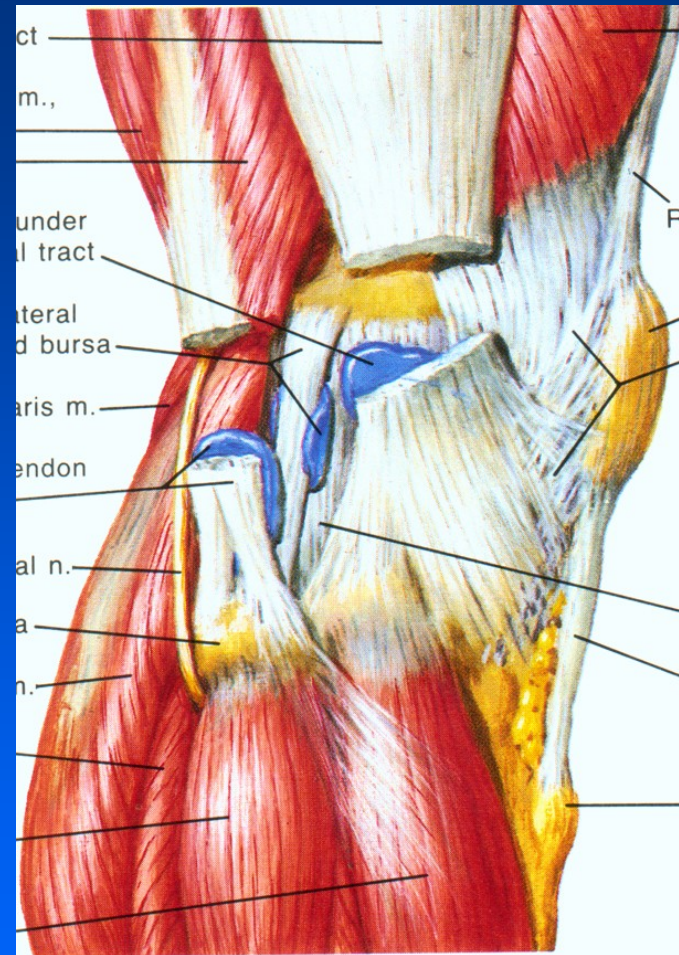
Kostní struktury



Stabilita kloubu

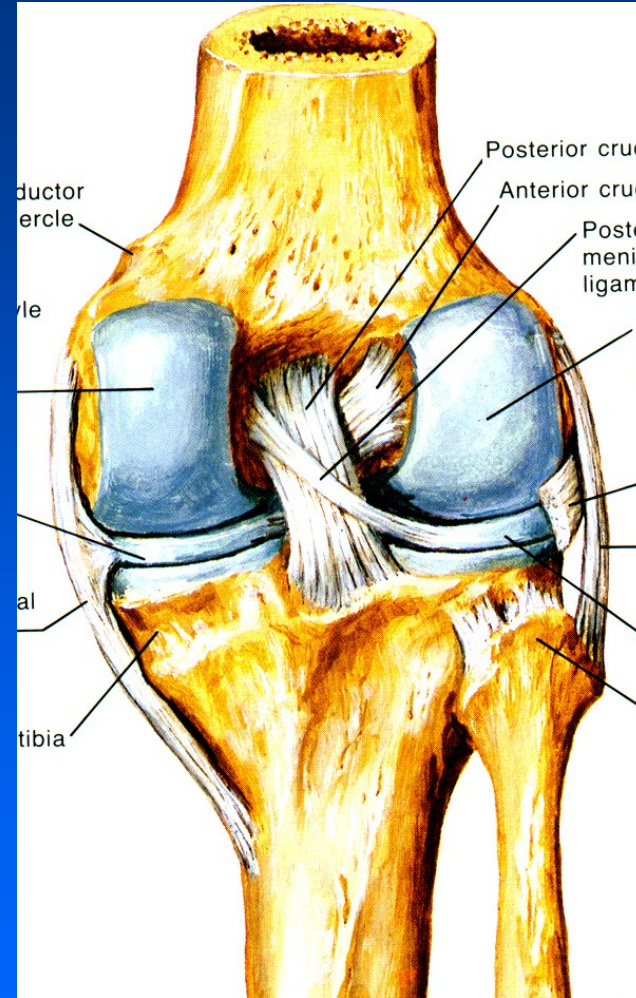
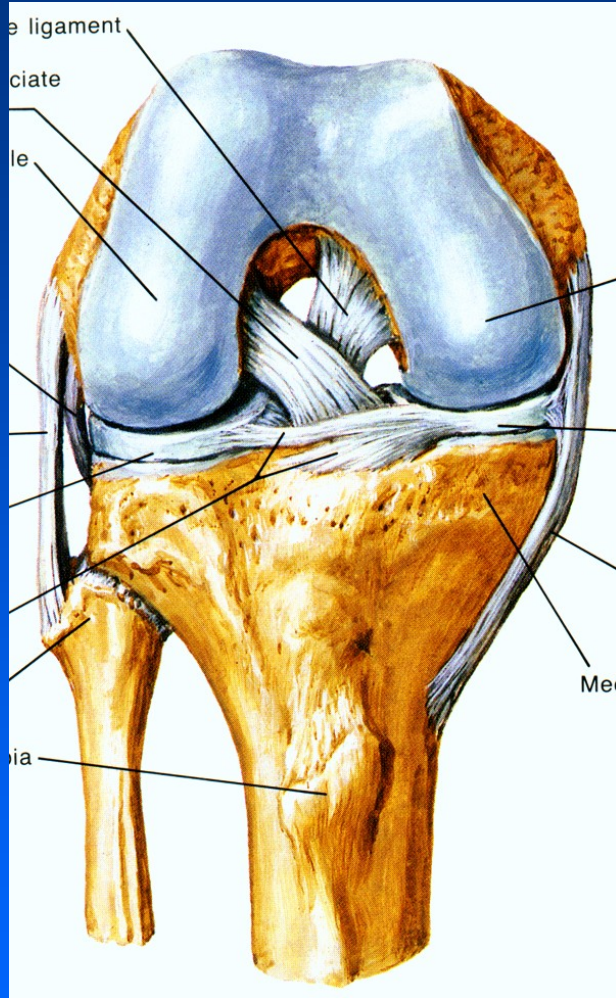


Mediální strana



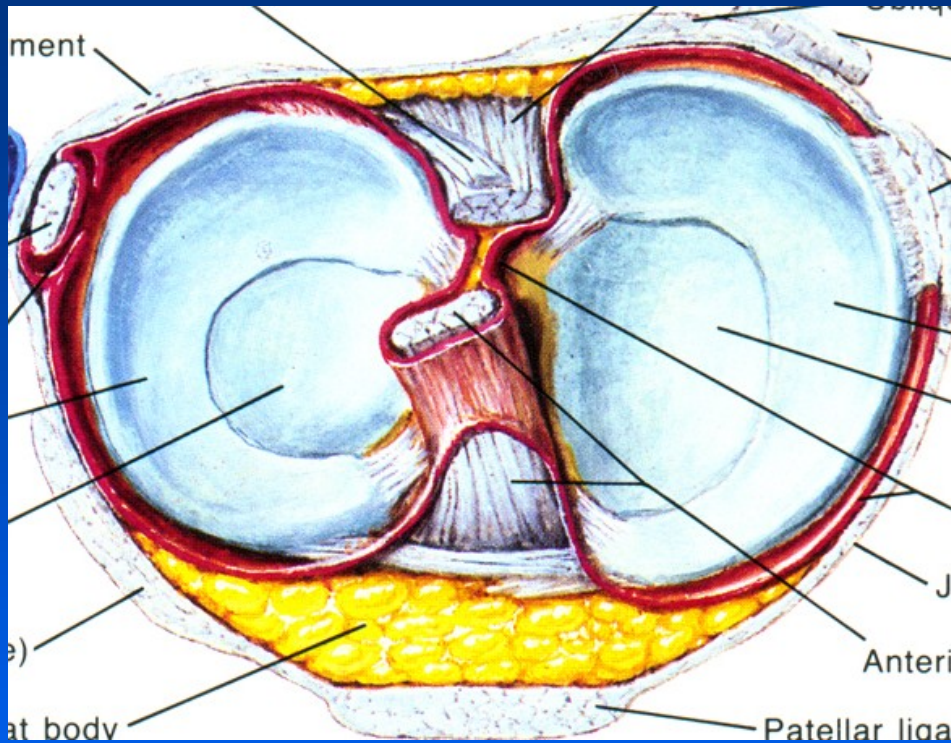
Lateralní strana

Stabilita kolena

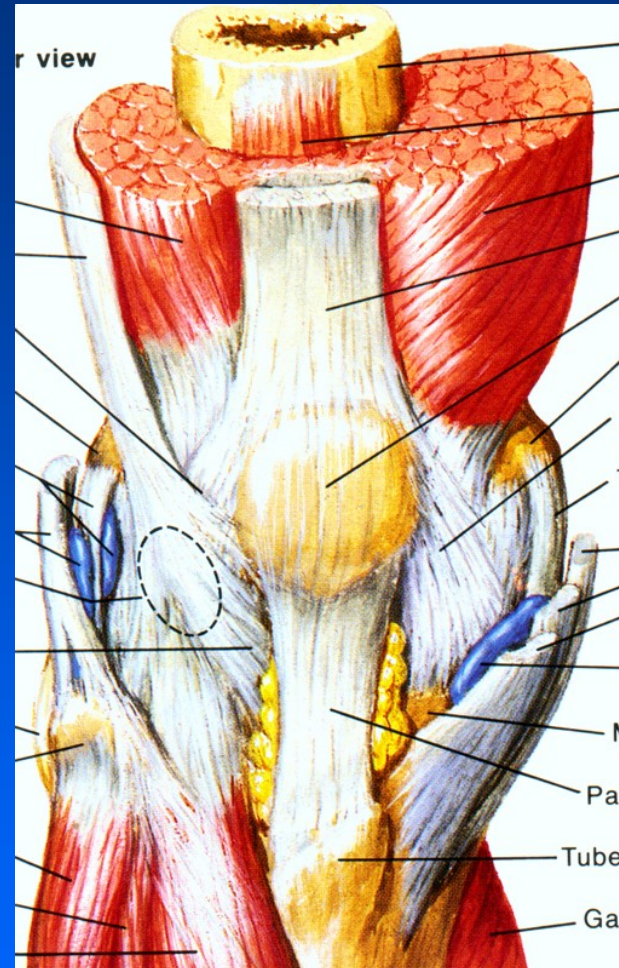


Zkřížené vazy

Stabilita kolena



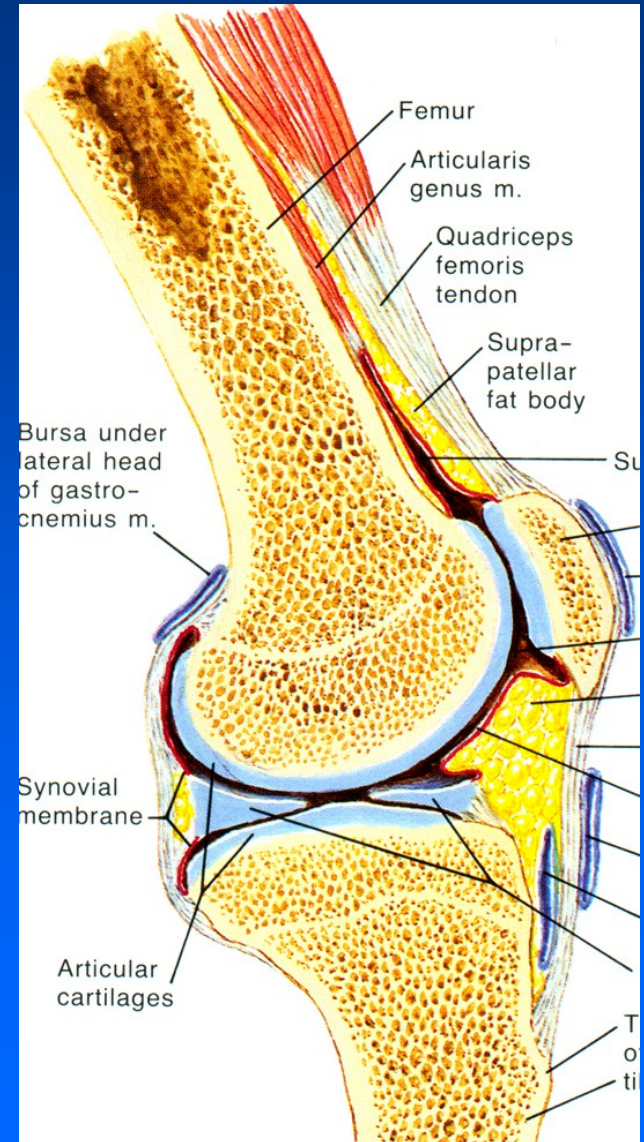
Menisky



Přední část kolena

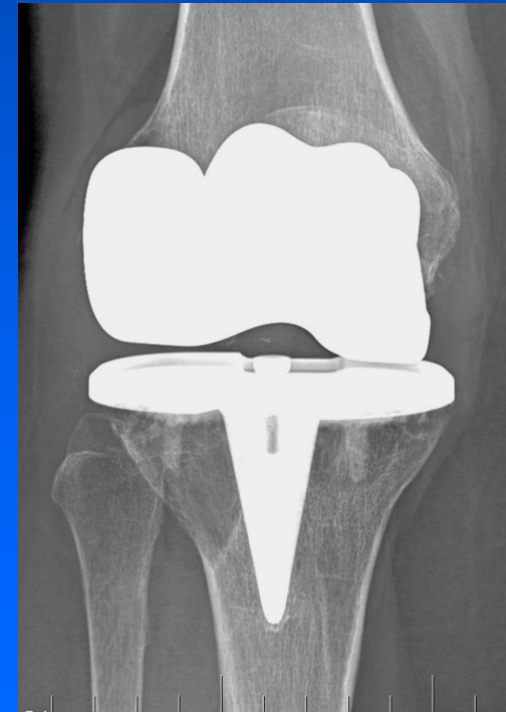
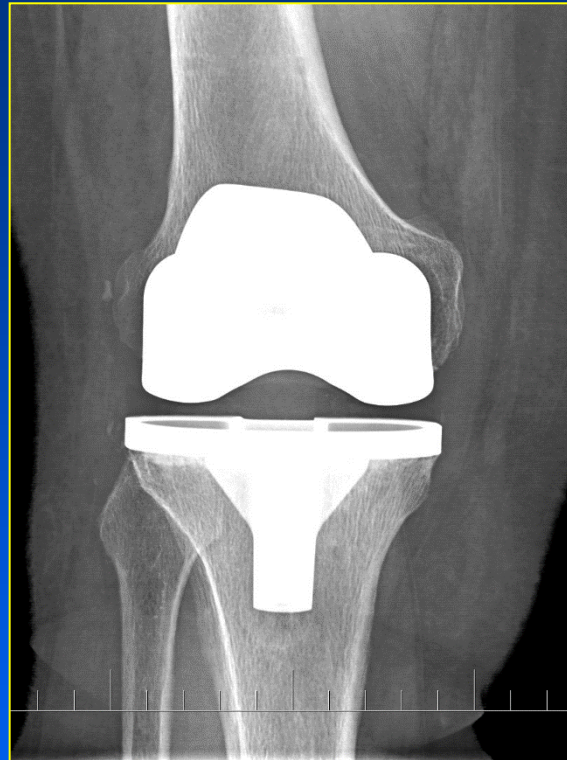
Pohyby v koleni

Level	Movement
Sagittal	flexion/extension rolling gliding
Transversal	ext./ internal rotation
Frontal	adduction /abduction



Totální náhrada kolena

- Cementované
- Hybridní
- Necementované



TKA podle fixace

- Cementovaná
 - Nejčastější
 - Dobré výsledky
 - Cena



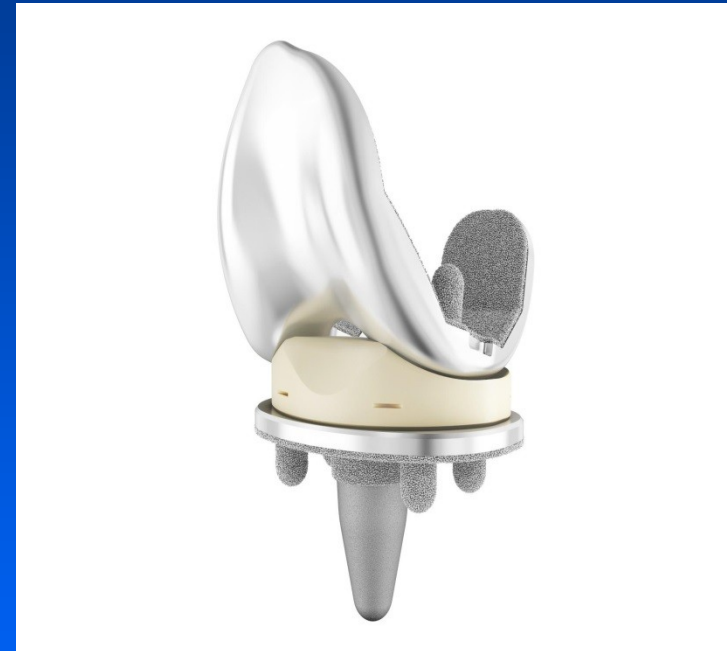TKA podle fixace

- Hybridní



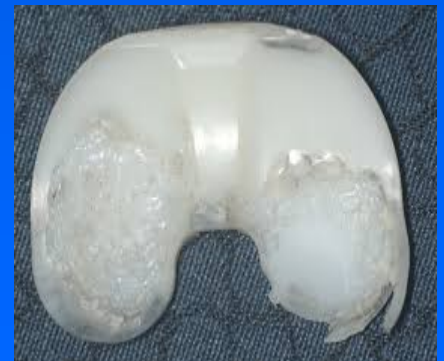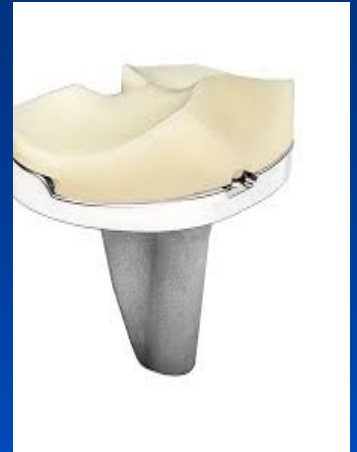TKA podle fixace

- Necementovaná
 - Dobré výsledky
 - Mladí pacienti
 - U alergie na kostní cement
 - Cena?



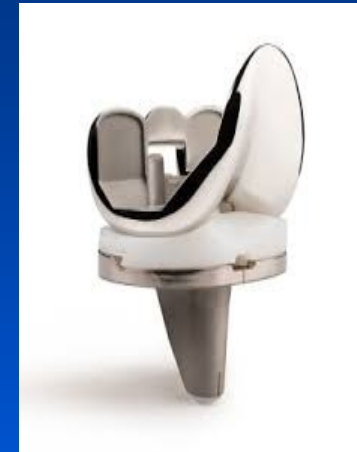Materiály

- Tibiální komponenta
 - Slitiny titanu
 - PE plateau
 - UHMWPE - Ultra high molecular weight polyetylen
 - zlatý standard, dobrý poměr modul pružnosti x otěr



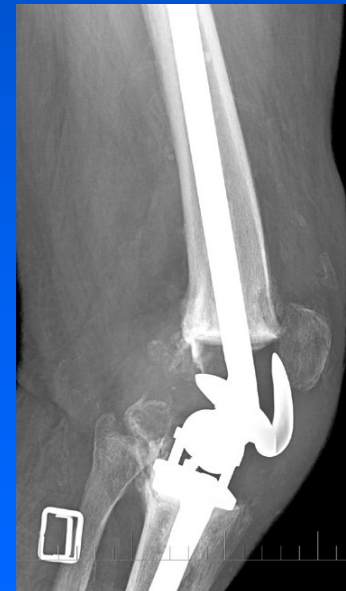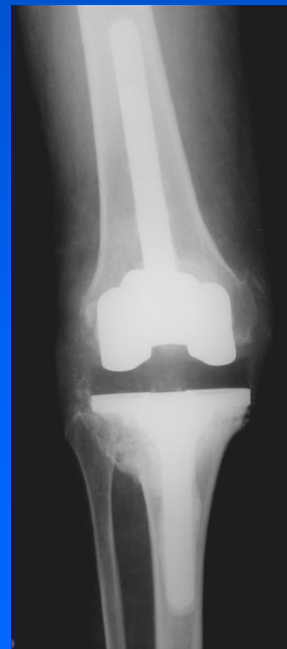
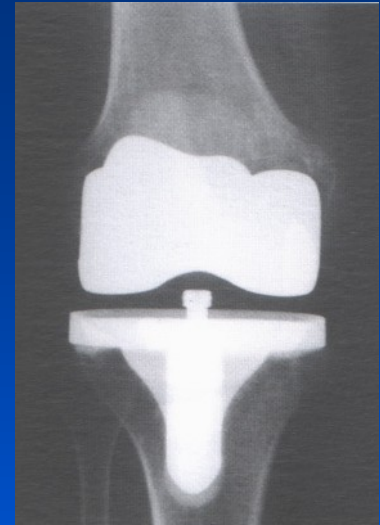
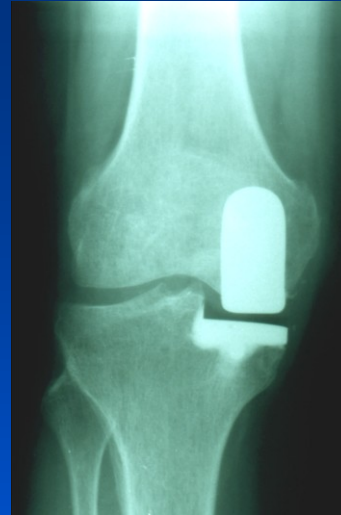Materiály

- Femorální komponenta
 - Slitiny (Co, Cr, Ni, Ti)
 - Alergie na kovy- keramika
 - Vícevrstevný (ZrN coated)



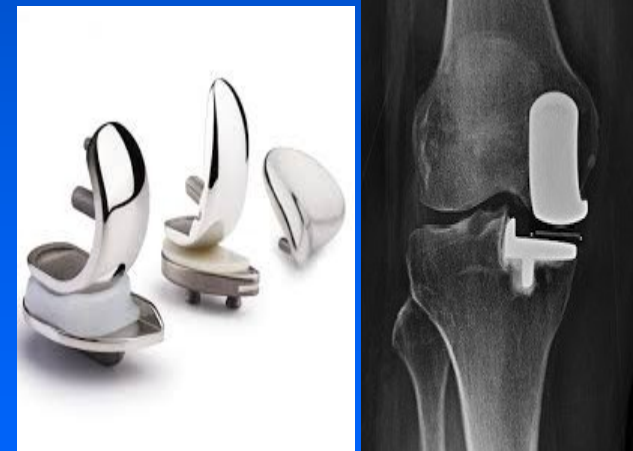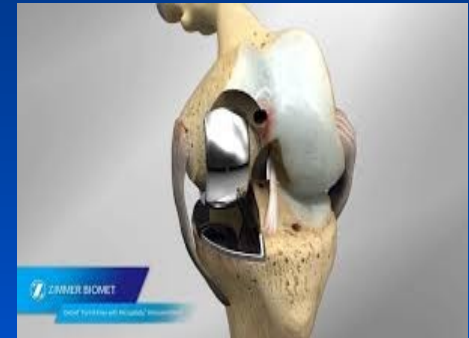Totální náhrada kolena

- Unikondylární
- Kondylární
 - zachování PCL
 - náhrada PCL
- Kondylární s dříky
- Šarnýrový
- Tumorózní

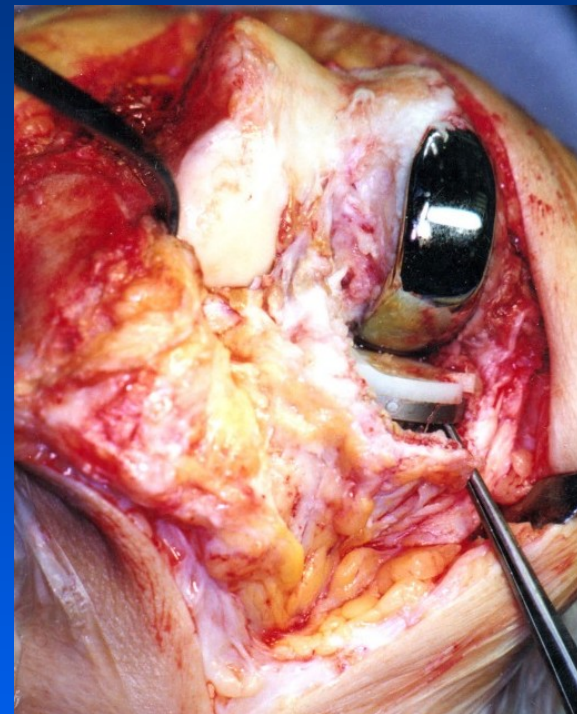
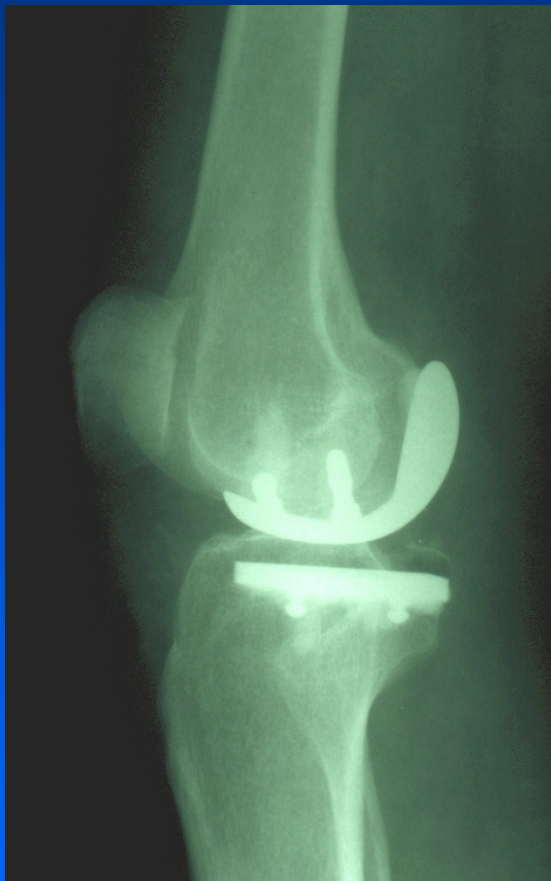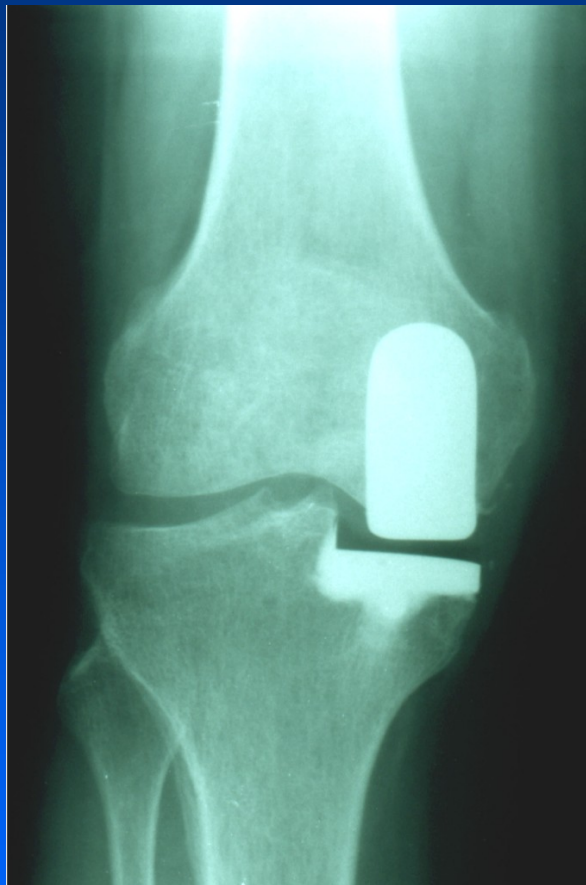


UKR – Unikompartmentální náhrada KK

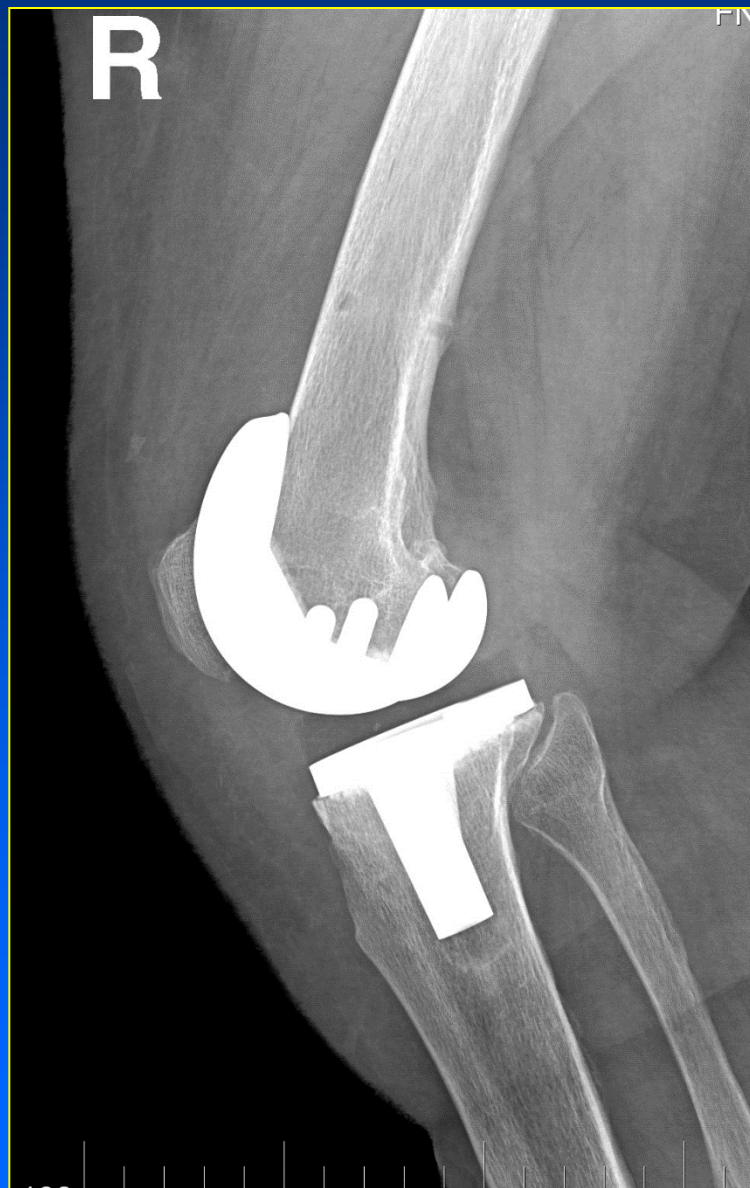
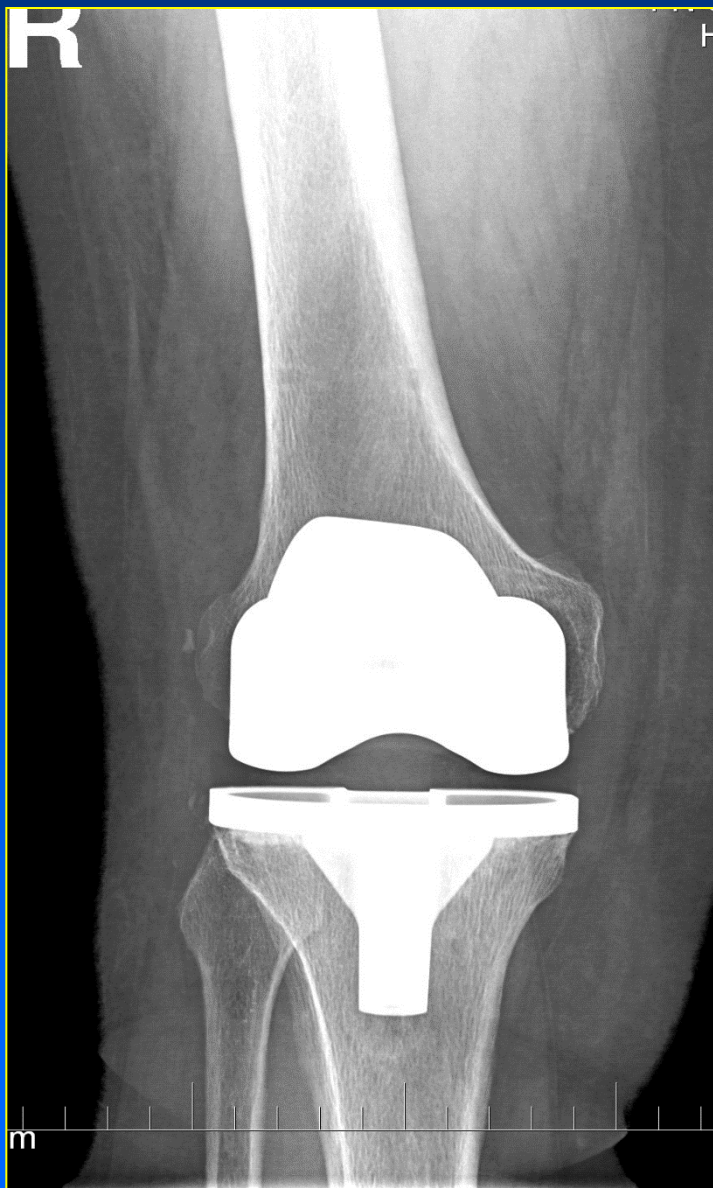
- Náhrada (většinou) mediálního kompartmentu
- Indikace:
 - Izolované postižení jednoho (med) kompartmentu
 - Intaktní ACL a LCM
 - Varozita/valgozita do 10°
 - Deficit extenze do 5° flexe nad 120°
 - Klinicky asymptomatický FP kompartment
- Výhody
 - Lepší rozsah pohybu
 - Propriocepce
 - Fyziol. pohyb
 - Možnost konverze na TKA



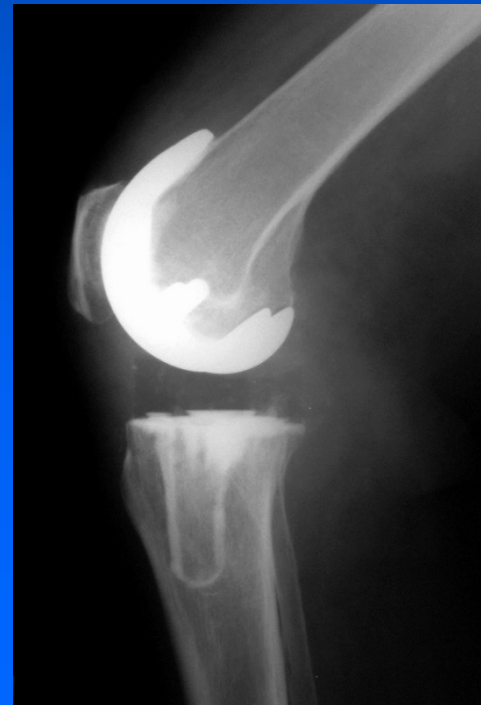
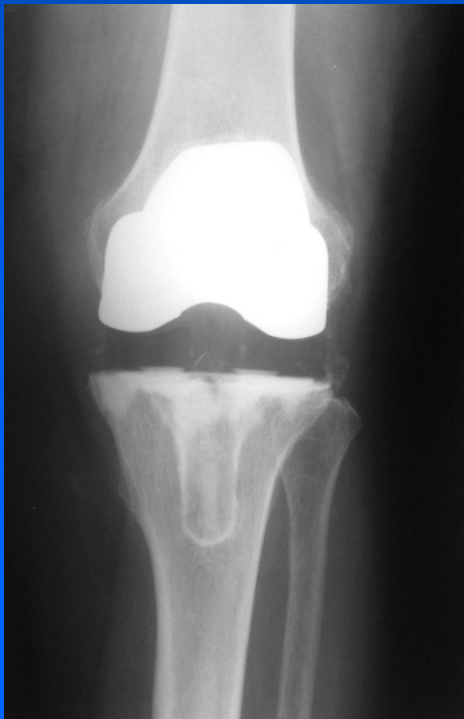
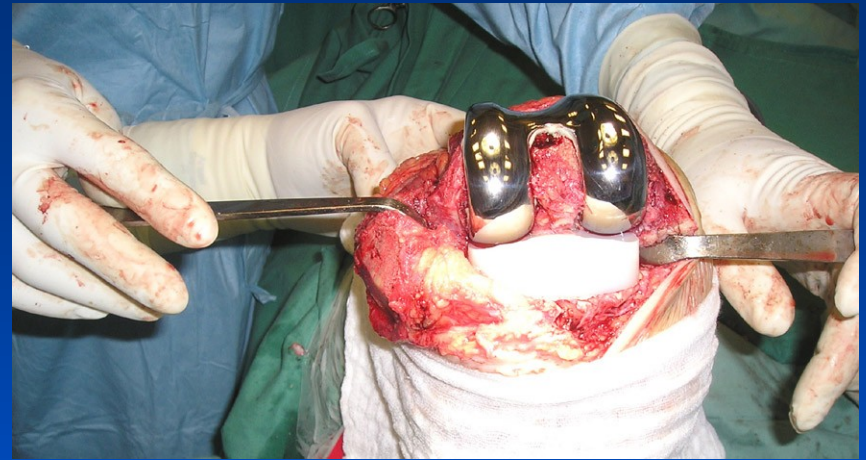
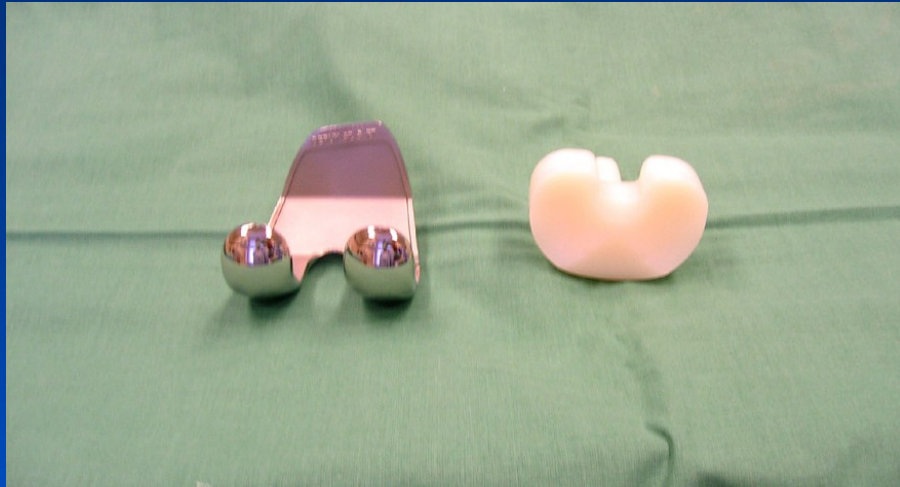
Unikondylární náhrada



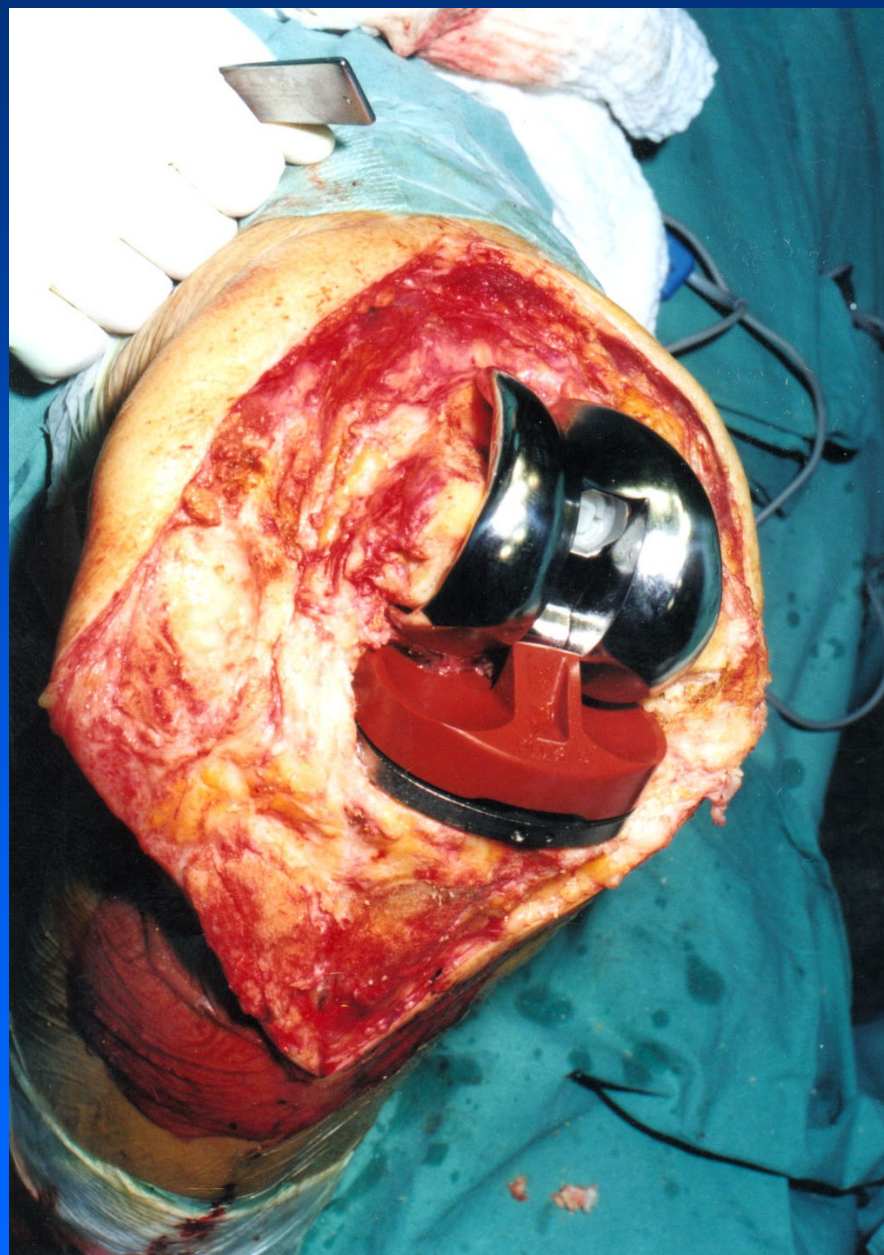
Kondylární náhrada – zachování PCL



TP kolena – all poly varianta

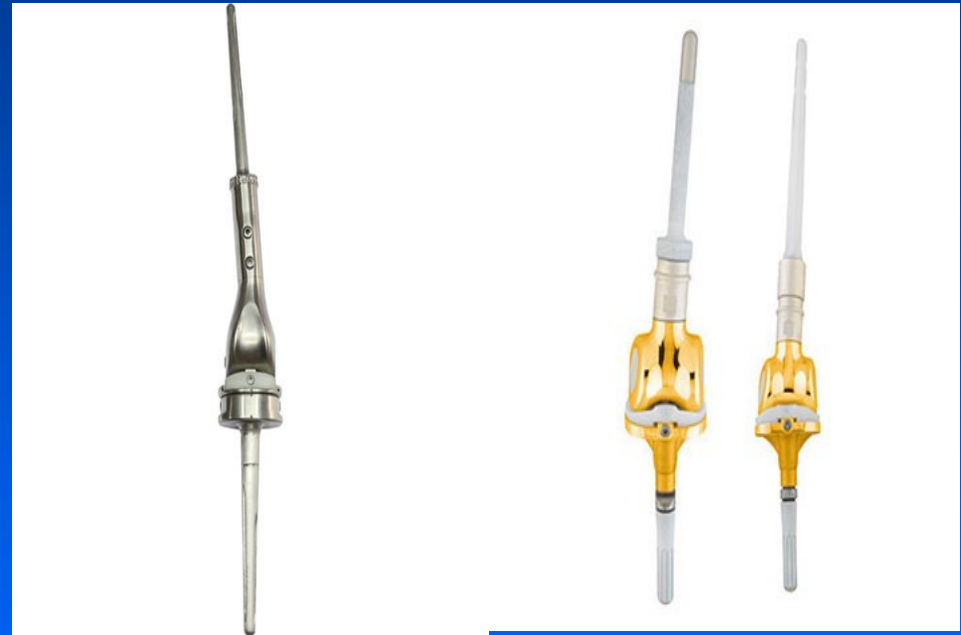

Kondylární TEP kolena – náhrada PCL

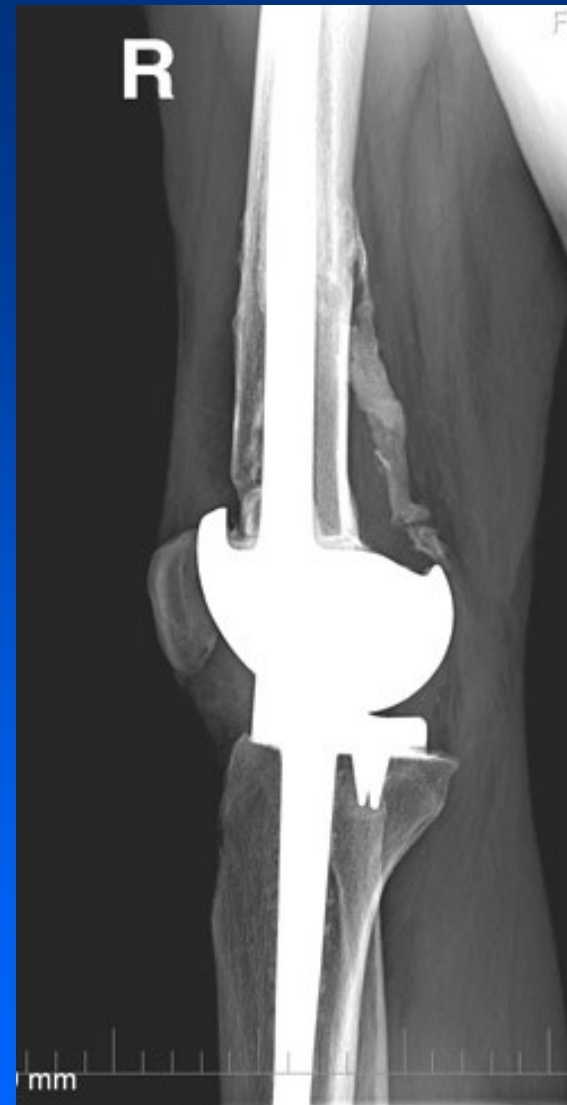
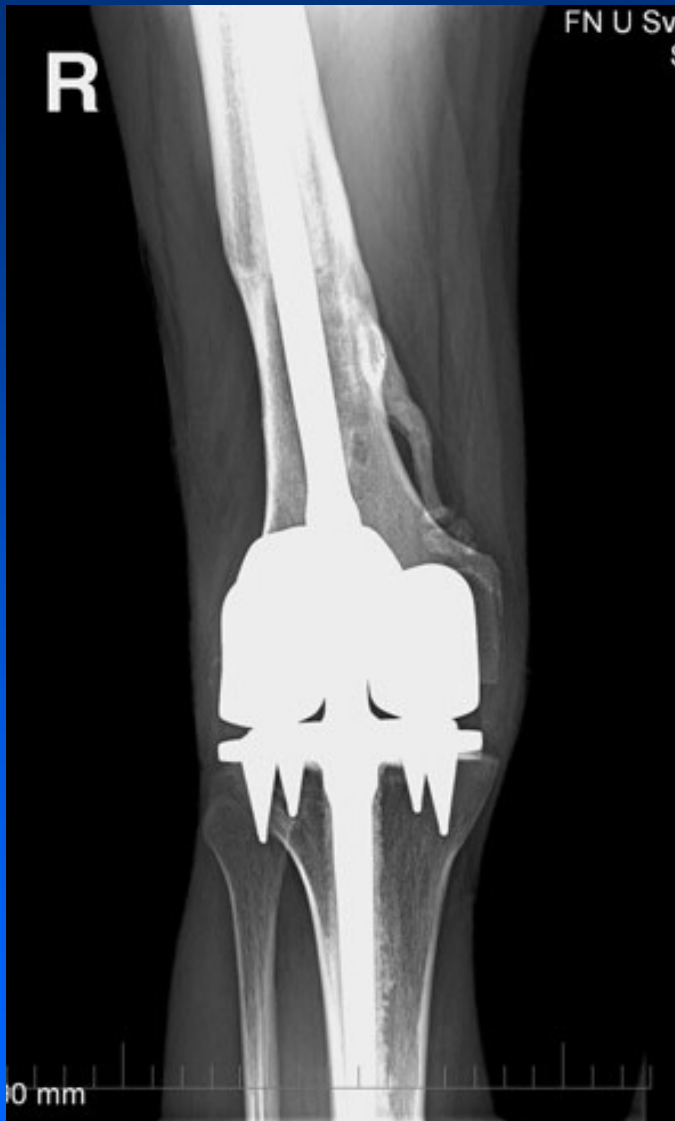

Tu - TKA

- Indiv. implantáty
- Horší funkční výsledek
- Vyšší procento komplikací



Tumorózní TP kolena



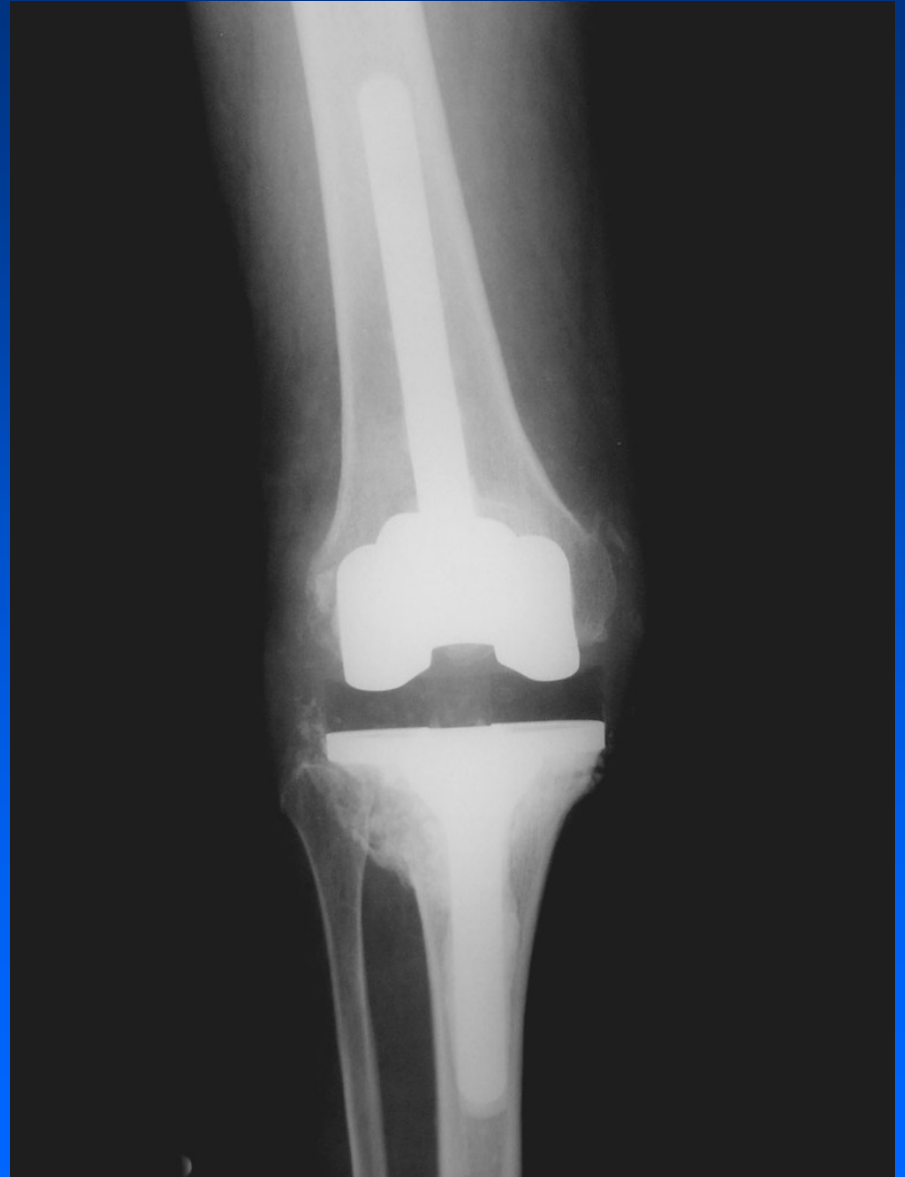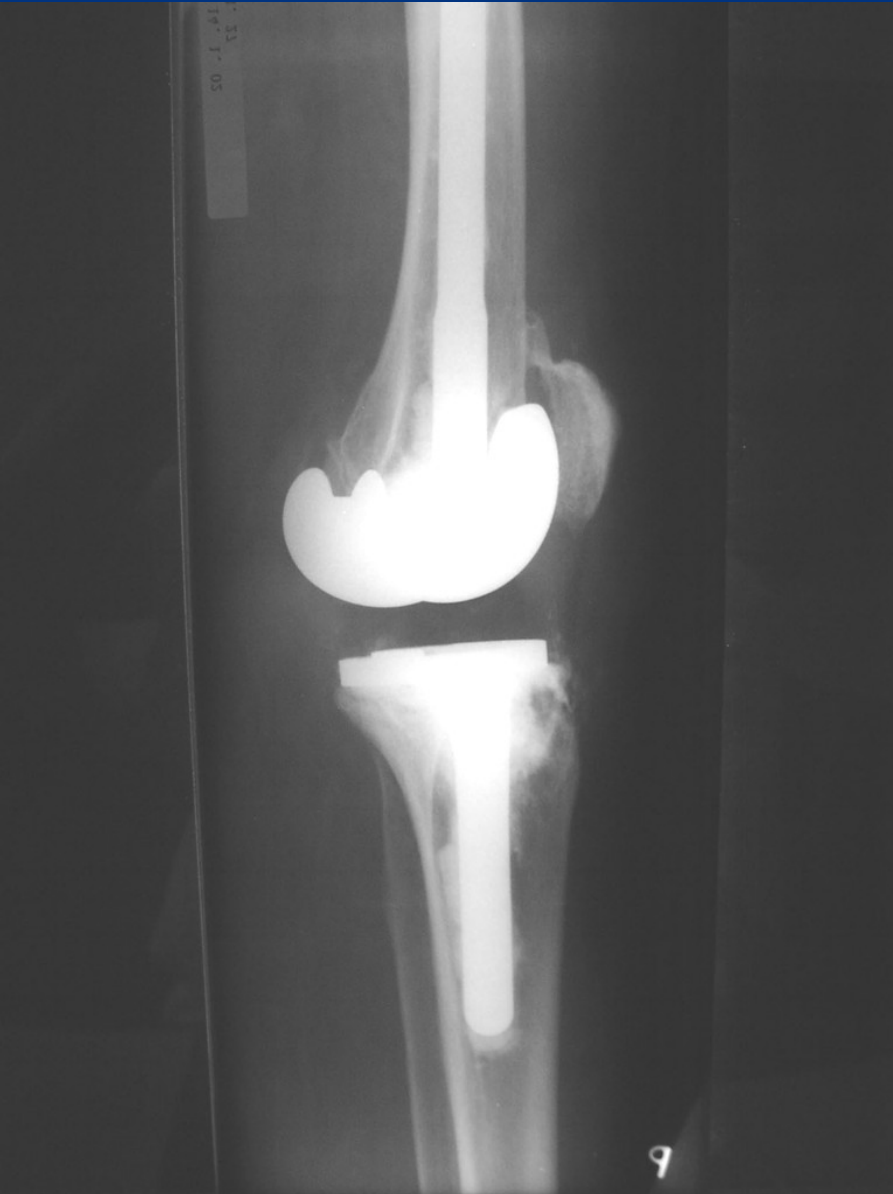Kompozitní TKA

Speciální TKA dříky, augmenty

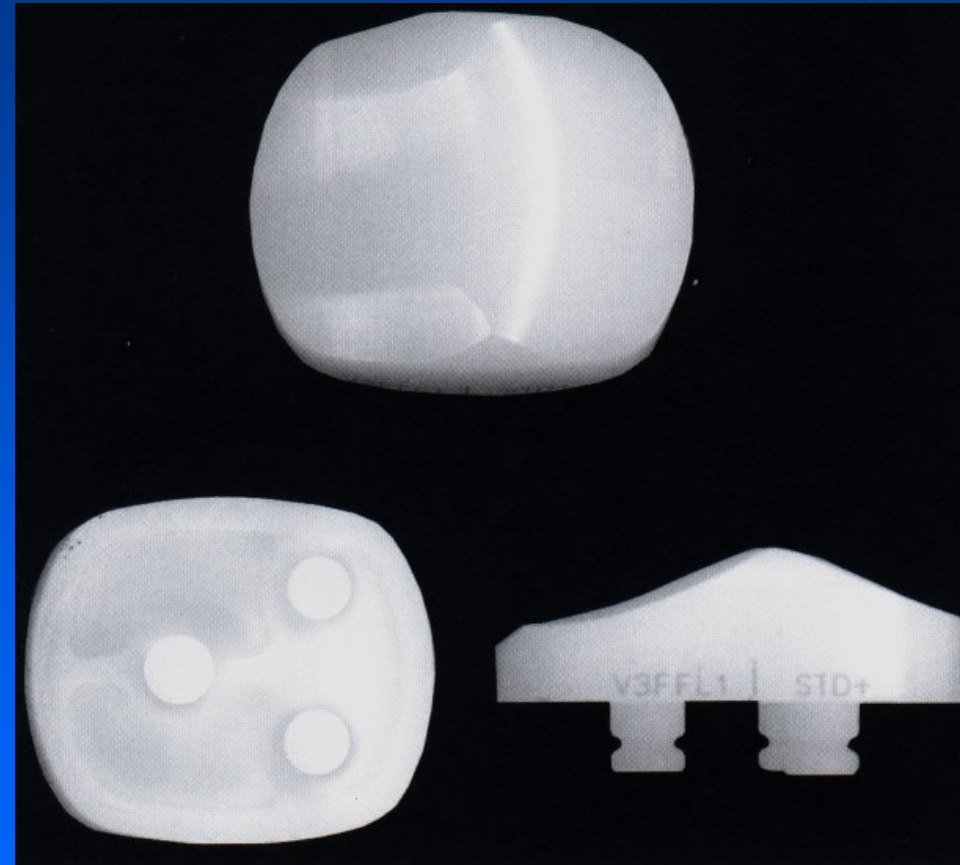
- Špatná kvalita kosti
- Kostní defekty s nutností přemostění
- Posttraumatická OA
- Revize



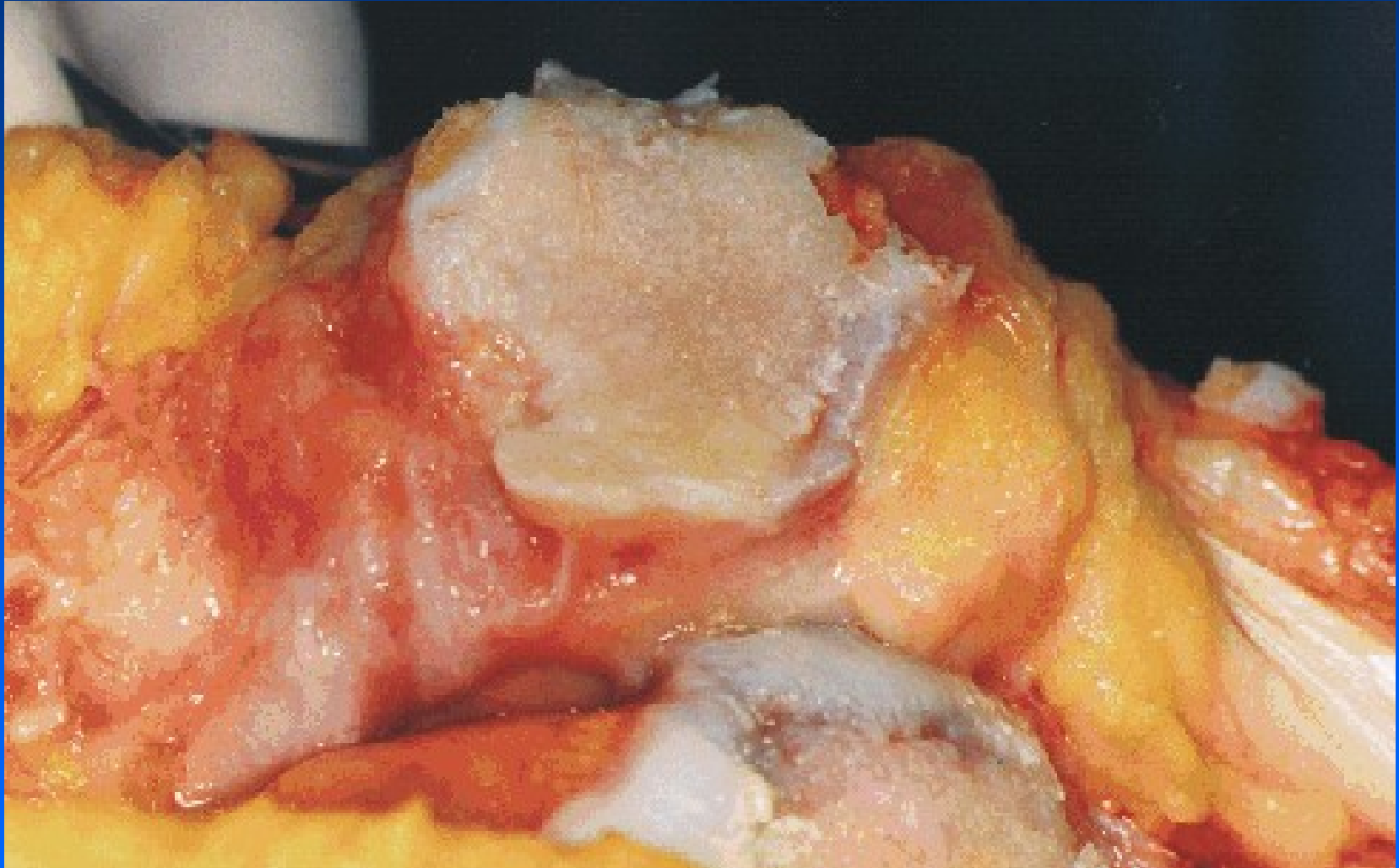Kondylární náhrada s dřívky

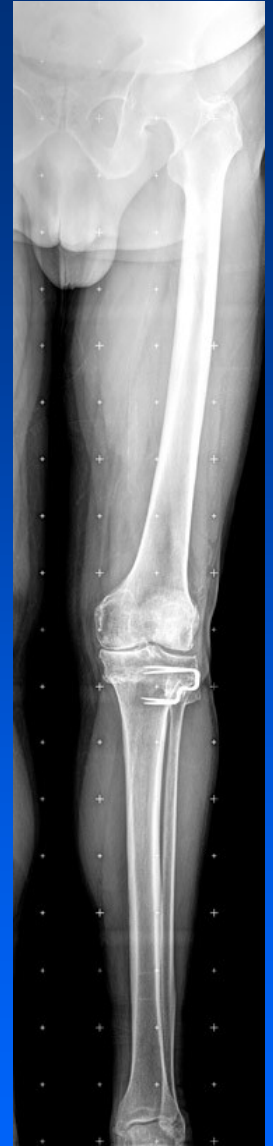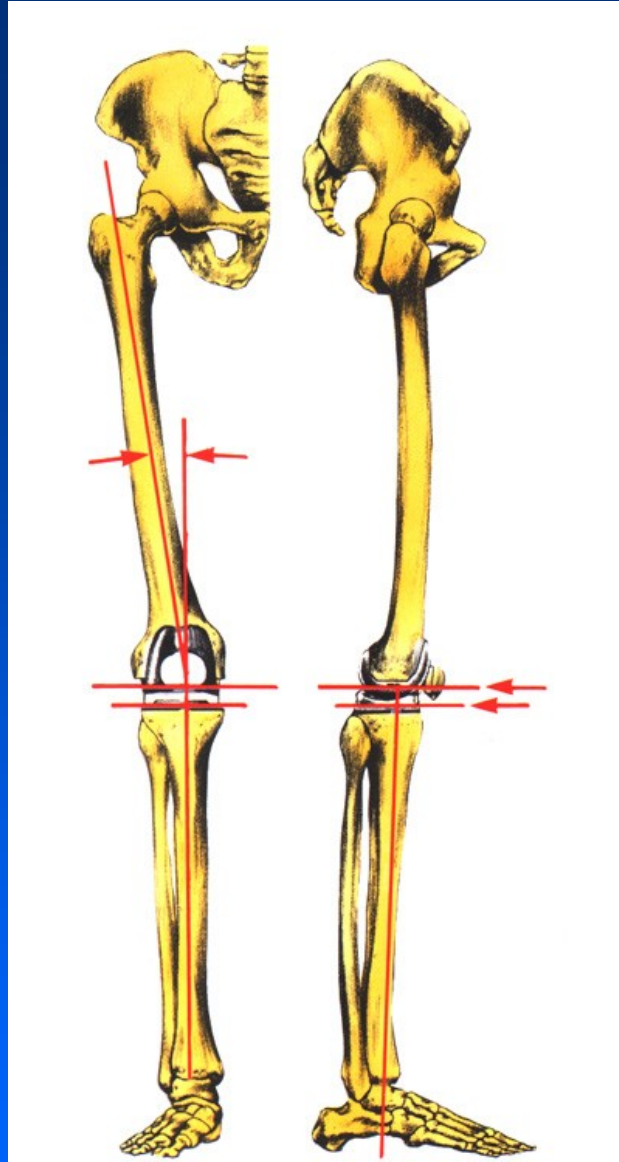
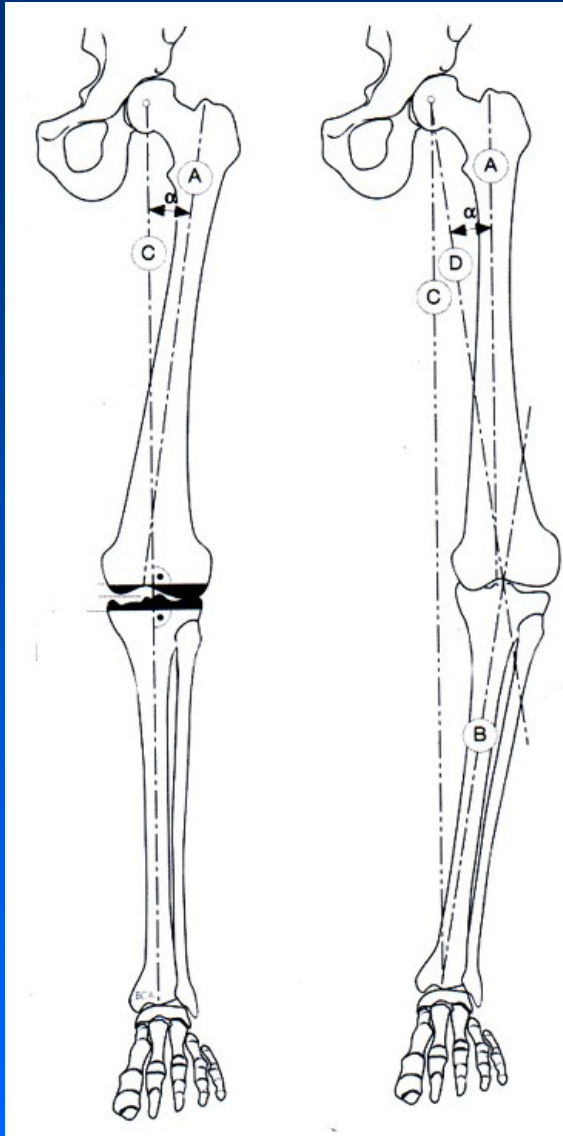


Náhrada pately



Ošetření pately bez náhrady - odstranění osteofytů

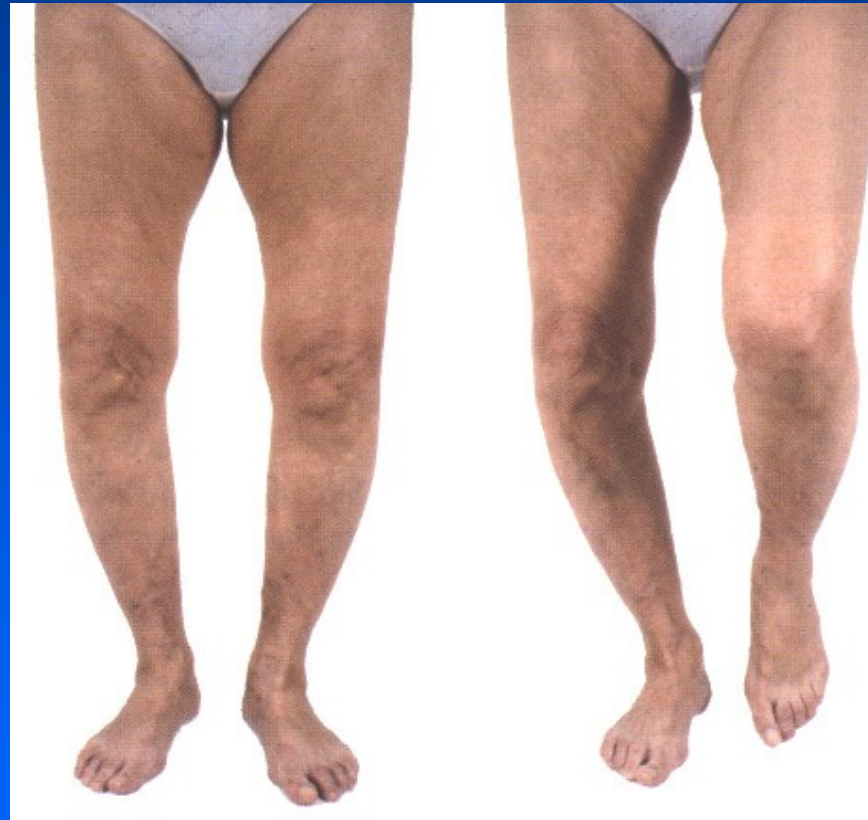
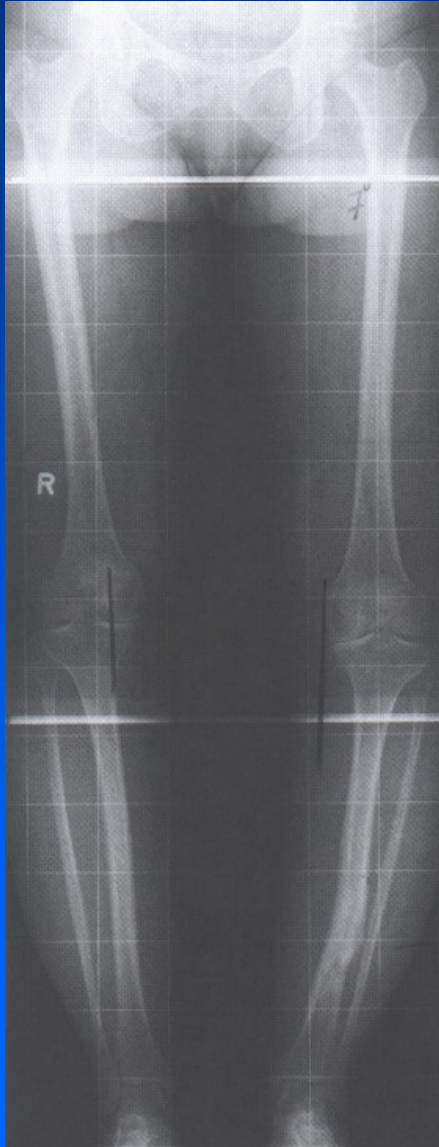


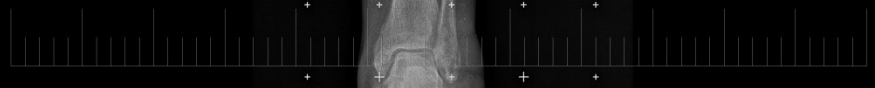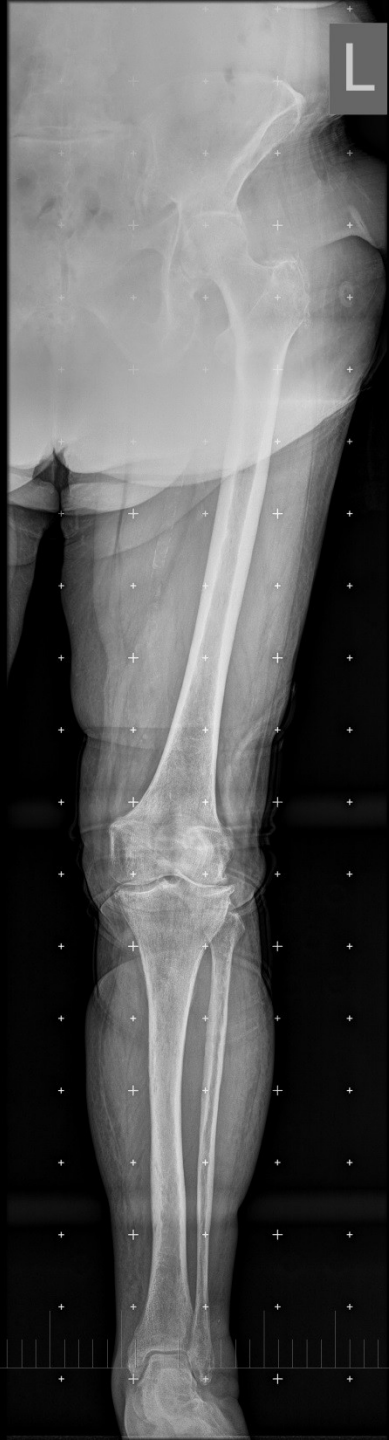Mechanická osa DK

Anatomická osa DK

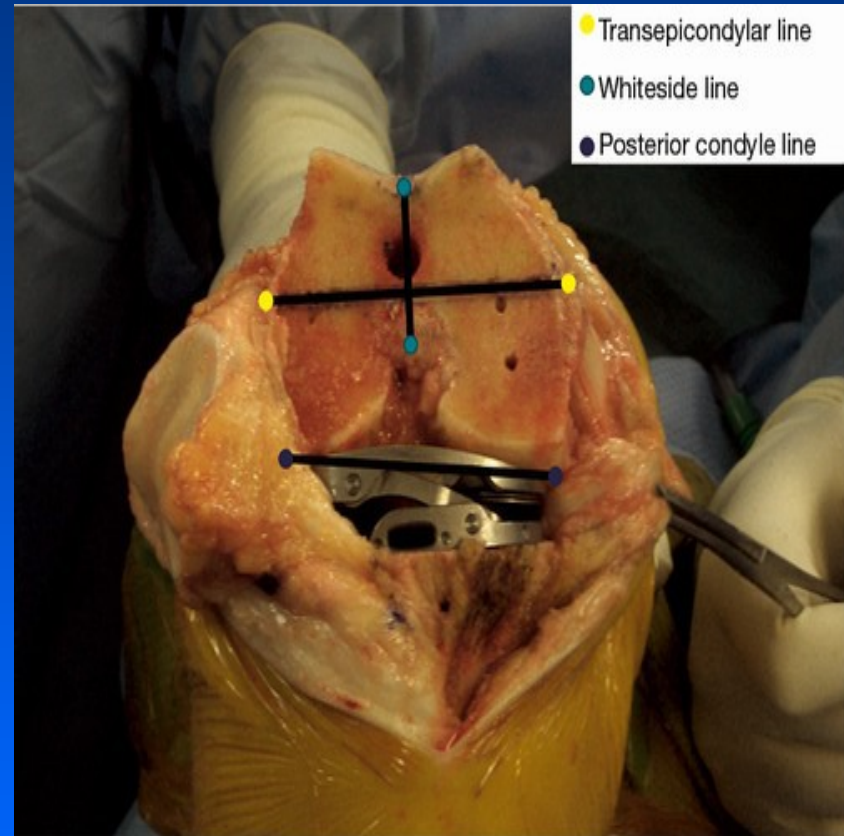
RTG snímek ve stoje





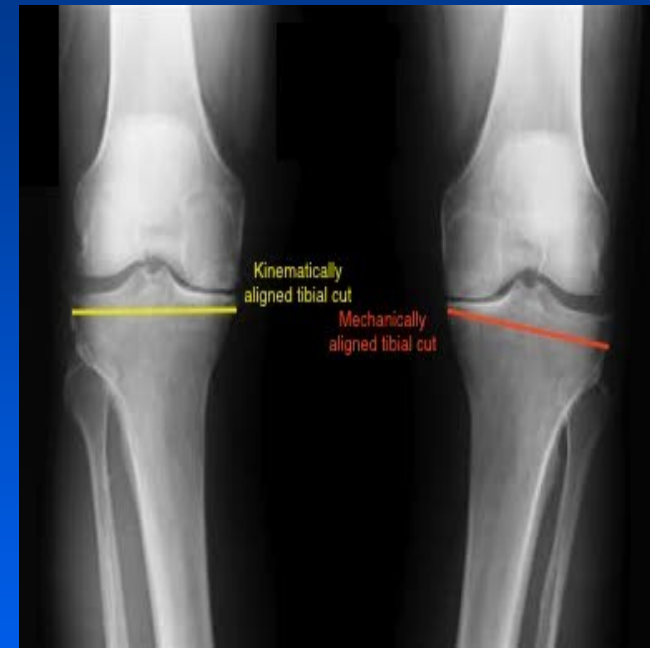Operační technika

- Tibia first
X
- Femur first
X
- Extension gap technique



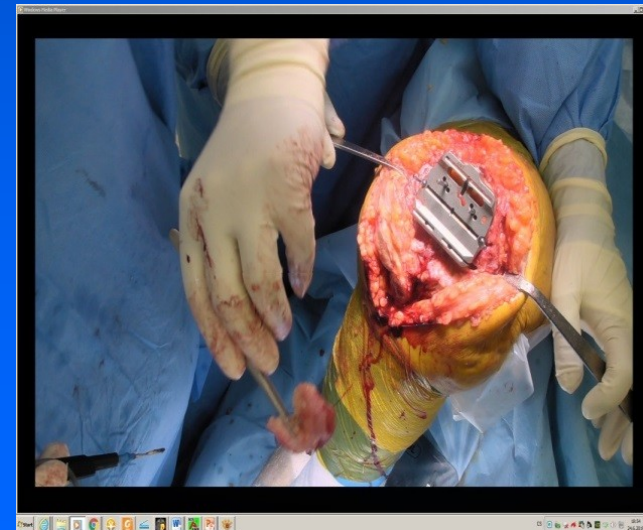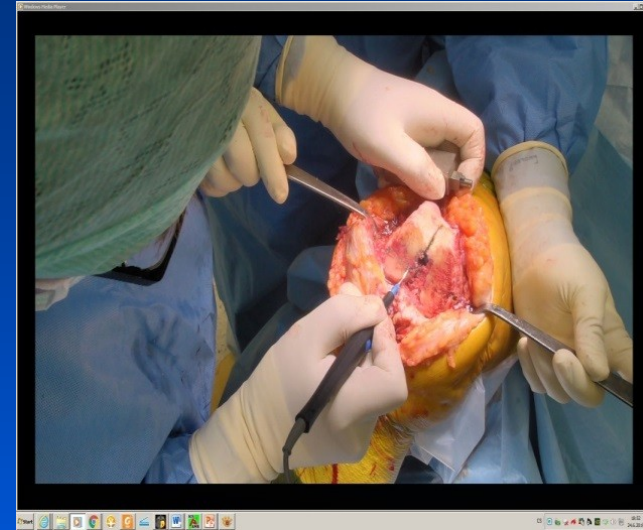Operační technika

- Mediální parapatellární přístup
- Přístup midvastus nebo subvastus
- Parc. resekce Hoffova tělesa
- Everze a ošetření patelly
- (denervace + cheilectomie x parc. resekce x implantace náhrady patelly)
- Distal cut femuru dle plánování a instrumentaria
- Proximal cut tibie dle plánování a instrumentaria
- Ballancing měkkých tkání!



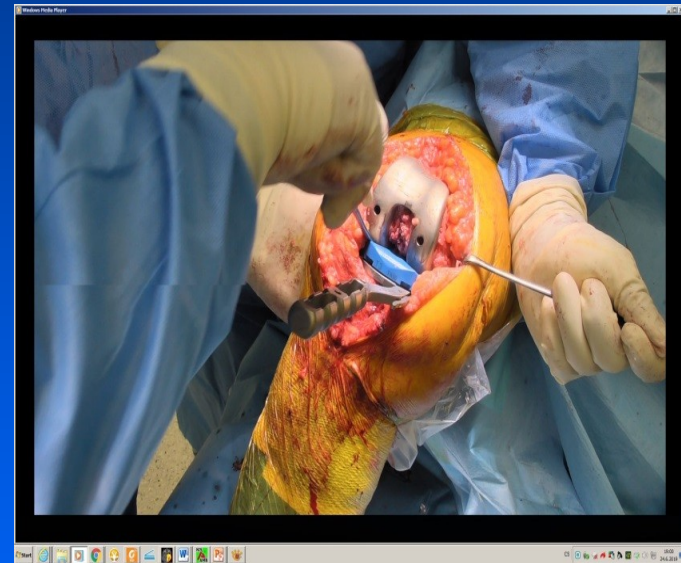
Operační technika

- Mediální parapatellární přístup x mid x subvastus
- Parc. resekce Hoffova tělesa
- Everze a ošetření patelly
- (denervace + cheilectomie x parc. resekce x implantace náhrady patelly)
- Distal cut femuru dle plánování a instrumentaria
- Proximal cut tibie dle plánování a instrumentaria
- Ballancing měkkých tkání!



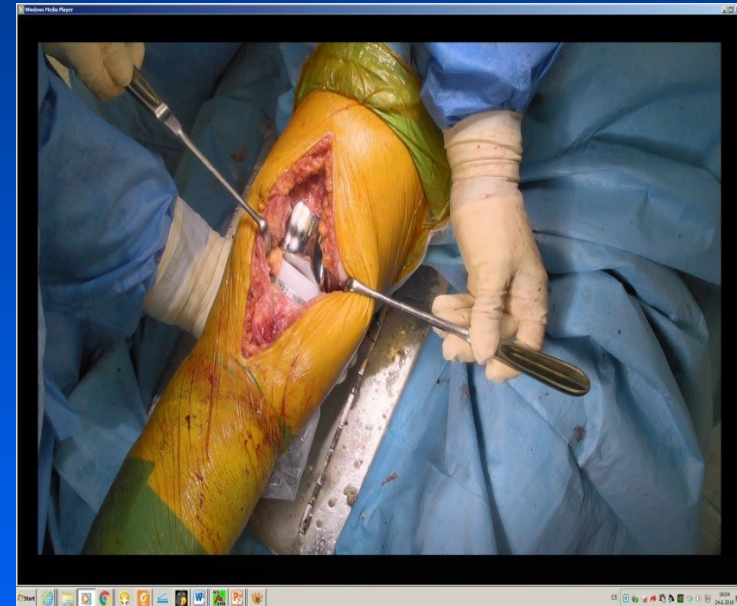Operační technika

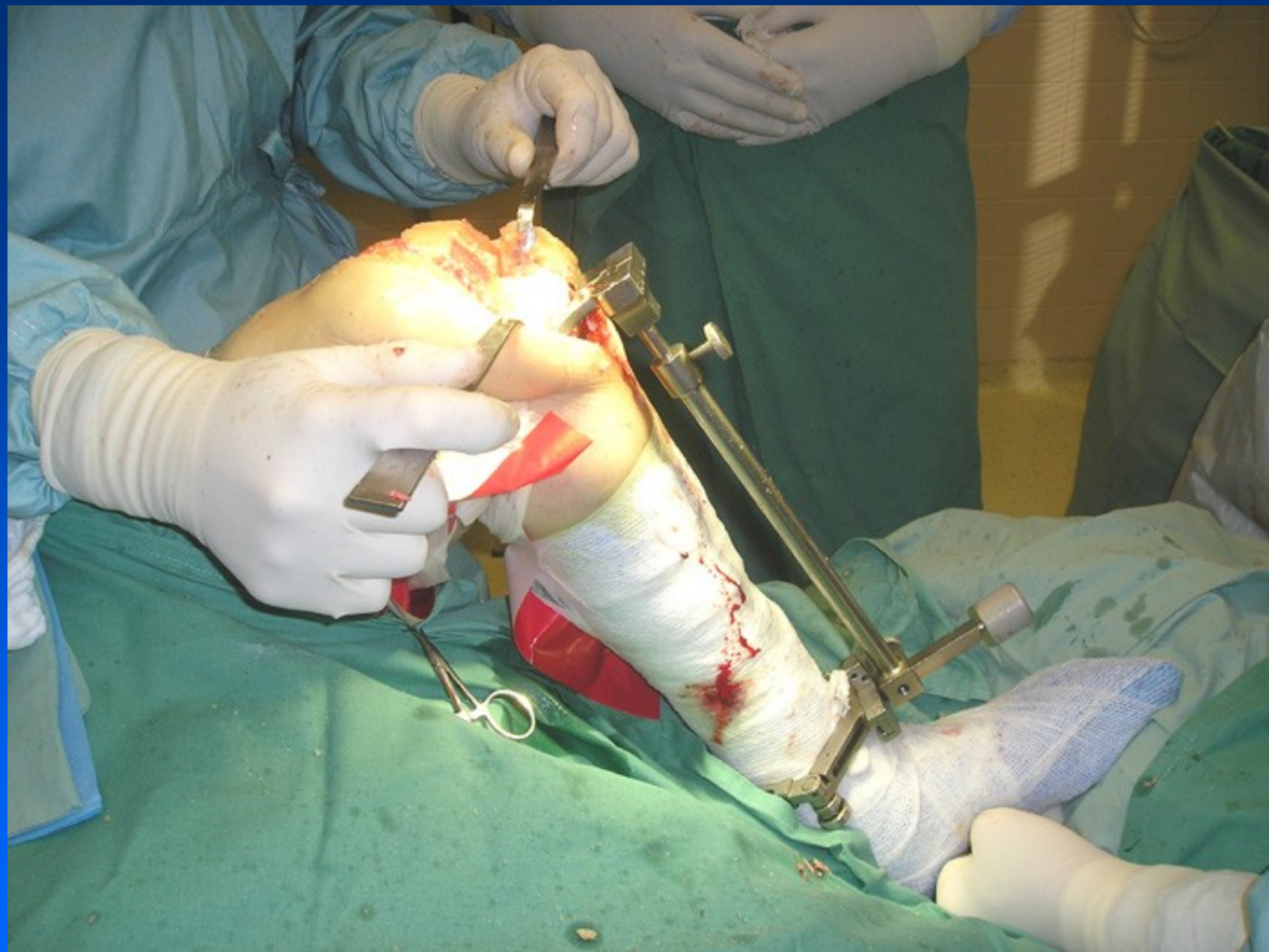
- Vyvážení flekčního a extenčního gapu
- Rotace femorální komponenty
- Resekce femuru pro femorální komponentu
- Vyzkoušení se zkušebními komponentami
- Příprava kostního lůžka pro tib. komponentu (rotace!)
- Pulzní lavage
- Zacementování originálních komponent
- Sutura po vrstvách



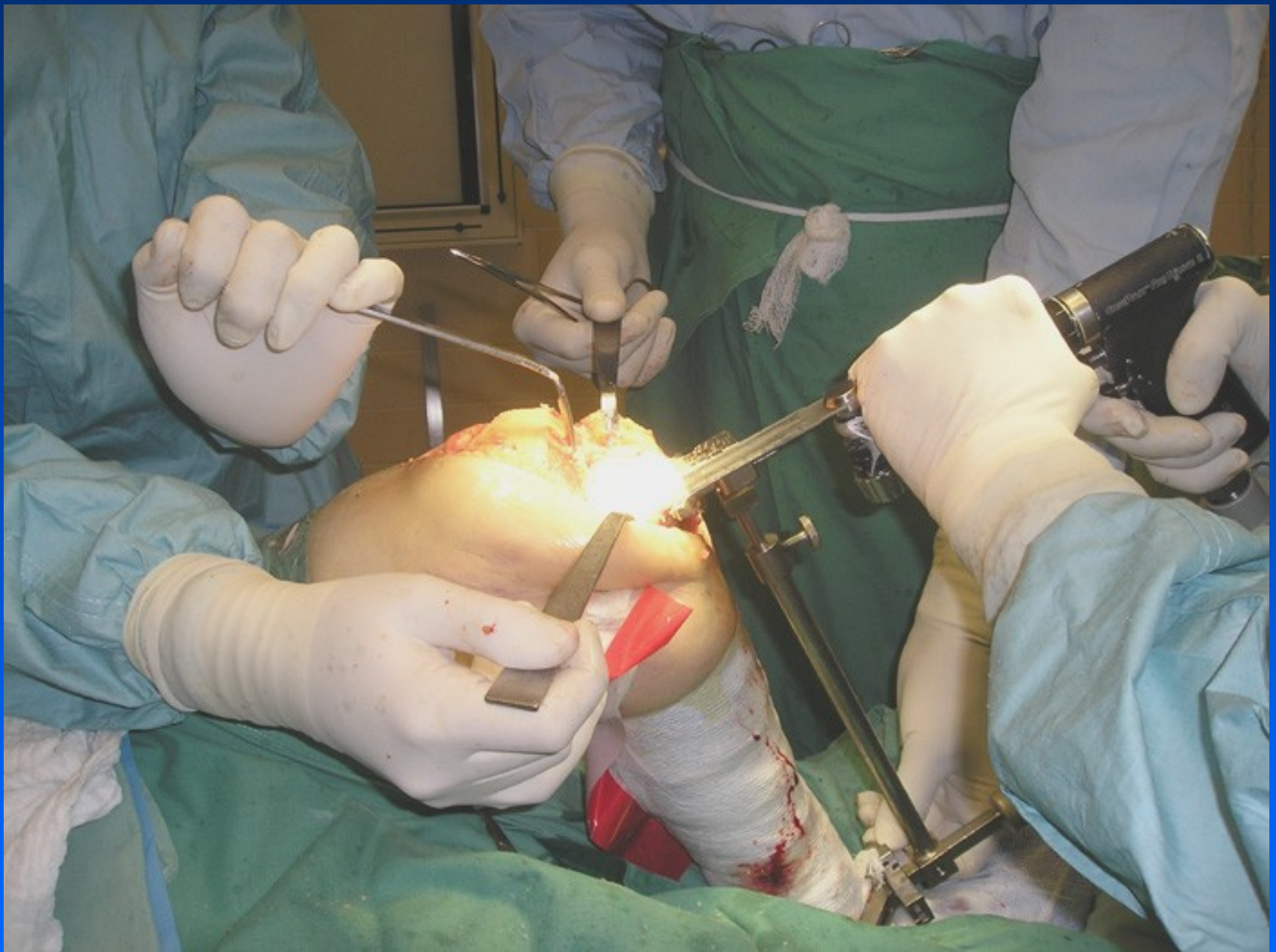
Operační technika

- Turniket- ano, ne
- Kostní cement s antibiotiky u rizikových pacientů
- Kys. tranexamová (Exacyl) k redukci krvácení, aplikace i.v., lokálně
- Pečlivé stavění krvácení během výkonu
- Antibiotika i.v. – 3 dávky á 8 hod. po výkonu
- Drény ex do 24 hodin
- Žádná punkce po operaci, pokud bude haemarhros

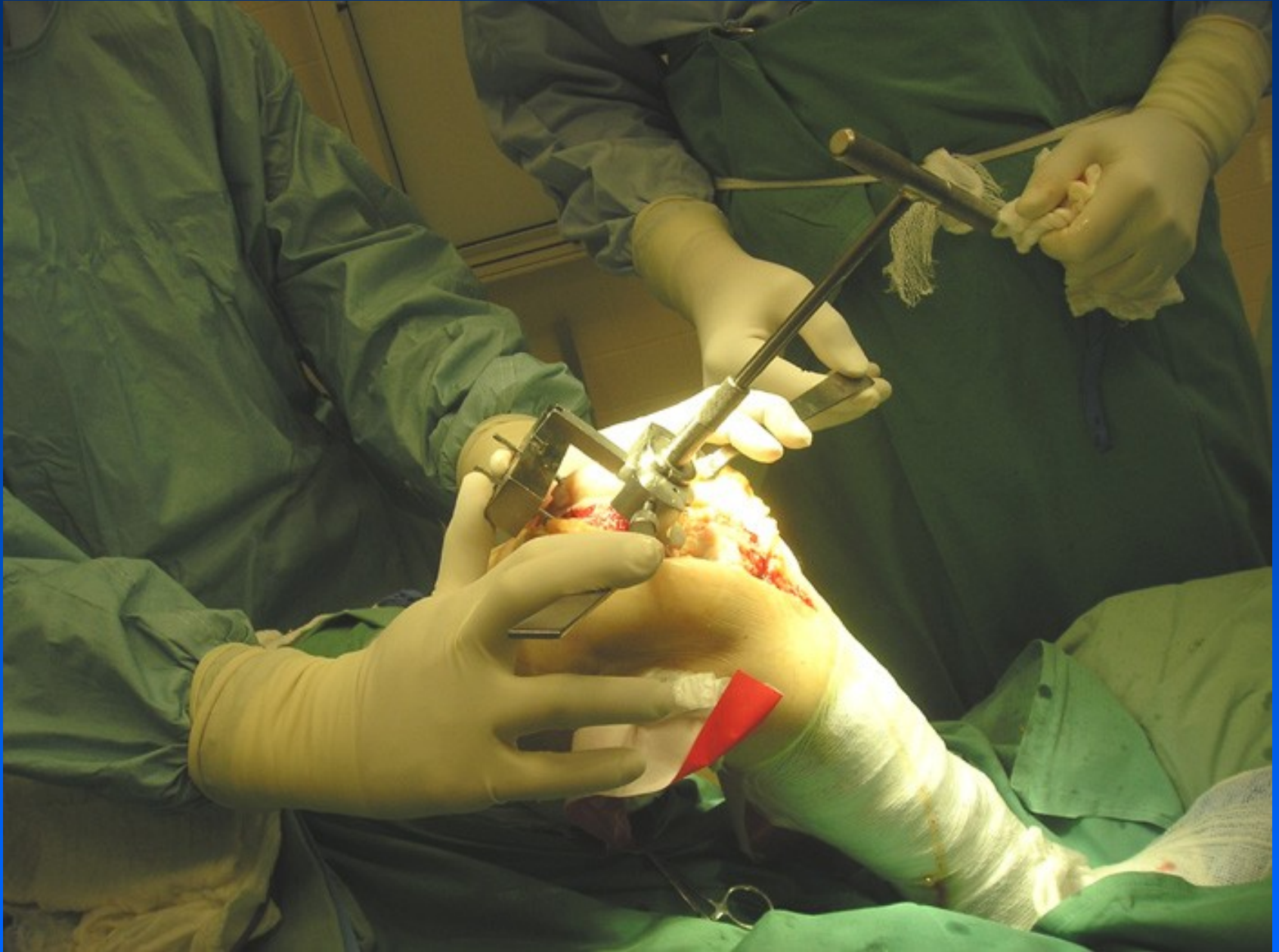



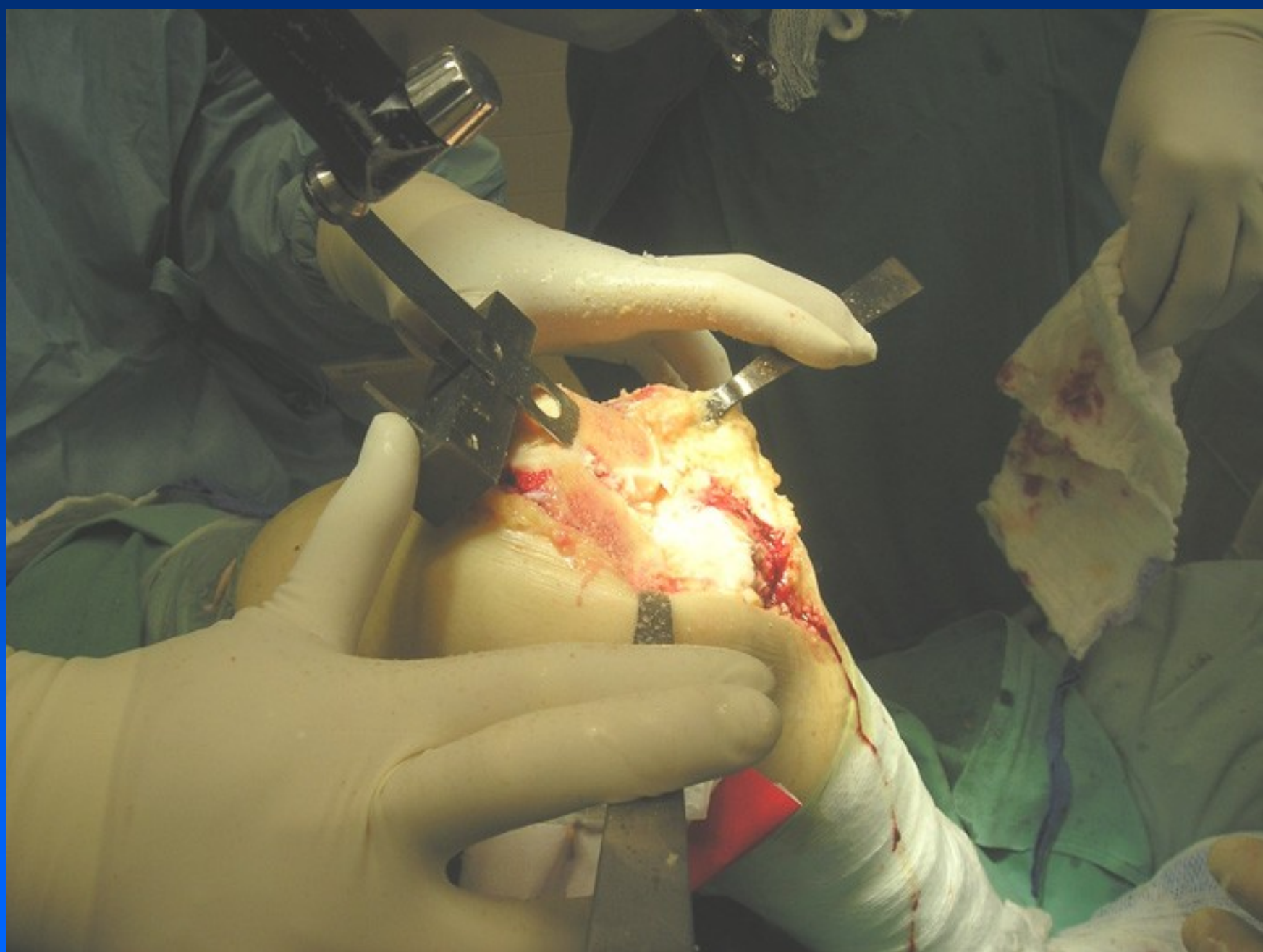
Zevní cílč osy tibie



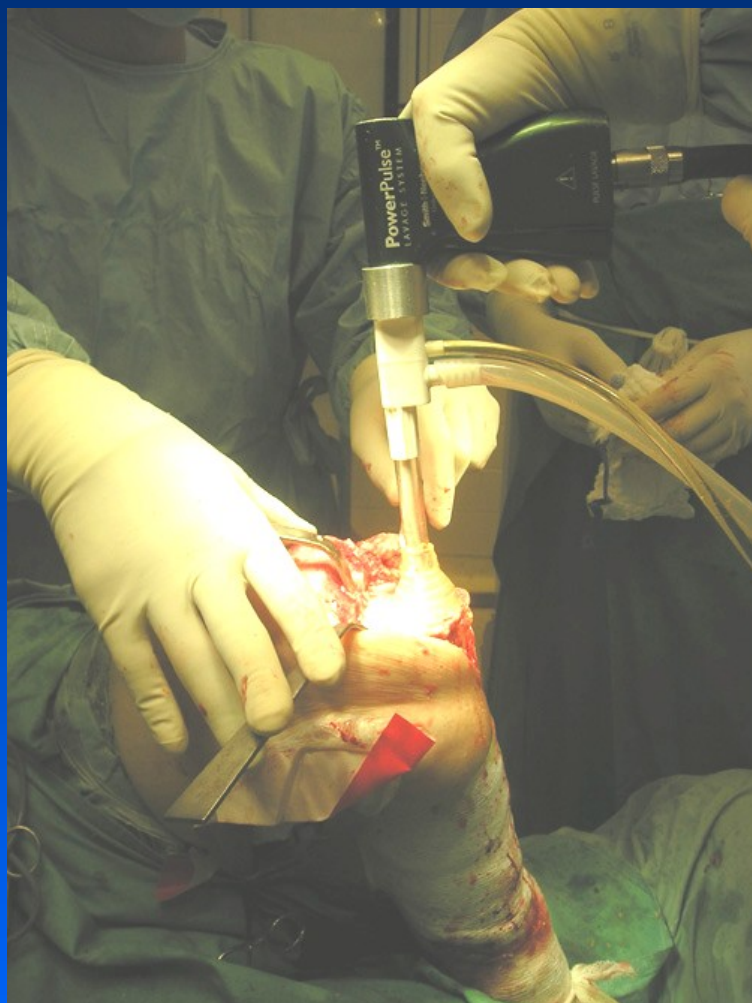
Resekce tibie



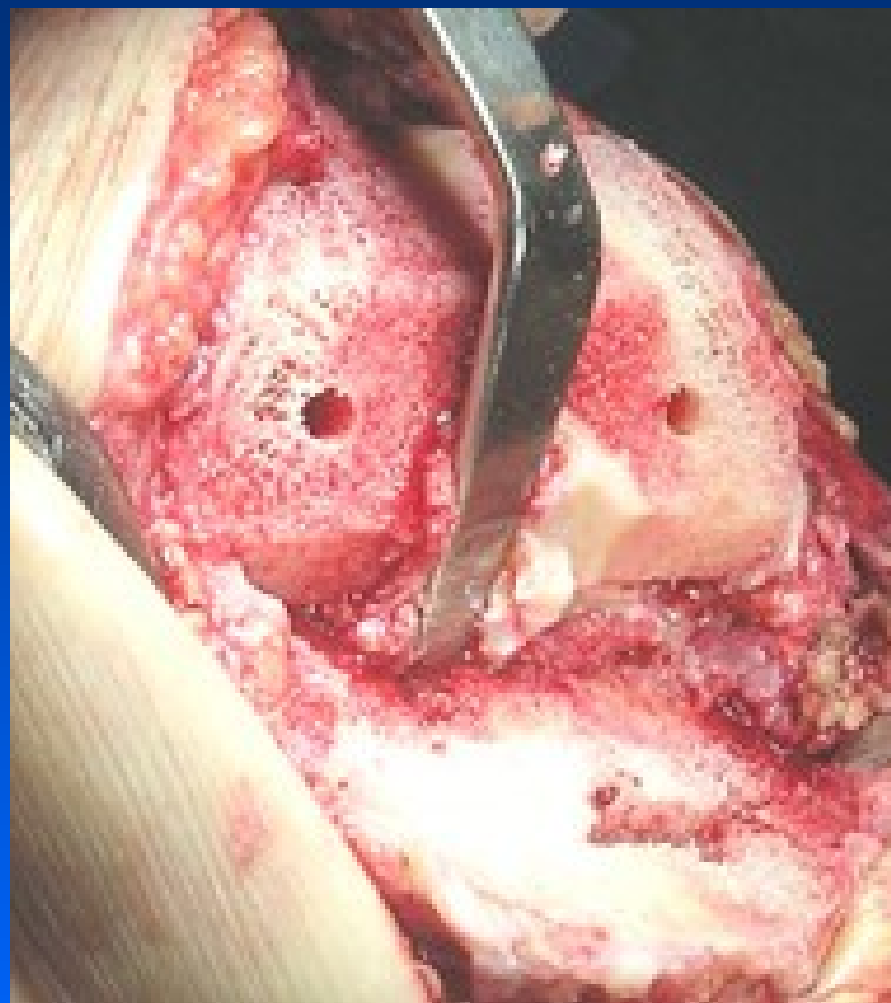Intramedulární cílení femuru



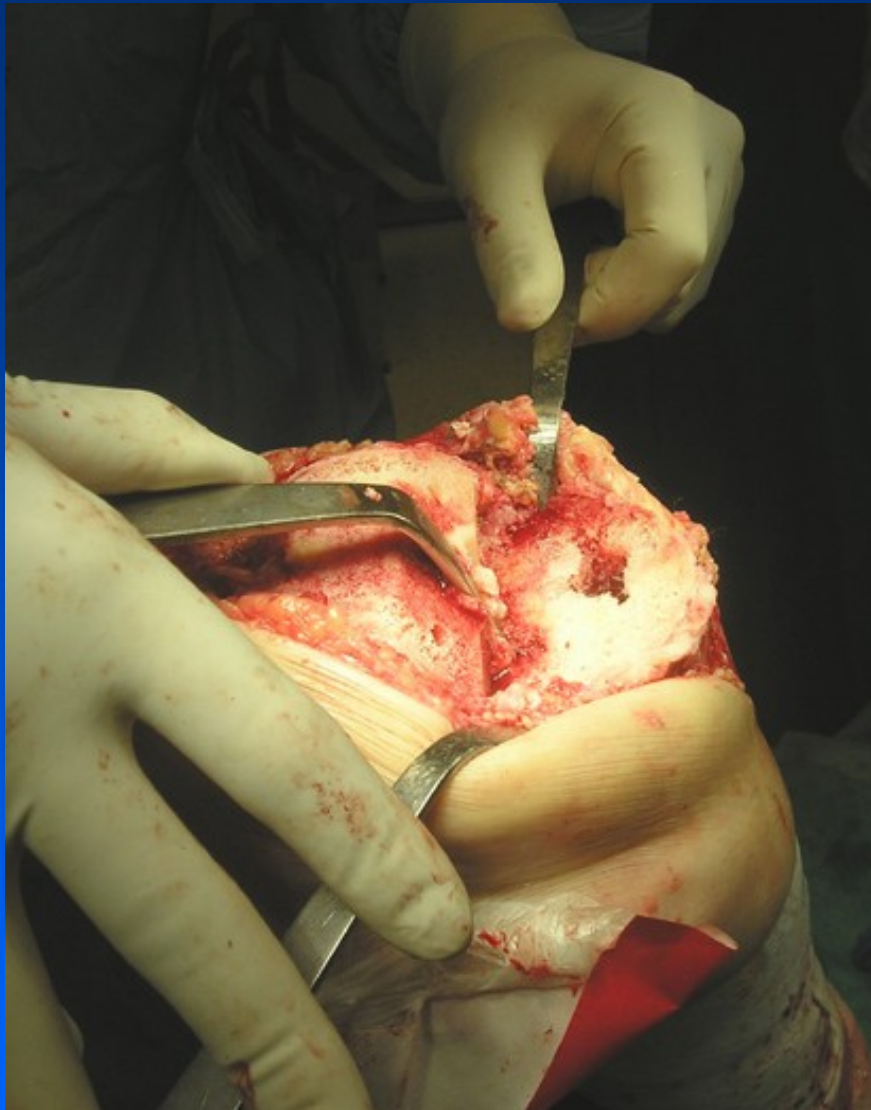Resekce femuru



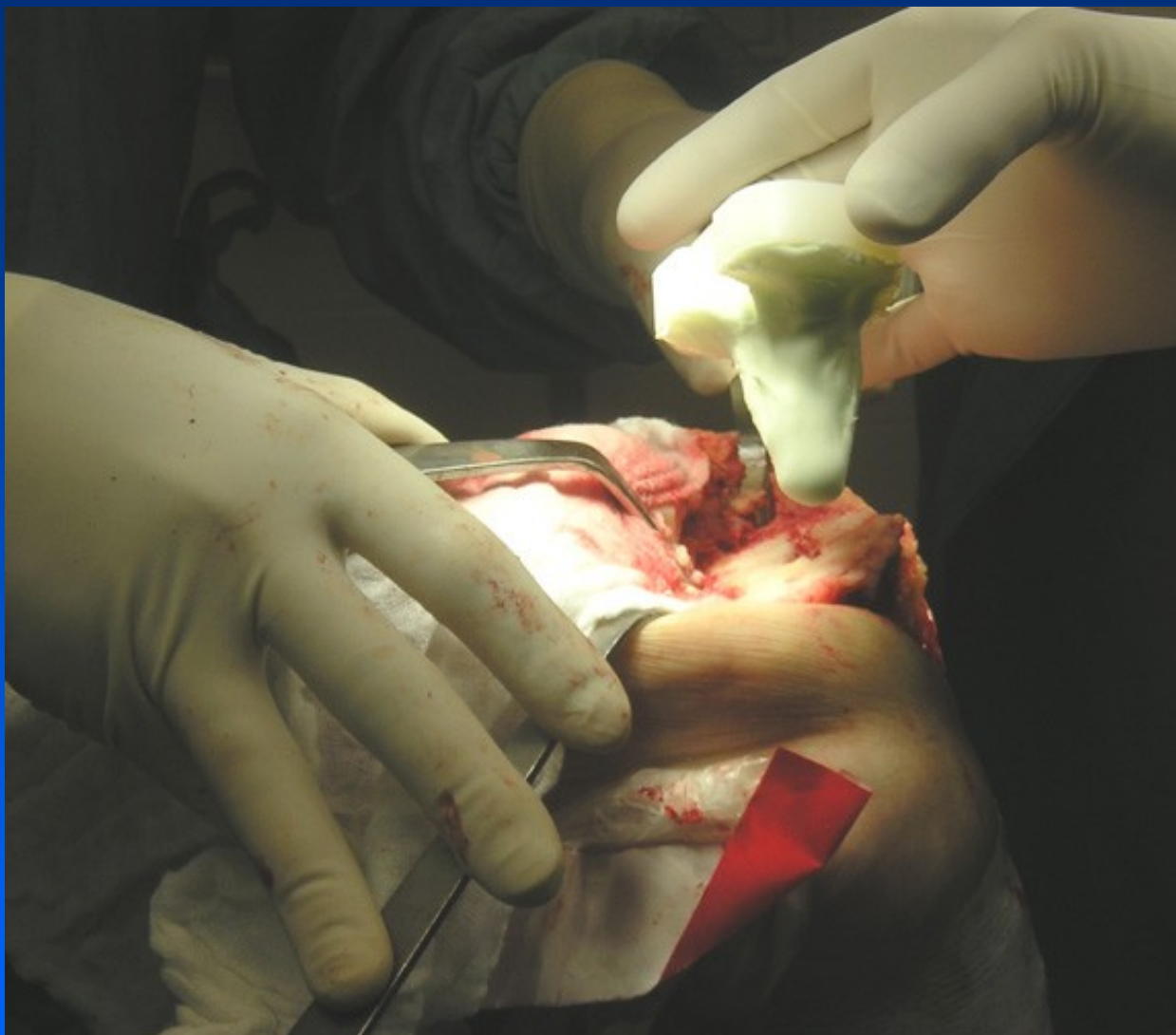Pulzní laváž



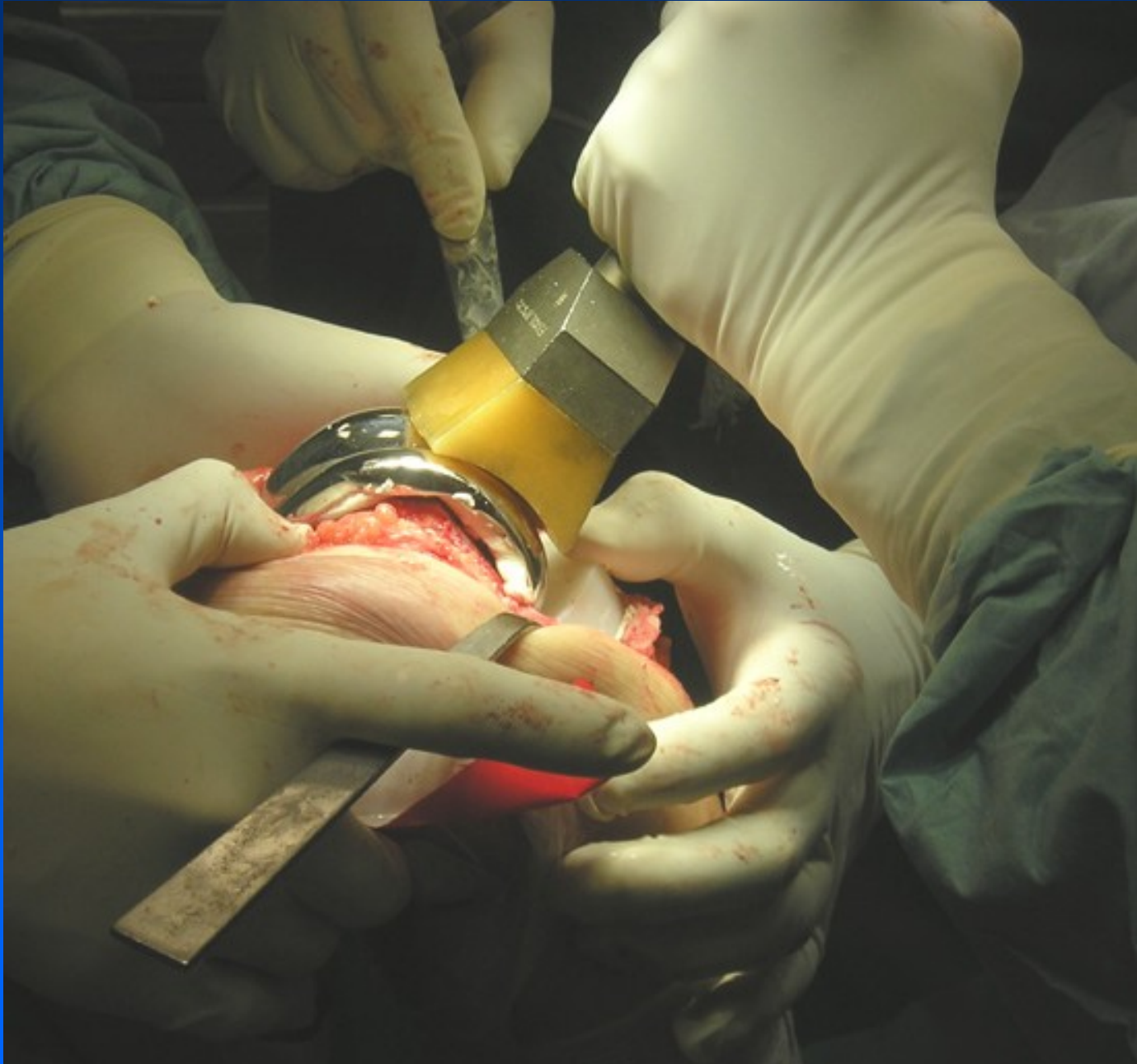
Kost po pulzní laváži



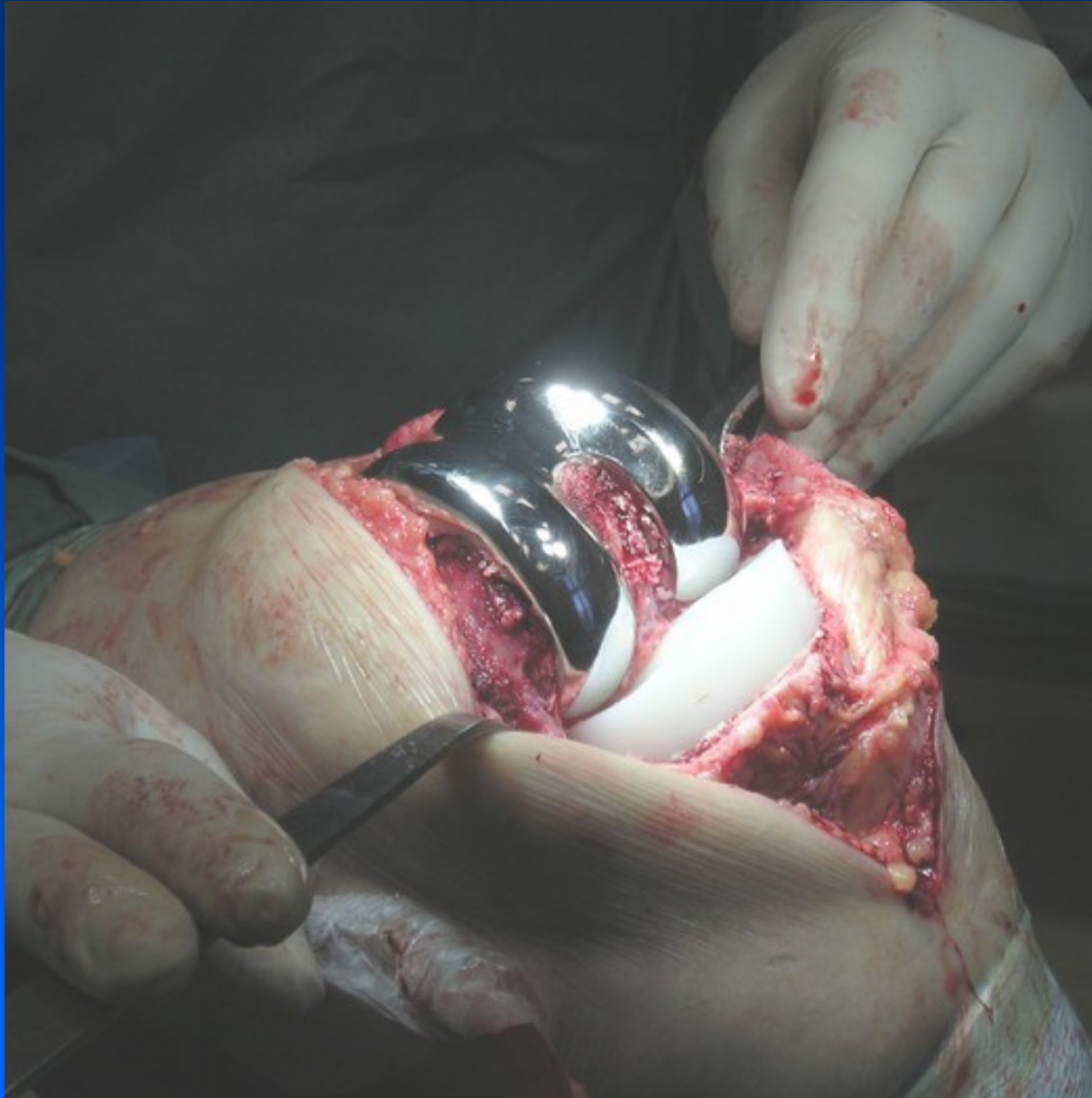
Před cementováním



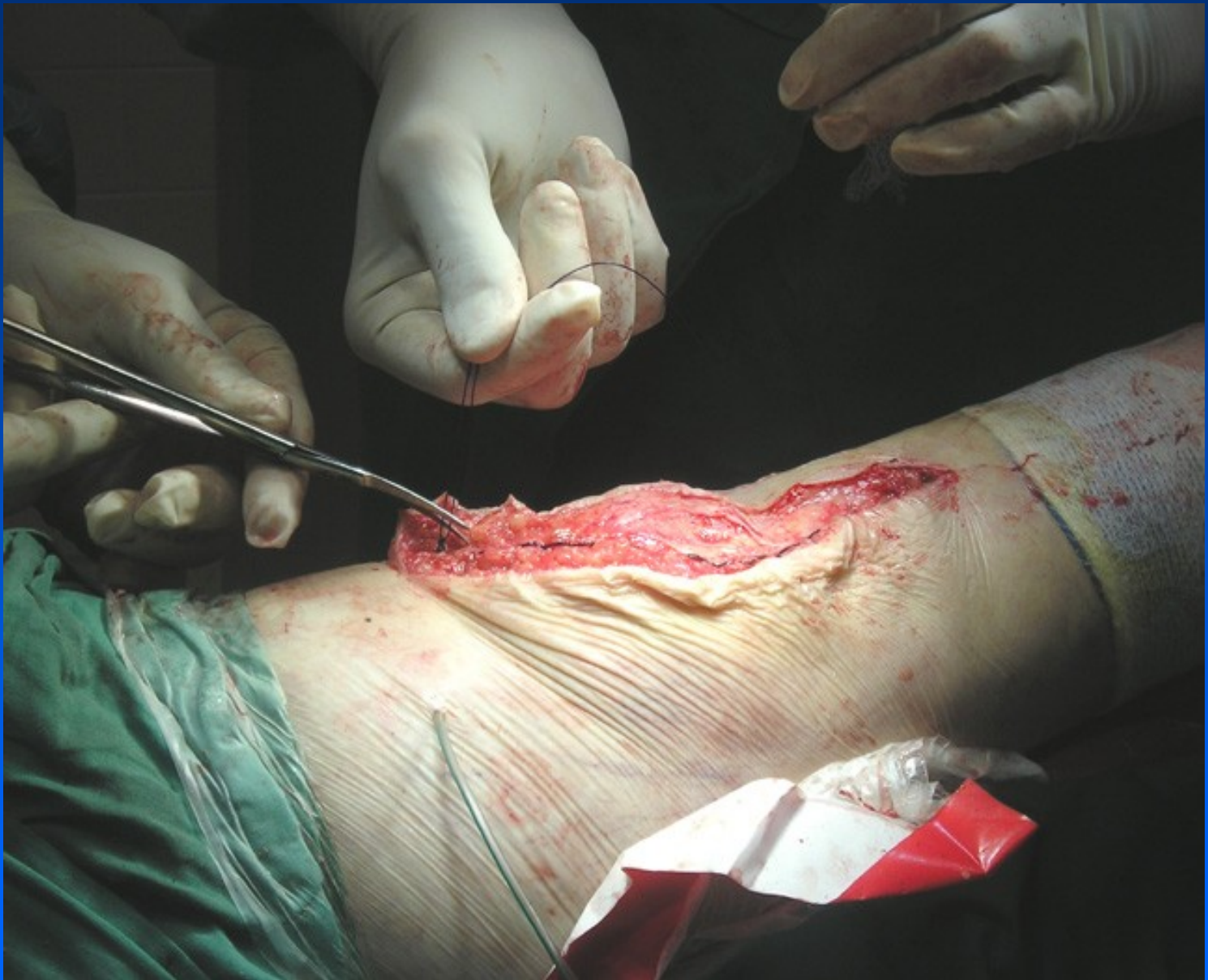Cementování tibiální komponenty all poly typ



Cementování femorální komponenty



TEP in situ - all poly



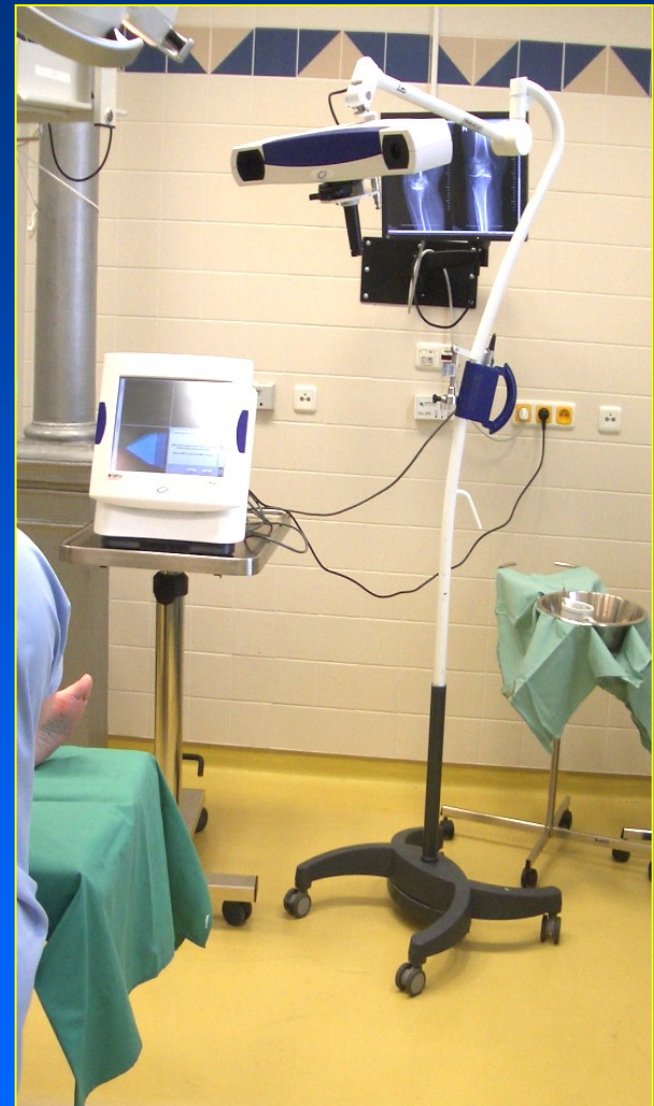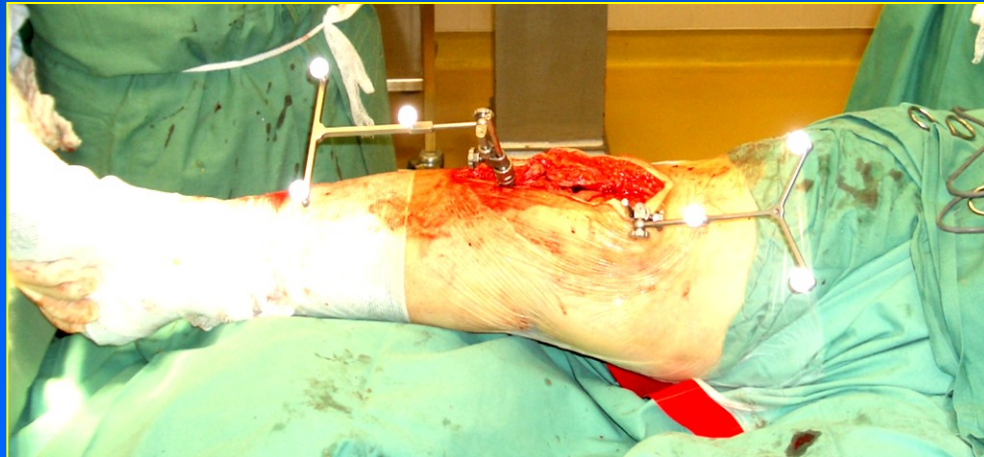Steh operační rány

PC navigace

3 D kamera - emituje a snímá
infračervené záření

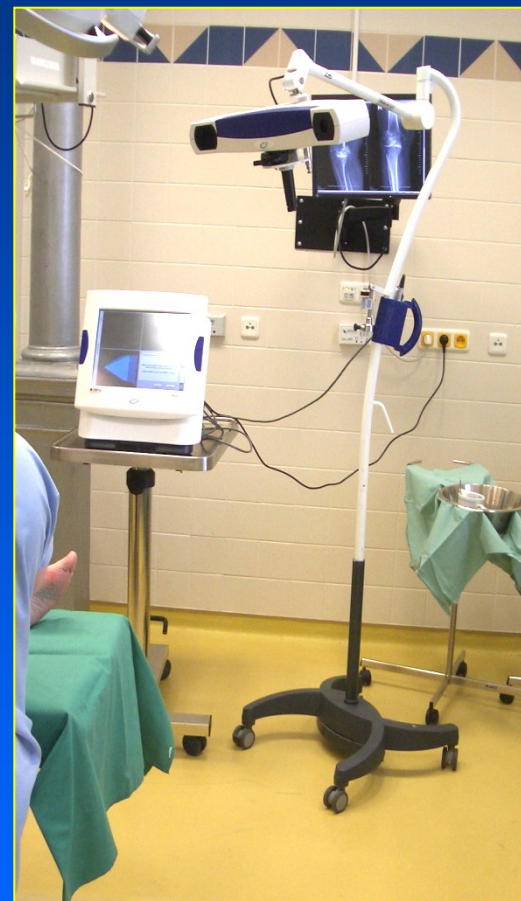Odrasové kuličky

Počítač

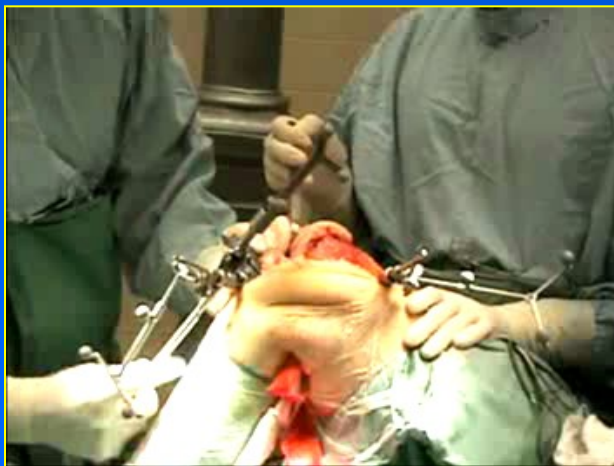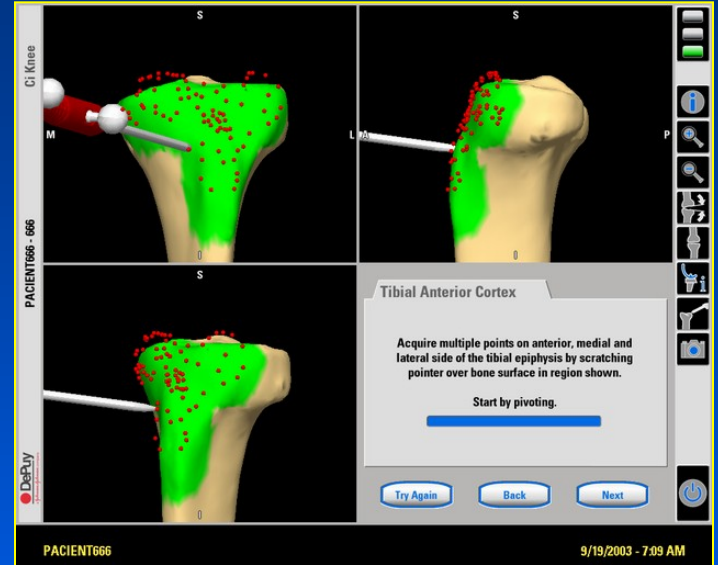
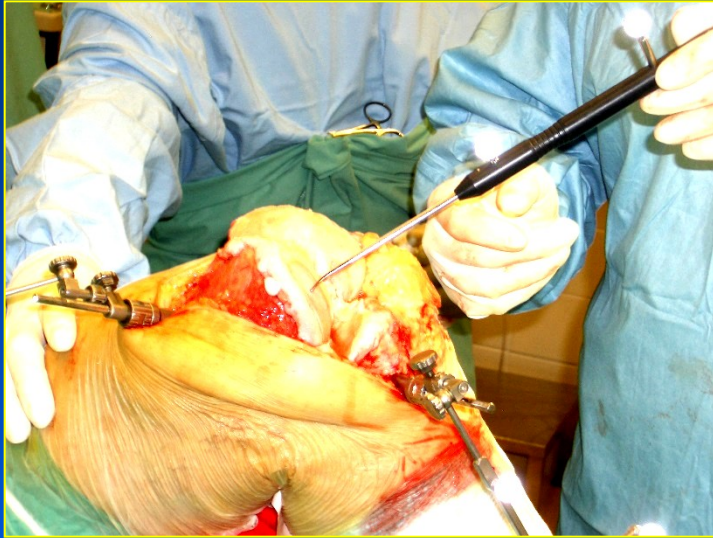


PC navigace

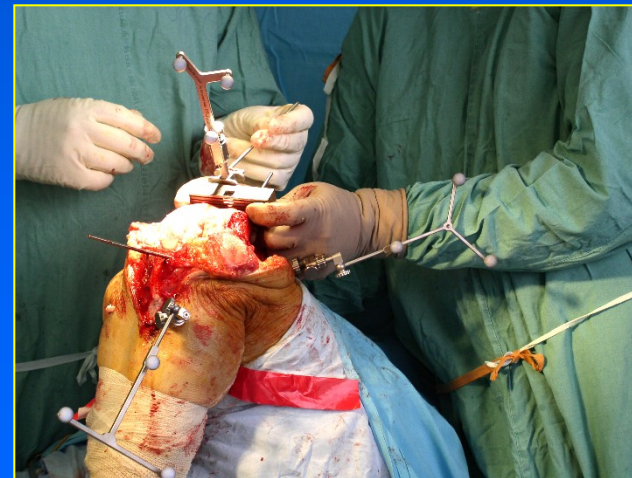
- Načtení referenčních bodů do PC
- Speciální instrumentarium
- Chirurg je veden k resekčním dle navigace
- Nutné v případech, kdy nelze použít nitrodřeňové cílení



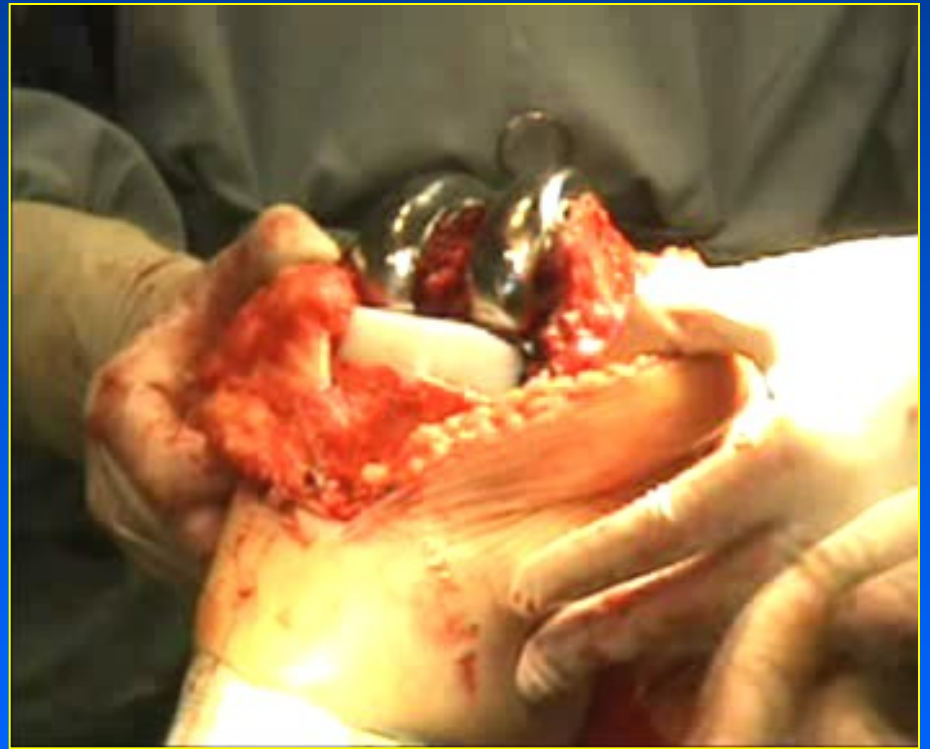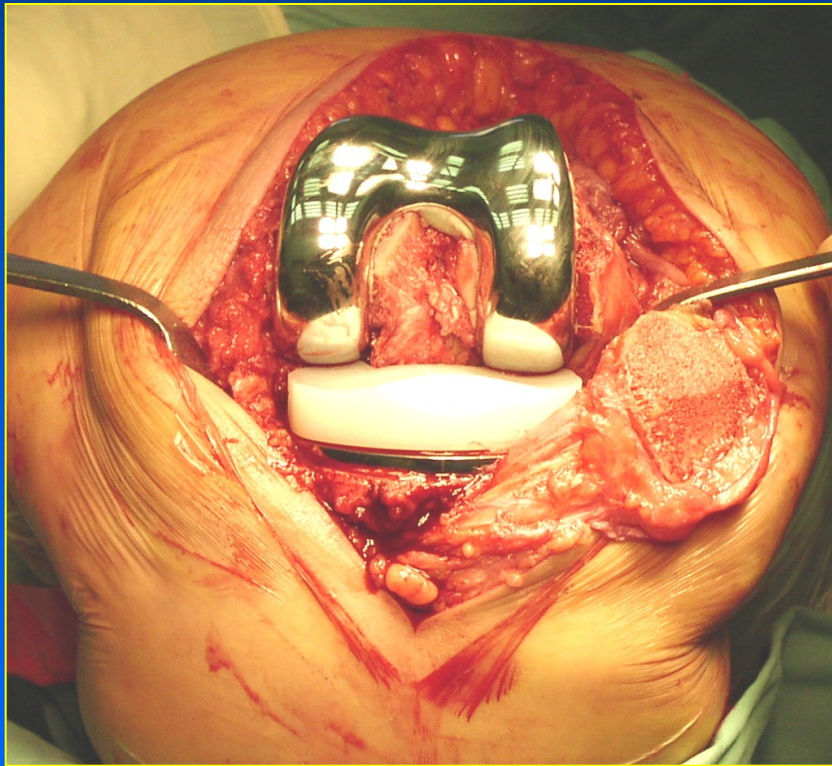
PC model



resekce



Implantace originálních komponent



Patient matched instrumentation

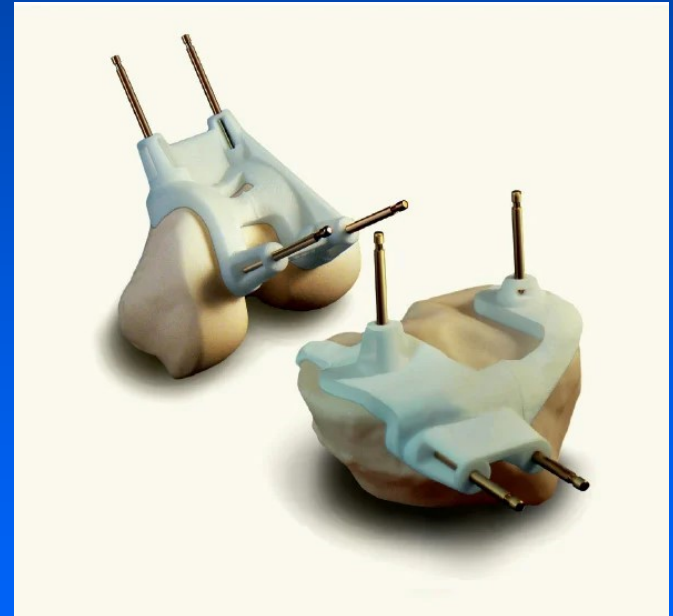
MRI a rtg – vytvoření řezacích bloků dle pacienta

Optimální mechanické a osově vyrovnaní

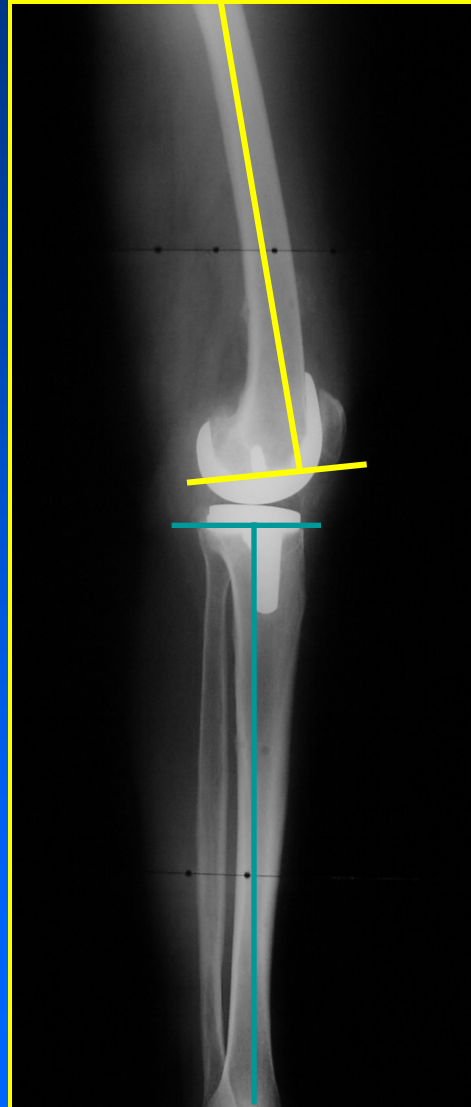
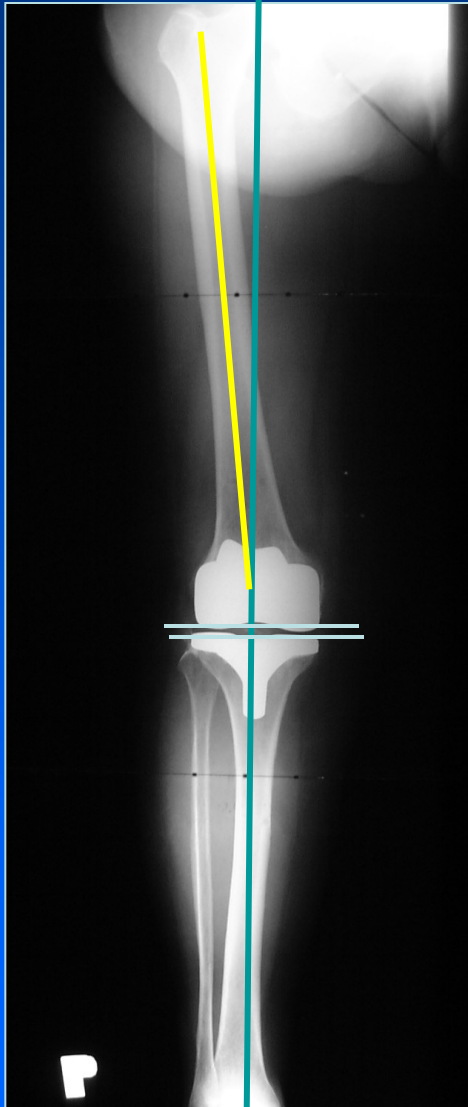
Méně operačních kroků stran
určování velikosti a usazení řezacích bloků

Kratší doba výkonu

Předoperační plán



Osy kolena



Ideální TFA 6° valgus

Sklon tibiální
komponenty
ve F a S rovině

Sklon femorální
komponenty
ve F a S rovině

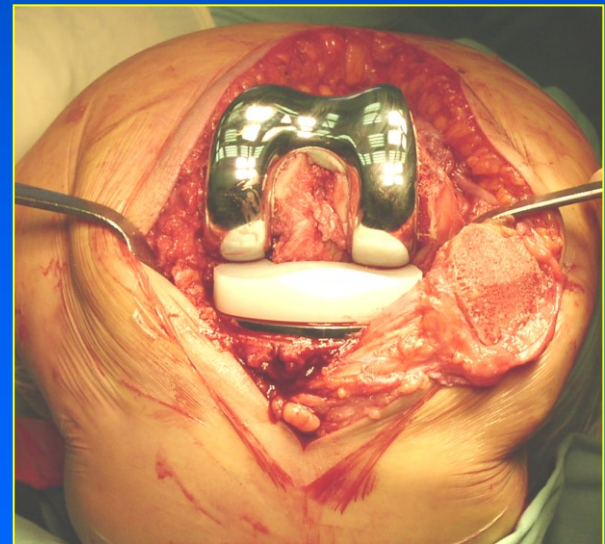
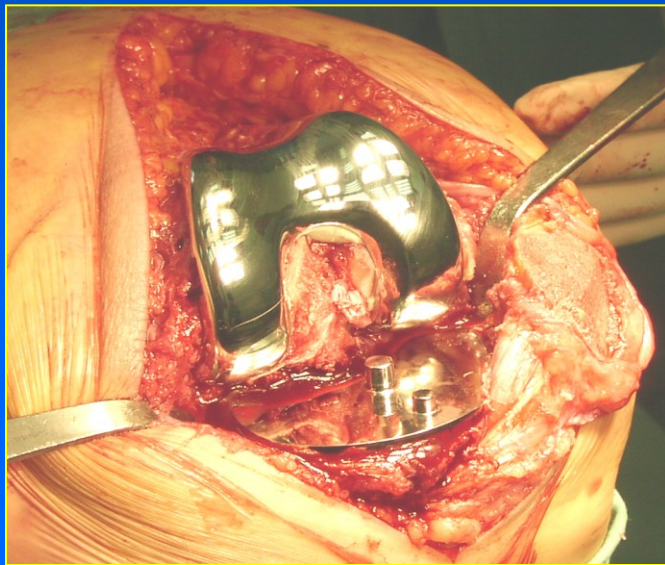
Paralelita kloubních
ploch

Důležité

Korektní uložení komponent

Korektní osa

Vybalancování vazivového aparátu



Rehabilitační postup na I. ortopedické klinice

1. Den cvičení na lůžku
 2. Den, drény ex, obvaz ex, sed, vertikalizace, cvičení kolena
 3. - 5. den intenzivní cvičení kolena (ev. motodlaha)
 6. den překládání na lůžkové rehab. oddělení,
Stehy ex 12-14. den
- Cíl pohyb 0- 90 st do 14 -21 dnů.
Ambulantní kontrola za 6 týdnů od výkonu
Lázeňská rehabilitace do 3 měsíců od výkonu.

Plná zátěž dle hojení měkkých tkání
a dle tolerance bolesti za 6-12 týdnů

Pooperační management

- JIP, délka pobytu dle stavu (většinou jeden den)
- Hospitalizace na klinice dle stavu 5 dnů
- Vertikalizace 1. pooperační den
- Komplexní rehabilitace pod vedením terapeuta
- 6. den – transfer na lůžkovou rehabilitaci
- Lázně – indikace ZP do 3 měsíců po operaci
- Prevence TEN – 10 dní
u rizikových pac protrahovaně 6 týdnů
- Trendy: Zkracování hospitalizace (riziko nosokomiálních infekcí, ekonomika)
- Fast track physiotherapy
- Outpatient surgery?

Follow up

- Standardní protokol
- Po dimisi z RHB první kontrola operátérem za 6T s RTG
- Další za 6M
- Poté á 2 roky s RTG u standardního průběhu
- EDUKACE, EDUKACE, EDUKACE!
 - Zátěž a aktivita s TKA
 - Prevence infektu
 - Časná kontrola při suspiciu na infekt

Komplikace

- Perioperační a časná pooperační morbidita a mortalita
 - Poranění cév a nervů
 - Perioperační fraktura
 - Plicní embolie
 - Infarkt myokardu
 - Interní dekompensace
 - Rozvoj delirantních stavů

Komplikace

Aseptické uvolnění

Infekt - septické uvolnění

Nestabilita

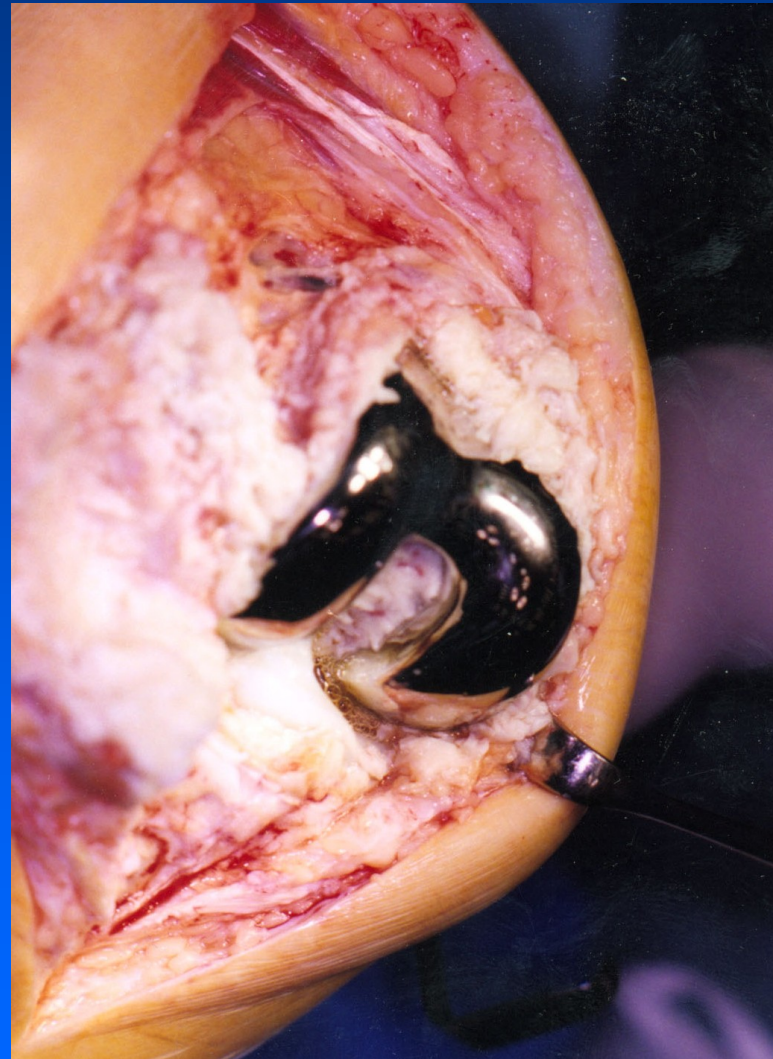
Periprotetická zlomenina

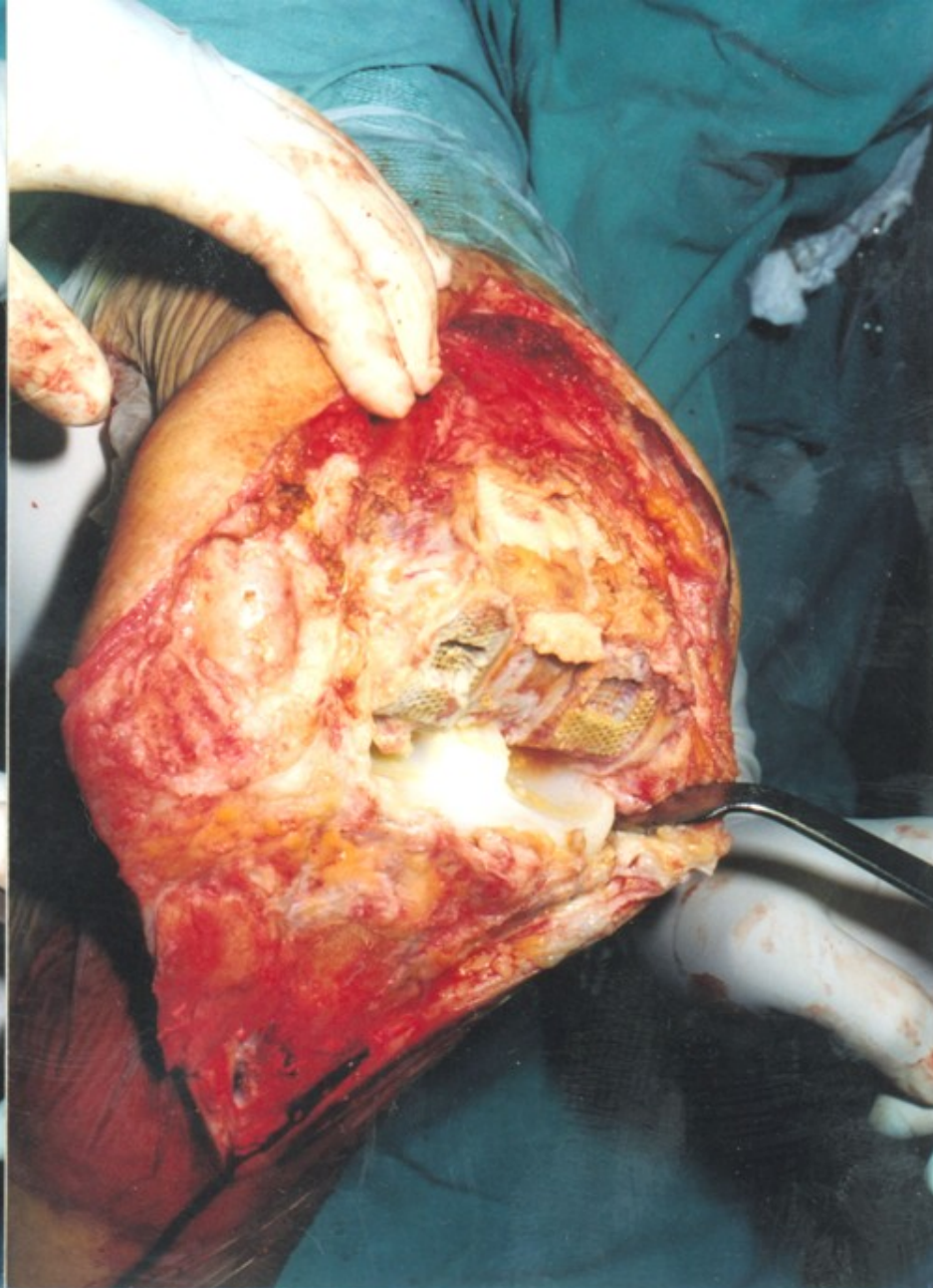
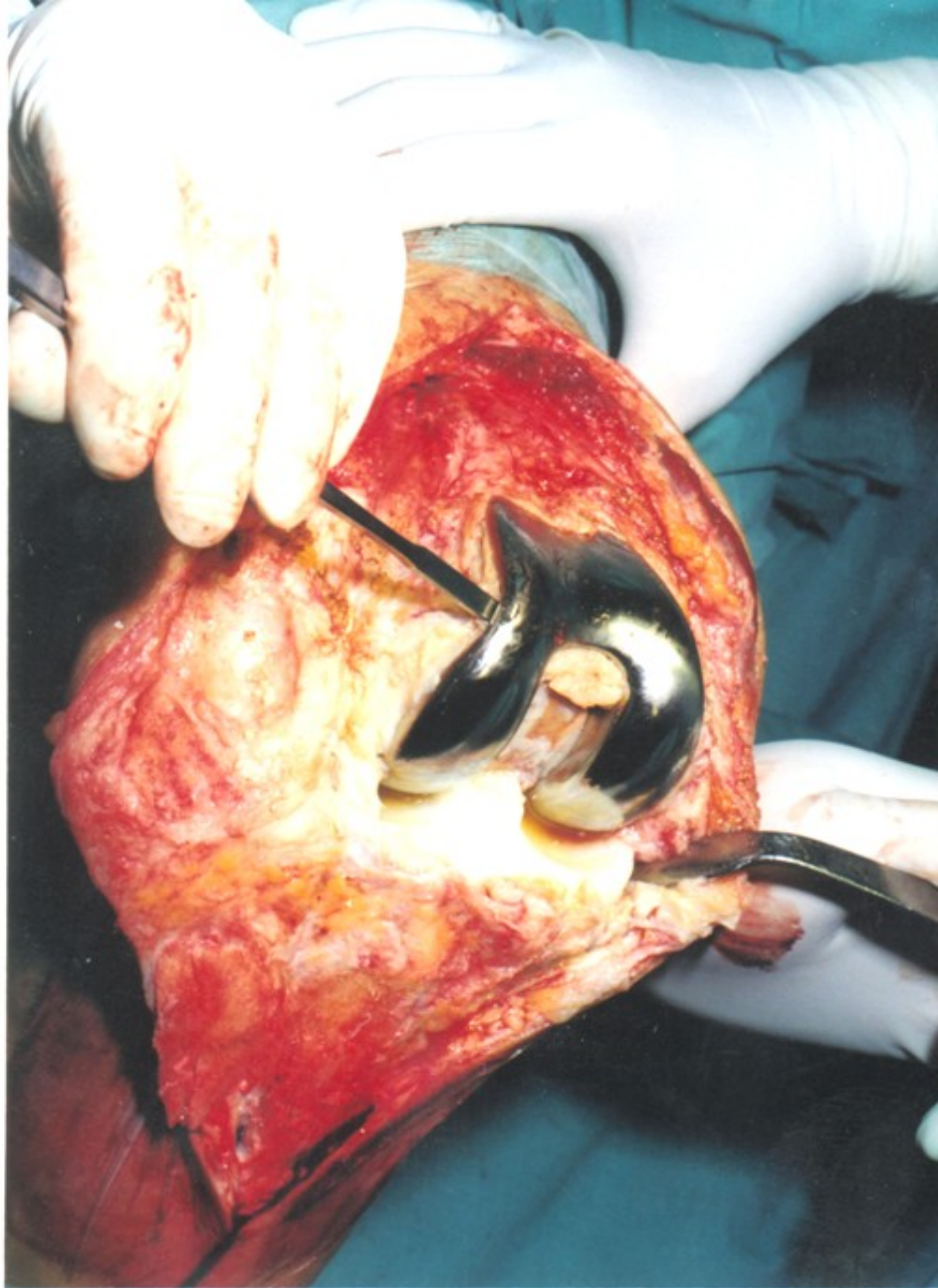
Bolesti kolem pately

Ztuhlost kolena

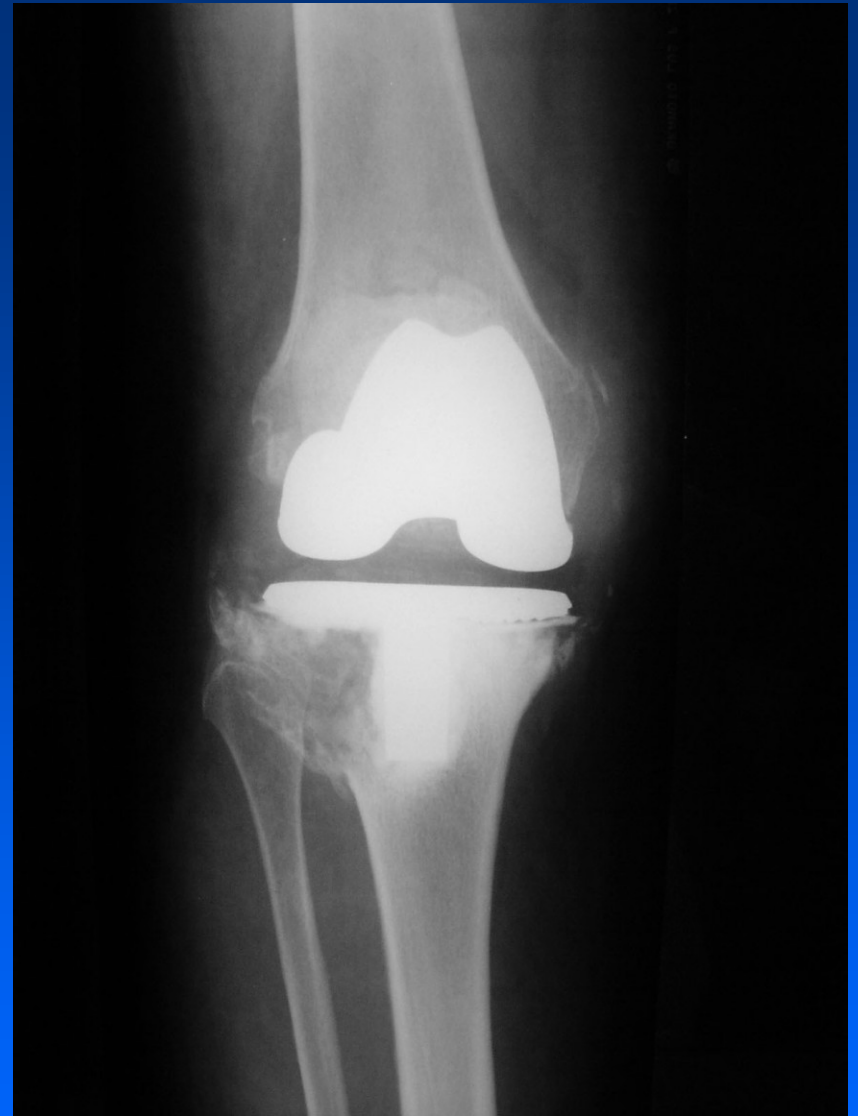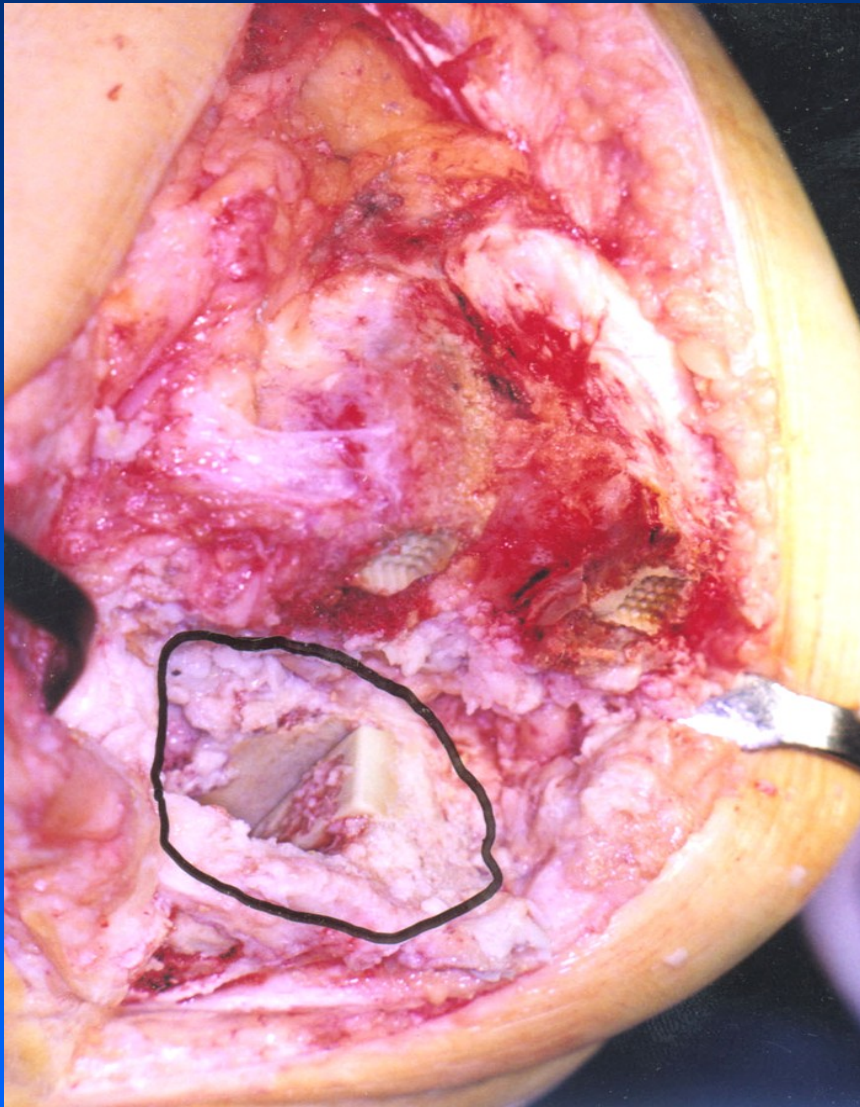
Aseptické uvolnění

- Otěr polyethylenu - polyetylenový granulom
- Rovnováha mezi tvorbou otěrových částic a jejich odstraňováním - fagocytující makrofágy - lymfatické uzliny - plíce
- Fokální osteolýza a rezorpce kosti

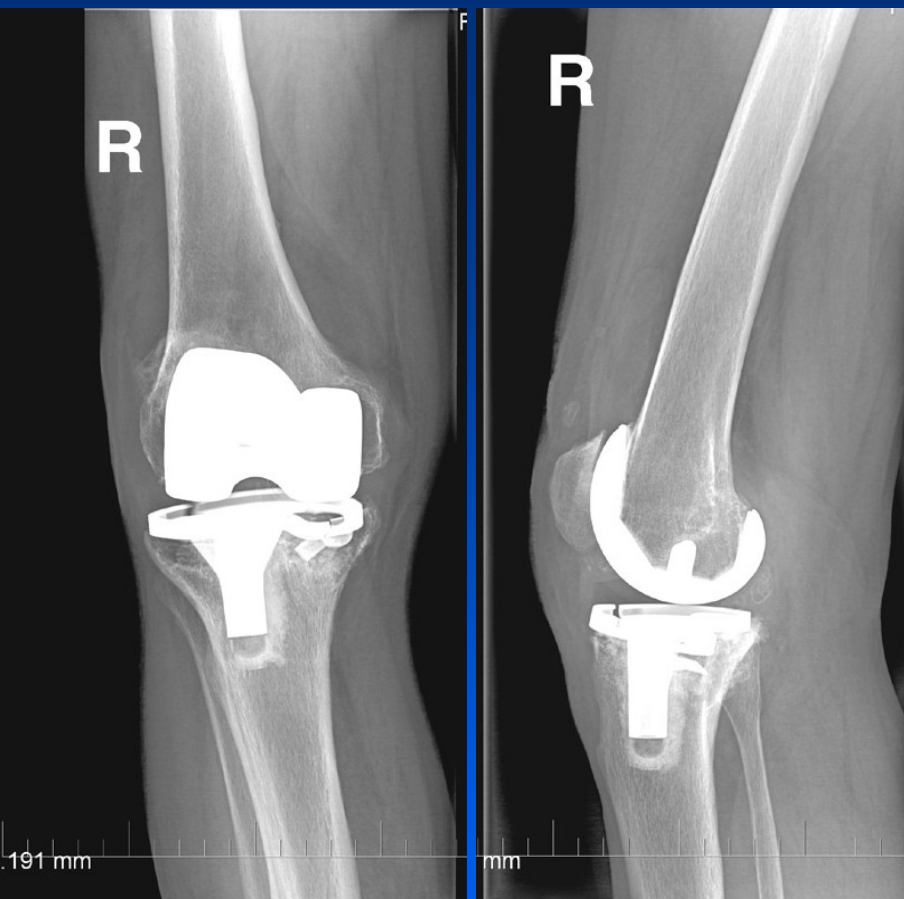




Aseptické uvolnění femorální komponenty

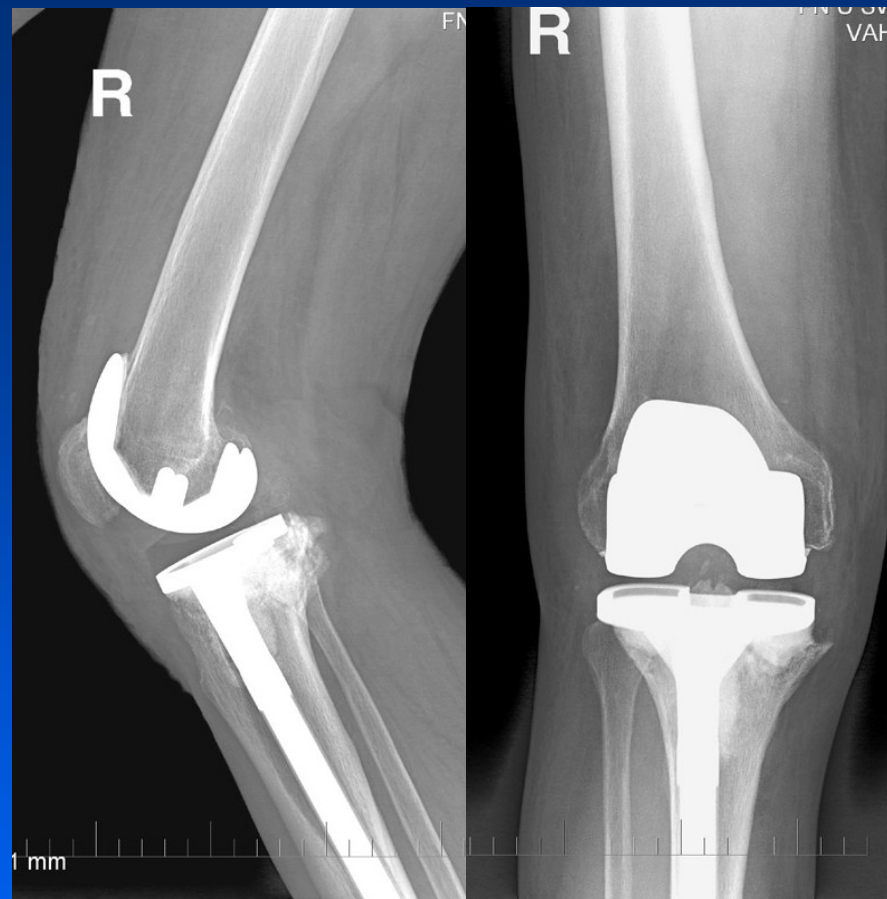


Defekt v laterálním kondylu tibie



2004

Aseptické uvolnění

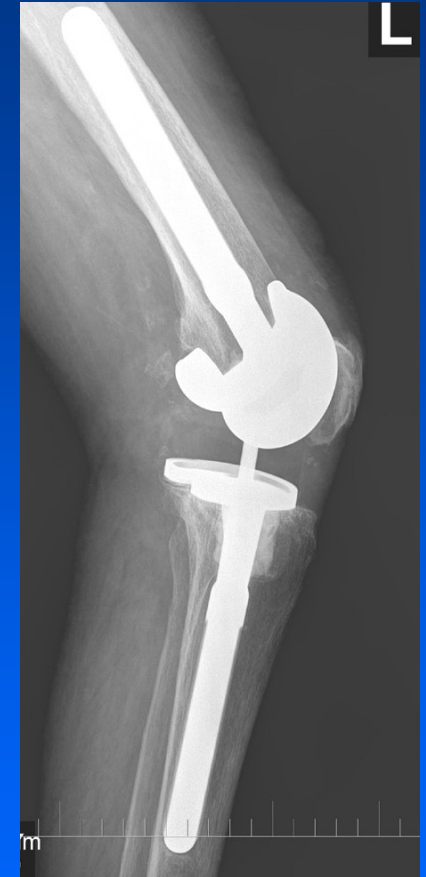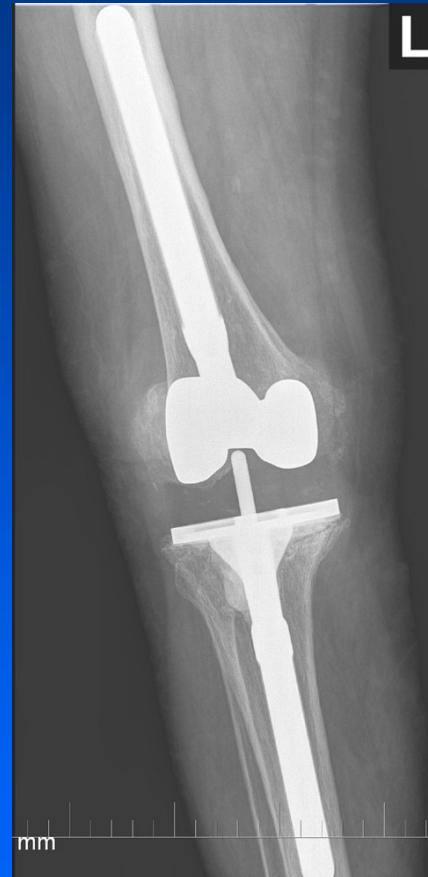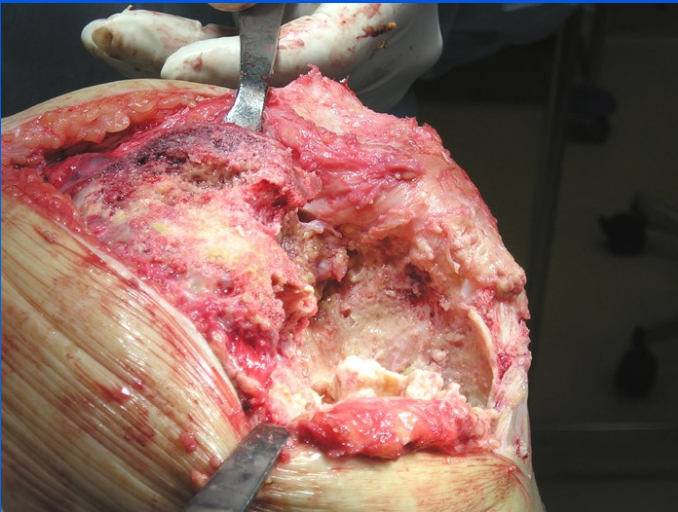


2005

Revizní náhrada

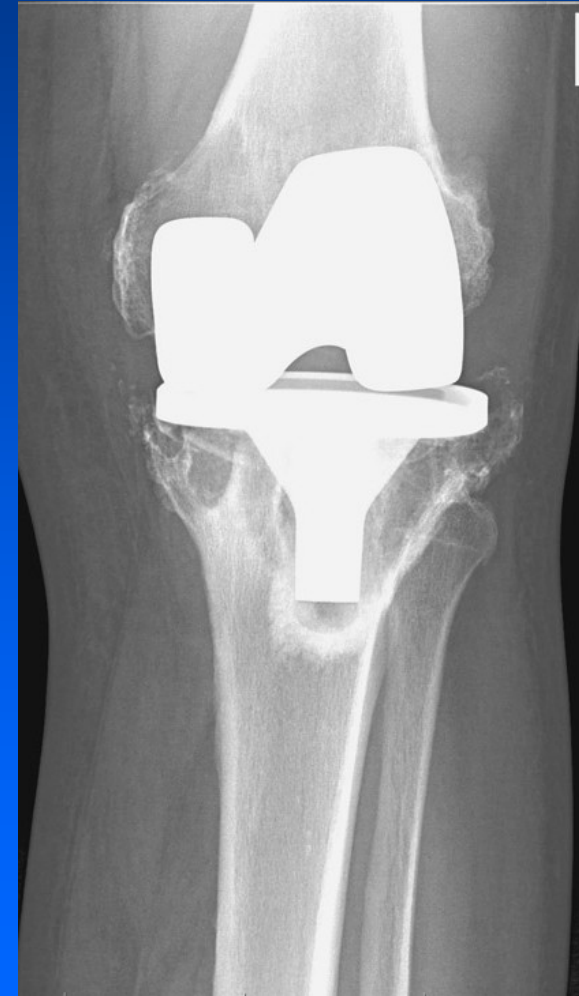Revizní náhrada kolena

Klinické výsledky jsou horší než
u primárních náhrad
Menší rozsah pohybu
Omezená chůze
Vyšší výskyt infektu (11,4 %).



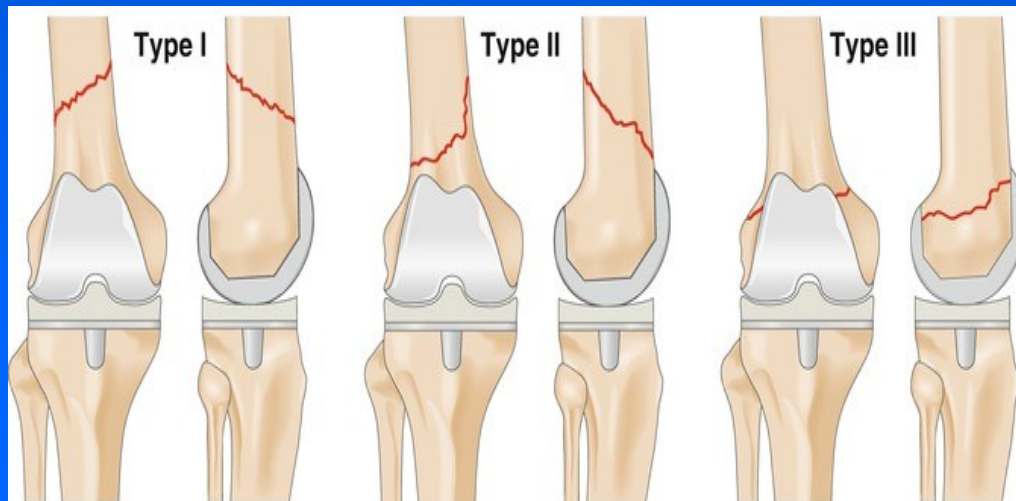
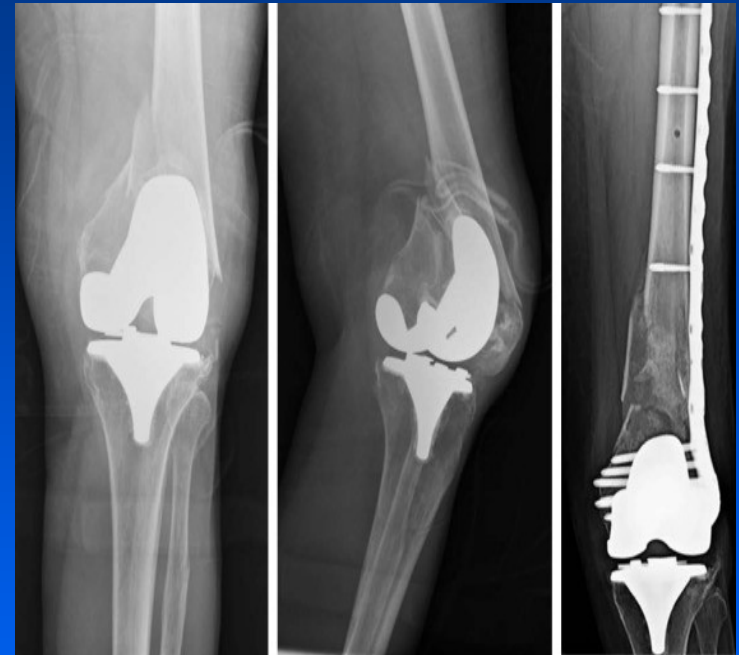Prevence aseptického uvolnění

- Perfektní chirurgická technika
- Výběr implantátu, kvalita PE
- Správné osové postavení
- Správné napětí měkkých tkání
- PC navigace
- Pulzní laváž
- Pravidelné sledování



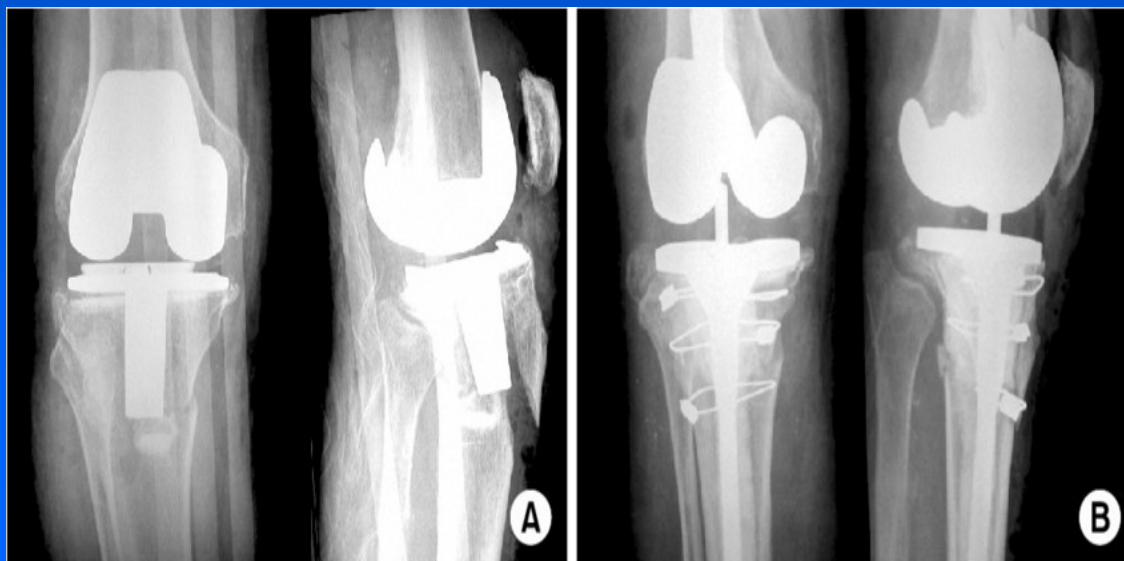Periprotetická fraktura

- Dist. femur x prox. tibie x patella
- Starší pacienti, v horším klinickém stavu
- Osteoporosa, často dubiózní retence implantátu
- Vysoká morbidita a mortalita
- Vysoké riziko komplikací
- Technicky náročné operační výkony

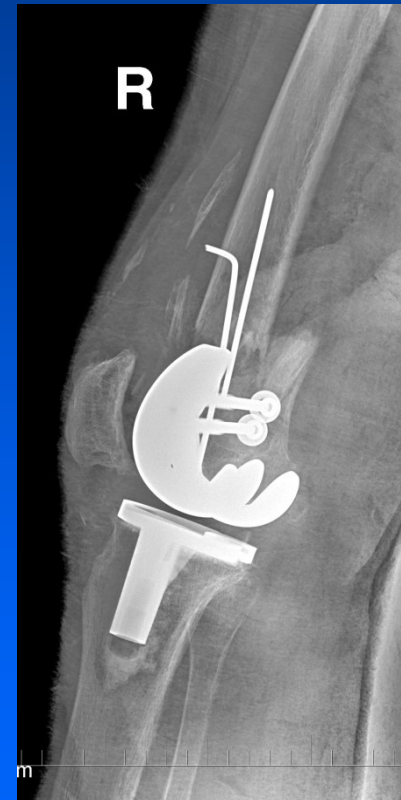
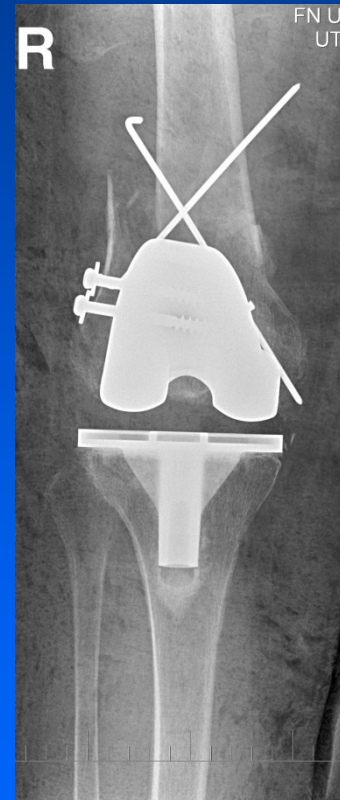
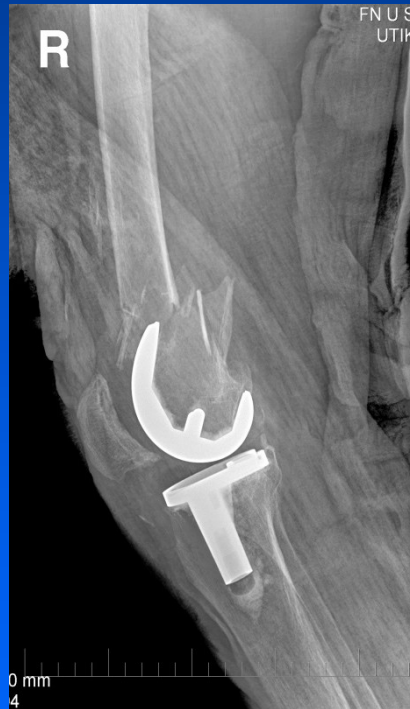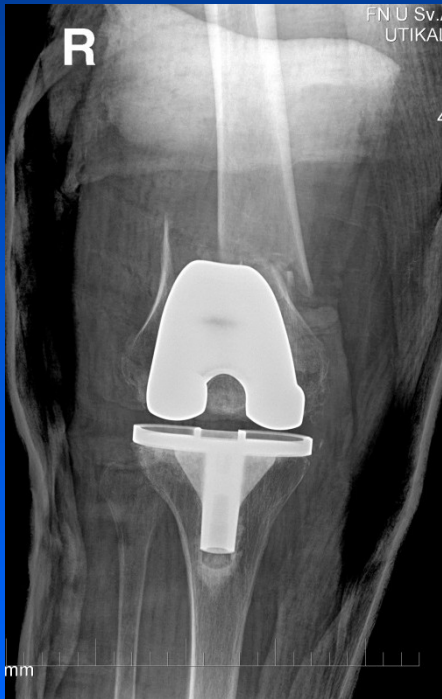Periprotetická fraktura femuru terapie

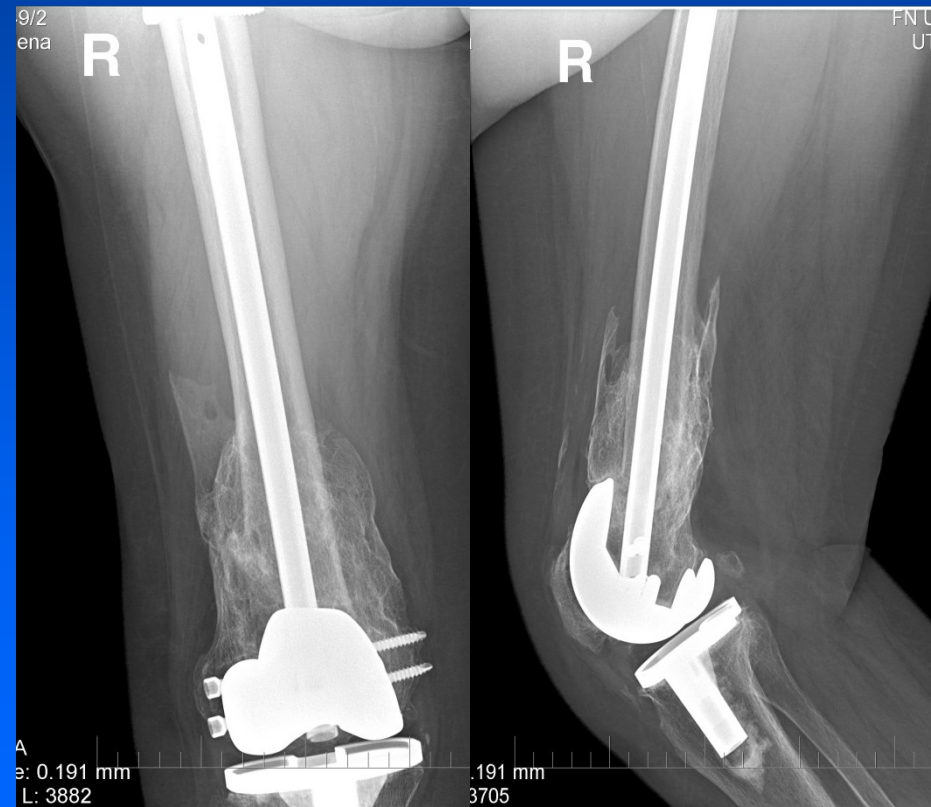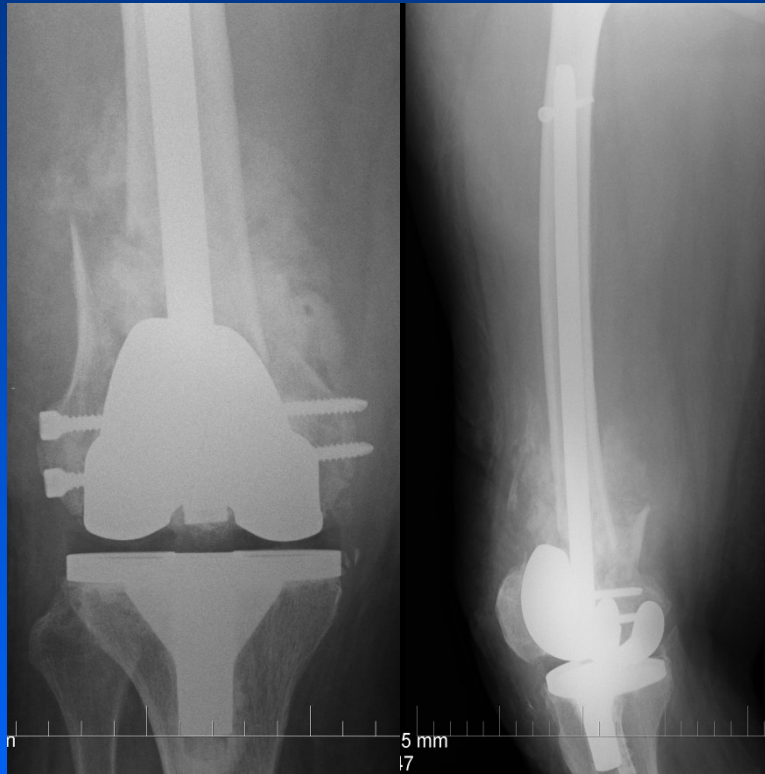- Konzervativní – nedislokovaná fr. , retence implantátu;
špatný stav pacienta
- IM hřeb
- LCP dlaha, kondylární dlaha
- Replantace femorální komponenty



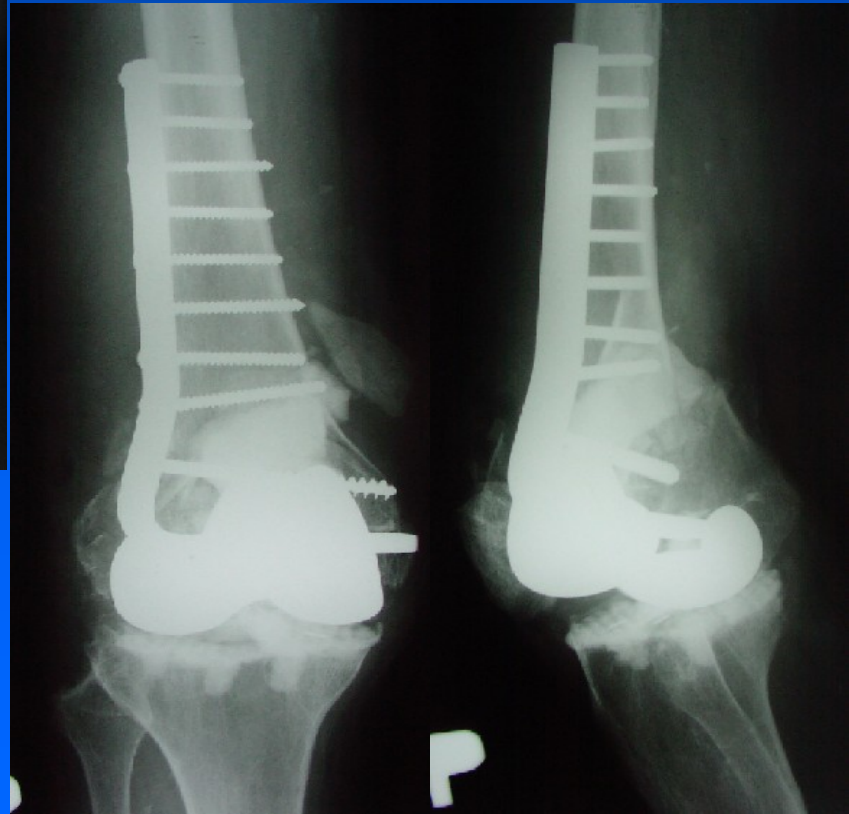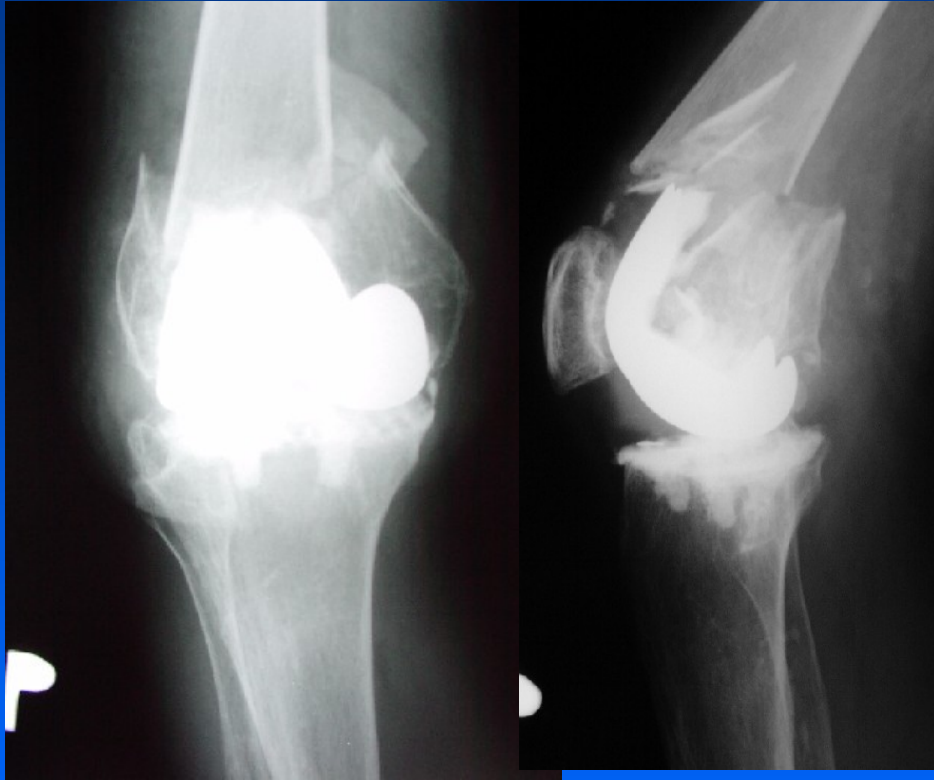
Peroprotetické zlomeniny



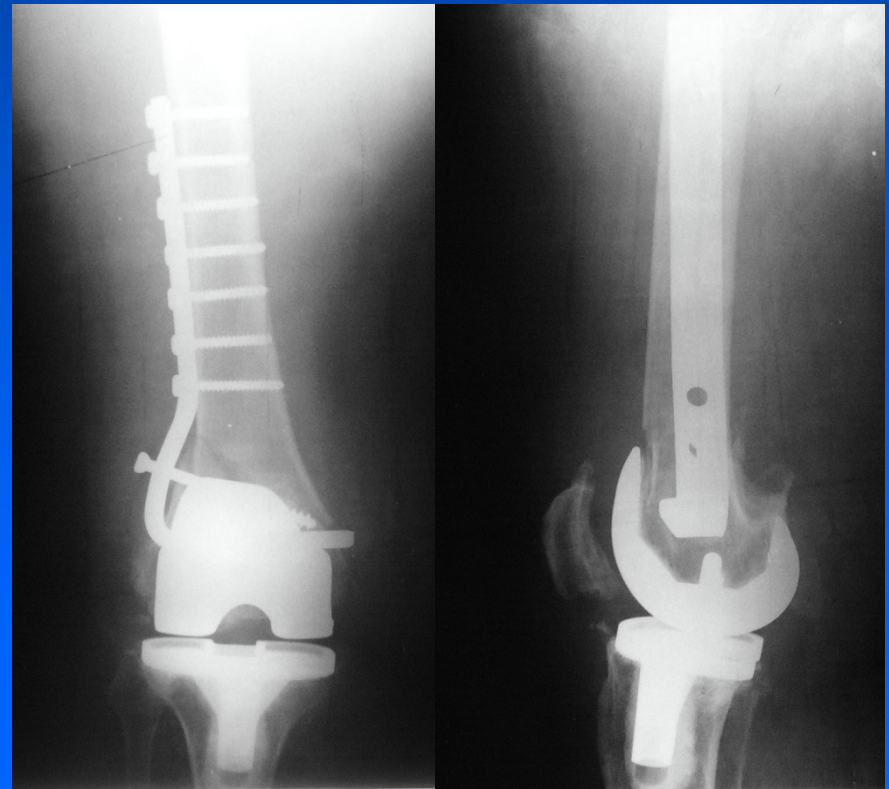
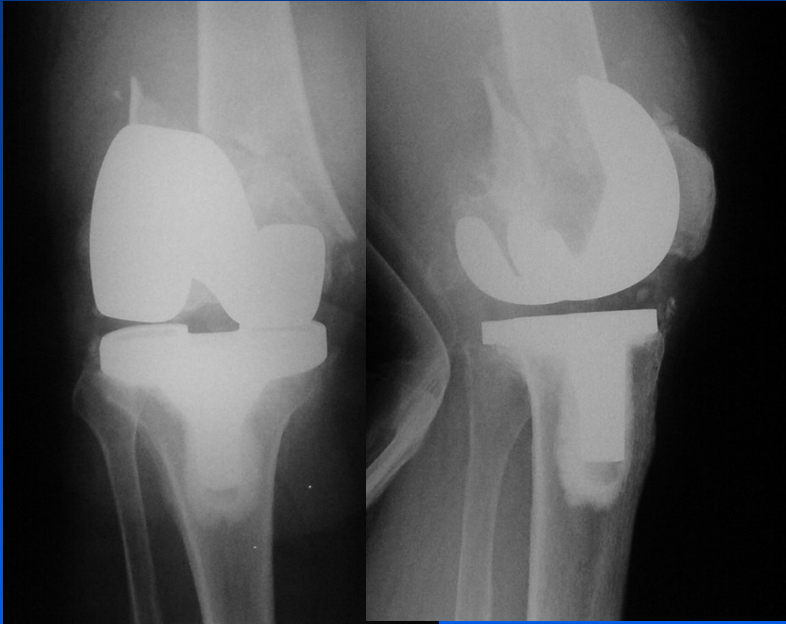
Periprotetické zlomeniny



Periprotetické zlomeminy

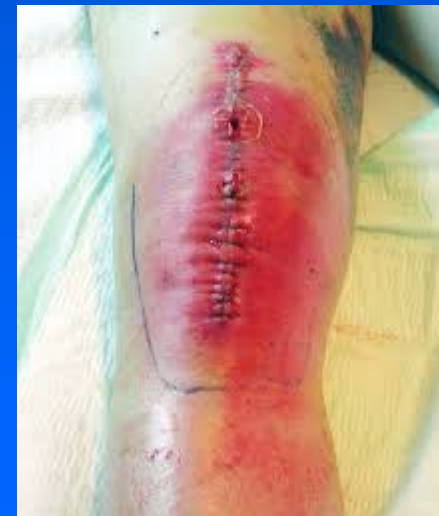
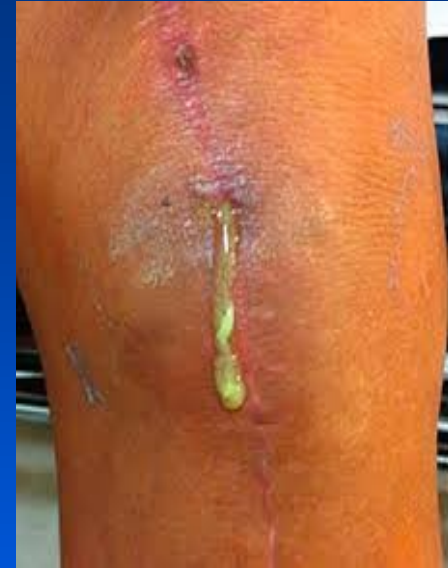
Periprotetické zlomeniny



Periprotetický infekce

- Periprotetické infekce (PJI) –
1-2% primo, 5-10% revizí
 - Časný – do 2 týdnů od výkonu
 - Pozdní hematogenní
- Diagnostika
 - Lokální stav kloubu:
bolest, otok, zarudnutí, píštěl
 - Celkové příznaky infekce
 - U chronických infekcí
radiolucenční lemy na RTG



Periprotetický infekce

Předoperační diagnostika

Sérum: PCR, D- dimery, prokalcitonin

Punktát: pozitivní bakteriální kultivace
molekulární diagnostika- PCR
leu, leukocytová esteráza,
alfa- defensin, % PMN
CRP, IL-6

3- fázová scintigrafie kostí

Scintigrafie značenými leukocyty

SPECT/CT

PET/CT s fluorodeoxyglukozou (FDG)

Ga- citrát

MRI vyšetření

Pooperační diagnostika:

Sonikace implantátu- biofilm, kultivace

Histologie

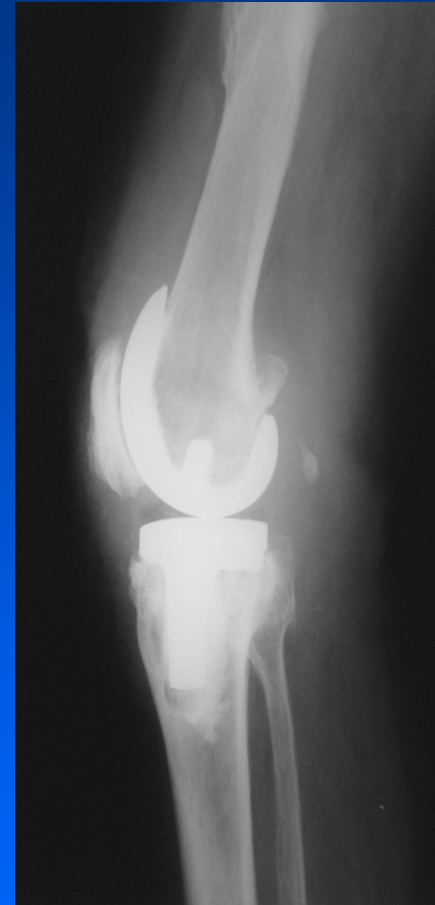
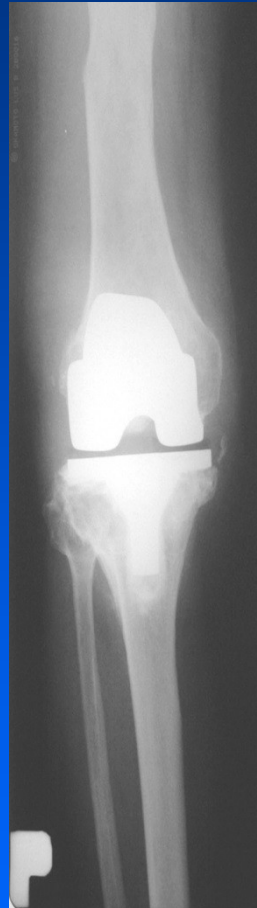
Periprotetické infekty

- Terapie
 - Do 2T od manifestace symptomů možný DIAR (debridement, ATB, implant retention)
 - Nad 2T od manifestace příznaků – revize, debridement, replantace
 - Jednodobá – horší výsledky
 - Dvoudobá – přes ATB spacer, po normalizaci CRP a leu možná revize a replantace
 - ATB suprese chronického infektu u pac ve špatném stavu.
- ATB terapie
 - Dle kultivace (punktát, perioperačně několik vzorků tkáně, ev. sonikace implantátu)
 - i.v. aplikace antibiotik min 2 týdny
 - Dále 6- 8 týdnů p.o.

Periprotetické infekty

RTG obraz
chronické PJI

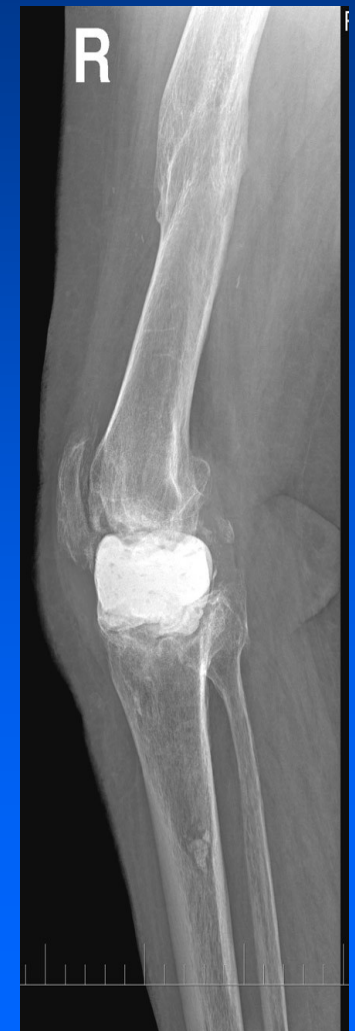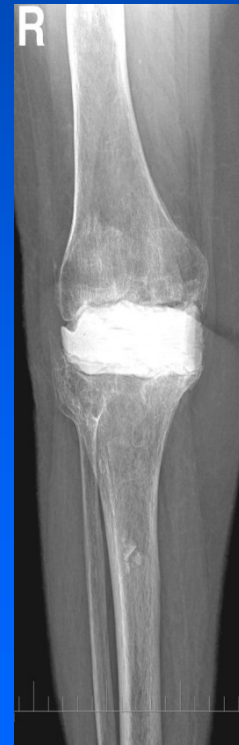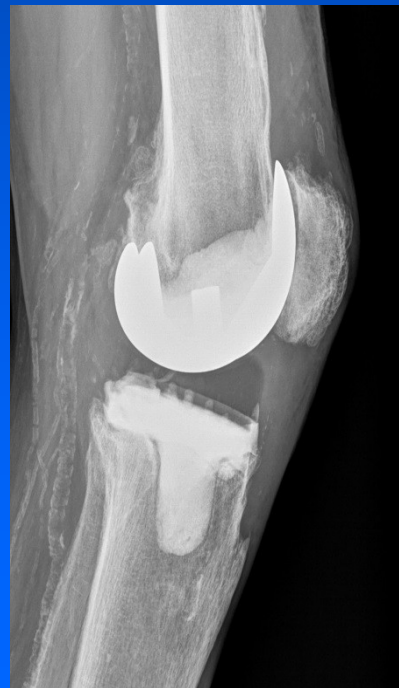


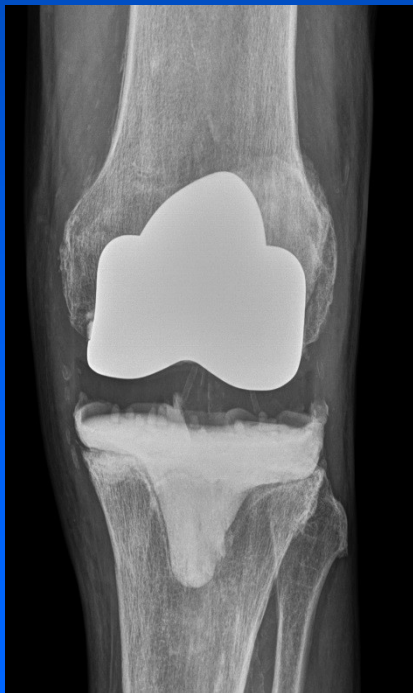Periprotetické infekty

ATB spacer

Rigidní

Artikulační



Septické uvolnění TP kolena

Diagnostika co nejdříve

Postup jako po TEP kyčle:

Debridement, lavage

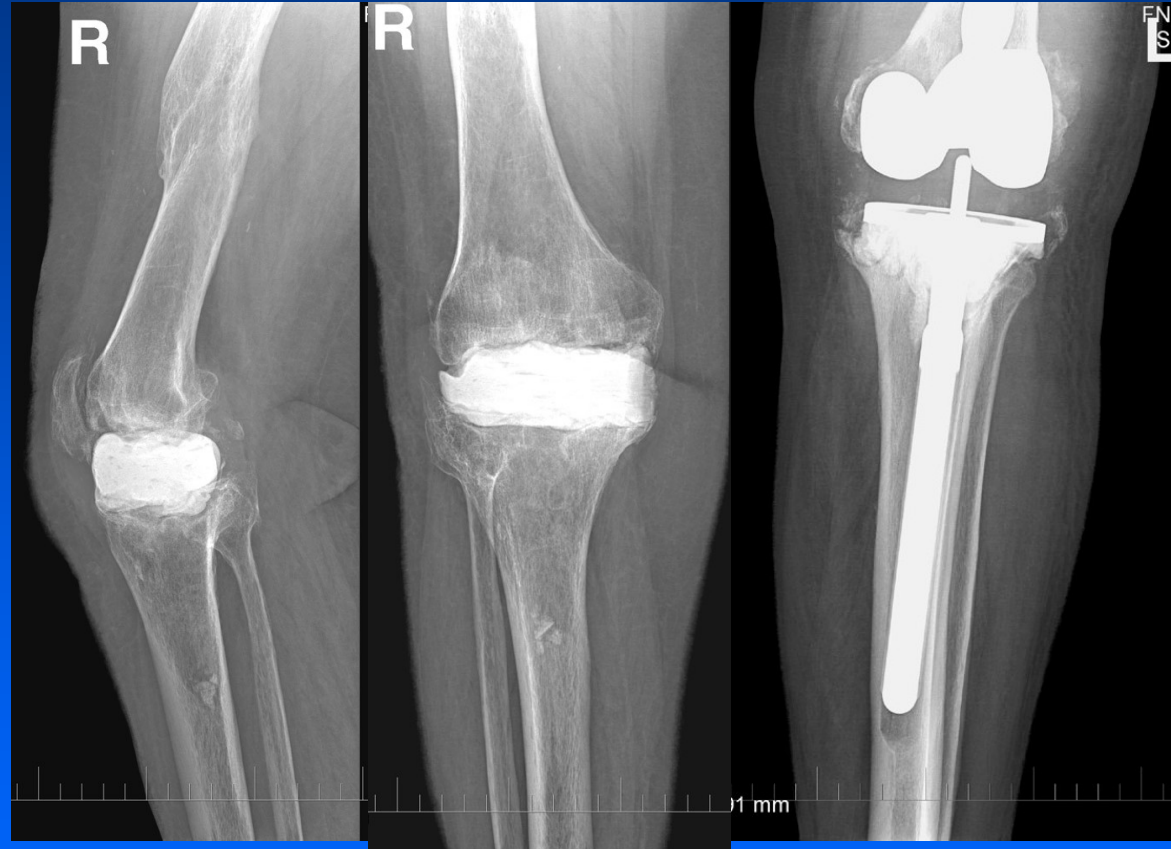
Extrakce, spacer

- artikulační

- neartikulační

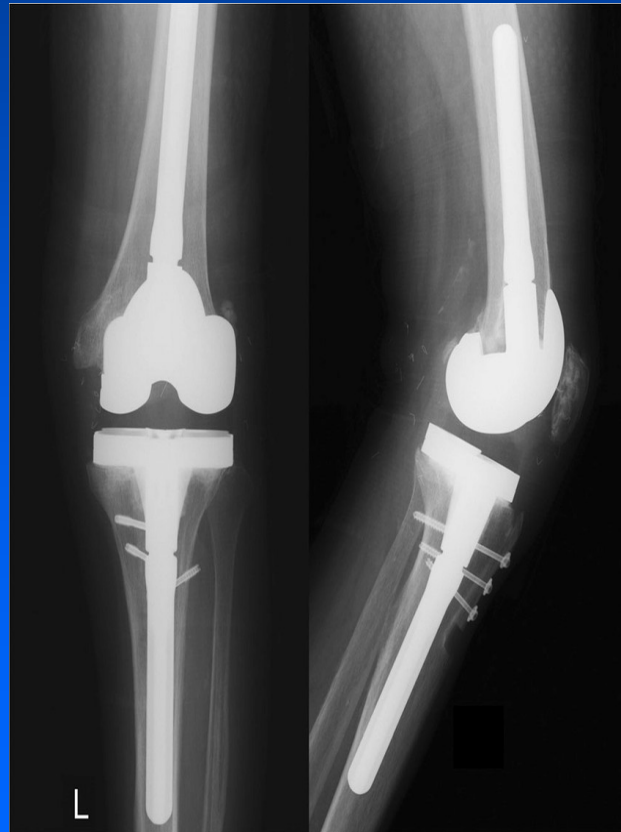
V druhé době reimplantace

Artrodéza



Periprotetické infekty

- Revize za definitivní protézu



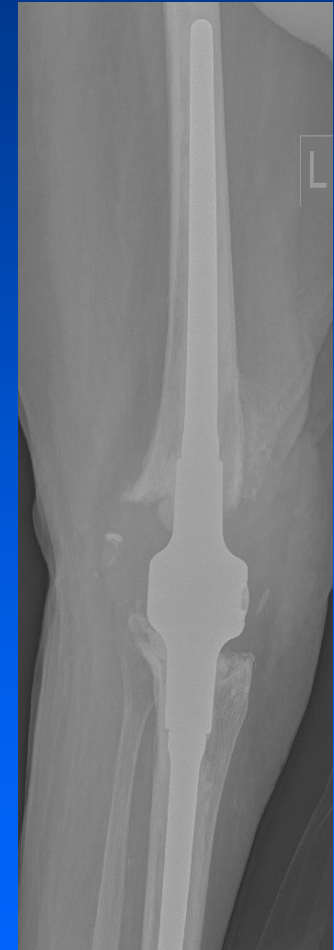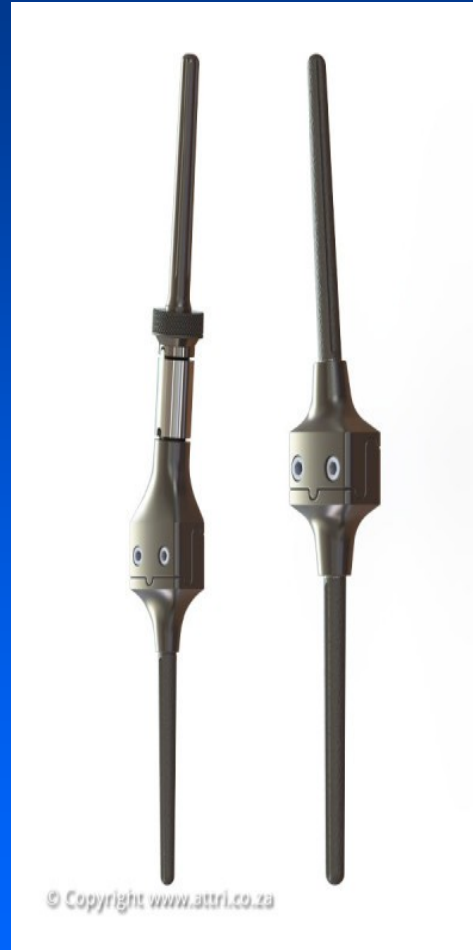Periprotetické infekty

Recidiva infektu, chronický infek

Jako ultimum refugium:

Artrodéza

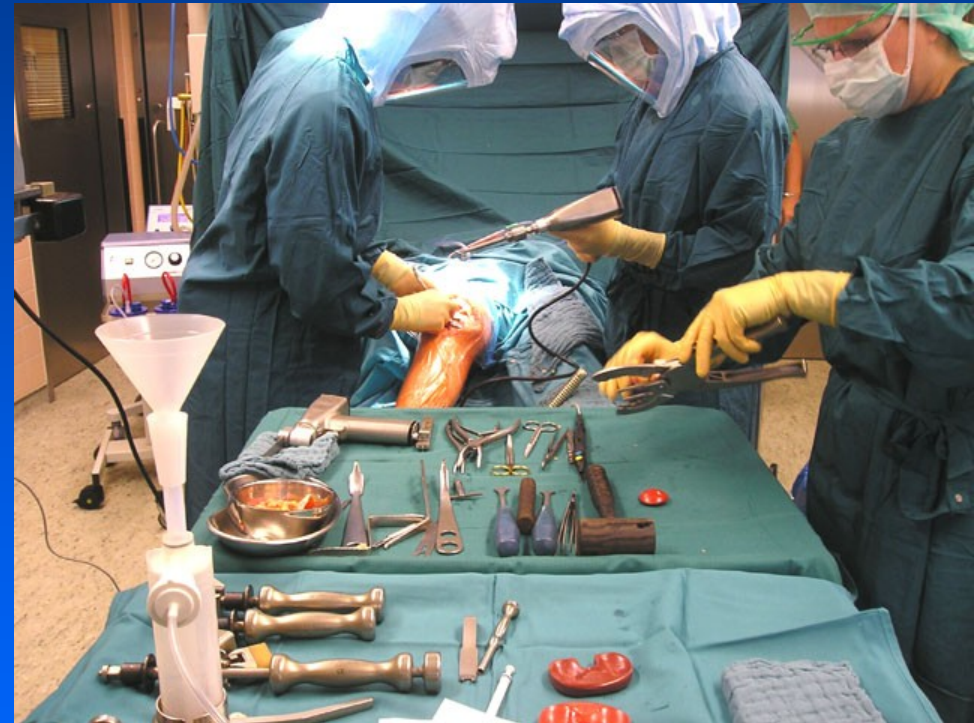Amputace vyjimečně



Artrodéza pomocí speciálního implantátu

Prevence septického uvolnění

Předoperační vyšetření
Asepsy na oper. sále
Peroperačně antibiotika
Správná operační technika
Léčba antibiotiky při všech
závažných infektech



Děkuji Vám za pozornost

