

Poranění horní a dolní končetiny

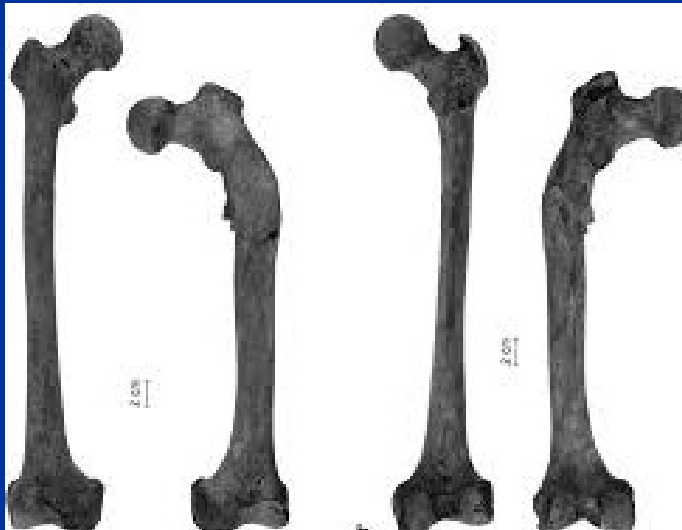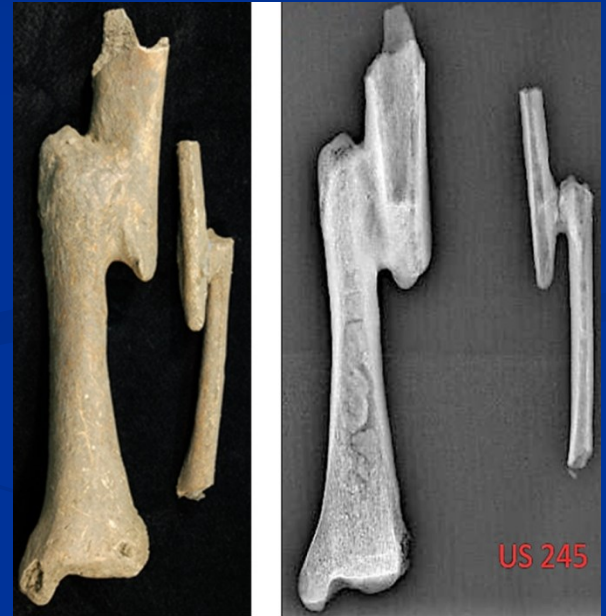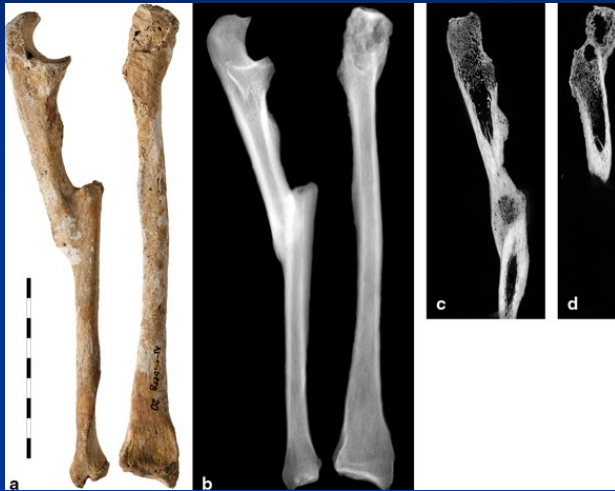Klinika úrazové chirurgie
FN Brno-Bohunice

- Poranění skeletu
- Poranění měkkých tkání : vazy, šlachy, kl. Pouzdro

- Zavřená poranění
- Otevřená poranění

- Monotrauma
- Sdružené poranění
- Polytrauma

■ osteoantropologie



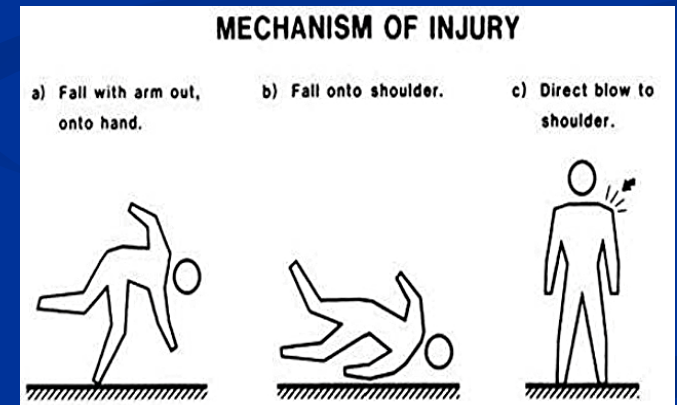
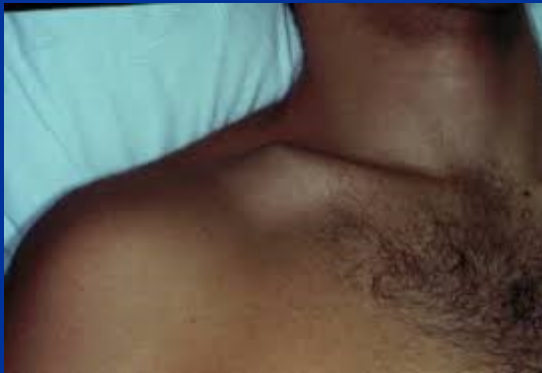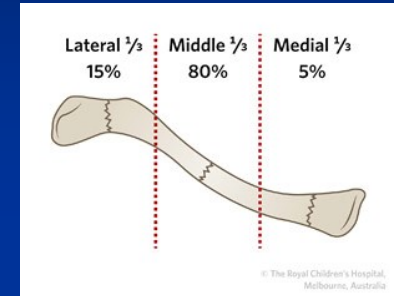
- Dislokované zlomeniny – dlouhých kostí - krvácení do měkkých tkáni
 - předloktí 50 – 400 ml
 - Humerus 100-800 ml
 - Tibia 100-1000 ml
 - Femur 300-2000 ml
 - Pelvis 500-5000 ml
-
- Ztráta funkce končetiny – zkratek, defigurace, nestabilita
 - Ztráta pracovní schopnosti, soběstačnosti, sebeobsluhy
-
- Dlouhodobé komplikace – posttraumatická artroza, porucha chůze, paklouby, měkko tkáňové postižení - ulcerace

- Cíl terapie – obnova funkce končetiny
- Diafyzární končetiny – obnova délky, osy a rotace
- Epifyzární zlomeniny – periartikulární, intrartikulární – obnova osy, rekonstrukce kongruence kl. plochy
- Jisté zn. zlomeniny: krepitace, patologická hybnost, typická deformace
- Nejisté zn. zlomeniny: otok, hematom, lokální bolestivost, deformita, porucha funkce

Klíční kost

- časté poranění mladých aktivních
- Pády na nataženou končetinu, pád na rameno, náraz na rameno

- Povrchové uložení kosti
- diafýza, laterální konec, mediální

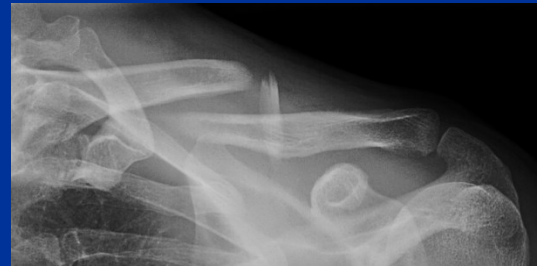

- RTG – AP + snímek 45 st kaudální sklon - předozadní dislokace

- Konzervativní terapie
- Nedislokované, minimálně dislokované zlomeniny,
- Ramenní ortéza / klíčková ortéza 4-6T



- ROM po 4T



- Indikace OS

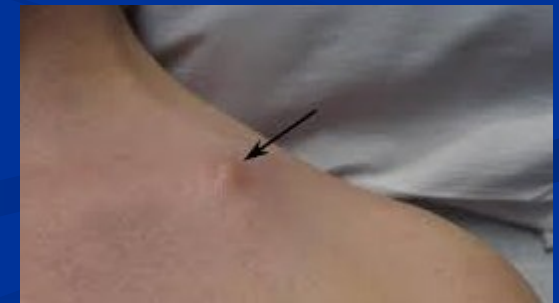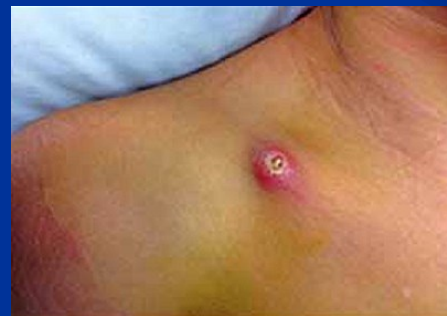- Zkratek >18mm

- Dislokace > 100%

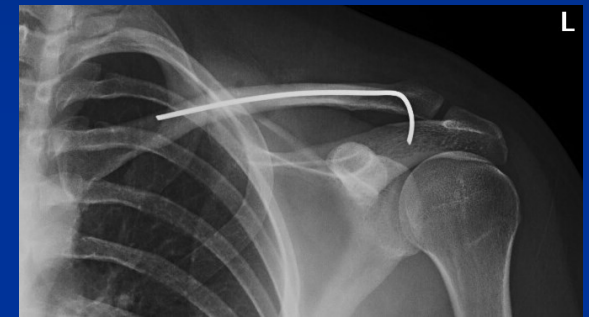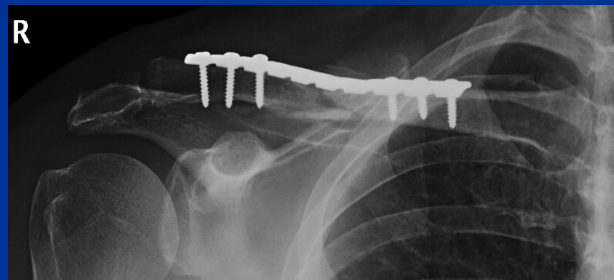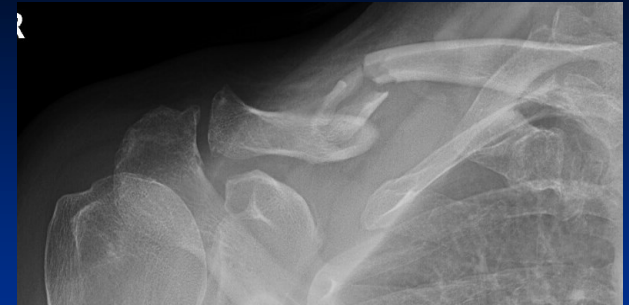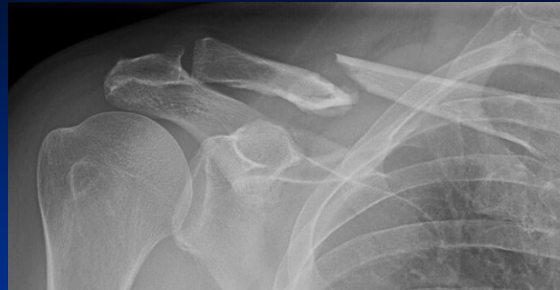- Kominuce

- NV poranění

- Otevřené zlomeniny, napínání kůže



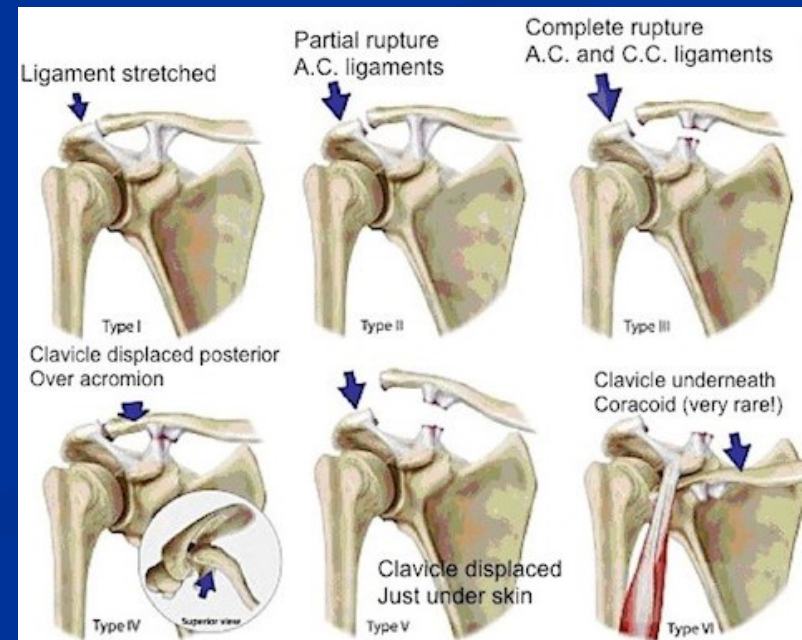
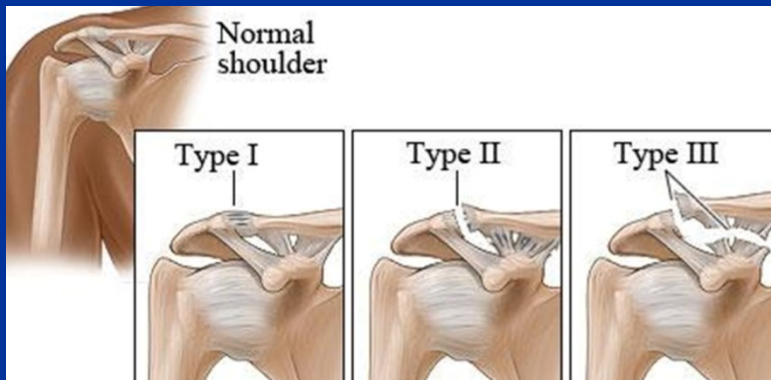
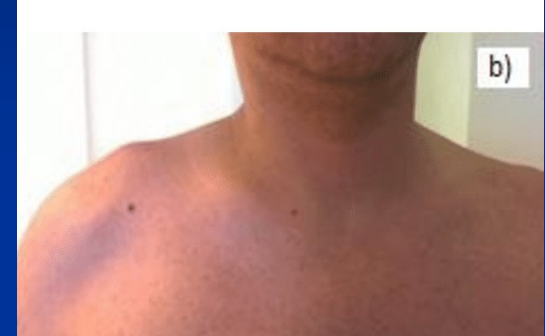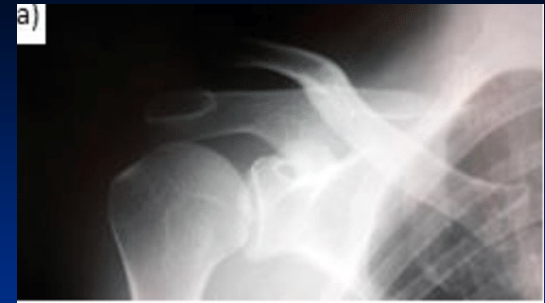- OS
- Dlahá
- Pin



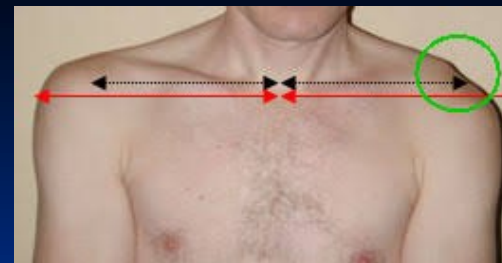
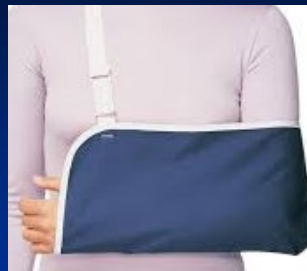- Ortéza / závěs 2-3T
- Posilování od 6 T
- Plná silová zátěž >3M

AC dislokace

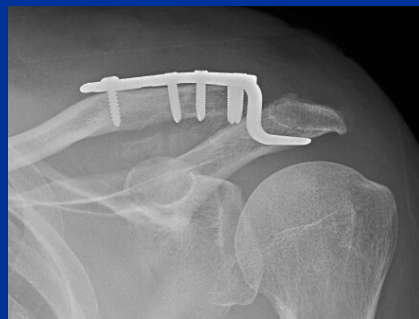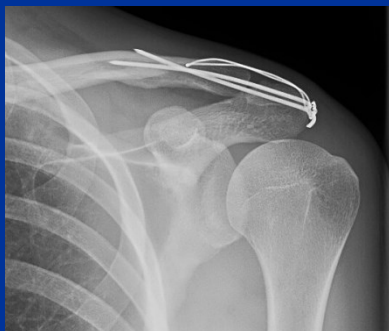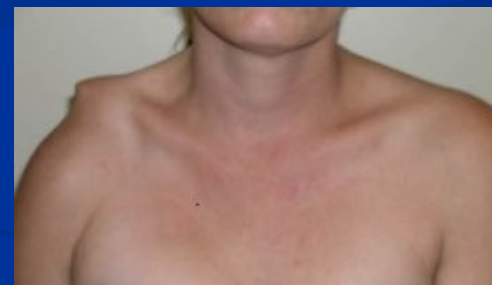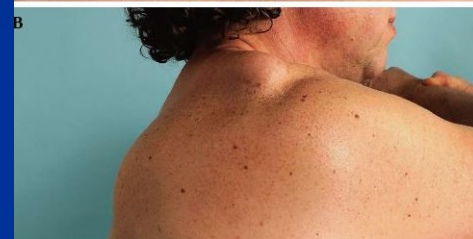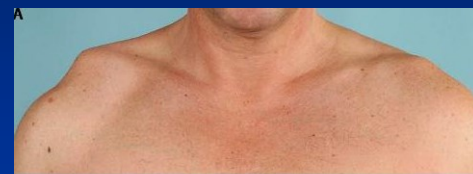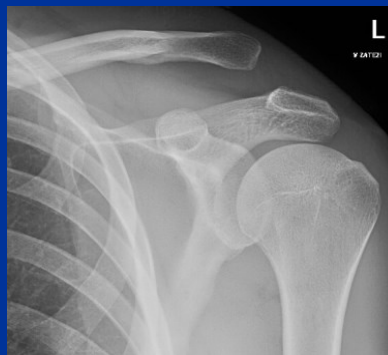- Mechanismus poranění jako u klíčku
- Poranění kapsuly, AC lig, CC lig
- RTG – AP + 45st kaudální sklon + lat.
- Příznak klávesy
- Tossy x Rockwood



- Konzervativní ter I-II
- Závěs 2-3 týdny



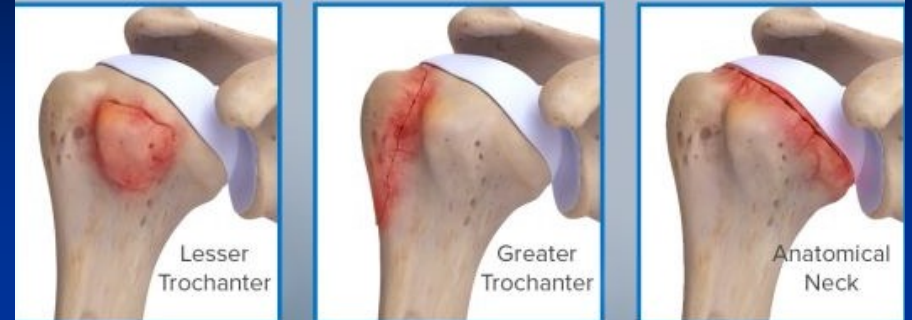- OS III-V
- Tahová cerclage
- Hook plate



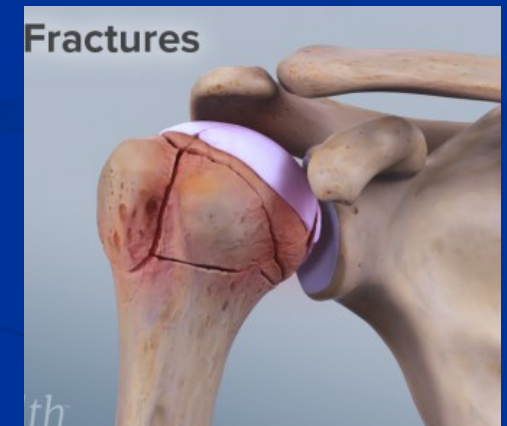
Zlomeniny proximálního humeru

- Bimodální frekvence
- Mladí - high energy, tříštivé
- Staří – low energy

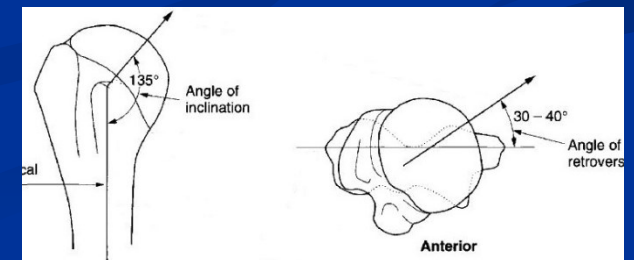
Examples of One Part Proximal Humerus Fractures



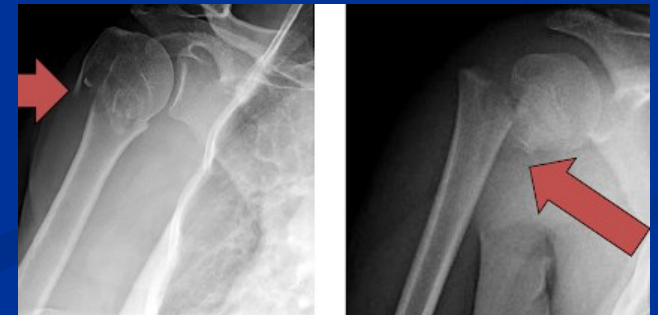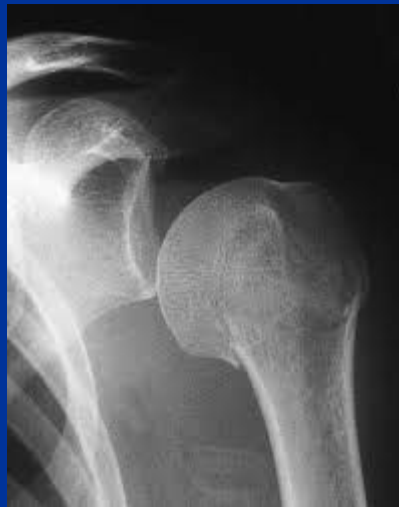- 4 komponenty: chirurgický krček, anatomická krček, velký a malý hrbol
- Úpony RM



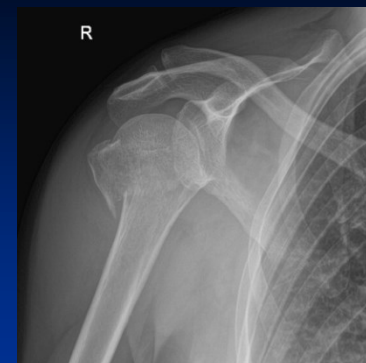- RTG – AP + bočná
- CT



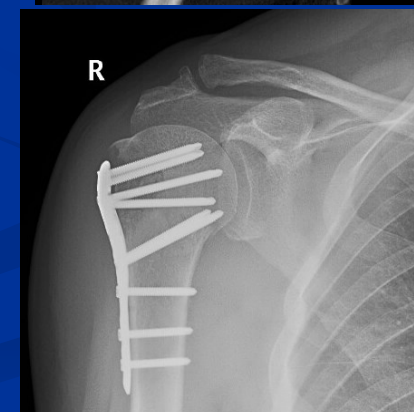
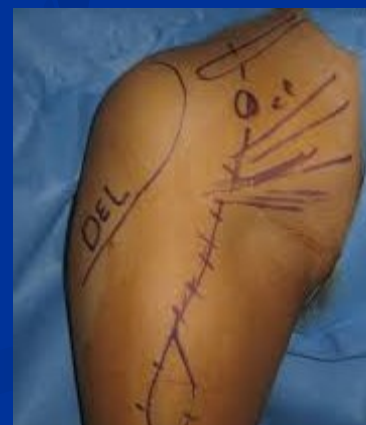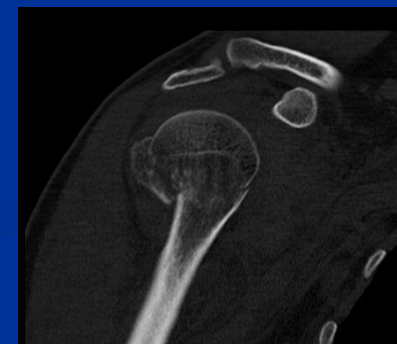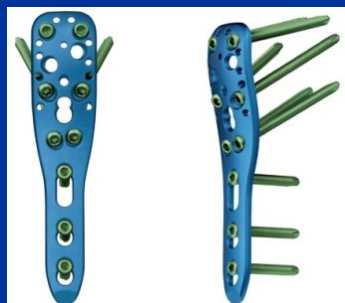
- Konzervativní léčba - cca 80% - nedislokované/ málo dislokované zaklíněné fr, nízce nárokový pac.
- 2-3T ramenní ortéza, 2T závěs
- RHB

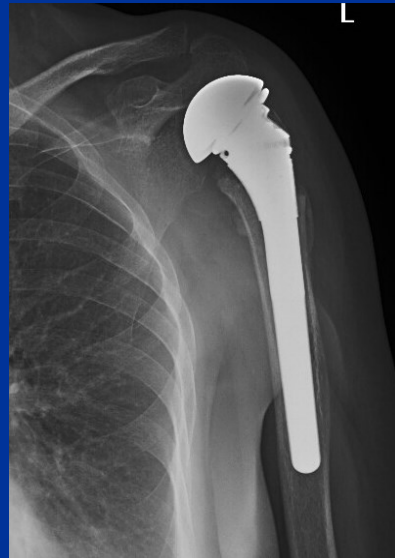
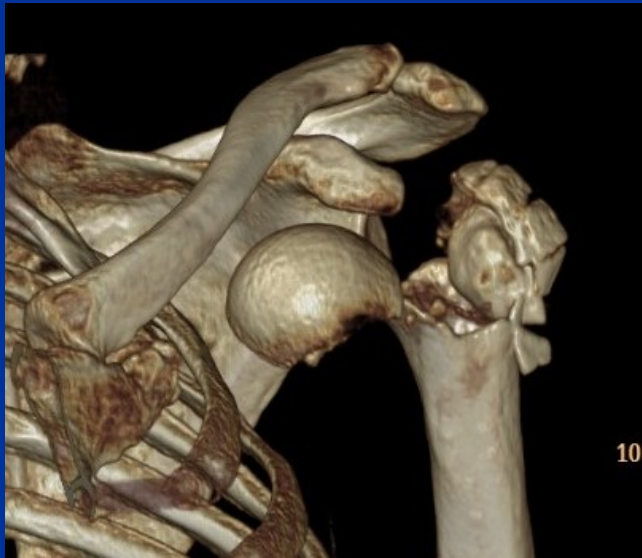
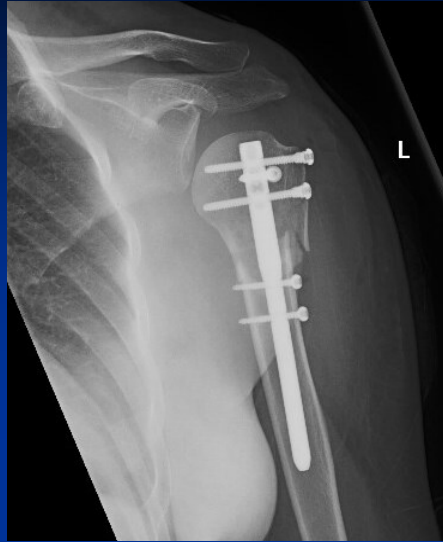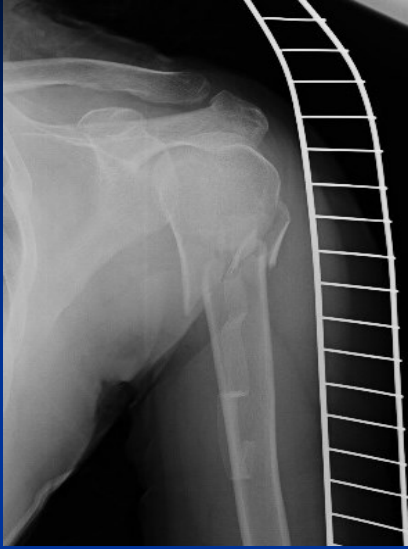- Operační ter
- Dislokace $> 1\text{cm}$, angulace $>45^\circ$
- Kvalita kosti – osteoporóza $>60\text{let}$ – skořápka vajíčka



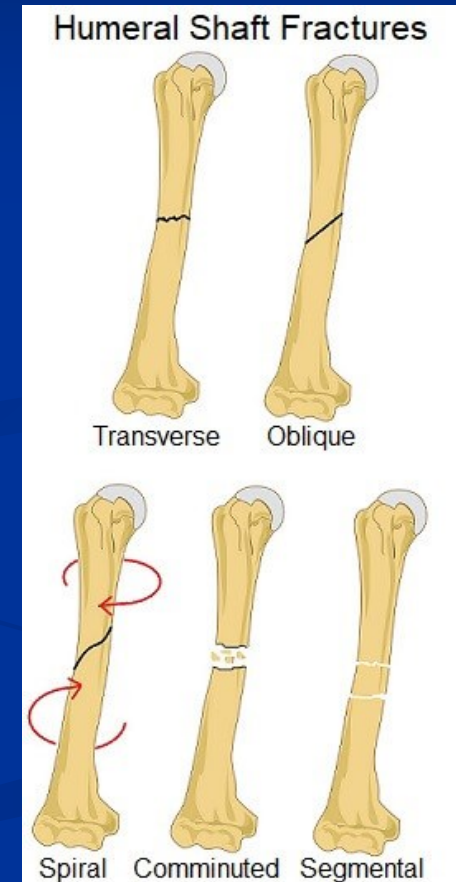
- LCP
- IM hřeb
- Hemiartroplastika - CKP



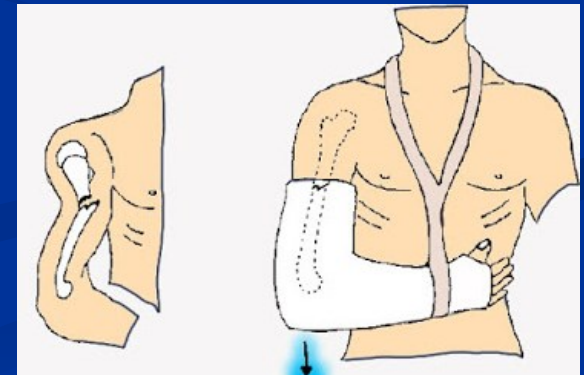
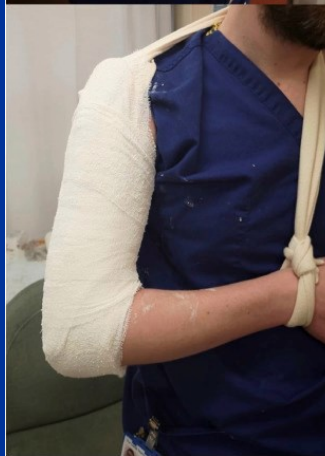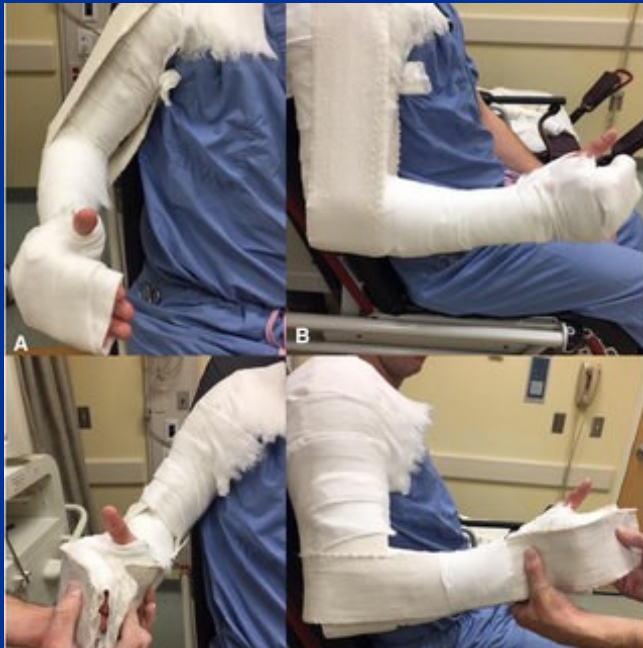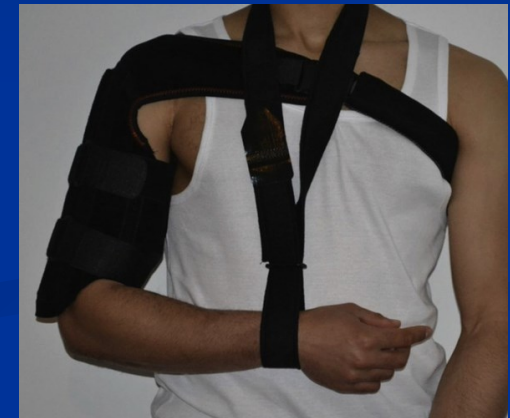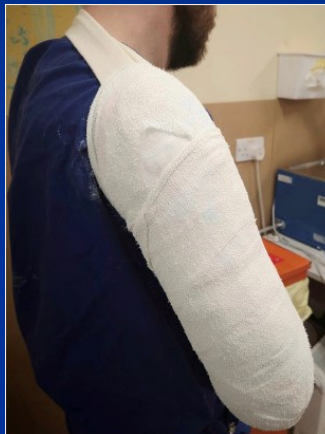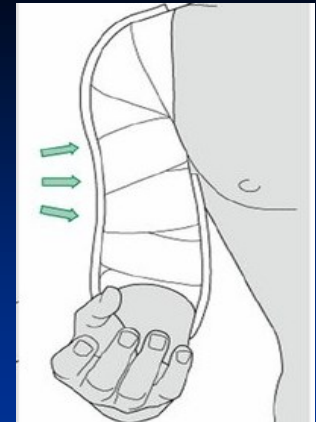


Diafýza pažní kosti

- RTG – AP + bočná
- Vysoký rozsah pohybu aGH
- Konzervativní ter
- $<20^{\circ}$ angulace
- $<30^{\circ}$ st varus/valgus angulace
- $<3\text{cm}$ zkratek

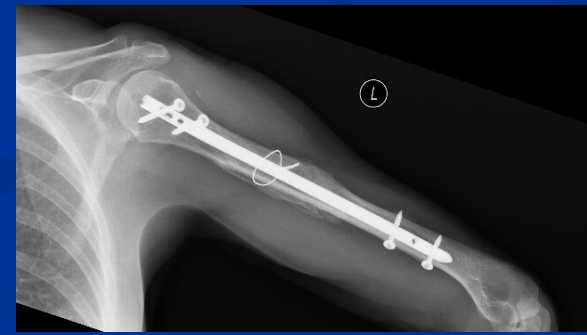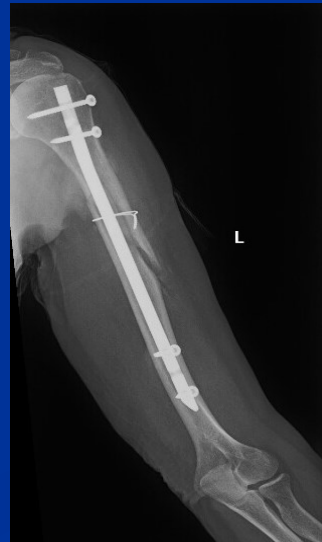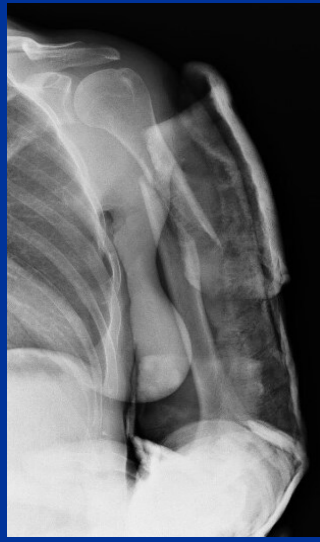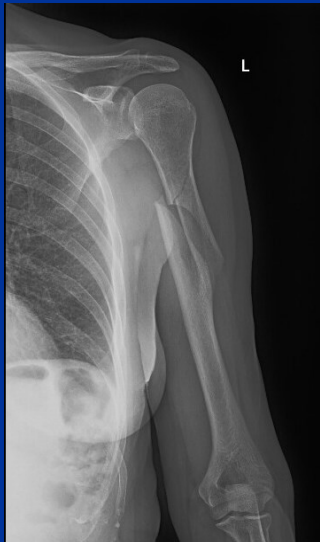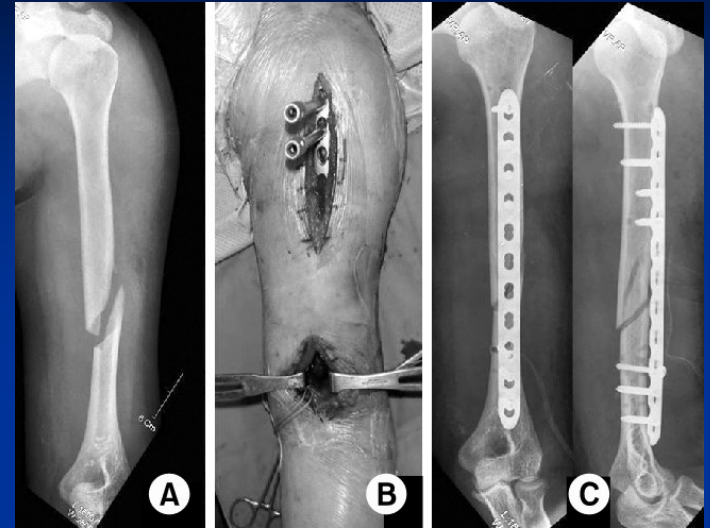


- Ramenní ortéza, vysoká sádrová dlaha, U splint
- Brace, (hanging část)
- 3T + brace 3-4T



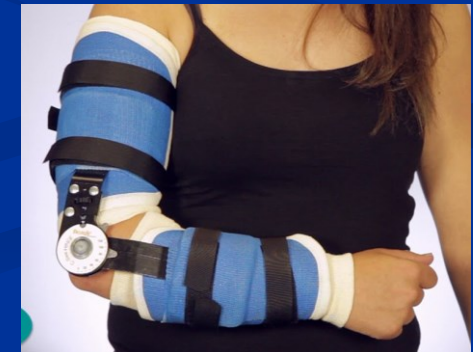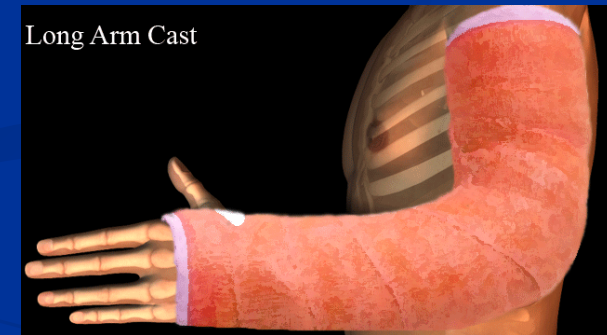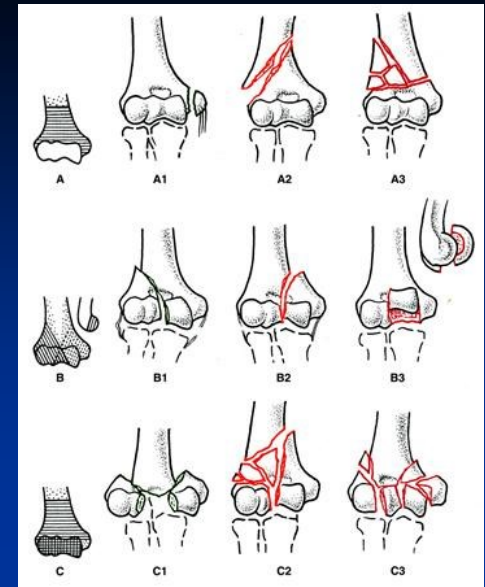
- OS
- IM hřeb
- LCP /P1

- 4-6T PROM



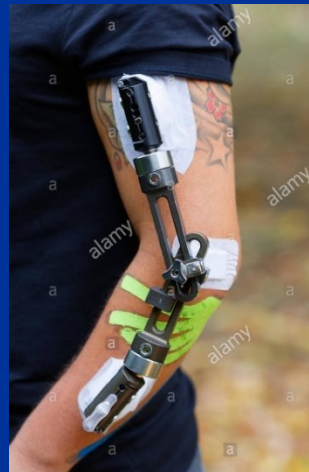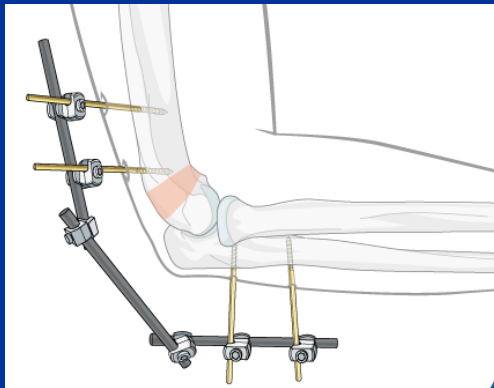
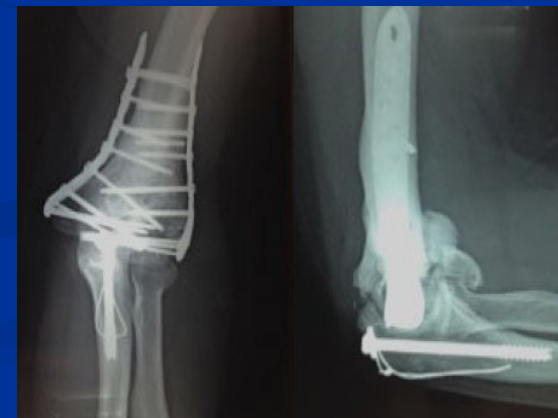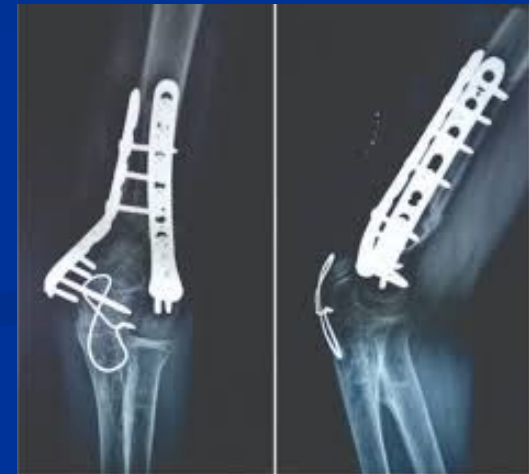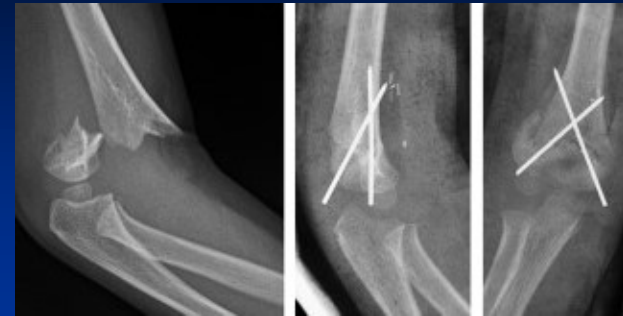Zlomeniny distálního humeru

- Tenký měkké tkáňový kryt – časté otevření fr
- RTG - AP, bočná,
- CT
- Často poúrazová, pooperační ztuhlost
- Cíl dosažení pohybu 30-130
- Konzervativní ter
- Vysoká sádrová dlaha n 3T + loketní ortéza 3T



Zlomeniny distálního humeru

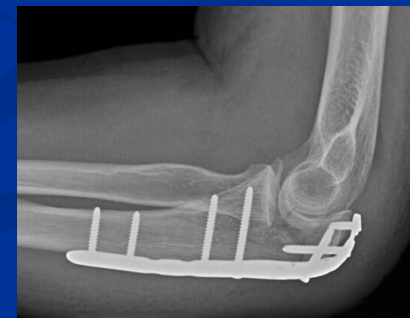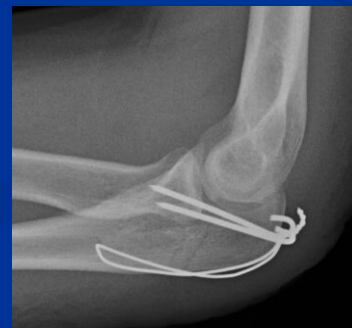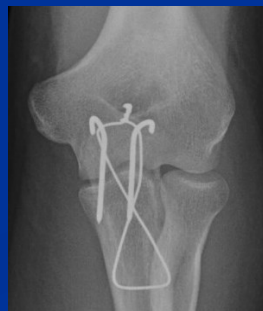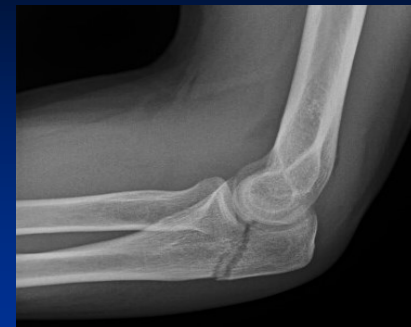- Operační ter
- KW + sádra
- LCP dlaha
- ZF



- Periartikulární heterotopické calcifikace


Zlomeniny olecranu

- Úpon tricepsu
- Ztráta extenze proti odpotu
- Přímé úrazy – tříštivé
- Nepřímé – šikmé/ příčné fr.
- RTG – AP, bočná, šikmá
- Konzervativní ter
- Nedislokované fr SFO 3T, semiflexe
- Operační ter
- LCP, tahová cerclage



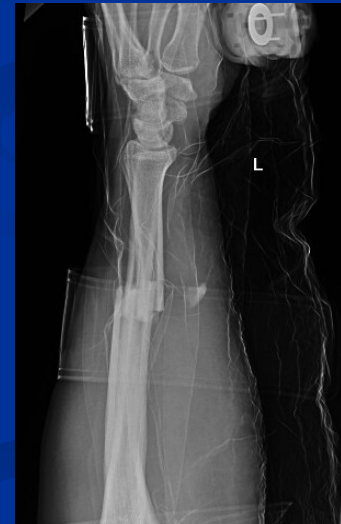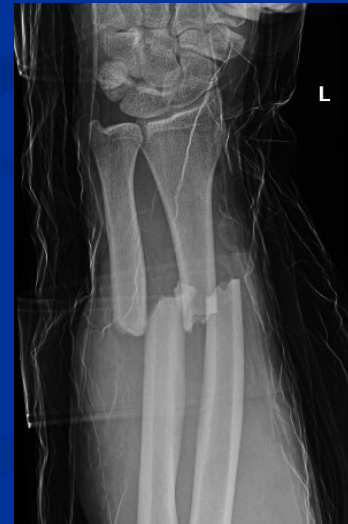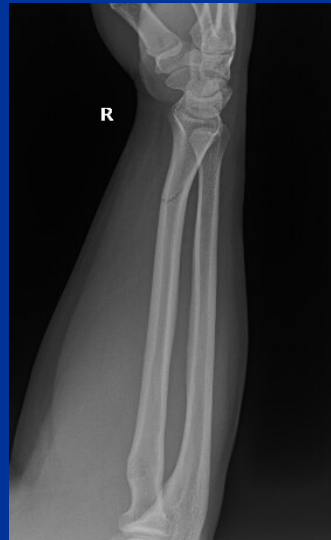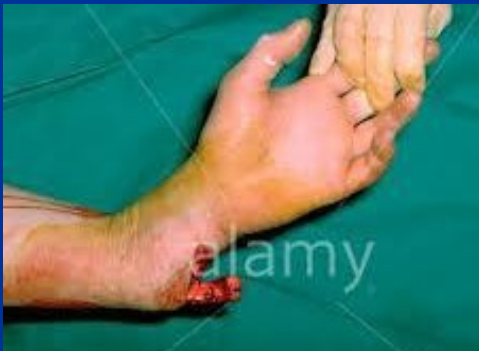Zlomeniny předloktí

- Izolované poranění 1 kosti
- Obě kosti

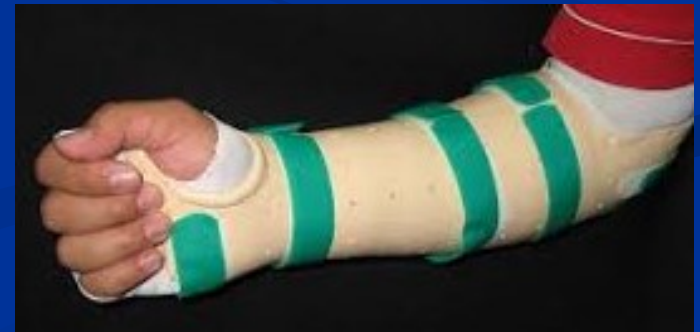
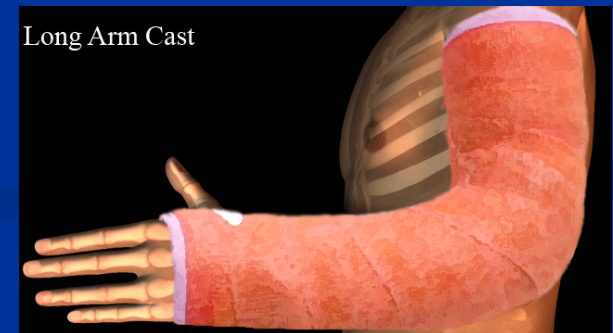
- Ulna – osa předloktí
- Radius – radiální oblouk, rotace radia kolem ulny do P/S

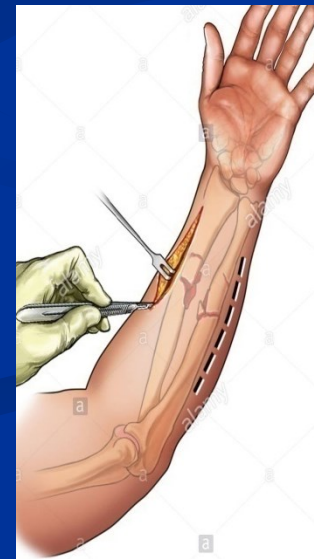
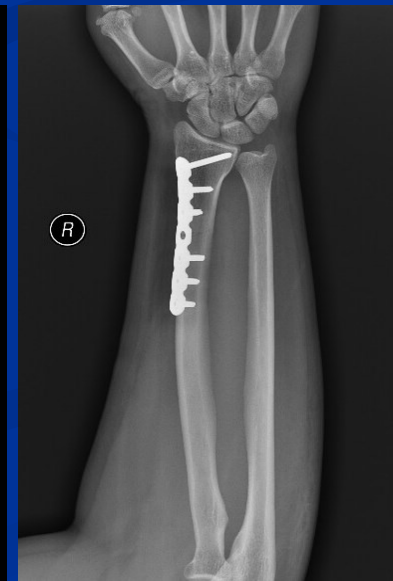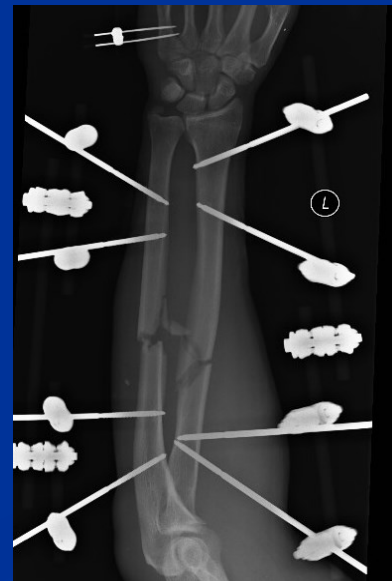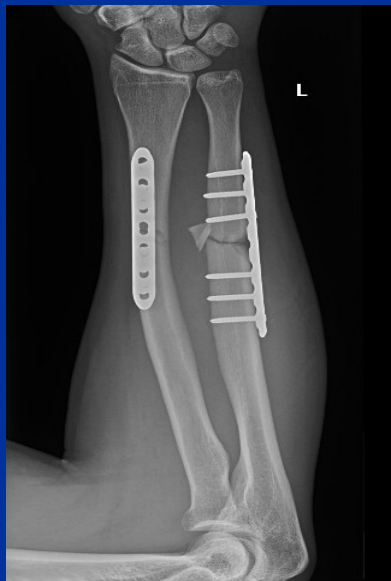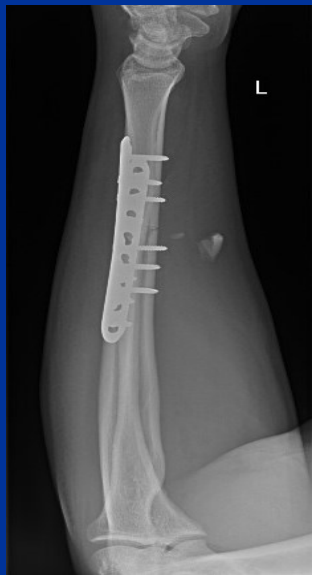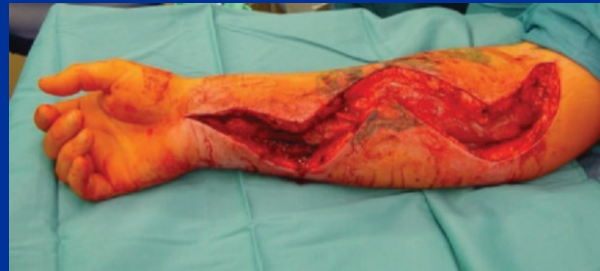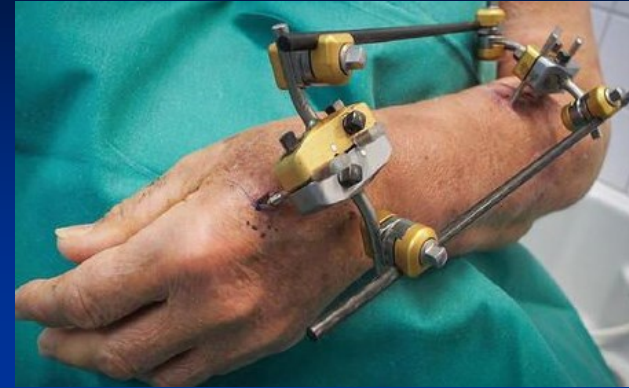
- RTG – AP + bočná



- Konzervativní ter
- Nedislokované fr, minim posunuté – angulace $<10^{\circ}$, kontakt $>50\%$
- Radius – rotace - \gg riziko pakloubu
- vysoká sádra 3T
- Antirotační brace/ SFO 3T



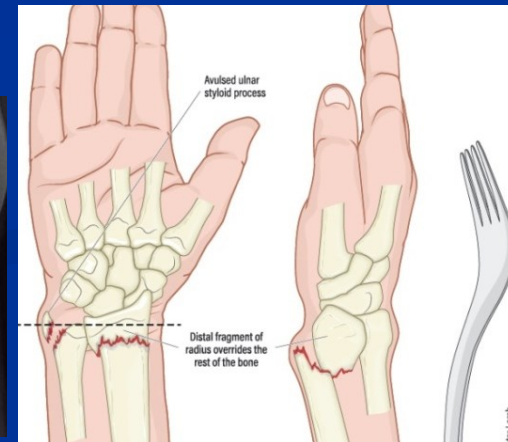
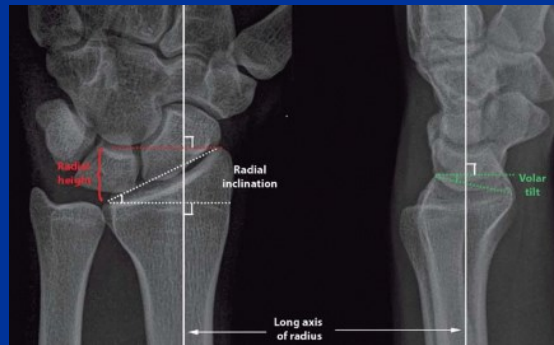- Operační ter
- Dislokované fr,radius, obě kosti
- Dlahová OS
- ZF
- fasciotomie



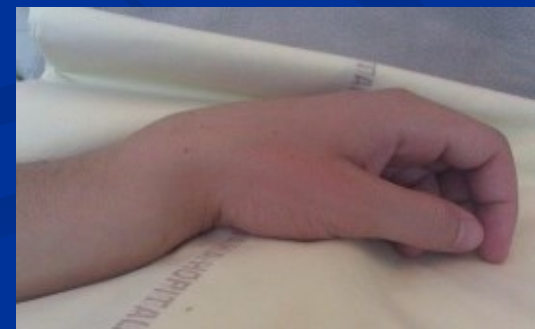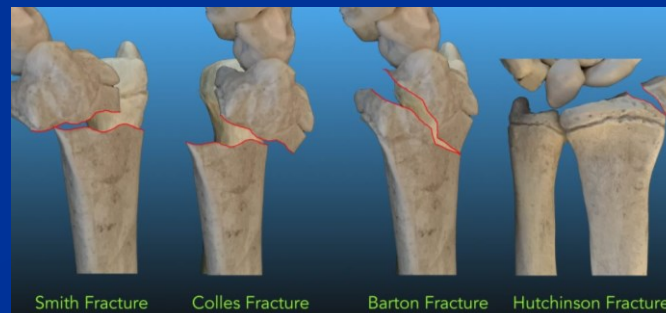
Distální radius

- Jedna z nejčastějších zlomenin
- Typická bajonetovitá defigurace, otok, porucha hybnosti, bolestivost dist předloktí

- Collesova zl.
- Smithova zl.
- Intraartikulární zasahující
- Poranění styloidu ulny

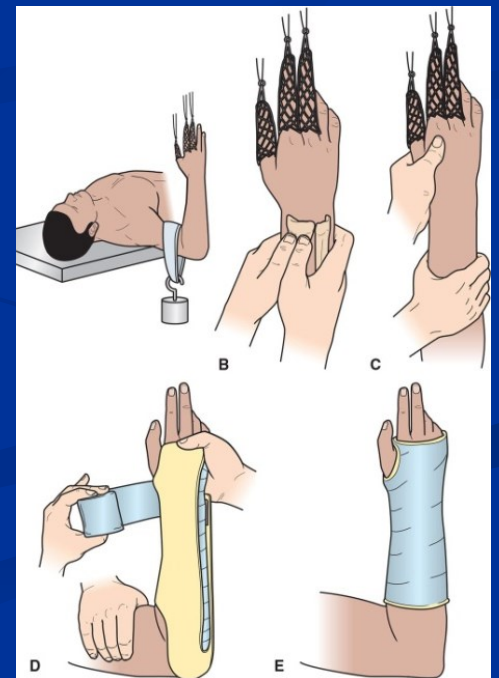
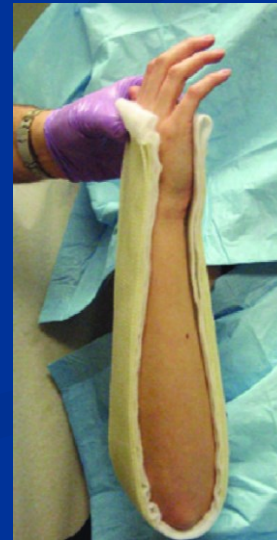
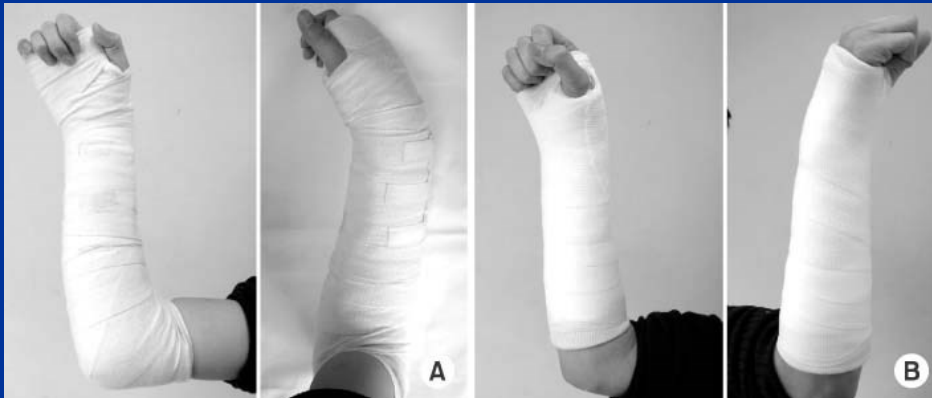
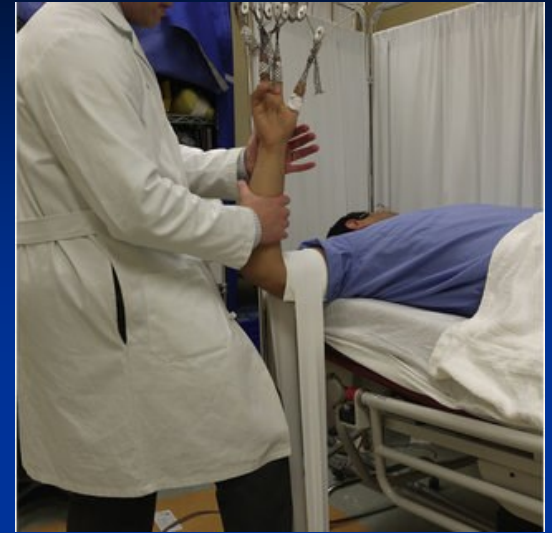- Bimodální incidence
- Děti a mladí, aktivní
- Staří - osteoporóza



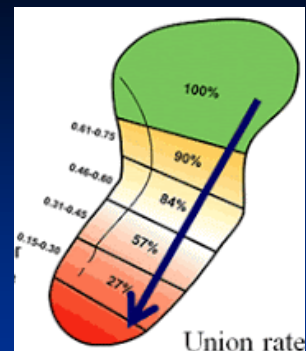
Distální radius

- Zavřená repozice – trakce, ligamentotaxe
- Mírná volární flexe a ulnární dukce
- Střížená SFO pod loket (loket)
- Suger tong splint
- SFO 5-6 týdnů, 4 týdny

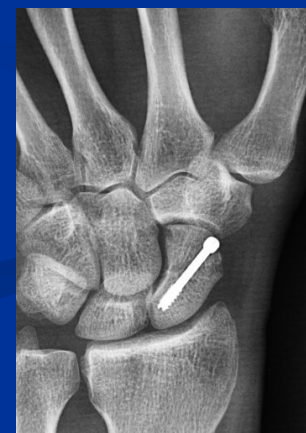
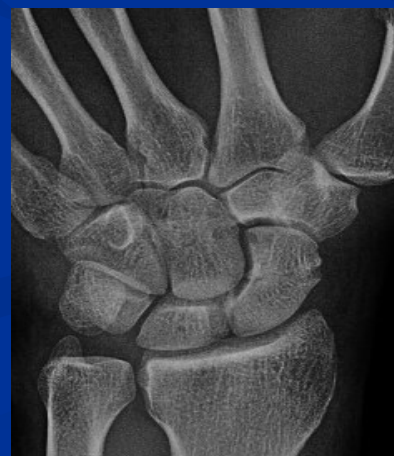
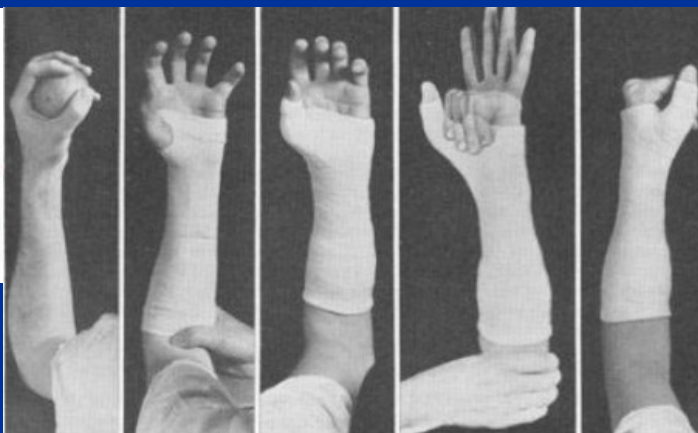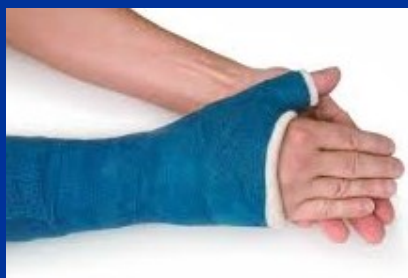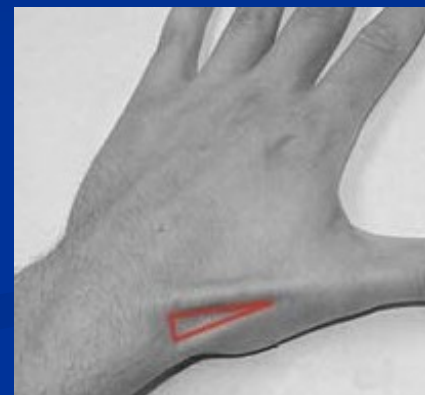Zlomeniny ruky

- Scaphoid – nejčastěji poraněná carpální kost ruky,
- Limitované cévní zásobení, rozsáhlý chrupavčitý povrch
- Klin. bolesti fossa tabatiera

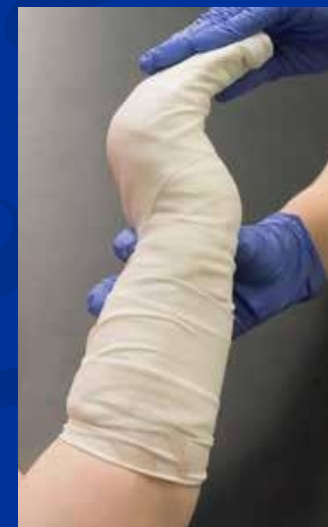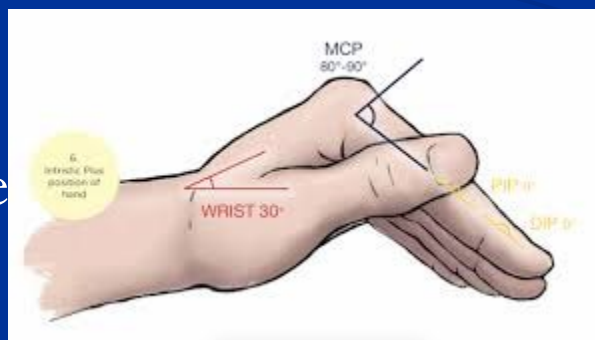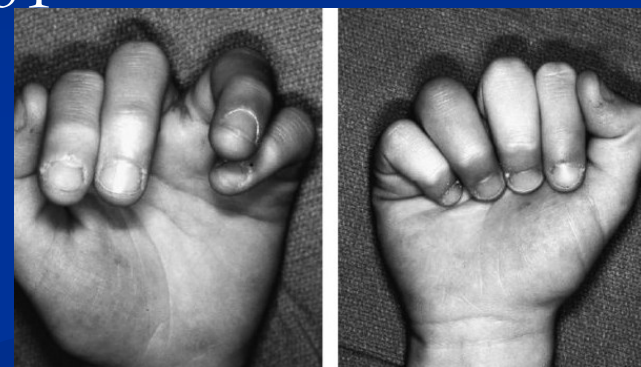


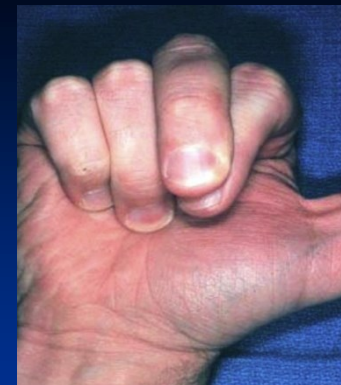- Dlouhodobá fixace – 6, 8-12T
- S proximalizací – narůstající riziko pakloubu
- Operační léčba – Herbertův kompresní šroub



Zlomeniny MTC a prstů

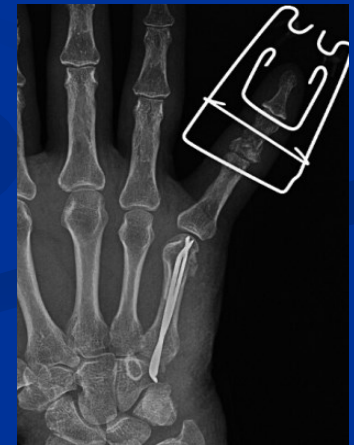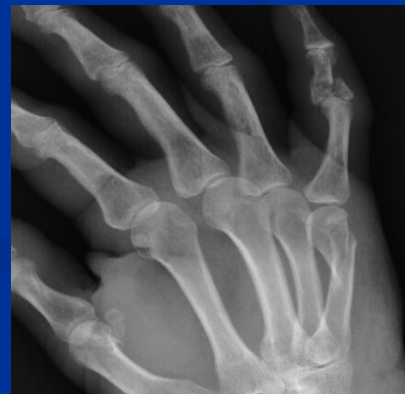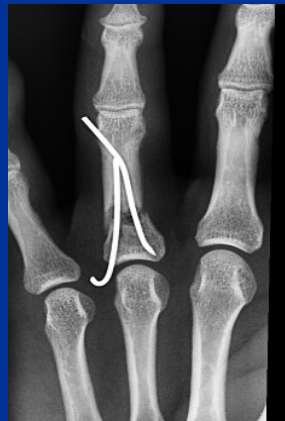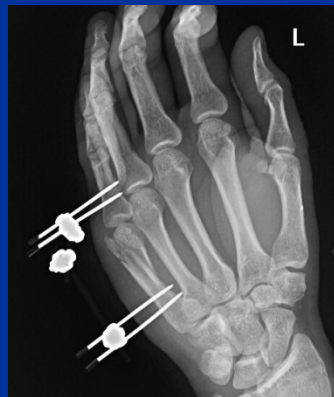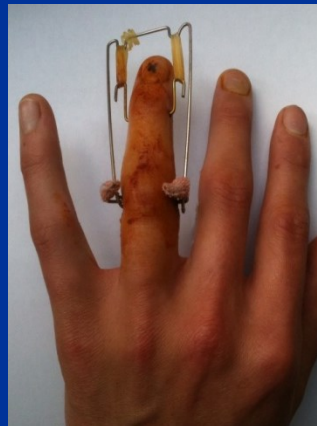
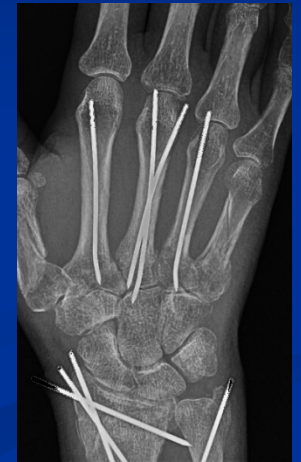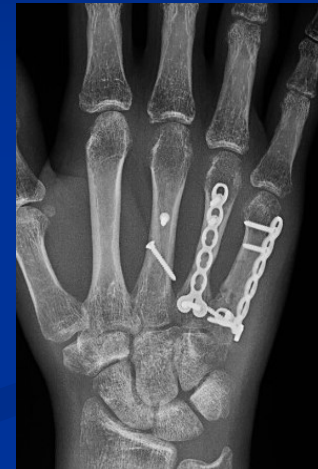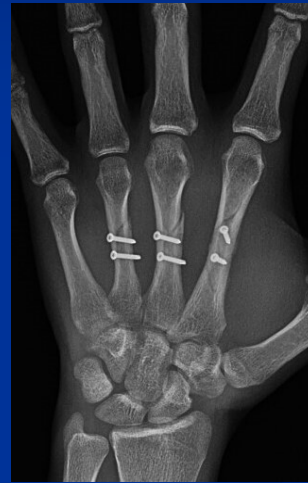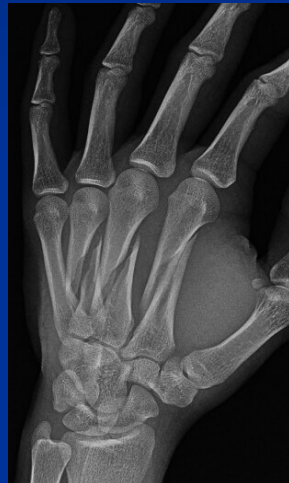- Vysoká incidence – pracovní, domácí, sportovní úrazy
- Krček < 40st angulace – 4 T
- Diafýza - 20st angulace, zkratek do 5mm, 5T
- Baze – 3T
- Prsty – 3 týdny
- Baze, diafýza, hlavice
- Op – dislokace, tříštivé zl. Baze
- Malrotace
- SFO – intrinsic plus pozice



Zlomeniny MTC a prstů

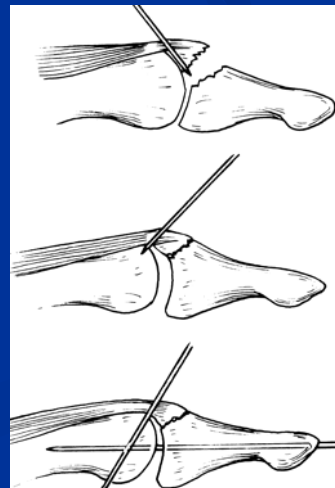
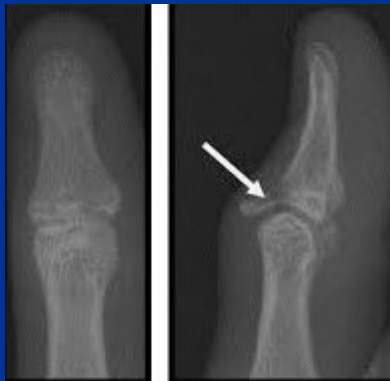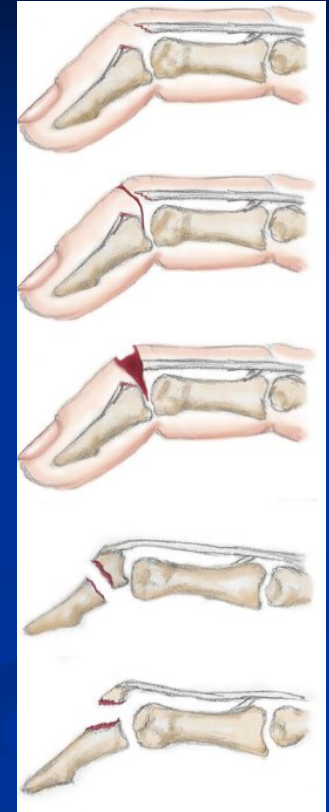
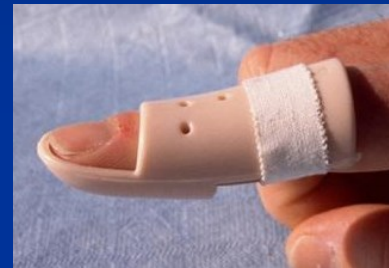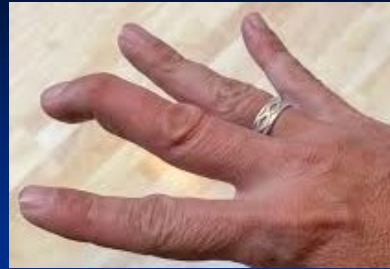- Operační indikace. Otevřené zlomeny, dislokace, výrazná angulace, zkratek, malrotace

- Šrouby
- KW
- dlahy



Mallet finger

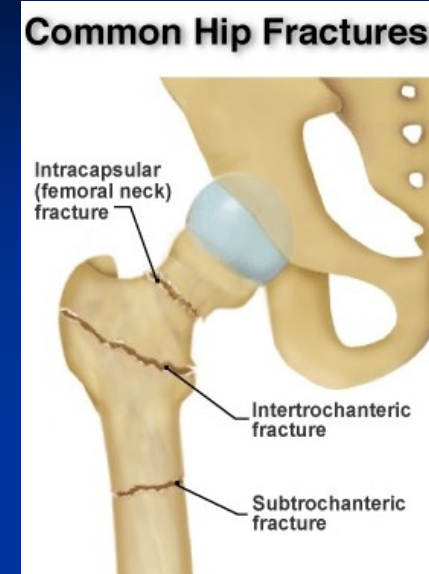
- Šlachové / kostní poranění
- Konzervativní ter
- Dlahy 6-8 T
- 4 T tejp + noční dlahy
- AROM



- Operační ter
- Inkongruence
- $> 50\%$ kl. plochy

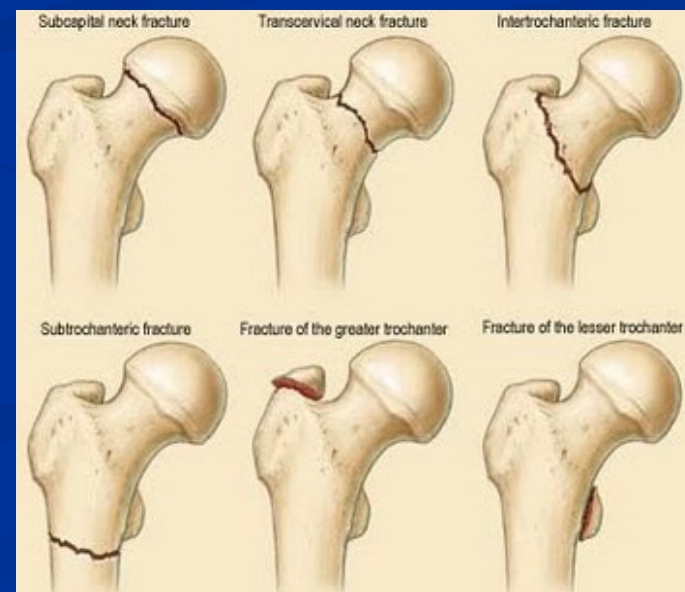
Proximální femur

- mladí - vysokoenergetické úrazy, kominuce
- staří – osteoporóza, nízkoenergetické úrazy
- Zlomení krčku femuru - intrakapsulární
- Zlomeniny trochanterického masivu -
- extrakapsulární, krvácení do měkkých tkání

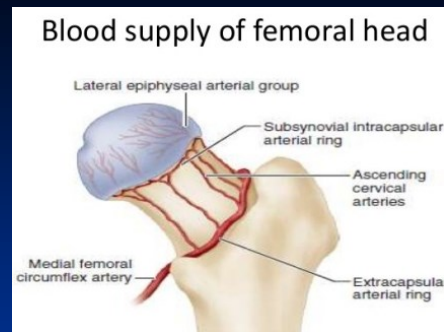


RTG – AP, axiální proj, AP pánve

- Akutní režim ošetření
- Stabilizace zlomeniny – analgetizace
polohování, omezení krevní ztráty



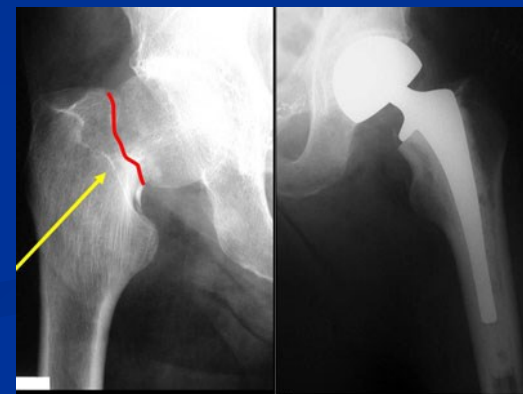
- Intrakapsulární zlomeniny



- Krevní zásobení hlavice po povrchu krčku – riziko poranění, hematom

- chybění periostu, synoviální tekutina

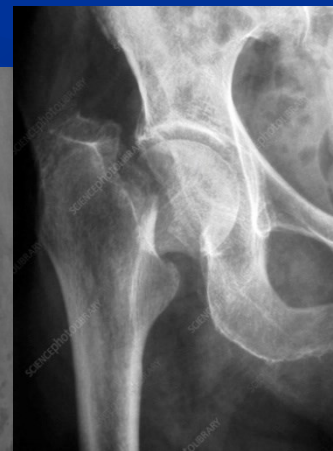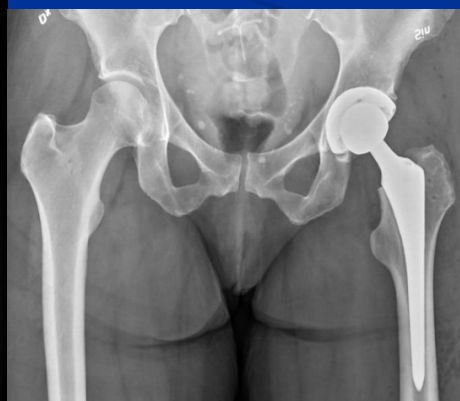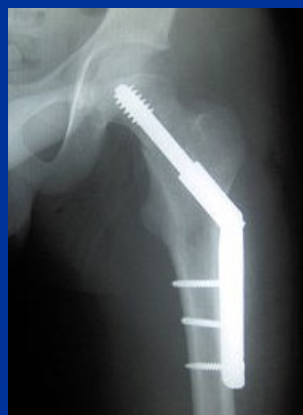- Vyšší věk, riziko avaskulární nekrozy hlavice



- Osteosyntéza - DHS

- Hemiartroplastika - CKP

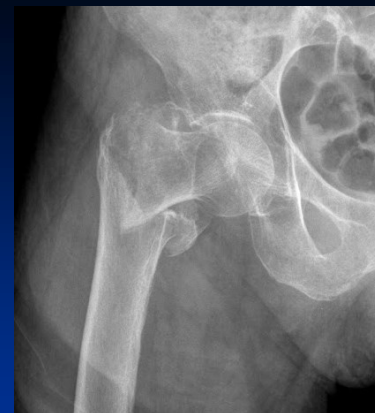- Artroplastika - TEP



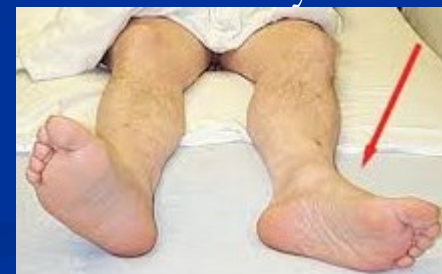- Extrakapsulární zlomeniny

- Krvácení do měkkých tkání

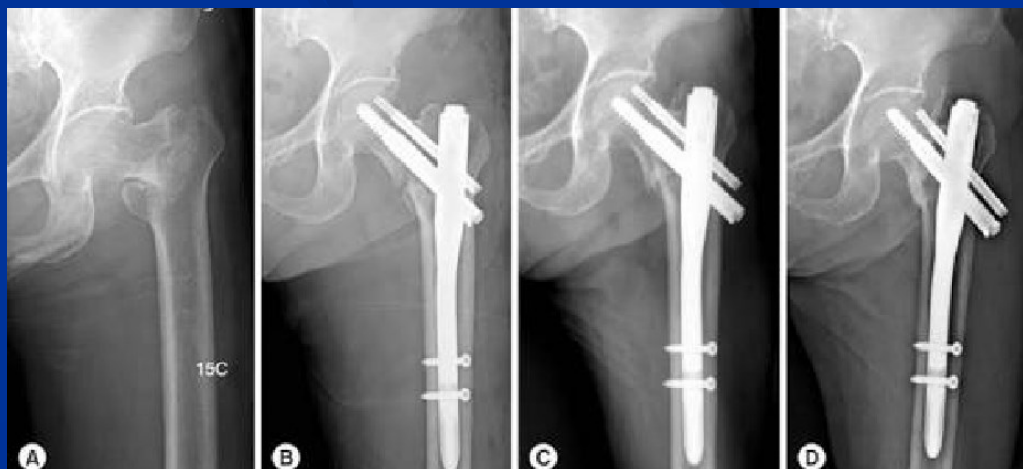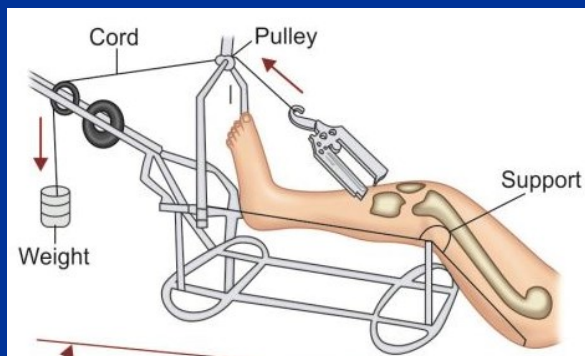
- Bolestivé třísla a obl. Velkého trochanteru, zkratek končetiny + extrarotace



- Akutní režim OS

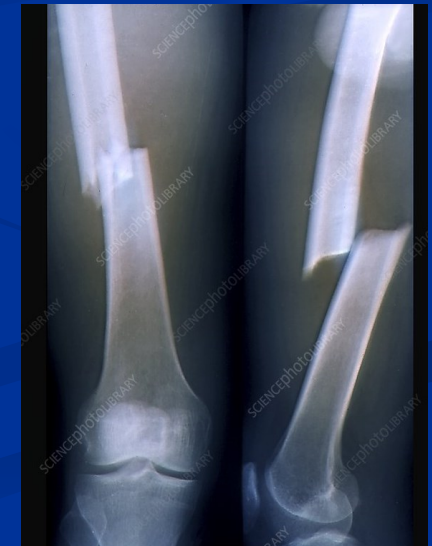
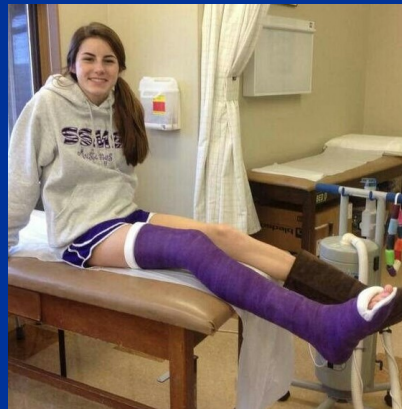
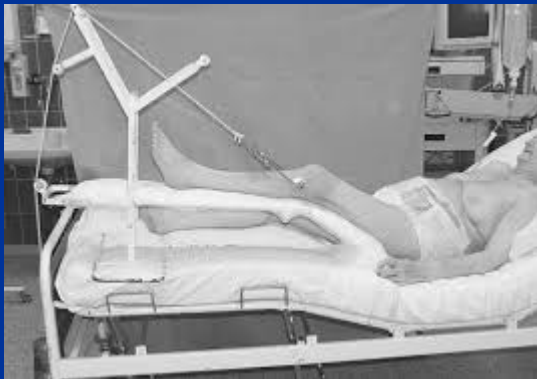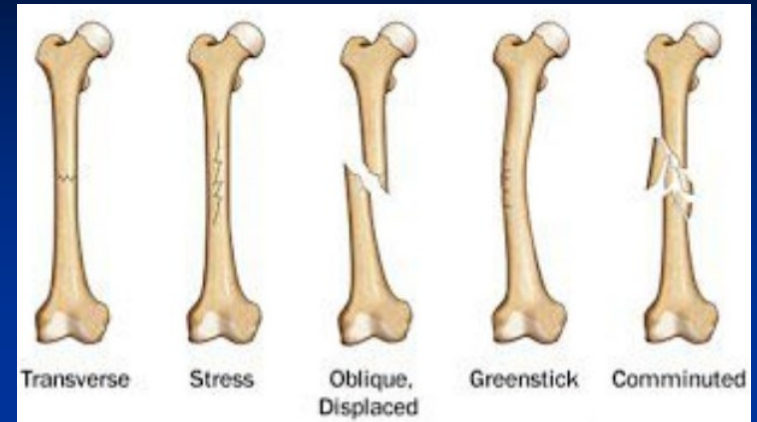- nitrodřeňový hřeb



Diafýza stehenní kosti

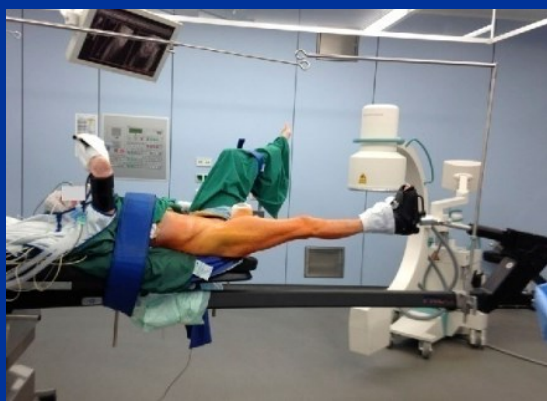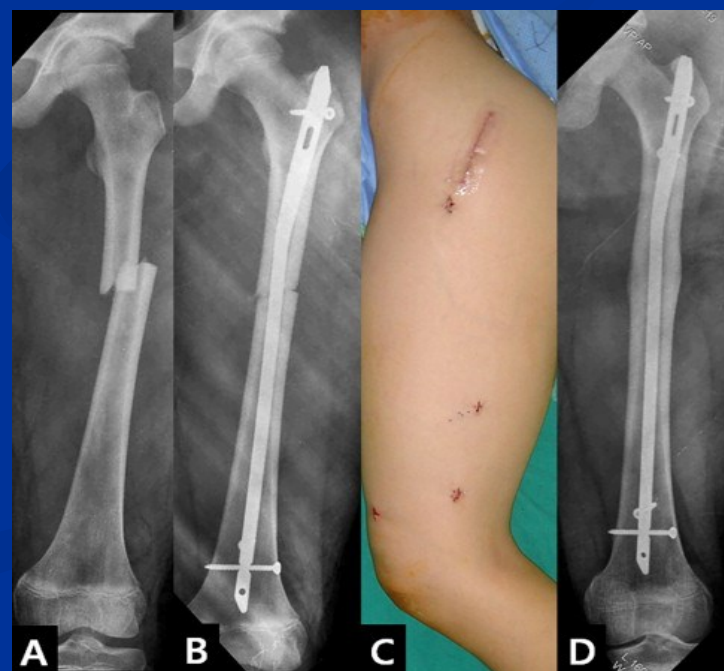
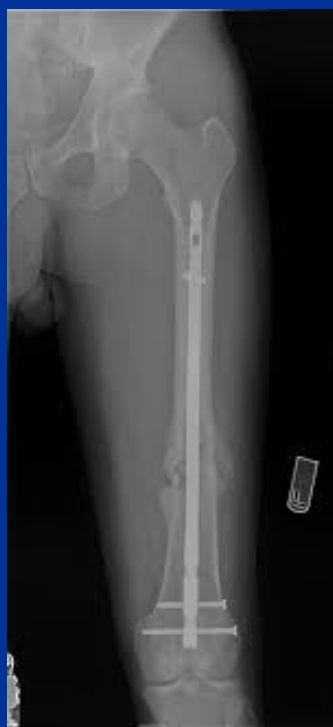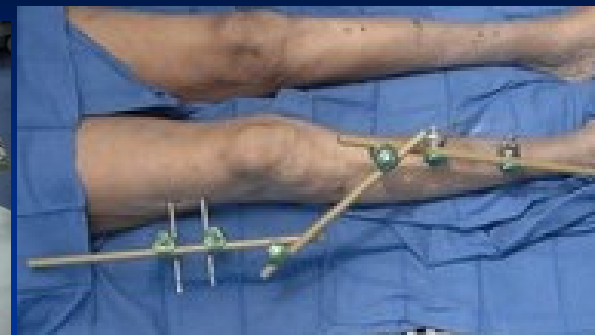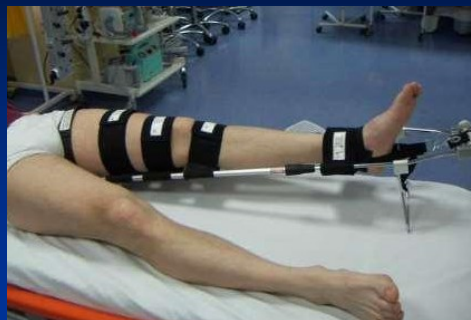- Největší kost
- Výrazné krvácení do měkkých tkání
- Silné stehenní svaly
- RTG – AP + laterální
- Akutní chir. ošetření



Operační léčba

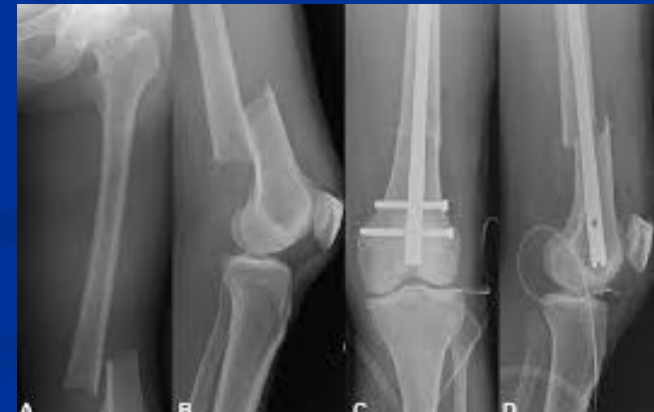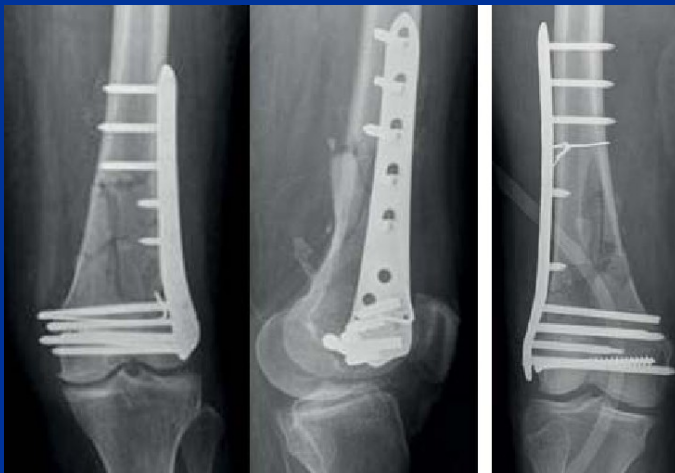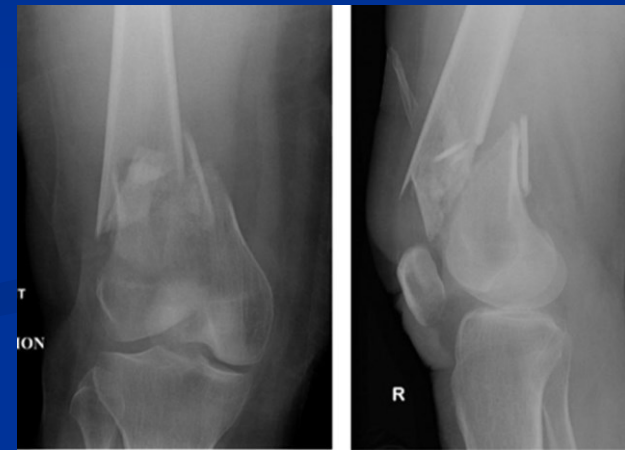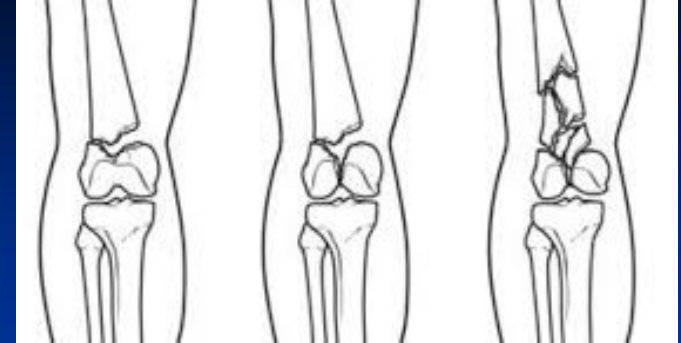
- Akutní chir. Ošetření OS
- Nitrodřoňový hřeb
- Zevní fixace

- Fracture table



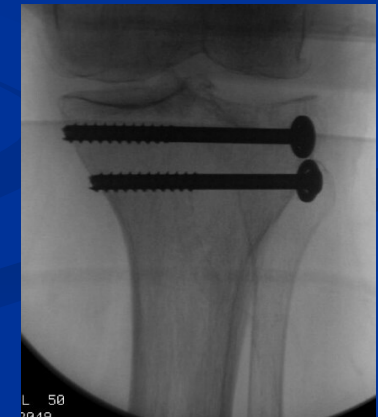
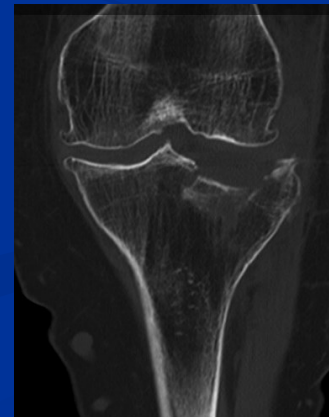
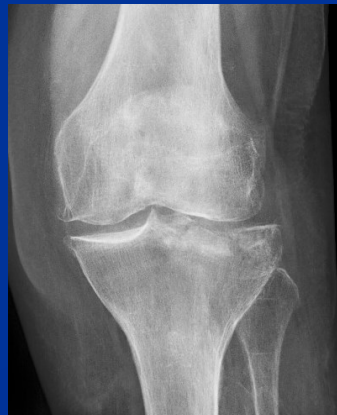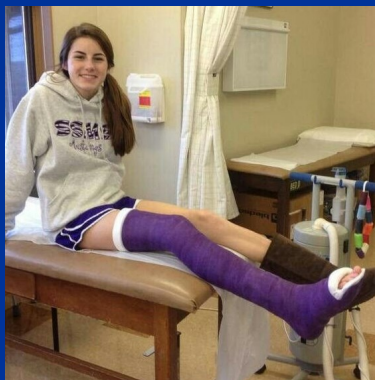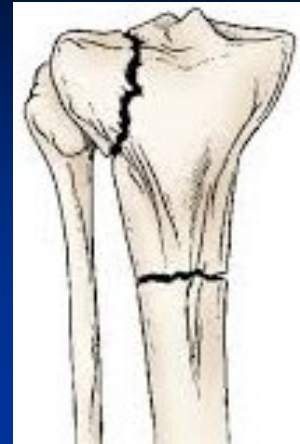Distální femur

- Extraartikulární/ intraartikulární
- RTG – AP + bočná proj, CT
- ortéza
- IM hřeb
- LCP dlaha



Zlomeniny proximální tibie

- Zlomeniny tibiálního plata
- Zlomeniny prox. metadiafýzy
- Intraartikulární náplň, postižení,
- Asociace s postižením měkkého kolena
- RTG - Ap + bočná, CT
- Riziko Compartment sy



Zlomeniny proximální tibie

- Operační terapie

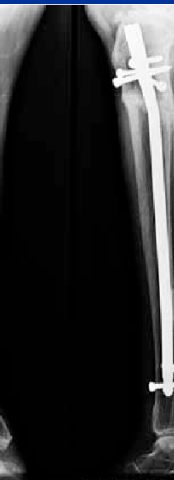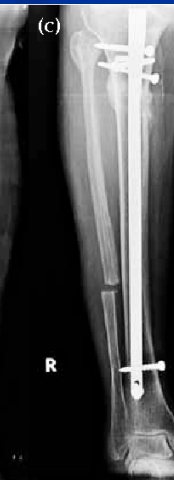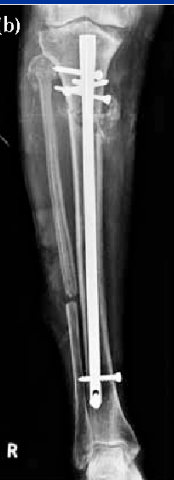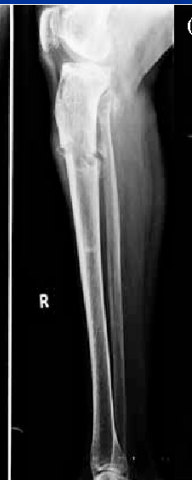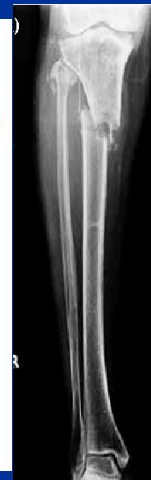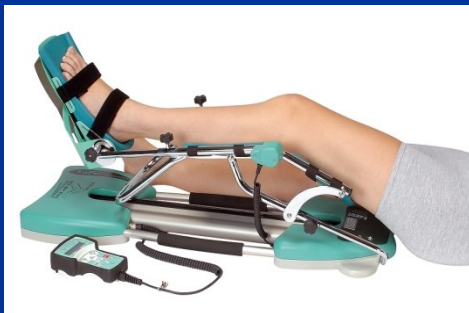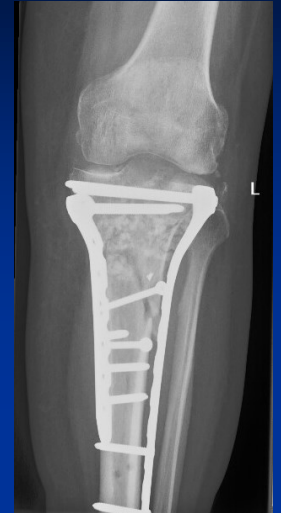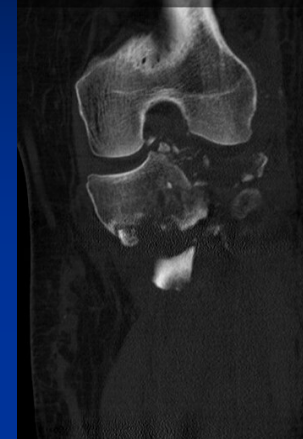
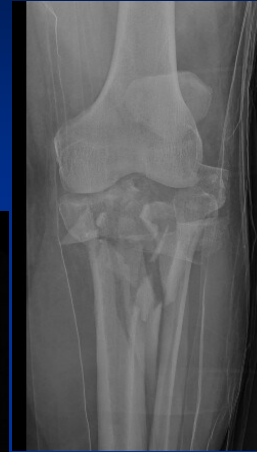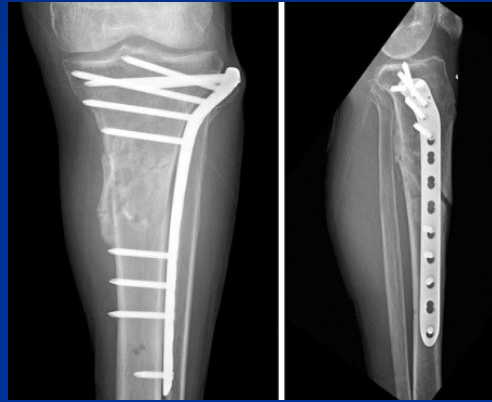
- LCP dlahy,

- IM hřeby

- Šrouby

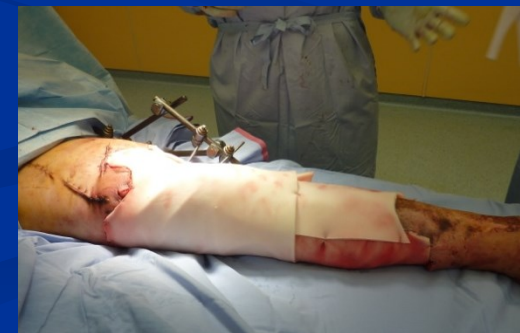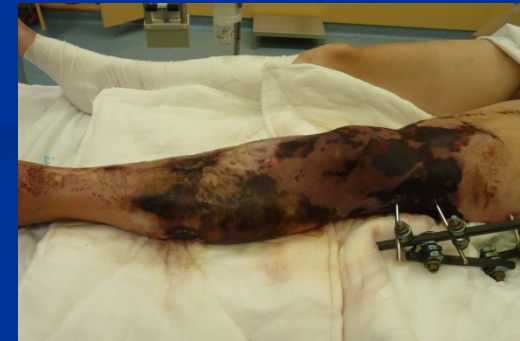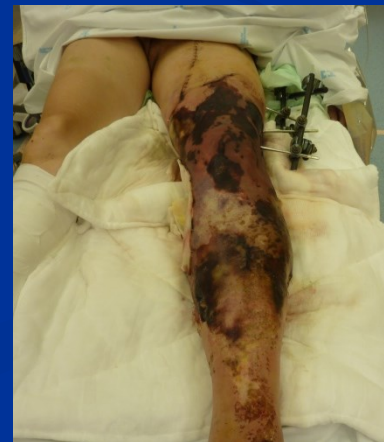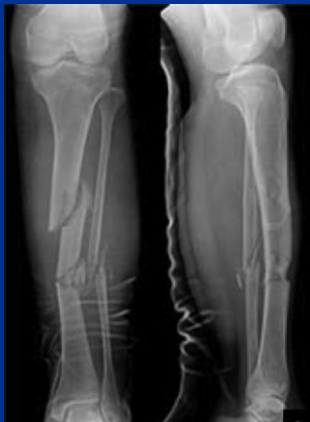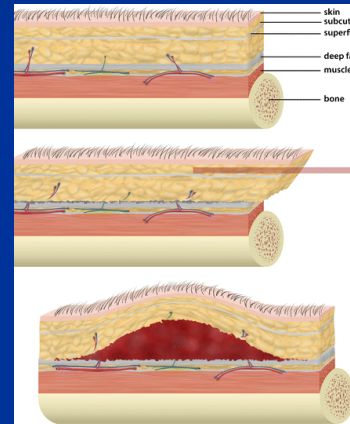
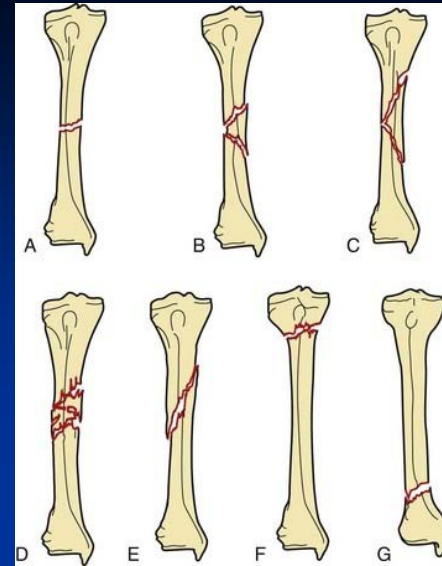
- ZF

- AROM



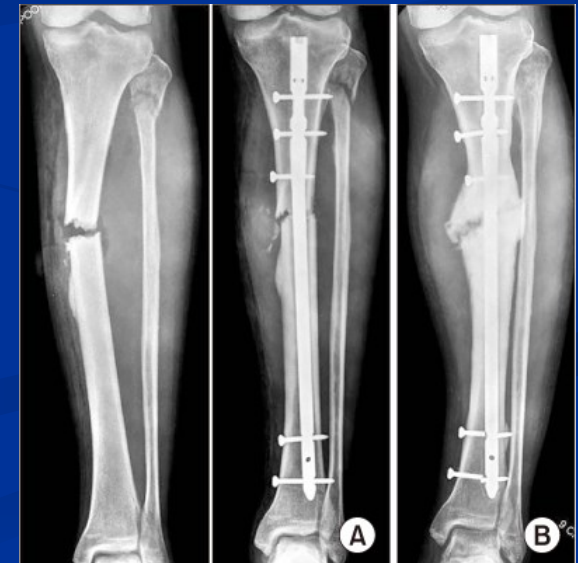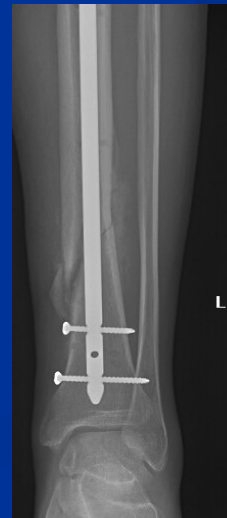
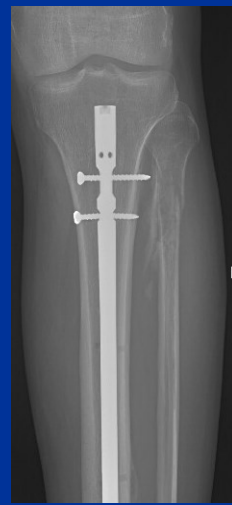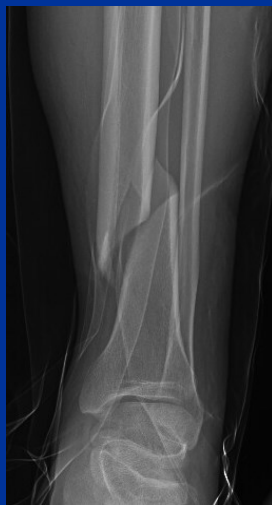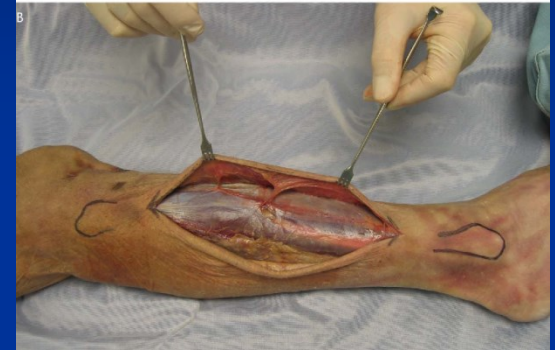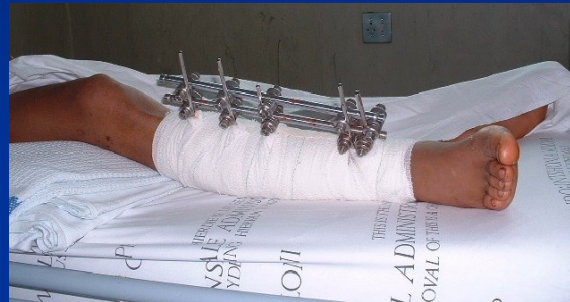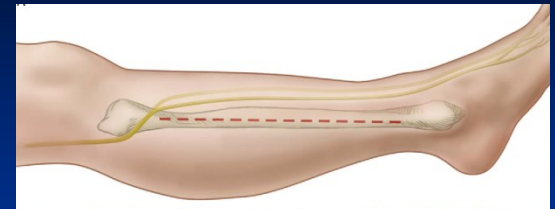
Zlomeniny diafýzy tibie

- Nejčastější zlomená dlouhá kost
- Nejčastější otevřené zlomeniny –
 - anteromed. tenký měkkotkáňový obal
- Časté postižení měkkých tkání
- Otevřené fr
- Compartment sy
- Decollement traumatique
- RTG – AP + bočná



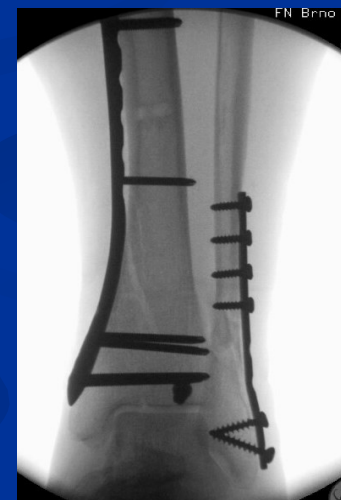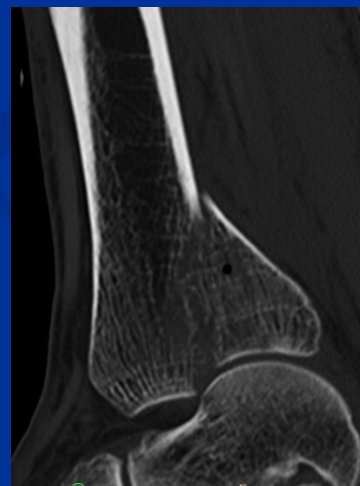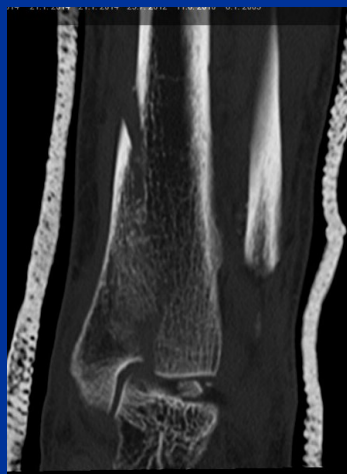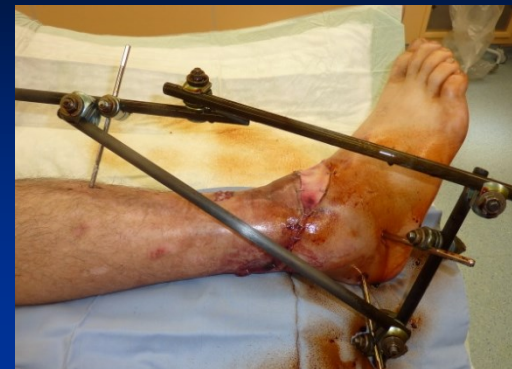Zlomeniny diafýzy tibie

- Často 2 etapový postup
- IM hřeb
- ZF
- Fasciotomie
- Plastické operace



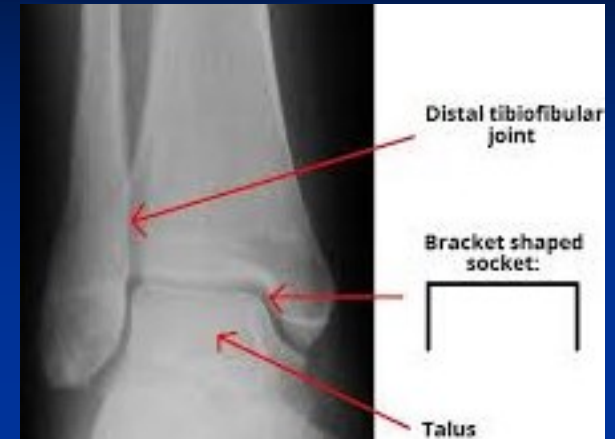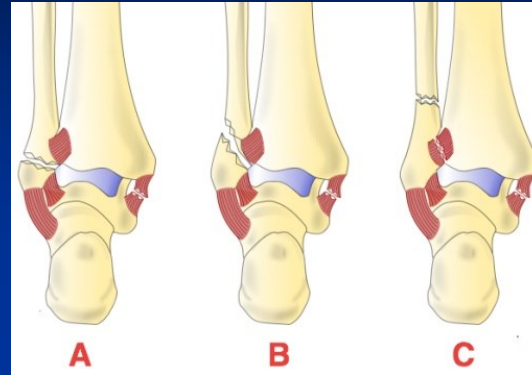
Zlomeniny distální tibie / tibiální pilon

- Vysokoenergetické úrazy z osově zátěže
- Kominuce a impakce kloubní plochy
- Kominuce metafýzy
- Tenký měkko tkáňový kryt – časté
- otevřené zlomeniny – Tscherne II/III
- Compartmenten sy
- SFO 6 týdnů
- Operační ter.
- LCP, IM hřeb
- ZF
- AROM

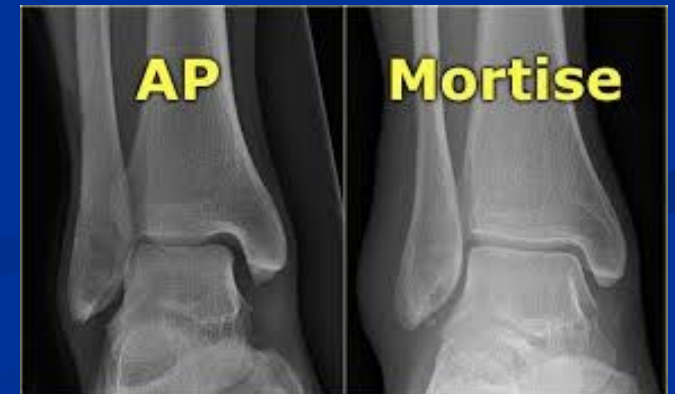

Zlomeniny hlezna

- Vnitřní kotník fr.
- Zevní kotník fr.
- Bimalleolární fr.
- Trimalleolární fr.

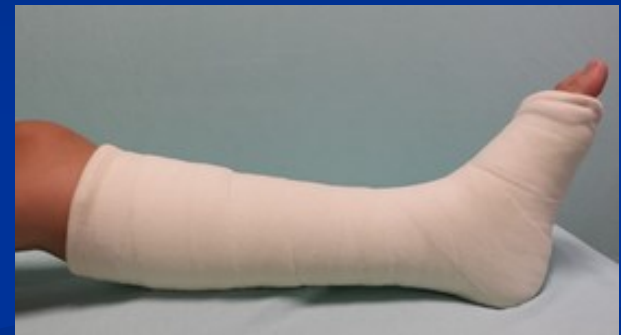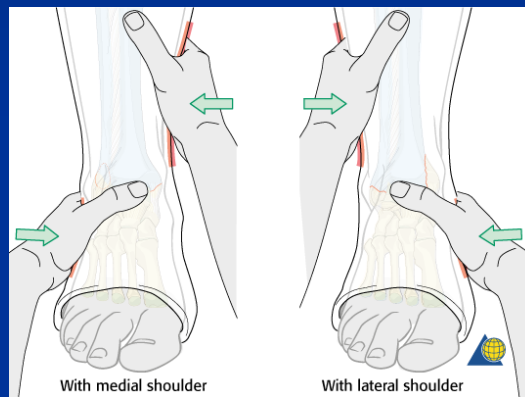

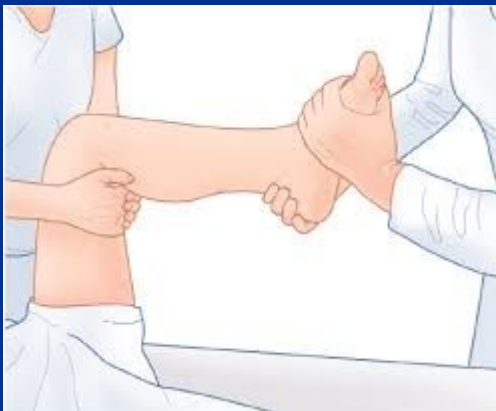
- Lig. Deltoideum- prevence anterolat. posunu talu
- Dist. fibula – prevence lat posunu talu
- Syndesmosa
- Zátěž skrze malou plochu hlezna
- RTG – AP, bočná + Drašnar

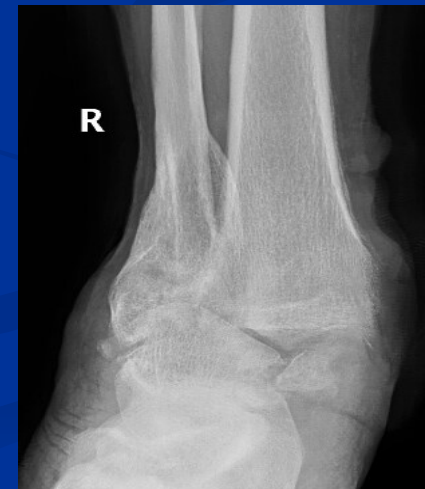

Zlomeniny hlezna

- Konzervativní ter – nedislokované / min dislok. Fr
- Nízká sádrová fixace

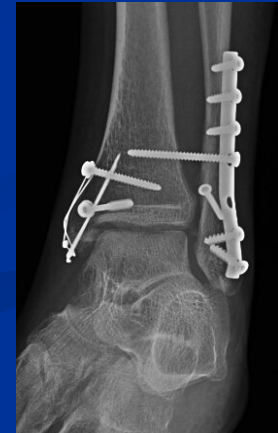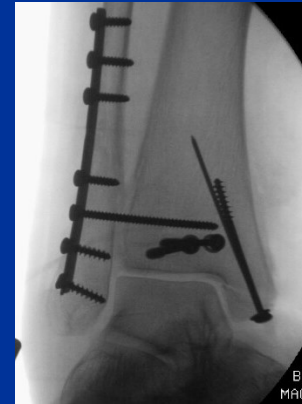
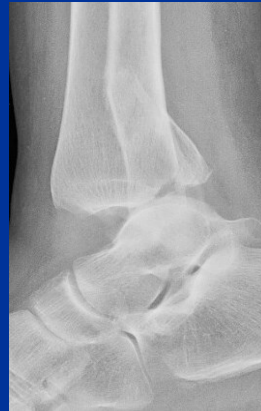

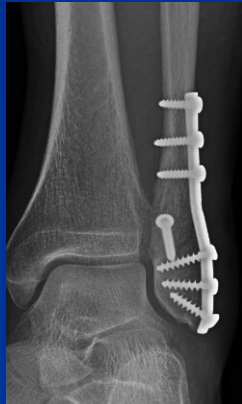
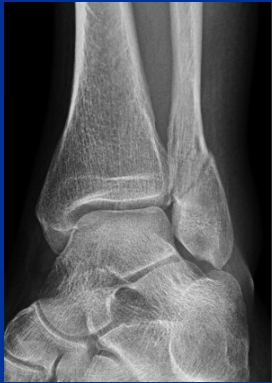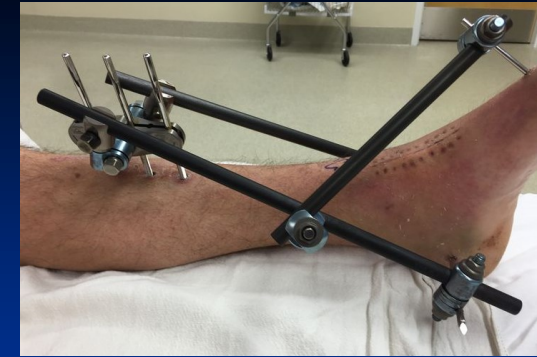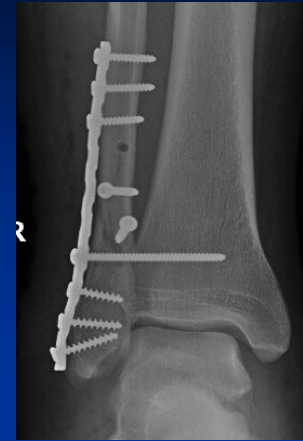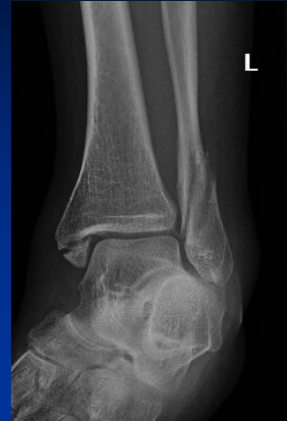- Vnitřní kotník – 4T
- Zevní kotník – 5T
- Bi/Trimalol. Fr., deltoid vaz – 6T

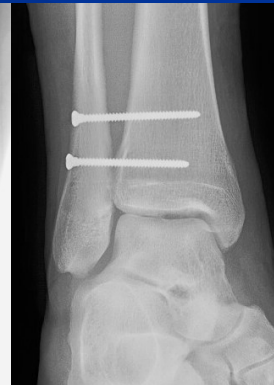
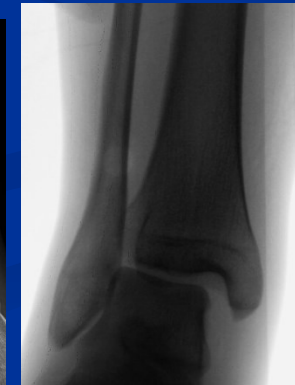
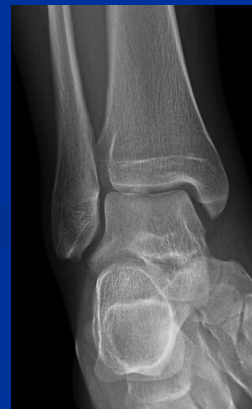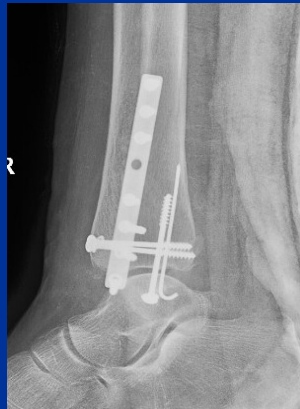Zlomeniny hlezna

- Operační léčba
- Dislokované fr
- Otevřené fr.

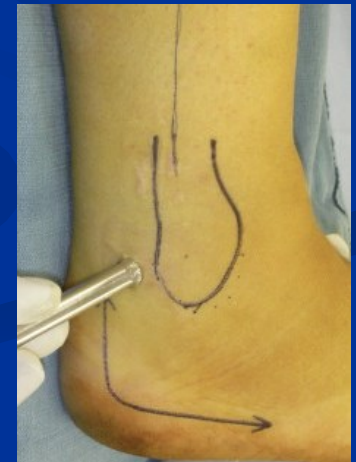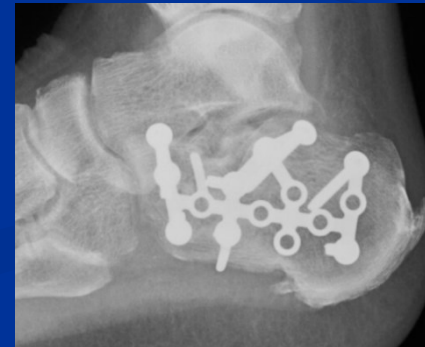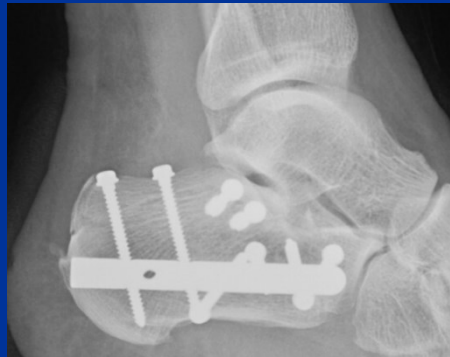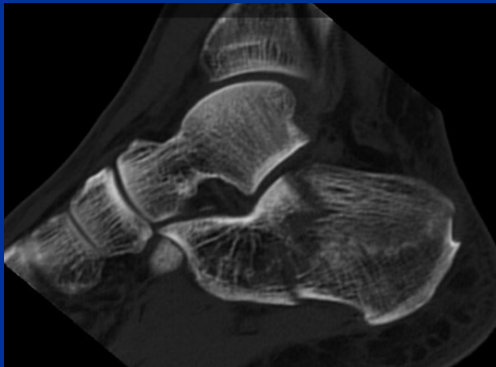
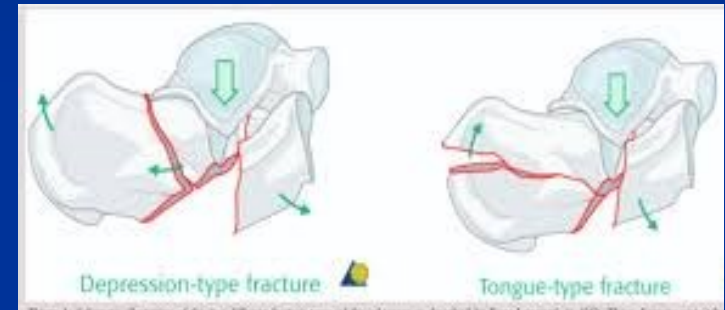


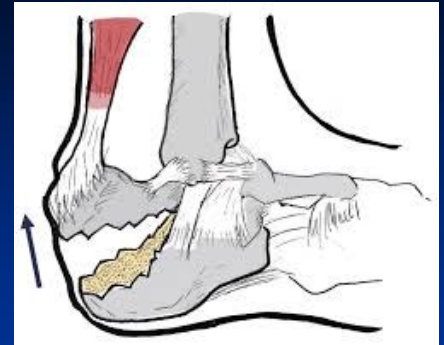- ZF
- ORIF
 - dlaha, šroubky, KW
- Stabilizace syndesmozy



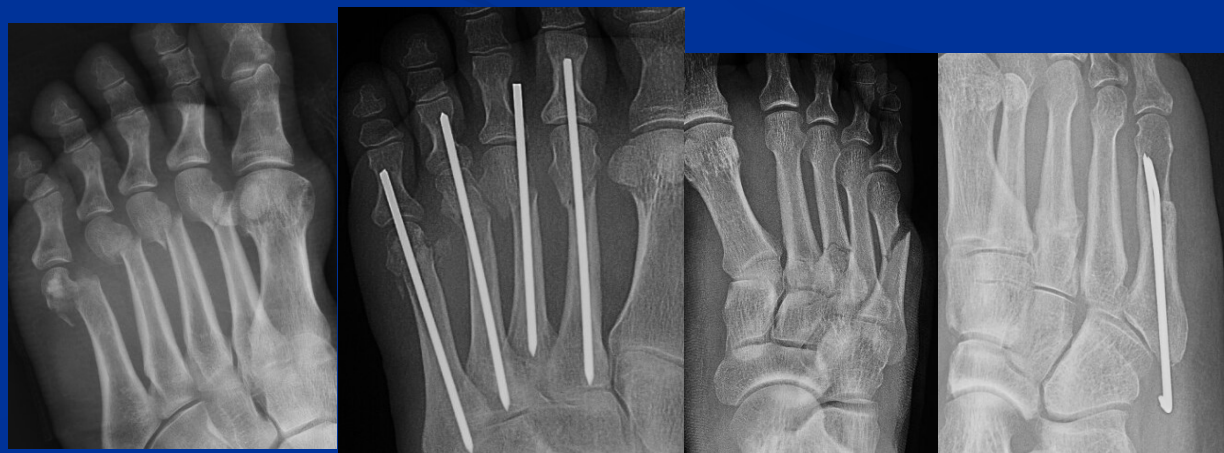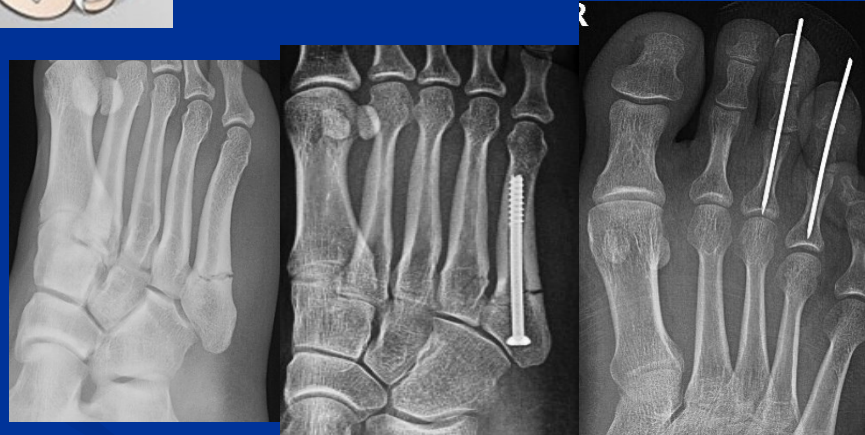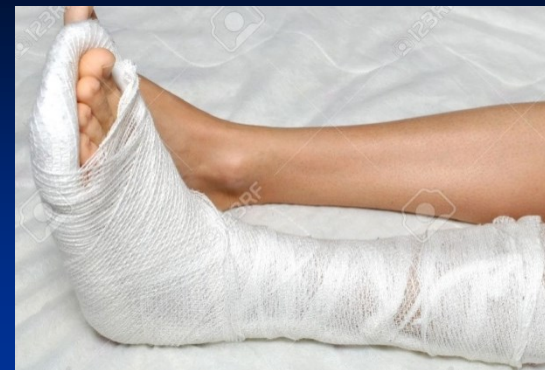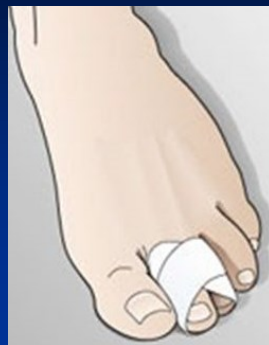Zlomeniny nohy

- Patní kost
- Pády z výšky – kominuce kl. Plochy
- Avulzní zlomeniny
- Tenký měkko tkáňový kryt



Zlomeniny nohy

- Zlomeny MTT a prsty
- Baze, diafýzy, hlavice
- Převážně konzervativní
- Nízká SFO – 5T
- Elastická bandáž/náplast'ová fixace 3T
- Operační ter
- I. MTT, palec
- V. MTT – Jones
- Mnohočetné zlomeny
- hrubé dislokace
- Otevřené fr.



■ konec