

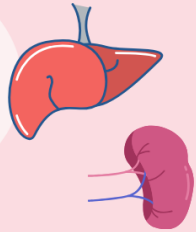


# FRAKTURY ŽEBER

KLÁRA STEJSKALOVÁ

## ZLOMENINY

- Nejčastější hrudní poranění
- Obvykle bývají u 4. až 8. žebra, protože jsou tenčí a méně chráněná
- Zlomeniny spodních 3 žebber bývají často spojena s poraněním jater a sleziny

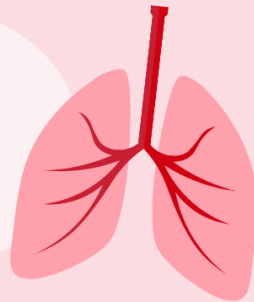


## DVÍŘKOVÁ ZLOMENINA ŽEBER

- Nezávaznější typ zlomeniny žebber
- Zlomenina tří a více sousedících žebber na alespoň dvou místech -> vznik segmentu hrudní stěny a tlakovými změnami při dýchání dochází k paradoxnímu pohybu (flail chest – vlající hrudník)

## ZLOMENINA STERNÁLNÍ KOSTI

- Obvykle při tupém přímém traumatu na přední stranu hrudníku – u autonehod při užití bezpečnostních pásů a airbagů
- Mohou být doprovázeny poranění srdce a plic – kontuze myokardu, srdeční tamponáda, kontuze plic, zlomeniny hrudních obratlů



## DIAGNOSTIKA A LÉČBA

Diagnostika: Inspekce, palpace, auskultace, RTG, CT

klinika: bolest při dýchání, bradypnoe, povrchní dýchání, kašel, cyanoza

Léčba:

- Méně jak tři zlomená žebra – analgetická terapie
- Tři a více (sériové zlomeniny, posunutá zlomeniny) -> zvýšené riziko plicních komplikací (kontuze plic, zápal plic, opožděný pneumothorax/ hemothorax) **nutná hospitalizace**
- Analgetické terapie a dechová rehabilitace
- Chirurgická léčba při nestabilních zlomeninách, patologickém pohybu při dýchání
- Fowlerova poloha
- Oxygenoterapie

