

Kompozitní rekonstrukce v postranním úseku chrupu

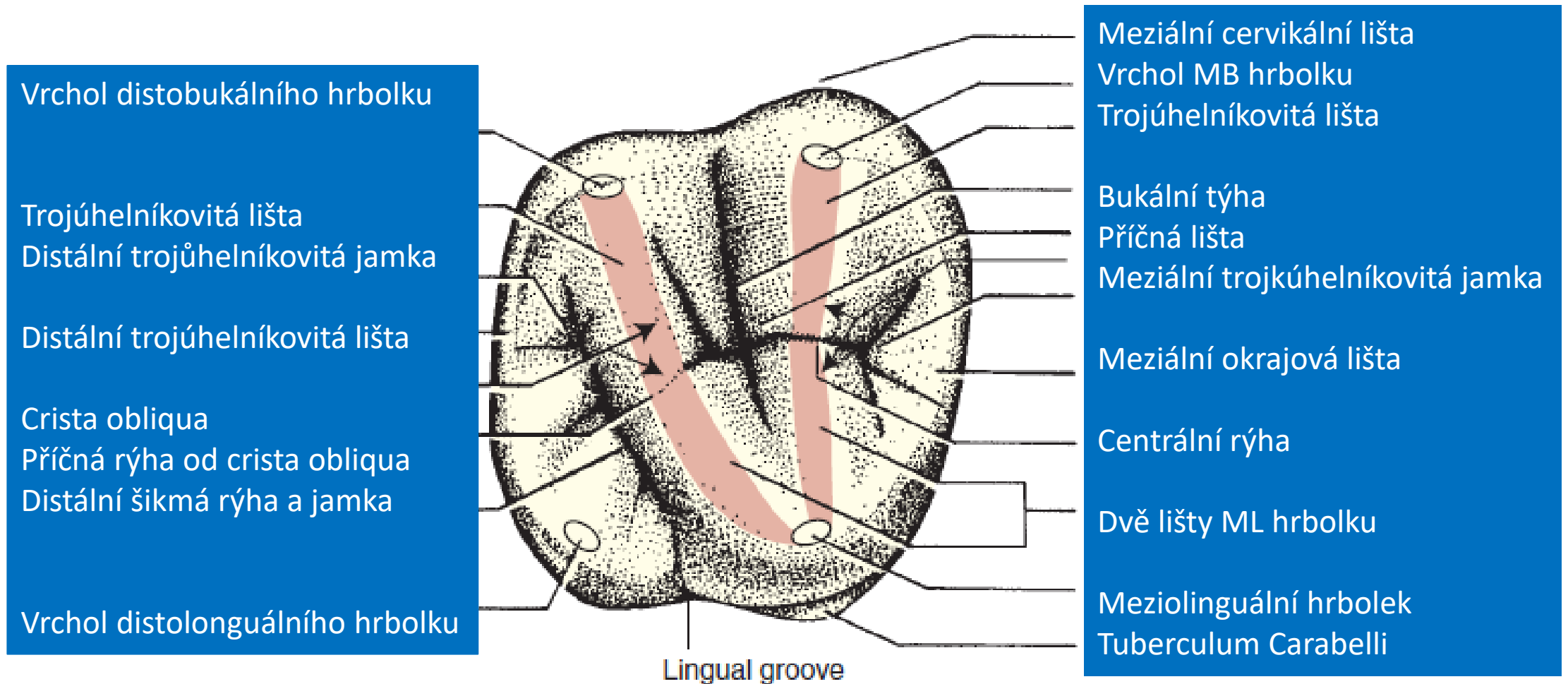
Raková rekonstrukce plochy kontaktu
Marginální adaptace
Okluzální morfologie

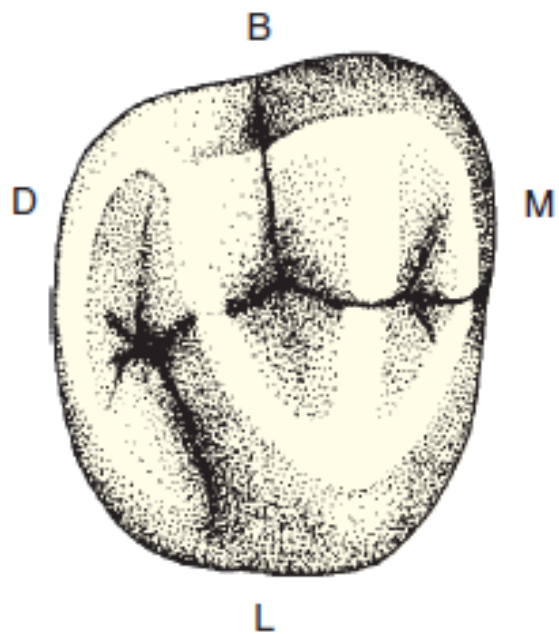
Rekonstrukce plochy kontaktu

- Matrice a klínky

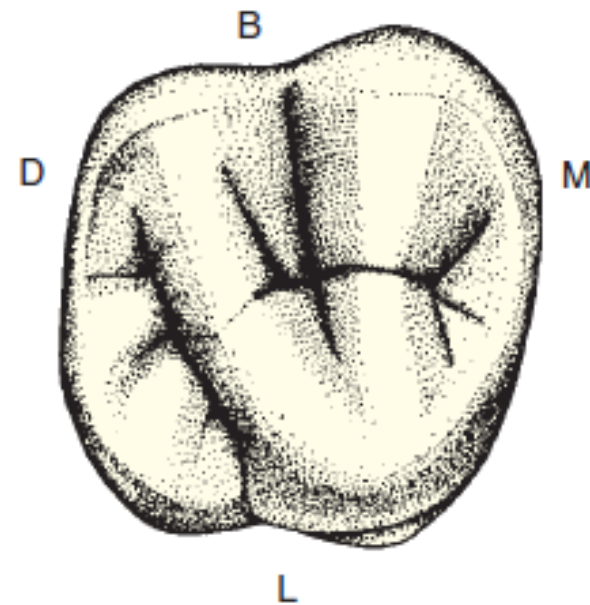
Marginální adaptace

- Suché operační pole





Horní druhý pravý molár



Horní první pravý molár

Meziobukální rýha Centrální jamka

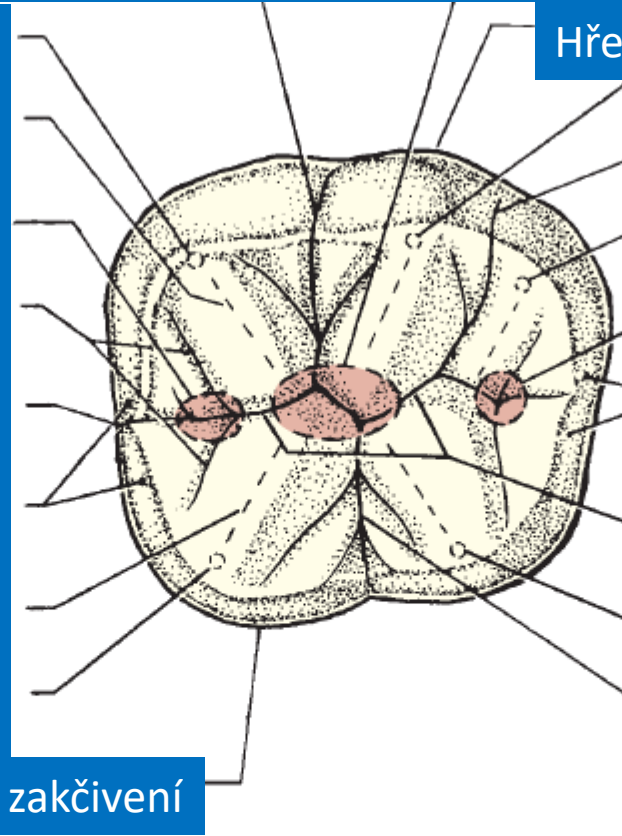
Meziobukální hrbolek

Maziální trojúhelníková jamka
Přidatná rýha

Meziální okrajová rýha

Maziální okrajová lišta
Trojúhelníková lišta od ML hrbolku

ML hrbolek



Hřeben zakřivení

DB hrbolek

Distobukální rýha

Distální hrbolek

Distální trojúhelníkovití jamka

Distální okrajová lišta

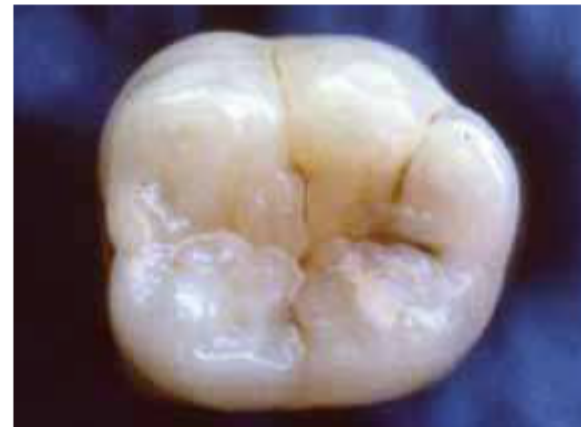Centrální rýha

Distolinguální hrbolek

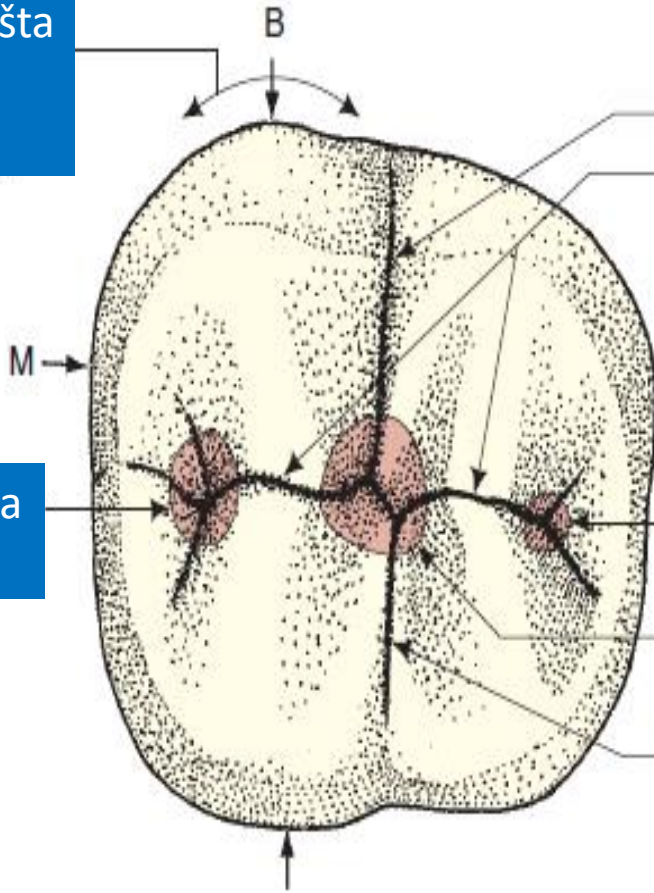
Linguální rýha

Hřeben zakřivení

1 dolní pravý molár



Bukální cervikální lišta



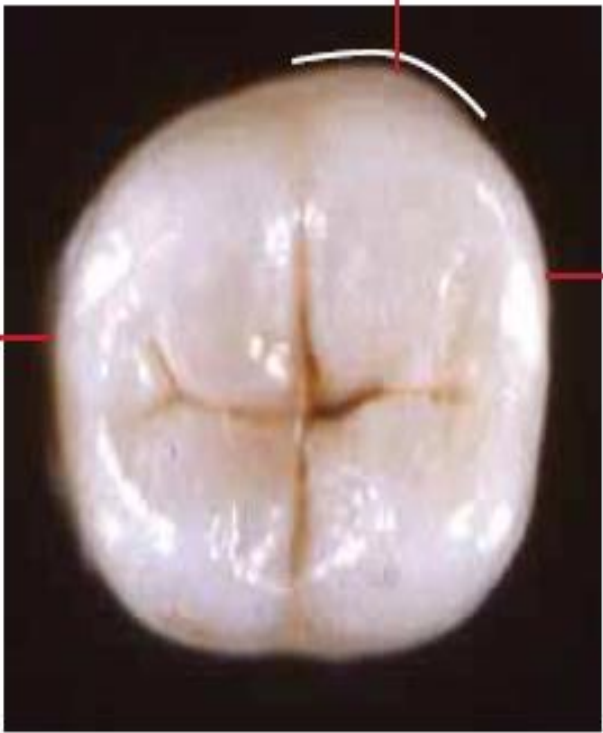Bukální rýha
Centrální rýha

D kontakt

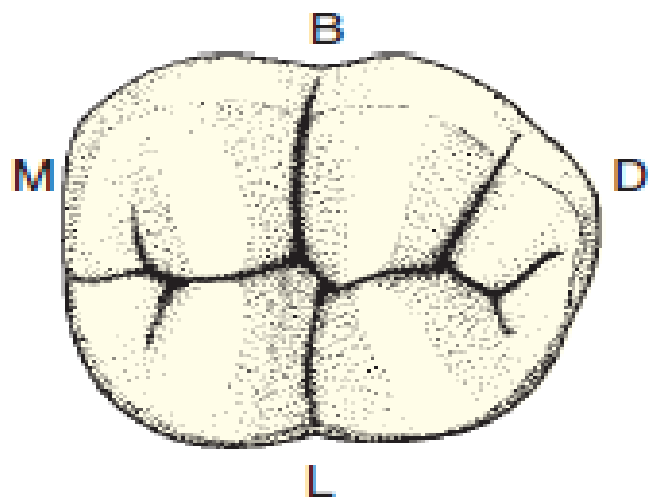
Meziální jamka

Distální jamka
Centrální jamka
Linguální rýha

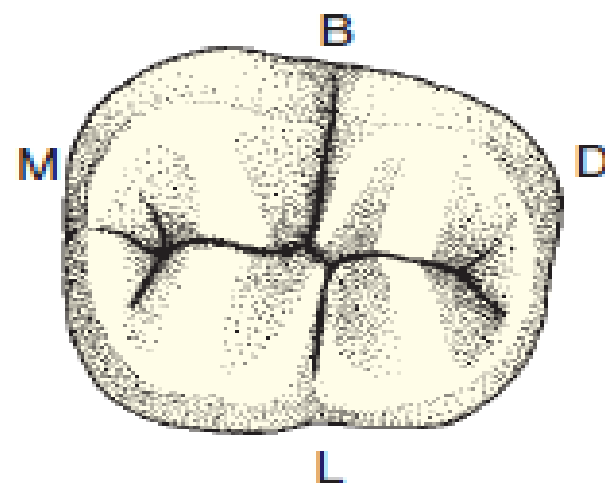
Bukální cervikální lišta



M kontakt



První dolní pravý molár



Druhý dolní levý molár

Bukální lišta

Hřeben zakřivení

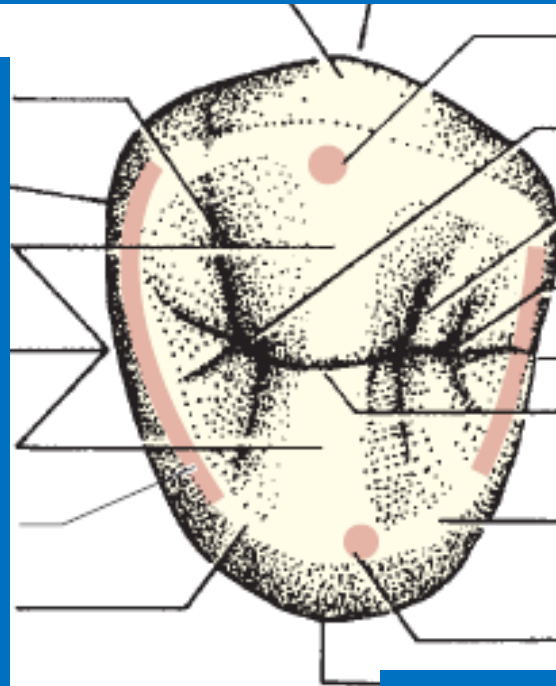
Distobukální jamka a rýha
Distální kontakt

Trojúhelníková lišta

Příčná lišta

Trojúhelníková lišta

Distální okrajová lišta
Distální svah hrbolku



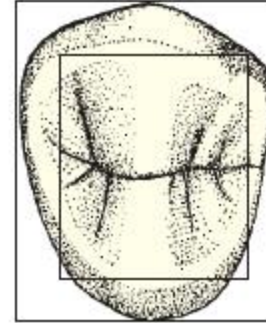
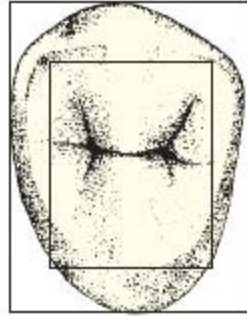
Vrchol bukálního hrbolku
Distální trojúhelníková jamka
Meziobukální jamka a rýha
Meziální kontakt

Meziální okrajová lišta
Centrální rýha

Meziální svah hrbolku

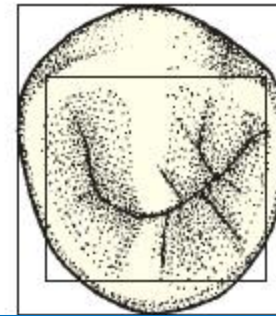
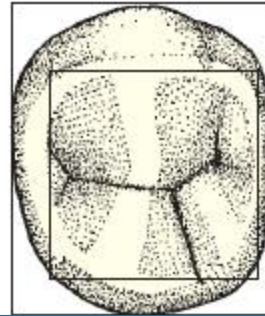
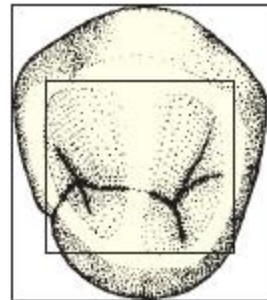
Vrchol linguálního hrbolku

Orální kontura



Druhý horní pravý premolár

První horní pravý premolár



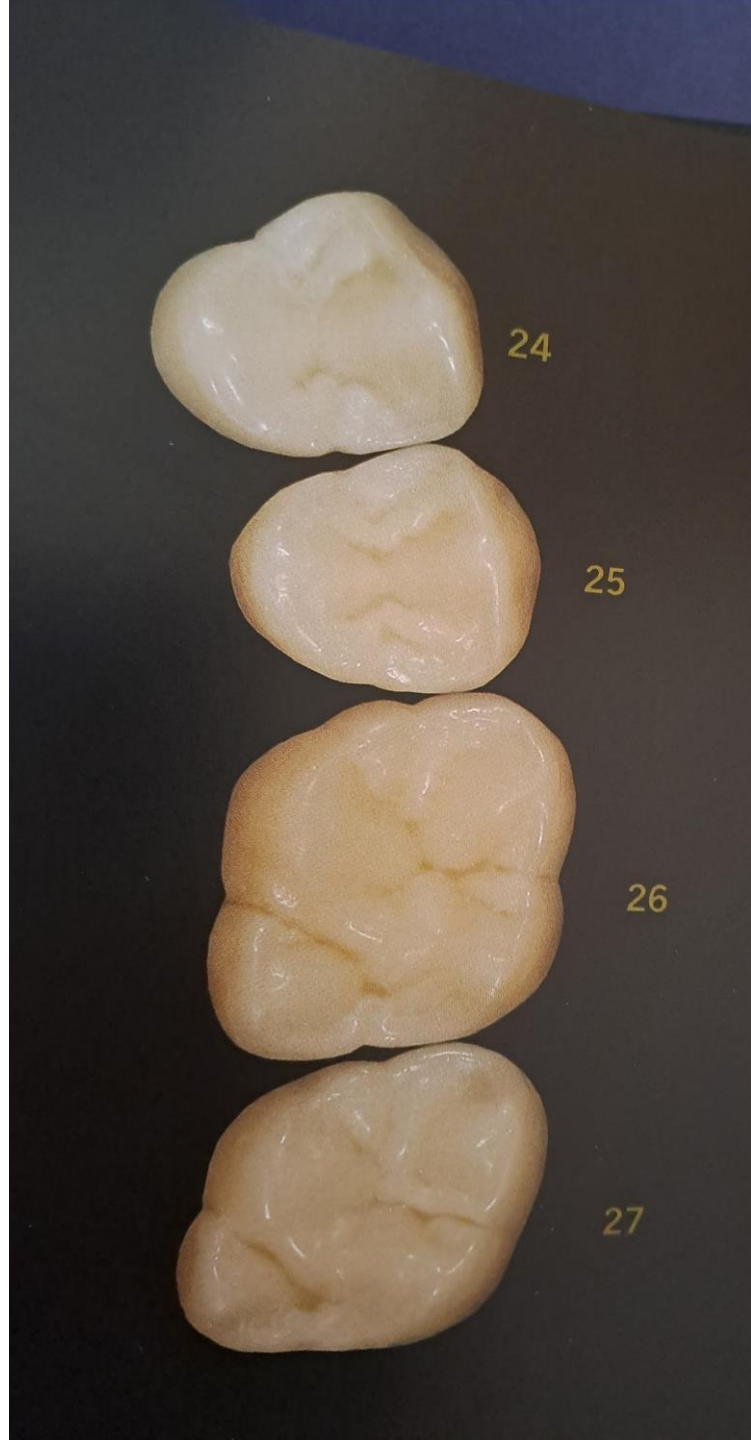
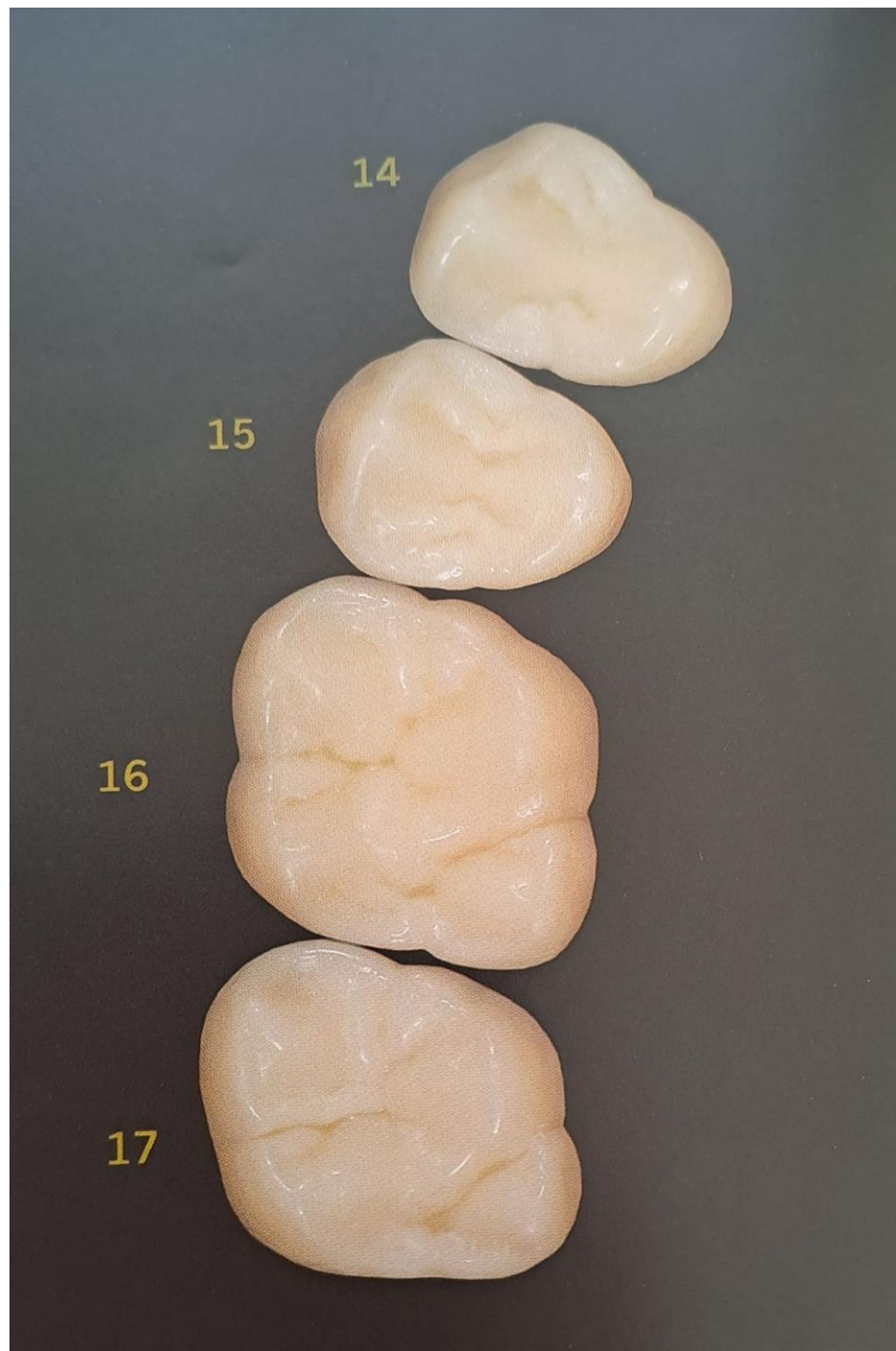
První solní pravý premolár

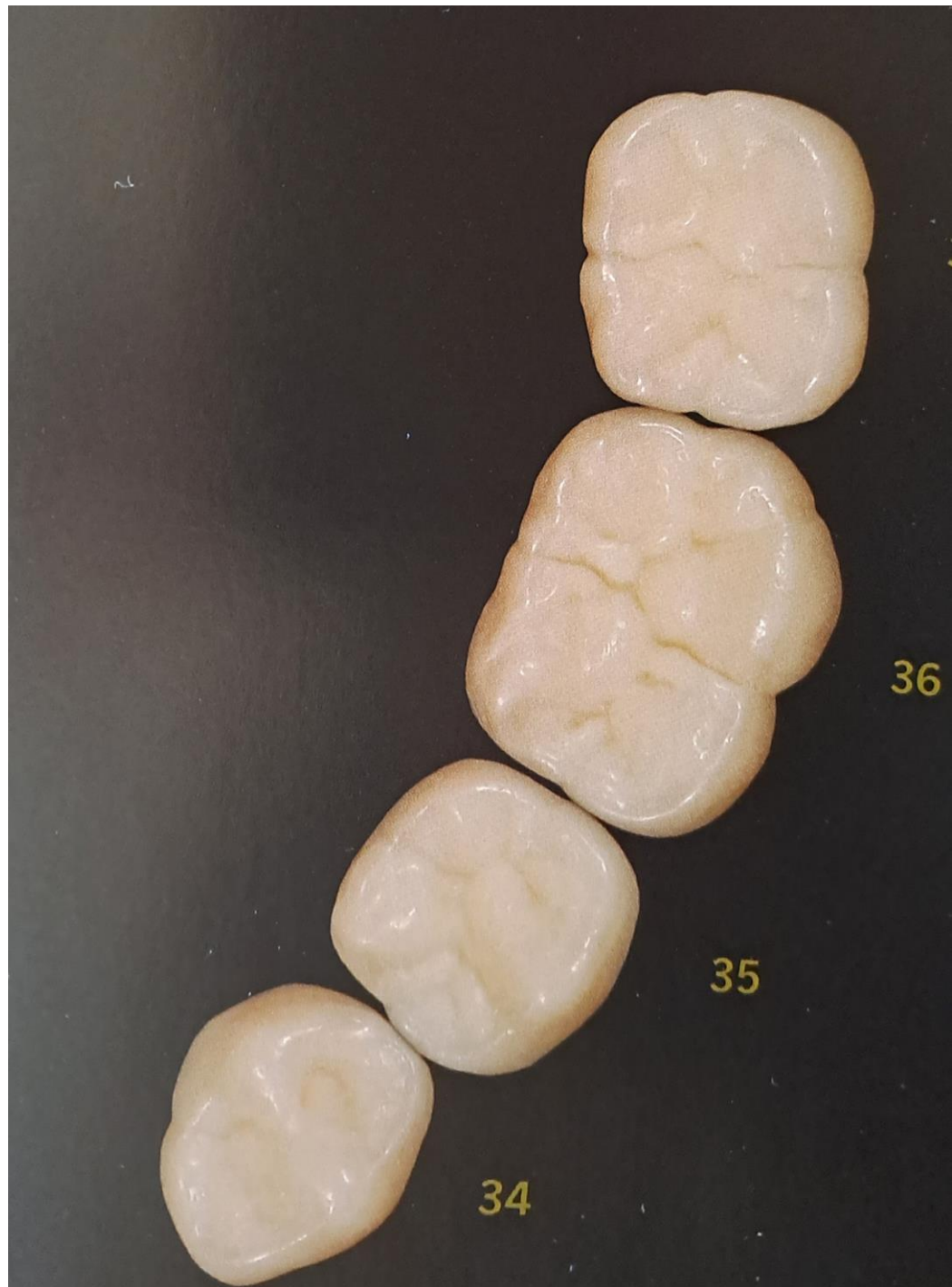
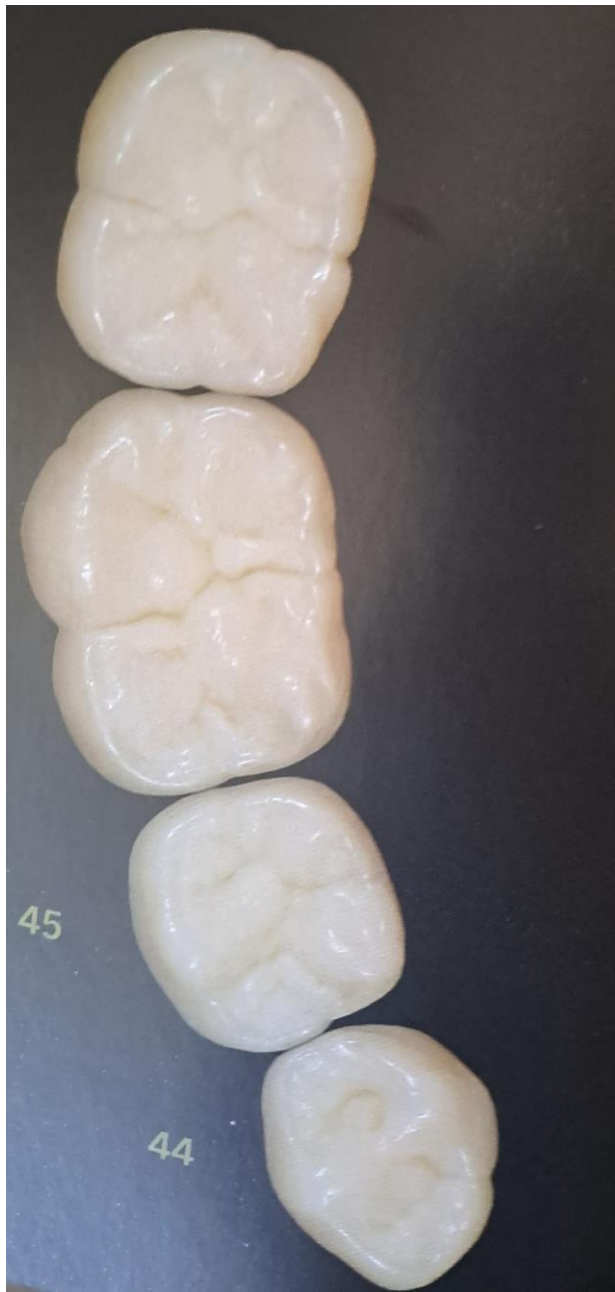
Tříhrbolkový typ

Dvouhrbolkový typ

Druhý dolní pravý premolár







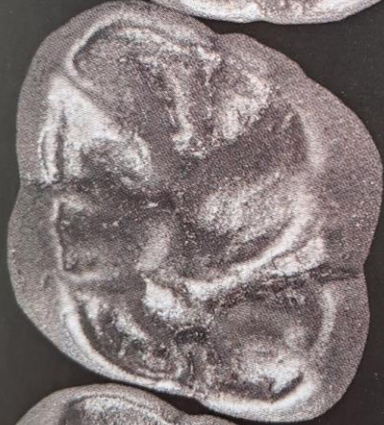14



15



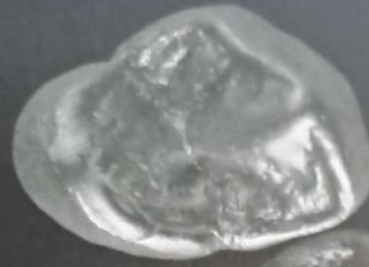
16



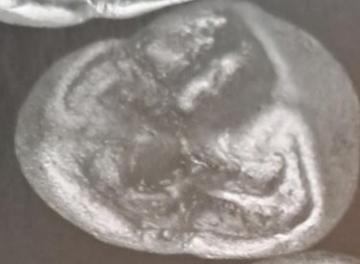17



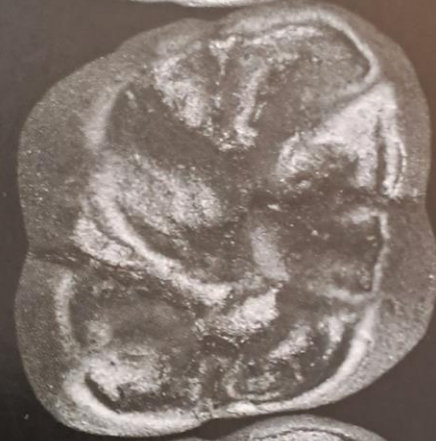24



25



26



27



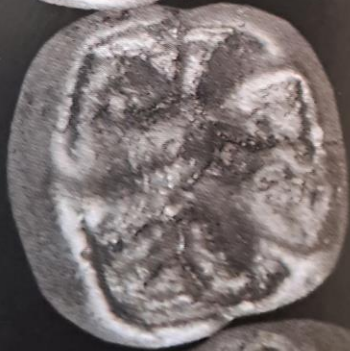47



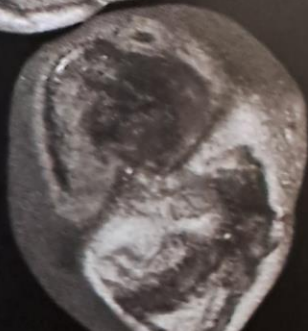
46



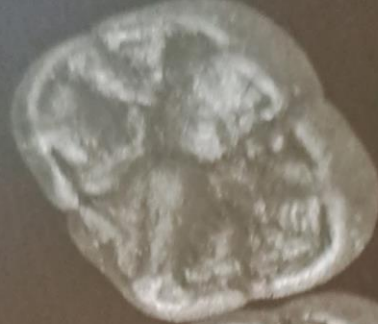45



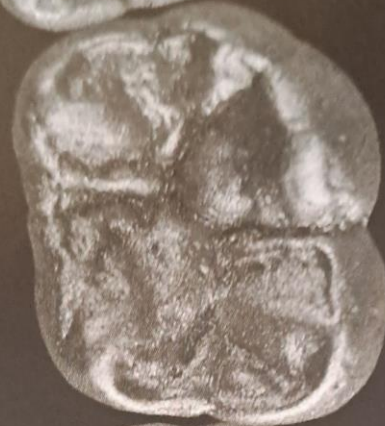44



37



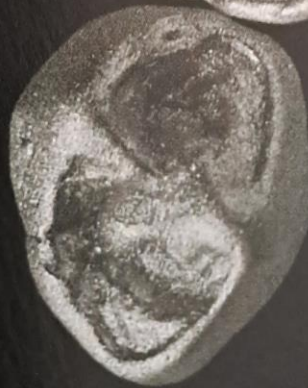36

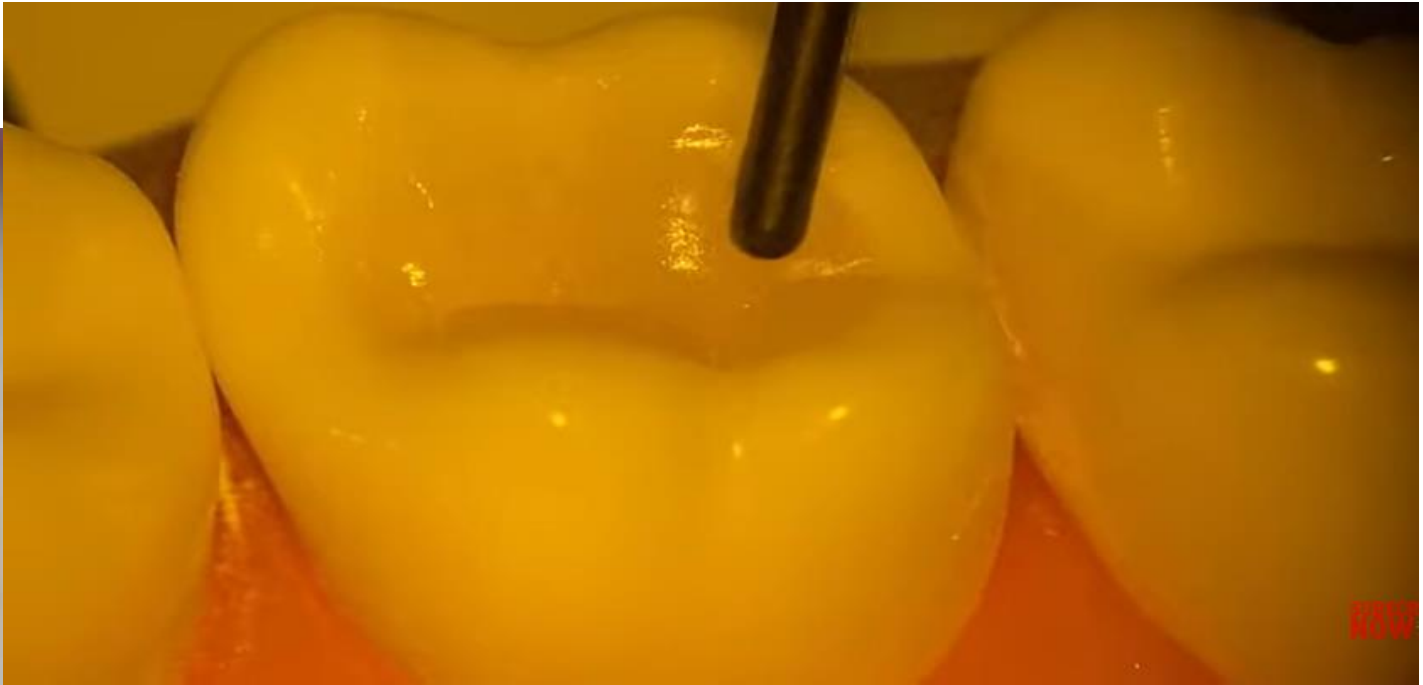
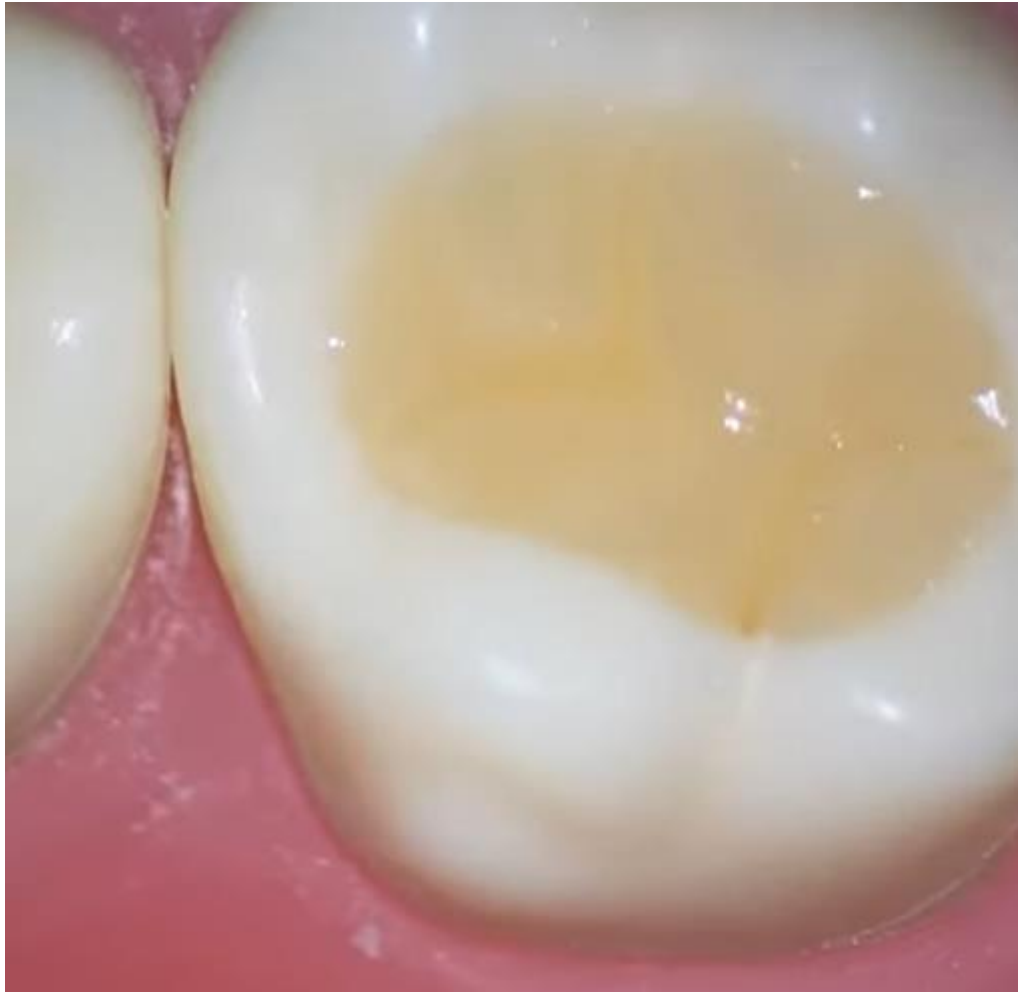

35

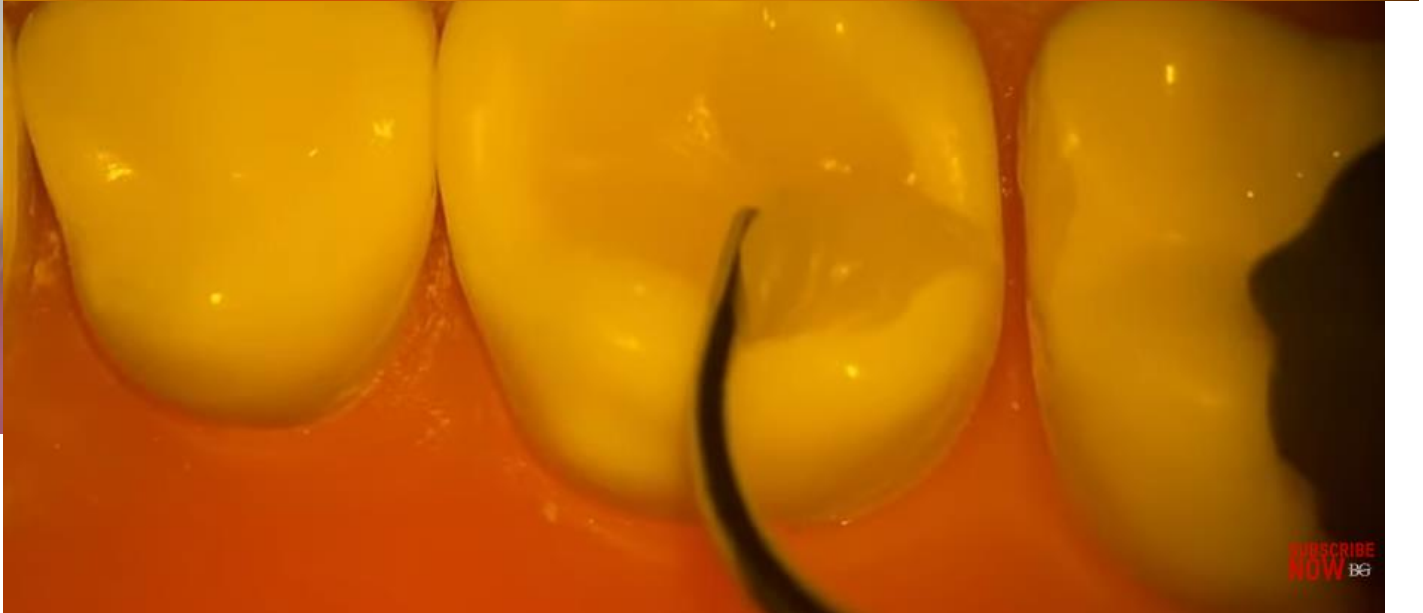

34

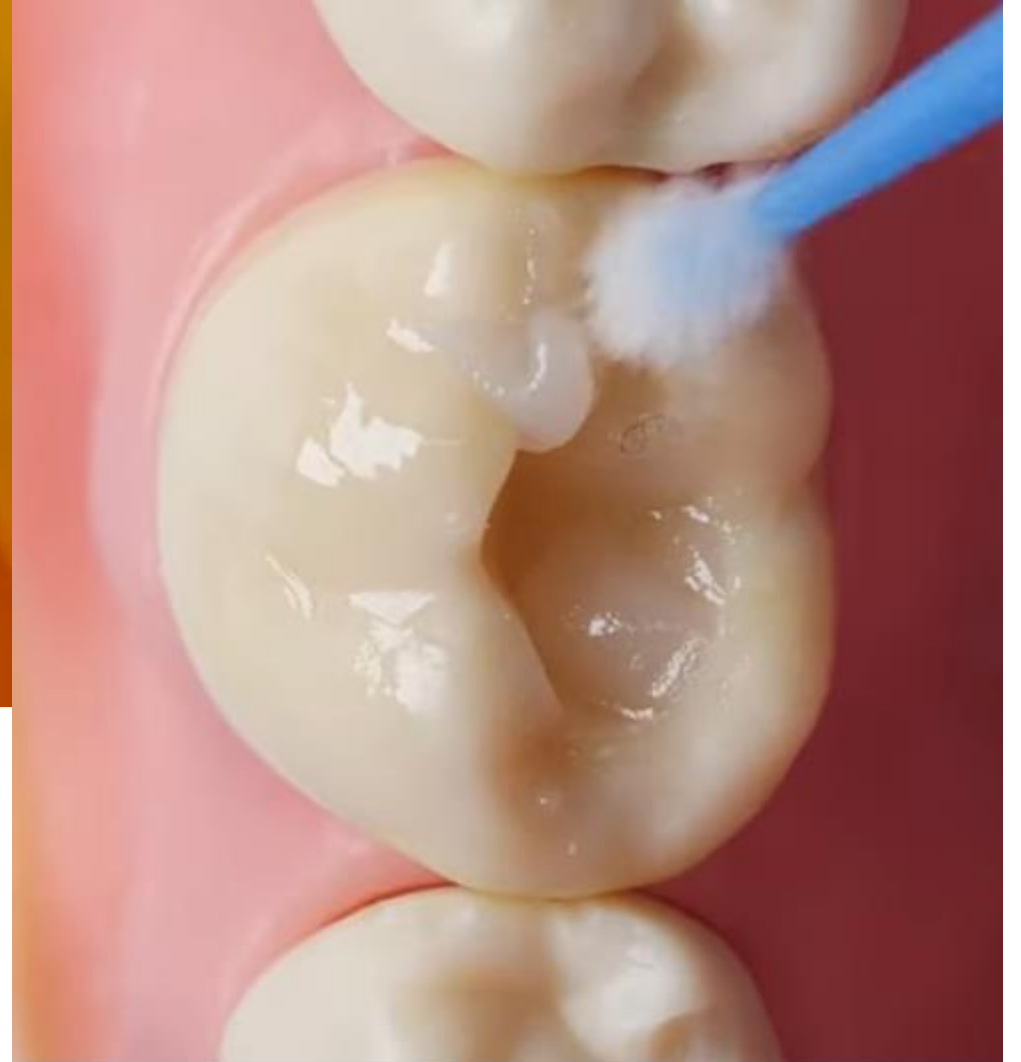
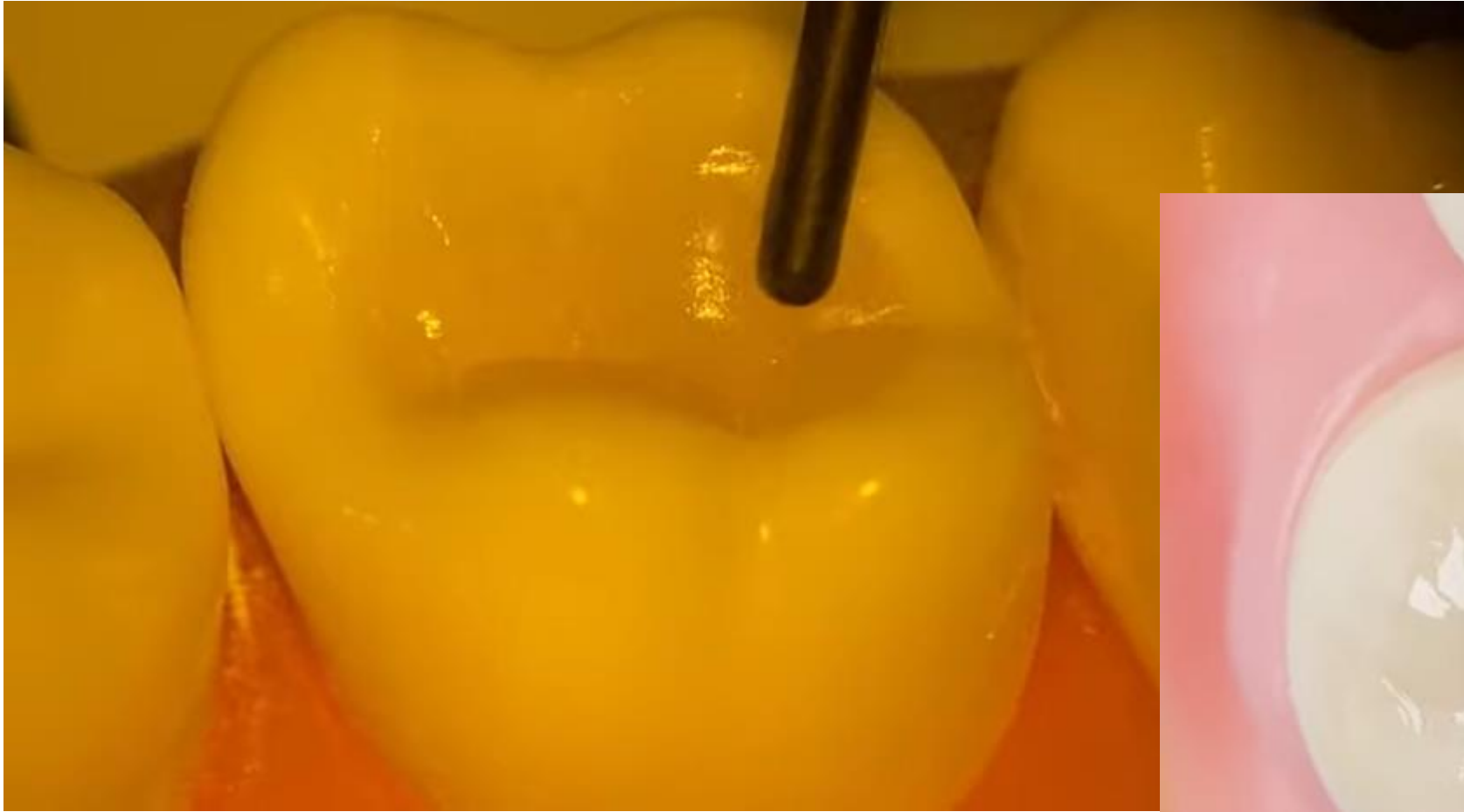


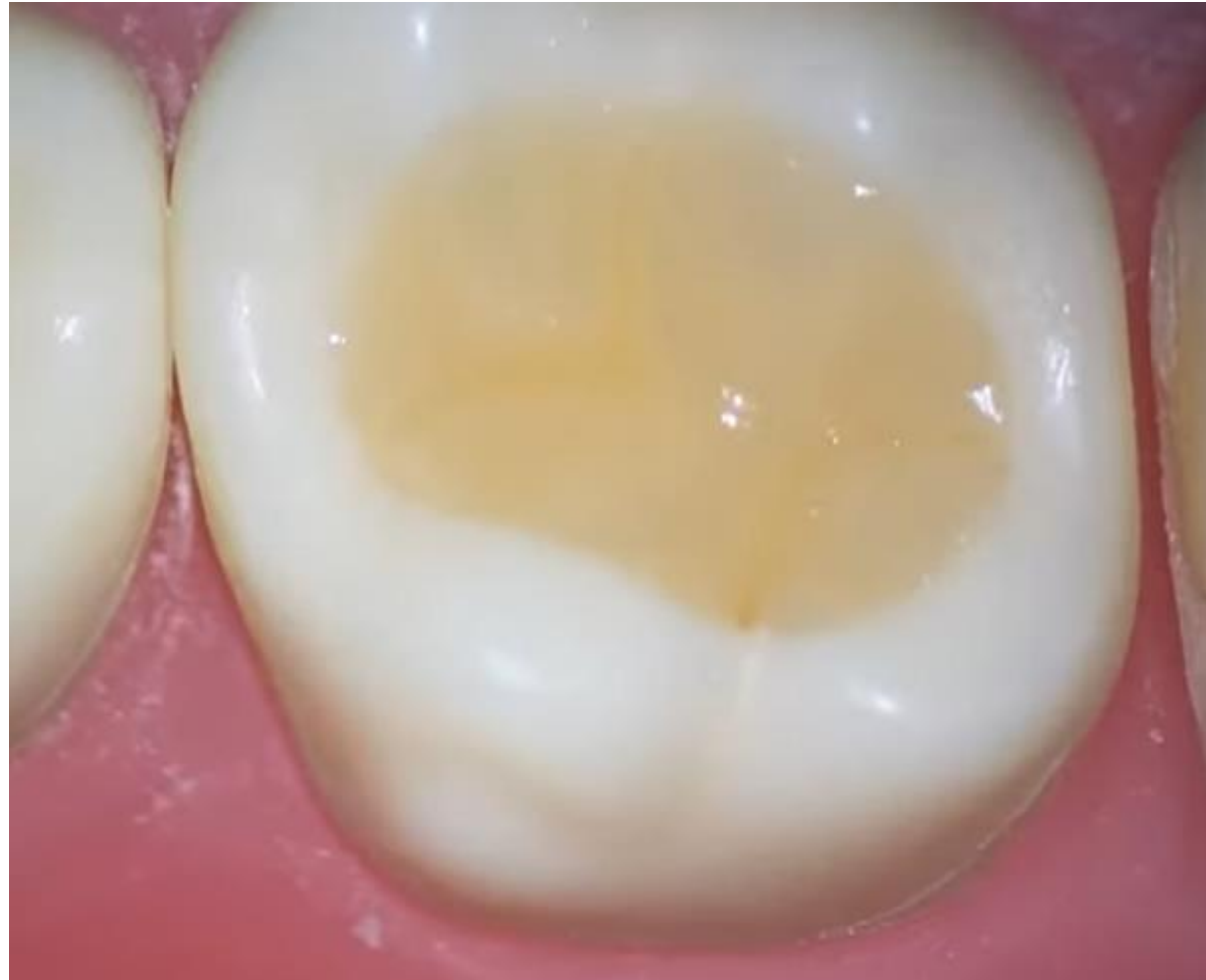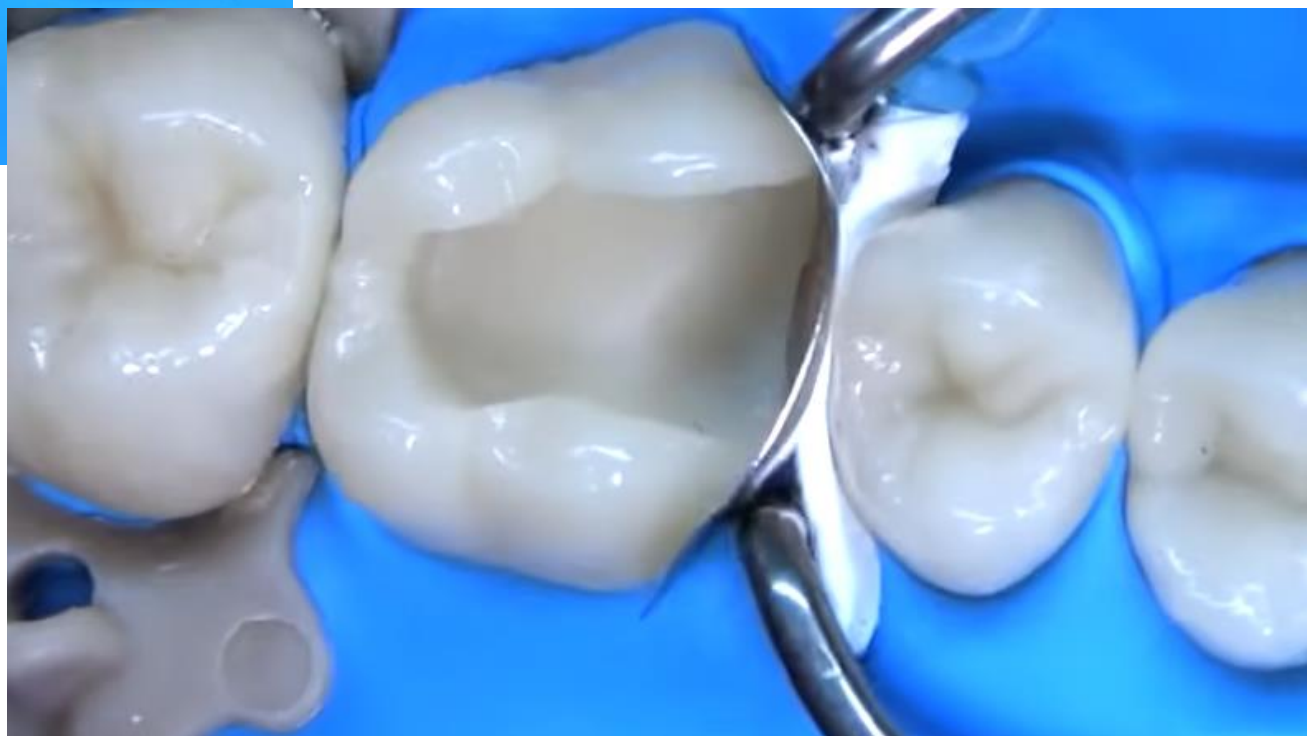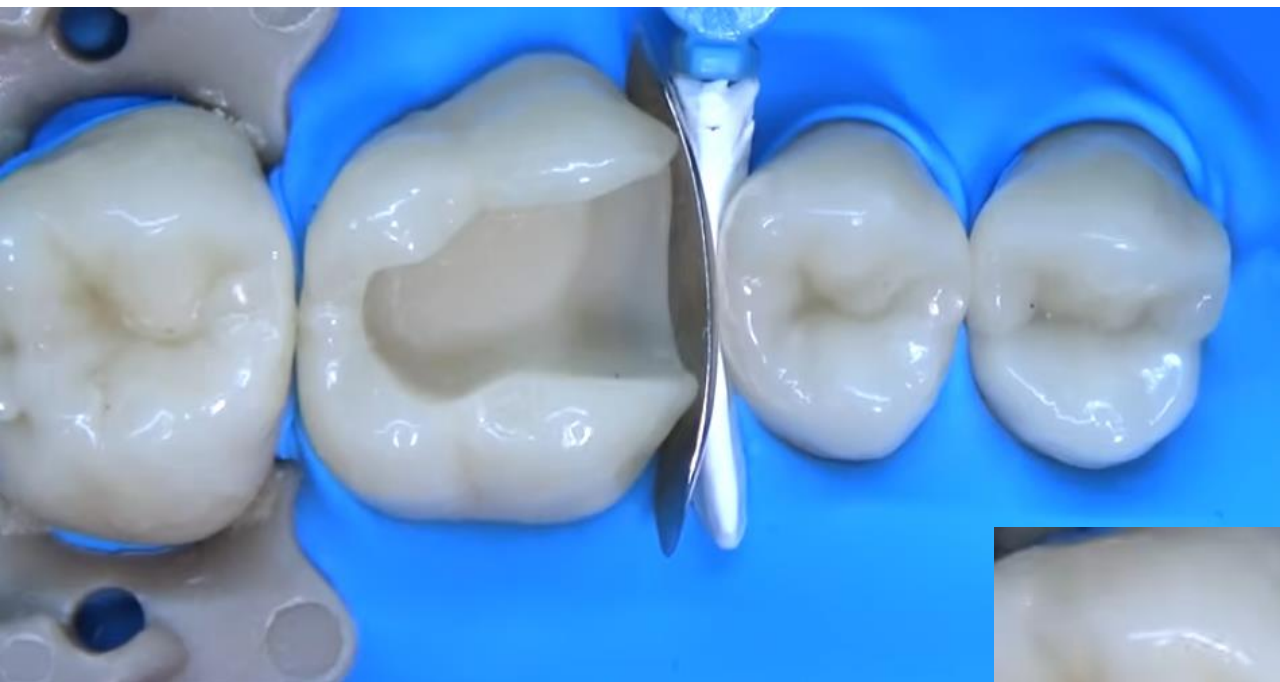
SUBSCRIBE
NOW
BG

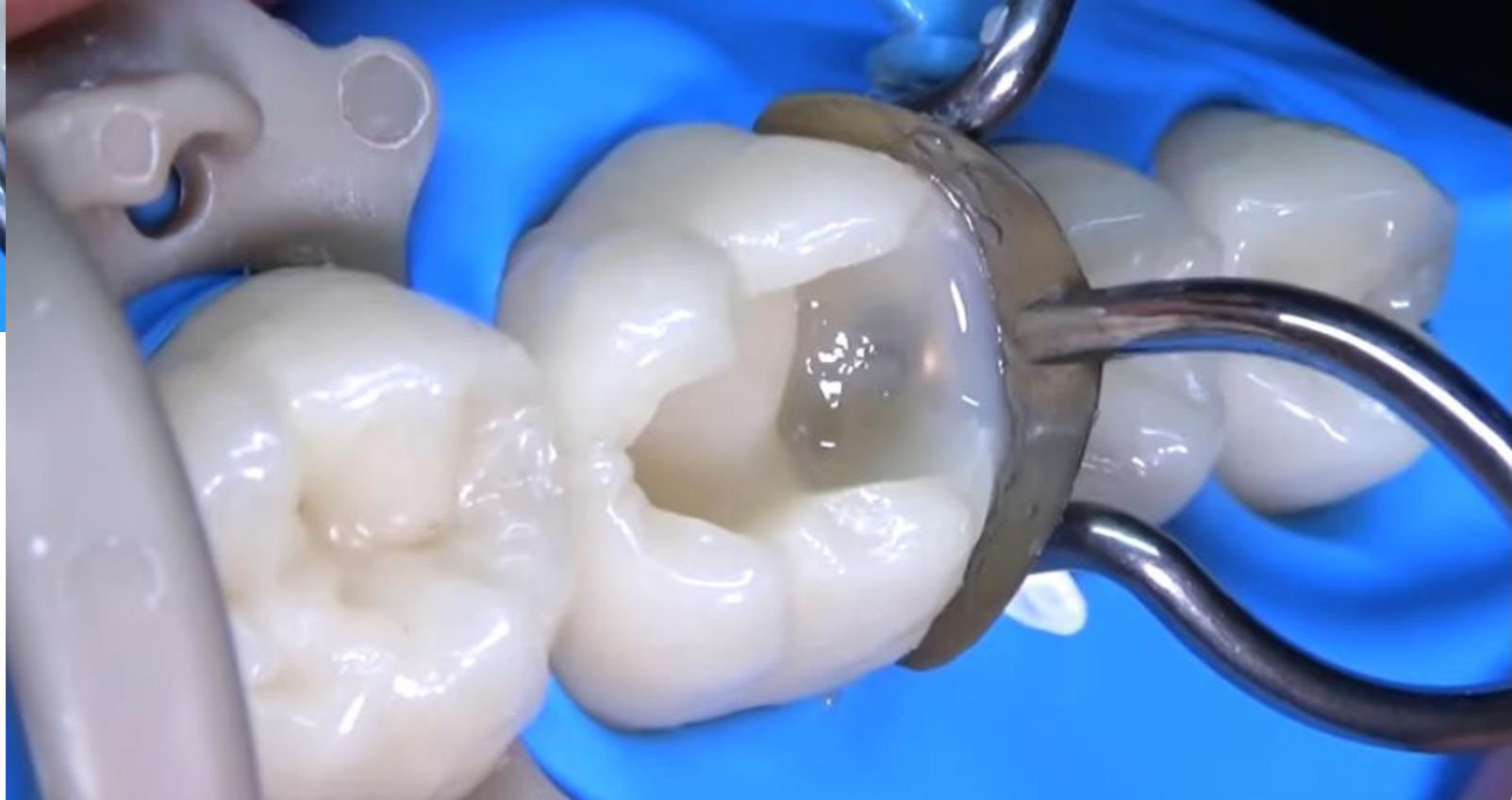
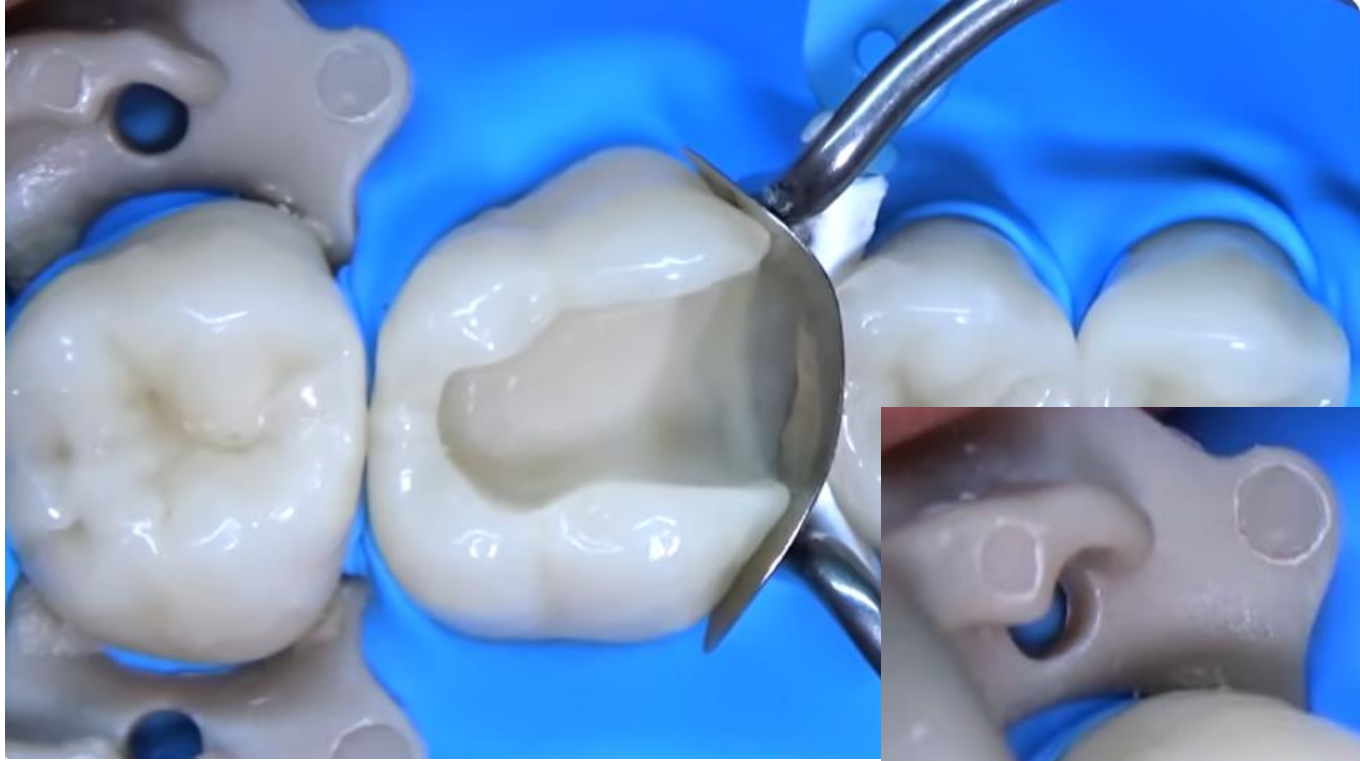

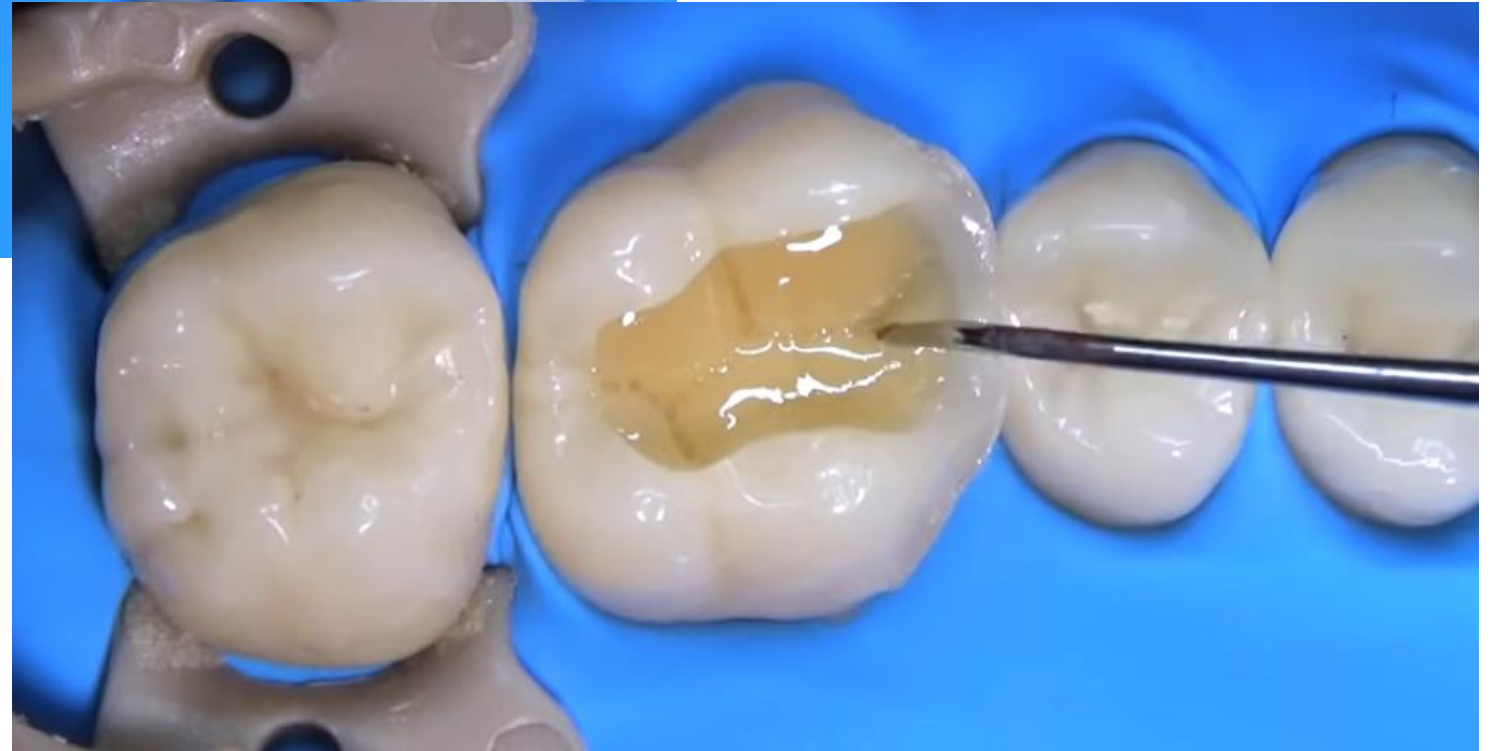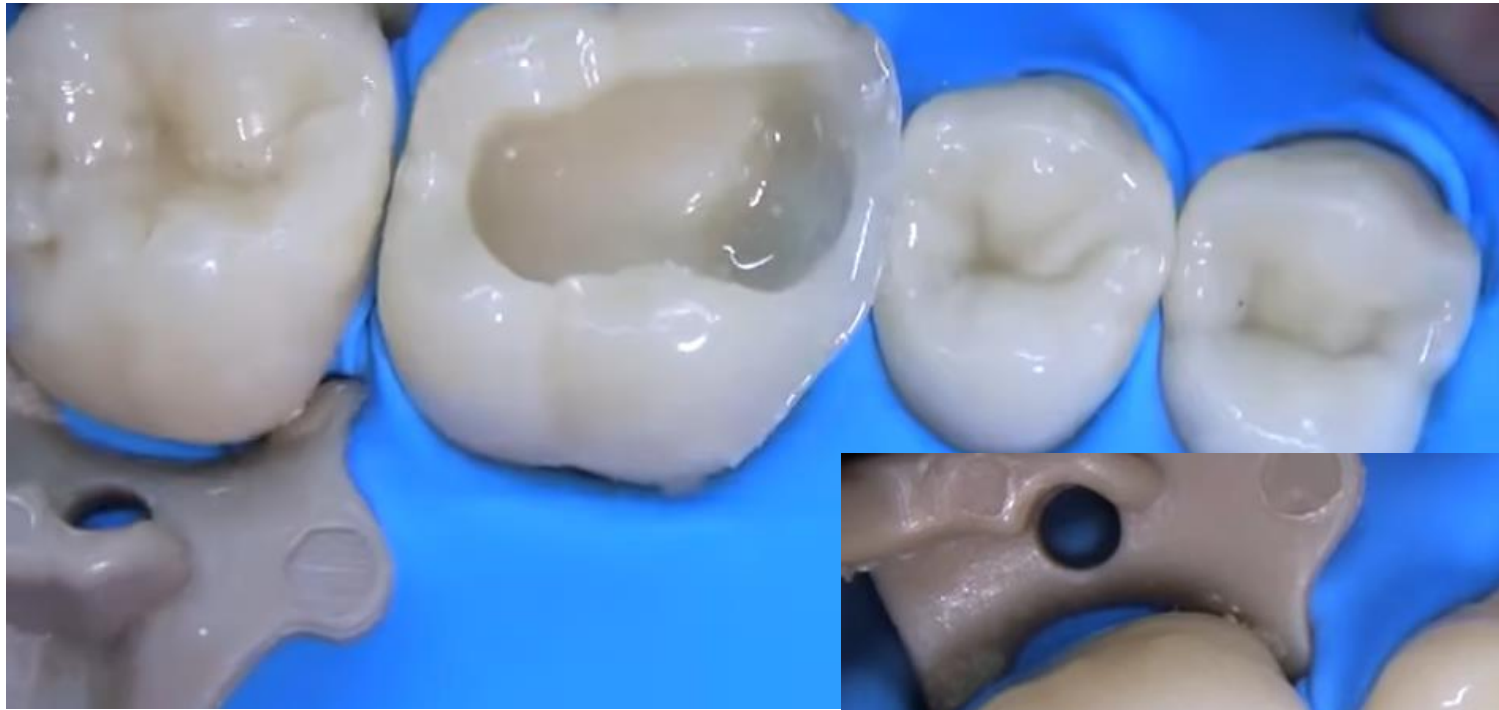SUBSCRIBE
NOW
BG

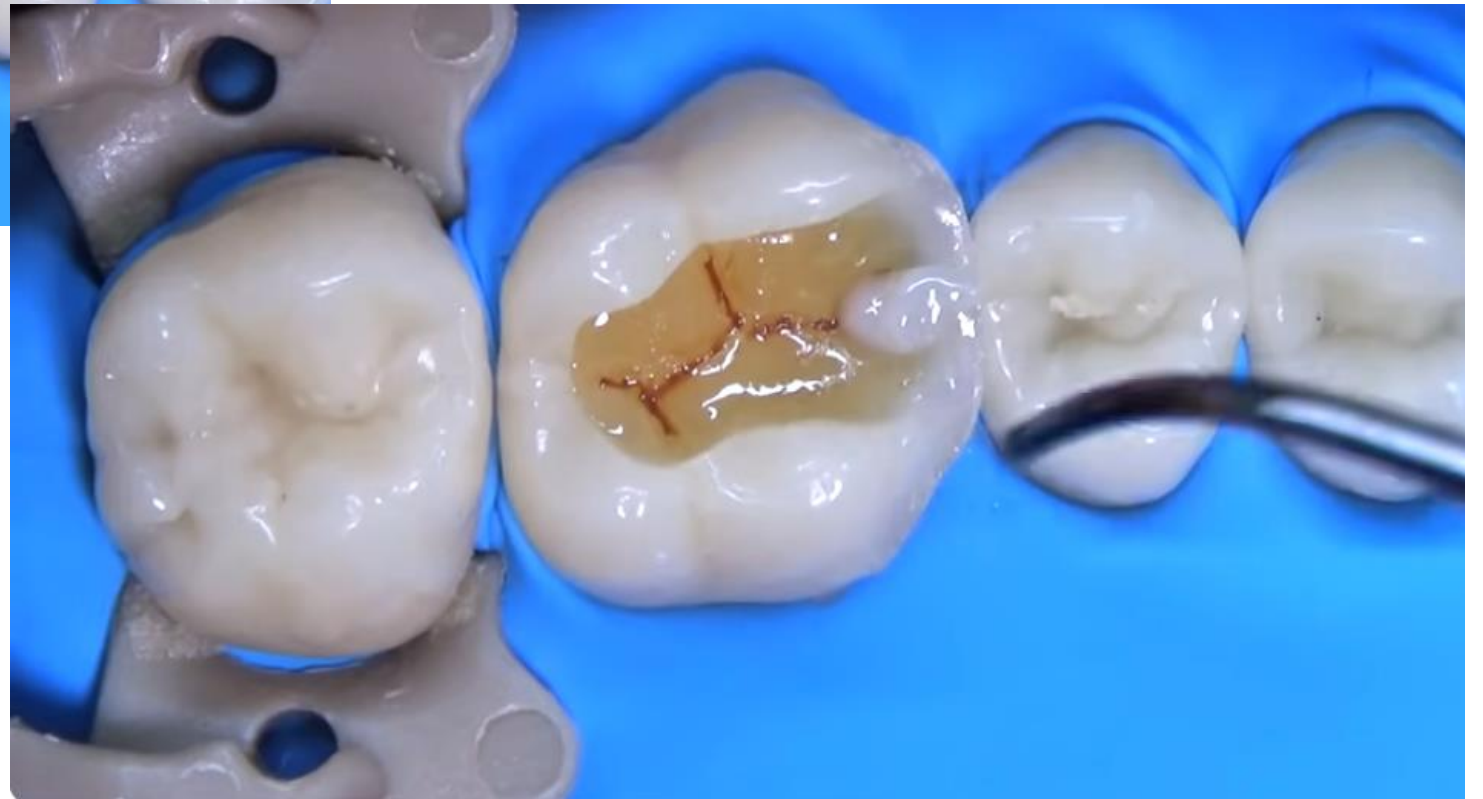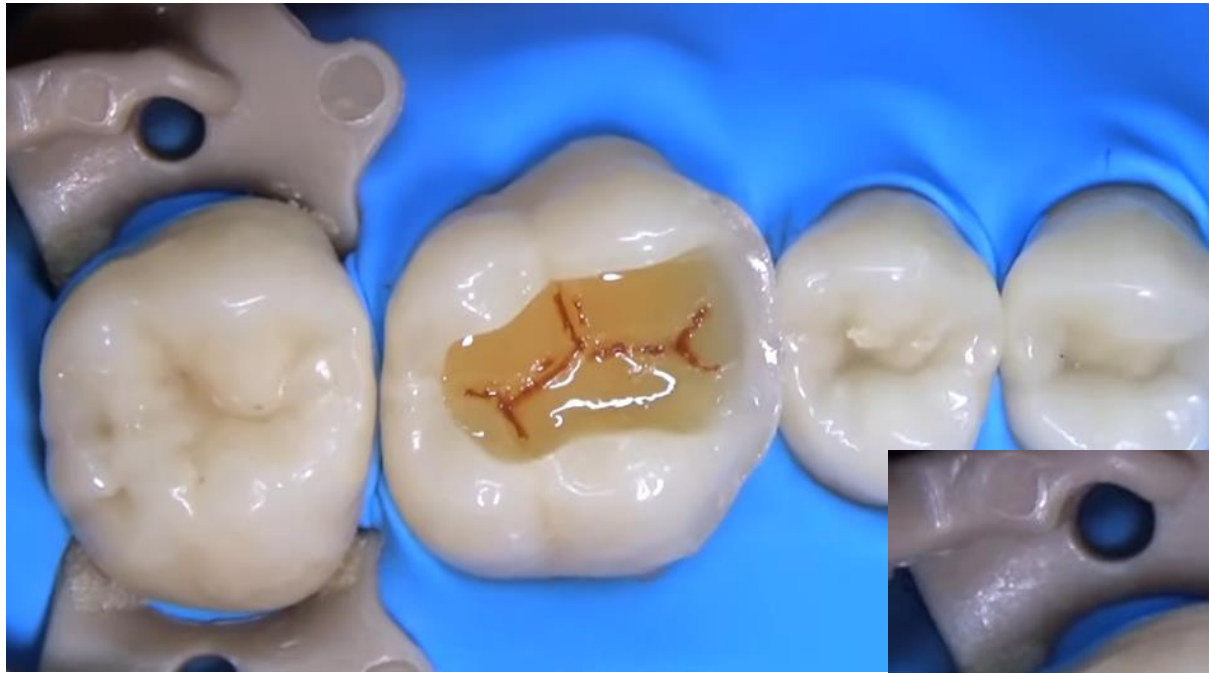



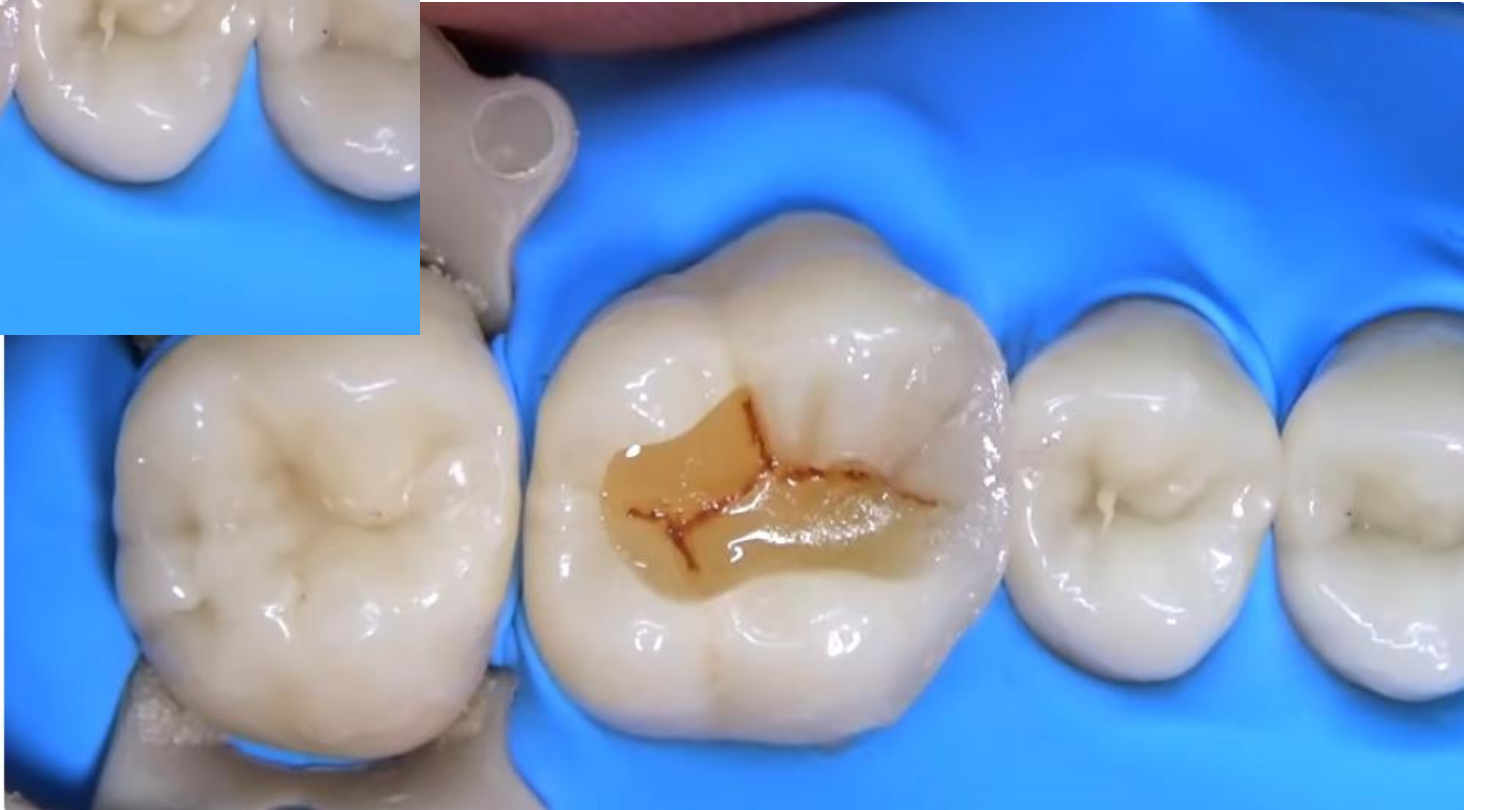
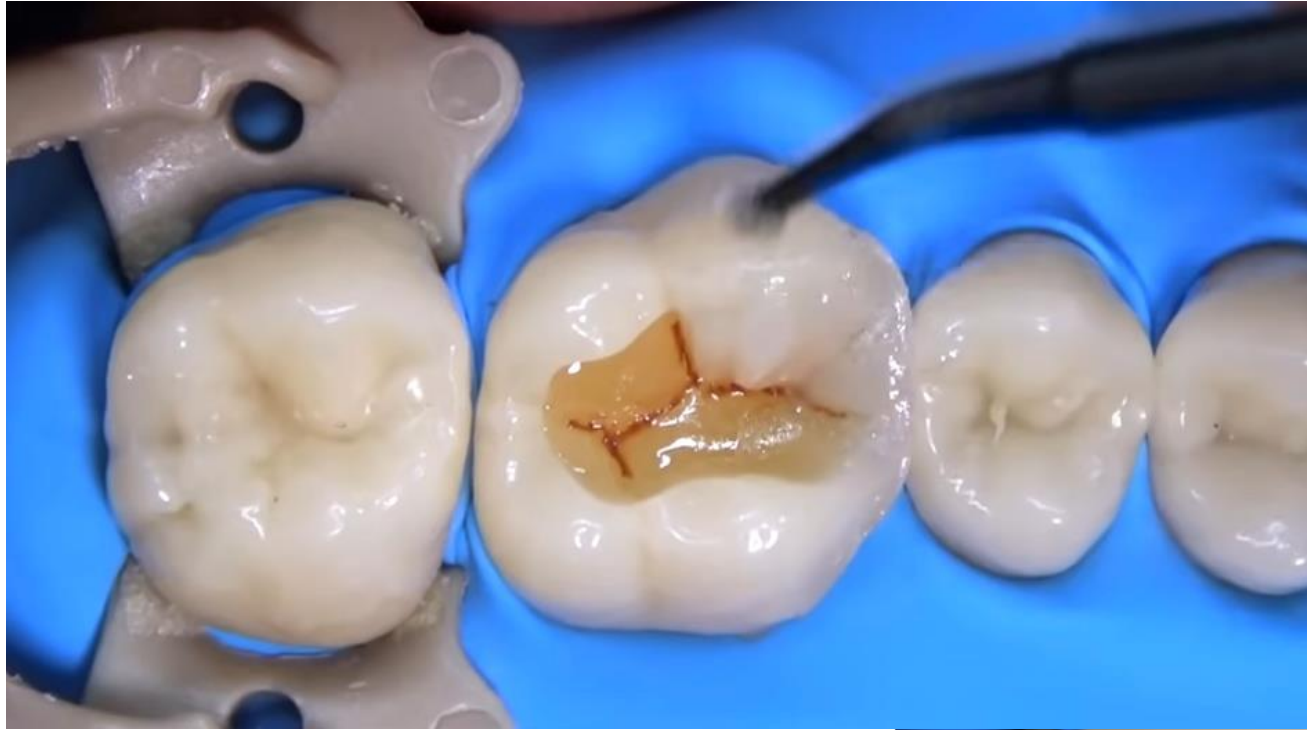


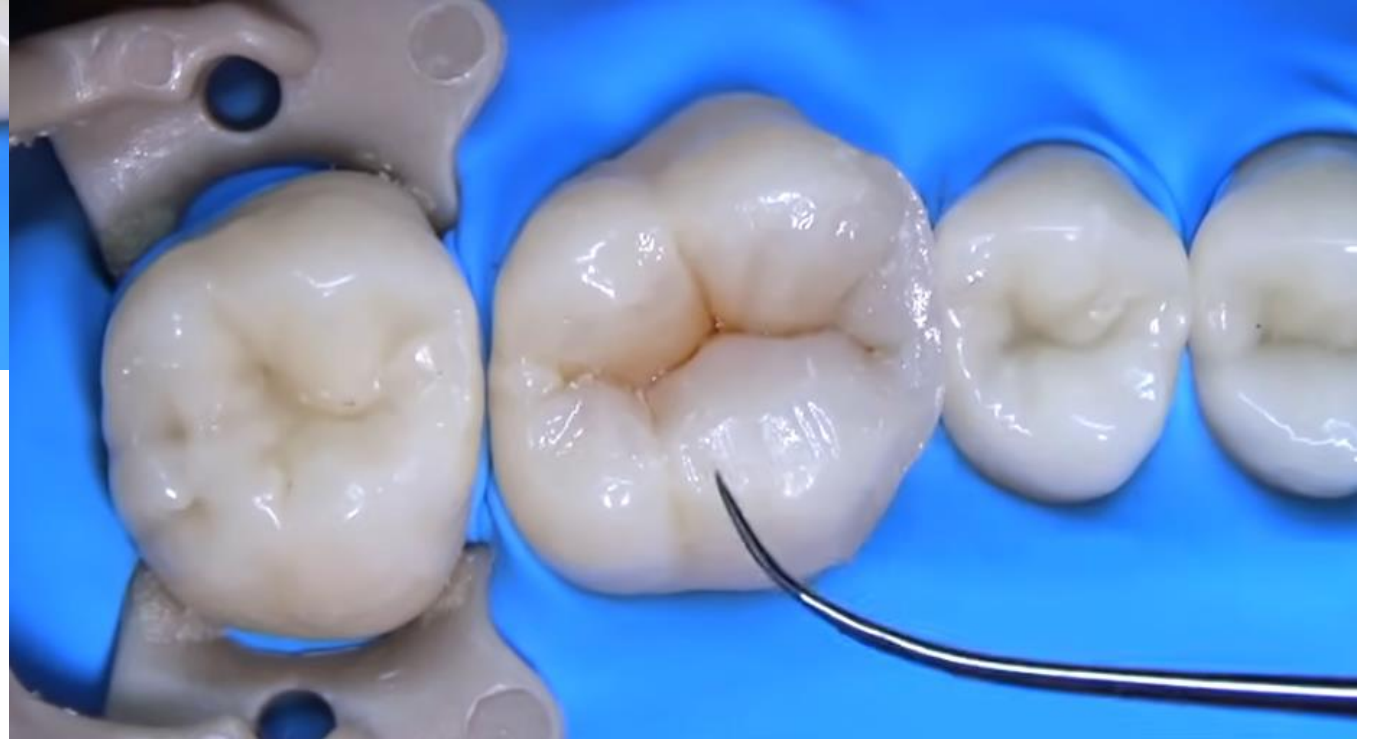
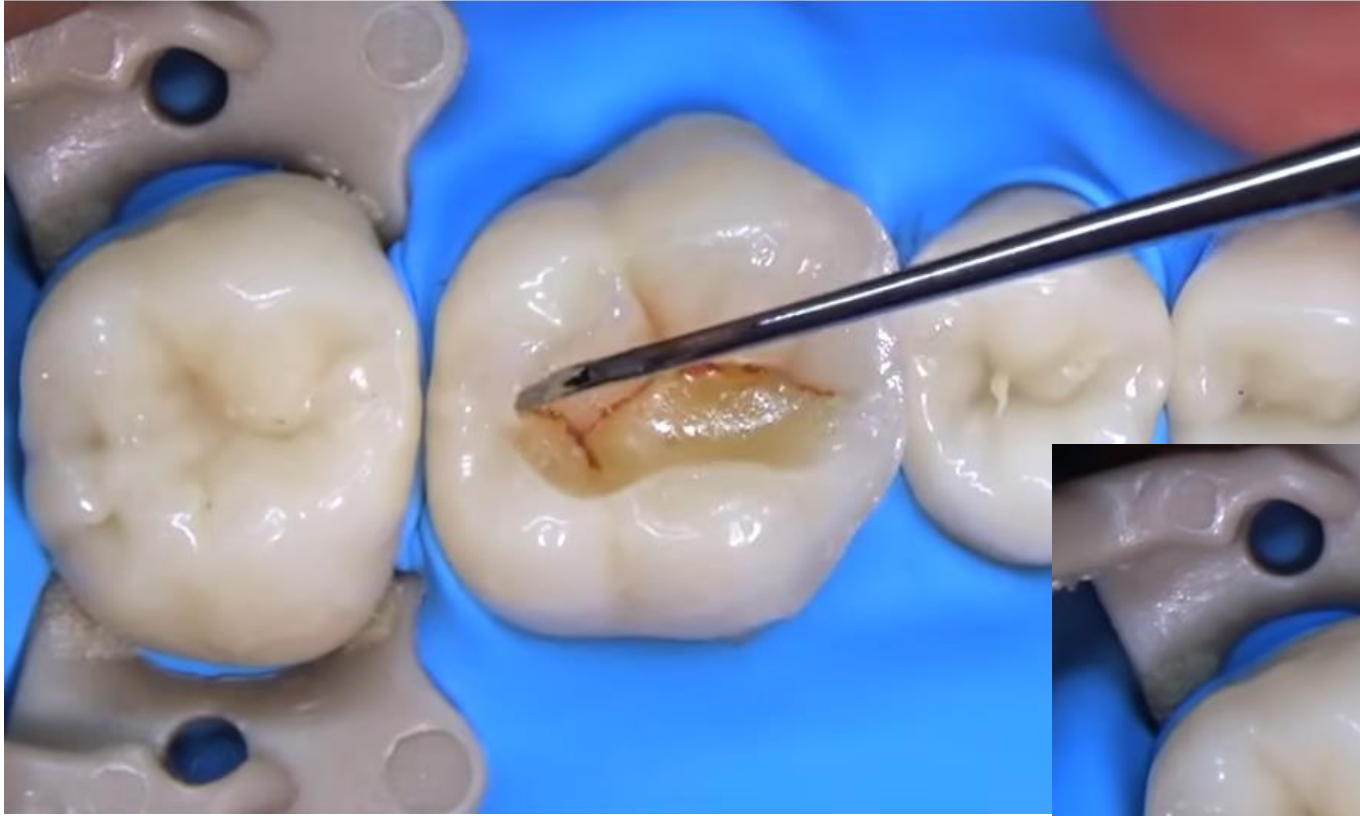






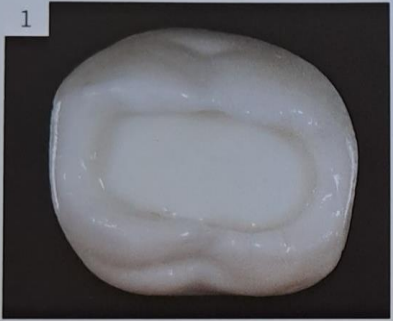
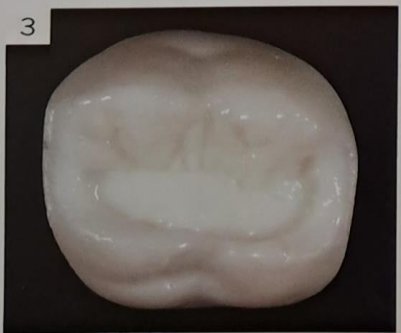(Sectional Technique) Pizza Technique

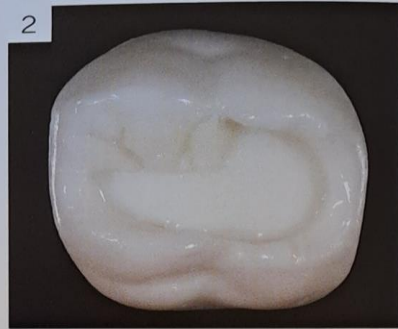The secret to fabricating esthetic and functional posterior teeth is to generate correct and precise occlusal anatomy. It has been well proven that single-shade stratification techniques solve the majority of cases correctly. To achieve a correct anatomy through layering, we propose a sectional modeling technique in which one increment is used for each cusp. Each one of these increments, when correctly modeled, resemble pizza slices. The procedure is started with the simplest cusp, and then one cusp is added at a time to acquire more anatomical references to define the remaining and more difficult structures. The choice of the first cusp and the order of layering are personal, but we suggest starting with the easiest (most regular-shaped and medium-sized) cusp and working toward the most difficult (irregularly shaped and large- or very small-sized) cusp.



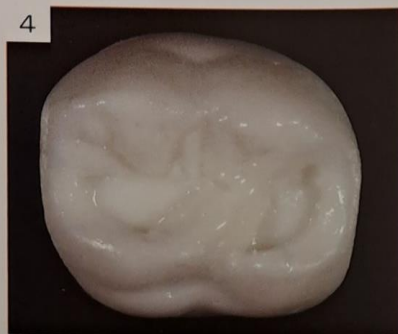
A sectioned stratification on a maxillary left molar will be performed in white composite as an example. The procedure will be started on an occlusal Class I cavity with very few anatomical references.



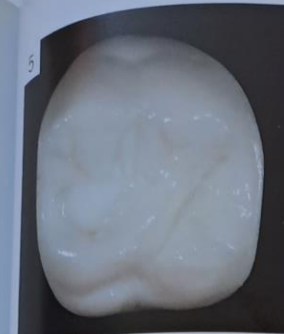Once the first cusp is cured, the next is modeled. It is not necessary to worry about deformation of the previous cusp. Before polymerization, the buccal sulcus must be defined.



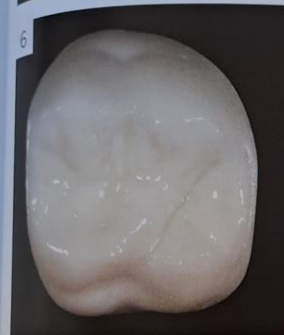The mesio-buccal cusp is initiated with a small increment of composite resin. This is the easiest cusp on this molar because of its regular shape. Before polymerization, slopes will be developed, and the limits, which must be located at the main sulcus where the rest of the cusps will converge, will be defined.



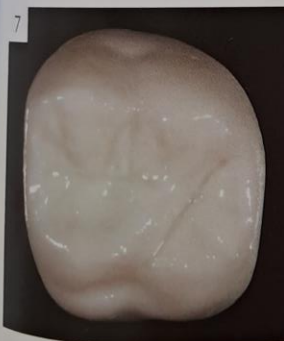When all the buccal anatomical references are finished, the palatal cusps are developed, in this case the transverse ridge.



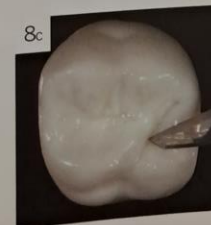
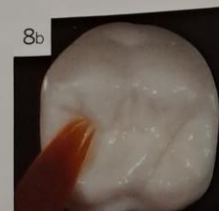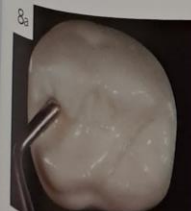Once the transverse ridge is polymerized, the distolingual cusp is modeled, and the distal sulcus will be defined at the same time.



The larger cusp (mesiolingual), which at the beginning was the most difficult to model, now will be easy to develop from all the previously created anatomical references.



The final appearance should be a molar with rich anatomy, multiple elevations and depressions, and a harmonious, regular surface.



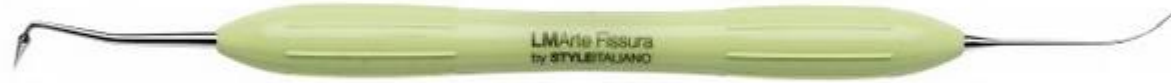Modeling of an occlusal surface requires three specific instruments:

(8a) A rounded microplugger to develop slopes.

(8b) A sable brush soaked in modeling liquid to smooth the slopes and remove roughness.

(8c) A very subtle spatula, the tip of the Fissura instrument (LM-Arte, LM Instruments), or a No. 11 scalpel blade to create a groove.

LM Arte Fissura



Tento modelovací nástroj má mimořádně ostré špičaté pracovní konce. Kónický pracovní konec je ideální pro modelování okluzních ploch premolárů a molárů, kdy již není potřeba žádný jiný nástroj, a jemný pracovní konec ve tvaru sondy je určen pro modelování fisur a mamelonů a pro vrstvení estetických kompozitních materiálů a tmelů. Díky ohebnosti pracovních konců je možné tento nástroj používat i pro šetrné detekování případných přebytků bondovací pryskyřice na povrchu zubů.

LM Arte condensa



Toto dlouhé kulaté cpátko bylo navrženo speciálně pro modelování kompozitních materiálů. Má pracovní konce různé tloušťky a zahnutý dřík, umožňuje tedy pohodlný přístup do kavit různých velikostí v přední i zadní oblasti dutiny ústní. Pracovní konce nástroje jsou zaoblené, usnadňují tak kondenzaci kompozitních materiálů a snižují riziko uvíznutí nástroje ve zpracovávaném materiálu.



Accessa

Condensa

Missura

Fissura

Applica

Modella

LM Arte