

II. Praktikum z obecné patologie

A) Poruchy oběhu

B) Zánět I

Poruchy oběhu

Poruchy oběhu

1. místní
2. celkové
3. šok

MÍSTNÍ poruchy oběhu

1. základní příčiny lokálních poruch oběhu:

- trombóza
- embolie

2. morfologické změny, vznikající jako následek lokálních poruch oběhu:

- hemoragie
- hyperémie
- ischémie
- infarkt
- edém
- dehydratace

Trombóza

= **intravitální intravaskulární** krevní sraženina

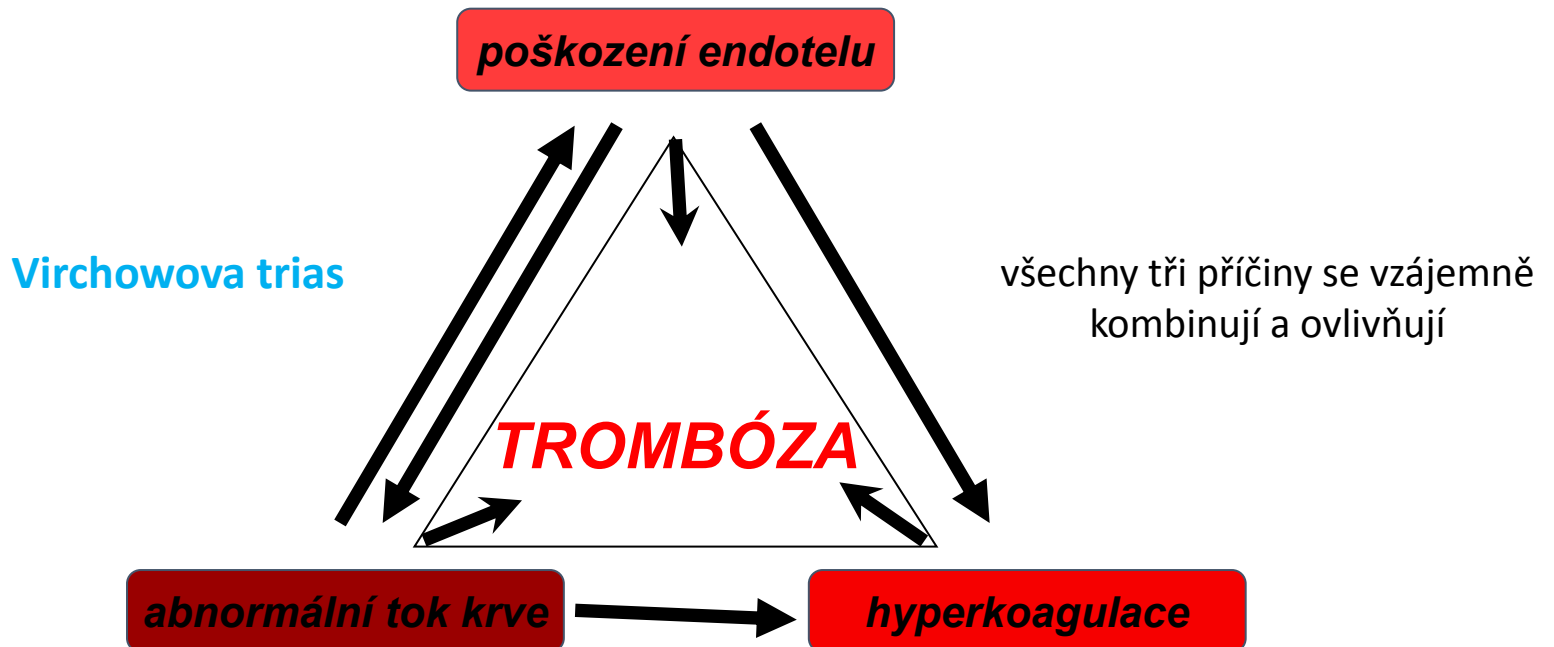
↓ ↓
za života pacienta v lumen KVS (céva nebo srdce)

x intravitální extravaskulární = **hematom**

x posmrtná intravaskulární = **cruor**

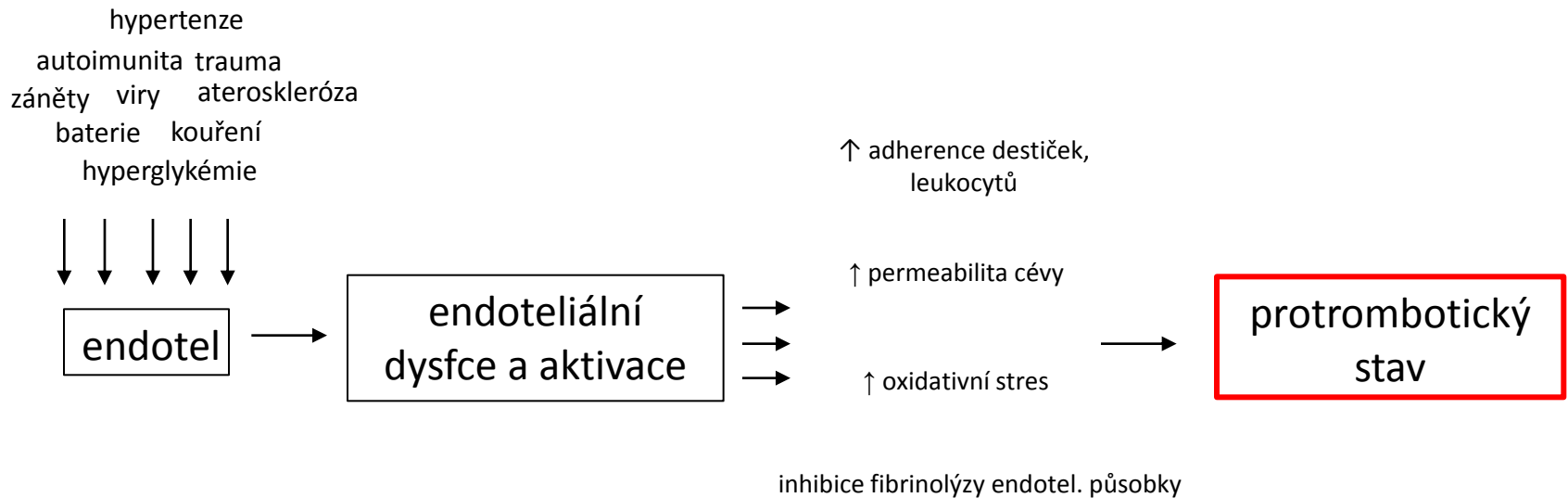
Předpoklady vzniku trombózy

1. poškození endotelu
2. poruchy proudění toku krve
3. hyperkoagulační stavy



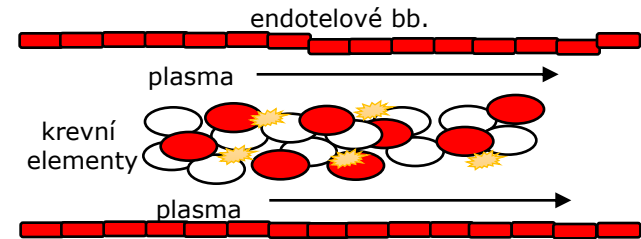
1. poškození endotelu

- existuje řada faktorů, které vedou k tzv. endoteliální aktivaci a dysfunkci
= např. *trauma, AS, IK, viry, bakterie, záněty, toxiny, ..*



2. změna toku krve

- fyziologicky:
- laminární proudění (plazma proudí při periferii cévy a kr. elementy tečou rychleji středem cévního lumen)



- patologicky:
- zpomalení až zastavení toku (vény)
- turbulentní proudění (arterie, srdce)
 - = FISI, aneurysma
 - dochází ke kontaktu leukocytů, trombocytů s endotel. bb.
 - neodmývají se koagulační faktory
 - poškození „antitrombotické“ fce endotelu

3. hyperkoagulační stavy

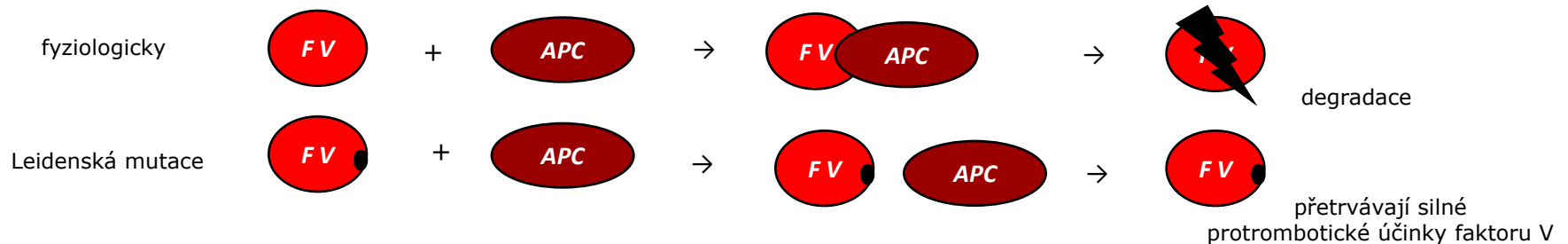
= sklon organismu ke zvýšené krevní srážlivosti

a) primární (vrozené)

- hlavně mutace jednotlivých koagulačních faktorů
- např. Leidská mutace

b) sekundární (získané)

- HA, **diseminované tumory**, DIC, hyperlipidémie, kouření, imobilizace,..



Tromby dle lokalizace

1. tepenné (bílé a obturující)

- tepny s AS změnami
- infarkt v oblasti odpovídající povodí cévy (závažné u konečných arterií)

2. žilní (červené a nástěnné)

- povodí DKK (povrchový i hluboký žilní systém)
- CAVE! v hlubokém žilním systému riziko embolizace a rozvoj PE

3. kapilární (fibrinové)

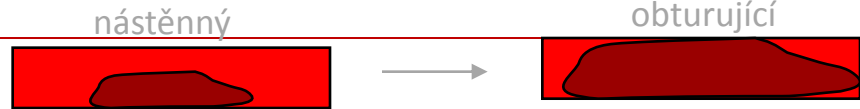- v cévách malého kalibru, nejsou patrné makroskopicky
- obturují mikrocirkulaci při šokových stavech, těžkých infekcích, DIC, HUS, TTP (CNS, ledvina, plíce)

4. tromby srdečních dutin (smíšené a nástěnné)

- ouška síní (FISI), srdeční chlopně (nebakteriální trombotická endokarditida)
- CAVE! riziko embolizace do systémové řečiště (AIM, CMP,...)

Vývoj trombu

- **propagace**

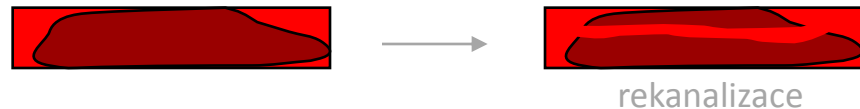

- **disoluce**



- **organizace**

- hypoxie cévní stěny → zánětlivé růstové faktory → aktivace fibroblastů a novotvorba cév → tvorba granulační tkáně, která do trombu vrůstá a nahrazuje ho → splýváním cév a tlakovým působením tekoucí krve → rekanalizace

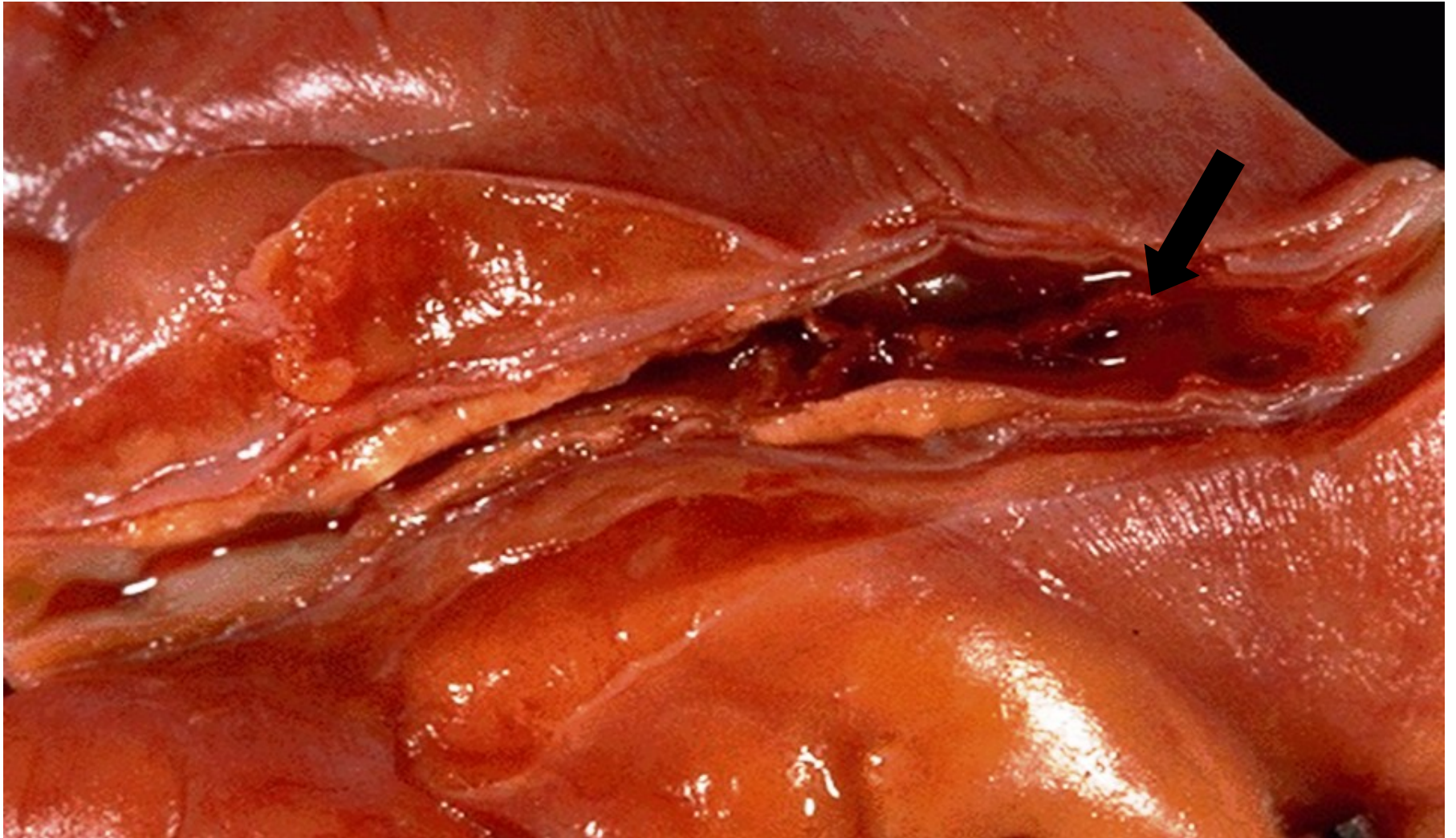


- **embolizace**

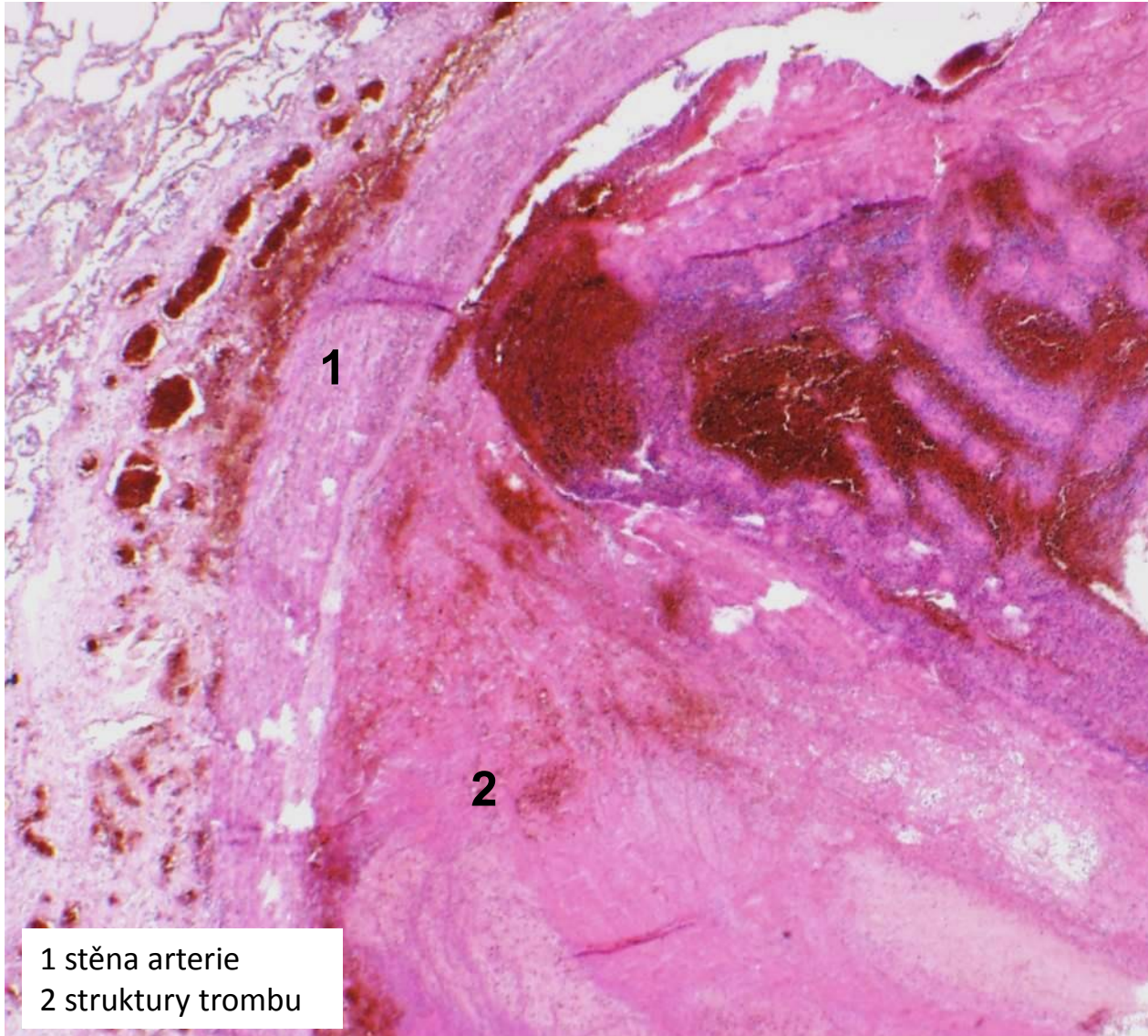
- **tzv. puriformní změknutí**

- hlavně u objemných trombů
- rozpad díky enzymům z leukocytů

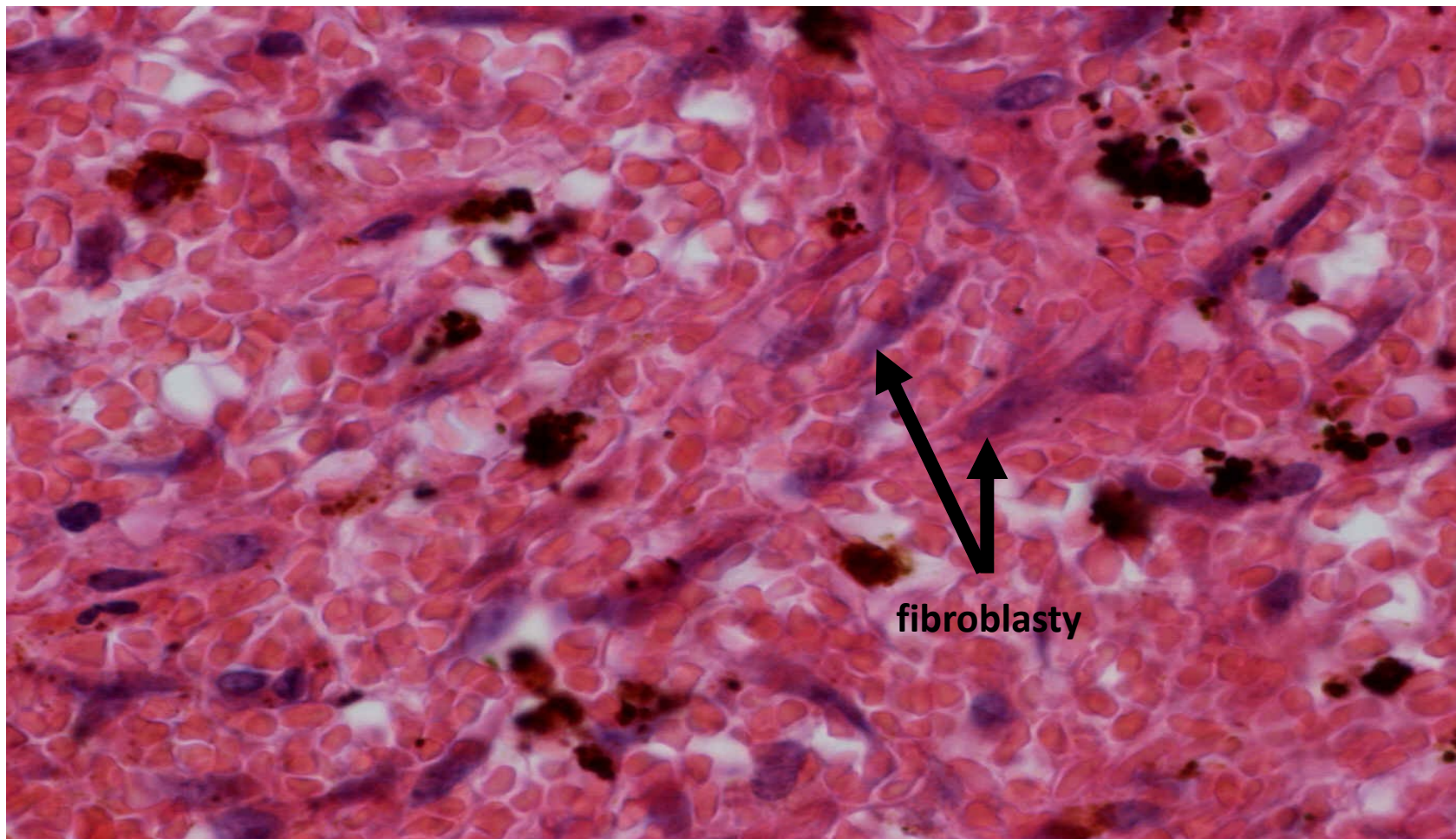
trombus v koronární arterii



organizovaný smíšený trombus



smíšený trombus - organizace (detail 600x)



Diseminovaná intravaskulární koagulopatie

- získaná koagulopatie

- život ohrožující stav

= **generalizovaná koagulace s následnou konzumpcí koagulačních faktorů**

- **příčiny** (DIC hlavně jako komplikace řady základních chorob):

- gynekologické stavy (abrupce placenty, embolie plodové vody do děložních vén)
- infekce a septické stavy (meningokoková inf., akutní pankreatitida)
- zhoubná onemocnění
- rozsáhlá polytraumata, popáleniny a operace

pozn.

- společným patofyziologickým spouštěčem je tkáňový faktor (ať už je masivně vyplaven do cirkulace nebo aberantně exprimován na endoteliích či jiných bb. - např. nádorových)

Fáze DIC

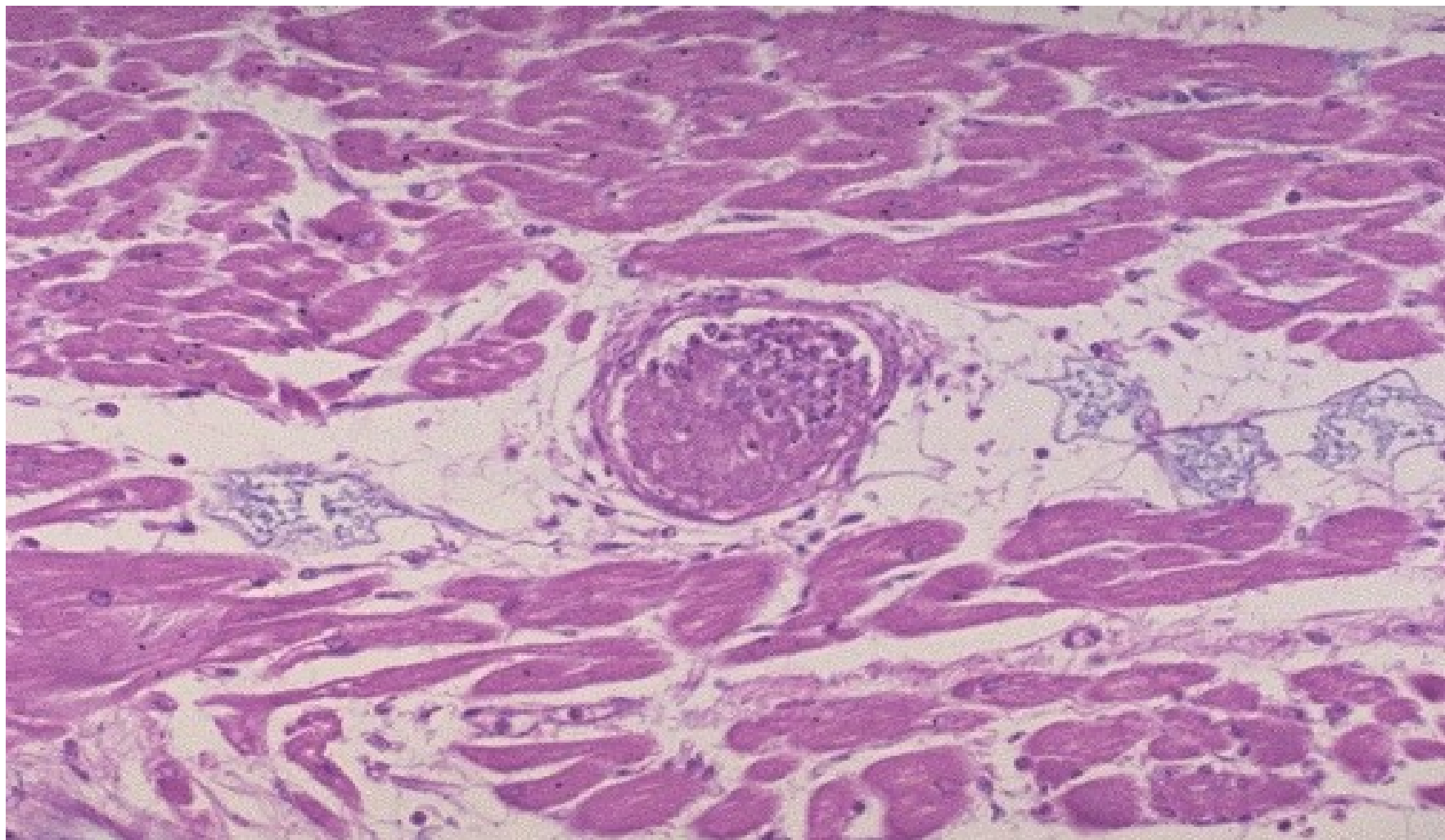
I. fáze: hyperkoagulační

- tvorba mnohotných mikrotrombů → ischemie a infarkty tkání
- mozek, plíce, srdce, ledviny, játra → porucha fce a selhávání těchto orgánů

II. fáze: hypokoagulační

- konzumpce koagulačních faktorů → krvácivý stav
- krvácení z operační rány, vpichů, na kůži, sliznicích

fibrinový trombus



MÍSTNÍ poruchy oběhu

1. základní příčiny lokálních poruch oběhu:

- trombóza
- embolie

2. morfologické změny, vznikající jako následek lokálních poruch oběhu:

- hemoragie
- hyperémie
- ischémie
- infarkt
- edém
- dehydratace

Embolie

= zavlčení pohyblivého materiálu krevním proudem na místo, kde rozměry předmětu přesahují průsvit cévy, bez možnosti jeho dalšího pohybu

- výsledkem je uzávěr cévy → ischemie v povodí → až nekróza tkáně

- materiál = embolus, vmetek

dle typu embolizovaného materiálu
se embolie dělí na několik forem



thp. management

1. trombotická
2. vzduchová
3. embolie plodové vody
4. tuková
5. nádorová

1. trombotická embolie

- embolus = trombembolus

a) plicní  → 

- z HŽS DKK (příp. v. subclavia, periprostatické, periuterinní plexy, pravostranné srd. odd.)
- do plicnice a jejích větví → masivní, submasivní, sukcesivní PE

b) systémová  → 

- ze srdce, aneurysmat, případně z trombózovaných zvrhedovatělých AS plátů
- do tepen různých orgánů (srdce, mozek, slezina, ledviny, GIT, cévy DKK)

c) paradoxní  →  → 

- z periferního řečiště či pravostranných srdečních odd.
- přes komunikace mezi levým a pravým srdce (v atriálním, komorovém septu)
- do tepen systémové arteriální cirkulace

2. vzduchová embolie

- embolus = vzduch

- původ **ve velkých žilách krku**

- iatrogeně (operace, katetrizace), traumaticky

- **nemoc z dekomprese** (kesonová nemoc)

- při potápění do velkých hloubek s přístroji

- embolizace **bublin dusíku** do různých orgánů s ischemií (plíce, kosti, klouby, KS)

- **plynová embolie**

- potápění v malých hloubkách, kabiny letadla

- náhlá změna tlaku vyvolá drobné **trhliny v krevních kapilárách plic s nasátím vzduchu z alveolů** a embolizací bublin do systémové cirkulace

3. embolie plodové vody

- embolus = amniová tekutina s tkáněmi plodu
- život ohrožující stav (vysoká letalita)
- incidence nízká
- zdrojem jsou trhliny v placentě, děložních žilách s následnou embolizací do řečiště matky
- klinicky šokový stav s rozvojem DIC

pozn.

- mikroskopicky v plicních cévách matky epitelové buňky, lanugo, tuk z vernix

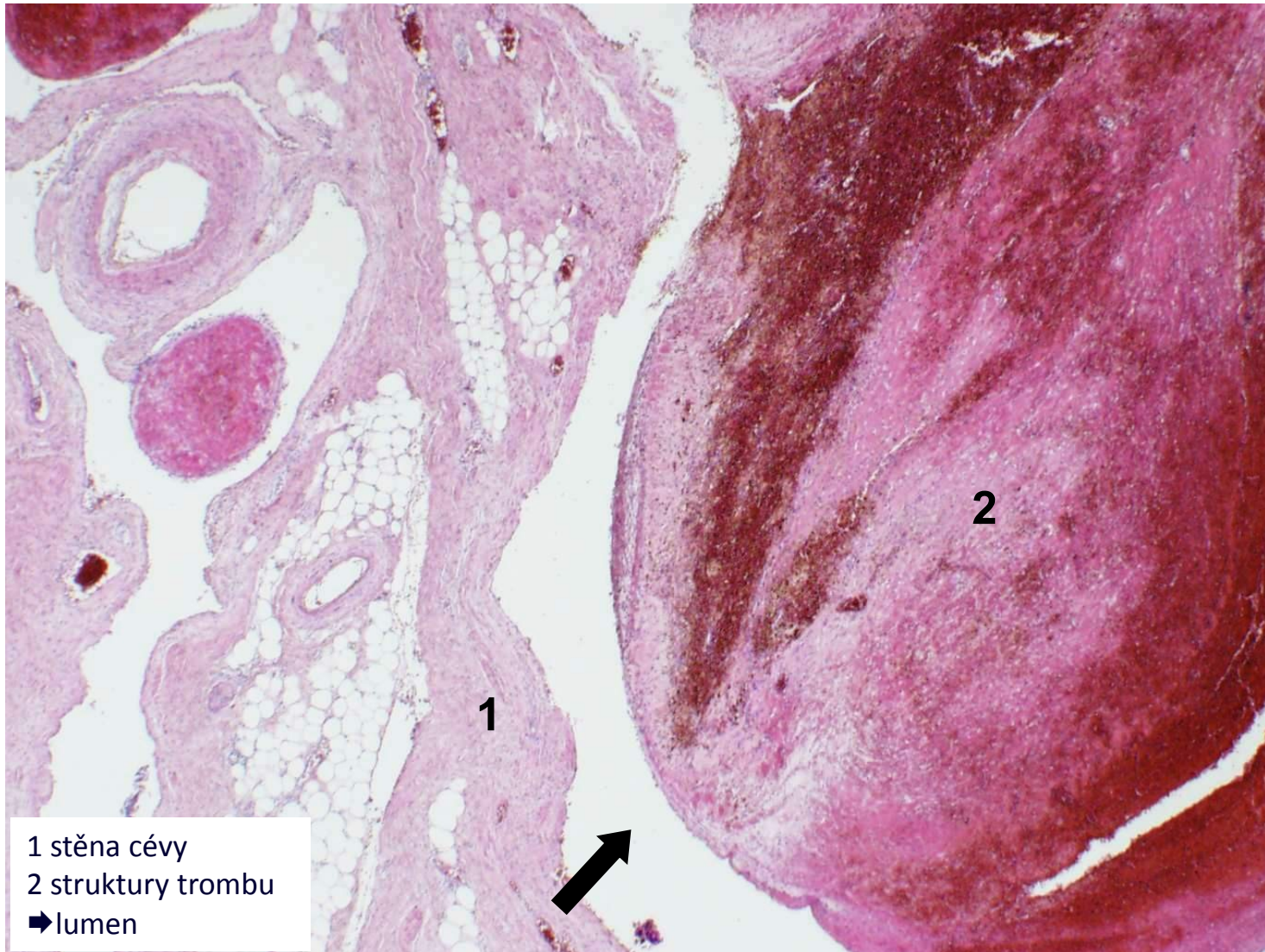
4. tuková embolie

- embolus = tuková tkáň, KD
- při poranění dlouhých kostí (fraktury), pojivové tkáně, KPR, liposukce
- klinicky většinou nemá
- tzv. syndrom tukové embolie – klinická manifestace tukové embolie

5. nádorová embolie

- embolus = nádorové buňky, fragmenty tumoru
- podkladem vzniku metastáz
- možná i embolizace větších částí tu, který prorostl do velkých žil (karcinom jater, ledviny), s následnou klinikou podobnou PE

částečně organizovaný smíšený trombembolus



MÍSTNÍ poruchy oběhu

1. základní příčiny lokálních poruch oběhu:

- trombóza
- embolie

2. morfologické změny, vznikající jako následek lokálních poruch oběhu:

- hemoragie
- hyperémie
- ischémie
- infarkt
- edém
- dehydratace

Hemoragie

= výstupu krve z cév s následným nahromaděním krve ve tkáních mimo cévy → **HEMATOM**

- dle lokalizace: vnitřní x zevní
- dle původu: arteriální, venózní, kapilární
- dle způsobu vzniku: per rhexin (roztržení), per diabrosin (nahlodání), extravazace
- dle typu a lokalizace:

kůže (petechie, purpura, ekchymózy, sufuze, hematom)

GIT (hemateméza, meléna, enterorrhagie)

DC (hemoptoe, hemoptýza, epistaxe)

serózní dutiny (hemoperikard, hemothorax, hemoperitoneum)

UGS (hematurie, metrorrhagie, menorrhagie)

NS (apoplexie, hemocefalus)

klouby (hemarthros)



Následky hemoragie

- **celkové**

- akutní (hemoragický šok až vykrvácení)
- chronické (anemizace)

- **místní**

- tlak na okolní tkáně (srdeční tamponáda)
- opouzdření s možnou infekcí
- ischemie orgánů (hemoragická CMP)

MÍSTNÍ poruchy oběhu

1. základní příčiny lokálních poruch oběhu:

- trombóza
- embolie

2. morfologické změny, vznikající jako následek lokálních poruch oběhu:

- hemoragie
- hyperémie
- ischémie
- infarkt
- edém
- dehydratace

Edém

= nahromadění tekutiny ve tkáni (IST, serózní dutiny)

a) exsudát (= zánětlivý edém)

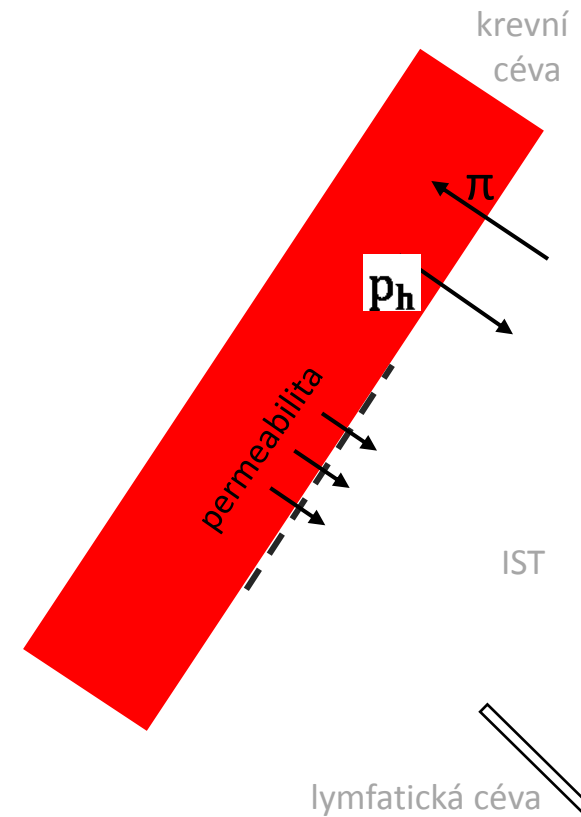
- při \uparrow permeabilitě cévní stěny při zánětu

b) transsudát (nezánětlivý edém)

- \downarrow onkotický tlak

- \uparrow hydrostatický tlak

- porucha odtoku lymfatickými cestami



Typy edémů


1. venostatický (lokalizovaný X generalizovaný)
2. hypoproteinemický
3. edém z retence sodíku a vody
4. lymfedém



venostatický lokalizovaný



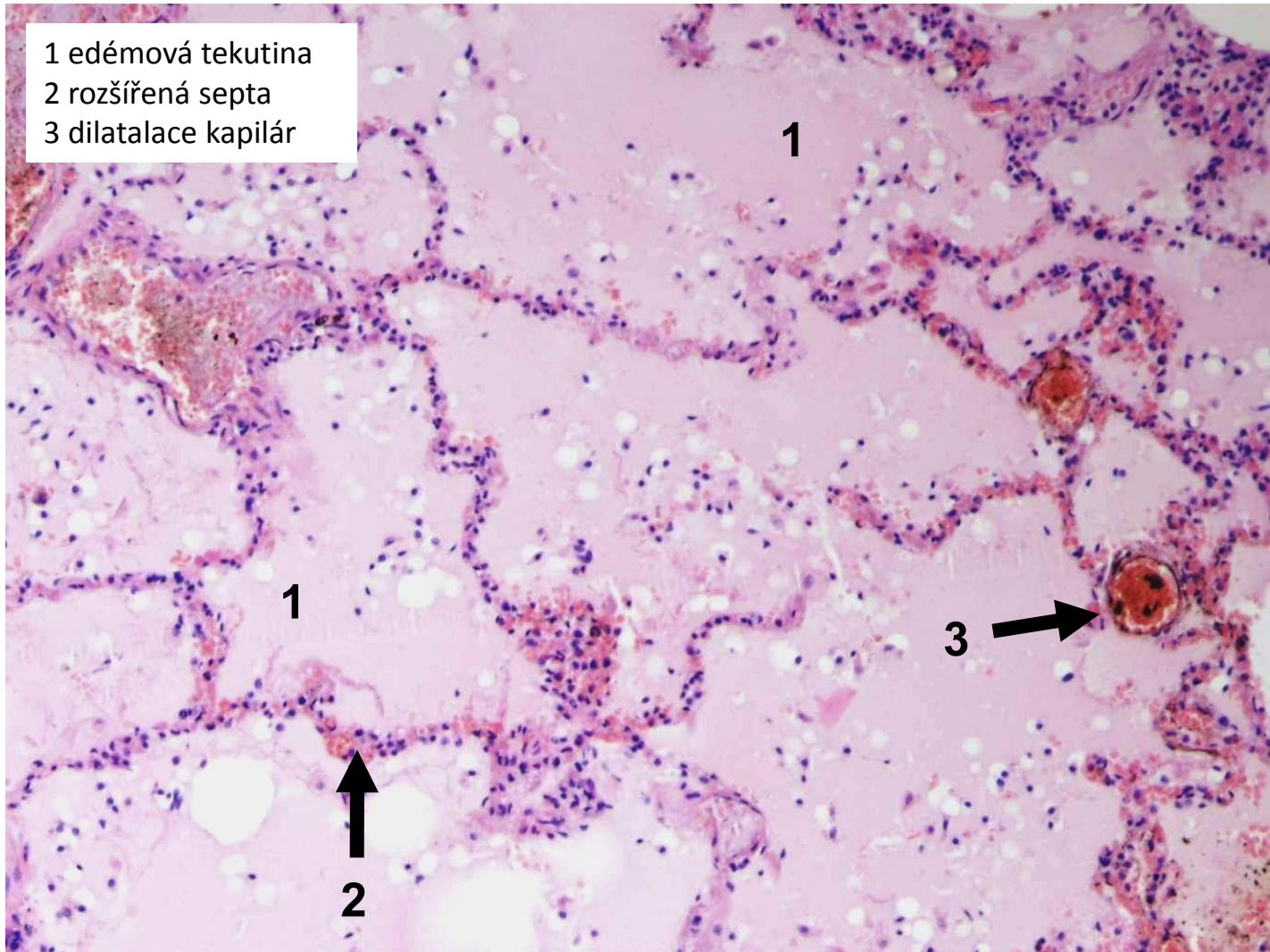
venostatický generalizovaný



hypoproteinemický

edém plic

- 1 edémová tekutina
- 2 rozšířená septa
- 3 dilatace kapilár



Poruchy oběhu

1. místní

2. celkové

3. šok

Příčiny oběhového selhání

SRDCE

- VVV
- poruchy srdečního rytmu
- nemoci endokardu, myokardu, perikardu

CÉVY

- systémová hypertenze
- plicní hypertenze

KREV

- polycythaemia vera
- anémie

=> srdeční selhání

Srdeční selhání

- **městnání krve, kongesce** (hromadění krve před překážkou):
 - = levostranné srdeční oddíly – stagnace krve v plicích
 - = pravostranné srd. odd. – stagnace krve v systémové žilní cirkulaci

- ↓srdeční výdej až kardiogenní šok

→ srdeční selhání se morfologicky projeví na srdci, i mimo něj

Projevy oběhového selhání na srdci

1. DILATACE (AIM, PE)

- akutní projev


2. HYPERTROFIE (HT, ICHS, chlopenní vada)

-chronický projev


a) koncentrická

b) excentrická


- Frank-Starlingův zákon




normální




hypertrofie LK




hypertrofie PK



hypertrofie LK i PK



dilatace LK



dilatace PK

Projevy oběhového selhání mimo srdce

1. venostáza

2. cyanóza

3. indurace

4. edém

Levostranné srdeční selhání

→ změny v plicní cirkulaci

akutně (AIM)

-akutní venostáza a edém plic

-náhle vzniklá dušnost a vykašlávání zpěněného růžového sputa

chronicky (ICHS, HT)

-chronická venostáza plic (hnědá indurace)

-dušnost, vykašlávání rezavého sputa

Edém plic

- městnání v plicních žilách, kapilárách

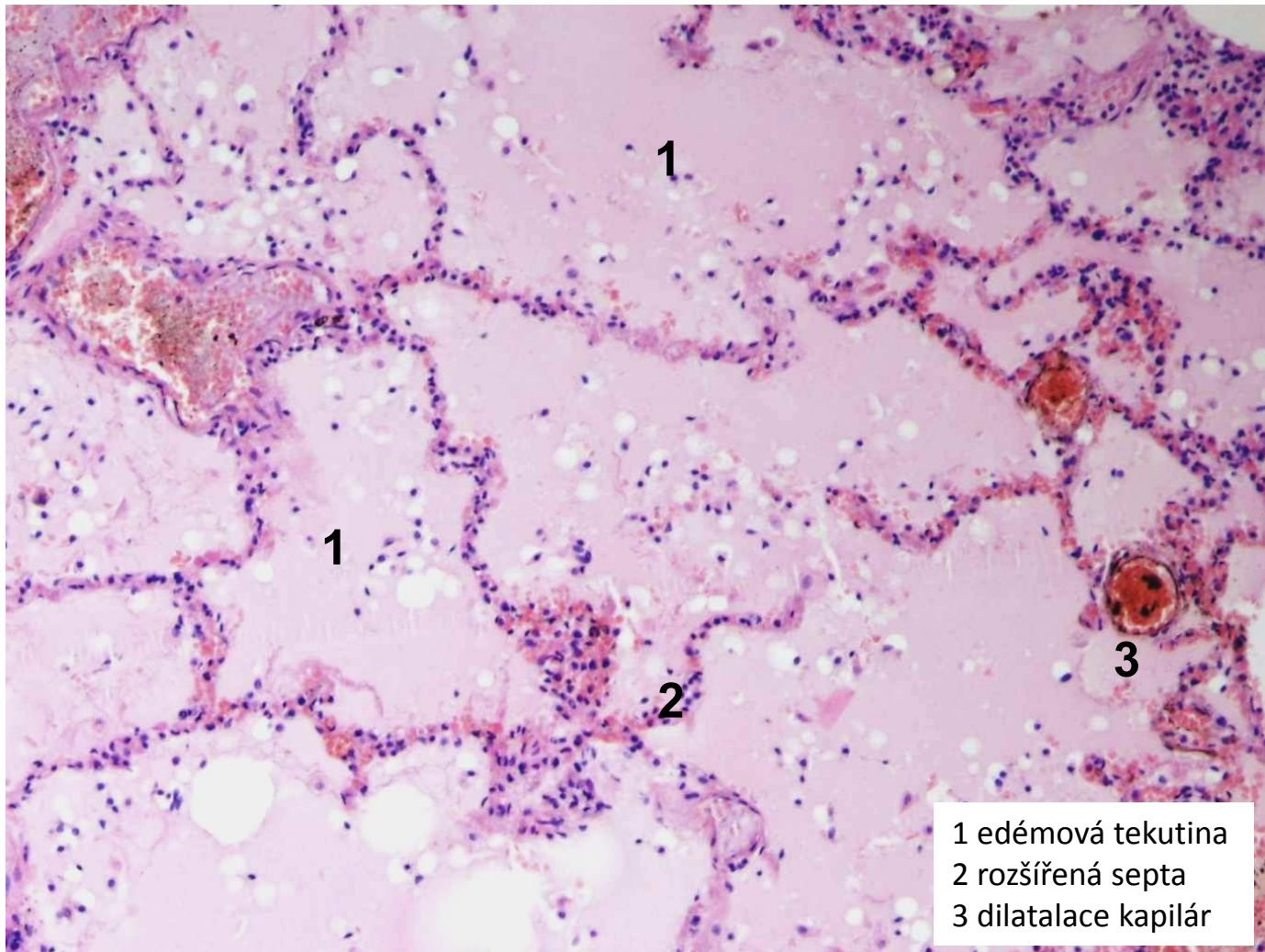
- MAKRO:

- plíce zvětšené, těžké, prosáklé
- na řezu zpěněná tekutina i v bronších
- při chronické venostáze tužší, rezavě zbarvené (rezavá indurace)

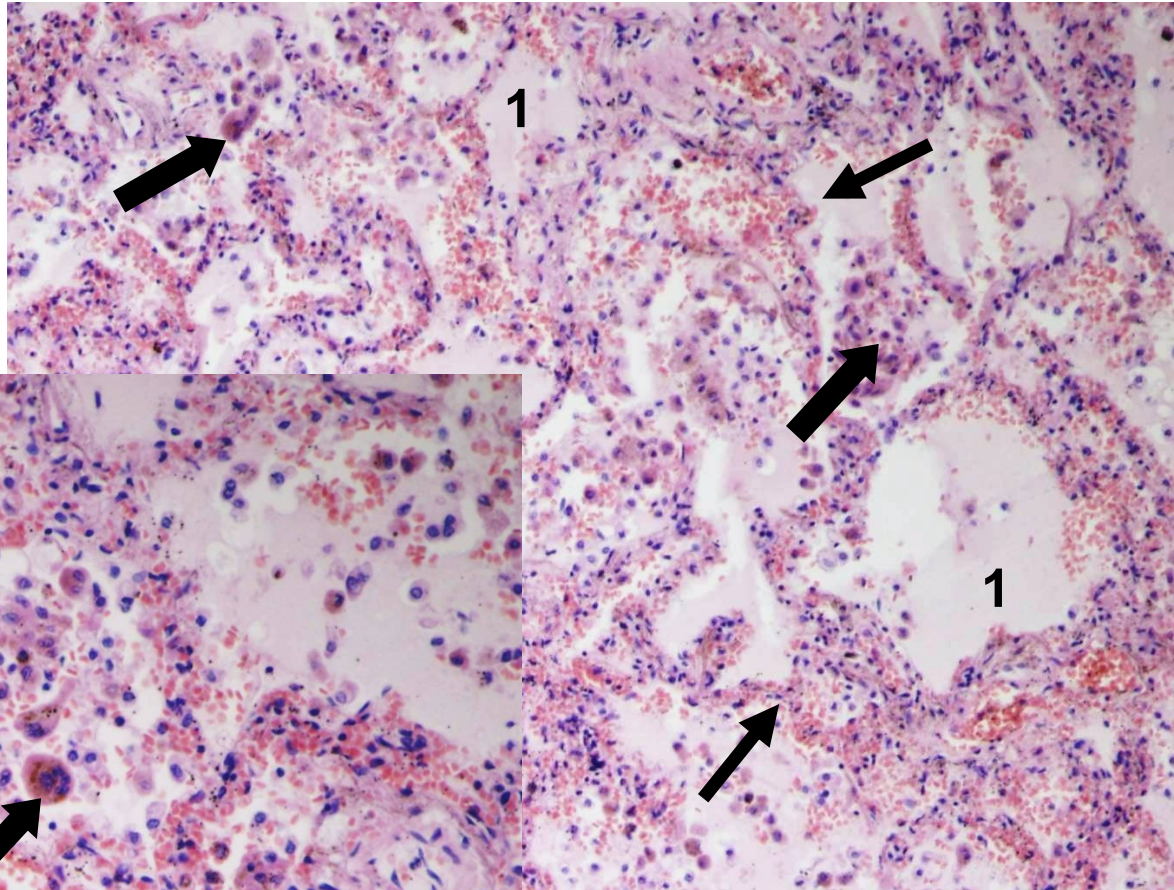
- MIKRO:

- dilatovaná septa s překrvenými kapilárami
- intraalveolárně homogenní eozinofilní materiál (edémová tekutina)
- chronicky: přestup ery, rozpad (hemosiderin, siderofágy)

alveolární plicní edém



chronická venostáza v plicích



1 edémová tekutina
→ překrvená septa
➡ siderofágy

Pravostranné srdeční selhání

→ změny v podkoží, serózních dutinách a vnitřních org. (H+S, mozek, ledviny)

akutně (PE)

-akutní venostáza ve splachnické oblasti

-akutní cor pulmonale (při masivní PE)

chronicky (CHOPN, přenesením z levostranného srdečního selhání)

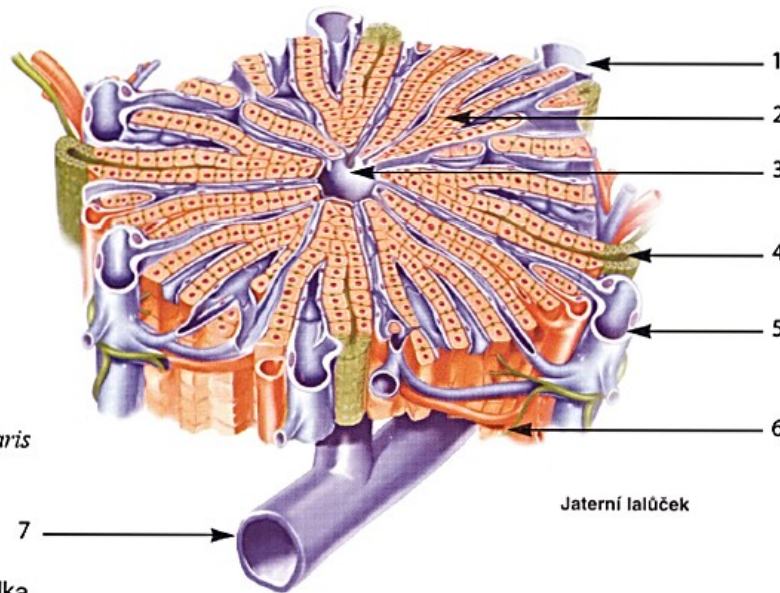
-chronická venostáza splachnické oblasti

-venostáza v podkoží (otoky, trofické změny)

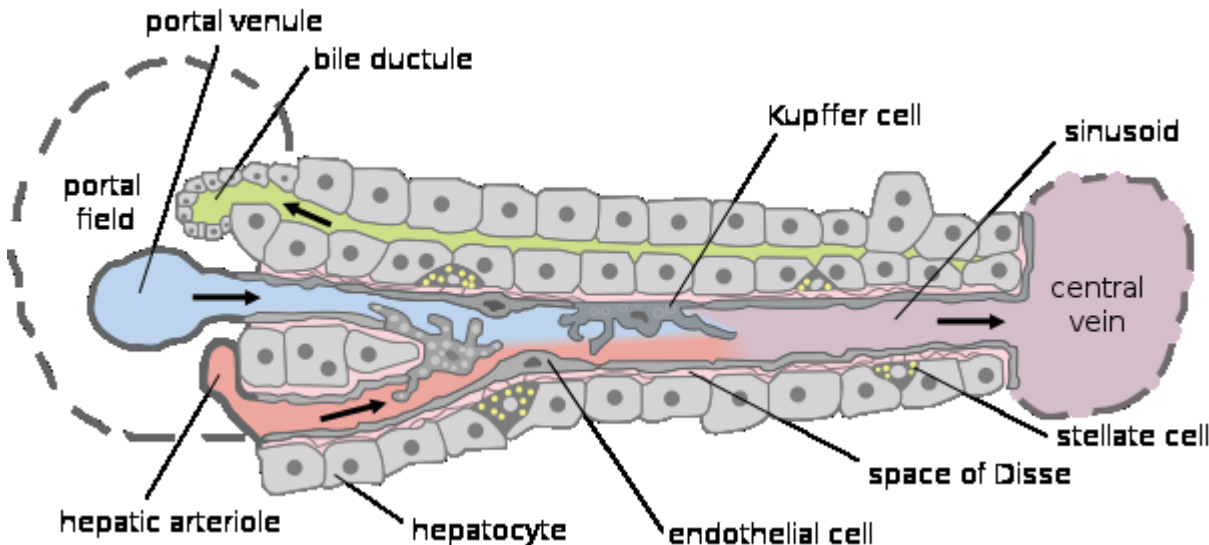
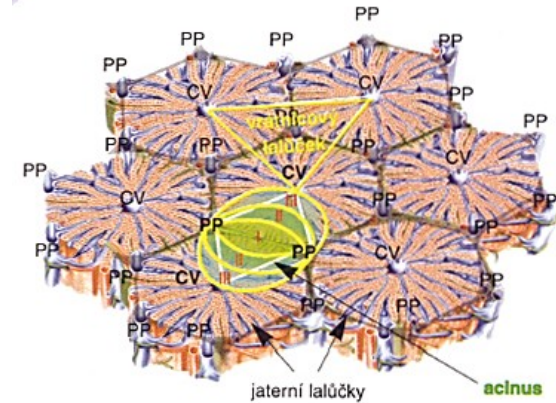
-postižení mozku

Jaterní lalůček - schéma

- 1 Větev vrátnicové žíly
Ramus v. portae
- 2 Jaterní buňka
Hepatocyt
- 3 Centrální sběrná žilka
V. centralis
- 4 Žlučovod
Ductus biliferi interlobularis
- 5 Větev vrátnicové žíly
Ramus v. portae
- 6 Větévka jaterní tepny
Ramus a. hepatica
- 7 Podlalúčková sběrná žilka



Jaterní lalůček



Venostáza v játrech

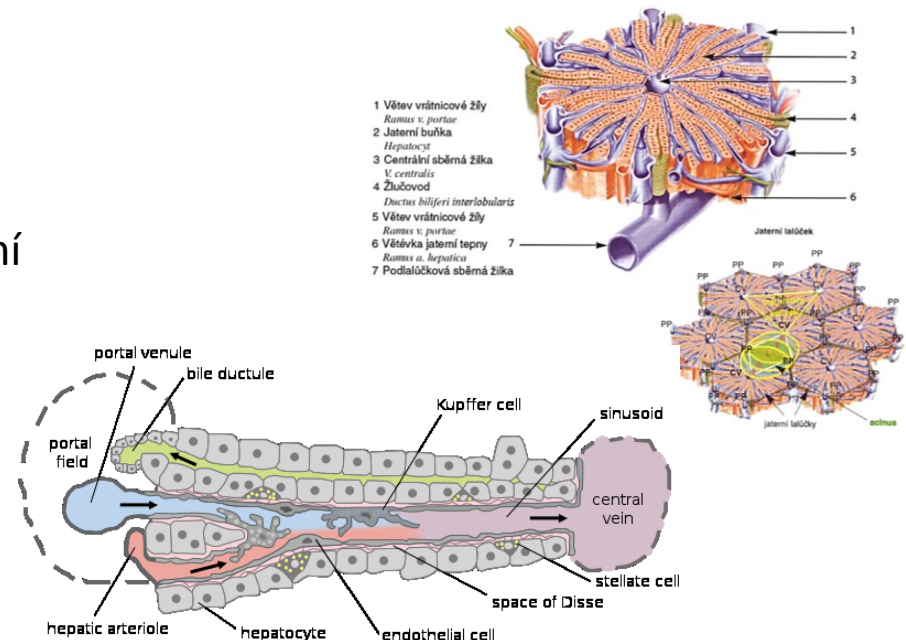
- městnání v jaterních žilách, kapilárách

- MAKRO:


- játra zvětšená, těžší, tuhá, tmavě červenohnědé barvy
- přední okraj zaoblený
- kardiální fibróza (indurace)
- při kombinaci s hypoxickou steatózou - [muškátová játra](#)

- MIKRO:

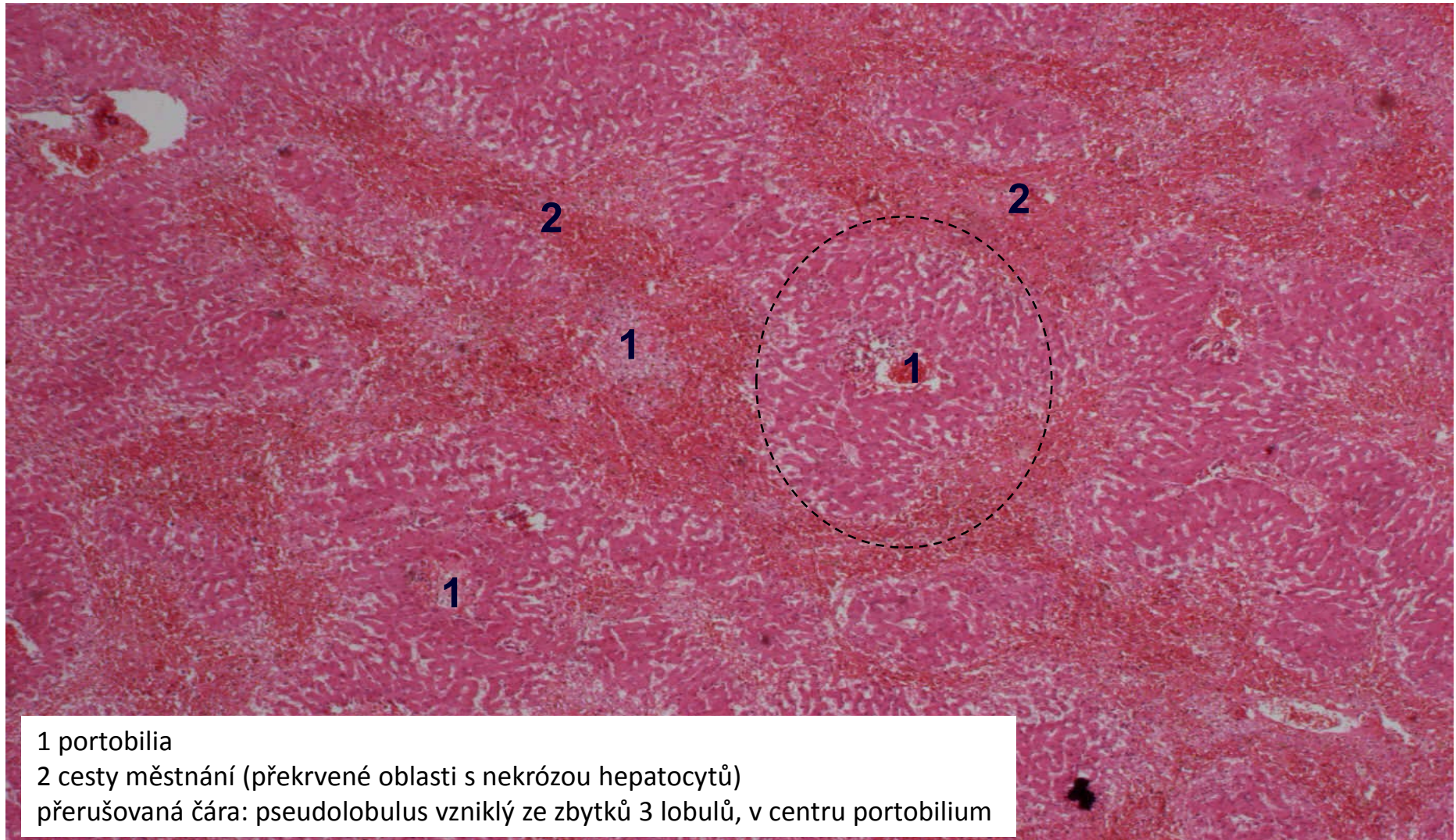
- dilatace centrální vény a sinusoid (přeplněné krví)
- atrofie až zánik hepatocytů (krevní lakuny)
- spojování centrálních vén (dráhy městnání)



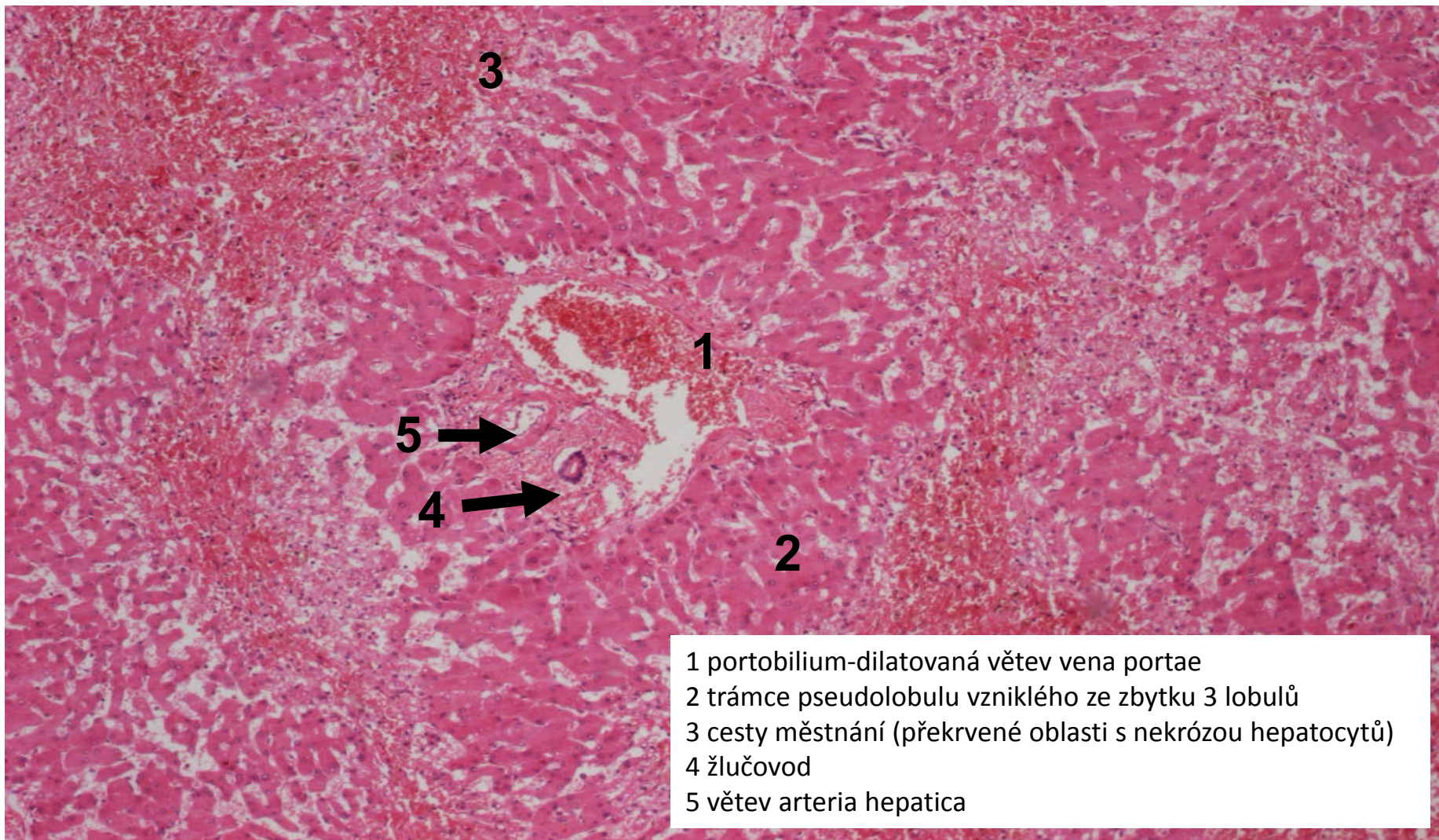
venostáza v játrech (hepar moschatum)



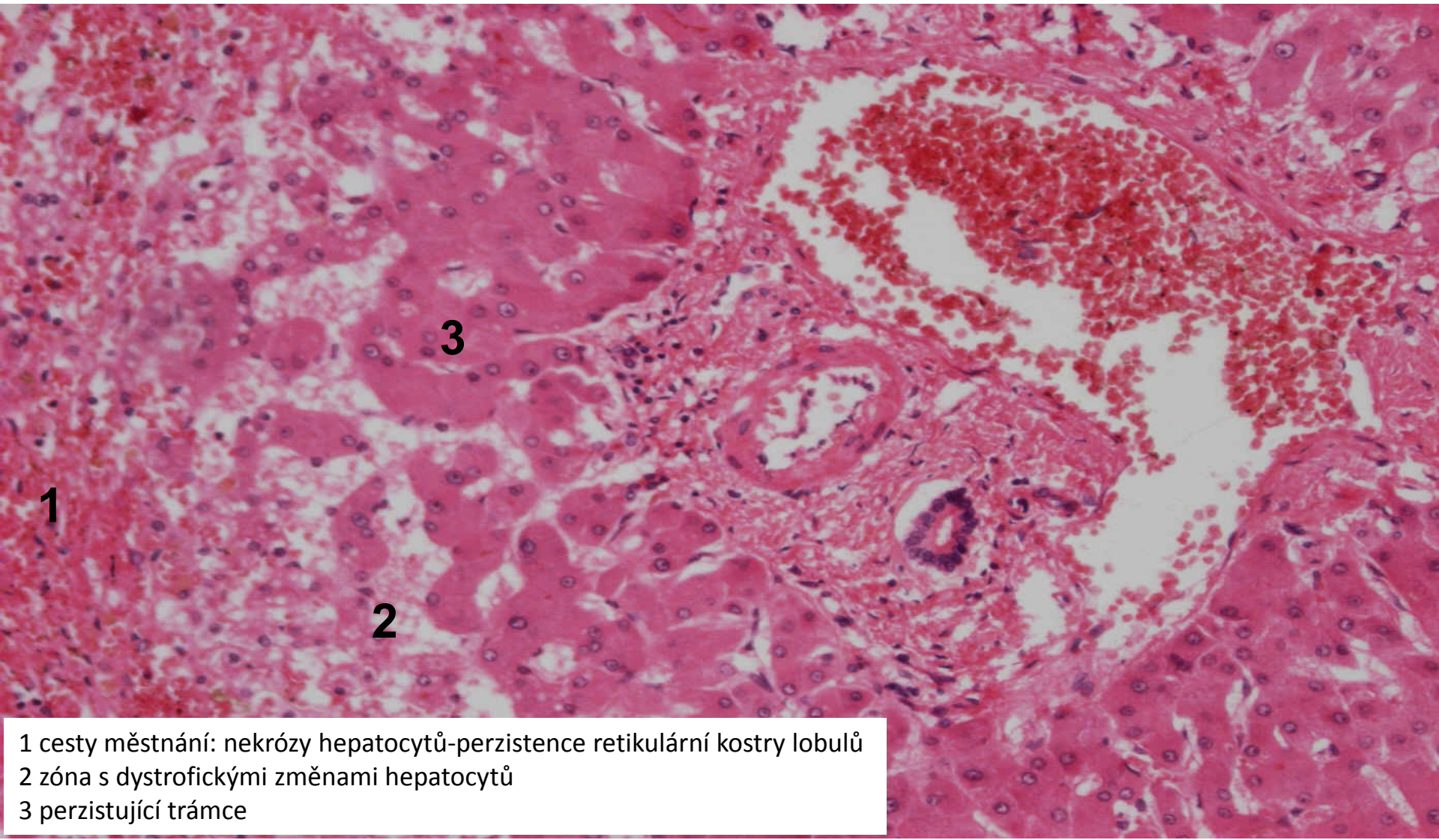
venostáza v játrech



venostáza v játrech(hepar moschatum), detail



venostáza v játrech (hepar moschatum), detail okolí portobilia



- 1 cesty měštnání: nekrózy hepatocytů-perzistence retikulární kostry lobulů
- 2 zóna s dystrofickými změnami hepatocytů
- 3 perzistující trámce

Poruchy oběhu

1. místní

2. celkové

3. šok

Šok

= stav, kdy dochází ke zhoršené perfúzi orgánů s následnou **tkáňovou hypoxií**

- ↓CO nebo ↓efektivní cirkulující objem krve
- život ohrožující stav bez adekvátní terapie

- řada příčin:

1. kardiogenní
2. hypovolemický
3. distribuční – septický, anafylaktický
4. neurogenní

Fáze šoku

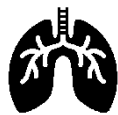1. časná stadium (**centralizace oběhu** s cílem udržet prokrvení životně důležitých orgánů)
2. progresivní stadium (**vyčerpání kompenzačních mechanismů**)
3. irreverzibilní stadium (**selhávání vitální funkcí**, smrt)



hypotenze



tachykardie



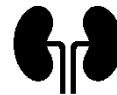tachypnoe



nitkovitý puls



↓ kapilární návrat



oligurie/anurie



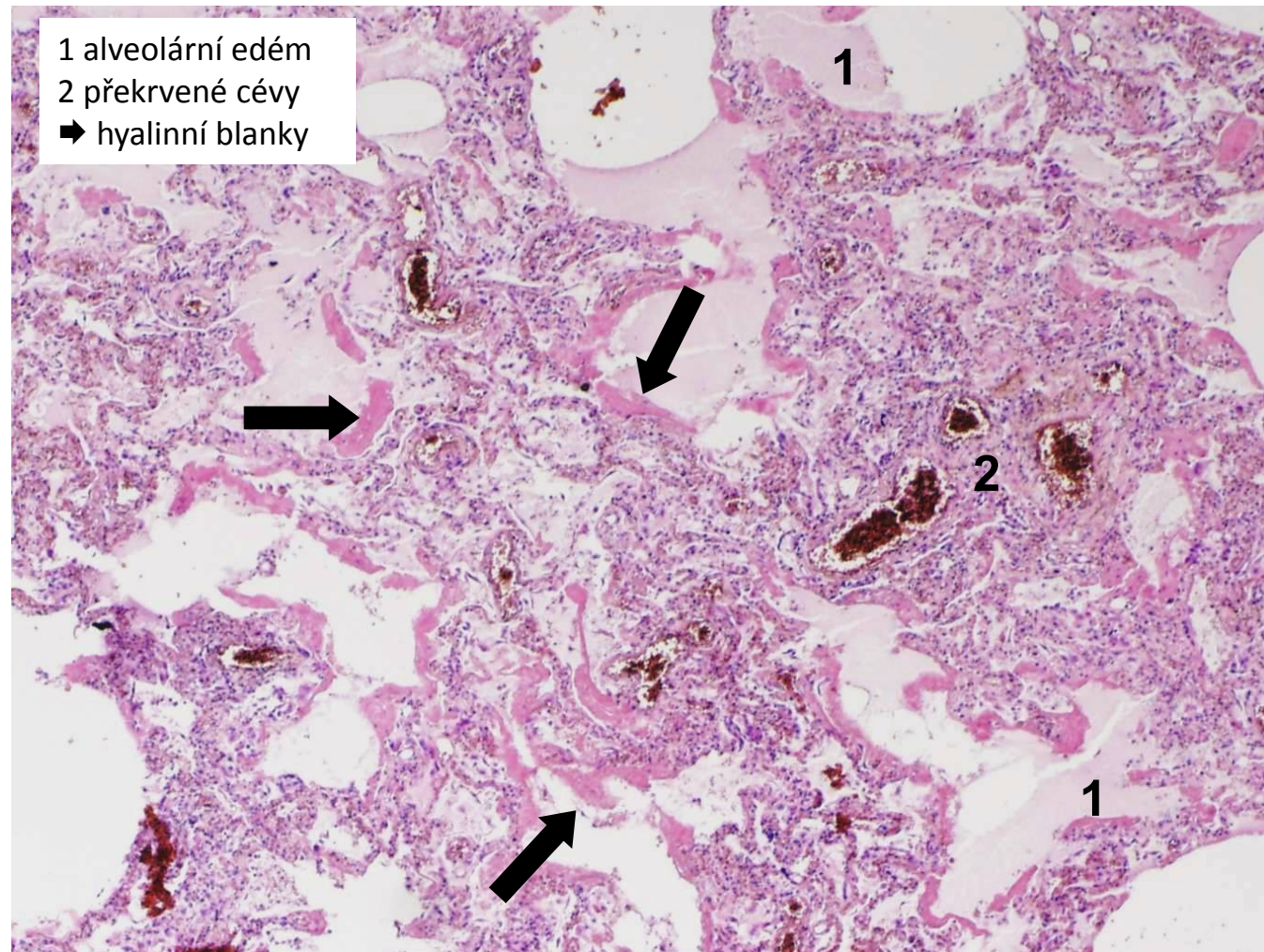
poruchy vědomí

Multiorgánové selhání - MODS

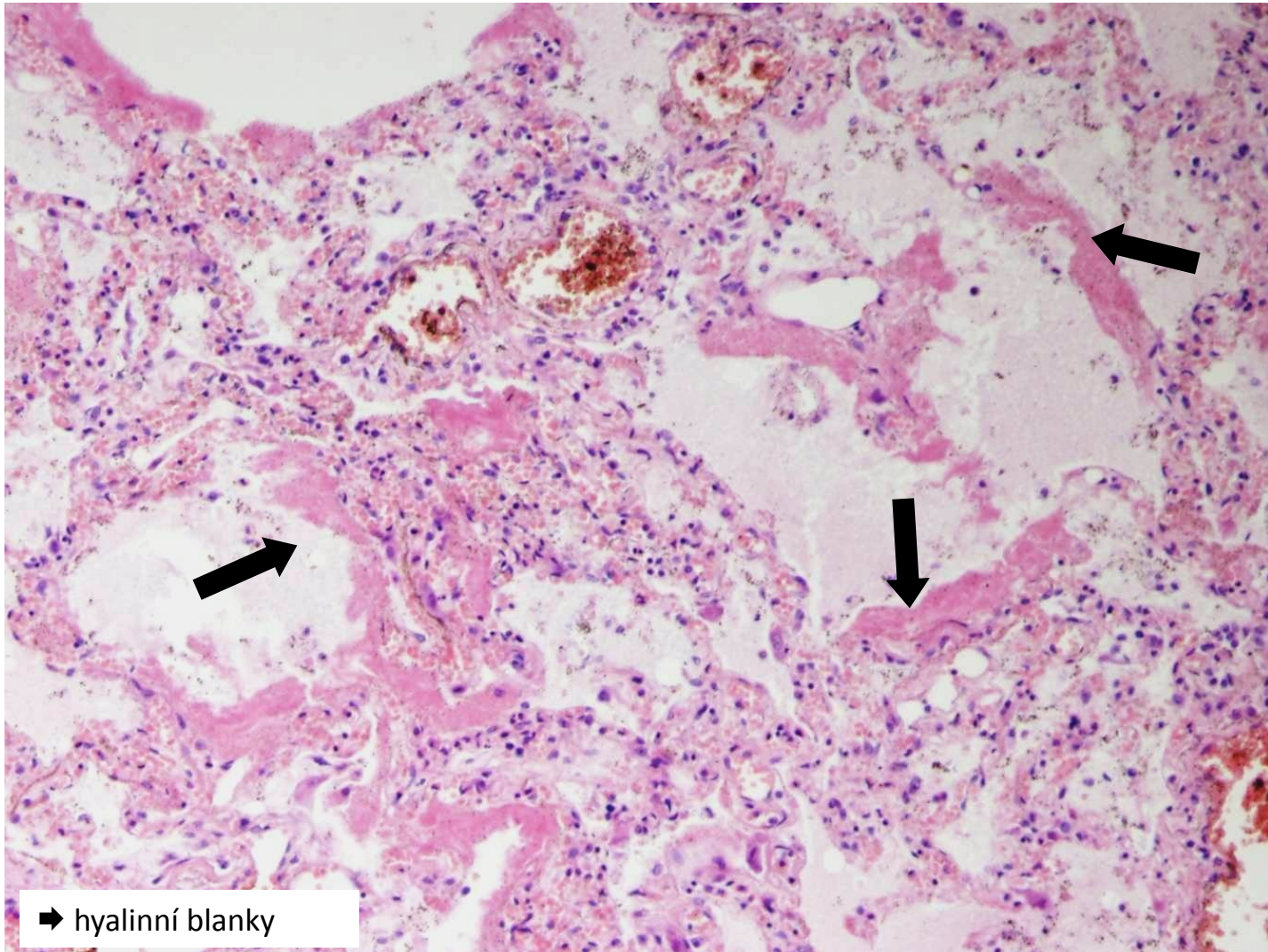
- při progresi šokového stavu
- kvůli ischemii orgánů → tzv. šokové orgány

- mozek
- srdce
- ledvina (ATN)
- plíce (DAD/ARDS) → tzv. šokové orgány
- GIT
- srážení krve
- nadledviny

DAD/ARDS



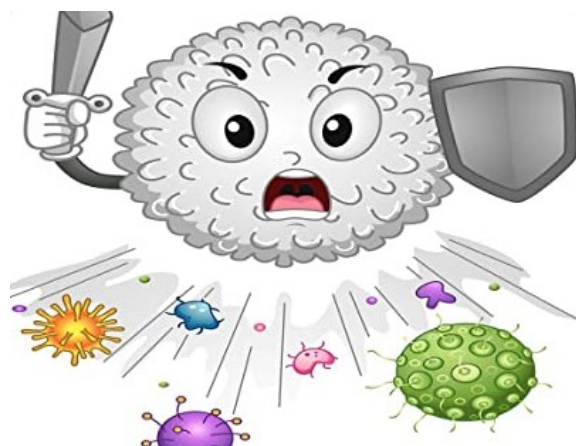
DAD/ARDS (detail)



Zánět I

Zánět

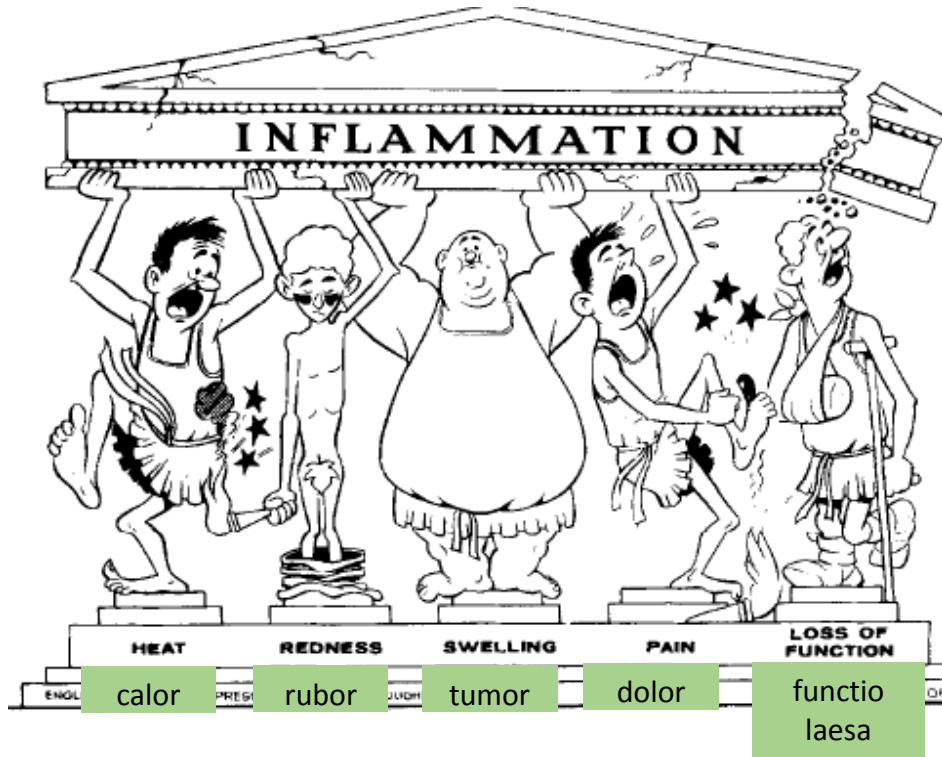
= **OBRANNÁ** a **REPARATIVNÍ** odpověď organismu na poškození, v jejímž průběhu se rozvíjí alterativní, exsudativní, proliferativní a imunitní složka



Příčiny zánětu

1. infekce (bakterie, viry, paraziti i houby)
2. autoimunitní zánětlivá odpověď
3. nekróza tkáně
4. exogenní cizorodé látky (chirurgický materiál, tříska...)
5. endogenní produkt metabolismu (krystaly kyseliny močové,..)

Makroskopické projevy zánětu



+ možné systémové projevy:

- *horečka*
- *změny KO* (leukocytóza, leukopénie, ↑ proteiny akutní fáze, ↑ sedimentace)
- *obraz sepse až septického šoku až MODS*

Mikroskopické projevy zánětu

1. alterace

= poškození bb, tkáně

- infekčním agens nebo vlastním zánětem

-regresivní změny (od lehkých až po rozsáhlé, dystrofie až nekróza)

2. exsudace

= výstup tekutiny (vč. bílkovin a krevních elementů) z cév do alterované tkáně

→ exsudát (X transsudát)

Mikroskopické projevy zánětu

3. proliferace

= regenerativní a reparativní pochody

- proliferace fibroblastů, kapilár → granulační tkáň

4. infiltrace (imunitní reakce)

= průnik zánětlivé celulizace do alterované tkáně

- neutrofily, makrofágy, eozinofily, žírné bb., T a B lymfocyty i NK bb. (podle typu zánětu)

Dělení zánětů - obecně

- z časového pohledu
 - a) akutní
 - b) subakutní
 - c) chronický

- dle typu zánětlivé odpovědi
 1. specifické
 2. nespecifické

Dělení zánětů

1. specifické

2. nespecifické

- ty se dále dělí podle toho, která složka zánětu převládá:

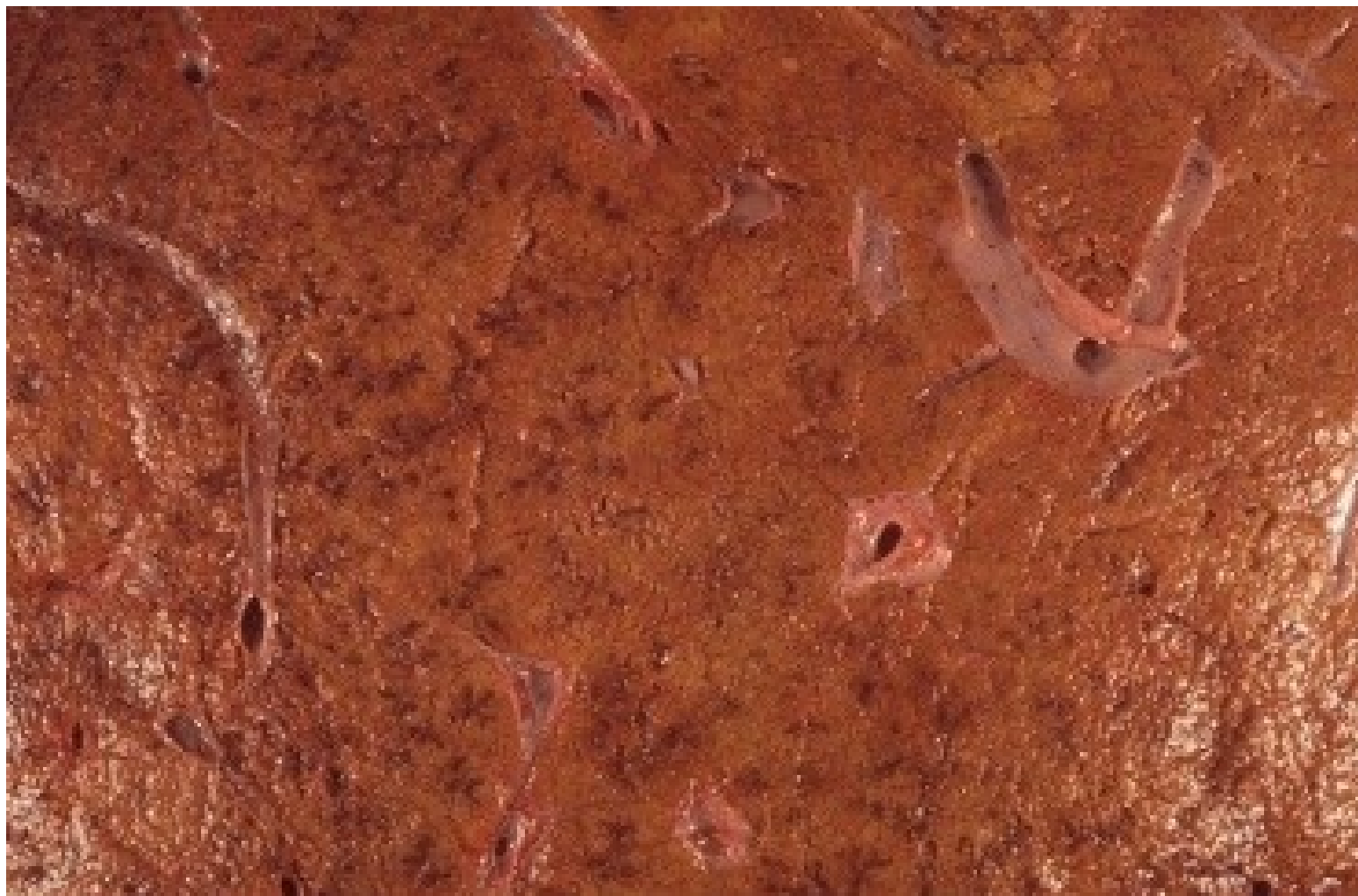a) exsudativní

b) proliferativní

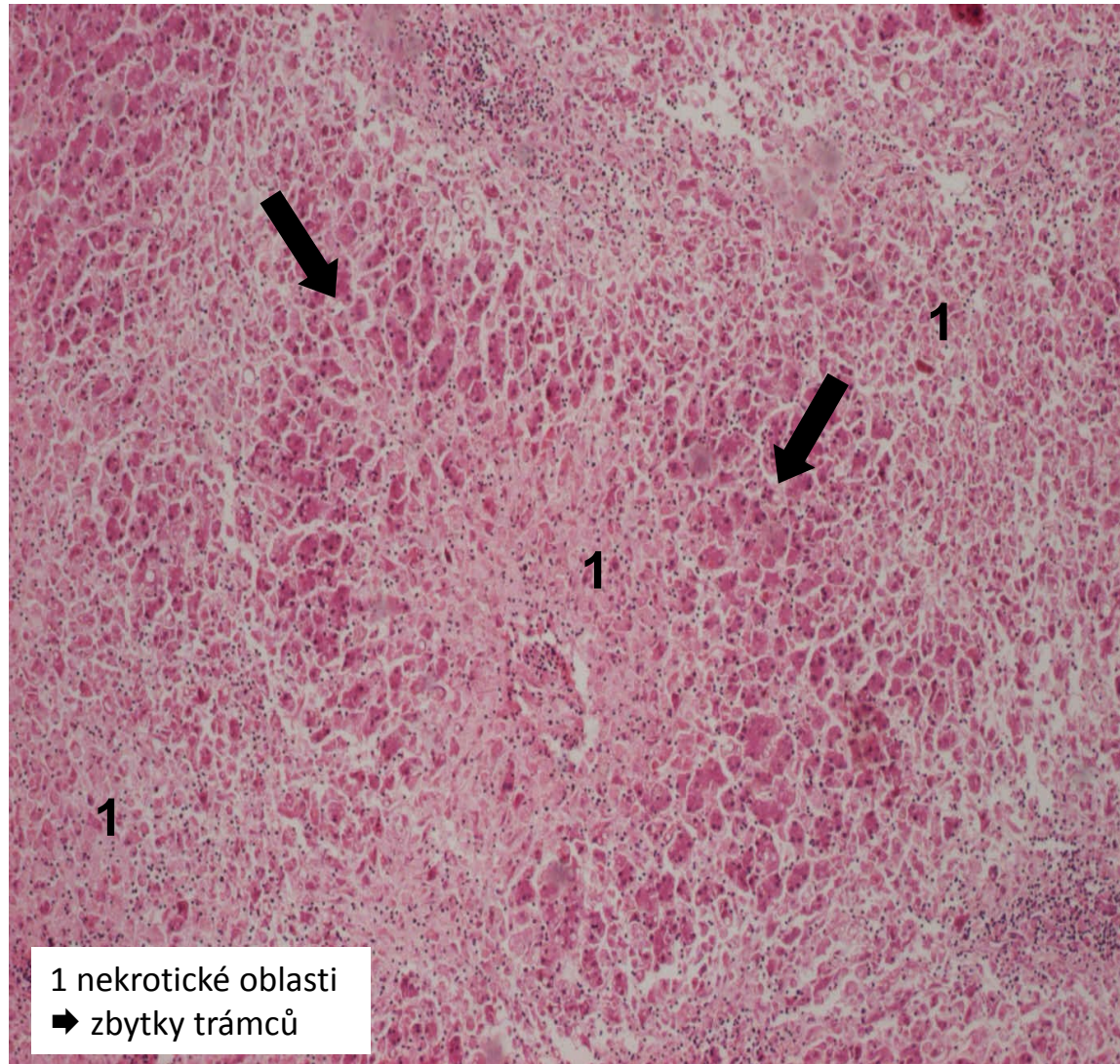
pozn.

- alterace tkáně je spíše iniciátorem samotné zánětlivé rce
- v zánětu může dominovat, ale nikdy nestojí samostatně
- vždy v kombinaci s alespoň exsudativní a většinou i proliferativní složkou zánětu
- hepatitida E, prionózy

alterativní zánět (nekróza jater)



alterativní zánět (masivní nekróza)



Nespecifické záněty

1. exsudativní

2. proliferativní



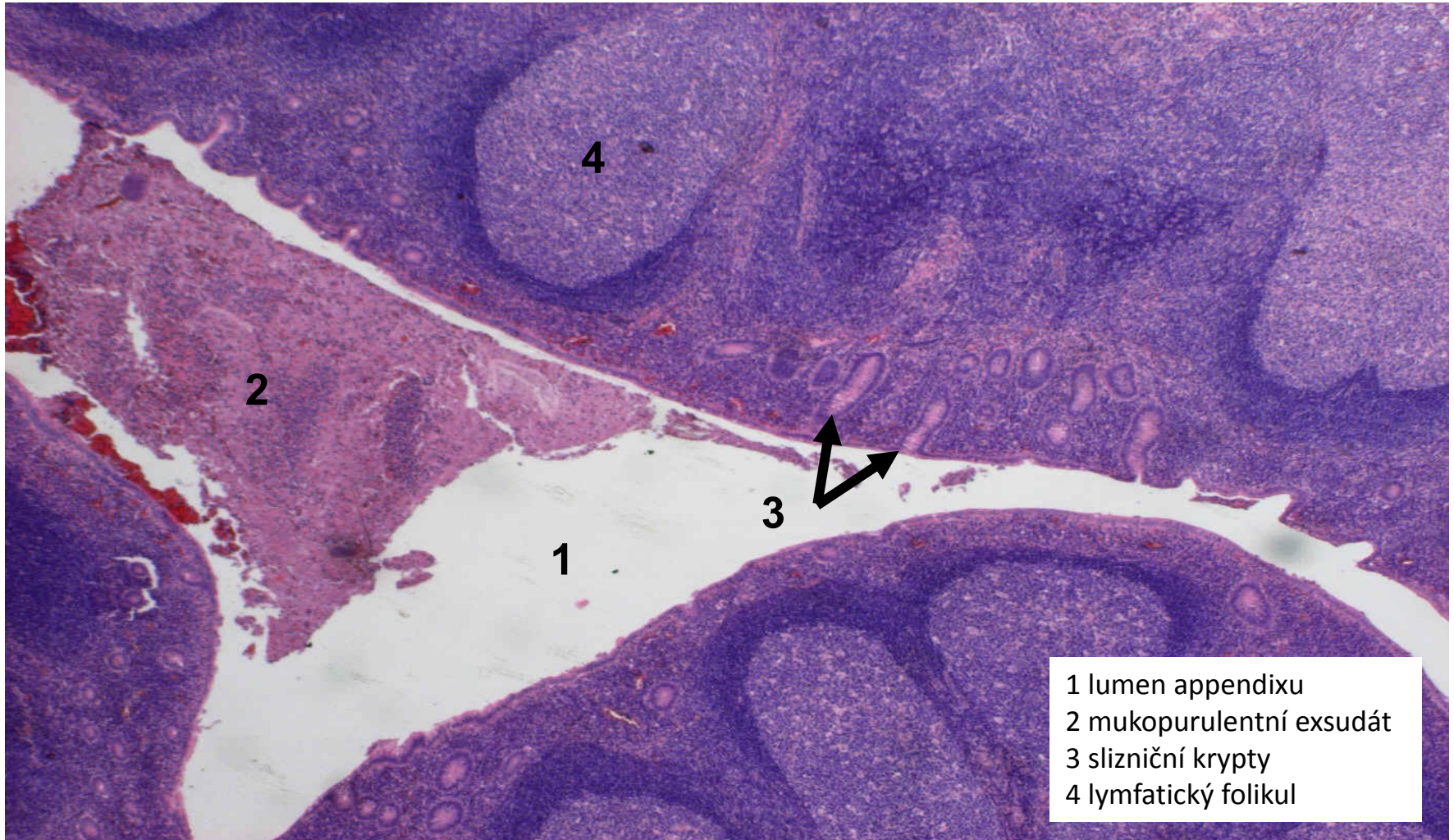
- 1. povrchové
- 2. intersticiální

- 2. fibrinózní
- 3. hnisavé
- 4. gangrenózní
- 5. nehnisavé

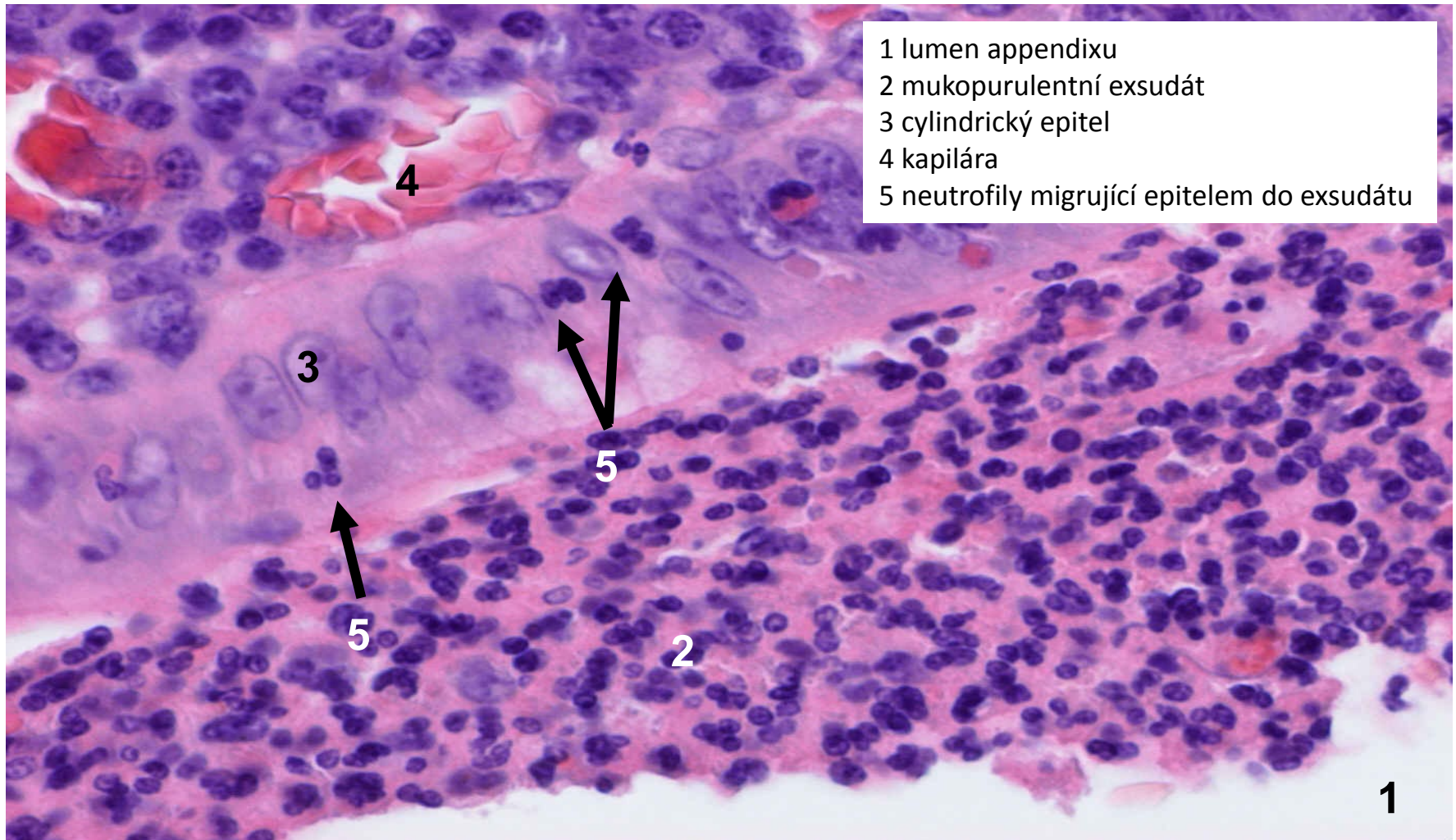
Serózní exsudativní zánět

- exsudát = vodnatý, řídký, chudý na fibrin
- na sliznicích (po smísení s hlenem) = *katarální exsudát*
- alterativní složka zánětu typicky malá
- proliferační složka zánětu malá – hojení ad integrum utlumením exsudace
- povrchový: katarální apendicitida, katarální rhinitida, infekce HSV,...
- hluboký: kopřivka

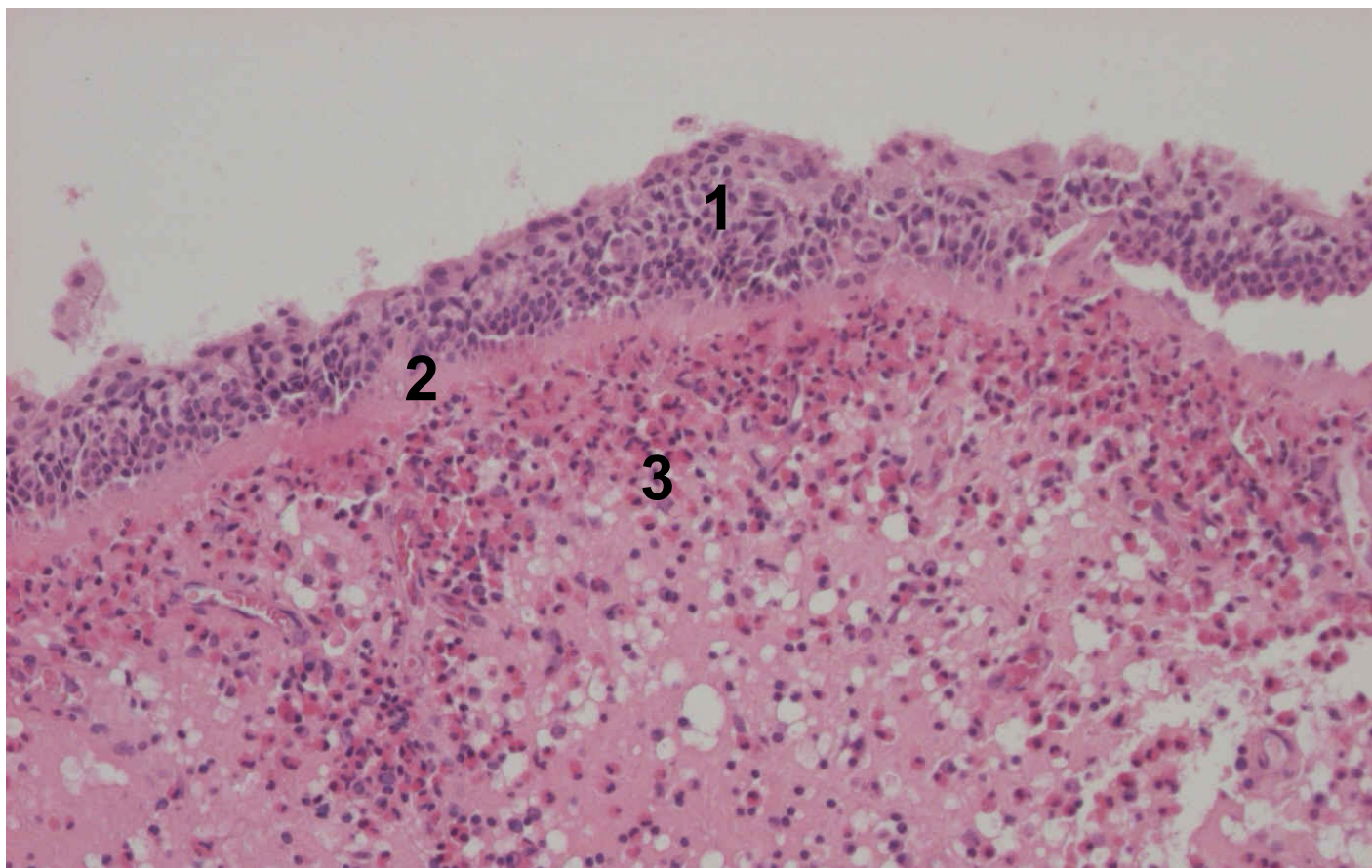
akutní katarální apendicitida (povrchový serózní zánět sliznic)



akutní katarální apendicitida (povrchový serózní zánět sliznic)



polypózní rhinitida (povrchový serózní zánět sliznic)

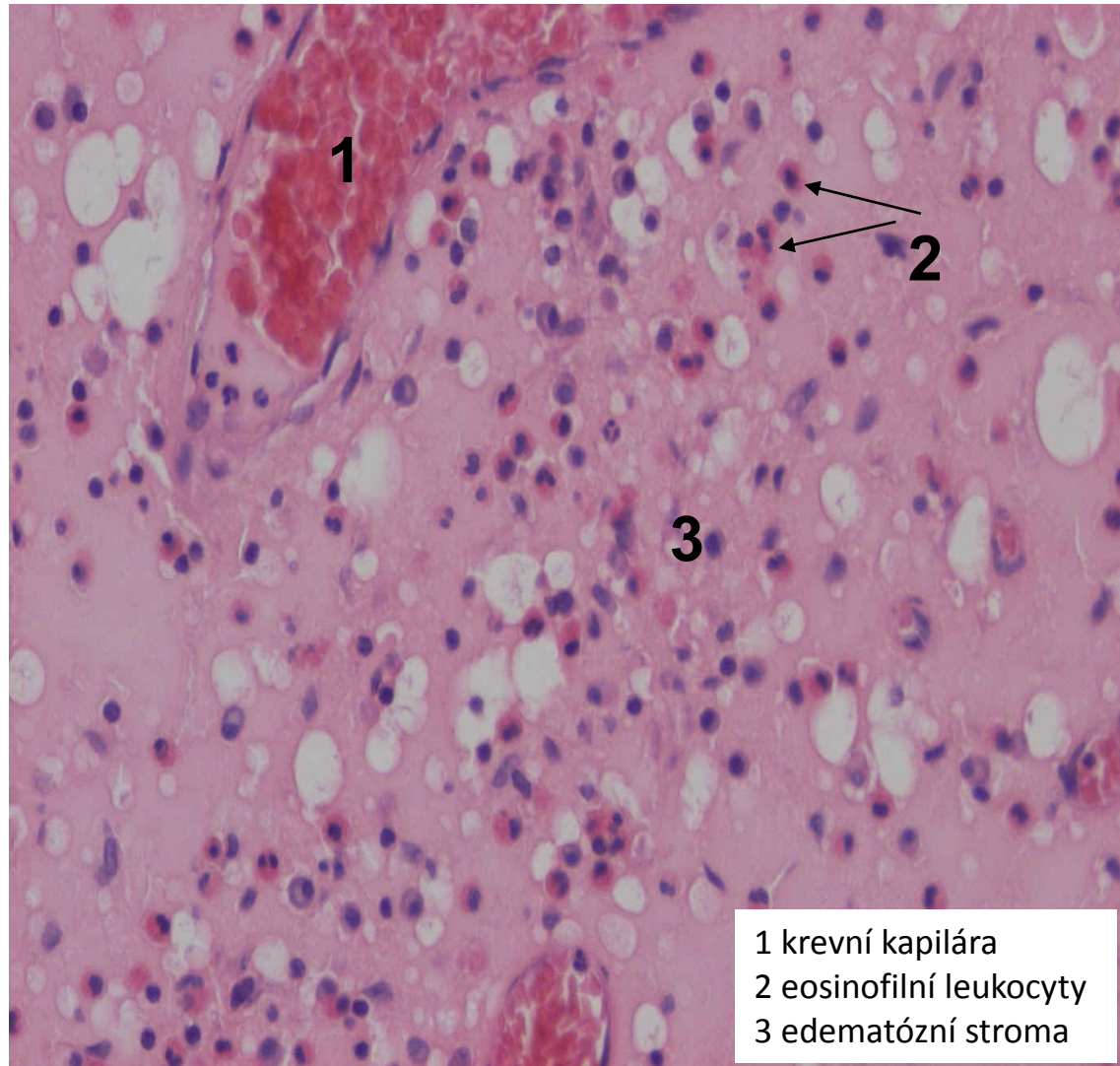


1 epitel s dlaždicovou metaplasií

2 zesílená bazální membrána

3 edematózní stroma s eosinofilním a plasmacelulárním infiltrátem, dilatované lymf. cévy

polypózní rhinitida (povrchový serózní zánět sliznic)



Nespecifické záněty

1. exsudativní

2. proliferativní



- 1. povrchové
- 2. intersticiální

- 1. serózní
- 3. hnisavé
- 4. gangrenózní
- 5. nehnisavé



Fibrinózní exsudativní zánět

- exsudát = s hojnou příměsí fibrinu

→ makroskopicky vytváří různě rozsáhlé povlaky (nálety/pablány)

→ mikroskopicky eosinofilní jemně vláknitá hmota

- alterativní složka zánětu variabilní

- proliferační složka zánětu výrazná (indukována ↑ fibrinu) → jizvení, srůsty

• povrchový:

- na serózách - **fibrinózní perikarditida** (urémie, nad ložiskem IM)

- na sliznicích a v kůži - **pablánové záněty**

• hluboký: **revmatická horečka**

Pablánové exsudativní záněty

= pseudomembranózní

-pablána = žlutošedý povlak z fibrinu a nekrotické tkáně

-dělí se dle míry alterace kůže, sliznice:

- krupózní (alterace malá)

-hlavně na sliznicích DC (infekční mononukleóza, krupózní pneumonie)

- difterický (alterace větší)

-pseudomembranózní kolitida, záškrt

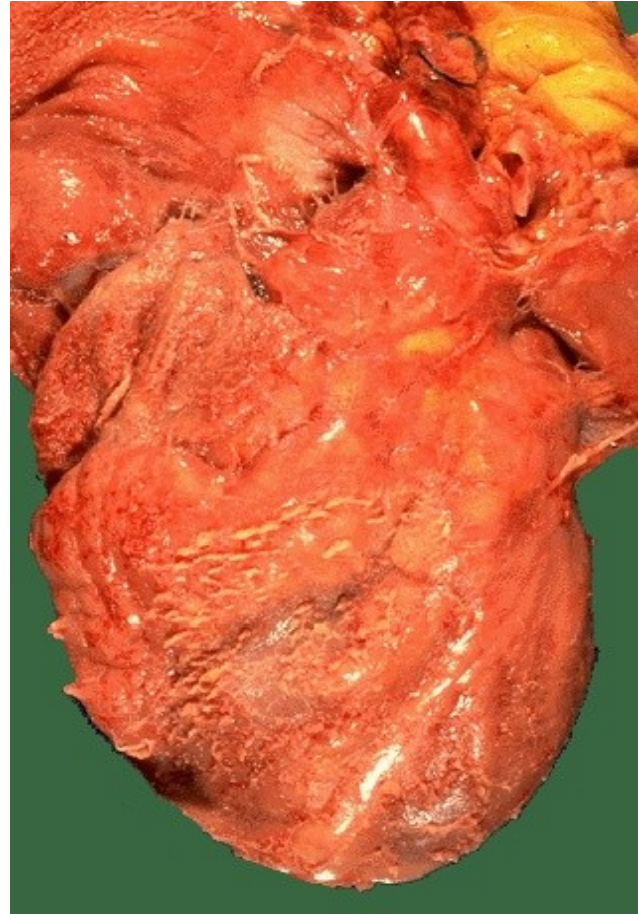
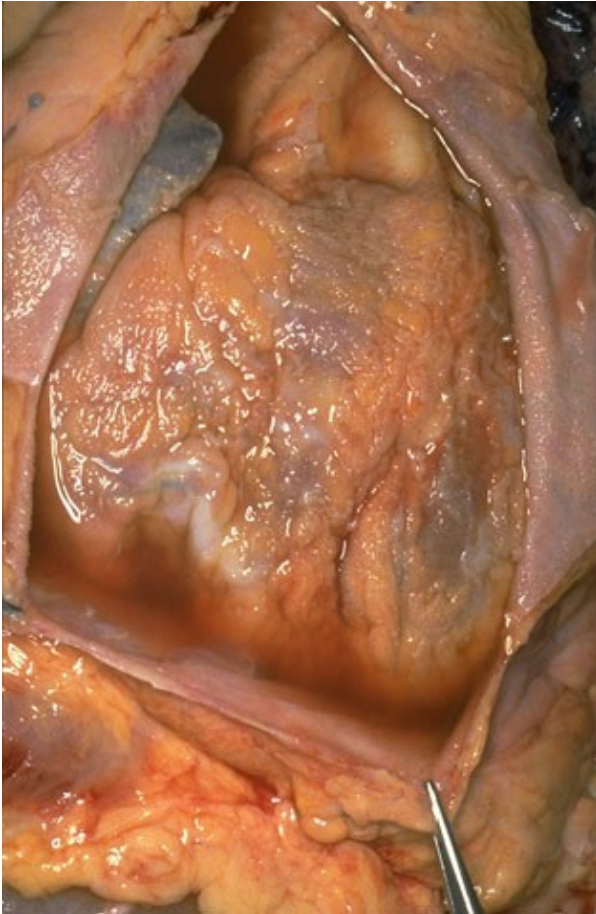- příškarový (nejtěžší stupeň alterace)

-nekrotizující tracheitida, poleptání sliznice TS

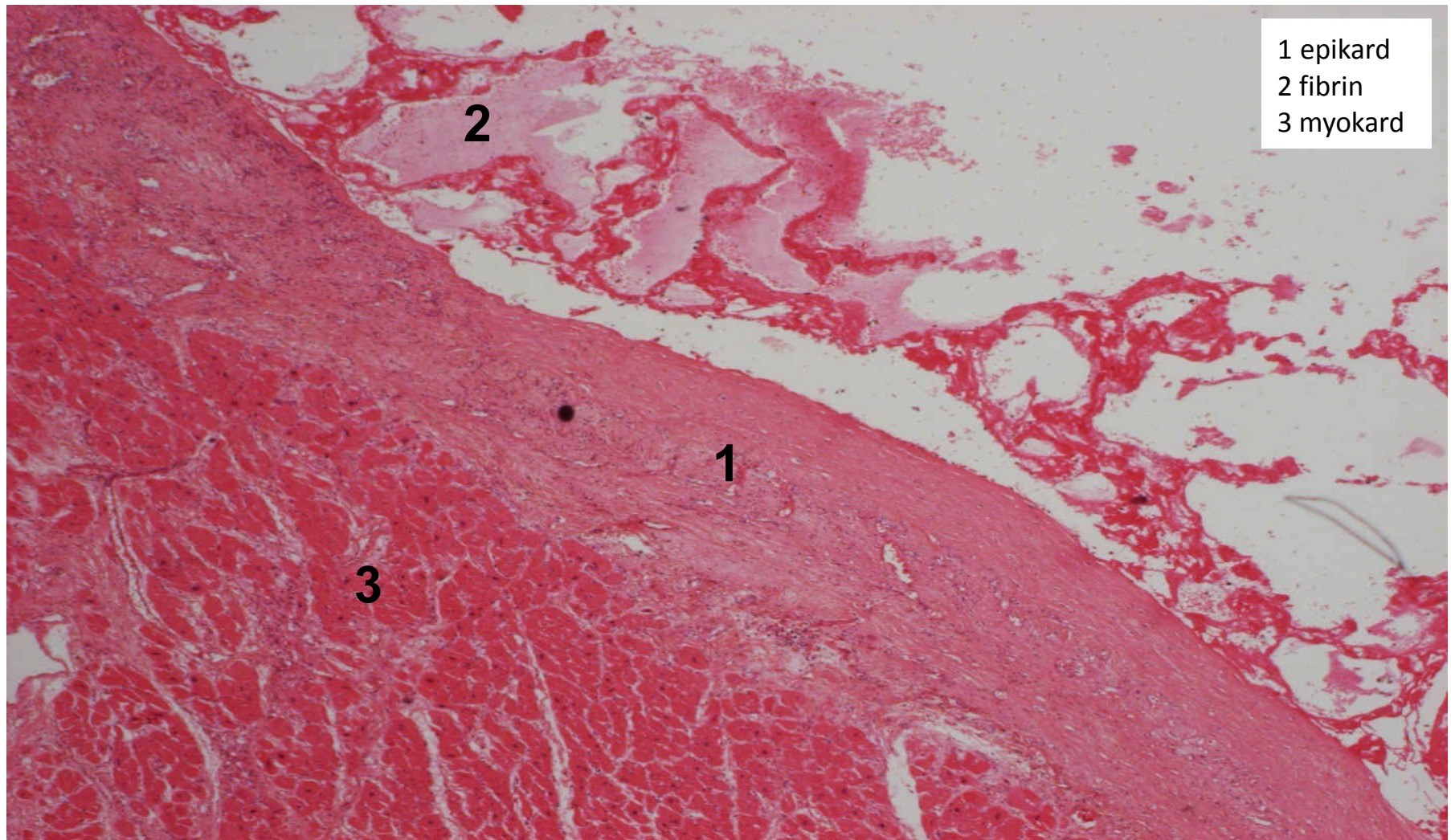
Revmatická horečka

- následek neléčené, špatně léčené infekce β -hemolytickými streptokoky
- vzniká zkříženou imunitní reakcí s tělu vlastními antigeny
- **systémové onemocnění**: srdce, klouby, MT v okolí šlach, příp. kůže, mozek
(dg 2/5: zánět srd. tkání, podkožní uzly, migrující polyarthritida, erythema marginatum, chorea minor)
- MAKRO:
 - vegetace - bradavičnaté výrůstky na okrajích chlopní (Ao, Mi)
 - po mnohaletém průběhu ztlustělé cípy, srůsty komisur
 - ztlustělé, zkrácené a srostlé šlašinky papilárních svalů
- MIKRO:
 - Aschoffův uzel - nejtypičtěji v srdci
 - **fibrinoidní nekróza vaziva**
 - **chronický zánětlivý infiltrát** (lymfocyty, plazmocyty, histiocyty)

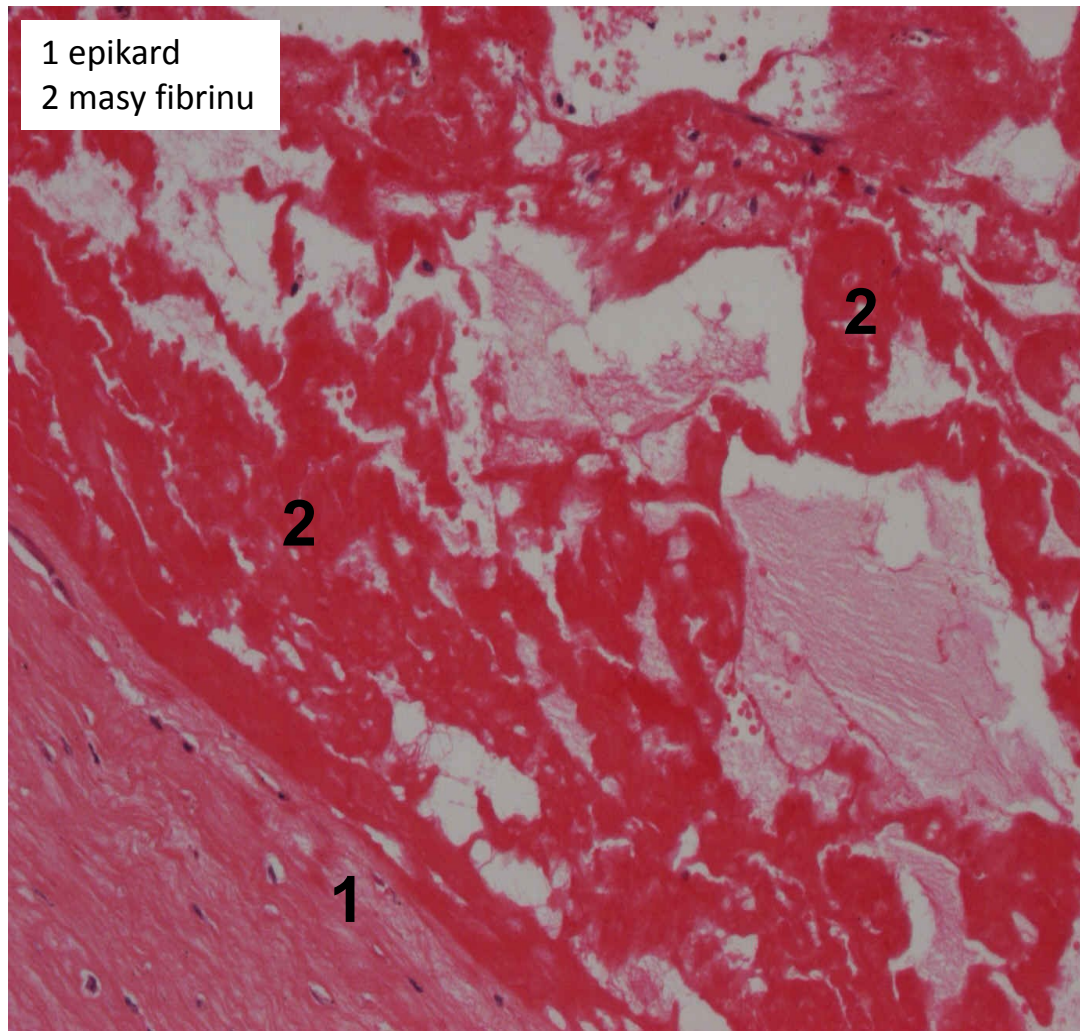
povrchový fibrinózní zánět seróz (cor villosum)



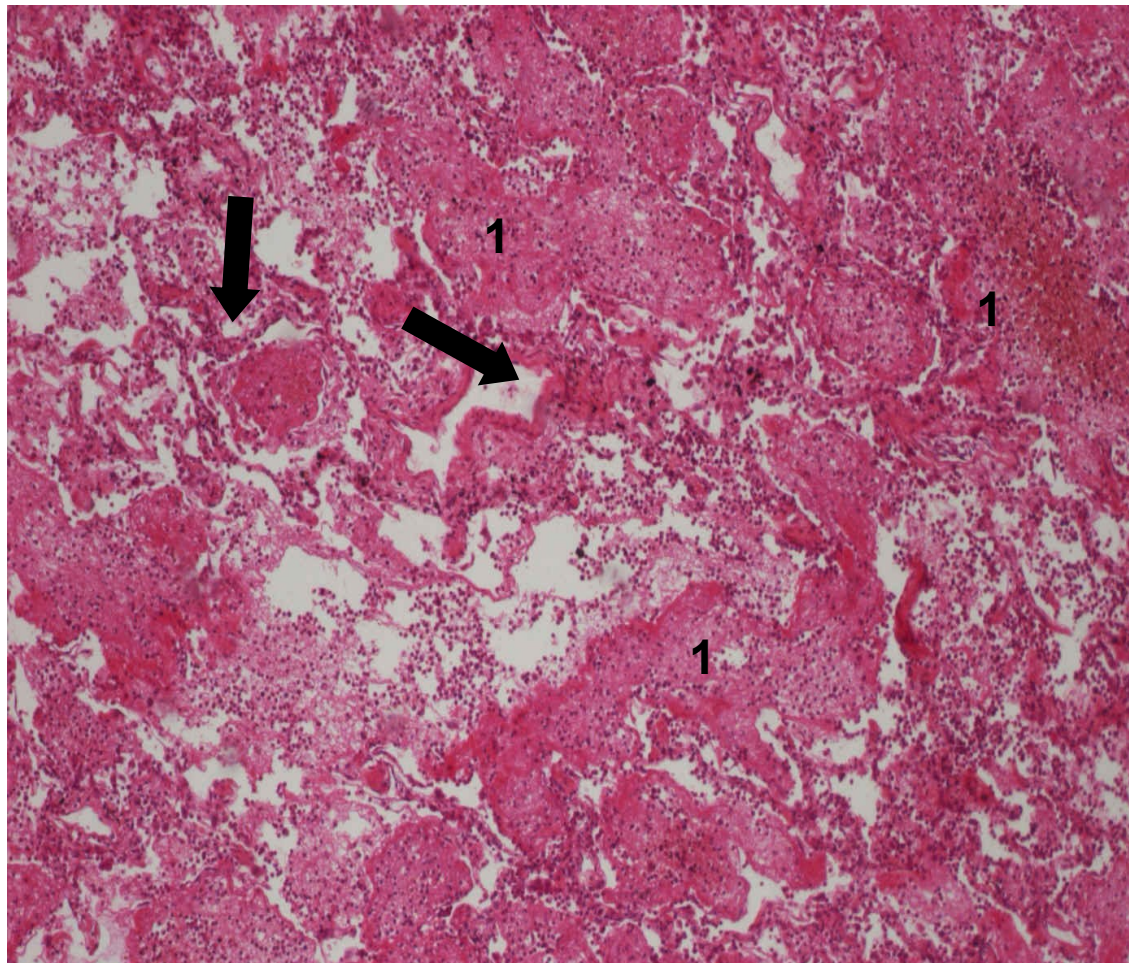
povrchový fibrinózní zánět seróz (fibrinózní perikarditis)



povrchový fibrinózní zánět seróz (fibrinózní perikarditis)



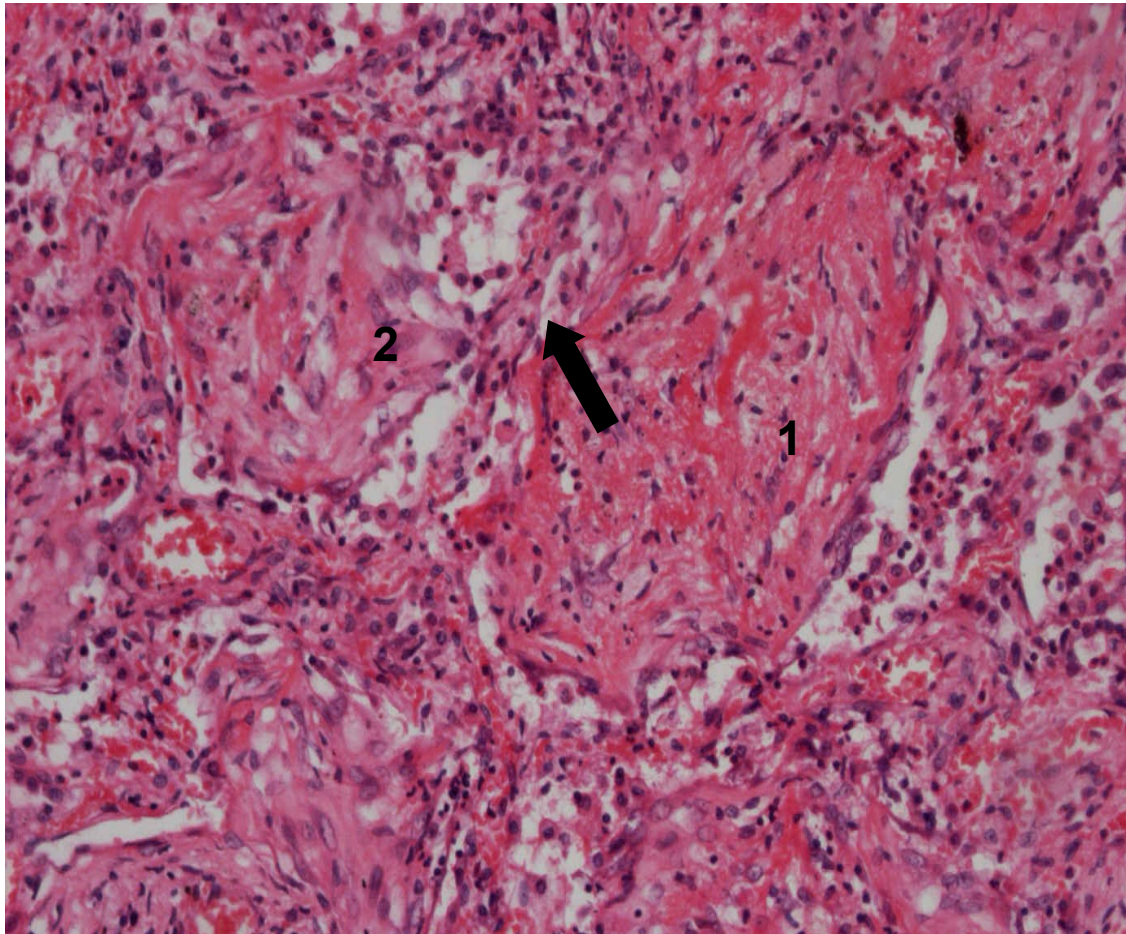
povrchový fibrinózní zánět sliznic (krupózní pneumonie)



➔ interalveolární septa

1 alveolární stomata a alveoly rozepjaté převážně fibrinózním exsudátem

povrchový fibrinózní zánět sliznic (krupózní pneumonie - detail)

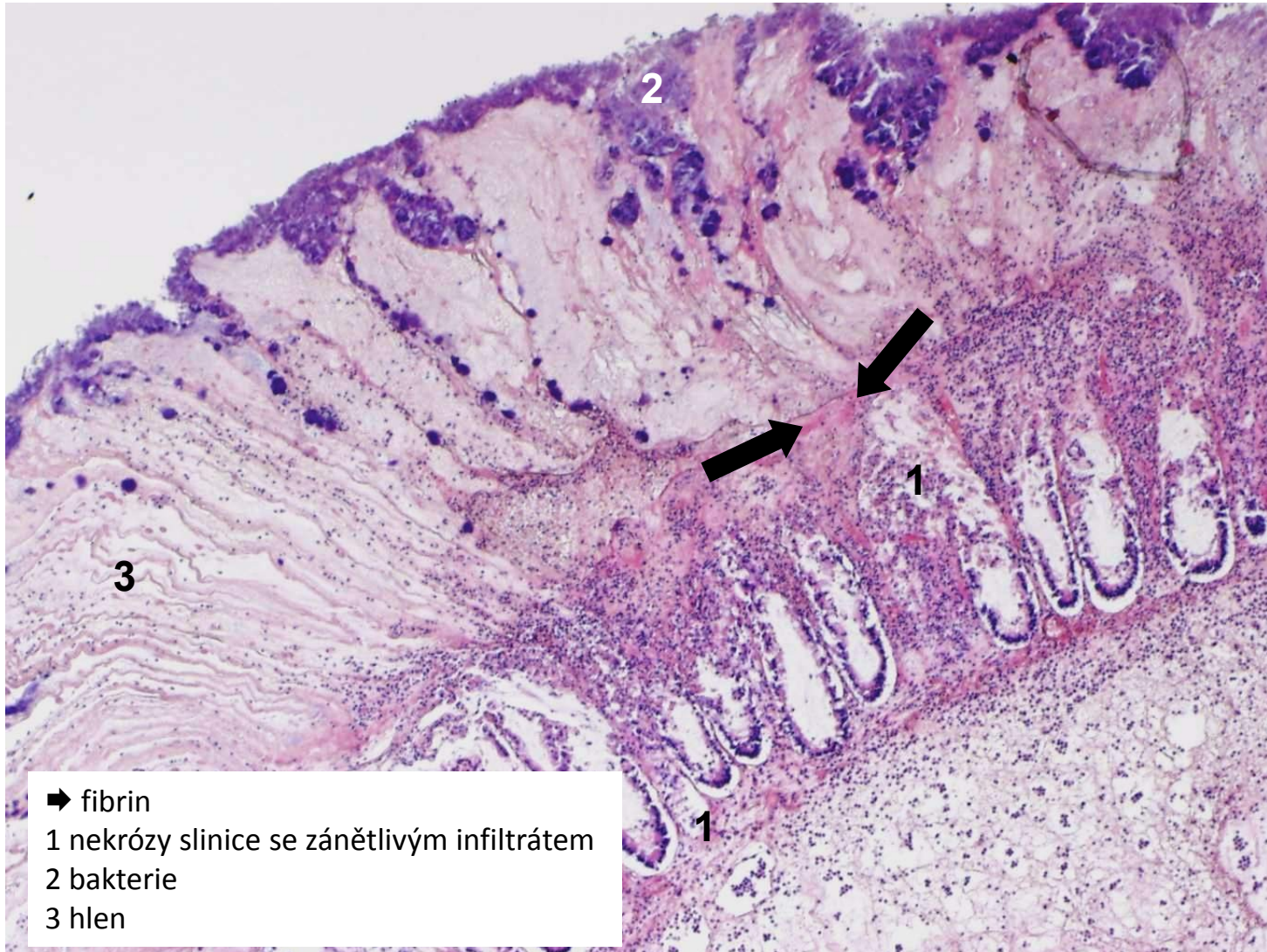


➡ interalveolární septum

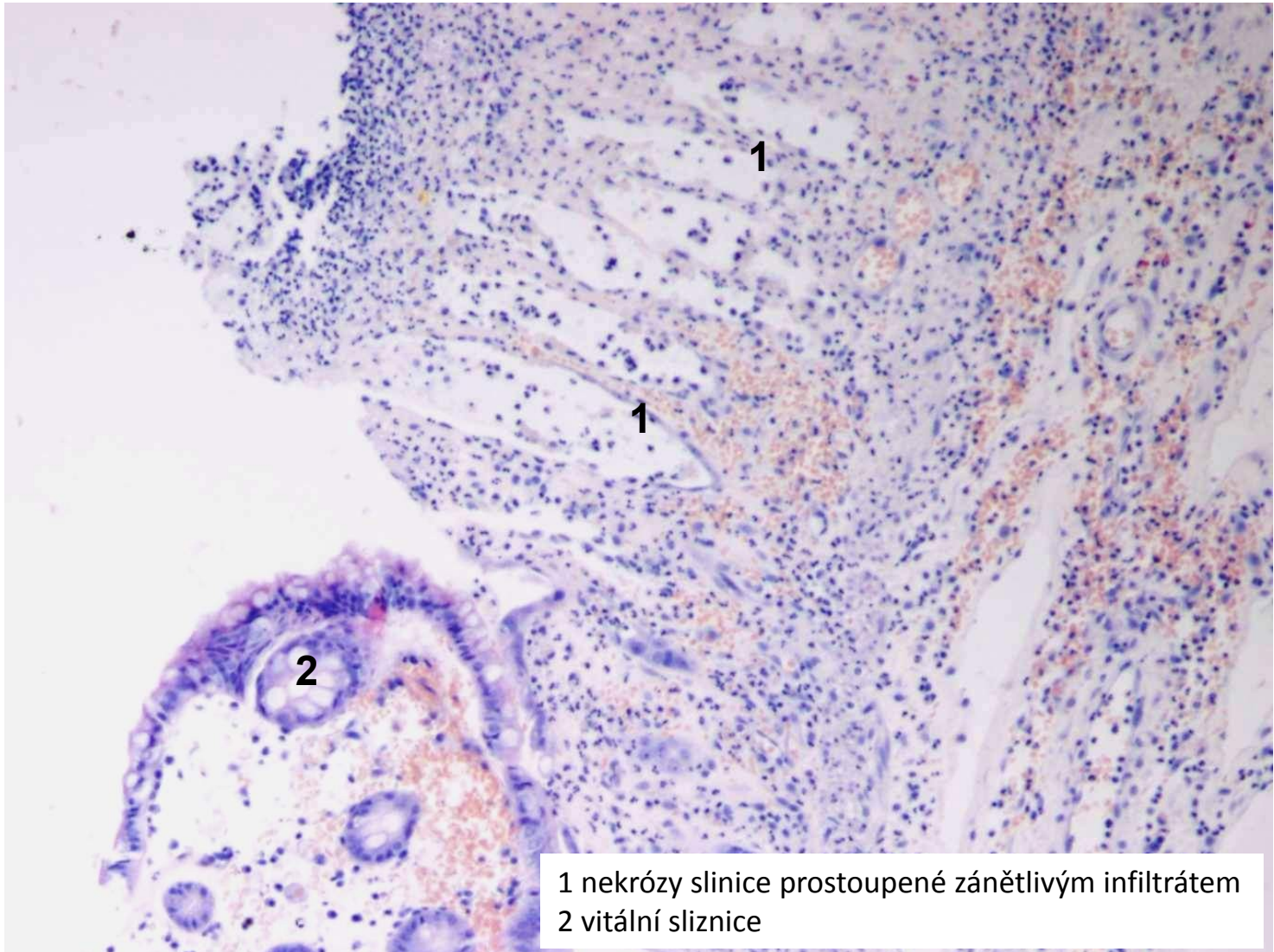
1 krupózní (fibrinový) exsudát

2 fibrinový exsudát prostoupený fibroblasty (počátek organizace)

povrchový fibrinózní zánět sliznic (pseudomembranózní kolitida)



povrchový fibrinózní zánět sliznic (pseudomembranózní kolitida)

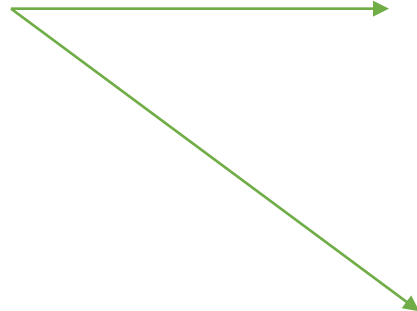


1 nekrózy sliznice prostoupené zánětlivým infiltrátem
2 vitální sliznice

Nespecifické záněty

1. exsudativní

2. proliferativní



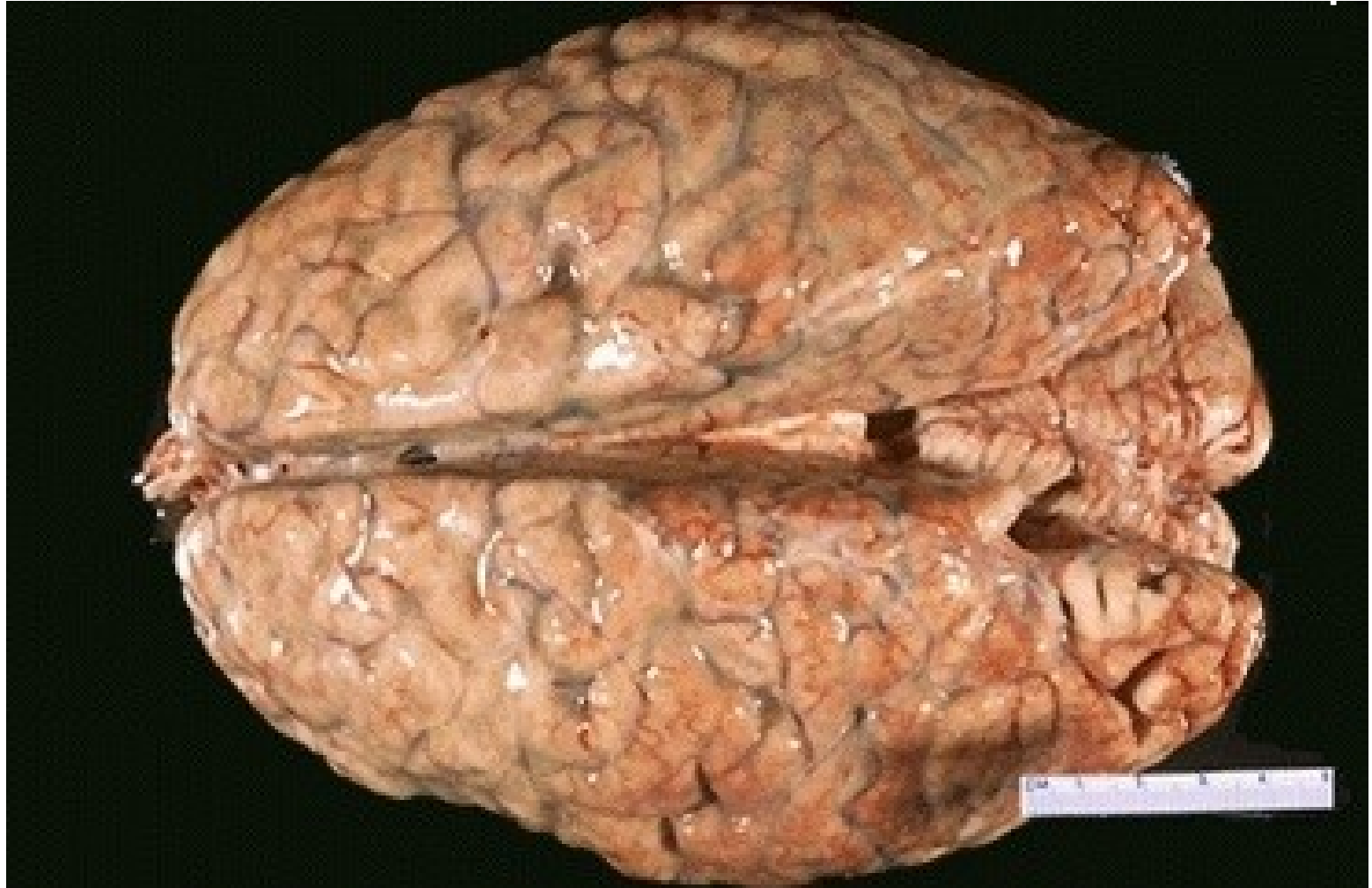
- 1. povrchové
- 2. intersticiální

- 1. serózní
- 2. fibrinózní
- 3. nekrotické
- 4. gangrenózní
- 5. nehnisavé

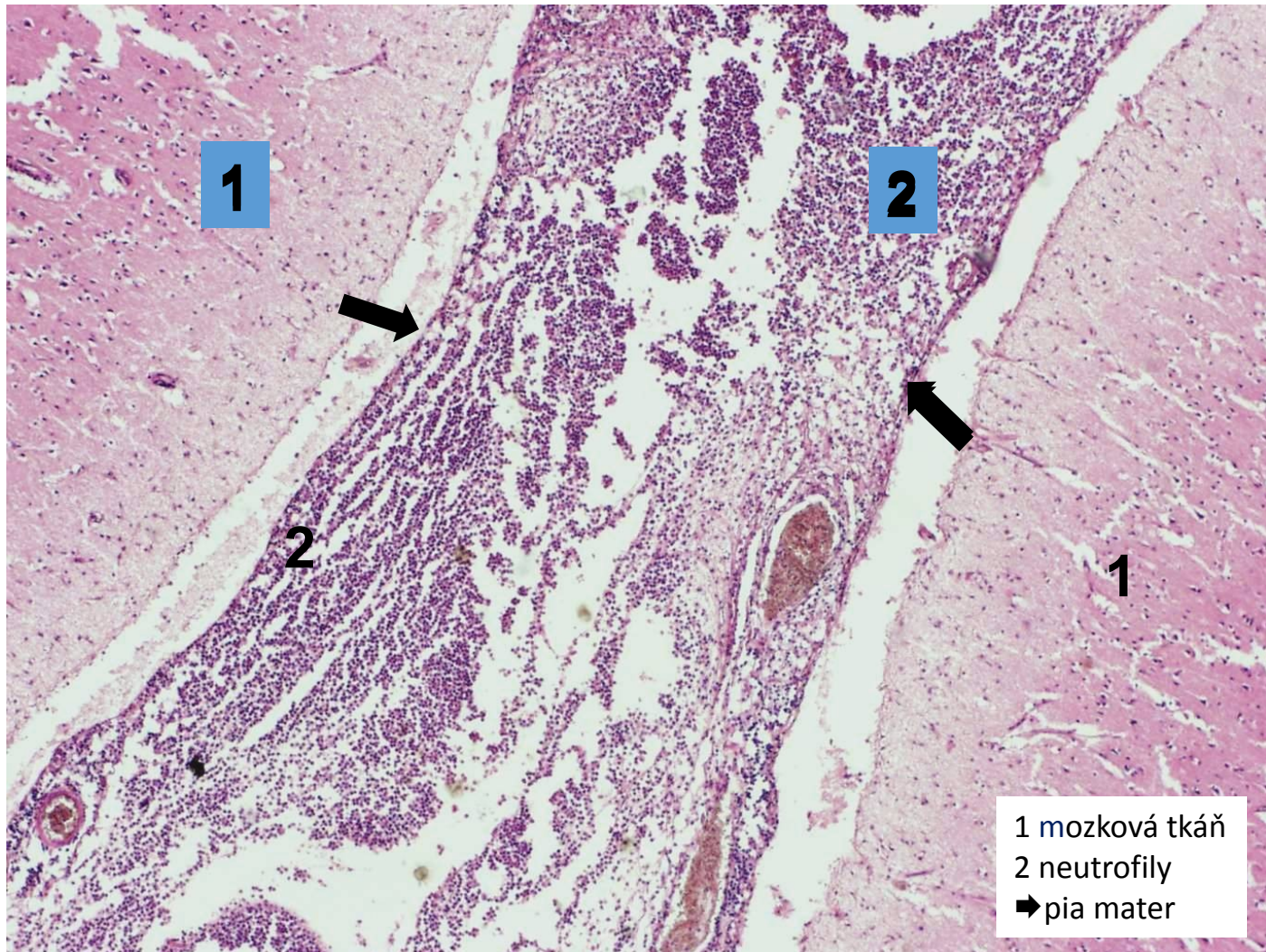
Hnisavý exsudativní zánět

- exsudát = s hojnou příměsí neutrofilů a makrofágů
- různá příměs fibrinu
- hojí se utlumením exsudace nebo proliferativním zánětem
- povrchový:
 - na serózách - **hnisavá leptomeningitida, peritonitida**
 - na sliznicích a v kůži - **katarálně hnisavá bronchopneumonie**
- hluboký: **absces, flegmóna**

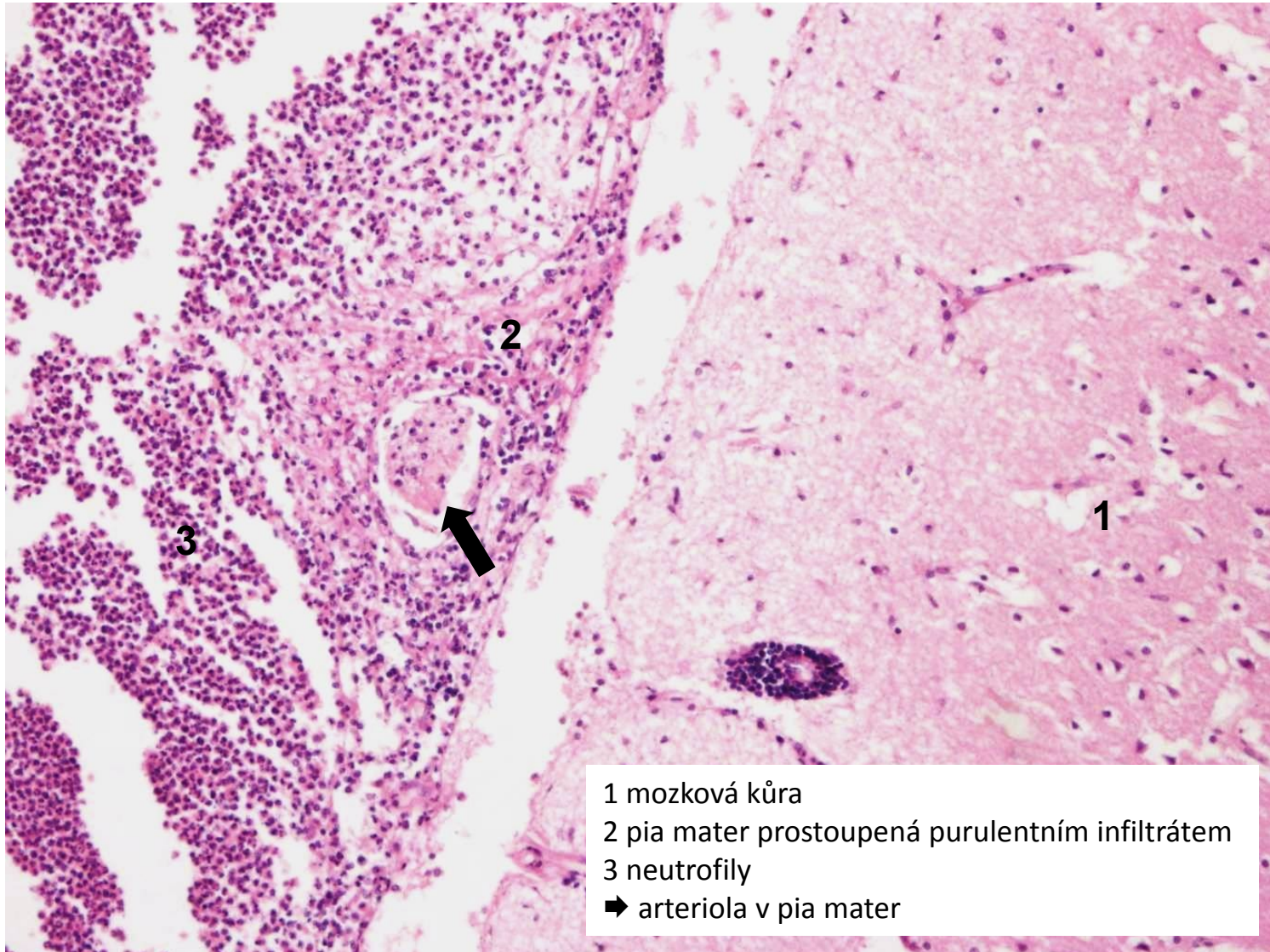
hnisavá leptomeningitida (povrchový hnisavý zánět)



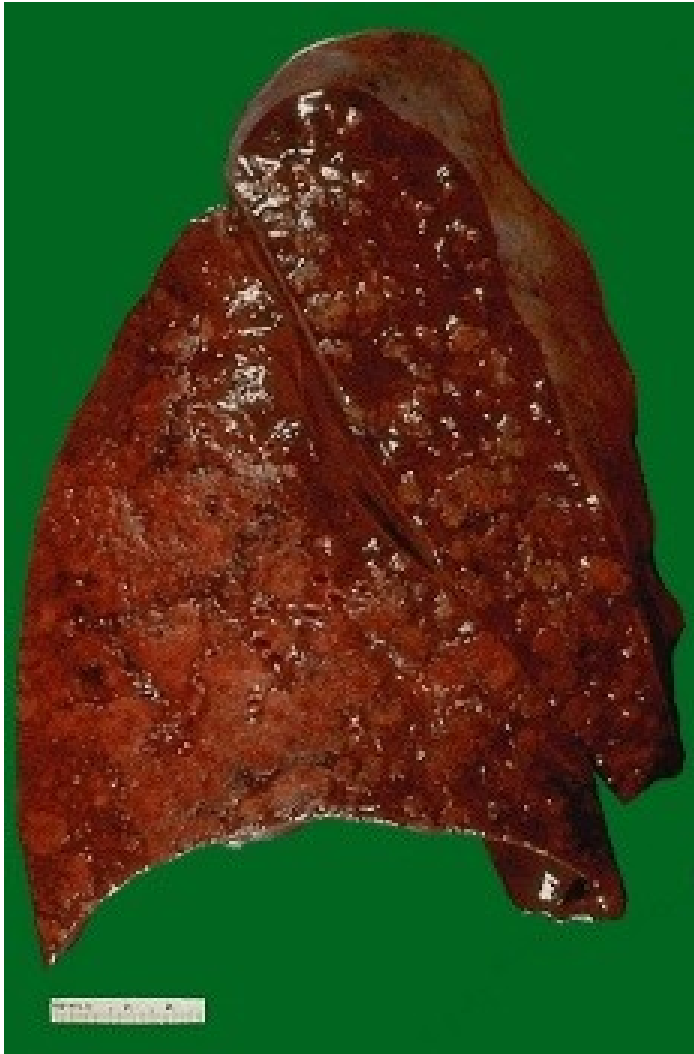hnisavá leptomeningitida (povrchový hnisavý zánět)



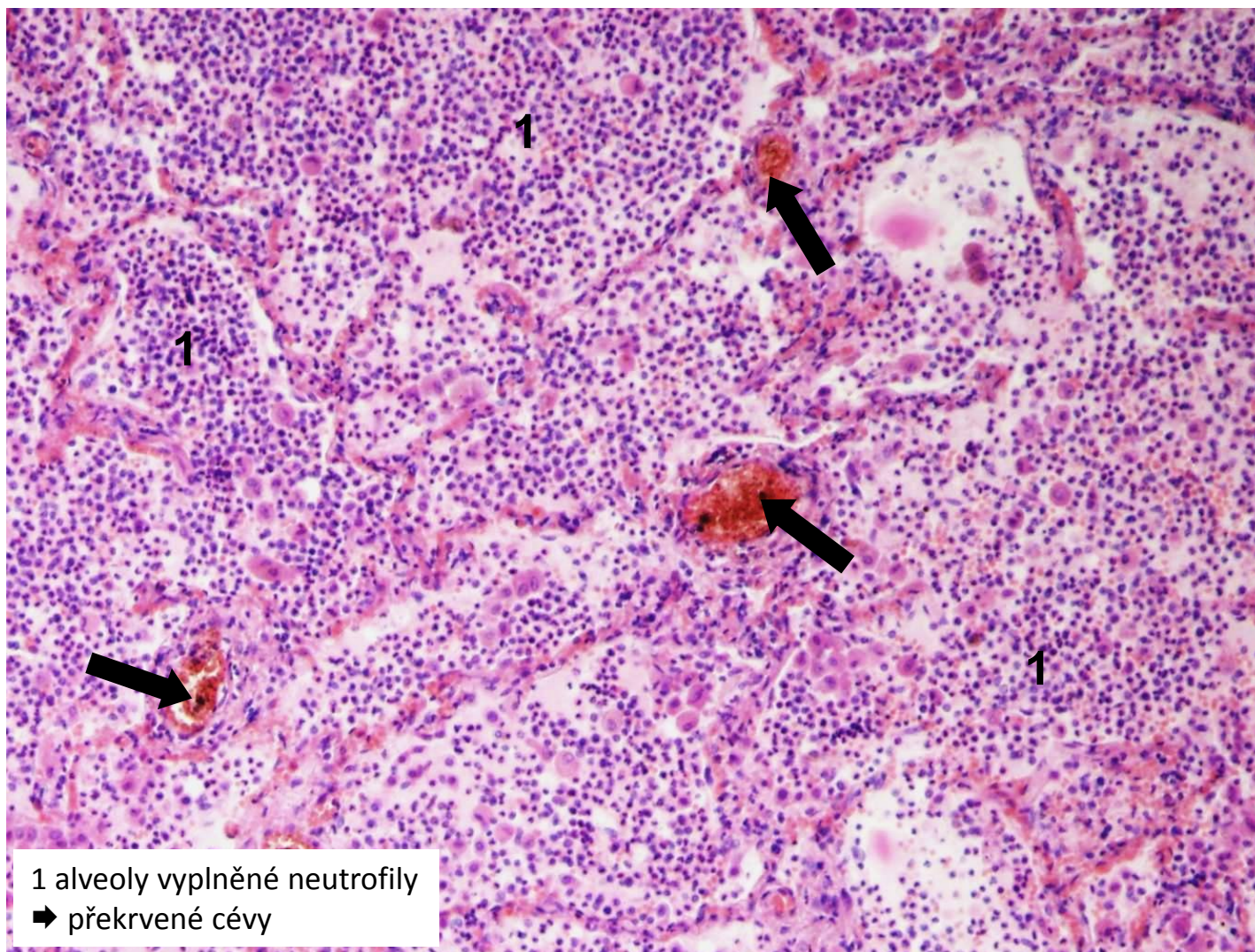
hnisavá leptomeningitida (povrchový hnisavý zánět - detail)



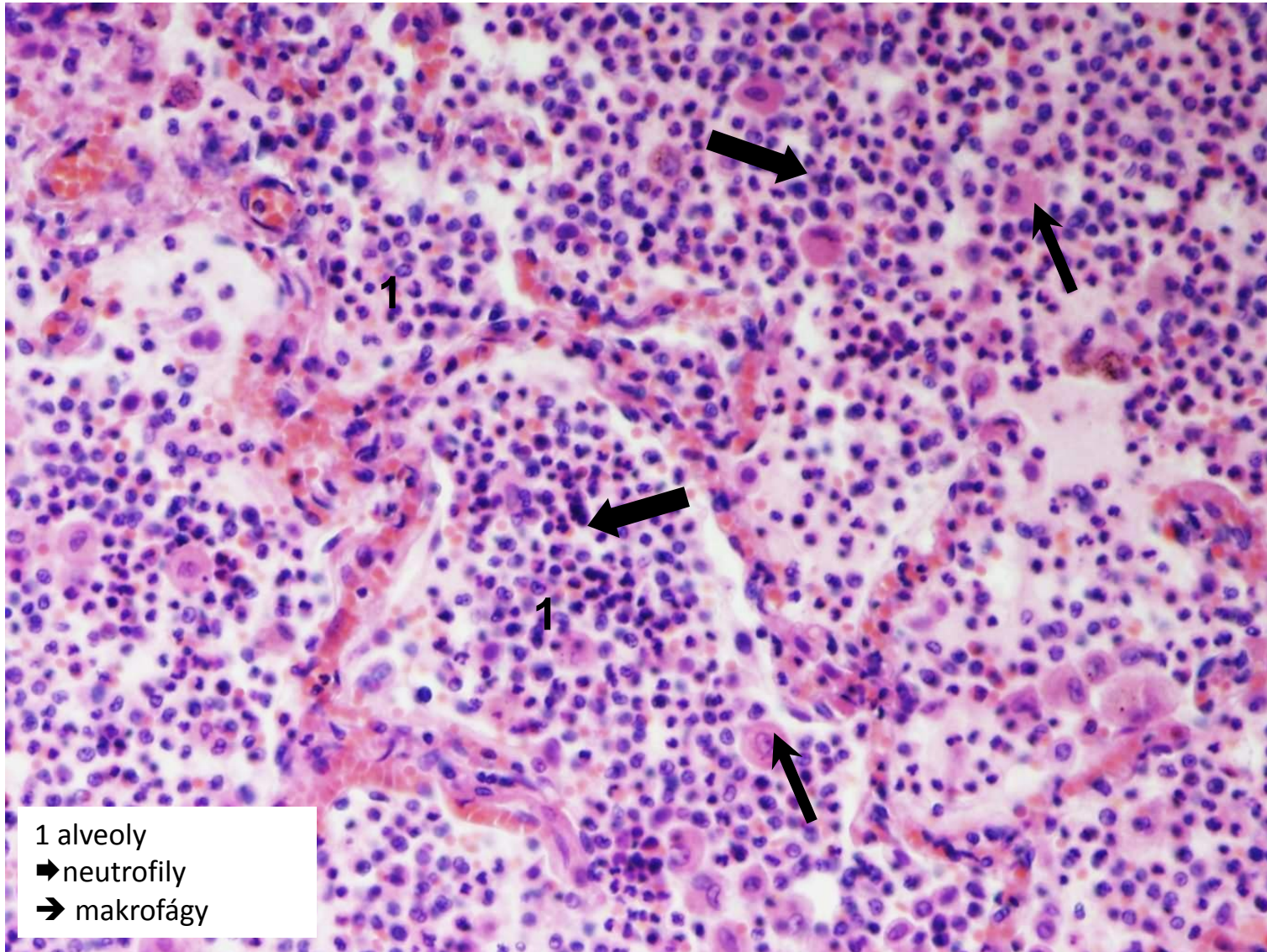
bronchopneumonie



hnisavá bronchopneumonie (povrchový hnisavý zánět sliznic)



hnisavá bronchopneumonie - detail (povrchový hnisavý zánět sliznic)



Hluboké hnisavé záněty

- 2 formy:

- **absces**

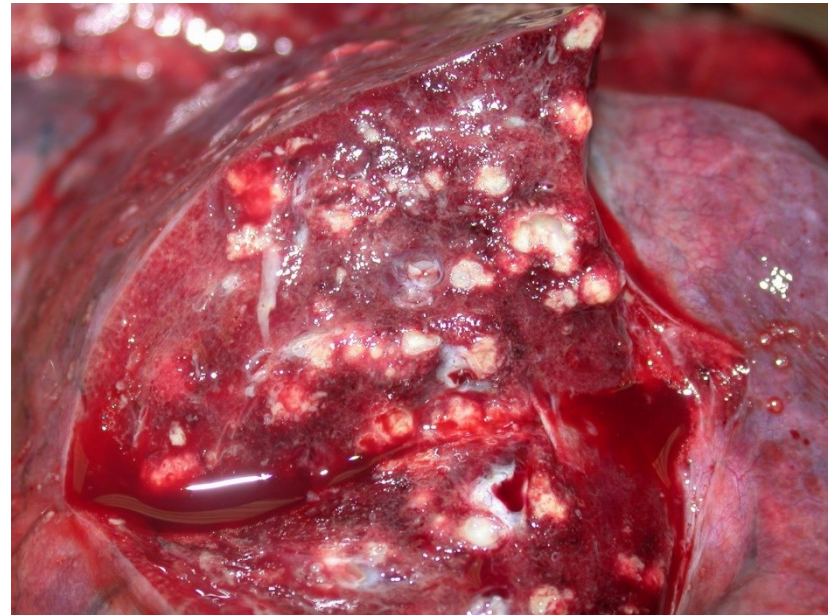
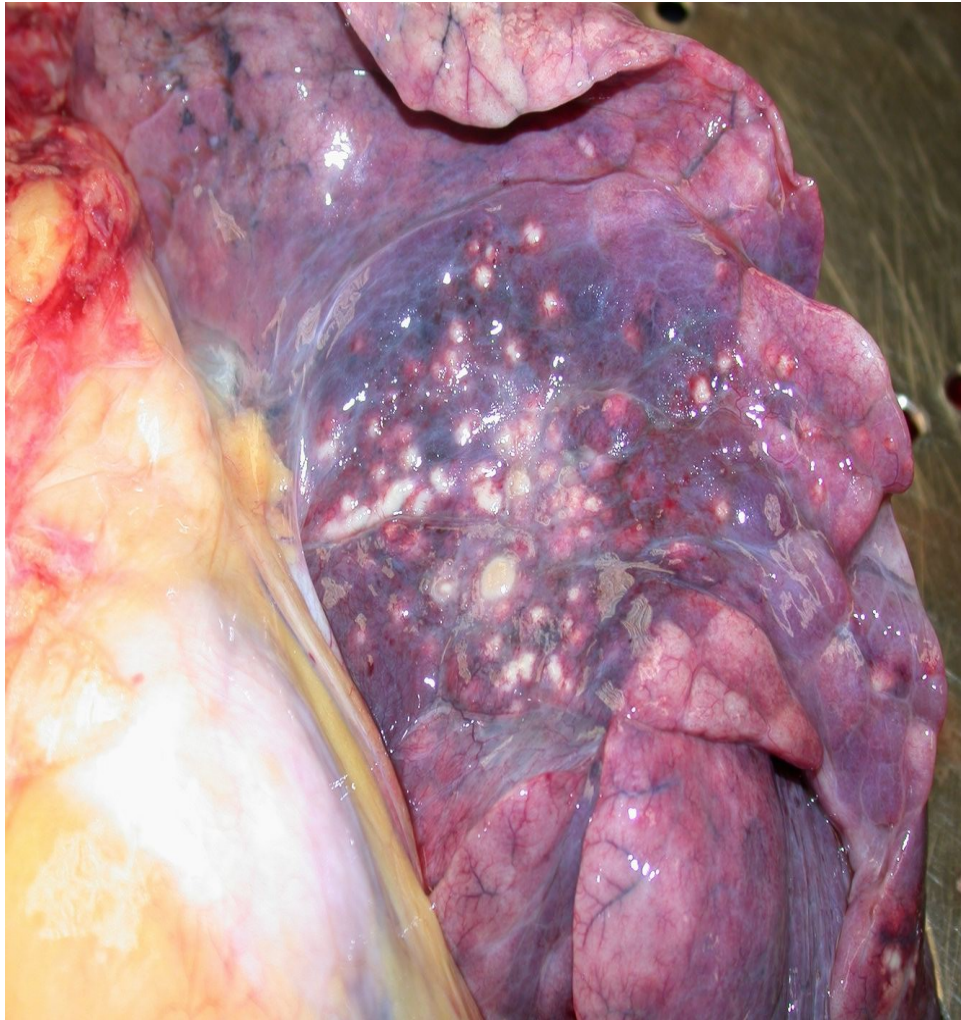= lokalizovaný ohraničený hnisavý zánět

- **flegmóna**

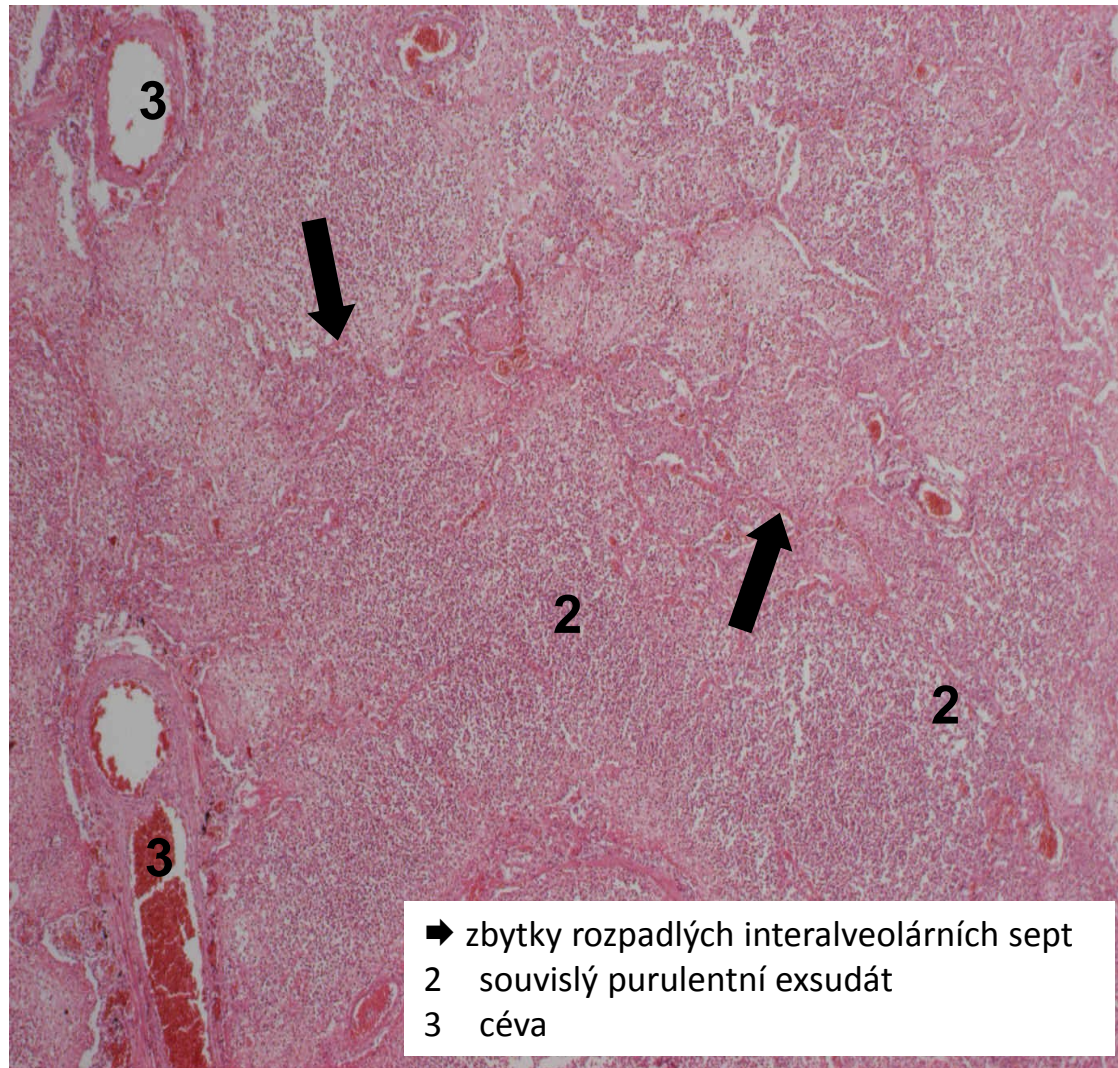
= lokalizovaný difúzní hnisavý zánět s tendencí se šířit do okolí

LOKÁLNÍ KOMPLIKACE	CELKOVÉ KOMPLIKACE
destrukce tkáně	lymfadenitida
provalení abscesu, píštěl	seps
tromboflebitida	septické infarkty
lymfangitida	septický šok

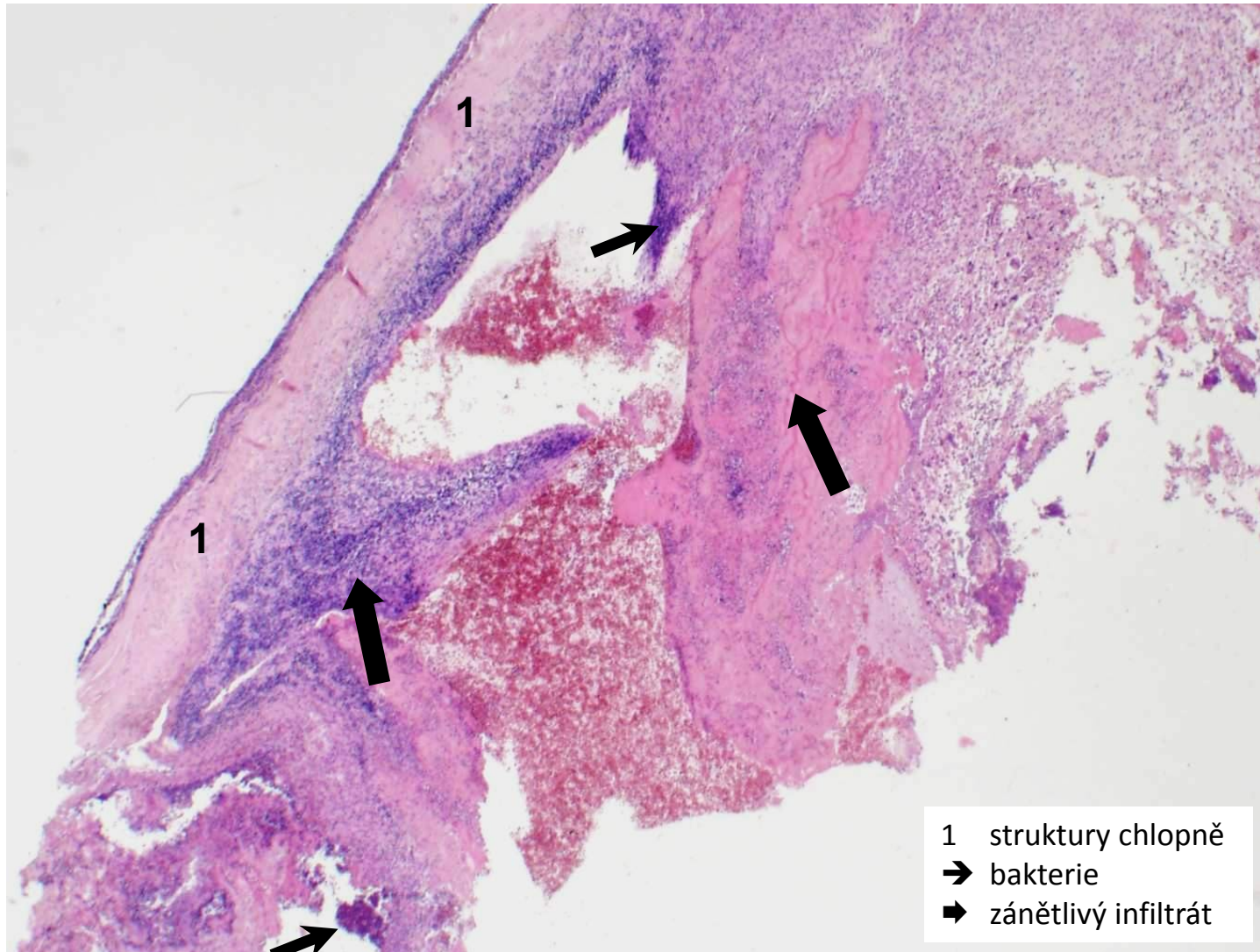
abscedující bronchopneumonie (hnisavý abscedující zánět)



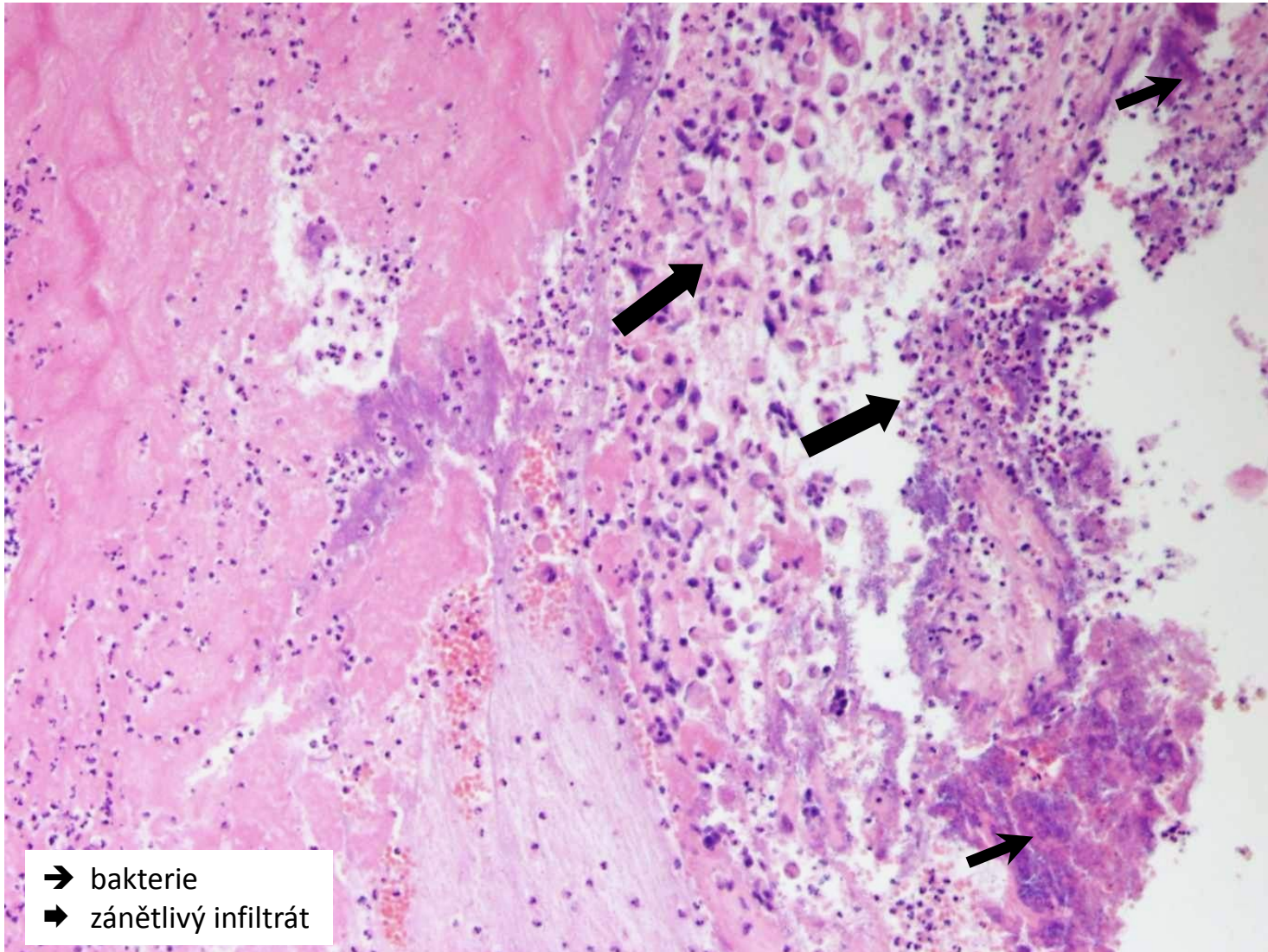
abscedující bronchopneumonie (hnisavý abscedující zánět)



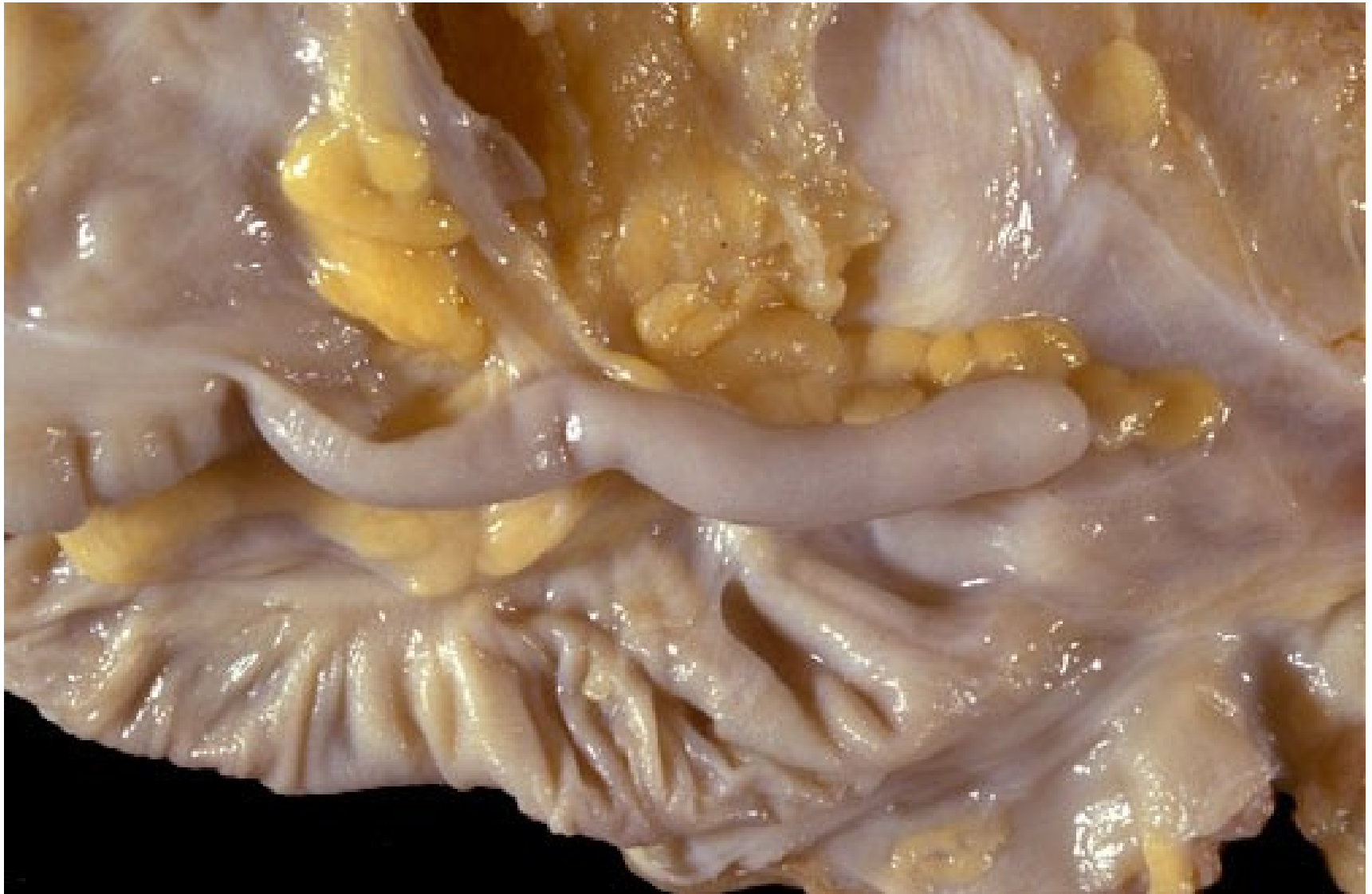bakteriální endokarditida (povrchový hnisavý zánět)



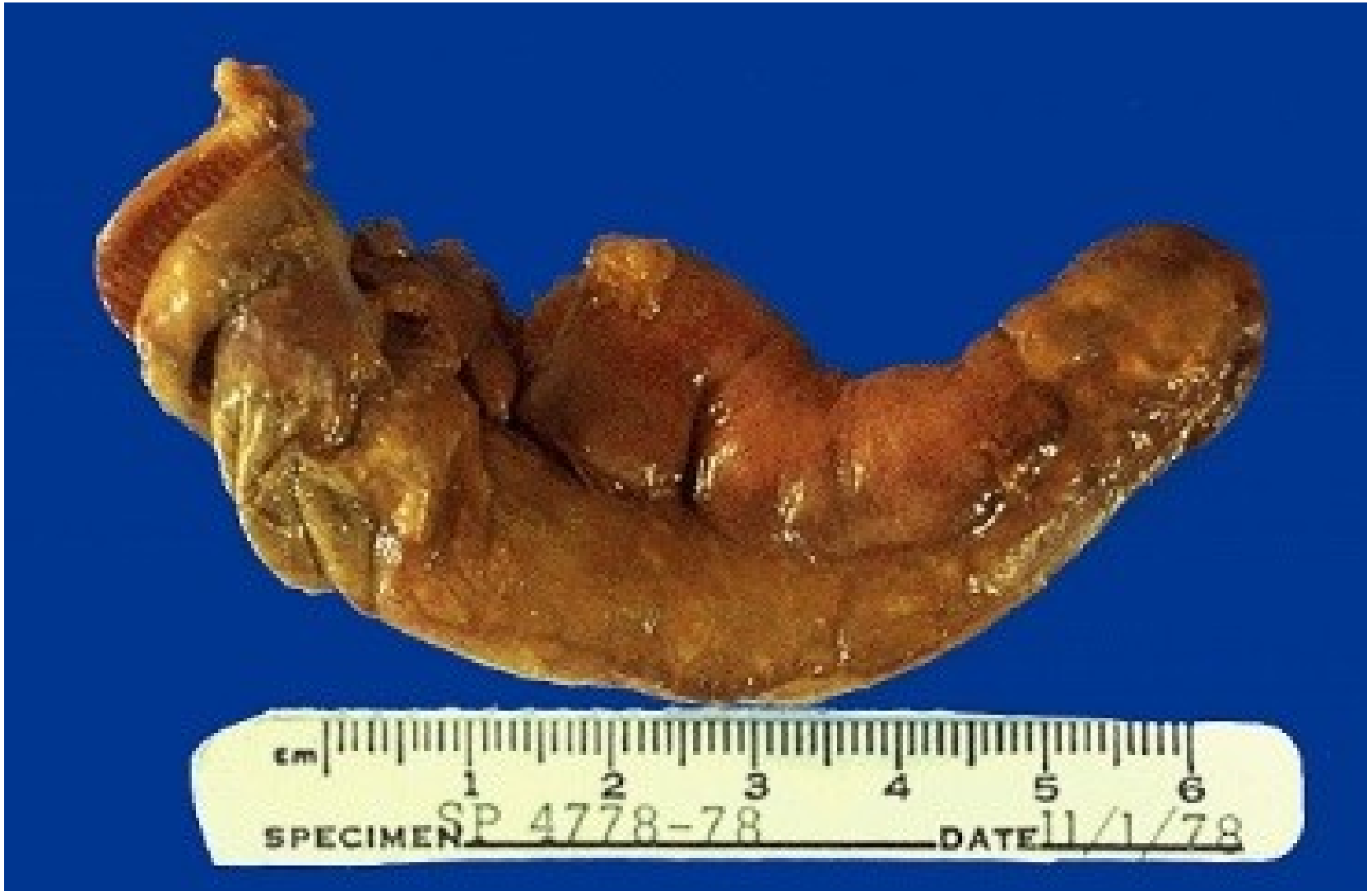bakteriální endokarditida (povrchový hnisavý zánět)



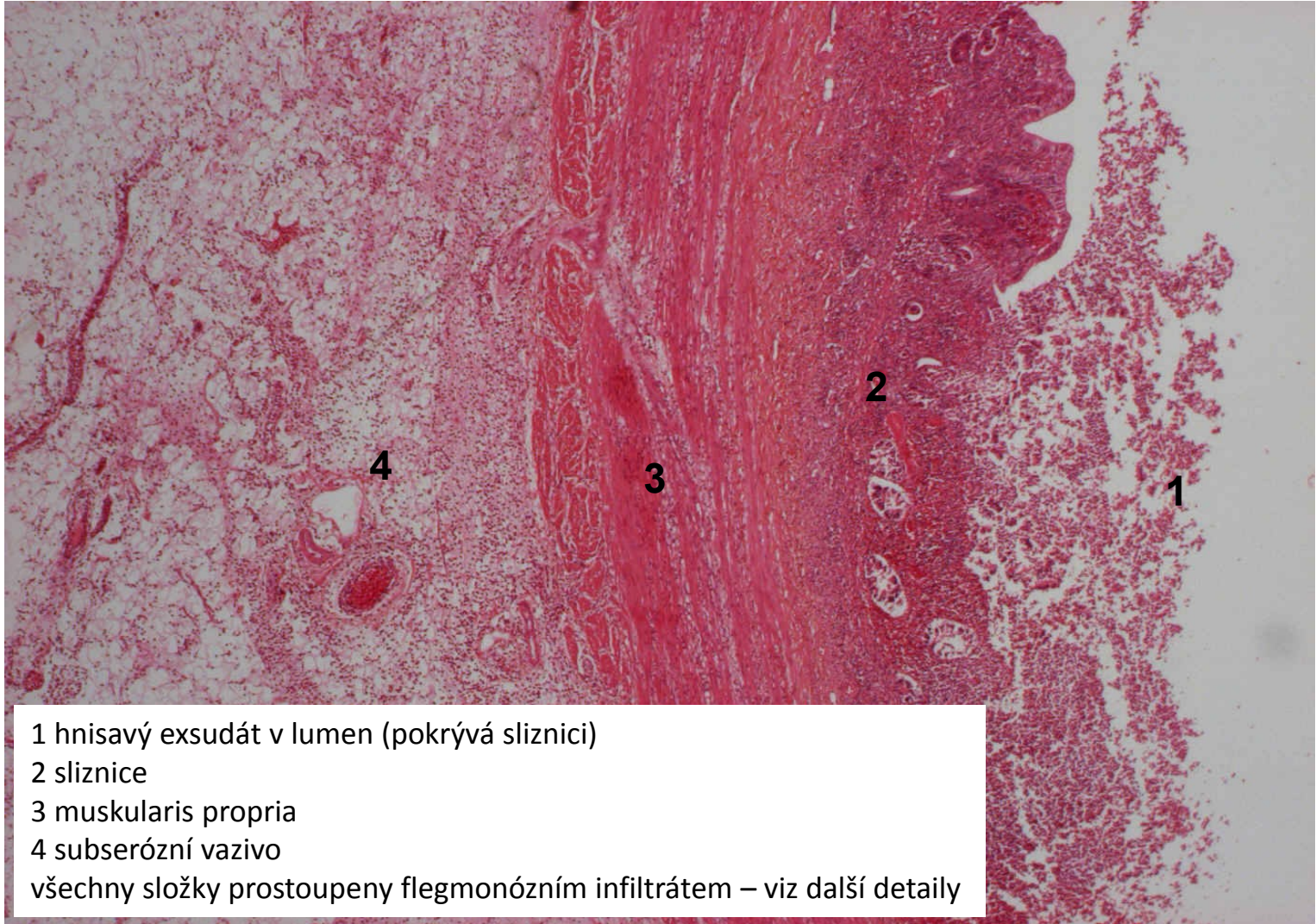
apendix - norma



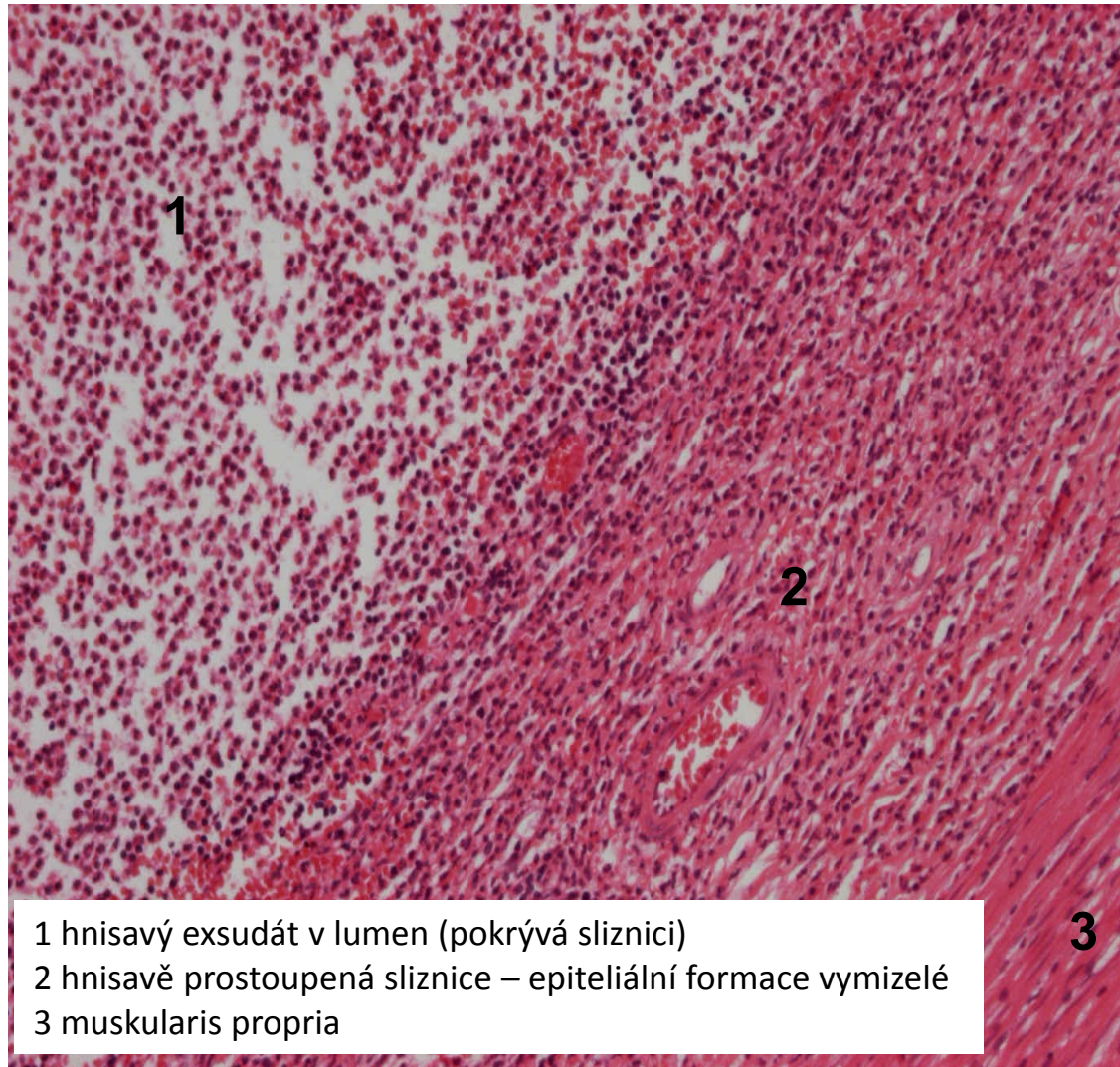
flegmonózní appendicitida (hluboký hnisavý zánět)



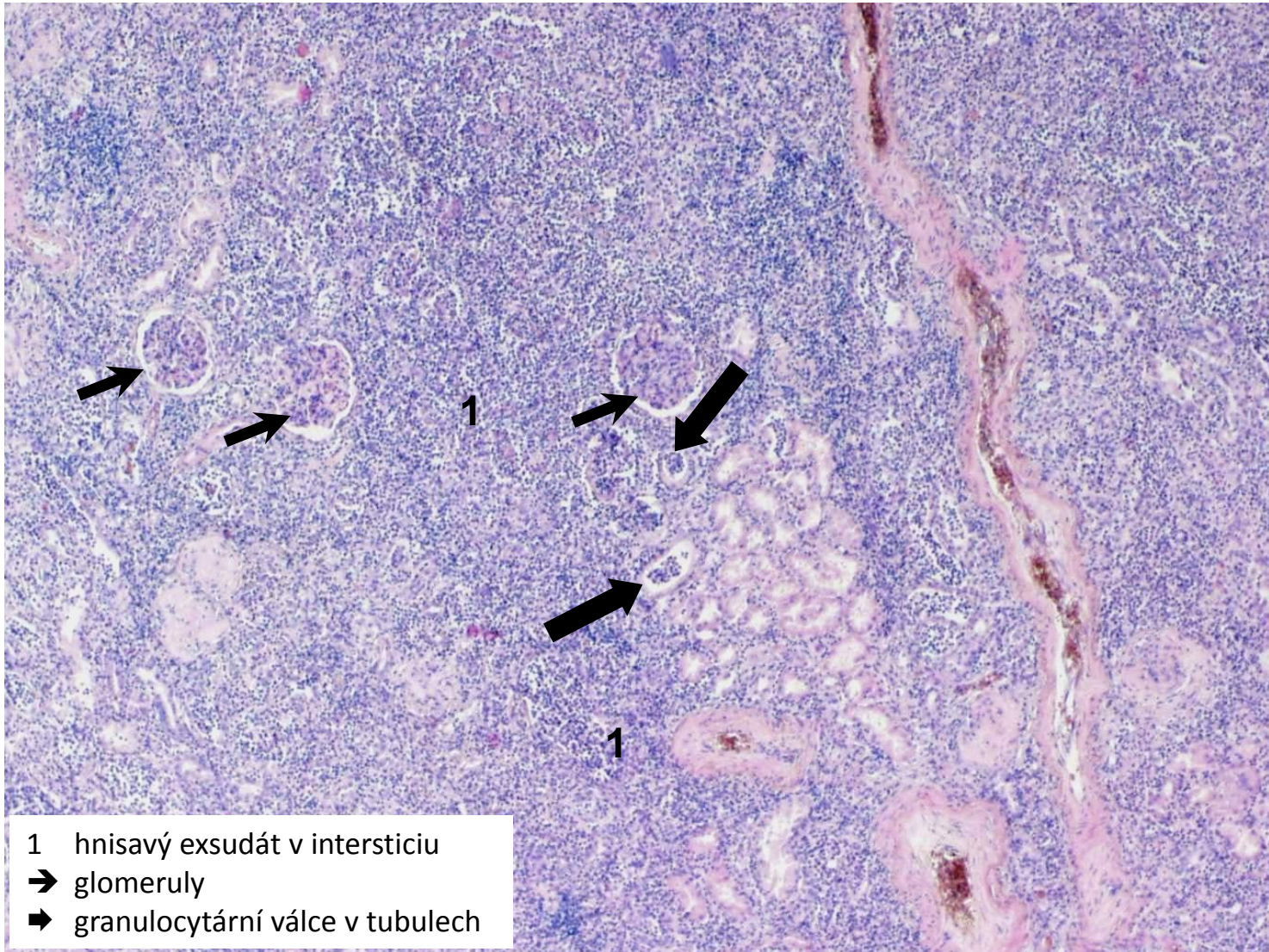
flegmonózní appendicitida (hluboký hnisavý zánět)



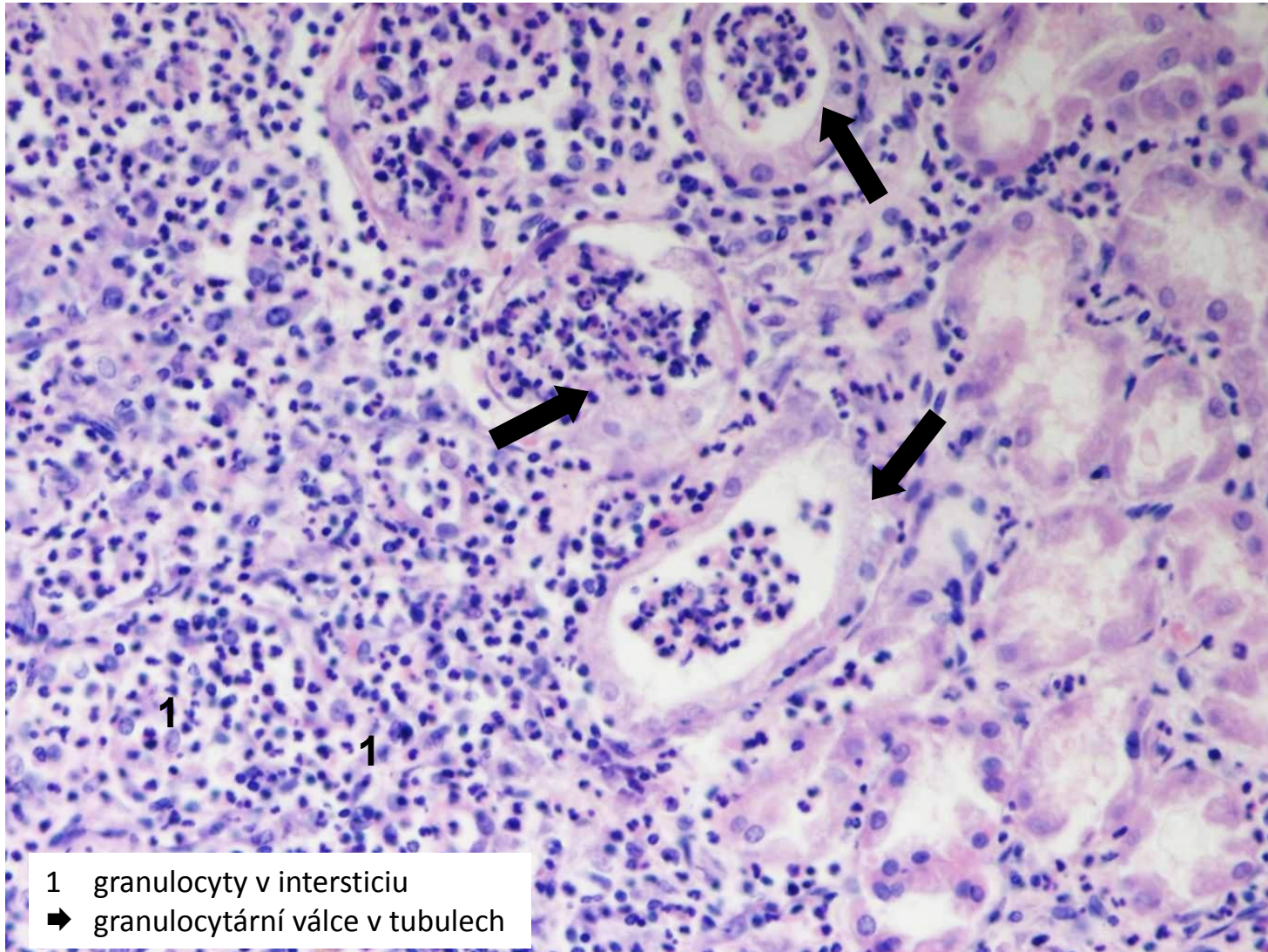
flegmonózní appendicitida (hluboký hnisavý zánět - detail)



purulentní pyelonefritida (intersticiální hnisavý zánět)



purulentní pyelonefritida (intersticiální hnisavý zánět - detail)




Nespecifické záněty

1. exsudativní

2. proliferativní



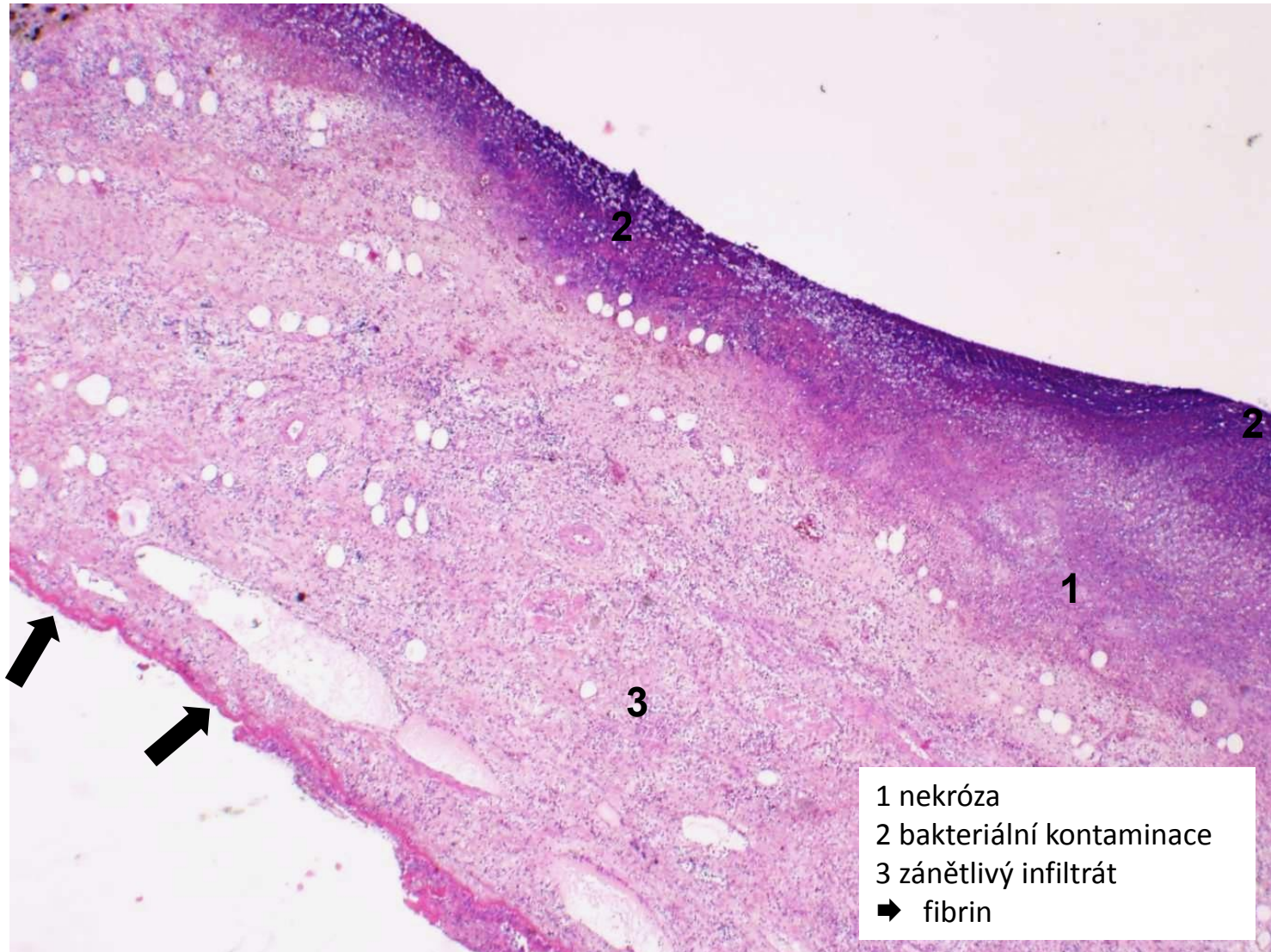
- 1. povrchové
- 2. intersticiální

- 1. serózní
- 2. fibrinózní
- 3. hnisavé
- 4. 
- 5. nehnisavé

Gangrenózní exsudativní zánět

- nekrotická tkáň sekundárně prostoupená hnilobnými bakteriemi
 - nekróza většinou ischemická
 - hlavně střevní bakterie (*Proteus vulgaris*)
 - rozpadový, hluboký s těžkým poškozením tkáně
-
- gangrenózní apendicitida
 - gangrenózní cholecystitida
 - sterkorální peritonitida

gangrenózní cholecystitida (gangrenózní zánět)



- 1 nekróza
- 2 bakteriální kontaminace
- 3 zánětlivý infiltrát
- ➡ fibrin

Nespecifické záněty

1. exsudativní

2. proliferativní



1. povrchové
2. intersticiální

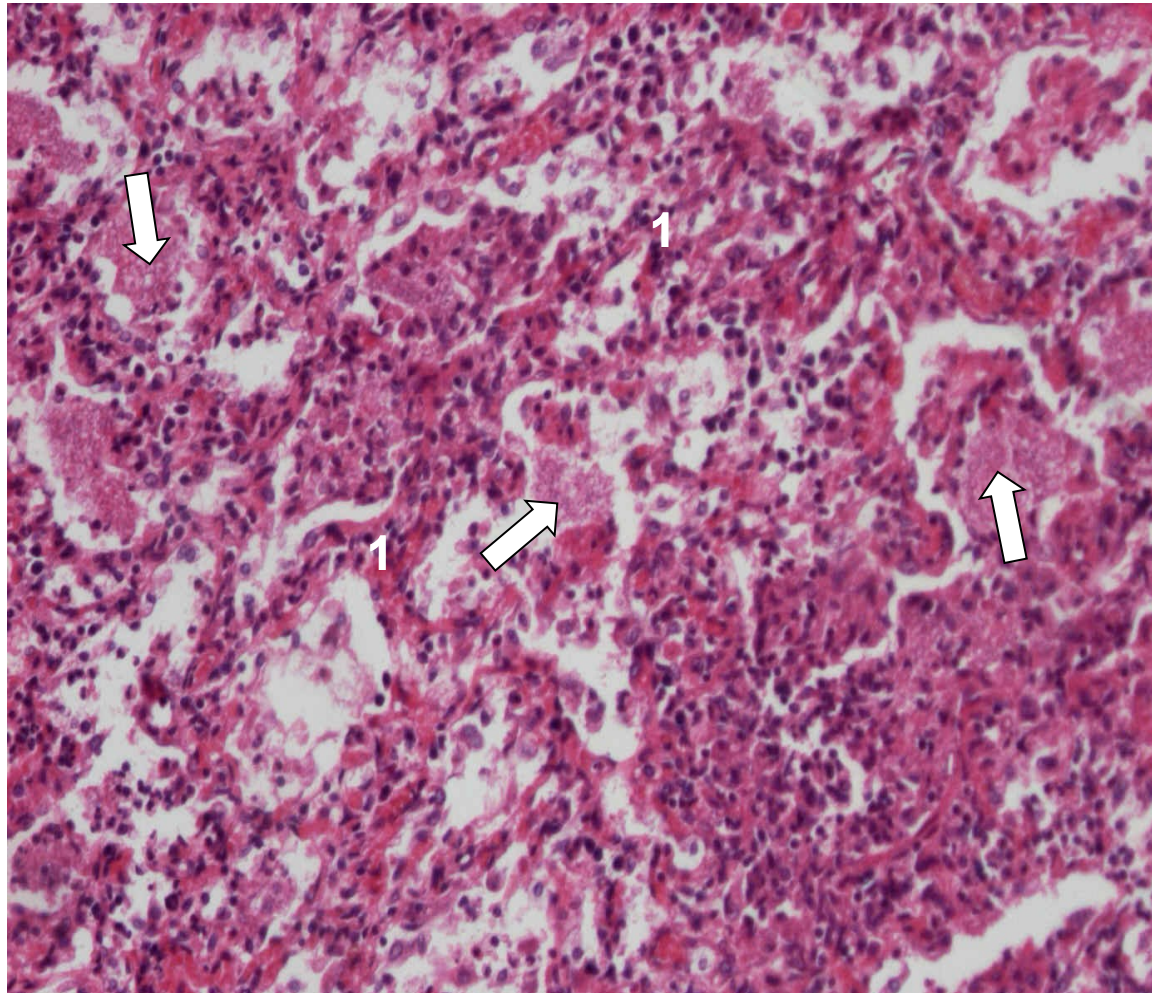
1. serózní
2. fibrinózní
3. hnisavé
4. gangrenózní



Nehnisavý exsudativní zánět

- exsudát = s hojnou příměsí lymfocytů, plazmocytů
- **u virových infekcí, autoimunitních onemocnění**, po transplantacích
- fibrinu minimum
- alterativní složka variabilní
- sklon ke chronicitě
- povrchový: **nehnisavá meningitida, ekzémdermatitidy, chr. gastritida (HP)**
- hluboký: **Hashimotova thyreoiditida, intersticiální pneumonie**

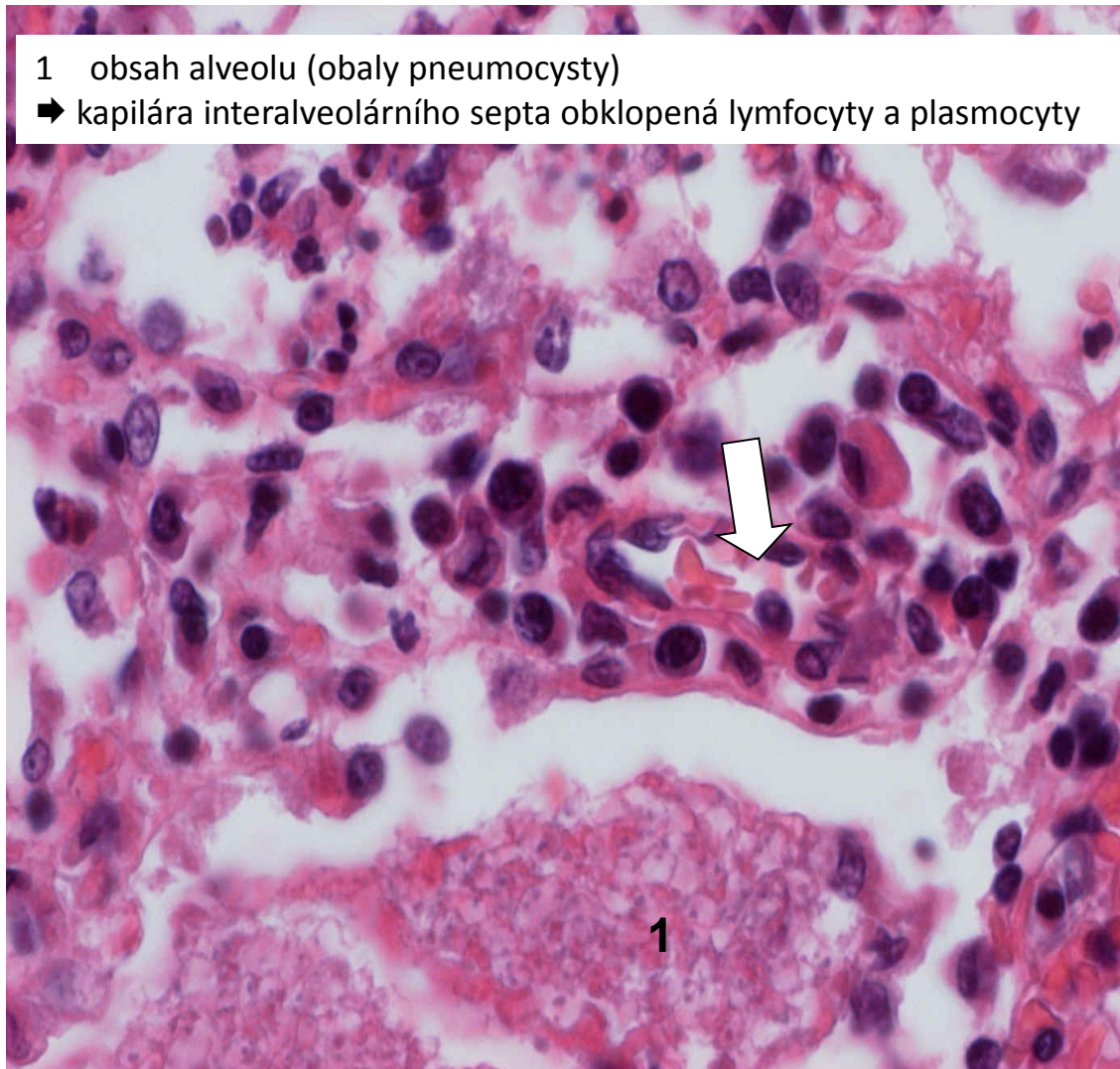
intersticiální pneumocystová pneumonie (nehnisavý zánět)



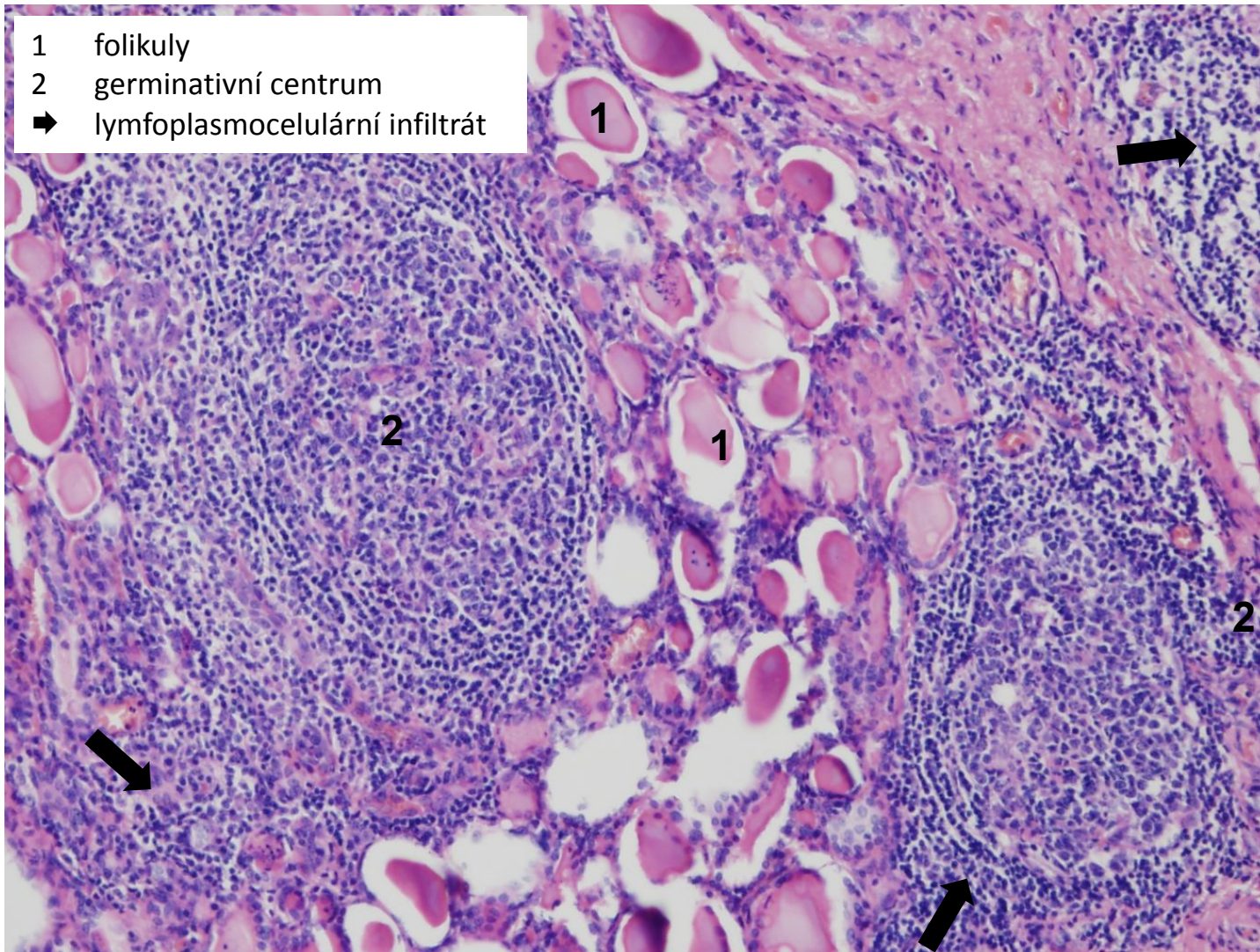
1 interalveolární septa prostoupená lymfoplasmocelulárním infiltrátem
➔ obsah alveolů (obaly pneumocysty)

intersticiální pneumocystová pneumonie - detail (nehnisavý zánět)

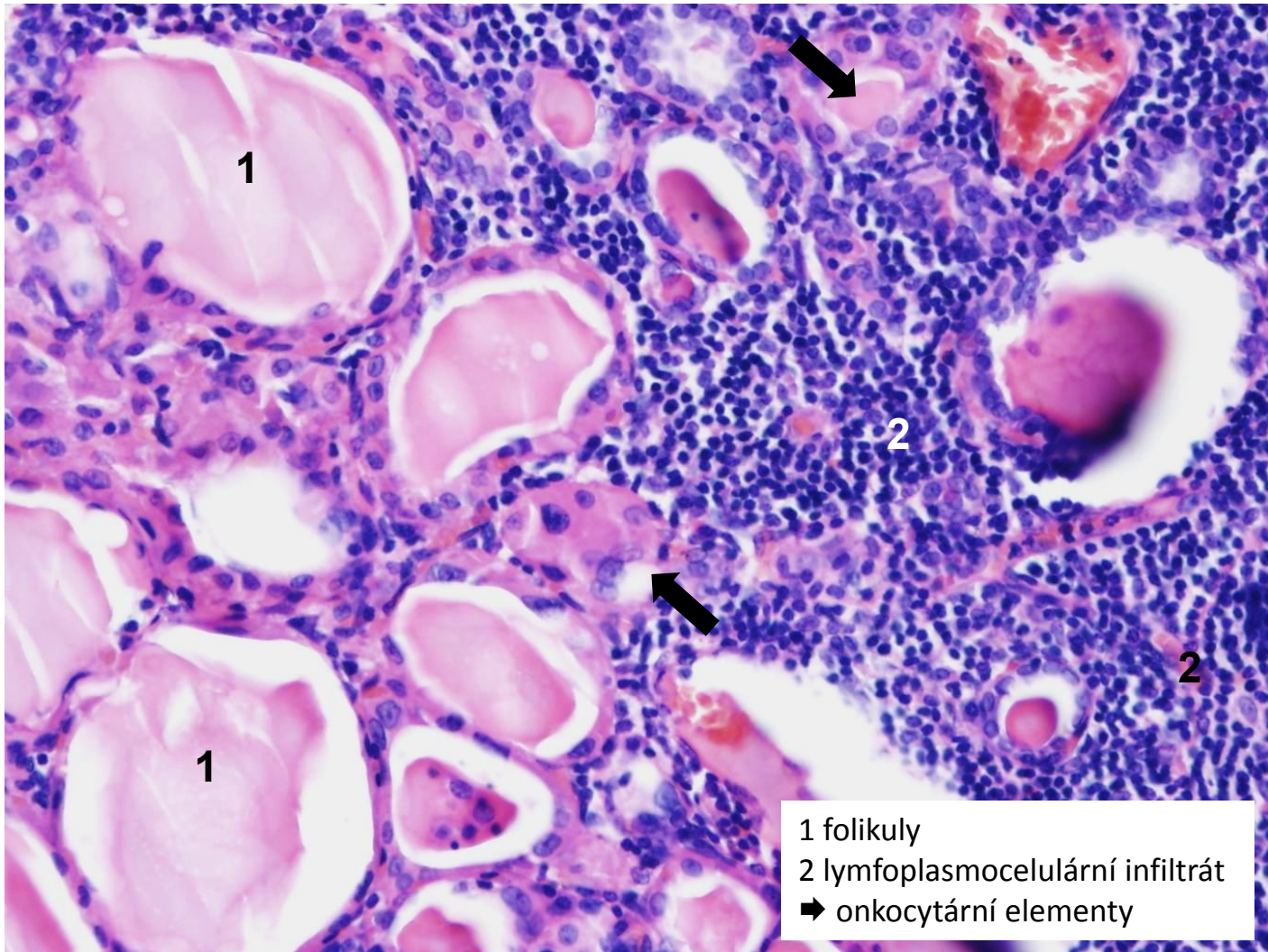
- 1 obsah alveolu (obaly pneumocysty)
➔ kapilára interalveolárního septa obklopená lymfocyty a plasmocyty



Hashimotova lymfocytární thyreoiditida (nehnisavý zánět)



Hashimotova lymfocytární thyreoiditida - detail (nehnisavý zánět)



Nespecifické záněty

1. exsudativní
2. proliferativní



příští praktikum, Zánět II

KONEC PREZENTACE

Děkuji za pozornost.