

Praktická cvičení
z obecné patologie
– Obecná
onkologie I.

Nádory epitelové

Mezenchymové

Neuroektodermové

Germinální

Smíšené

Epitelové nádory

- vycházejí z povrchových (krycích) nebo žlázových epitelů
- nádorové buňky si zachovávají vlastnosti epitelů:
 - jsou kohezivní (lnou k sobě)
 - pokrývají volné povrchy (tzv. tigmotaxe)
 - imunohistochemicky pozitivita epiteliálních markerů

Epitelové nádory

	BENIGNÍ	MALIGNÍ
Nádory z POVRCHOVÉHO epitelu	PAPILOMY	PAPILOKARCINOMY
Nádory ze ŽLÁZOVÉHO epitelu	ADENOMY	ADENOKARCINOMY

Benigní nádory z povrchové epitelu

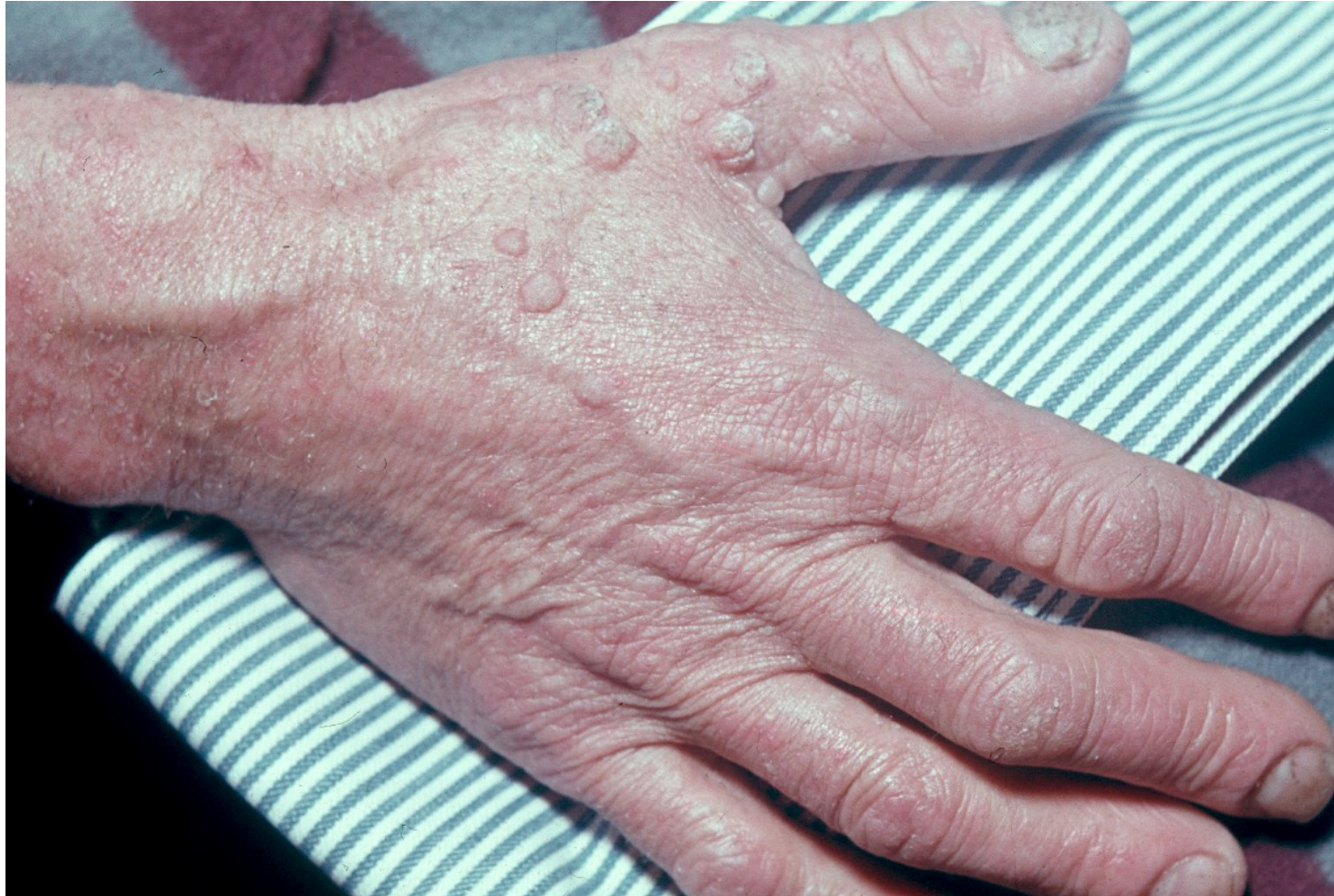Benigní nádory z povrchové epitelu

- vycházejí z **dlaždicového epitelu nebo urotelu**
- **rostou převážně exofyticky**
- mají třásnitý (papilární) nebo bradavičnatý vzhled
- zvláštní formu představuje invertovaný papilom
- podle množství vazivového stromatu 2 základní typy:
 - **měkký papilom** (stroma vazivově chudé)
 - např. dlaždicobuněčný papilom dutiny ústní
 - urotelový papilom močového měchýře (vzácný)
 - **fibroepitelový papilom** (objemnější vazivové stroma)
 - např. verruca vulgaris (kožní bradavice)

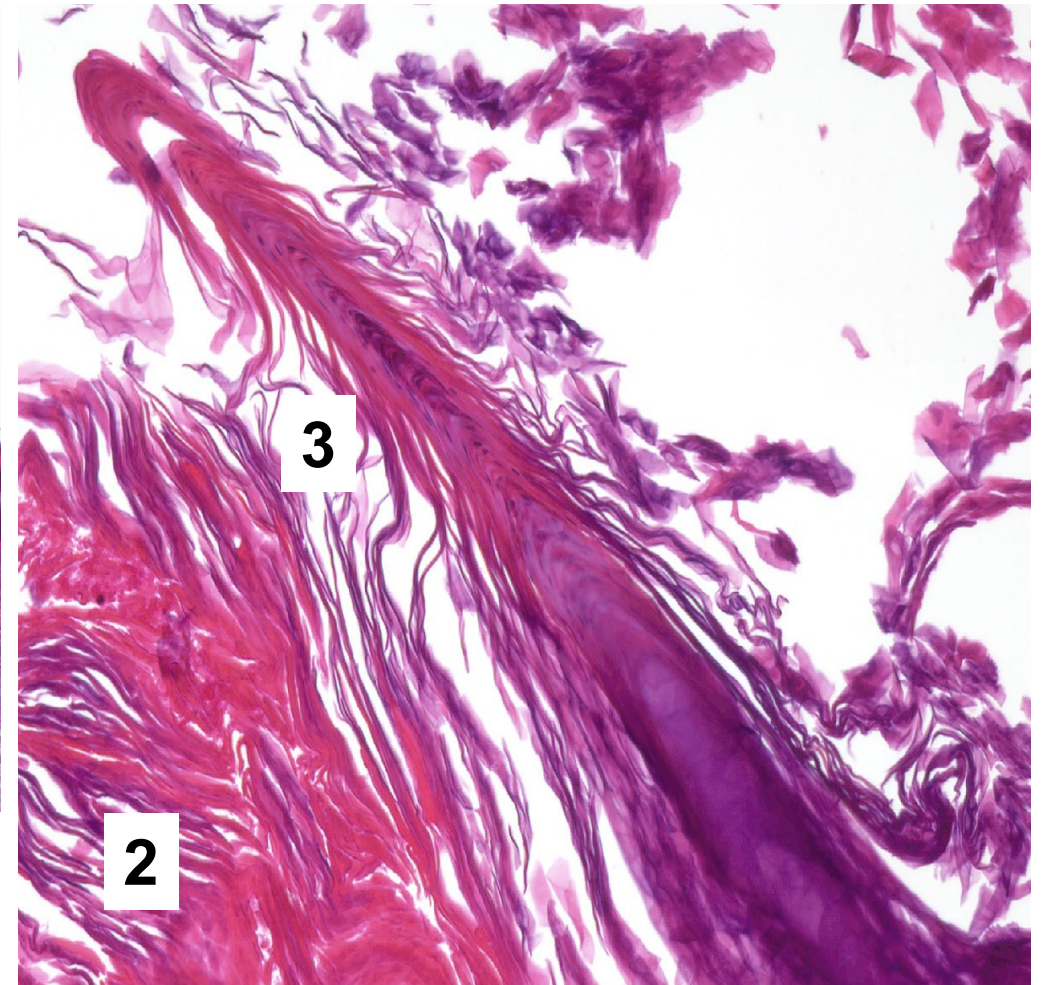
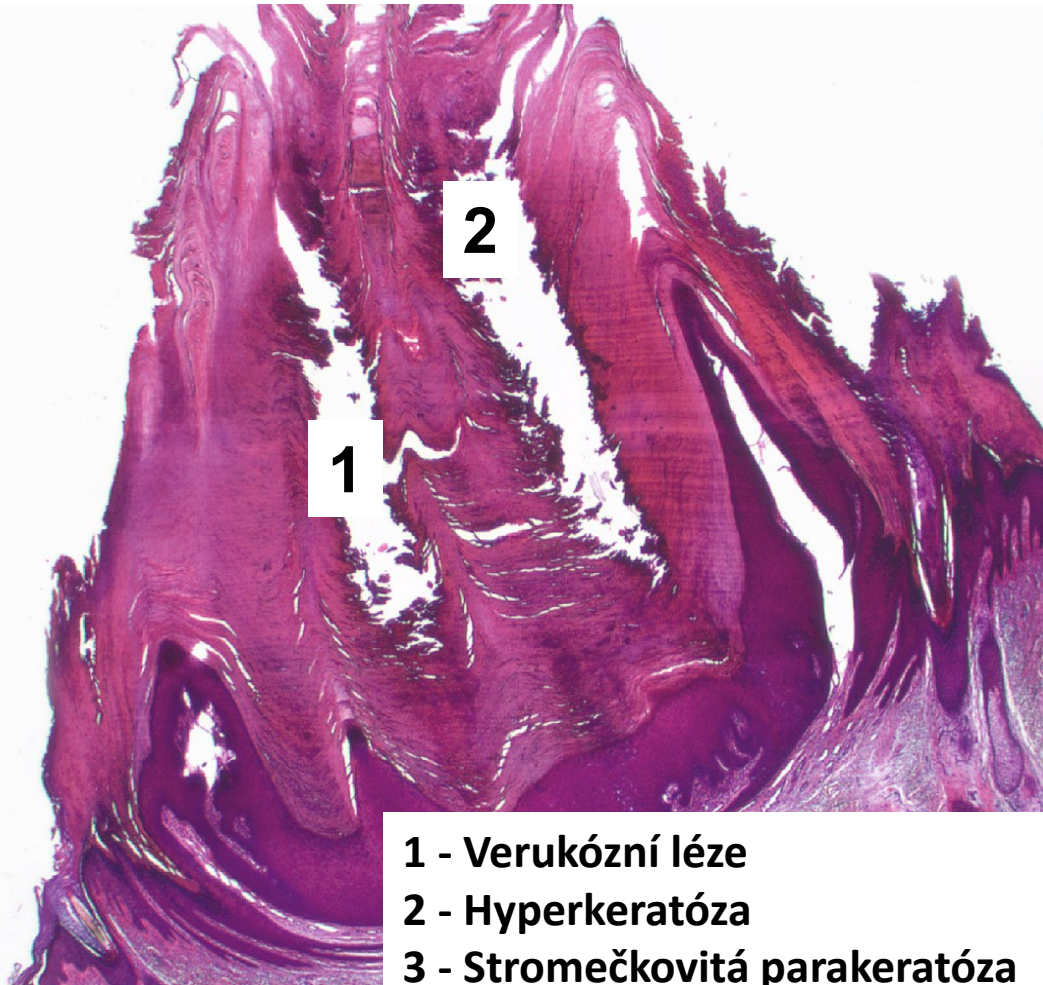
Verruca vulgaris (bradavice)

- etiologicky infekce HPV (hl. HPV 2, 4)
- **makro:**
 - papula s drsným povrchem
- **mikro:**
 - akantotická epidermální hyperplázie
 - superficiální hyperparakeratóza
 - papilomatóza
 - koilocytóza
 - virová alterace keratinocytů projevující se jako zvětšená buňka s nepravidelným hyperchromním jádrem s perinukleárním projasněním (tzv. haló)

Verruca vulgaris (bradavice)



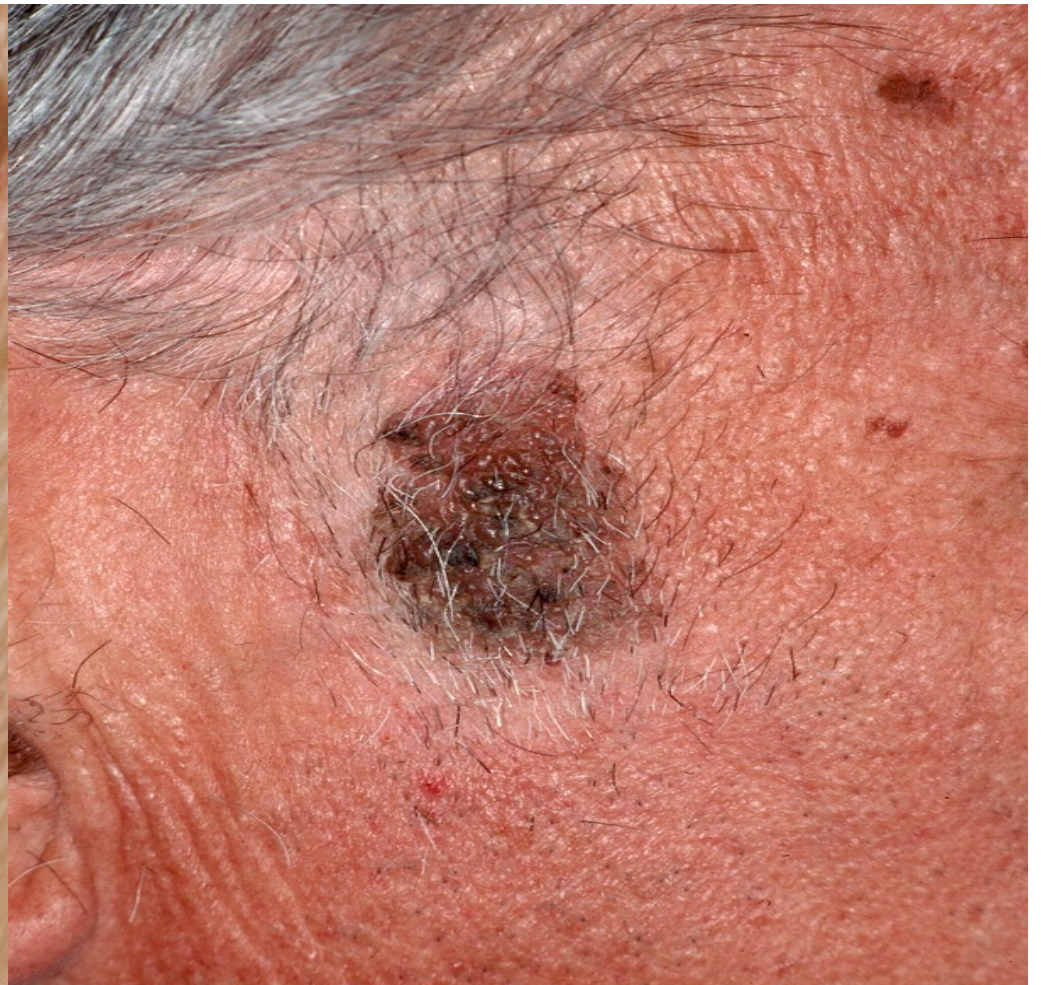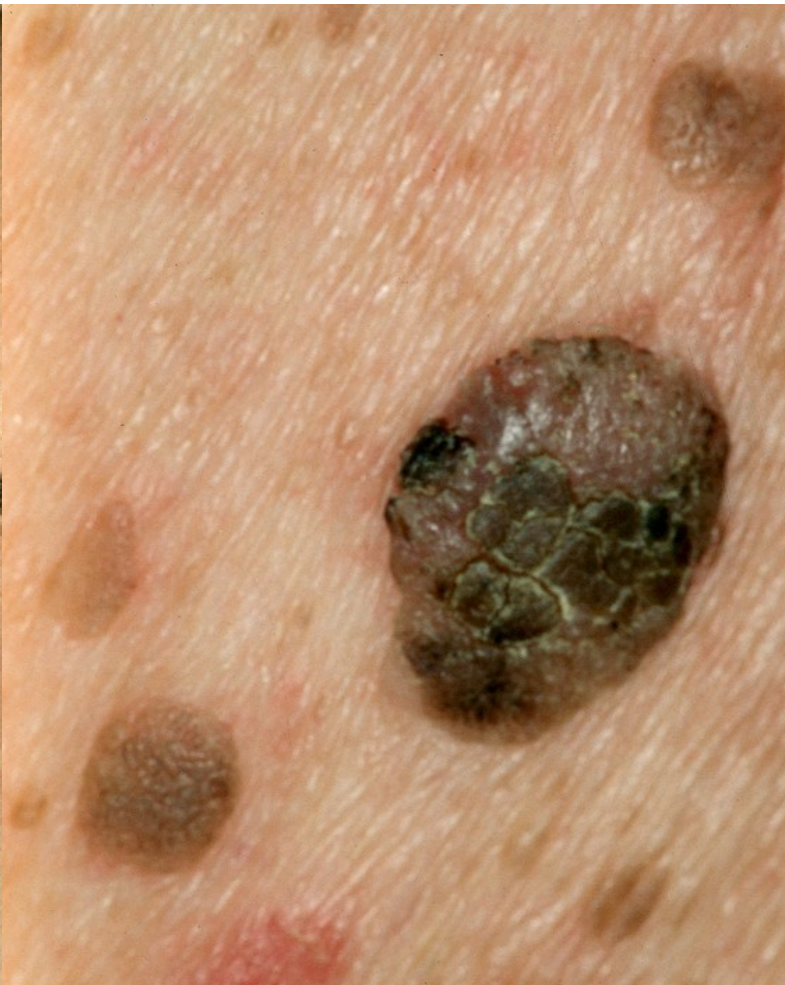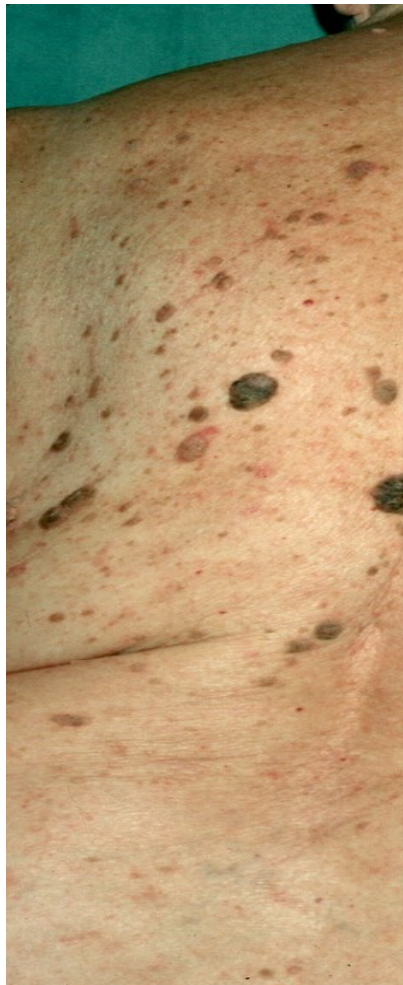Verruca vulgaris (bradavice)



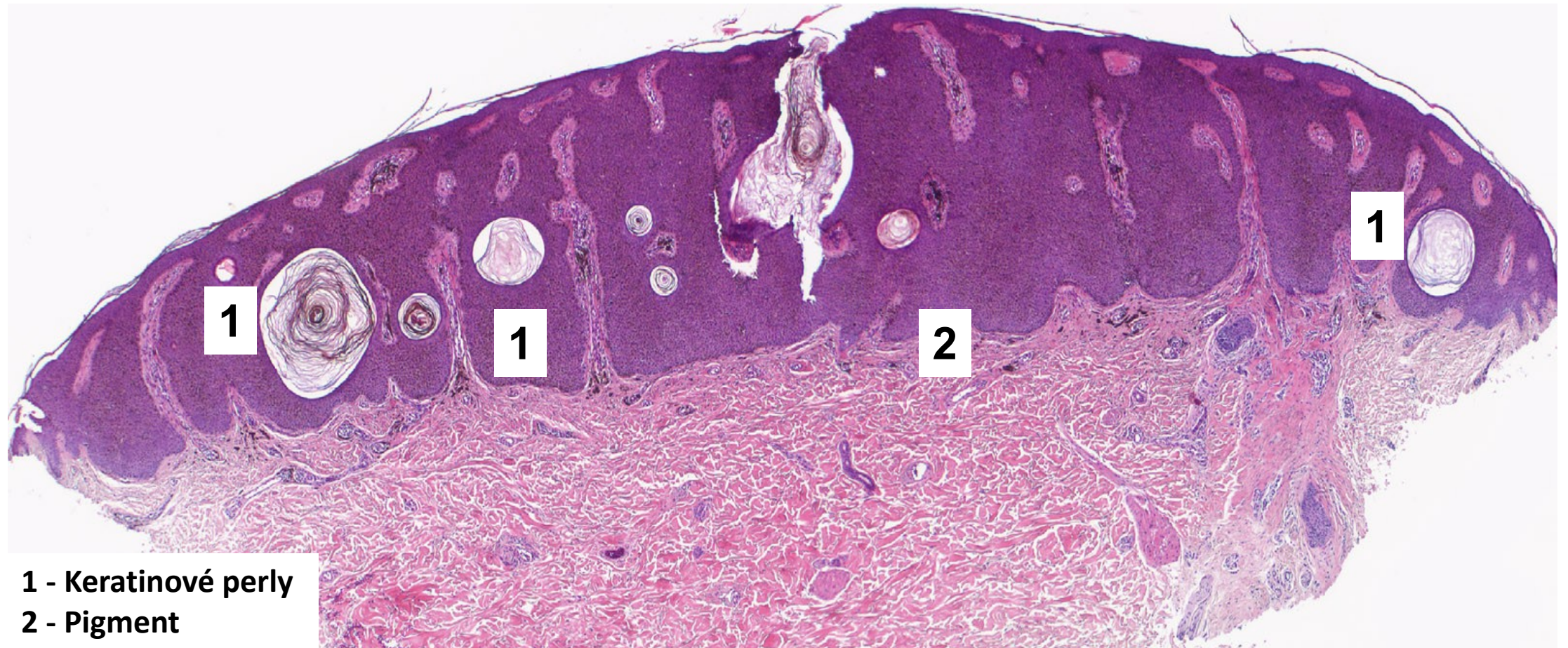Seboroická keratóza /veruka

- běžný kožní epiteliální tumor (benigní)
- **makro:**
 - ploché nebo vyvýšené bradavičnaté výrůstky
 - někdy hnědě pigmentované
- **mikro:**
 - proliferace bazaloidních (malých, okrouhlých) buněk
 - tvorba keratinových perel (rohových pseudocyst)

Seboroická keratóza /veruka



Seboroická keratóza /veruka



1 - Keratinové perly
2 - Pigment

Prekancerózy / dysplazie povrchové epitelu

- **Makroskopicky různý vzhled:**

- **leukoplakie** = bělavé skvrny (např. dutina ústní)
 - klinický termín zahrnující širokou škálu změn od reaktivních přes dysplastické až po karcinom
- **erytroplakie** = červená ložiska – obecně vyšší riziko malignity
- **aktinická keratóza až formace cornu cutaneum**
 - oblasti ozářené sluncem
- **Bowenova choroba**
 - mj. anogenitální oblast, CIS s chronickým zánětem v dermis

Prekancerózy / dysplazie povrchové epitelu

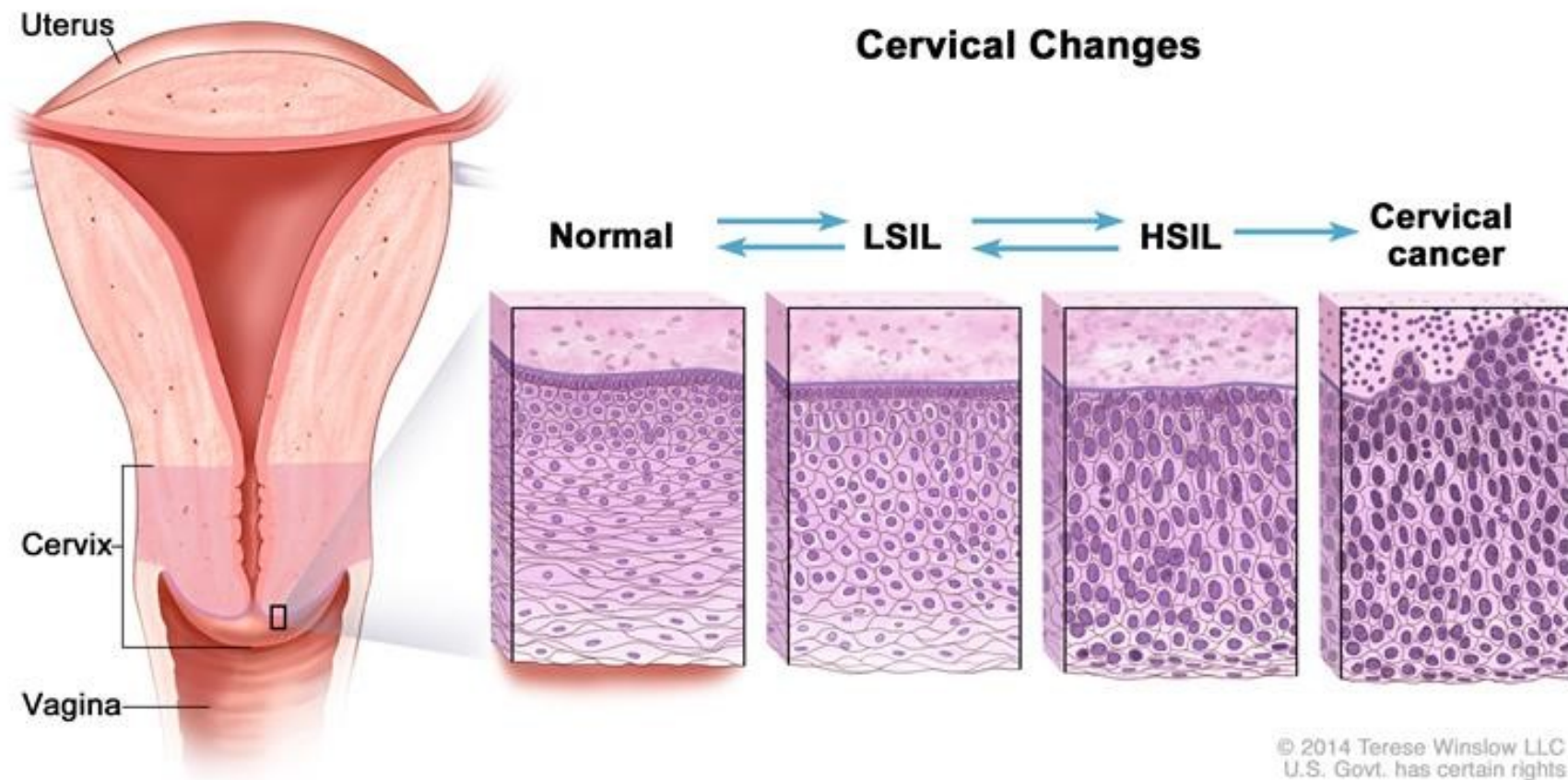
Dysplazie děložního čípku:

- prekanceróza pro dlaždicový karcinom asociovaná s infekcí HR (high risk) HPV:
 - HR HPV:
 - zejména **16, 18**, 31, 33, 35
- LR (low risk) HPV (6,11) →→ *koilocytární atypie* buněk dlaždicového epitelu
 - projev cytopatického působení viru

Dysplazie děložního čípku

- nově 2 kategorie:
 - **LG SIL** (low grade skvamózní intraepiteliální léze)
 - **HG SIL** (high grade skvamózní intraepiteliální léze)
- dysplastické změny (zvláště LG SIL) nemusí progredovat
 - tzv. **clearence viru**
- HG SIL (tj. CIN II a CIN III) má vysokou pravděpodobnost progresu do **dlaždicobuněčného karcinomu**

Dysplázie děložního čípku



Maligní nádory z povrchové epitelu

Dlaždicobuněčný karcinom

- **maligní tumor z dlaždicového epitelu**
- **synonymicky:**
 - spinocelulární, skvamocelulární či epidermoidní karcinom, spinaliom
- **roste:**
 - exofyticky (povrchově)
 - endofyticky (do hloubky)
- často se vředovitě rozpadá, na řezu hrubě zrnitý, suchý

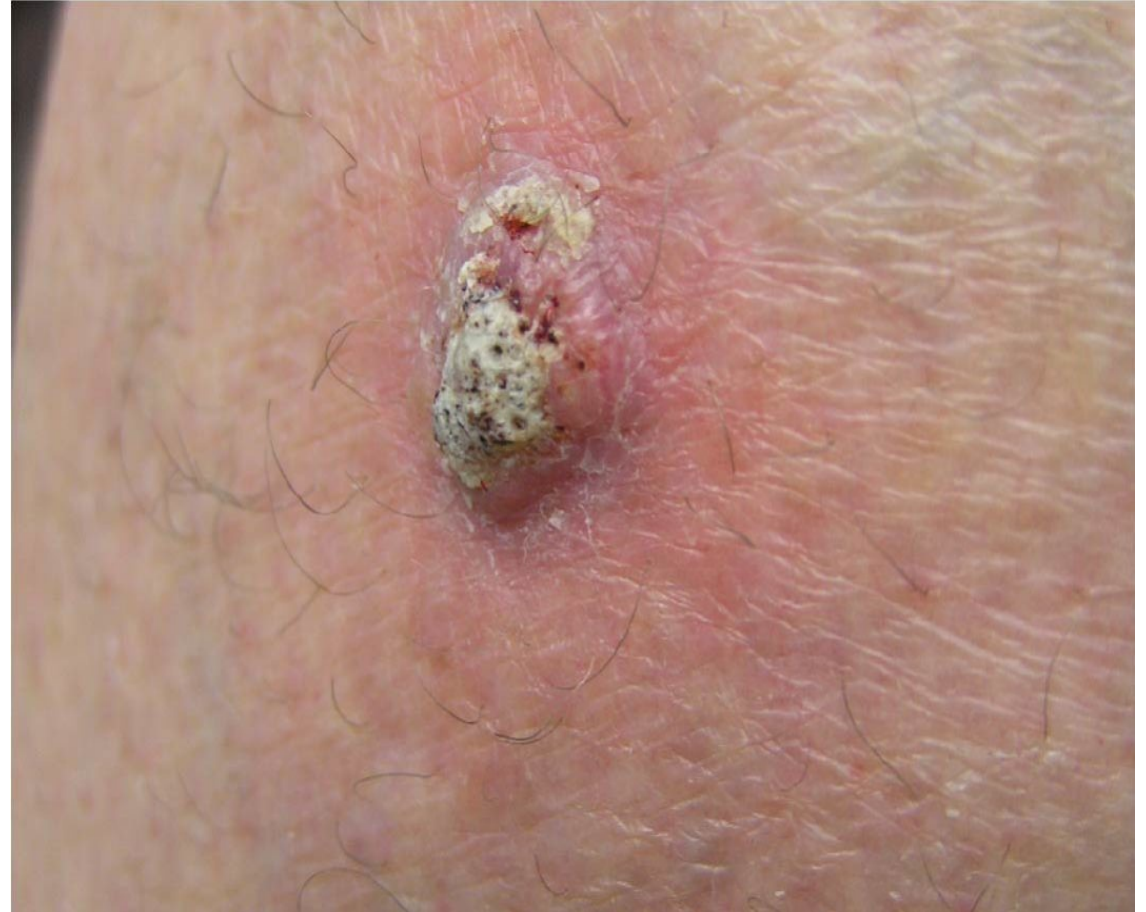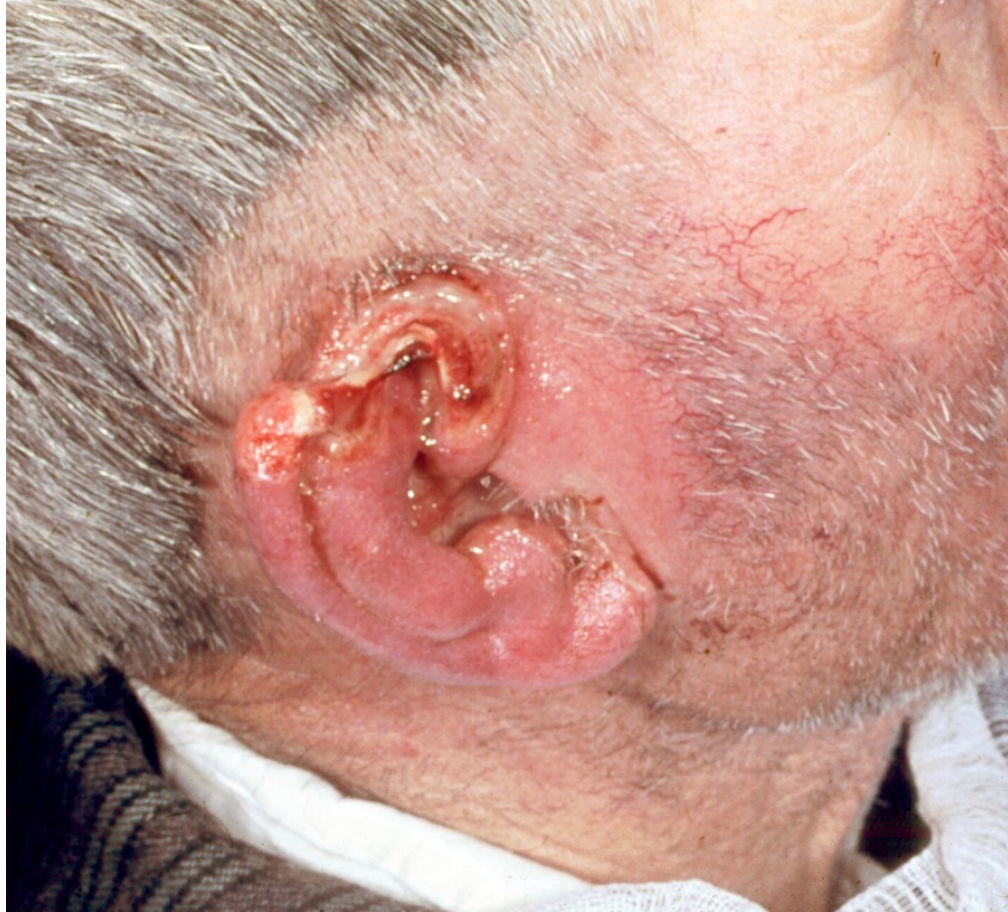Dlaždicobuněčný karcinom

- **Mikro:**
 - čepy a hnízda nádorových buněk
 - keratinizace:
 - extracelulární keratinizace
 - kankroidové perly
 - monocelulární keratinizace
 - intercelulární můstky

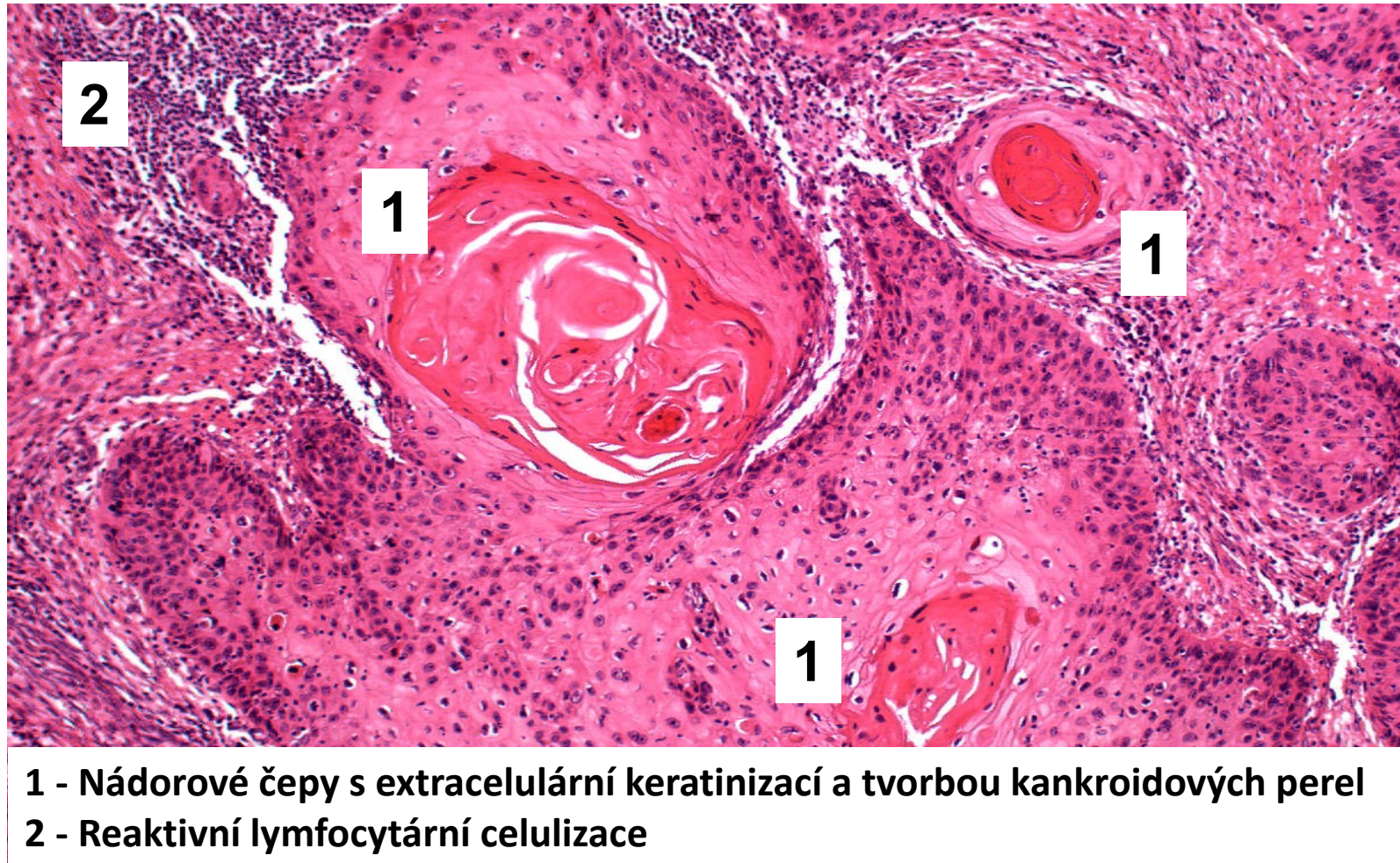
Dlaždicobuněčný karcinom

- prognóza závisí na lokalitě nádoru:
 - na kůži prognóza vynikající (chirurgická excize kurativní)
 - ve vnitřních orgánech prognóza velmi špatná (záleží i na stádiu onemocnění)

Dlaždicobuněčný karcinom

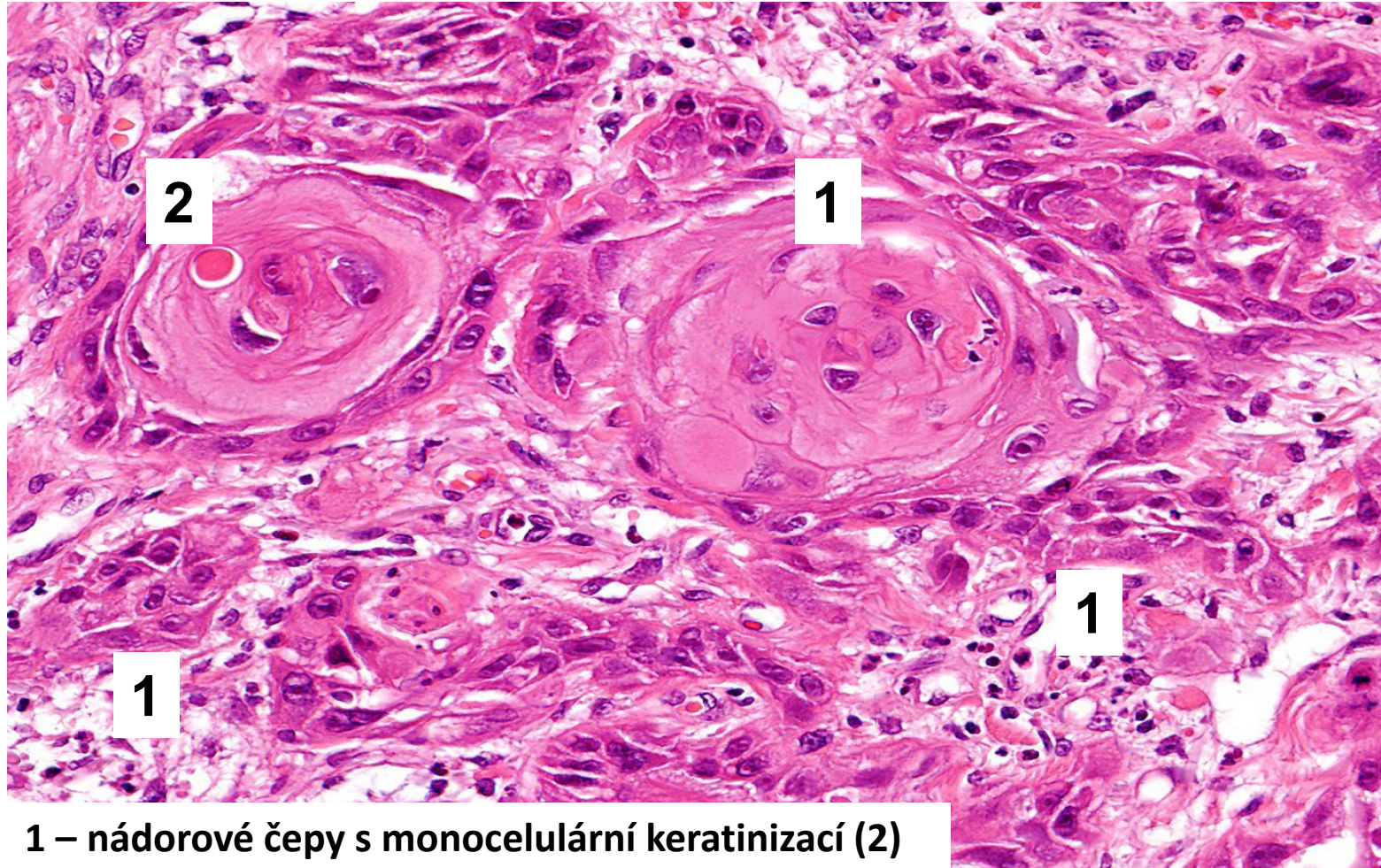


Dlaždicobuněčný karcinom, G1, keratinizující



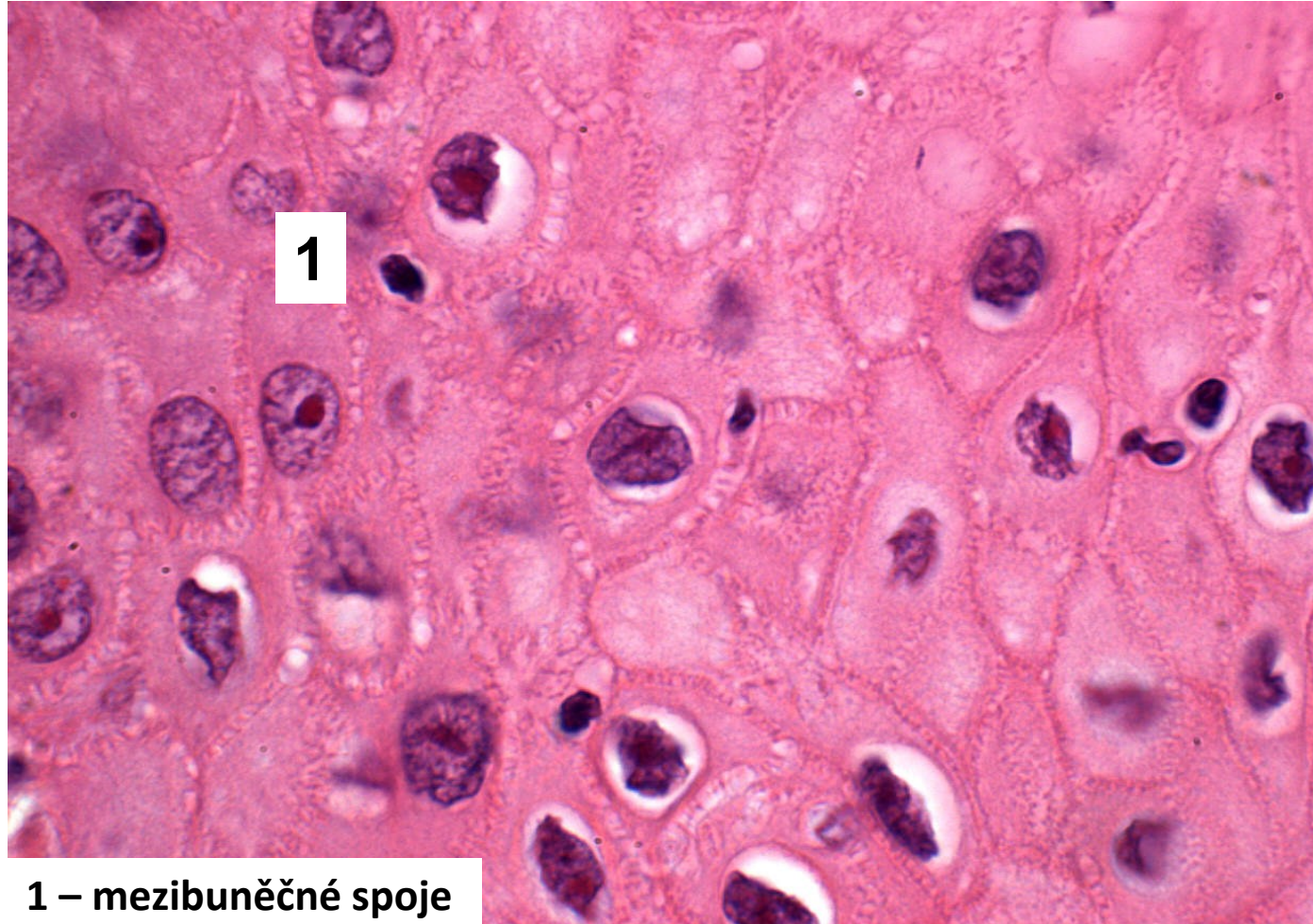
- 1 - Nádorové čepy s extracelulární keratinizací a tvorbou kankroidových perel
2 - Reaktivní lymfocytární celulizace

Dlaždicobuněčný karcinom, G1, keratinizující



1 – nádorové čepy s monocelulární keratinizací (2)

Dlaždicobuněčný karcinom, G1, keratinizující



1 – mezibuněčné spoje

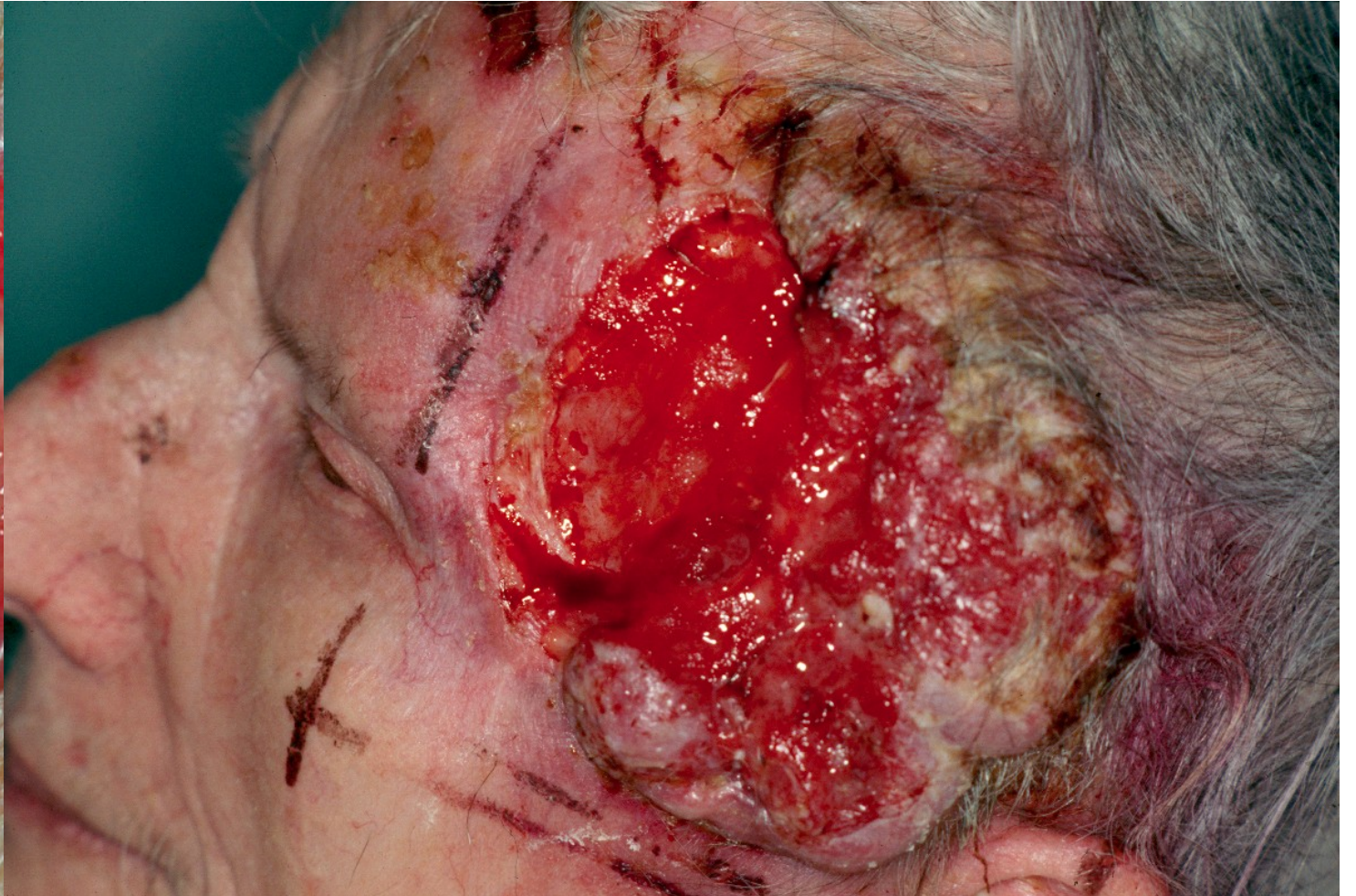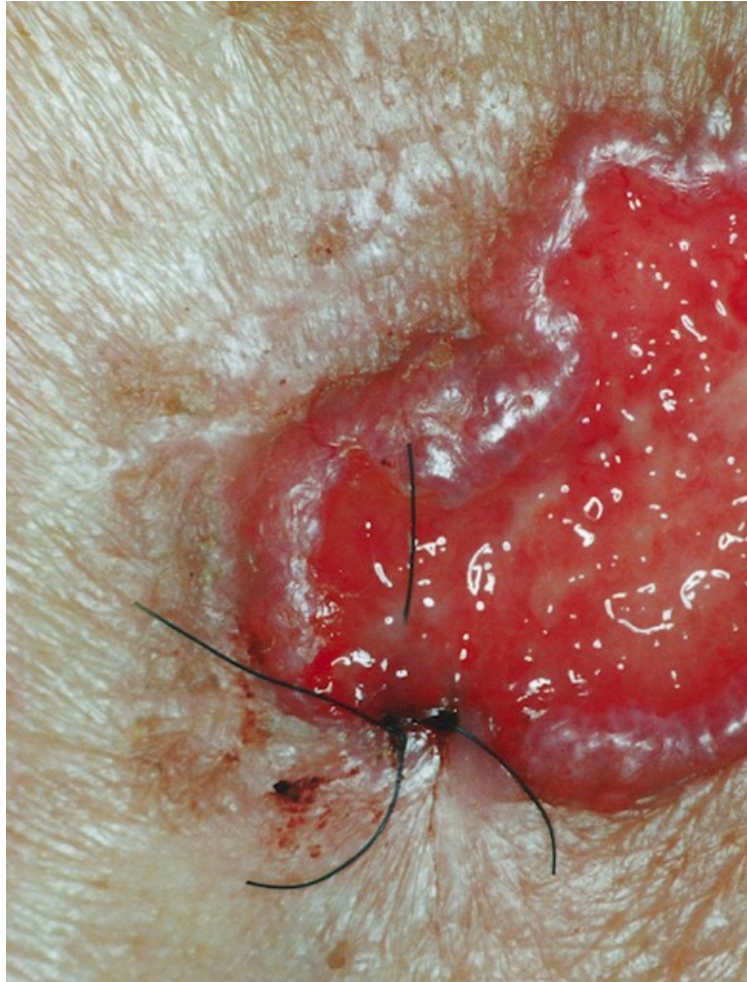Bazocelulární karcinom kůže

- velmi častý kožní nádor ve vyšším věku
- typicky v oblastech exponovaných slunci
- metastazuje velmi vzácně!

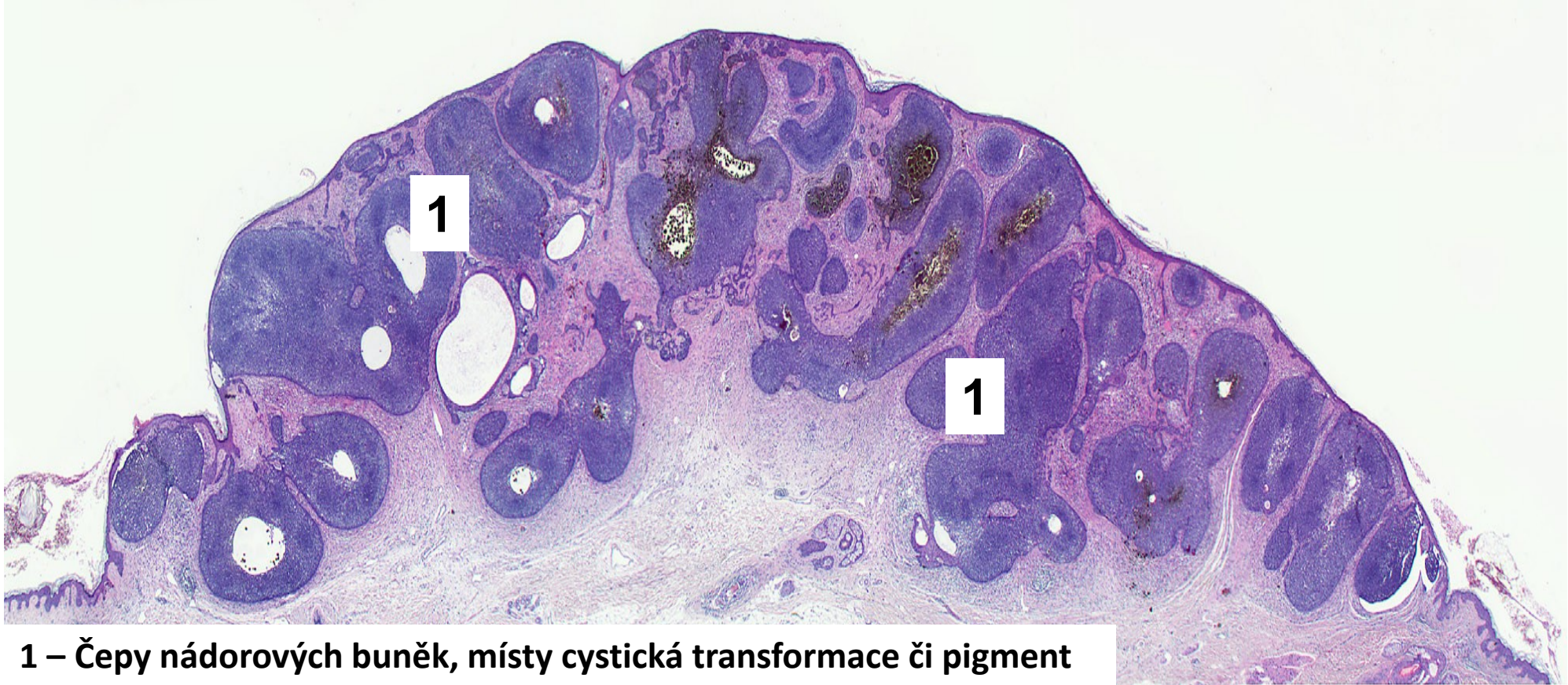
Bazocelulární karcinom kůže

- Makro:
 - perlovité papulky
 - později ulcerují
 - nehojí se
- Mikro:
 - bazaloidní buňky v uzlech nebo malých čepcích
 - palisádování
 - vysoká mitotická aktivita

Bazocelulární karcinom kůže

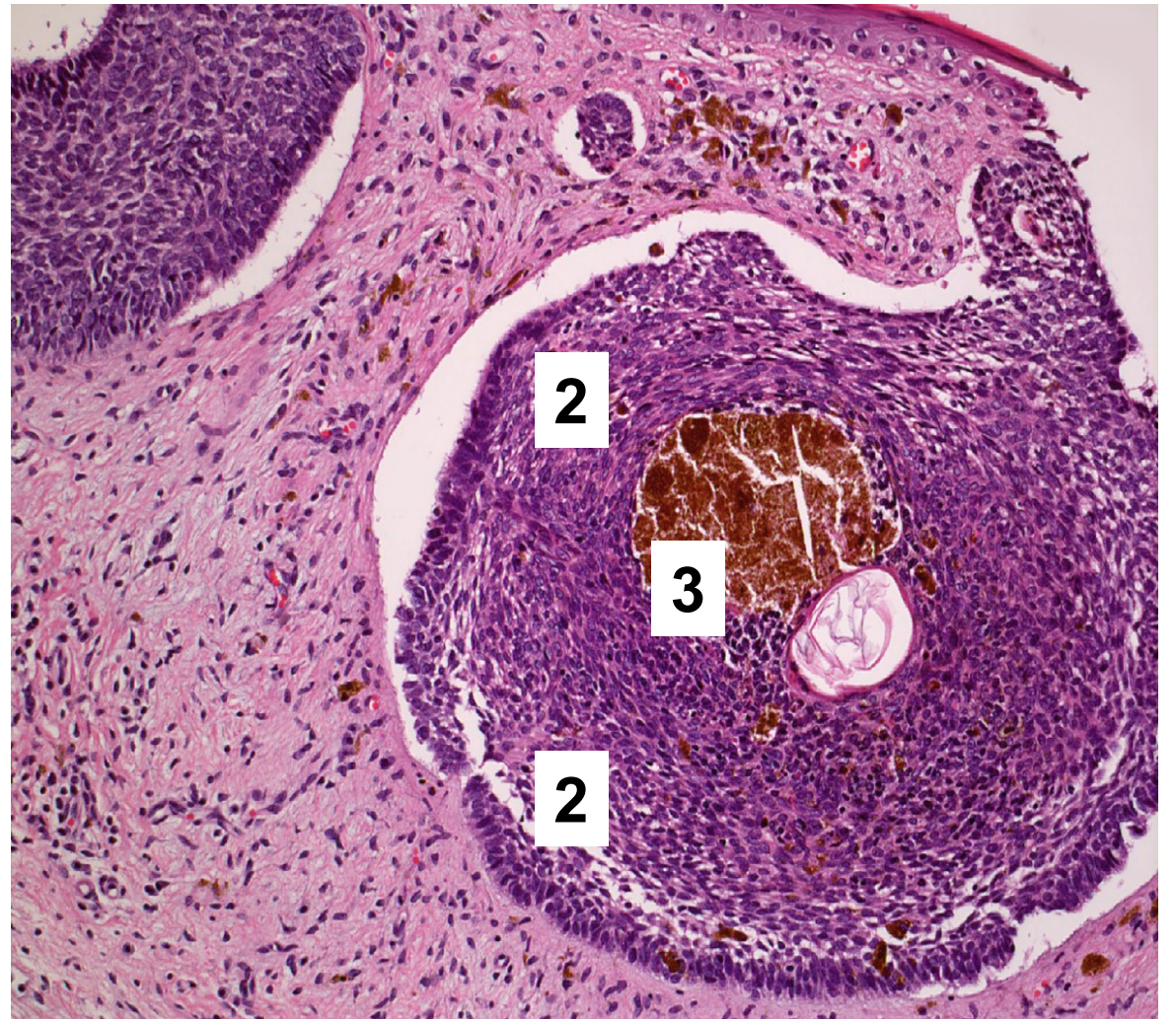
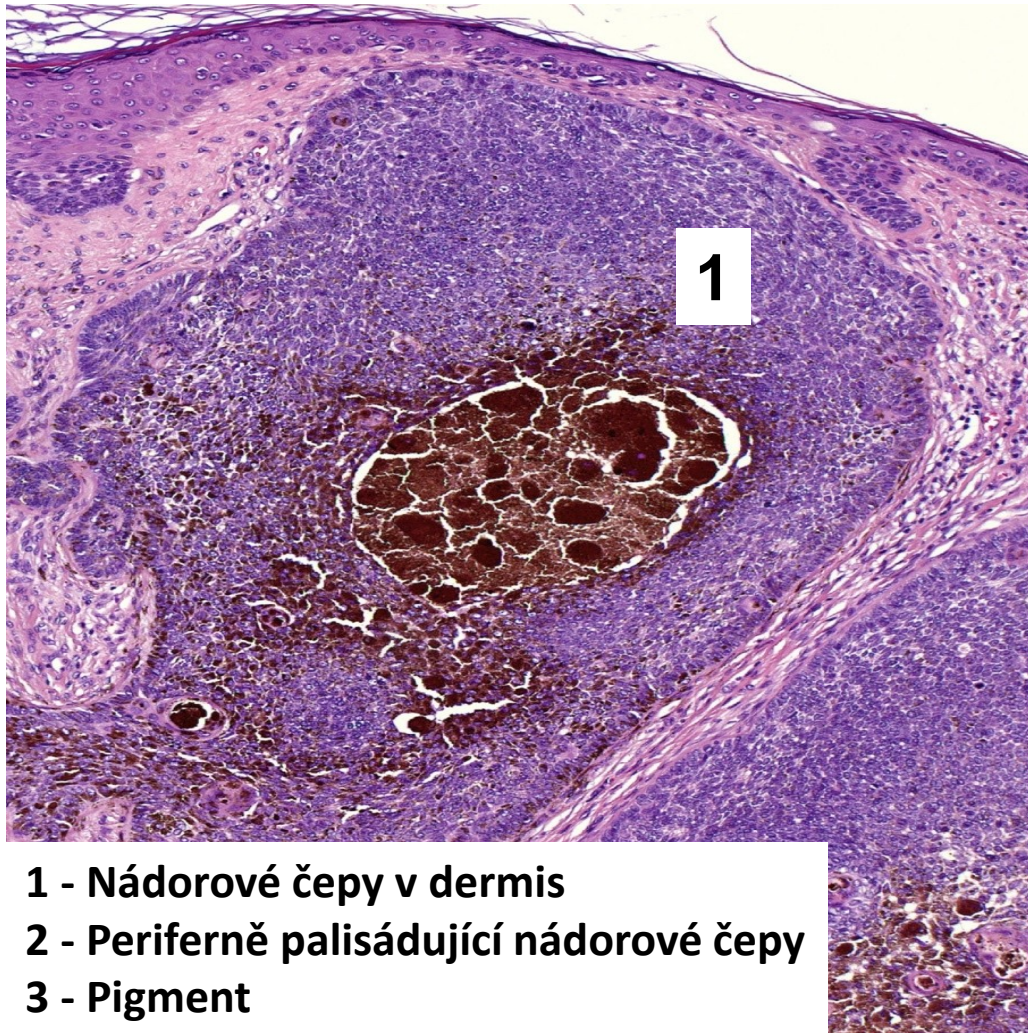


Bazocelulární karcinom kůže



1 – Čepy nádorových buněk, místy cystická transformace či pigment

Bazocelulární karcinom kůže



Epitelové nádory močového měchýře

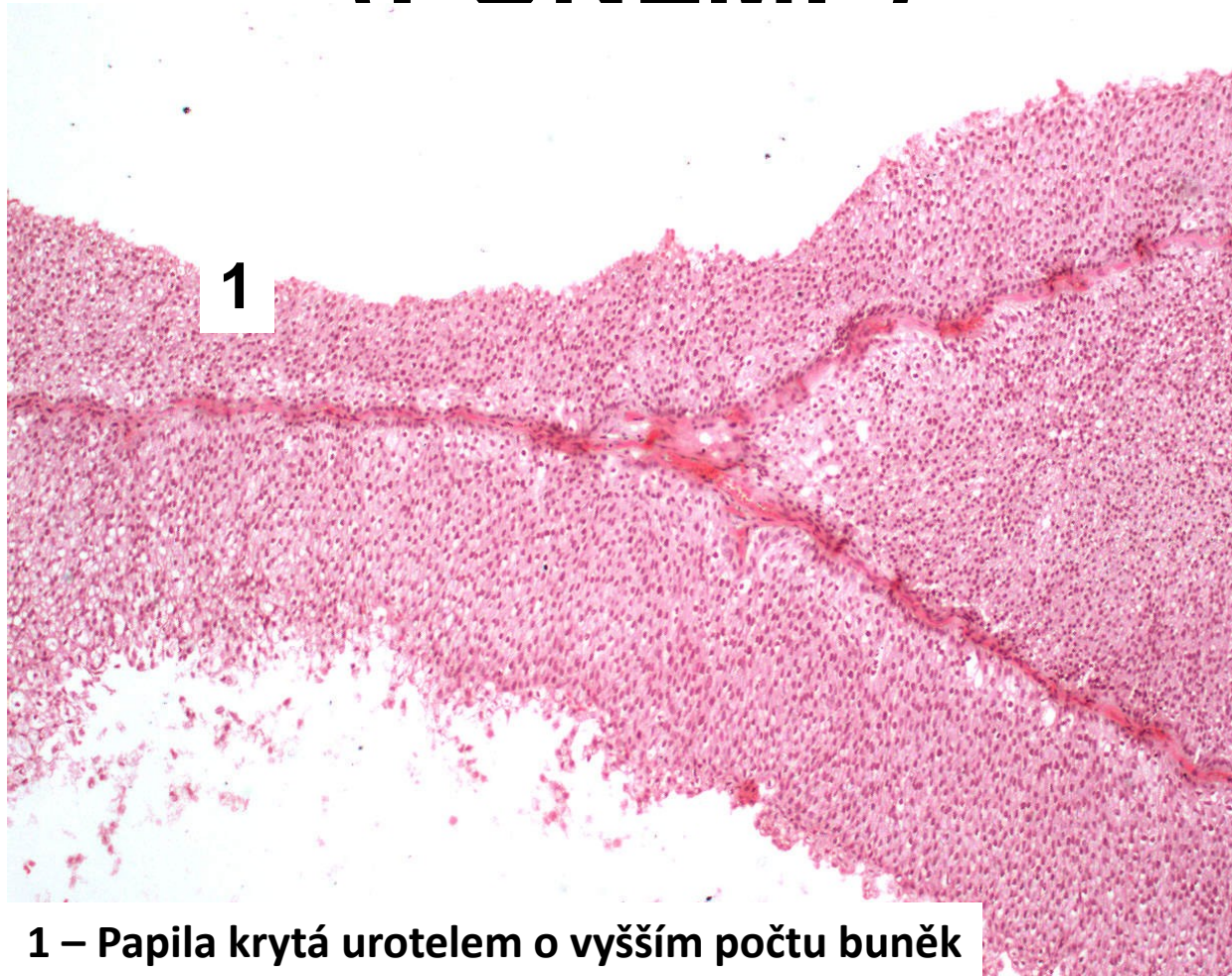
- WHO klasifikace:
 - **papilom**
 - **papilární uroteliální neoplázie s nízkým maligním potenciálem (PUNLMP)**
 - **papilární uroteliální karcinom**
 - low grade
 - high grade
 - invazivní
 - neinvazivní

Papilární uroteliální neoplázie s nízkým maligním potenciálem (PUNLMP)

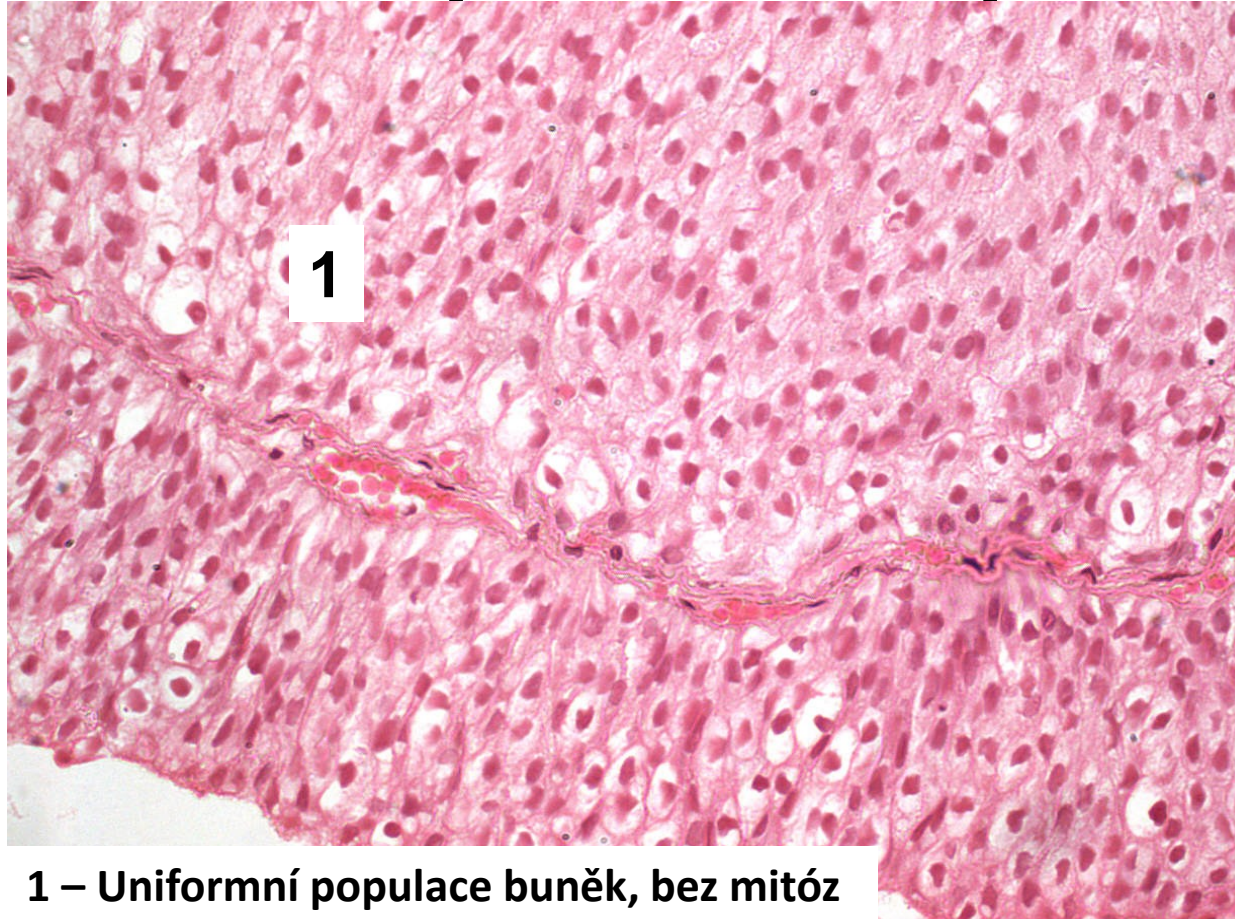
- **Mikro:**

- šířka urotelu normální, nebo více vrstev
- jádra lehce zvětšena
- velmi málo mitóz
- typicky jemné papilární formace s hyperplastickým utorelem, stratifikace je zachována

Papilární uroteliální neoplázie s nízkým maligním potenciálem (PUNLMP)



Papilární uroteliální neoplázie s nízkým maligním potenciálem (PUNLMP)

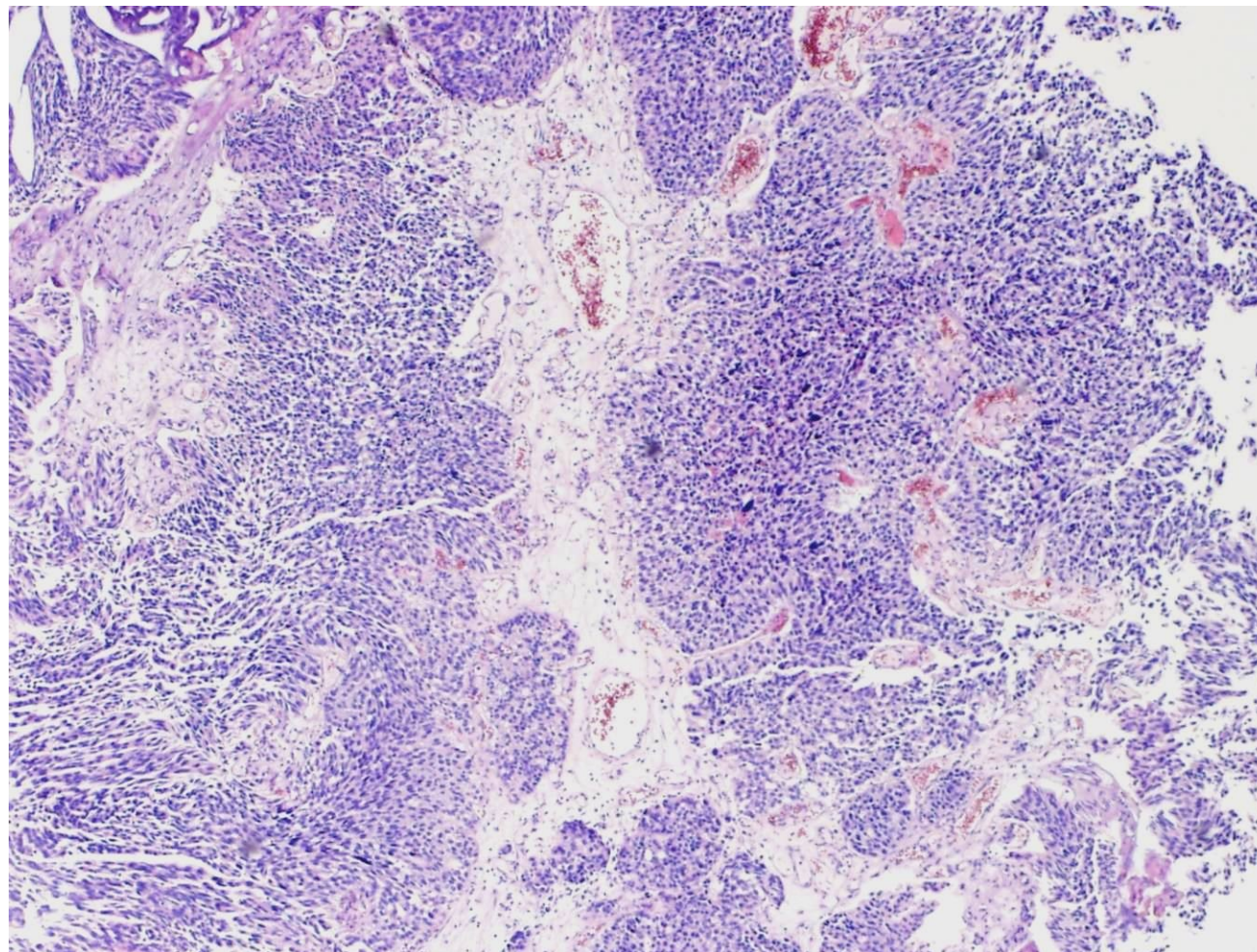


1 – Uniformní populace buněk, bez mitóz

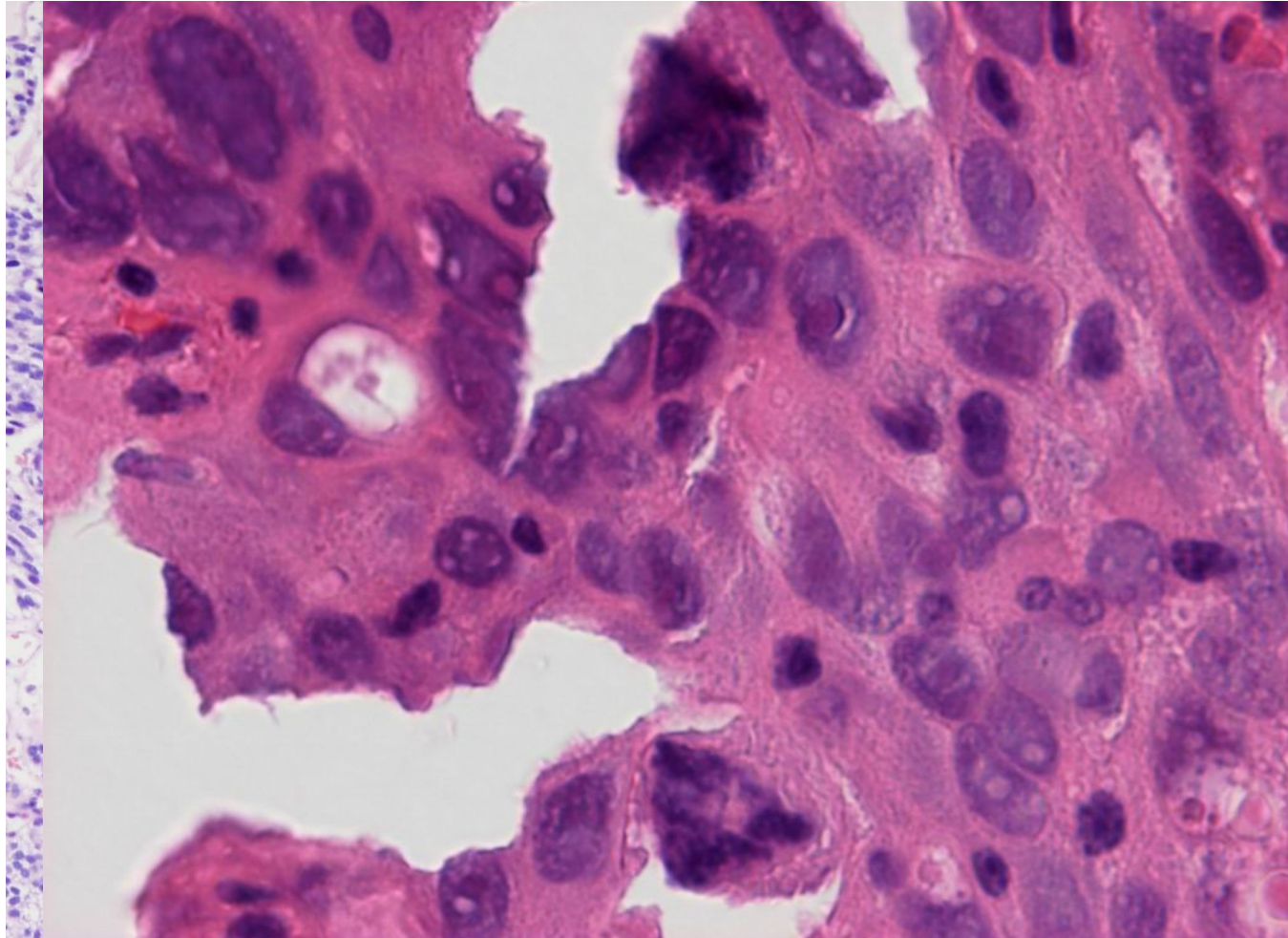
Papilární uroteliální karcinom, high grade

- **Mikro:**
 - architektura:
 - zbytky papilární architektoniky
 - hojná účast solidních okrsků
 - zánik stratifikace urotelu
 - cytologické znaky:
 - vysoký stupeň anizocytózy a anizokaryózy
 - četné mitózy, včetně atypických

Papilární uroteliální karcinom, high grade



Papilární uroteliální karcinom, high grade



Nádory ze žlázového epitelu

Nádory ze žláзовého epitelu

- napodobují různé žlásově struktury
- u některých typů **průkazná produkce hlenu**
 - průkaz histochemickými metodami pomocí:
 - **PAS** (průkaz neutrálních mukopolysacharidů)
 - **ALCIÁN** (průkaz kyselých mukopolysacharidů)
- **klasifikace:**
 - **adenomy**
 - benigní nádory
 - tubulární nebo vilózní adenom, cystický adenom (cystadenom), folikulární adenom, solidní adenom
 - **adenokarcinomy**
 - maligní nádory
 - tubulární, acinární, trabekulární, mucinózní, cystický adenokarcinom (cystadenokarcinom), nediferencovaný karcinom

Benigní nádory ze žláзовého epitelu

= Adenomy

- **Slizniční** (např. kolorektální) rostou exofyticky – polypózní stopkaté/přisedlé
- **V hloubce orgánů** (adenom štítné žlázy) – kulovité, opouzdřené
- **Cystické adenomy** (ovária) – dle obsahu serózní, mucinózní, ...
- **Mikroskopicky** – tubulární, vilózní, tubulovilózní, folikulární, cystické, solidní, solidně-alveolární, trabekulární

Prekancerózy ze žláзовého epitelu

- diagnostikovány hojně díky **endoskopickým odběrům**
- definovány jako atypie zvětšených jader s hyperchromázií, zvýšeným N/C poměrem, porušenou stratifikací, prominujícím nukleolem, mitózami suprabazálně
- jako **ploché léze** či vznikají v rámci **adenomů (polypů)**
- při postupné malignizaci: LG dysplázie - HG dysplázie – CIS – invazivní malignita

Polypy GIT

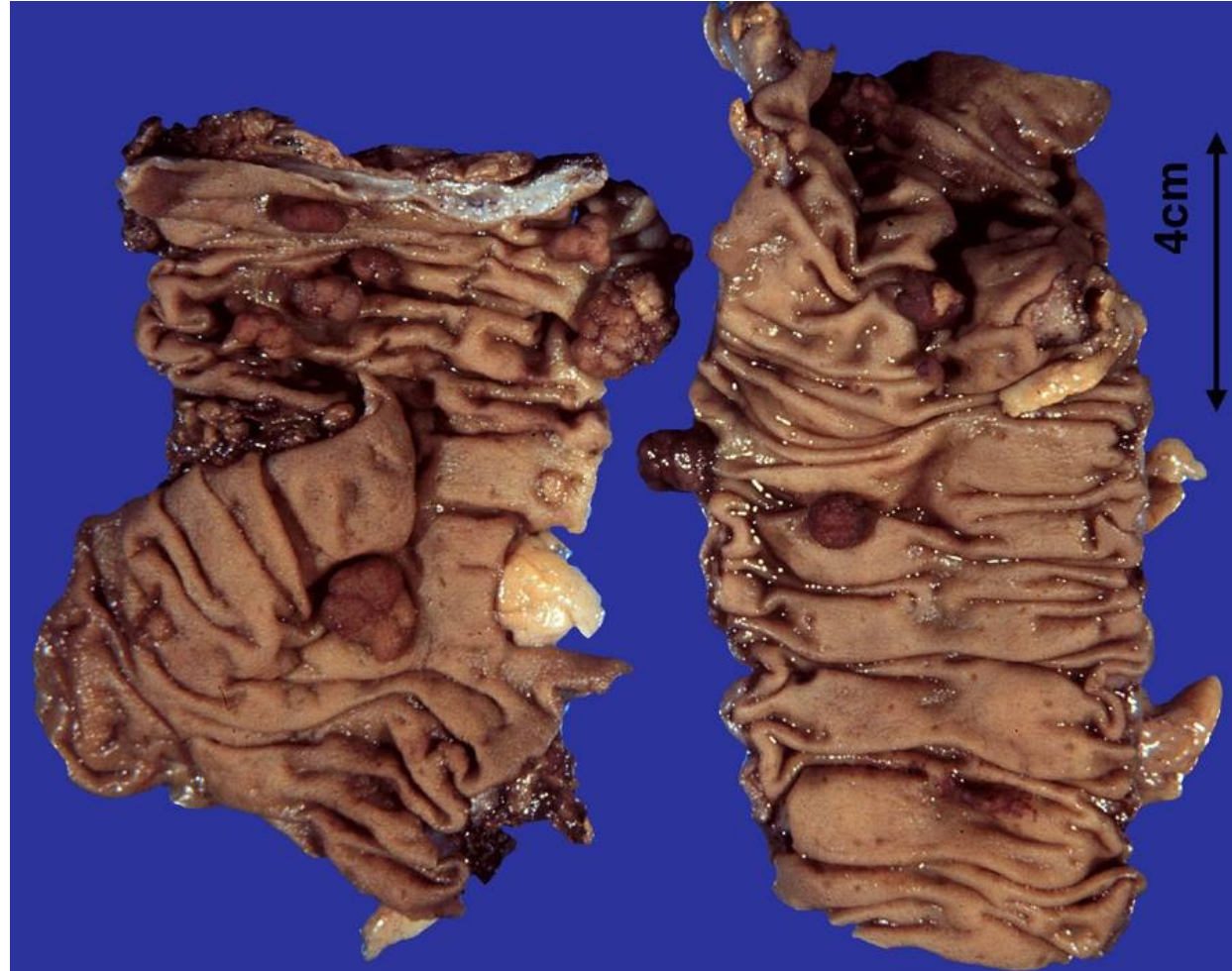
- viz PSP3
- makroskopický popisný pojem
- stopkatý nebo přisedlý (sesilní polyp)
- klasifikace:
 - nenádorové
 - nádorové
- mohou být:
 - solitární
 - vícečetné
 - obrovská množství (> 100 = polypóza)

Nádorové polypy – adenomy

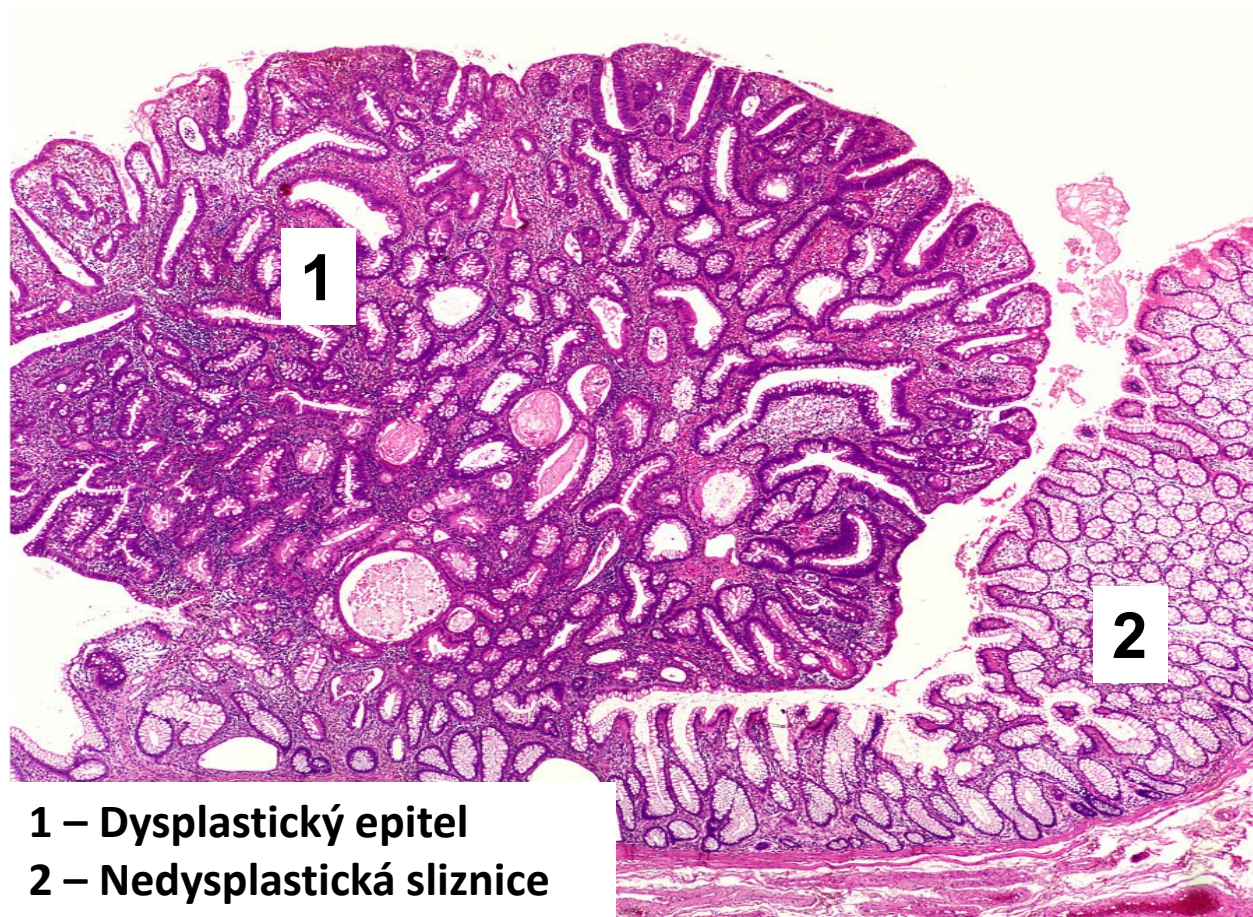
- **Mikro:**

- dysplastický epitel
- vysoké buňky s tmavší plazmou (úbytek hlenu)
- tmavší protáhlá jádra, hyperchromázie, patrná jadérka
- mitózy

Nádorové polypy – adenomy

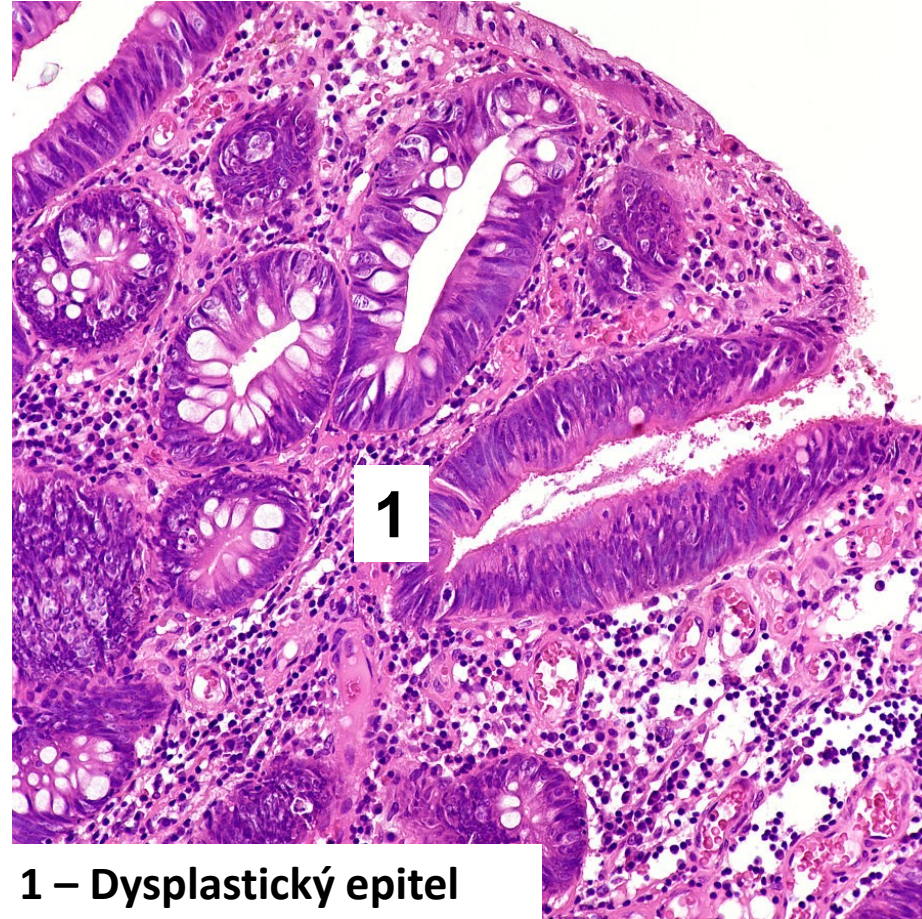


Tubulární adenom sliznice tlustého střeva



- 1 – Dysplastický epitel
- 2 – Nedysplastická sliznice

Tubulární adenom sliznice tlustého střeva



1 – Dysplastický epitel

Maligní nádory ze žláзовého epitelu

Adenokarcinomy

- Adenokarcinomy:
 - **medulární**
 - převaha nádorových buněk nad stromatem
 - **skirhotický**
 - převaha desmoplastického stromatu
 - **prostý**
 - vyrovnaný poměr stromatu a nádorového parenchymu

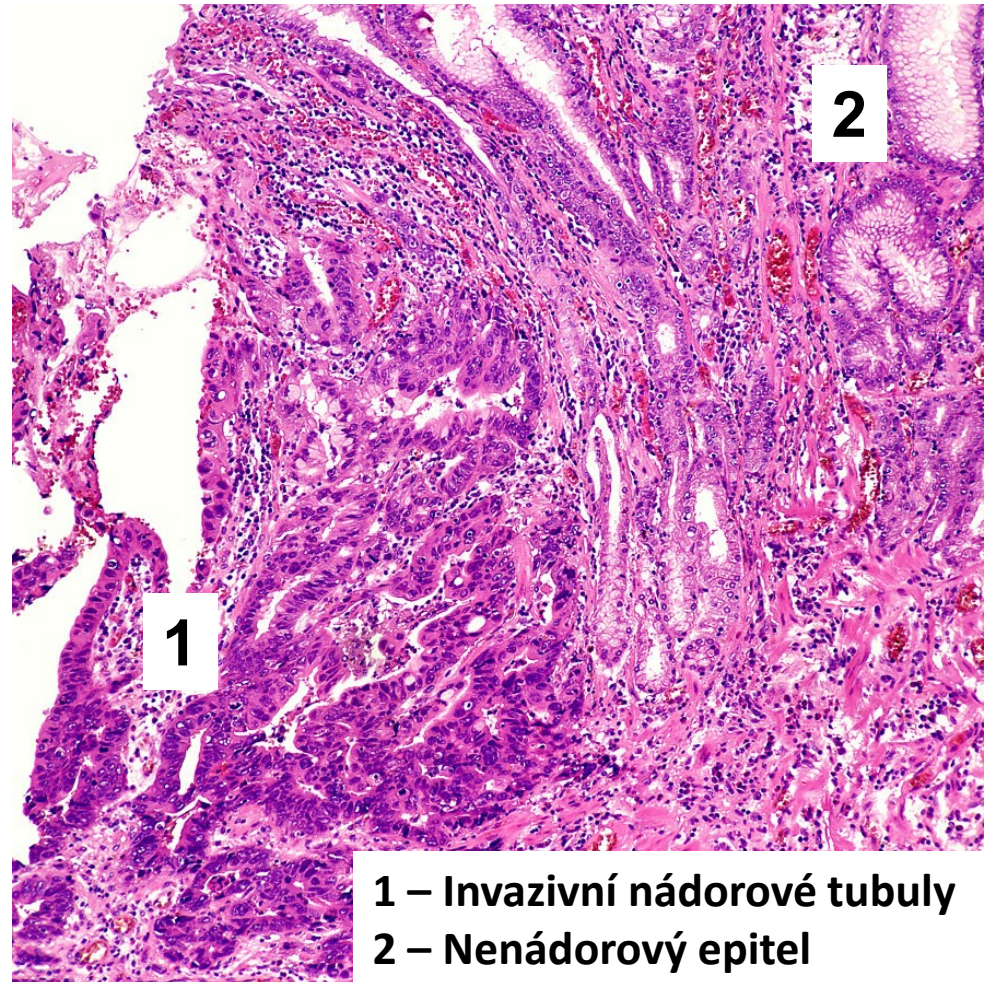
Adenokarcinomy

- **Adenokarcinomy GIT:**
 - tubulární
 - difúzní (skirhotický)
 - gelatinózní (mucinózní)
 - a jiné (z prstenčitých buněk, medulární, ...)

Adenokarcinom intestinálního typu/NOS

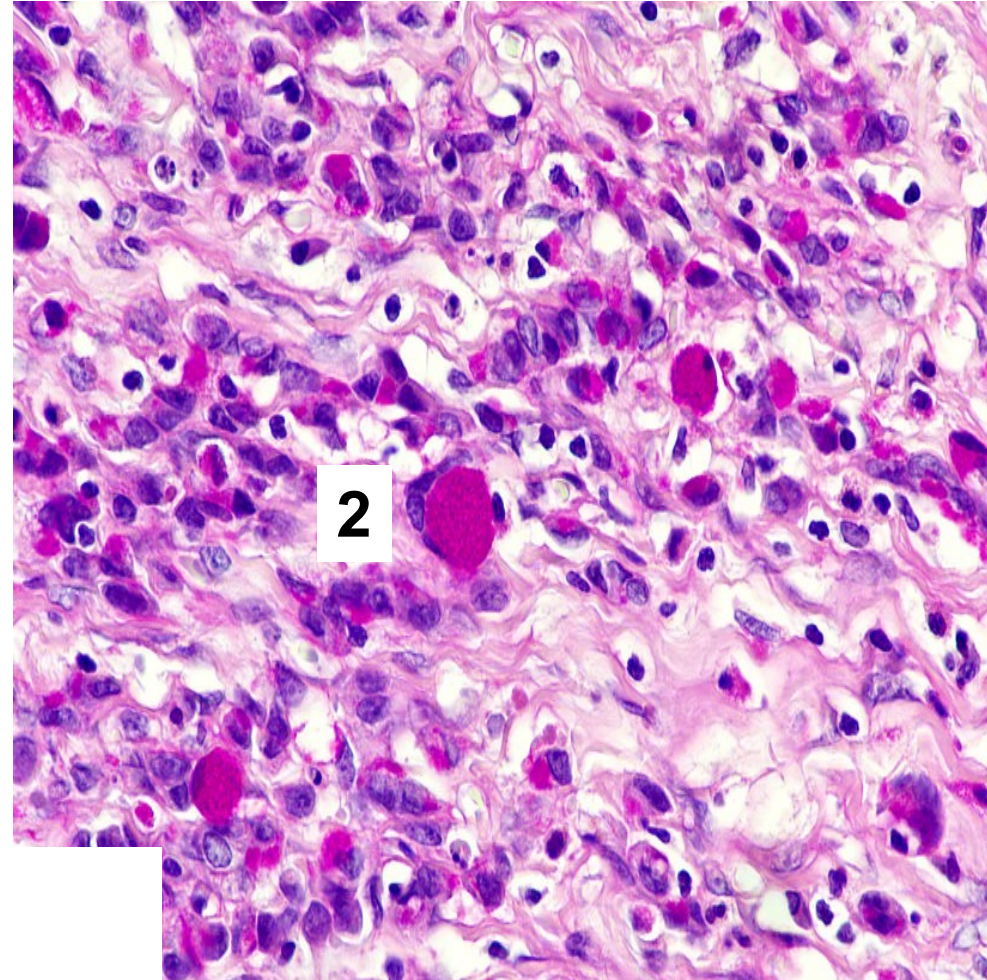
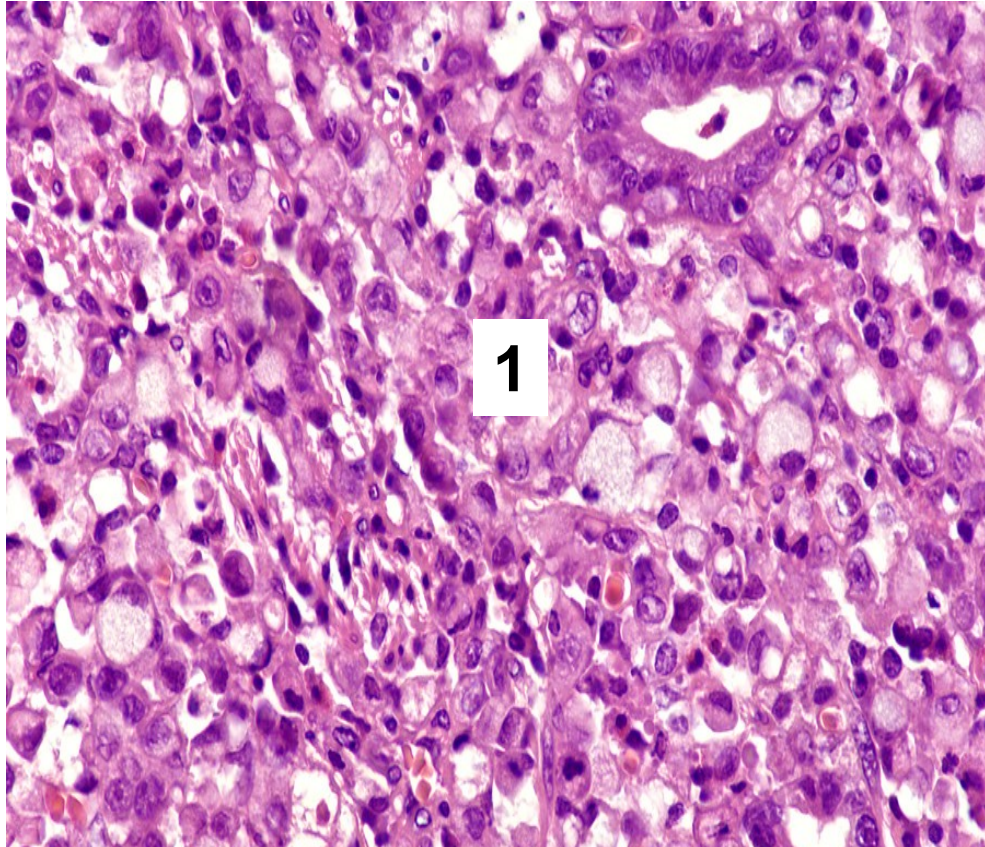
- tubulární / kribriformní
- roste invazivně do stěny
- růstově aktivní s četnými mitózami
- nádorové žlásky mají nepravidelný tvar i velikost
- různá schopnost hlenotvorby
 - extracelulární
 - intracelulární

Adenokarcinom, G2, tubulární



1 – Invazivní nádorové tubuly
2 – Nenádorový epitel

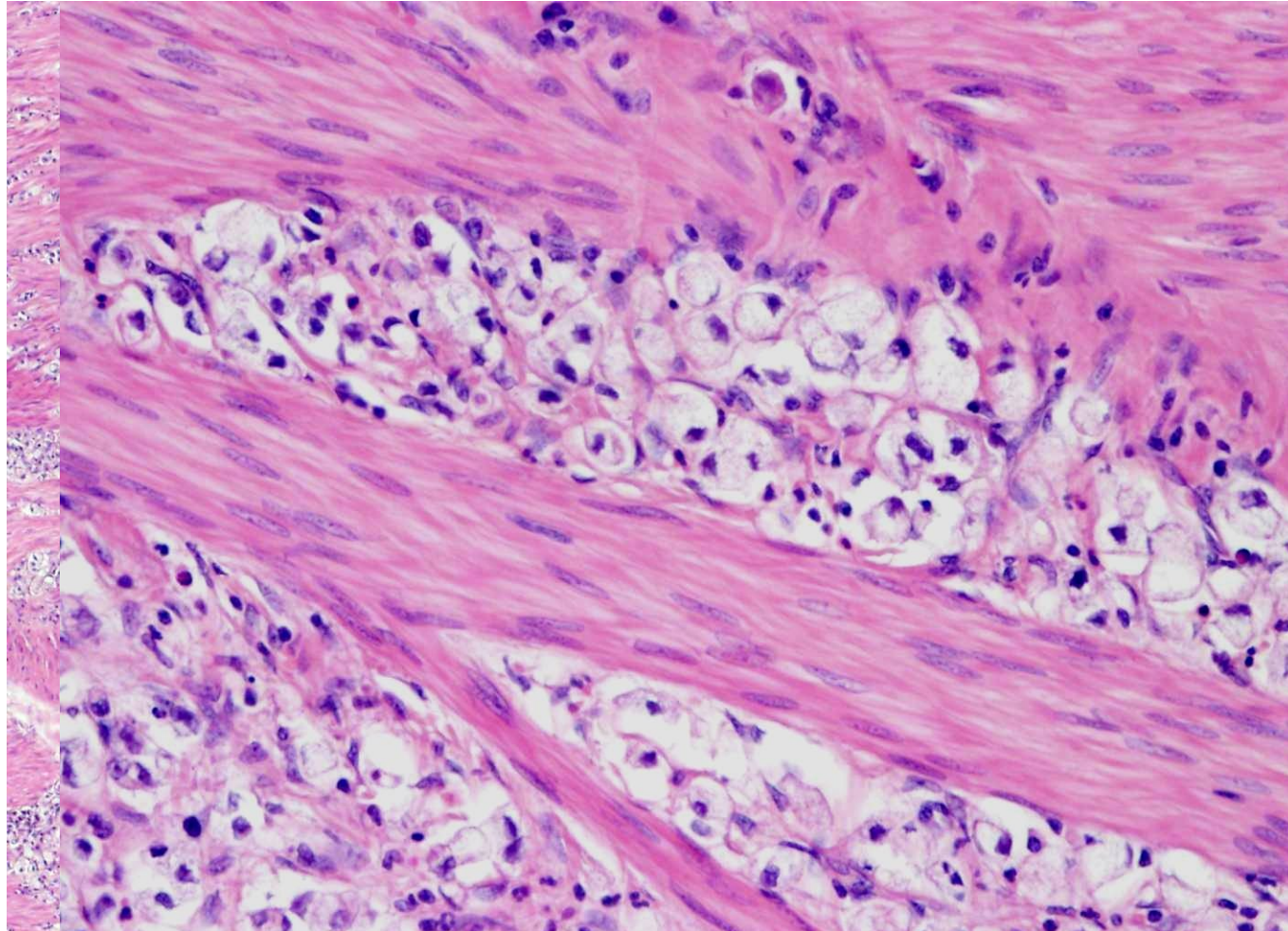
Difúzní adenokarcinom



1 - Buňky tvaru pečetního prstenu

2 – Hlenová vakuola v cytoplazmě (barvení PAS)

Infiltrace prstenčitými buňkami



Gelatinózní (mucinózní) adenokarcinom

- rosolovitá konzistence
- značná extracelulární produkce epiteliálního hlenu s tvorbou hlenových jezírek
- při výrazné intracelulární hlenotvorbě vznikají *prstenčité buňky*:
 - objemná cytoplazmatická vakuola hlenu odtlačující jádro na periferii buňky
- nádorové epitely mohou být sporadické

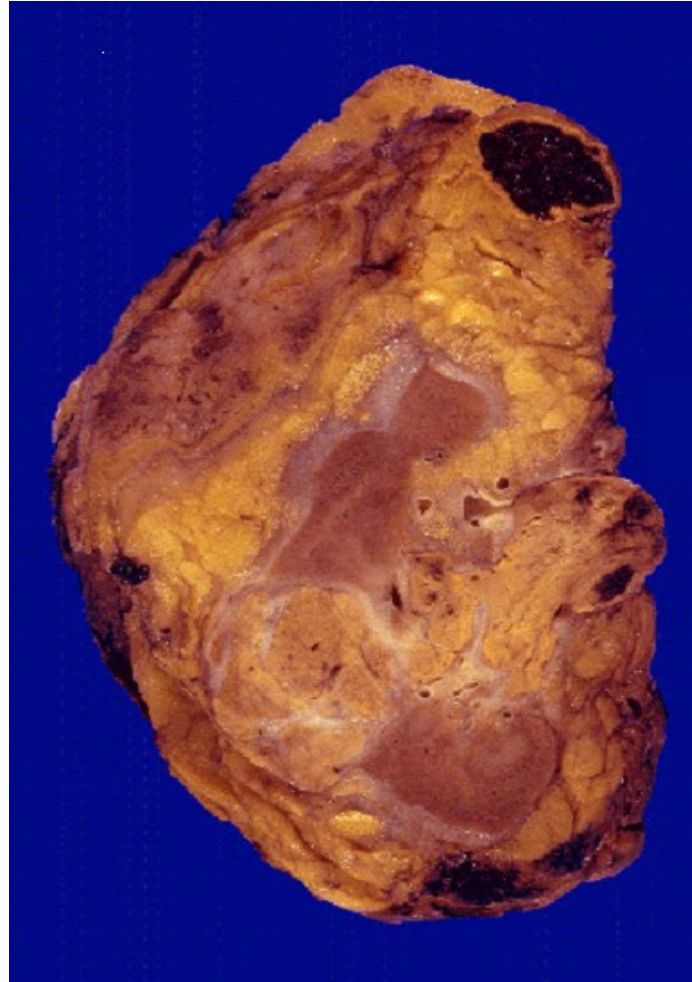
Světlobuněčný karcinom

- **typicky se vyskytuje v ledvině**
 - vychází z **epitelií proximálních tubulů**
- archaicky se označuje jako Grawitzův nádor
- **Makro:**
 - často dobře ohraničený a kulovitý
 - **na řezu pestrobarevný:**
 - žlutá barva (lipidy)
 - červená (hemoragie)
 - šedá (vazivo)

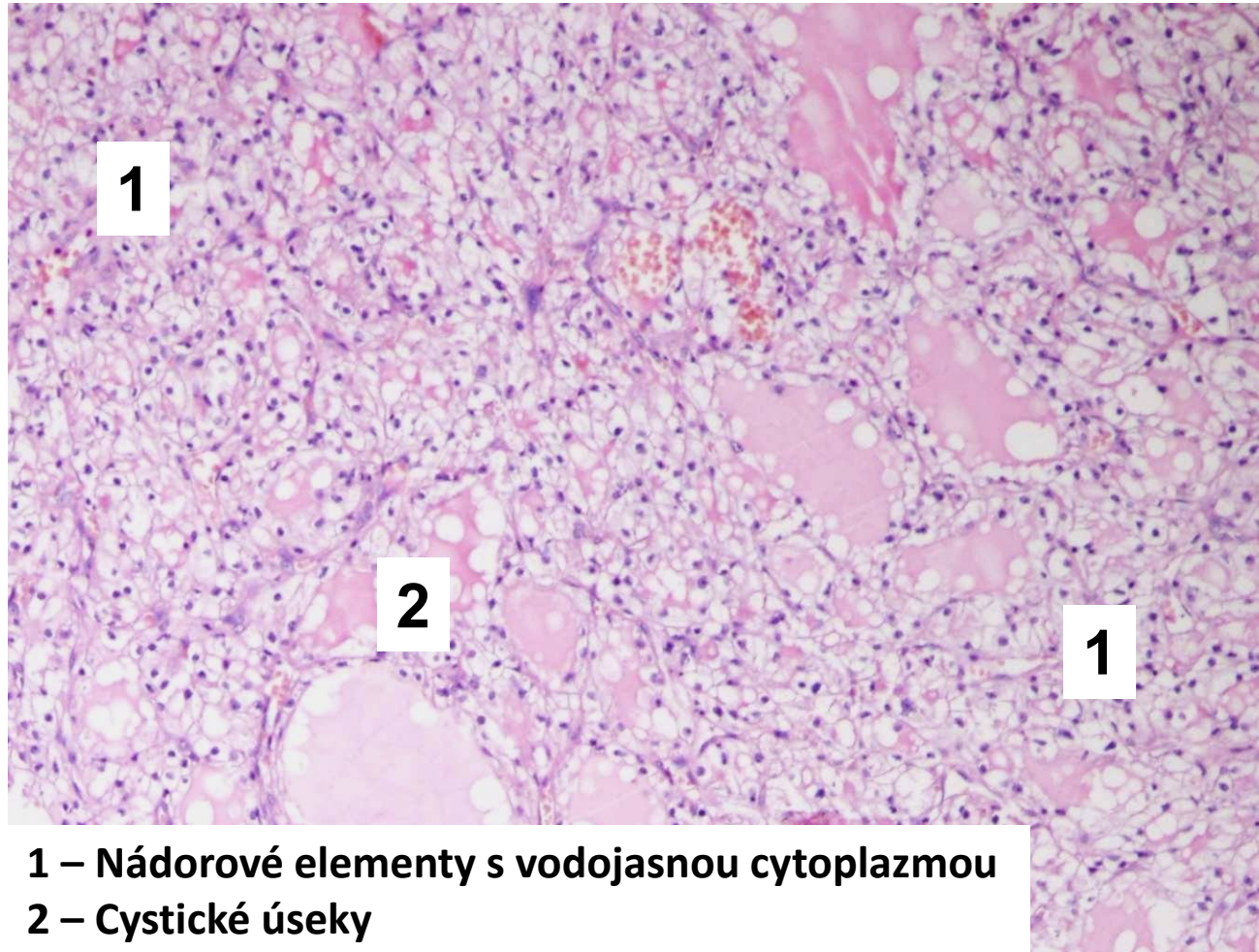
Světlobuněčný karcinom

- Mikro:
 - typ uspořádání (architektura):
 - solidně alveolární, trabekulární, tubulární, cystopapilární
 - polygonální buňky s velmi světlou (vodojasnou) cytoplazmou
 - depozita **glykogenu a lipidů**, jenž se při zpracování rozpustí
 - kulatá jádra
 - nukleární grading dle ISUP/WHO (grade I-IV)
 - dobře patrná buněčná membrána
 - nehojné fibrovaskulární stroma

Světlobuněčný karcinom

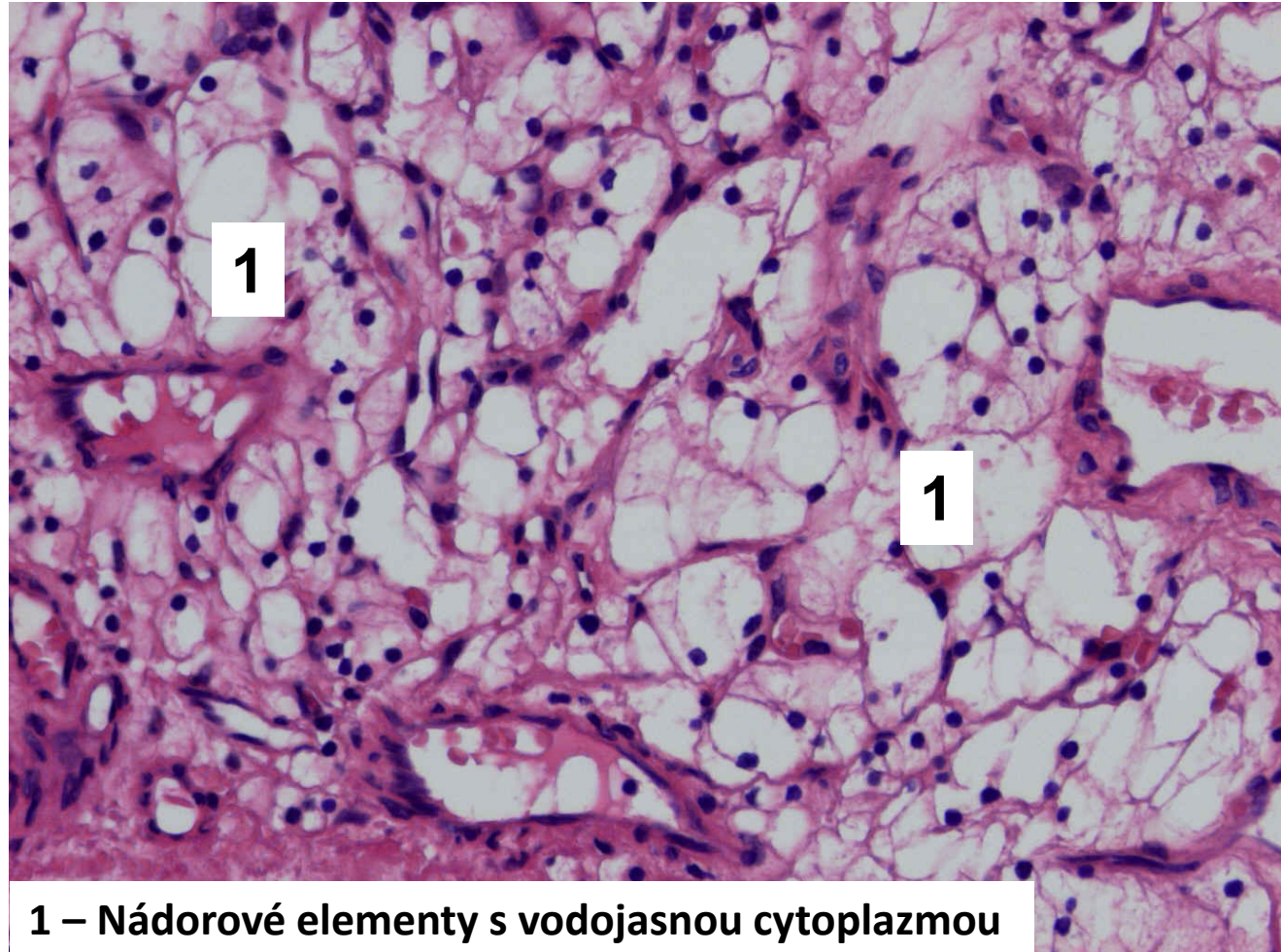


Světlobuněčný karcinom



- 1 – Nádorové elementy s vodojasnou cytoplazmou
2 – Cystické úseky

Světlobuněčný karcinom



Neuroendokrinní neoplázie

- **epitelové nádory s neuroendokrinní diferenciací**
- představují heterogenní skupinu nádorů
- **jsou charakterizovány tvorbou bioaminů nebo hormonů a působků s hormonální účinností**
 - např. serotoninu, neuropeptidů,...
- **přibližně čtvrtina je endokrinně funkčních**
 - **karcinoidový syndrom** (např. u malobuněčného karcinomu plic)
- **v cytoplazmě buněk jsou přítomna neurosekreční granula**, která lze prokázat:
 - především imunohistochemickými metodami !
 - serotonin, chromogranin, S100, NSE, CD56
 - stříbřicí metodou podle Grimelia

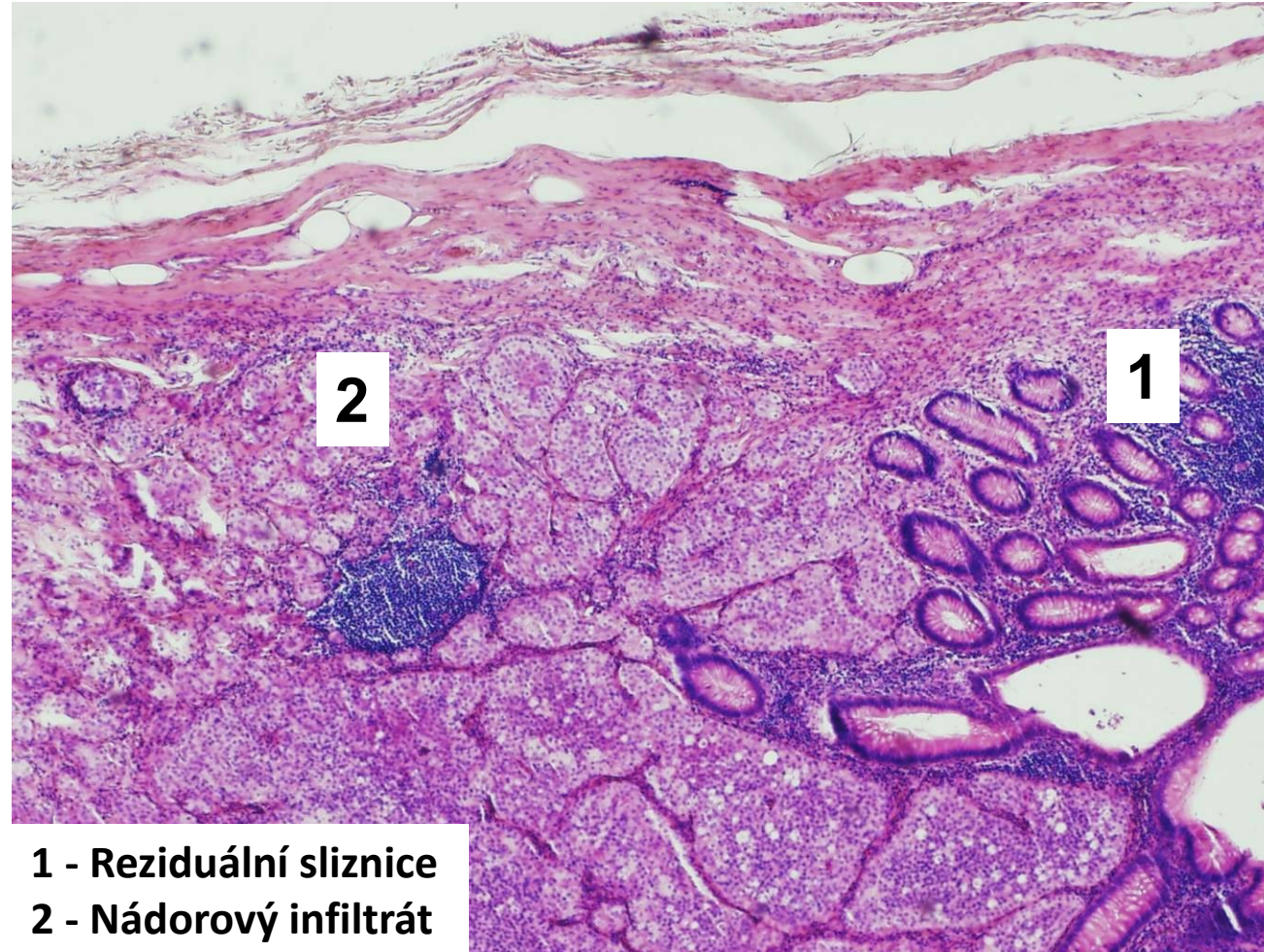
Neuroendokrinní neoplázie

- WHO 5th Edition (2018)
- dělení dle mitotické a proliferační aktivity na:
 - **neuroendokrinní tumory G1 (karcinoid)**
 - proliferační index Ki67 do 2 %
 - mitotický index méně než 2 mitózy na 10 zorných polí velkého zvětšení
 - **neuroendokrinní tumory G2 (atypický karcinoid)**
 - proliferační index Ki67 do 3 - 20 %
 - mitotický index 2 – 20 mitóz na 10 zorných polí velkého zvětšení
 - **neuroendokrinní tumory G3**
 - proliferační index Ki67 nad 20 %
 - mitotický index nad 20 mitóz na 10 zorných polí velkého zvětšení
 - **neuroendokrinní karcinomy G3 (malobuněčný nebo velkobuněčný typ)**
 - proliferační index Ki67 více než 20 %
 - mitotický index více než 20 mitóz na 10 zorných polí velkého zvětšení

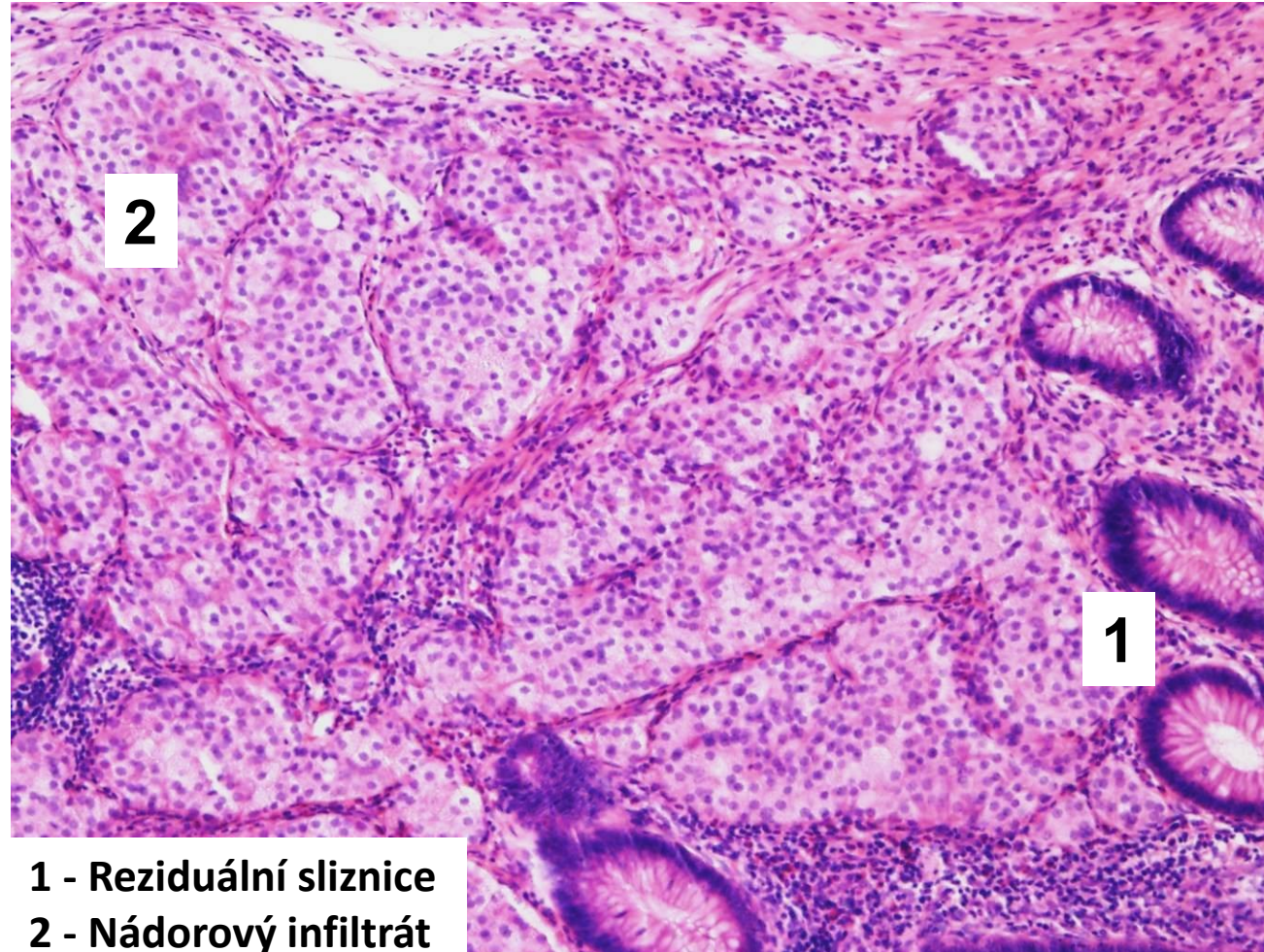
Karcinoid apendixu

- **dle WHO klasifikace (5th Edition, 2018):**
 - neuroendokrinní tumor G1 (NET G1)
- **Makro:**
 - malé okrouhlé či ploché uzly žlutavé barvy, zasahující nestejně hluboko do stěny
 - na povrchu intaktní nebo ulcerovaná sliznice
 - někdy prominují do lumen
- **Mikro:**
 - trabekulární, glandulární struktura- tubuly, palisády či smíšená struktura
 - pravidelné bb. se světlou cytoplazmou a kulatým či oválným jádrem; mírná polymorfie jader
 - nevelká mitotická aktivita
 - v cytoplazmě chromogranin A

Karcinoid apendixu



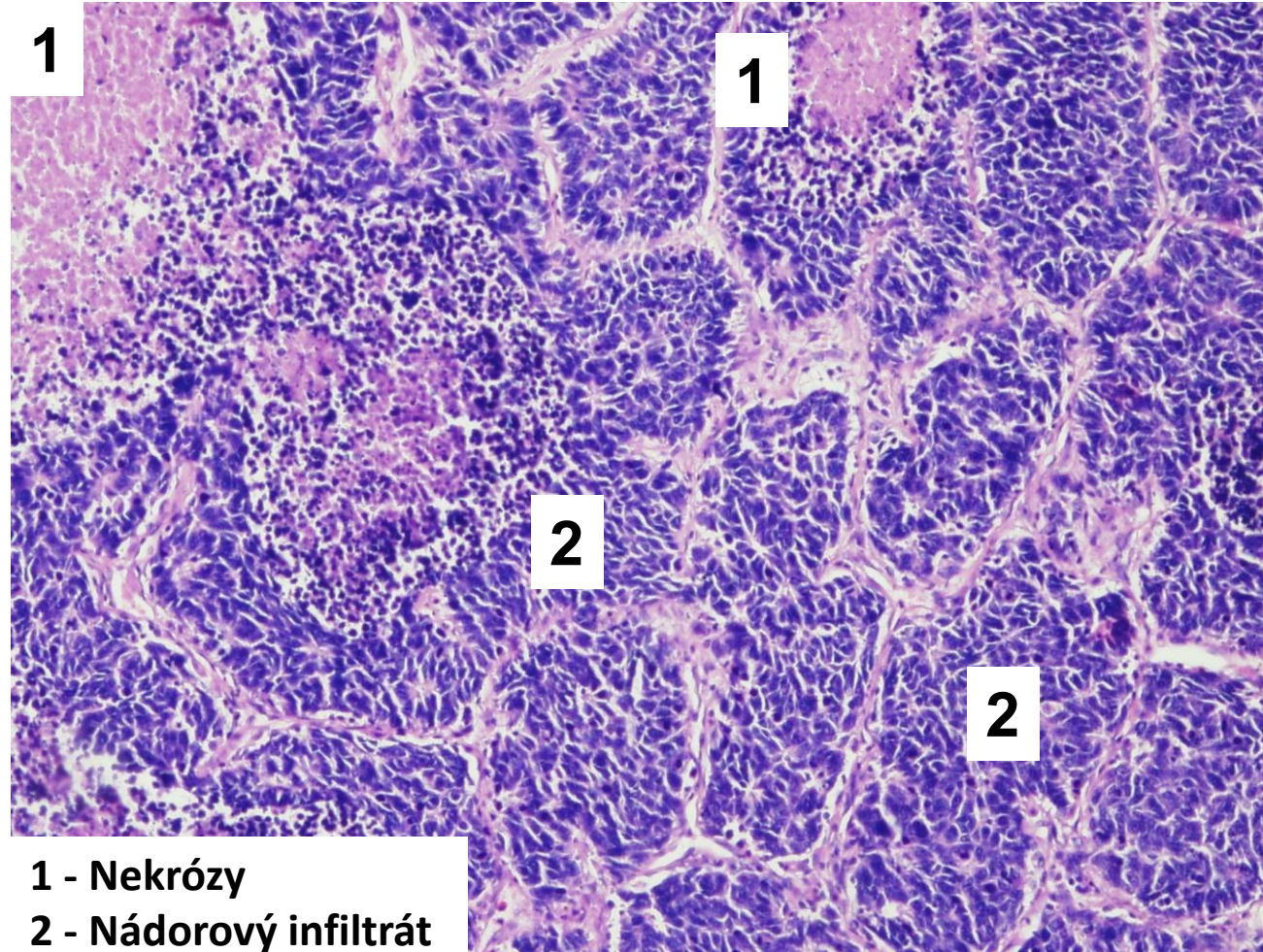
Karcinoid apendixu



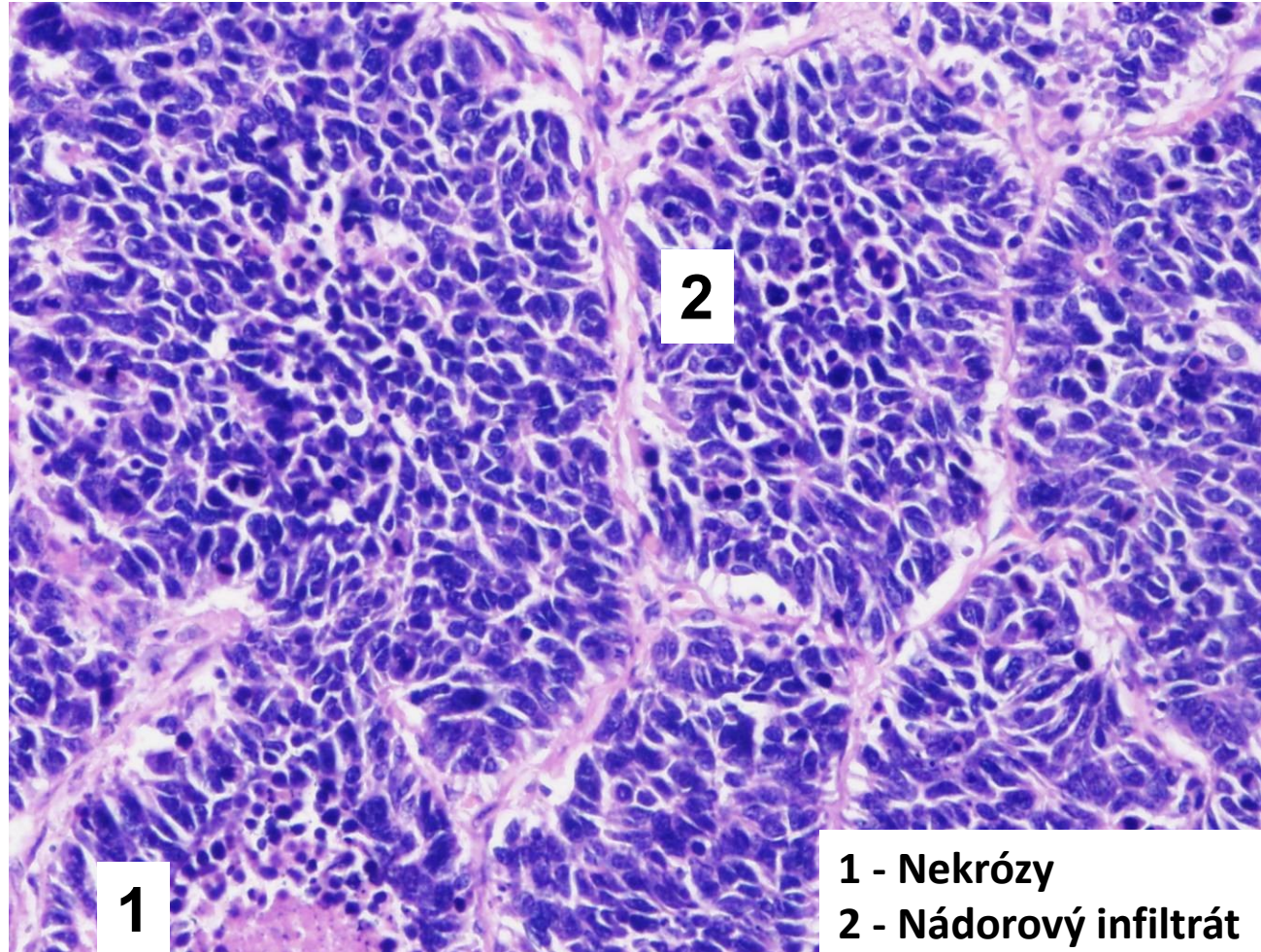
Malobuněčný karcinom plic

- **nejmalignější varianta bronchogenního karcinomu**
- **Mikro:**
 - malé modré buňky s nezřetelnou cytoplazmou
 - drobná protáhlá hyperchromní jádra bez patrných jadérek (ovískový karcinom)
 - solidní uspořádání
 - přítomnost neuroendokrinních sekrečních granul v cytoplazmě
 - chromogranin, synaptophysin

Malobuněčný karcinom plic



Malobuněčný karcinom plic



- 1 - Nekrózy
- 2 - Nádorový infiltrát

Mezenchymové nádory

- vyskytují se ubikvitně
- značně heterogenní skupina nádorů
- většina nádorů vzniká *de novo*
- *u části z nich však prokázána souvislost např. s:*
 - chemickými kancerogeny (např. herbicidy obsahující dioxiny)
 - jizvami
 - implantáty obsahující PVC
 - radiací
 - viry (HHV8 a Kaposiho sarkom)
 - dědičnost (hereditární mnohotné lipomy)

Mezenchymové nádory

- dělení z hlediska **biologického chování** na:
 - **benigní**
 - např. fibrom, lipom, hibernom, myxom, hemangiom, lymfangiom, leiomyom, rabdomyom, chondrom, osteom,...
 - **nádory intermediální povahy (semimaligní)**
 - mohou lokálně recidivovat nebo vzácně metastazovat
 - fibromatózy, některé lipomatózní či chrupavčité tumory aj.
 - **maligní (sarkomy)**
 - vyšší metastatický potenciál
- benigní nádory se vyskytují přibližně 100x častěji

Mezenchymové nádory

- třídí se podle výchozí mateřské tkáně
- základním histologickým rysem je chybění formací typických pro epitelu a absence vzájemné kohezivity
- mezibuněčná hmota většinou obklopuje jednotlivé nádorové buňky

Mezenchymové nádory

- **Nádory měkkých tkání**
 - *Nádory s fibroblastickou a myofibroblastickou diferenciací*
 - *Nádory s adipocytární diferenciací*
 - *Nádory s hladkosvalovou diferenciací*
 - *Nádory s rhabdomyocelulární diferenciací*
 - *Vaskulární nádory*
- **Nádory kostní a chrupavky**
- **Nádory nejisté histogeneze**
- **Nediferencované sarkomy**
- **Nádory krevních buněk (klinicky se řadí zvlášť)**

Mezenchymové nádory

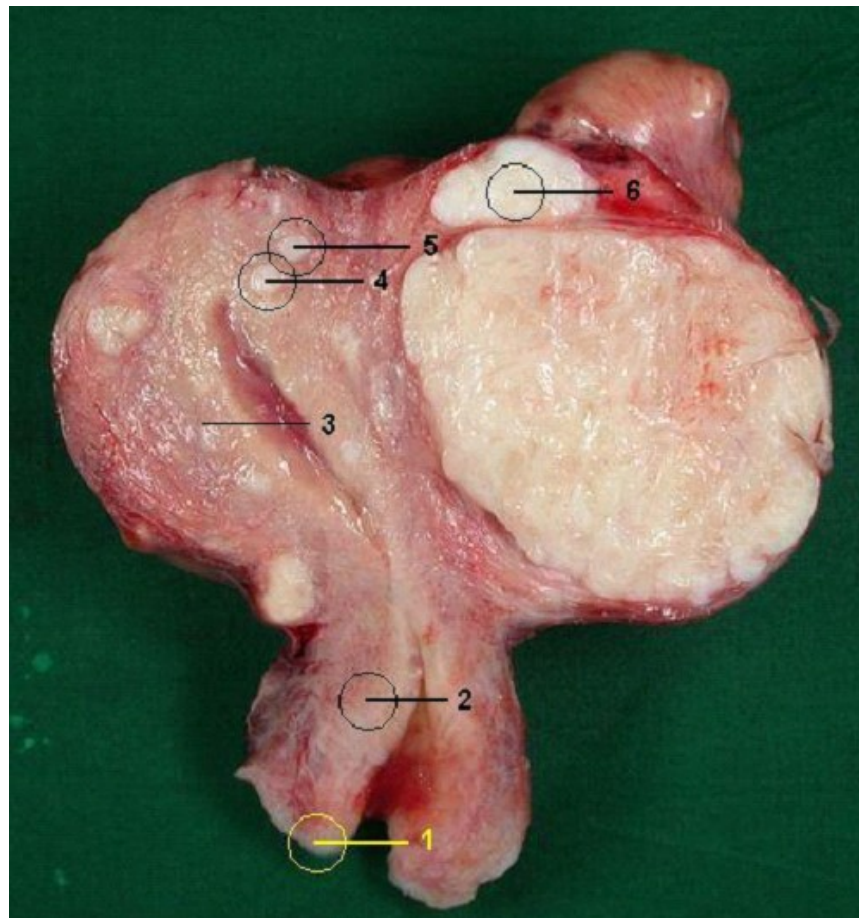
- při imunohistochemickém vyšetření typická pozitivita vimentinu se současnou expresí dalších markerů typických pro danou tkáň:
 - S-100 (tuková tkáň)
 - alfa aktin a desmin (svalová tkáň)
 - faktor VIII a CD31 (cévní endotel)

Leiomyom

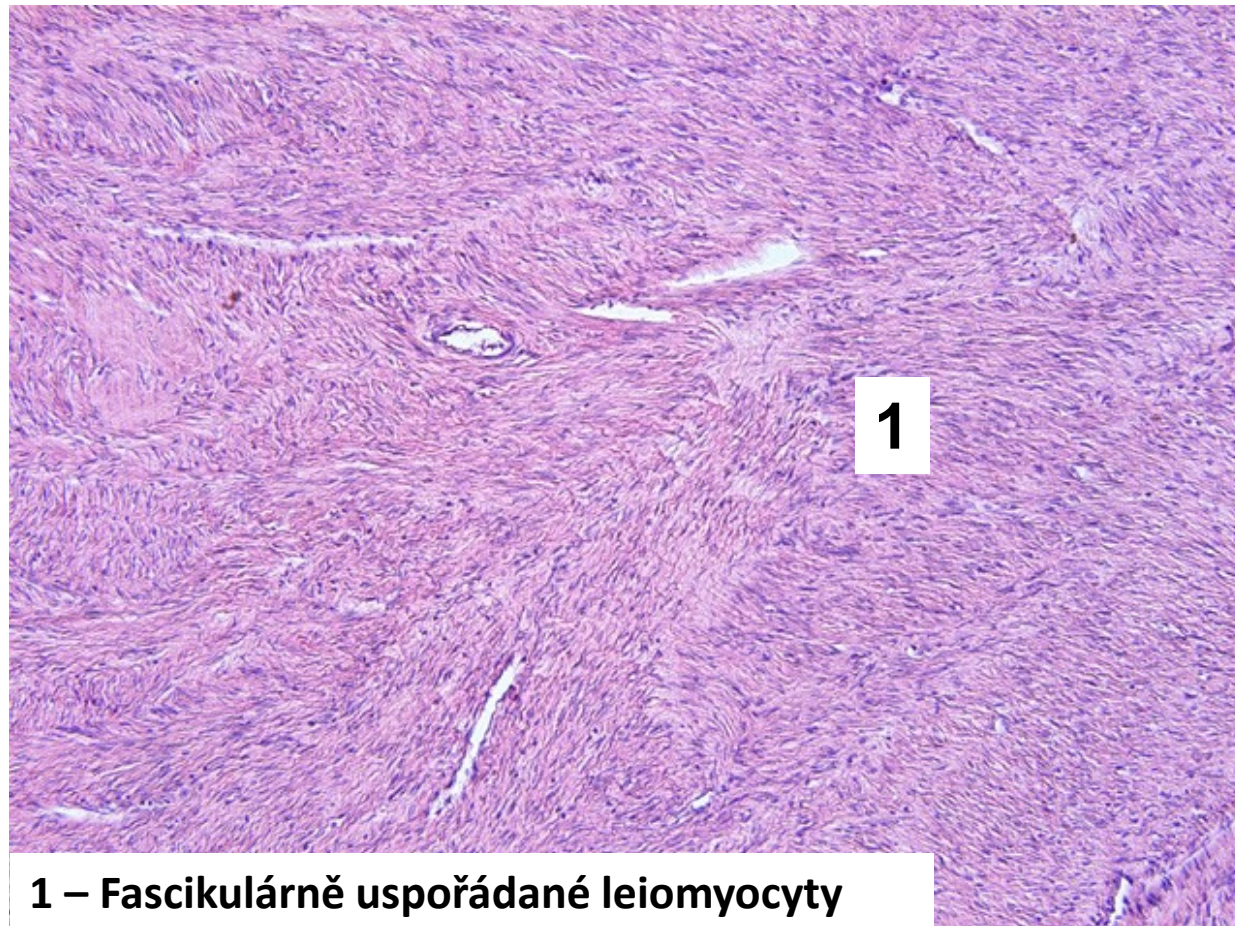
- nádor hladké svaloviny, nejčastěji v děloze
- Makro:
 - ostře ohraničený kulovitý uzel
 - často s regresivními změnami, fibrózou, kalcifikacemi
- Mikro:
 - svazky vřetenitých buněk s nezřetelnou eozinofilní cytoplazmou
 - fascikulární uspořádání
 - doutníková jádra
 - absence cytonukleárních atypií či koagulačních nekrot

Leiomyom

- 1 - Vaginální porce čípku
- 2 - Endocervikální porce čípku
- 3 - Myometrium
- 4 - Submukózní leiomyom
- 5 - Intramurální leiomyom
- 6 - Subserózní leiomyom

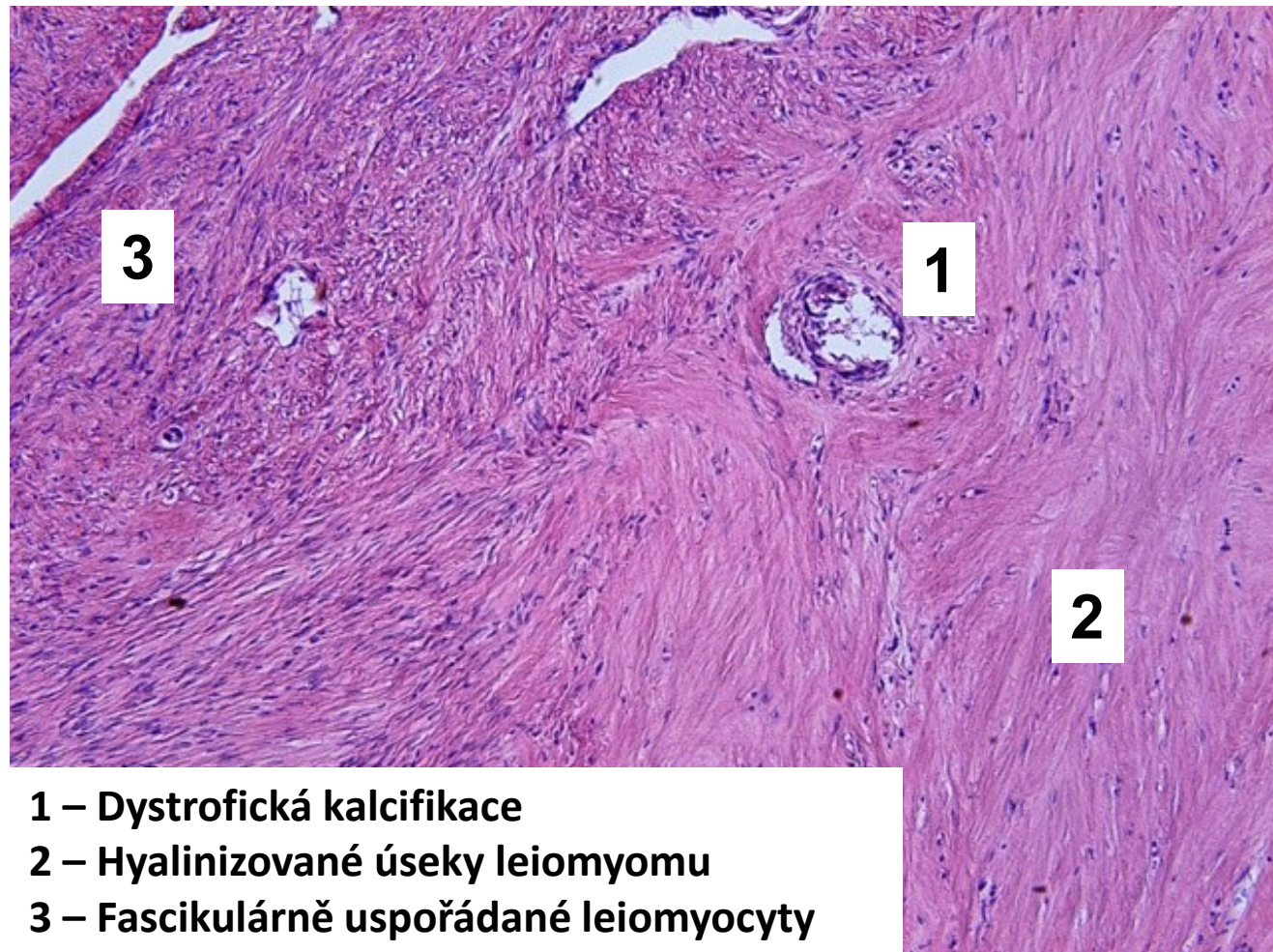


Leiomyom



1 – Fascikulárně uspořádané leiomyocyty

Leiomyom



- 1 – Dystrofická kalcifikace
- 2 – Hyalinizované úseky leiomyomu
- 3 – Fascikulárně uspořádané leiomyocyty

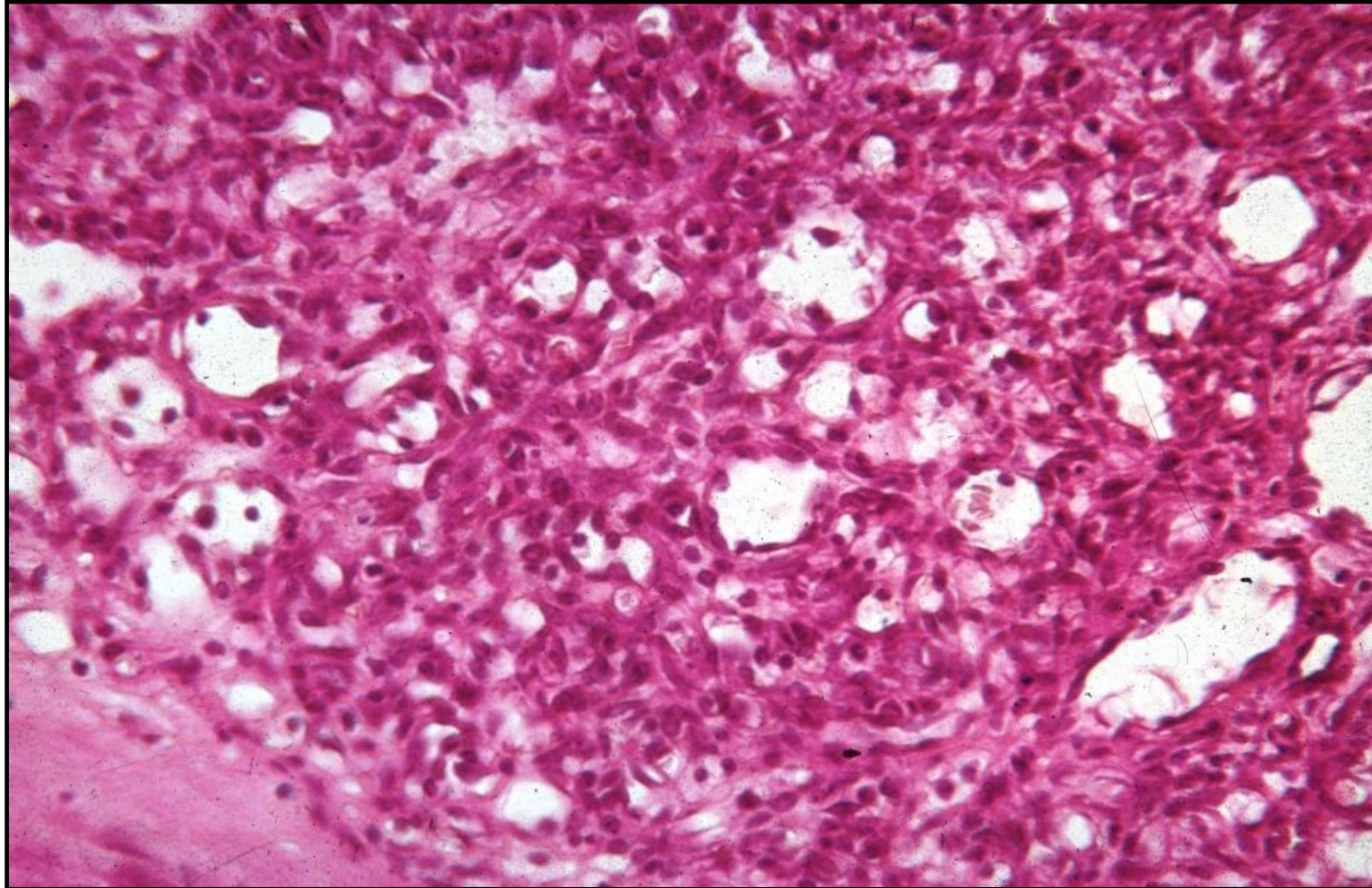
Hemangiom

- **benigní nádor z krevních cév**
- podle kalibru cévních průsvitů a podle architektiky se rozlišuje velké množství variant
- **3 základní varianty:**
 - kapilární hemangiom
 - kavernózní hemangiom
 - arteriovenózní hemangiom

Kapilární hemangiom

- častý v kůži a sliznicích
- **Makro:**
 - skvrny až výrůstky červené až modré barvy
- **Mikro:**
 - drobná cévní lumina
 - nemusí být přítomny erytrocyty (vytlačení při zákroku)
 - některé průsvity utlačené
 - většinou zásobován 1 arterií » regresivní změny:
 - edém
 - hemoragie
 - fibróza
 - depozita hemosiderinu po krváceníh

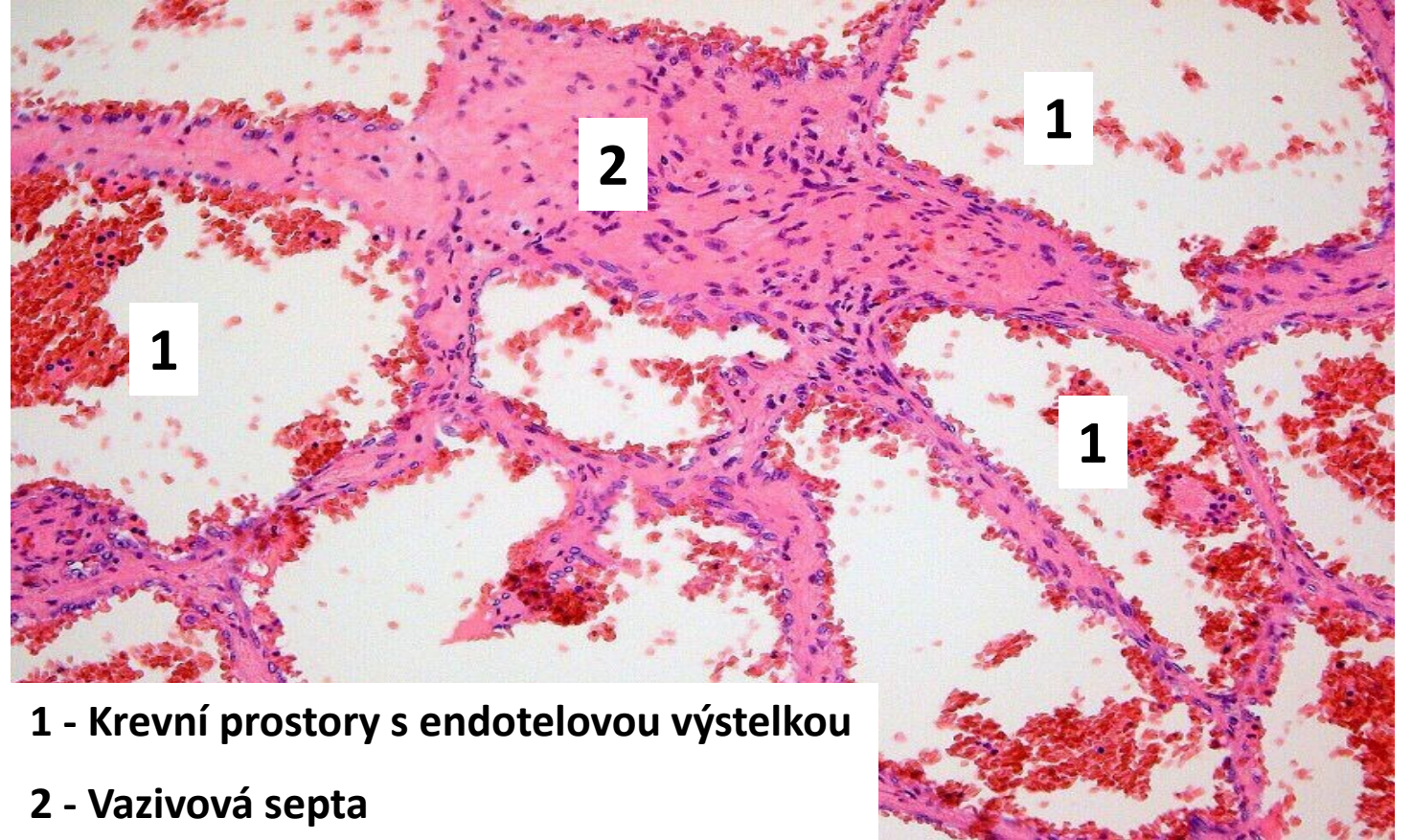
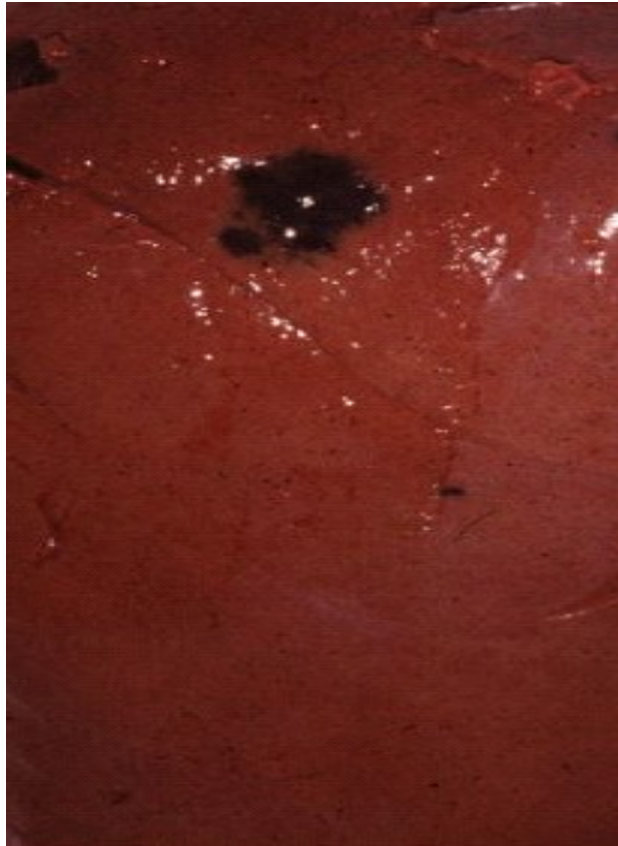
Kapilární hemangiom



Kavernózní hemangiom

- **Makro:**
 - uzel červené až modré barvy
 - může dosáhnout značných rozměrů
 - výskyt v játrech, méně slezina, kůže
- **Mikro:**
 - široké prostory oddělené fibrózními septy, obsahují erytrocyty (podobné kavernám topořivých těles)
- nebezpečí krvácení do dutiny břišní

Kavernózní hemangiom



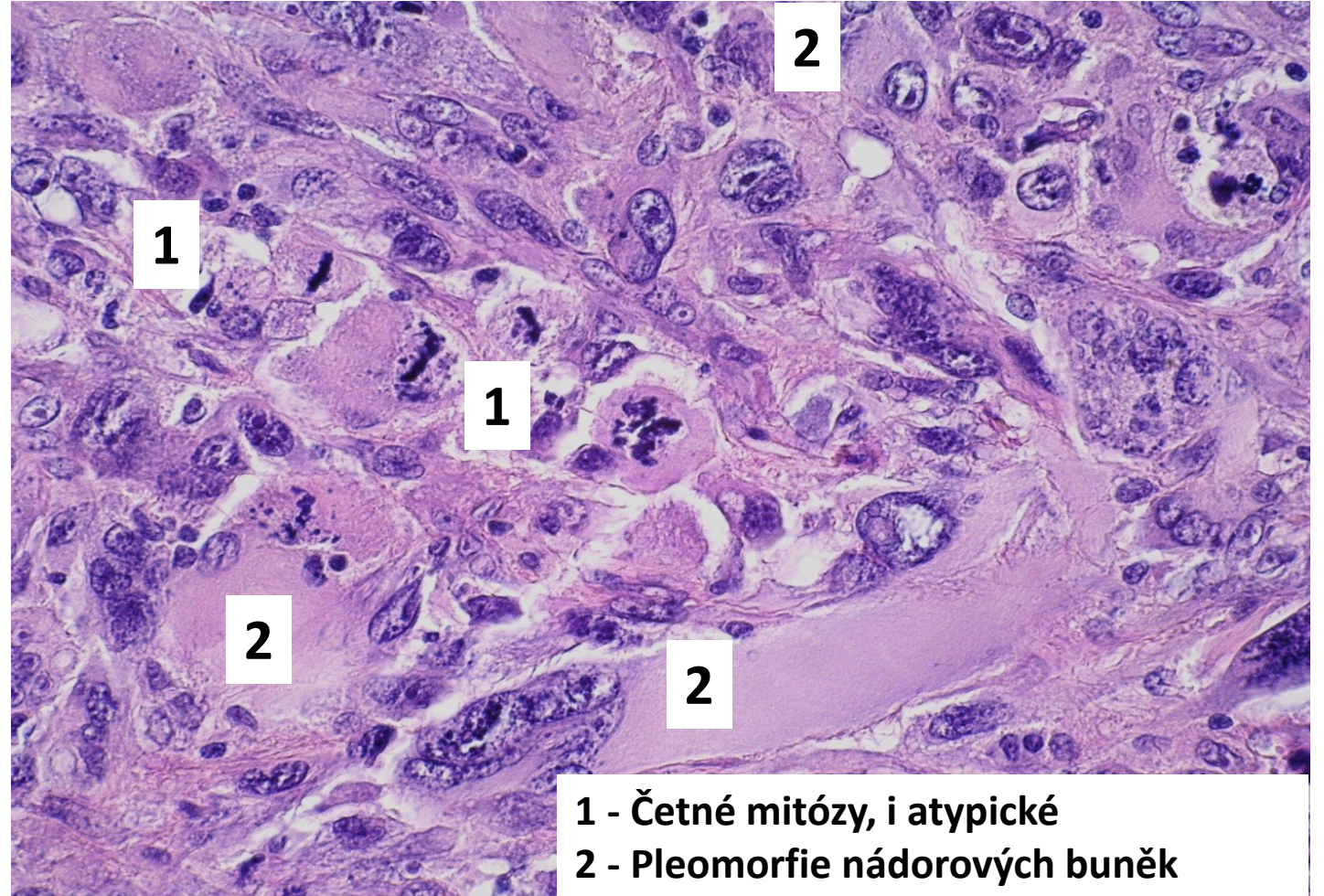
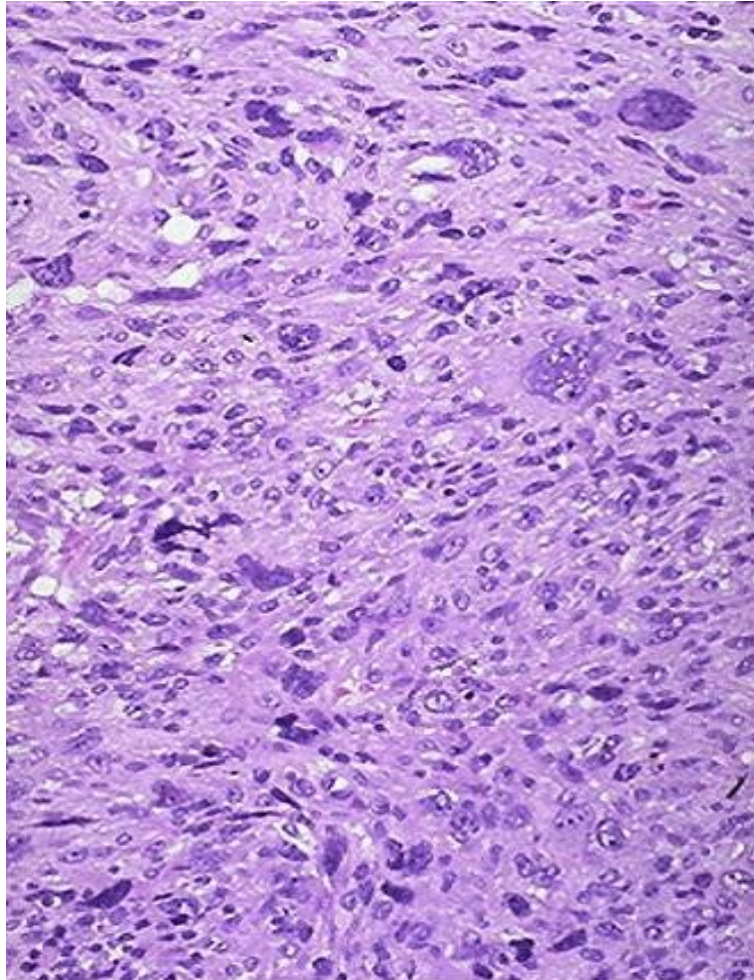
1 - Krevní prostory s endotelovou výstelkou

2 - Vazivová septa

Nediferencovaný sarkom

- dřívější název **maligní fibrózní histiocytm**
- vysoce maligní (high-grade) sarkom
- dříve 30% všech sarkomů měkkých tkání
- postihuje často oblast stehna
- častěji u mužů vyššího věku
- diagnóza je stanovena většinou *per exclusionem* po vyloučení jiného málo diferencovaného mesenchymového nebo neuroektodermového nádoru

Nediferencovaný sarkom

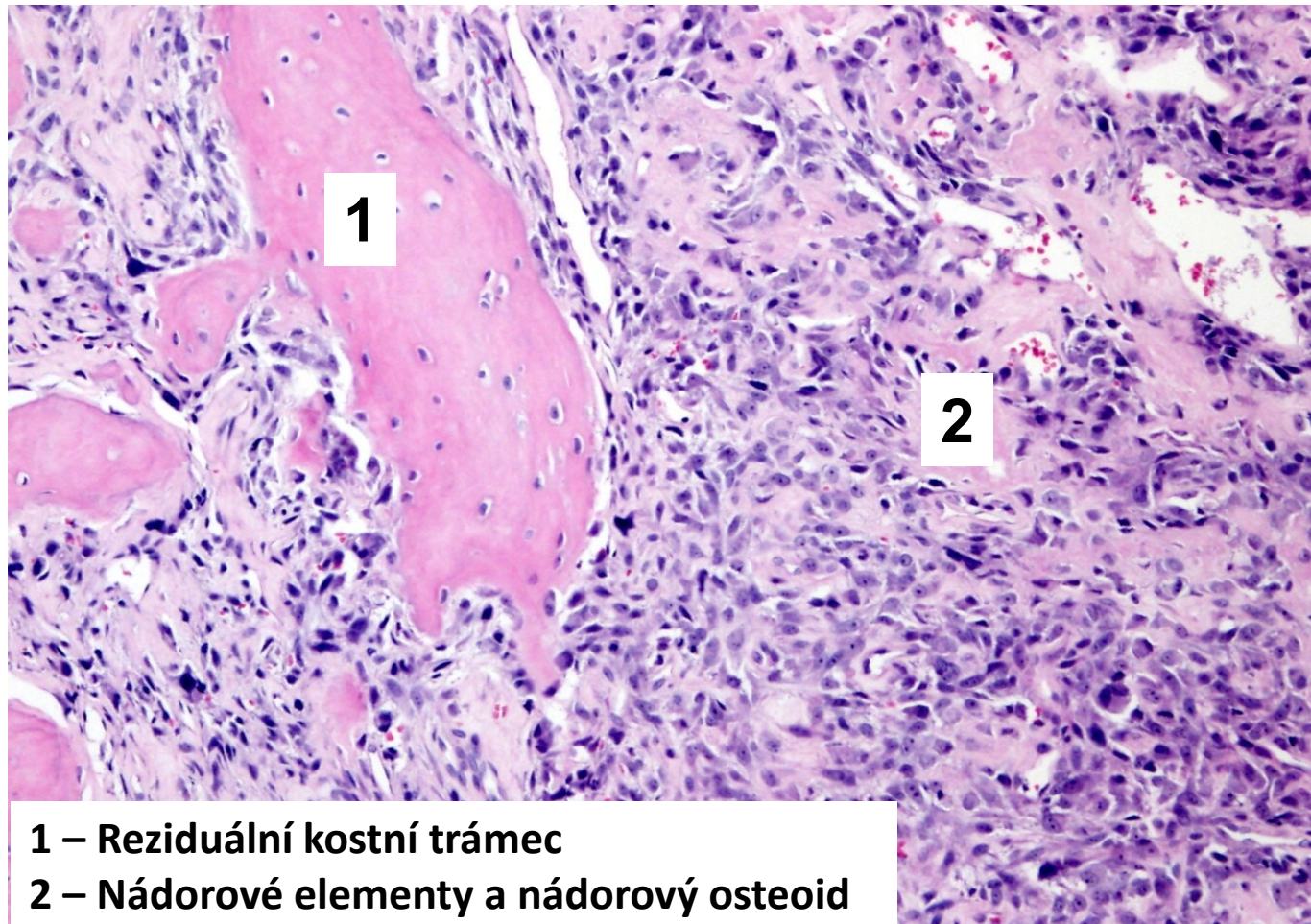


1 - Četné mitózy, i atypické
2 - Pleomorfie nádorových buněk

Osteosarkom

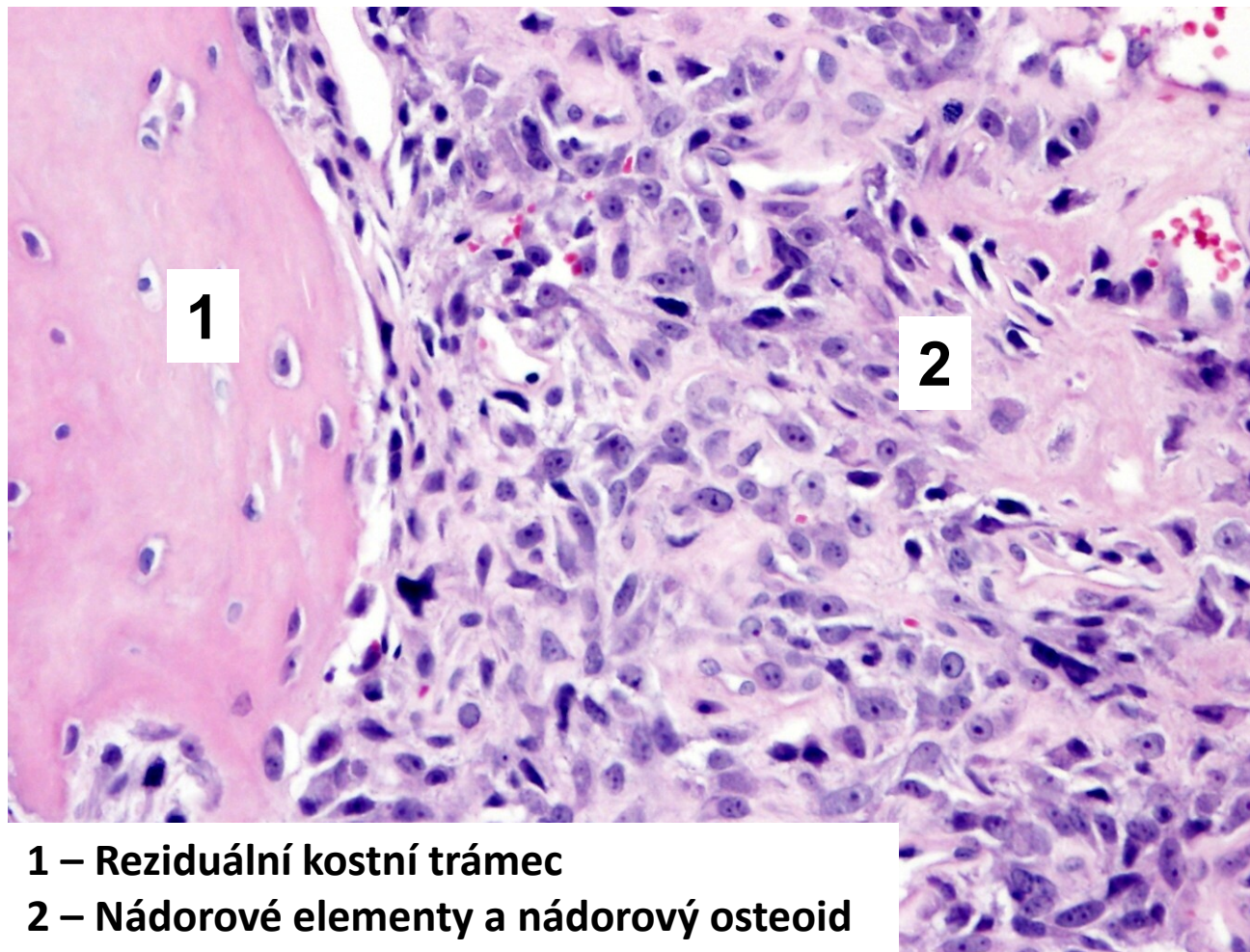
- postihuje mladé jedince do 25 let
- nejčastěji **metafýzy dlouhých kostí**
- 70% v distálním femuru a proximální tibii » OBLAST KOLENE
- **Mikro:**
 - **tvoří nádorovou kostní tkáň (osteoid)**
 - vřetenité buňky pleomorfní, atypické, s vysokou mitotickou aktivitou
 - tvorba osteoidu
 - varianty:
 - fibroblastický, osteoblastický, chondroblastický

Osteosarkom



1 – Reziduální kostní trámec
2 – Nádorové elementy a nádorový osteoid

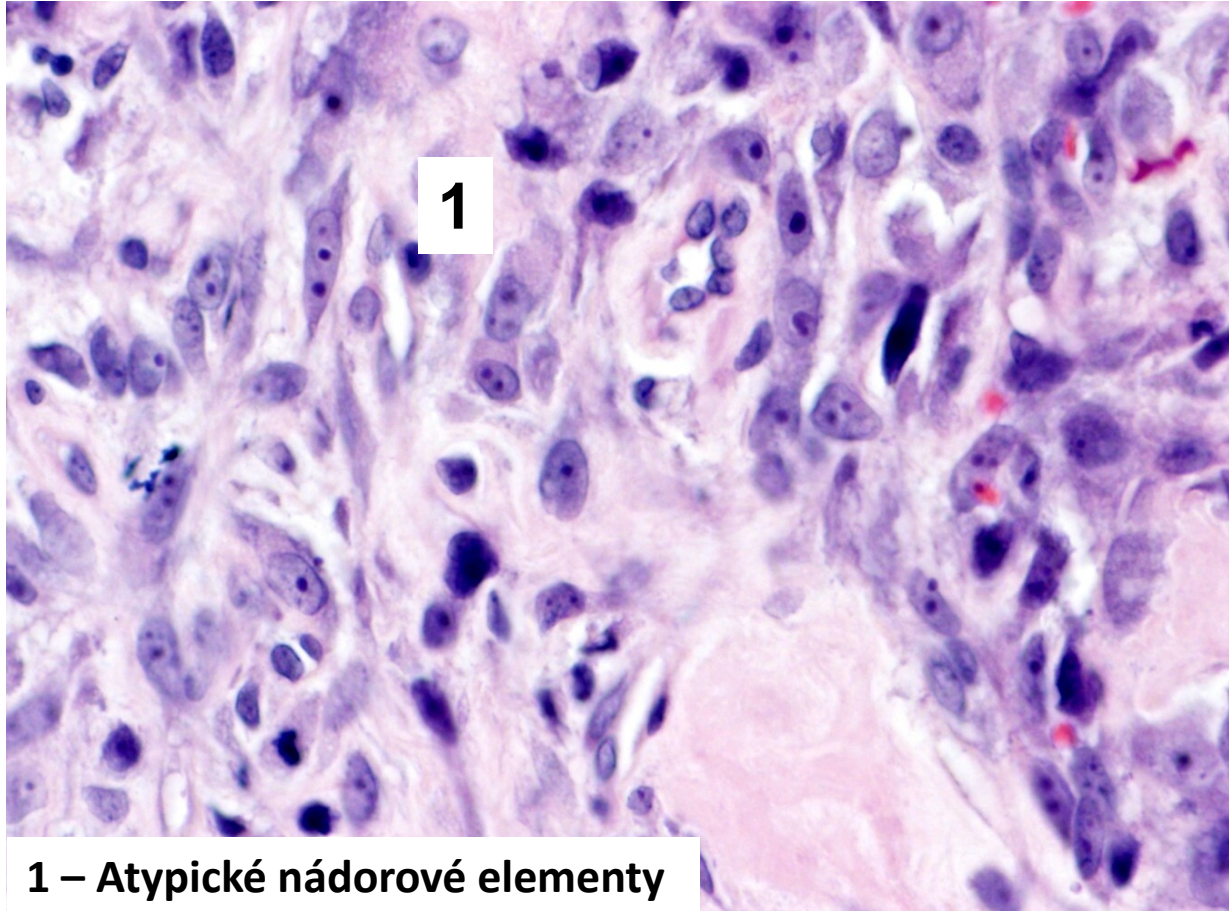
Osteosarkom



1 – Reziduální kostní trámec

2 – Nádorové elementy a nádorový osteoid

Osteosarkom



1 – Atypické nádorové elementy

Nádory neuroektodermové

- nádory centrálního nervového systému
- periferní neuroektodermální nádory
- nádory autonomního nervového systému
- melanocytické nádory

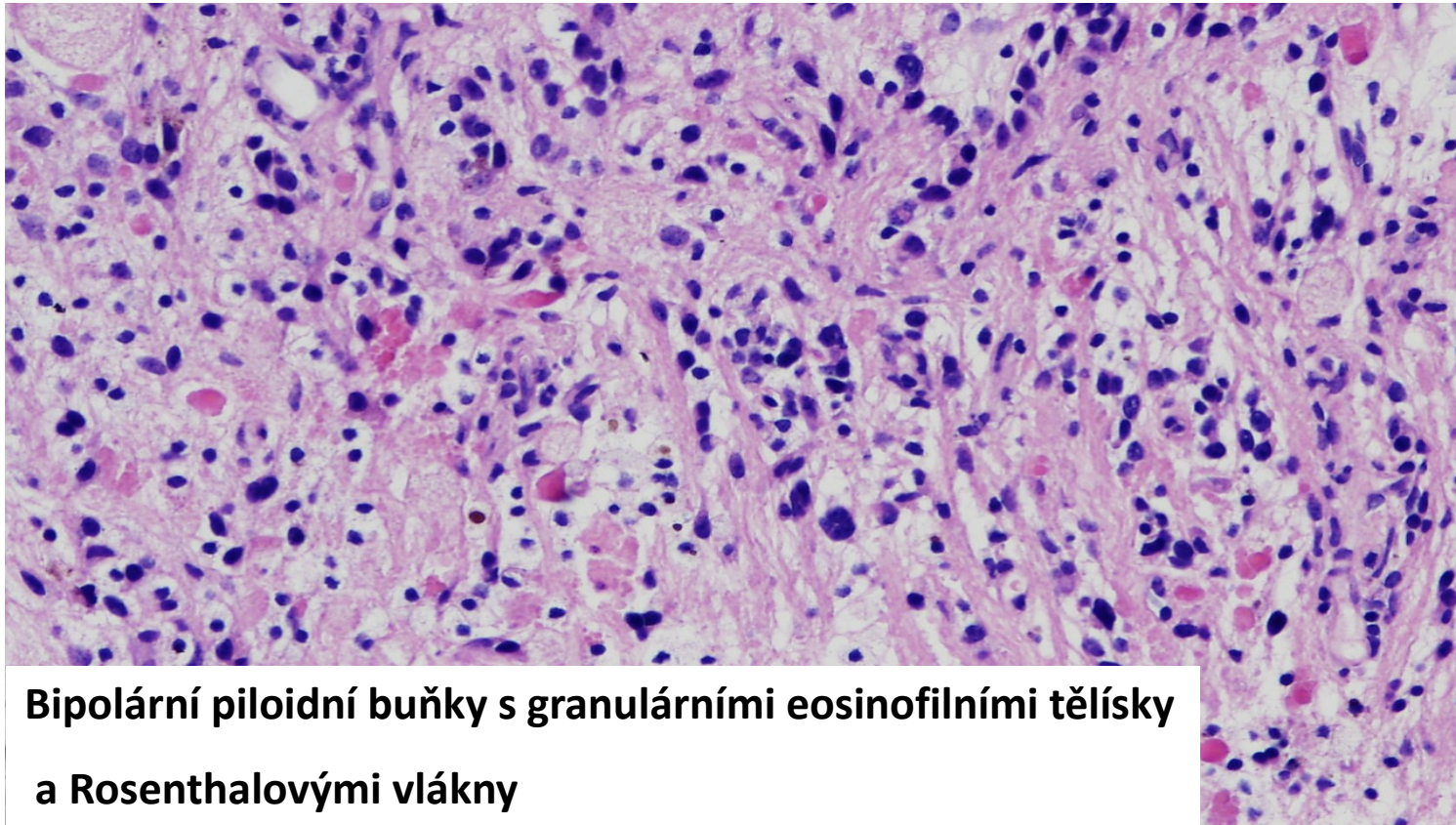Vybrané nádory CNS

- **Astrocytické nádory:**

- např. **pilocytární astrocytom (Grade I dle WHO):**

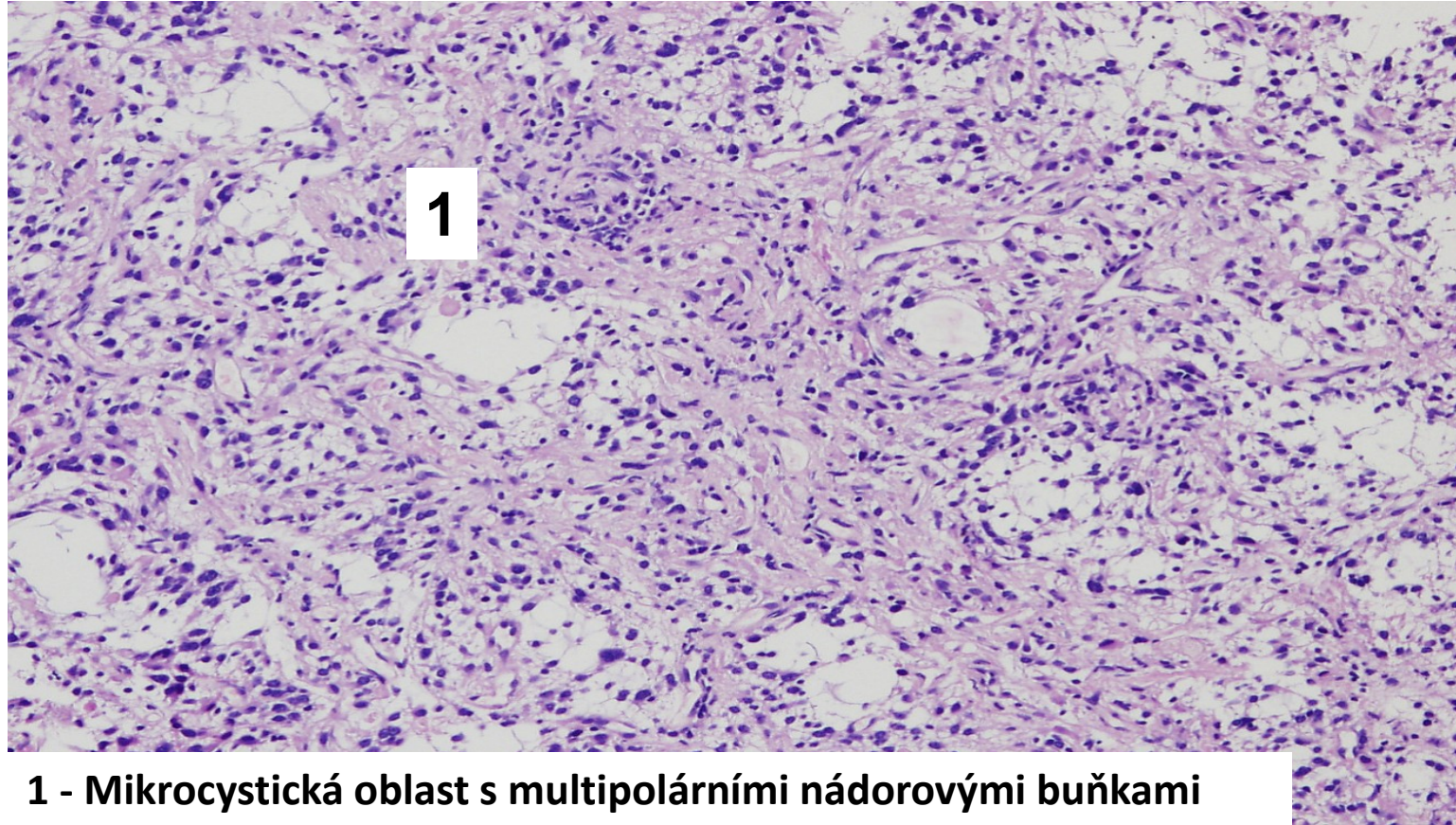
- bifazická stavba:
 - kompaktní oblasti s bipolárními nádorovými astrocyty s eosinofilními Rosenthalovými vlákny
 - mikrocystické řídké celulární oblasti s multipolárními nádorovými buňkami s granulárními eosinofilními tělísky a eosinofilními globulemi
- **degenerativní atypie** a kalcifikace
- nepočetné mitózy, jaderné pleiomorfie a hyperchromazie
- glomeruloidní vaskulární proliferáty
- možné drobné nepalisádující nekrózy

Pilocytární astrocytom



**Bipolární piloidní buňky s granulárními eosinofilními tělísky
a Rosenthalovými vlákny**

Pilocytární astrocytom



1 - Mikrocystická oblast s multipolárními nádorovými buňkami

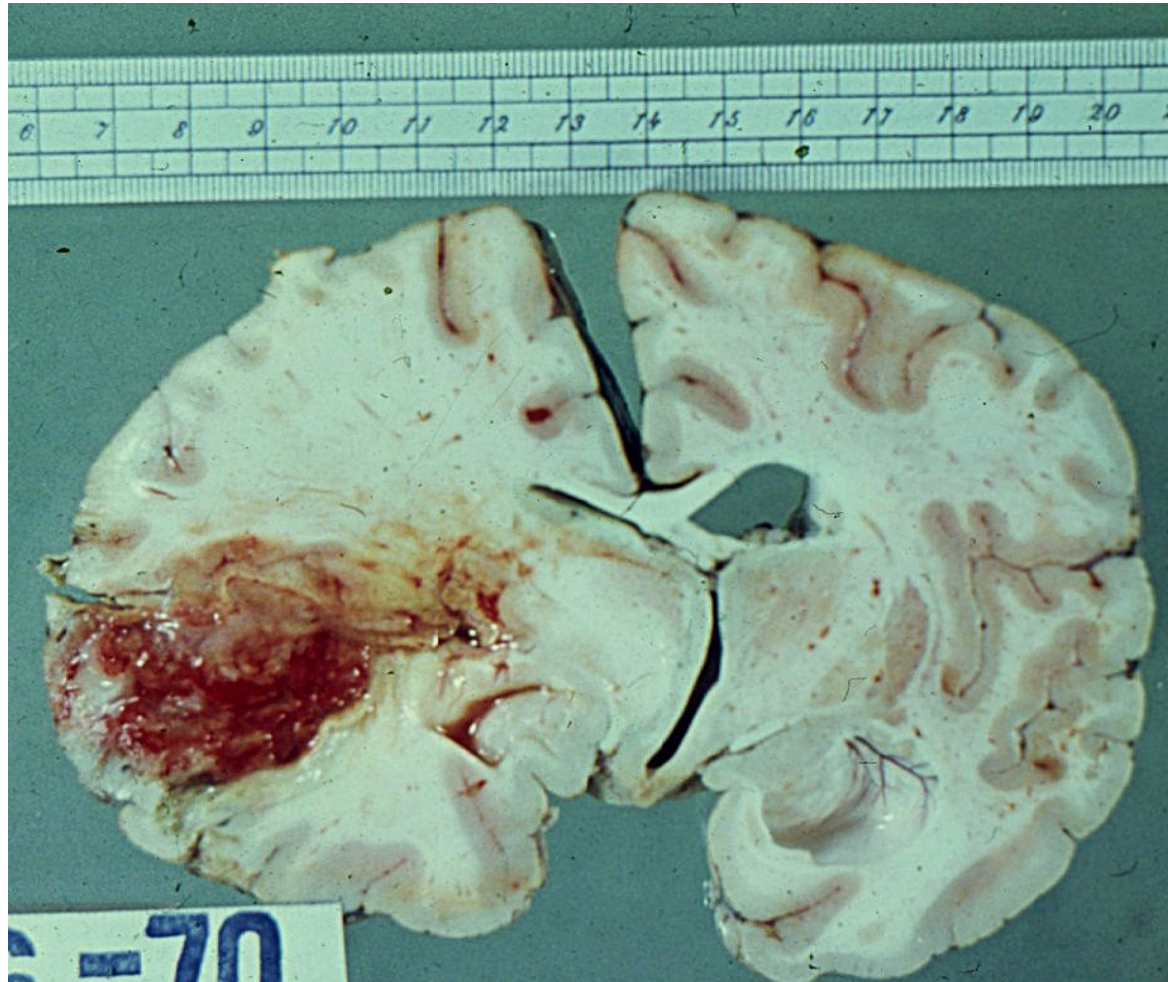
Vybrané nádory CNS

- **Astrocytické nádory:**

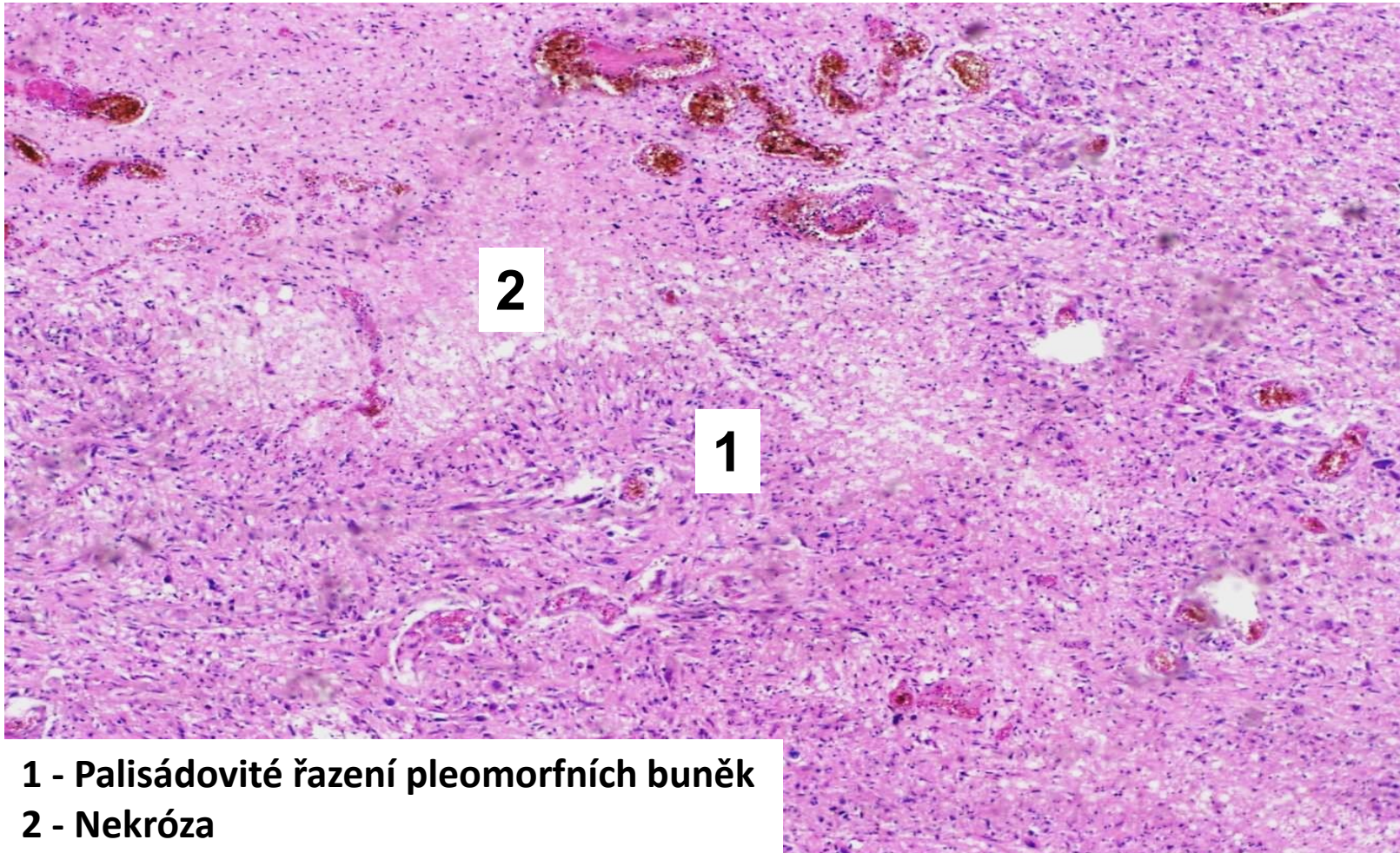
- např. **glioblastoma multiforme (Grade IV dle WHO):**

- anaplastický buněčný gliom
- tvořen pleiomorfními buňkami s výraznými buněčnými i jadernými atypii, vysokou mitotickou aktivitou
- prominentní mikrovaskulární proliferace a/nebo nekrózy
- palisádovité řazení nádorových buněk v okolí nekrotických oblastí
- regionální heterogenita nádoru:
 - atypické pleiomorfní úseky se mohou střídat s úseky s pravidelnějším uspořádáním

Multiformní glioblastom

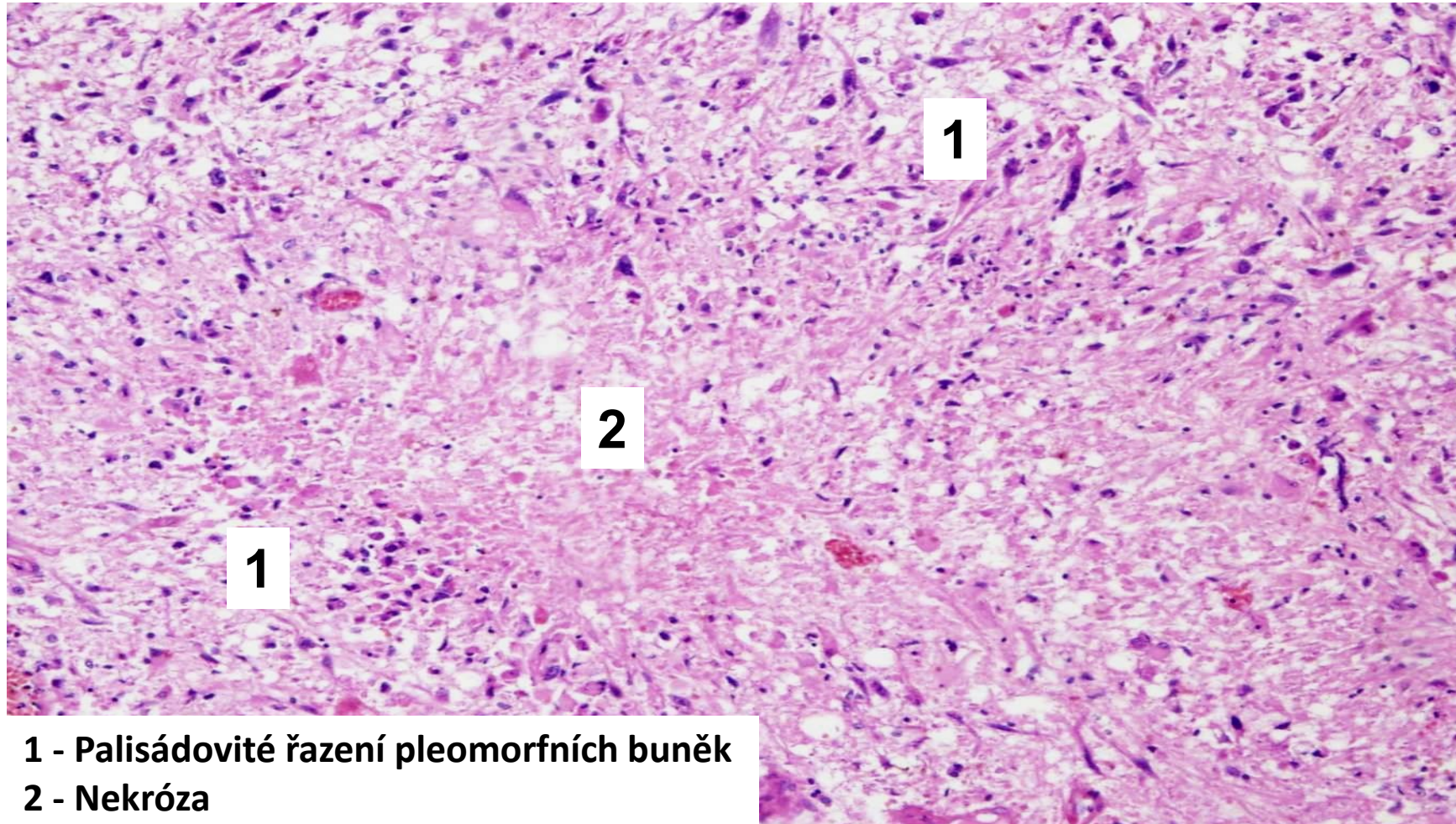


Multiformní glioblastom



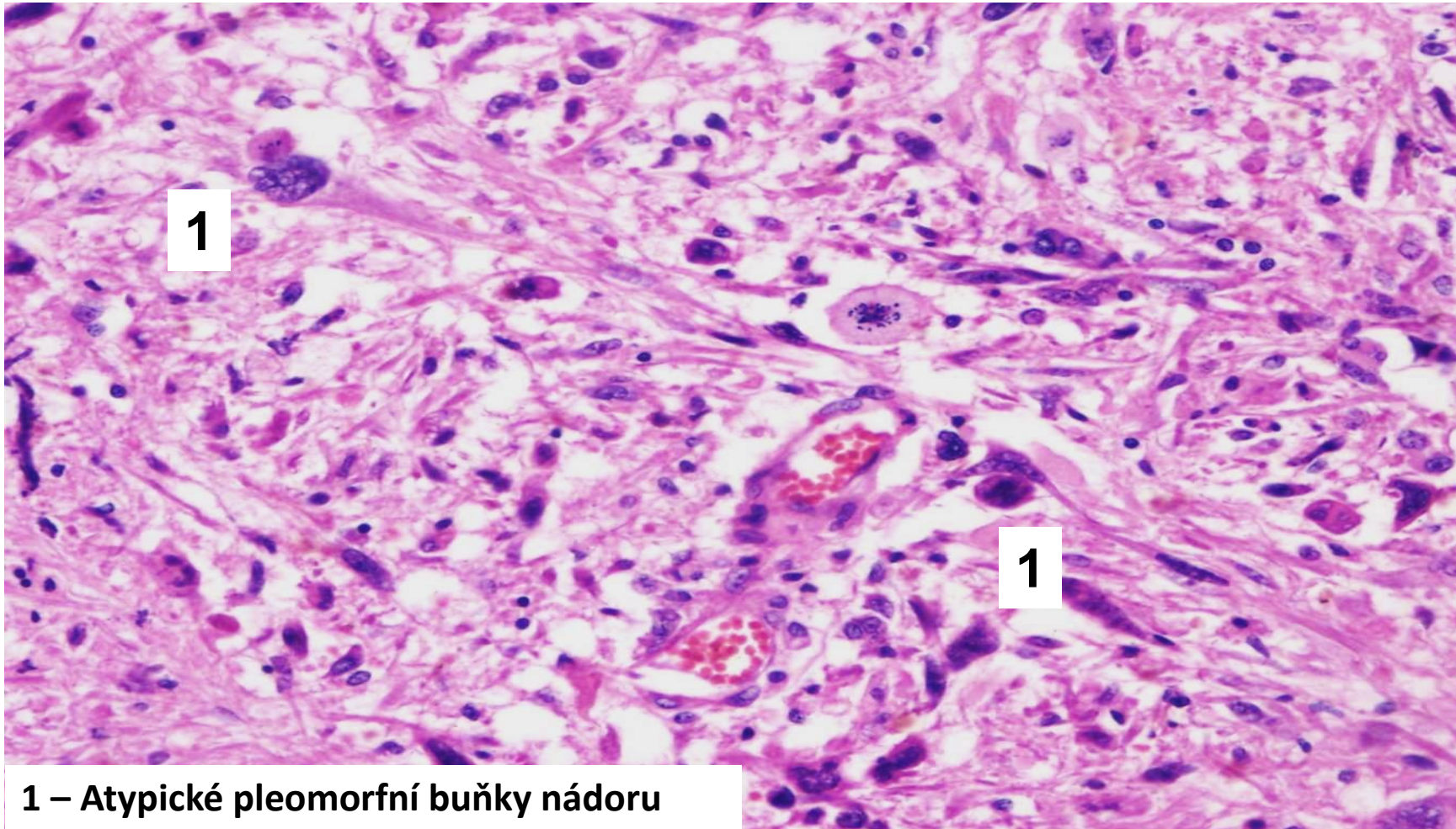
- 1 - Palisádovité řazení pleomorfních buněk
- 2 - Nekróza

Multiformní glioblastom



- 1 - Palisádovité řazení pleomorfních buněk
- 2 - Nekróza

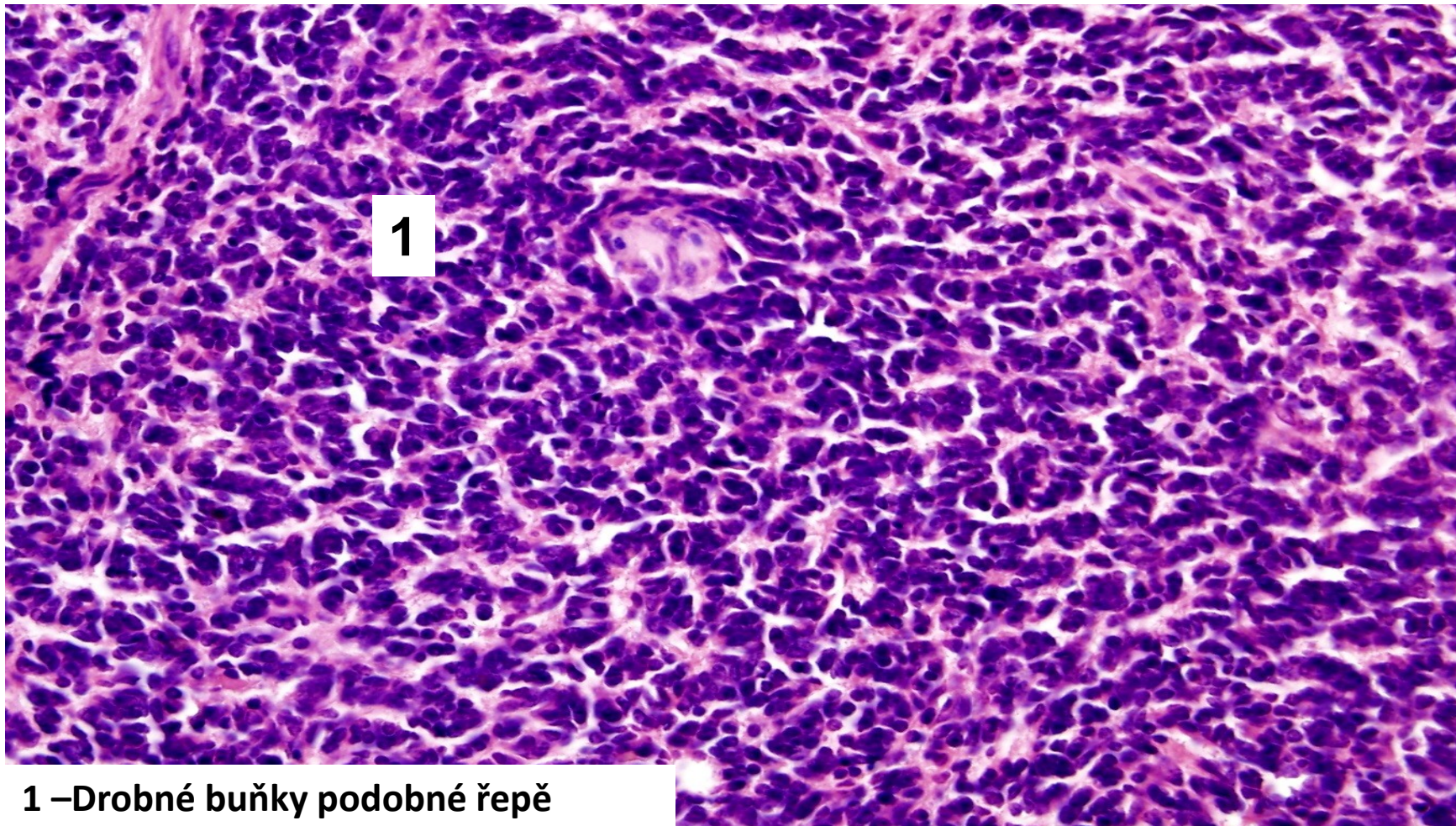
Multiformní glioblastom



Vybrané nádory CNS

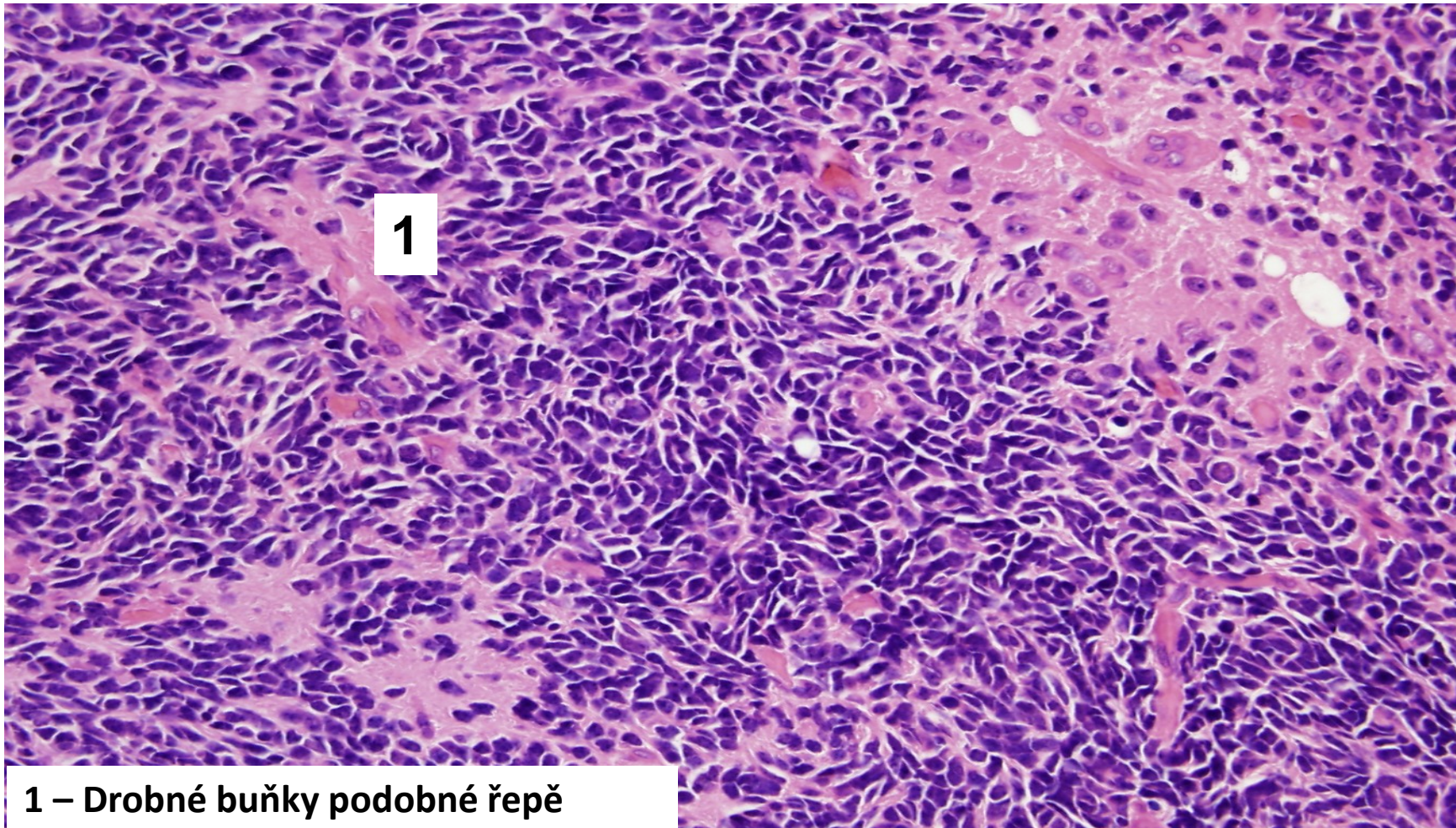
- **Embryonální tumory:**
 - např. **medulloblastom:**
 - extrémně buněčný
 - buňky drobné kulaté nebo protáhlé (podobné řepě)
 - hyperchromní jádra s hojnými mitózami
 - charakteristické **neuroblastické rozety** (Homer-Wrightovy):
 - tvořené kruhovým seskupením buněk okolo spletených plazmatických výběžků

Meduloblastom



1 – Drobné buňky podobné řepě

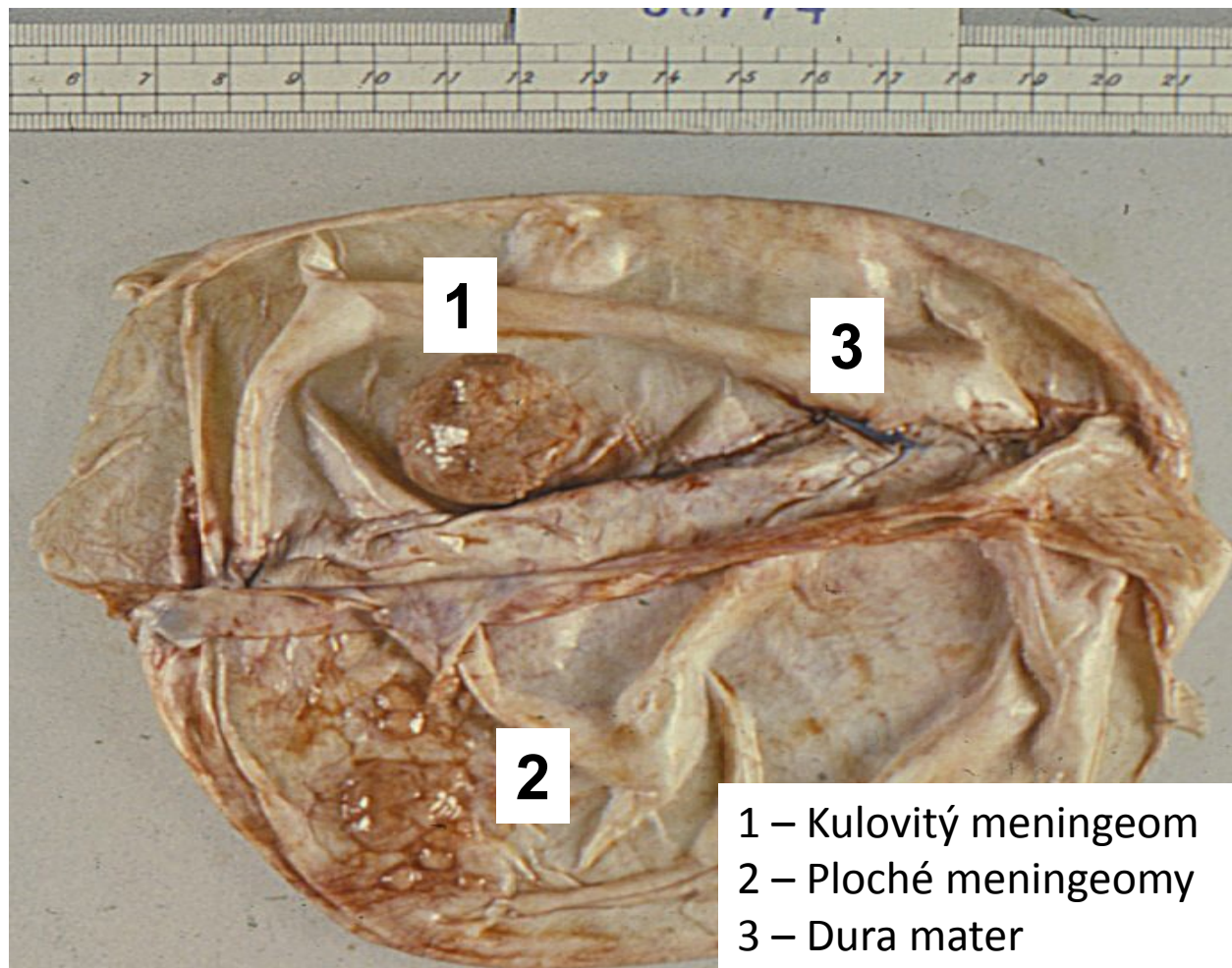
Meduloblastom



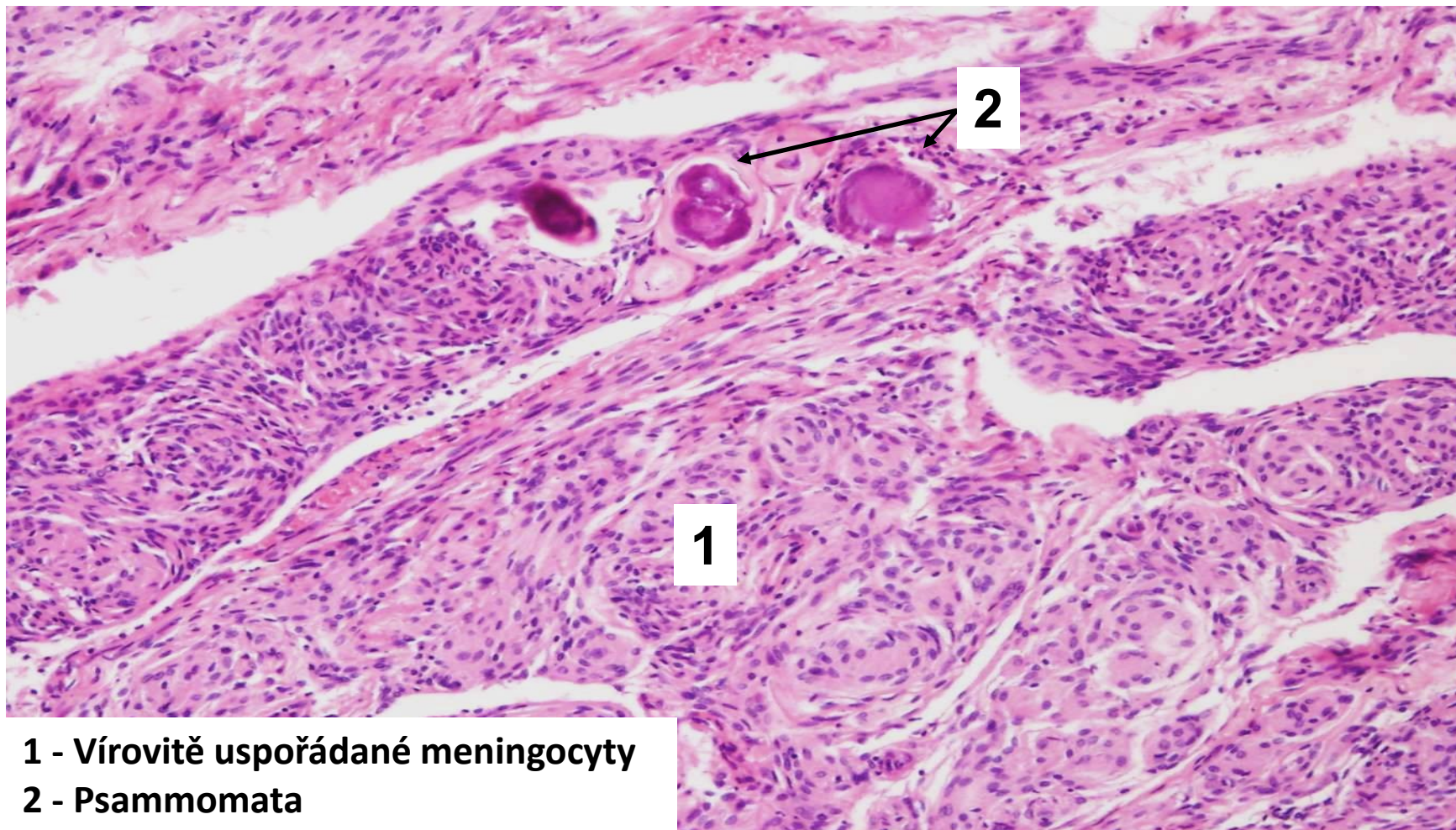
Nádory mening

- **Meningeom (Grade I dle WHO):**
 - **Makro:**
 - různě velký, dobře ohraničený, často kulovitý
 - Ine k tvrdé pleně
 - **Mikro:**
 - vřetenité buňky
 - uspořádání ve vírech, pruzích, nodulech
 - častá psammomatózní tělíska:
 - bazofilní, koncentrická lamelární stavba

Meningeom

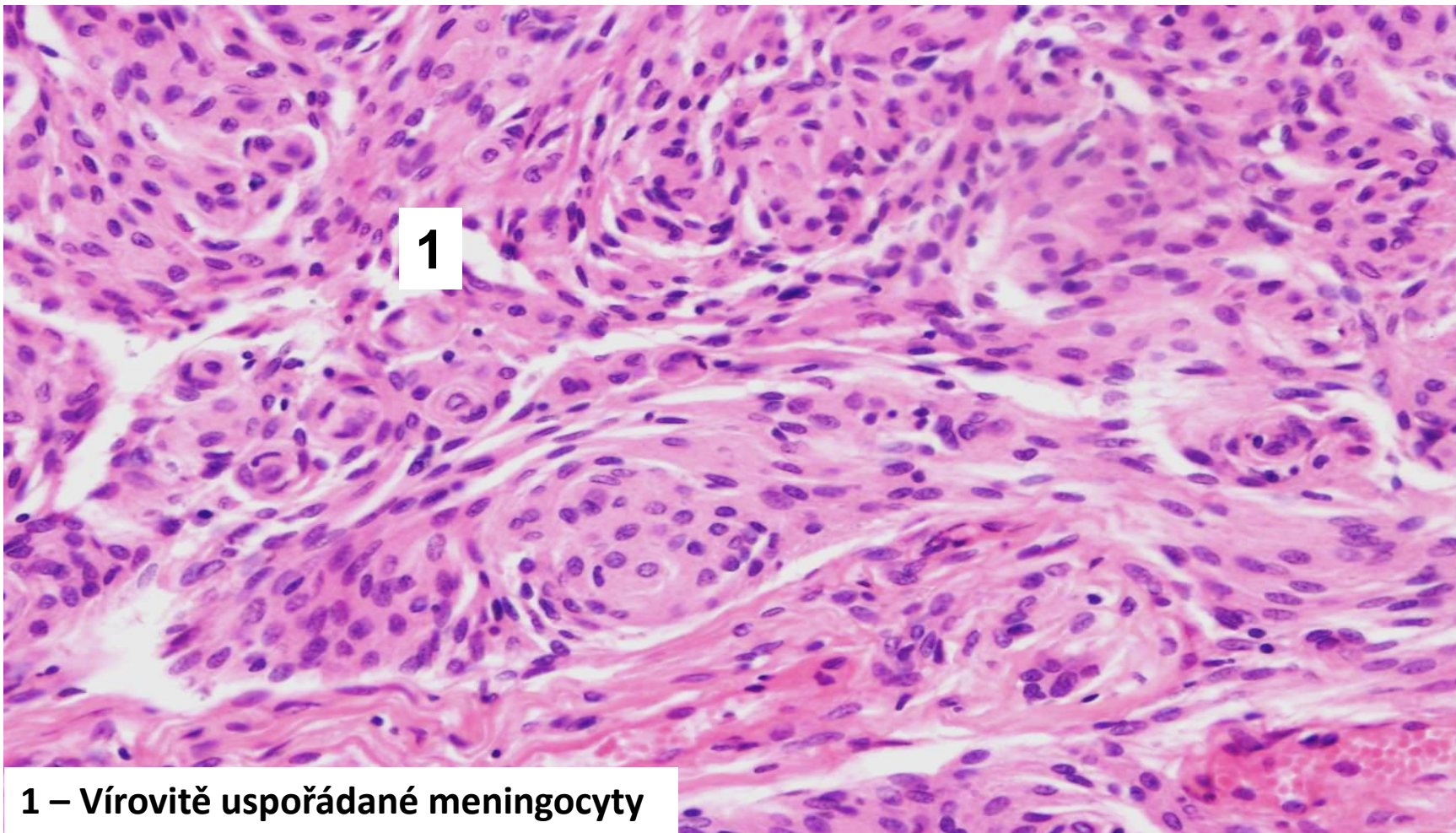


Meningeom



- 1 - Vírovitě uspořádané meningocyty
- 2 - Psammomata

Meningeom

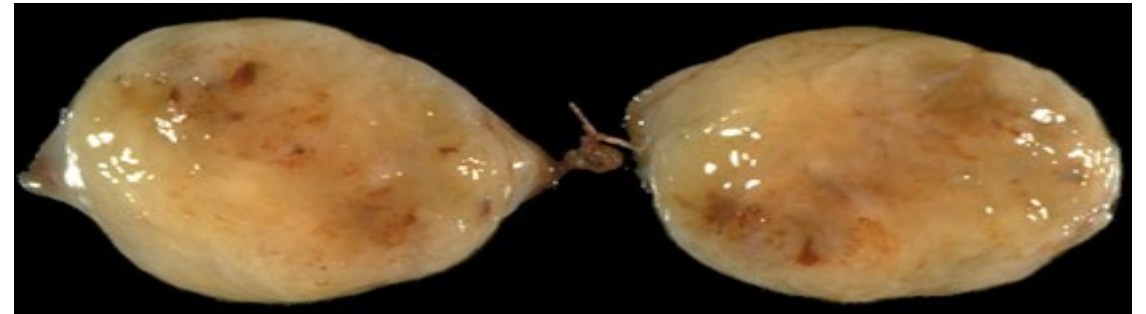
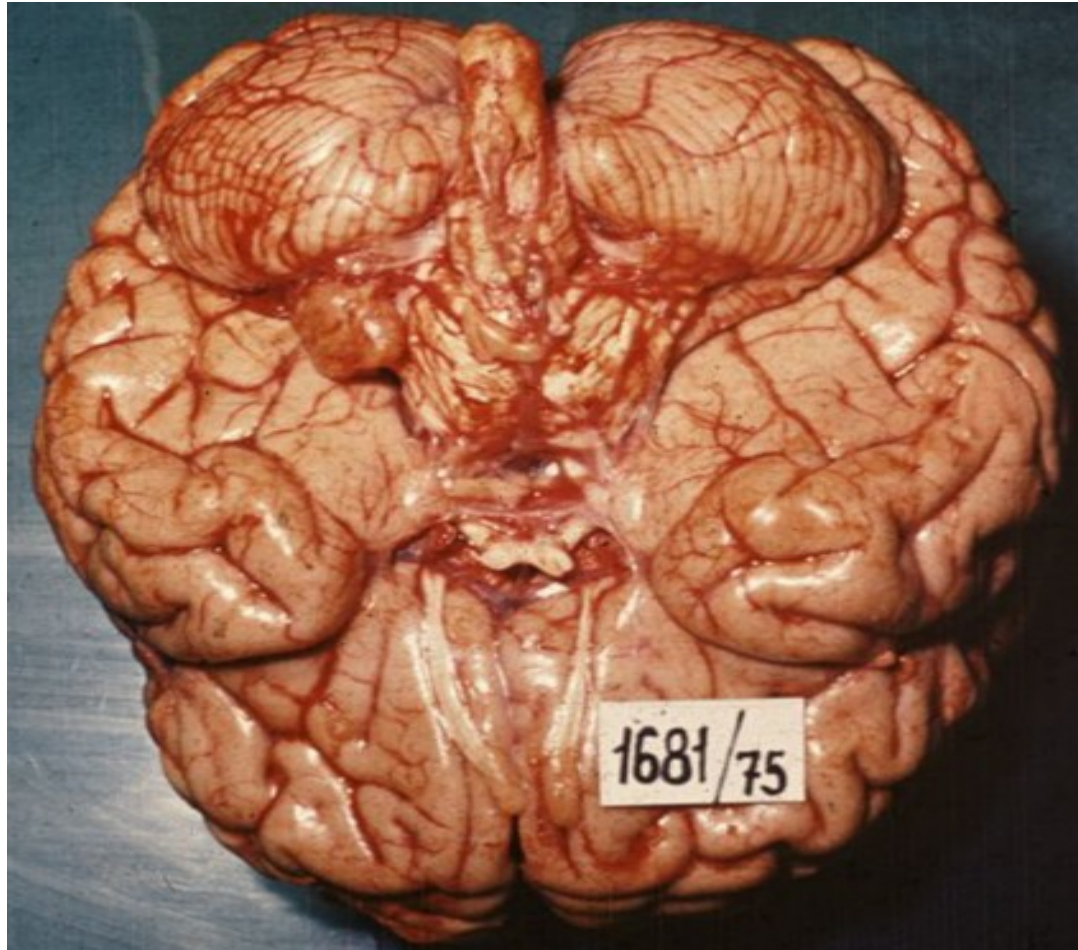
1 – Vírovitě uspořádané meningocyty

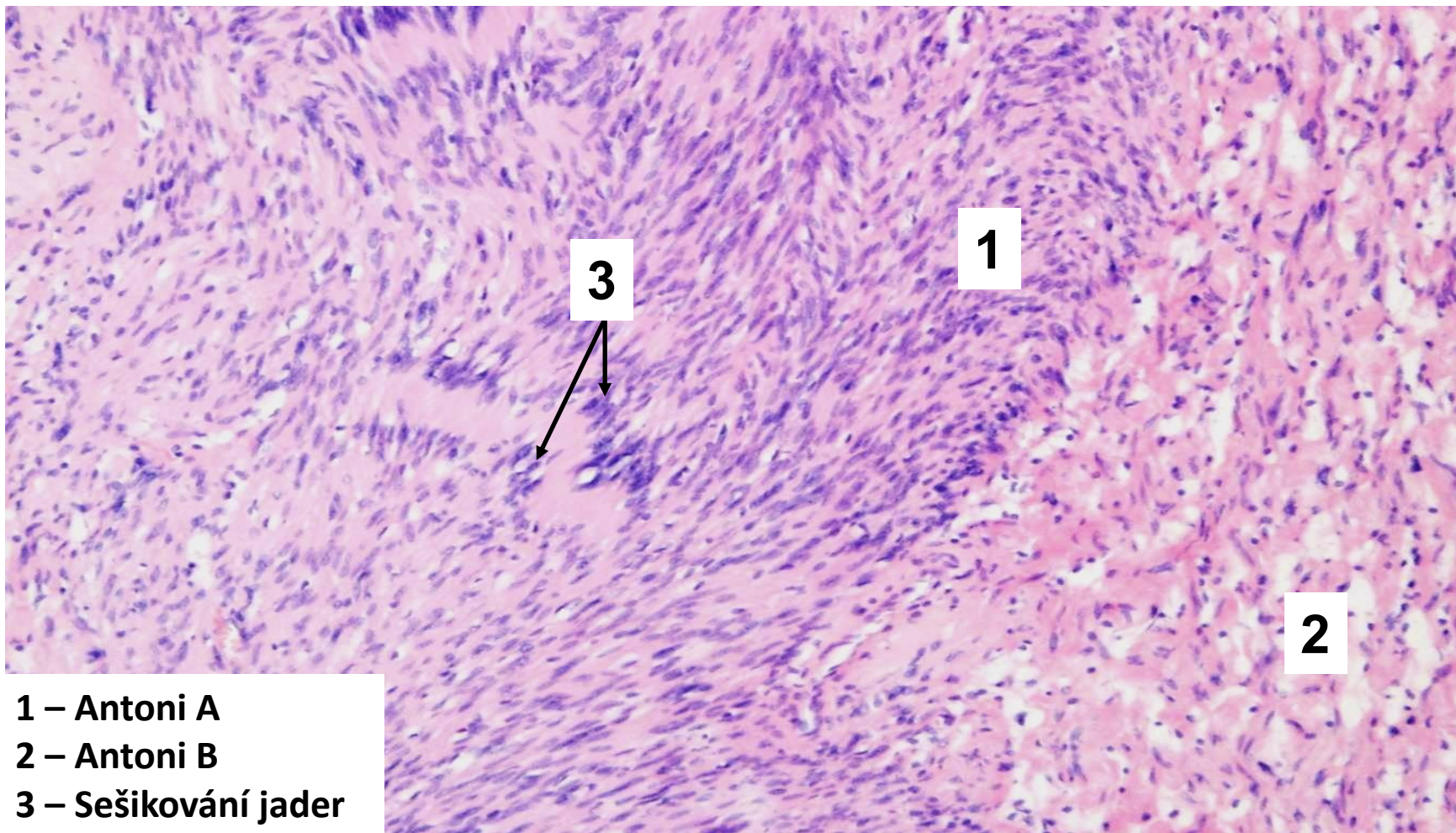
Vybrané periferní neuroektodermální nádory

- např. **neurinom (schwannom, neurilemmom)**
 - roste v souvislosti s periferními nervy i intrakraniálně
- **Mikro:**
 - buněčné úseky se šikováním jader (**struktura Antoni A**)
 - méně buněčné úseky, často edematózní s volným uspořádáním (**struktura Antoni B**)

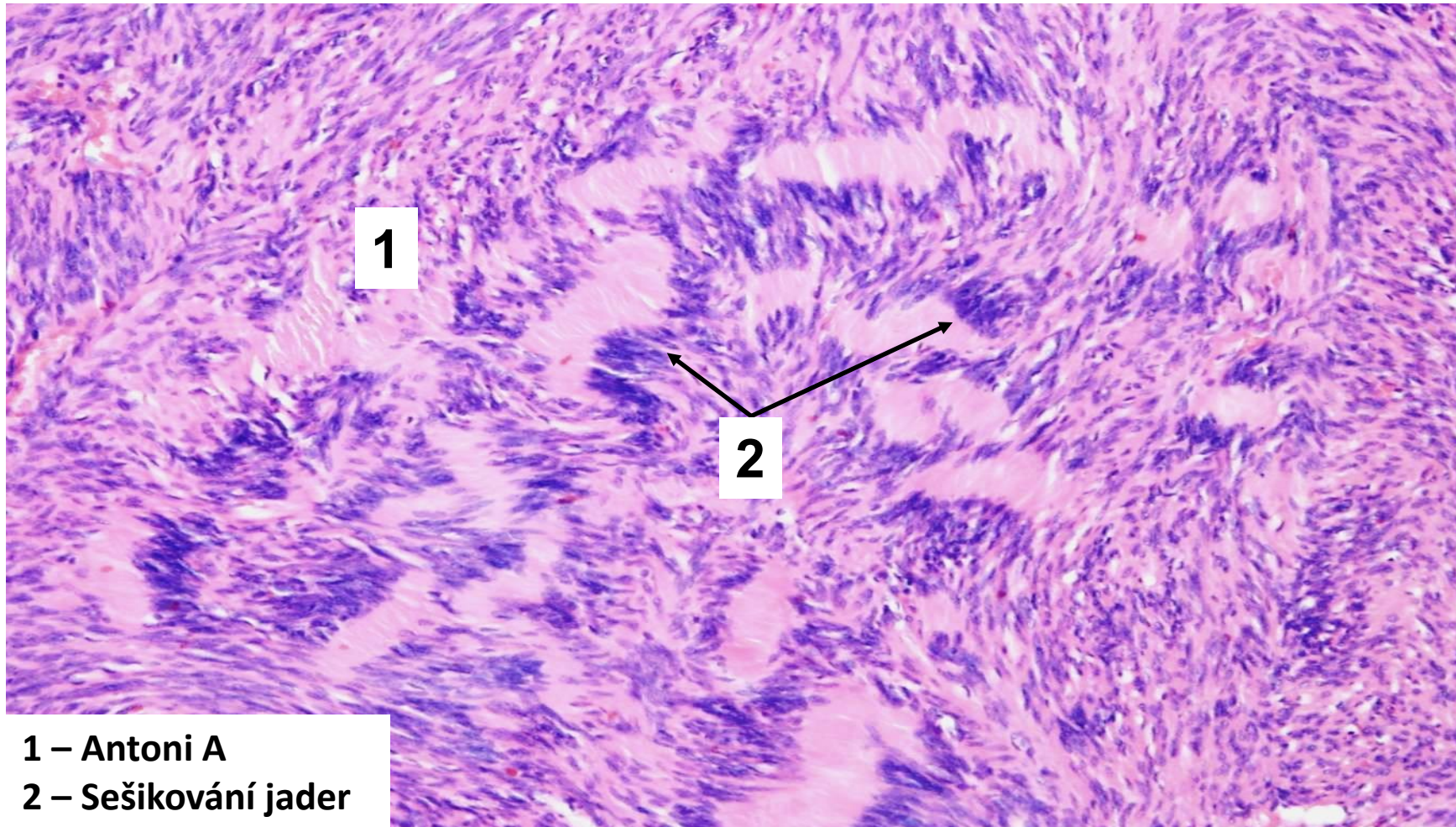
Neurinom



Neurinom



Neurinom



Melanocytické léze

- **Benigní:**

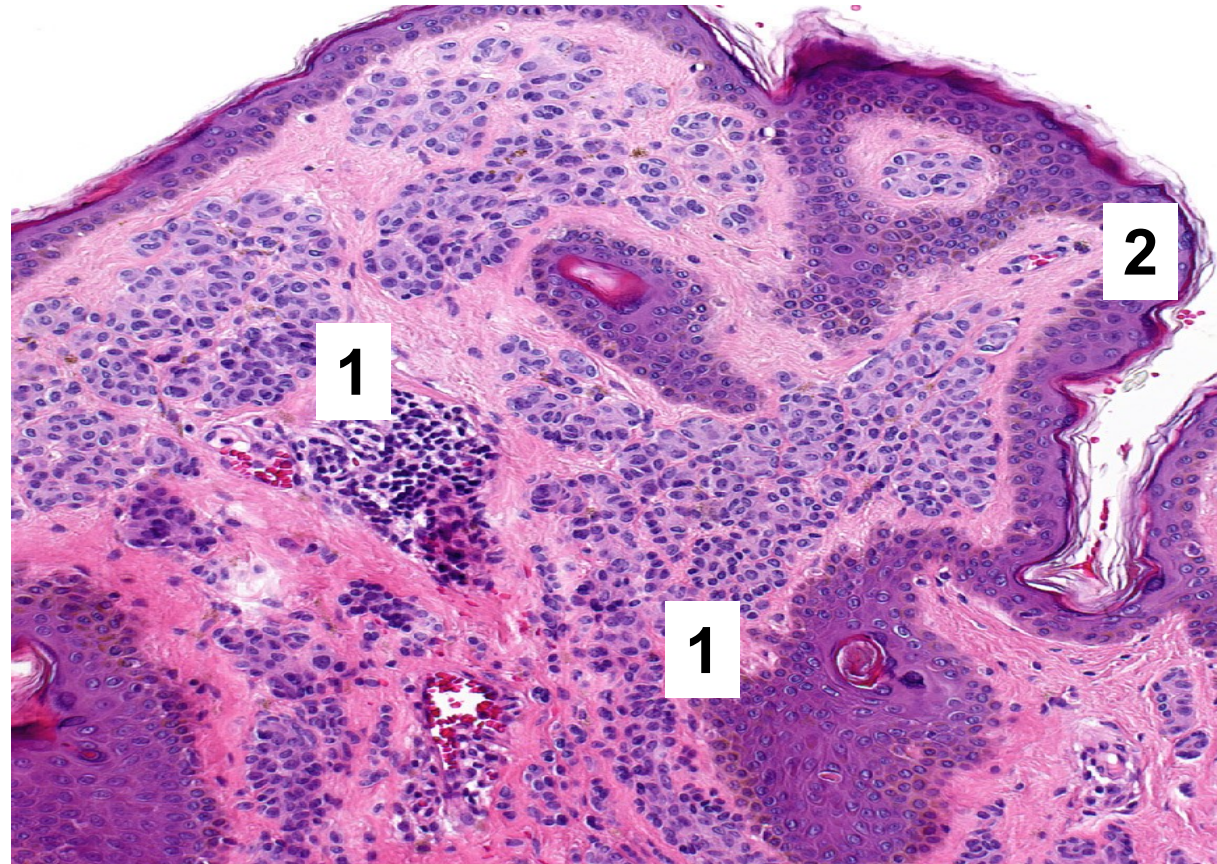
- piha (ephelides)
- benigní lentigo
- pigmentové névy
- Spitzové névus, Reed, a jiné
- dysplastický névus

- **Maligní melanom:**

- Nodulární
- Povrchově se šířící - SSM (nově Low-CSD* melanom)
- Lentigo maligna / lentigo maligna melanom (High-CSD* melanom in situ / melanom)
- Akrolentiginózní melanom

* *CSD = cumulative sun-induced damage*

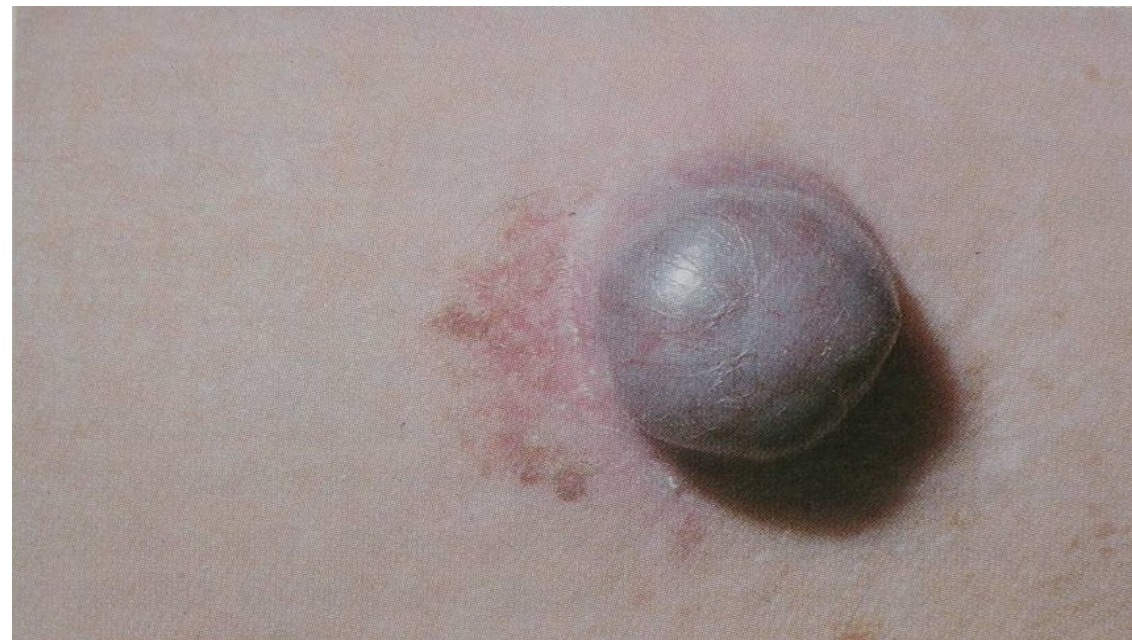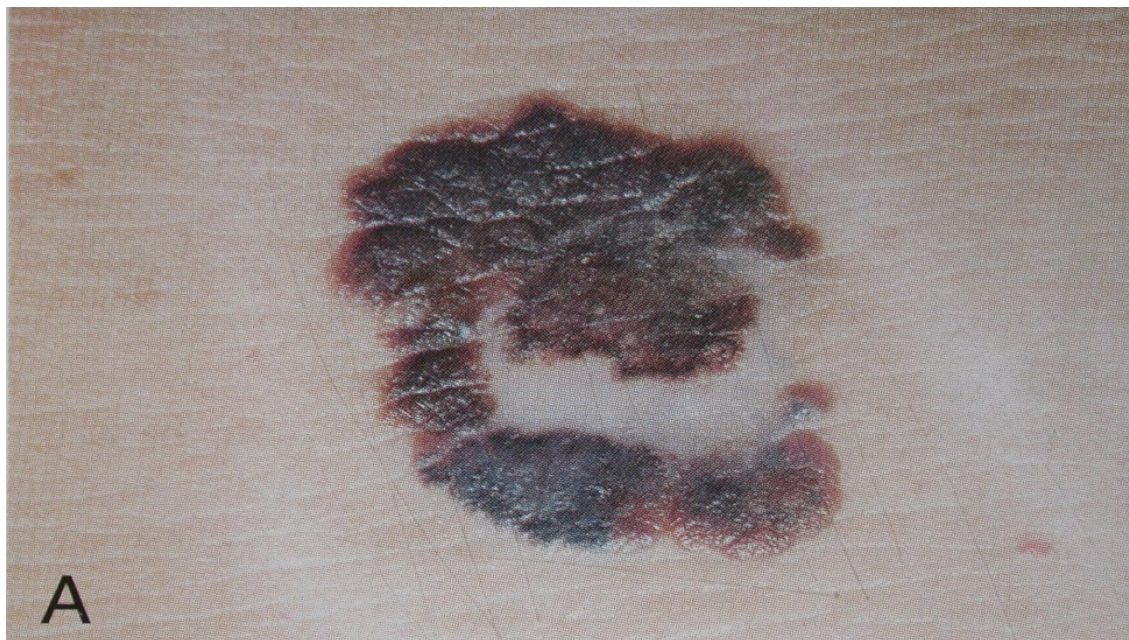Intradermální melanocytární névus



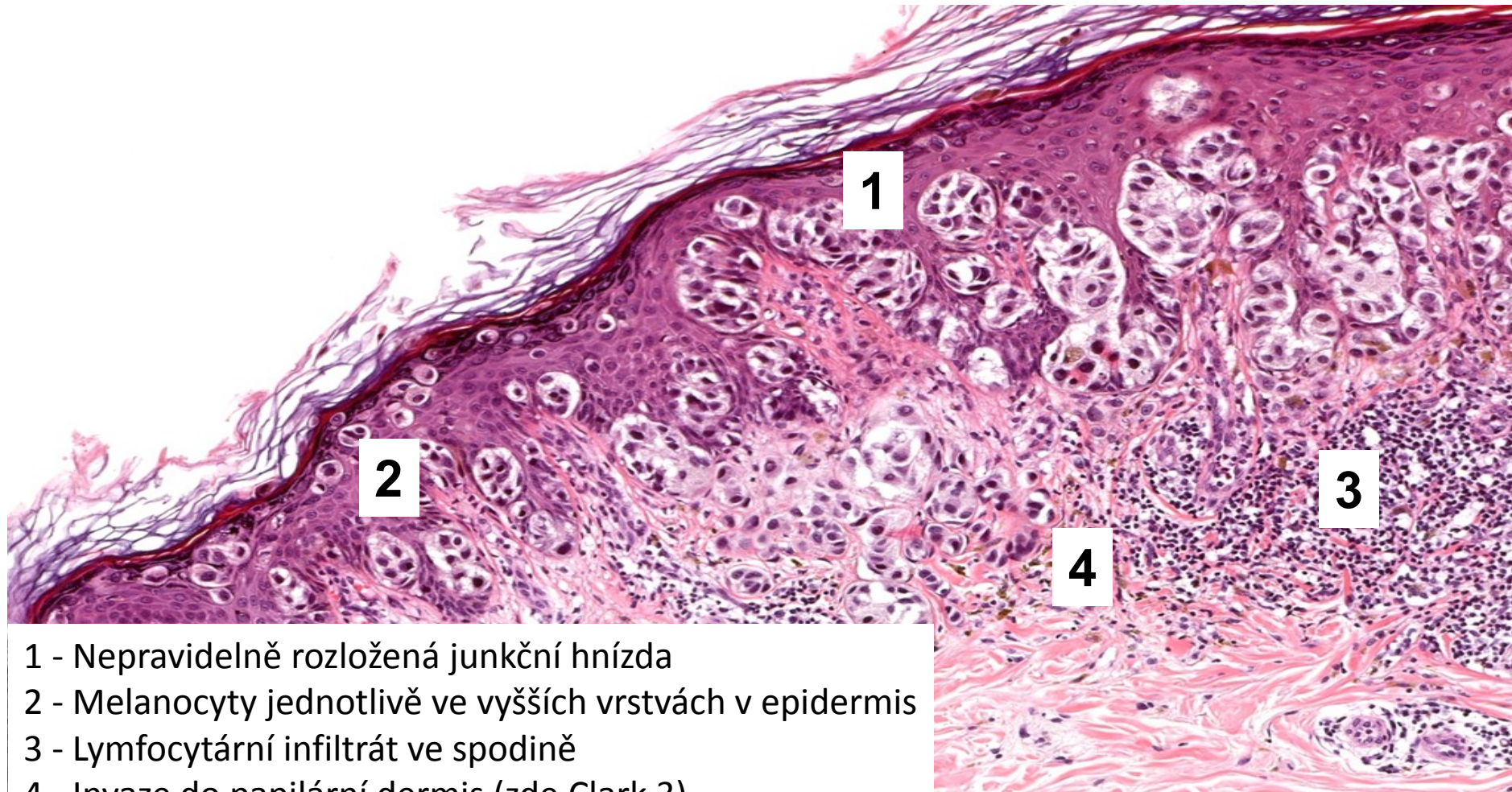
1 - Melanocyty

2 - Vrstva papilárního koria oddělující hnízda melanocytů od epidermis

Maligní melanom – radiální růstová fáze

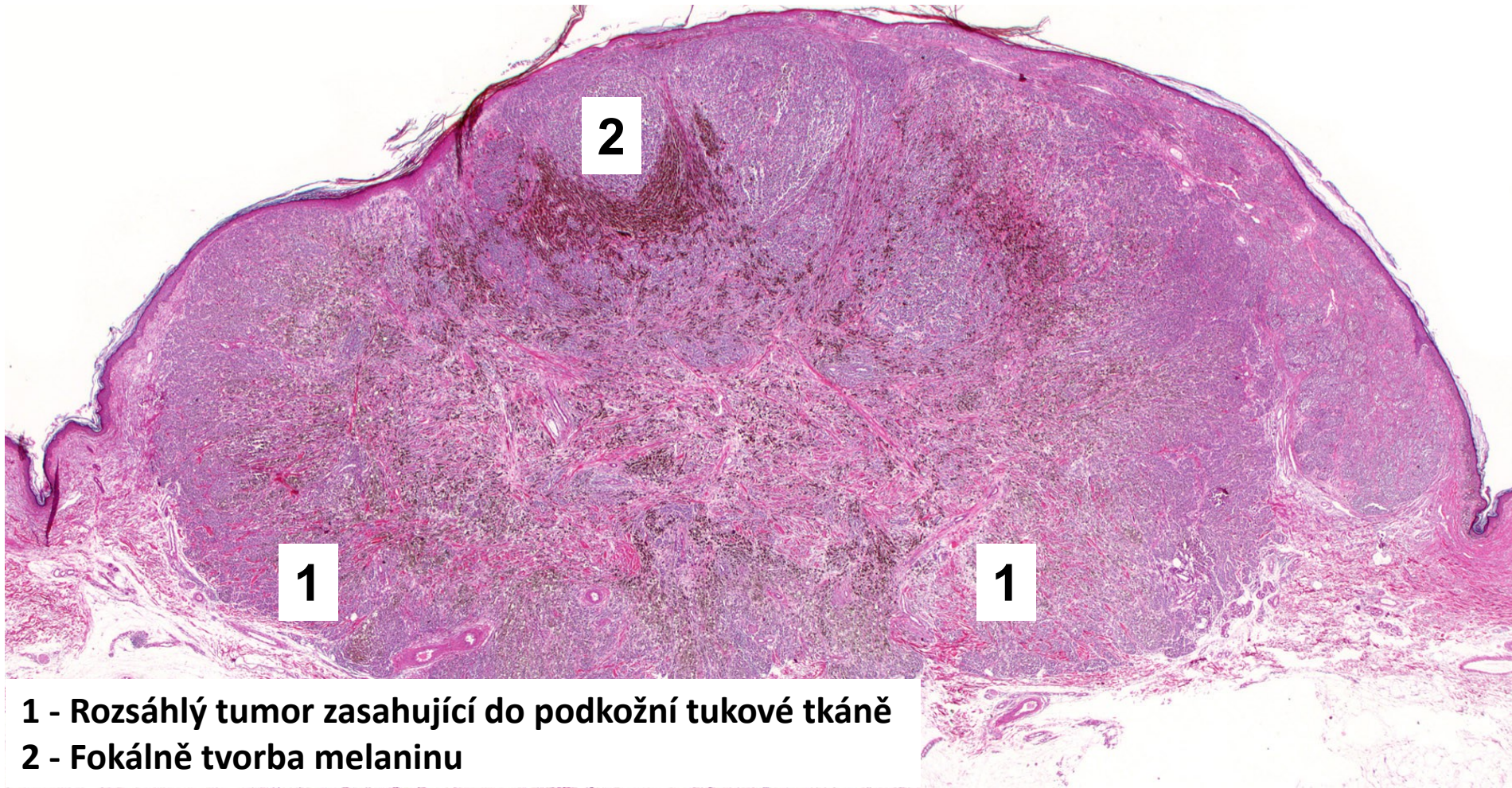


Maligní melanom – radiální růstová fáze



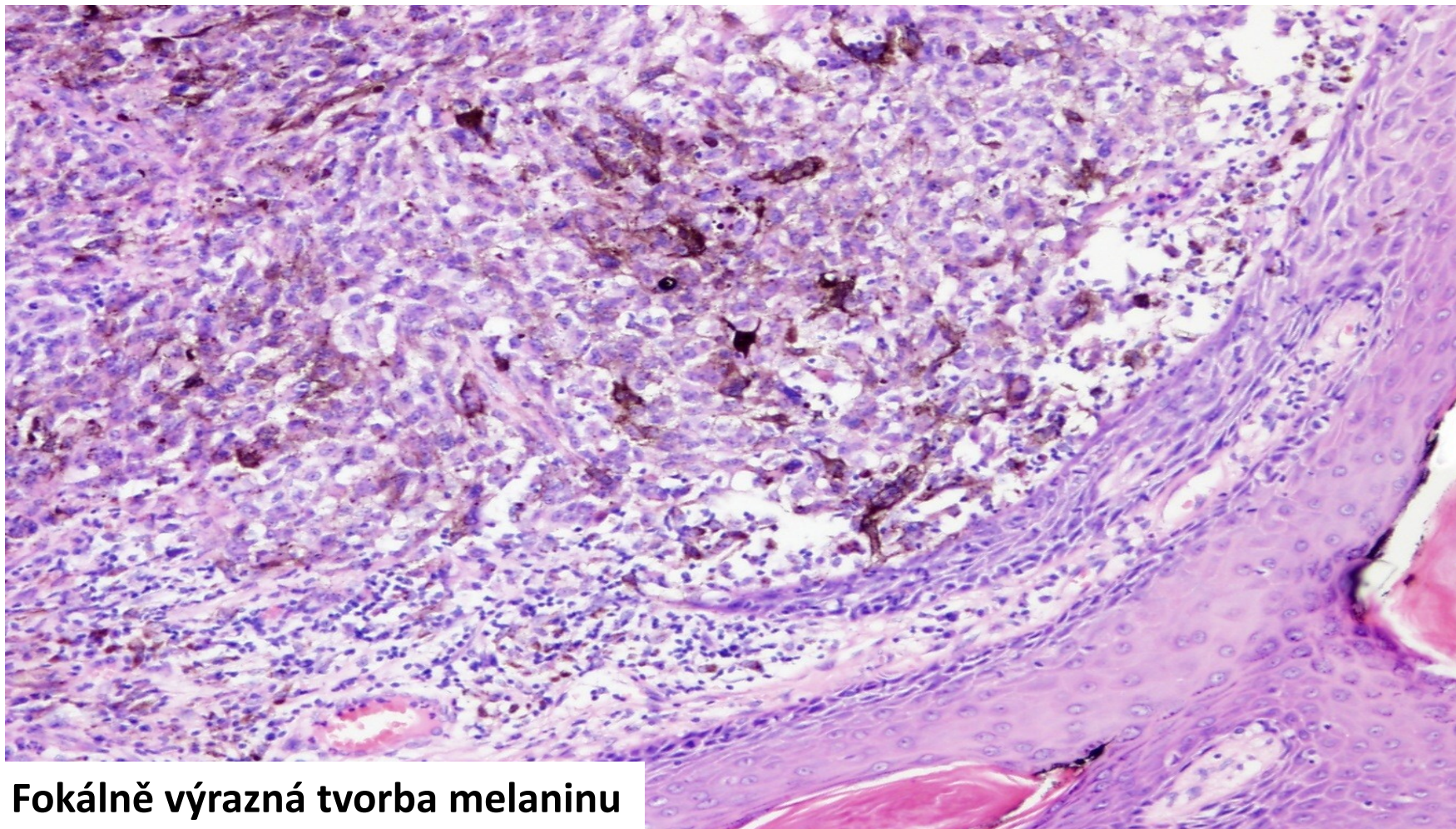
- 1 - Nepravidelně rozložená junkční hnízda
- 2 - Melanocyty jednotlivě ve vyšších vrstvách v epidermis
- 3 - Lymfocytární infiltrát ve spodině
- 4 - Invaze do papilární dermis (zde Clark 3)

Nodulární melanom



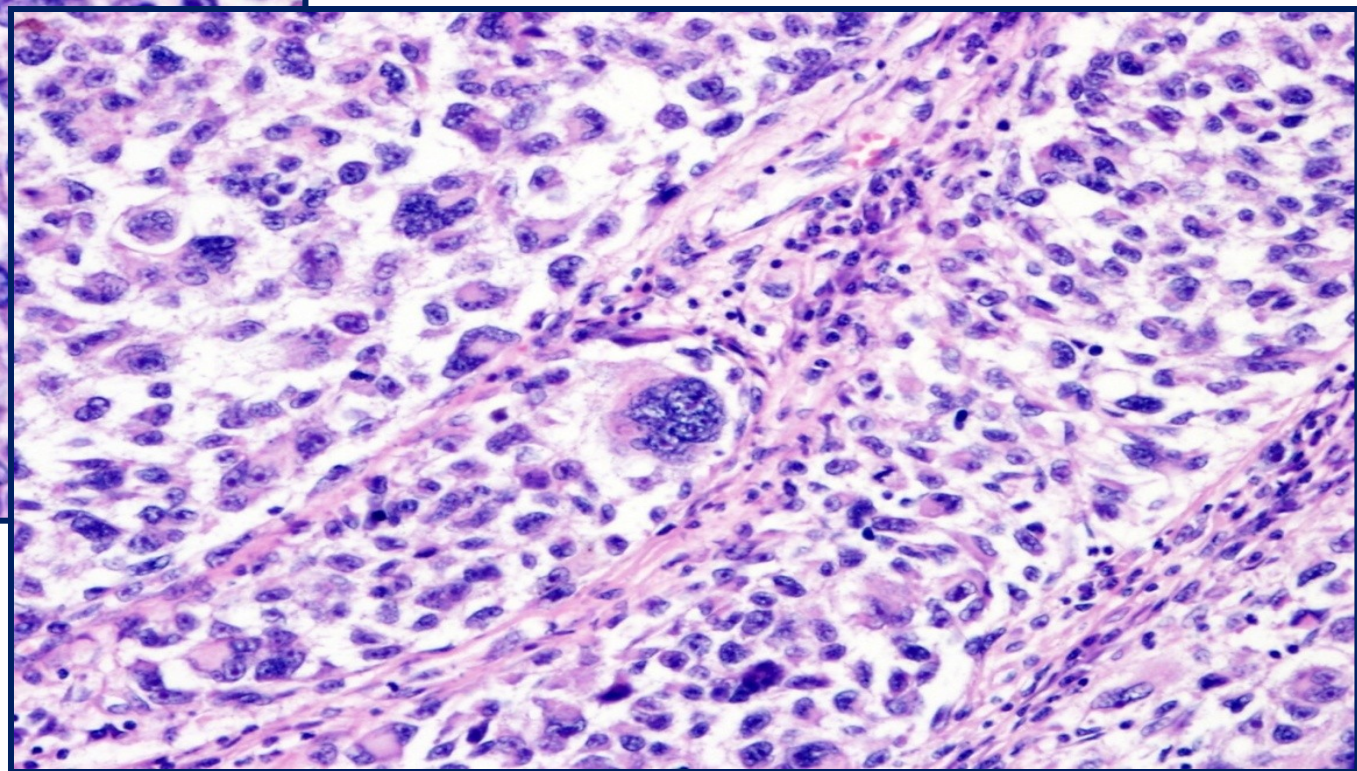
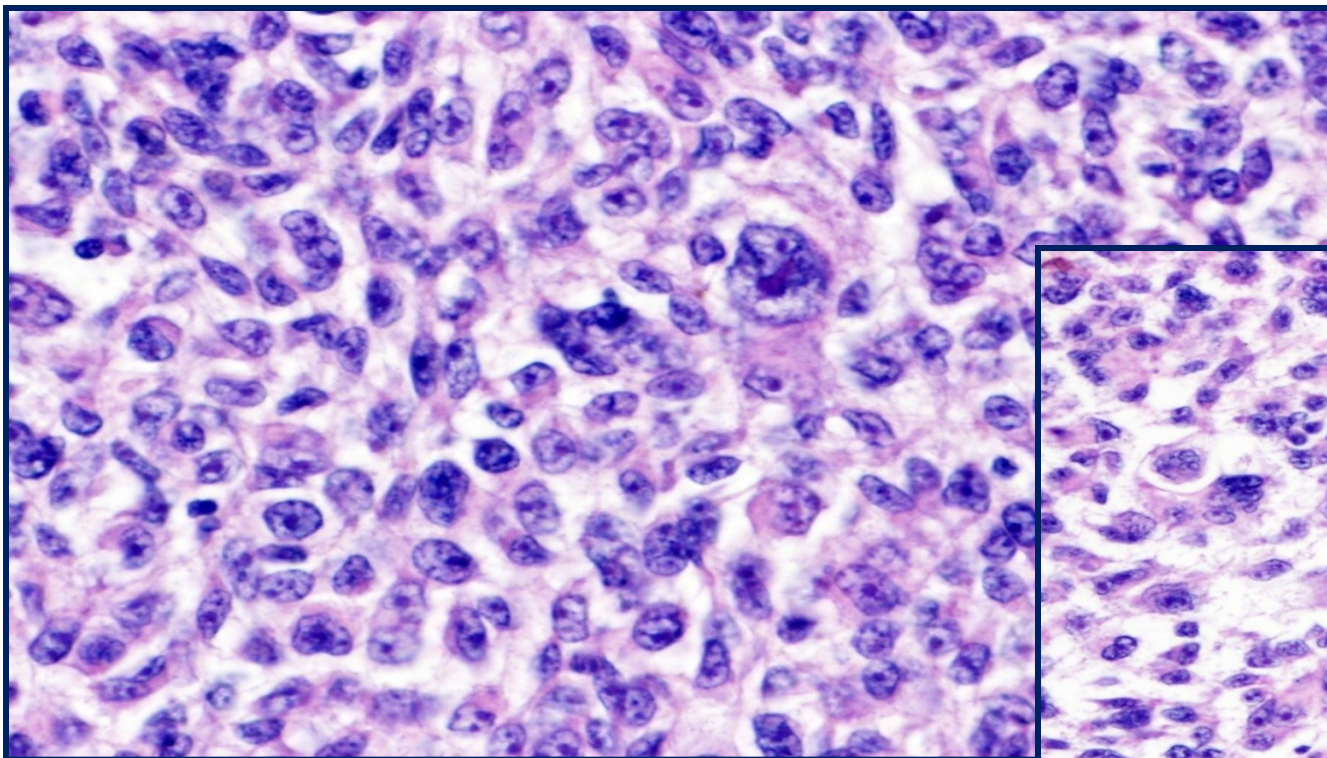
- 1 - Rozsáhlý tumor zasahující do podkožní tukové tkáně**
2 - Fokálně tvorba melaninu

Nodulární maligní melanom



Fokálně výrazná tvorba melaninu

Nodulární maligní melanom



Atypické melanoblasty, nápadná jadérka

Germinální nádory

- nejčastěji se vyskytují v gonádách
- někdy i v extragonadální lokalizaci:
 - přední mediastinum, retroperitoneum, epifýza
- mohou se vyskytovat i kongenitálně
 - např. teratom v sakrální lokalizaci

Germinální nádory

- cca 90 % primárních nádorů varlat
- hlavně mezi pubertou a 40. rokem
- RF: +RA, +OA, kryptorchismus, snížená plodnost, neplodnost,...
- metastázy lymfogenní (paraaortální LU) i hematogenní (plíce)

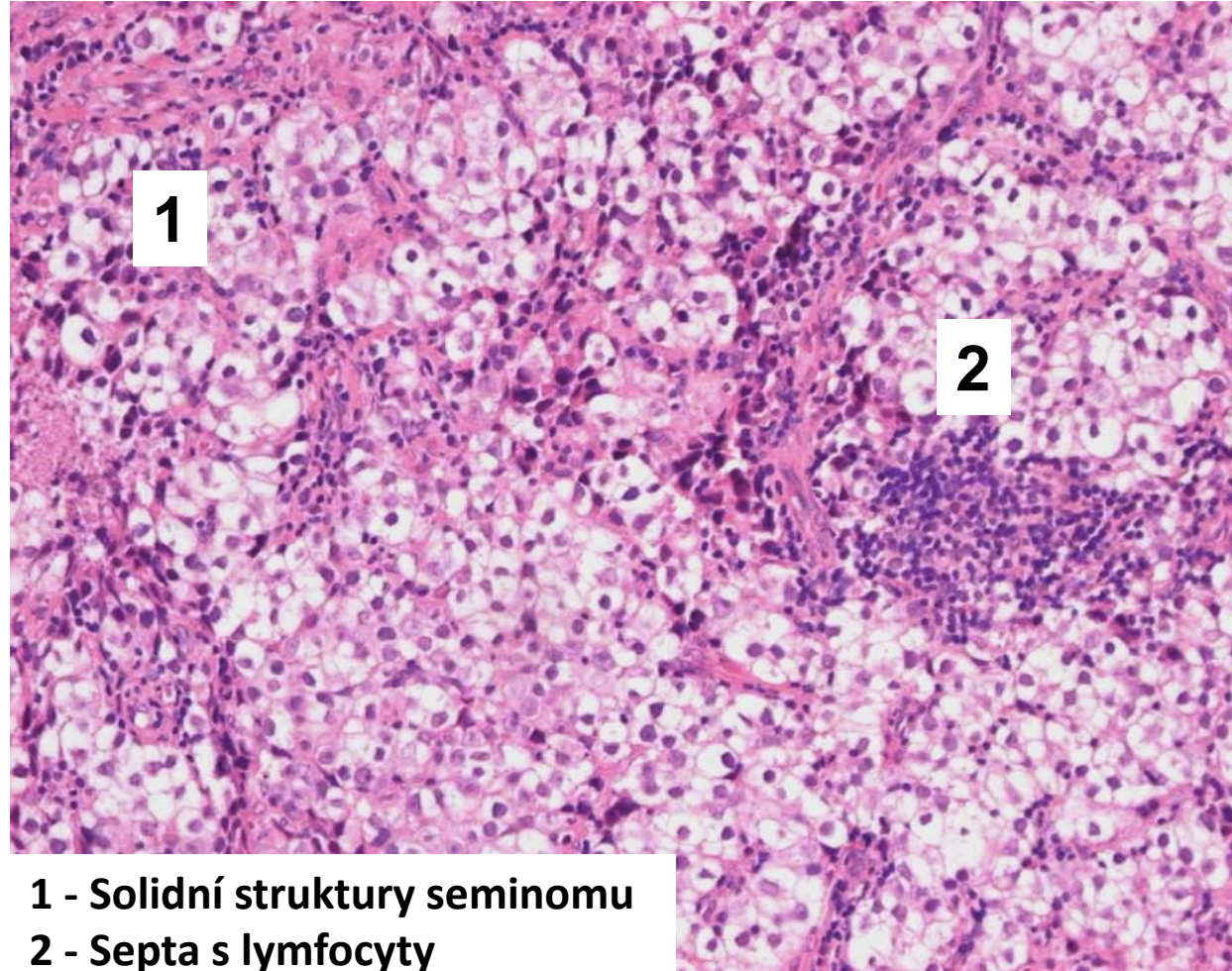
- produkují onkomarkery
 - α FP, hCG, PLAP, CEA, LDH (nespecifické)
 - detekce v séru i tkáních
 - význam v diagnostice i v monitorování pacienta při/po léčbě

Seminom

- tvoří cca 50% všech germinálních nádorů
- nejčastější tumor varlete
- hlavně mezi 30.- 40. rokem života (postpubertálně)
- RF: kryptorchismus
- varle zvětšené, bolestivé
- dobrá prognóza (časná dg., radio i chemo senzitivní)

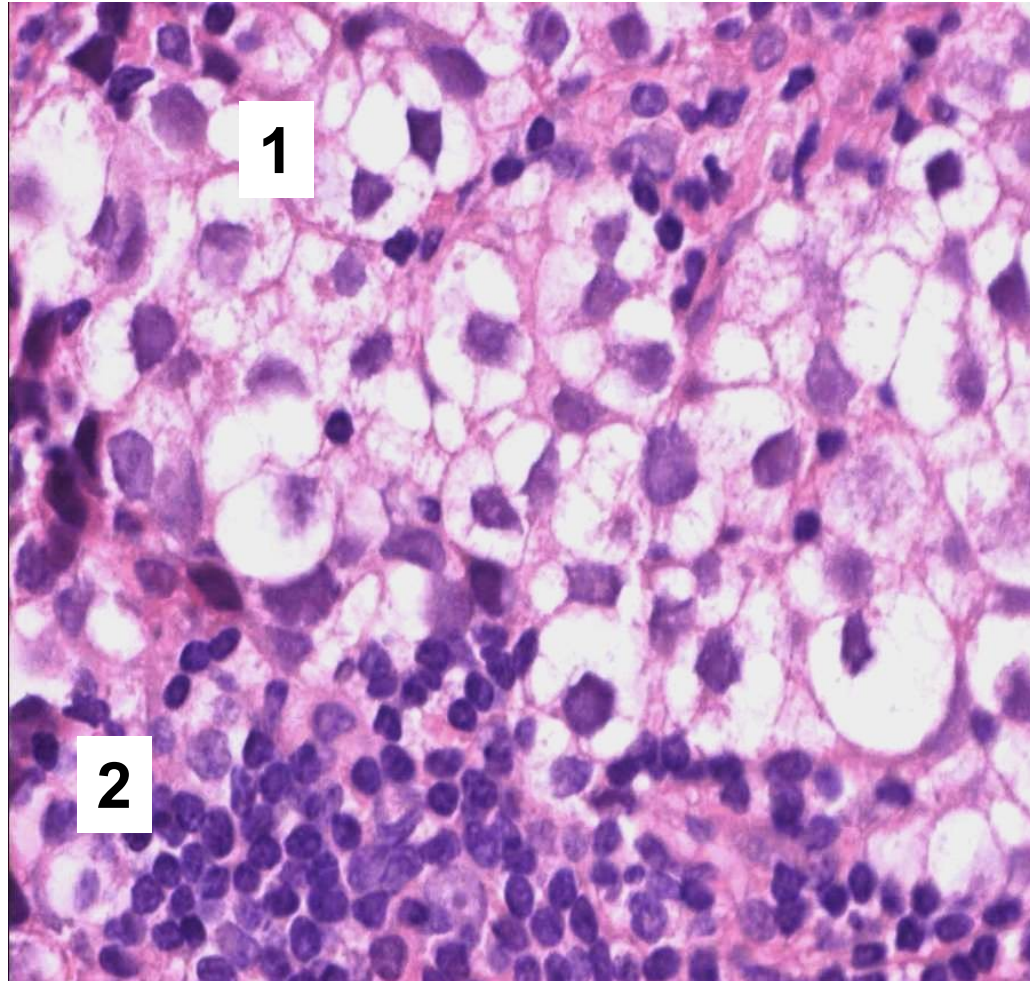
- **Makro:**
 - solidní, homogenní, šedorůžový s nekrózami
 - často postižena velká část varlete, roste destruktivně
 - i při značné velikosti často lokalizován intratestikulárně
 - v pokročilých případech se šíří do rete testis, nadvarlete, semenného provazce, skrotálního vaku

Seminom klasický



Seminom

- 1 - Nádorové buňky s opticky prázdňou cytoplazmou
- 2 - Septa s lymfocyty



Teratomy

- smíšené nádory složené z jednoho, dvou či tří zárodečných listů
- gonodální i extragonadální, oproti ovariu velmi vzácný
- i jako součást smíšených germinálních nádorů

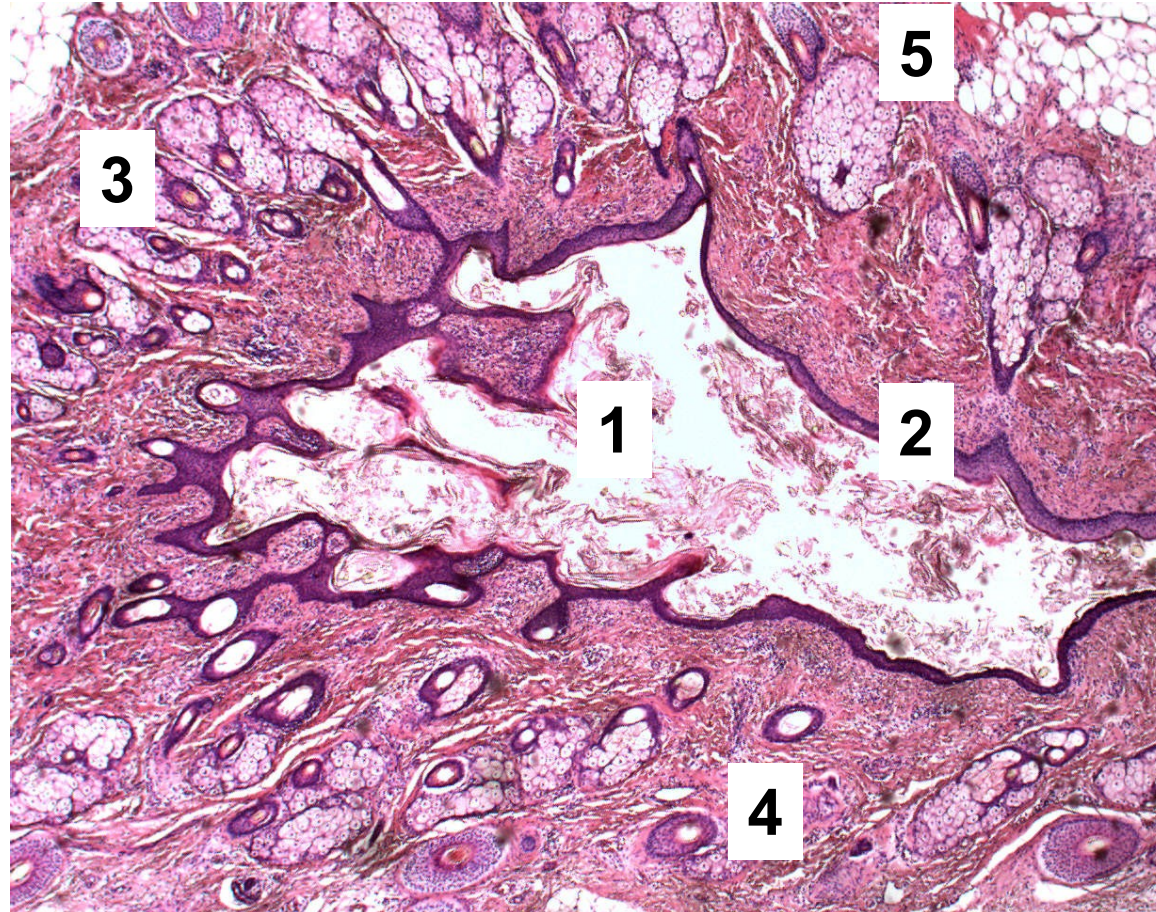
- makro:
 - cystické (většinou benigní)
 - solidní

Teratomy

- **Mikro:**
 - obsahují různé typy tkání:
 - mozek, zuby, epitelové struktury, endokrinní orgány, svaly, chrupavku, kost,..
 - často struktury epidermoidní či dermoidní cysty s chlupy
 - nezralá či malignizovaná tkáň (nezralý t., teratom se somatickým typem malignity)

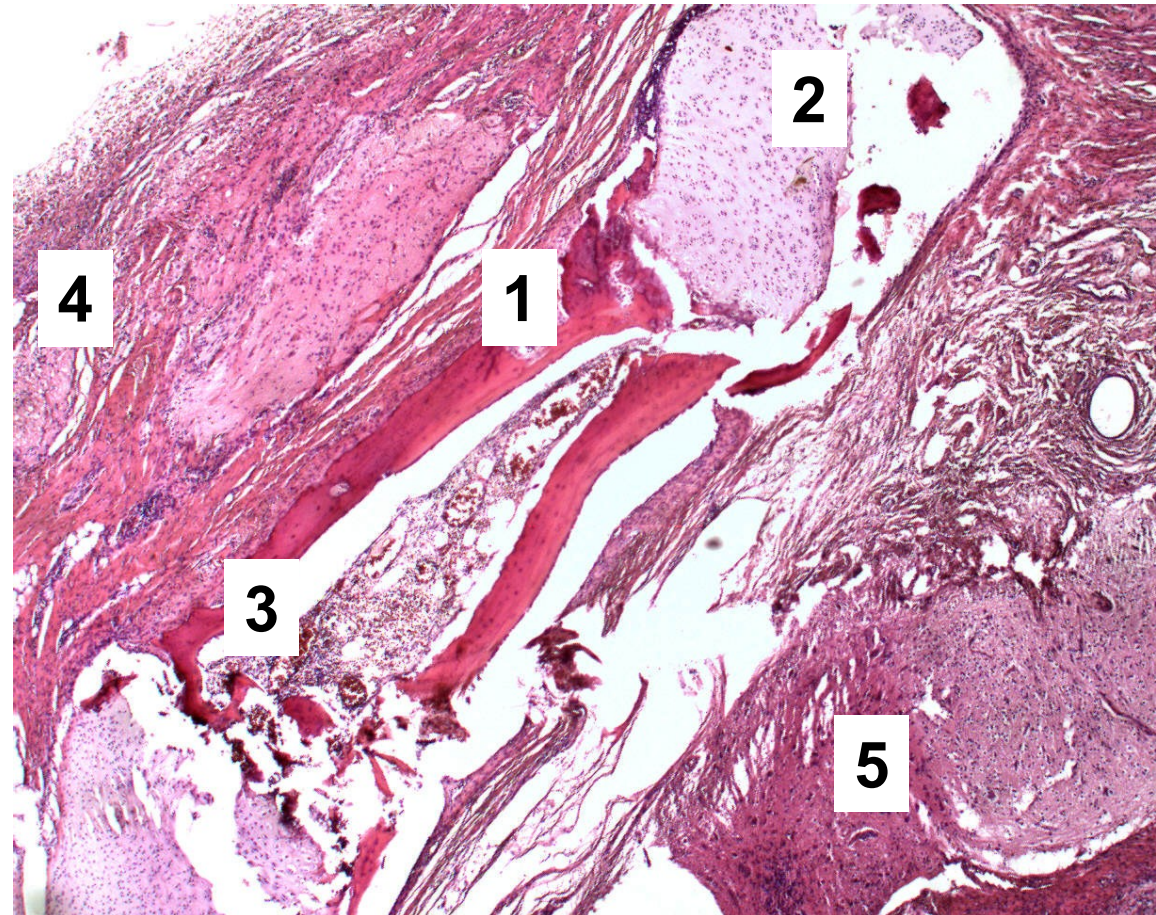
Dermoidní cysta (zralý diferencovaný teratom)

- 1 - Lumen s odloupanými zrohovatělými buňkami
- 2 - Epidermis
- 3 - Mazové žlázy
- 4 - Vlasové folikly
- 5 - Tuková tkáň

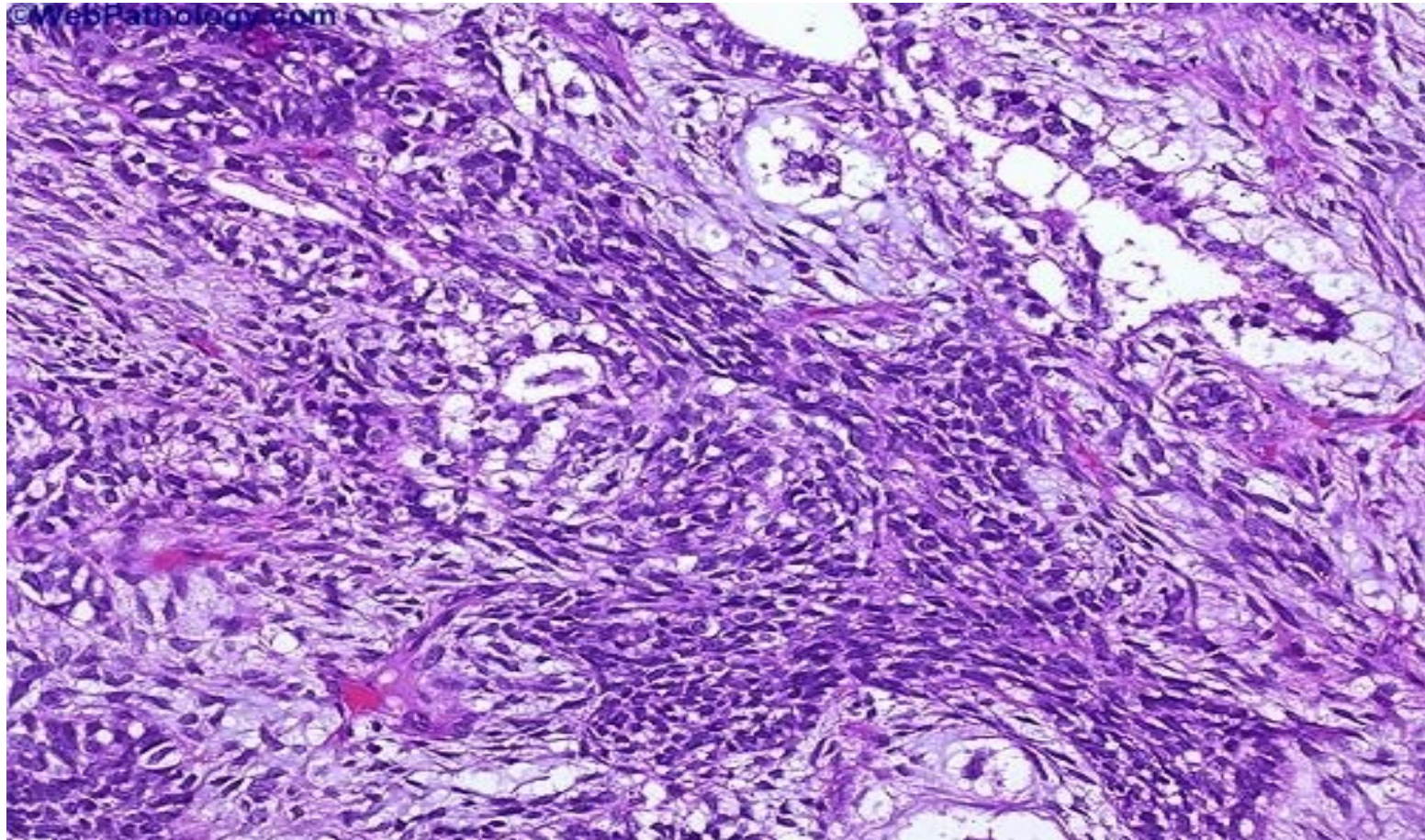


Dermoidní cysta (zralý diferencovaný teratom)

- 1 - Lamelární kost
- 2 - Chrupavka
- 3 - Hematopoetická tkáň
- 4 - Příčně pruhovaná svalovina
- 5 - Nervová tkáň



teratom diferencovaný nezralý



primitivní fetální tkáň (neuroektodermové)

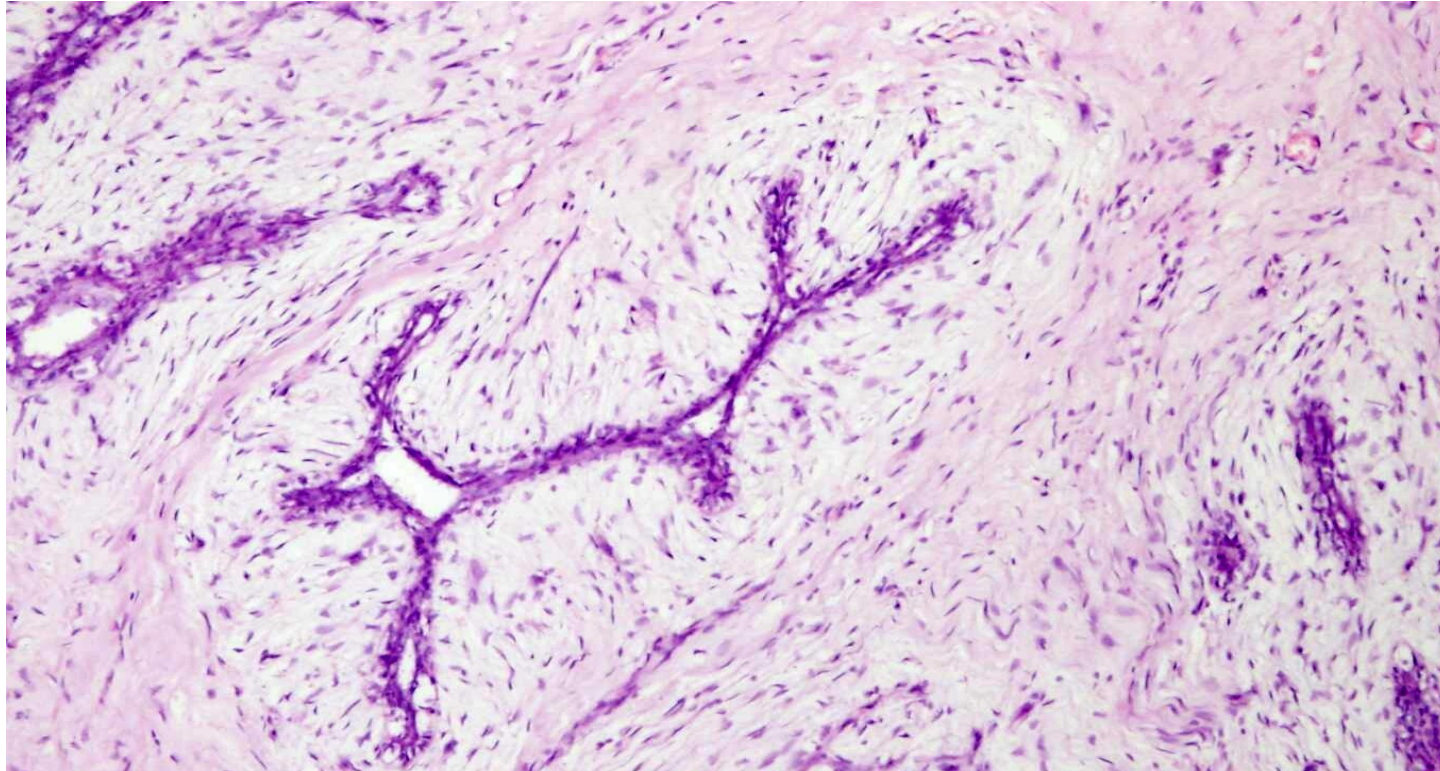
Smíšené nádory ????????

- jsou tvořeny dvěma nebo více tkáňovými komponentami identické nebo odlišné histogeneze a identické nebo rozdílné biologické povahy:
 - smíšené **mezenchymové nádory**
 - např. angiofibrom, angioleiomyolipom
 - smíšené **mezenchymové/epitelové nádory**
 - např. fibroadenom, adenosarkom, karcinosarkom
 - smíšené **maligní epitelové nádory**
 - např. adenoskvamózní karcinom
 - smíšené **germinální nádory**
 - např. kombinace seminomu a teratomu v jednom nádoru

Fibroadenom mammy

- nejčastější tumor mammy mladých žen
- benigní
- **Makro:**
 - ohraničený, pohyblivý
- **Mikro:**
 - proliferující vývody
 - zmnožené stroma (edematózní nebo hyalinizované)
 - dva typy:
 - **perikanalikulární a intrakanalikulární typ (nemá praktický význam)**

Fibroadenom mammy



Intrakanalikulární typ:

Zmnožené edematózně prosáklé stroma štěrbinovitě utlačuje novotvořené vývody

Děkuji za pozornost

