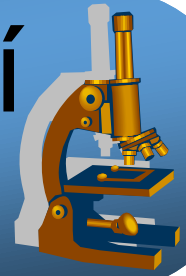
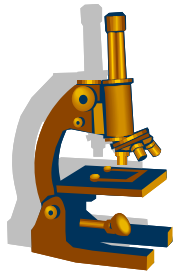


Praktikum ze speciální patologie



Patologie
KARDIOVASKULÁRNÍHO
systemu



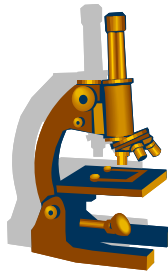
Hypertenze

- systémová
- plicní
- portální

Různé lokalizace, odlišná etiologie a problematika

Systémová esenciální hypertenze

- multifaktoriální příčiny
- genetika vč. abnormálního transmembránového transportu Na^+/K^+ v renálních tubulech
- vrozené změny (vč. nízké porodní váhy a počtu nefronů)
- získané rizikové faktory životního stylu (obezita, příjem Na a P, stres, nedostatek pohybu, aj.)



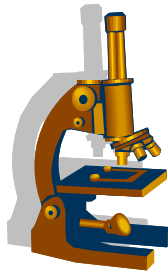
Systemová hypertenze

Dle etiologie

- **esenciální** (primární) v 90 %
- **sekundární** (jiné základní onemocnění – ledviny, endokrinní, aj.)

Dle klinického průběhu

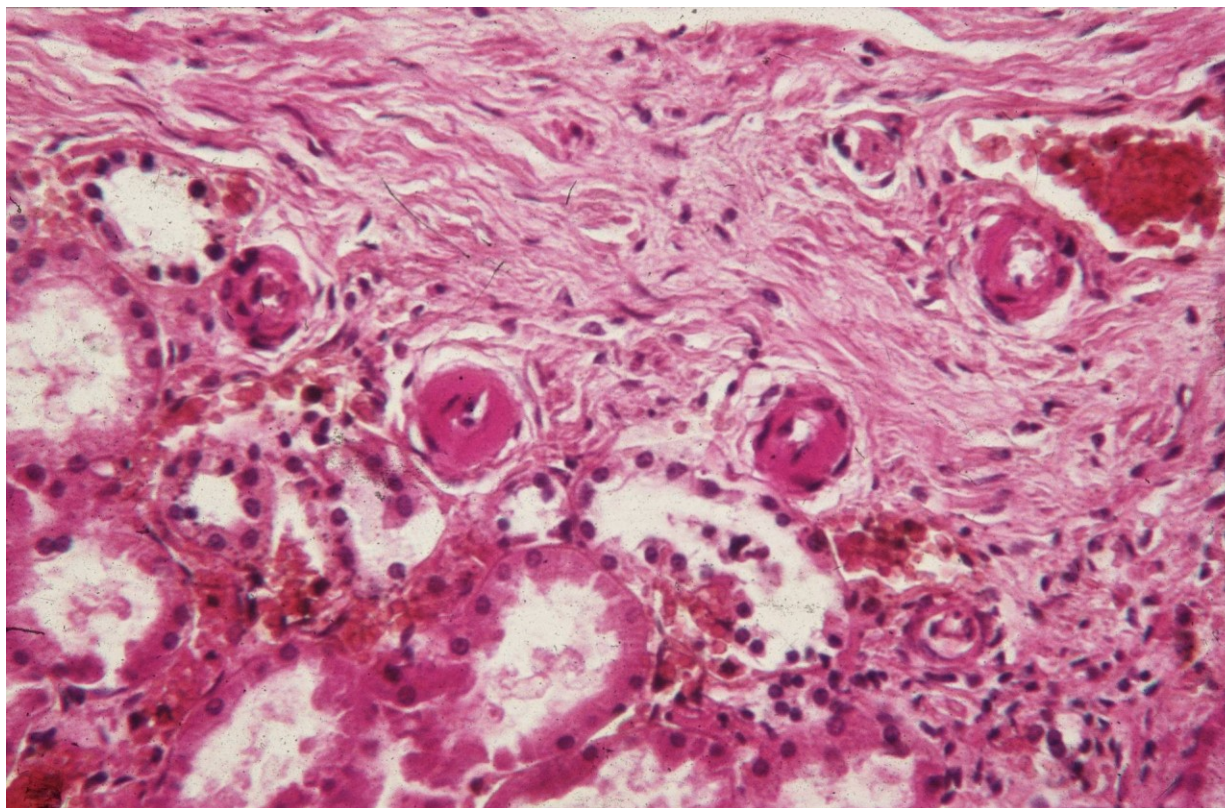
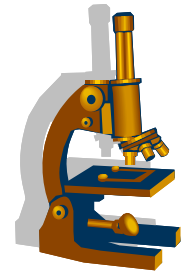
- **benigní**
 - 95 %, dlouhodobě asymptomatická, komplikace pozdní, ale závažné – nutný screening + terapie
- **maligní**
 - **diastolický TK > 140 mmHg**
 - rychlý rozvoj (i týdny), nutná okamžitá terapie
 - akcelerovaná fáze „benigní“ HT léčené špatně nebo vůbec
 - nebo v rámci sekundární HT (renální, feochromocytom nadledviny, některé autoimunitní choroby)
 - **fibrinoidní nekróza malých arterií/arteriol, zvl. ledvin – maligní nefroskleróza** → hematurie, selhání
 - **hypertrofie + dilatace LK** → selhání LK
 - bolest hlavy, **intracerebrální krvácení**
 - hypertenzní retinopatie s hemoragiemi, edémem papily optického nervu



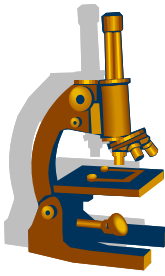
Systemová hypertenze

- morfologicky **léze endotelu + cévní stěny**
- akcelerace AS
- arterioly
 - plazmatické insudáty ve stěně – **hyalinní arterioloskleróza s homogenním vzhledem**
 - postupně cirkulární hyperplastická arterioloskleróza
 - **fibrinoidní nekróza + trombóza u maligní hypertenze**
- arterie
 - poškození endotelu s dysfunkcí (↓ NO vazodilatace + ↑ sekrece vasokonstriktorů vč. PG)
 - **intimální hyperplázie, fibroelastóza, hyperplazie hladké svaloviny, zúžené lumen**
- kapiláry
 - možná ruptura, trombóza

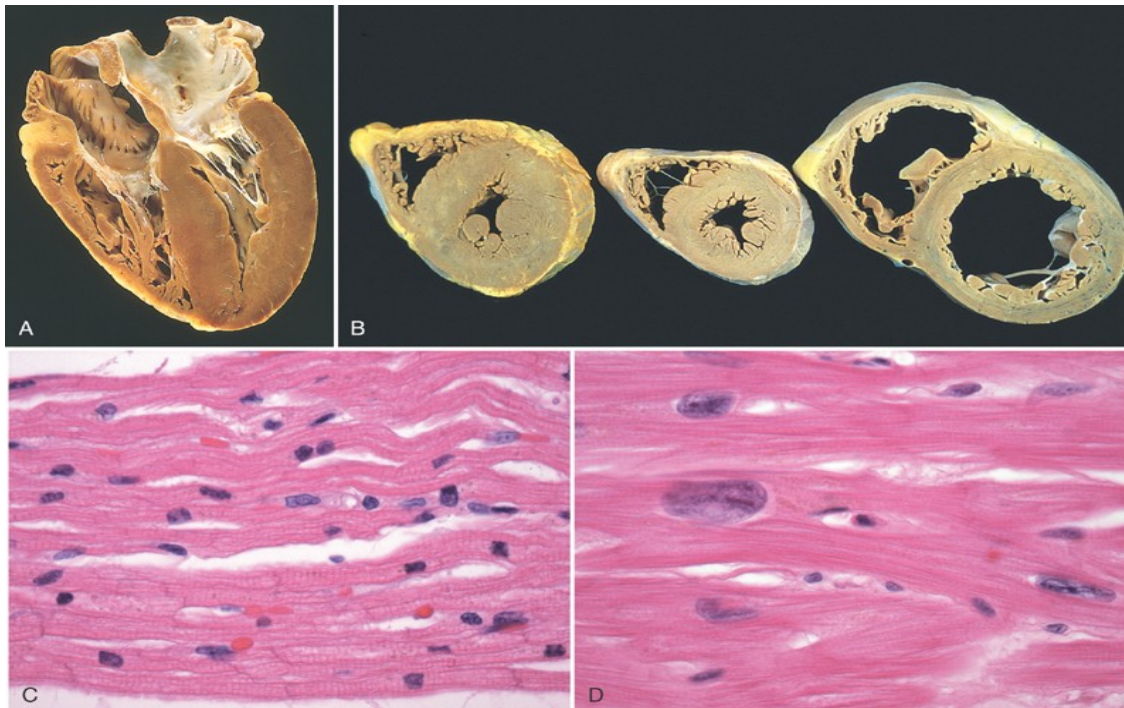
Hyalinní arterioloskleróza

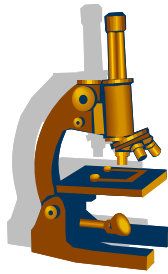


Systemová hypertenze a srdce



- 90–95% esenciální , rizikový faktor aterosklerózy
- zatěžuje srdce → LK se adaptuje na \uparrow rezistenci periferie = **cor hypertonicum** (koncentrická hypertrofie LK) → omezené kompenzační mechanismy → **cor hypertonicum decompensatum** (dilatace hypertrofické LK)
- → **srdce selhává** ← relativní koronární nedostatečnost

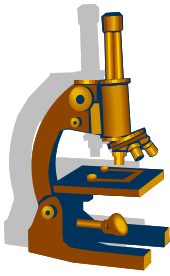




Plicní hypertenze

- zvýšení středního tlaku v plicnici nad 25 mmHg (v klidu), 30 mmHg (při zátěži)
- hyperkinetický typ
 - vrozené srdeční vady s levoprávním zkratem
- **pasivní žilní typ**
 - porucha plicního žilního odtoku – selhání LK, mitrální stenóza
- **hypoxemický typ**
 - difuzní onemocnění plic – CHOPN, fibróza
- hypoventilační typ
 - snížená pohyblivost hrudníku
- idiopatická
- ateroskleróza plicních arterií; hypertrofie svaloviny + fibrointimální změny arterií;
hypertrofie PK – cor pulmonale chronicum

DEGENERATIVNÍ NEMOCI TEPEN



- **Ateroskleróza**

- chronická progresivní **inflamatorní** choroba s tvorbou aterosklerotických plátů ve velkých a středních arteriích

- **Arteriolskleróza**

- morfologický projev hypertenze v arteriolách, viz dále

- **Mediální degenerace aorty**

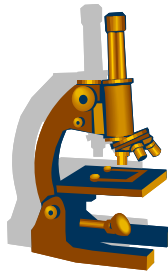
- nespecifická etiologie (hypertenze, vrozené léze – Marfanův sy, aj.)
- asociované s aneurysmaty a disekcí, viz dále

- jiné

Ateroskleróza



- onemocnění tepen doprovázené ukládáním lipidů do cévní intimy
- **zánětlivý (aktivní) proces**
- Rizikové faktory neovlivnitelné x modifikovatelné
- **endogenní RF:**
 - věk, pohlaví (role estrogenu?), rodinná dispozice (familiární hypercholesterolémie), hereditární homocysteinémie
- **exogenní RF:**
 - životní styl, viscerální obezita → adipokiny z tukové tkáně → endoteliální dysfunkce + zánět
 - hyperlipidémie (LDL) ←←i **hypothyreóza**, nefrotický sy;
 - hypertenze, kouření (nikotin, CO), diabetes mellitus, orální antikoncepce, málo pohybu, ↑ hladina fosfátů (dysregulace, příjem potravou)



Ateroskleróza - patogeneze

1. Poškození endotelu

- mechanicky (\uparrow Tk, turbulence)
- vliv endotoxinů, IK, chem. sloučenin cigaretového kouře, \uparrow cholesterol

2. Insudace lipoproteinů (LDL), které v intimě oxidují

3. ZÁNĚT

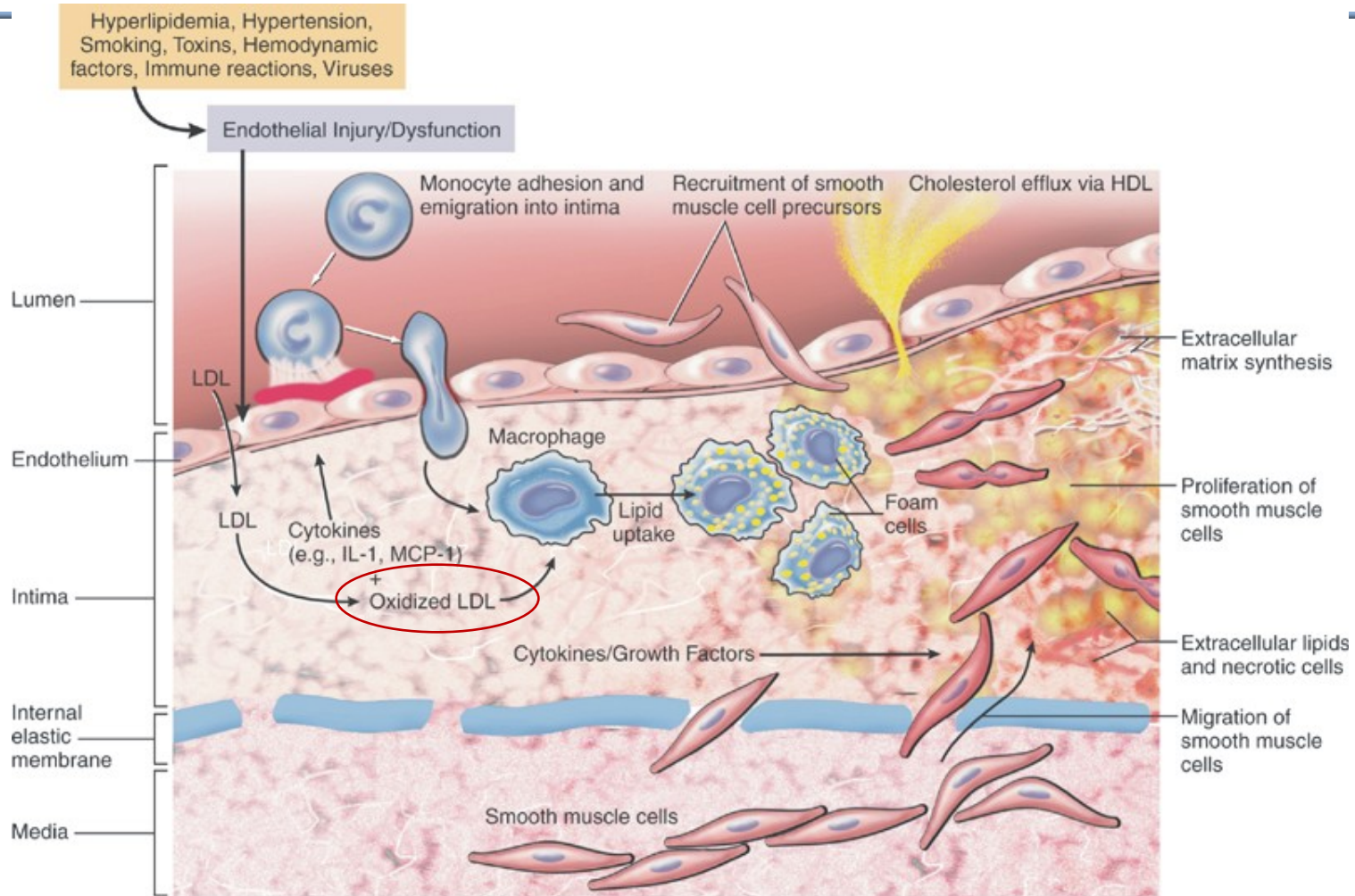
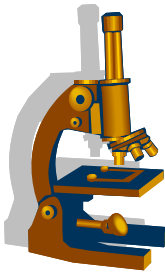
- antigenní i nespecifická odpověď
- krevní monocyty (\rightarrow pěnité makrofágy), T-lymfocyty, trombocyty, endotelie, hladkosvalové buňky

4. Proliferace hladkosvalových bb. v intimě

- kolagen, elastin, proteoglykany \rightarrow fibrózní plát, při výraznější akumulaci lipidů ateromový plát

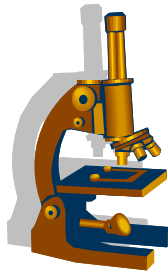
Pozn. stabilní plát se při opětovném spuštění zánětu mění v plát nestabilní – praská fibrózní čepička i endotel a vzniká trombus

Ateroskleróza – buněčné interakce v ateromovém plátu



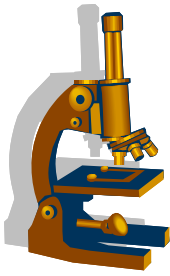
Normal vessel

Progressive development of
atherosclerotic plaque



KOMPLIKACE ATEROSKLERÓZY

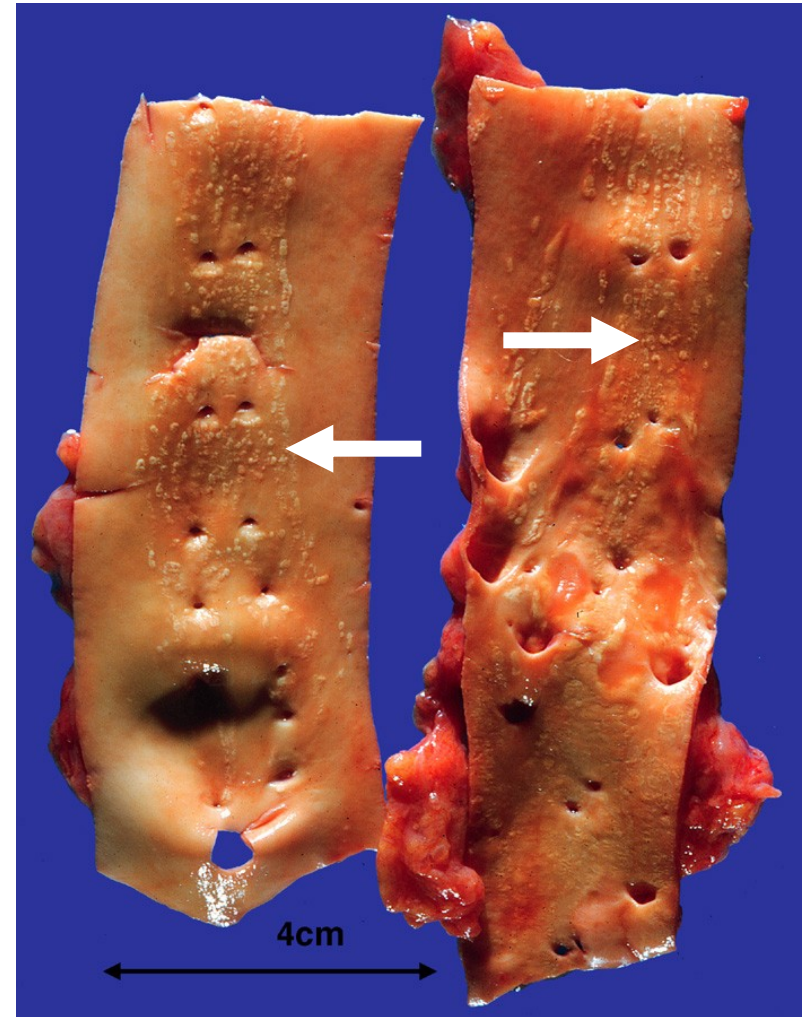
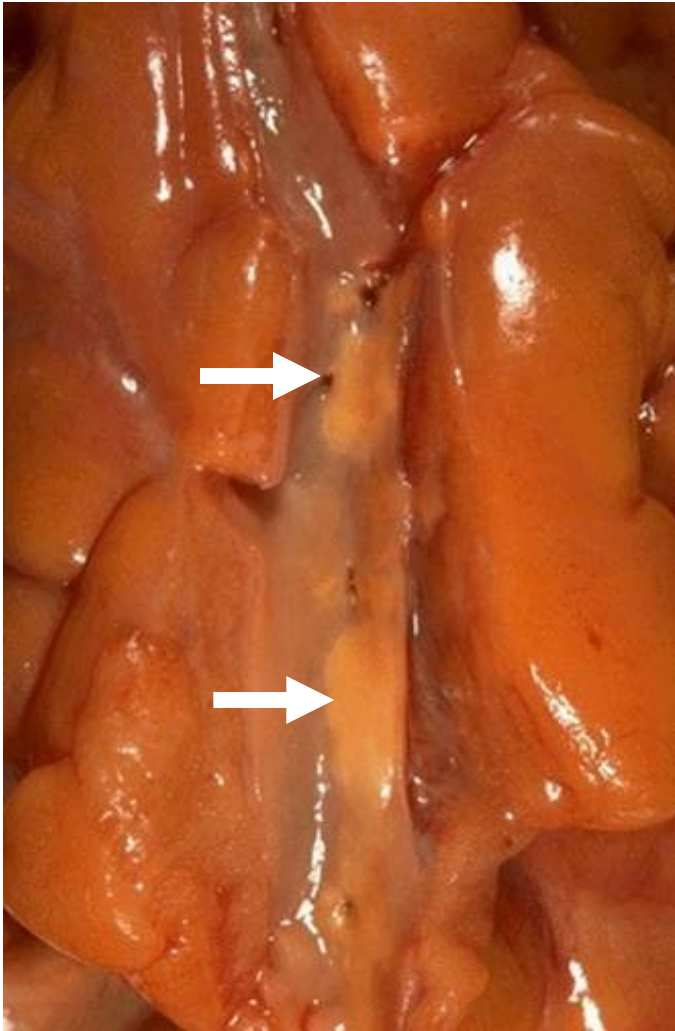
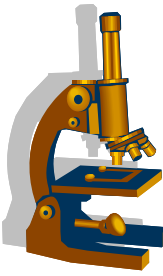
- **zvředovatění** (intimální defekt)
 - eroze, ruptura plátu, embolizace ateromových hmot
- **trombóza**
 - akutní ischemie / embolizace
- **krvácení**
 - fisurou z lumen / z cév v plátu → akutní uzávěr → akutní ischemie
- **kalcifikace**
 - pružníková hypertenze → → →
- **aneurysma**
 - zeslabení medie + ↑TK



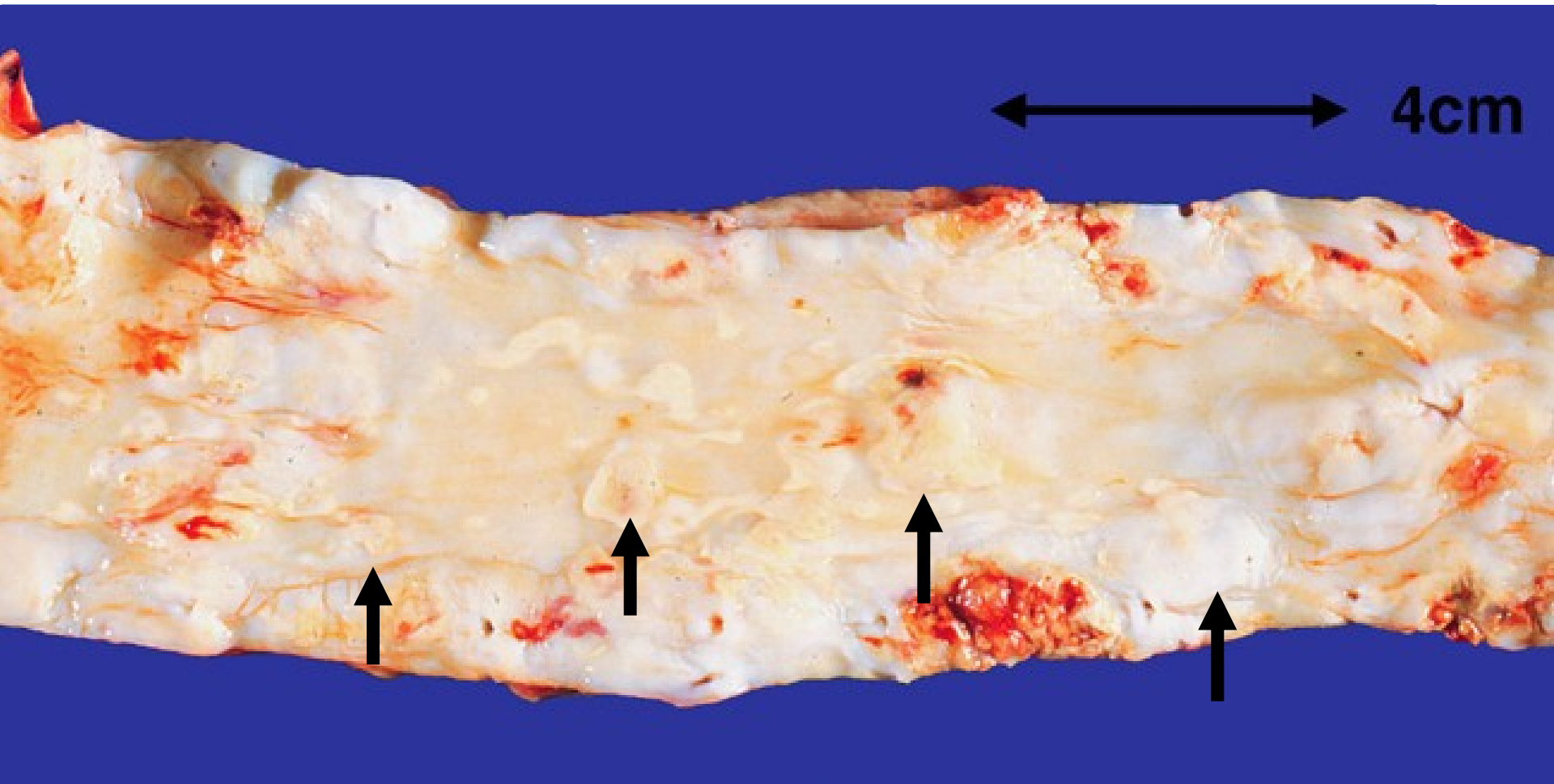
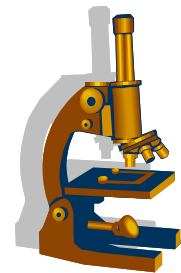
KOMPLIKACE ATEROSKLERÓZY

- akutní
 - akutní ischémie/nekróza
 - trombóza
 - embolie
- chronické
 - hypoxická/vaskulární atrofie (mozek, ledvina - + renální hypertenze)
 - angina pectoris, progredující selhání LK
 - aneuryzma zvl. abdominální aorty
 - hypoxie/ischemizace s funkčními poruchami (claudicatio intermittens DK, angina abdominalis)

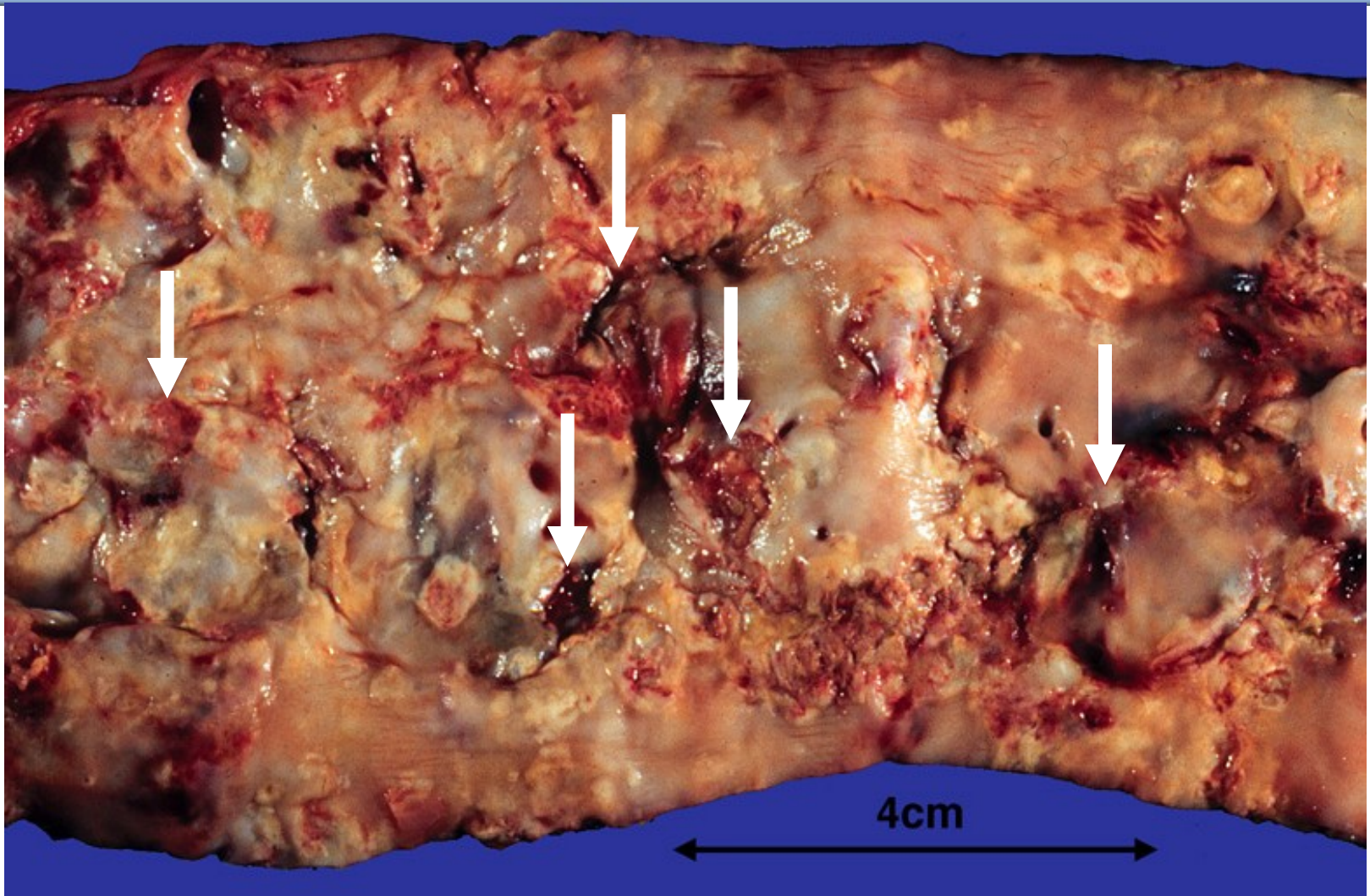
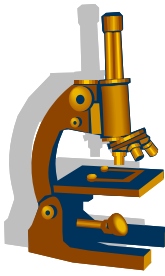
Ateroskleróza – lipoidní skvrny



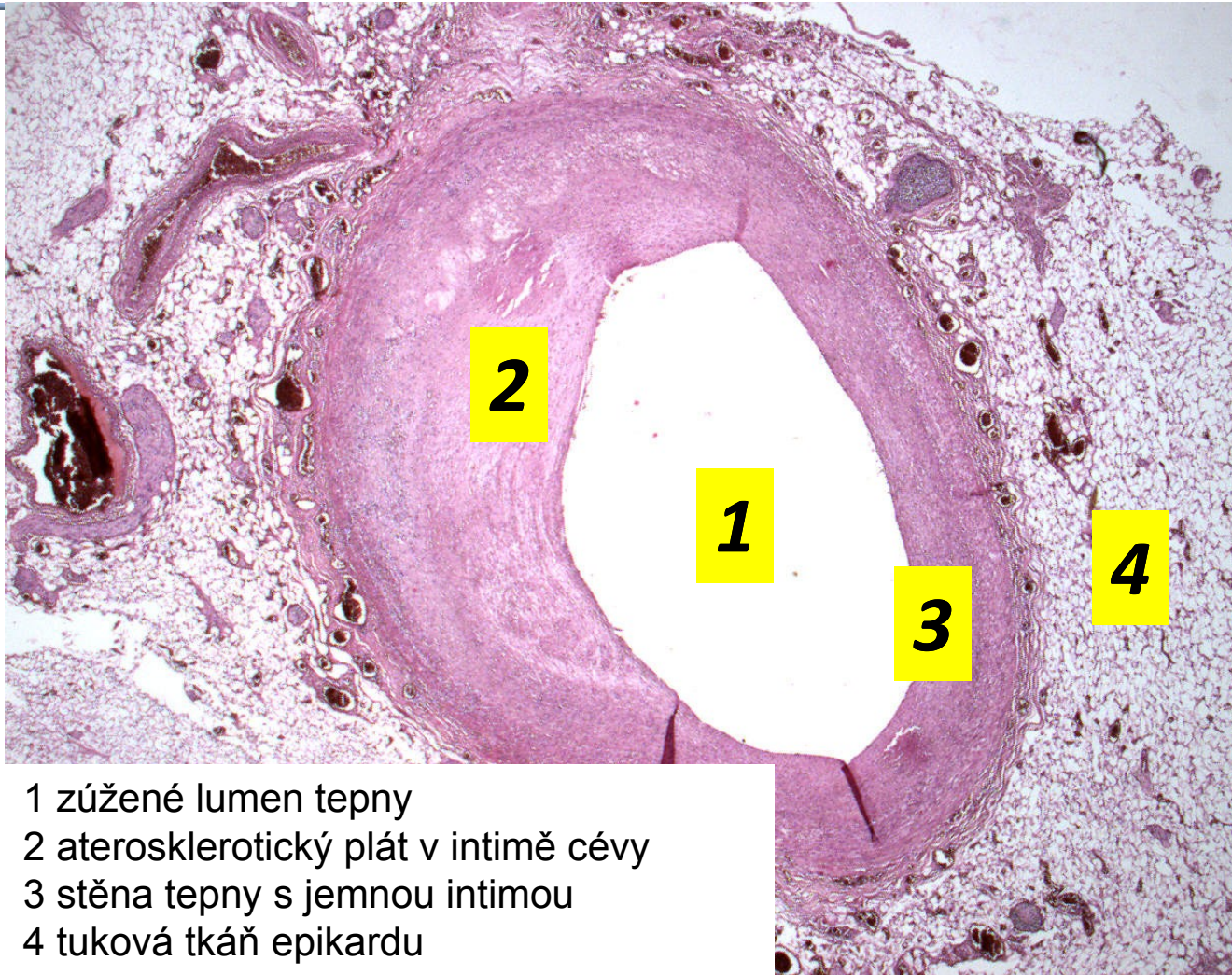
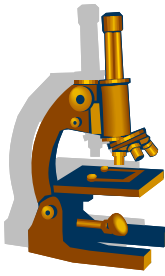
Ateroskleróza – fibrózní a ateromové pláty



Ateroskleróza – ulcerace plátů, nástěnná trombóza

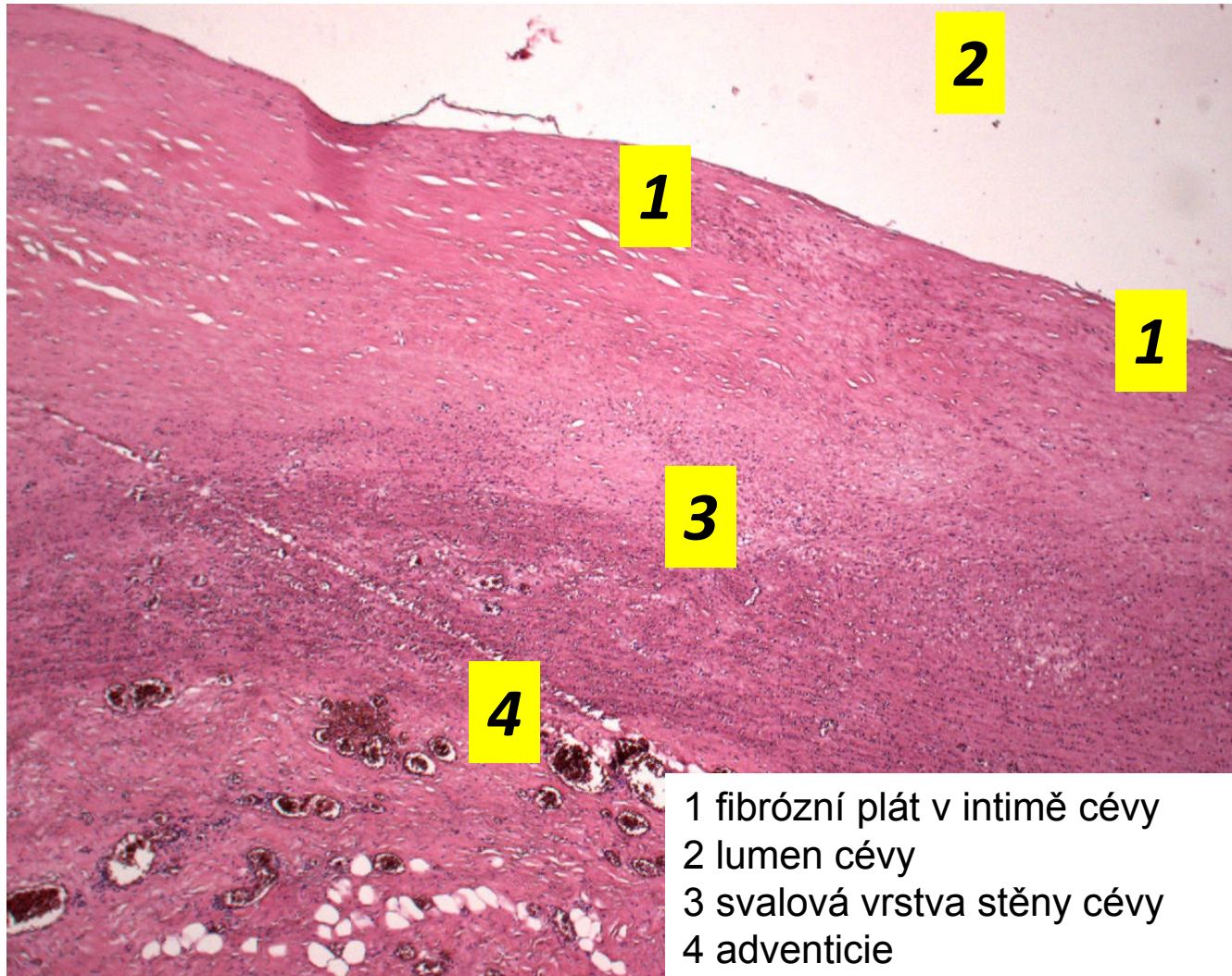
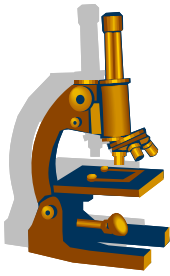


Ateroskleróza – koronární arterie

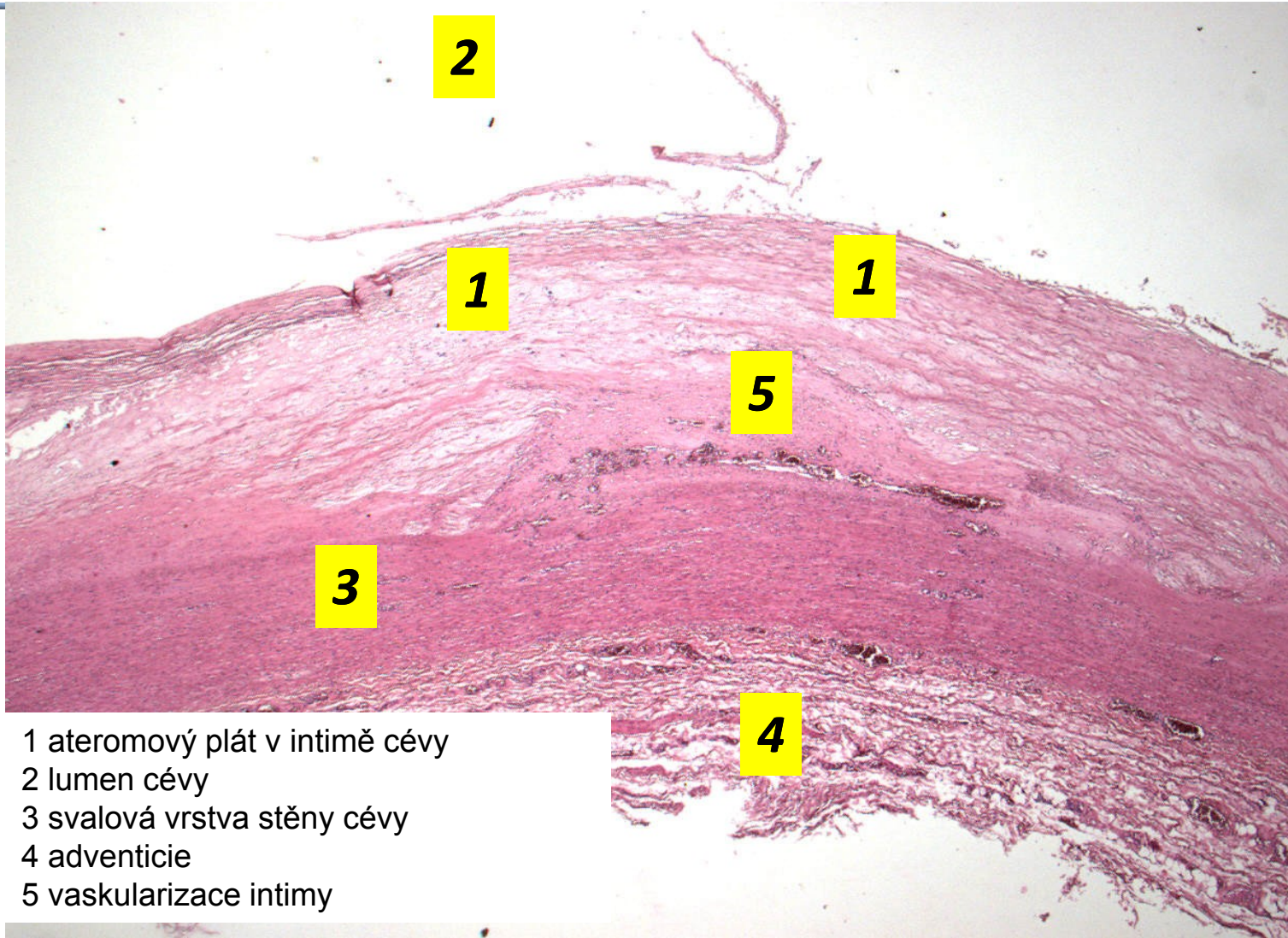
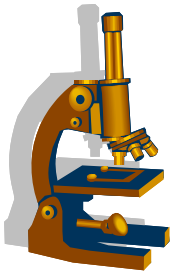


- 1 zúžené lumen tepny
- 2 aterosklerotický plát v intimě cévy
- 3 stěna tepny s jemnou intimou
- 4 tuková tkáň epikardu

Ateroskleróza – fibrózní plát

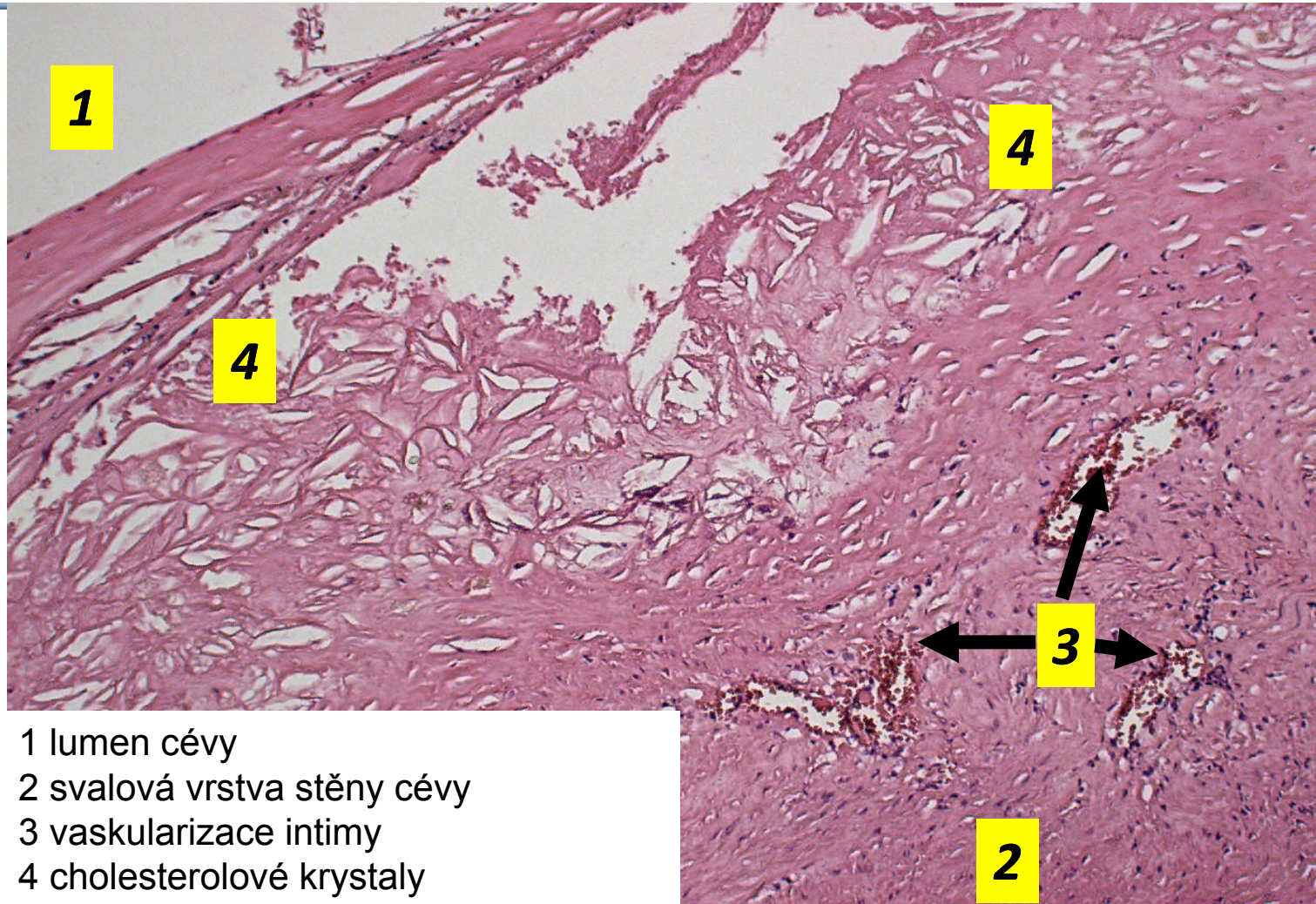
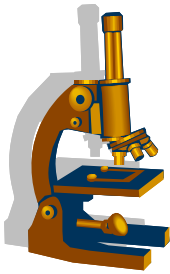


Ateroskleróza – ateromový plát



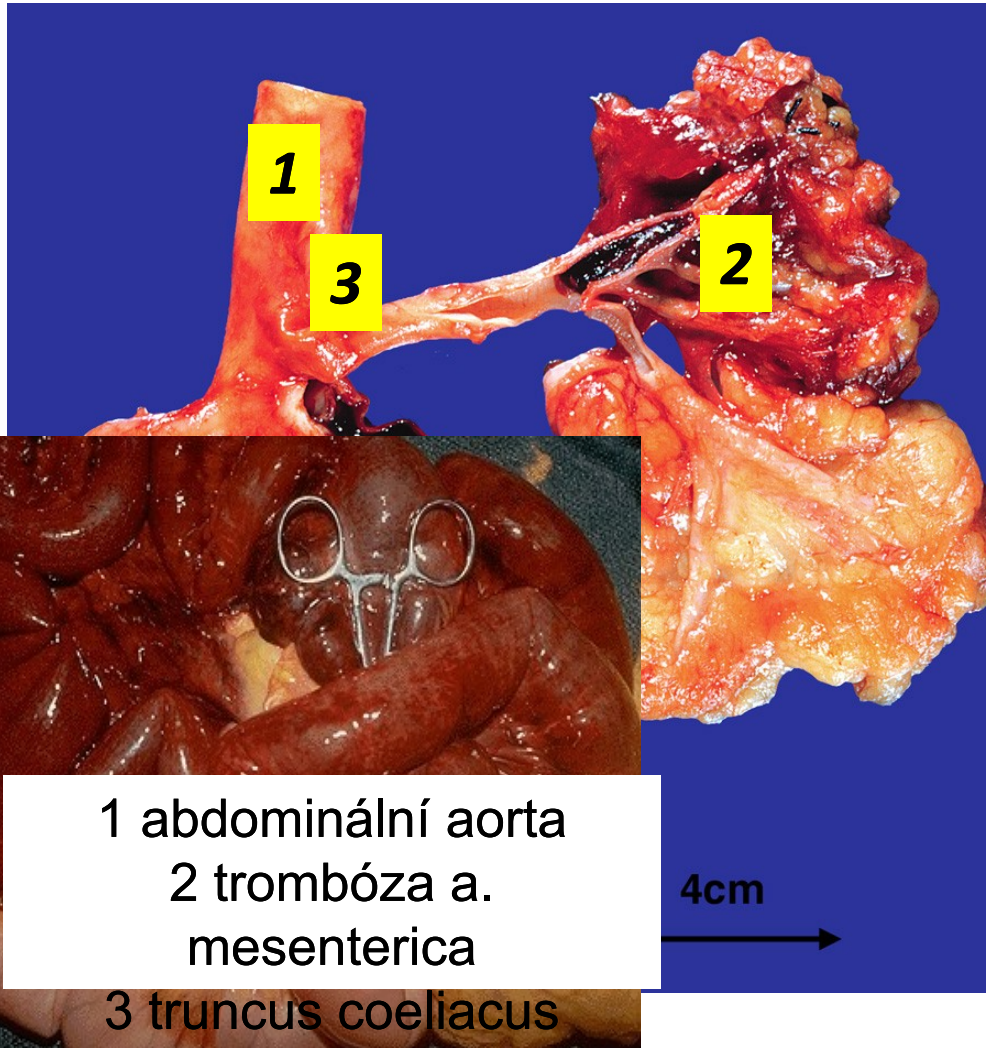
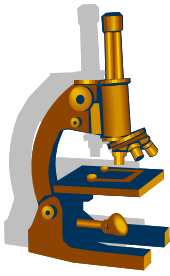
- 1 ateromový plát v intimě cévy
- 2 lumen cévy
- 3 svalová vrstva stěny cévy
- 4 adventicie
- 5 vaskularizace intimy

Ateroskleróza – ateromový plát, kapilarizace intimy

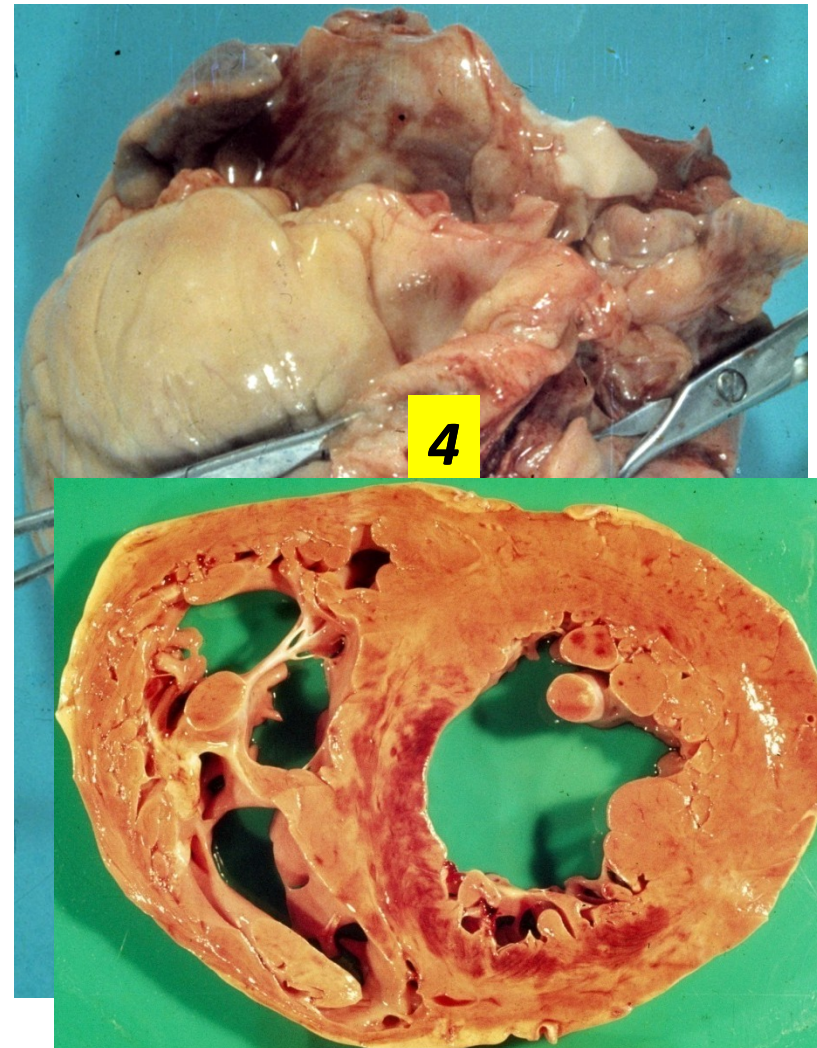


- 1 lumen cévy
- 2 svalová vrstva stěny cévy
- 3 vaskularizace intimy
- 4 cholesterolové krystaly

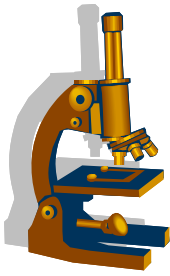
Komplikace aterosklerózy – trombóza/trombembolie



1 abdominální aorta
2 trombóza a.
mesenterica
3 truncus coeliacus

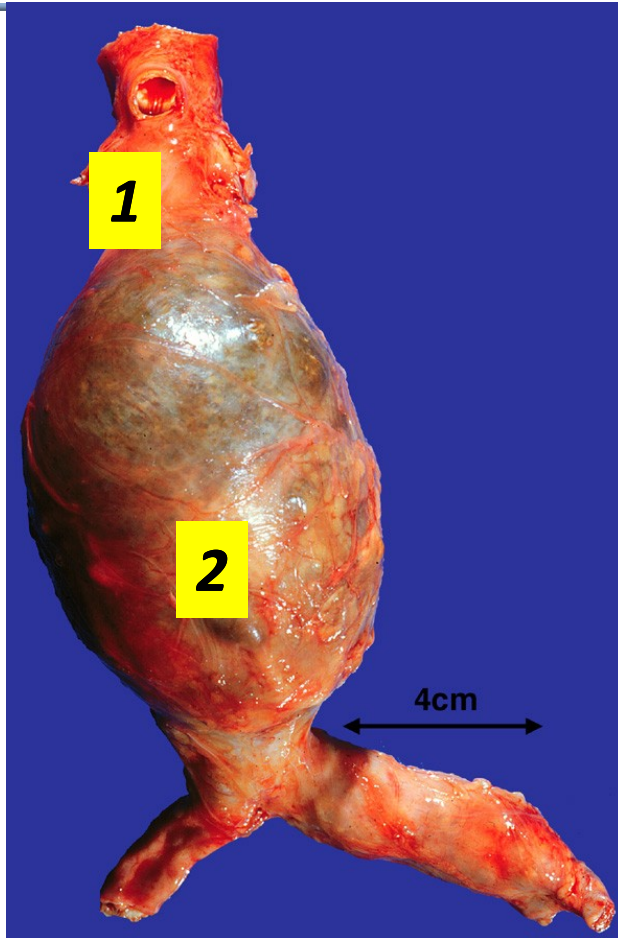
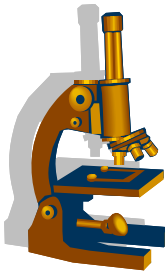


Aneuryzma

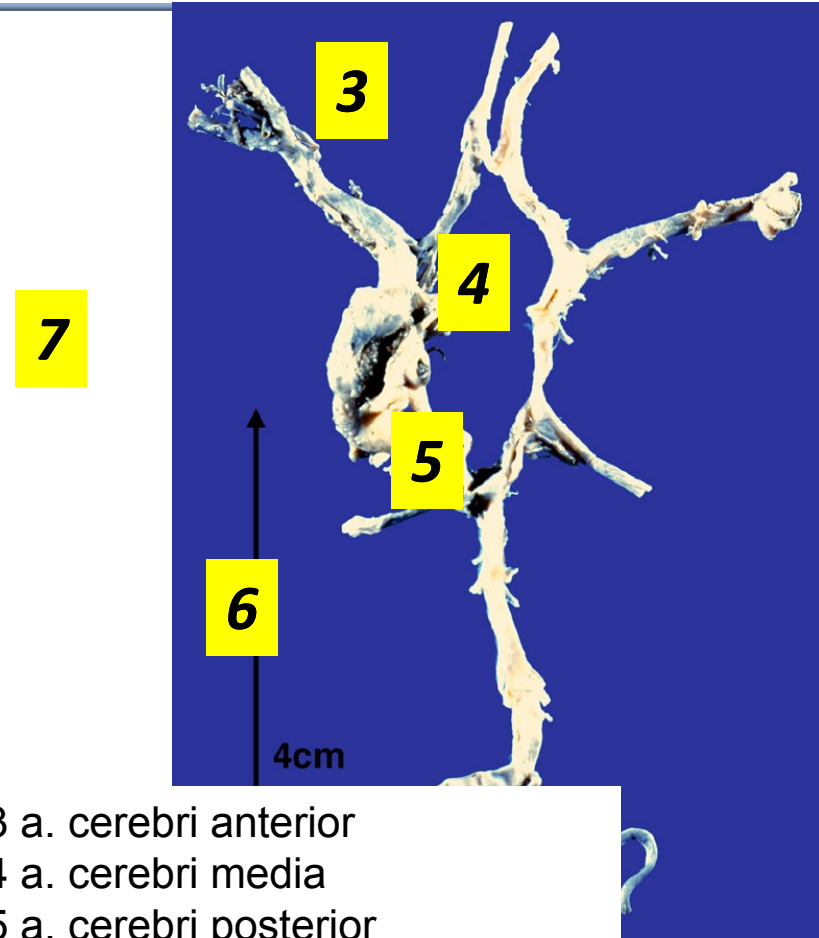


- nejčastěji aorta, mozkové tepny
- různé formy
 - vakovité
 - fuziformní
 - hadovité
 - arteriovenózní malformace/aneuryzma
- příčiny:
 - vrozené i získané **defekty struktury stěny** (elastika, hladká svalovina)
 - ateroskleróza, záněty (vaskulitidy i perifokální záněty), úrazy ...
- nepravé aneuryzma

Aneuryzma

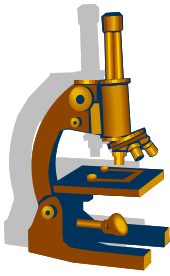


1 abdominální aorta
2 vakovité aneurysma



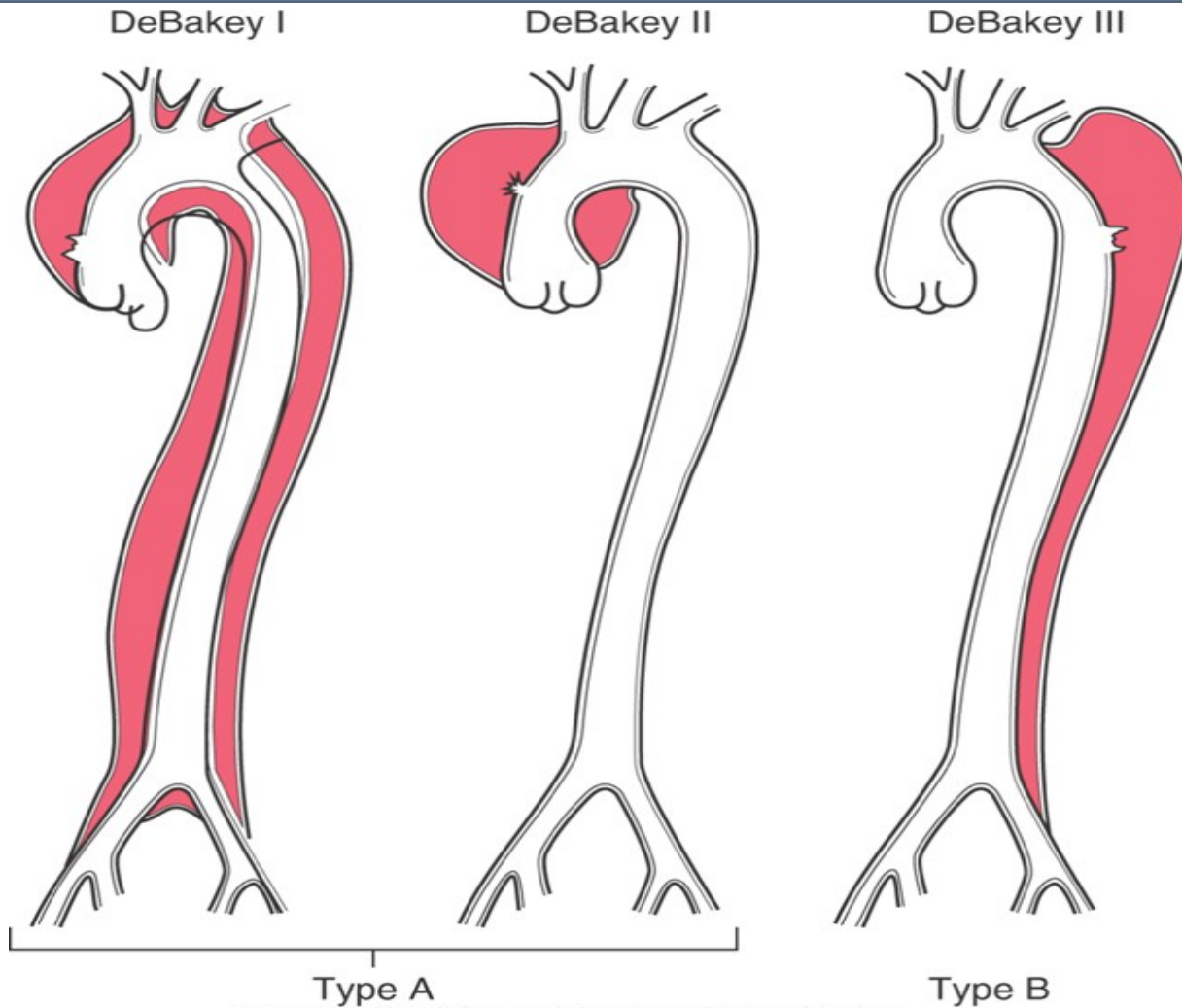
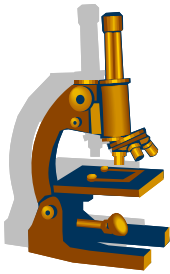
3 a. cerebri anterior
4 a. cerebri media
5 a. cerebri posterior
6 a. basilaris
7 aneurysma

Disekce aorty

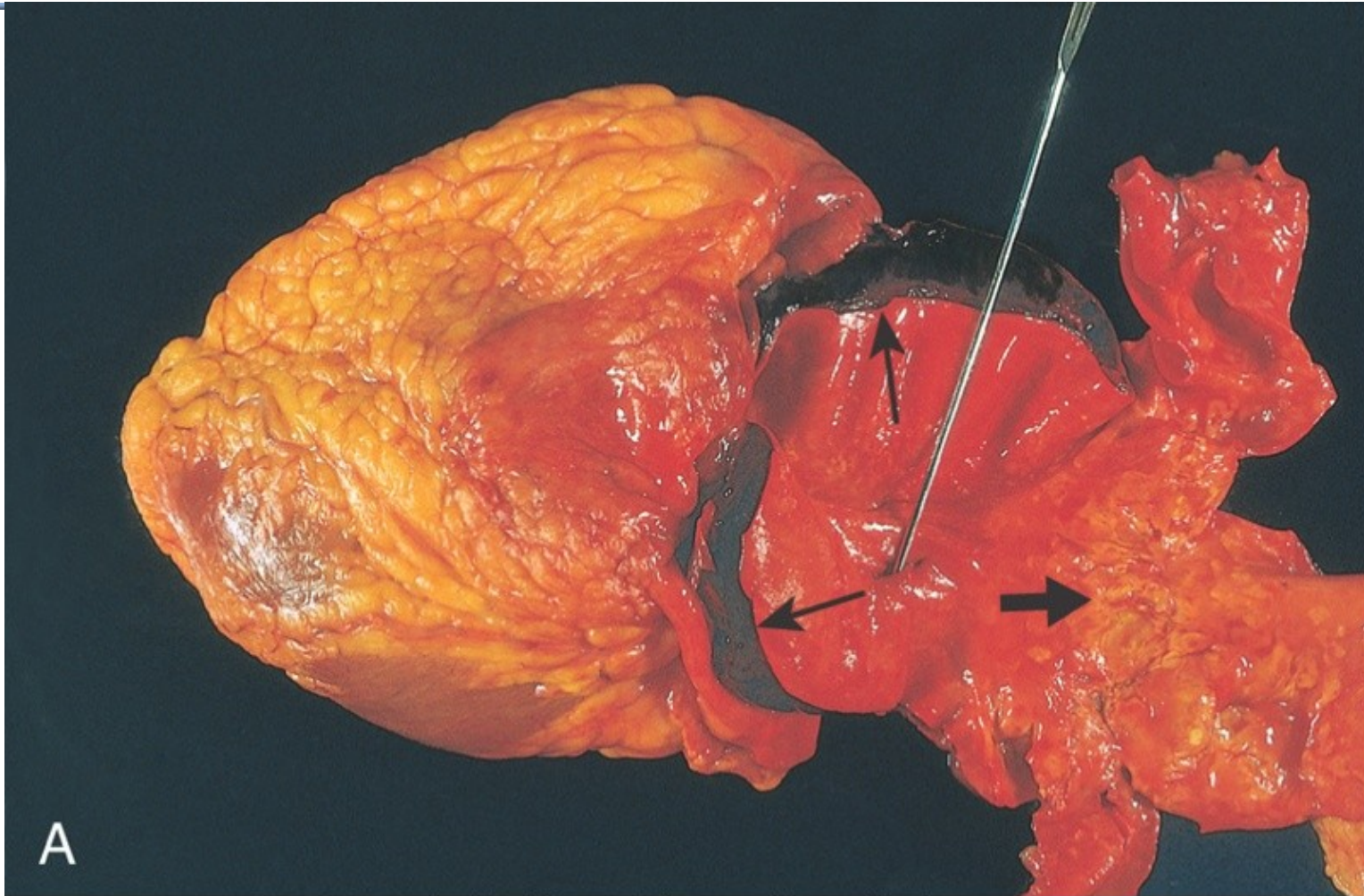
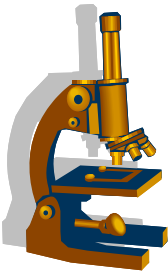


- typicky ve vzestupné části hrudní aorty, 1–8 cm nad aortální chlopní
- trhlina intimy a části medie, vzniká nepravé lumen
- šíří se ante– i retrográdně až ke kořeni aorty
- v nepravém luminu se často tvoří tromby
- hrozí zevní ruptura (vč. hemoperikardu a tamponády), aortální regurgitace, přechod disekce na větve aorty (→ ischemie orgánů) a také selhání srdce
- predispozice – hypertenze, mediální degenerace vč. Marfanova sy, aj. familiární léze

Disekce aorty

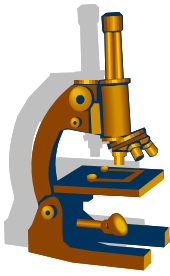


Disekce aorty



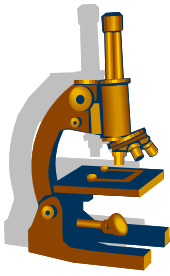
Kumar et al: Robbins & Cotran Pathologic Basis of Disease, 8th Edition.
Copyright © 2009 by Saunders, an imprint of Elsevier, Inc. All rights reserved.

VASKULITIDY



- zánět cévní stěny
- postižené orgány: všechny, které mají cévy 😊
- symptomy
 - lokální : ischemie → nekróza (infarkt, ulcerace)
 - systémové při chronické zánětlivé lézi
- základní dělení:
 - **NEINFEKČNÍ :**
 - **ANCA⁺** vaskulitidy
 - **ANCA⁻** vaskulitidy
 - **toxiny, trauma, radiace**
 - **INFEKČNÍ** (mykózy, syfilis, aj.)

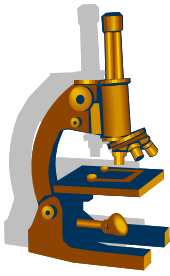
Vaskulitidy



- **ANCA⁺ vaskulitidy** (nerozpoznané)
 - **granulomatóza s polyangiitidou (Wegenerova granulomatóza)**
 - **Churg-Straussové syndrom**
 - **mikroskopická polyangiitida**

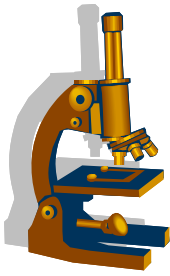
- **ANCA⁻ vaskulitidy:**
 - **polyarteritis nodosa**
 - **Kawasakiho nemoc**
 - **obrovskobuněčná arteritida (Hortonova)**
 - **Takayasuova nemoc**
 - **trombangiitis obliterans (Bürgerova nemoc)**
 - **leukocytoklastická (alergická) vaskulitida – cca 30% případů**

Etiologie vaskulitid



- **imunitně podmíněné/asociované procesy**
- **infekce**
 - např. streptococcus, ...
 - infekce může být příčinou jak infekční, tak neinfekční vaskulitidy, kdy se infekcí nastartují patologické imunitní reakce
- **jiné**

Kdy pomyslet na systémovou vaskulitidu??!!!



- opakované záněty HCD, DCD
- hojné plazmocyty + eozinofily

LEDVINY: - glomerulonefritidy

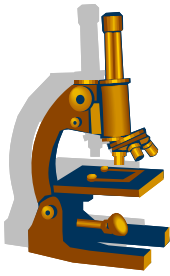
Plíce: - měnlivý obraz plicních chorob + hemoptýza

Kůže: - ulcerace, nekrózy, petechie-purpura

GIT: - ischemické ulcerace (ostré ulcerace bez HP, s minimálním zánětem)

Chronické onemocnění s povšechným chátráním – klinicky imponuje jako tumor!!

Jak vypadá pacient s vaskulitidou??!!!



- horečka, nevolnost, myalgie, artralgie
 - na kůži purpura
 - projevy nefritidy
 - bolesti břicha

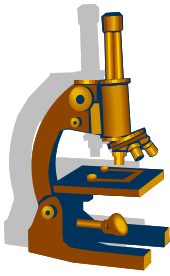


celková schvácenost (~ těžká chřipka, ale trvá dlouho a nereaguje na běžnou th.)

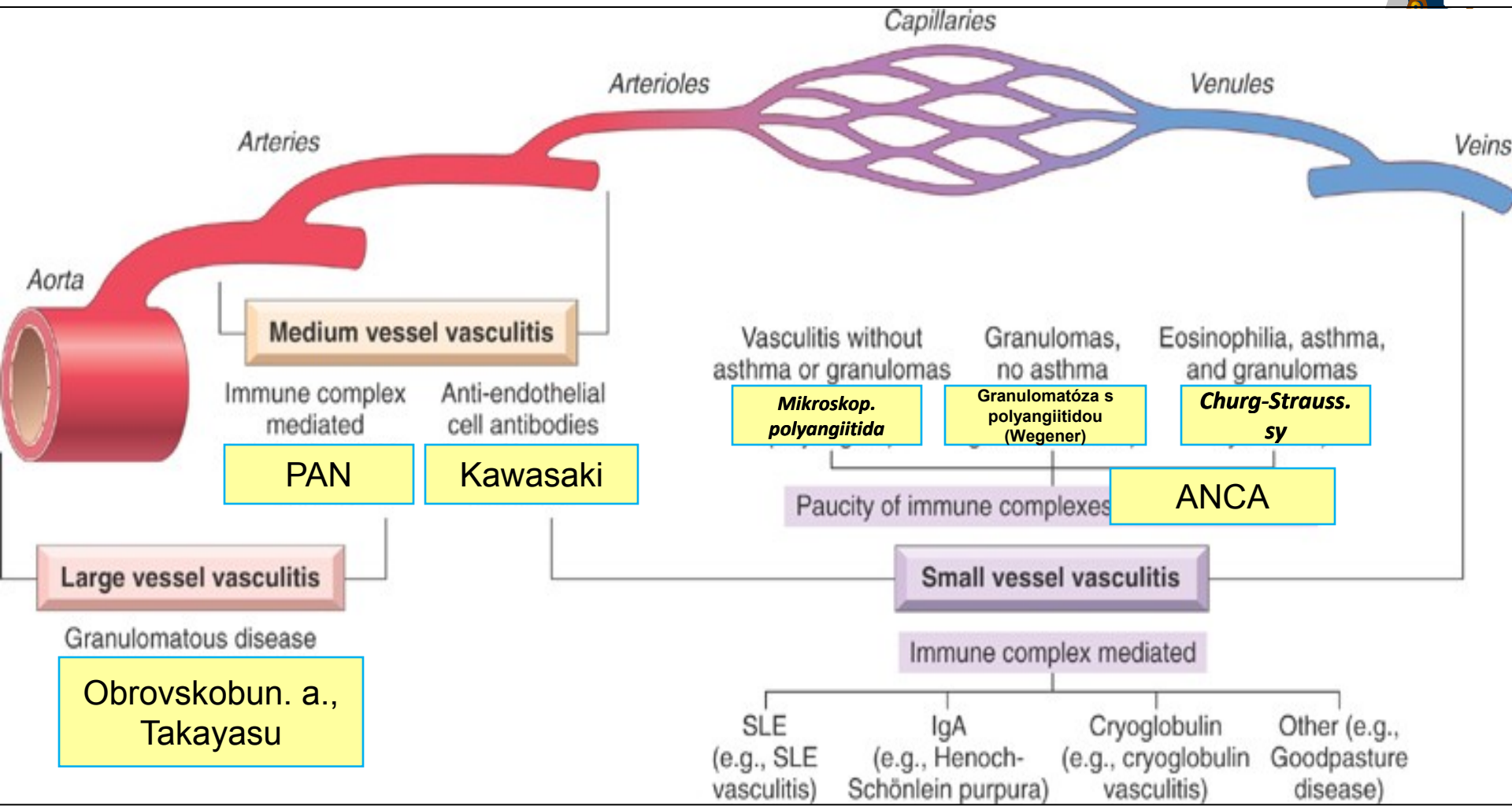
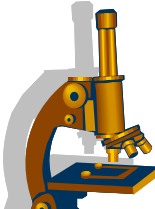
klinický průběh má sinusový charakter (vzplanutí --- remise --- vzplanutí--)

obraz ANCA+ vaskulitidy

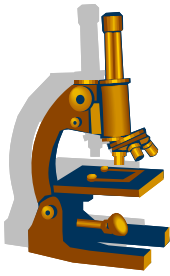
Vaskulitidy



- **klasifikace podle nejmenšího kalibru postižených cév**
- **Vaskulitidy cév velkých kalibrů: aorta a její větve**
 - **Takayasuova choroba** (u nás vzácně, spíše mladé ženy, zúžená tepna- bezpulzová nemoc, granulomy)
 - **Obrovskobuněčná/temporální arteritida**, (starší, přev. ženy, bolesti hlavy, poruchy zraku, reaguje na steroidy)
- **Vaskulitidy cév středních kalibrů: svalové arterie středního a malého kalibru**
 - **Polyarteritis nodosa** (vzácně, fibrinoidní nekróza stěny, bez GN, ANCA neg).
 - **Kawasakiho syndrom** (vzácně, děti, akutní, mukokutánní + LU, postiženy i koronární aa. – ICHS, infarkt, aneurysma)
- **Vaskulitidy malých cév**
 - **ANCA+**, dle obrazu IMF séra, ↑ incidence, fibrinoidní nekróza arteriol, venul + kapilaritida (GN)
 - cytoplazmatické cANCA, antigen PR3
 - perinukleární pANCA, antigen myeloperoxidáza MPO

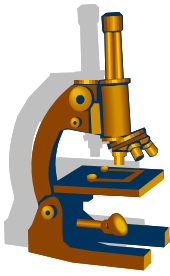


ANCA+ vaskulitidy

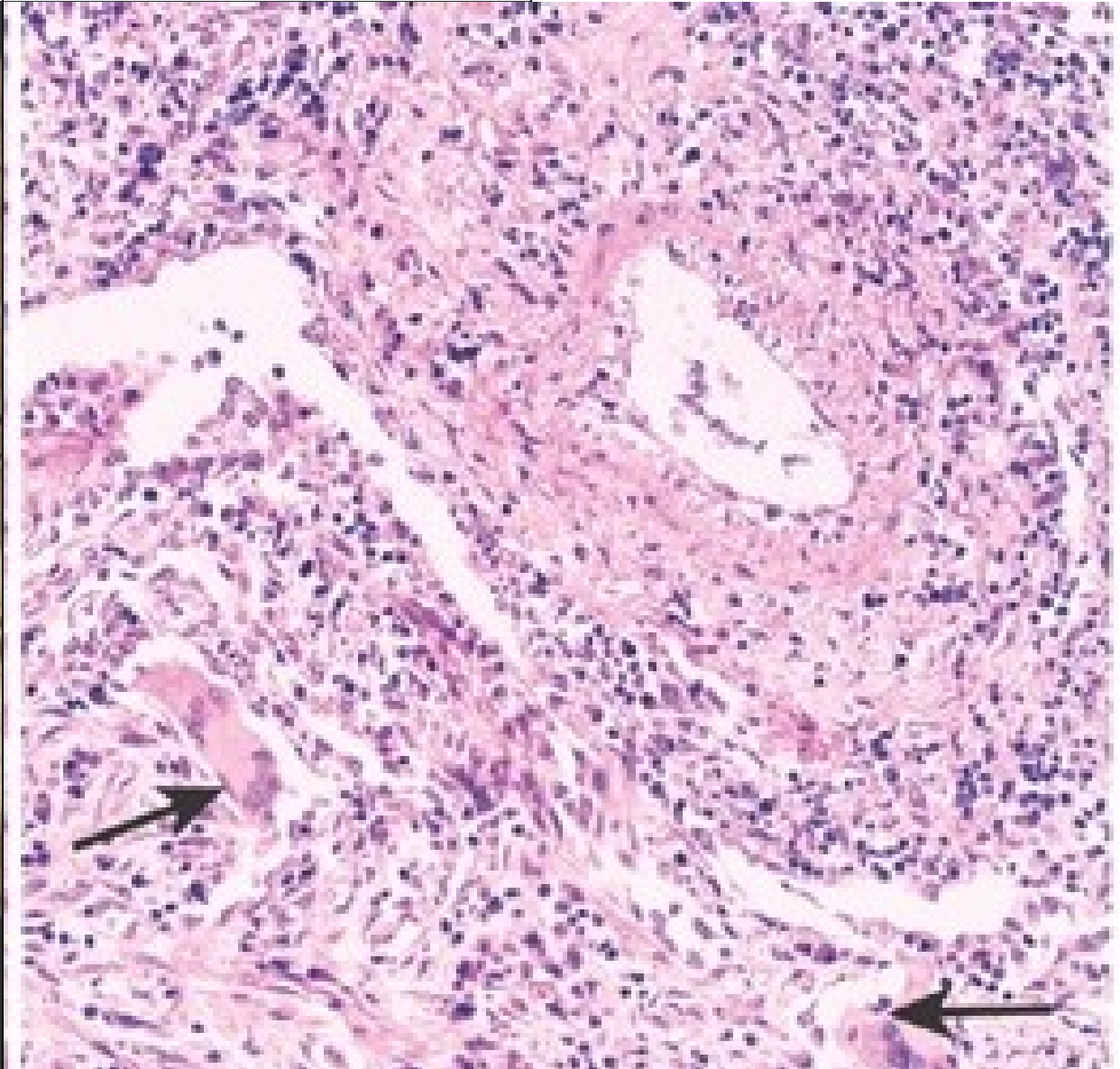


- incidence v ČR: ????
 - $\leq 20/1$ mil. obyvatel
 - ale ve věku 65+ je to již 53/1mil. obyvatel
- prognóza:
 - neléčená ANCA⁺ vaskulitida $\geq 80\%$ fatální do 2 let
 - léčená ANCA+ vaskulitida: $\geq 80\%$ přežívá 5 let
 - příčinou renálního selhávání u starších 70 let je ve 40% ANCA⁺ vaskulitida

Granulomatóza s polyangiitidou (Wegenerova granulomatóza)

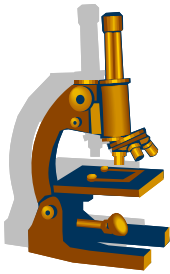


- klinicky jako **perzistující pneumonitida** na **RTG** s bilat. nodulárními infiltráty, chronická sinusitida se slizničními **ulceracemi nazofaryngu** (někdy až destruuující středočárové struktury), **ARI/CHRI** (fokální nekrotizující, srpkovitá GLN)



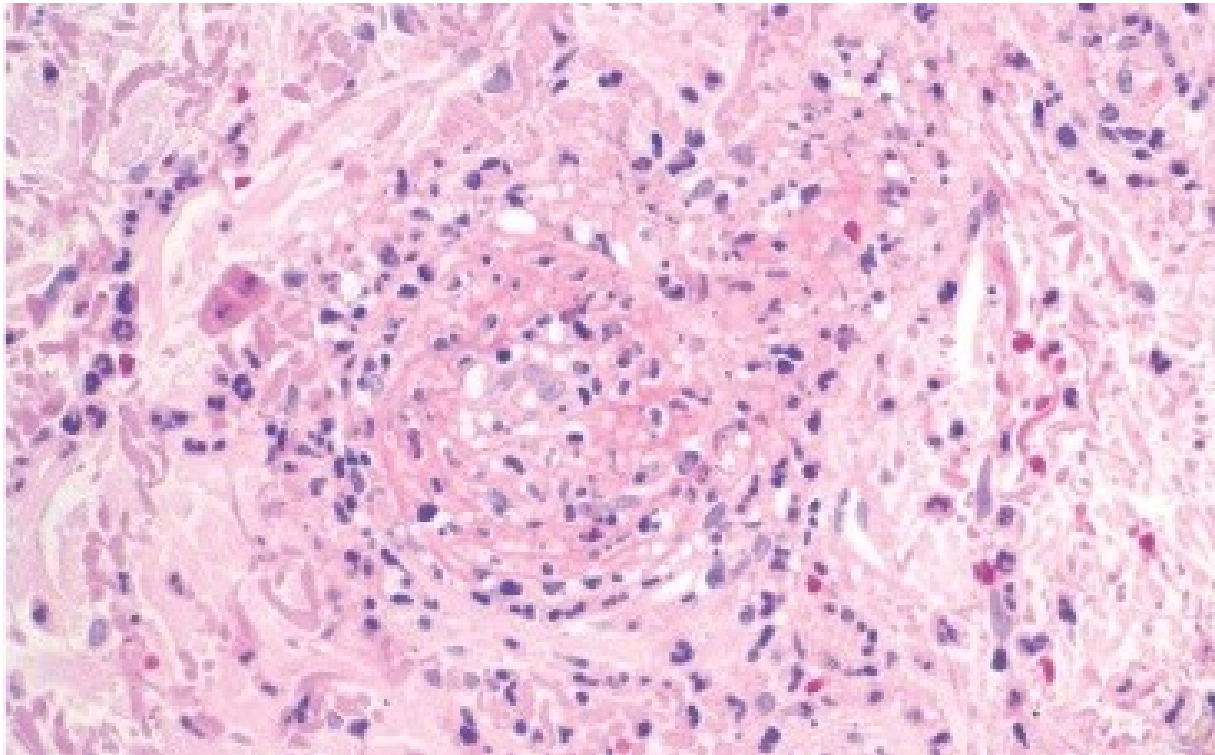
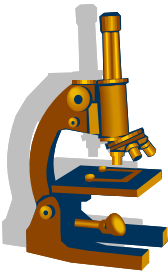
Vaskulitida malé cévy s doprovodnou obrovskobuněčnou granulomatózní reakcí (šipky)

Mikroskopická polyangiitida



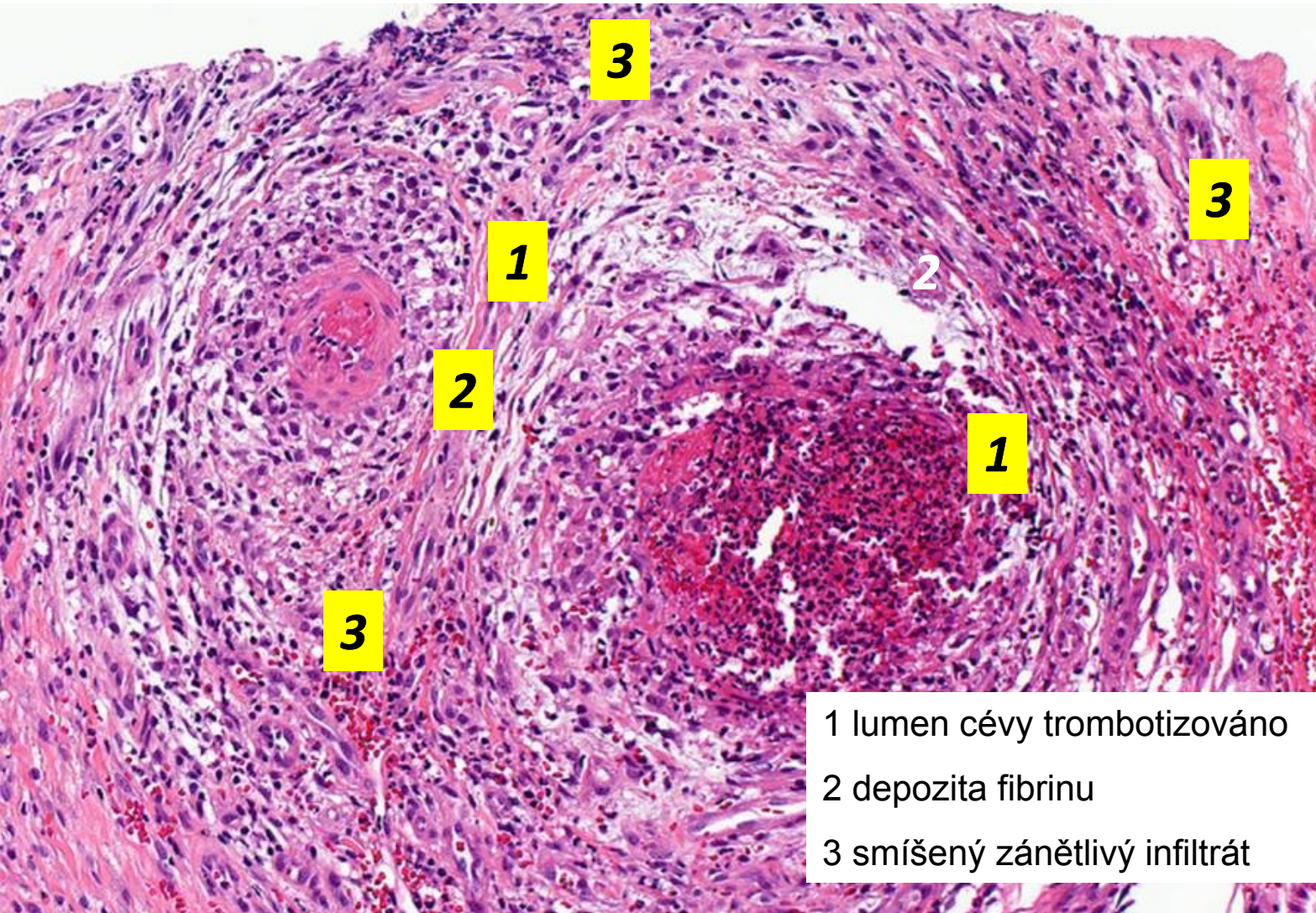
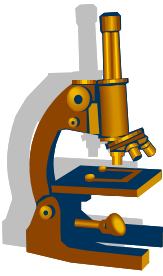
- = **nekrotizující vaskulitida** postihující kapiláry, arterioly a venuly (synonyma: leukocytoklastická v., hypersenzitivní v., alergická v.); popisná kategorie, ne diagnóza
- postižené orgány: **KŮŽE**, ledviny, plíce, GIT, mozek...
- etiopatogeneze velmi různorodá (spolu se systémovými chorobami pojiva; jako systémová hypersenzitivní/alergická odpověď na exogenní antigeny/hapteny – bakterie, viry, léky)
- mikro:
 - nekróza stěny cév prostoupená **neutrofily a chromatinovým popraškem** z neutrofilních jader (tzv. leukocytoklázie)
 - všechny léze jsou ve stejném stádiu vývoje (X polyarteritis nodosa)

Leukocytoklastická vaskulitida



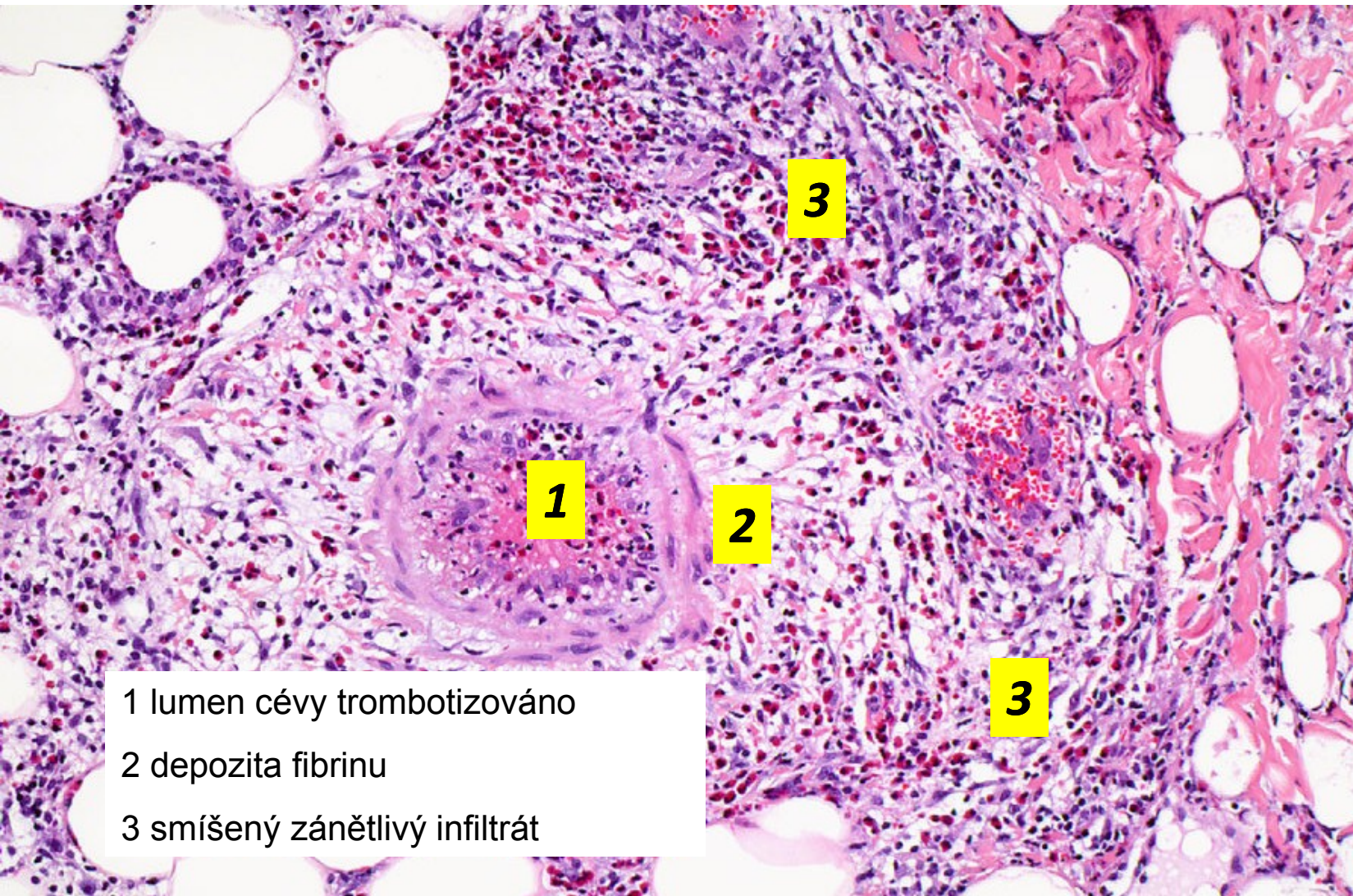
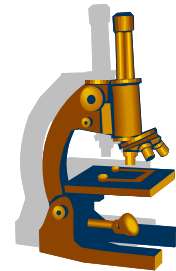
Ve stěně malé cévy a kolem ní jsou fragmenty jader neutrofilních granulocytů.

Polyarteritis nodosa



- 1 lumen cévy trombotizováno
- 2 depozita fibrinu
- 3 smíšený zánětlivý infiltrát

Polyarteritis nodosa

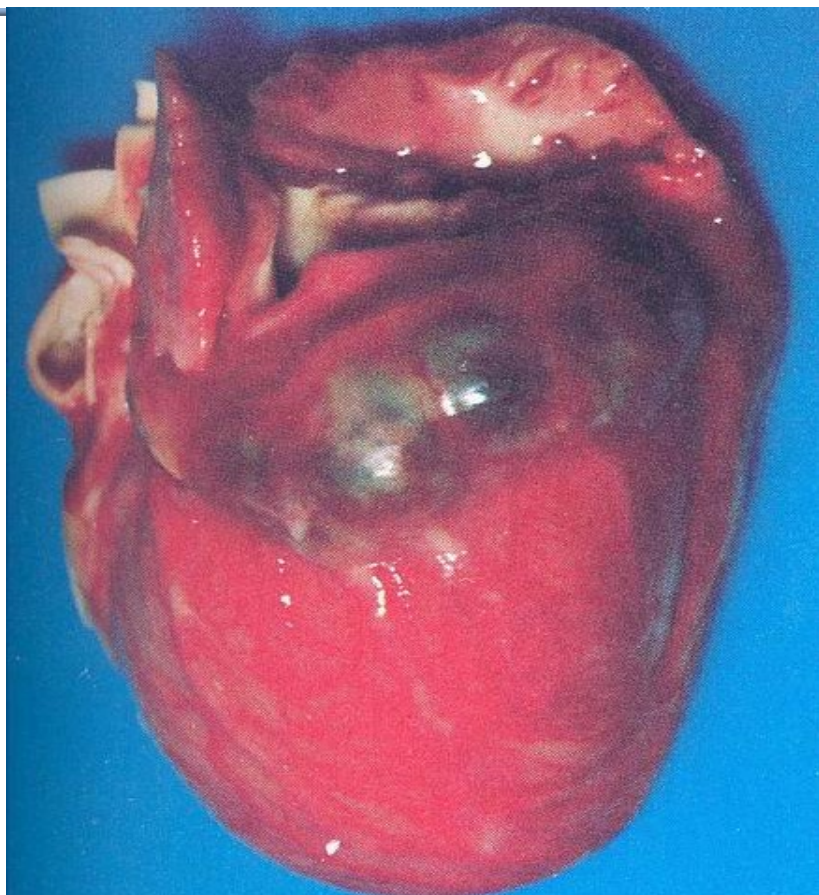
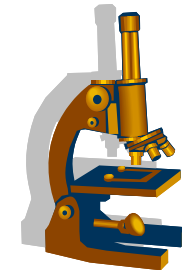


1 lumen cévy trombotizováno

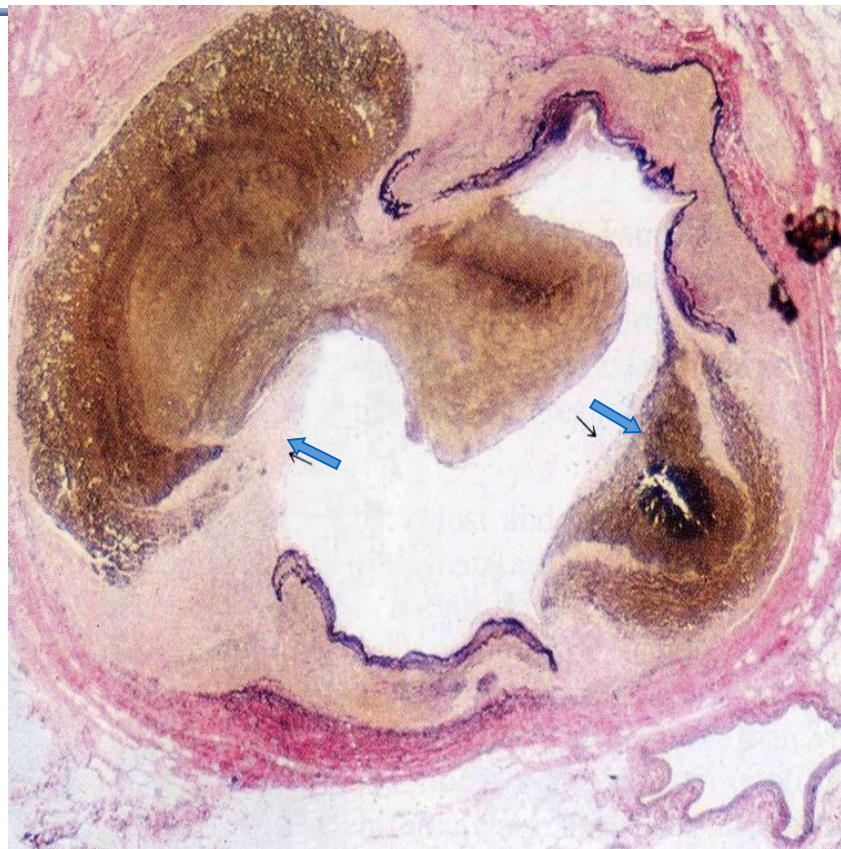
2 depozita fibrinu

3 smíšený zánětlivý infiltrát

Kawasakiho nemoc



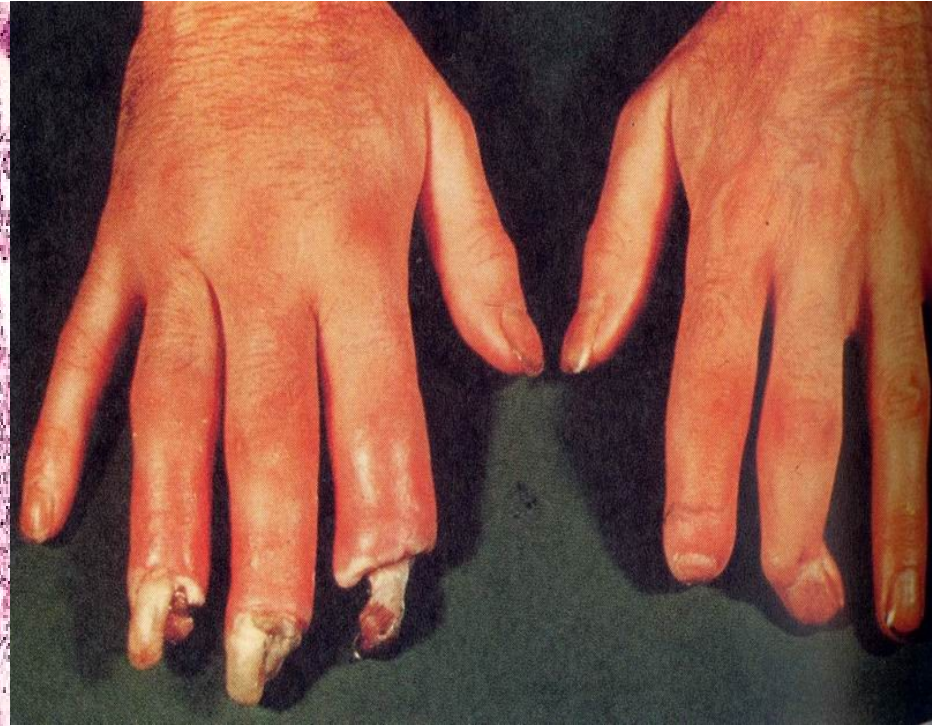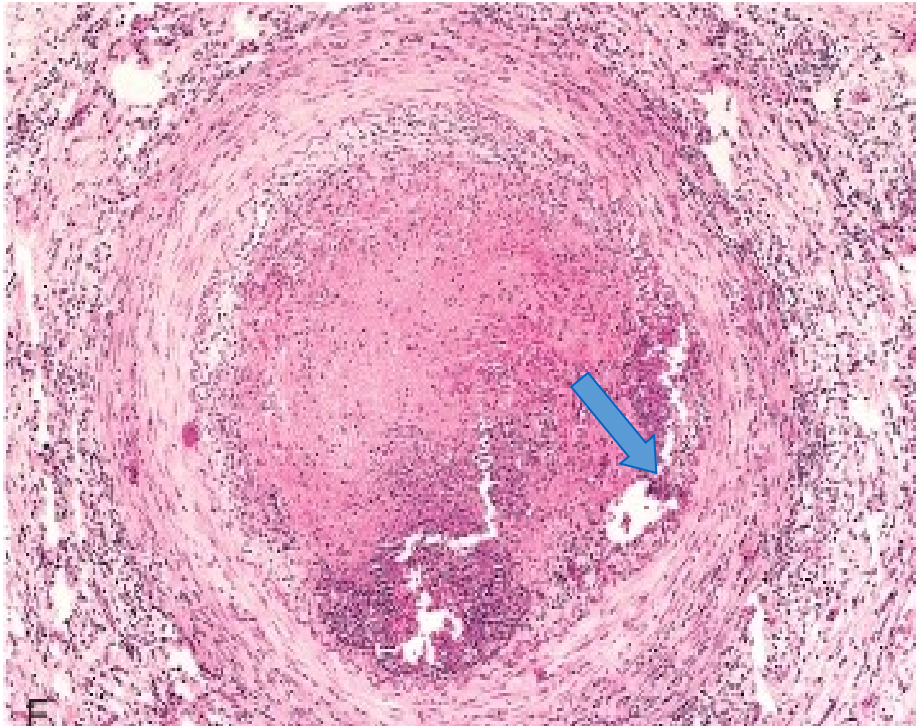
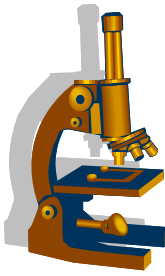
Srdce dítěte zemřelého na Kawasakiho nemoc s velkými koronárními aneurysmaty



Koronární tepna s dvěma velkými defekty lamina elastica interna (šipky) a s dvěma aneurysmaty vyplněnými trombem

Trombangiitis obliterans (Bürgerova nemoc)

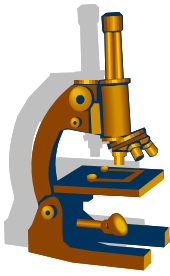
asociace s kouřením, hl. muži > 50 let, periferní gangrény



V lumen postižených tepen bývá trombóza s granulomem, v jehož centru je mikroabsces (šipka)

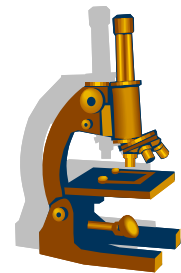
nekrózy konců prstů

Infekční vaskulitidy

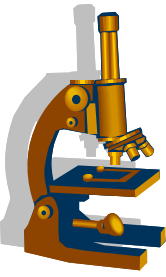


- vzácné
- vznikají:
 - přestupem infekce z okolních tkání
 - infikovaným embolem při pyémii
- bakteriální, často při sepsi
 - Staph., Str., Neisseria
 - G- tyčky
 - mykobakteria
 - aortitis luetica
 - bacilární angiomatóza = oportunní infekce B. henselae (např. u AIDS)
- mykózy
 - Aspergillus, Mucor, aj.
- virové
 - hepatitidy B, C
 - HIV, CMV
- paraziti
 - améby, Schistosoma, aj.

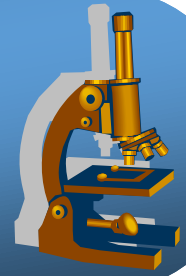
Vaskulopatie a trombózy u COVID-19



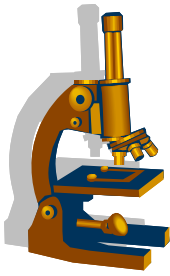
- **mikroangiopatie**
 - endoteliitis
 - difuzní mikrotromby (trombocyty + fibrin) mj. v plicích u ARDS, v ledvinách, srdci, játrech
 - kapilární kongesce
 - angiogeneze
- **koagulopatie/hyperkoagulační stav** s rozvojem trombóz a trombembolizace
 - poškození endotelu, cirkulující protrombotické faktory, stáza
 - i hluboké žilní trombózy
 - infarkty, CMP



patologie srdce

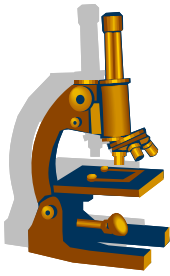


Morfologie



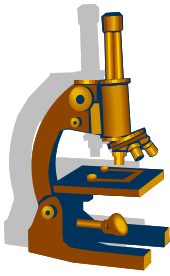
- uloženo v perikardiálním vaku – cca 30ml nažloutlé tekutiny
- **muž = 300 – 350 g,**
 - hypertrofie > 400g
- **tloušťka myokardu:**
 - PK 3 – 4 mm
 - LK 12 – 15 mm
- **foramen ovale**
 - uzavřené x otevřené → paradoxní embolie

Choroby endokardu a chlopní

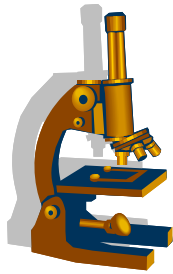


- **endokarditidy**
 - infekční či imunitní (SLE, revmatický) zánět endokardu , zvl. chlopní
- **degenerativní choroby**
 - kalcifikující aortální (vzácně mitrální) stenóza, prolaps mitrální chlopně, anulární a marginální skleróza
- **endokrinní choroby**
 - karcinoidový syndrom
- **nebakteriální trombotická endokarditida**
 - hyperkoagulační stav s trombózou, často paraneoplastický

Infekční endokarditida



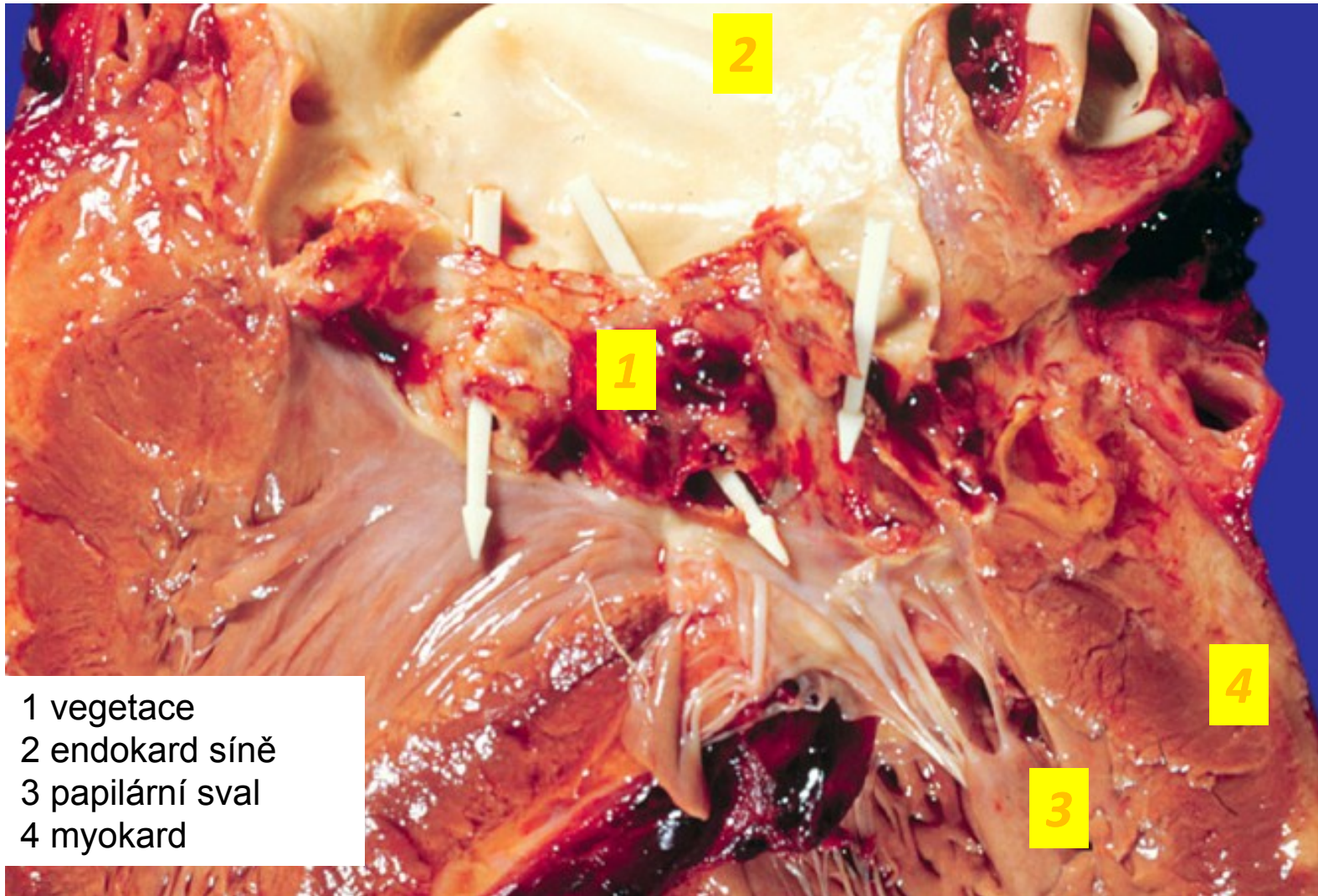
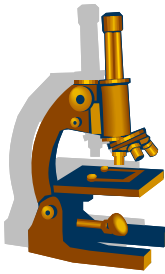
- *dříve*: subakutní, **na předem poškozených chlopních**, méně virulentní
- *nyňí*: často silně virulentní mikroorganismy, **i nepoškozené chlopně**, iatrogenní
 - stafylokok, pyogenní streptokok, pneumokok, ..., orální mikroorganismy, ev. mykózy
- **z klinického hlediska:**
 - akutní
 - subakutní
- **predispozice:**
 - anatom. změněná chlopeň, umělá chlopeň, katetrizace síně/komory, i.v. narkomani, získaný imunodeficit
- bakteriémie → mikrob se usadí na chlopni → množí se → poškození endotelu → vznik trombu = infekční vegetace → organismus reaguje zánětem



Infekční endokarditida

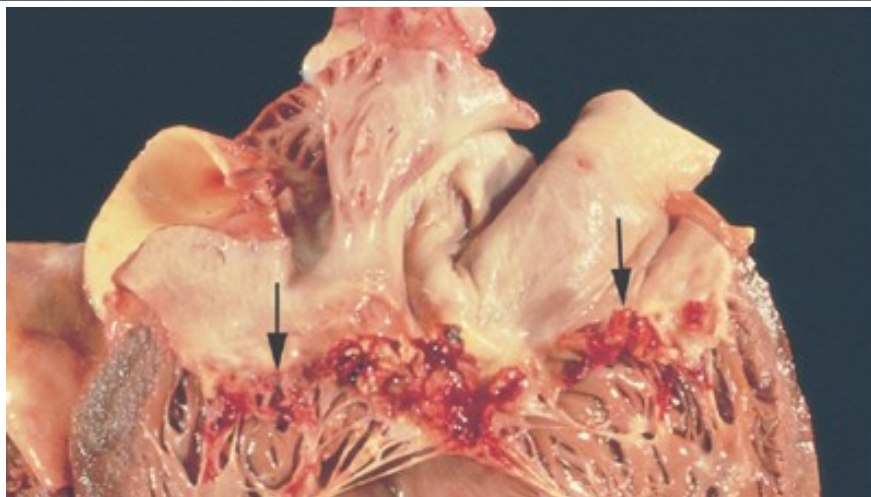
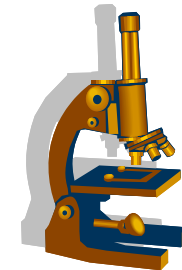
- **makro:** křehká hnědočervená prominence na vtokové ploše - trombus
- **mikro:**
 - fibrin + kolonie bakterií + polymorfonukleáry (+ granulační tkáň)
 - v přilehlé chlopni zánět (ev. nekróza)
- **komplikace:**
 - poškození chlopní, septická abscedující myokarditida, centrální pyémie, embolizace vegetací (infarkty)

Infekční endokarditis – destrukce chlopně

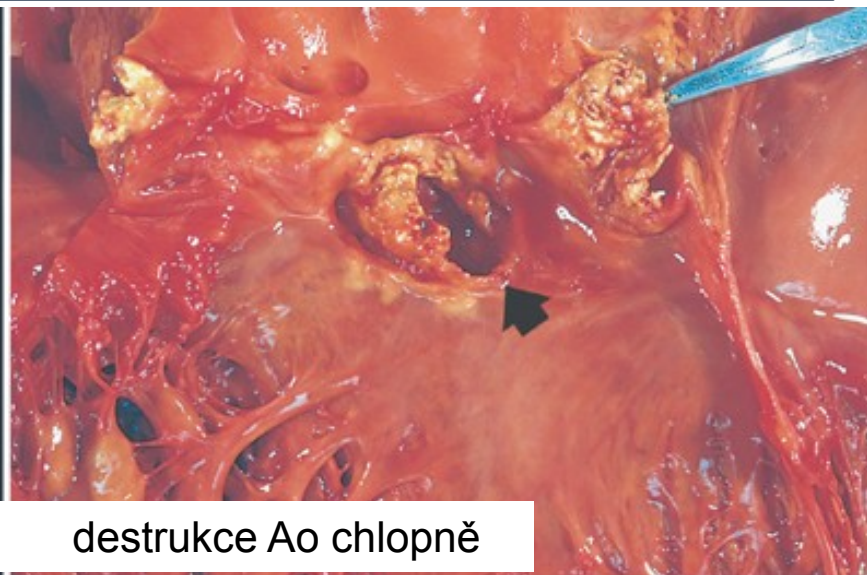


- 1 vegetace
- 2 endokard síně
- 3 papilární sval
- 4 myokard

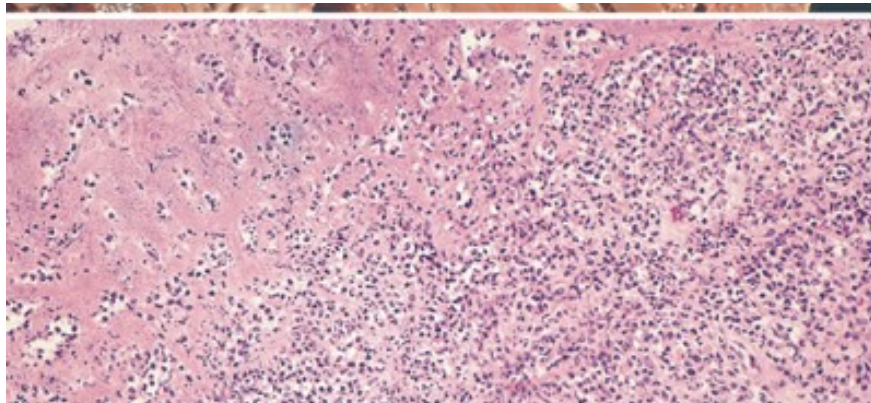
Infekční endokarditis



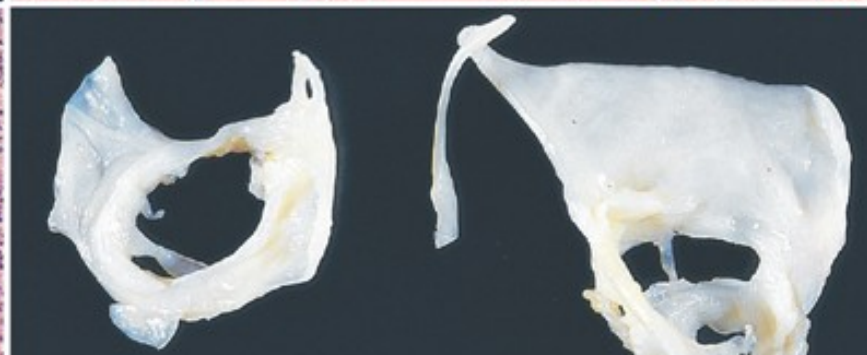
křehké červené vegetace na Mi chlopni



destrukce Ao chlopně

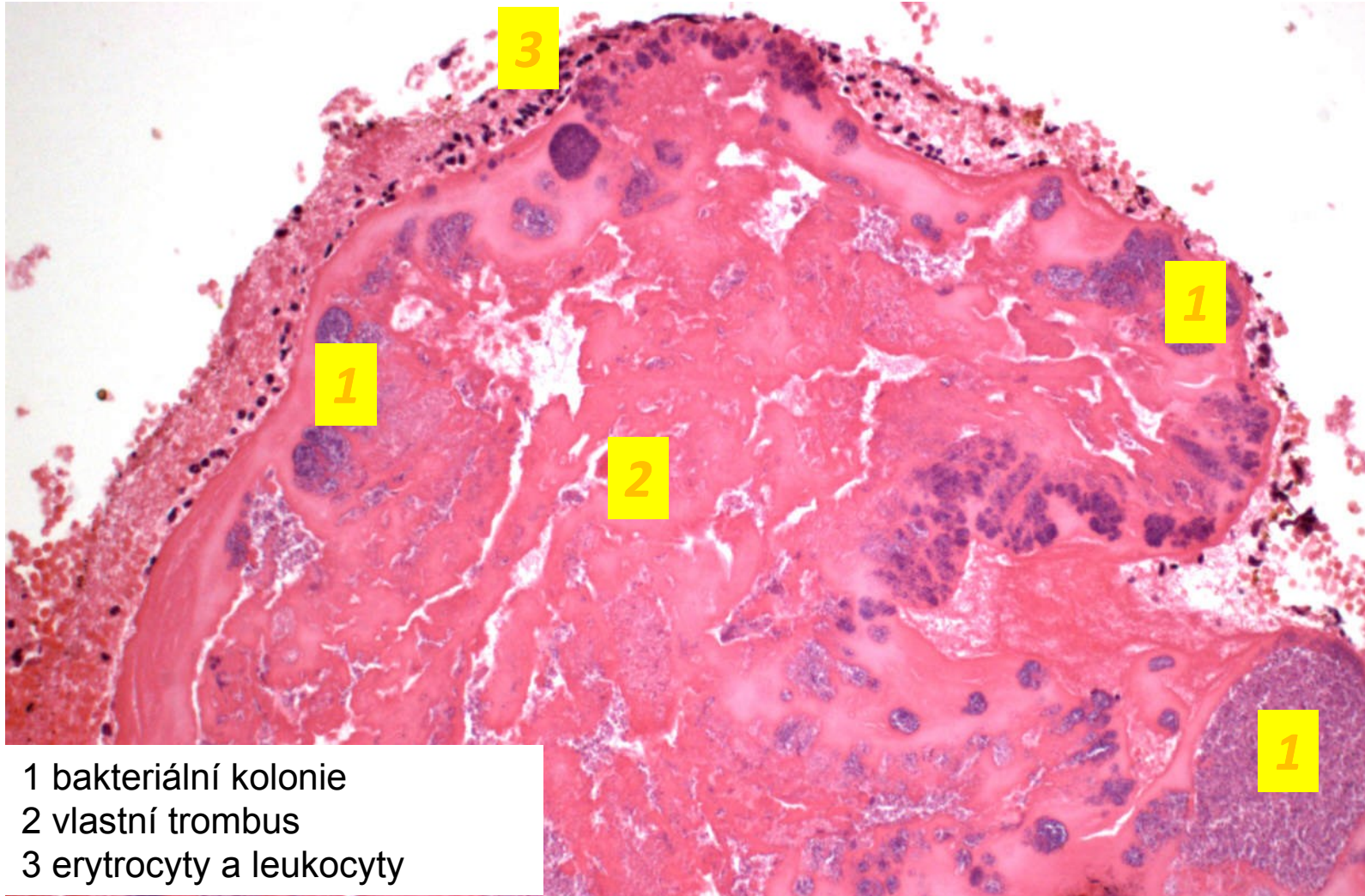
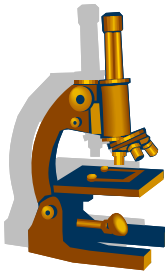


purulentní zánět ve vegetaci



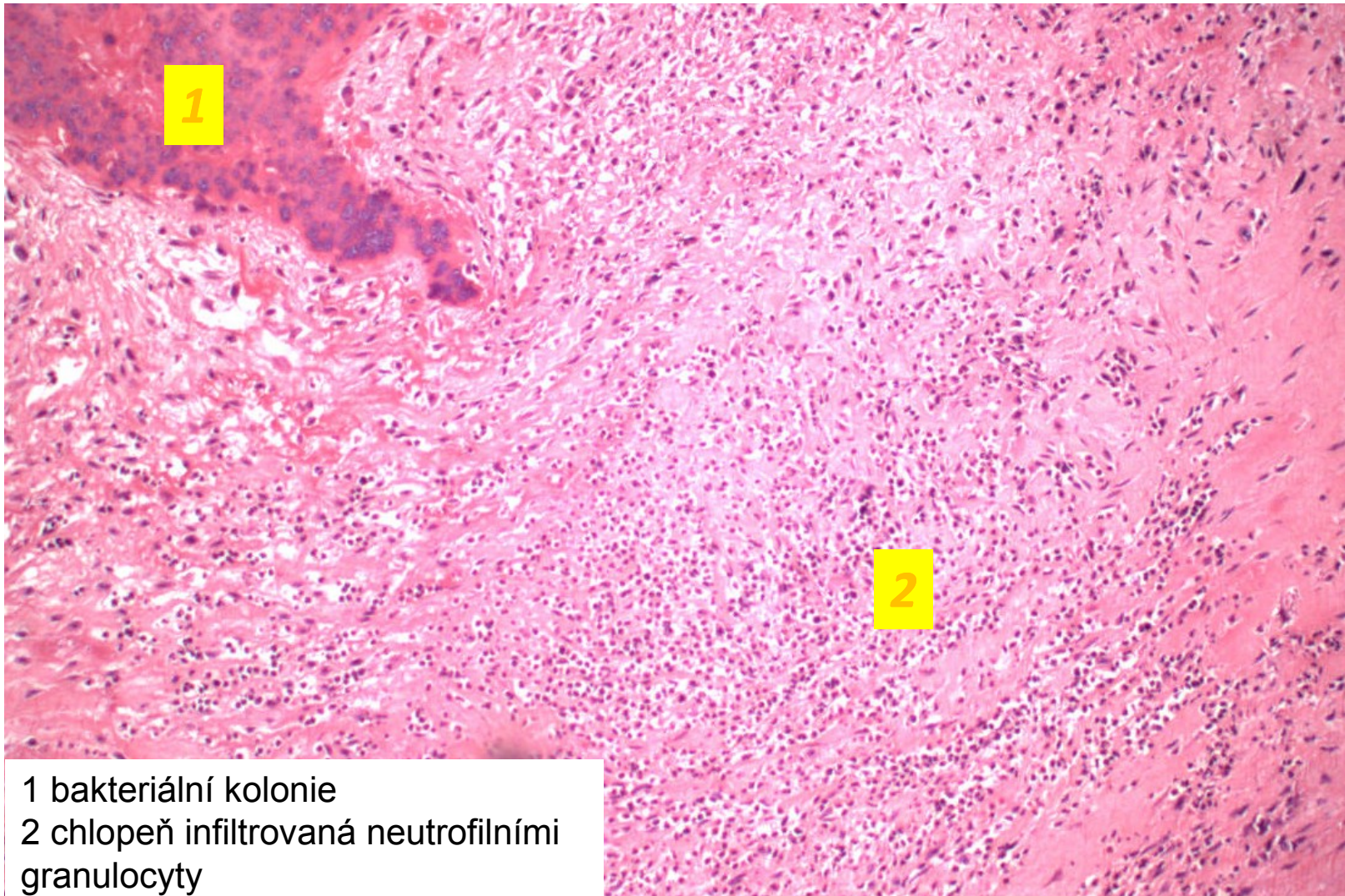
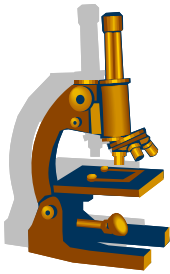
zhojená IE (destrukce Mi chlopně, ale bez akutních vegetací)

Infekční endokarditis - vegetace



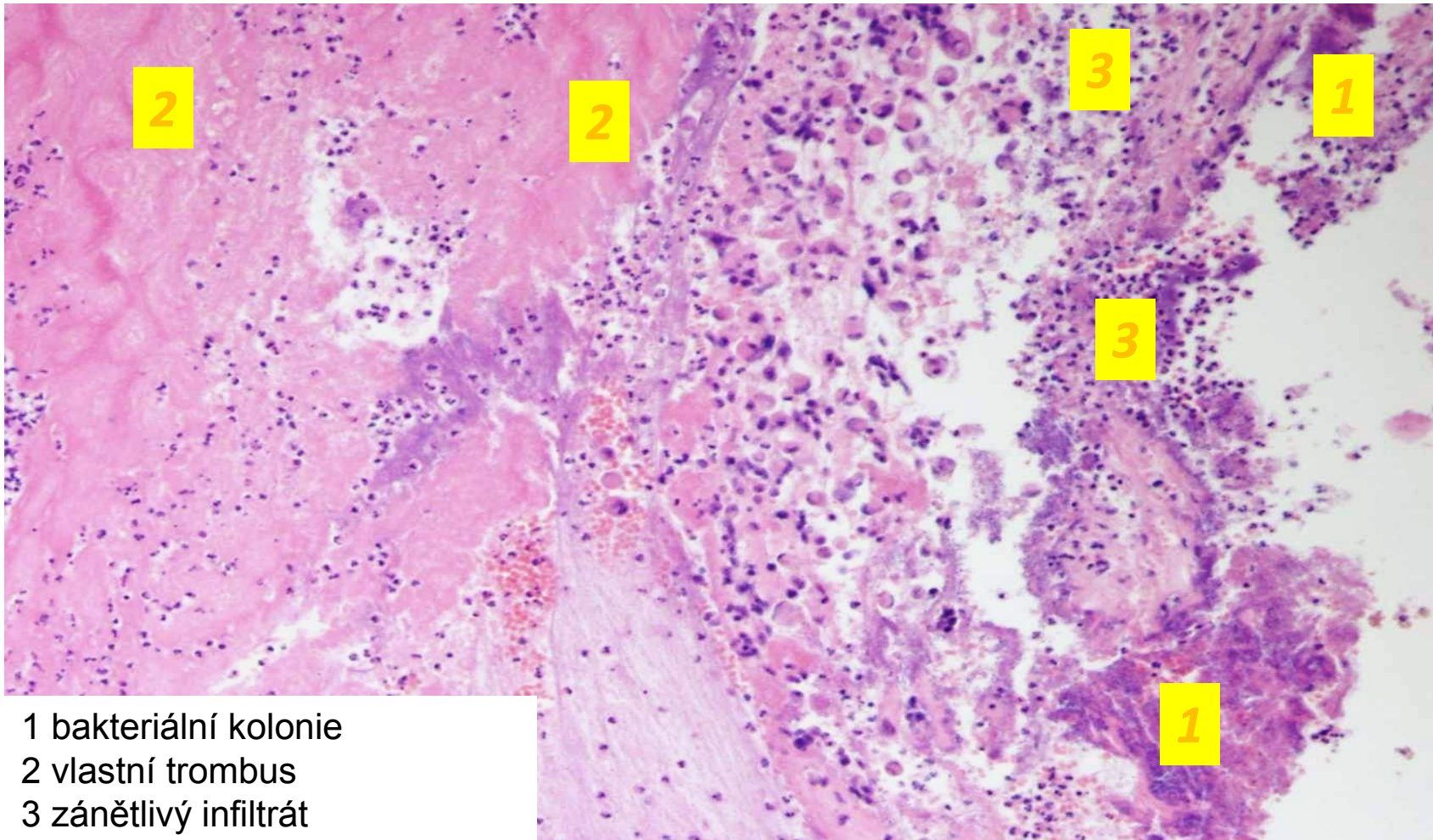
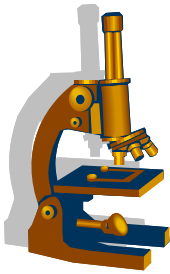
- 1 bakteriální kolonie
- 2 vlastní trombus
- 3 erytrocyty a leukocyty

Infekční endokarditis - vegetace



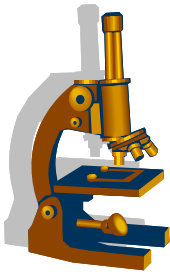
1 bakteriální kolonie
2 chlopeč infiltrovaný neutrofilními granulocyty

Infekční endokarditis - vegetace



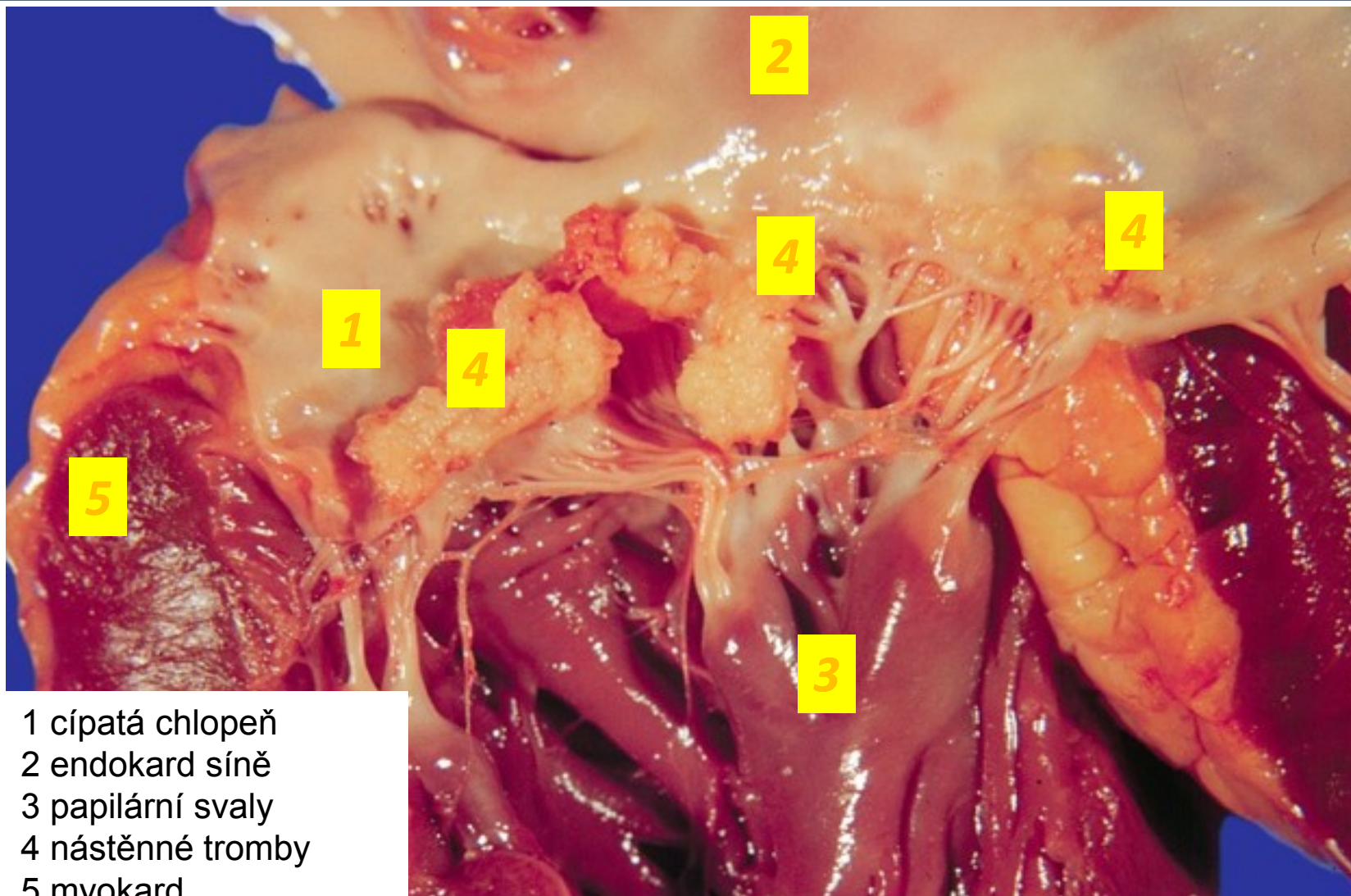
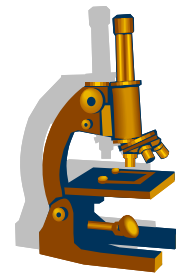
- 1 bakteriální kolonie
- 2 vlastní trombus
- 3 zánětlivý infiltrát

Nebakteriální trombotická endokarditida



- **sterilní** trombotické vegetace jsou projevem **hyperkoagulačního stavu** → současně jsou i žilní trombózy a plicní embolizace
- **při generalizovaných zhoubných nádorech**, ale i při chronických nefropatiích s urémií, CHOPN aj.
- nejčastěji na **mitrální** chlopni (normální, nepoškozené !)
- mikro: bradavčité vegetace (solidní x vícečetné), 2-10mm, chlopeň bez známek zánětu
- komplikace: **embolizace** do systémového oběhu → infarkty

Nebakteriální trombotická endokarditida

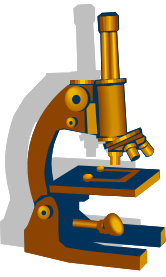


- 1 cípatá chlopeň
- 2 endokard síně
- 3 papilární svaly
- 4 nástěnné tromby
- 5 myokard

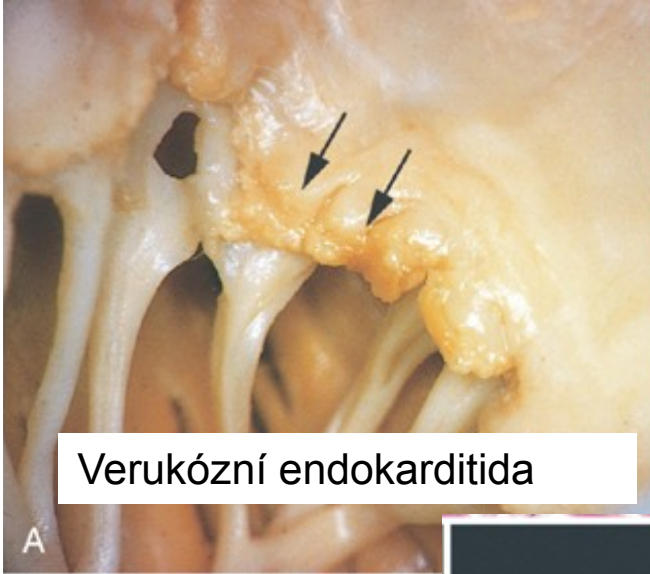
Revmatická horečka a porevmatické postižení srdce



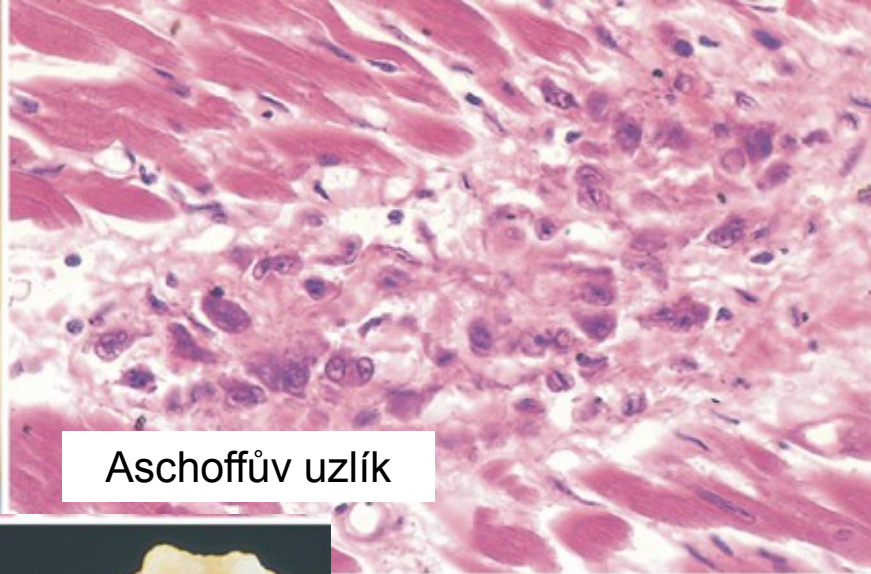
- akutní nehnisavý, **imunitně podmíněný** systémový zánět jako reakce na předchozí infekci β -hemolytickým streptokokem
- **akutní fáze: PANKARDITIDA**
 - fibrinózní perikarditida + myokarditida s Aschoffovými uzly + verukózní endokarditida
 - akutní endokarditida může přejít do chronické fáze
- **chronické fáze:**
 - fibrohyalinní ztluštění chlopní (**kapří ústa/knoflíková dírka**) → srůsty komisur → dystrofická kalcifikace → porušená funkce chlopní (stenóza + insuficience)



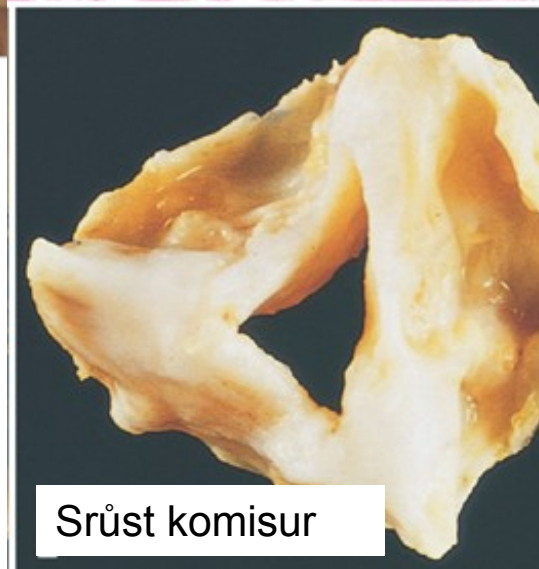Revmatické poškození srdce



Verukózní endokarditida

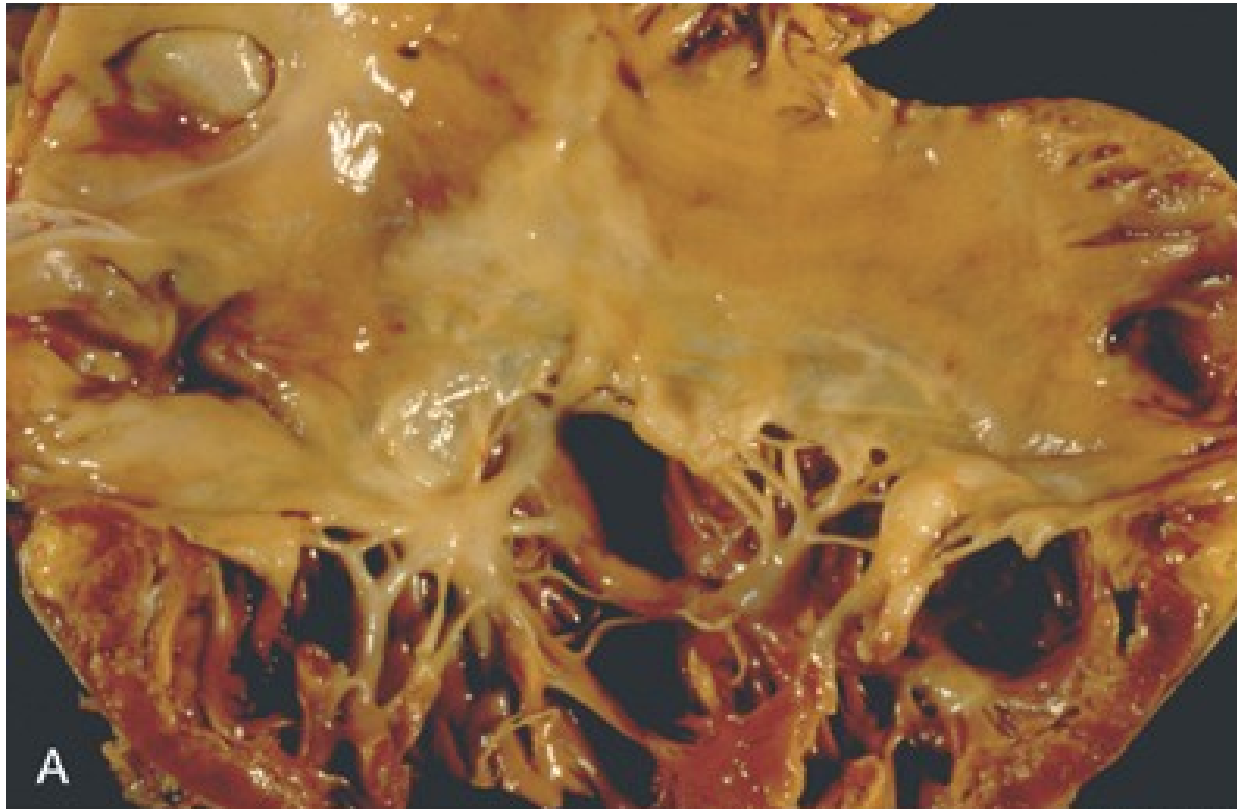
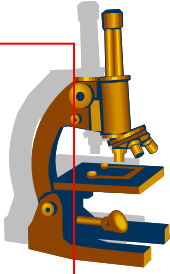


Aschoffův uzlík

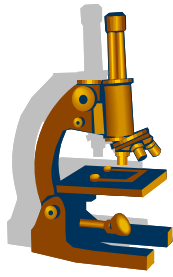


Srůst komisur

Karcinoidový syndrom



ztluštění endokardu pravostranných srdečních oddílů, patol. sekrece serotoninu z jaterních metastáz, endokardiální fibróza



Infarkt myokardu

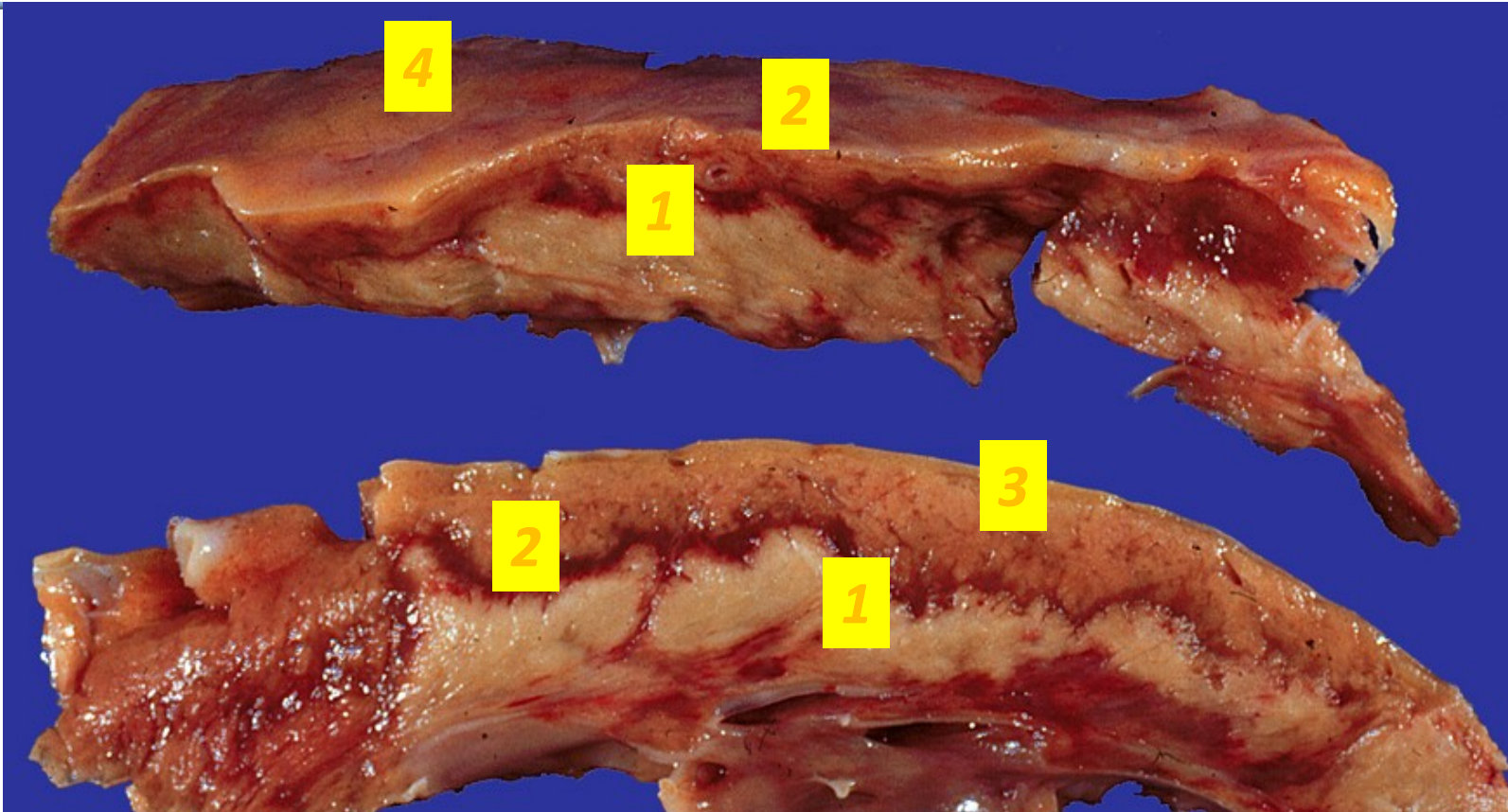
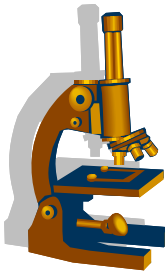
transmurální (QIM, STEMI)

- alespoň $\frac{3}{4}$ tloušťky stěny myokardu, >25 mm
- vznik při trombotickém uzávěru koronární arterie

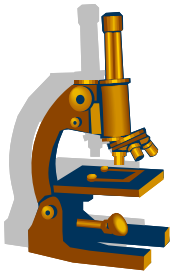
netransmurální (subendokardiální, NSTEMI)

- bez elevace ST úseku na EKG
- vnitřní třetina až $\frac{1}{2}$ stěny LK
- kolaterály nebo neúplný uzávěr, příp. kratší ischemie
- stenóza + systémový hemodynamický problém (hypotenze, námaha, ...)

AIM – koagulační nekróza



1 koagulační nekróza subendokardiálně
2 hyperemický lem 3 normální myokard 4 epikard

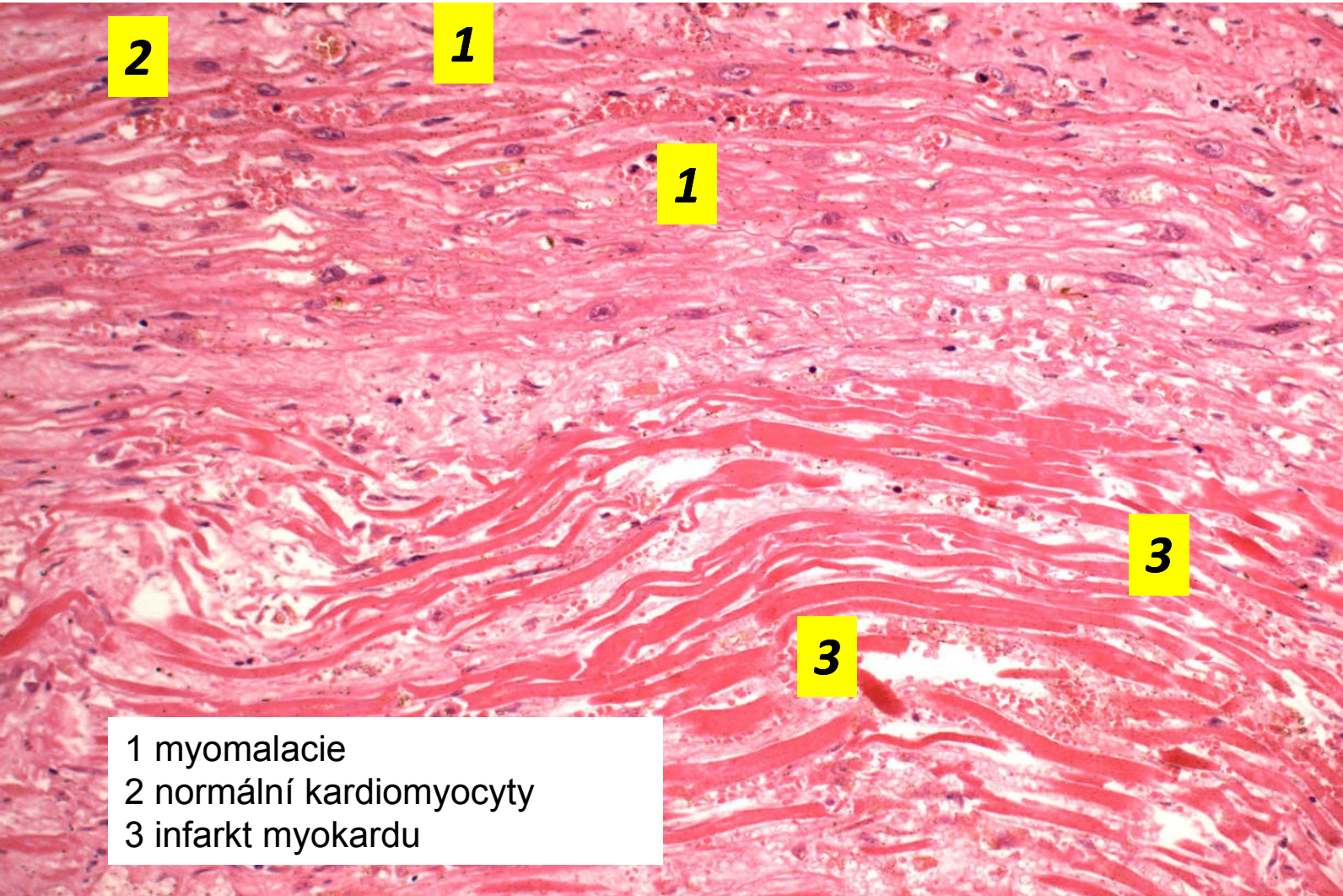
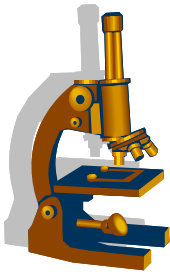


AIM – akutní infarkt myokardu

- **mikroskopické změny ložiska:**

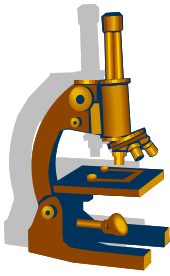
- 12-24 hod: edém, hypereozinofilie cytoplazmy, karyolýza/pyknóza
- 2-3 dny: polymorfonukleáry
- 3-7 dny: makrofágy
- cca od 7.dne: granulační tkáň
- 4.-6. týden: kompletní vazivová jizva





Disperzní myomalacie, infarkt myokardu



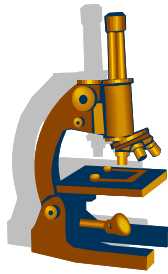
- 1 myomalacie
- 2 normální kardiomyocyty
- 3 infarkt myokardu

Schéma mikroskopických změn vyvinutého AIM



- 1 koagulační nekróza
- 2 myomalacie 
- 3 hyperemický lem 
- 4 leukocytární infiltrace 
- 5 steatóza 





Komplikace AIM

1. smrt

2. pericarditis epistenocardiaca

fibrinózní /serofibrinózní záněť

3. nástěnná trombóza

embolizace do systémového oběhu (-> infarkty mozku, ledvin, sleziny, střev)

4. aneurysma

vrstevnatý trombus = riziko embolizace, ruptury

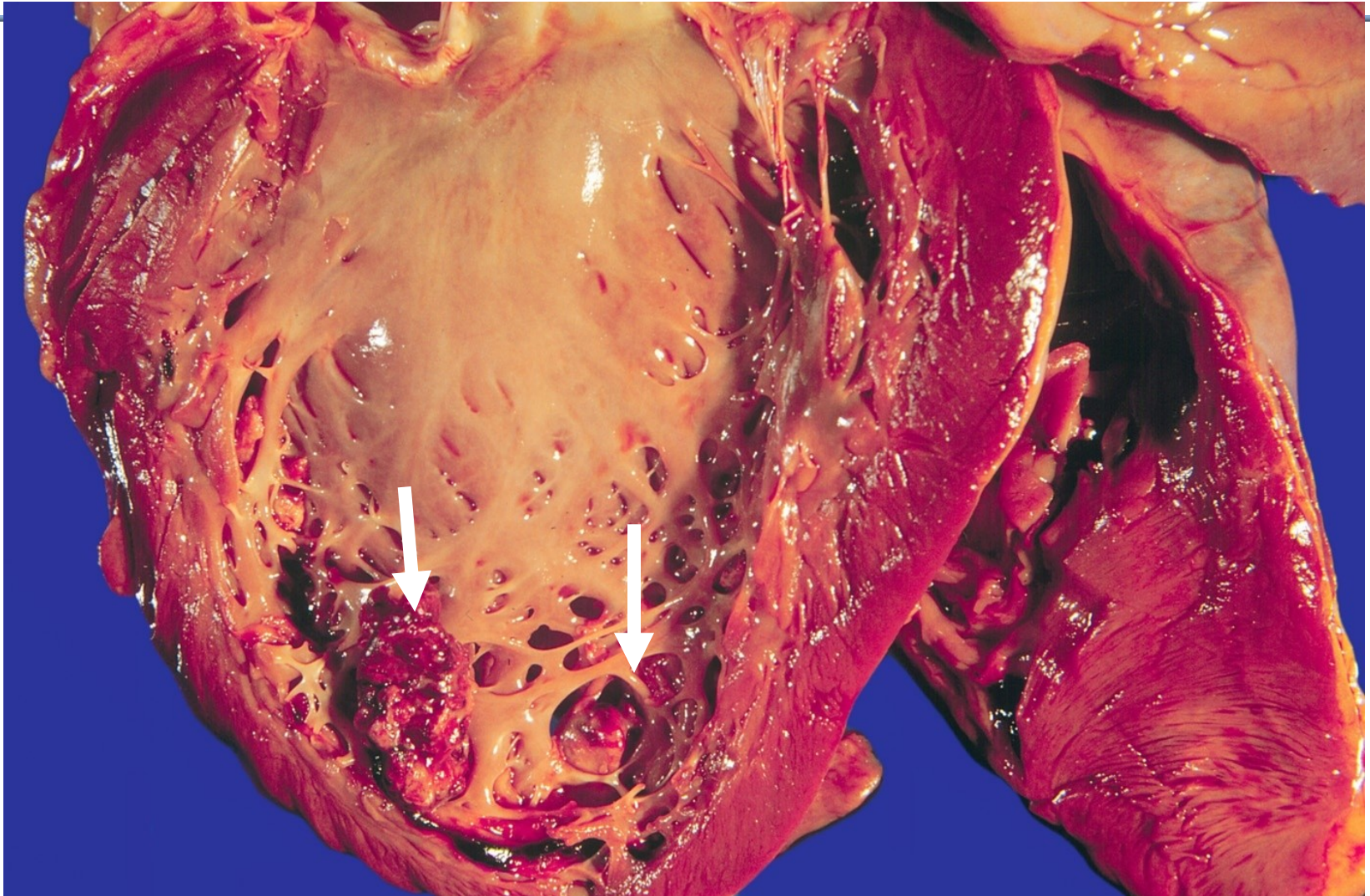
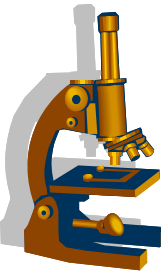
5. ruptura myokardu

tamponáda srdeční/akutní selhání srdce

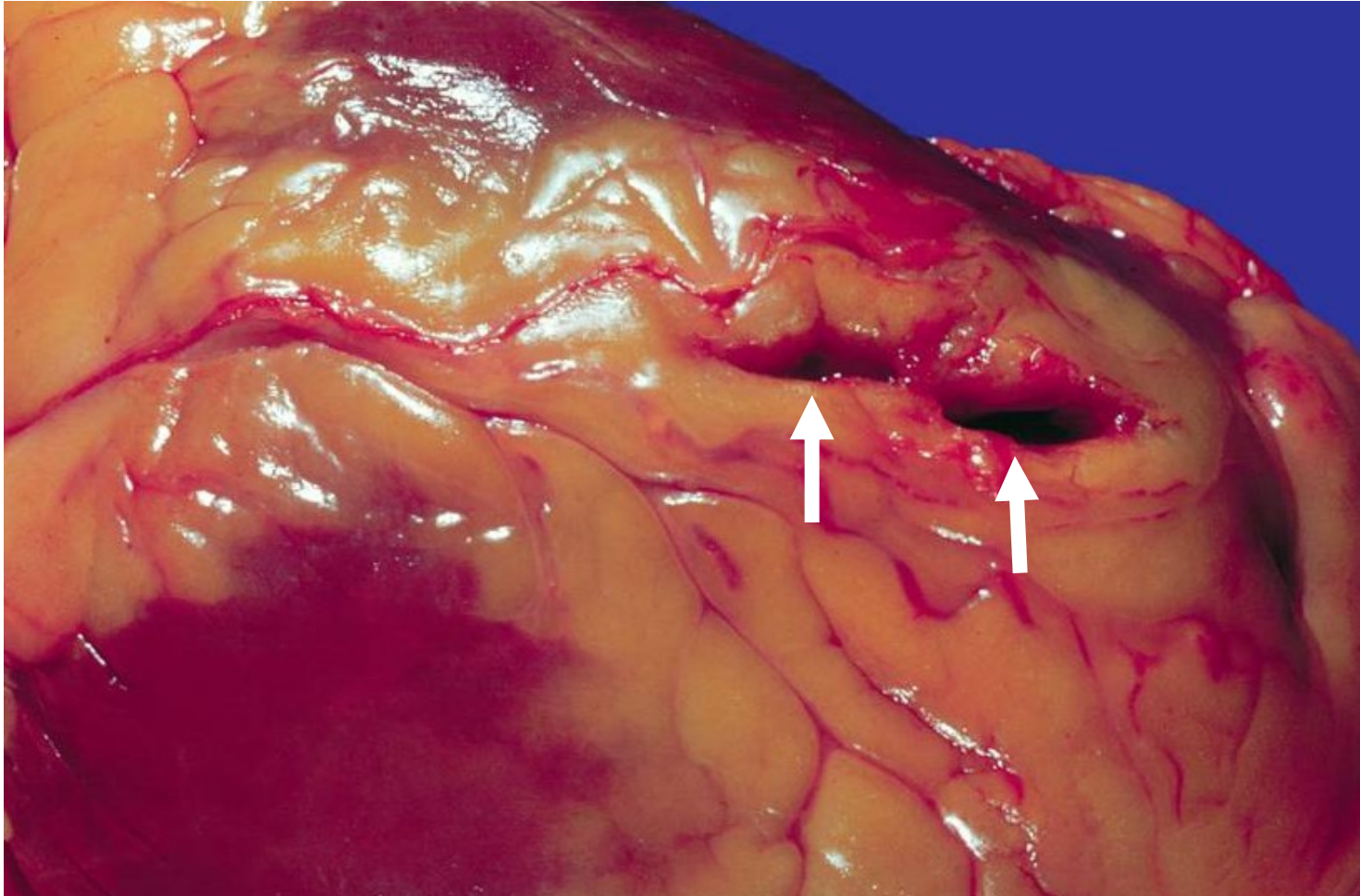
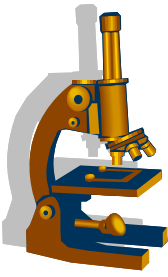
6. ruptura papilárního svalu

chlopní insuficience → akutní selhání srdce

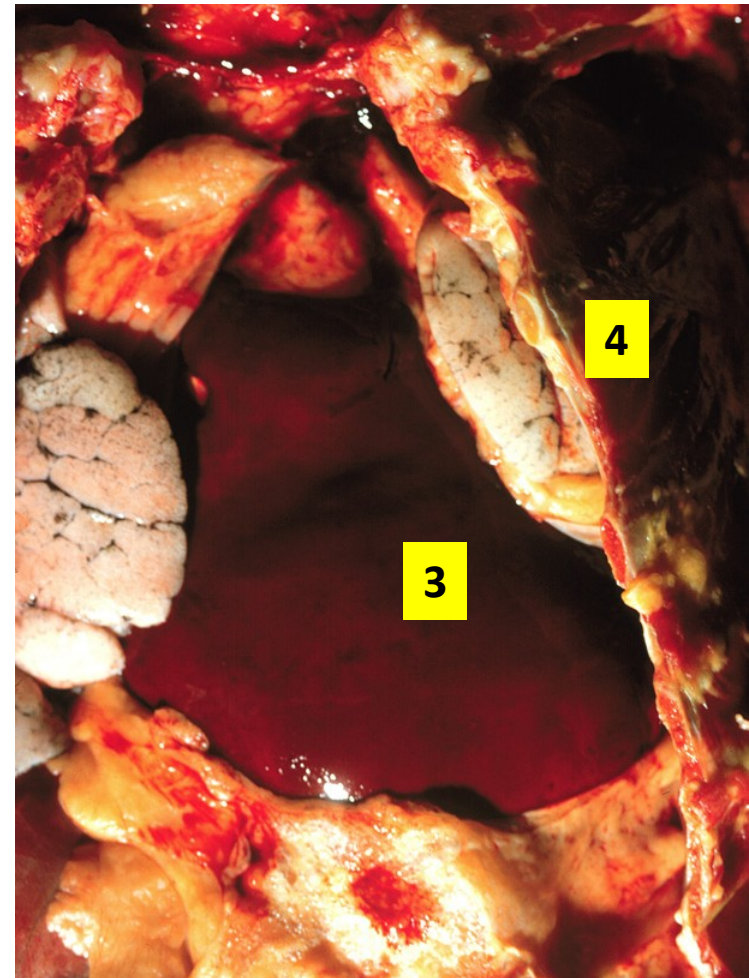
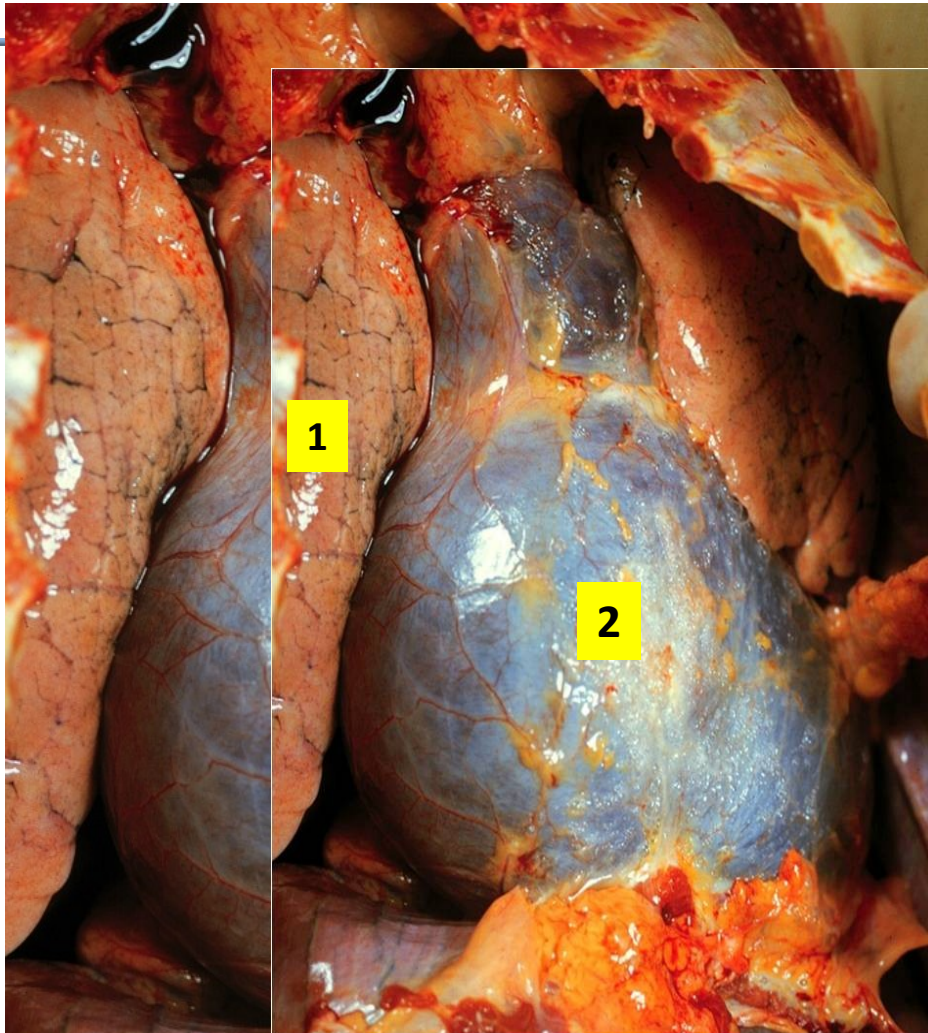
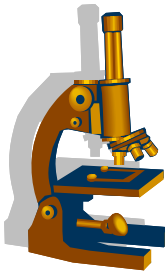
AIM – nástěnná trombóza



AIM – ruptura myokardu

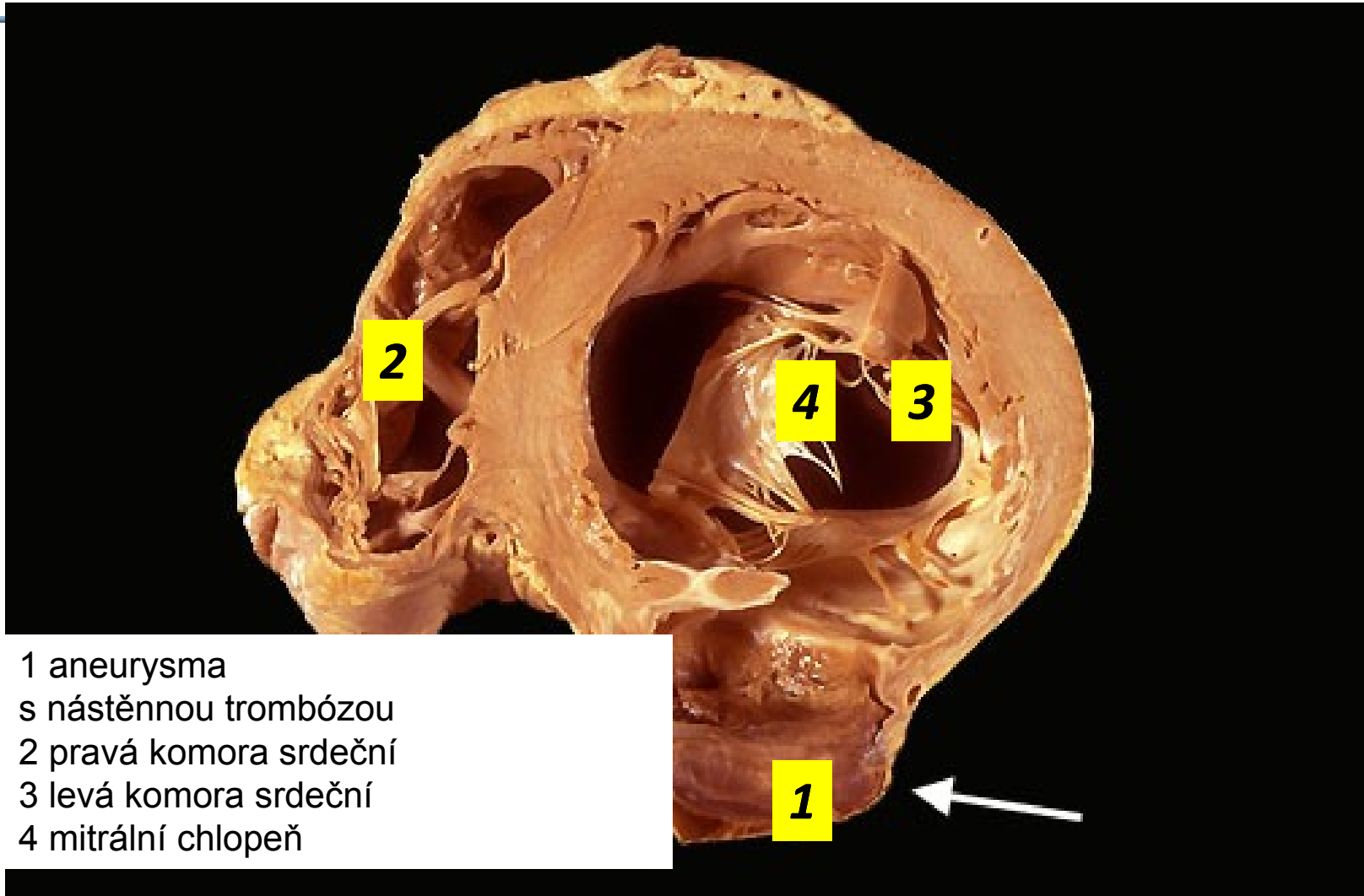
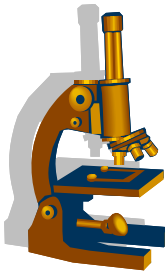


AIM – ruptura myokardu, tamponáda

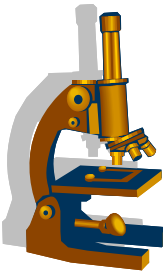


1 plíce 2 perikardiální vak 3 krevní koagulum 4 stěna hrudní

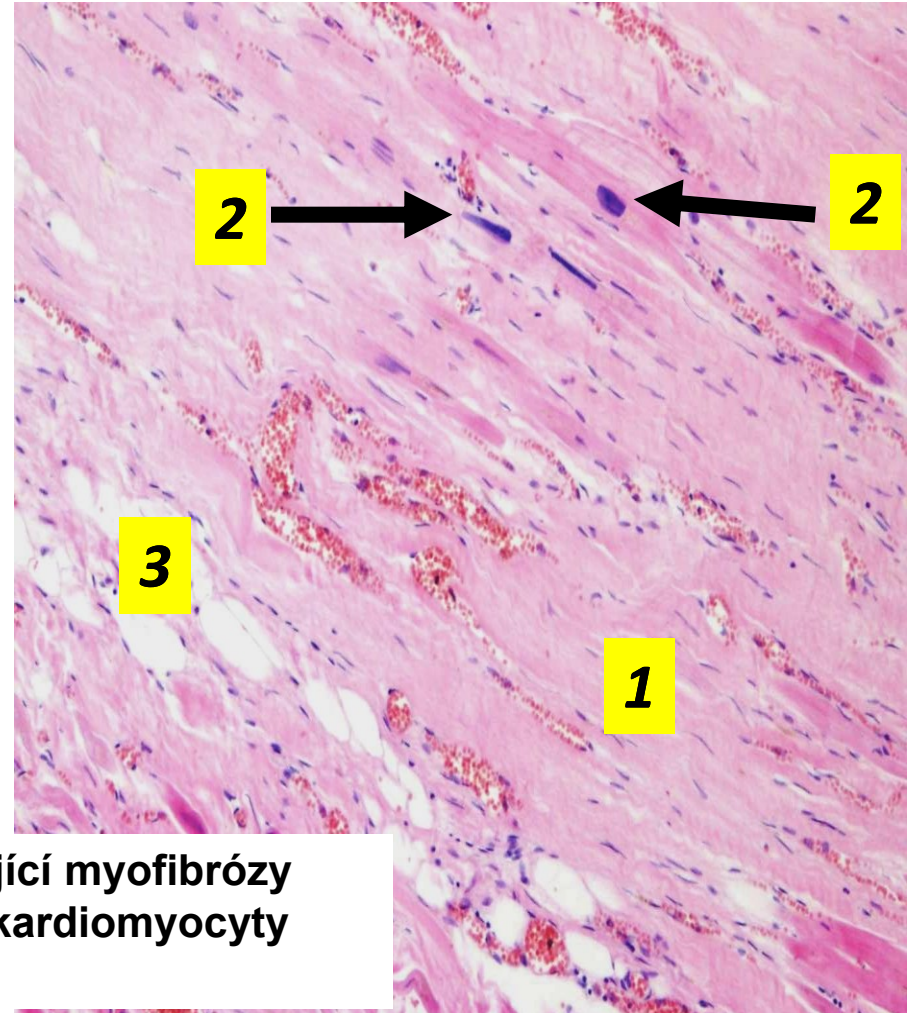
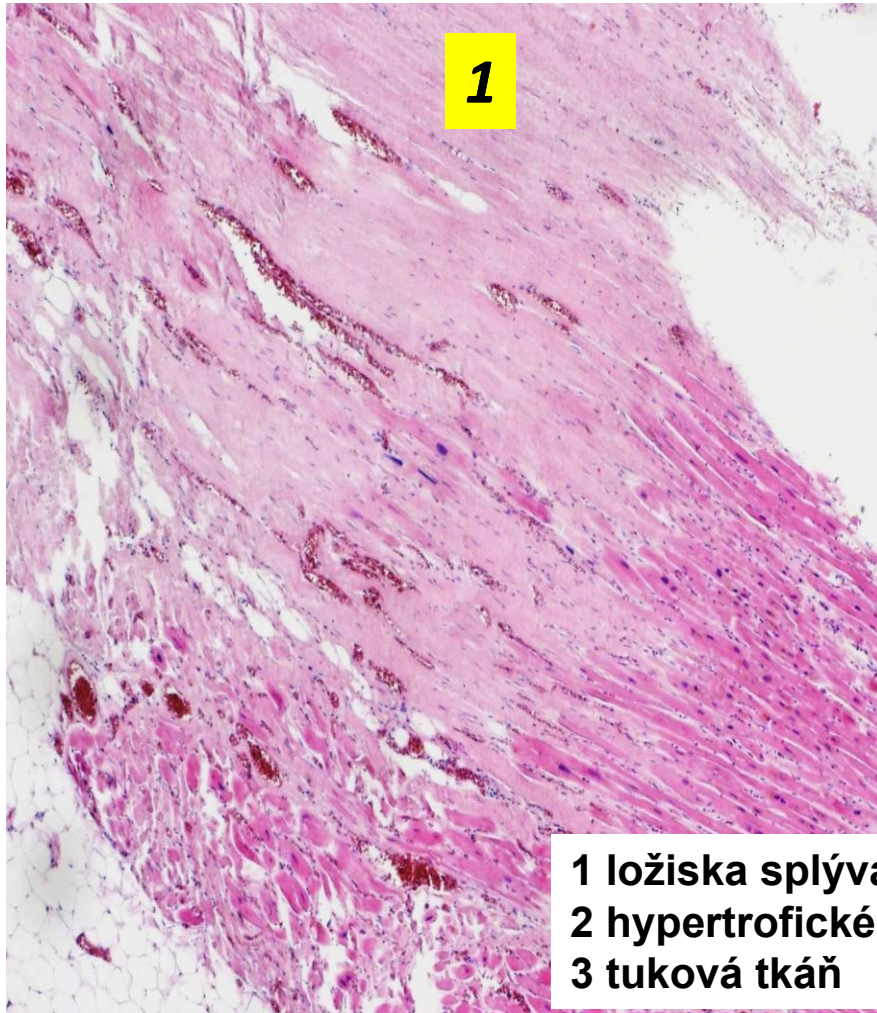
AIM – aneurysma levé komory



- 1 aneurysma
s nástěnnou trombózou
- 2 pravá komora srdeční
- 3 levá komora srdeční
- 4 mitrální chlopeň

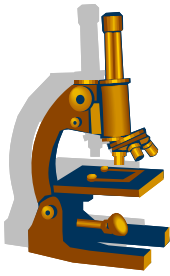


Splývající myofibróza a lipomatóza myokardu



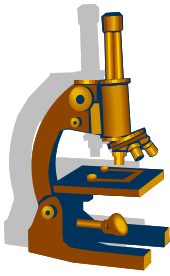
1 ložiska splývající myofibrózy
2 hypertrofické kardiomyocyty
3 tuková tkáň

Myokarditidy



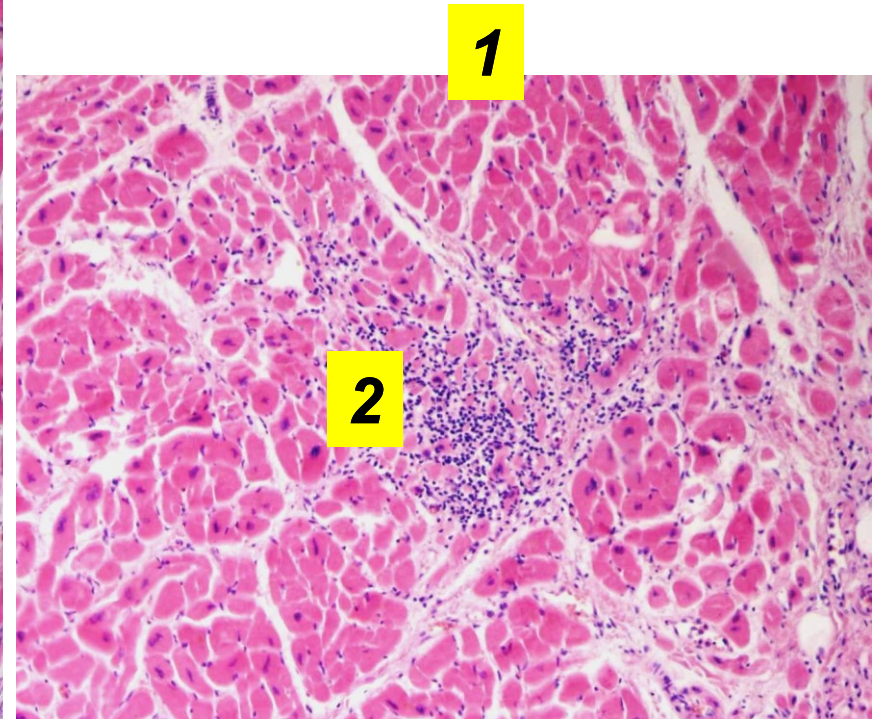
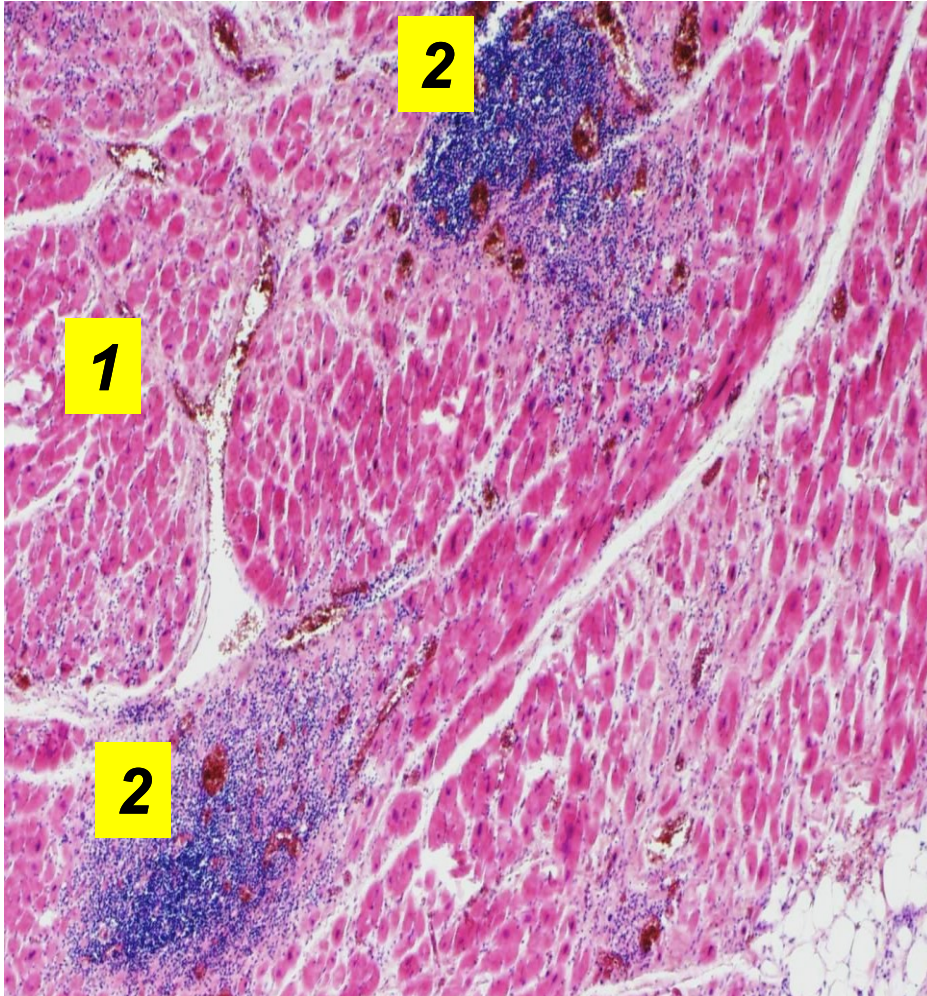
- zánět + poškození myokardu **bez ischemické příčiny**
- **příznaky:** od asymptomatických, přes náhlé selhání srdeční, až po náhlou srdeční smrt
- zdraví: převážně děti a mladí dospělí; imunosuprese
- **makro:**
 - dilatace srdečních oddílů, myokard je chabý, bledý/strakatý
- **mikro:**
 - zánětlivý infiltrát (složení závisí na etiologii) + regresivní změny až nekrózy kardiomyocytů
- **dg.** klinika, laboratoř, zobrazovací vč. MRI; biopsie endomyokardiální
- **etiologicky:**
 - **viry**
 - rickettsie, chlamydie, bakterie (septikémie), mykózy, prvoci, paraziti
 - neinfekční vč. imunologických vlivů (léky, alergie, revmatická horečka, rejekce)
 - idiopatické (obrovskobuněčná myokarditida, eozinofilní m.)

Virové myokarditidy

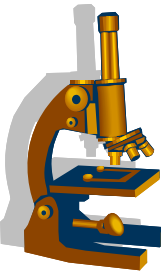


- enteroviry (Coxsackie A, B); parvovirus B19, virus chřipky, CMV, HIV
- v rámci COVID-19
- zánětlivý infiltrát: lymfocyty (T-ly)
- po první atace cytotoxických změn kardiomyocytů následuje autoimunitní destrukce kardiomyocytů, i dlouhodobější / opakovaná
reparace fibrózou → **dilatovaná KMP** (cytopatogenní i autoimunitní efekt)

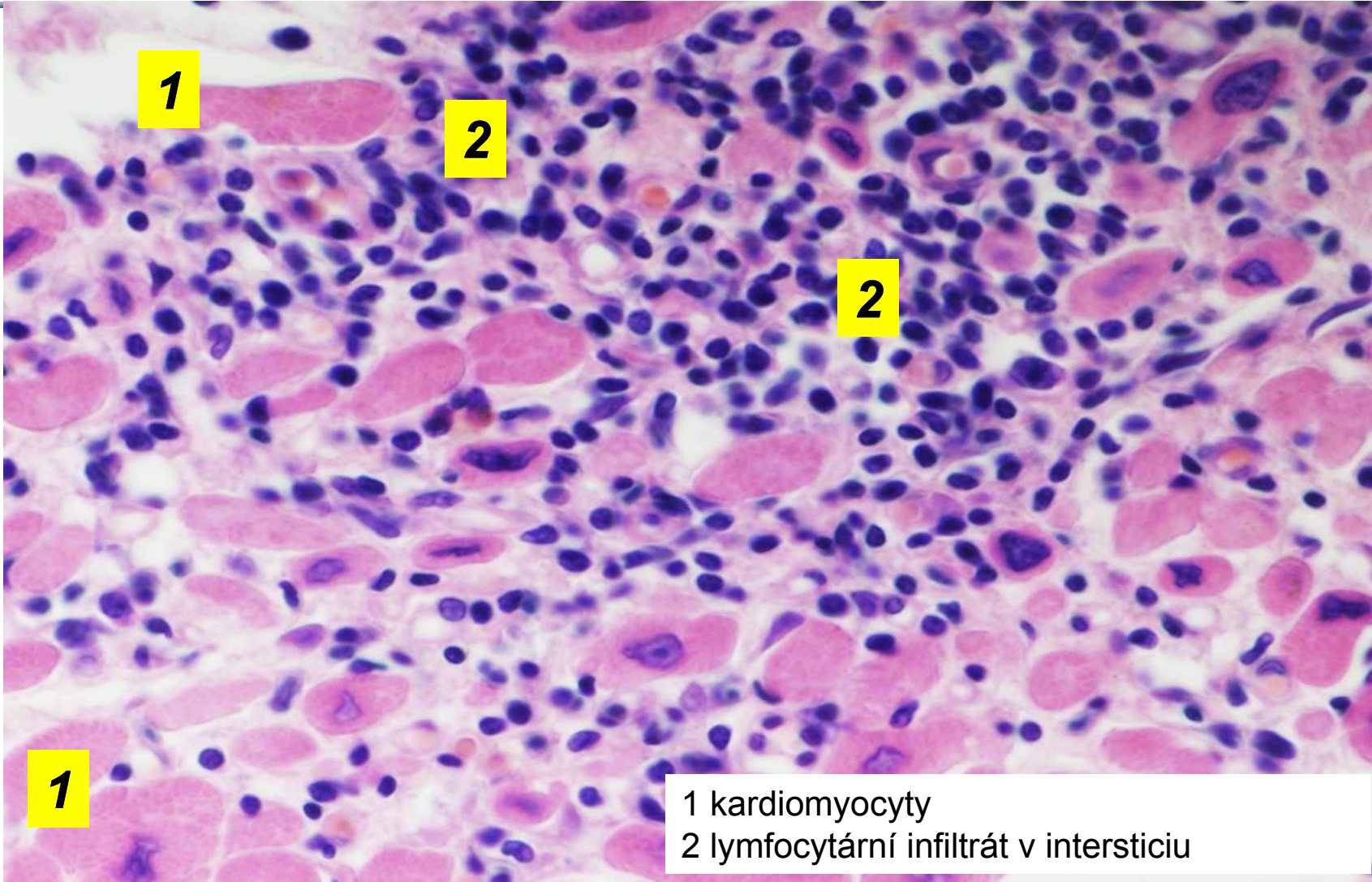
Virová (lymfocytární) myokarditis



- 1 kardiomyocyty
- 2 lymfocytární infiltrát v intersticiu

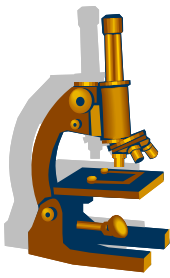


Virová (lymfocytární) myokarditis



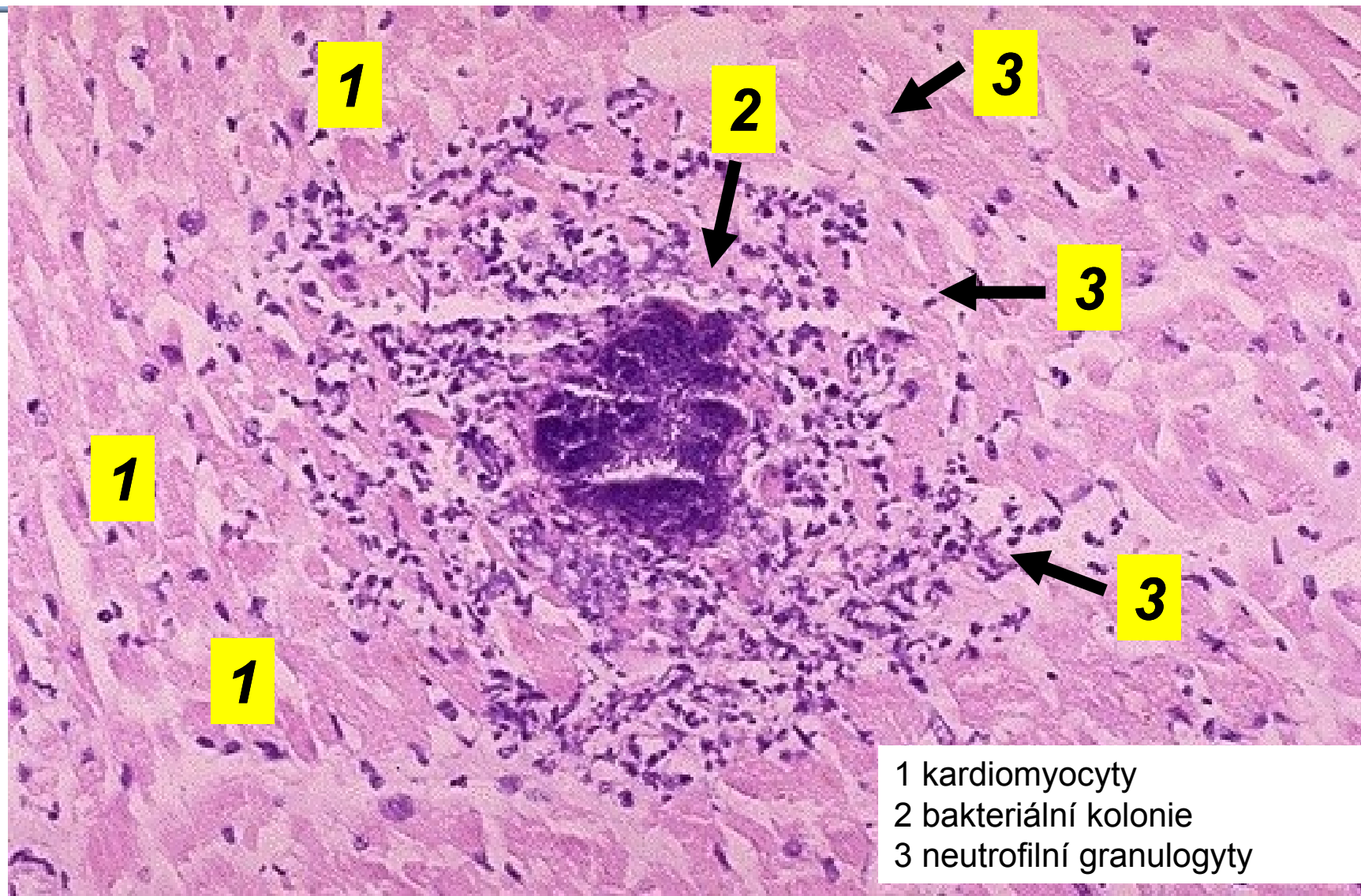
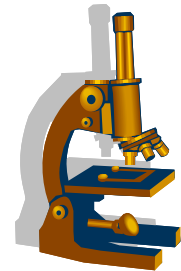
1 kardiomyocyty
2 lymfocytární infiltrát v intersticiu

Srdce a COVID-19



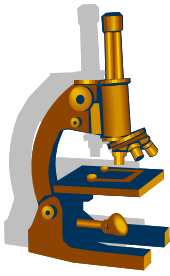
- pacienti s preexistující kardiovaskulární lézí mají zvýšené riziko těžkého průběhu (cca ½ všech hospitalizovaných)
- časté postižení KVS u COVID-19 i bez předcházející KVS patologie
 - cca 10-20 %, často zvýšený troponin, arytmie v akutním stadiu, cca 2. týden po dg. infekce
 - **obraz kardiomyopatie i v rámci tzv. „Long Covid syndromu“ 30-90 dní po infekci, abnormální nález na MRI, atypické stenokardie, dyspnoe**
- etiologicky:
 - **hypoxie a ischemie** v rámci plicního postižení (pneumonie, ARDS)
 - **myokarditida** lymfocytární v rámci přímého postižení myokardu
 - **mikrovaskulopatie s trombózami**
- u dětí a adolescentů možná součást tzv. COVID-asociovaného multisystémového inflamatorního syndromu u dětí (MIS-C)

Septická myokarditis



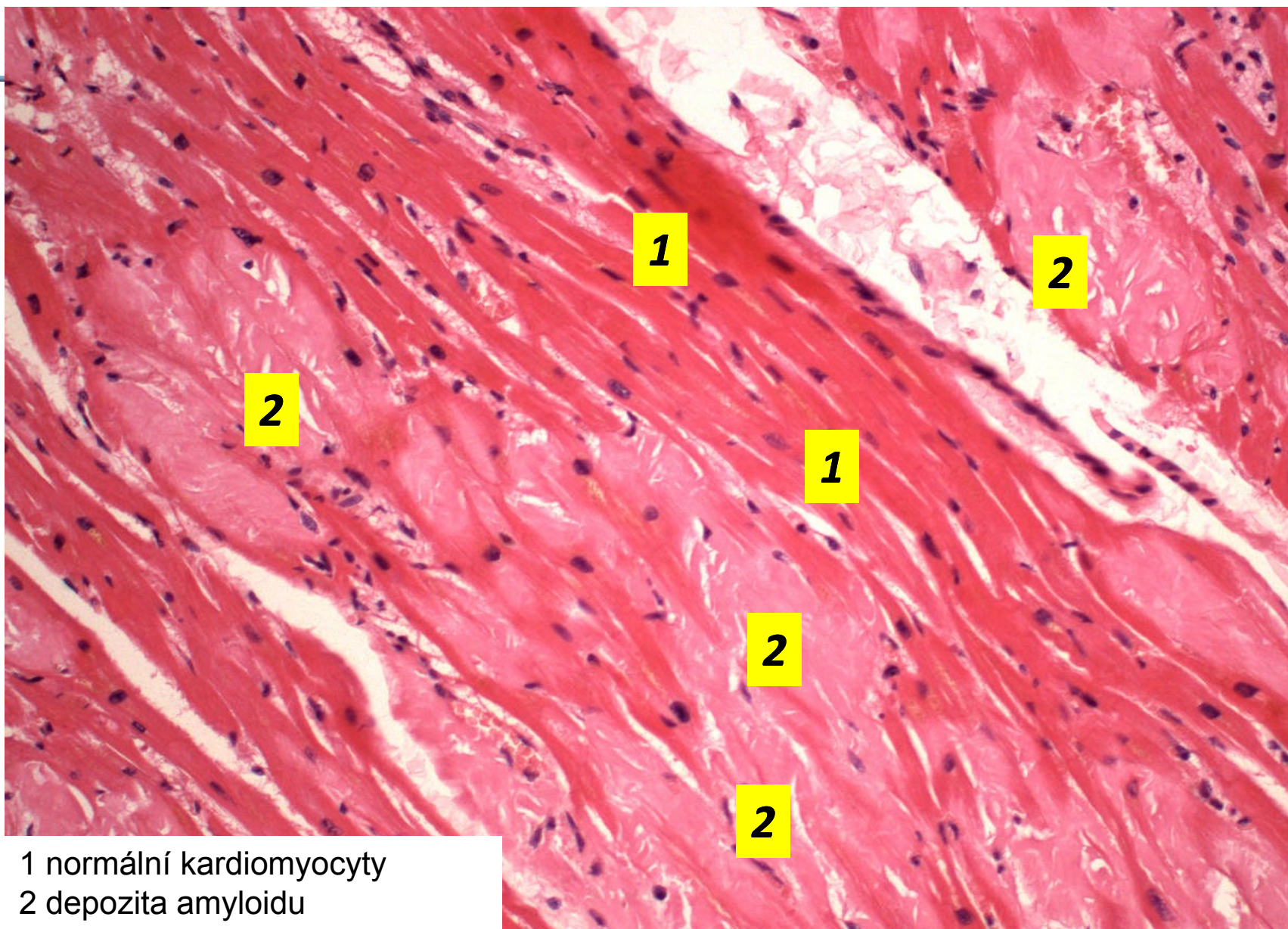
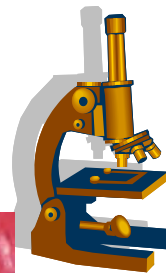
1 kardiomyocyty
2 bakteriální kolonie
3 neutrofilní granuly

Amyloidóza myokardu



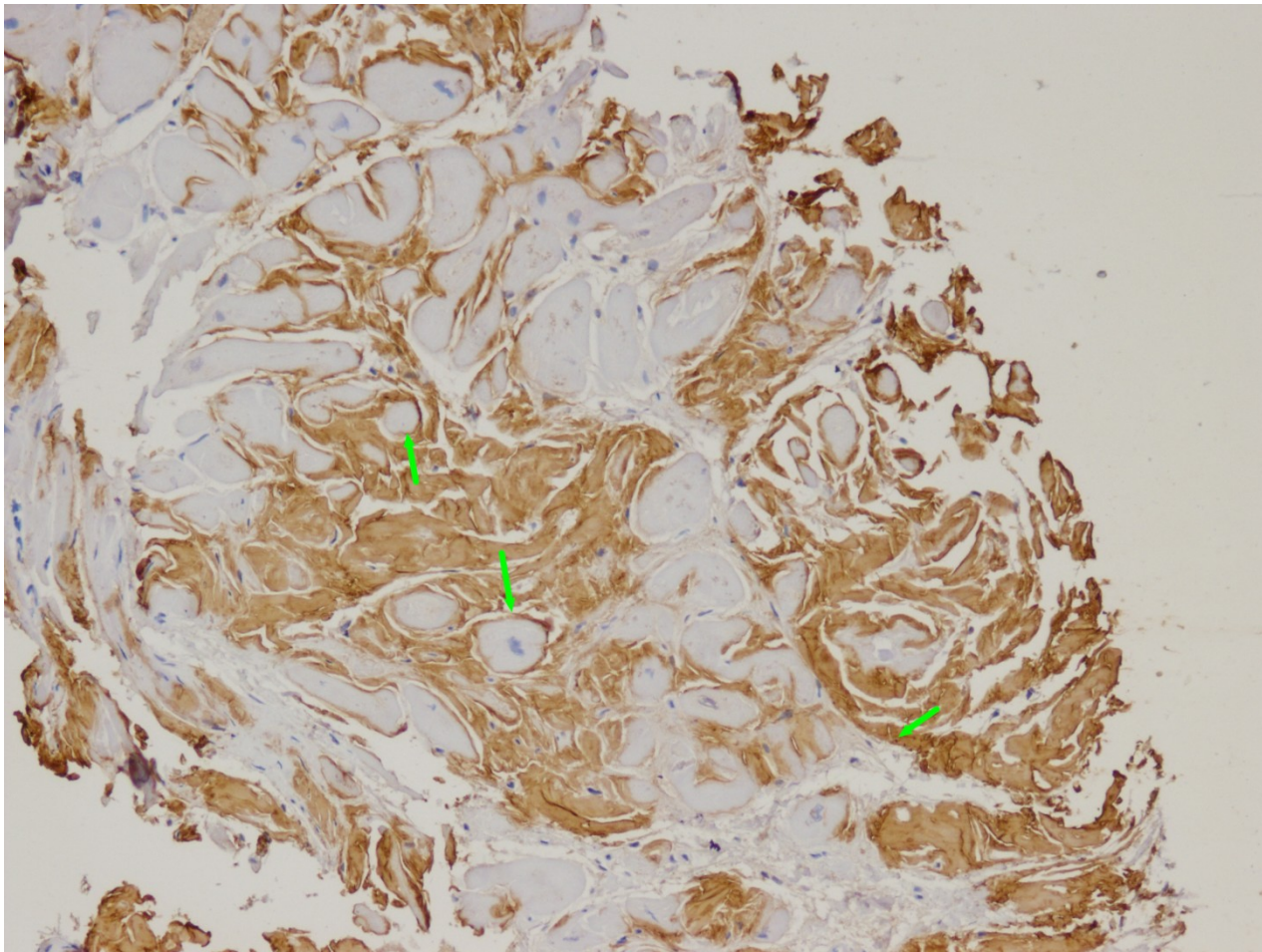
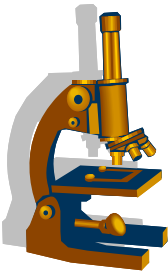
- lokalizovaná x systémová
- jako **součást systémových amyloidóz** (nejčastěji AL amyloidózy)
- při **senilní systémové amyloidóze**
 - postihuje myokard komor i síní; amyloidový protein = prealbumin (transthyretin)
- při **izolované atriální amyloidóze**
 - amyloidový protein = atriální natriuretický peptid
- **makro**: norma či tuhá (gumovitá) konzistence
- **mikro**: různě rozsáhlá depozita amyloidu v intersticiu a stěně koronárních arterií, průkaz – kongo červeň + polarizace, saturnová červeň

Senilní amyloidóza myokardu

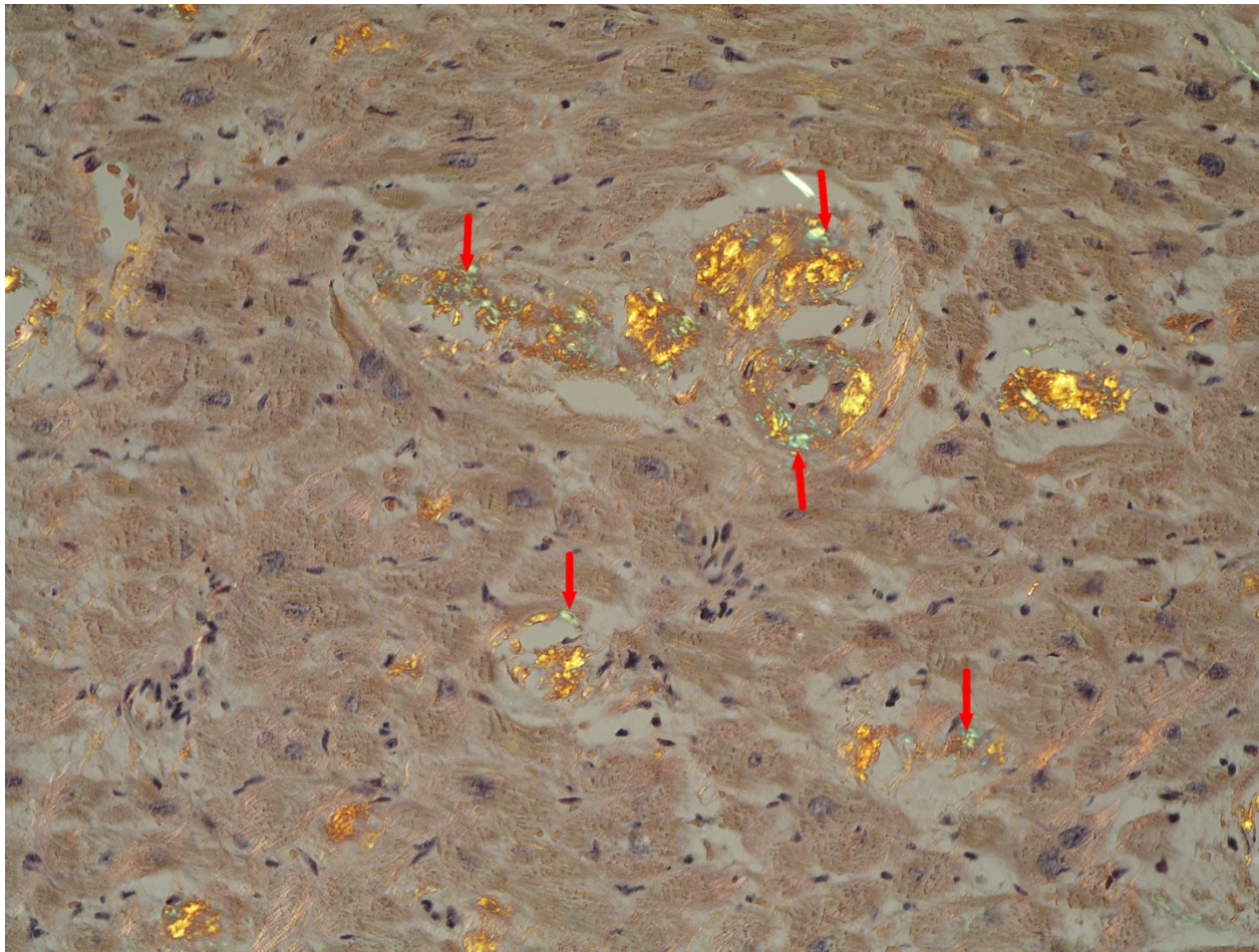
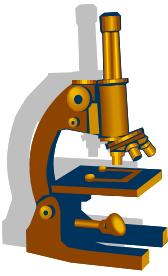


1 normální kardiomyocyty
2 depozita amyloidu

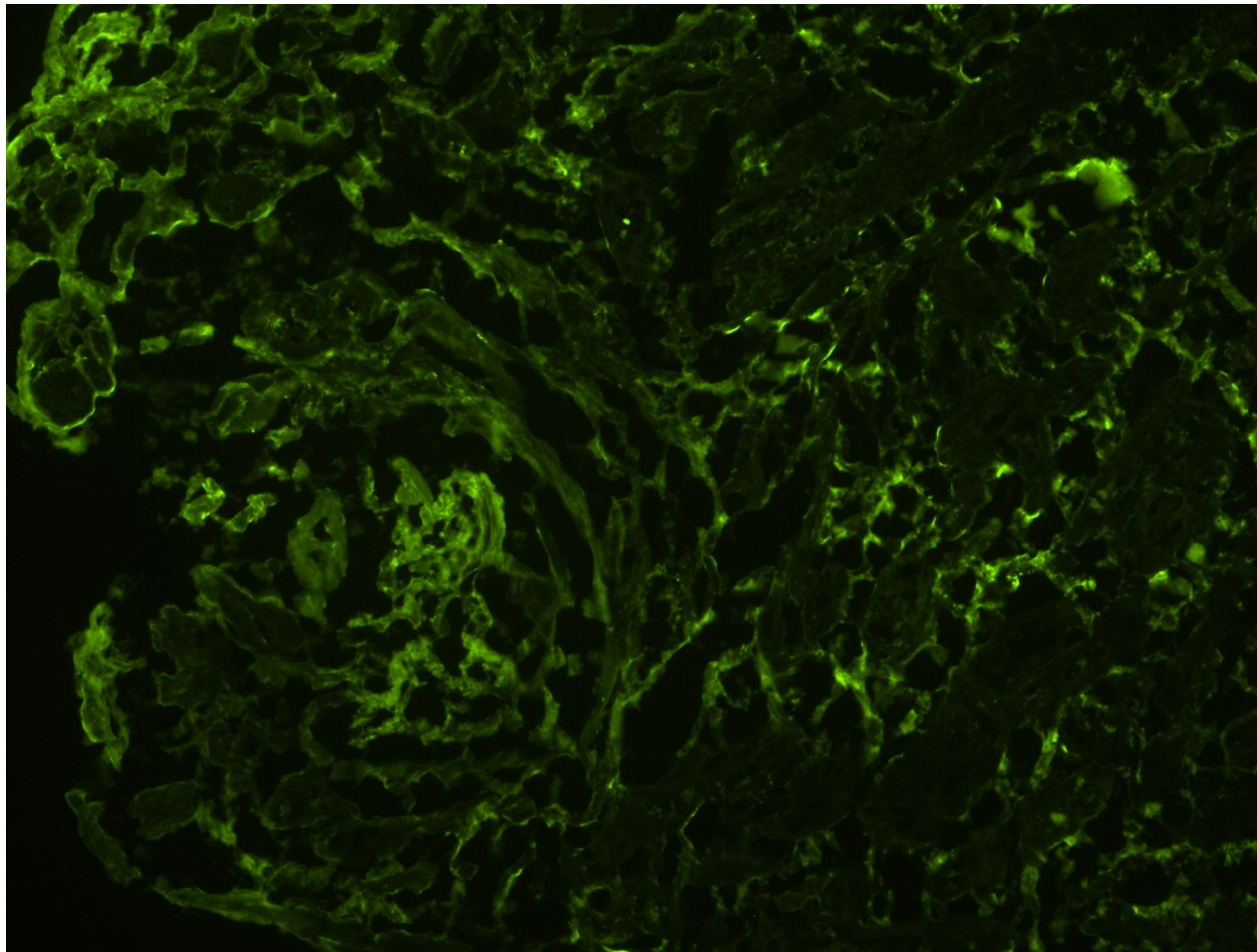
Amyloidóza v EMB - IHC



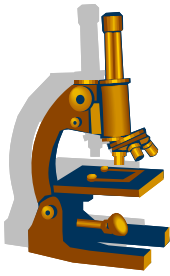
Amyloid v explantátu – Kongo, polarizace



Amyloidóza v EMB - IMF



PATOLOGIE PERIKARDU



nezánětlivé zmnožení tekutiny

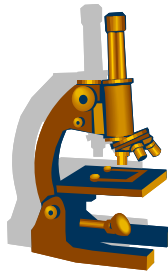
1) hydroperikard

- **transsudát** při městnavém srdečním selhání nebo při hypoproteinémii, pomalé hromadění tekutiny, až nad 1000ml → **tamponáda srdce**

2) hemoperikard

– při ruptuře volné stěny při IM LK, při disekci vzestupné aorty, iatrogeně; rychlý nárůst objemu tekutiny, i 200-300 ml → **tamponáda srdce**

pozn. **tamponáda srdce** - porucha diastolického plnění srdce při vysokém intraperikardiálním tlaku



Patologie perikardu

3) zánětlivý exsudát při perikarditidě:

a) neinfekční

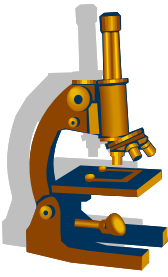
– pericarditis epistenocardiaca, **při urémii**, chron. hemodialyzovaných, imunologická, mechanické dráždění

b) infekční

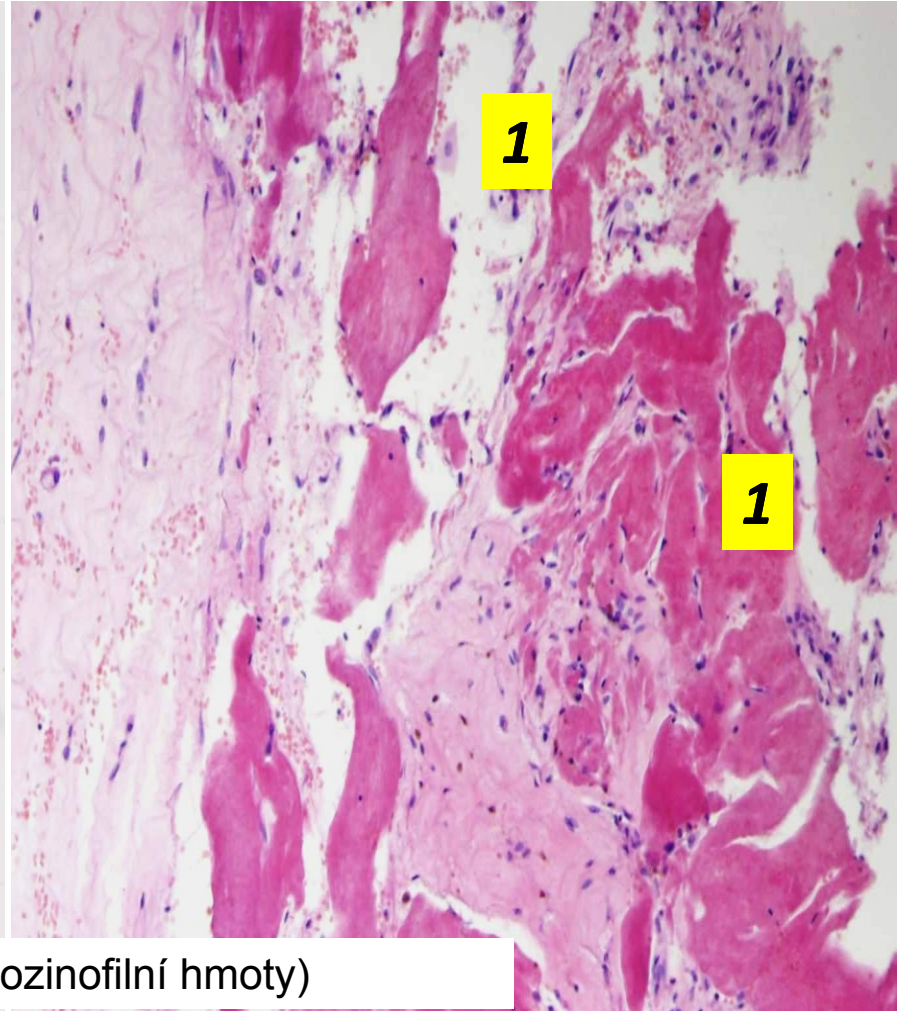
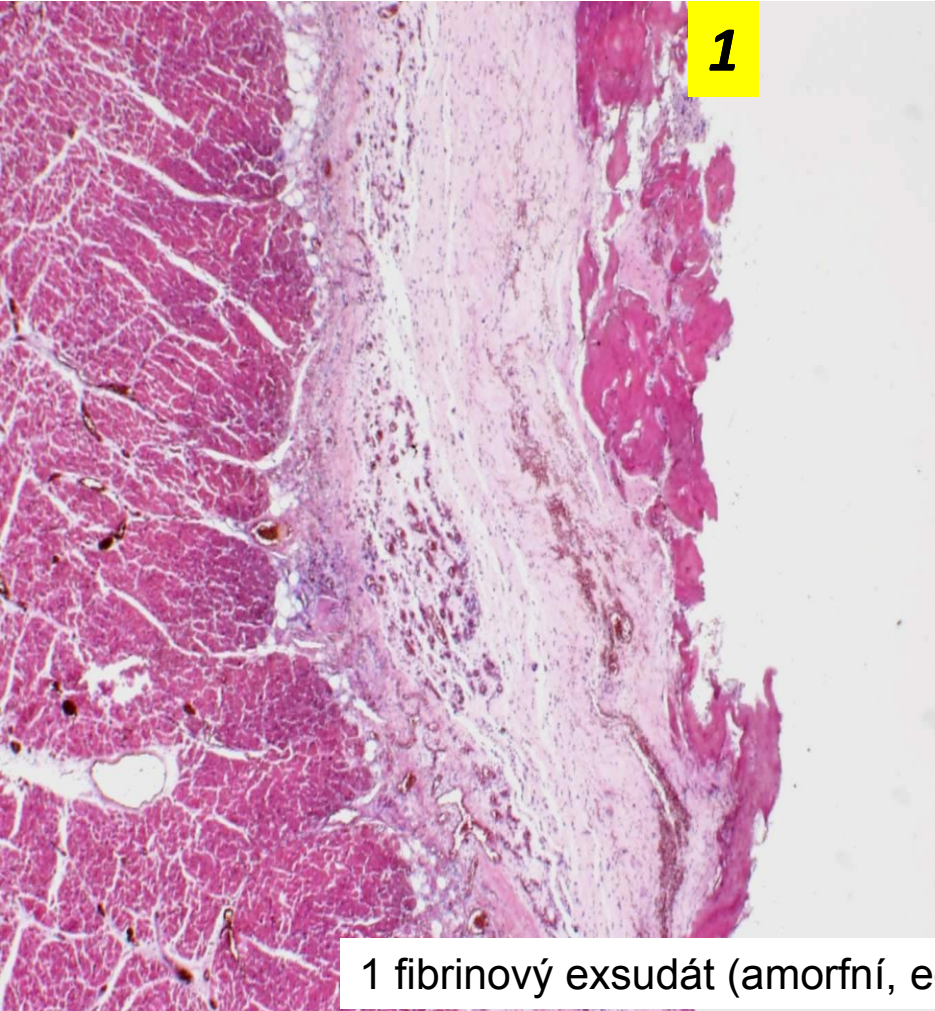
– hematogenně, přechodem z okolí, lymfogenně

c) idiopatická

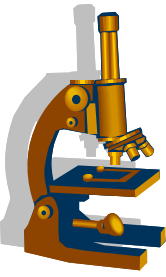
Pozn. hojení – serózní a část. i fibrinózní exsudát → vstřebávání x zbývající fibrin se organizuje → perikardiální adheze /konstriktivní perikarditida, možná i kalcifikace (pericarditis petrosa) → omezuje plnění komor



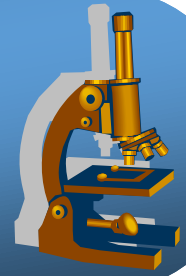
Fibrinózní perikarditida

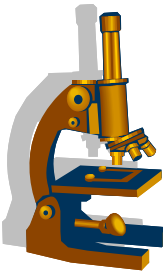


1 fibrinový exsudát (amorfní, eozinofilní hmoty)

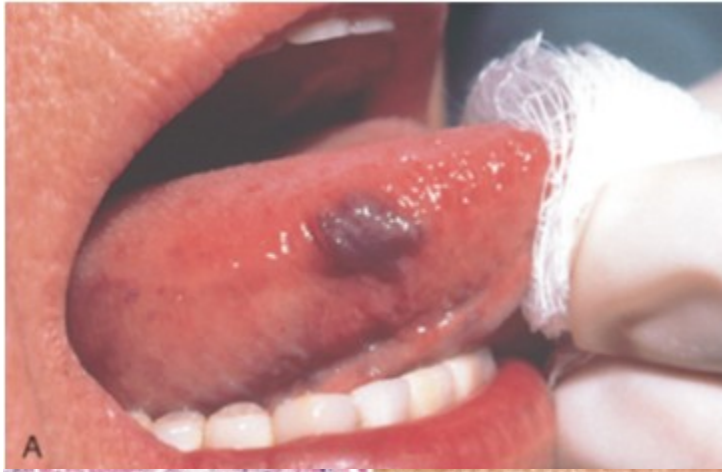

nádory cév a srdce

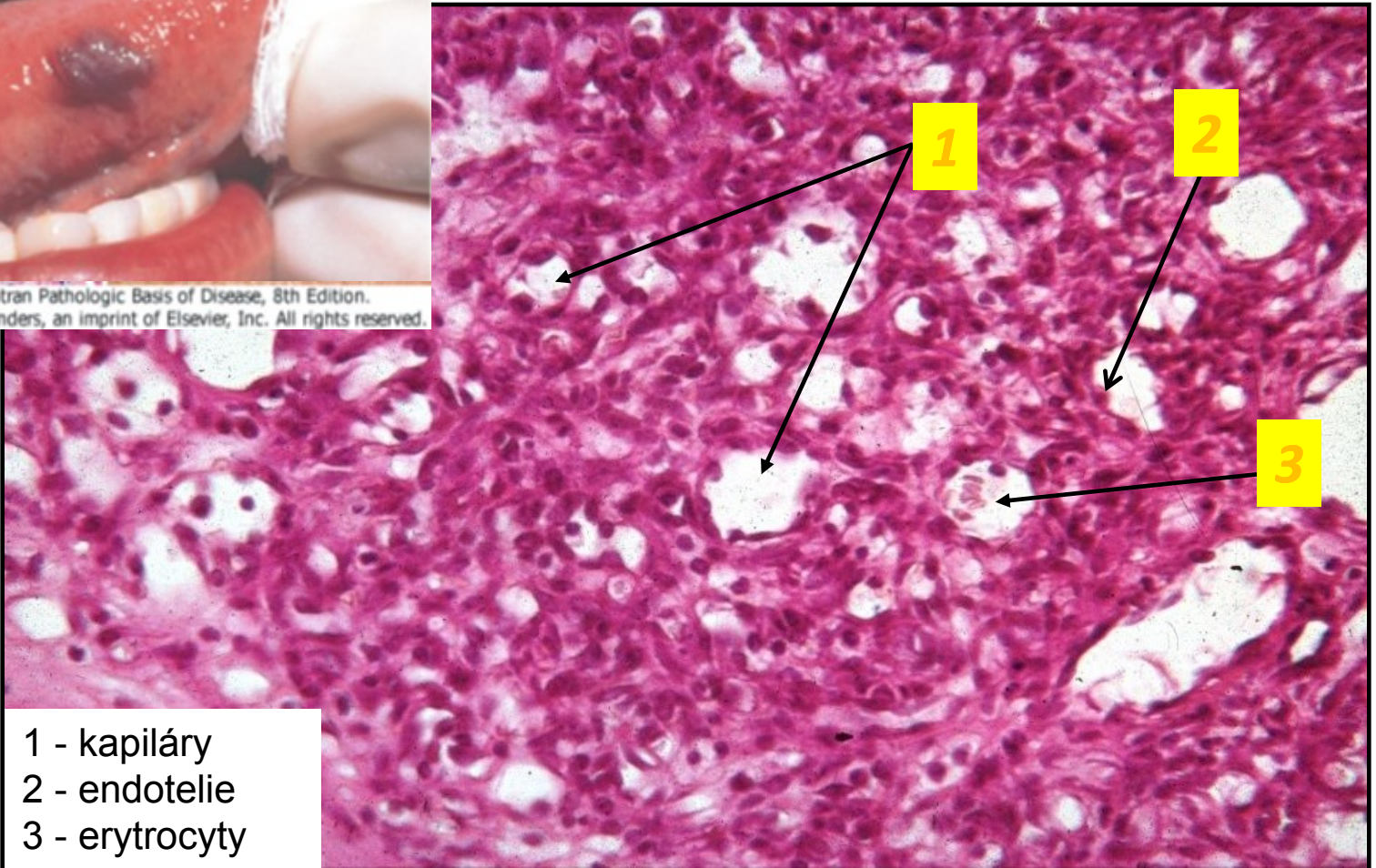




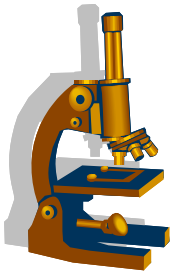
Kapilární hemangiom



A
Kumar et al: Robbins & Cotran Pathologic Basis of Disease, 8th Edition.
Copyright © 2009 by Saunders, an imprint of Elsevier, Inc. All rights reserved.



- 1 - kapiláry
- 2 - endotelie
- 3 - erytrocyty



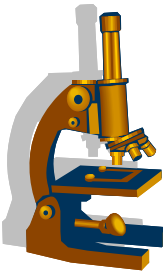
Kavernózní hemangiom

- **makro:**

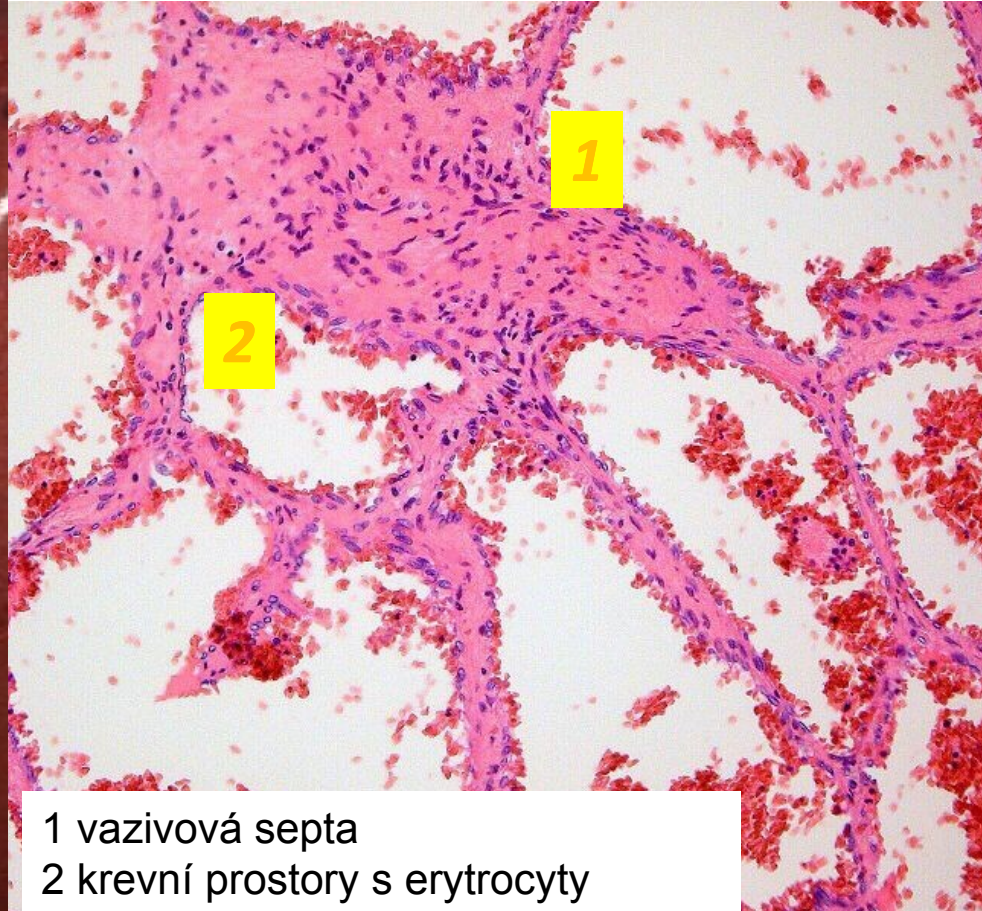
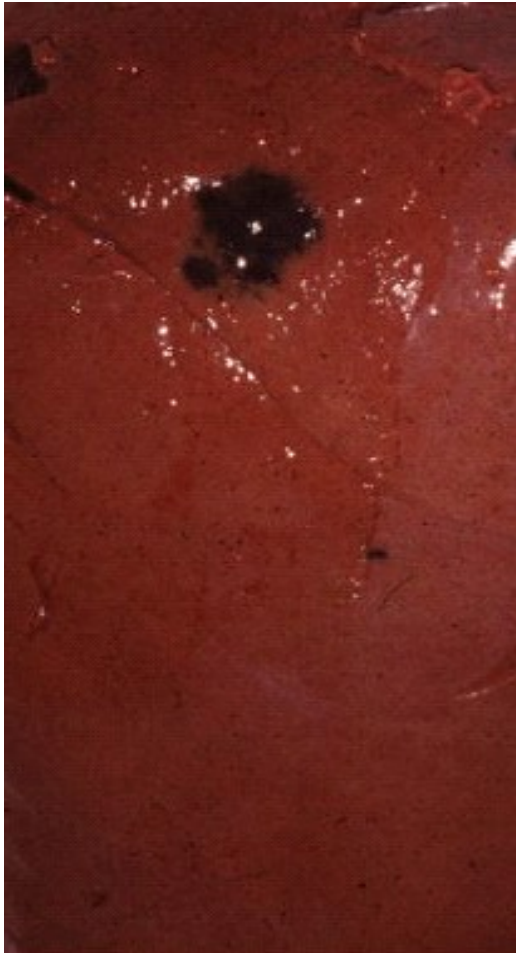
- uzel červené až modré barvy
- může dosáhnout značných rozměrů
- výskyt v játrech, méně slezina, kůže

- **mikro:**

- široké prostory oddělené fibrózními septy, obsahují erytrocyty (podobné kavernám topořivých těles)



Kavernózní hemangiom



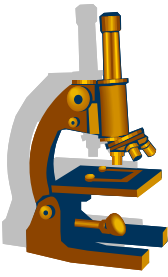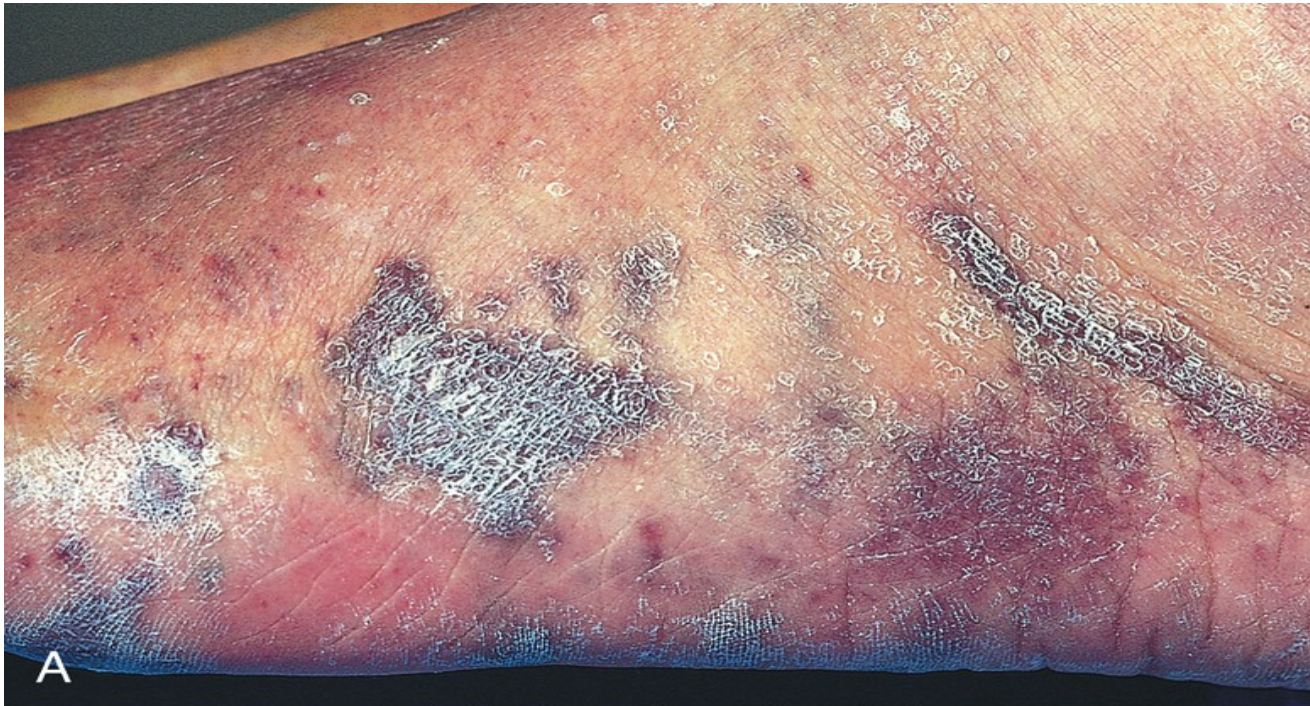
2

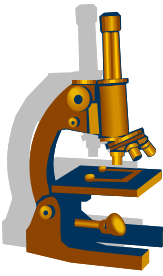
1

2

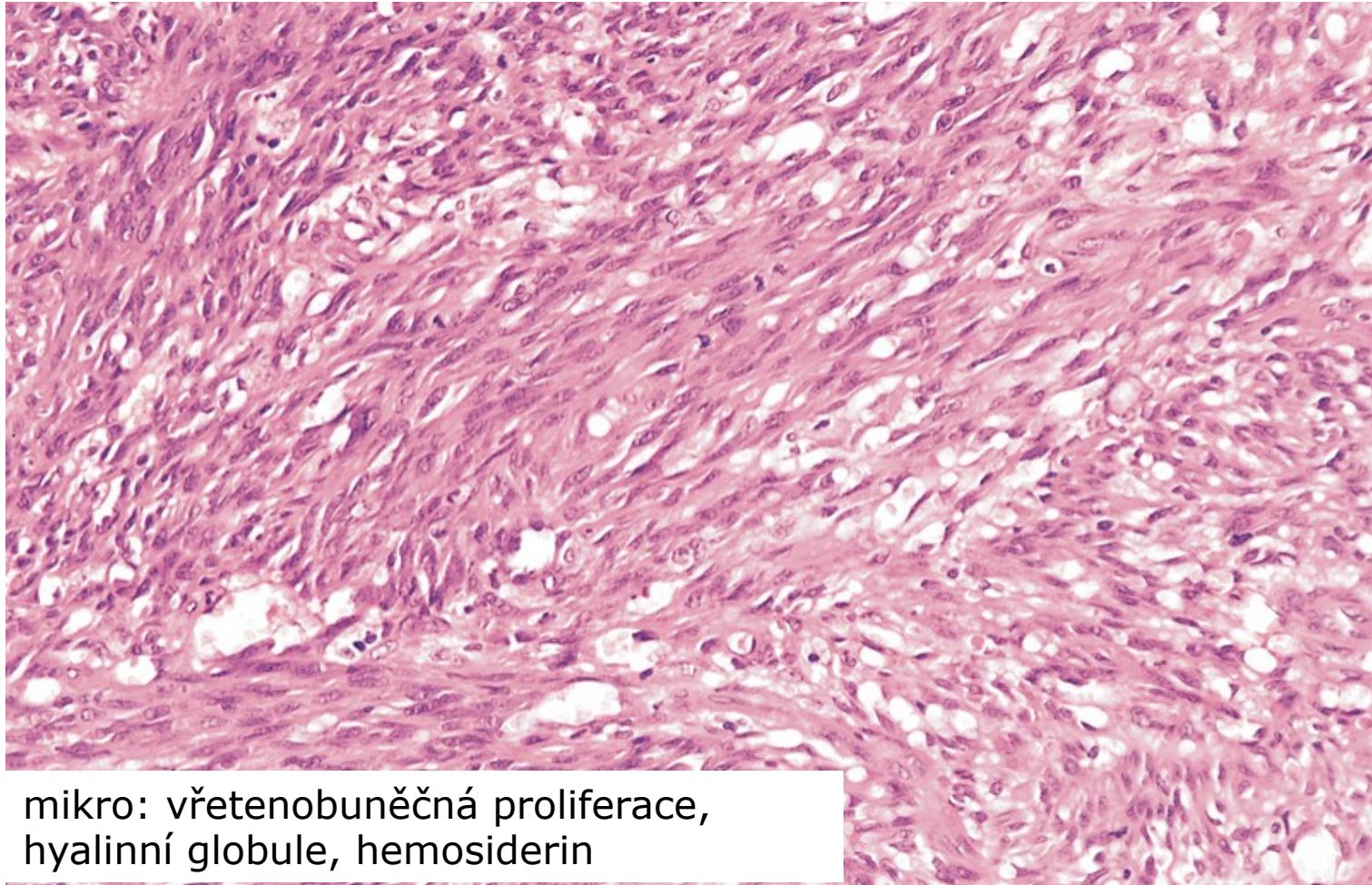
1 vazivová septa
2 krevní prostory s erytrocyty

Kaposiho sarkom



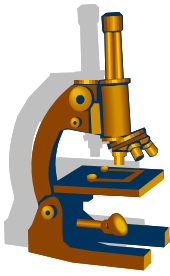


Kaposiho sarkom

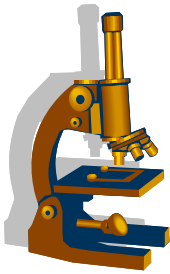


mikro: vřetenobuněčná proliferace,
hyalinní globule, hemosiderin

Nádory srdce



- primární nádory srdce jsou vzácné, v naprosté většině jde o **benigní myxomy**
- maligní mezenchymálního původu (**sarkomy**)
 - leiomyo - , rhabdomyo - , hemangio - , fibrosarkom
- **sekundární nádory**
 - 100 x častější než primární
 - metastázy : karcinomy plic, prsu, maligní melanom, maligní lymfomy a leukémie
 - přímé prorůstání z okolí
 - postižen zvl. osrdečník (pericarditis carcinomatosa), výpotek hemoragického charakteru; meta v myokardu vzácné



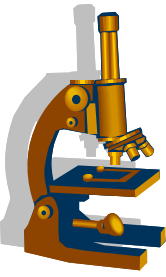
Benigní nádory

- **myxom**

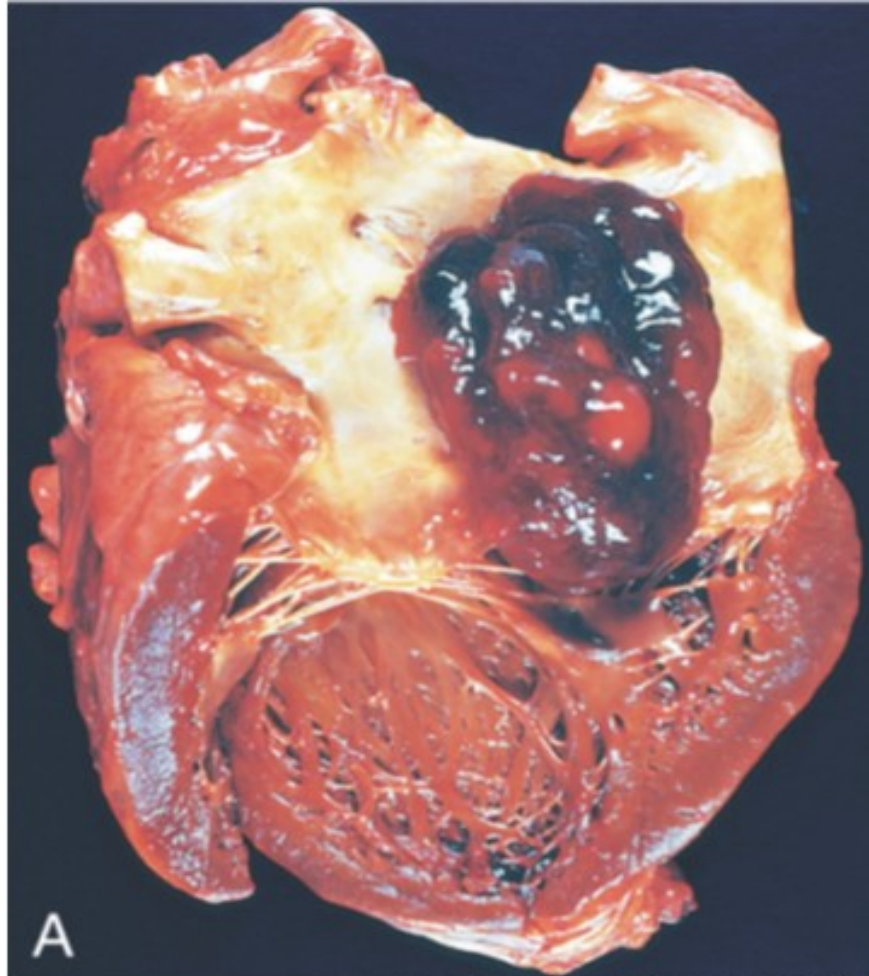
- nejčastěji vyrůstá v levé síni v oblasti fossa ovalis septa síní
- velikost většinou 4 – 6 cm, tenká stopka, téměř vždy solitární
- vzhled: přisedlý x stopkatý, papilární x laločnatý povrch, měkký až rosolovitý
- stenóza chlopní
- možná embolizace do periferie

- mikro: polygonální (hvězdčicovité / cípaté) buňky řídce uložené v hlenovité základní hmotě; buňky jednotlivě nebo tvoří hnízda, často hemoragie a jizvení

- **další: hemangiom, lipom, rhabdomyom...**

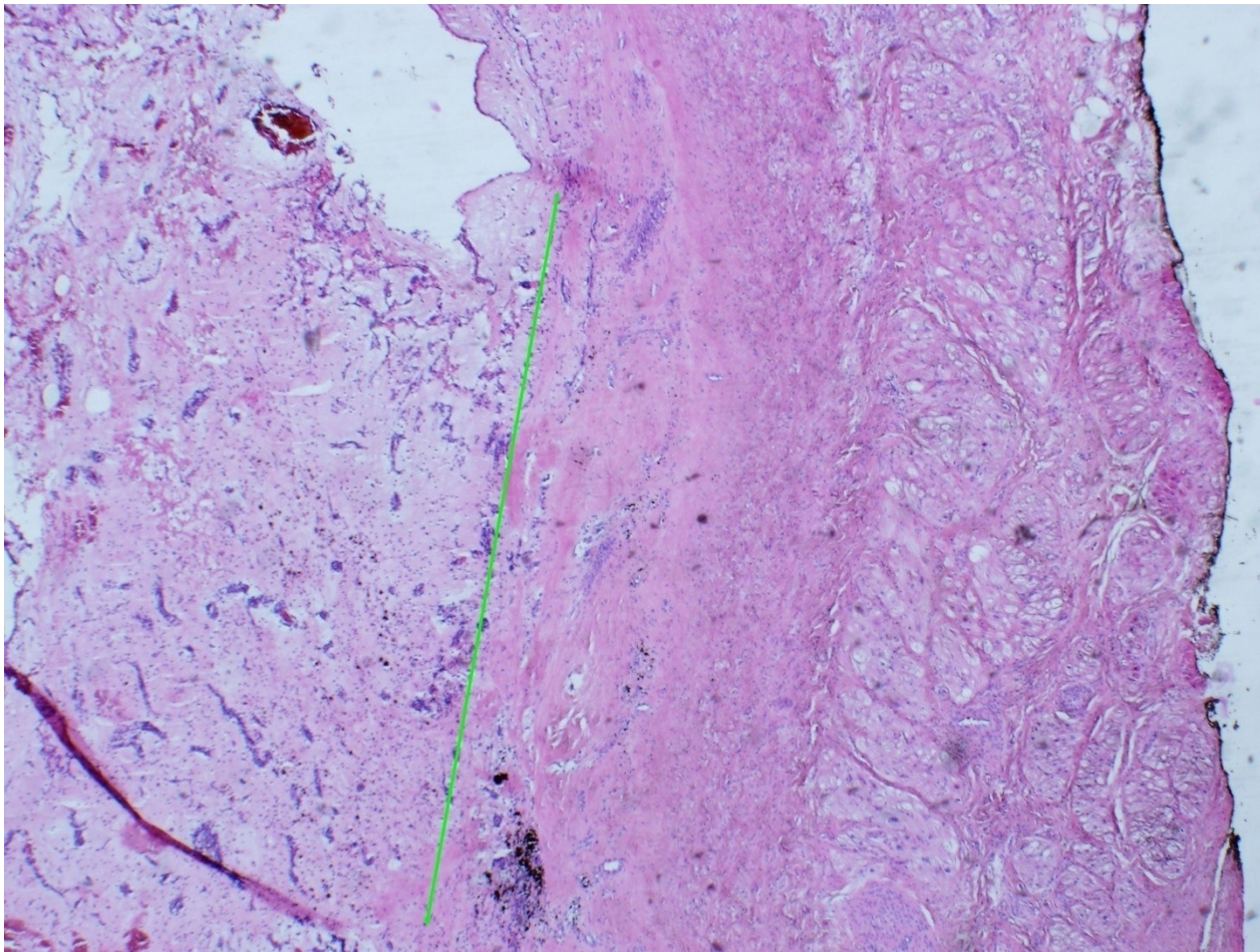
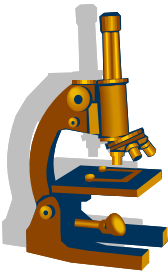


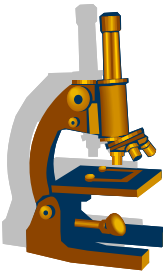
Myxom levé síně srdeční



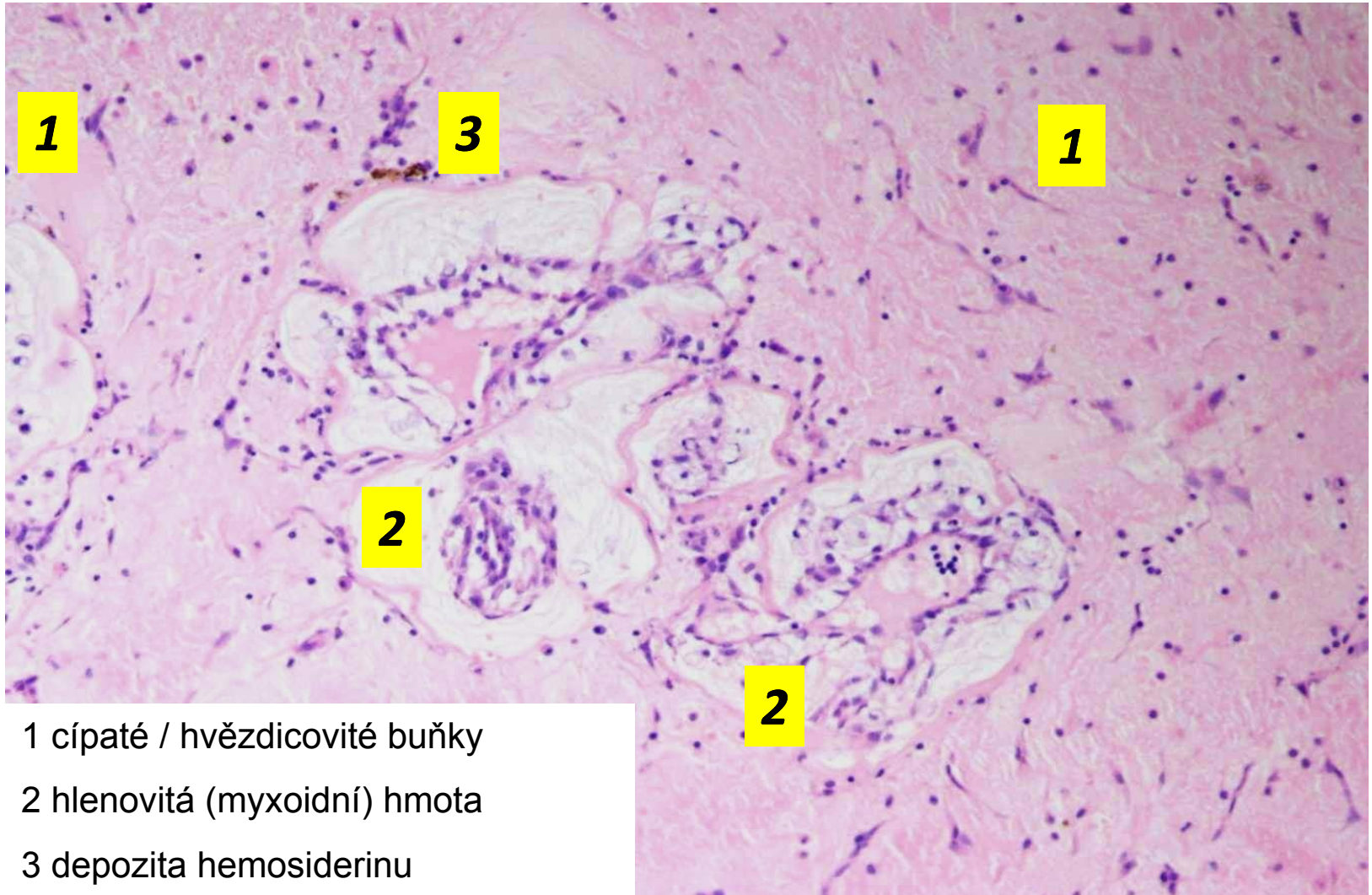
Kumar et al: Robbins & Cotran Pathologic Basis of Disease, 8th Edition.
Copyright © 2009 by Saunders, an imprint of Elsevier, Inc. All rights reserved.

Myxom z levé síně, příčina embolií do mozku pacienta





Myxom



1

3

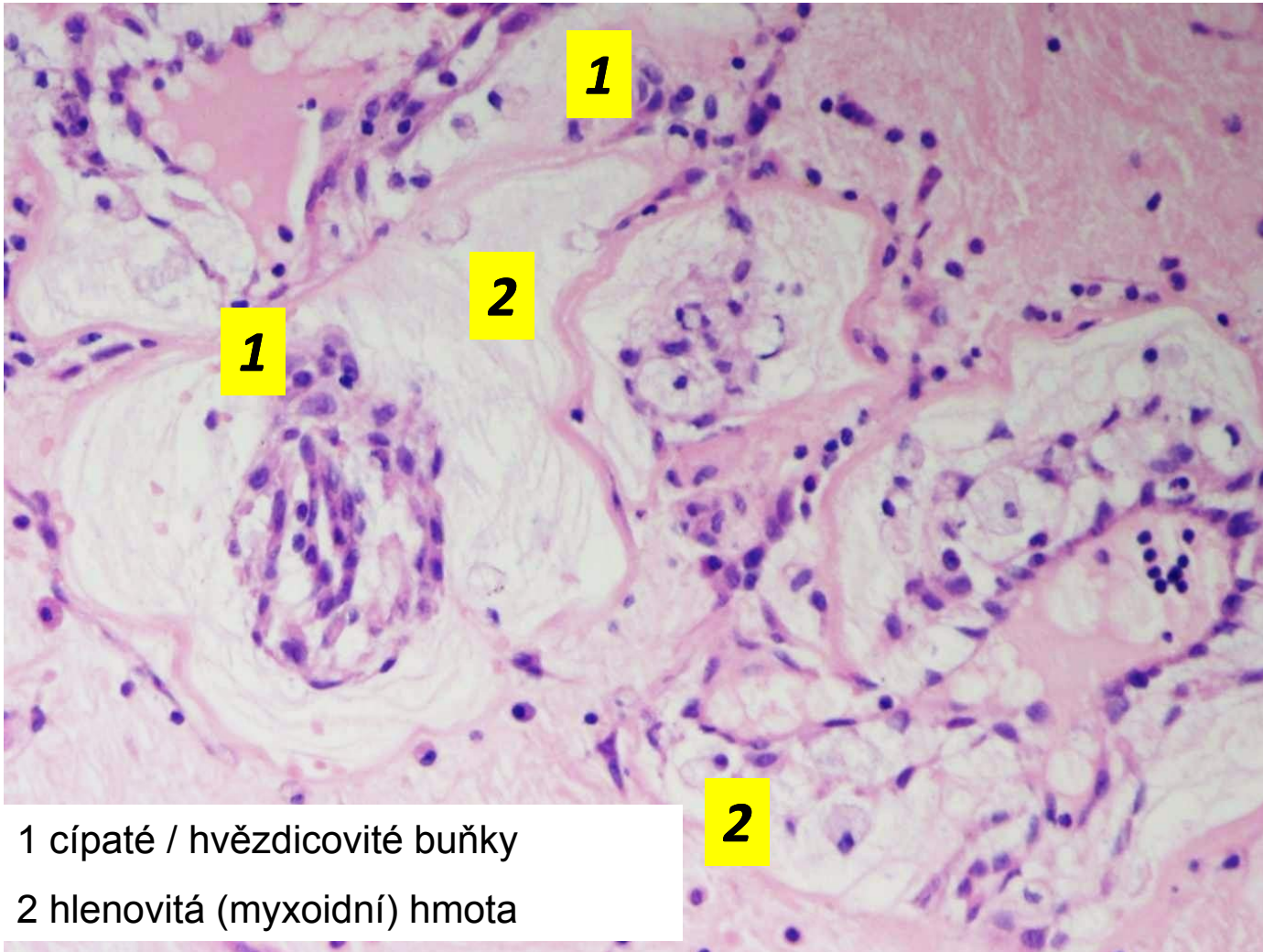
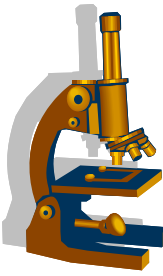
1

2

2

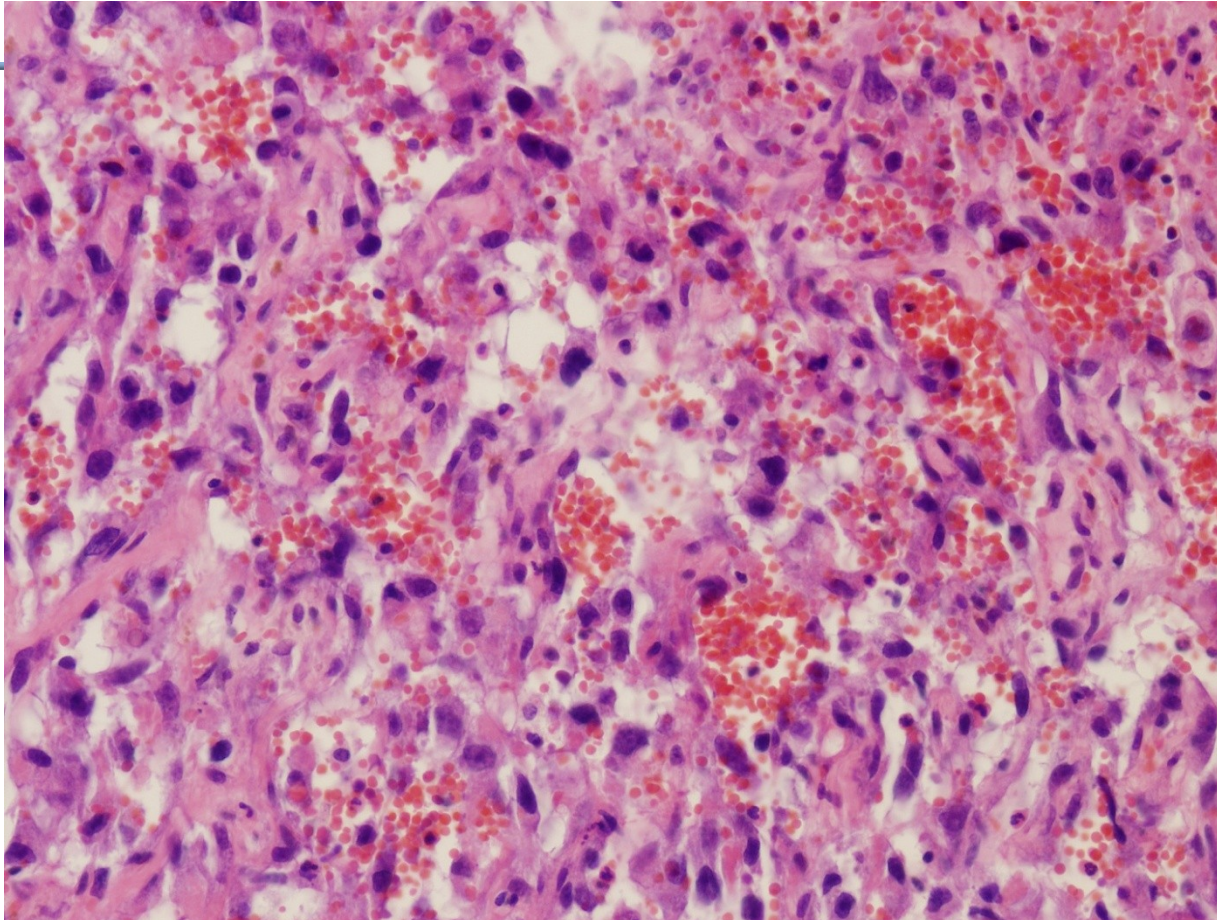
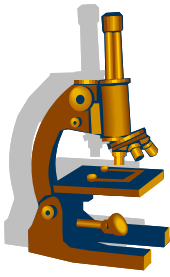
- 1 cípaté / hvězdicovité buňky
- 2 hlenovitá (myxoidní) hmota
- 3 depozita hemosiderinu

Myxom



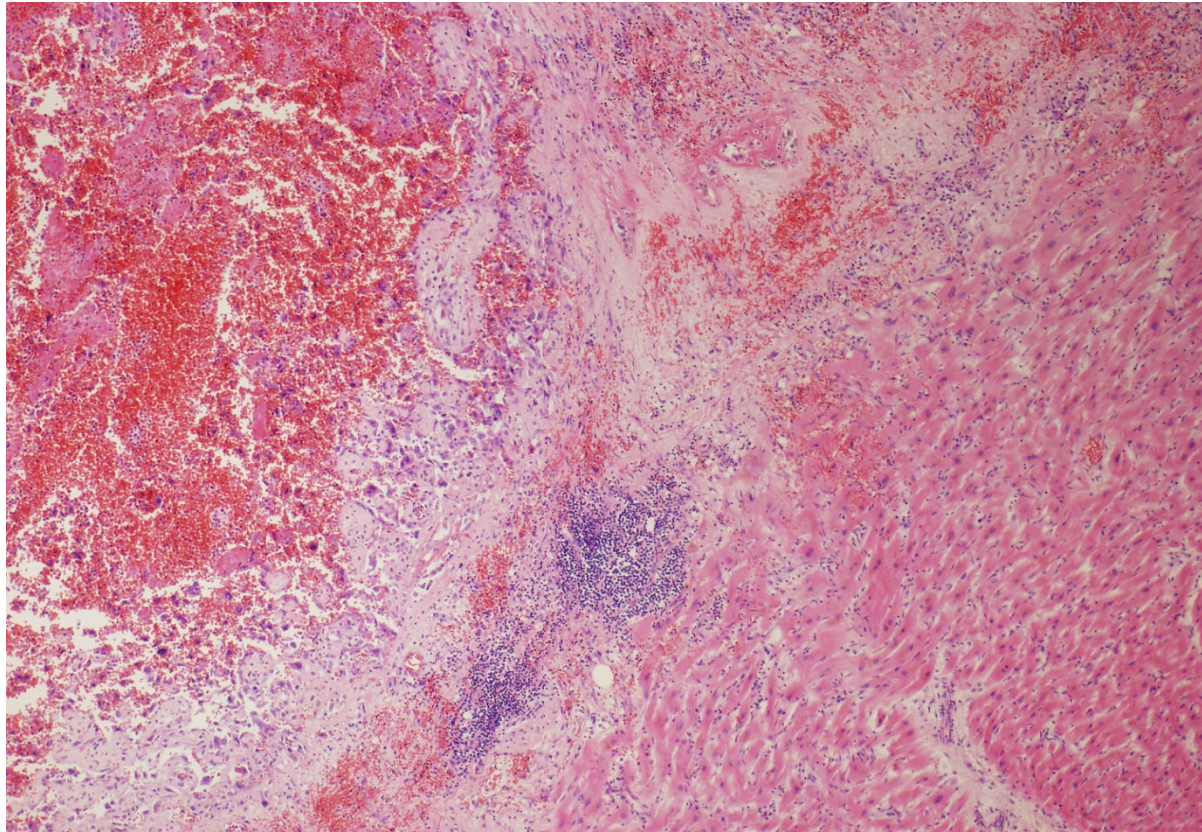
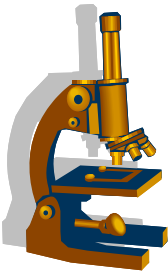
1 cípaté / hvězdčicovité buňky
2 hlenovitá (myxoidní) hmota

Angiosarkom perikardu



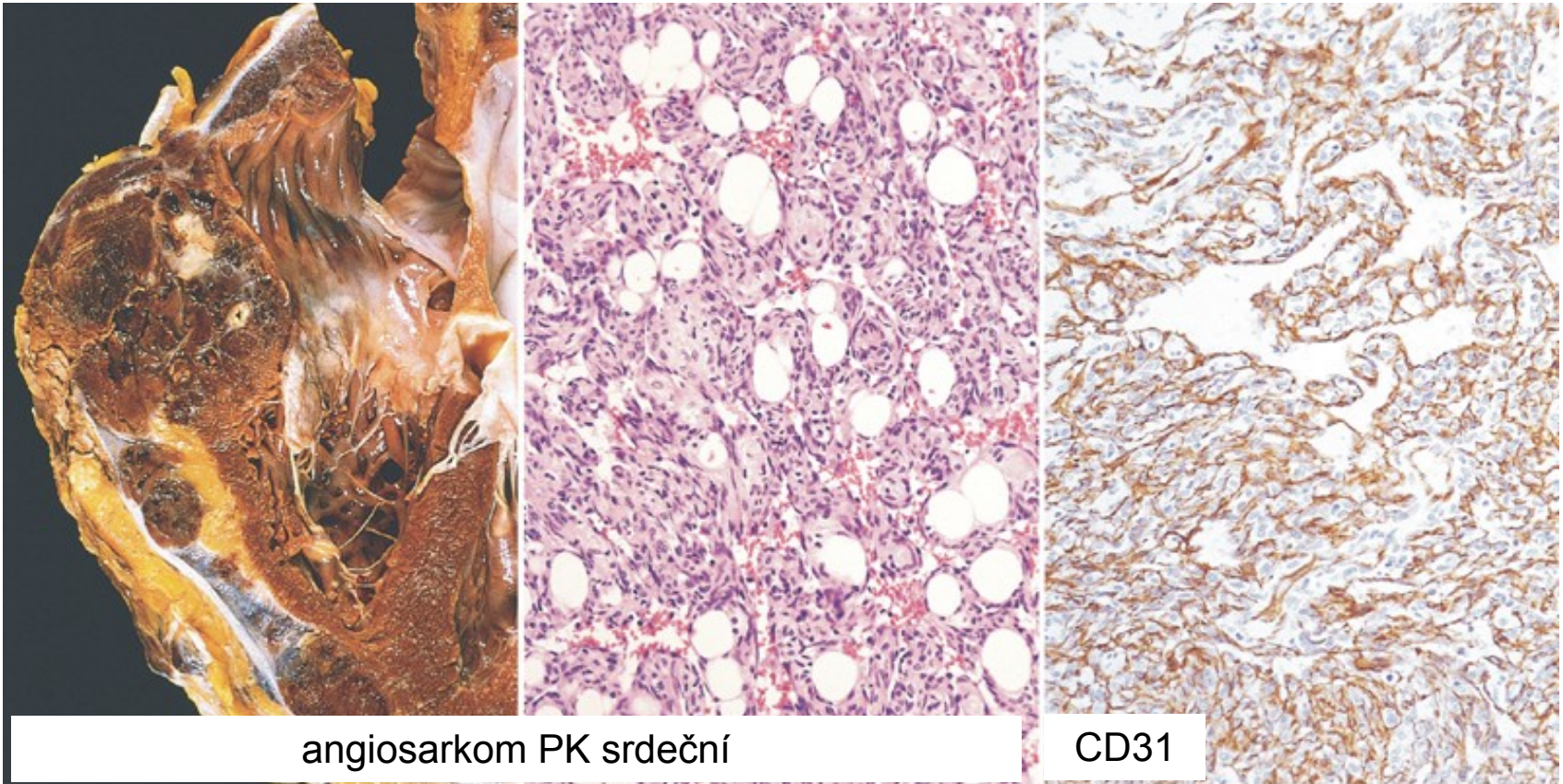
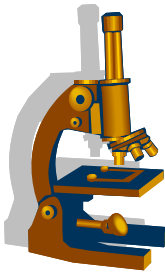
Vzorek z biopsie

Angiosarkom perikardu



Vzorek z pitvy

Angiosarkom

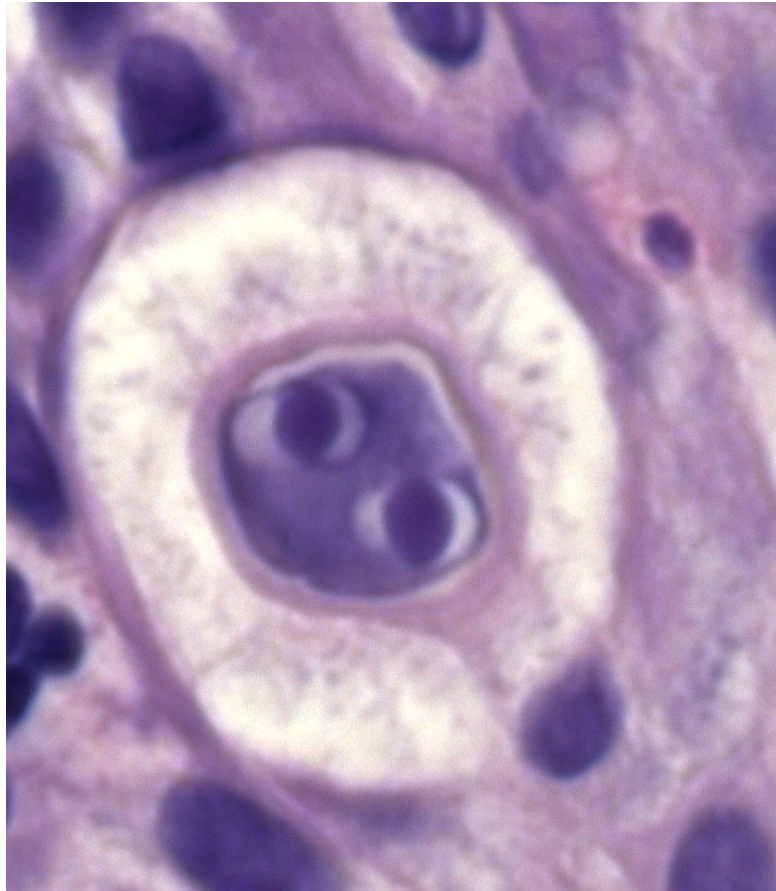
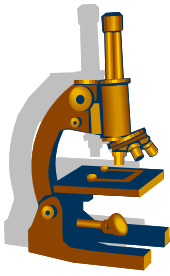


angiosarkom PK srdeční

CD31

Kumar et al: Robbins & Cotran Pathologic Basis of Disease, 8th Edition.
Copyright © 2009 by Saunders, an imprint of Elsevier, Inc. All rights reserved.

Tak ať se na Vás Vaše buňky raději
koukají přívětivě!



Děkuji za pozornost