

Zánět

Zánět

OBRANNÁ A REPARATIVNÍ ODPOVĚĎ vyšších organismů na škodliviny, v jejímž průběhu se rozvíjí alterativní, exsudativní, proliferativní jevy a imunitní odpověď.

- dělení:
 - záněty akutní
 - záněty chronické

 - záněty nespecifické
 - záněty granulomatózní (specifické)

Zánět

- příčiny:
 - fyzikální
 - chlad, teplo, záření, trauma
 - chemické
 - biologické (mikroorganismy)
 - patologenní imunitní reakce
 - antigeny, alergeny

Záněť

makroskopické příznaky

místní

rubor = zarudnutí

calor = zvýšená teplota

dolor = bolest

tumor = zduření

functio laesa = porucha funkce

celkové

zvýšená teplota

změny v krevním obraze

zvýšená sedimentace

tvorba protilátek

Zánět

- Mikroskopické projevy:
 - **ALTERACE:**
 - dystrofie až nekróza
 - **EXSUDACE:**
 - výstup krevních tekutin, bílkovin a formovaných elementů krevních z cév
 - **exsudát X transsudát**

Zánět

• PROLIFERACE:

- proliferace fibroblastů a kapilár
- tvorba granulační tkáně a vaziva → tvorba jizvy

• IMUNITNÍ REAKCE:

- prezentace antigenu
- reakce T a B-lymfocytů
- produkce plazmatických buněk, specifických protilátek
- tvorba paměťových buněk

Mediátory zánětu

PŘÍČINY VYVOLÁVAJÍCÍ ZÁNĚT

Uvolňování IL -1/ TNF z makrofágů a ostatních buněk

•KLINICKÉ PŘÍZNAKY

- Horečka
- Ospalost
- Snížená chuť k jídlu

VLIV NA VÝSTELKU CÉV

- aktivace krevních destiček
- adheze leukocytů na stěnu cév

Záněty NESPECIFICKÉ

Klasifikace:

- **alterativní:**

- převládá alterace tkáně
- ***infekční hepatitidy, prionózy [Creutzfeld-Jacob, BSE], difterická myokarditis***

- **exsudativní:**


- nejčastější, v popředí exsudace
- povrchové a hluboké
- ***serózní, fibrinózní, nehnisavý, hnisavý, gangrenózní***

- **proliferativní:**

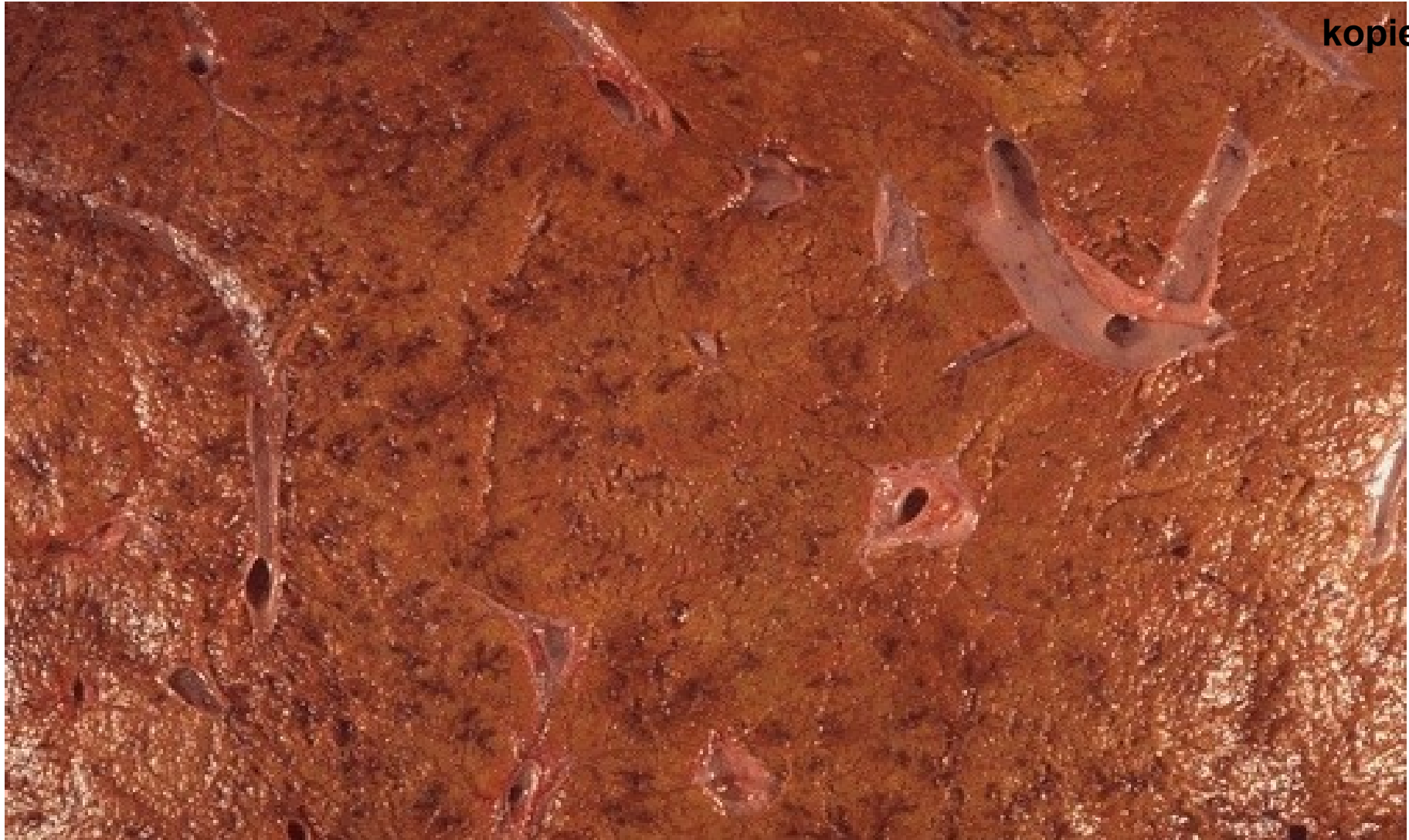- převládá produkce vaziva

Složky zánětu

- Nebuněčné (tekuté)
 - ionty, voda, fibrinogen, bílkoviny, globuliny
- Buněčné (zánětlivá celulizace/infiltrát)
 - Erytrocyty
 - Granulocyty (polymorfonukleáry)
 - Neutrofilly
 - Eosinofily
 - Monocyty (mononukleáry)
 - Lymfocyty a plazmatické buňky
 - Histiocyty
 - Fibroblasty
 - Žírné buňky
 - Trombocyty
 - Granulační tkáň

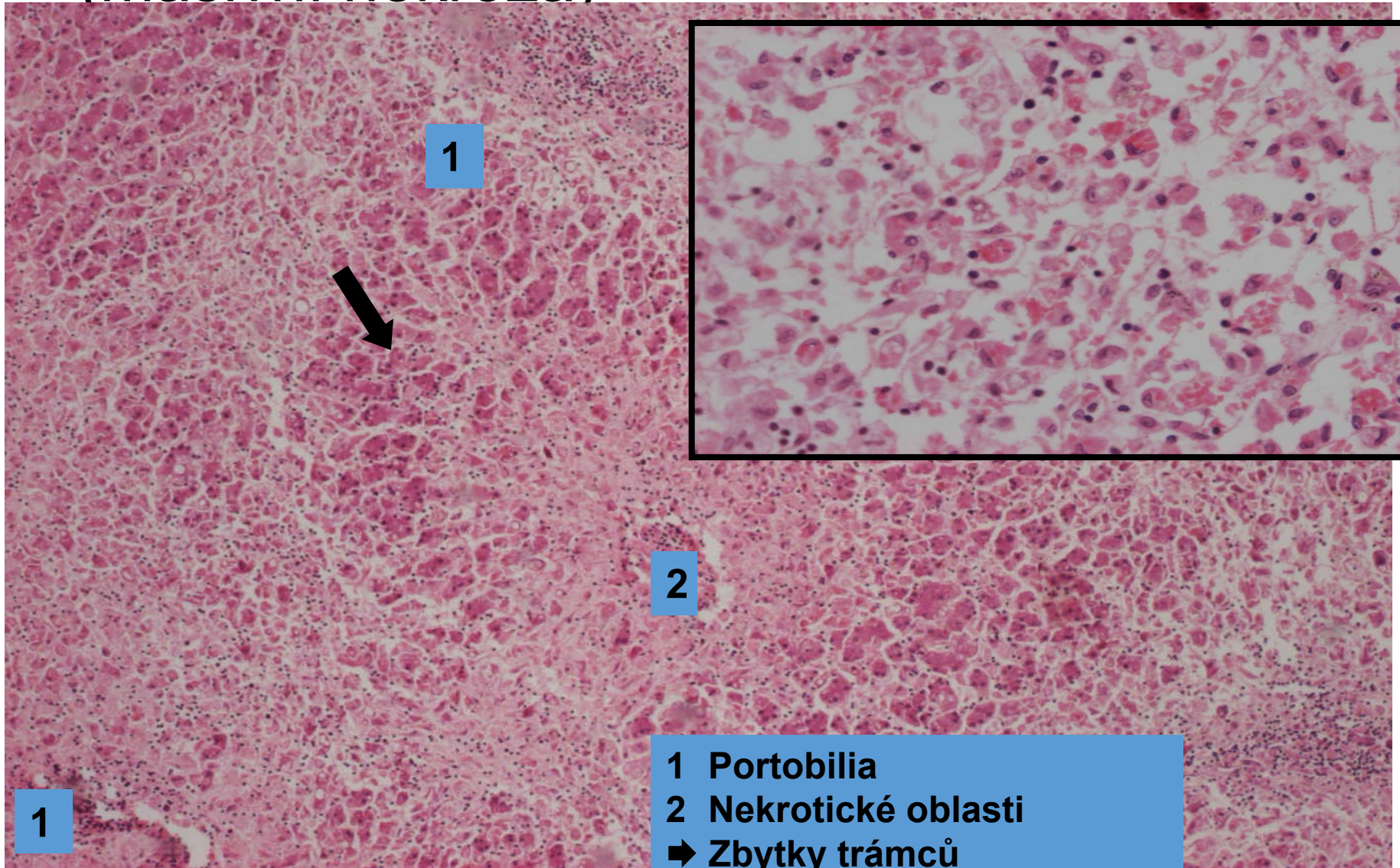


Alterativní zánět (nekróza jater)



kopie

Alterativní zánět (masivní nekróza)



Exsudativní zánět

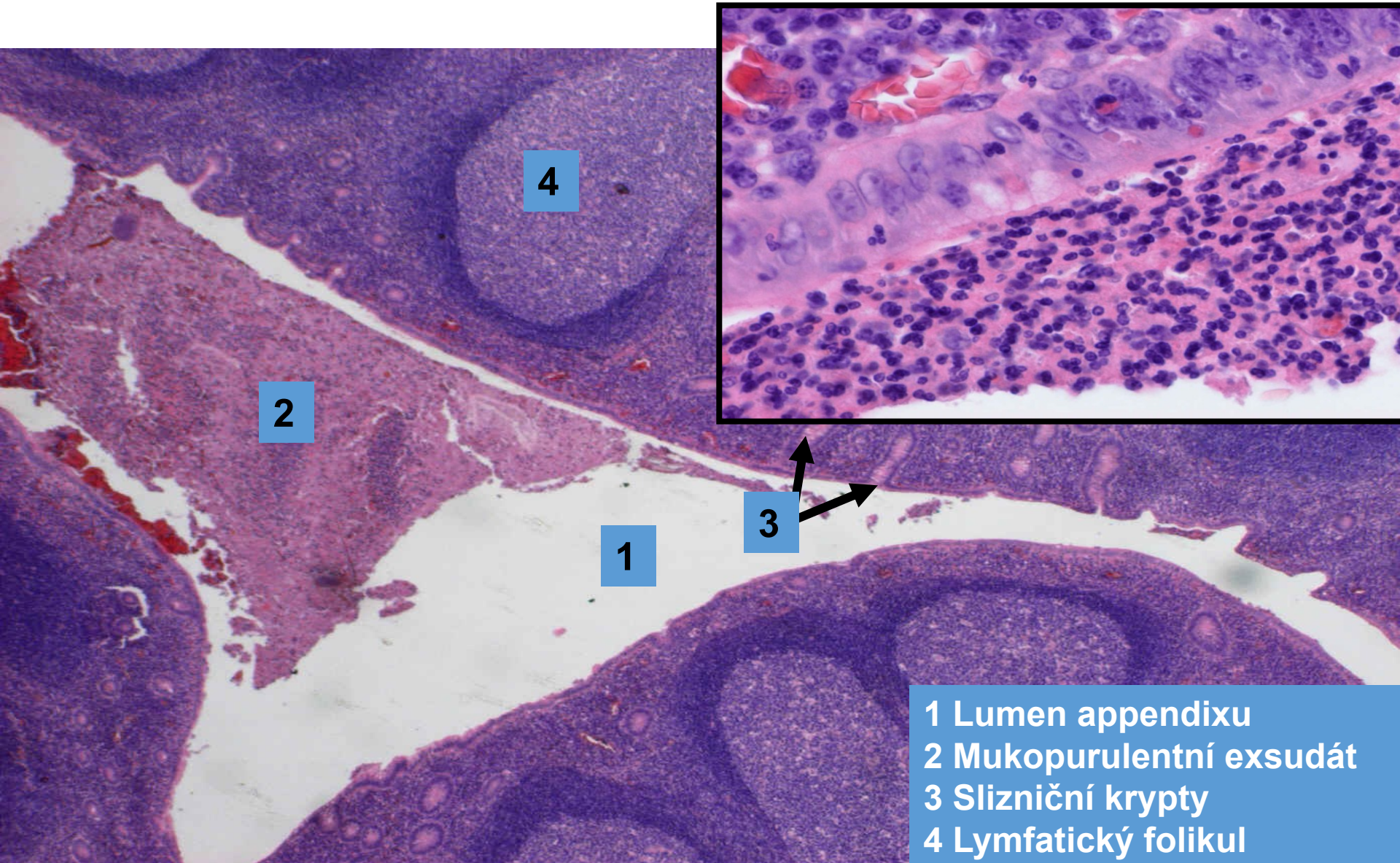
- dle topografie zánětlivých změn:
 - **povrchový** (sliznice, serózní blány, kůže)
 - **hluboký** (intersticiium)
- dle složení exsudátu:
 - **serózní**
 - **fibrinózní**
 - **nehnisavý**
 - **hnisavý**
 - **gangrenózní**

Exsudativní zánět

- **serózní:**

- vodnatý charakter exsudátu
 - málo bílkovin (fibrinogenu)
 - na sliznicích – **katarální** (hlen)
- odeznívá utlumením exsudace
- příklady:
 - **povrchový:** katarální appendicitida
 - **hluboký:** urtikarie (kopřivka)

Akutní katarální appendicitida (povrchový serózní zánět sliznic)



2

4

1

3

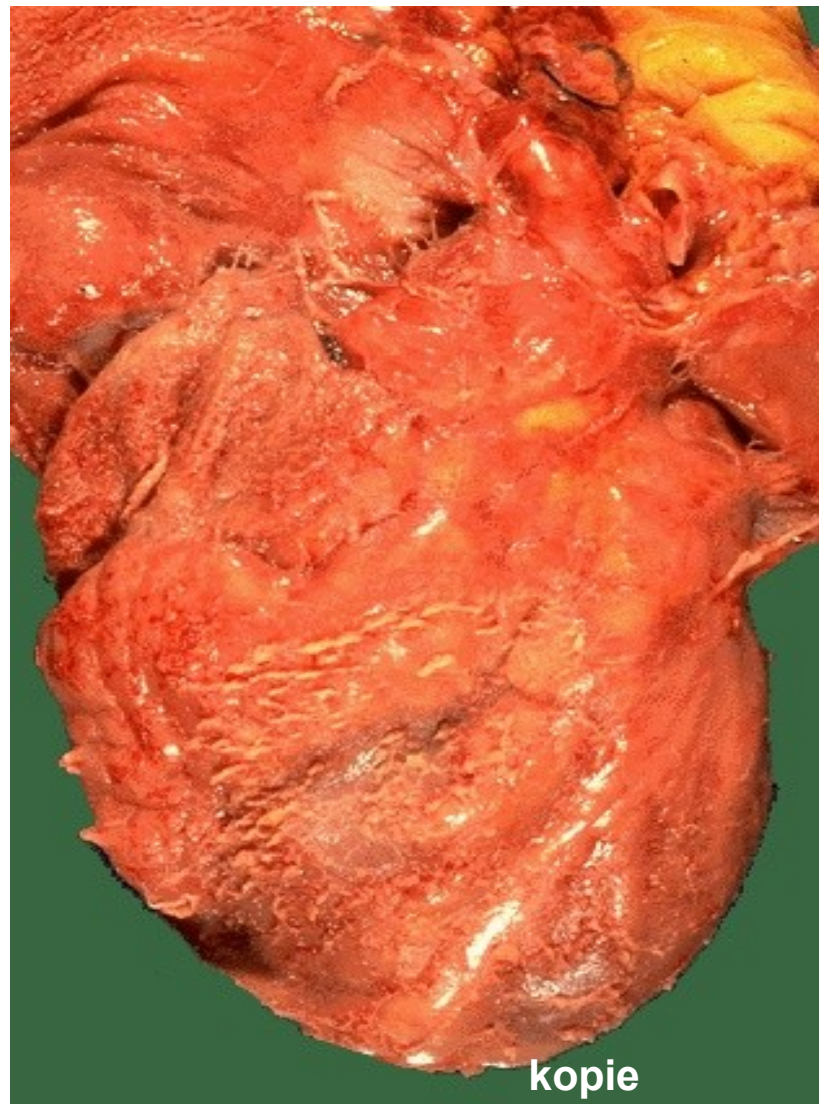
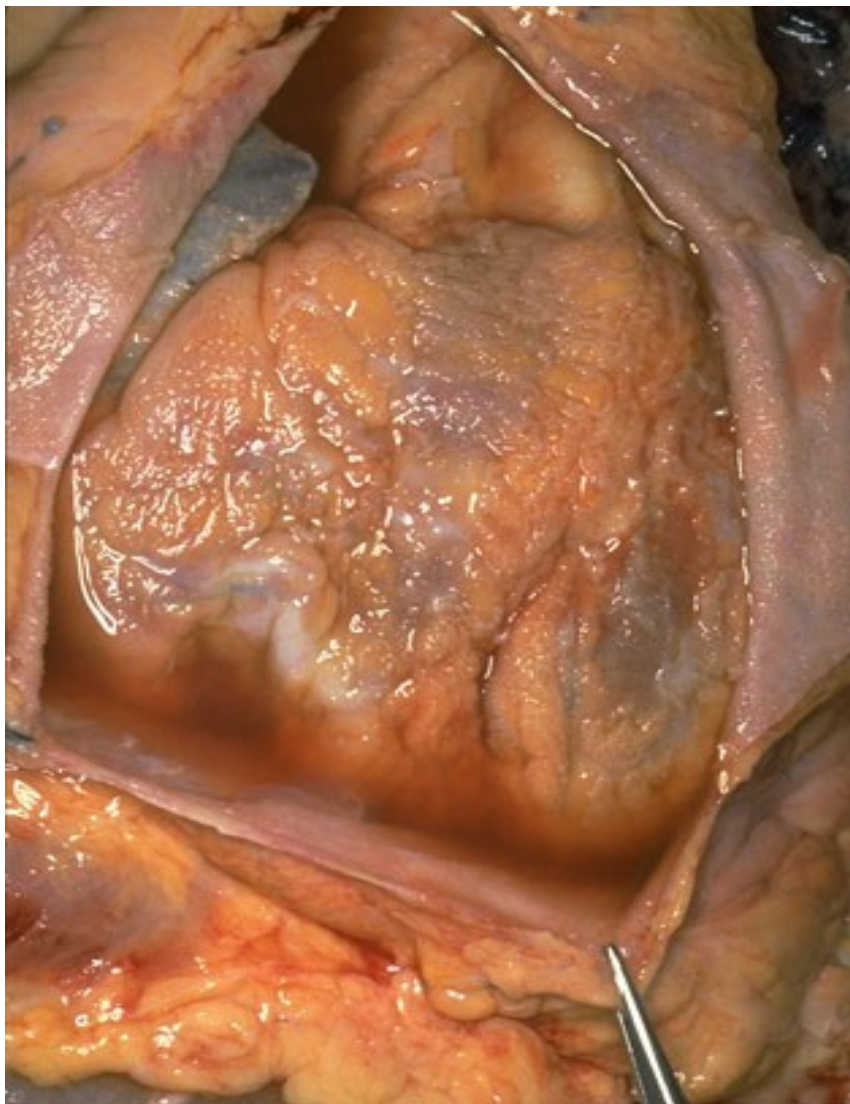
- 1 Lumen appendixu
- 2 Mukopurulentní exsudát
- 3 Slizniční krypty
- 4 Lymfatický folikul

Exsudativní zánět

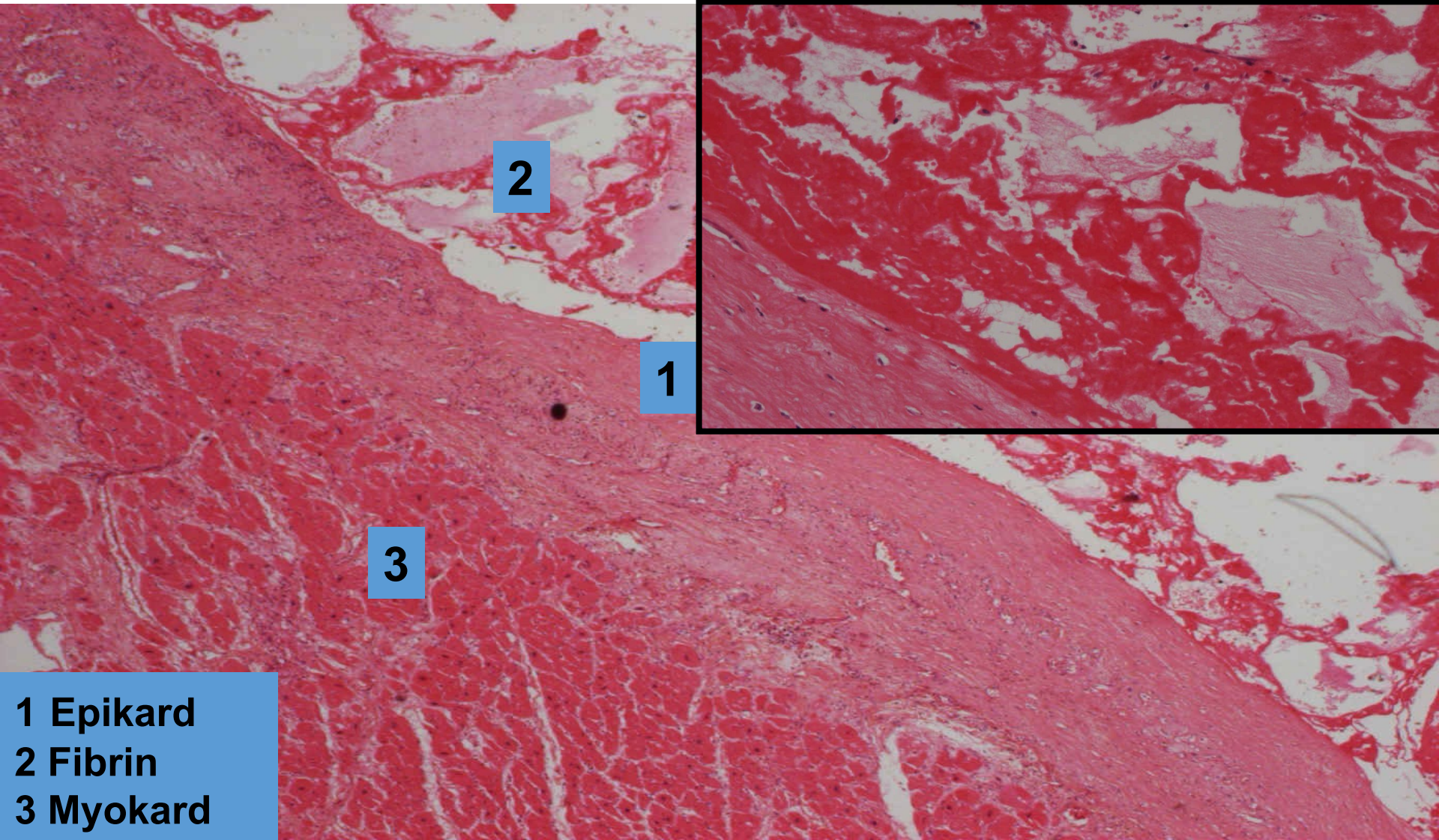
- **fibrinózní:**

- příměs fibrinogenu - fibrinu
 - makro žlutošedavé nálety/pablány
 - mikro eozinofilní jemná vlákna
- hojení komplikovanější (produktivní zánět)
- příklady:
 - povrchový na serózách:
 - **fibrinózní perikarditida** (při urémii) = cor villosum, hirsutum
 - povrchový na sliznicích (**PABLÁNY**):
 - **pablánové záněty**
 - hluboký:
 - **revmatická horečka**

Povrchový fibrinózní zánět seróz (cor villosum)



Povrchový fibrinózní zánět seróz (fibrinózní perikarditis)



- 1 Epikard
- 2 Fibrin
- 3 Myokard

Exsudativní zánět fibrinózní na sliznicích

Dělení dle poškození sliznice:

- **krupózní**

- malá alterace, pablána volně lpí
(krupózní pneumonie)

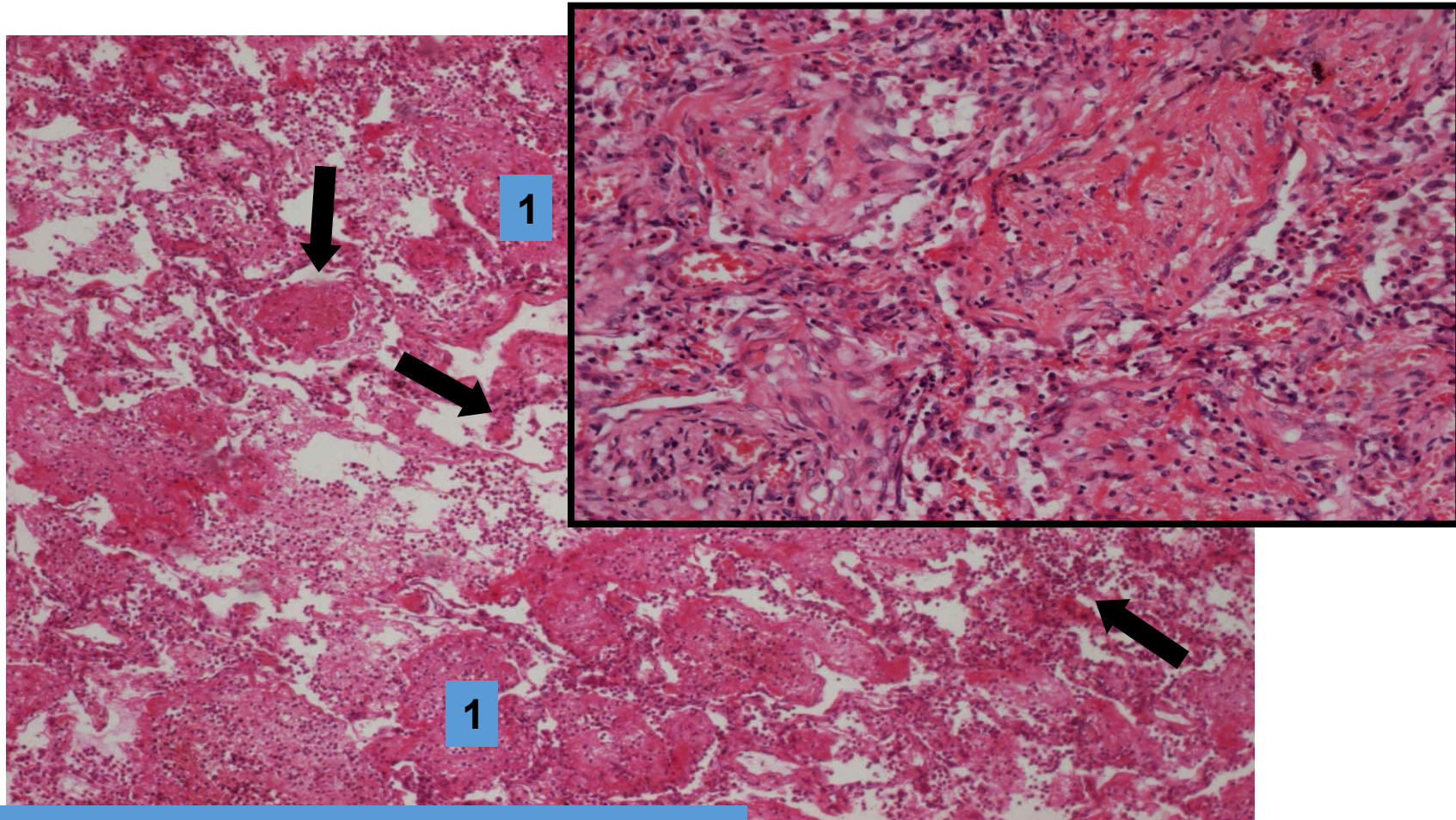
- **difterický**

- hlubší nekróza sliznice, po odloupenutí pablán » ulcerace
(pseudomembranózní colitis)

- **příškvarový**

- rozsáhlá hluboká nekróza
(při chřipce nekrotizující tracheitis)

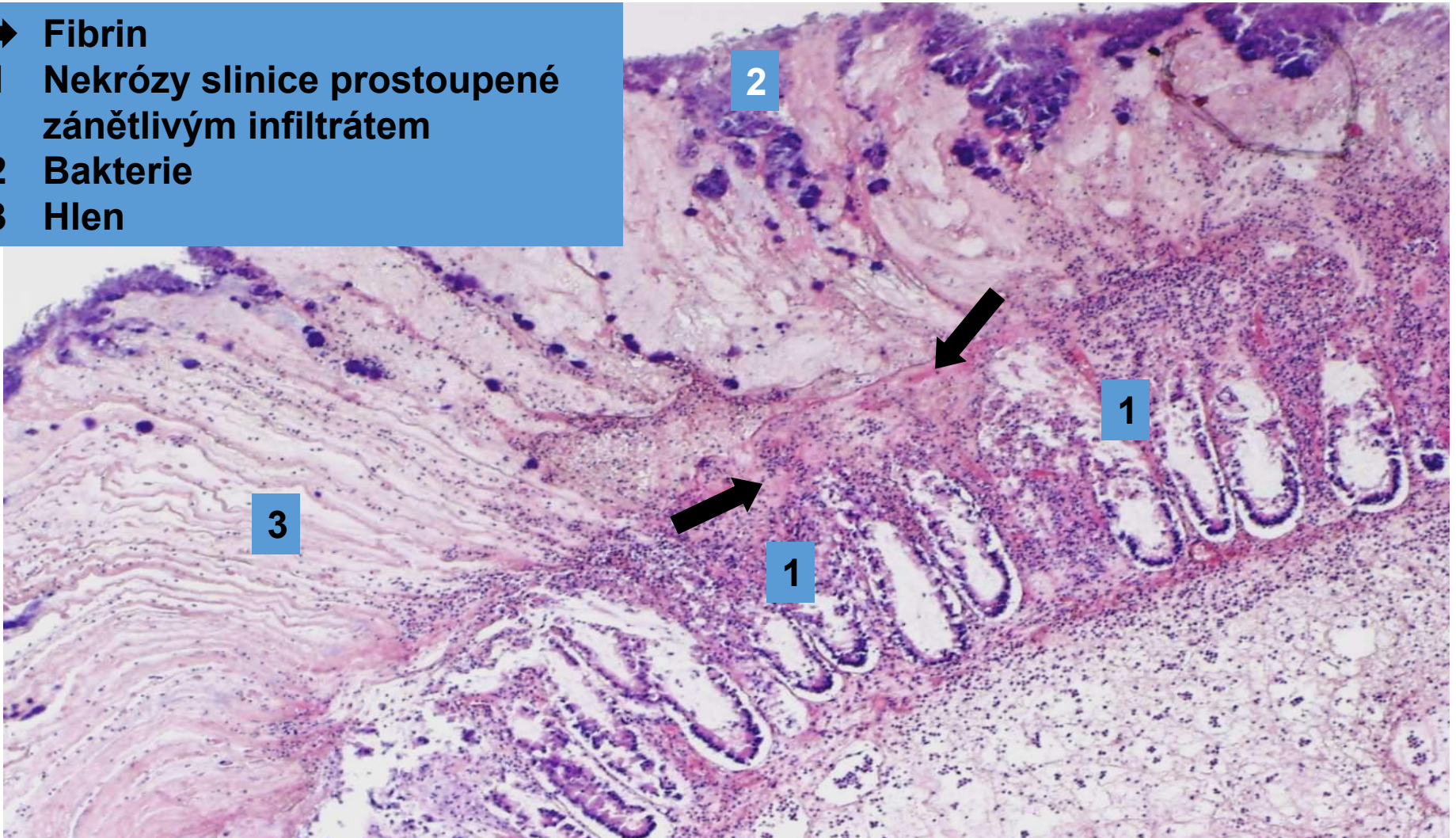
Povrchový fibrinózní zánět sliznic (krupózní pneumonie)



➔ Inter-alveolární septa
1 alveoly vyplněné převážně fibrinózním
exsudátem

Povrchový fibrinózní zánět sliznic (pseudomembranózní kolitida)

- ➔ Fibrin
- 1 Nekrózy sliznice prostoupené zánětlivým infiltrátem
- 2 Bakterie
- 3 Hlen



Revmatická horečka

- recidivující zánětlivé onemocnění zejména dětí
- etiologicky vzniká 1-5 týdnů po neléčené nebo špatně léčené infekci streptokoky sk.A
- tvorba protilátek se zkříženou reaktivitou s Ag srdečních tkání, ledvin, kloubů, kůže, mozku...
- dg. založena na anamnéze a 2 z 5 hlavních (Jonesových) kritérií:
erythema marginatum, chorea, zánět srdečních tkání, podkožní uzly, migrující polyarthrititis

Revmatická horečka

- MAKRO:

- **vegetace** - (bradavičnaté výrůstky) na okrajích chlopní (hlavně aortální a mitrální)
- po mnohaletém průběhu ztlustělé cípy, srůsty komisur
- ztlustělé, zkrácené a srostlé šlašinky papilárních svalů

- MIKRO:

- **Aschoffův uzel** - nejtypičtěji v srdci
- fibrinoidní nekróza vaziva
- chronický zánětlivý infiltrát (lymfocyty, plazmocyty, histiocyty)

Exsudativní zánět

- **hnisavý:**

- **TVORBA HNISU:**

- exsudát s velkým množstvím **neutrofilních granulocytů**

- hojení buď utlumením exsudace nebo proliferativním zánětem

- příklady:

- **povrchový zánět mozkomíšních obalů:**

- hnisavá leptomeningitis

- **povrchový na sliznicích:**

- katarálně hnisavá bronchopneumonie

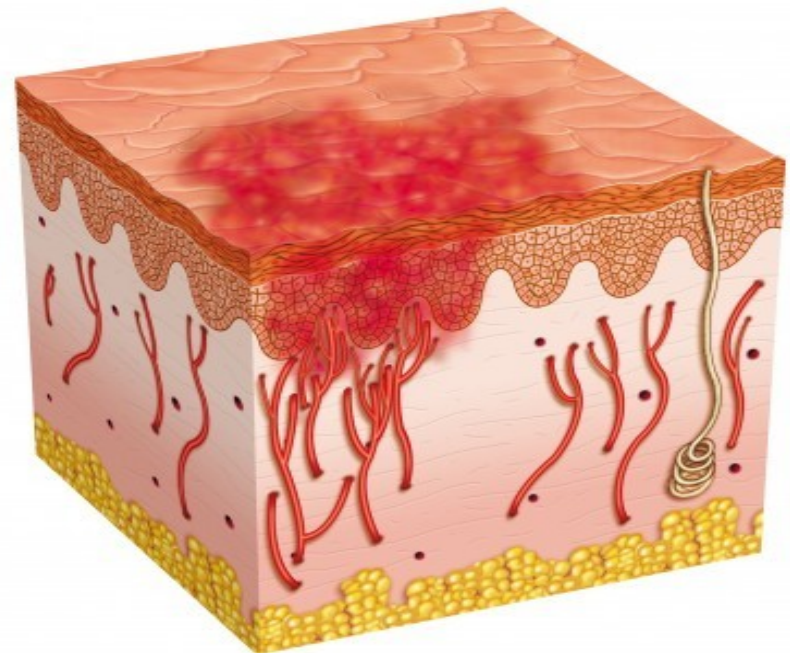
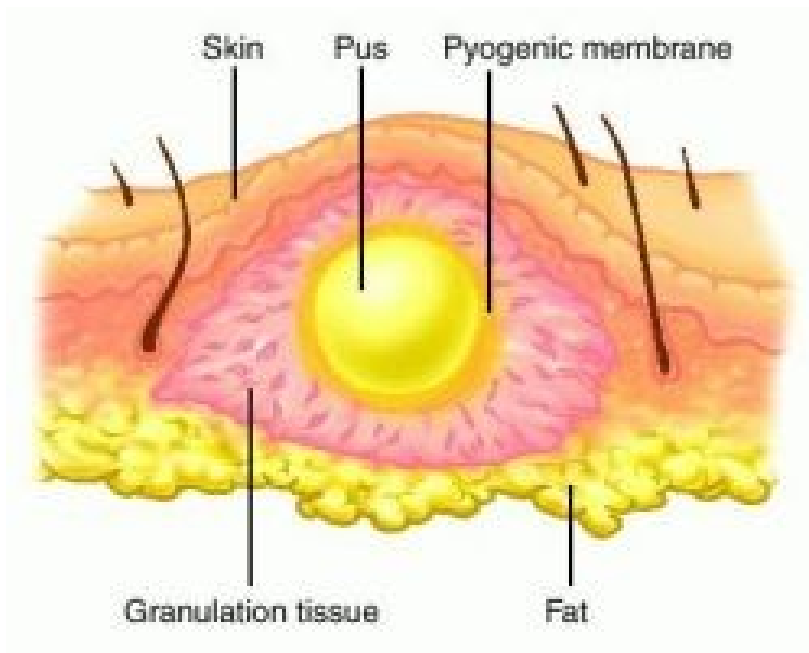
- **hluboký:**

- flegmóna (např. flegmonózní apendicitida)
 - absces

Absces, flegmóna

Absces

Flegmóna



Povrchový hnisavý zánět mozkomíšních obalů

HNISAVÁ LEPTOMENINGITIDA

Etiologie:

- *Escherichia coli* a streptokoky
 - u novorozenců
- *Haemophilus influenzae*
 - u kojenců a dětí
- *Neisseria meningitidis*
 - u adolescentů a mladých dospělých
- *Streptococcus pneumoniae* a *Listeria monocytogenes*
 - u starých

Hnisavá leptomeningitida

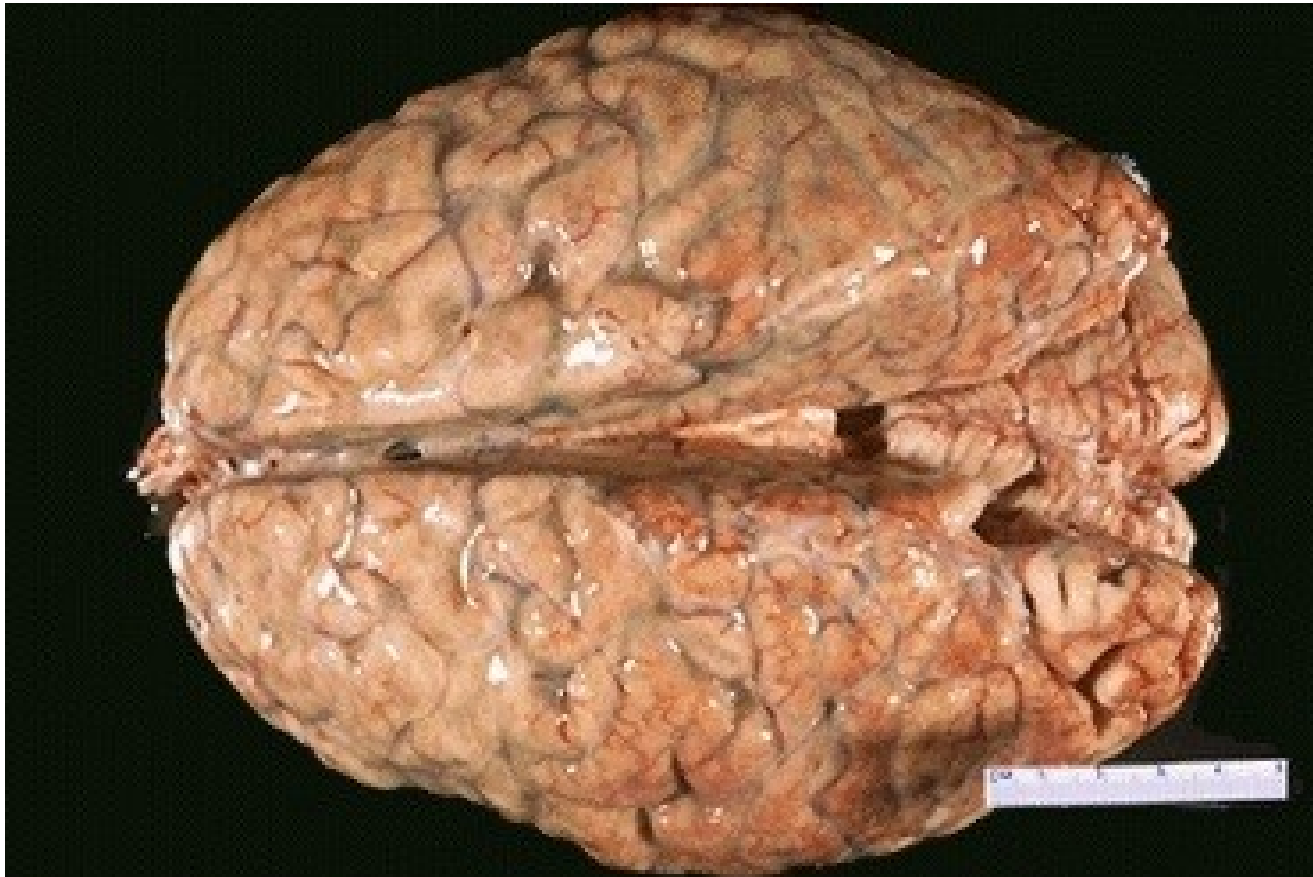
KLINIKA:

- meningeální dráždění:
 - bolest hlavy, fotofobie, dráždivost, opozice šíje, poruchy vědomí
- lumbální punkce:
 - zkalený nebo vyloženě hnisavý likvor pod vyšším tlakem

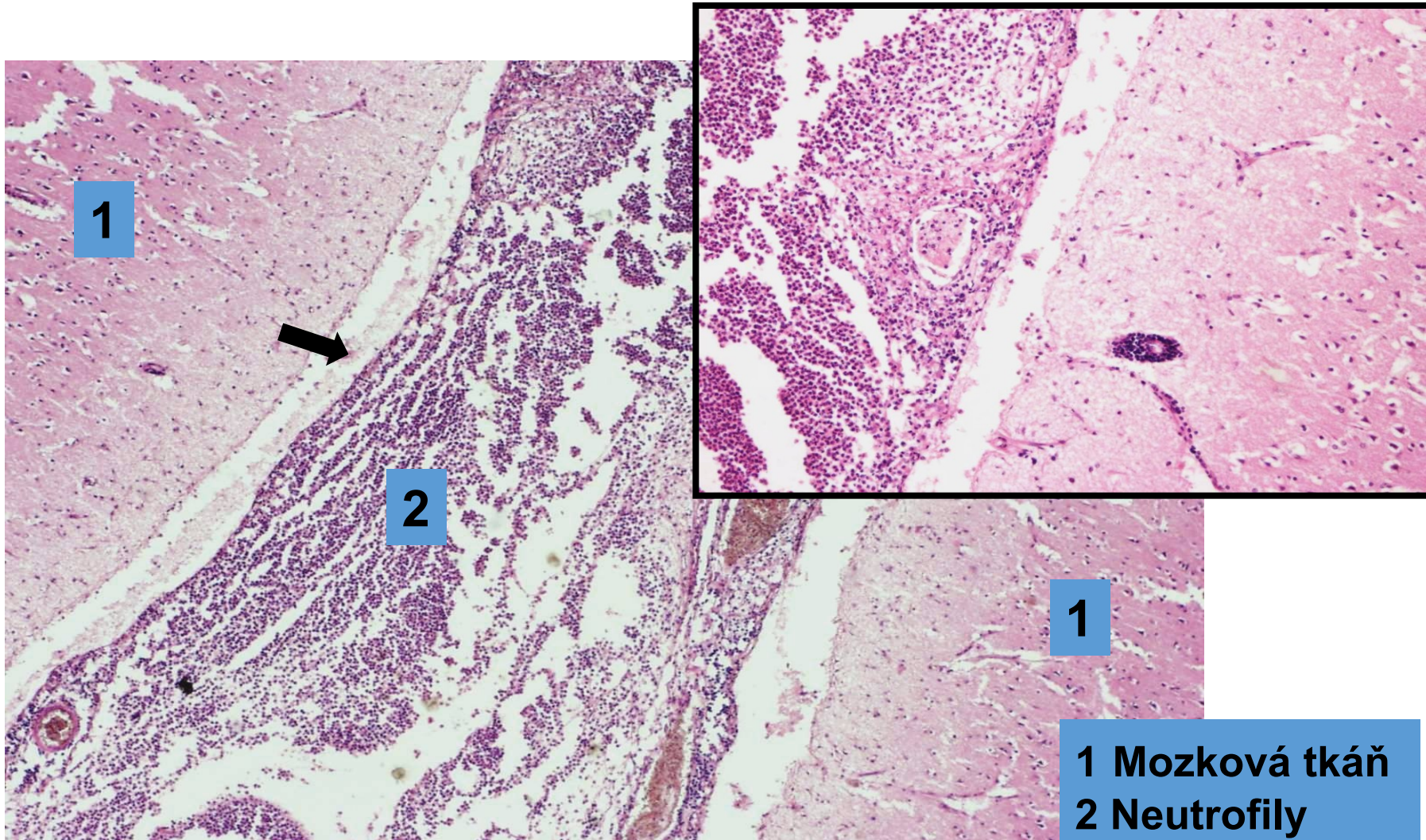
Hnisavá leptomeningitida

- **MAKRO:**
 - pia mater překrvená, prosáklá, prostoupená hnisem
 - likvor hnisavě zkalený
- **MIKRO:**
 - pleny infiltrované neutrofily
 - cévy přeplněné krví, trombózy » hemoragické infarkty mozkové tkáně
- **KOMPLIKACE:**
 - u chronických nebo neléčených fibróza měkkých plen s následným hydrocefalem

Hnisavá leptomeningitida (povrchový hnisavý zánět)



Hnisavá leptomeningitida (povrchový hnisavý zánět)



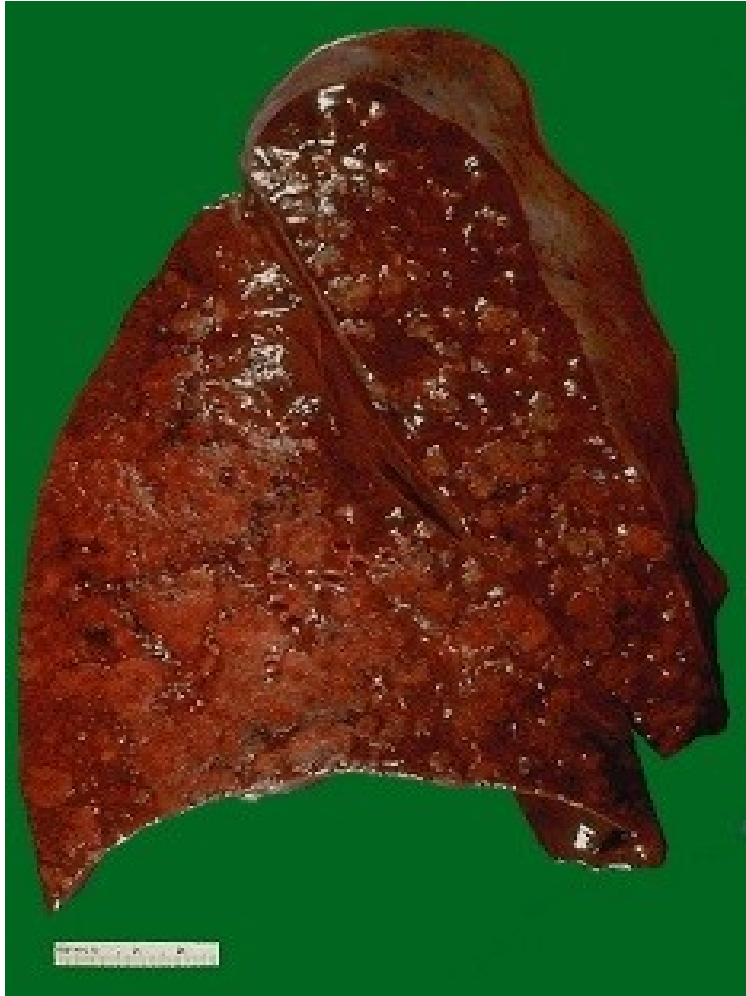1 Mozková tkáň
2 Neutrofily
➔ Pia mater

Povrchový hnisavý zánět sliznic

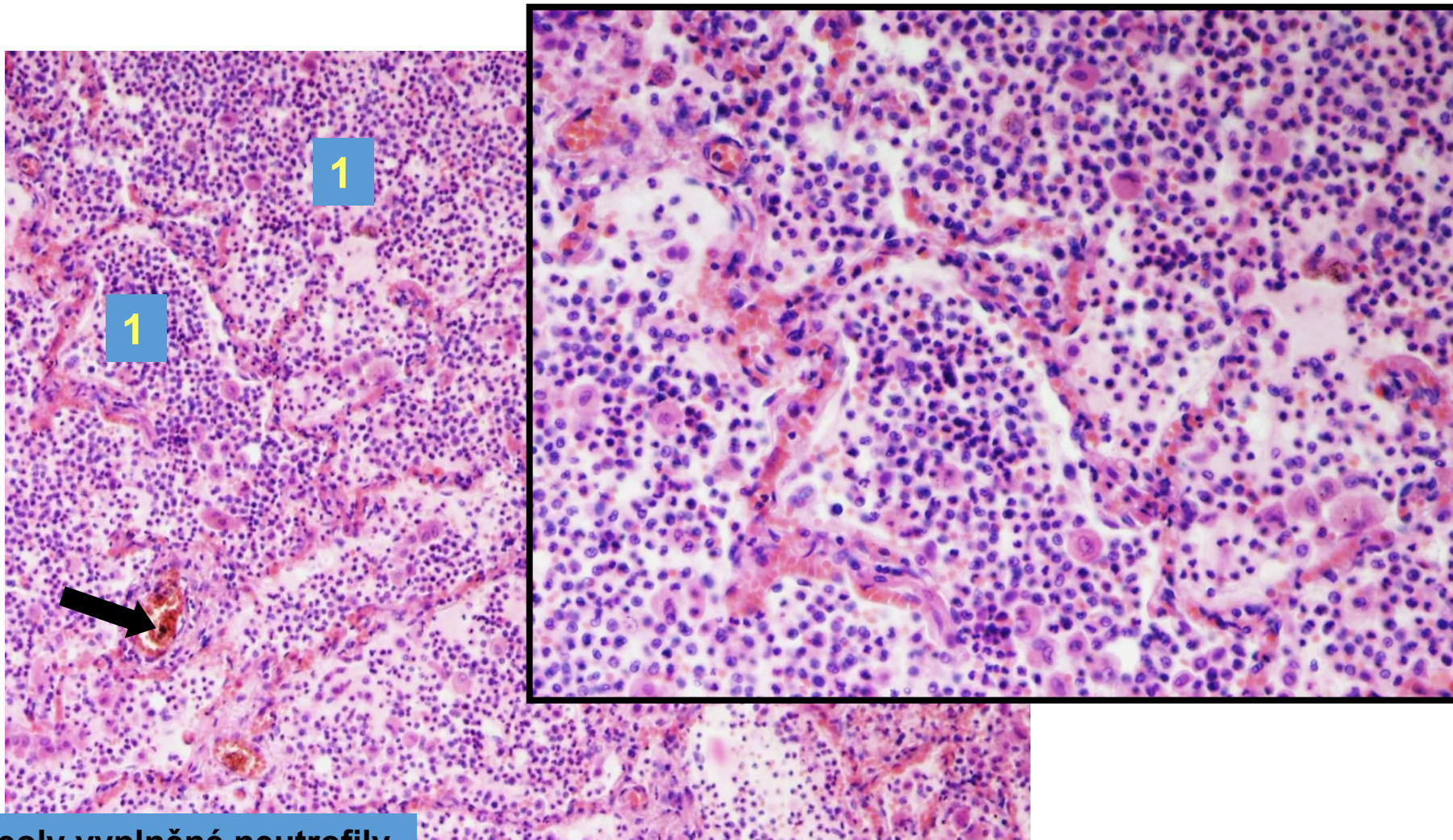
BRONCHOPNEUMONIE

- MAKRO:
 - v plicní tkáni velké množství malých ložisek v různém stadiu vývoje
- MIKRO:
 - alveoly vyplněné neutrofily
 - malá příměs fibrinu v exsudátu oproti lobární pneumonii

Bronchopneumonie

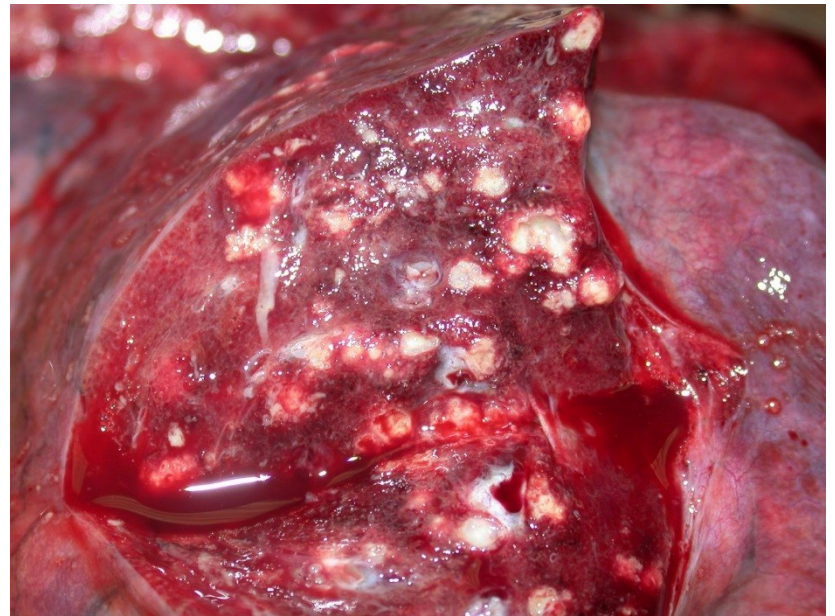
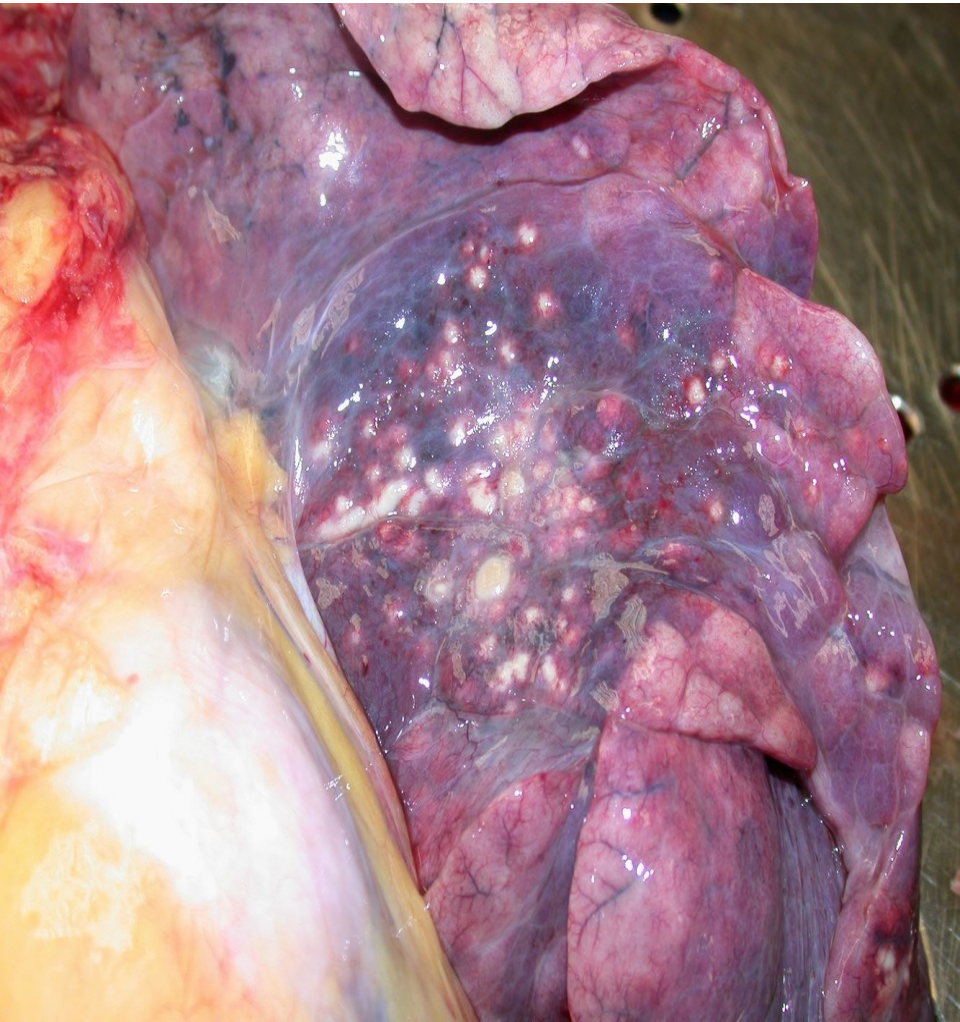
Hnisavá bronchopneumonie (povrchový hnisavý zánět sliznic)

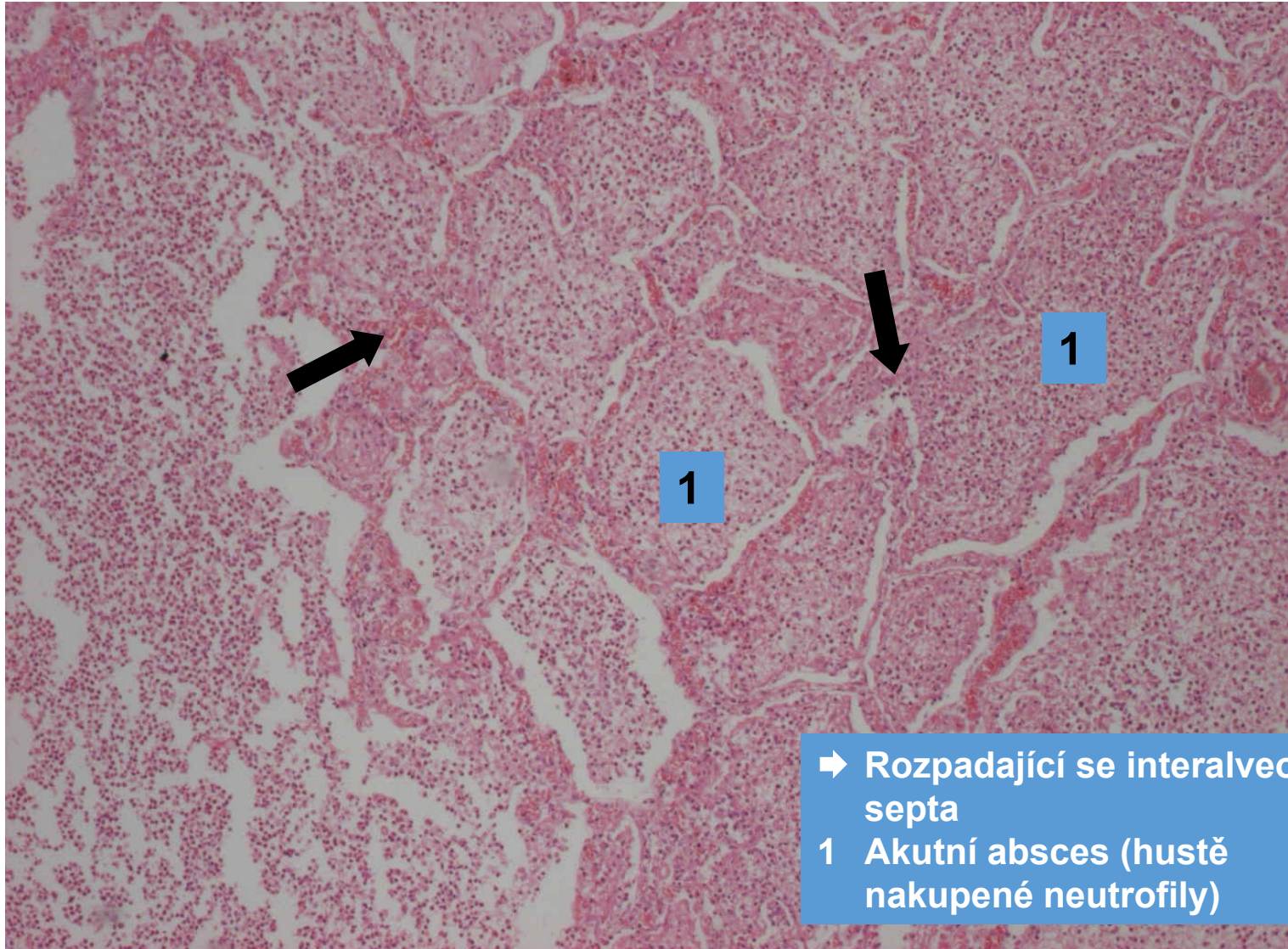


1 alveoly vyplněné neutrofily
➔ překrvené cévy

Abscedující bronchopneumonie (hnisavý abscedující zánět)

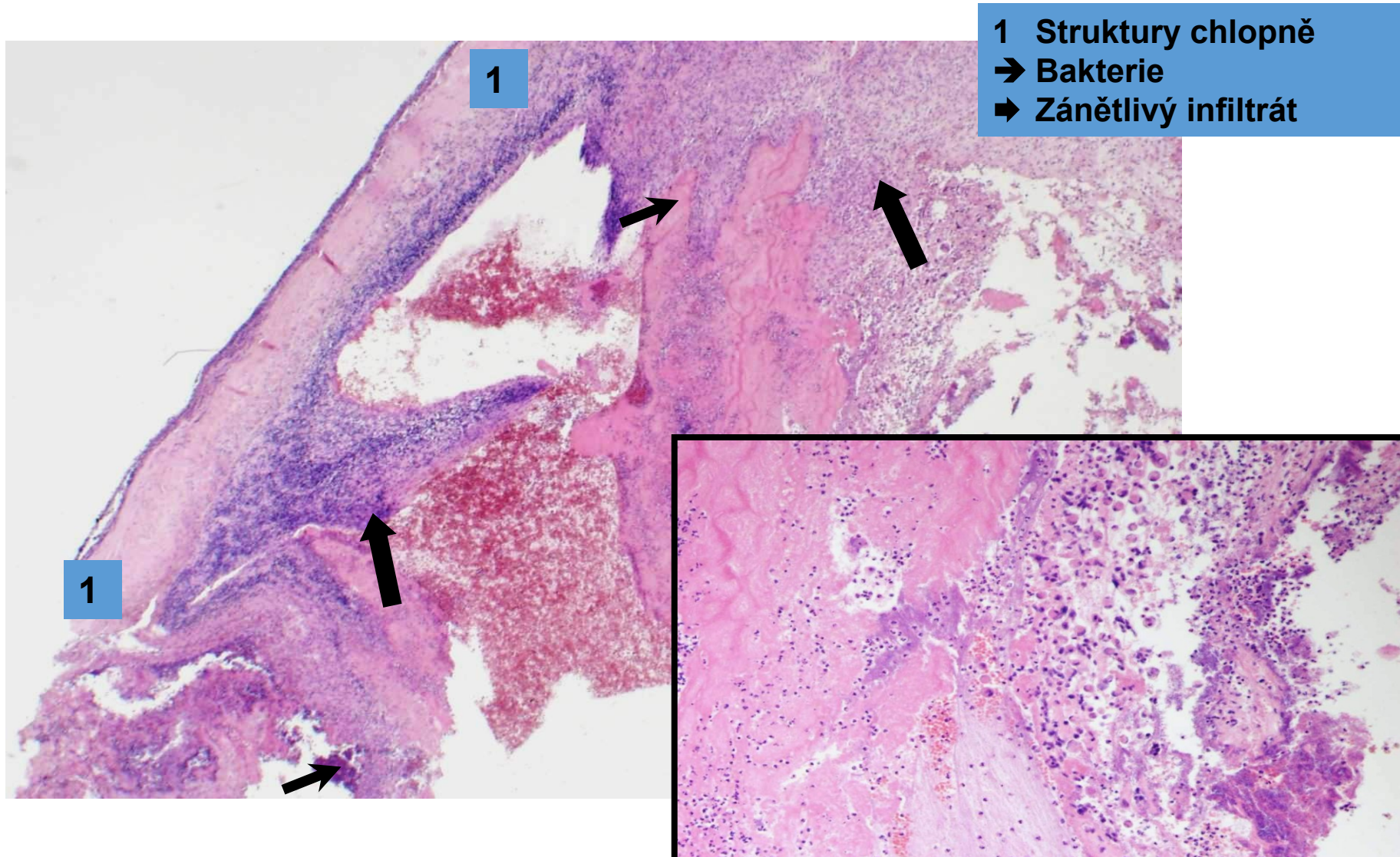


Abscedující bronchopneumonie (hnisavý abscedující zánět)



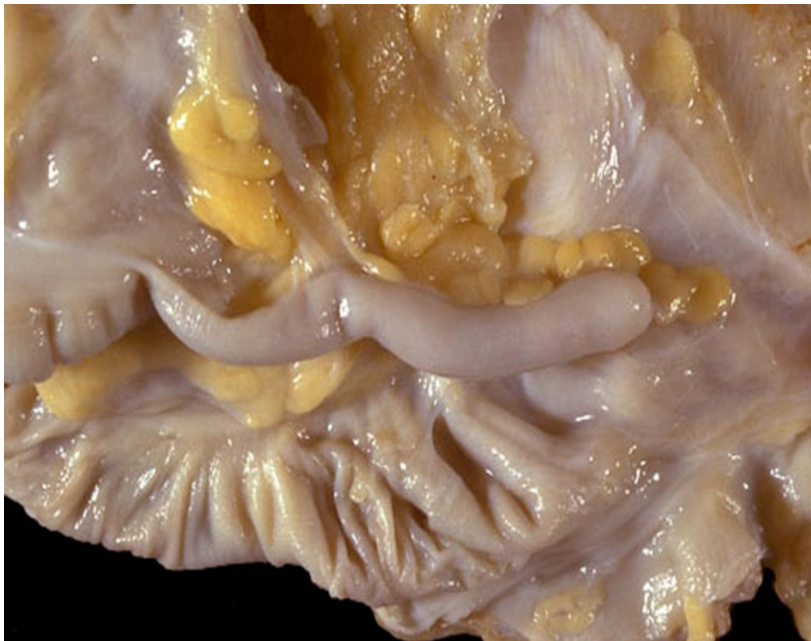- ➔ Rozpadající se interalveolární septa
- 1 Akutní absces (hustě nakupené neutrofilny)

Bakteriální endokarditida (povrchový hnisavý zánět)

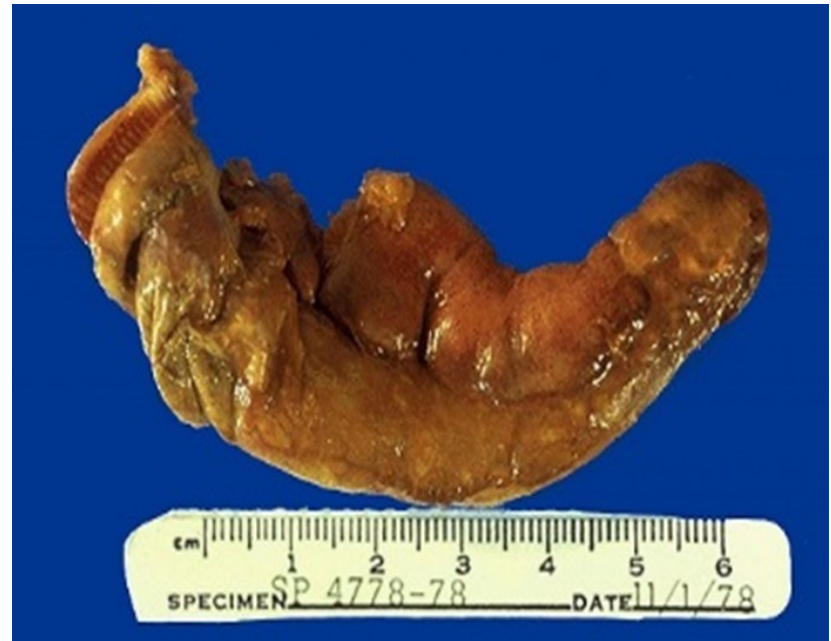

Hluboký hnisavý zánět **FLEGMONÓZNÍ APPENDICITIDA**

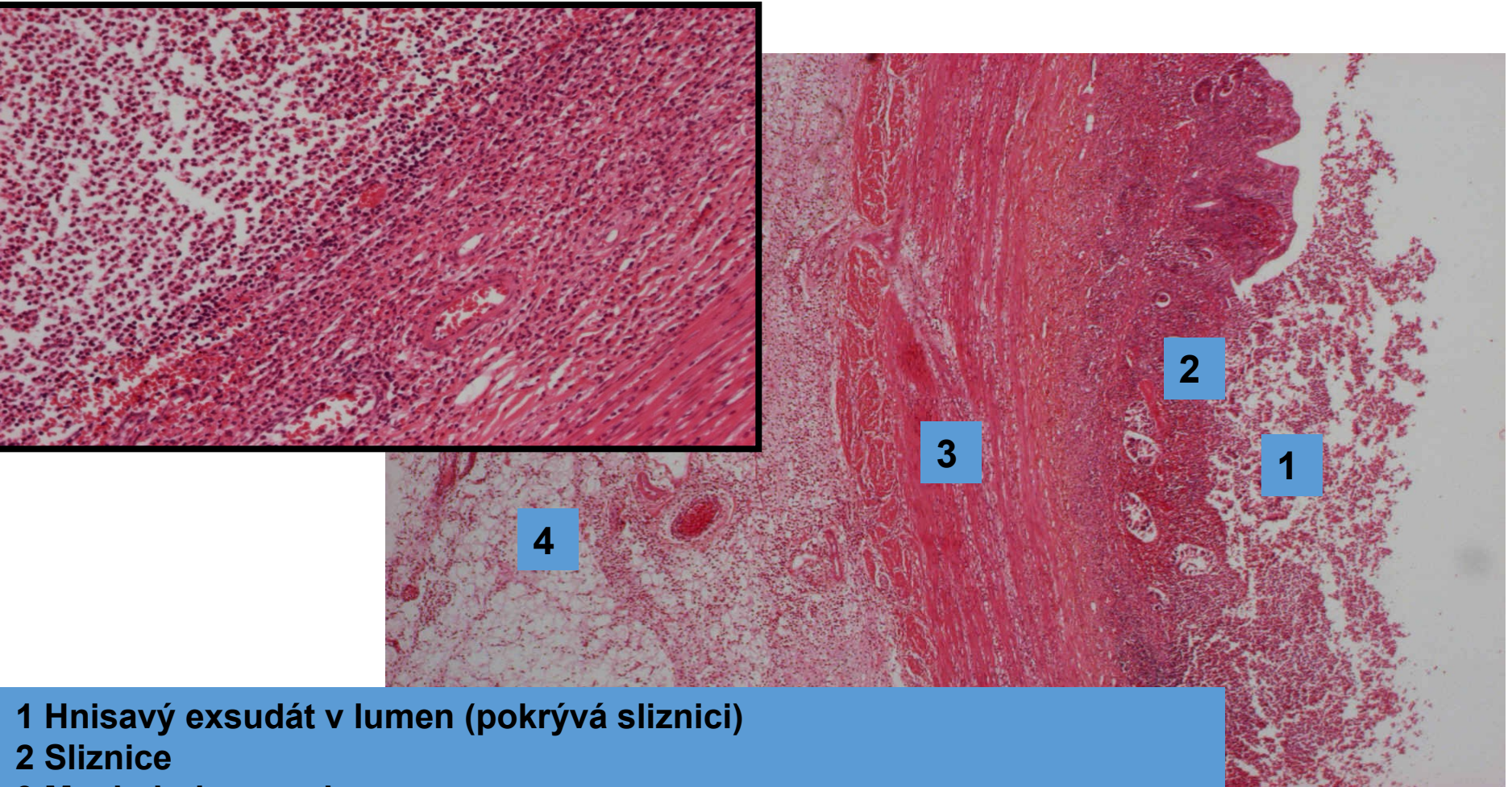
Appendix norma



Flegmonózní zánět



Flegmonózní appendicitida (hluboký hnisavý zánět)



1 Hnisavý exsudát v lumen (pokrývá sliznici)

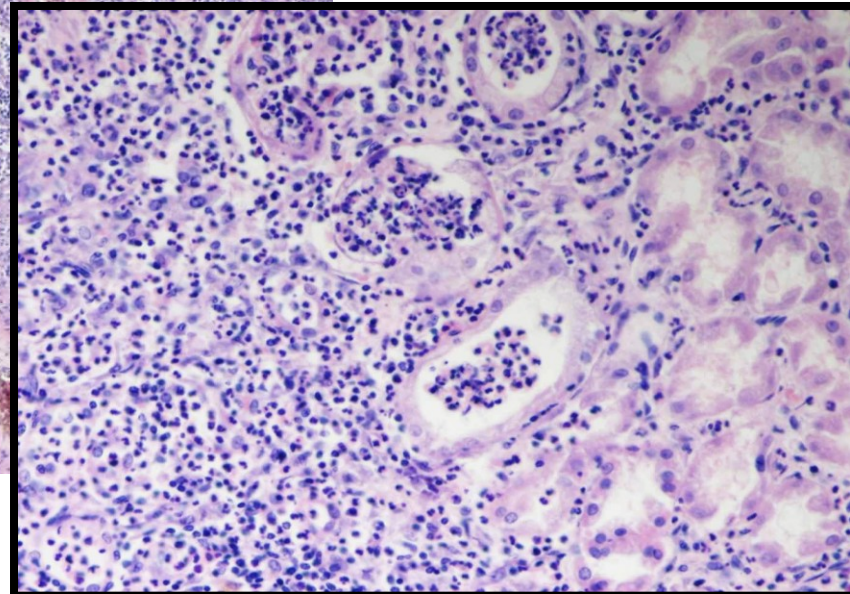
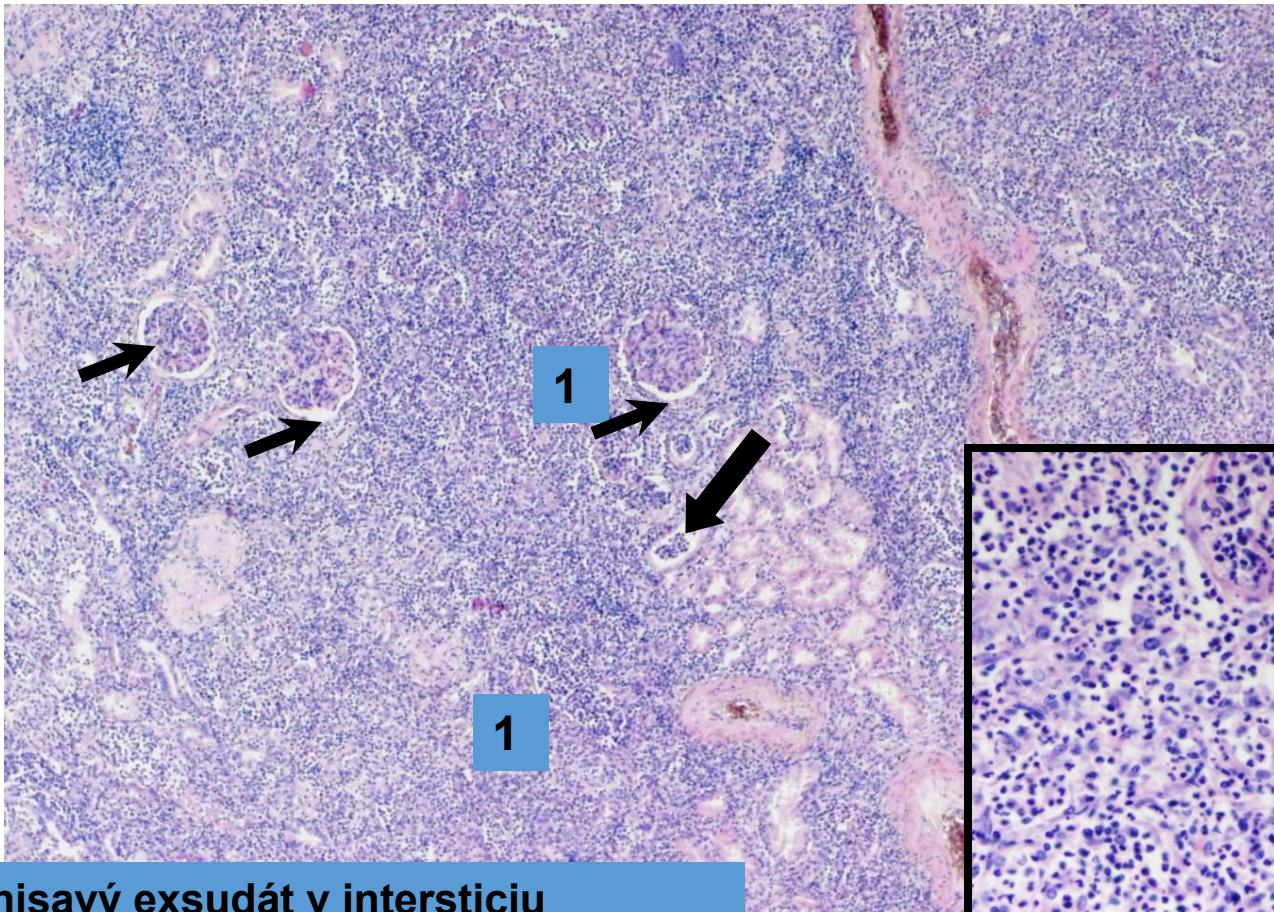
2 Sliznice

3 Muskularis propria

4 Subserózní vazivo

Všechny složky prostoupeny flegmonózním infiltrátem – viz další detaily

Purulentní pyelonefritida (intersticiální hnisavý zánět)

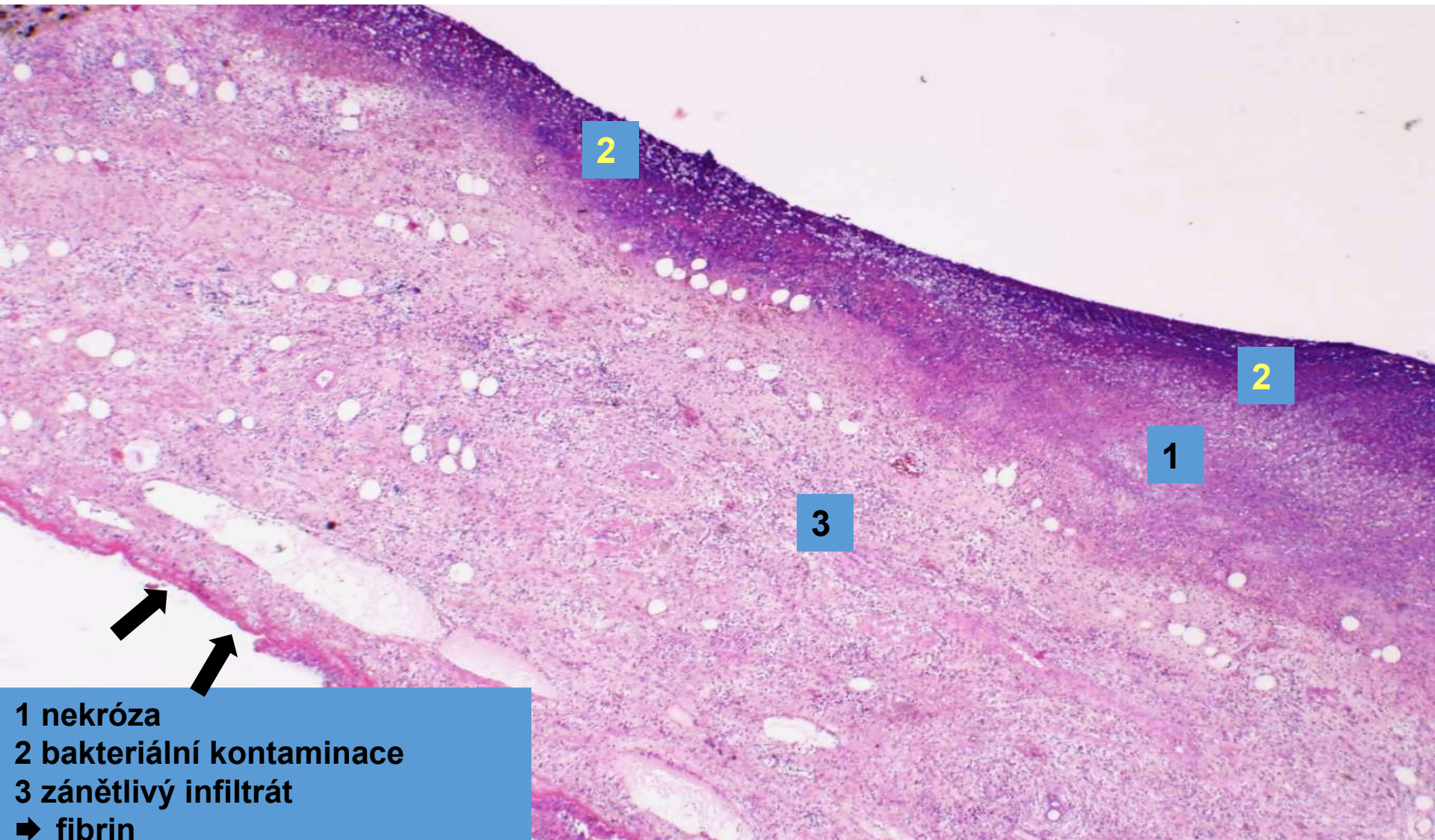


- 1 Hnisavý exsudát v intersticiu
- ➔ Glomeruly
- ➔ Granulocytární válce v tubulech

Exsudativní zánět

- **gangrenózní:**
 - nekrotická masa sekundárně prostoupená hnilobnými bakteriemi
 - příklady:
 - gangrenózní cholecystitida

Gangrenózní cholecystitida (gangrenózní zánět)



2

2

1

3

1 nekróza
2 bakteriální kontaminace
3 zánětlivý infiltrát
➔ fibrin

Exsudativní zánět

- **nehnisavý:**

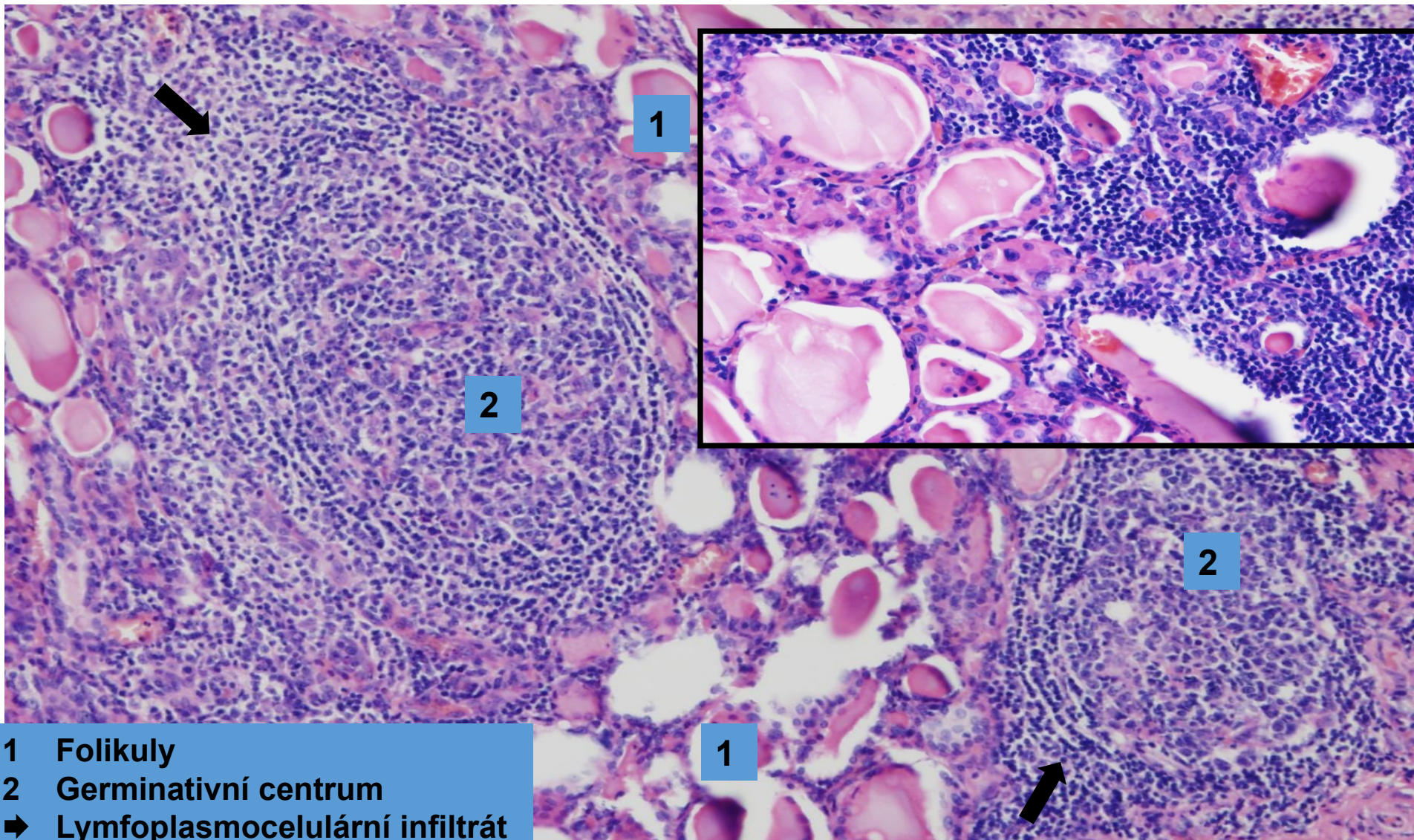
- exsudát tvořen chronickými zánětlivými buňkami (lymfocyty, plazmocyty = mononukleární zánětlivý infiltrát) + makrofágy

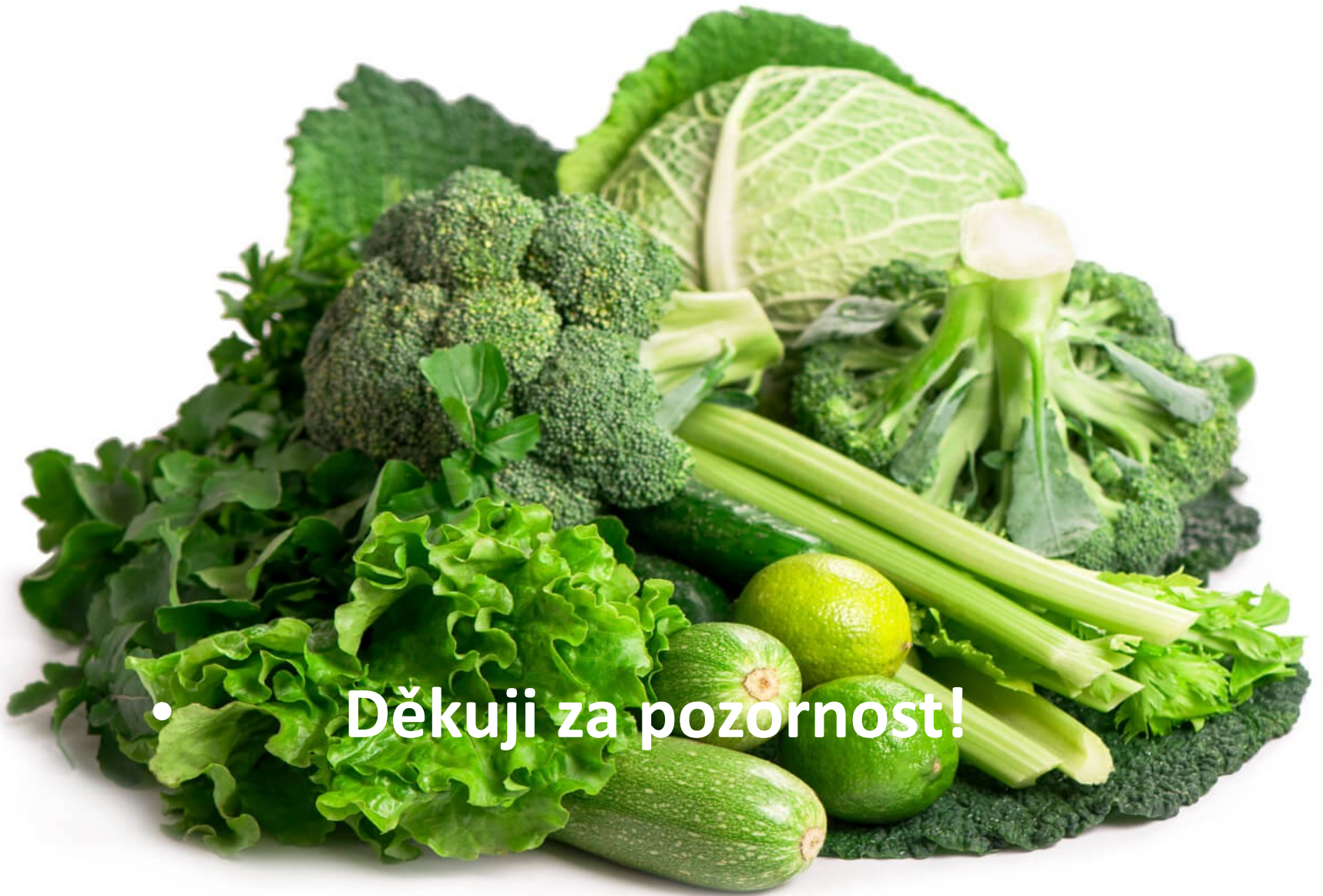- příklady:

- intersticiální pneumonie

- Hashimotova lymfocytární thyreoiditida

Hashimotova lymfocytární thyreoiditida (nehnisavý zánět)





• **Děkuji za pozornost!**