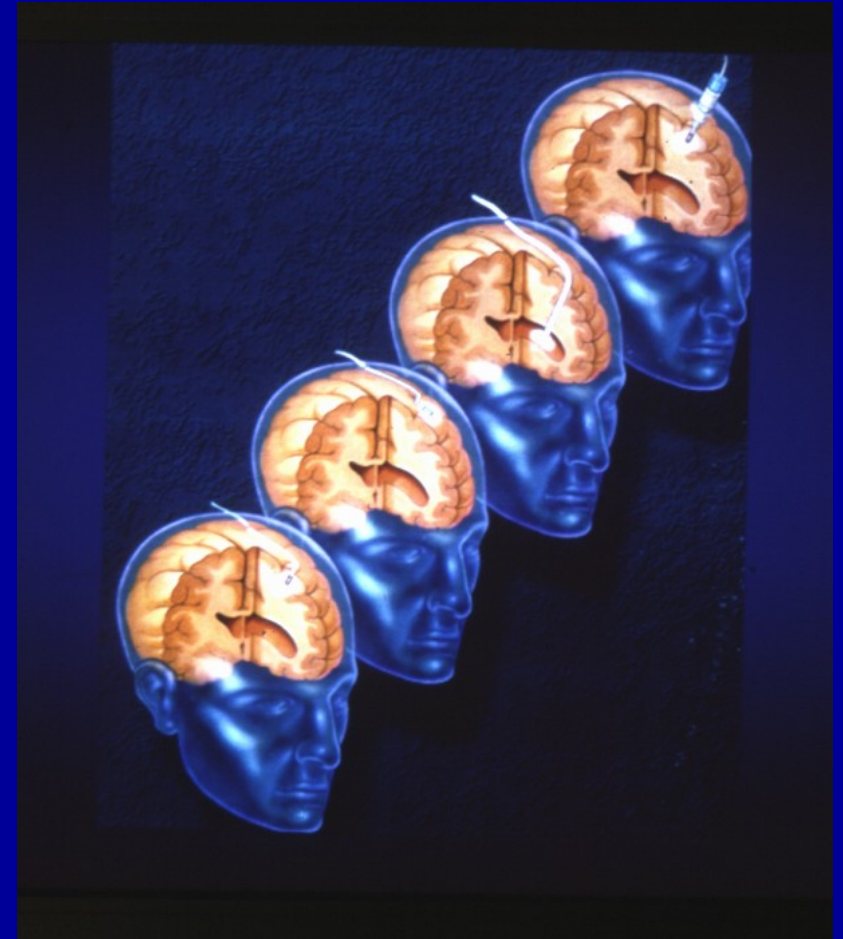

# **Syndrom nitrolební hypertenze**

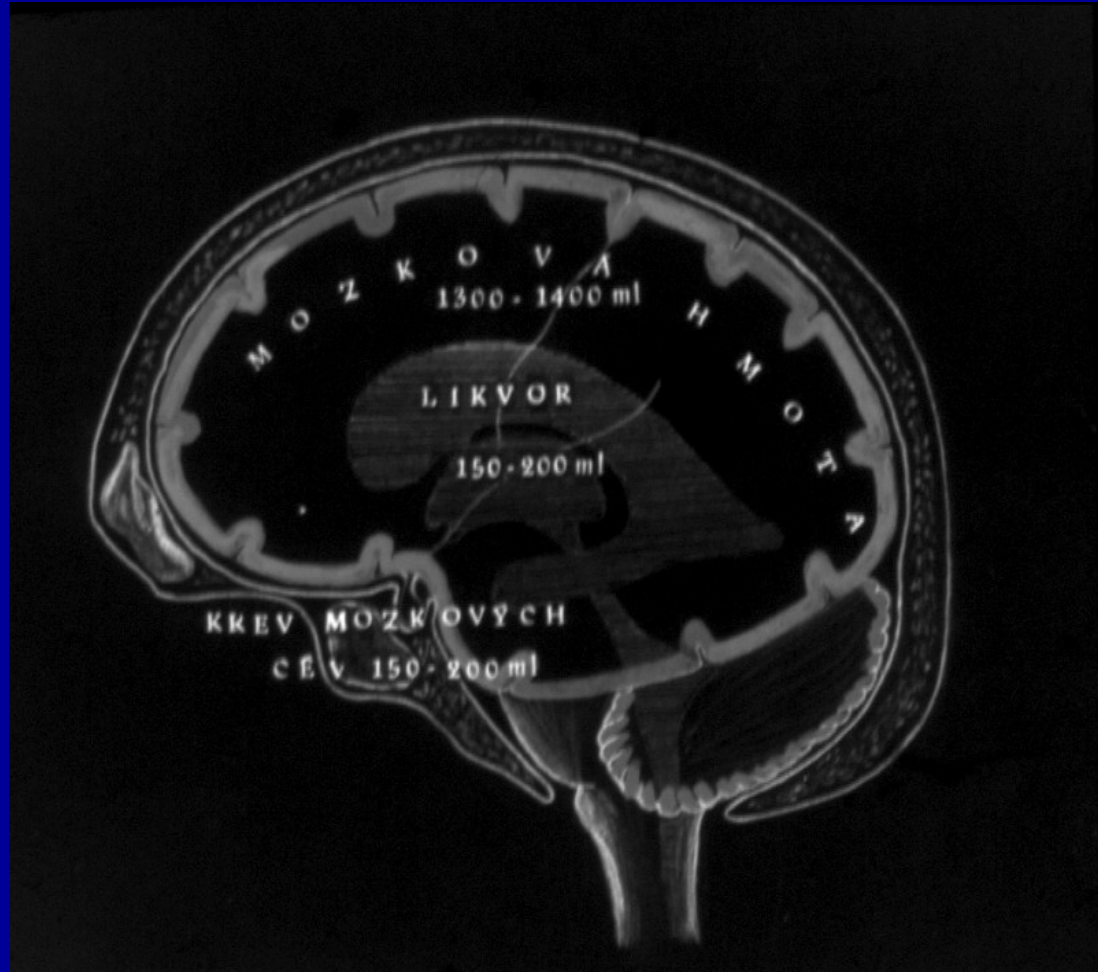
# Hodnoty ICP

- V klidu norma 5 – 10 mm Hg
- Tolerovatelné hodnoty do 20 mm Hg



# Intrakraniální tlak

- Tvořen 3 složkami:
  - Mozková tkáň
  - Mozkomíšní mok
  - Krev v tepenném a žilním systému



# Klinické příznaky nitrolební hypertenze

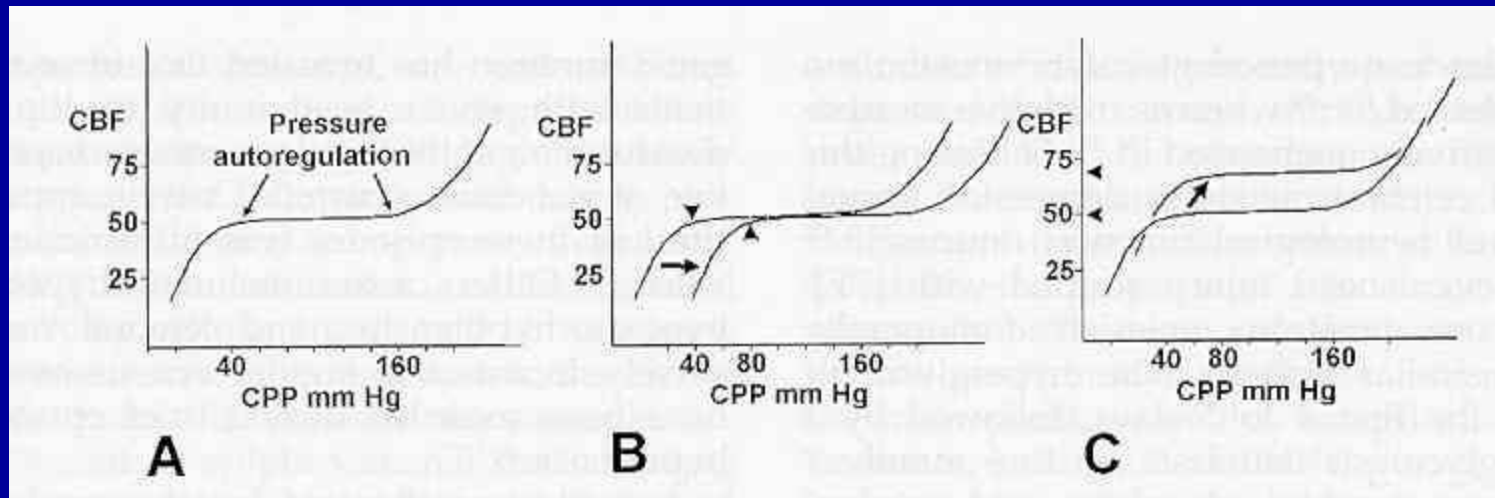
- Bolesti hlavy, nauzea, zvracení
- Poruchy zraku – městnání na očním pozadí
- Porucha vědomí
- Vzestup krevního tlaku
- Pokles tepové frekvence
- Rozšíření zornic (jednostranná nebo oboustranná mydriáza)

# Mozkový perfúzní tlak – CPP

- Rozdíl intrakraniálního tlaku a středního arteriálního tlaku
- Tlak nutný k okysličení a zajištění základního metabolismu mozku
- Hodnoty minimálně 70 mm Hg
- Při vzestupu ICP nutno udržet dostatečný krevní tlak

# Možnosti ovlivnění nitrolebního tlaku

- Režimová opatření
- Medikamentozní
- Operační



# Léčebný režim

- Zvýšená poloha hlavy
- Udržení dostatečného krveního tlaku
- Normotermie, hypotermie
- Omezení kašle, interference s ventilátorem
- Péče o stolicí

# Medikamentózní léčba

- Osmotická léčba (manitol)
- Diuretika ( furosemid, diluran)
- Kortikoidy
- Tlumení mozkové aktivity
- Kyslík



# Operace

- Odstranění příčiny zvýšeného nitrolebního tlaku
- Komorová drenáž
- Dekompresní kraniektomie

# Nádory mozku

# Nitrolební nádory

```
graph TD; A[Nitrolební nádory] --> B[Primární]; A --> C[Sekundární]; A --> D[Intraaxiální]; A --> E[Extraaxiální];
```

Primární

Sekundární

Intraaxiální

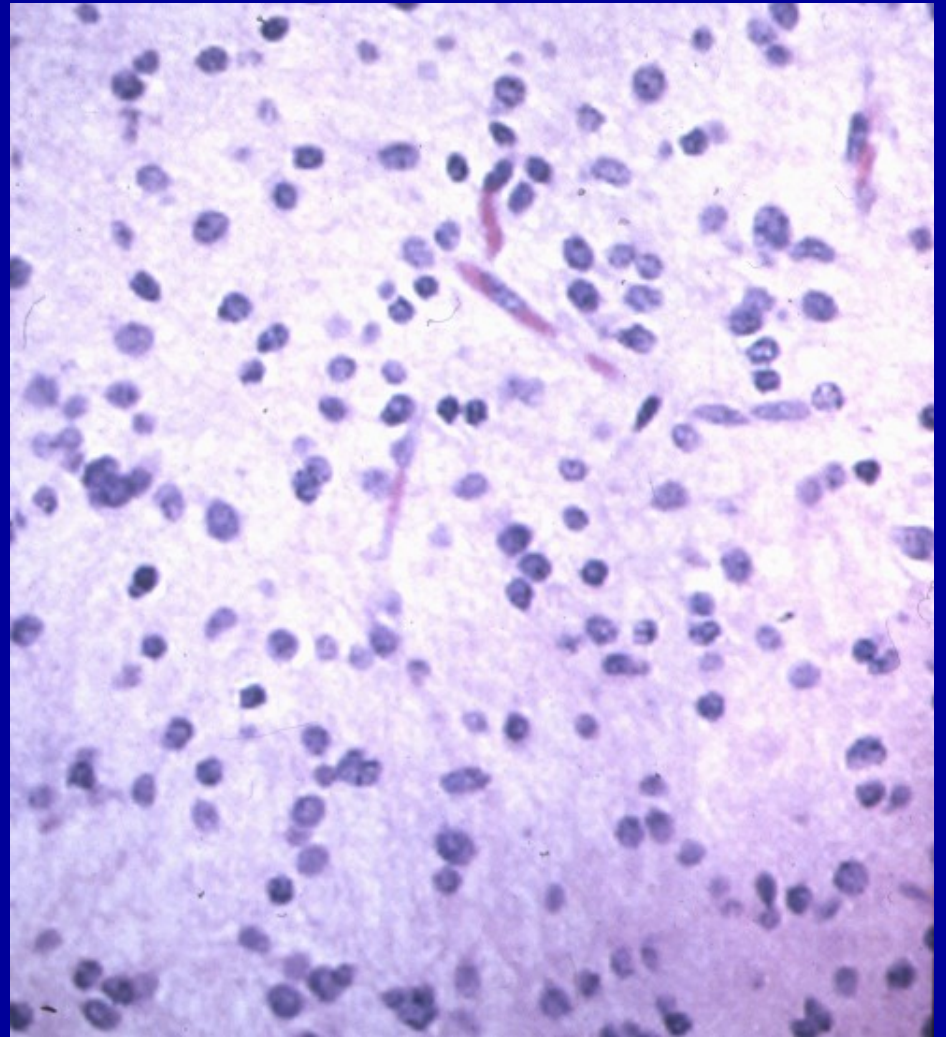
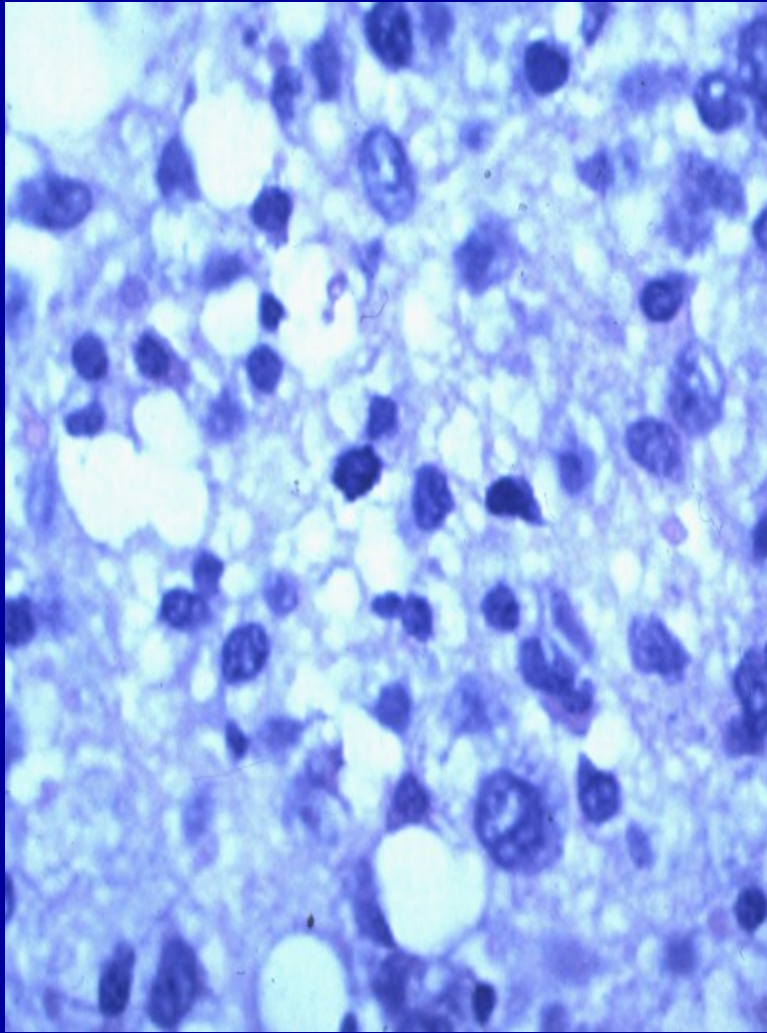
Extraaxiální

# Nádory axiální

- Astrocytomy G I.- IV.
- Oligodendrogliomy
- Ependymomy
- Meduloblastomy
- Neurocytomy
- Metastázy

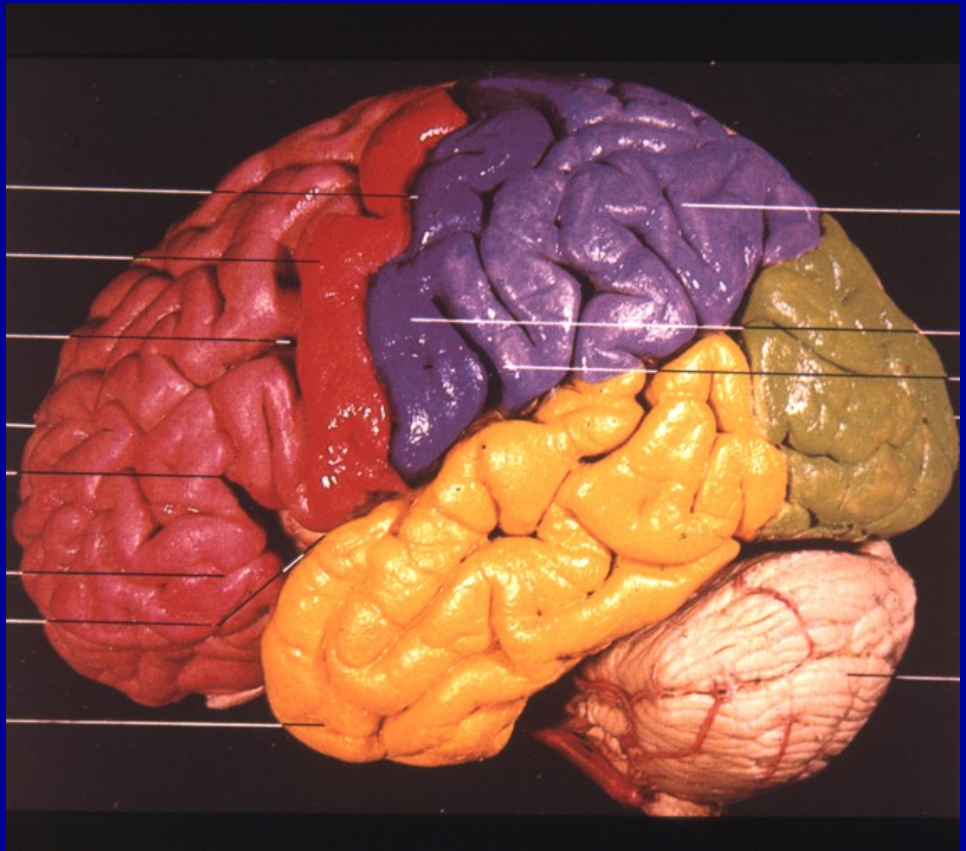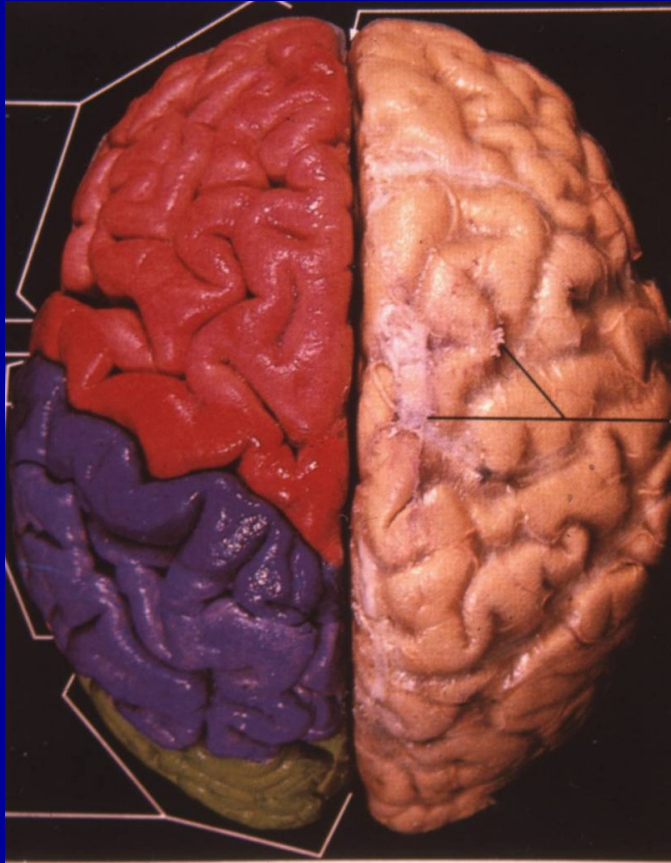
# Nádory extraaxiální

- Nádory obalů mozku
  - Meningeomy
- Nádory hlavových nervů
  - Neurinomy
- Nádory kostní
- Nádory vzniklé při vývojové poruše
  - Teratomy, cholesteatomy
- Tu glomus jugulare, Pinealocyatomy
- Hemangioblastomy, Papilomy plexu...



# Nádory - příznaky

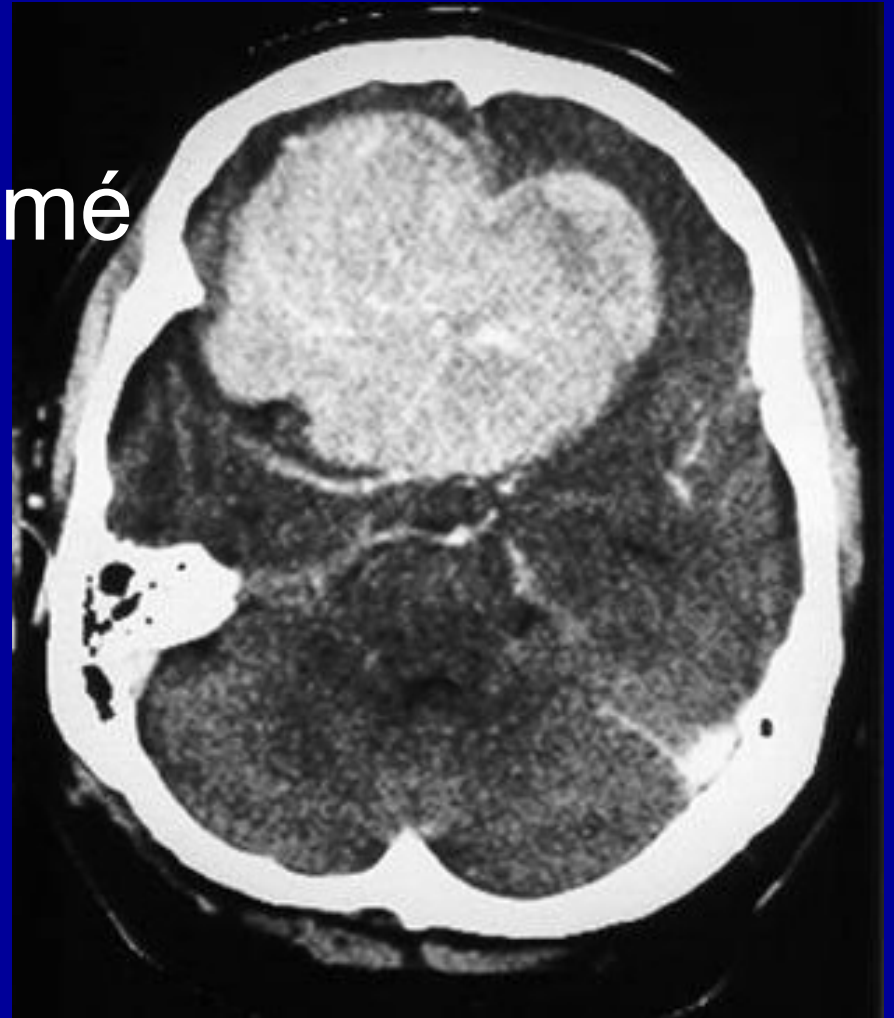
- Celkové – nitrolební hypertenze
- Lokální
  - Hemipareza
  - Epilepsie
  - Výpadky zorného pole
  - Změny chování
  - Porucha řečových funkcí

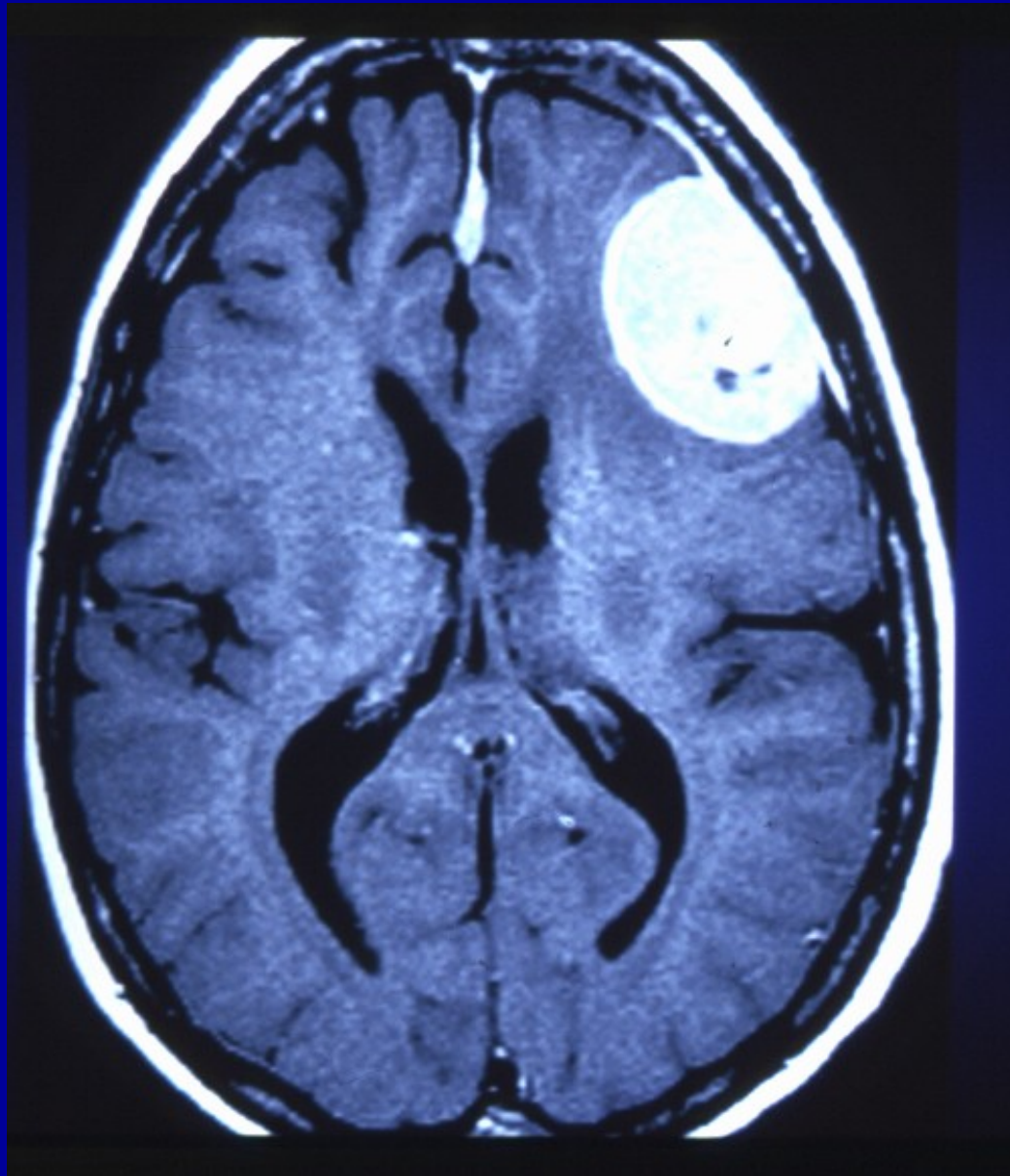




# Čelní lalok

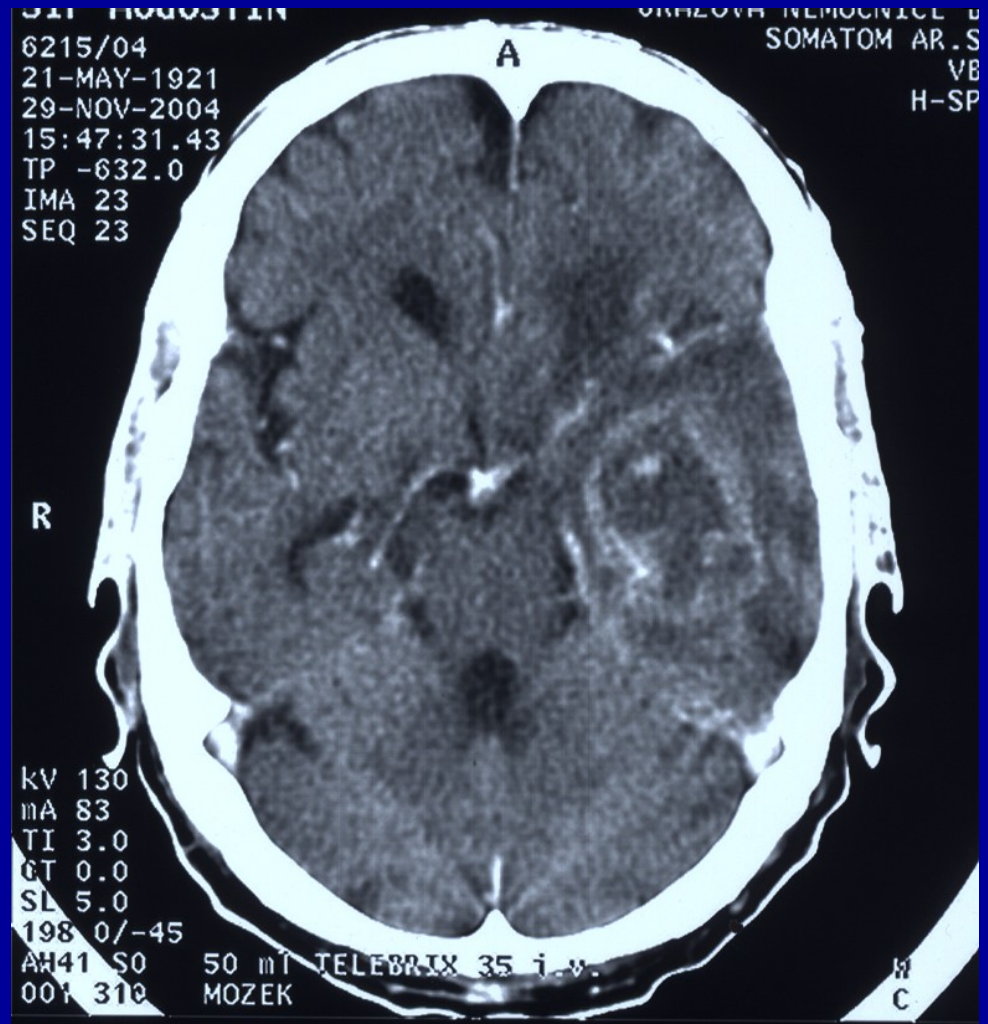
- Dlouho klinicky němé
- Změny chování,
- Senzorická afázie
- Epilepsie
- Poruchy mikce

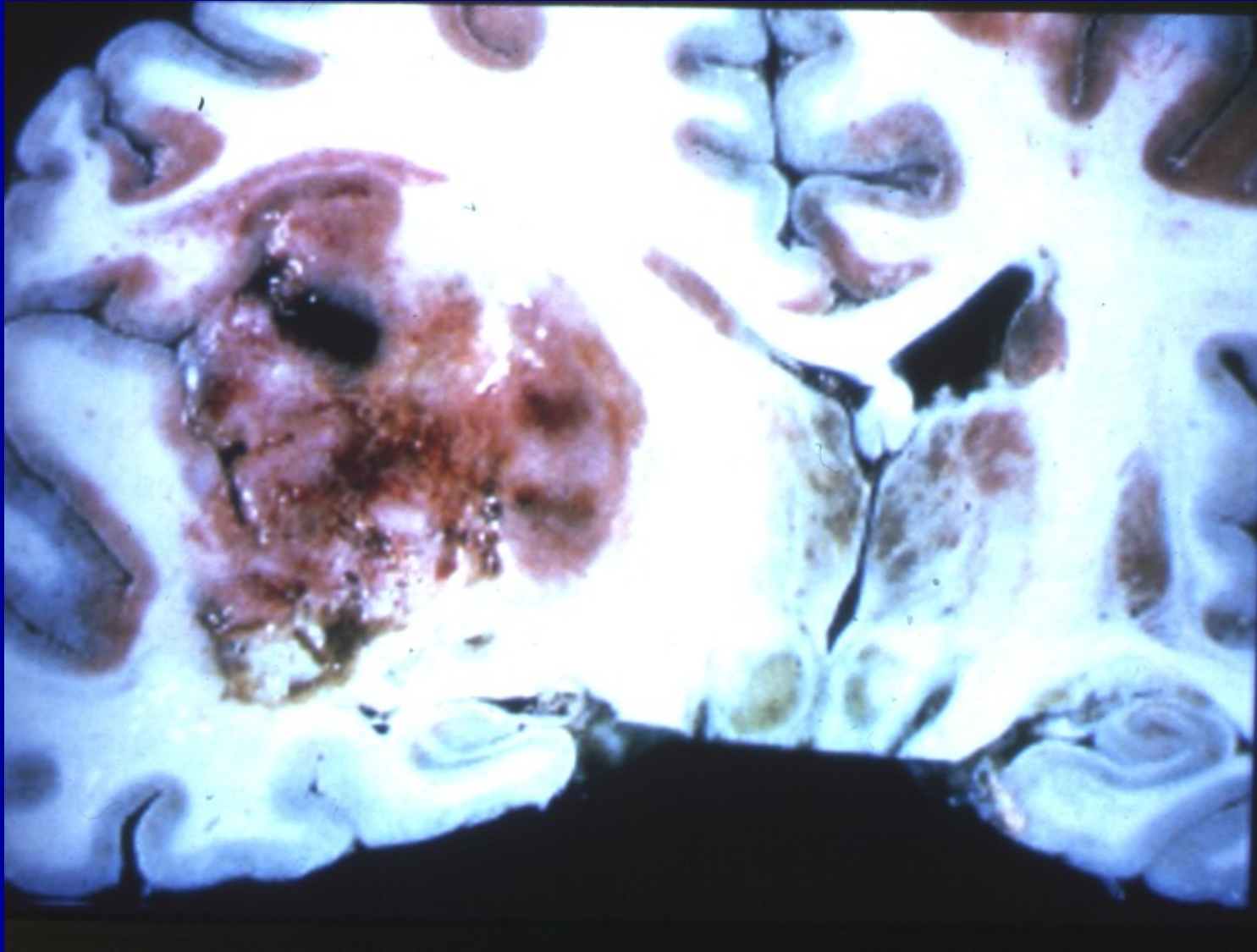




# Spánkový lalok

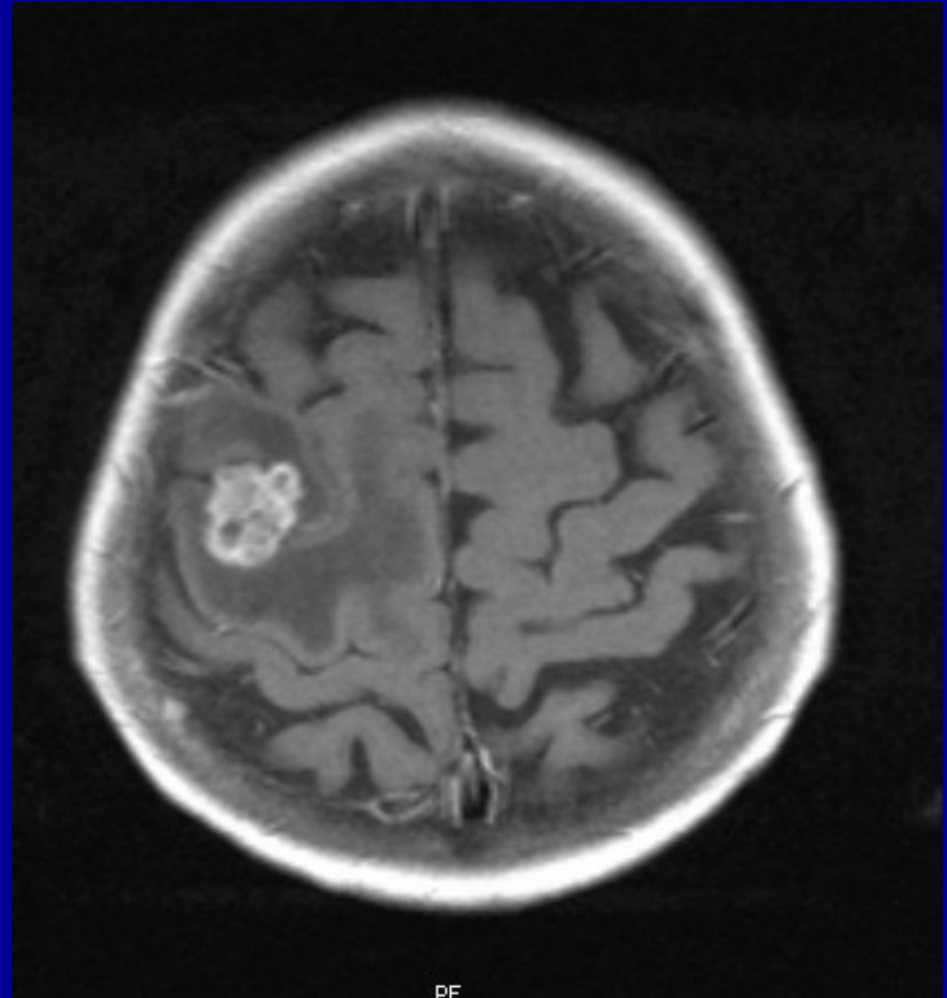
- Epilepsie
- Poruchy paměti
- Expresivní afázie





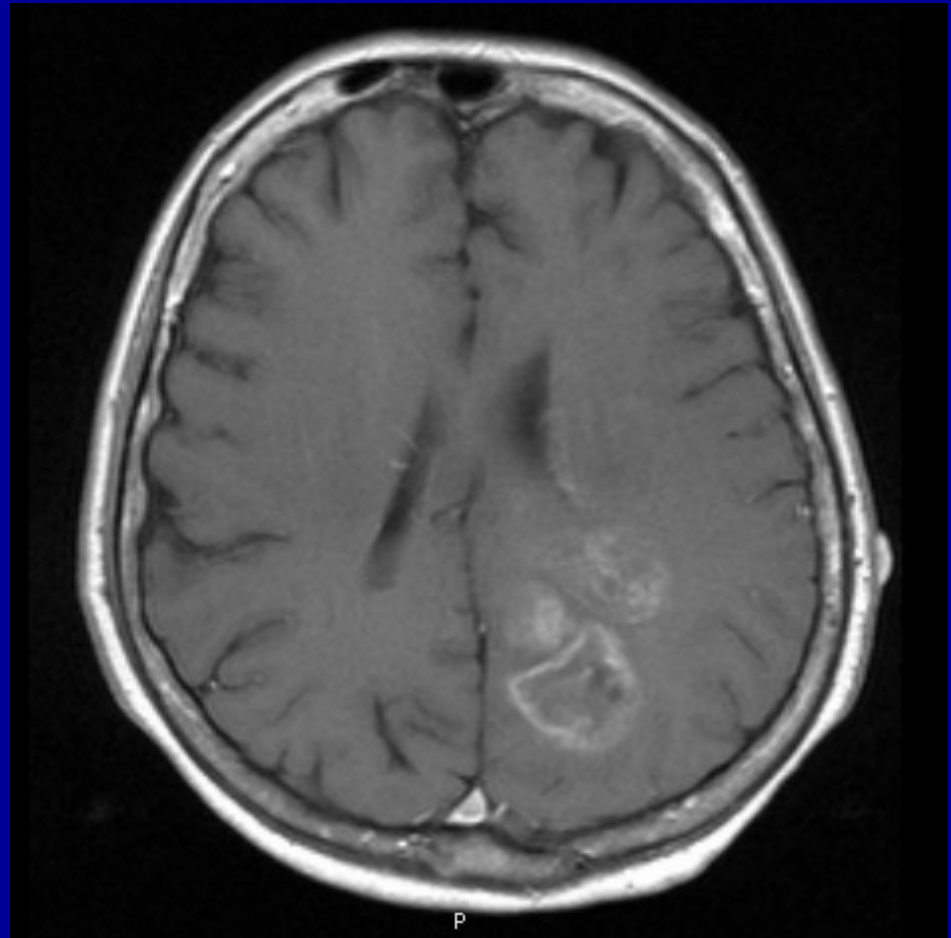
# Temenní lalok

- Hemiparesa
- Hemihypestesie
- Poruchy počítání, čtení
- epilepsie



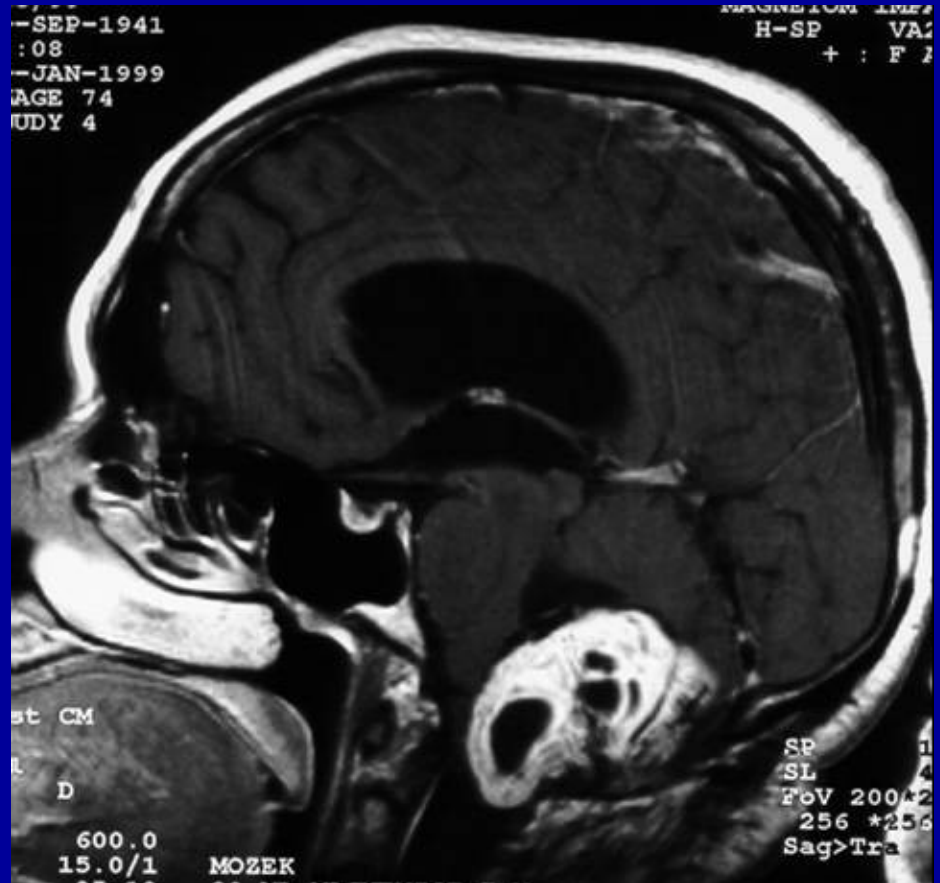
# Týlní lalok

- Výpadky zorného pole
- Zrakové halucinace



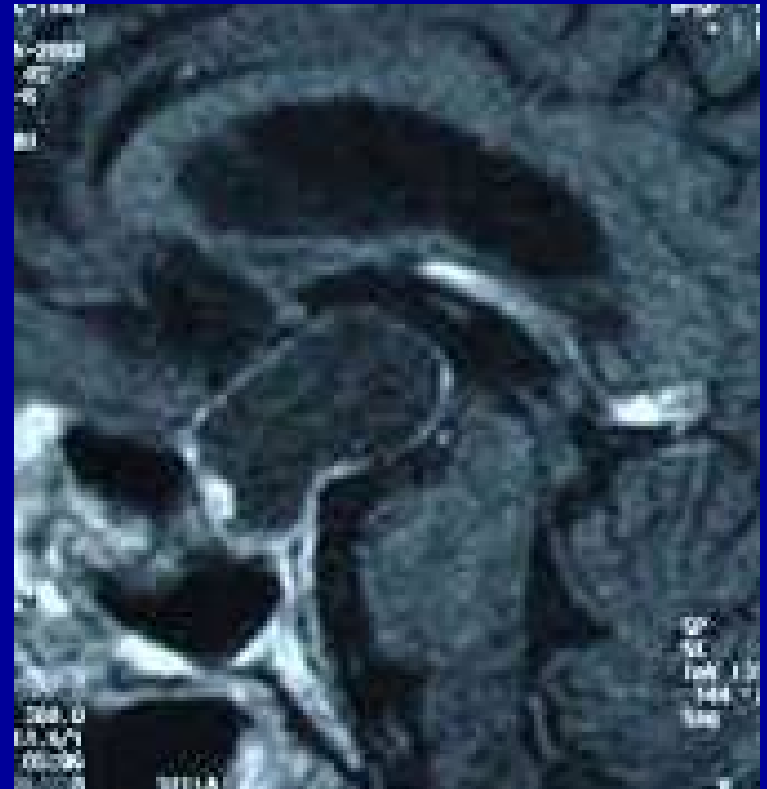# Mozeček

- Poruchy jemné motoriky
- Poruchy rovnováhy
- Nystagmus
- Dysarthrie



# Hypofýza

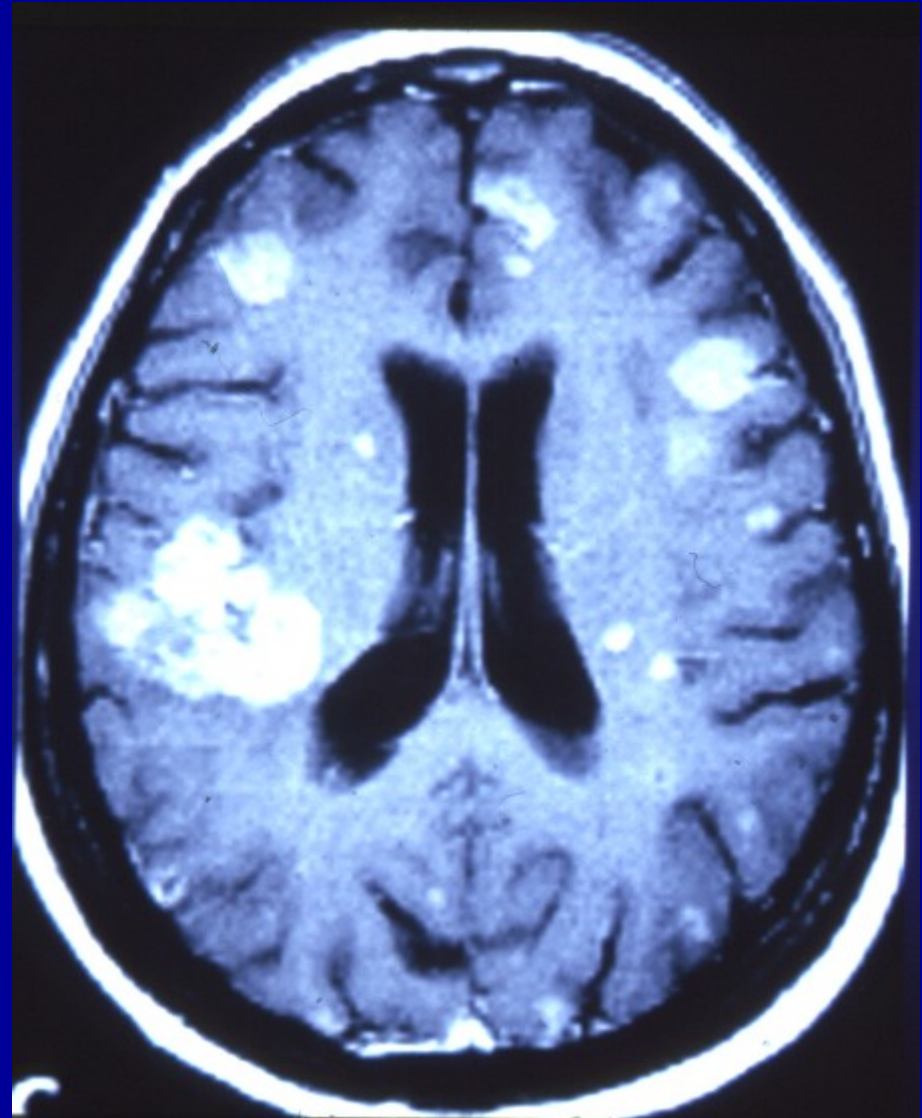
- Endokrinologicky aktivní
- Endokrinologicky inaktivní
  - Tlak na okolní struktury
    - Optická dráha
    - Hydrocefalus



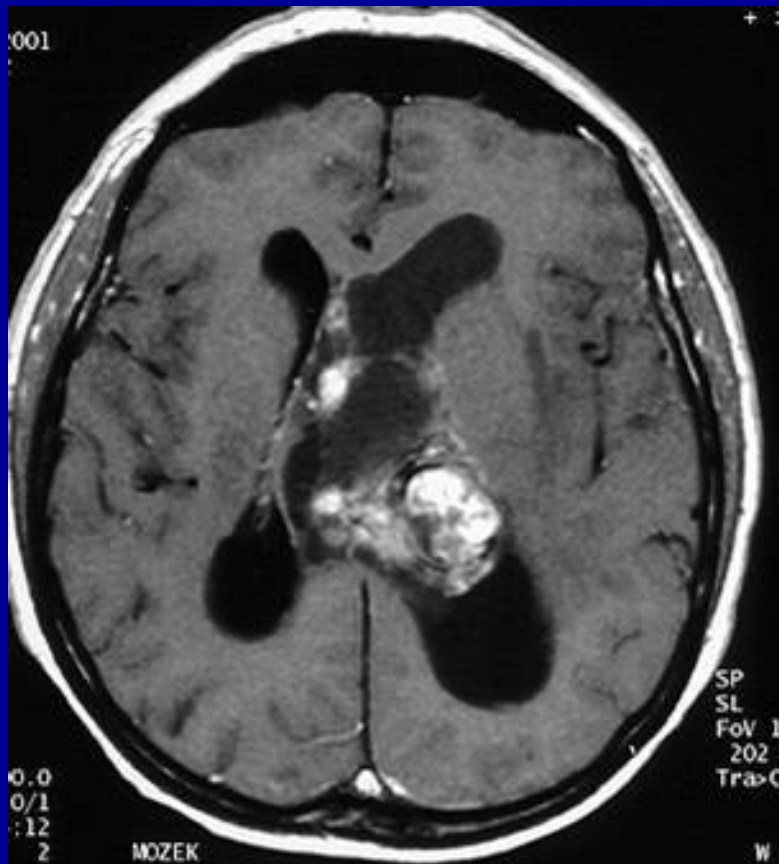

# Mozkové metastázy

- Plíce
- Mamma
- Ledviny
- Lymfomy
- Melanomy
- GIT
- Prostata



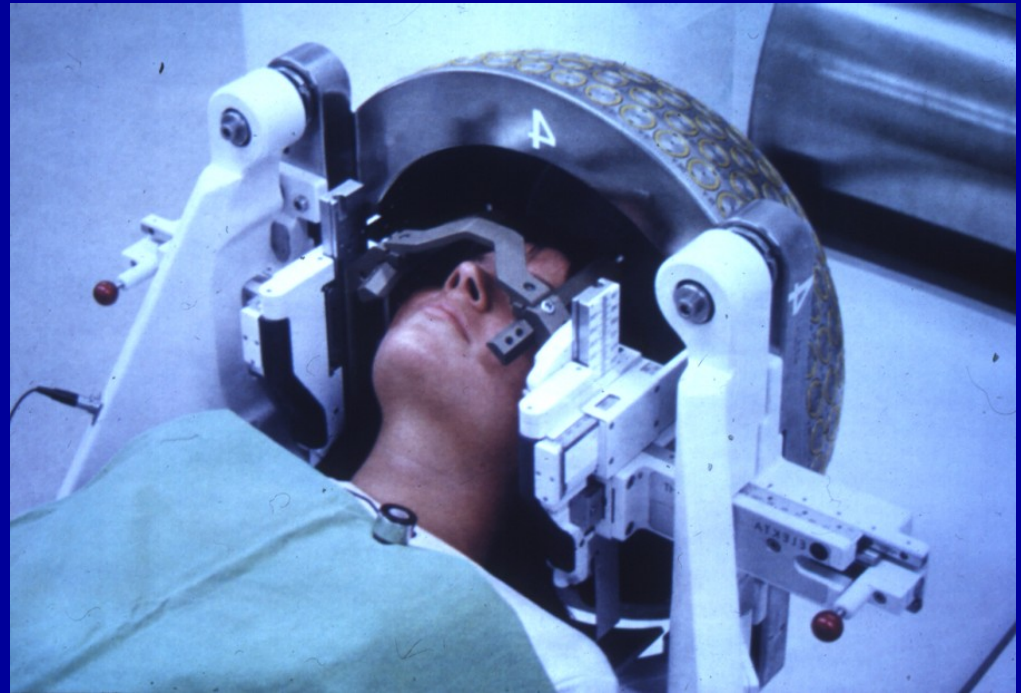
# Nádory mozkových komor



- Klinicky dlouho němé
- Hydrocefalus
- Zmatenost, vertigo, cefalea

# Nádory - terapie

- Observace
- Chemoterapie
- Radioterapie
- Operace



# Nádory lebky

