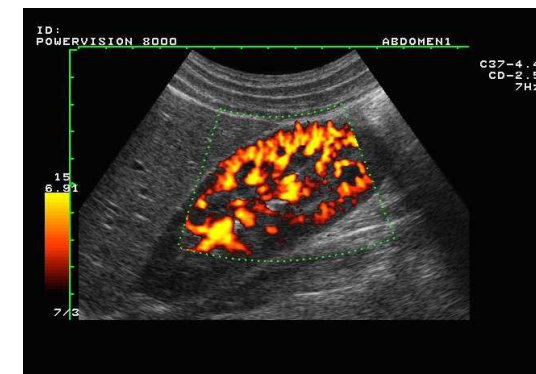
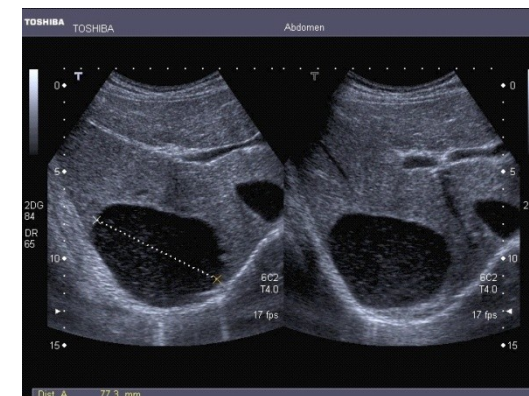
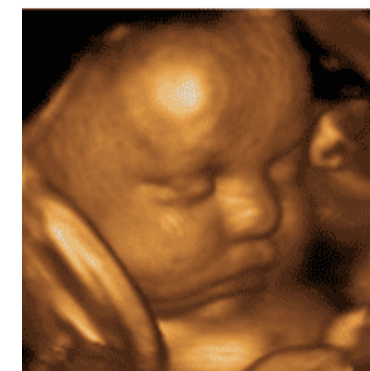
Přednášky z lékařské biofyziky

Ultrazvuková diagnostika



4D



Obsah přednášky

- Fyzikální vlastnosti ultrazvuku a akustické parametry prostředí
- Sonografie
 - Impulsní odrazová metoda
 - A-zobrazení – jednorozměrné
 - B-zobrazení – dvourozměrné
 - M-zobrazení
 - Základní charakteristiky sonogramů
 - Intervenční sonografie
 - Echokontrastní prostředky
 - Harmonické zobrazení
 - Princip trojrozměrného zobrazení
- Dopplerovské měření toku
 - Princip Dopplerova jevu
 - Princip měření toku krve
 - Kontinuální dopplerovské systémy
 - Impulsní dopplerovské systémy
 - Duplexní a triplexní metoda
 - Power Doppler
- Tkáňový Doppler – zobrazení pohybu tkání
- Elastografie
- Ultrazvuková denzitometrie
- Bezpečnost pacientů: omezování „dávek“ ultrazvuku

Ultrazvuková diagnostika

➤ Ultrazvuková diagnostika se vyvíjí od začátku 50. let 20. století. Umožňuje získat obrazy příčných řezů lidským tělem, obsahující důležité informace o funkčním stavu a patologii dané části těla.

➤ Ultrazvuková diagnostika je založena hlavně na odrazu ultrazvukových vln od akustických rozhraní a zpětném rozptylu od drobnějších struktur.

➤ Rozlišujeme:

Sonografii (A, B a M zobrazení, 3D a 4D zobrazení)

Dopplerovské měření toku krve, včetně duplexních a triplexních metod

(Duplex, Colour Doppler, Triplex, Power Doppler)

Tkáňový Doppler – zobrazení pohybu tkání

Elastografii

Ultrazvukovou denzitometrii

Fyzikální vlastnosti ultrazvuku

Co to je ultrazvuk a jaké jsou hlavní akustické vlastnosti prostředí?

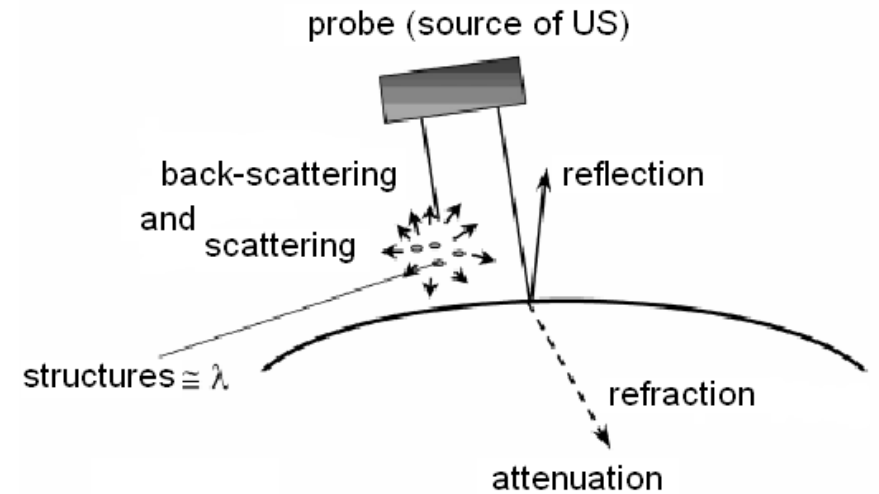
Ultrazvuk (UZ) je mechanické vlnění s frekvencí vyšší než 20 kHz, které se šíří pružným prostředím.

V kapalinách a plynech se šíří jako vlnění podélné.

V pevných látkách se *může* šířit i jako vlnění příčné.

Interakce UZ s tkáněmi

- Odraz (dochází k němu typicky na rozhraních homogenních prostředí o velikosti výrazně větší, než je vlnová délka ultrazvuku, například může jít o povrchy orgánů)
- Rayleighův rozptyl (je typický pro malé rozměry rozhraní, např. krevních buněk, převládá v nehomogenním prostředí)
- Lom (nastává od kolmice z řidšího do hustšího prostředí, **opačně než u světla!** Někdy zkresluje obraz)
- Absorpce (přeměna UZ na teplo)
Absorpce se zvyšuje s frekvencí – opačně než u rtg záření
Absorpce je vysoká v plicích, menší v kostech, nejmenší v měkké tkáni – znovu jiná závislost než u rtg záření.
- Interference: ‘*speckles*’ v UZ obrazech jsou výsledkem interference vln vznikajících při Rayleighově rozptylu. Jde o obrazový artefakt.



Interakce UZ s prostředím

Probe = sonda, reflection = odraz, refraction = lom, attenuation = útlum, back-scattering = zpětný rozptyl

Akustické parametry prostředí

Rychlost UZ c závisí na pružnosti a hustotě prostředí.

K - modul objemové pružnosti, ρ – hustota prostředí:
ve vodě a v měkkých tkáních $c = 1500$ až $1600 \text{ m}\cdot\text{s}^{-1}$,
v kostech kolem $3600 \text{ m}\cdot\text{s}^{-1}$

Akustické parametry prostředí

Útlum UZ vyjadřuje pokles amplitudy (rovinné) vlny podél její dráhy. **Závisí na frekvenci**

$$I_x = I_0 \cdot e^{-2\alpha x}$$

$$\alpha = \alpha \cdot f^2$$

I_x – výsledná intenzita, I_0 – počáteční intenzita, $2x$ – tloušťka vrstvy prostředí (odražené vlny se pohybují po dráze „tam a zpět“), α - lineární koeficient útlumu (roste s frekvencí).

Jestliže

$$\alpha = \log_{10}(I_0/I_x)/2x,$$

můžeme α vyjádřit v jednotkách **dB/cm**. Při 1 MHz: sval 1,2, játra 0,5, mozek 0,9, vazivová tkáň 2,5, kost 8,0.

M U N I
M E D

Akustické parametry prostředí

Akustická impedance: součin rychlosti UZ c a hustoty prostředí ρ

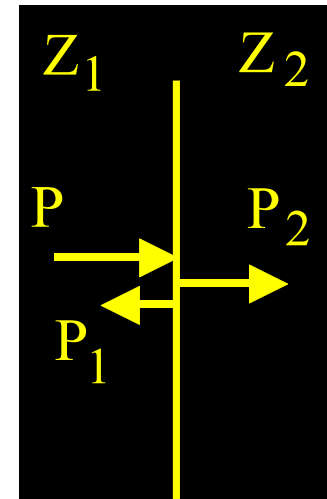
$$Z = \rho \cdot c$$

Z: svaly 1,7, játra 1,65, mozek 1,56, kost 6,1, voda 1,48 (MPa·s/m)

Při kolmém dopadu UZ na rozhraní mezi prostředími s různým Z část vln prochází a část se odráží. **Čím větší je rozdíl akustických impedancí Z , tím je větší odraz.**

$$R = \frac{P_1}{P} = \frac{Z_2 - Z_1}{Z_2 + Z_1}$$

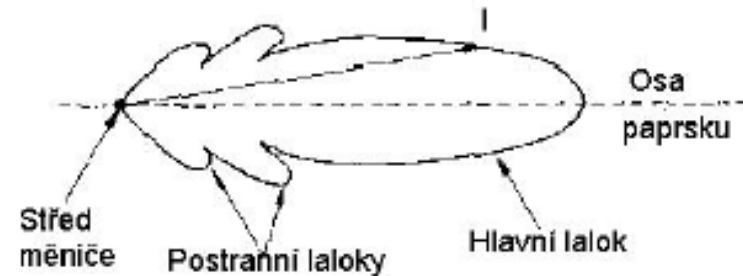
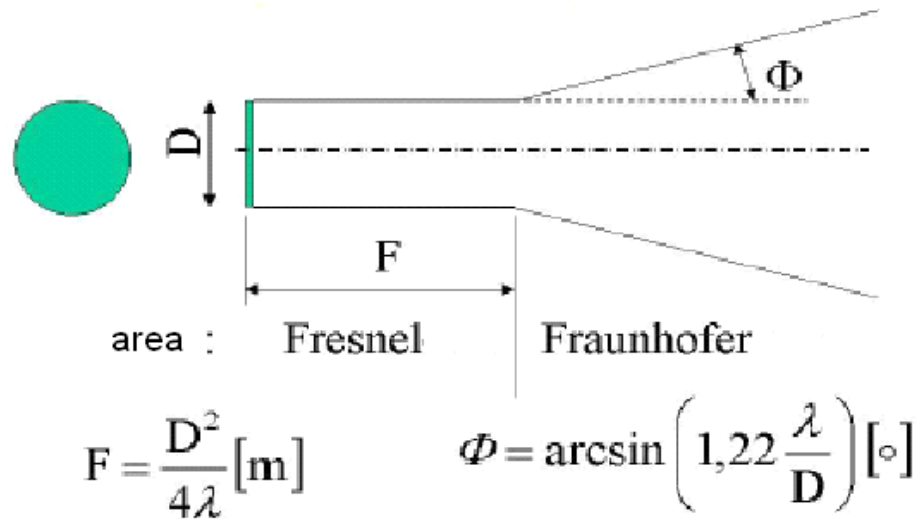
$$D = \frac{P_2}{P} = \frac{2Z_1}{Z_2 + Z_1}$$



Koeficient odrazu R – poměr akustických tlaků odraženého a dopadajícího vlnění

Koeficient přenosu D – poměr akustických tlaků prošlého a dopadajícího vlnění

Blízké a vzdálené pole



- **Blízké pole (Fresnelova oblast)** – tato část UZ svazku je válcovitá – v ose svazku jsou velké rozdíly tlaku.
- **Vzdálené pole (Fraunhoferova oblast)** – UZ svazek je rozbíhavý – rozložení tlaku je homogennější.
- Vlevo teorie – vpravo realita (pro málo kvalitní měnič)
- Zvýšení frekvence UZ nebo menší průměr měniče způsobuje zkrácení blízkého pole – rozbíhavost vzdáleného pole se zvyšuje.

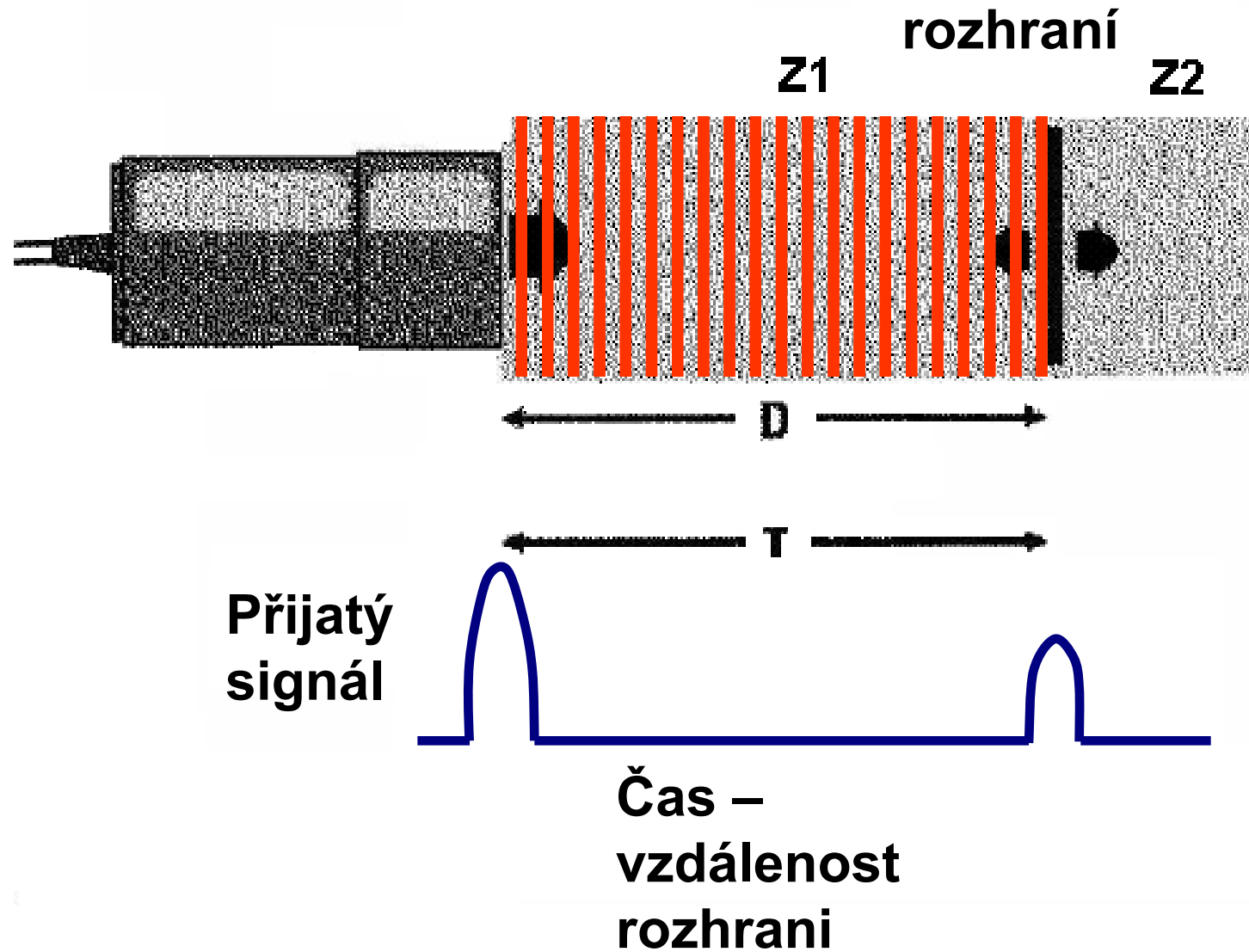
Sonografie (ultrasonografie)

Pasivní UZ – vlnění o nízké intenzitě, které nemůže způsobit významné změny prostředí.

V UZ diagnostice (**ultrasonografii = sonografii = echografii**) se používají frekvence 2 - 40 MHz a (časově průměrné, prostorově špičkové) intenzity kolem 1 kW/m².

Impulsní odrazová metoda: sonda s jedním měničem, který je současně **zdrojem** i **detektorem** UZ impulsů. Část emitované UZ energie je *odražena* na akustických rozhraních a táž sonda pak přijímá odražený signál. Po zpracování je signál zobrazen na displeji.

Impulsní odrazová metoda



Impulsní odrazová metoda

Hlavní části UZ přístroje:

Společné pro diagnostiku i terapii

- Sonda s elektroakustickým měničem (měniči)
- Generátor elektrických kmitů (spojitých, impulsních)

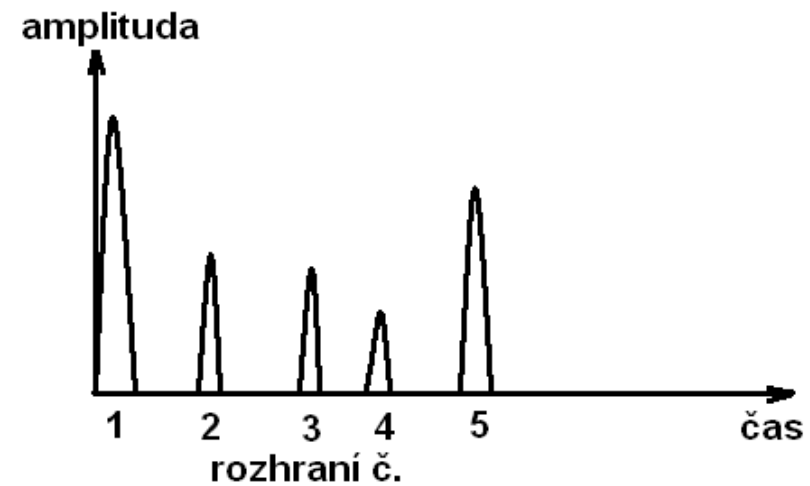
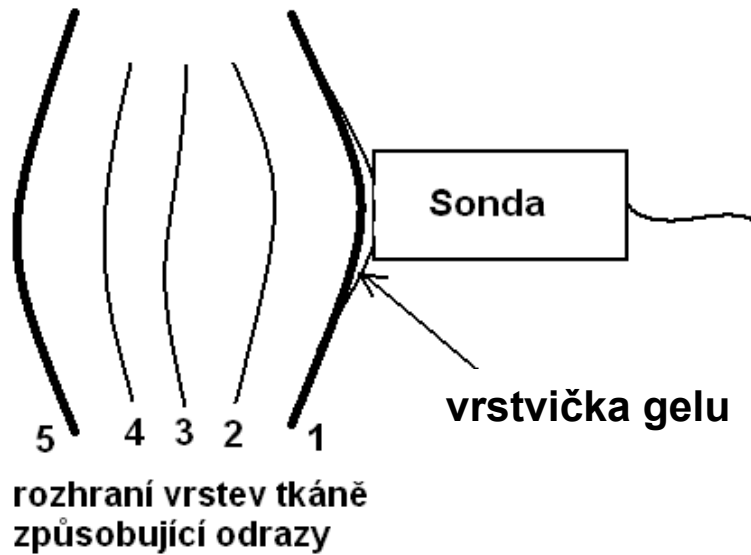
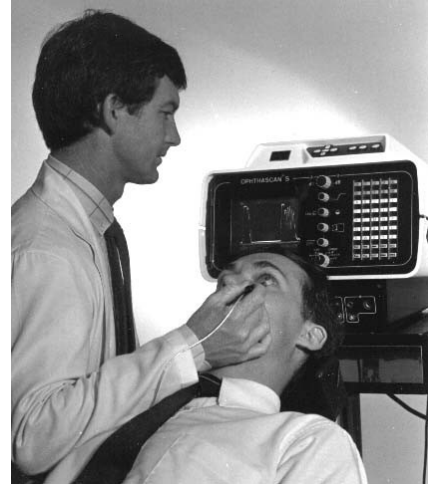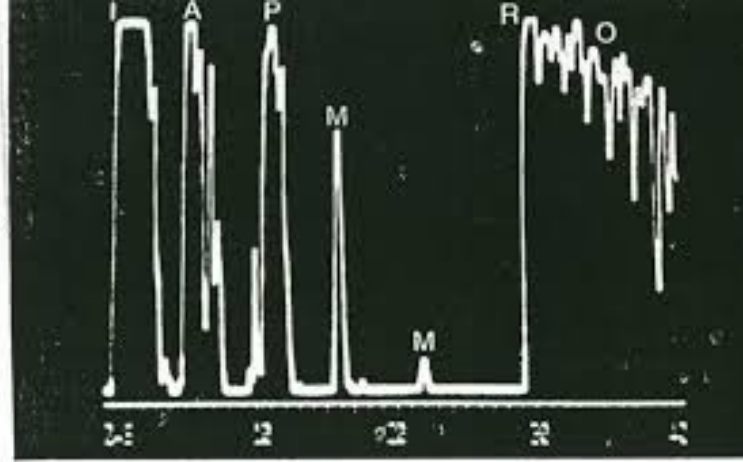
Specifické části diagnostického přístroje

- Elektronické obvody pro zpracování odraženého signálu (dnes je signál **digitalizován** a dále zpracováván pomocí software)
- záznamová jednotka
- zobrazovací jednotka

A-zobrazení – jednorozměrné

- Jsou zobrazovány **vzdálenosti** mezi odrážejícími rozhraními a sondou.
- **Odrazy** od jednotlivých rozhraní (mezi prostředími s různými akustickými impedancemi) jsou představovány **vertikálními výchylkami** od základní čáry, tj. **echy**.
- **Amplituda ech je úměrná intenzitě odraženého vlnění (amplitudová modulace)**
- **Vzdálenost mezi echy na obrazovce je přibližně úměrná skutečným vzdálenostem mezi tkáňovými rozhraními.**
- Metoda je dnes využívána jedině v oftalmologii.

A-zobrazení – jednorozměrné



PRINCIP A-ZOBRAZENÍ

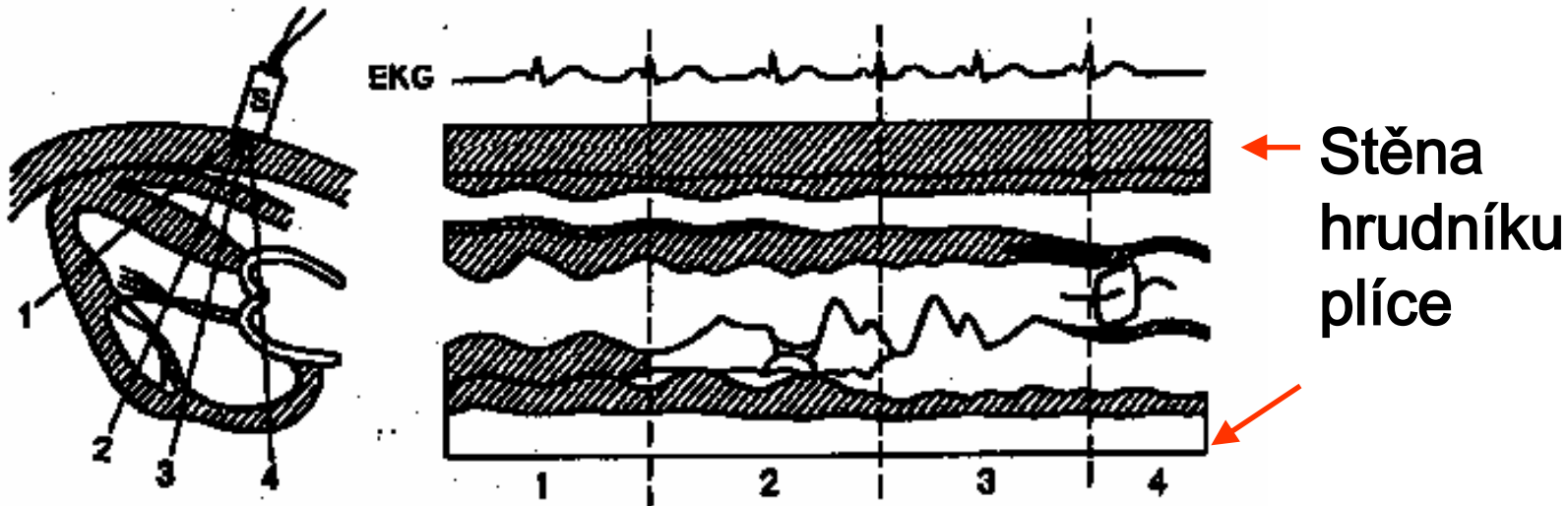
M U N I
M E D

M-zobrazení (na ústupu)

Jednorozměrné statické B-zobrazení ukazuje pohyby odrážejících tkání. Druhým rozměrem je u této metody čas.

Statická sonda zachycuje *odrazy* od pohybujících se struktur. Světlé *body* (tak by se jevily na obrazovce) se pohybují *vertikálně*, *horizontální posun* záznamu je způsoben pomalou časovou základnou.

Zobrazené **křivky představují pohyb** tkáňových struktur.



B-zobrazení - dynamické

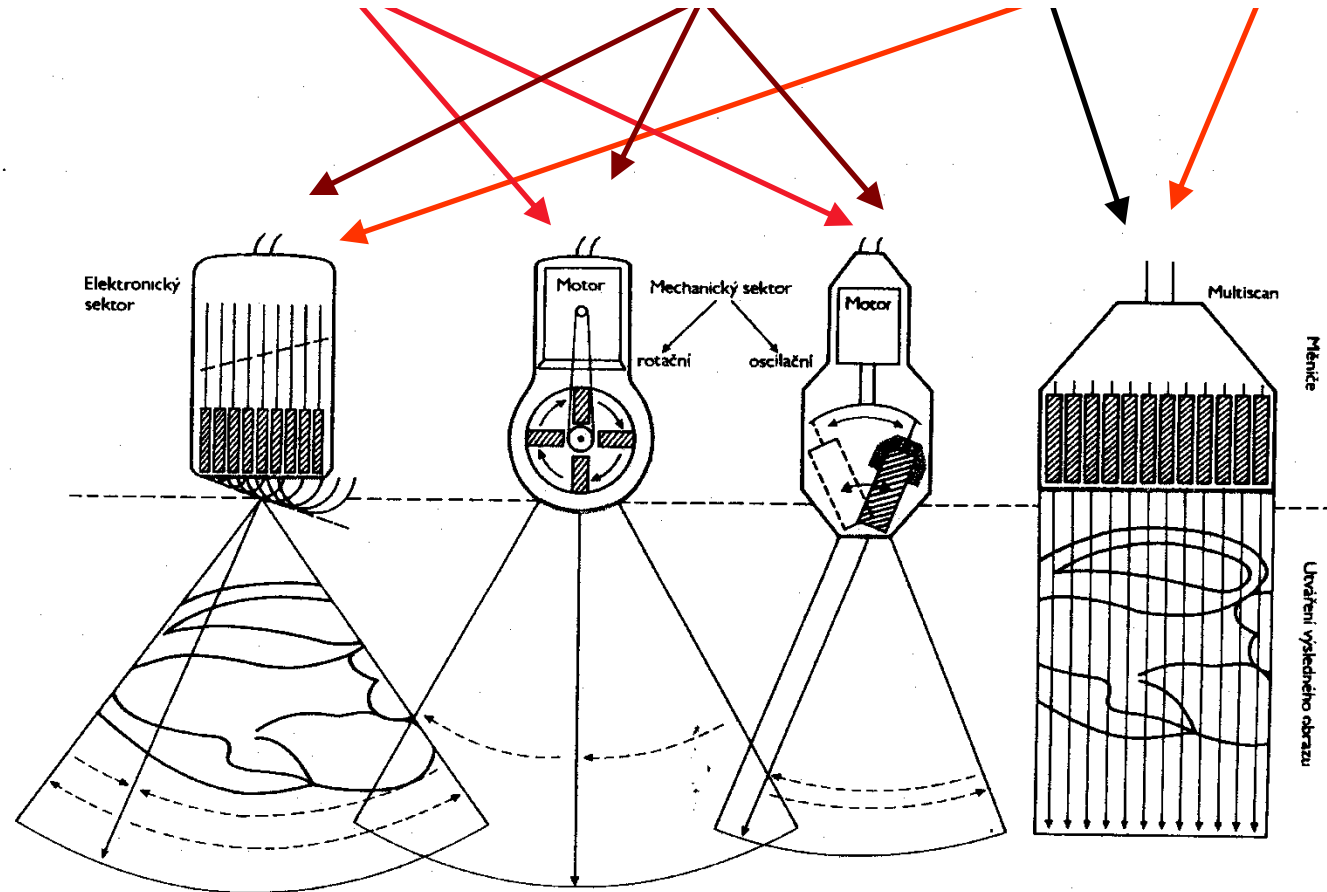
Opakované vytváření obrazů B-zobrazení vyšetřované části těla **rychlým vychylováním UZ svazku** mechanicky (v minulosti) nebo dnes elektronicky „v reálném čase“.

Elektronické sondy se skládají z mnoha piezoelektrických měničů, které jsou aktivovány buď najednou nebo postupně.

Toto zobrazení dnes představuje základ prakticky všech ultrazvukových zobrazovacích metod.

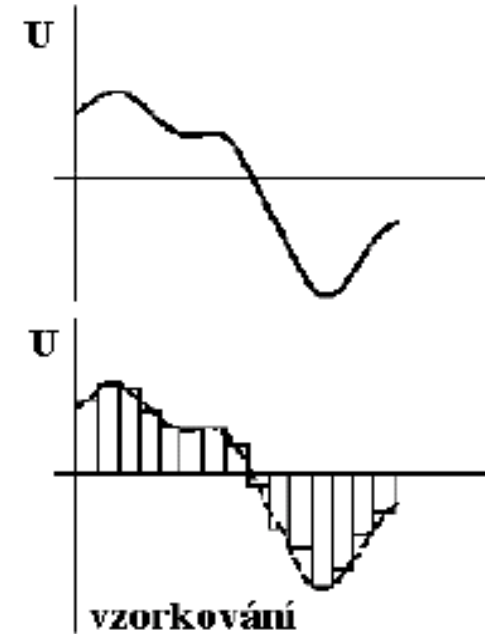
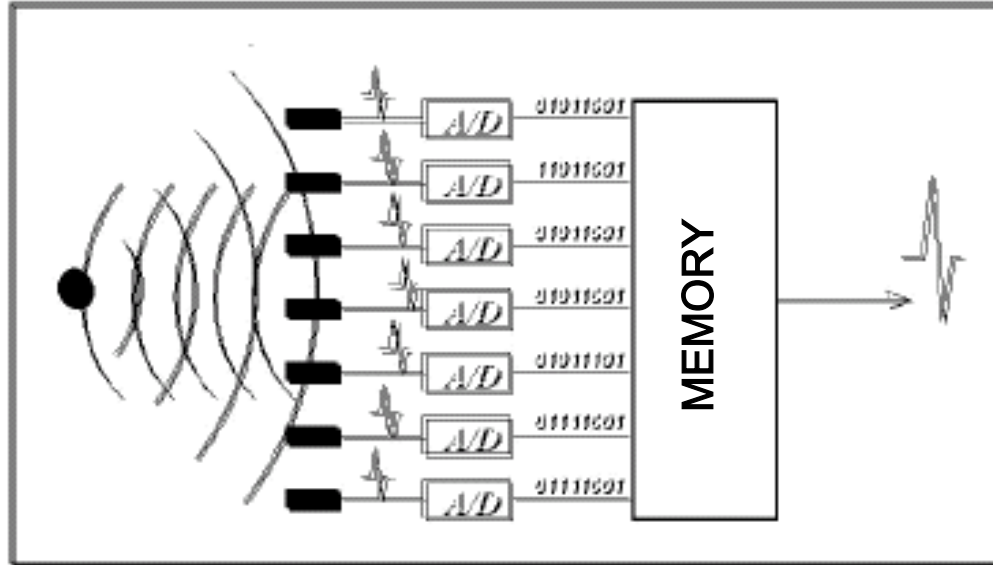
B-zobrazení - dynamické

UZ sondy pro dynamické B-zobrazení: elektronické a mechanické (historie), sektorové a lineární



Dutina břišní je často vyšetřována pomocí **konvexní sondy** – kombinace sondy sektorové a lineární.

B-zobrazení - dynamické

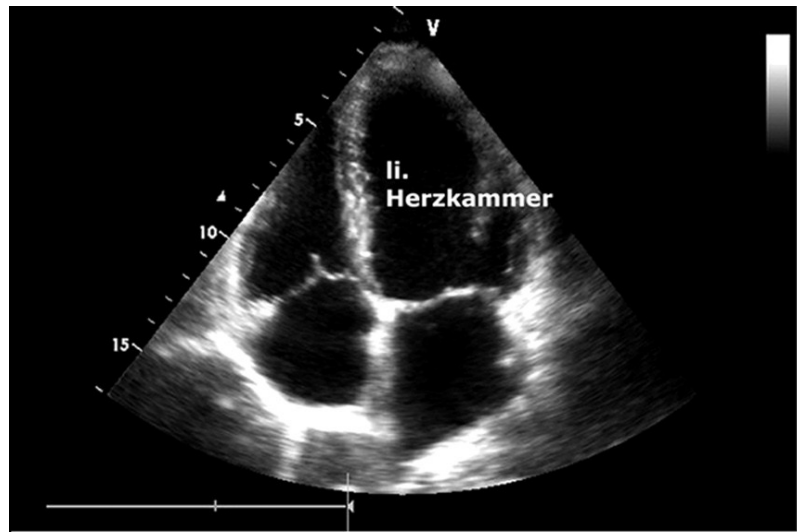


Vzorkováním rozumíme odečítání numerických hodnot signálu ve velmi krátkých (a vhodně zvolených) časových intervalech

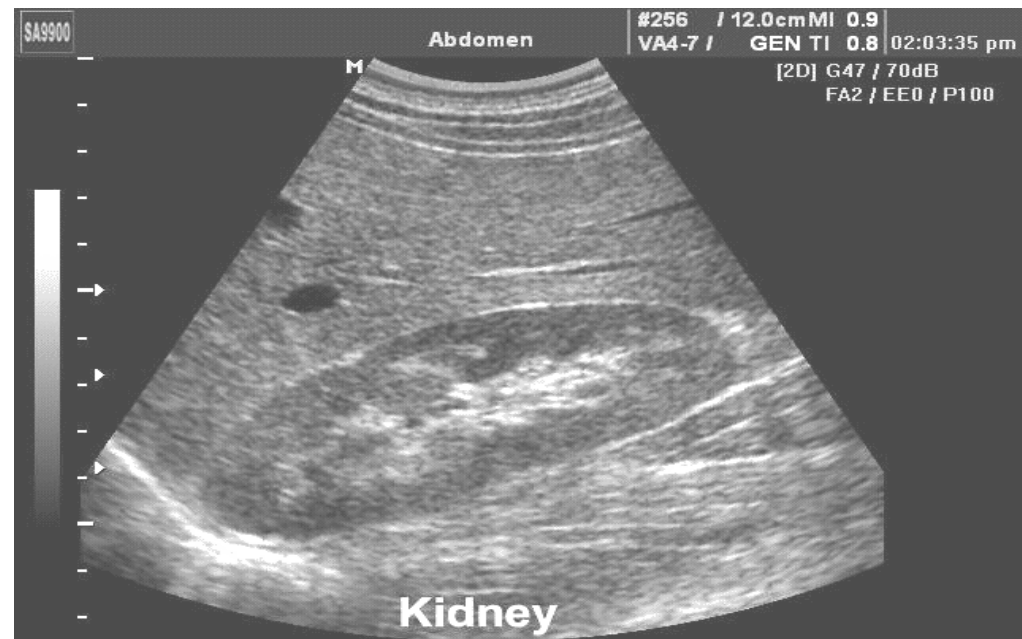
Moderní sonografie – digitální zpracování obrazu

- **Analogová část** – snímací systém
- **Analogově-digitální převodníky (ADC)**
- **Digitální zpracování signálu** – možnost programování (preprocessing, postprocessing), **ukládání obrazů do paměti** (pevné disky, CD, flash-karty atd.)

B-zobrazení - dynamické



Normal großes Herz



Základní charakteristiky sonogramů

Stupeň odrazivosti – echogenita. Obrazy cyst (kapalinou naplněných) a solidních struktur jsou různé. Podle intenzity odrazů z *objemu tkáně* můžeme rozlišovat struktury:

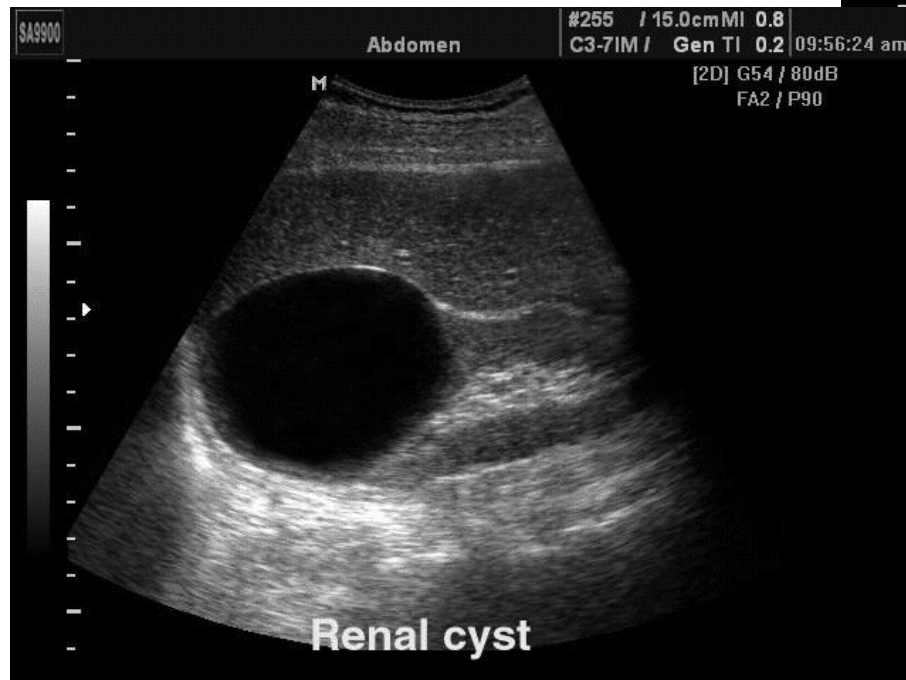
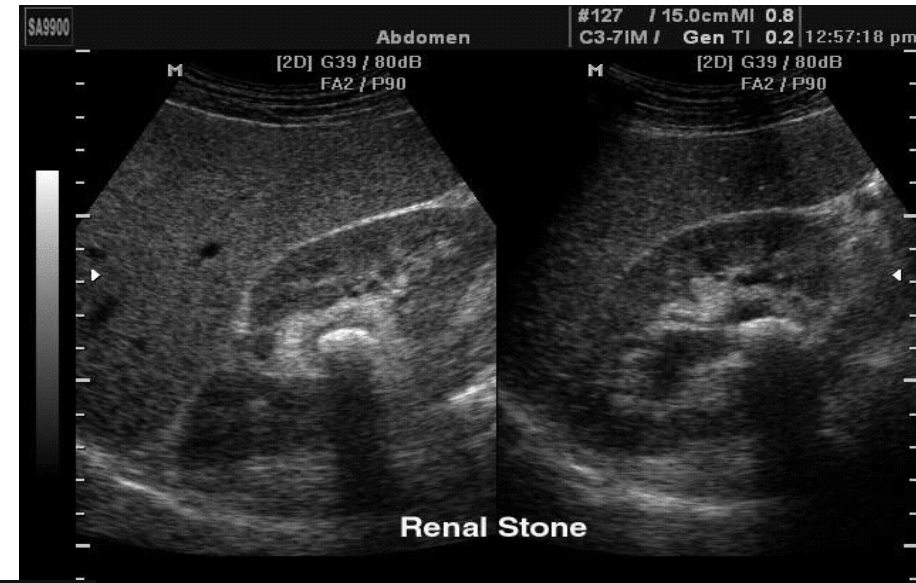hyperechogenní, izoechogenní, hypoechogenní, anechogenní.

Echogenita je do určité míry artefaktem ultrazvukového zobrazení. Jednotlivé světlé body, které v souhrnu vytvářejí dojem šedi, jsou v podstatě tzv. *speckles*, důsledky interference zpětně rozptýlených ultrazvukových vln. Výše uvedené termíny musíme chápat ve vztahu k okolním tkáním.

- **Solidní struktury (konkrementy) – vrhají akustický stín** (způsobený absorpcí a odrazy UZ na těchto konkrementech)
- **Vzduchové bubliny a jiná silně odrážející rozhraní mohou dokonce způsobovat opakované odrazy** (reverberace, „chvost komety“).

Sonografie

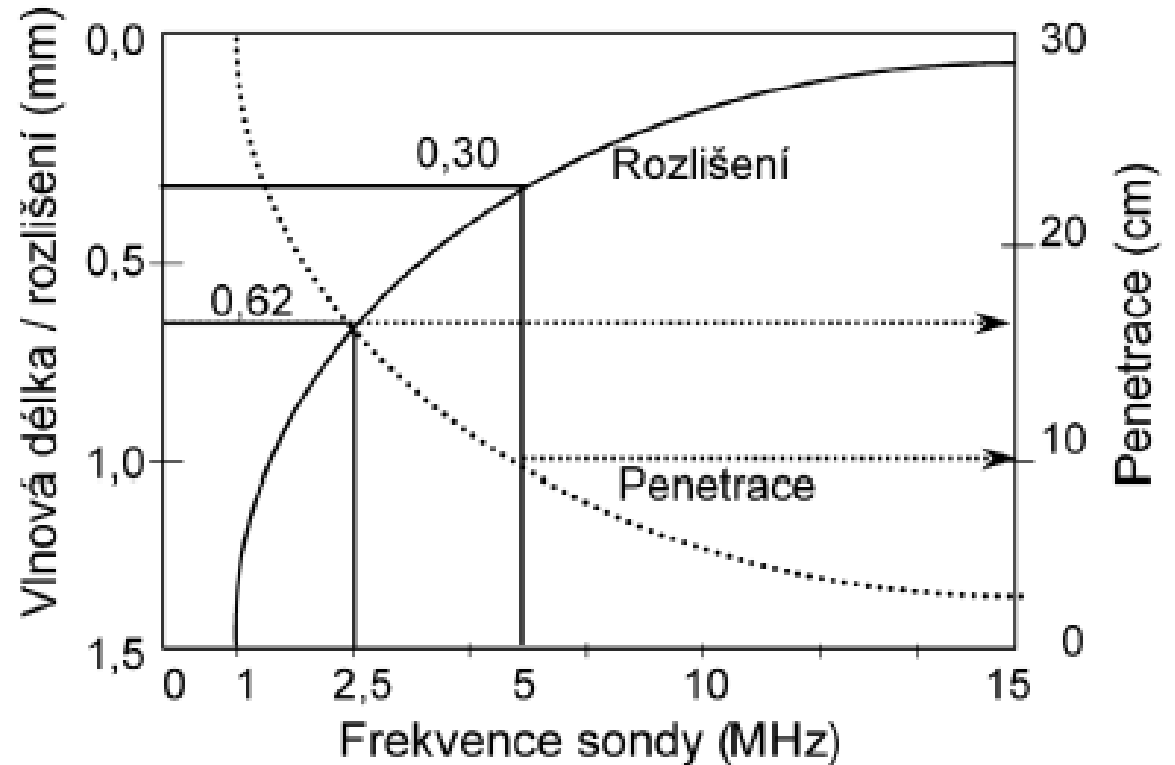
**Akustický stín
způsobený absorpcí a
odrazem UZ
ledvinovým kamenem**



Hyperechogenní oblast pod cystou (projev nízkého útlumu UZ během průchodu cystou ve srovnání s okolními tkáněmi) je v podstatě obrazový artefakt. Tkáň „pod“ cystou či „pod“ zdravou částí ledviny se od sebe ničím histologicky neliší. Cystou však prošlo více akustické energie a více se jí tedy mohlo odrazit.

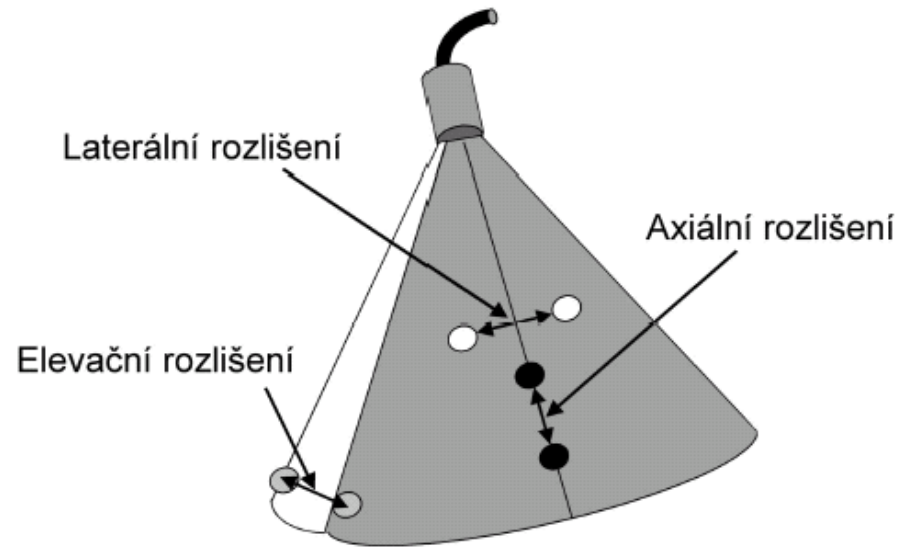
Prostorové rozlišení sonografie

Prostorové rozlišení UZ zobrazovacího systému je dáno vlnovou délkou UZ. Jestliže jsou rozměry objektu menší než tato vlnová délka, dochází jen k **rozptylu**. Proto vyžaduje vyšší prostorové rozlišení vyšší frekvenci UZ.



Omezení! – absorpce UZ roste s jeho frekvencí = menší hloubka průniku
Kompromisní frekvence 3-5 MHz – proniká do hloubky kolem 20 cm

Prostorové rozlišení sonografie (povinné pro RA)



- **Axiální (osové) prostorové rozlišení** - dáno vzdáleností dvou rozlišitelných struktur ležících v ose svazku – závisí mj. na frekvenci (při 3,5 MHz kolem 0,5 mm).
- **Laterální (stranové) rozlišení** – dáno vzdáleností dvou rozlišitelných struktur kolmou k ose svazku – závisí na šířce svazku.
- **Elevace** – schopnost rozlišit dvě roviny (řezy) ležící pod nebo nad (na obr. před nebo za) zobrazenou tomografickou rovinou – závisí na frekvenci a geometrii svazku.

Prostorové rozlišení sonografie

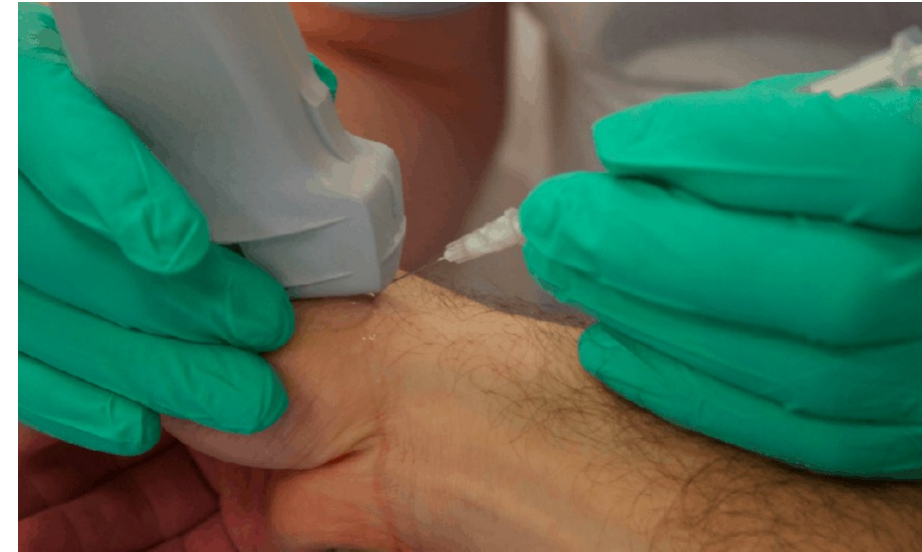Nejvyšší rozlišovací schopnost zjišťujeme v nejužší části profilu UZ svazku.

Fokusace – UZ svazek je **konvergován** na vyšetřovanou strukturu pomocí akustické čočky (tvaru vrstvy na povrchu měniče) nebo elektronicky.

- **Sondy mohou být univerzální nebo speciálně upravené** pro různé účely s různými ohnisky.
- **Polohu ohniska lze měnit** u většiny sektorových sond)

Intervenční sonografie

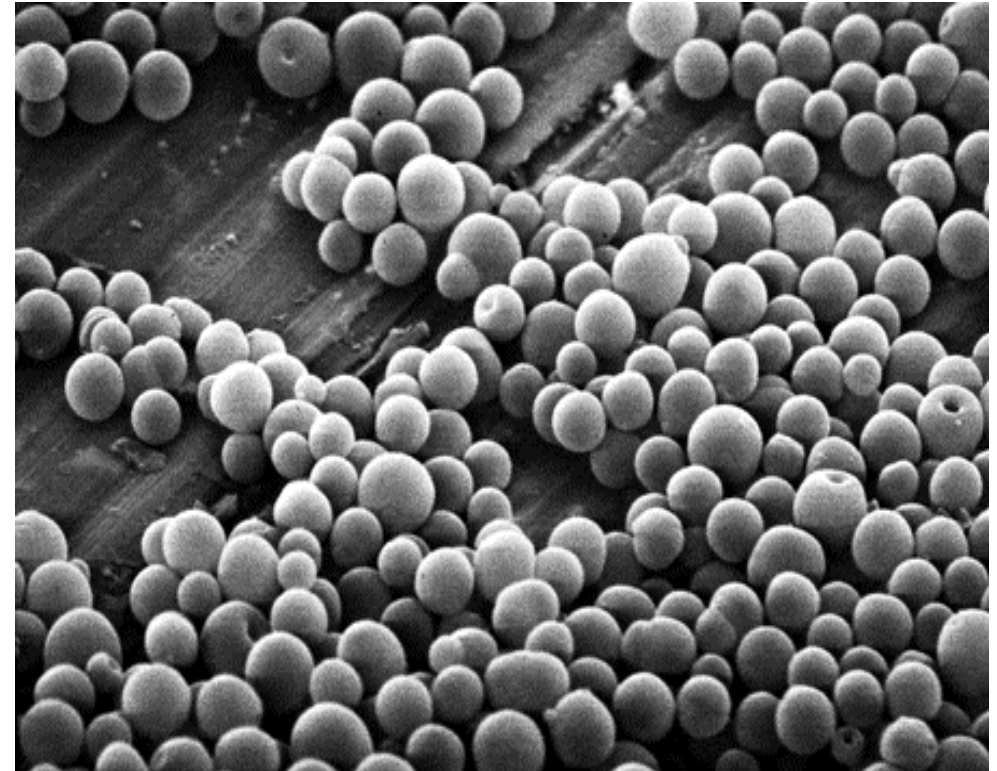
- Intervenční sonografie se využívá hlavně při provádění punkcí
 - **diagnostických** – punkce tenkou jehlou pro odběr vzorků tkáně na histologické vyšetření
 - **terapeutických** – navádění injekcí, pro aspiraci obsahu cyst nebo abscesů, výpotků atd.
- Punkce může být provedena „z volné ruky“ – sonda je blízko místa punkce – nebo je punkční jehla naváděna speciálním punkčním vodícím nástavcem.



<https://theultrasoundsite.co.uk/region-specific-ultrasound-guided-injections/ultrasound-guided-injections-wrist-hand/>

Echokontrastní prostředky

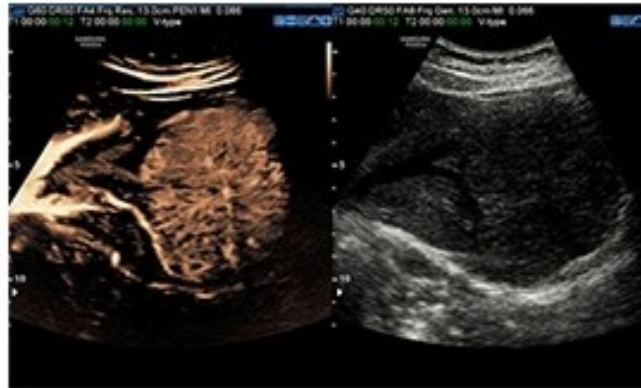- Zvyšují echogenitu** proudící krve
- Plynové mikrobubliny
(hlavně vzduch nebo
těkavé uhlovodíky)
- volné
- uzavřené (enkapsulované)
v obalu z biopolymeru



enkapsulovaného
echokontrastního prostředku

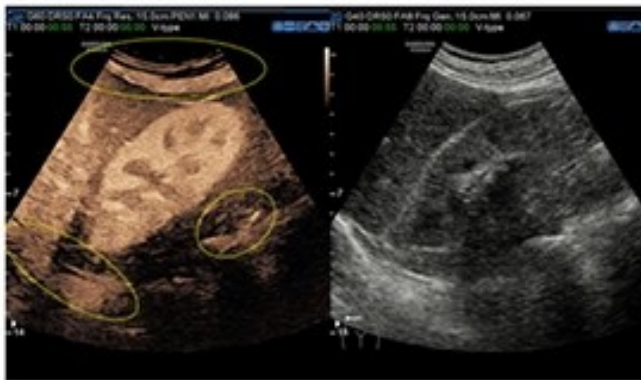Echokontrastní prostředky - použití

Zesílení kontrastu pomocí mikrobublin u jater a ledviny



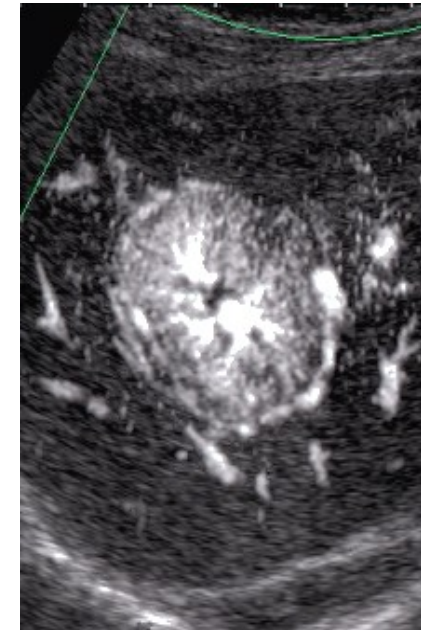
VesselMax (Improved vessel visualization)

<http://www.medicalimagingtech.com/us-rs80a>



FlowMax (Improved blood flow visualization)

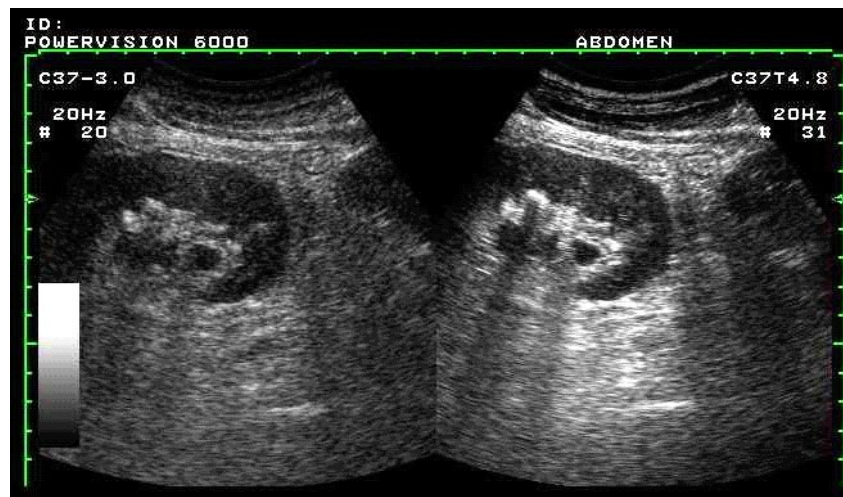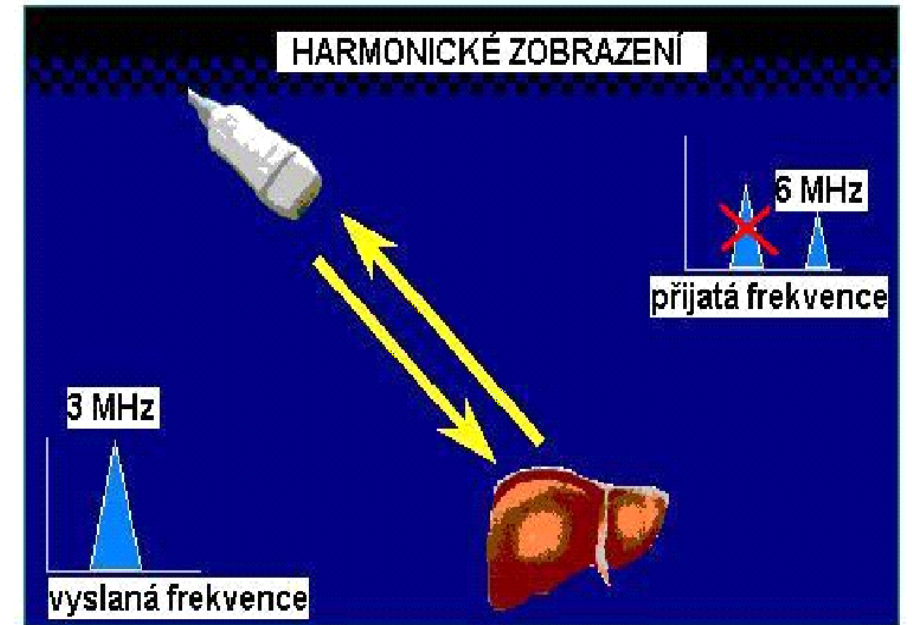
Kontrastní zobrazení ložiskové nodulární hyperplazie v játrech



zobrazení v arteriální fázi 18 s po aplikaci bolusu kontrastní látky

Harmonické zobrazení

Impuls o základní frekvenci f_0 je vyslán do tkáně. Příjímač však nedetektuje odražený UZ o stejné (základní) frekvenci nýbrž druhou harmonickou frekvenci $2f_0$. Jejím zdrojem je sama tkáň (výhodné u pacientů „obtížně vyšetřitelných“). Metoda je používána **též** s echokontrastními prostředky – zdrojem druhé harmonické frekvence jsou kmitající bubliny. Výhodné při vyšetřování krevního zásobení některých lézí.



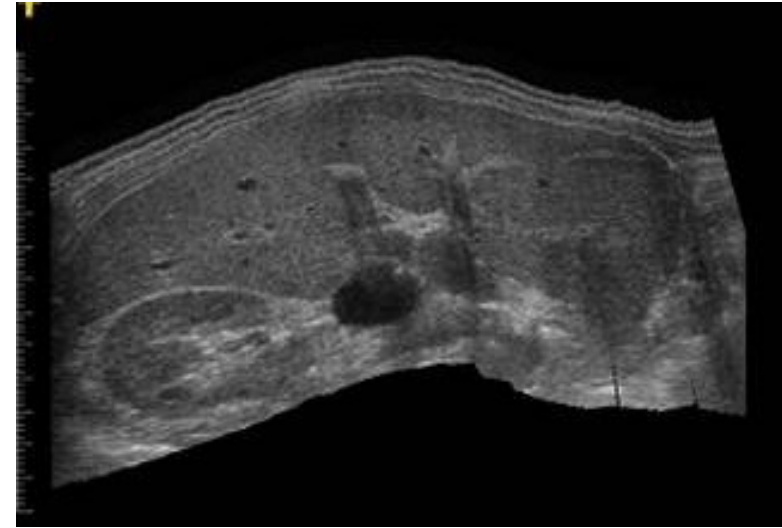
Konvenční (vlevo) a harmonické (vpravo) zobrazení ledviny s kamenem.

Panoramatické zobrazení

➤ Cílem této modality je **souvislé sejmutí obrazu tkáně nebo orgánu v požadovaném směru** a jeho převedení do paměti přístroje.

➤ Prodloužený pohled umožňuje posouzení rozměrů i morfologie celého orgánu.

➤ Metoda je doplňkem ke konvenčnímu zobrazení, které většinou poskytuje jen částečný pohled na vyšetřovanou tkáň.



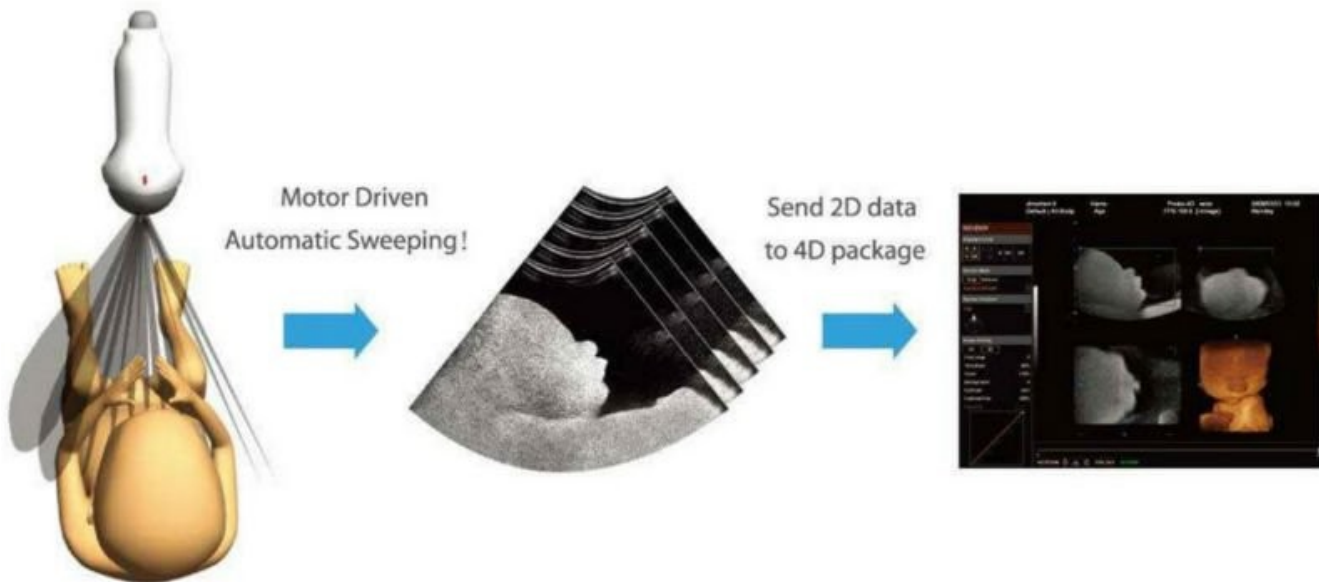
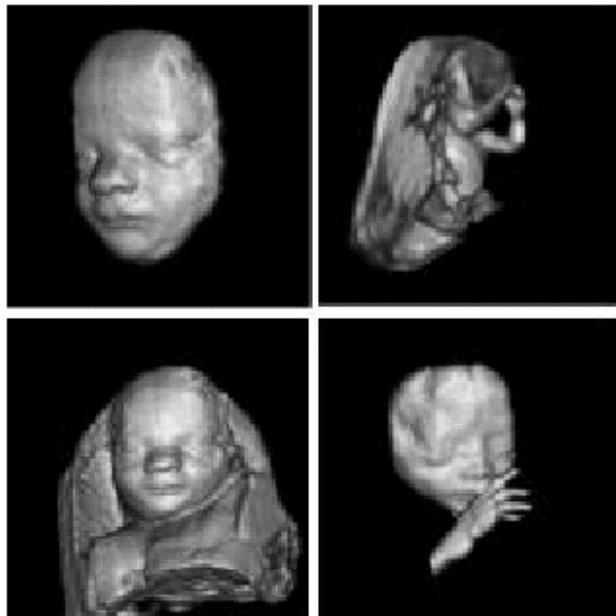Panoramatický obraz epigastria
Zleva: pravá ledvina, pravý lalok jater,
žlučník, levý lalok jater, slezina

Princip trojrozměrného (3D) zobrazení

- **Sonda se lineárně posunuje, naklání nebo rotuje.**

Data o odražených signálech v jednotlivých rovinách jsou ukládána do paměti výkonného PC, který následně provádí **matematickou** rekonstrukci obrazu.

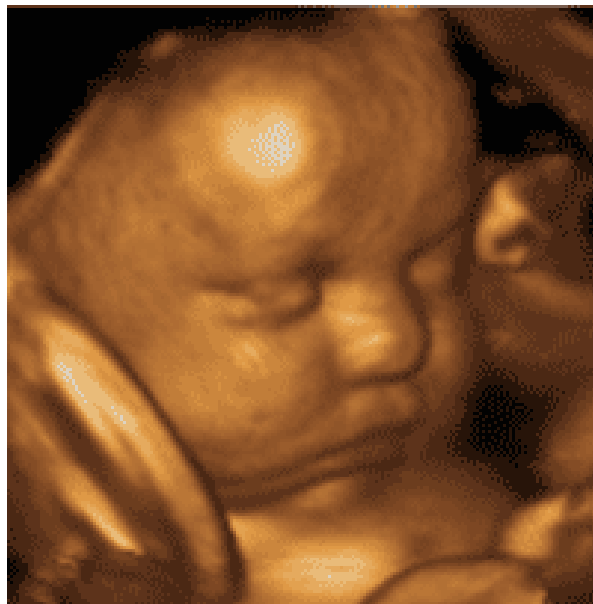Nevýhodou zejména starších 3D zobrazovacích systémů: relativně **dlouhá doba** potřebná pro matematické zpracování, **cena**.



Trojrozměrné zobrazení v reálném čase (4D)

Čtvrtým rozměrem je čas. Výsledek vyšetření je sice zajímavý, ale z lékařského hlediska povětšinou nadbytečný. Představuje sice malé, ale zcela zbytečné riziko – odkazujeme na princip ALARA.

4D



<https://giphy.com/gifs/4d-14jU1PuglaN1v2>

Dopplerovské měření toku

**Ch. A. Doppler (1803-1853),
rakouský fyzik a matematik,
vyslovil svoji teorii r. 1842 v době
svého působení v Praze**



Dopplerův jev (posun frekvence vlnění buzeného nebo odráženého pohybujícím se objektem) lze použít pro detekci a měření toku krve, stejně jako pro detekci a měření pohybu některých akustických rozhraní uvnitř těla (srdce, stěny cév).

Přijímaná frekvence je stejná jako frekvence vysílaná zdrojem, jenž je v klidu.

Přijímaná frekvence je vyšší, jestliže se zdroj přibližuje.

Přijímaná frekvence je nižší, jestliže se zdroj vzdaluje.

Princip Dopplerova jevu

Využití Dopplerova jevu
při měření rychlosti toku
krve

Pohybujícím se
reflektorem (zpětně
rozptylující strukturou)
jsou vlastně erytrocyty.

Princip měření toku krve

Dopplerovské UZ měření toku krve je založeno na rozdílu mezi frekvencí UZ vlnění vysílaného sondou a vlnění odraženého (zpětně rozptylovaného) pohybujícími se erytrocyty.

Frekvence odražených vln je (ve srovnání s vlnami vyslanými)

vyšší u dopředného toku (směrem k sondě)

nižší u zpětného toku (směrem od sondy)

Rozdíl mezi frekvencemi vysílaného a odraženého UZ **je úměrný rychlosti** toku krve.

Obecný princip měření toku krve

Povšimněte si
úhlu alfa!

Dopplerovské měření toku

- 1) Výpočet dopplerovské změny frekvence (posunu) f_d
- 2) Výpočet rychlosti „reflektoru“ (erytrocytů) v

$$1 \quad f_d = \frac{2f_v v \cos \alpha}{c} \qquad 2 \quad v = \frac{f_d c}{2f_v \cos \alpha}$$

f_v – frekvence vysílaného UZ vlnění

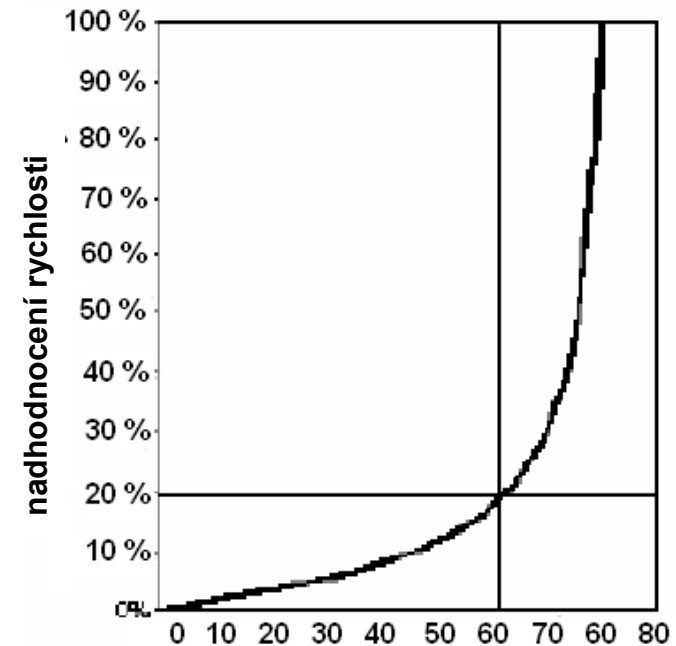
α – úhel sevřený osou UZ svazku a vektorem rychlosti reflektoru

c – rychlost UZ v daném prostředí (kolem 1540 m/s v krvi)

Závislost nadhodnocení rychlosti

na úhlu dopadu α (je-li zařízení nastaveno na $\alpha = 0$, tj. $\cos \alpha = 1$)

α - úhel sevřený osou vysílaného UZ svazku a vektorem rychlosti reflektoru



Dopplerovské měření toku

- 1) Systémy se **spojitým (kontinuálním) vlněním – CW** (*continuous wave*).
Používají se pro měření toku v **povrchových cévách**, a to bez možnosti hloubkového rozlišení. Používají se relativně málo.
- 2) Systémy s **přerušovaným – impulsním vlněním – PW** (*pulsed wave*).
Umožňují měřit tok s přesnou **hloubkovou lokalizací**. Měření vysokých rychlostí toku v hloubce je omezené.

Systemy s impulsním vlněním - PW

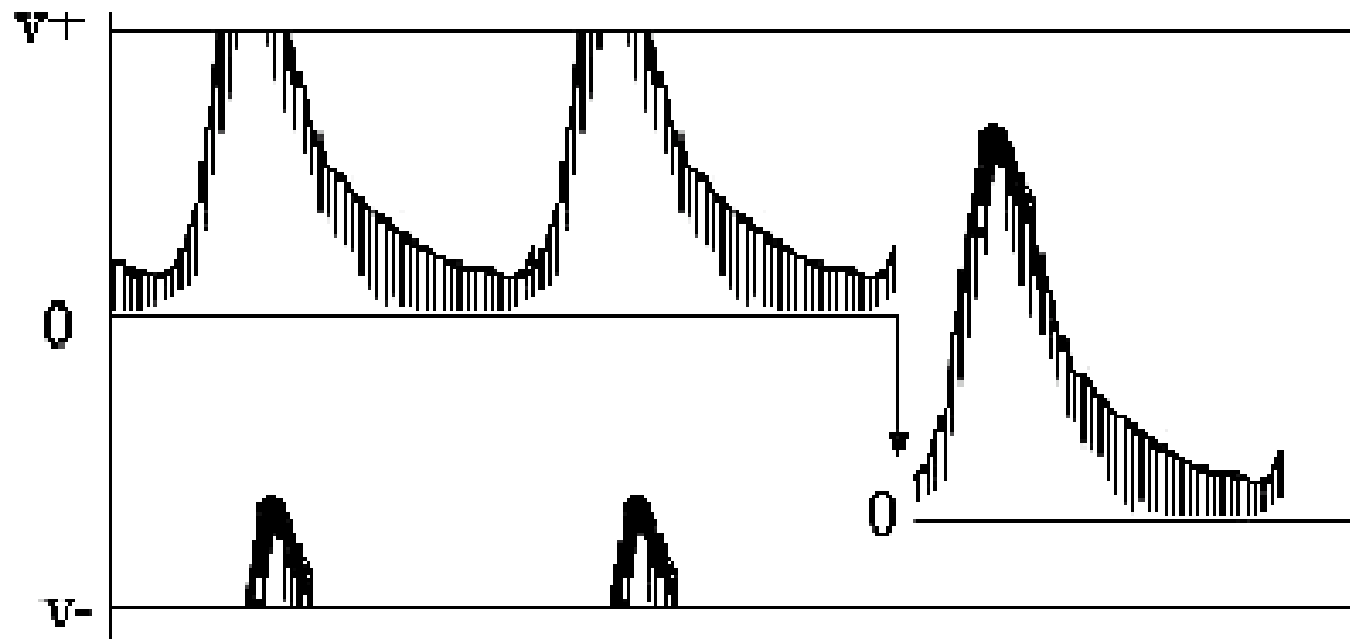
Sonda má pouze **jeden měnič**, který slouží střídavě jako vysílač a přijímač.

Měření rychlosti a směru toku krve v cévách je hodnoceno v tzv. **vzorkovacím objemu s nastavitelnou velikostí a hloubkou**.

Trvání impulsu vlastně definuje velikost vzorkovacího objemu (tento objem by měl zahrnovat celý průměr vyšetřované cévy).

Systemy s impulsním vlněním - PW

Aliasing – artefakt měření. Při vysoké opakovací frekvenci impulsů se může horní část křivky rychlostního spektra objevit v oblasti záporných rychlostí. Jev souvisí s nedostatečnou vzorkovací frekvencí pro krátké impulsy ultrazvuku. Aliasing lze částečně upravit snížením nulové linie. Projevuje se i přeskočením barev např. z červené na modrou v místě rychlého toku krve – viz dále.



Dopplerovské měření toku

DUPLEXNÍ metoda

Je kombinací

dynamického B-zobrazení (zobrazuje se morfolgie vyšetřované oblasti včetně cév)

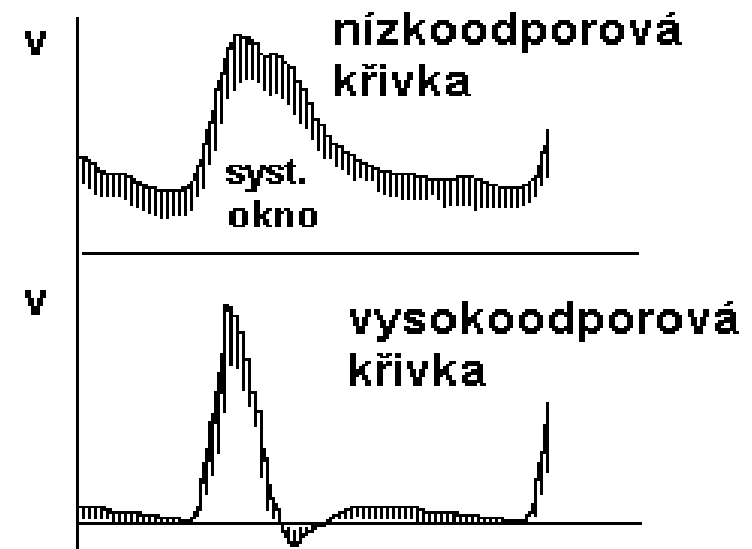
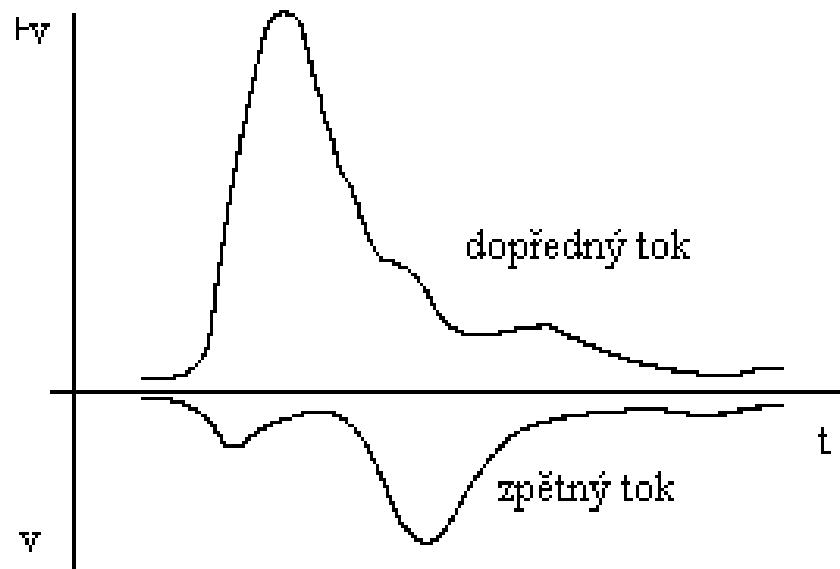
a impulsního dopplerovského systému (měření rychlostního spektra toku krve).

Tímto je umožňováno vyšetřování toku krve uvnitř srdce nebo v hluboce uložených cévách (rychlost, směr a charakter proudění).

Základní spektrální křivky

směrové

impedanční



Nízkoodporové: tepny mozkové, tepny parenchymatosních orgánů
Vysokoodporové: tepny kosterních svalů

DUPLEXNÍ metoda

Umístění vzorkovacího objemu (vlevo) a spektrální záznam rychlosti krve ve stenotické *a. carotis communis* (vpravo)

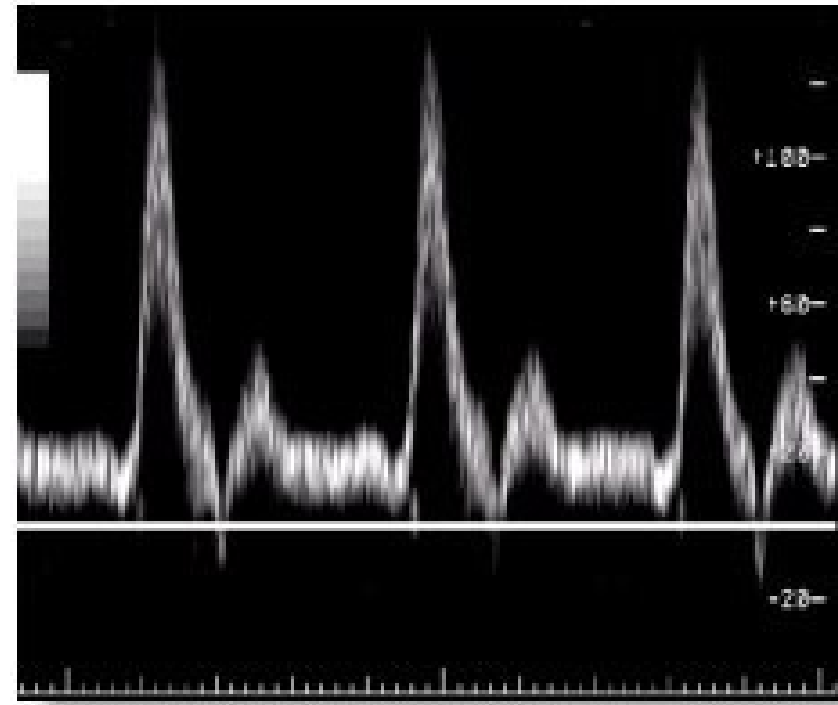


Figure 2

Barevné dopplerovské zobrazení

Obraz se skládá z černobílé a barevné části.

Černobílá část obsahuje informaci o **odrazivosti a struktuře** tkání.

Barevná část informuje o **pohybech** ve vyšetřované oblasti. (Barva je odvozena od průměrné rychlosti toku.)

Přístroj zobrazuje distribuci a směr proudící krve jako dvojrozměrný obraz.

BART pravidlo – blue away, red towards. Tok krve od sondy je kódovaný modrou barvou, tok k sondě je kódovaný červenou barvou.

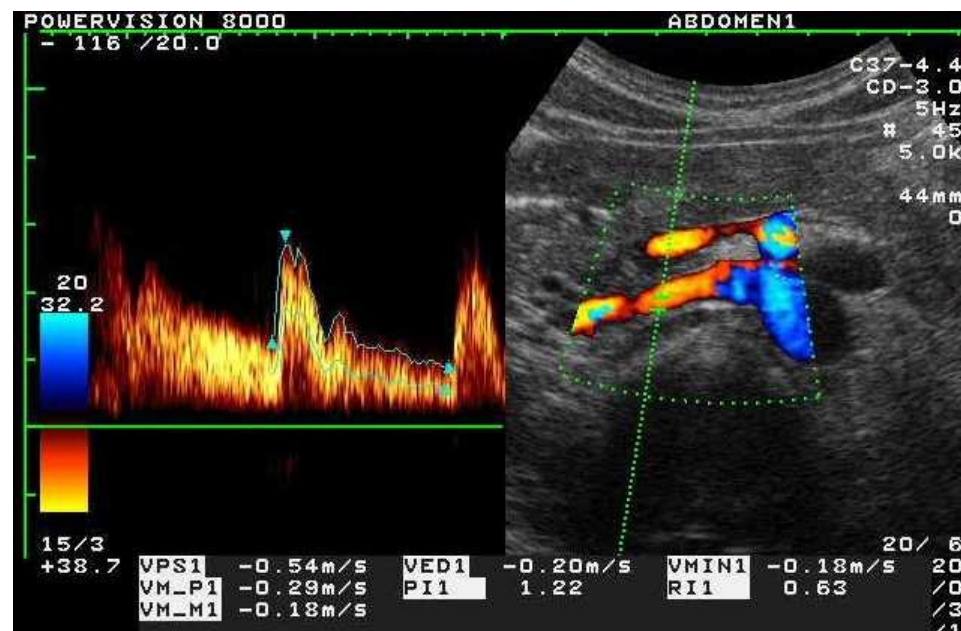
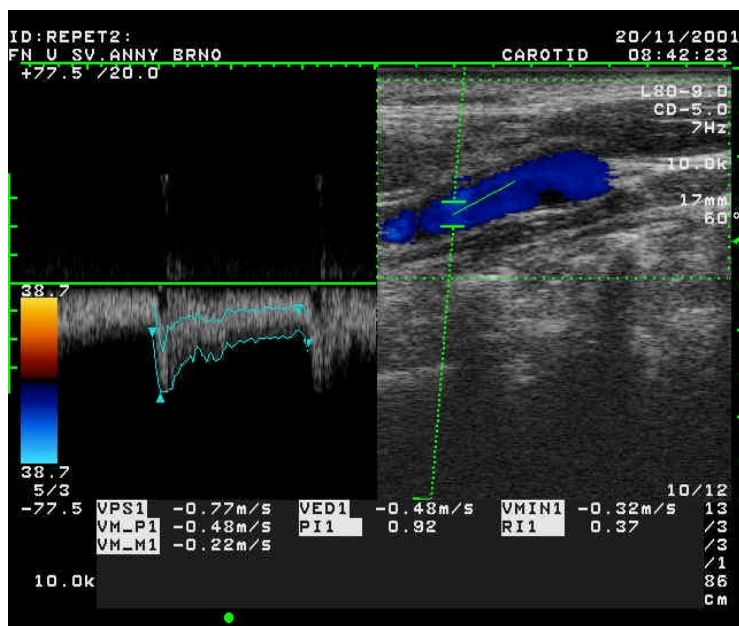
Jas je úměrný rychlosti, turbulence jsou zobrazeny zelenými skvrnami.

Dopplerovské měření toku

TRIPLEXNÍ metoda

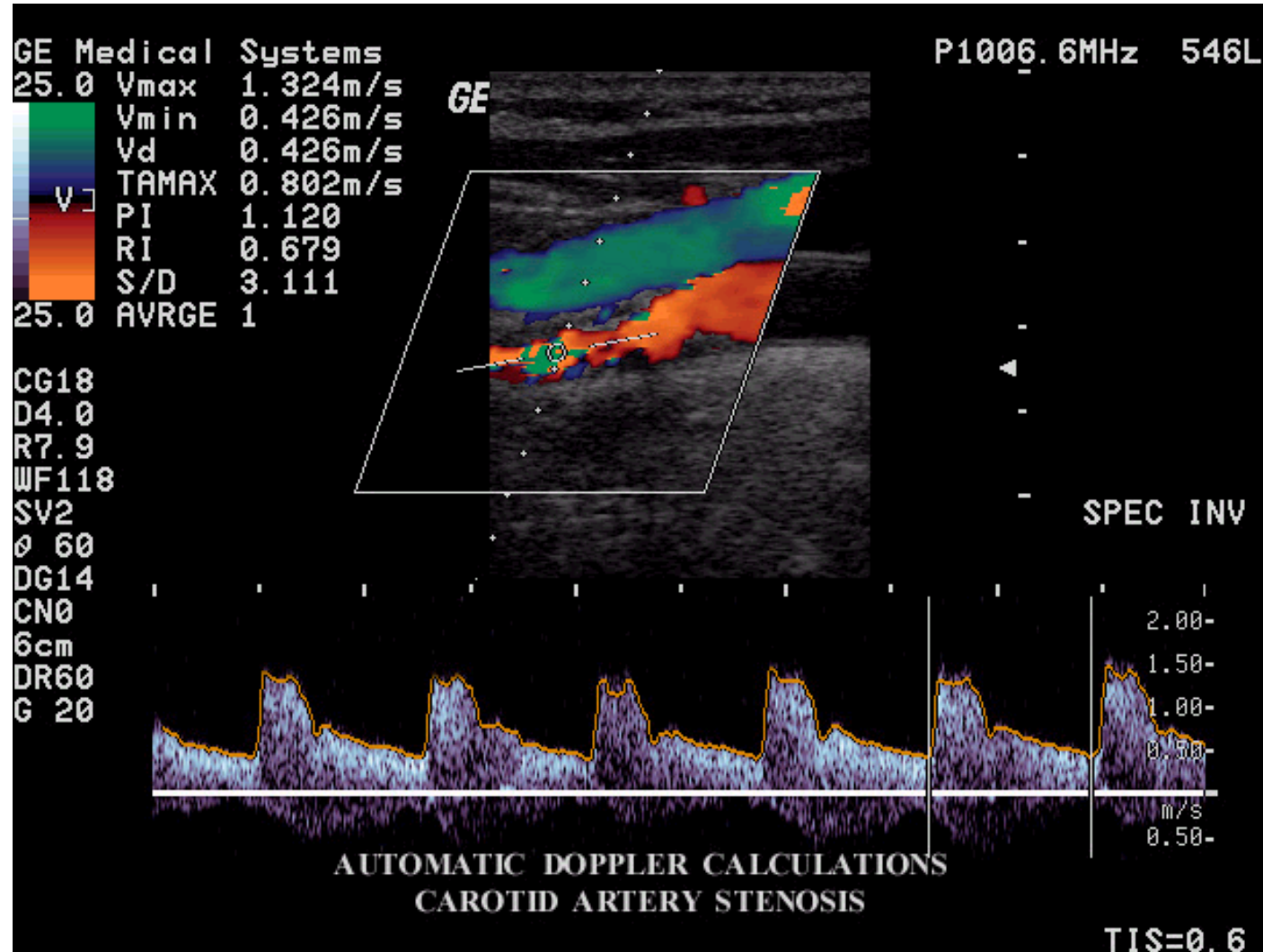
Kombinace duplexní metody a barevného kódování krevního toku

Normální nález toku krve v *a. carotis communis* (vlevo) a v *a. renalis dx* (vpravo – barevně zvýrazněno)



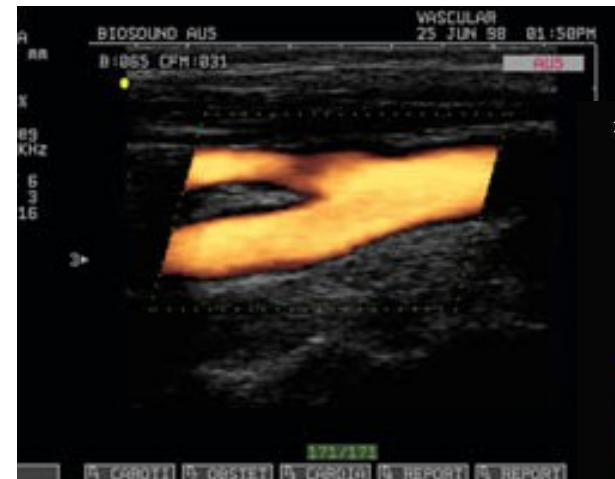
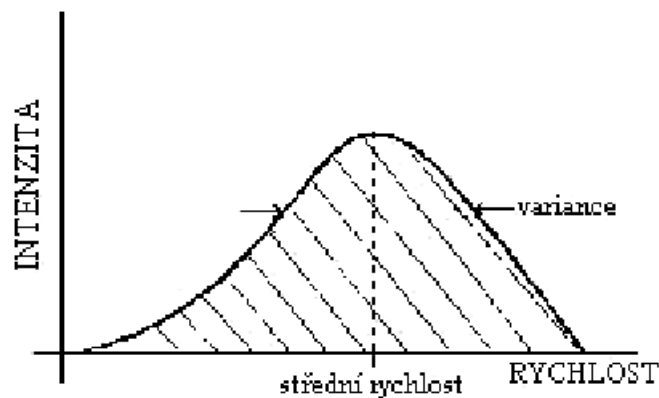
Triplexní metoda

**Stenóza
a. carotis
(asi 60%)**

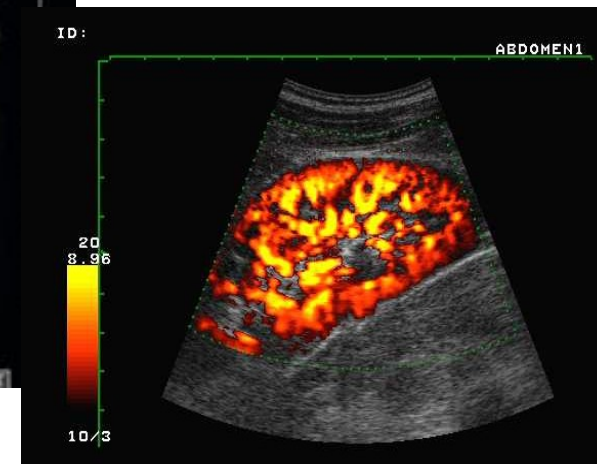


Metoda POWER DOPPLER (tzv. energetický Doppler)

- Využívá se veškerá energie dopplerovského signálu.
- **Pouhá detekce toku krve jen málo závisí na tzv. dopplerovském úhlu dopadu.**
- **Zobrazují se i velmi pomalé toky** (perfuse tkání a orgánů)
- Nezobrazuje se směr toku.



Karotická bifurkace



Perfuzie ledvinou

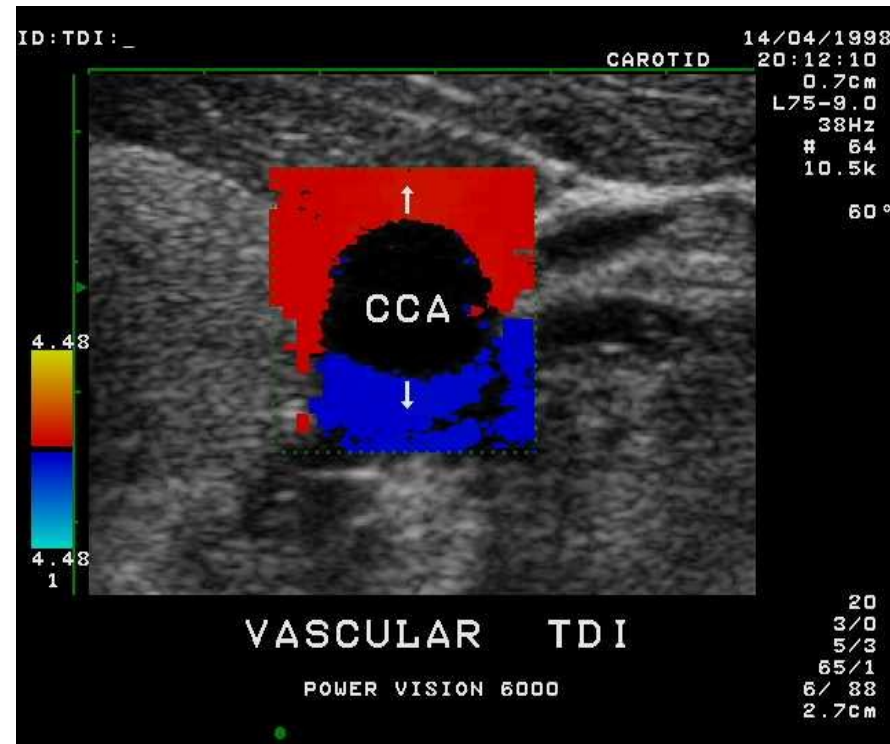
Barevné zobrazení pohybu tkání (TDI - Tissue Doppler Imaging)

Barevné kódování informace o rychlosti a směru
pohybu tkání

Zobrazují se
rychlosti

1 - 10mm/s.

TDI *a. carotis*
communis během
systoly



Elastografie

Elastografie je zobrazovací modalita napodobující palpaci. Východisko: patologické změny tkáně se projeví změněnými mechanickými vlastnostmi, např. tuhosti. Nádory vykazují většinou větší tuhost než zdravé tkáně. Metoda poskytuje rekonstrukci vnitřní struktury měkkých tkání na základě měření odpovědi na kompresi z povrchu těla. Tyto vlastnosti závisí mj. na jejich mikroskopické i makroskopické organizaci. Tkáně navíc vykazují vedle pevnosti a pružnosti též viskoelastické a poroelastické vlastnosti (poroelasticita je specifická pružnost porézních materiálů, jejichž póry vyplňuje kapalina).

Elastografie

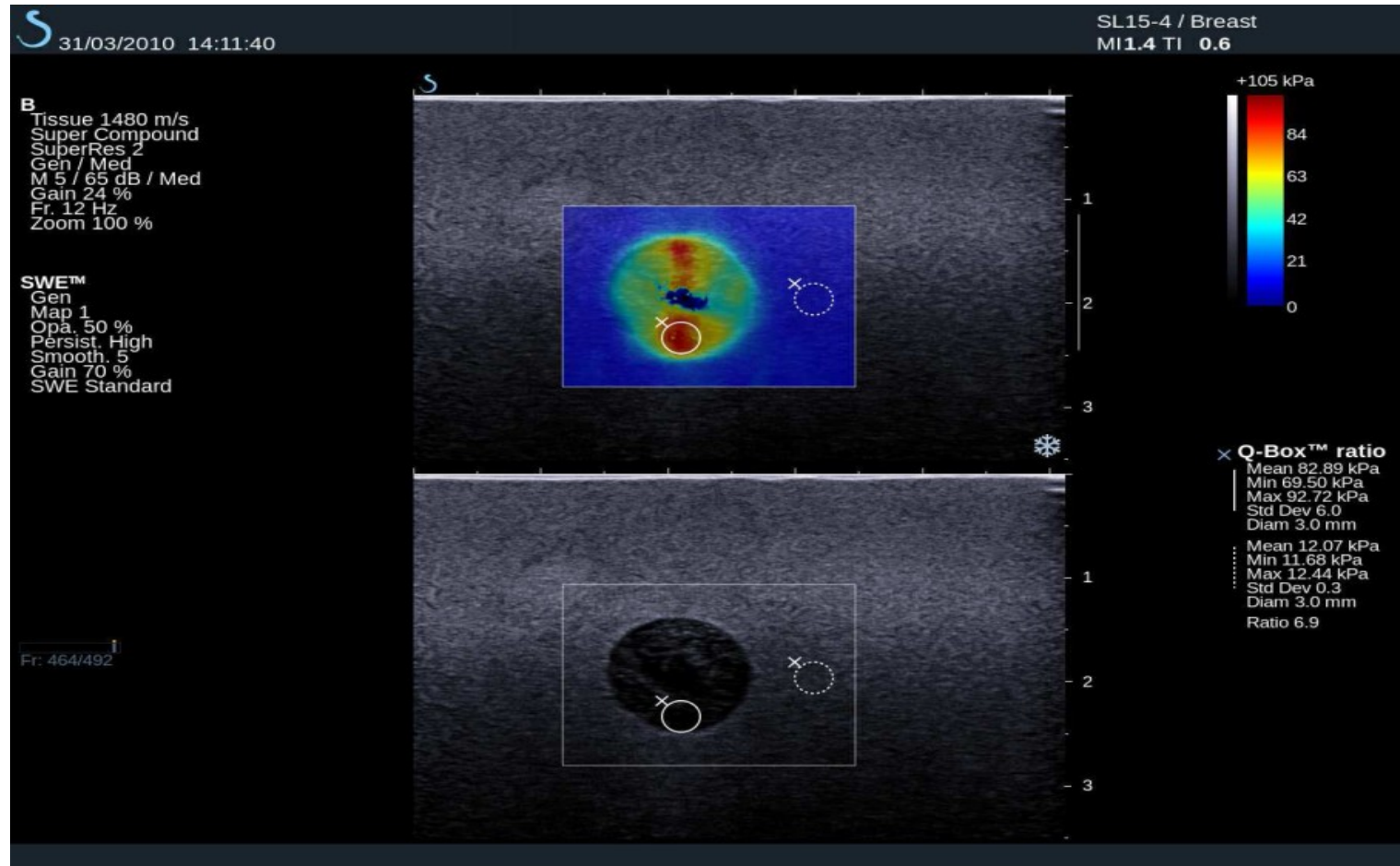
Bylo vypracováno několik UZ elastografických metod:

Statická kompresivní elastografie (Strain-Stress Elastography), při níž byla deformace tkáně vyvolána tlakem vyšetřovací sondy.

Elastografie impulzem akustické radiační síly (Acoustic Radiation Forced Impulse Elastography), u níž byl tlak vyvolán silným impulzem radiační síly ultrazvuku.

V současné době dominuje v elastografii technika **elastografie střížnými vlnami** (SWE – *Shear Wave Elastography*), která místo tlakového účinku sondy využívá radiační síly ultrazvukové vlny – viz obr. Komprese se dosahuje poměrně dlouhými opakovanými fokusovanými impulzy podél zobrazovací linie, které dávají vznik akustickým střížným (příčným) vlnám, které se šíří mnohem pomaleji než podélné a jejichž rychlost je úměrná elasticitě tkáně (Youngovu modulu). Částice prostředí se pohybují s amplitudou jen několika mikrometrů a zobrazení tohoto pohybu vyžaduje speciální zobrazovací mód, označovaný jako supersonické zobrazení, jehož základem je ultrarychlé zpracování obrazu (5000–20000 snímků/s). Na rozdíl od předešlé metody je informace o tkáňové elasticitě kvantitativní a barevná škála je kalibrována v kPa.

Elastografie



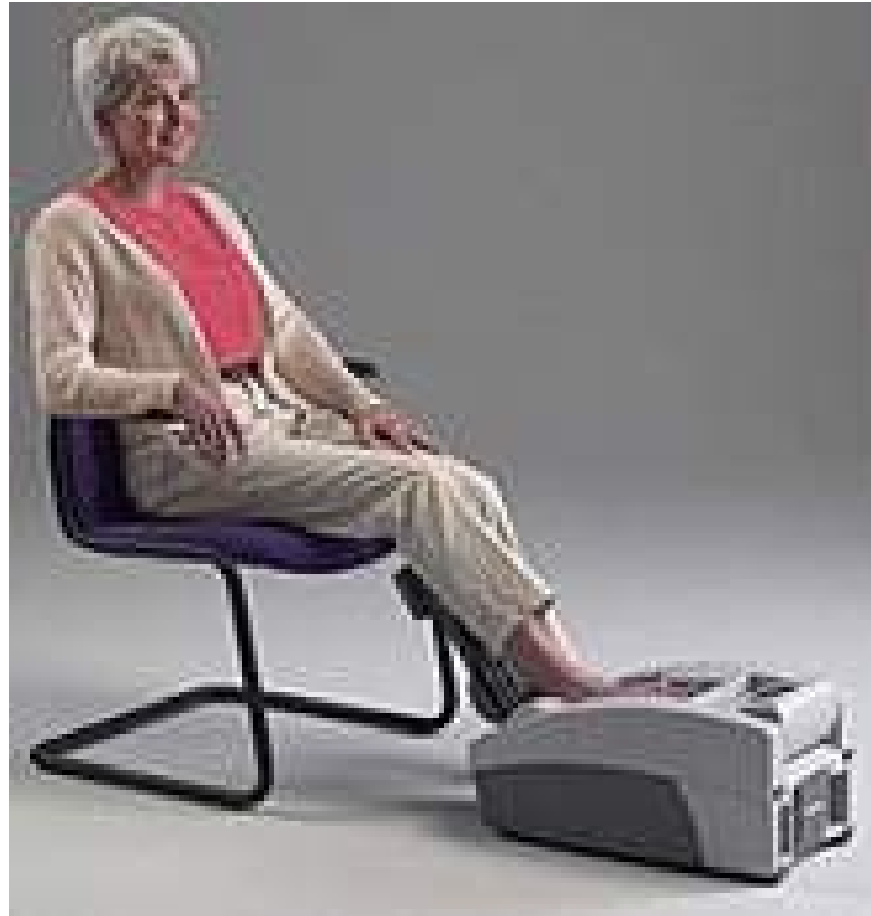SWE elastografie fantomu se dvěma oblastmi různé elasticity.
V horní části elastogram, v dolní části šedý ultrazvukový obraz.

Ultrazvuková denzitometrie

Je založena na měření rychlosti UZ v kosti i na stanovení útlumu UZ v kosti. Na rozdíl od rentgenových metod, ultrazvuková denzitometrie poskytuje také informaci o struktuře kosti a její pružnosti.

- Rychlost šíření UZ závisí na hustotě a elasticitě prostředí. Přední strana kosti holenní a zadní strana patní kosti se často využívají jako místa pro měření. Rychlost UZ je dána podílem změřené vzdálenosti a doby průchodu ultrazvuku kostí.
- Útlum UZ závisí na fyzikálních vlastnostech daného prostředí a frekvenci použitého UZ. Pro frekvence v oblasti 0,1 - 1 MHz je tato závislost téměř lineární. Útlum je vyjadřován běžně v jednotkách dB/MHz/cm.
- Klinický význam: diagnostika osteoporózy

Ultrazvuková denzitometrie



Ultrazvuková denzitometrie patní kosti

Bezpečnost pacientů: snižování „dávek“ ultrazvuku

(viz též přednášku o biologických účincích ultrazvuku)

Uvážlivé používání ultrazvuku

- UZ nemá ionizační účinky, avšak protože mnohé biologické účinky UZ nebyly dosud zcela prozkoumány, je doporučováno používat UZ s opatrností.
- ALARA – *as low as reasonably achievable* – tak nízké, jaké lze rozumně dosáhnout (expozice)
- V praxi znamená „uvážlivé používání“ **zdůvodněnost a optimalizaci**

Výstupní výkon měniče

- U každého přístroje může být jiný
- Zvyšuje se, přejdeme-li od běžného zobrazení B k barevnému zobrazení toku.

Indikátory rizika

- Aby bylo možno vyhnout se nebezpečným expozicím, byly zavedeny dva indexy. Jejich hodnoty (různé pro různé orgány) jsou často zobrazovány na obrazovce přístroje a neměly by být překračovány.
- Tepelný index (TI): Vyjadřuje možný nárůst teploty za předpokladu neměnné polohy měniče. Rozlišujeme:
 - TIS: pro průchod UZ měkkou tkání
 - TIB: nachází-li se v blízkosti ohniska svazku kost
 - TIC: lebka (blízký povrch kosti)
- Mechanický index (MI): měřítko možných mechanických (kavitačních) biologických účinků

Podrobněji k TI a MI

Tepelný index – výstupní výkon přístroje dělený výkonem, který by způsobil zvýšení teploty o jeden stupeň za podmínek minimálních ztrát tepla (bez průtoku krve).

Mechanický index - pro posouzení kavitací podmíněného rizika, zvýšené nebezpečí při použití echokontrastních prostředků:

$$MI = P / \sqrt{f}$$

kde P je negativní amplituda akustického tlaku a f je frekvence ultrazvuku udaná v MHz.

Zdůvodněnost

- Žádné komerční demonstrace na lidech
- Žádný výcvik na studentech
- Žádná „ultrazvuková videa na památku“ nebo nadměrné používání v porodnictví

Optimalizace ultrazvukové expozice

- Minimalizace TI a MI a používání správných indexů (TIS, TIB, TIC)
- Ověřování akustického výkonu podle manuálu
- Používat spíše většího zesílení přijímaného signálu spíše než vyšších výstupních výkonů
- Vyšetřování zahájit s nízkým výkonem, teprve v případě nutnosti jej postupně zvyšovat
- Vyhýbat se opakovanému vyšetřování a snižovat expoziční časy
- Neseťvávat se sondou v jediné poloze!
- Větší opatrnost při používání kontrastních prostředků, protože zvyšují riziko kavitace
- Pravidelná kontrola kvality ultrazvukových přístrojů

M U N I
M E D

Autoři:

Vojtěch Mornstein, Ivo Hrazdira, Pavel Grec

Obsahová spolupráce:

Carmel J. Caruana

Grafika:

Lucie Mornsteinová

Poslední revize: září 2024



— Bad Hair Day! —

<http://www.freehotgame.com>