

# Akutní stavy v očním lékařství

Z. Rozkydal

# Cizí tělísko

## První pomoc:

- ve spojivkovém vaku: Ophtalmo- septonex kapky  
everze víčka a odstranit  
navlhčenou štětičkou
- v oku: aplikovat mast (bacitracin, neomycin)  
kompresivní obvaz či náplast

Léčba: dilatace zorničky skopolaminem  
aplikovat anestetikum  
vyjmout speciálním kopíčkem

# Kontuze oka

- krvácení do přední komory nebo do sítnice
- poškození duhovky
- luxace čočky

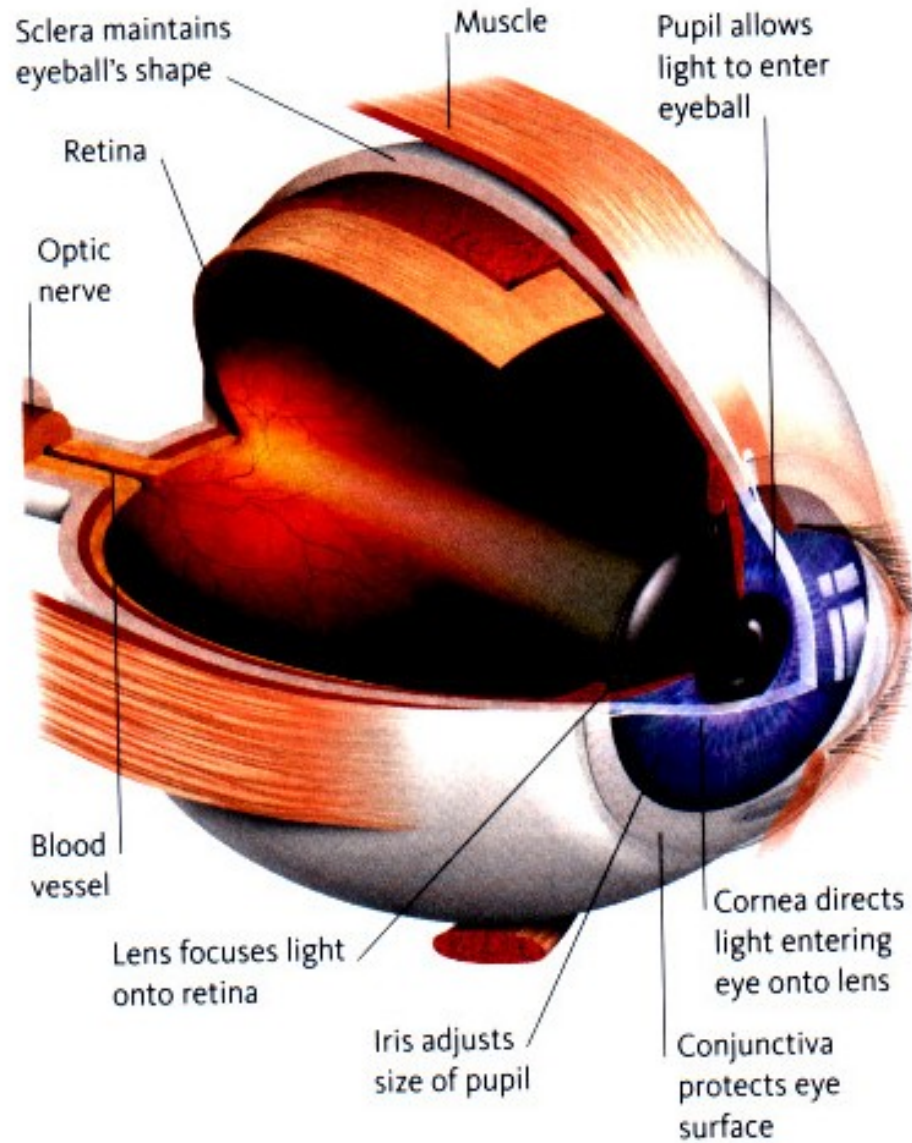
První pomoc: tišit bolest, sterilní obvaz

Léčba: odsátí krve, operační výkon, antibiotika

# Perforující poranění

První pomoc: krytí sterilním obvazem

Léčba: aplikovat antibiotika celkově i lokálně  
operační výkon  
krytí oční mušlí



# Popáleniny

První pomoc:

výplach fyziologickým roztokem, antibiotická mast, sterilní obvaz

# Poleptání

První pomoc:

výplach fyziologickým roztokem, lokální anestetikum

sterilní obvaz

atropin jako oftalmoplegikum

analgetika celkově

# Conjunctivitis acuta - akutní zánět spojivky

## Symptomy:

pálení a řezání oka, slzení, bolesti hlavy

## První pomoc:

Ophtalmo-septonex, Ophtalmo-framykoin kapky  
sterilní krytí oka

## Léčba:

antibiotika v kapkách (Gentamycin), čistota, hygiena  
u alergické konjunktivitidy přidat kortikoidy

# Amotio retinae- odchlípení sítnice

Odchlípení sítnice od pigmentového epitelu

**Symptomy:**

náhlé zhoršení vizu, zákaly, zamlžení, clona  
nejsou bolesti

**První pomoc:**

tělesný a duševní klid, transport na oční oddělení

**Léčba:**

kryokoagulace, kryopexie

cerkláž a silikonová plomba, fotokoagulace

intravitreální chirurgický zákrok

# Okluze a. centralis retinae

Je způsobena embolií nebo trombózou oční tepny

**Symptomy:** bezbolestná náhlá jednostranná slepota

**První pomoc:** tělesný a duševní klid, transport na oční oddělení

**Léčba:** digitální masáž, paracentéza přední komory  
inhalace CO<sub>2</sub>

# Okluze v. centralis retinae

Je způsobena trombózou oční žíly

**Symptomy:** bezbolestná, jednostranná slepota  
s pomalejším rozvojem

**Léčba:** fotokoagulace



# Glaukom - zelený zákal oka

Stav se zvýšením nitroočního tlaku

Nerovnováha mezi produkcí a odtokem komorové vody

Vede ke zhoršení vizu až slepotě

## Akutní glaukom

Symptomy:

náhlý záchvat bolestí oka i hlavy, ztráta vizu

bolest hlavy v oblasti n. trigeminus

nauzea, zvracení, slzení, dilatovaná plegická zornice

Nitrooční tlak 40–70 mm Hg. Je obvykle jednostranný

První pomoc:

uklidnit nemocného, transport na oční oddělení

Léčba: pilocarpin 4% po 15 minutách, manitol

operace: iridektomie, laserová iridotomie