

Dutina ústní

RTY, PATRO, JAZYK

1. Přednáška

Orální histologie a embryologie

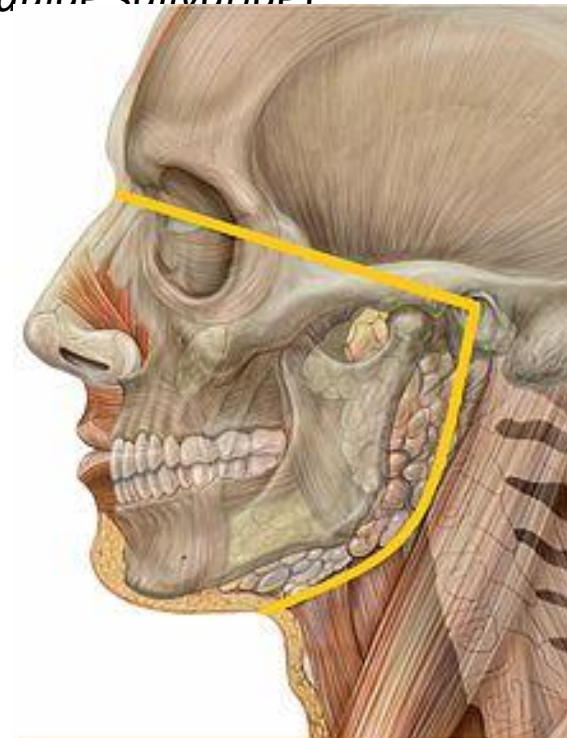
DEHY

Orofaciální systém

Orofaciální systém

Součásti orofaciálního systému jsou:

- **Skeleton faciei** - kostra obličeje (*mandibula, maxilla, ossa zygomatica, os ethmoides, ossa nasalia et lacrimalia, vomer, ossa palatina, os hyoides*)
- **Cavitas oris s obsahem** - *lingua* (jazyk), *dentes*, parodont, slinné žlázy (*glandulae salivariae*)
- **Art. Temporomandibularis**
- **Žvýkácí a mimické svalstvo**
- **Měkké struktury (tkáně) obličeje** - rty, tváře, brada
- **Tvrdé a měkké patro** (*palatum durum a palatum molle*)
- **Hltanová úžina** (*isthmus faucium*)
- **Patrové mandle a mandle jazyková**



Dutina ústní (cavitas oris)

- Základní anatomie dutiny ústní
- Orální sliznice a její typy (členění)
 - sliznice krycího typu
 - sliznice mastikačního typu
 - specializovaná orální sliznice
- Stavba chuťových pohárků
- Rty
- Jazyk

Dutina ústní (cavitas oris)

vestibulum oris / cavitas oris propria

Stěny (kosti splanchnokrania, přilehlé měkké struktury)

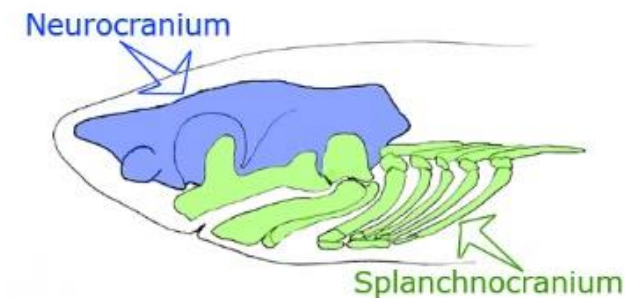
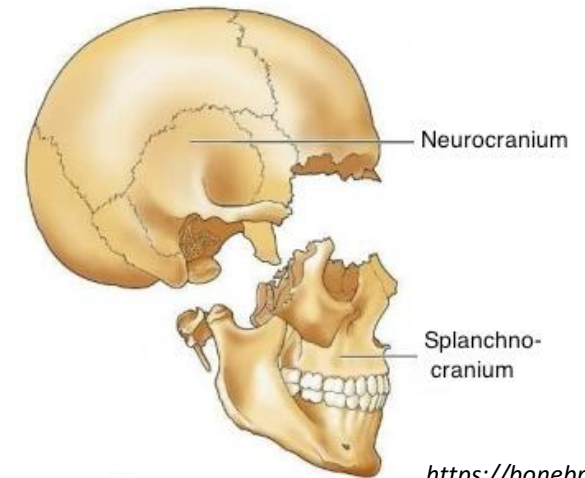
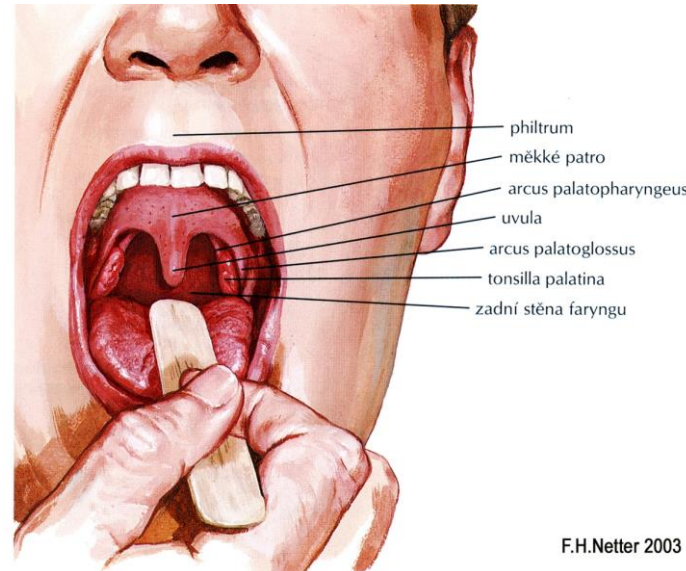
Rty, tváře, tvrdé a měkké patro a ústní přepážka (tzv. spodina ústní dutiny), vzadu skrz hltanovou úžinu (*isthmus faucium*) spojena s orofaryngem

Obsah

Jazyk, zuby + parodont, dásněň,
patrové mandle, jazyková mandle

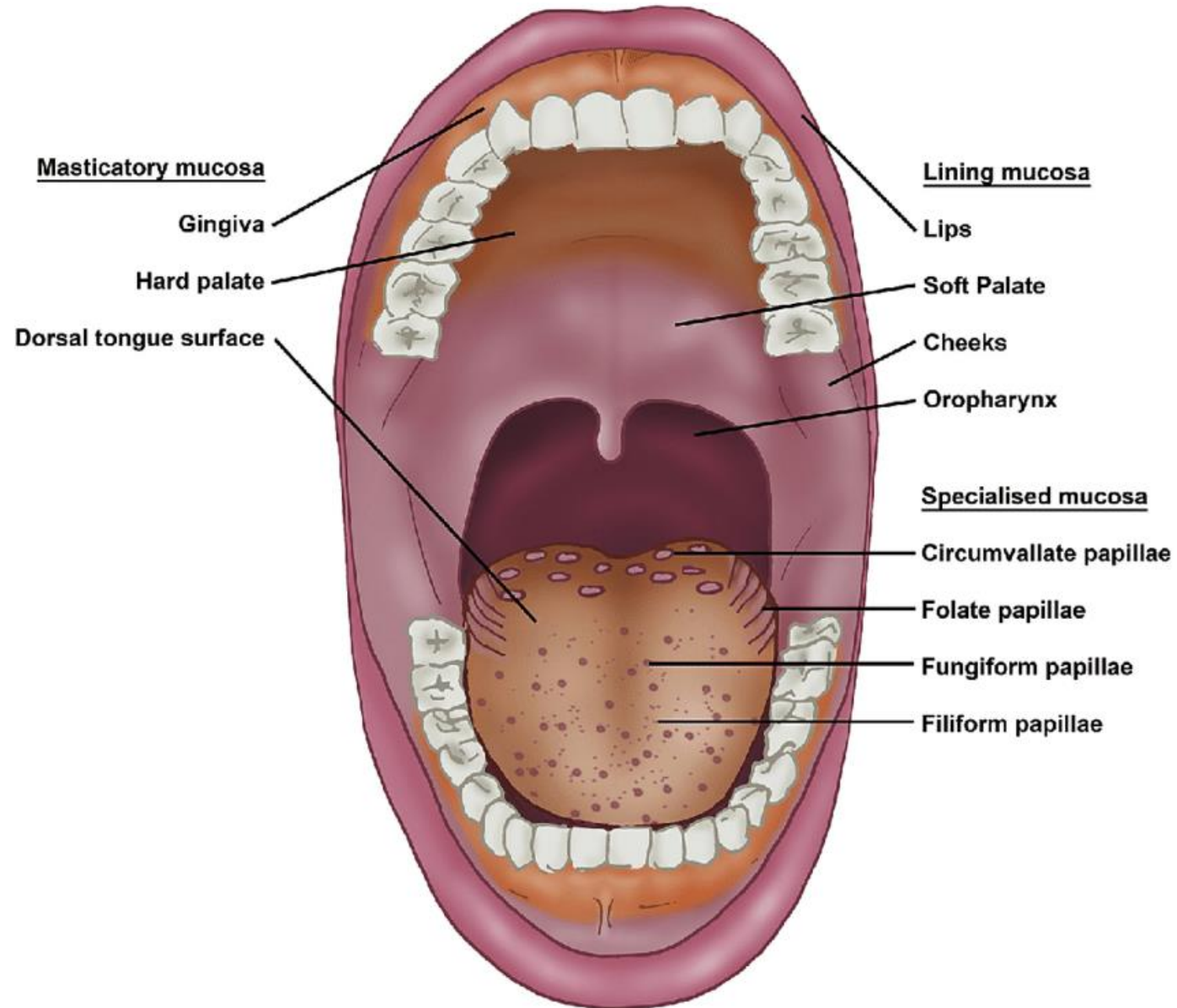
Velké slinné žlázy:

podčelistní
a podjazyková
(příušní uložena vně)



<https://inside.ucumberlands.edu>

Orální sliznice



Sliznice dutiny ústní (orální sliznice)

Kromě zubů kryje všechny stěny

Orální sliznice má 2 vrstvy: epitel + *lamina propria mucosae*

Na některých místech je mezi sliznicí a podklad stěny vloženo podslizniční vazivo - *tela submucosa*

Funkce orální sliznice:

- **Protektivní** - odolná vůči mechanickým zásahům nebo účinkům bakteriální mikroflóry
 - **Sekreční** - účast v produkci sliny (malé slinné žlázy)
 - **Senzorická** - sídlem receptorů snímajících teplo a chlad, bolest, hmat, chuť
 - **Zpracování potravy**
-
- Tvoří přechod mezi kůží a sliznicí trávicí trubice (začíná v hltanu)

Regenerace orální sliznice

Doba obnovy epitelu:

4 - 24 dnů

Výrazné místní rozdíly

Epitelový úpon (Gottliebova manž.)

4-6 dnů

Epitel gingiva affixa (mastikační sliznice)

10 dnů

Chuťové pohárky

10 - 14 dnů

Krycí epitel sliznice rtů a tváří

14 dnů

Krycí epitel sliznice spodiny ústní

20 dnů

Mastikační epitel sliznice tvrdého patra

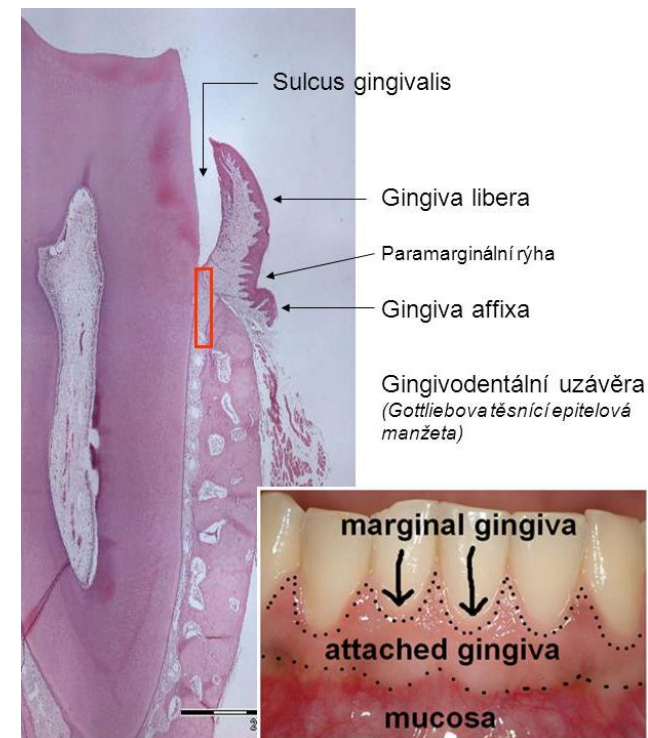
24 dnů

Epidermis obličeje a přední strany krku

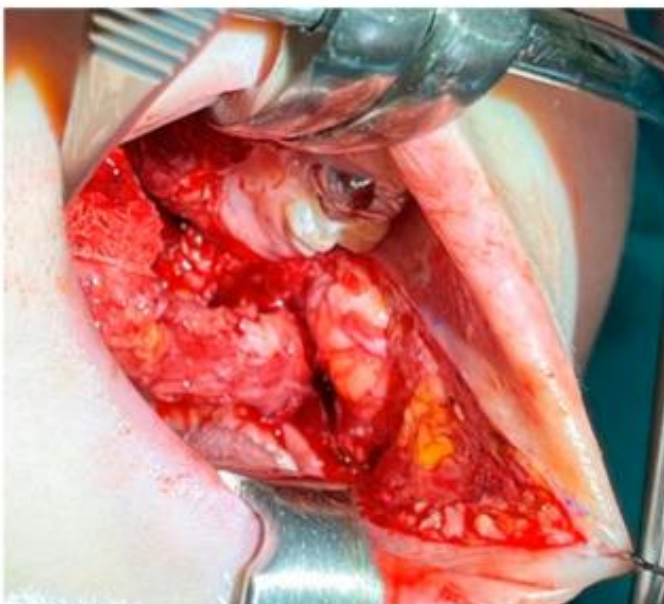
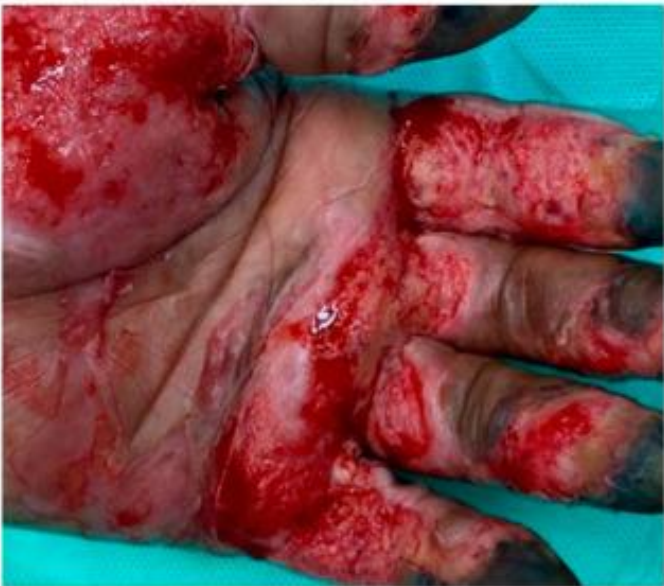7 dnů

Epidermis ostatní kůže

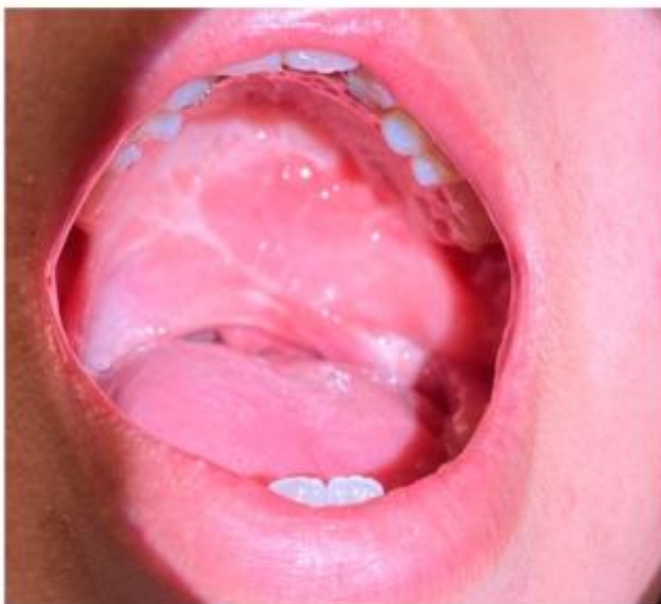30 dnů



(a)



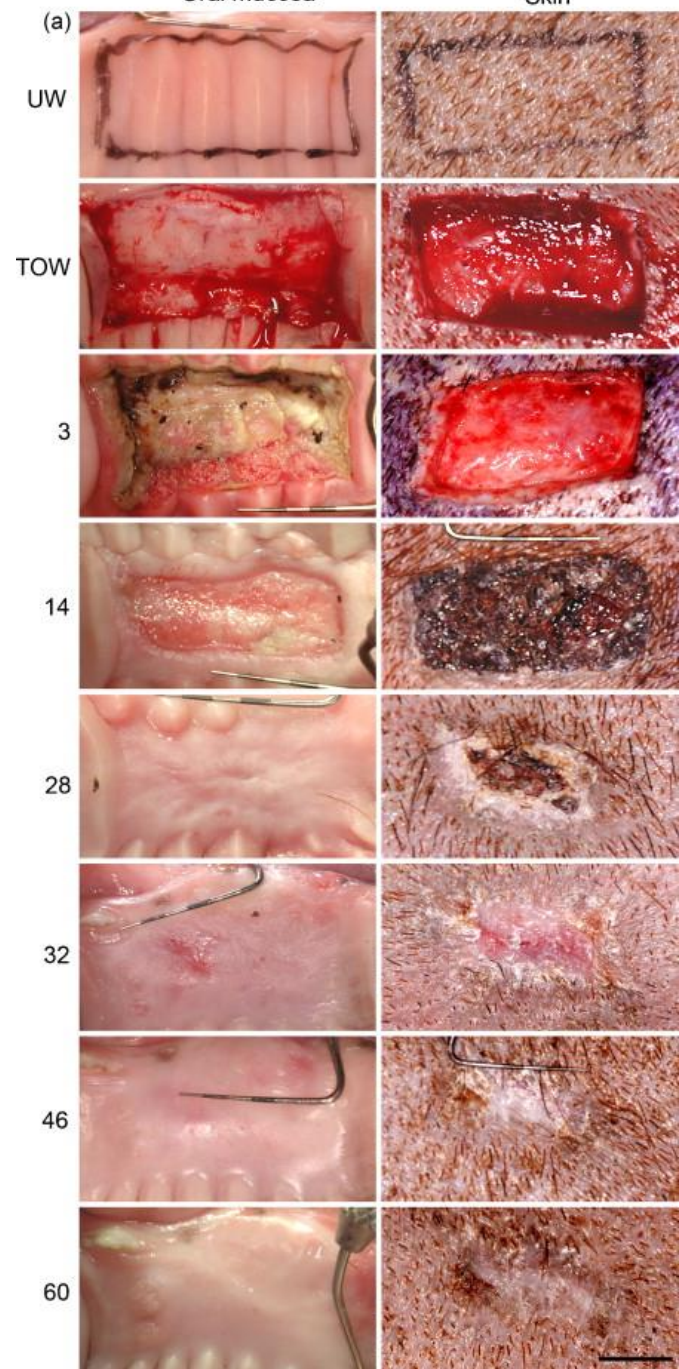
(b)



Waasdorp, et al., 2021

Oral mucosa

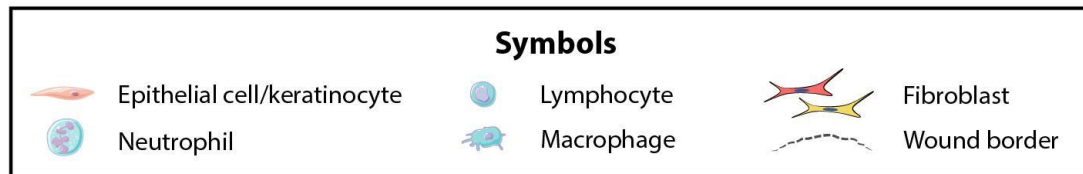
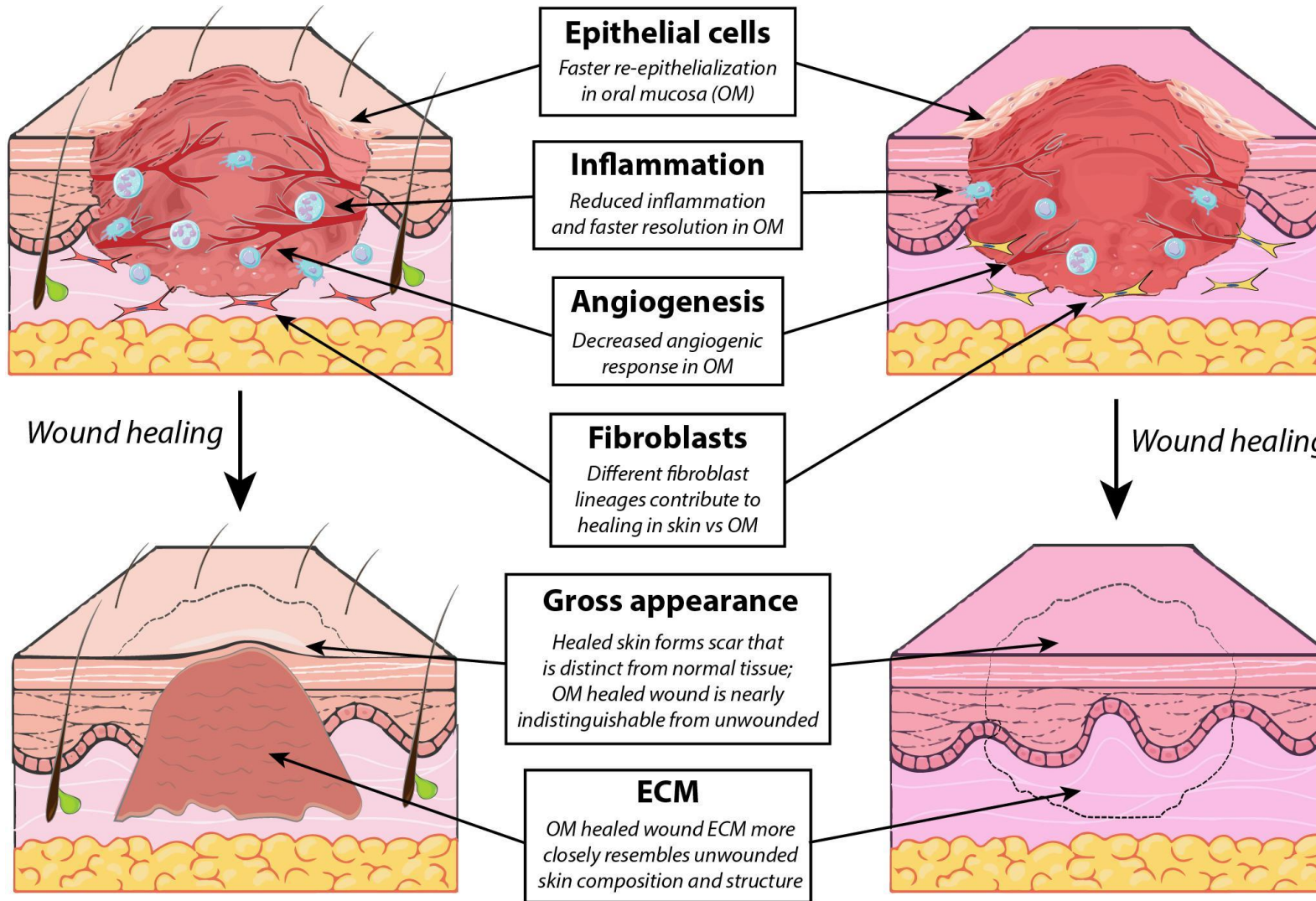
Skin



Mak, et al., 2009

CUTANEOUS WOUND

ORAL MUCOSAL WOUND



Klasifikace orální sliznice

Krycího typu (65 %)

vnitřní plocha rtů a tváří, měkké patro, spodní stranu jazyka, spodinu dutiny ústní a alveolární výběžky

lamina propria je z řídkého kolagenního vaziva, mezi sliznicí a podklad se vsouvá *tela submucosa*, sliznice je proti podkladu v omezené míře posunlivá

Mastikačního typu (25 %)

tvrdé patro a dásně

epitel je zrohovatělý

tela submucosa většinou chybí

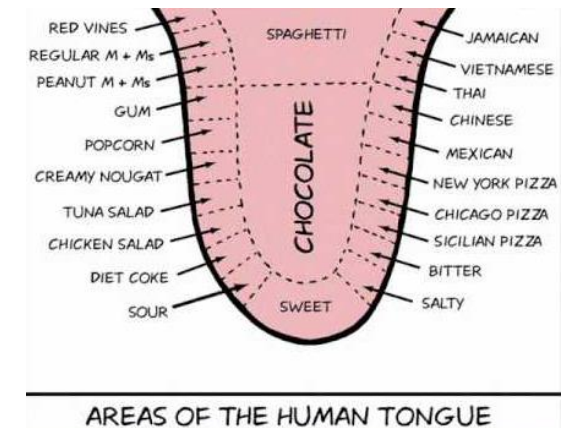
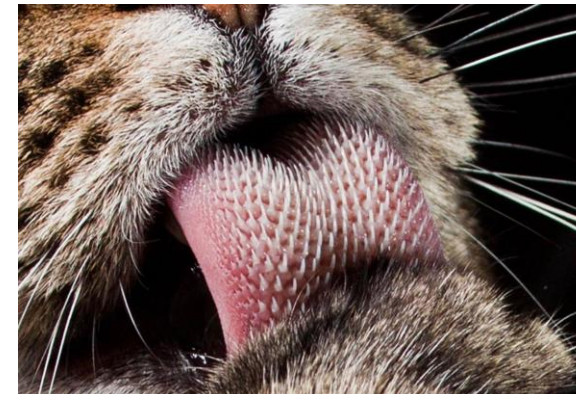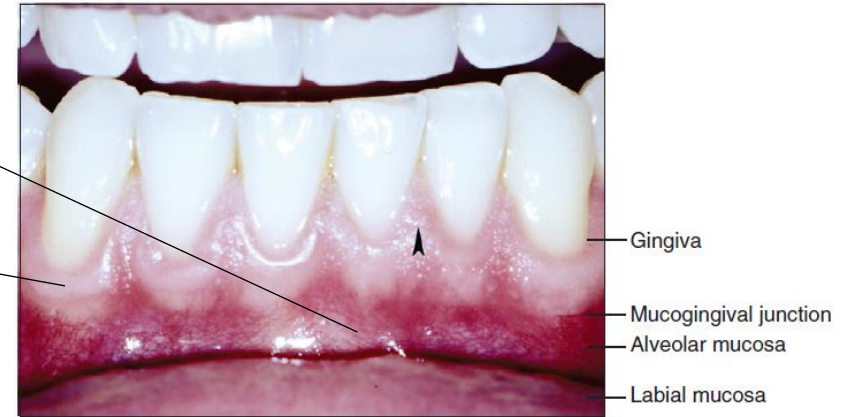
lamina propria z hustého kolagenního vaziva neuspořádaného typu a pevně srůstá s periostem (mukoperiost)

Specializovaná (10 %)

hřbet jazyka

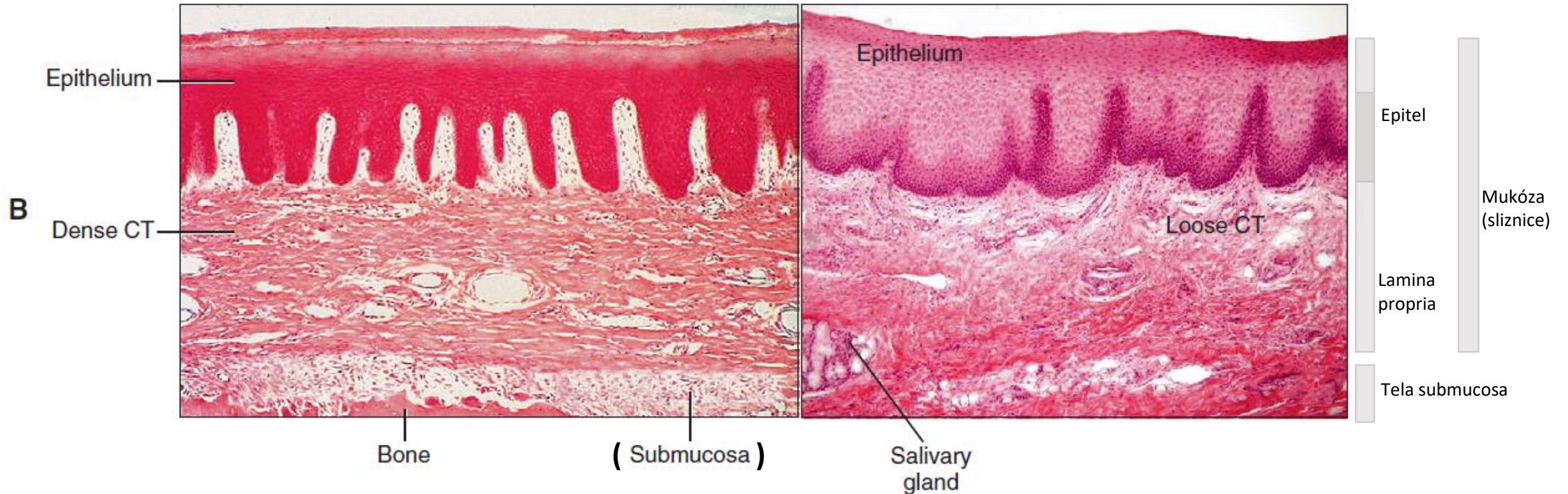
členěna v papily, epitel částečně zrohovělý, chybí *tela submucosa* –

lamina propria přirostlá k aponeurosis linguae



Gingiva

Ret



Orální sliznice mastikačního typu

- *Lamina propria* z hustého kolagenního vaziva neuspořádaného
- Pevně srůstá s periostem (mukoperiost)

Orální sliznice krycího typu

- *Lamina propria* z řídkého kolagenního vaziva
- Mezi sliznici a podklad vsouvá *tela submucosa*
- Sliznice je proti podkladu v omezené míře posunlivá

B, In histologic sections, the **gingival** epithelium is seen to be tightly bound to bone by a dense fibrous connective tissue (CT), whereas the epithelium of the **lip (C)** is supported by a much looser connective tissue.

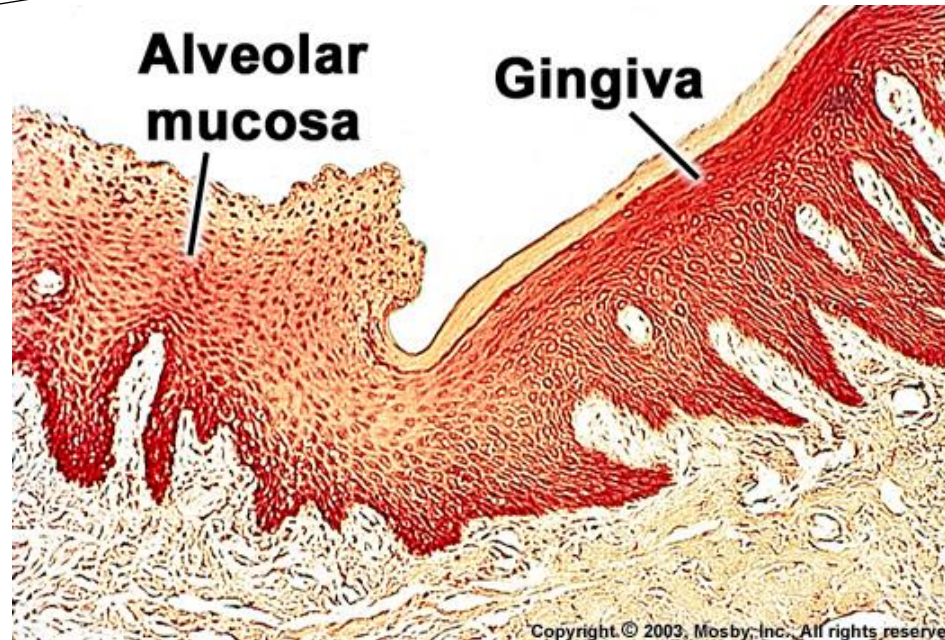
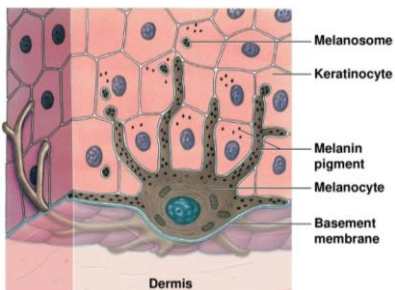
Orální sliznice

! epitel
vrstevnatý dlaždicový !

Lamina epithelialis:
tlustý vrstevnatý
dlaždicový epitel

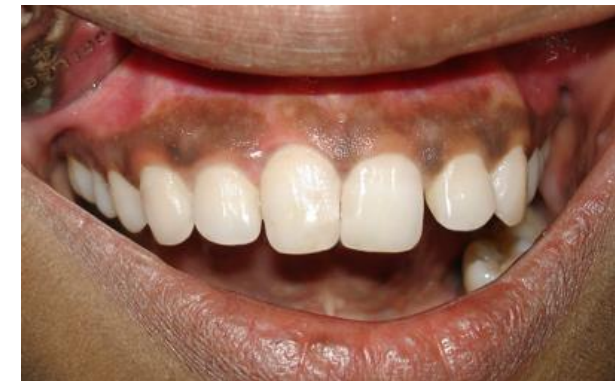nerohovějící

- krycí typ sliznice



rohovějící

- mastikační typ sliznice
- specializovaná sliznice



(Yadav et al., 2012)

Lamina propria mucosae

Obsahuje četné melanocyty nebo melanofágy

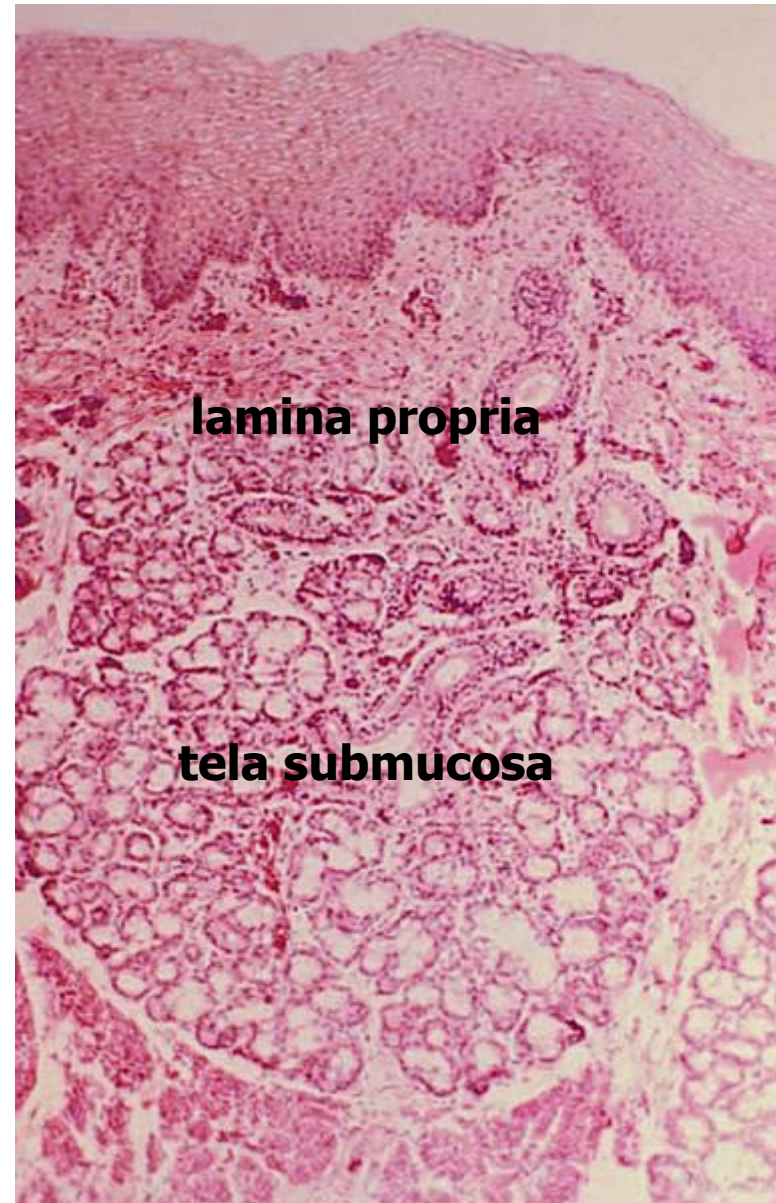
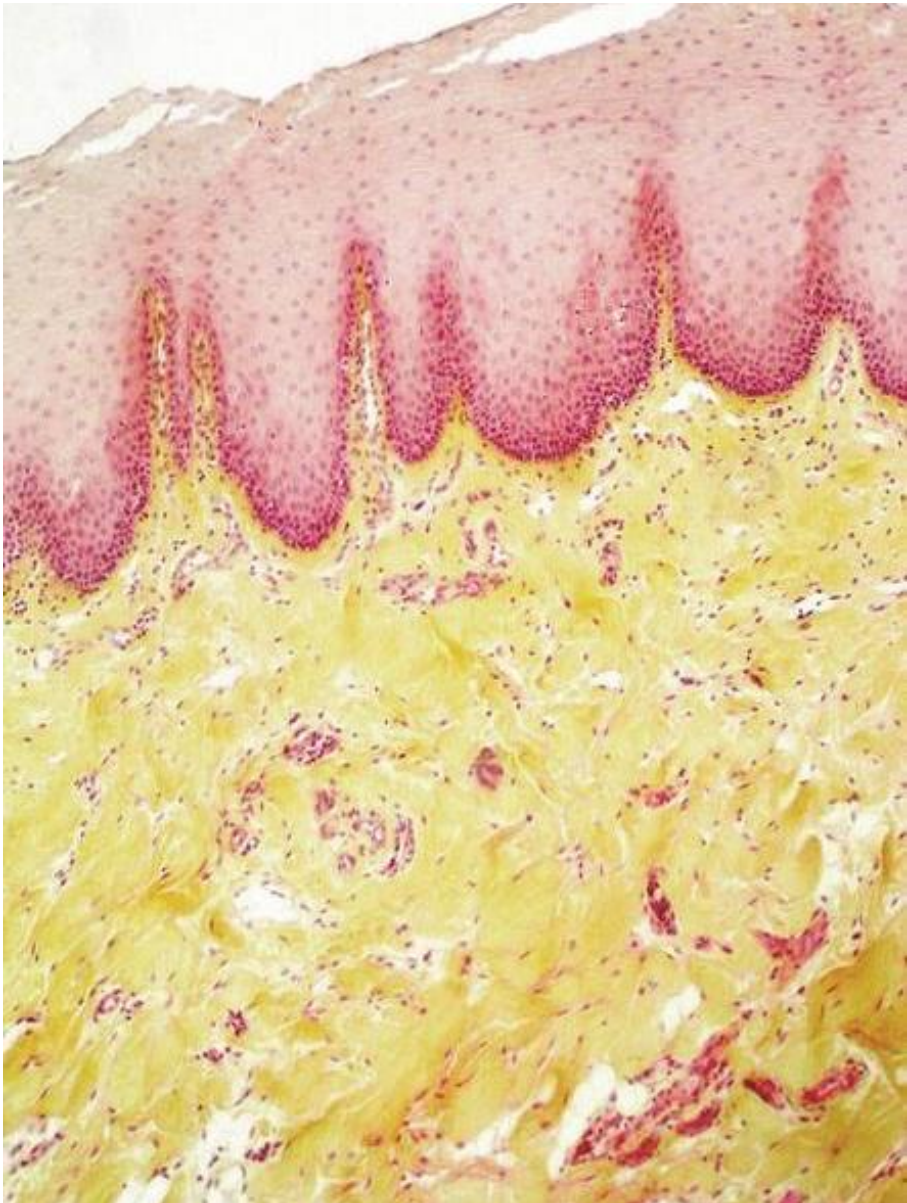
Proti epitelu vysílá **papily**, jejichž tvar, výška a hustota závisejí na mechanickém namáhání sliznice

Rozdíl mezi: Melanofágy, melanocyty, (melanofory), melanosomy a melaninem

[Squid skin](https://youtu.be/OwtLrIIKvJE?t=12)

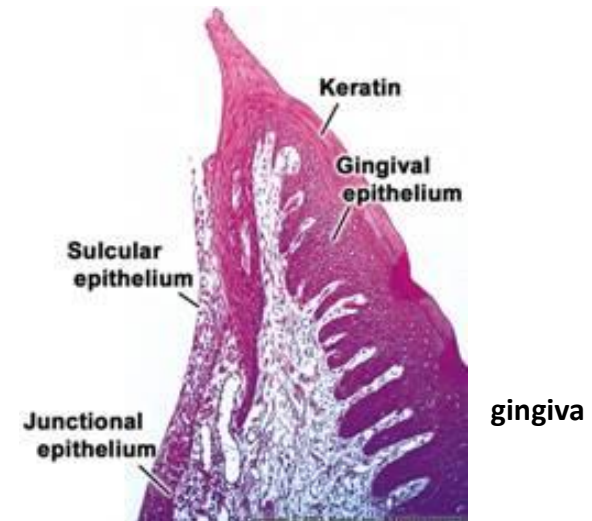
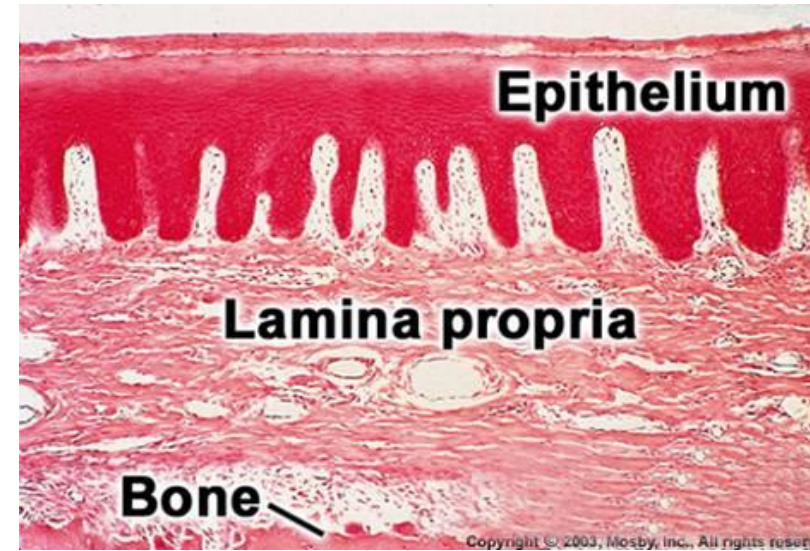
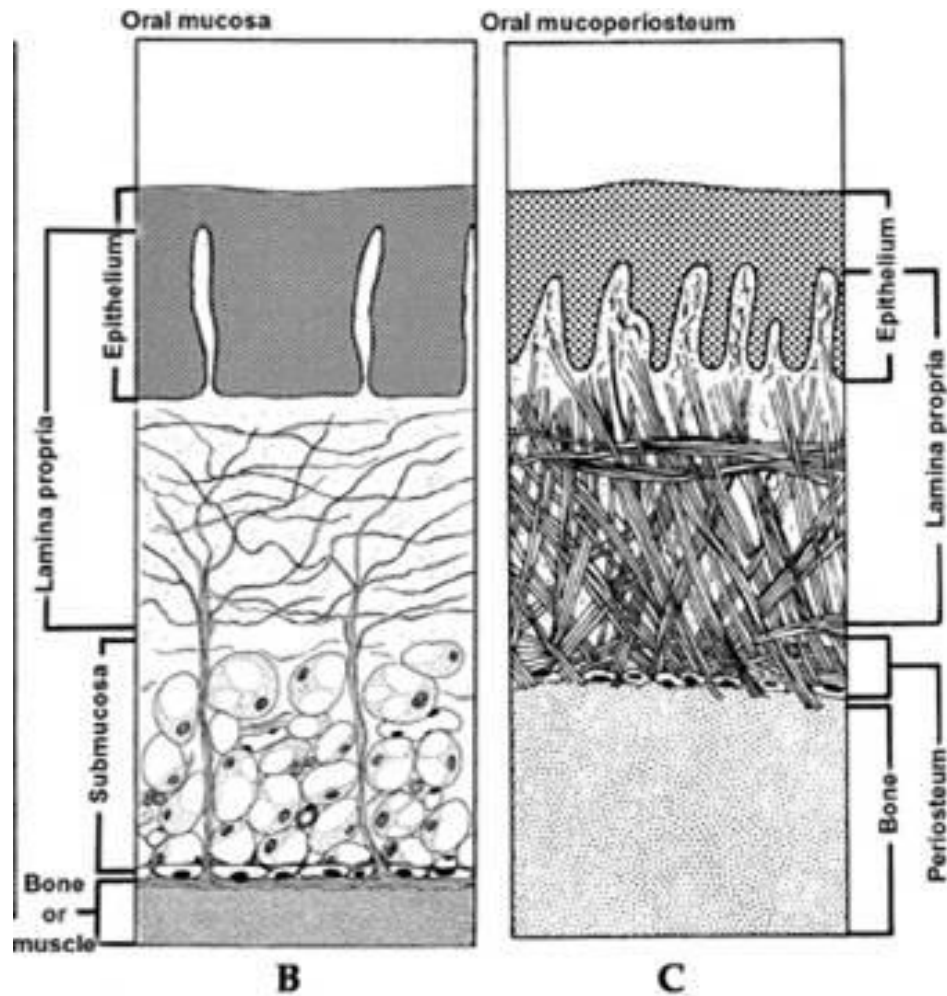
<https://youtu.be/OwtLrIIKvJE?t=12>

Orální sliznice krycího typu



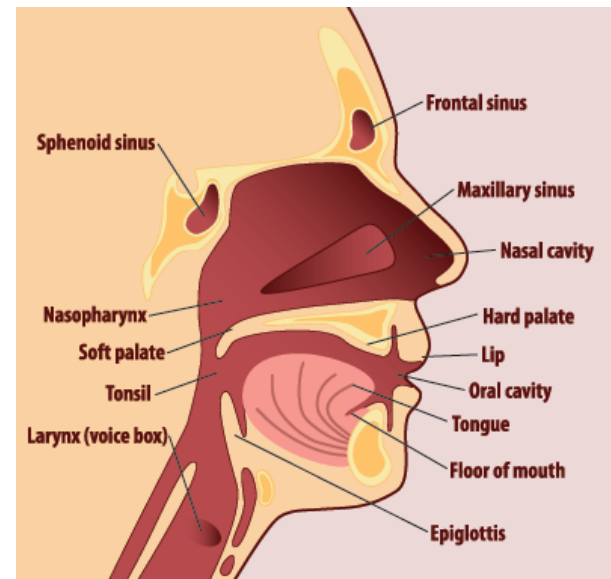
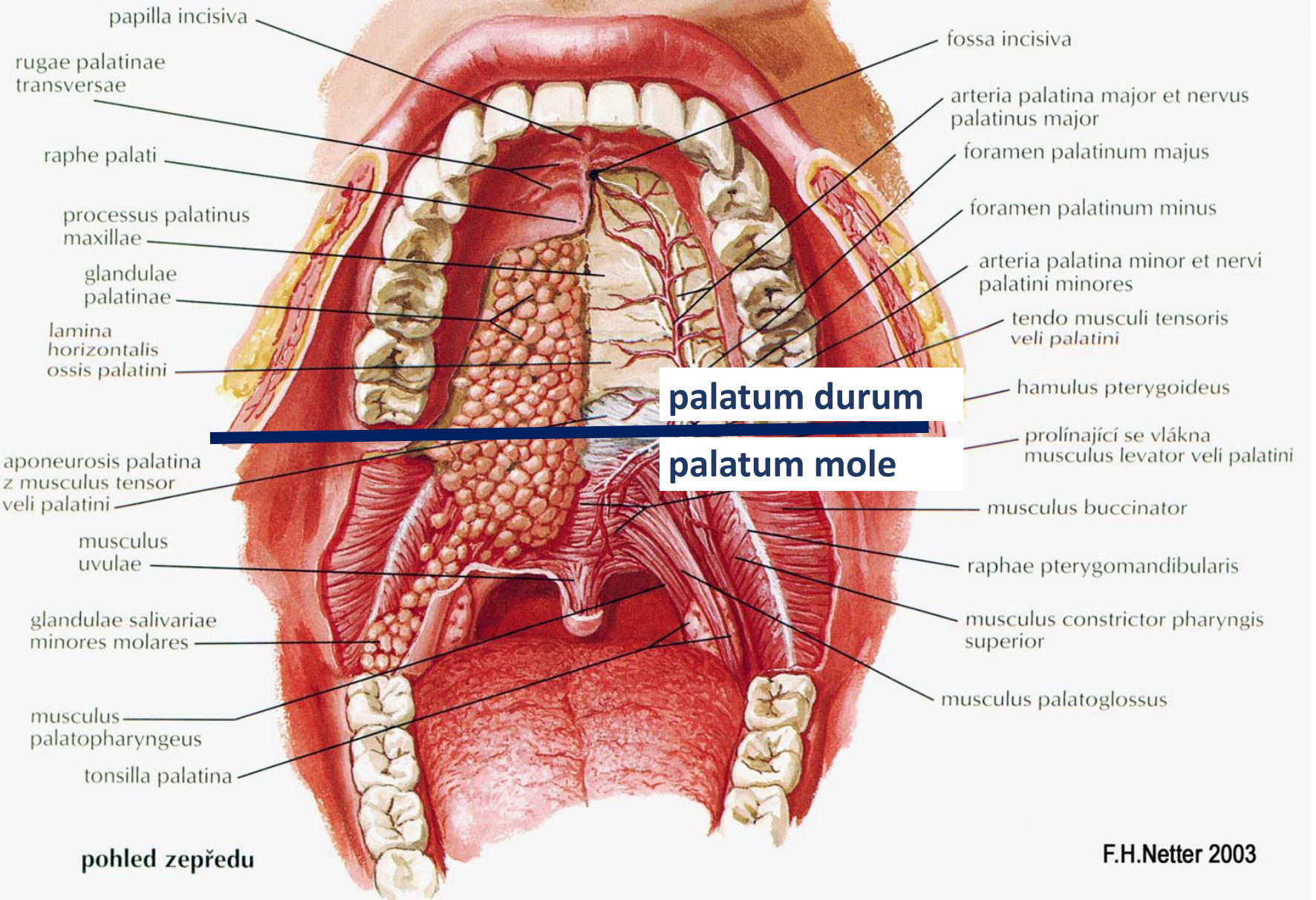
Orální sliznice mastikačného typu

klin. termín: mukoperiost



Patro

Strop dutiny ústní - patro



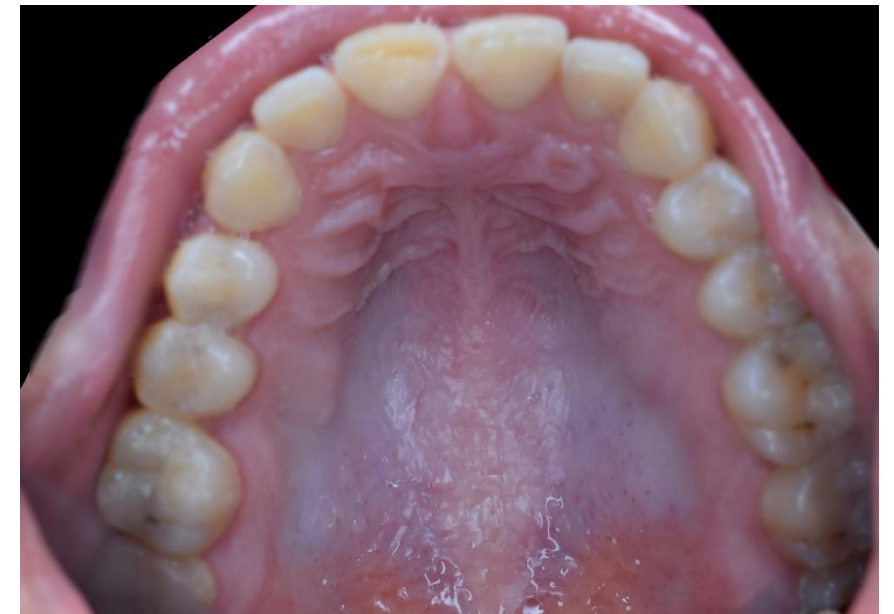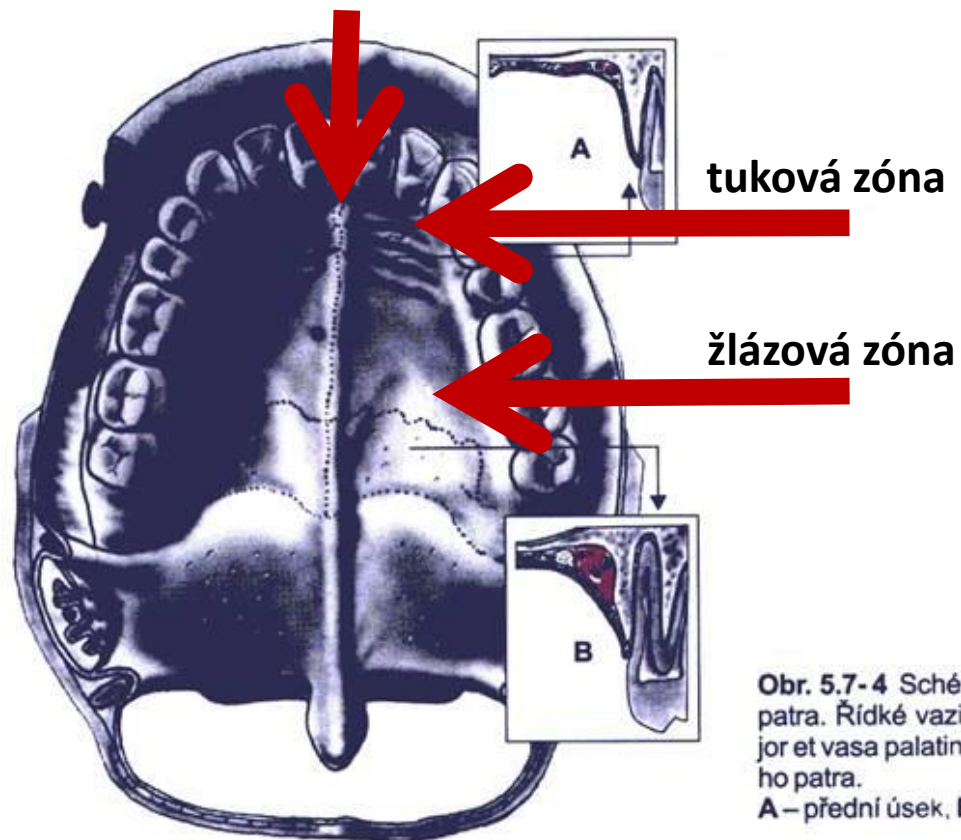
Tvrdé patro (palatum durum)

Mastikační sliznice:

- Epitel vrstevnatý dlaždicový **rohovějící**,
- *Tela submucosa* chybí
- Velká regionální variabilita

Člení se v následující oblasti:

raphe palati (slizniční řasa ve střední čáře patra dutiny ústní)



Obr. 5.7-4 Schéma uspořádání měkkých tkání tvrdého patra. Řídké vazivo (růžově) obsahuje n. palatinus major et vasa palatina majora. Znáznomen průběh švů tvrdého patra.
A – přední úsek, B – zadní úsek

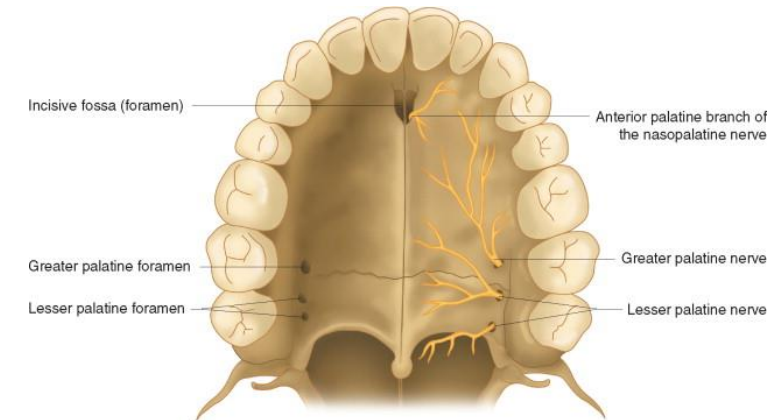
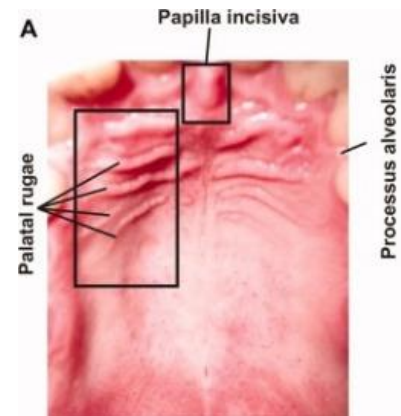
Místní rozdíly ve skladbě sliznice tvrdého patra

Raphe palati

- Oblast střední čáry od *papilla incisiva* k měkkému patru, sliznice *raphe palati* bez žlázek a adipocytů
- Vzniká fúzí maxilárních výběžků (rozštěpy)

Foramen incisivum

- Lokace na *papilla incisiva* (event. v její těsné blízkosti)
- Ve fetálním období spojení dutiny nosní a ústní
- Před porodem nebo krátce po porodu spojení zanikne

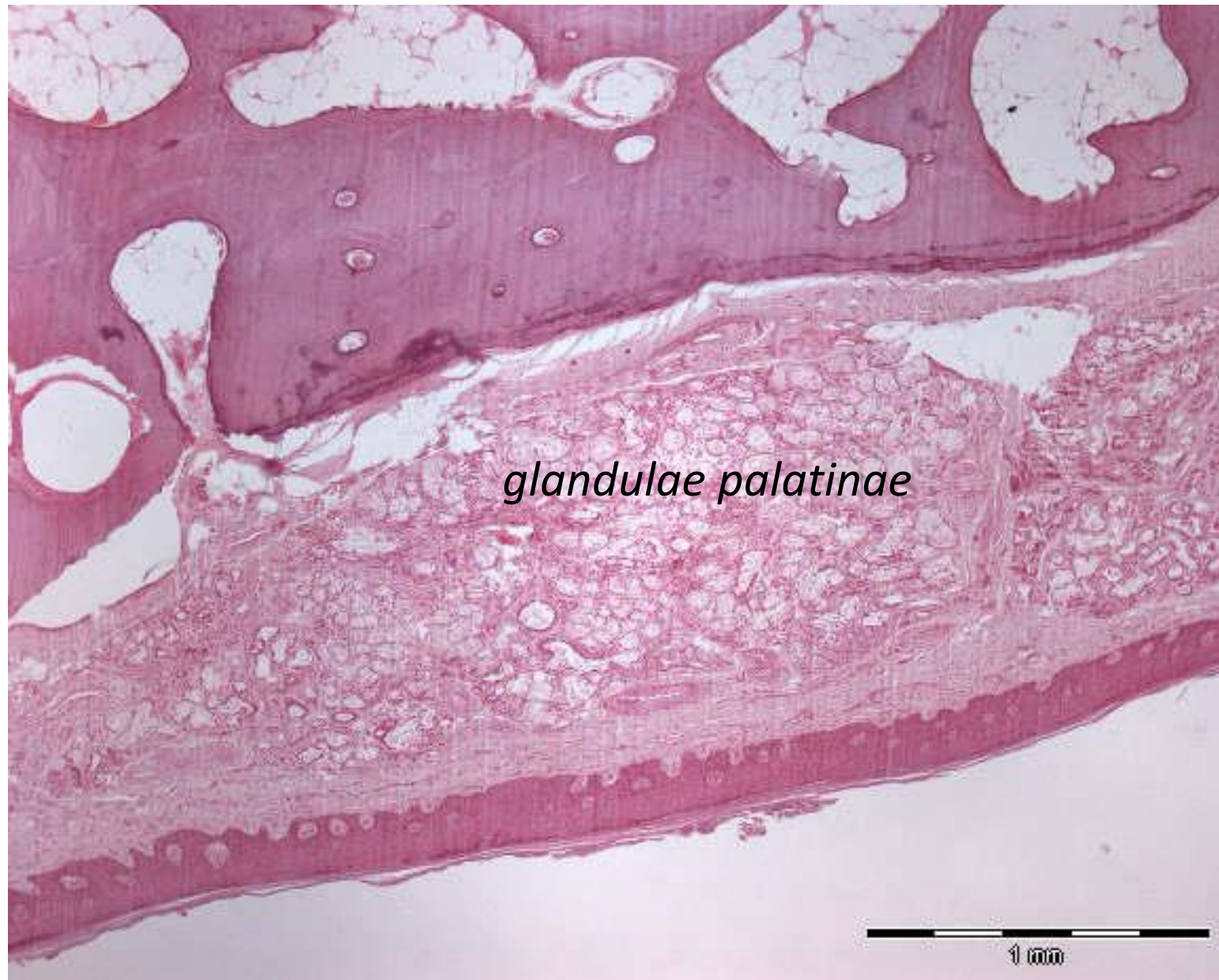


Tuková zóna

- Párový útvar
- Mediální ohraničení tvoří papilla incisiva a přední část raphe palati, laterální dásěň a premoláry
- Sliznice je složena ve 3-5 příčně postavených řas – *plicae palatinae transversae*, jejichž podklad tvoří nakupení a proužky hustého kolagenního vaziva, mezi nimi jsou tukové buňky, někdy i tukové lalůčky

Žlázová zóna

- Párový útvar
- Dorzální pokračování tukové zóny, hladká sliznice, obsahuje četné čistě mucinózní glandulae palatinae



Tvrdé patro – žláznová zóna (frontální řez)

Měkké patro (palatum molle)

nazální strana

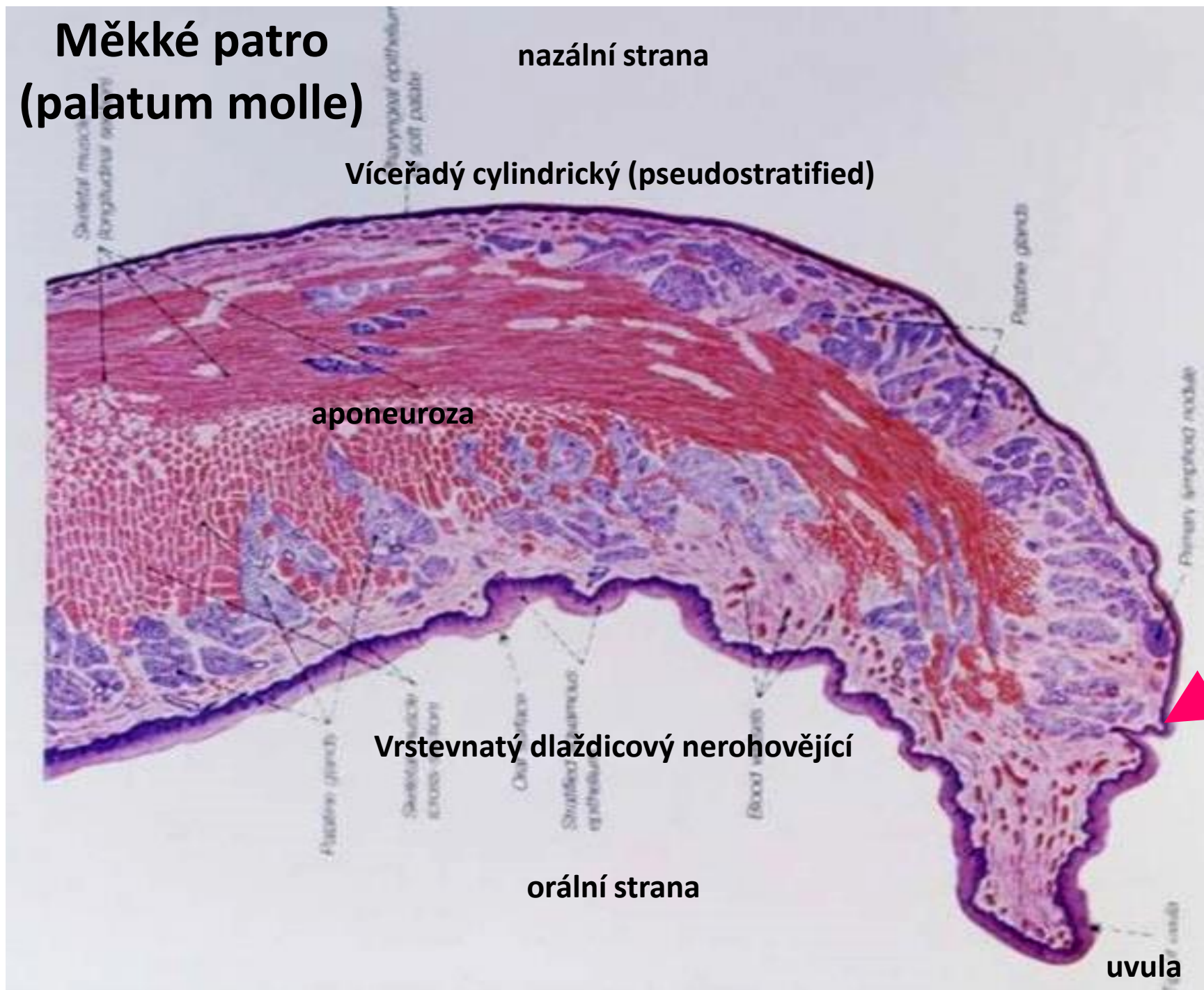
Víceřadý cylindrický (pseudostratified)

aponeuroza

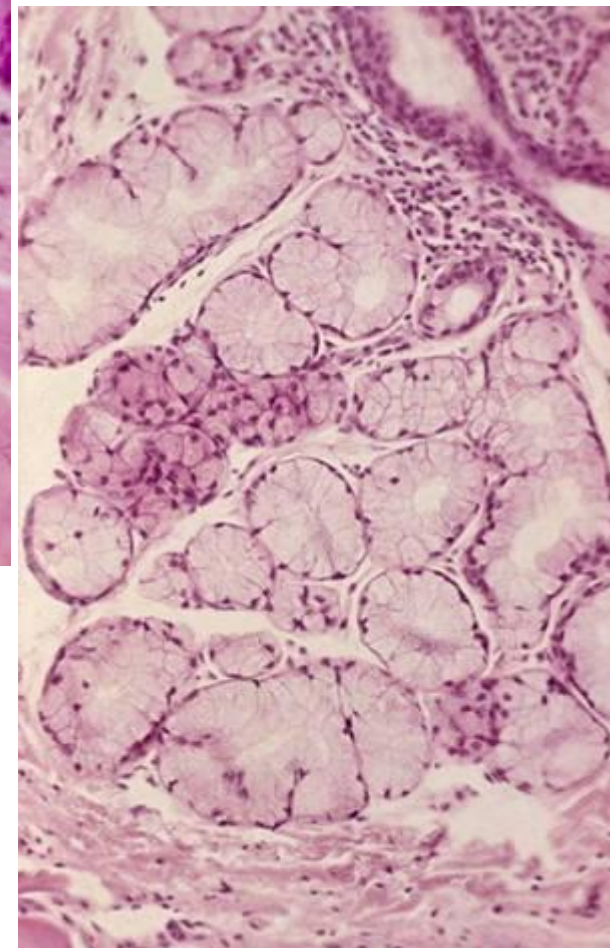
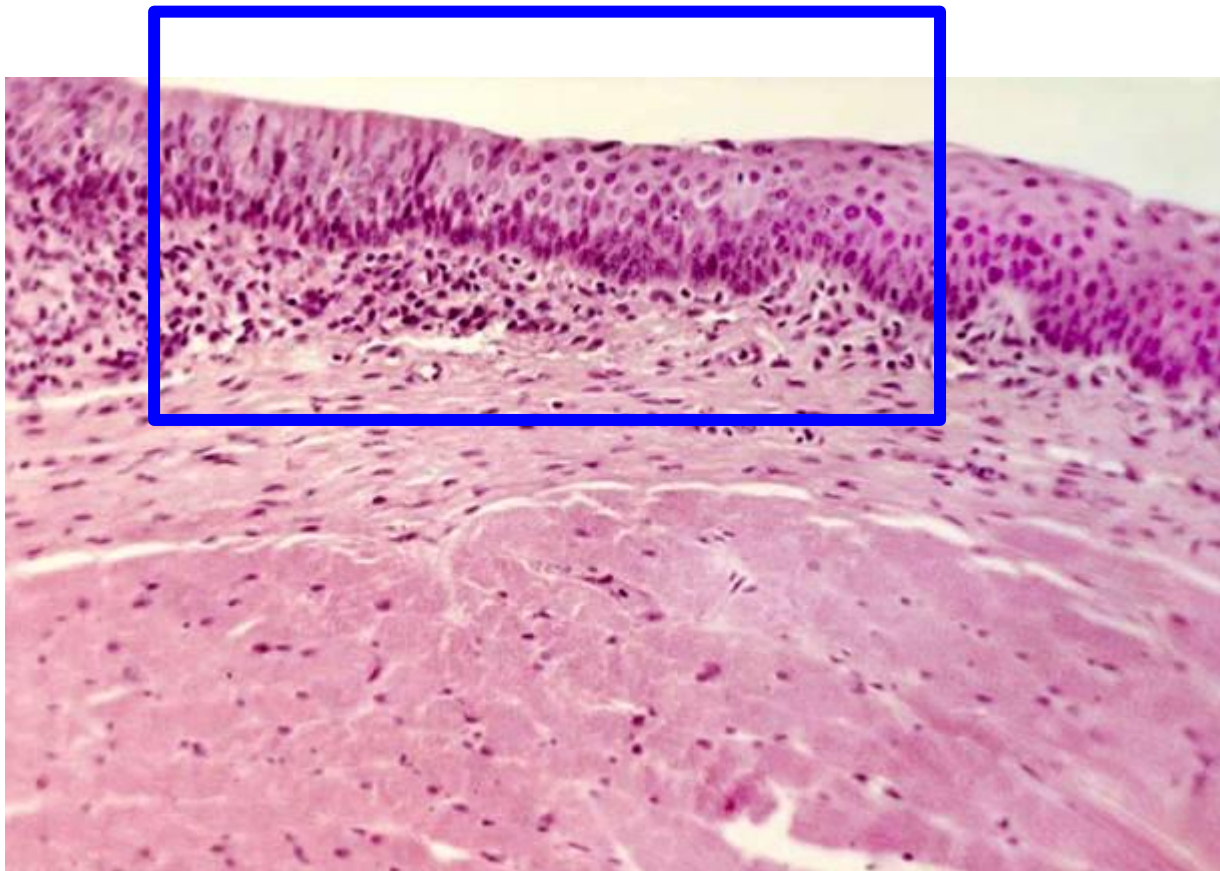
Vrstevnatý dlaždicový nerohovějící

orální strana

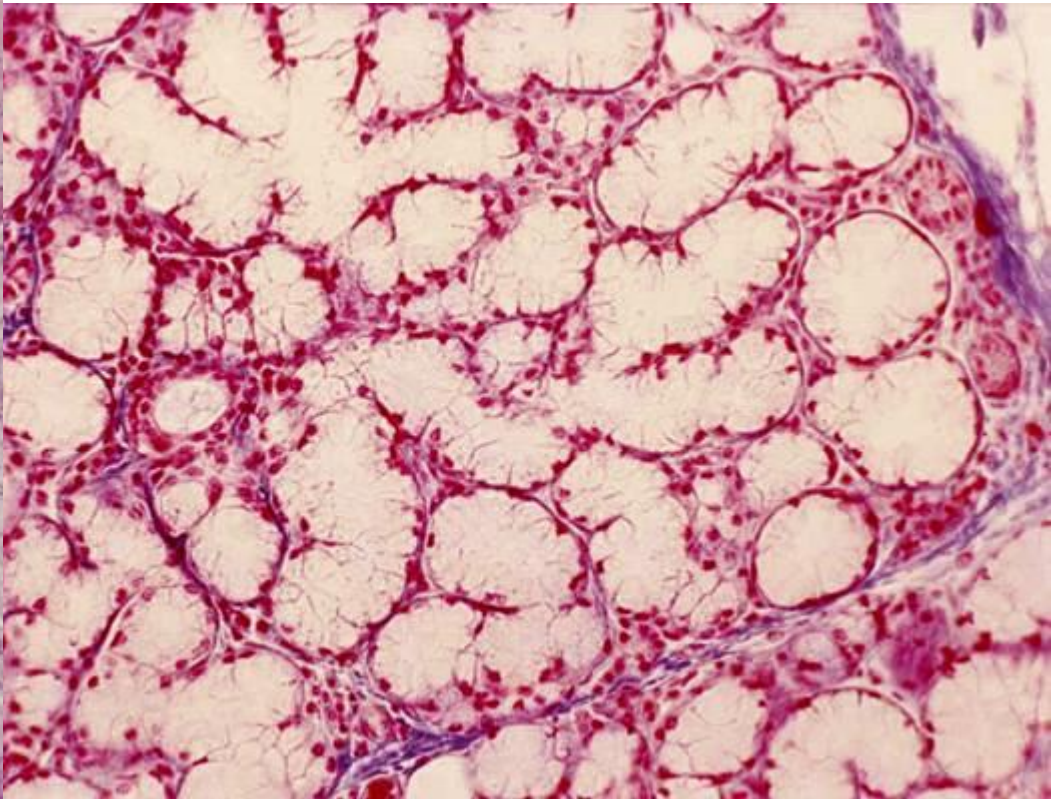
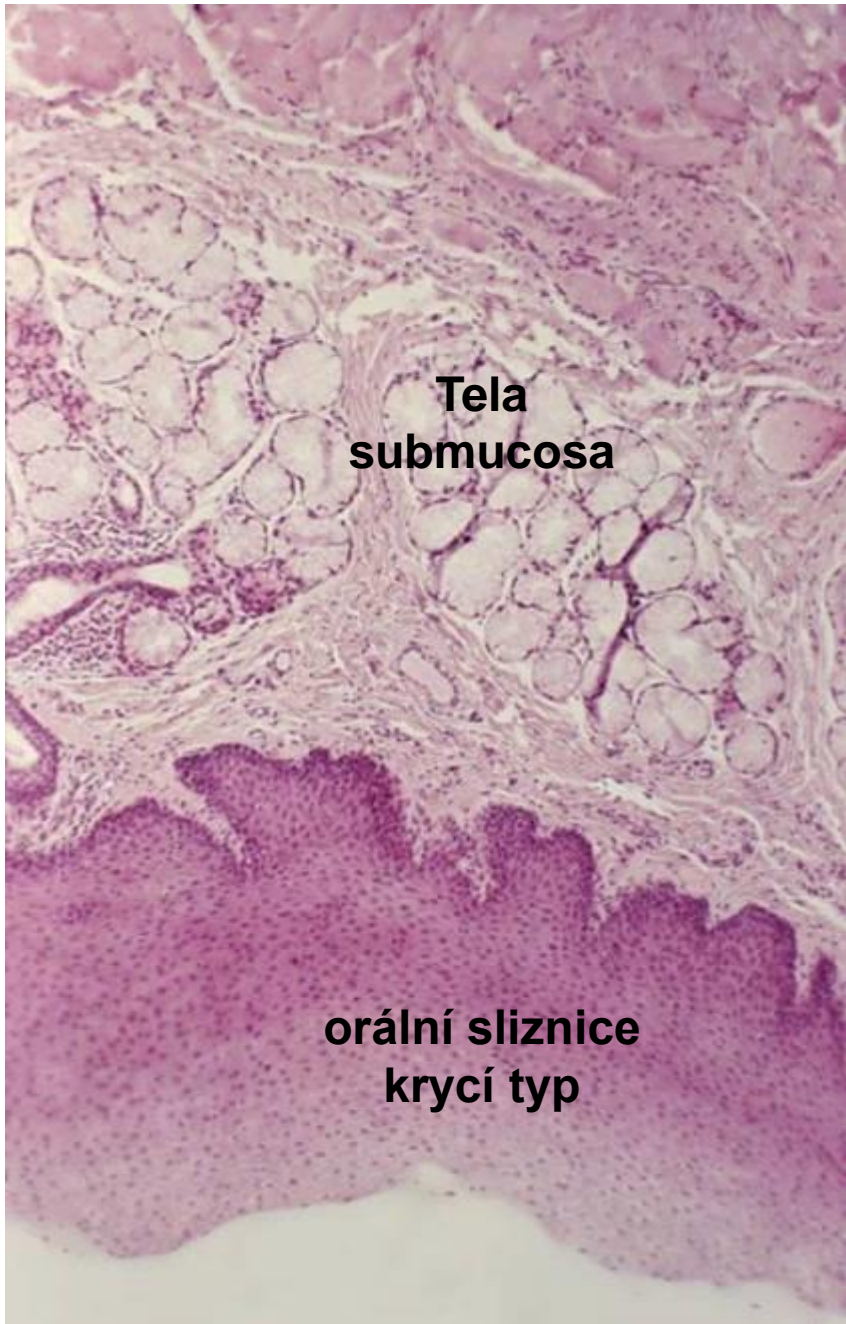
uvula



Přechod epitelů na nazofaryngové straně



Smíšené gl. nasales
(nasální strana)



gll. palatinae

Měkké patro (palatum molle)

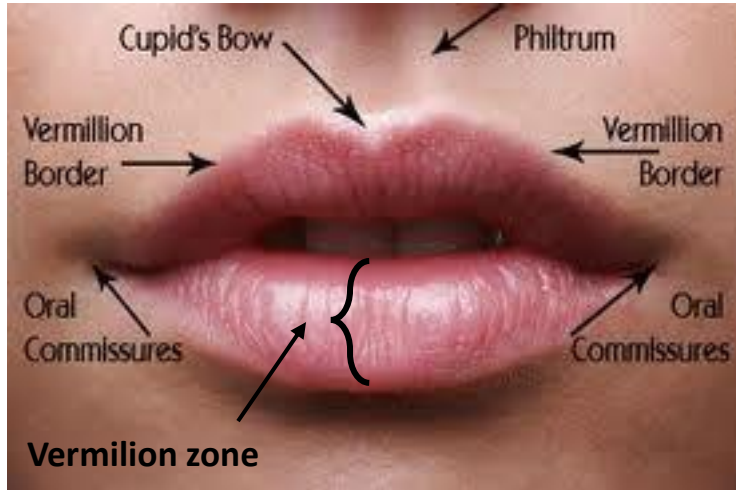
- pohyblivá slizniční řasa, zakončená čípkem – *uvula* (ř. *staphylos*)
- směřuje distálně mezi nazální a orální část hltanu

Podklad - ***aponeurosis palatina***, složená ze šlachových úponů svalových a snopců příčně pruhovaných vláken (hlavně *m. tensor veli palatini*)

- **nazální strana** - sliznice dýchacích cest + submukóza se smíšenými žlázkami (*glandulae nasales*)

- **orální strana** - krycí typ orální sliznice, přesah na krátkou vzdálenost přes okraj uvuly na nazální stranu, mezi sliznicí a aponeurózou podslizniční vazivo s čistě mucinózními žlázkami (*glandulae palatinae*)

Ret



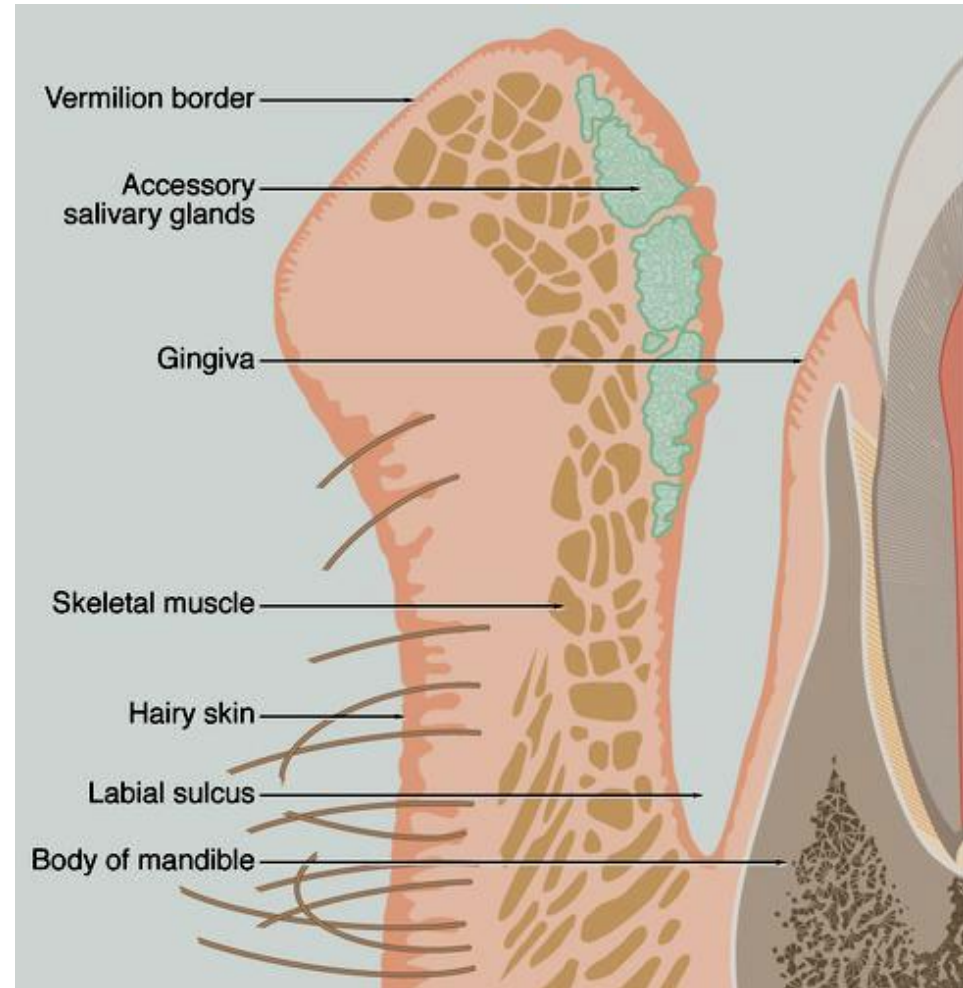
Na sagitálním řezu:

ventrální kožní strana

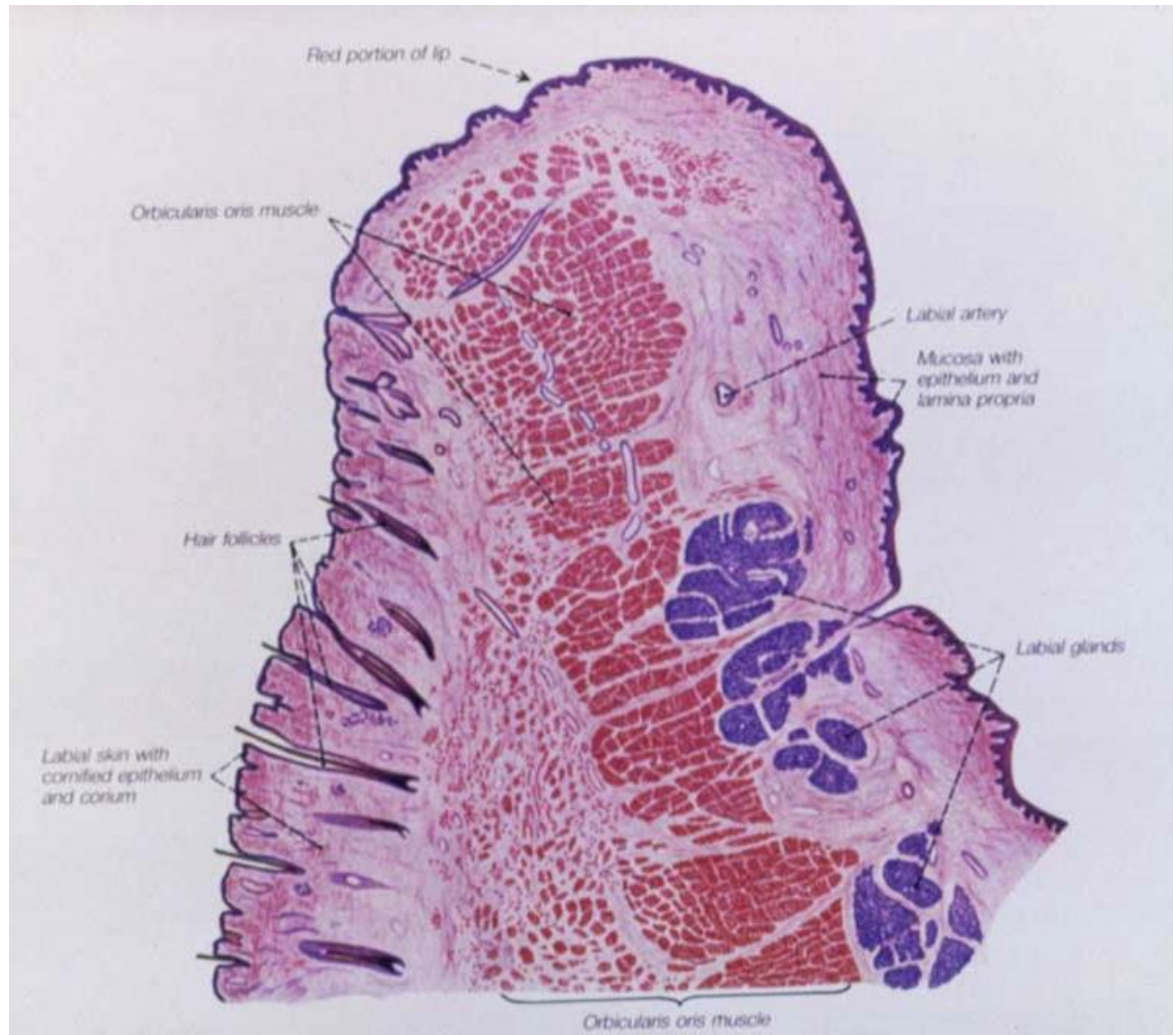
dorzální slizniční strana

podklad *m. orbicularis oris*

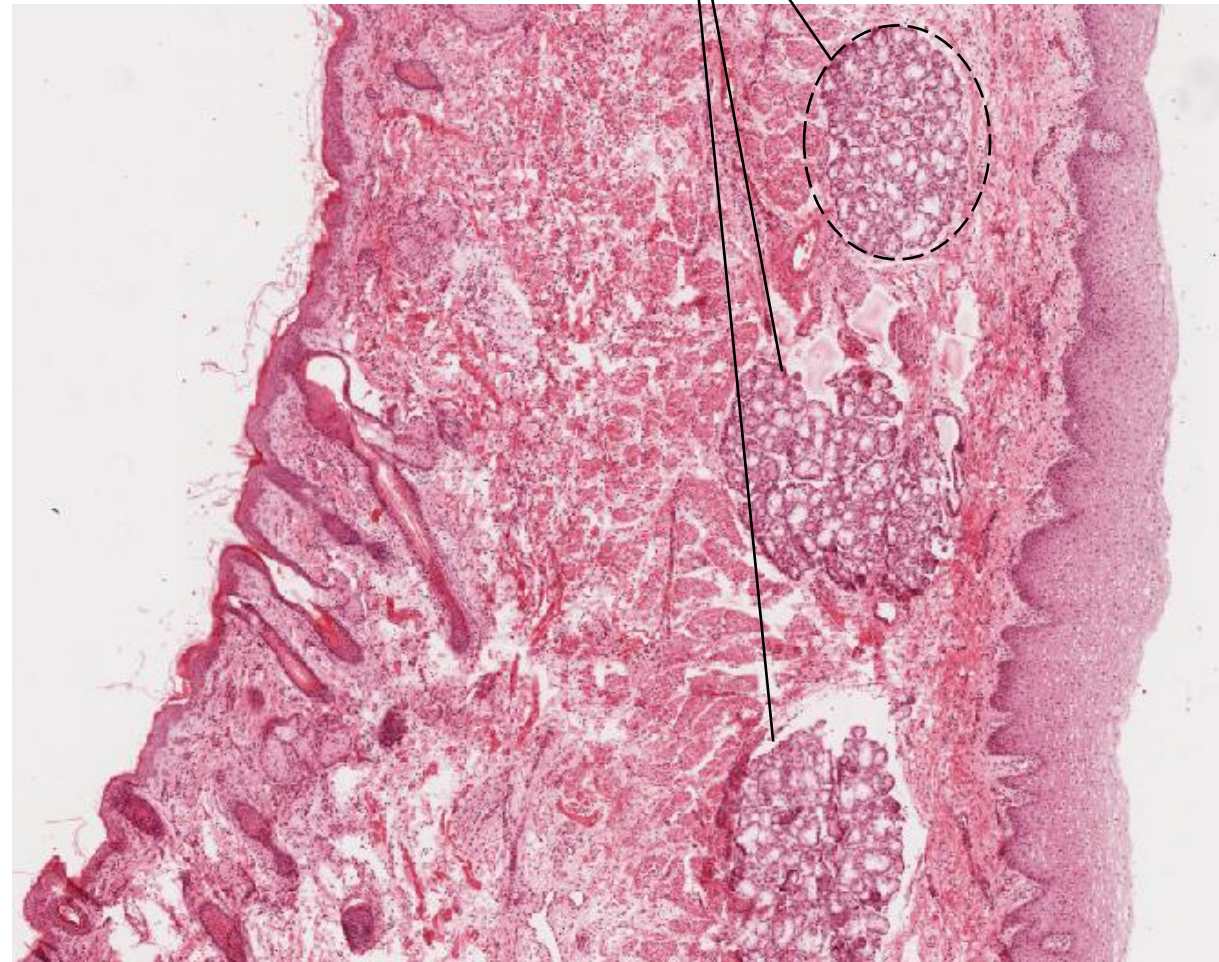
přechodová zóna - červený lem rtu



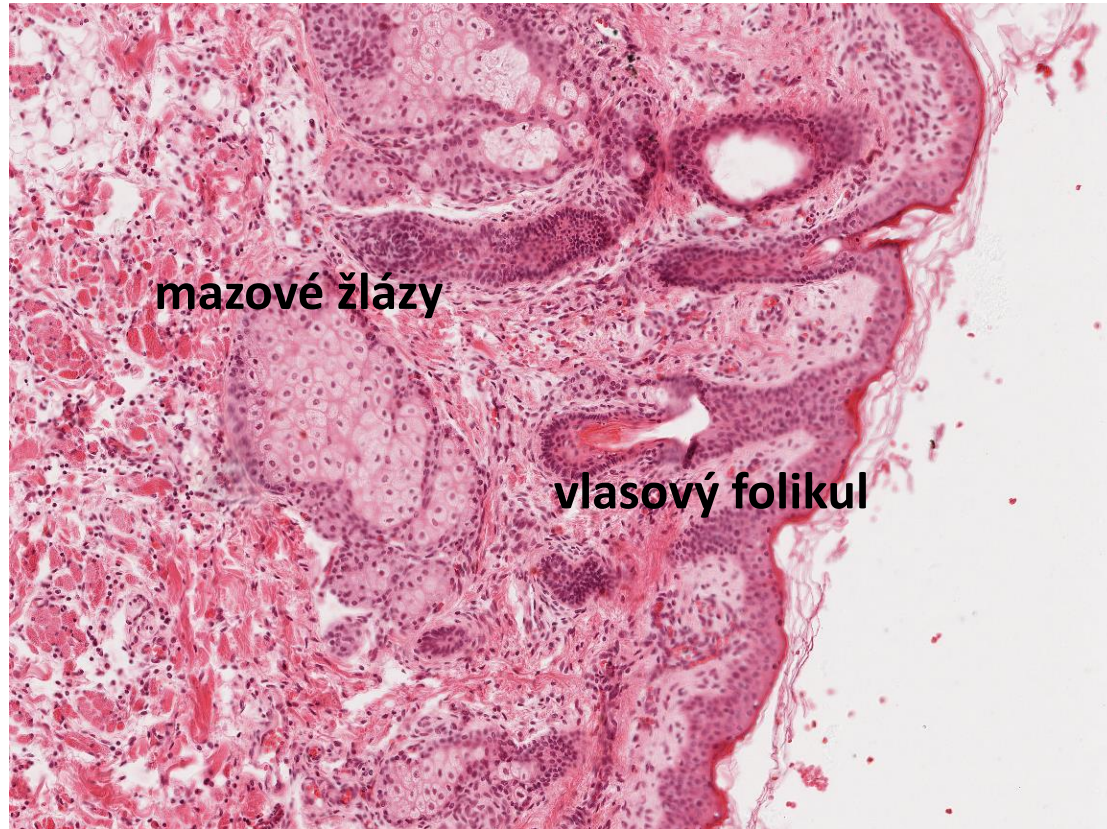Proč mají rty červenou barvu?



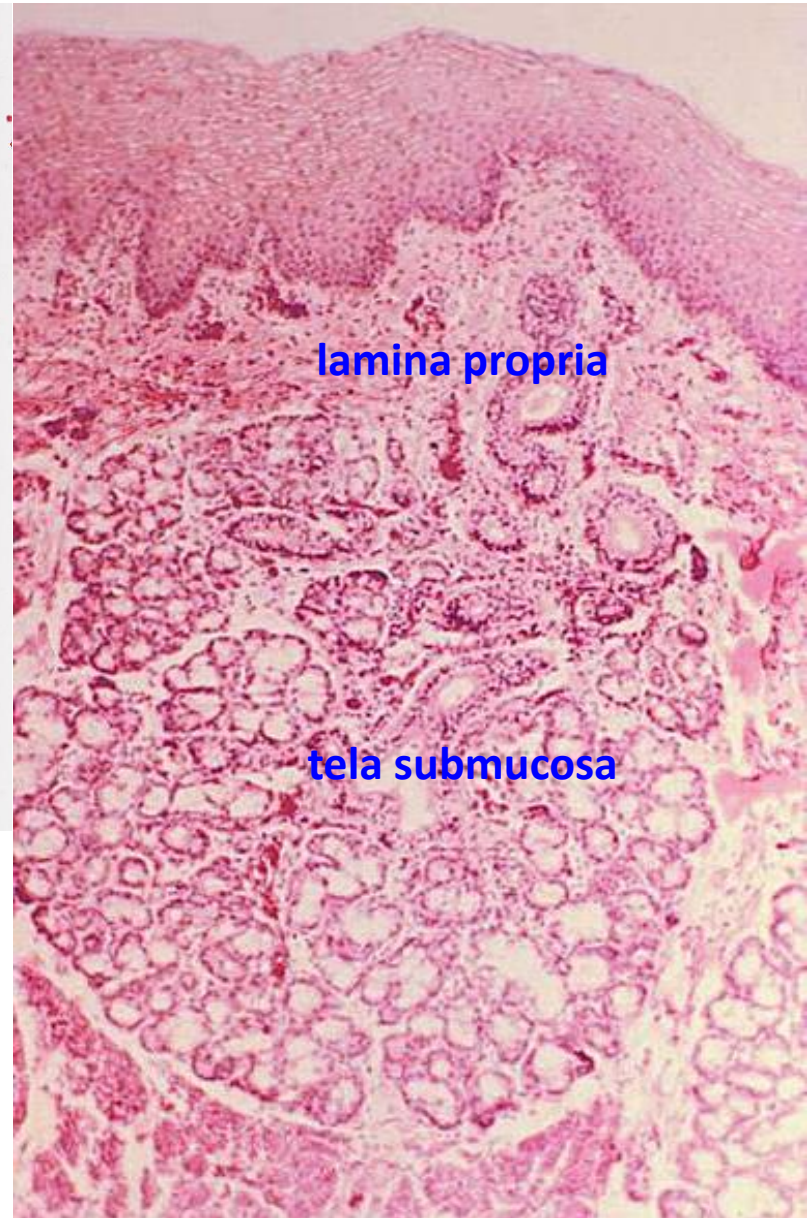
glandulae labiales
(smíšené žlázy)



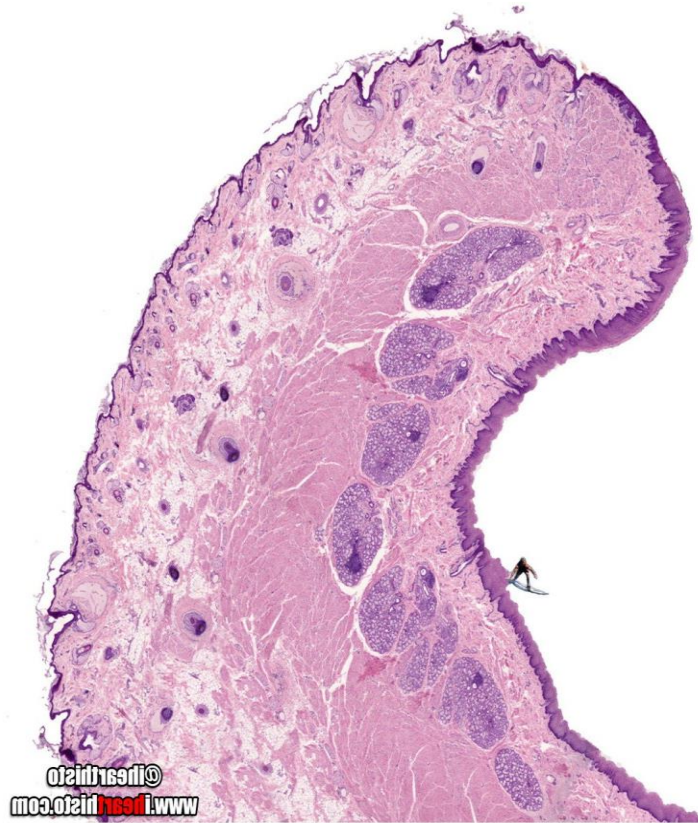
Ret
(kožní strana)



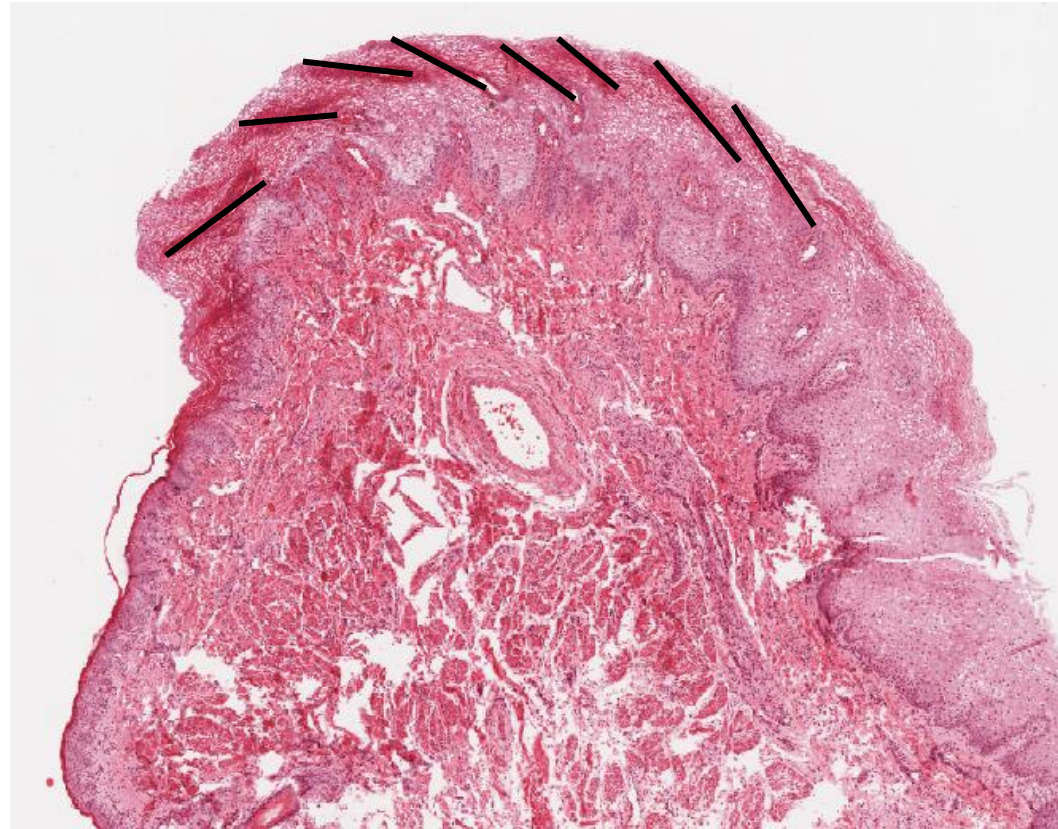
Ret
(slizniční strana)



?



Dospělec



Kojenec

U novorozenců se červená zóna rtu dělí na:

PG - pars glabra (Glabra = hladké)

PV - pars villosa (Villosa = vilózní, klkovité)

(PM - pars mucosa)

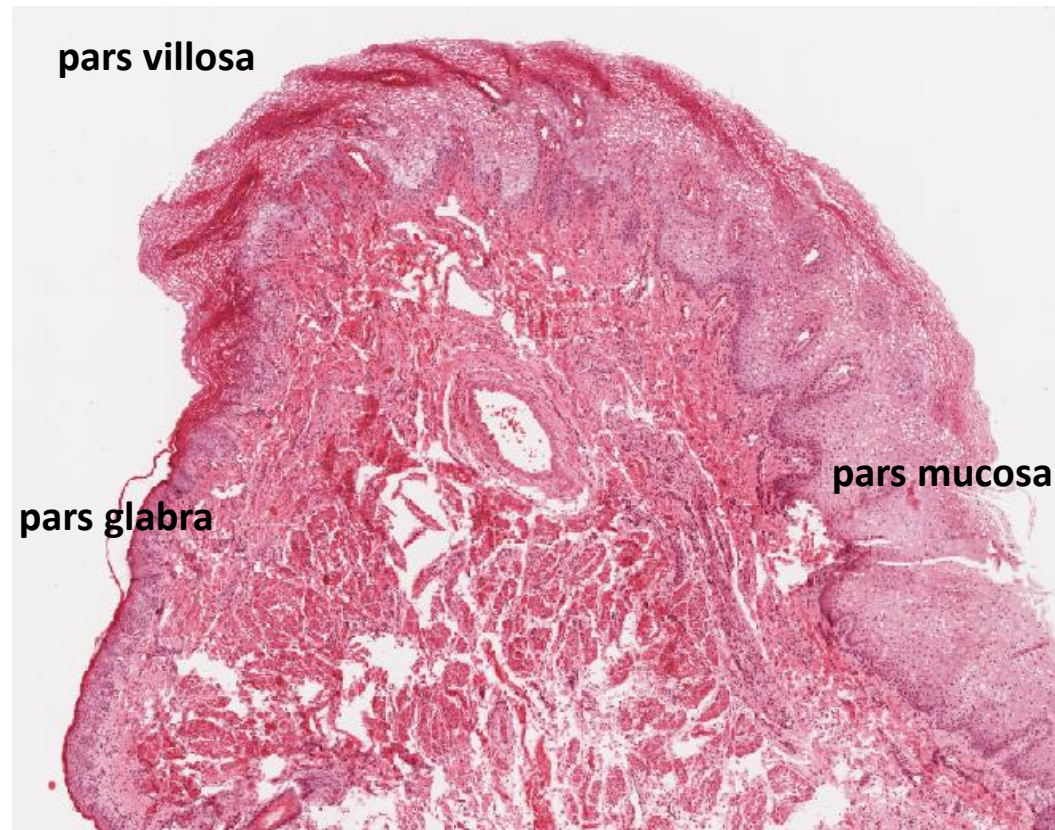
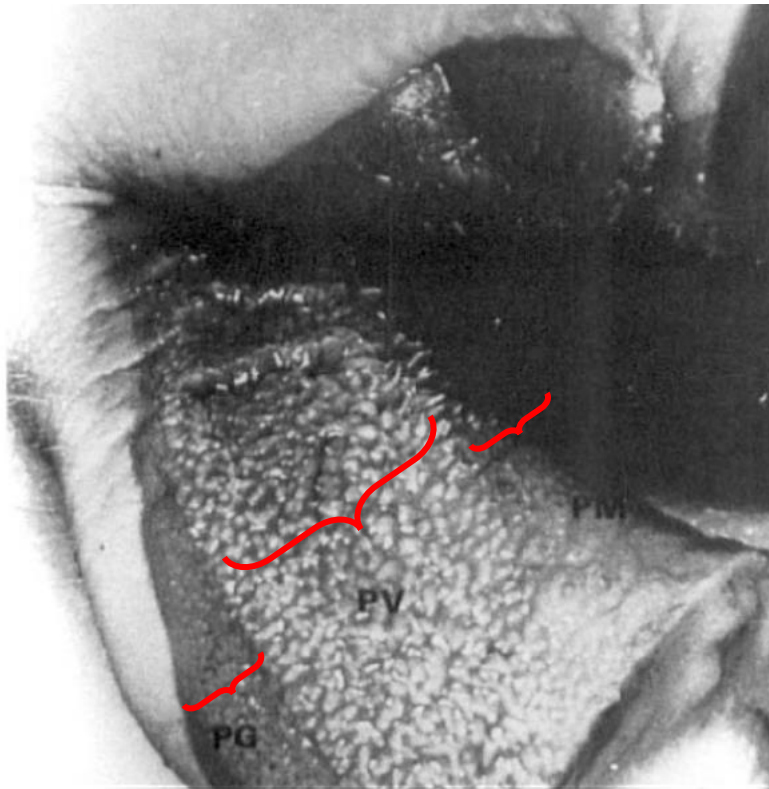


FIG. 1.10. Lips and commissure of mouth of a 39-week-old fetus.

Červená zóna rtů u novorozenců

ventrální (kožní) a dorzální (slizniční) strana přecházejí jedna ve druhou v rozsahu červeného lemu rtů

u NOVOROZENCŮ dělení na:

pars glabra (2 mm)

užší ventrální

pars villosa (asi 4 mm)

širší dorzální

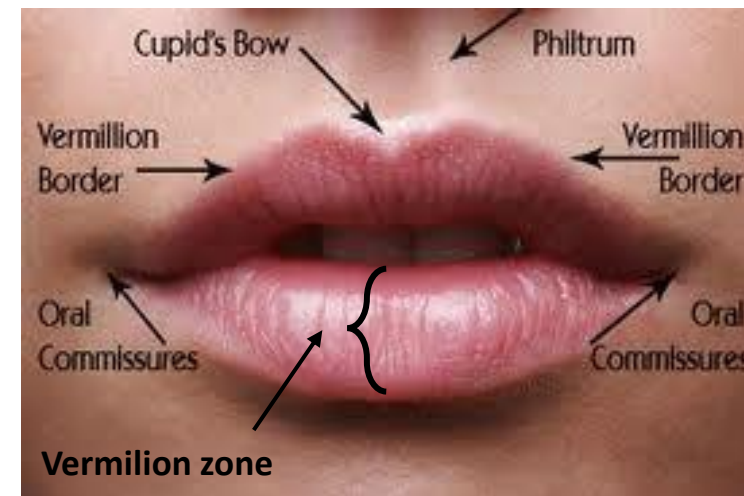
Pars glabra

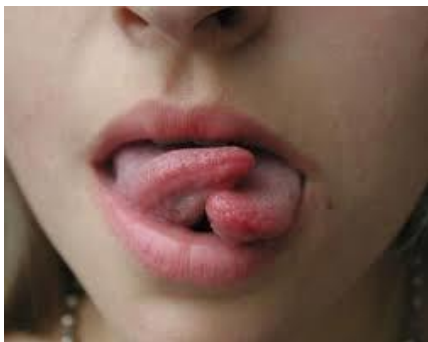- Vrstevnatý dlaždicový epitel s keratohylainovými zrny v buňkách,
- Papily lamina propria proti epitelu jsou delší než papily kůže
- V 50 % případů obsahuje malé mazové žlázy

Pars villosa

- Velmi tlustý vrstevnatý dlaždicový epitel
- Četné a štíhlé papily slizničního vaziva (podmiňují tzv. **retní val - torus labialis**)
- Papily jsou vysoce vaskularizované s četnými senzitivními nervovými zakončeními
- Po zvlhčení umožňuje pevné obemknutí bradavky při sání

strukturní rozdíl mezi pars villosa a pars glabra postupně vymizí s věkem dítěte

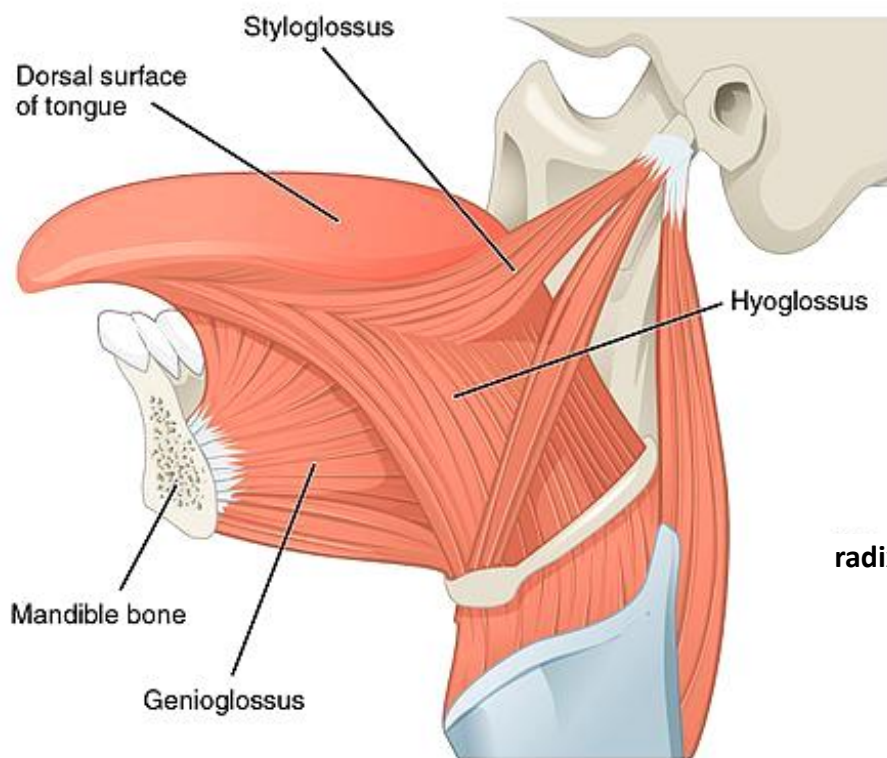




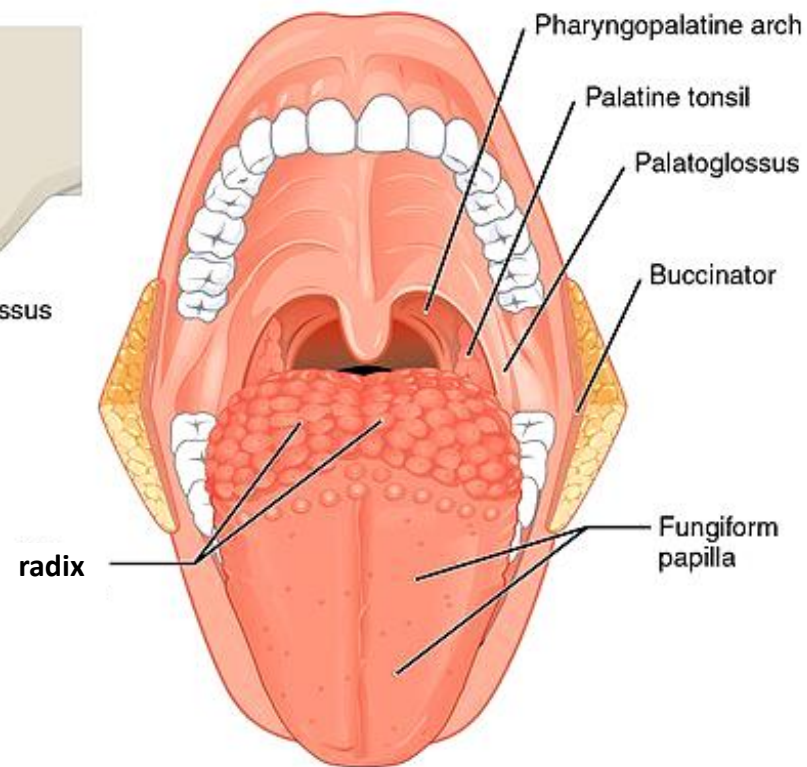
Jazyk

Lingua (lat.)

Glossa (gr.)



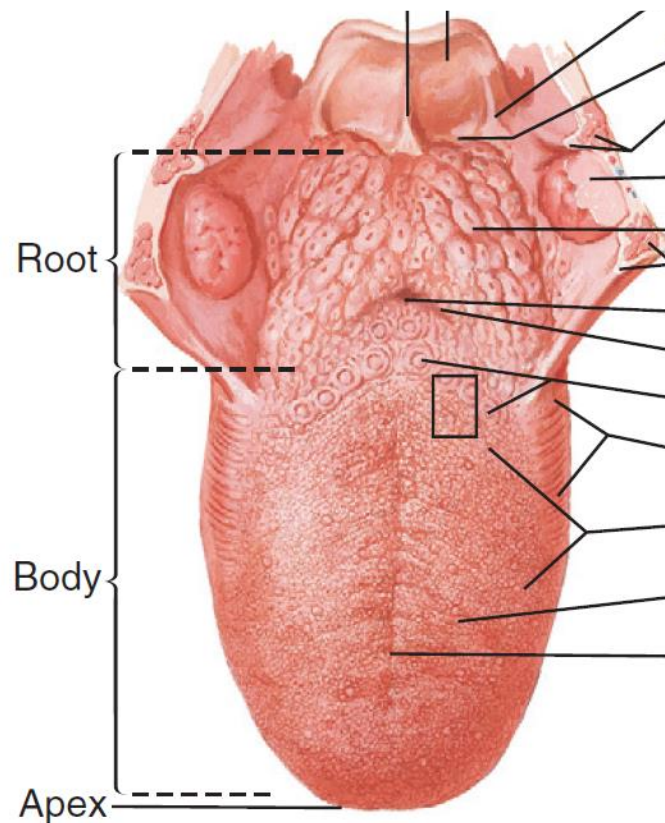
(a) Extrinsic tongue muscles



(b) Palatoglossus and surface of tongue

Strukturní základ: intra- a extraglosální příčně pruhované svaly

Evolučně se jazyk vyvinul u suchozemských obratlovců a obojživelníků (tetrapoda) ze svalů spodiny ústní



Povrch jazyka

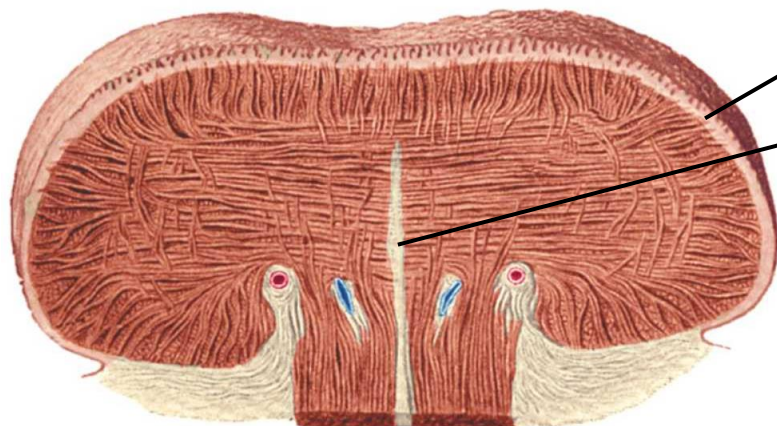
Hřbet (*dorsum linguae*)
specializovaná orální sliznice

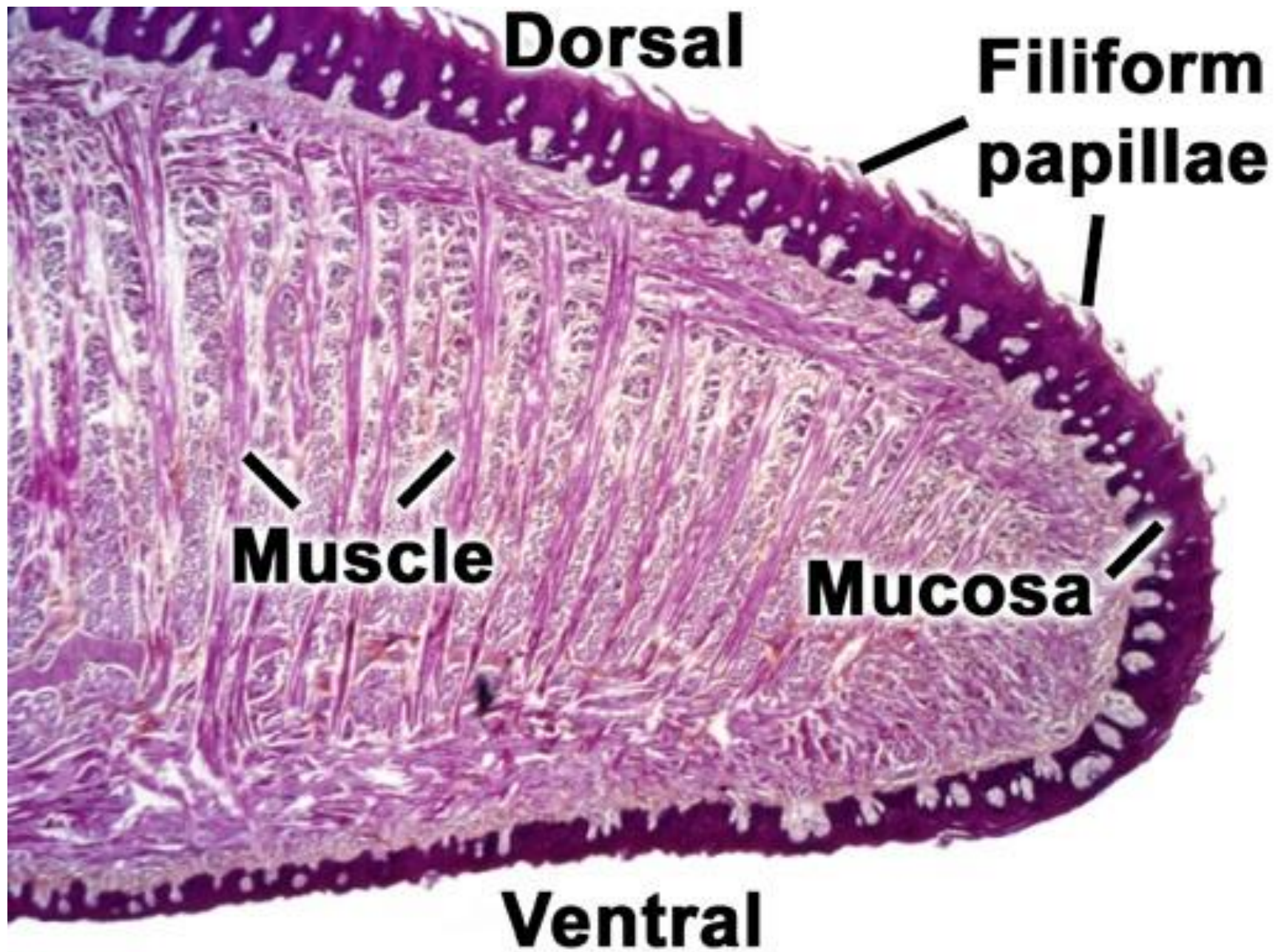
Spodní strana
orální sliznice krycího typu

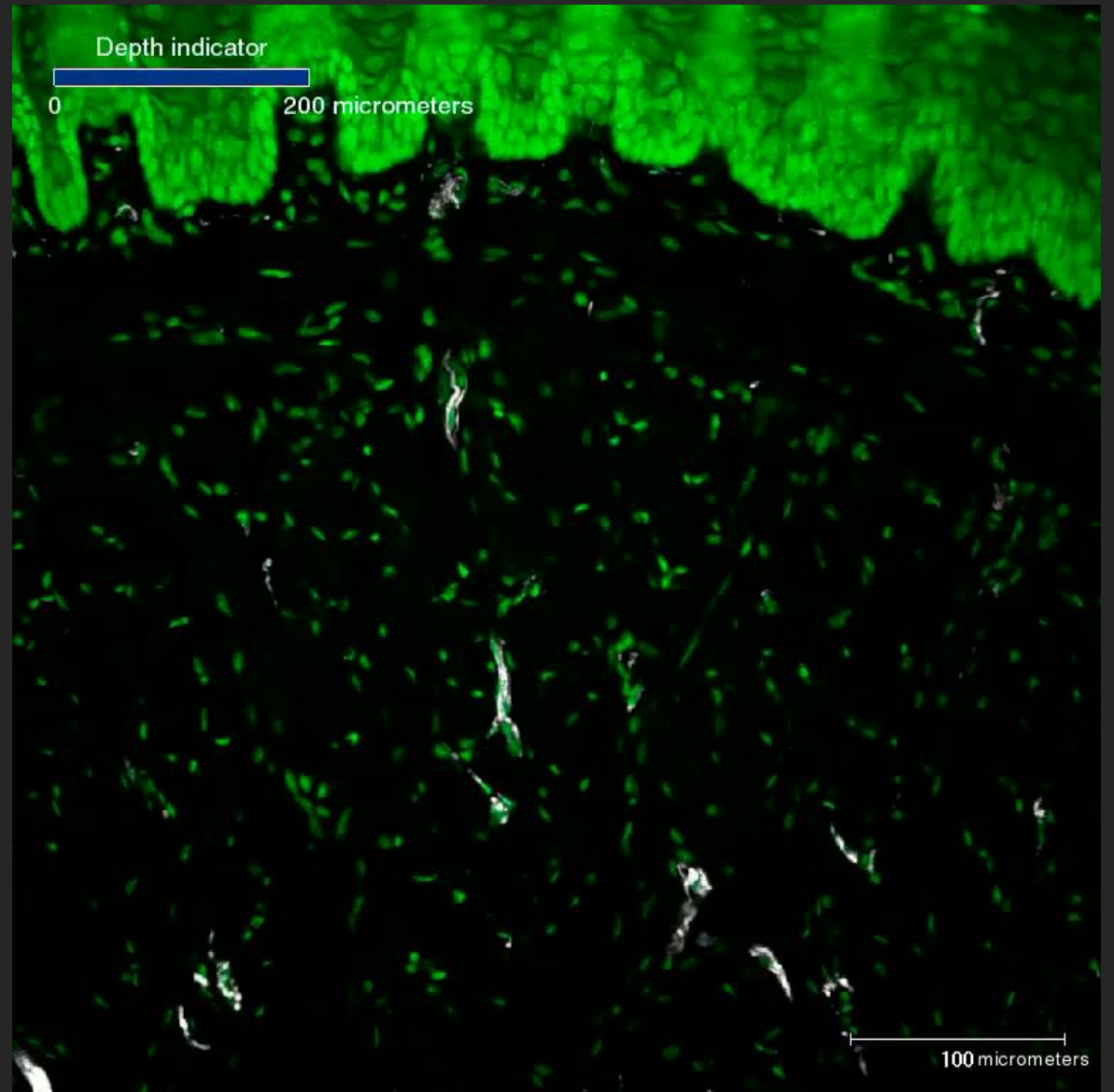
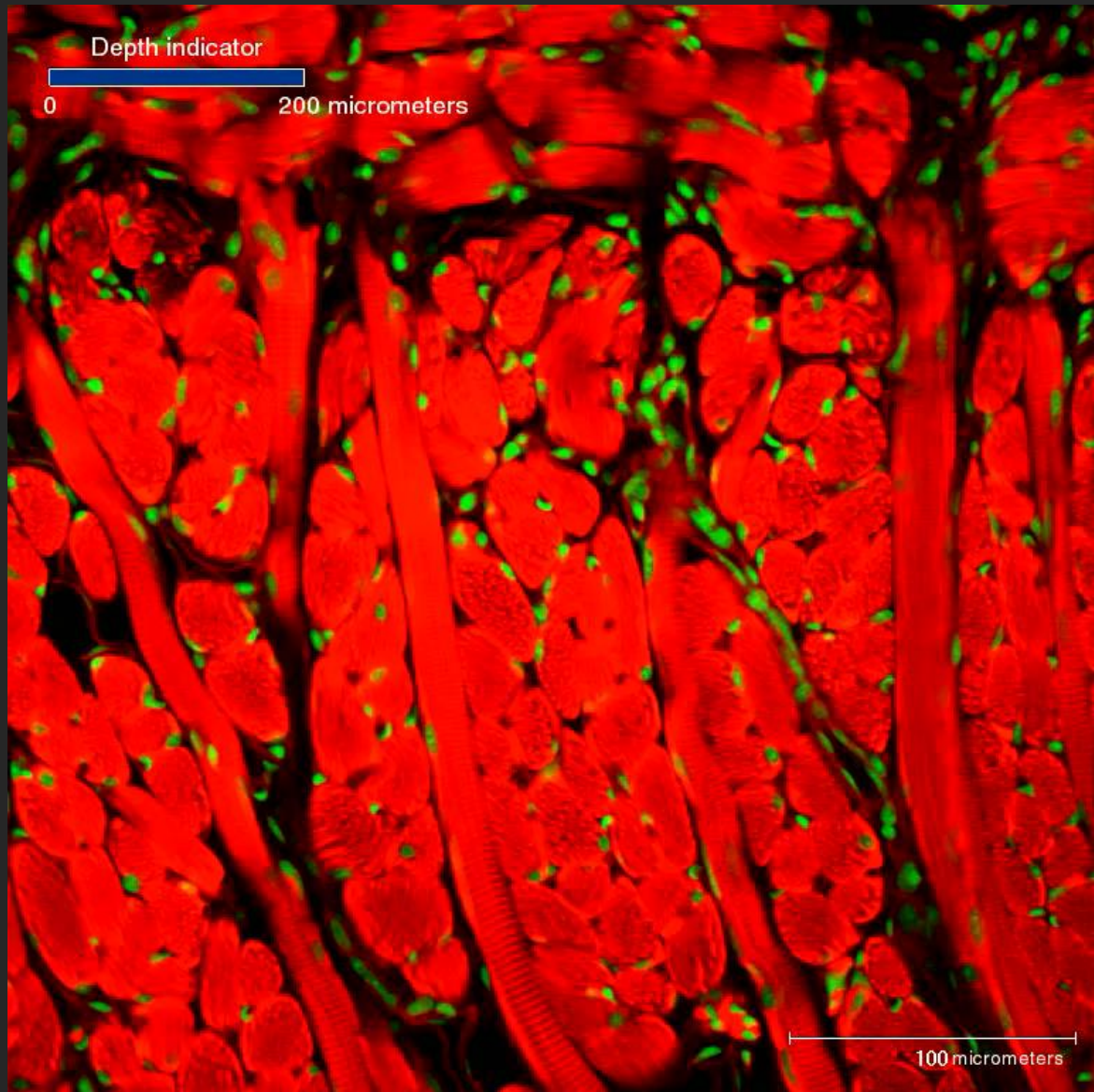
Vazivové části

aponeurosis linguae - tuhá
vazivová blána

septum linguae z hustého
kolagenního vaziva a
perimysium







Depth indicator

0 200 micrometers

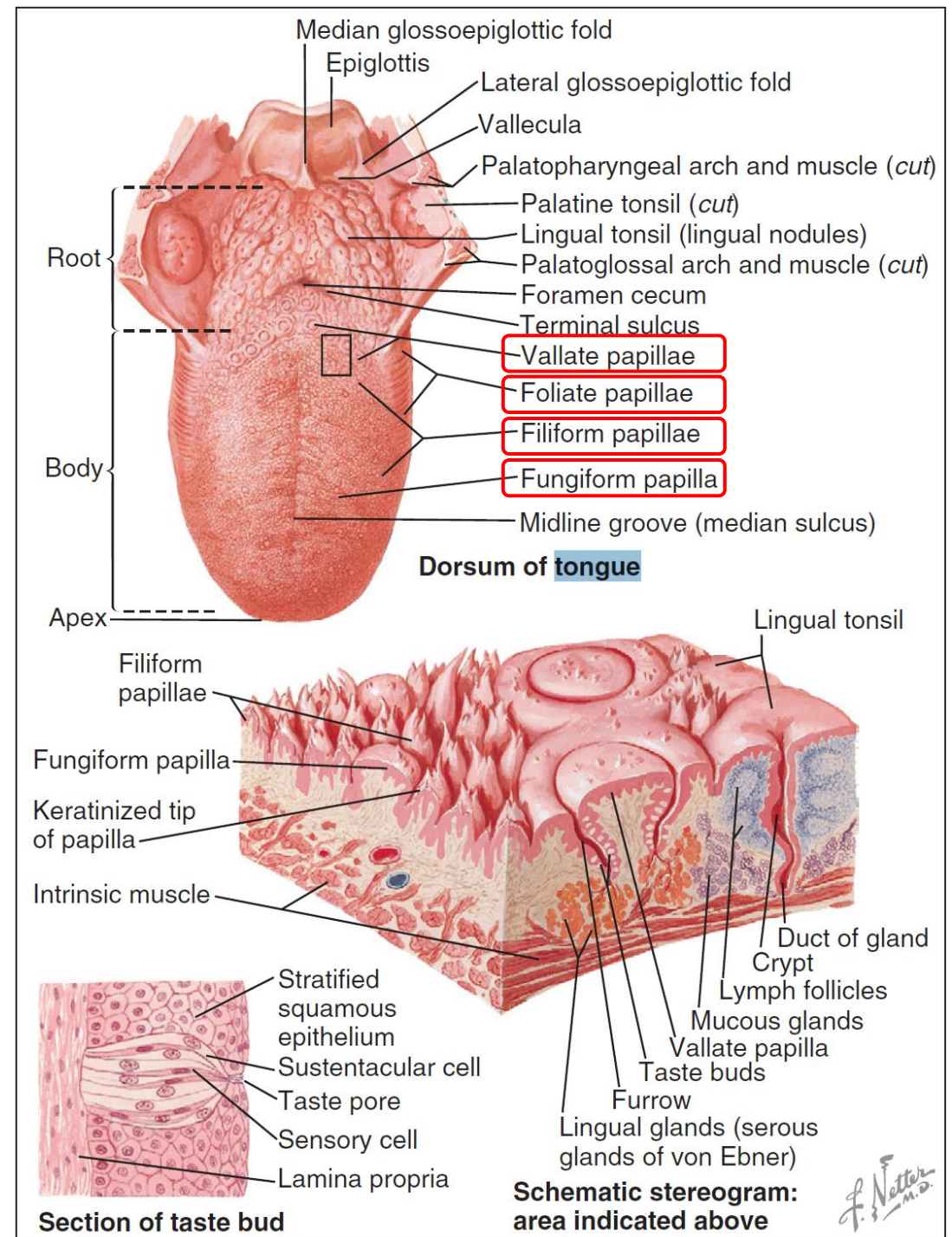
100 micrometers



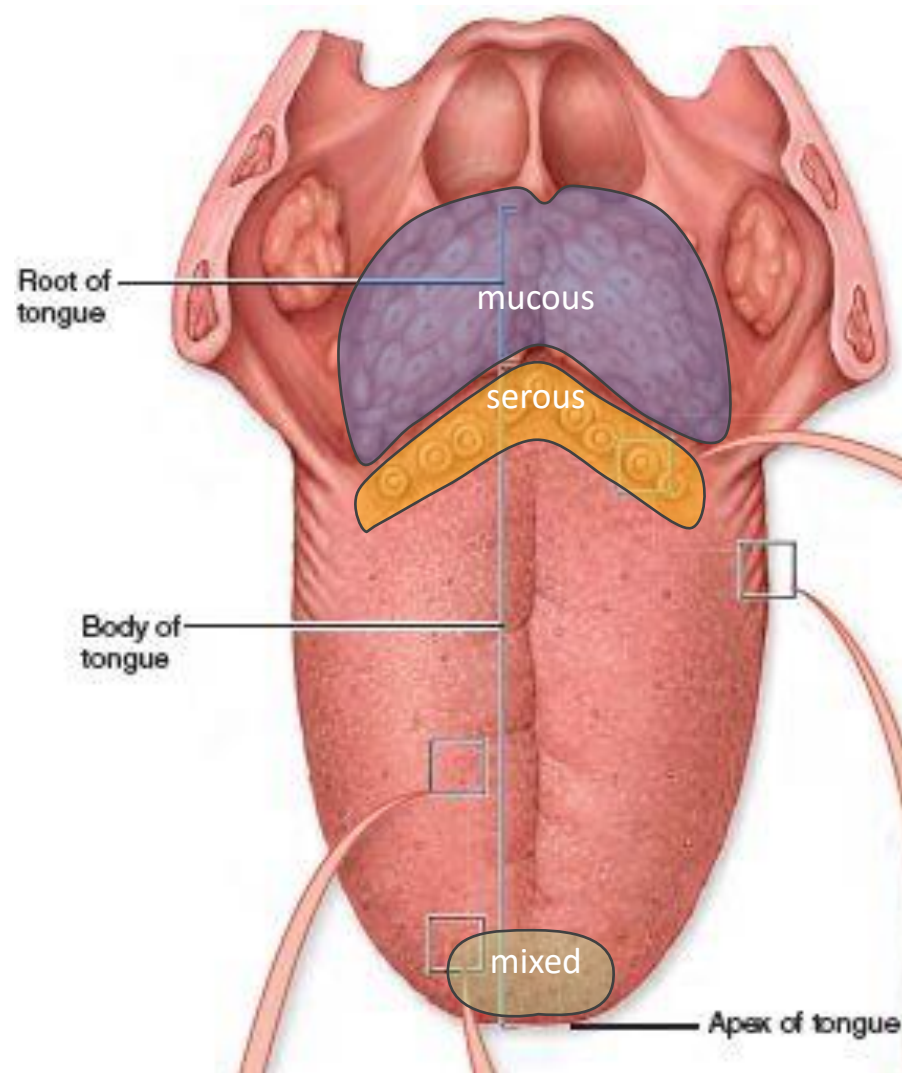
Dorsum linguae

Specializovaná orální sliznice

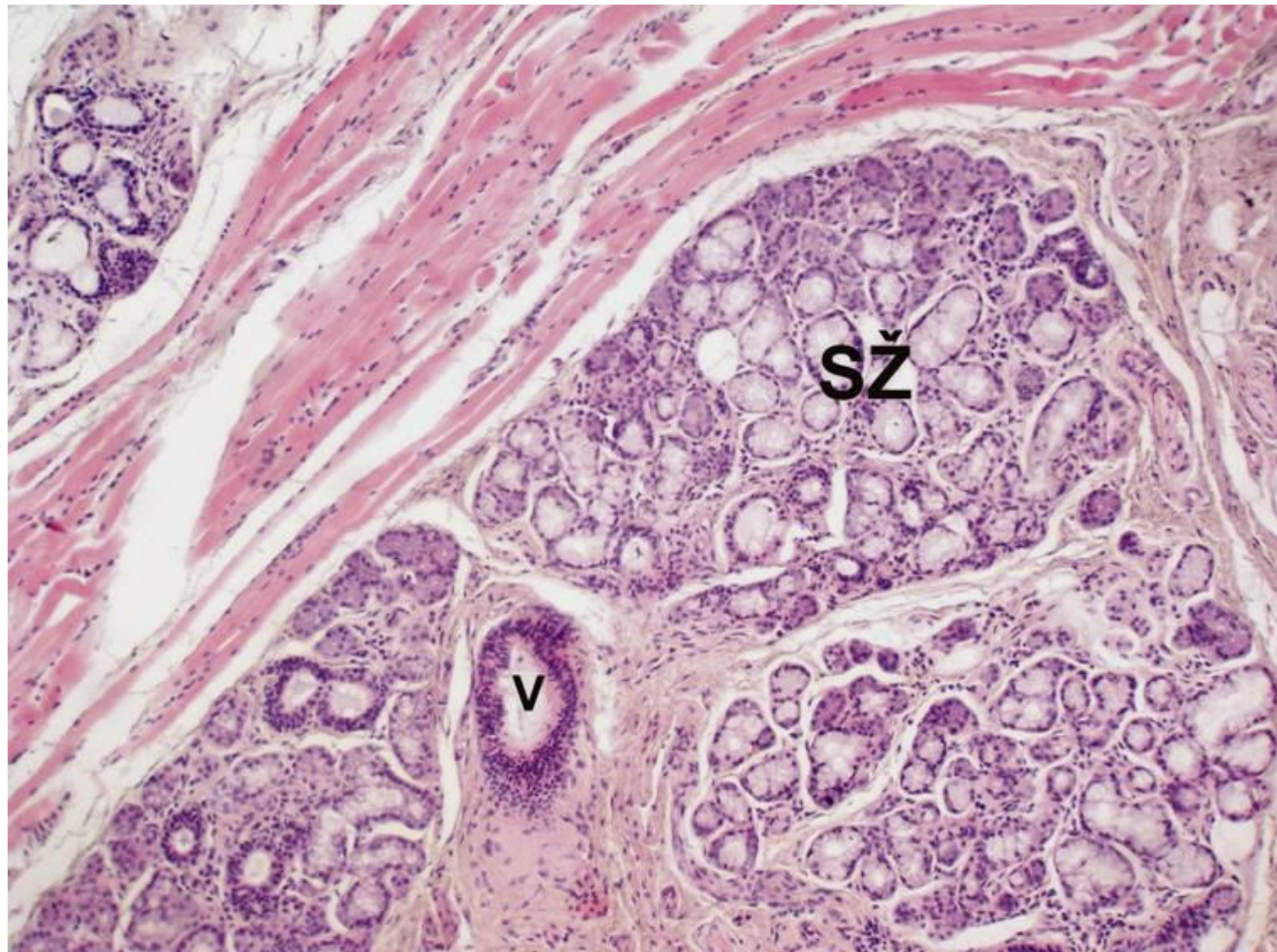
- pevně srostlá s aponeurosis linguae
- nerovný až drsný povrch
- slizniční výrůstky - **jazykové papily**
- až na nitkovité papily jsou kryty nerohovějším vrstevnatým dlaždicovým epitelem



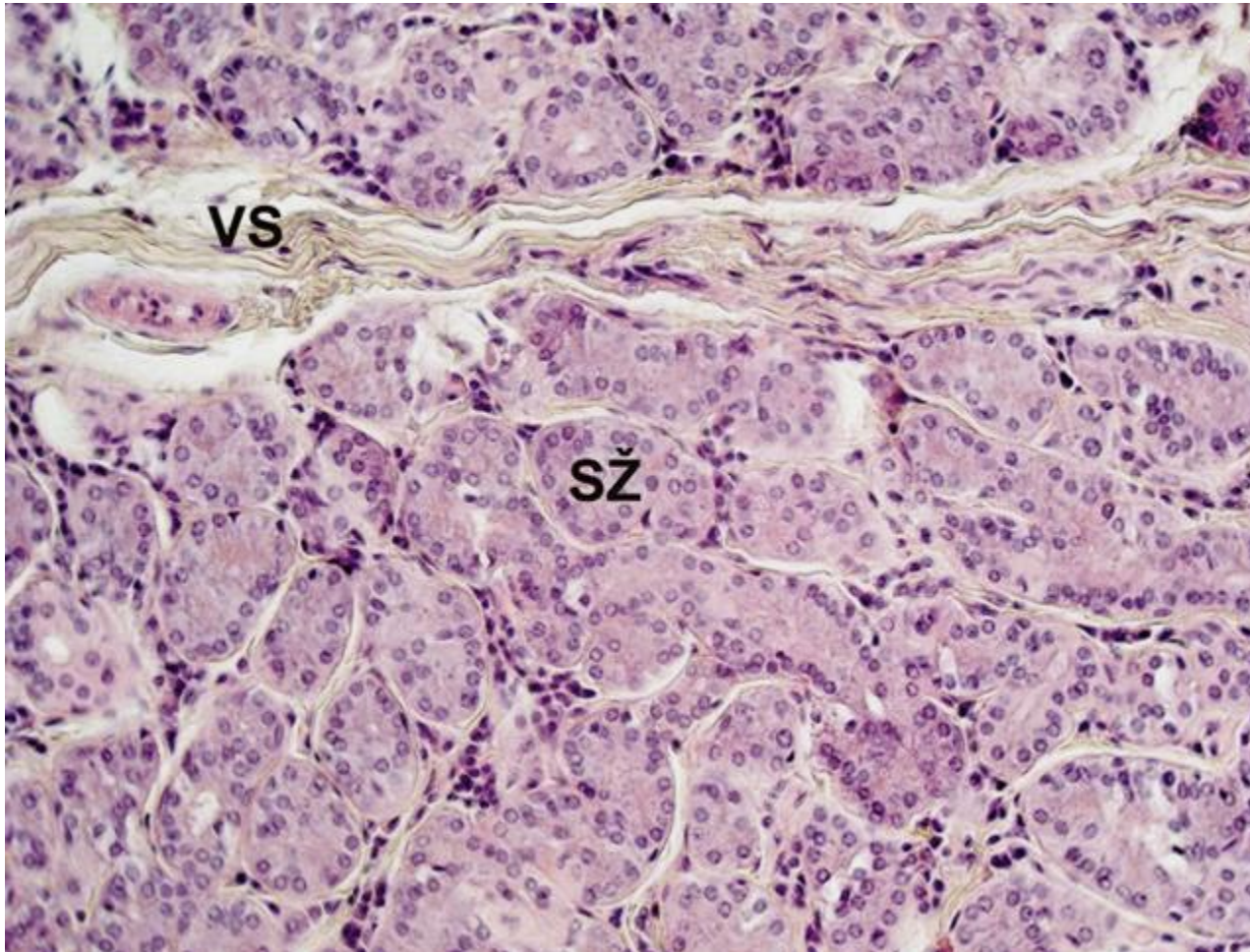
Žlázy jazyka



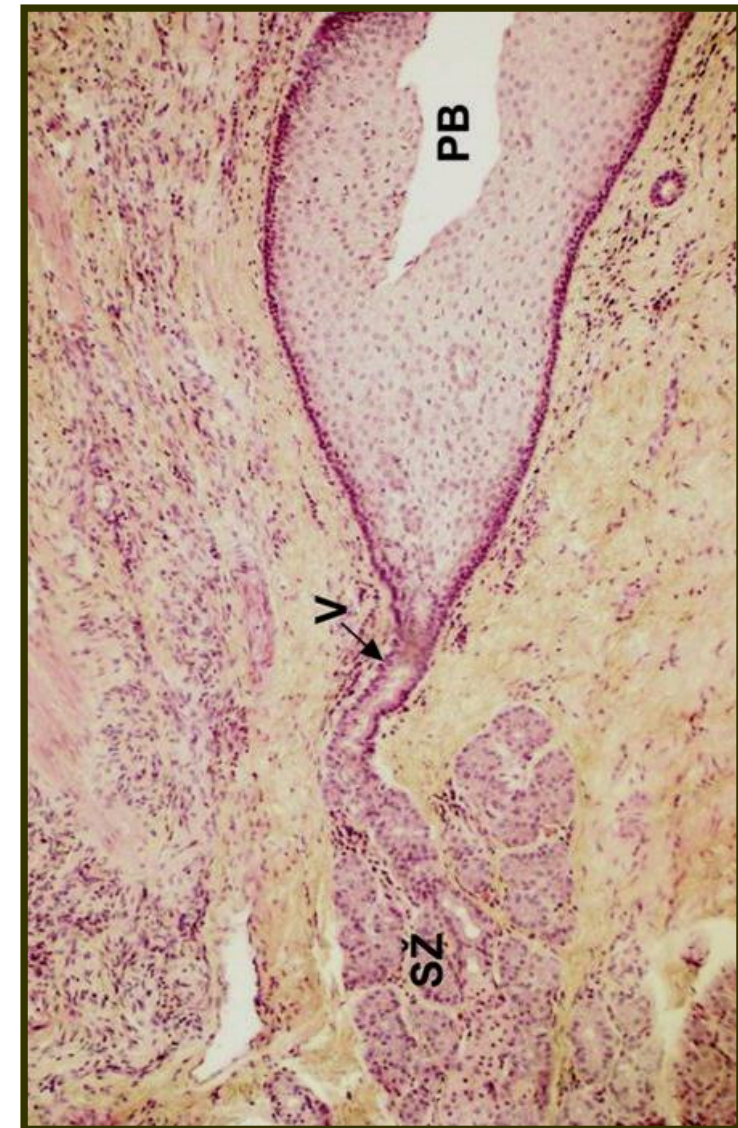
Glandula apicis linguae (gl. Blandini)
složená smíšená



Ebnerovy žlázy - *gll. gustatoriae*
serózní

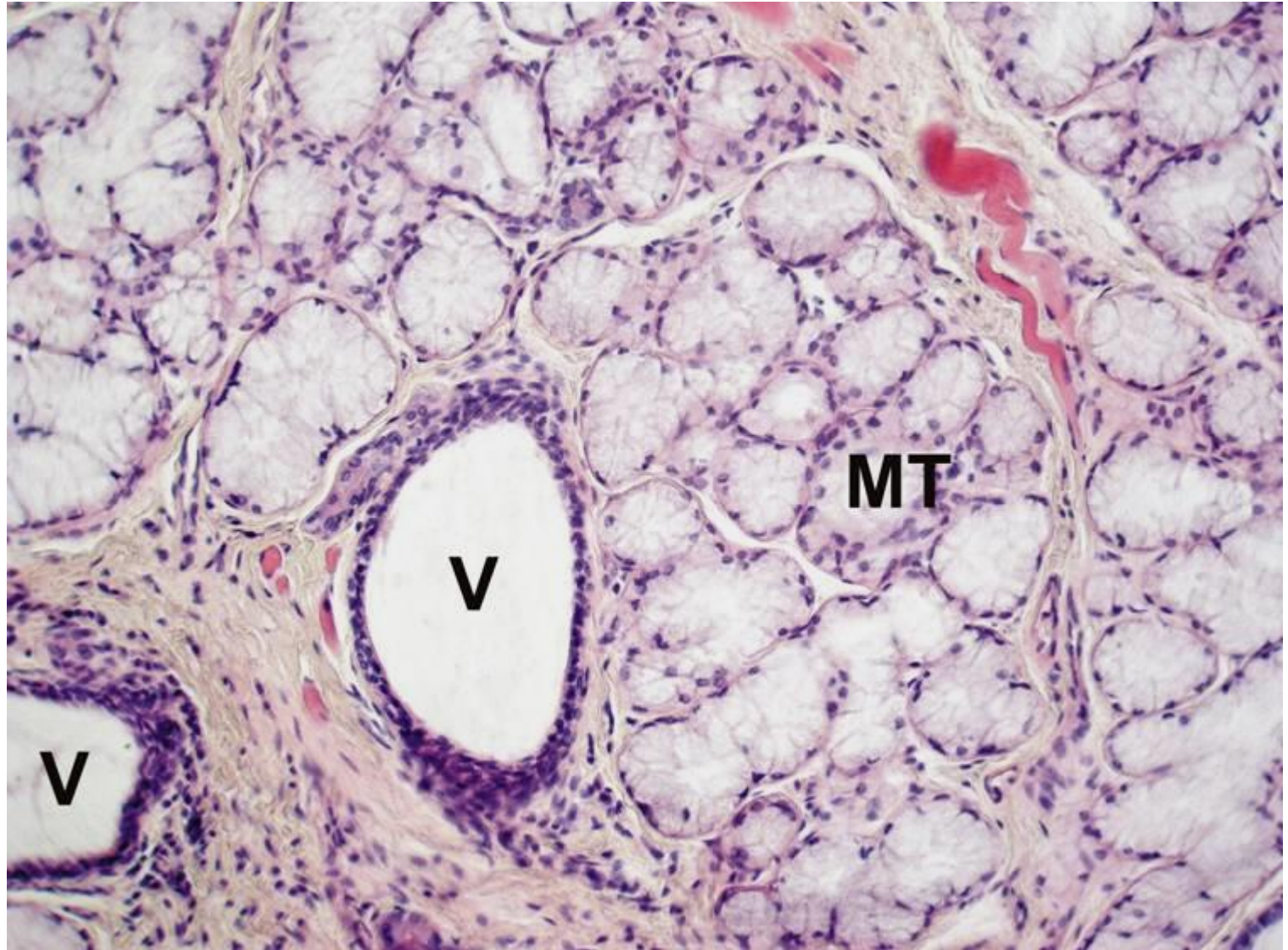


Ebnerovy serózní žlázy (SŽ) se sekrečními oddíly tubulárního charakteru (VS-vazivové septum)

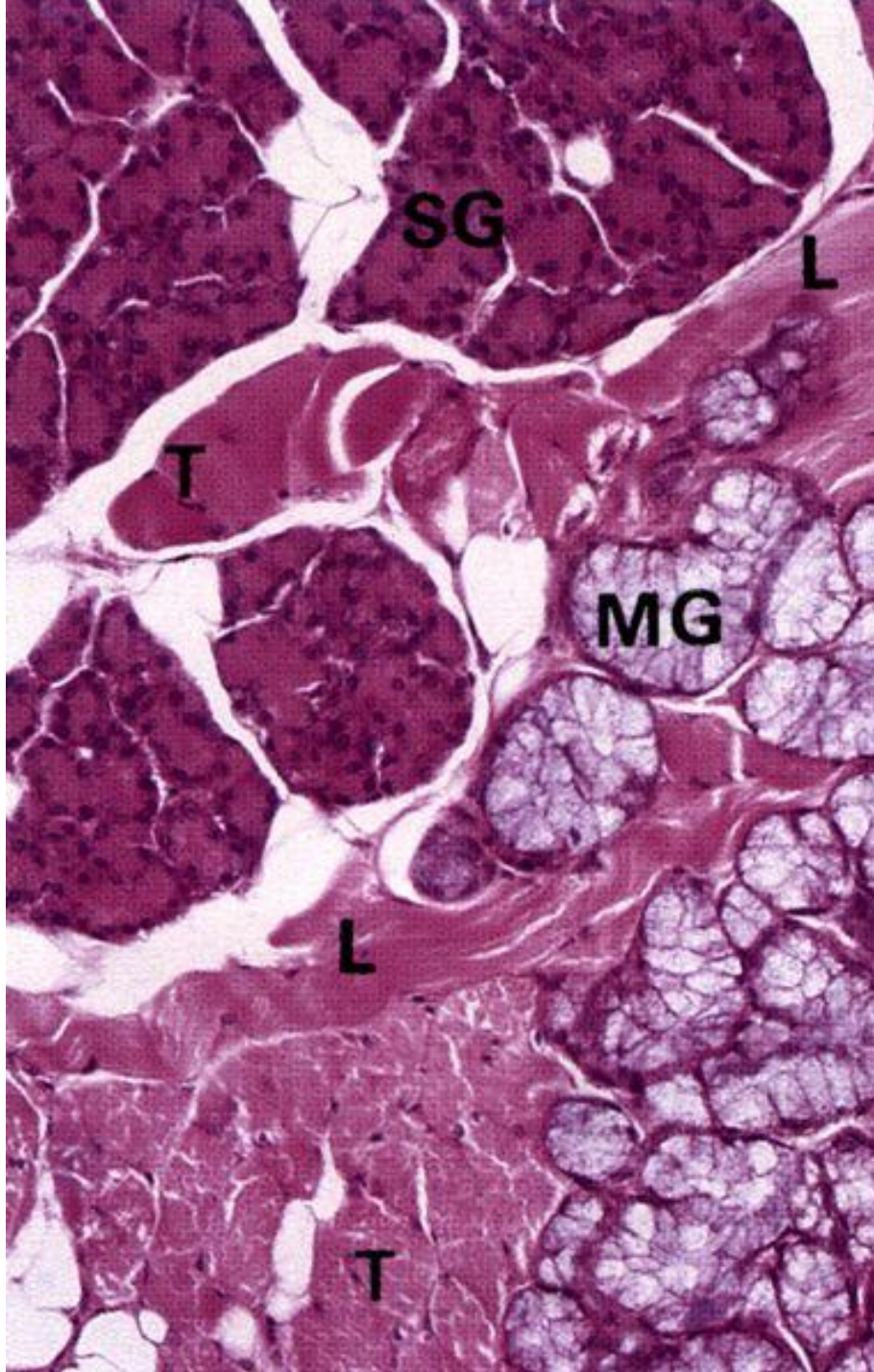


Vyústění vývodu (V) Ebnerových žlázek (SŽ) na dně papilární brázdy (PB).

Weberovy žlázy - *gll. linguales post*
mucinózní



Weberova mucinózní žláza
MT – mucinózní tubuly, V-vývod.



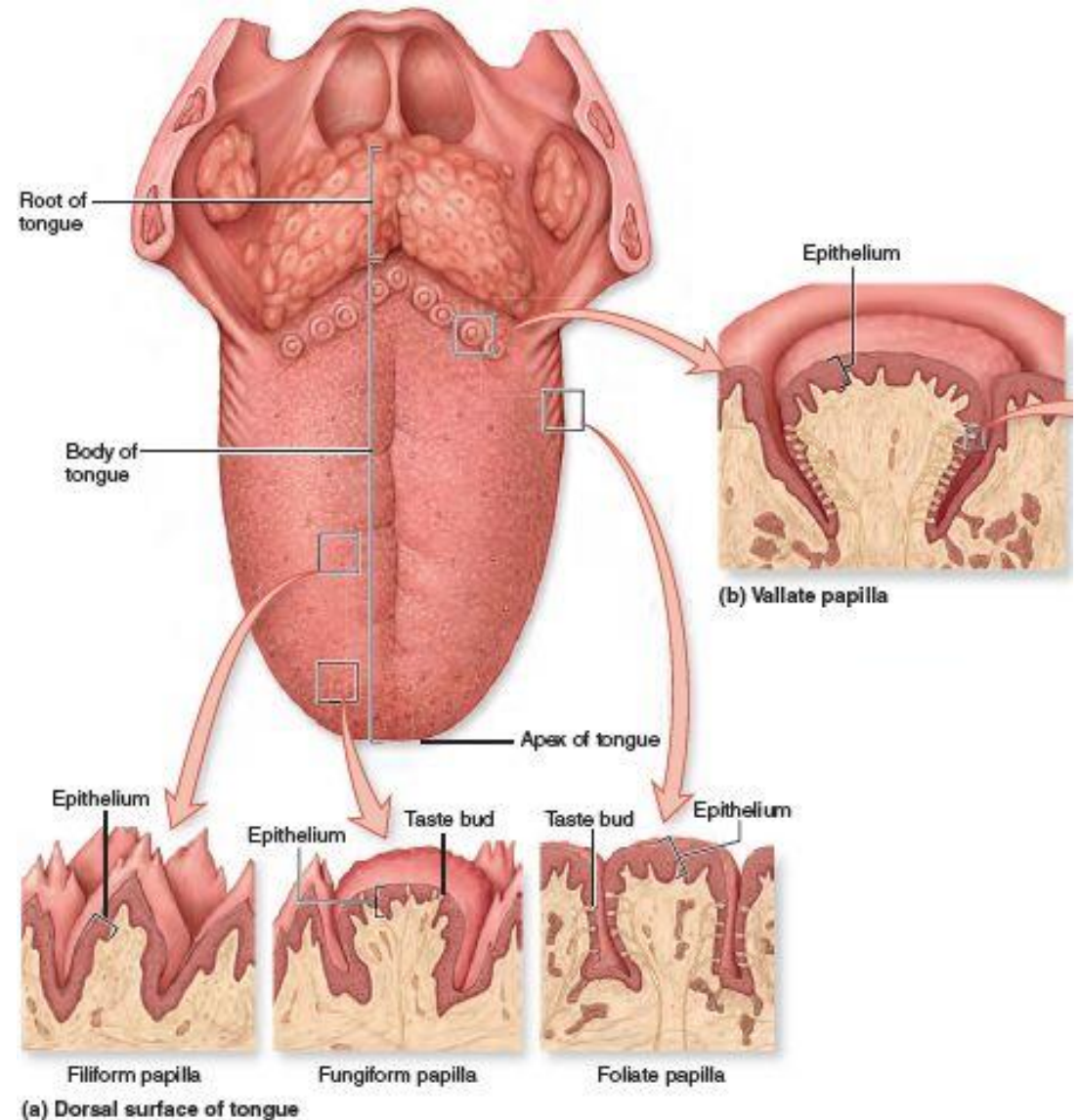
Ebnerovy žlázy - *gll. Gustatoriae*
serózní

Weberovy žlázy - *gll. linguales post*
mucinózní

Dorsum linguae

Specializovaná orální sliznice

- Pevně srostlá s *aponeurosis linguae*
- Nerovný až drsný povrch
- Slizniční výrůstky - **jazykové papily**
- Až na nitkovité papily jsou kryty nerohovějícím vrstevnatým dlaždicovým epitelem



Papillae filiformes

Nejpočetnější, po celé dorzální ploše (od *apex lingualis* po *sulcus terminalis*)

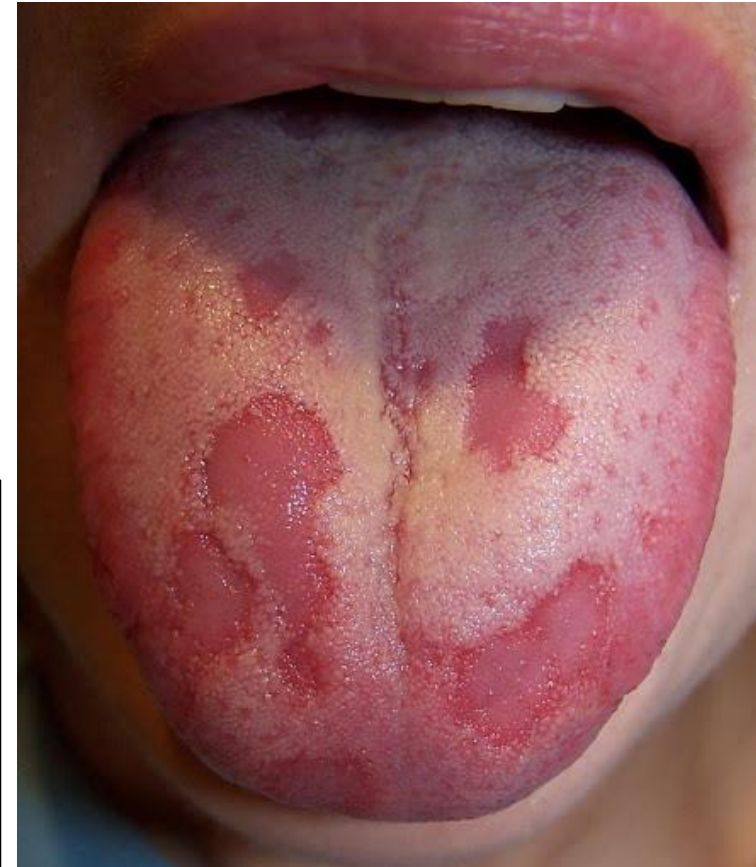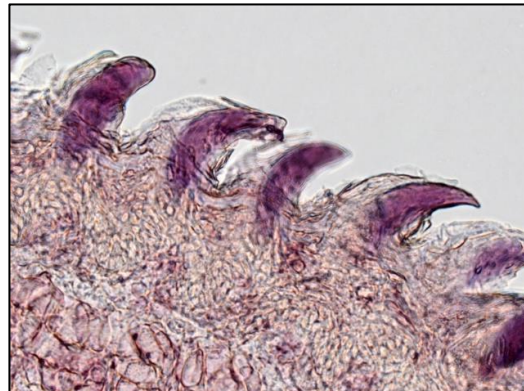
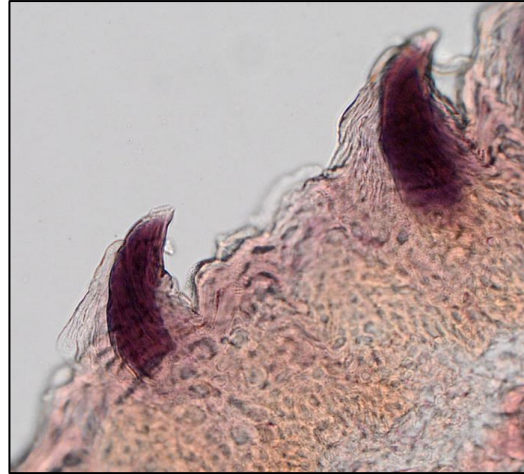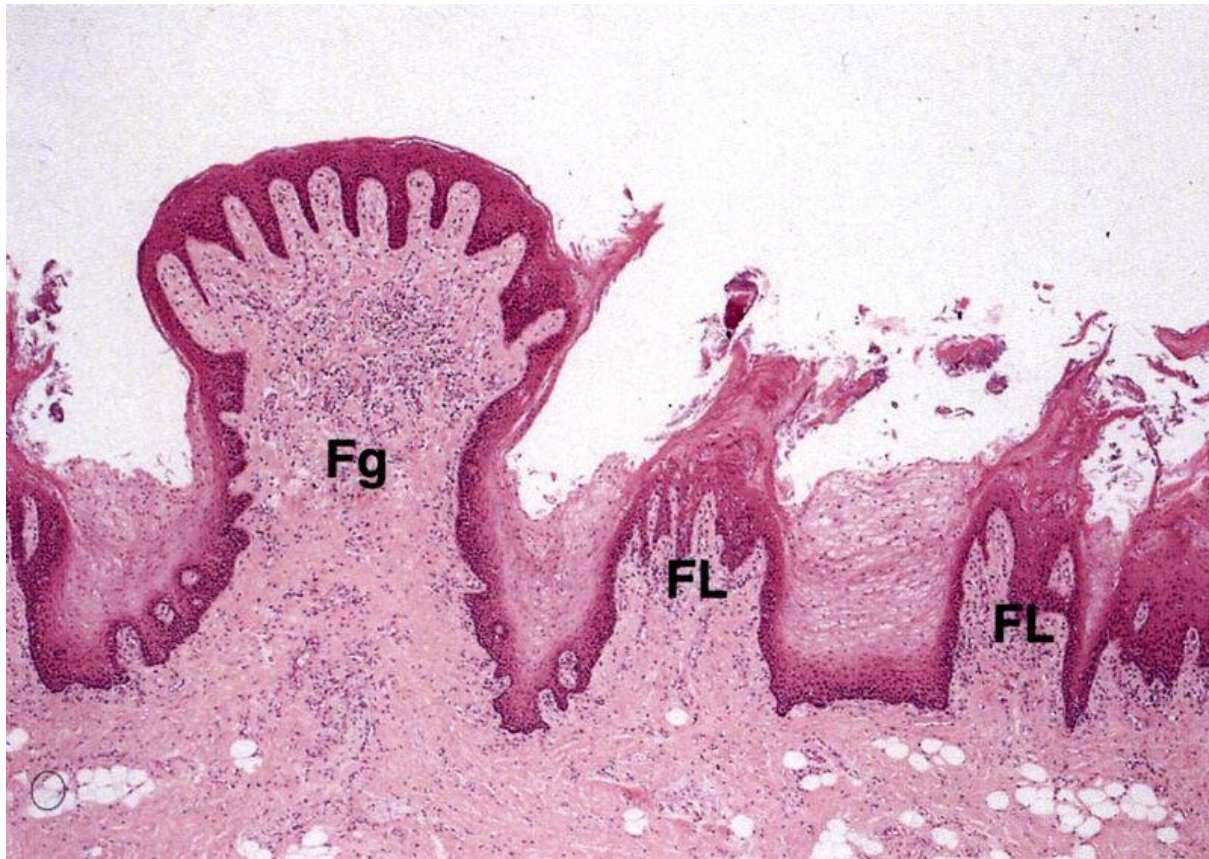
Štětečkům podobné útvary (výška 0,5 - 1,0 mm, šířka 0,2 - 0,3 mm)

Epitel rohovatí - při vážnoucím odlupování tzv. „povleklý jazyk“

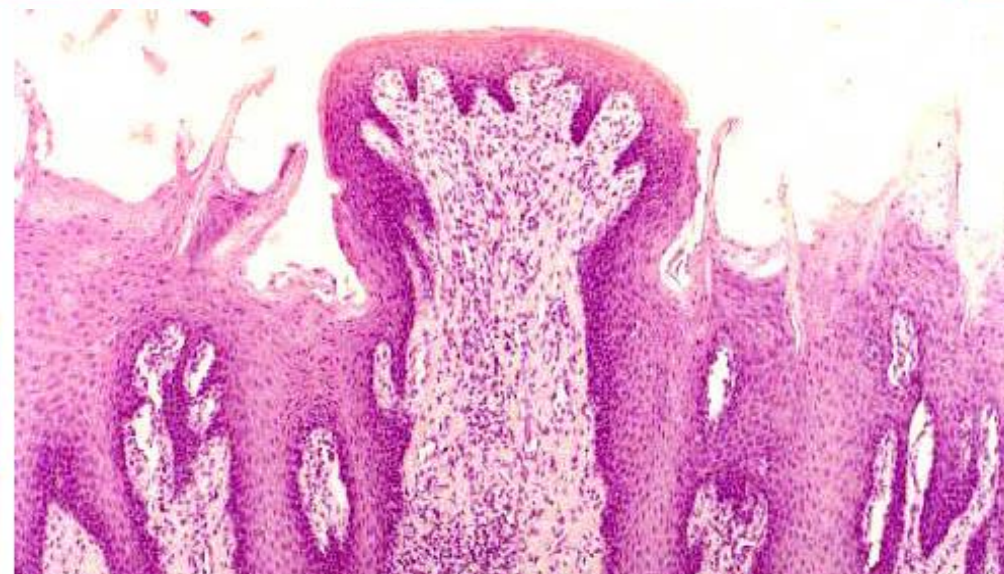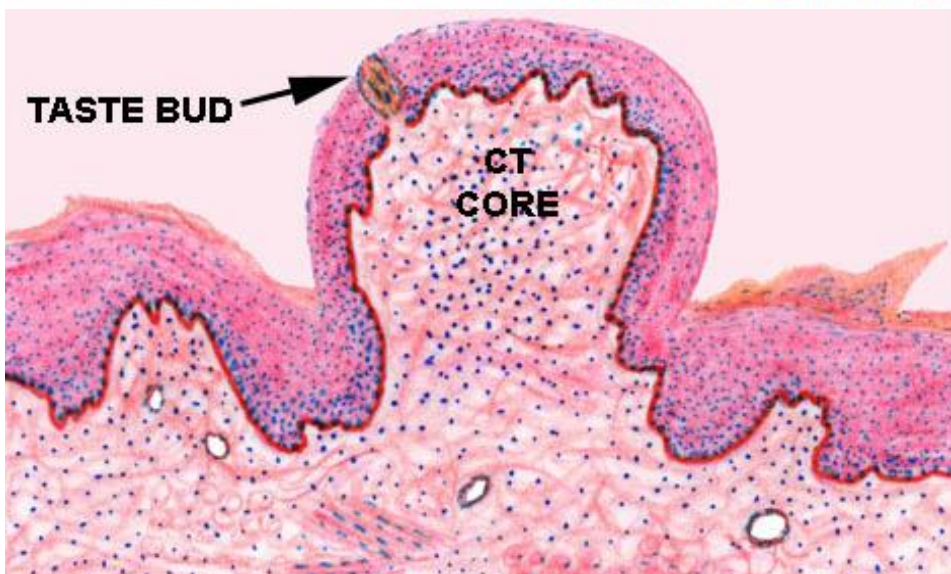
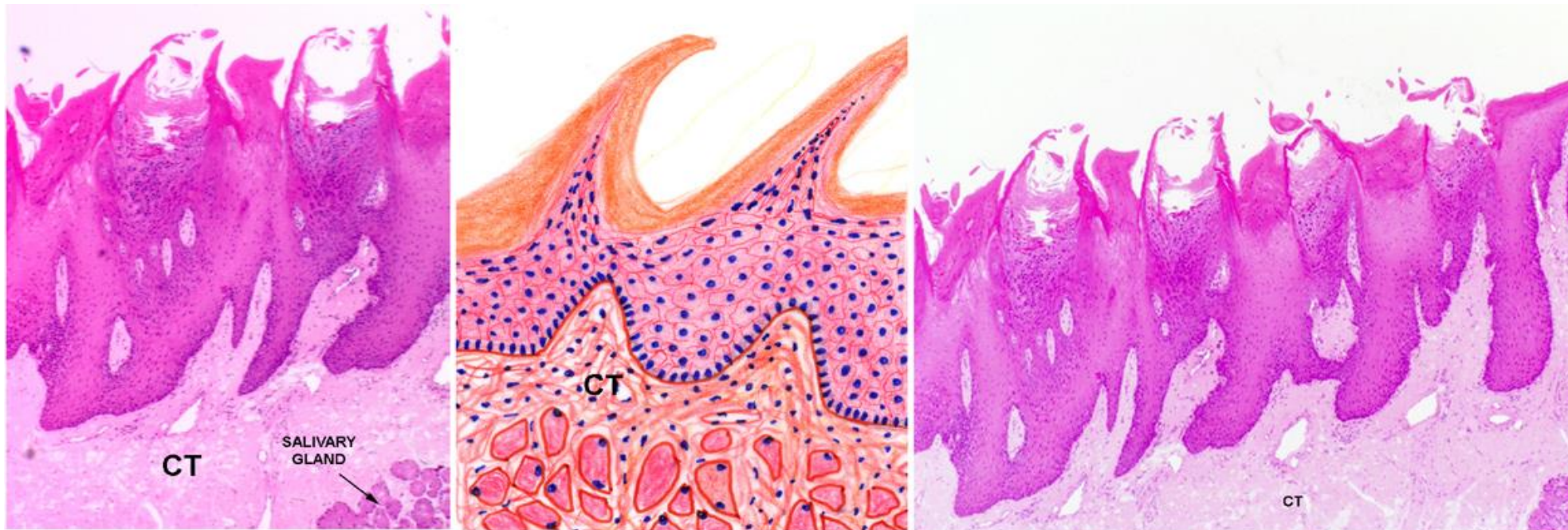
Papillae fungiformes

Apex, Houbovité útvary (výška 0,5 - 1,5 mm, šířka 0,5 - 1,0 mm)

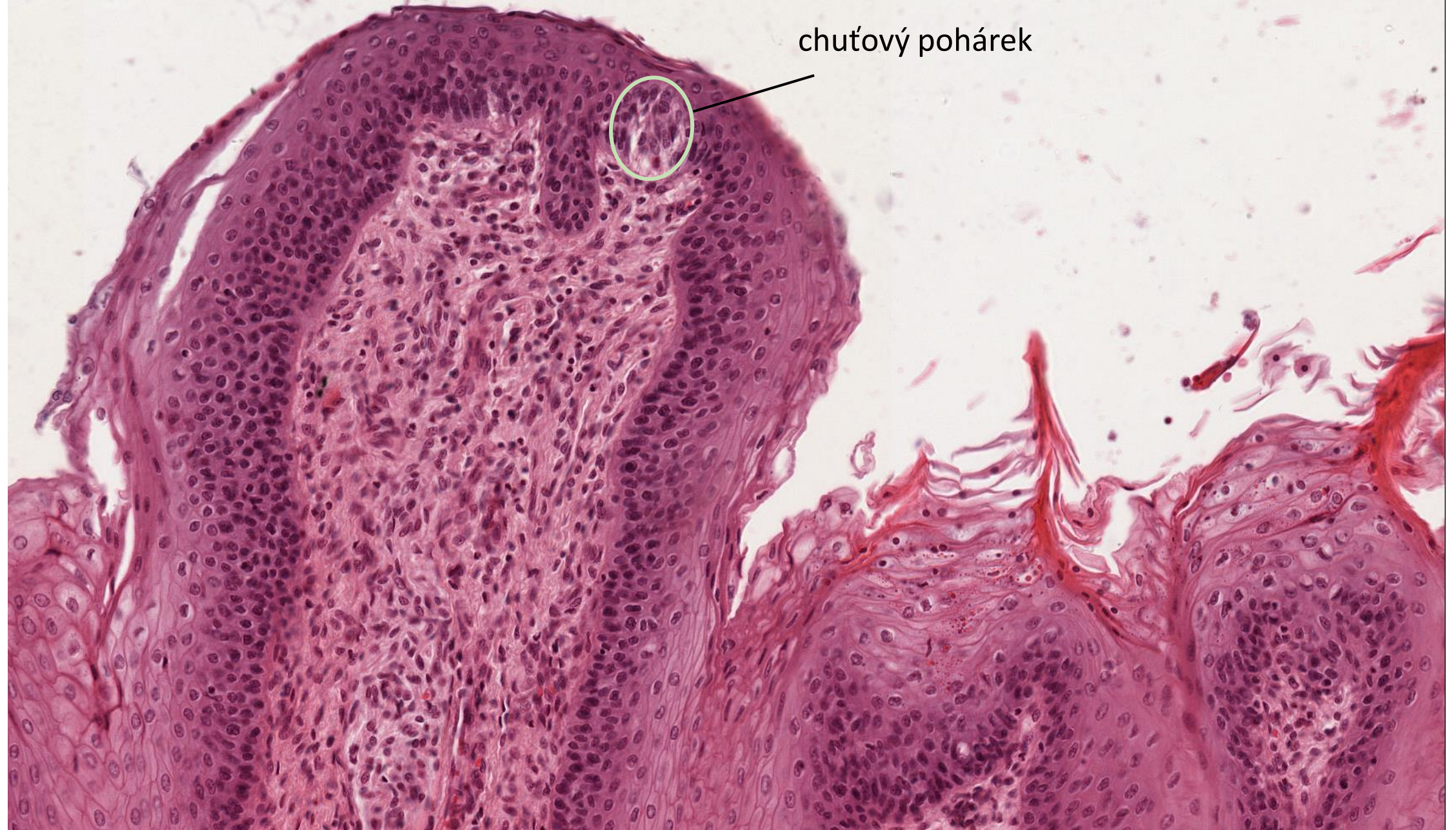V epitelu bývají chuťové pohárky



Papillae filiformes vs. Papillae fungiformes



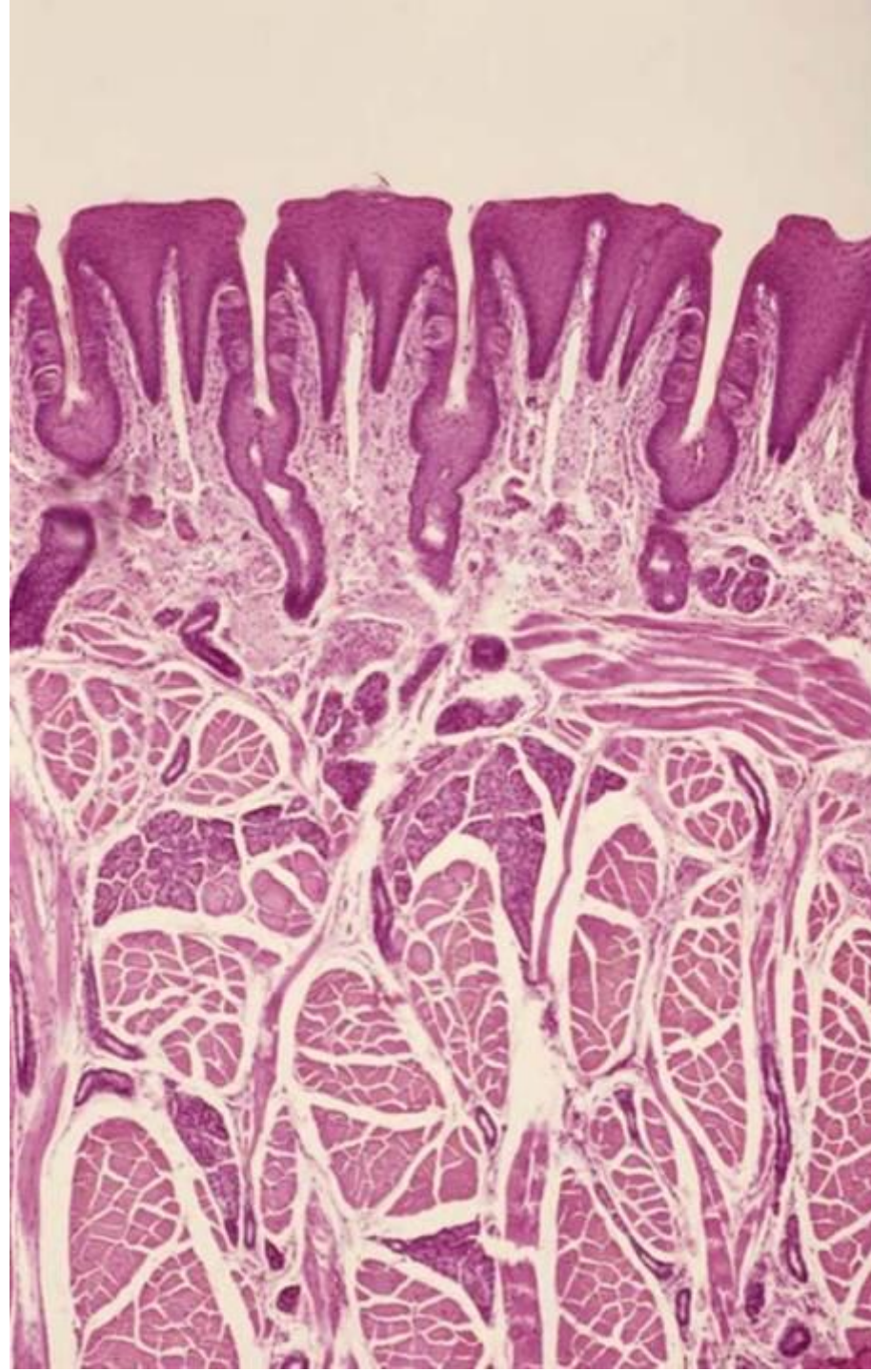Rozdíly v keratinizaci



chuťový pohárek

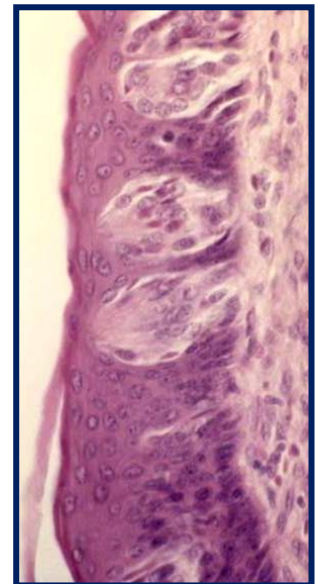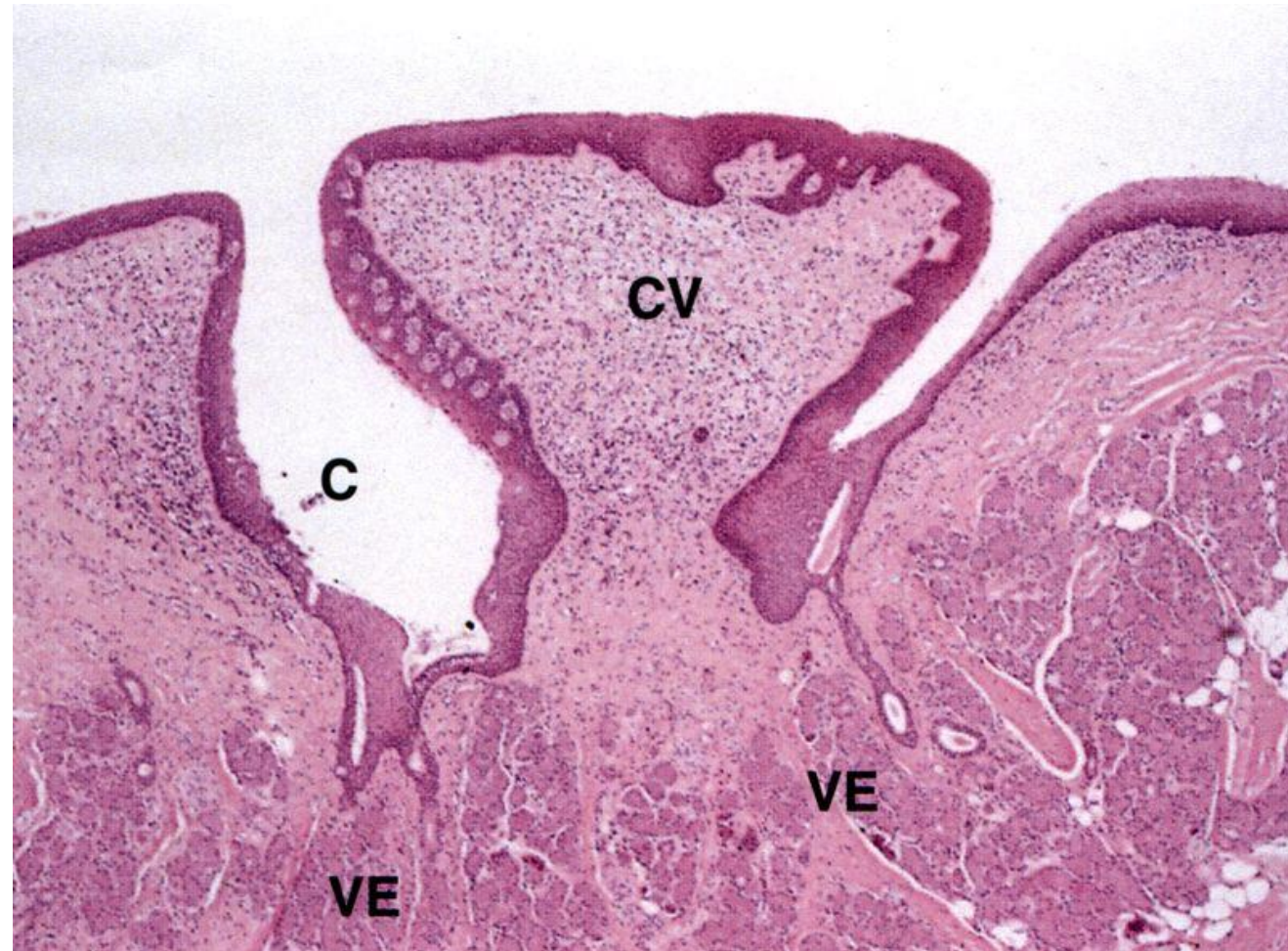
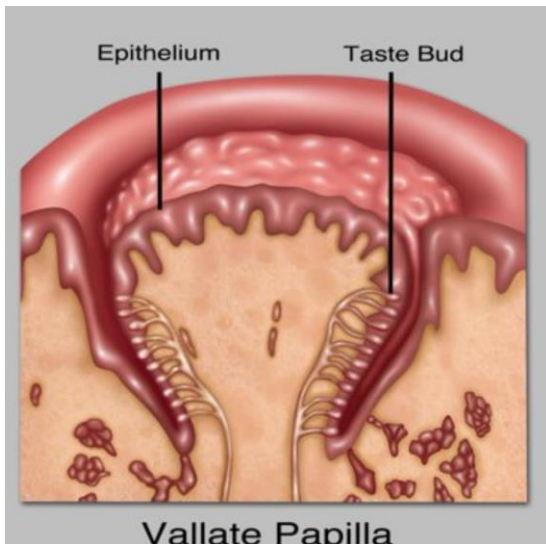
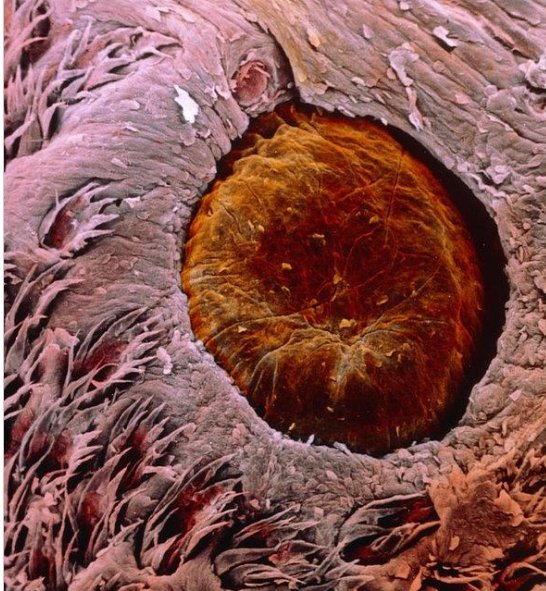Papillae foliatae

- Počet: 3 - 8
- Svisle postavené slizniční řasy
- Rudimentární, laterálně na rozhraní těla a kořene jazyka
- Obsahují chuťové pohárky

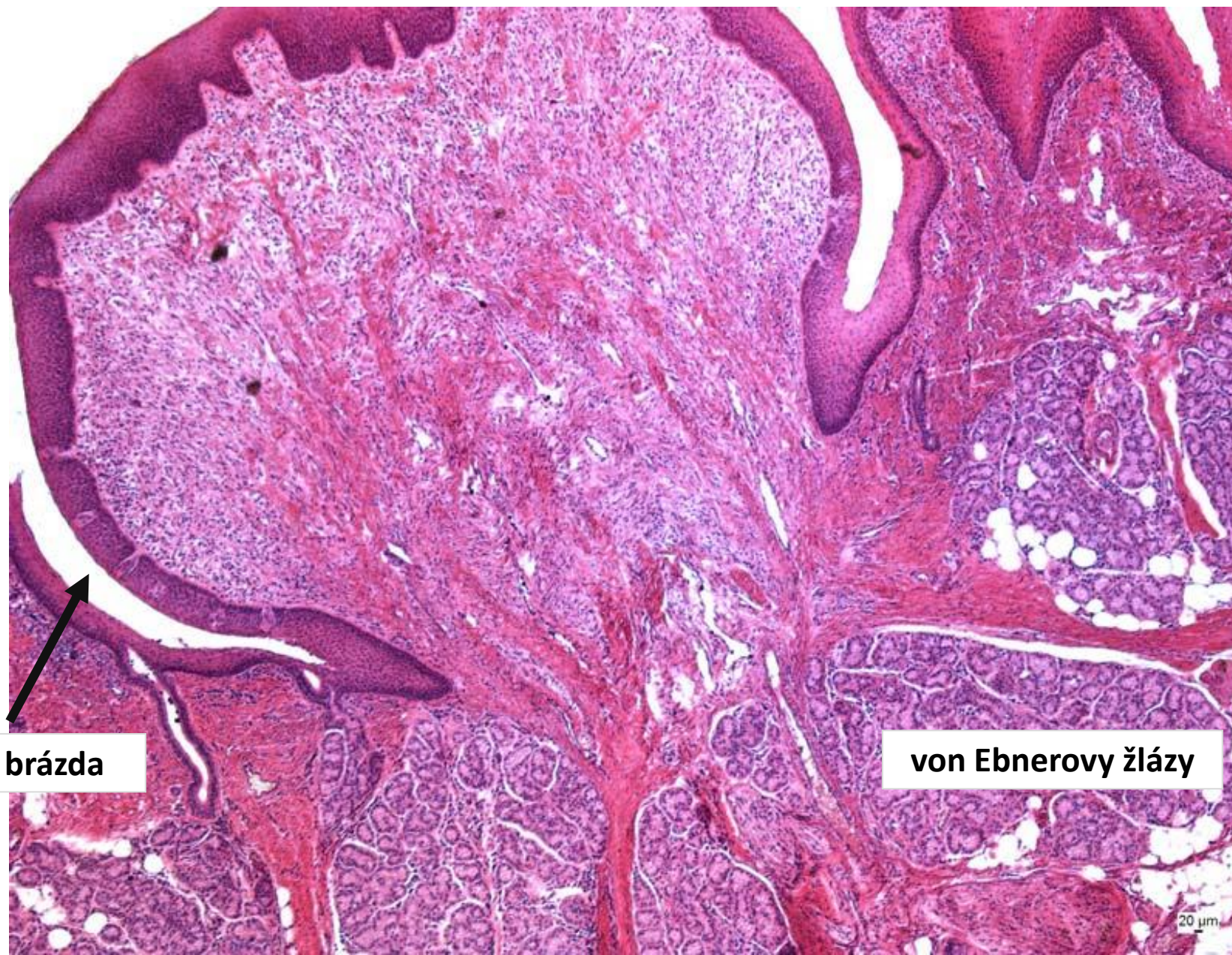

Papillae vallatae

Největší (výška 1-4 mm, šířka 1-3 mm), Počet: 7–12 těsně před sulcus terminalis, do sliznice zanořeny - od prominujícího valu papilu odděluje hluboká cirkumpapilární brázda, chuťové pohárky



Papilla vallata



Cirkumpapilární brázda

von Ebnerovy žlázy

20 μm

Chuťové pohárky

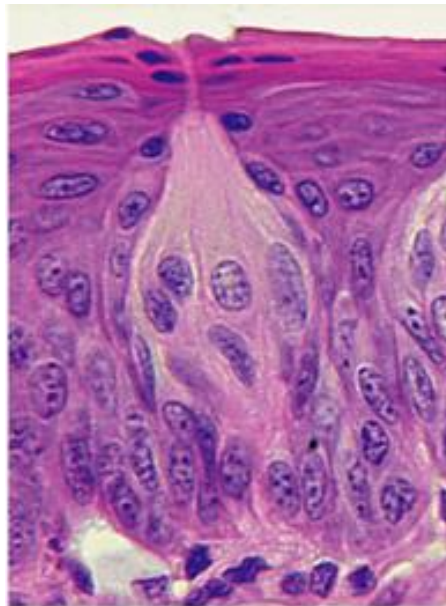
(*caliculi gustatorii*)

Intraepitelové útvary

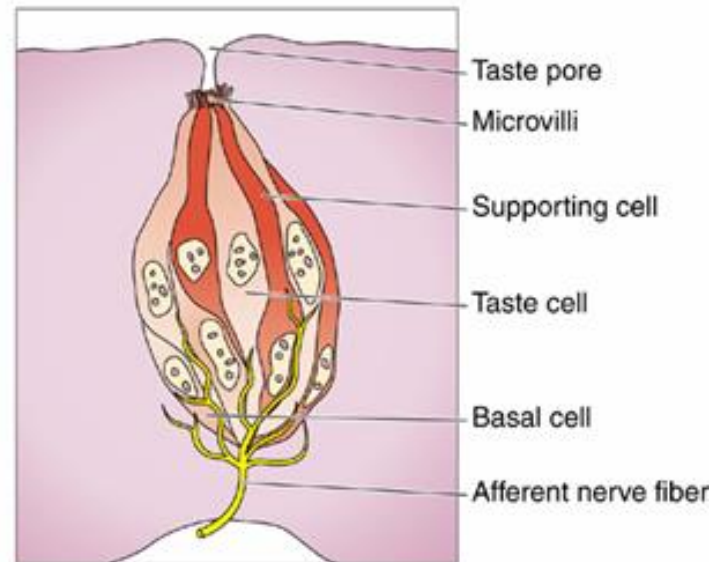
Najdeme je:

- V epitelu na bocích hrozených papil a v epitelu cirkumpapilárního valu
- Na vrcholu houbovitých papil
- U *papillae foliatae* a vzácně i jinde

Počet: u mladého jedince cca **2000 - 2500**, snížení počtu až na 1/3 ve stáří



A

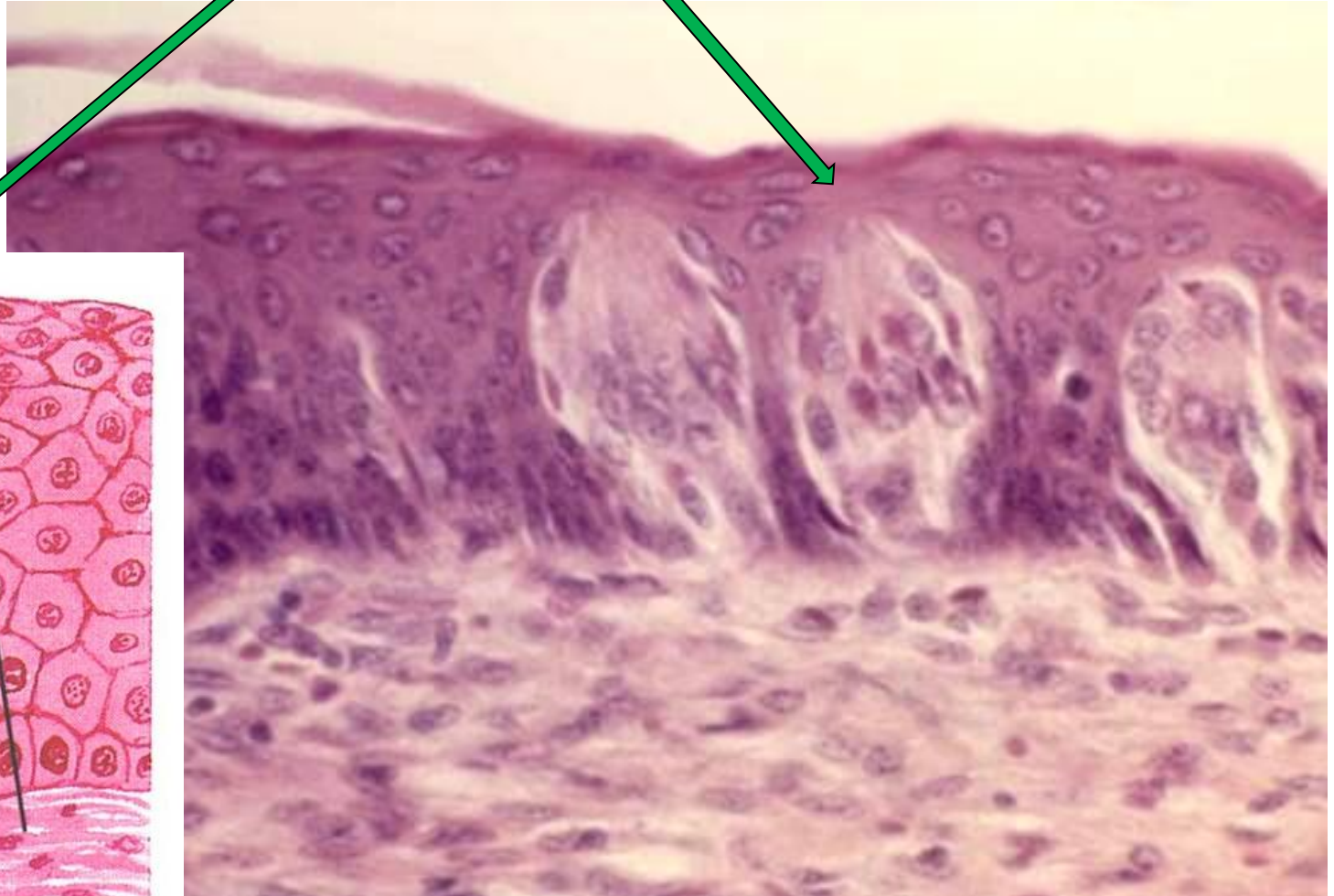
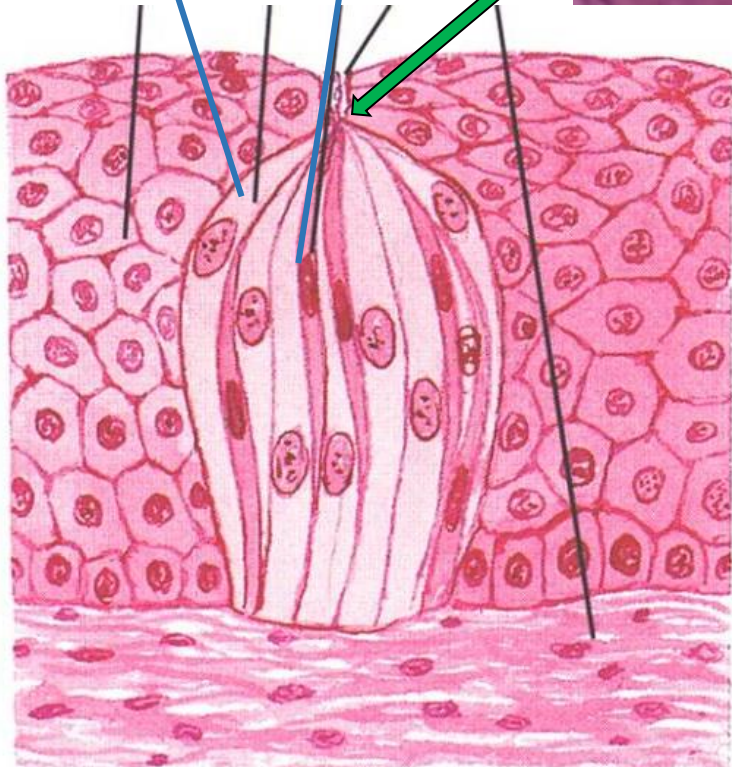


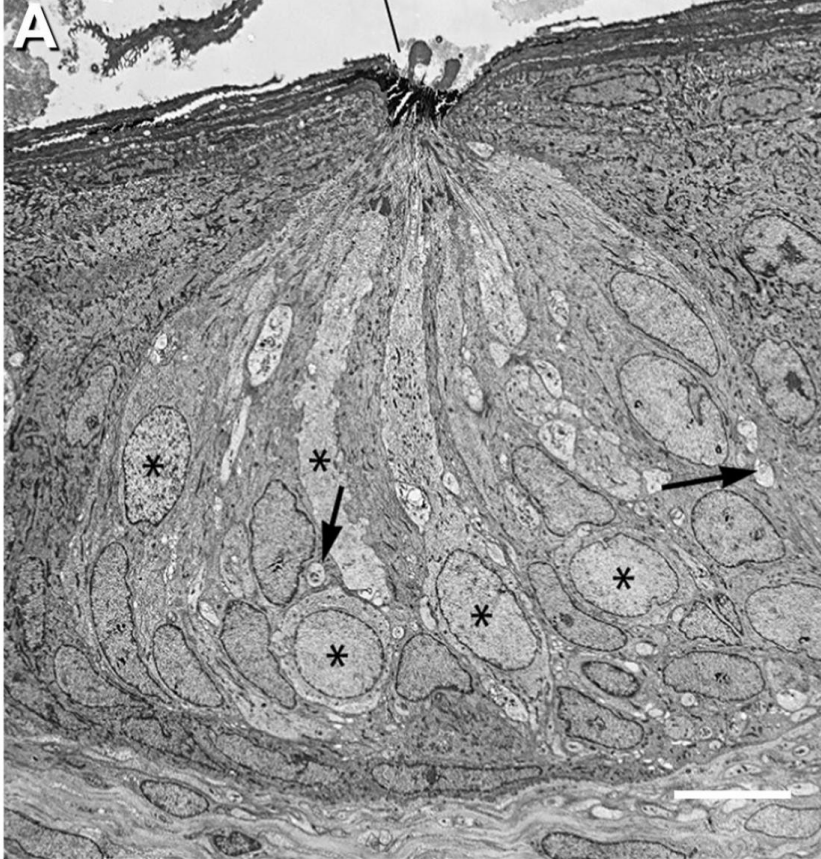
B

Chuťové buňky

Podpůrné buňky

Porus gustatorius



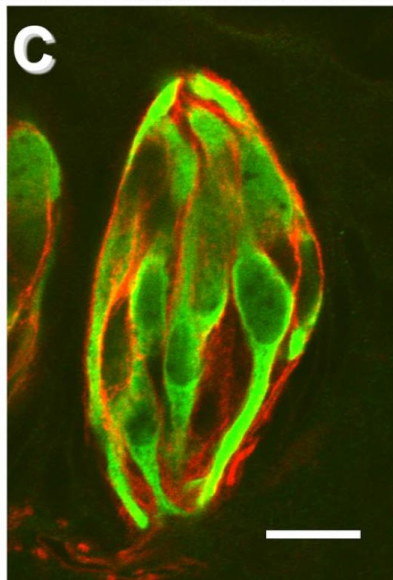
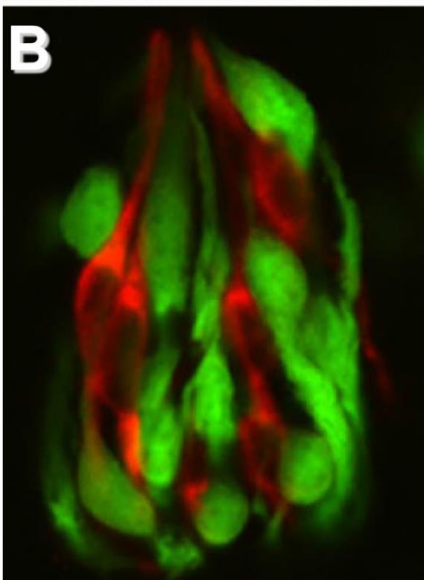


Základní chutě:

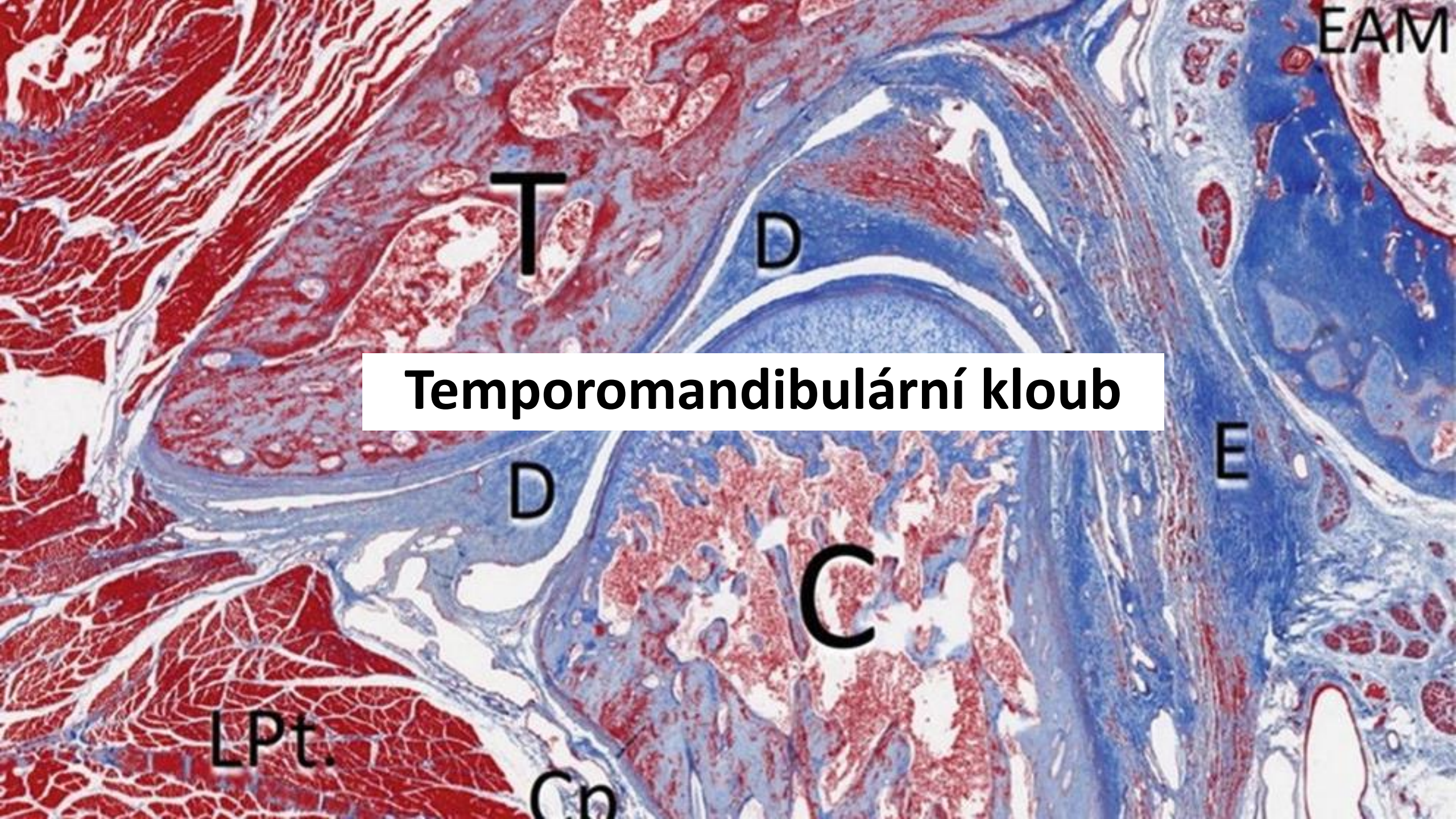
- Sladká
- Slaná
- Kyselá
- Hořká
- Umami

Další (diskutované):

- Tuk
- Kov



?



EAM

Temporomandibulární kloub

T

D

D

C

E

LPT

Cp

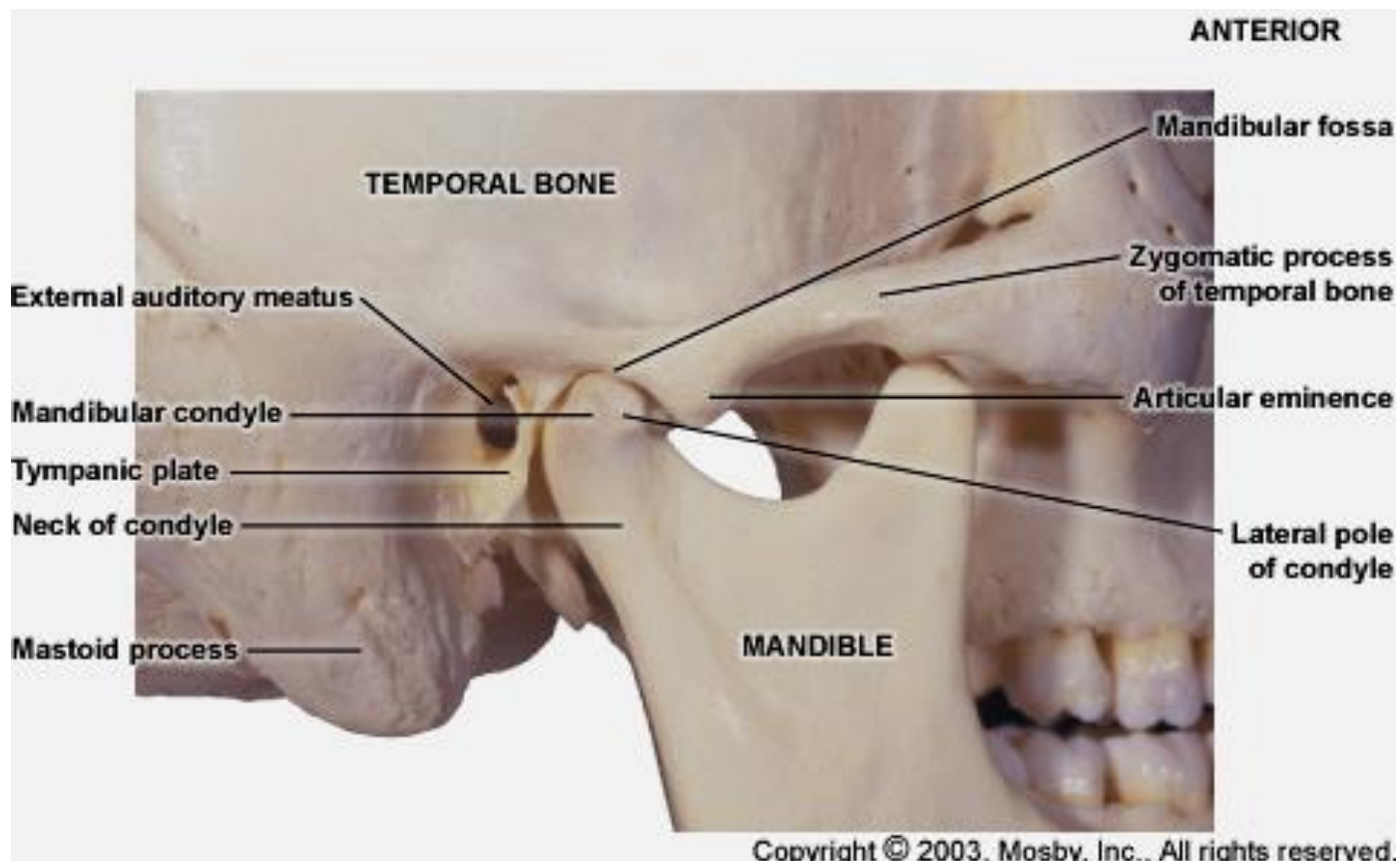
Čelistní kloub (*art. temporomandibularis*, TMJ)

Složený kloub – spojení mezi dolní čelistí a fixní spánkovou kostí lebeční báze

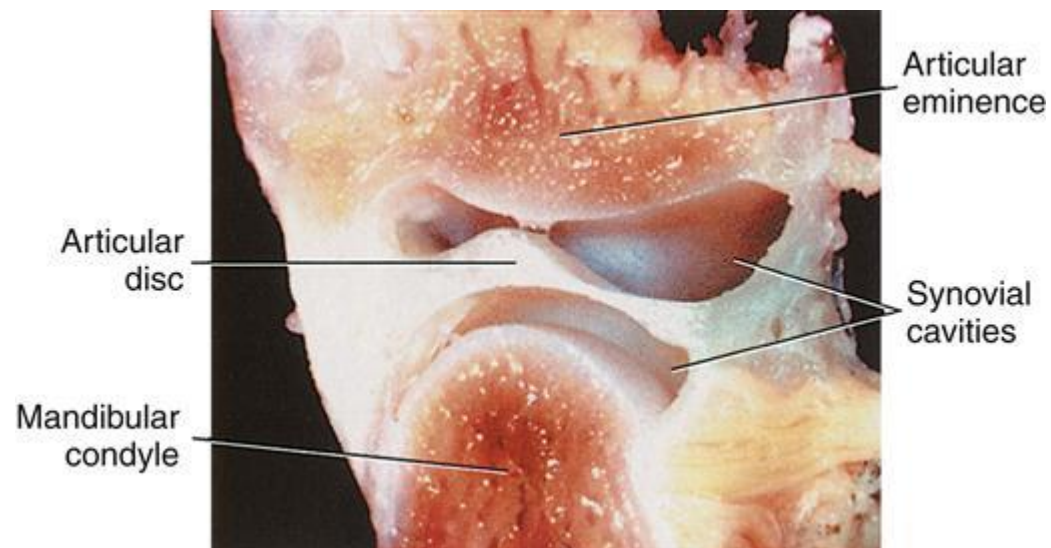
Fossa mandibularis na šupině os temporale + **Tuberculum art.** spánkové kosti

Caput mandibulae (condylus mandibulae)

Discus articularis – vazivová ploténka



Copyright © 2003, Mosby, Inc., All rights reserved.

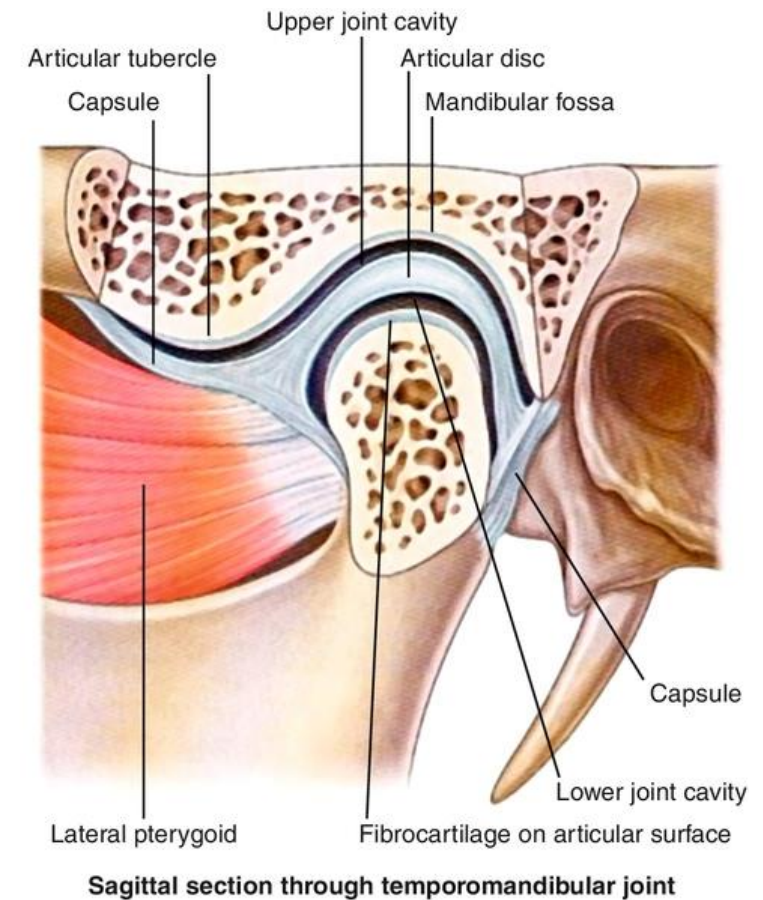
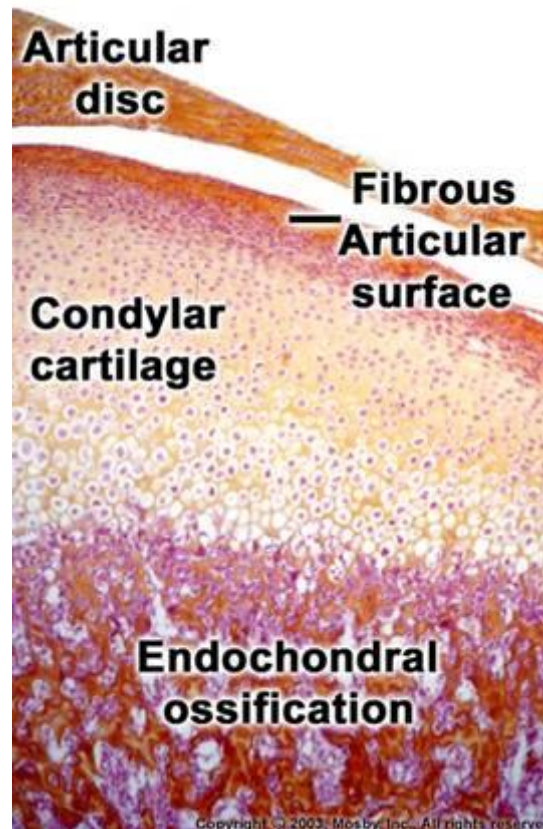
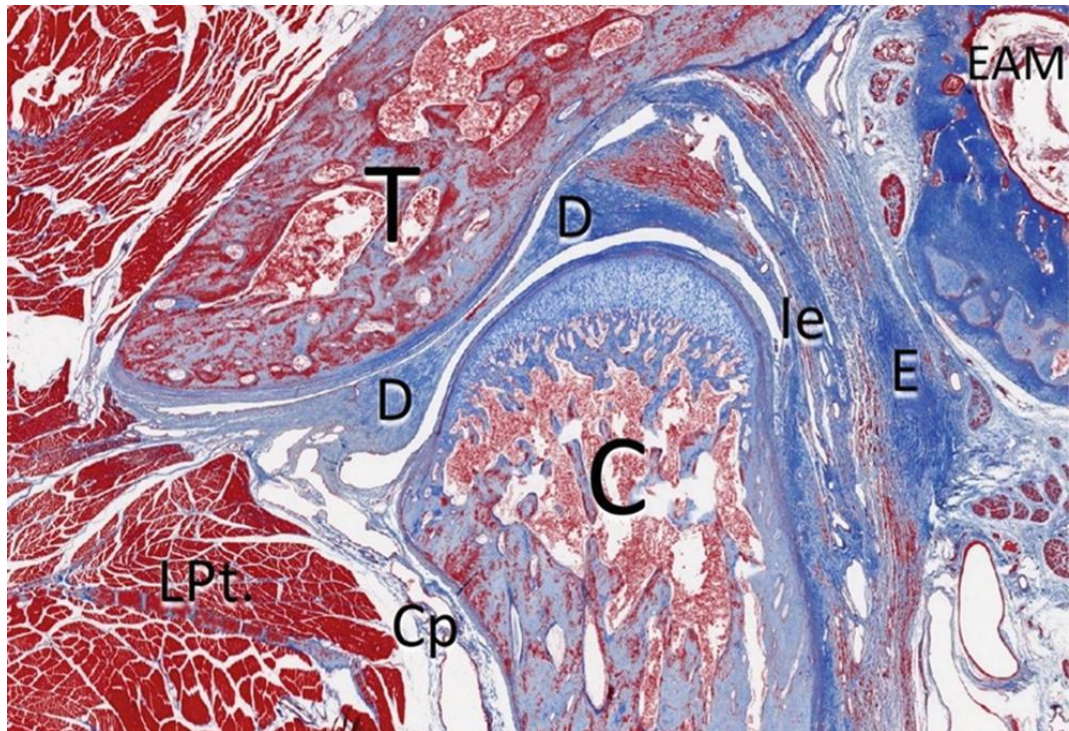


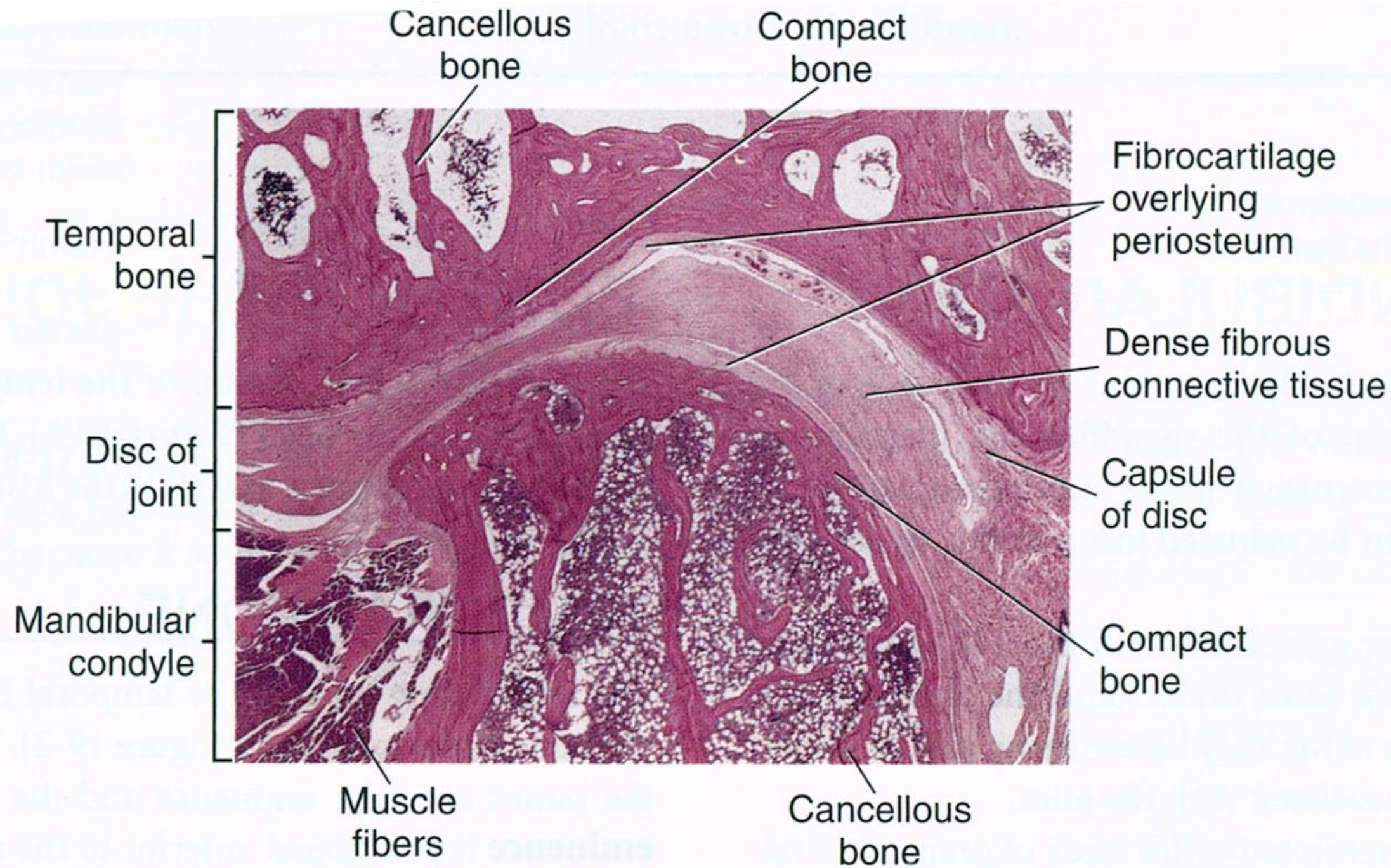
Mikroskopická stavba kloubu

Caput mandibulae (condylus mandibulae) – protáhlý elipsoidní tvar, podlouhlá osa orientována horizontálně na povrchu kondylu - tenká ploténka kompakty

Uvnitř spongióza – trámečky se rozbíhají z centra kondylu radiálně k povrchu

V dětství trámečky mohou obsahovat i ostrůvky hyalinní chrupavky





Fossa mandibularis

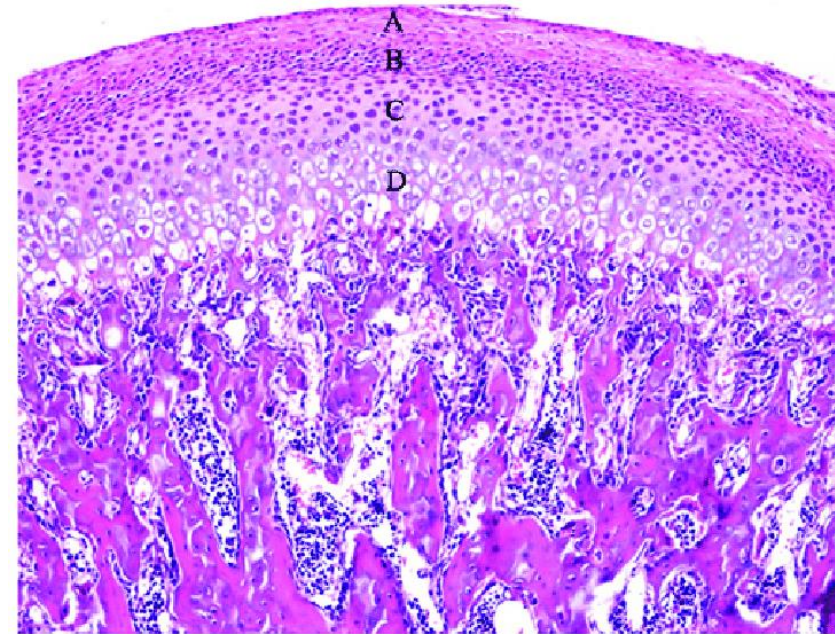
- Ploténka kompaktní kosti
- Přední ohraničení jamky tvoří **tuberculum articulare** – má podobnou stavbu jako caput mandibulae

Kloubní plošky - vazivová chrupavka

- Je zesílena na zadní straně tuberculum articulare
- Chrupavka lépe odolává degeneraci a má dobrou schopnost regenerace

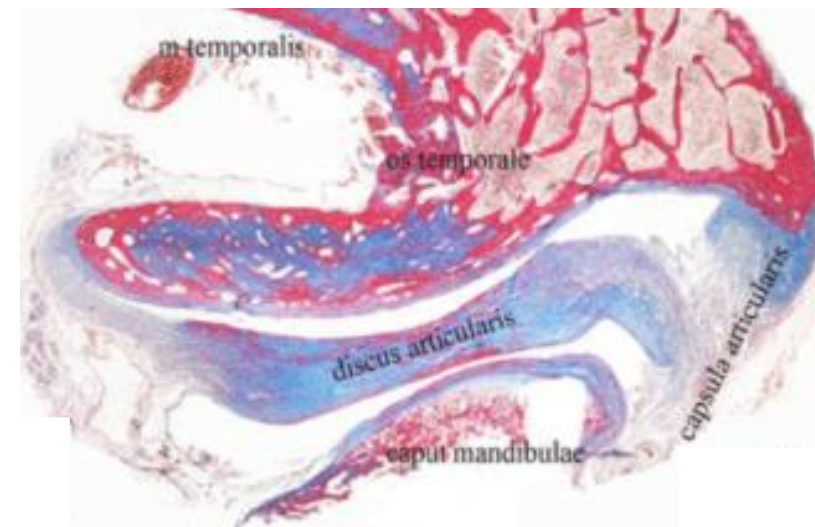
Discus articularis

- **Vazivová** ploténka tloušťky 3 – 4 mm
- Její okraje uchyceny v kloubním pouzdře
- Uprostřed tenčí – intermediální zóna (1 – 1,5 mm)
- Jde o **husté kolagenní vazivo neuspořádaného typu**
- V dospělosti může obsahovat i ostrůvky hyalinní chrupavky
- Stabilizační a tlumící funkce (otřesy a vibrace)



Mandibular condyle

- A: Articular layer
- B: Proliferative layer
- C: Chondrogenic layer
- D: Hypertrophic layer



Discus articularis

Složité vnitřní struktura

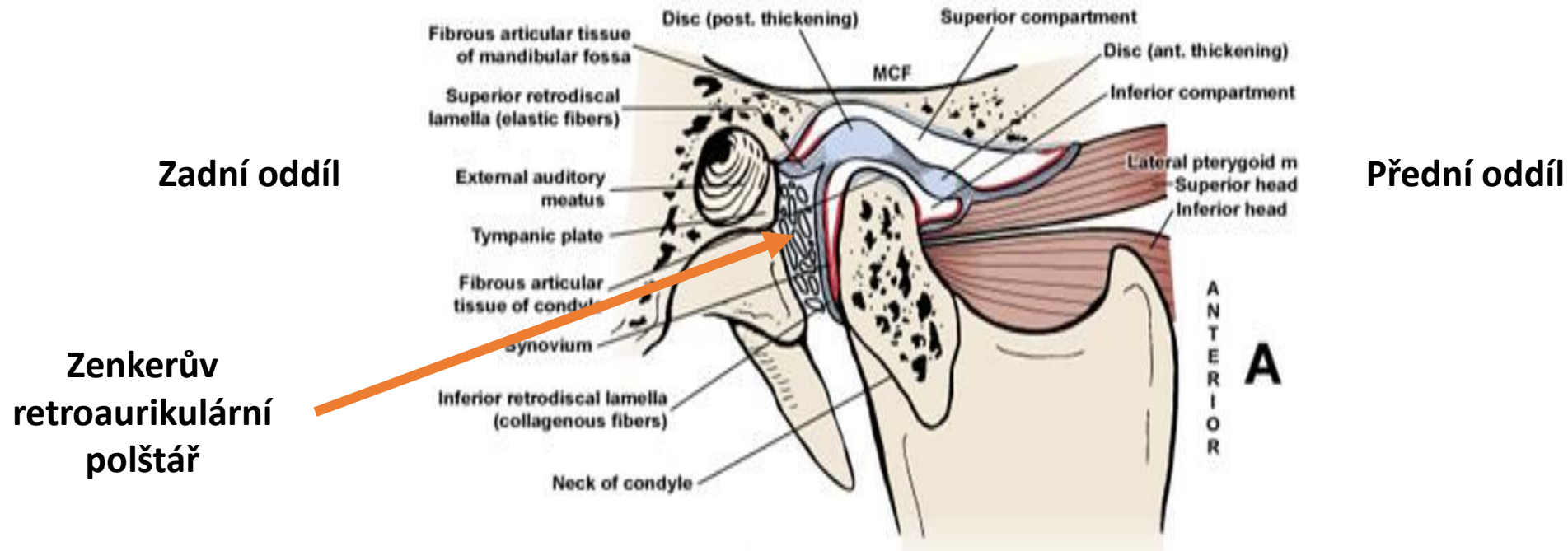
Zadní oddíl rozdělen ve 2 lamely:

Horní retrodisková - z elastických vláken, která se upínají k zadnímu okraji jamky

Dolní retrodisková - je fixována k zadnímu okraji kondylu

Mezi lamelami je **Zenkerův retroaurikulární polštář** z řídkého kolagenního vaziva prostoupený žilní pletení: při otevírání čelistí je do ní nasávána krev z plexus pterygoideus

Přední oddíl zesílen a končí úpony na m. pterygoideus lateralis
zesílené oddíly působí jako klíny a stabilizují condylus v jamce



Čelistní kloub (art. temporomandibularis, TMJ)

Kloubní pouzdro – volné, zvláště na mediální straně

zevně zesíleno **lig. laterale**, mediálně **lig. mediale**

2 vrstvy: stratum fibrosum a stratum synoviale

Kloubní dutina s trochou synoviální tekutiny rozdělena ve dva oddíly:

horní - **diskotemporální**

dolní - **diskomandibulární**

Biomechanika kloubu:

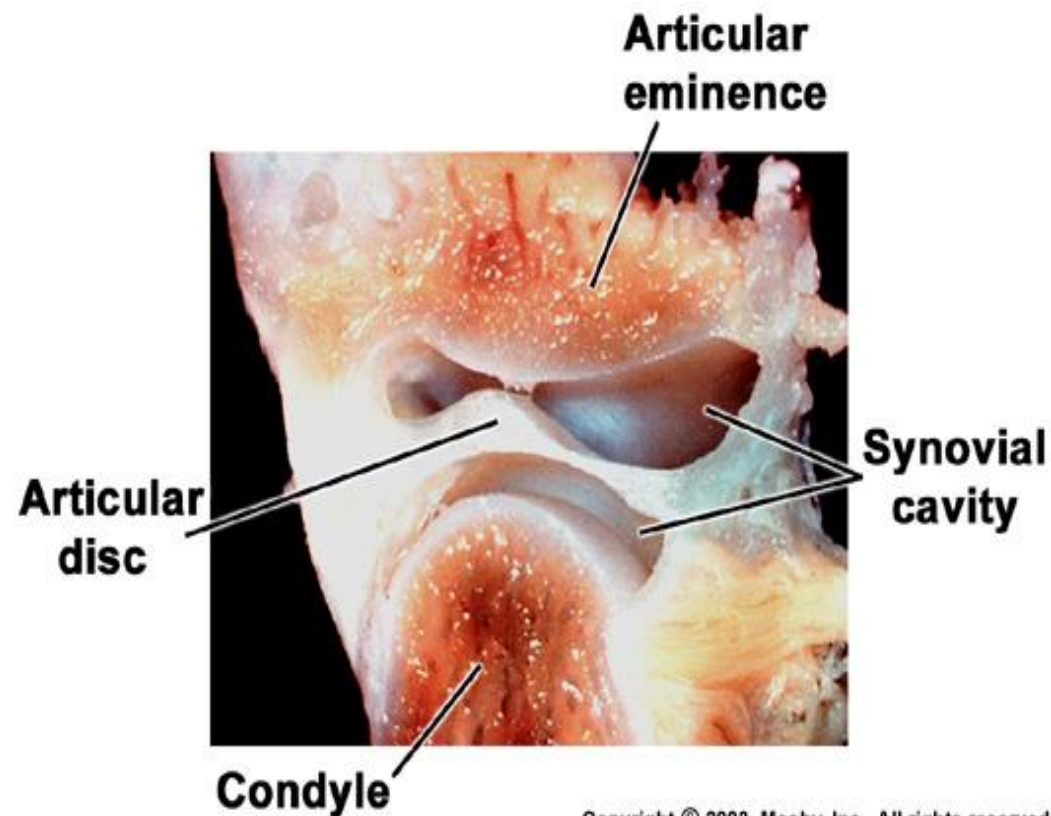
Horní (diskotemporální) patro – **translační** posuvné pohyby –
protrakce, retrakce

Dolní/diskomandibulární patro - **rotační** pohyby kolem příčné osy –
elevace a deprese

Pohyby do stran - **lateropulze** (laterotruze)

TMJ (articular disc) movements: https://www.youtube.com/watch?v=mB468Jh9aAY&ab_channel=AlilaMedicalMedia

MRI: https://www.youtube.com/watch?v=ZnNgMnSfAws&ab_channel=SpringerVideos



Copyright © 2003, Mosby, Inc., All rights reserved.

Věkové změny čelistního kloubu

Definitivní podobu nabývá mezi 20. – 25. rokem věku

Adaptabilita kloubu – schopnost přizpůsobovat se novým funkčním požadavkům

Velmi dobrá u kloubní chrupavky

Minimální u discus articularis

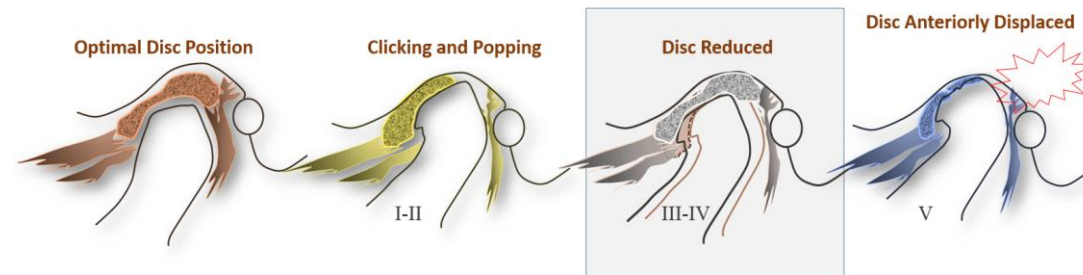
a) Degenerativní změny na discus articularis (praskliny nebo trhliny)

b) Perforace centrální části disku a propojení obou oddílů kloubní dutiny - po 5. deceniu

TMJ clicking:

https://www.youtube.com/watch?v=Opgz2EUyI0w&ab_channel=WellingtonVillageOrthodonticsOttawa

Staging of Internal Derangement of TMJ



Condyles and positioning can change with age and time.

Preparáty:

- labium oris (1)
- palatum molle (5)
- apex linguae (2)
- papilla vallata (3)

- Temporomandibulární kloub