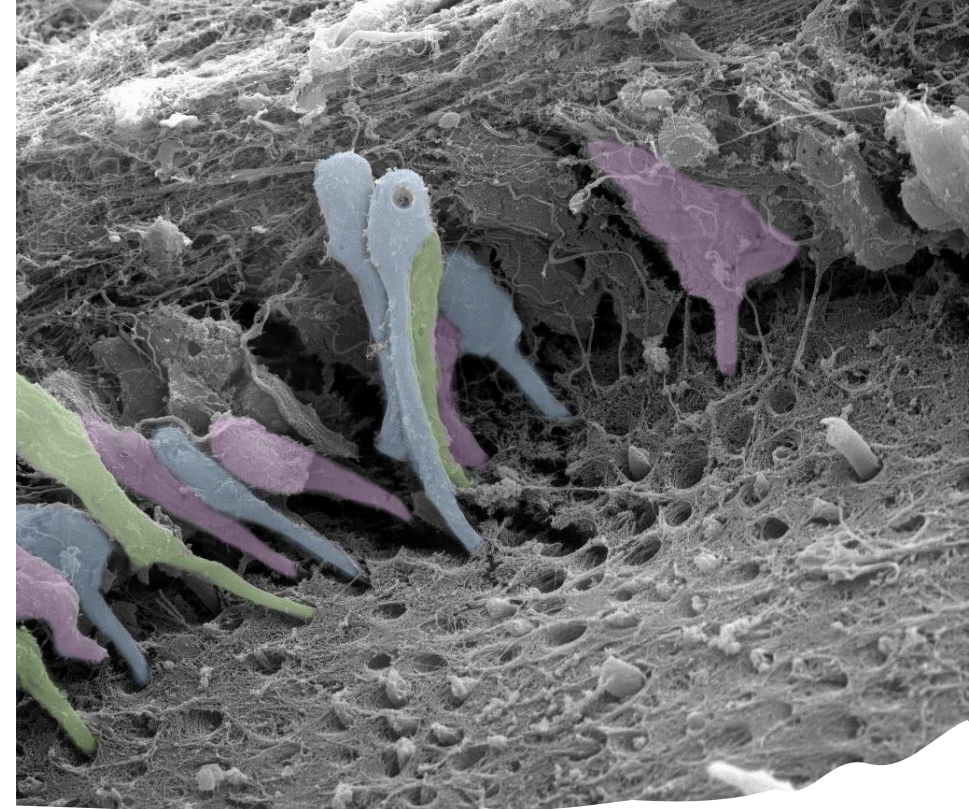

# Zub – úvod

## Dentinopulpální komplex

Jan Křivánek

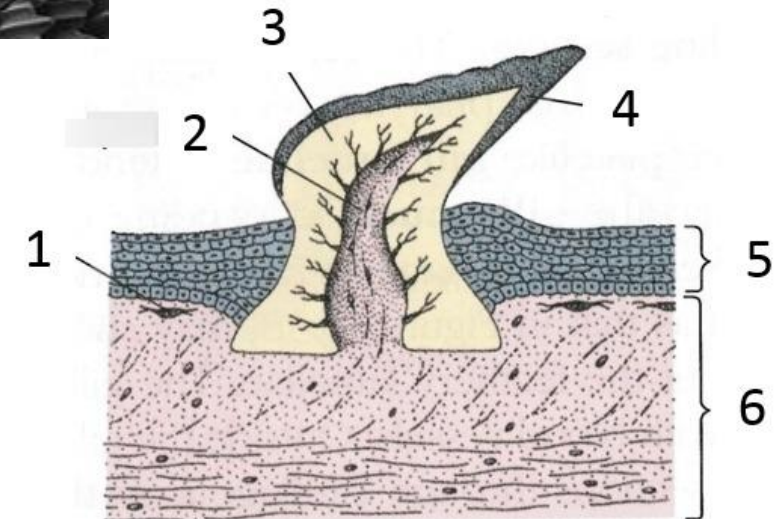
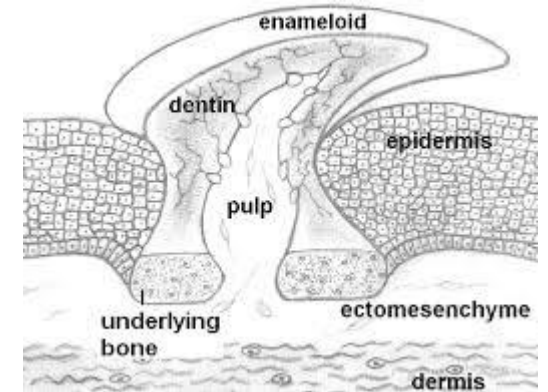

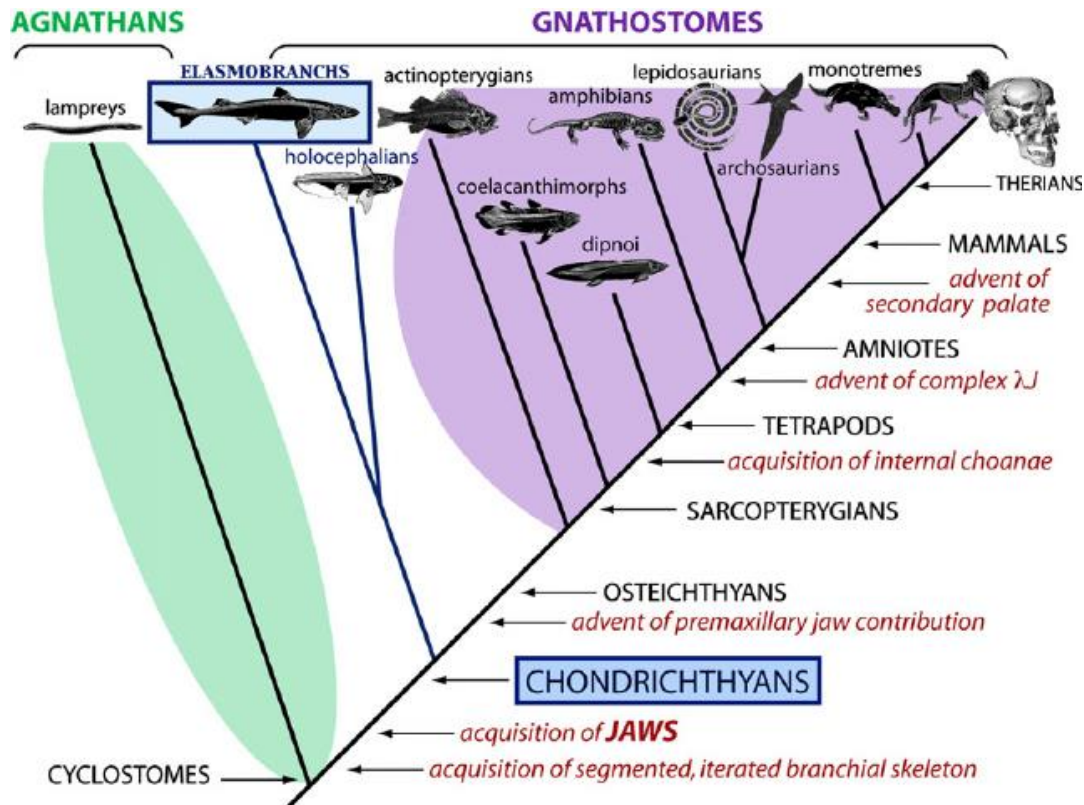
27. 11. 2024

# Fylogeneze a srovnávací anatomie zubů

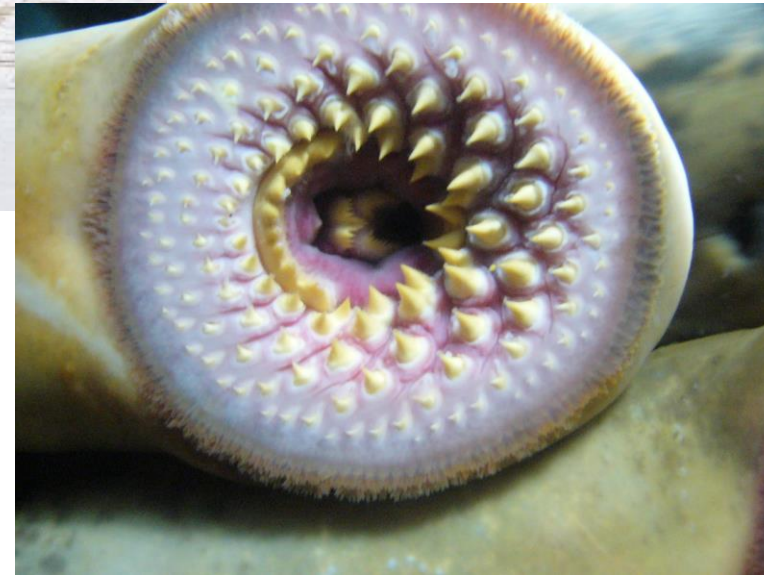Zuby – kalcifikované útvary, které derivují z ektodermu (většinou) a ektomezenchymu (neurální lišta)

Evolučně se ve fylogenezi objevují až u čelistnatých obratlovců - Gnathostomata

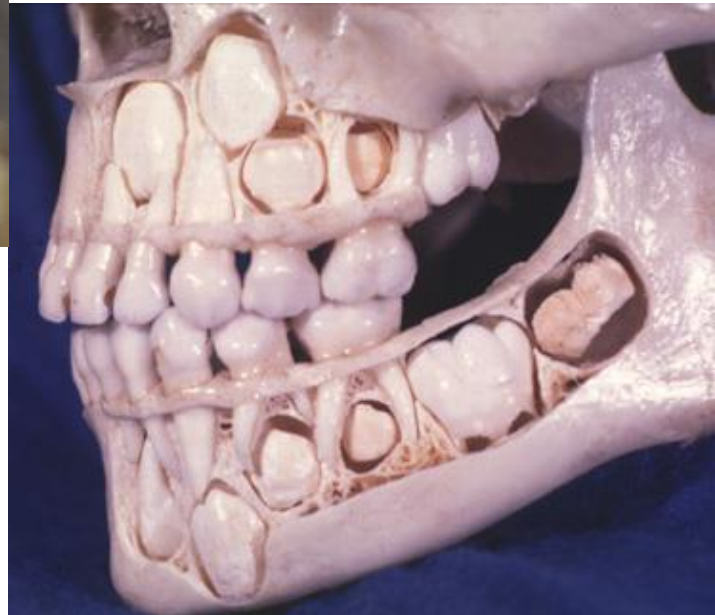
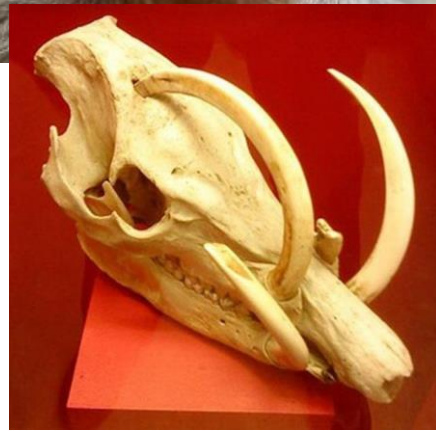
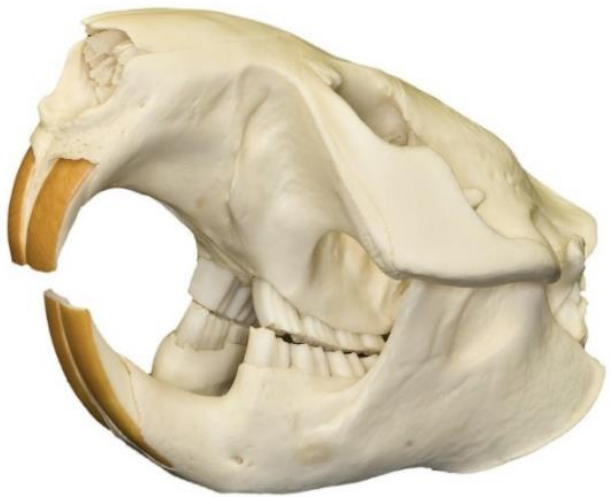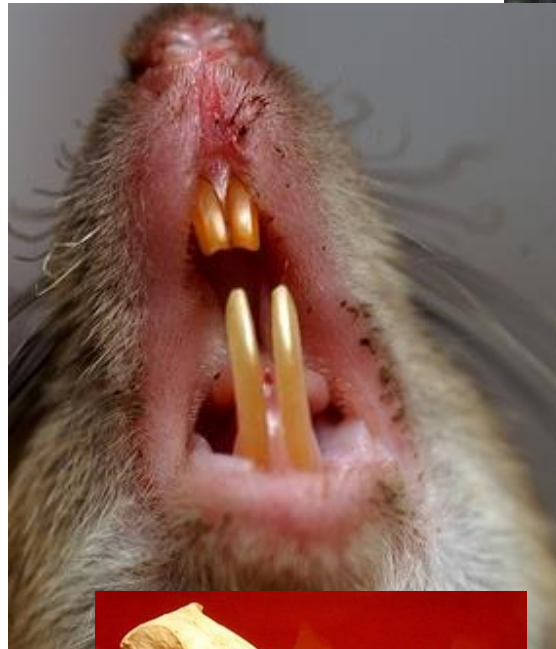
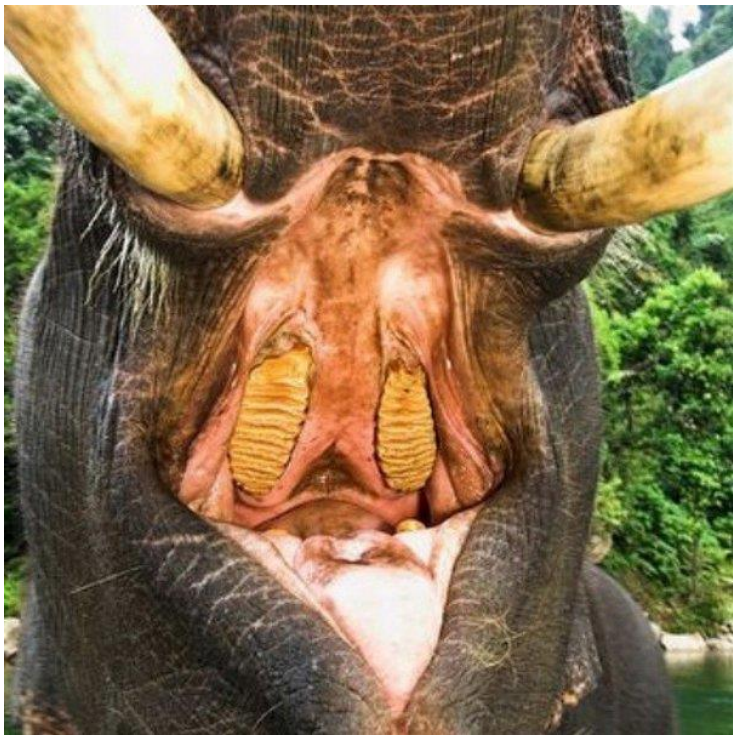
Předchůdce zubů - plakoidní šupiny u paryb, které pokrývaly povrch těla a dutinu ústní



Mihule  
(lamprey, cyclostomata)

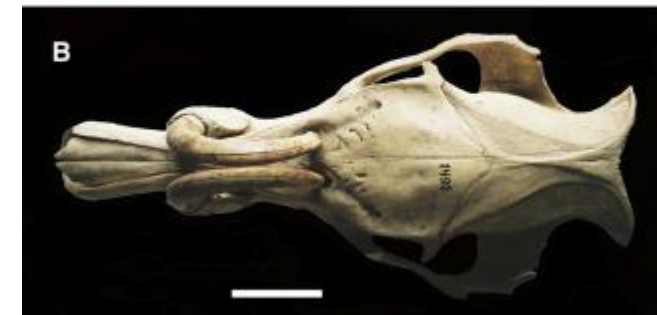

# Variability of teeth

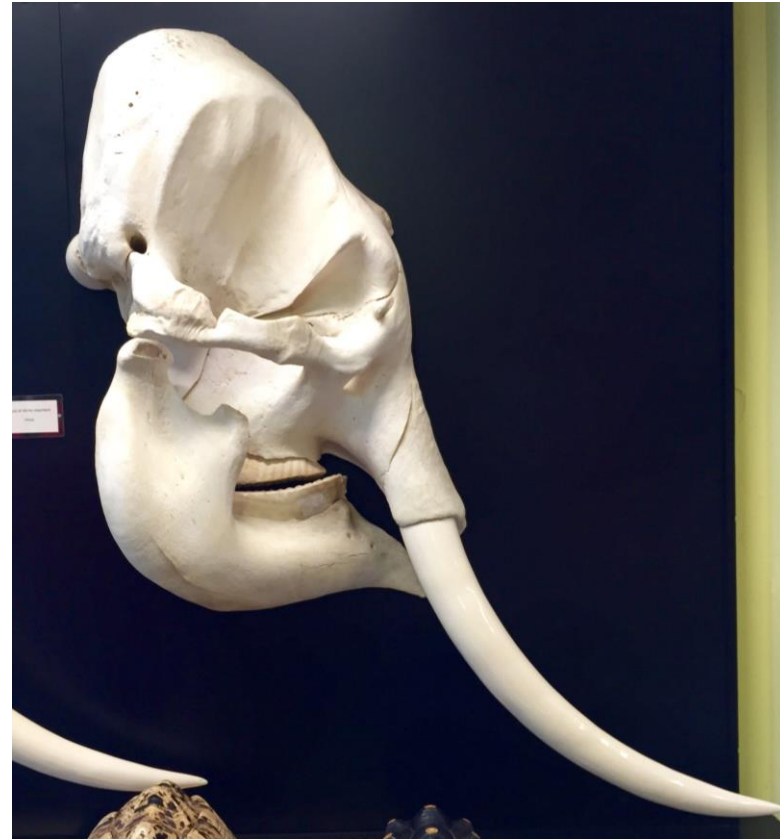



Babirusa



# Tusks



Soubor všech zubů = **dentice**

Brachyodont  
Taurodont Bilophodont  
Haplodont Polyprotodont  
Acrodont Cynodont Protodont  
Labyrinthodont Secodont  
Loxodont  
orthodont  
Pleurodont Homodont Tritubercular  
Hypsodont Diprotodont  
Lophodont Heterodont  
Monophyodont Selenodont  
Polyphyodont Thecodont Diphyodont  
Triconodont

# Klasifikace zubů

Výrazná evoluční adaptace

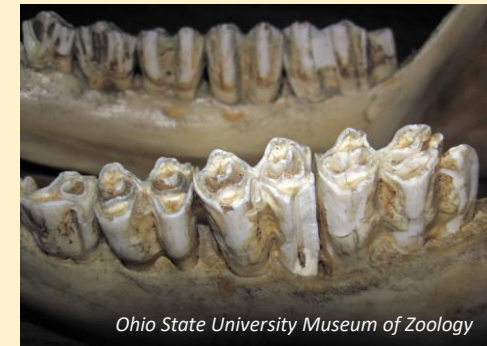## Funkce

## Funkce

- Mechanické zpracování potravy

Trhání potravy

Rozmělnění potravy



- Chycení kořisti a její usmrcení

Jedové zuby

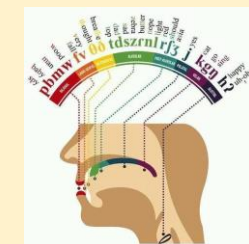
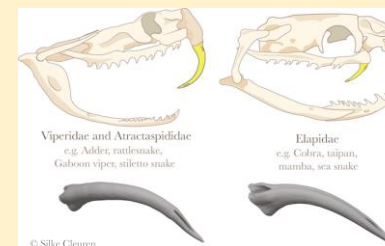


- Sociální interakce

Obrana

Dominance

Artikulace



- Sensorický orgán



- Mechanická interakce s prostředím



# Klasifikace zubů

Výrazná evoluční adaptace

**Funkce**



Tvar

Topografické uchycení v čelisti

Funkční uchycení v čelisti

**Regenerace**

a další...

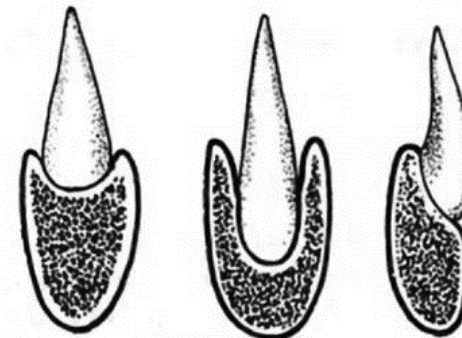
## Tvar dentice

Homodontní  
Heterodontní



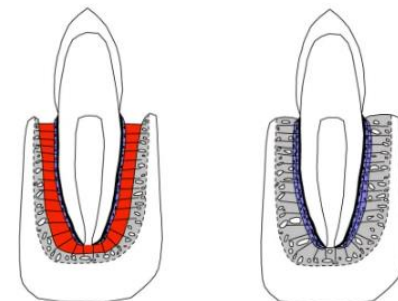
## Anatomické uchycení v čelisti

Akrodonntní  
Thekodontní  
Pleurodonntní



## Upevnění v čelisti

Gomfóza  
Ankylóza



*Aaron R. H. Le Blanc, Ph.D.*

## Regenerace

### Počet sad zubů

Monofyodontní  
Difyodontní  
Polyfyodontní

### Schopnost růstu

Brachyodontní  
Hypsodontní  
Hypselodontní

a další...

# Soubor všech zubů = dentice

## Typy dentice

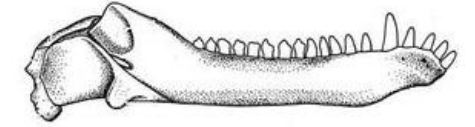
Podle **tvaru** zubů: **homodontní** - tvarově shodné  
**heterodontní** - tvarově odlišné  
(u savců dentes incisivi, canini, praemolares a molares)

Podle **počtu výměn (sad zubů)** během života:  
**monofyodontní** - např. Holocephala - chiméry)  
**difyodontní** (dentes decidui, dentes permanentes) - např. savci  
**polyfyodontní** - např. ryby, nižší amfibia

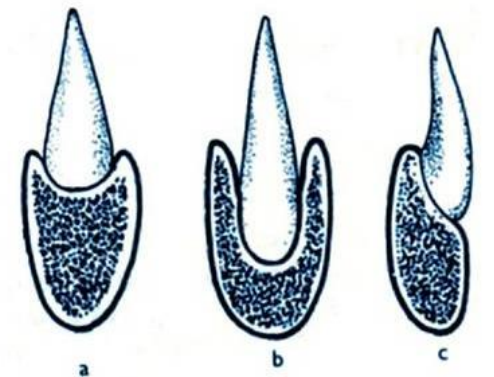
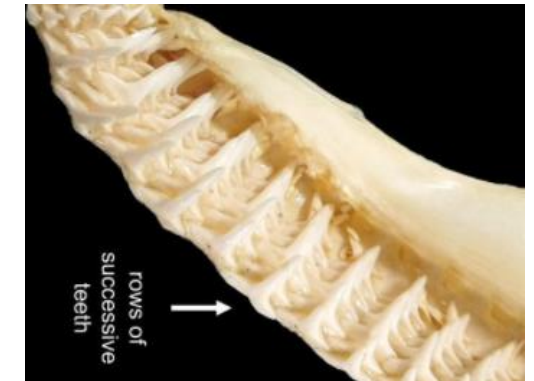
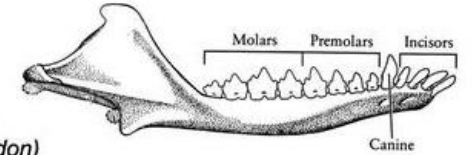
Podle **upevnění** zubů k čelisti:  
**akrodonní** - nasedají na čelist shora (kostnaté ryby, obojživelníci)  
**pleurodonní** - na čelist z boku (u plazů)  
**thekodontní** - vsazeny do zubních jamek (lůžek) –  
recentní savci (dinosauři, krokodýli)

## “REPTILIAN” vs MAMMALIAN DENTITION

Homodont  
(cynodont)



Heterodont  
(Morganucodon)



# Soubor všech zubů = dentice

## Typy dentice

Podle typu růstu zubů:

**Brachyodontní**

- Dlouhý kořen

**Hypselodontní**

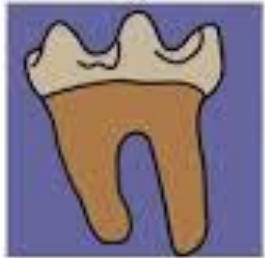- Bez kořene – kontinuálně rostoucí

**Hypsodontní**

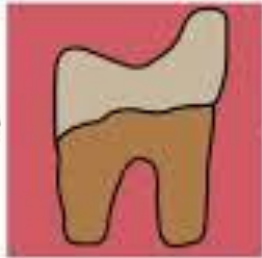- Vysoká korunka

**Mesodontní**

**Brachydont**



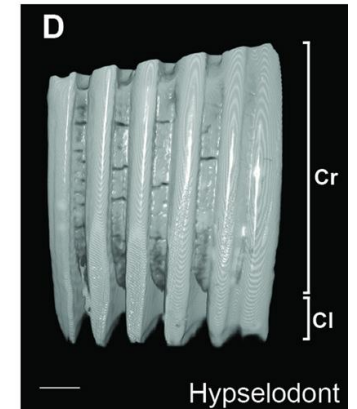
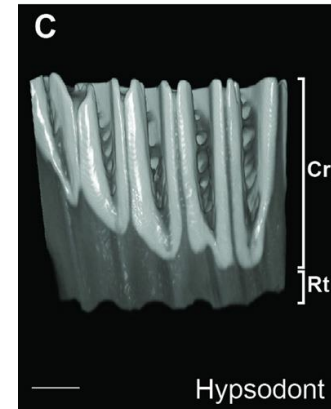
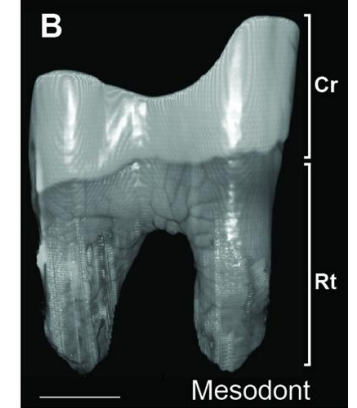
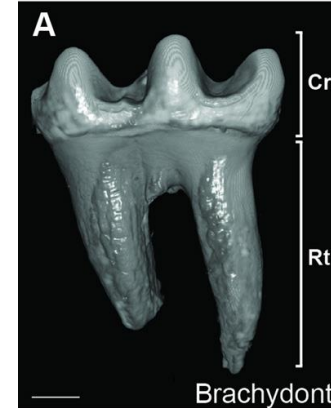
**Mesodont**



**Hypsodont**

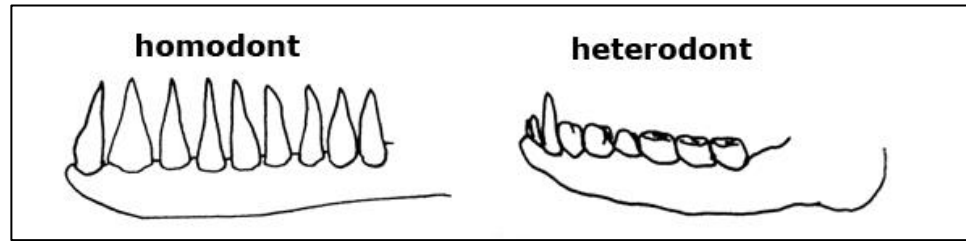


**Hypselodont**

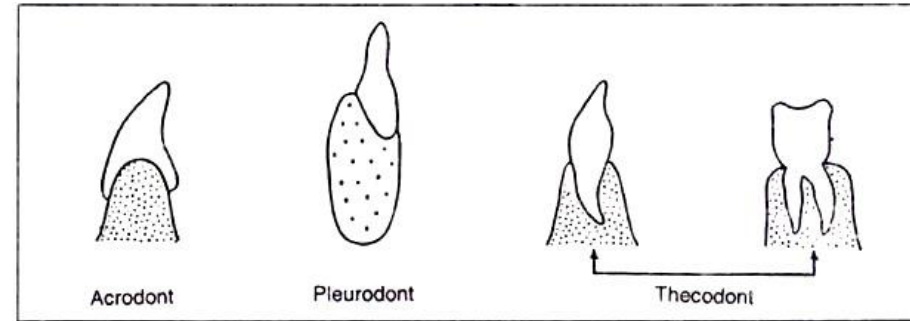


Lidská dentice je:

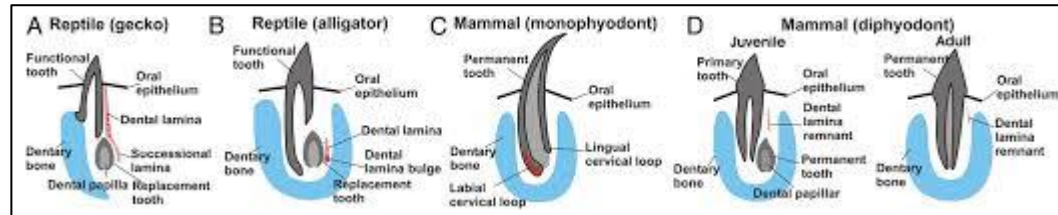
Heterodontní



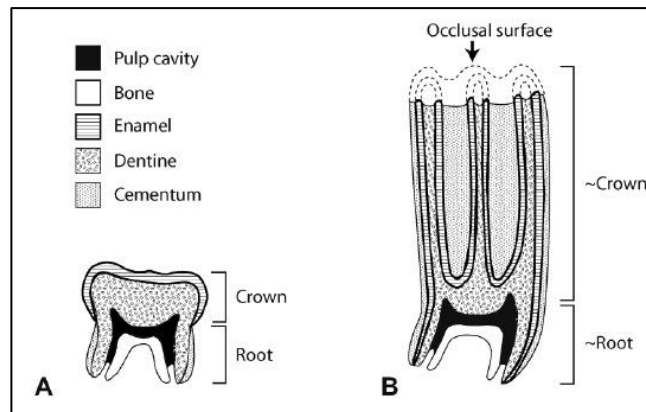
Thekodontní



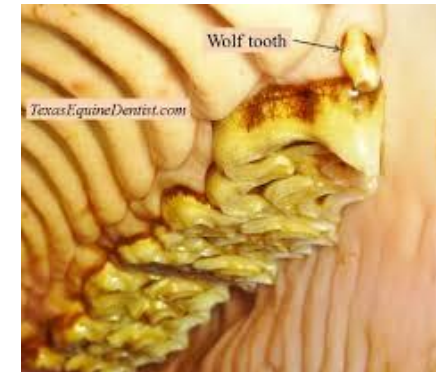Diphyodontní



Brachyodontní



(Hypsodontní - kůň)

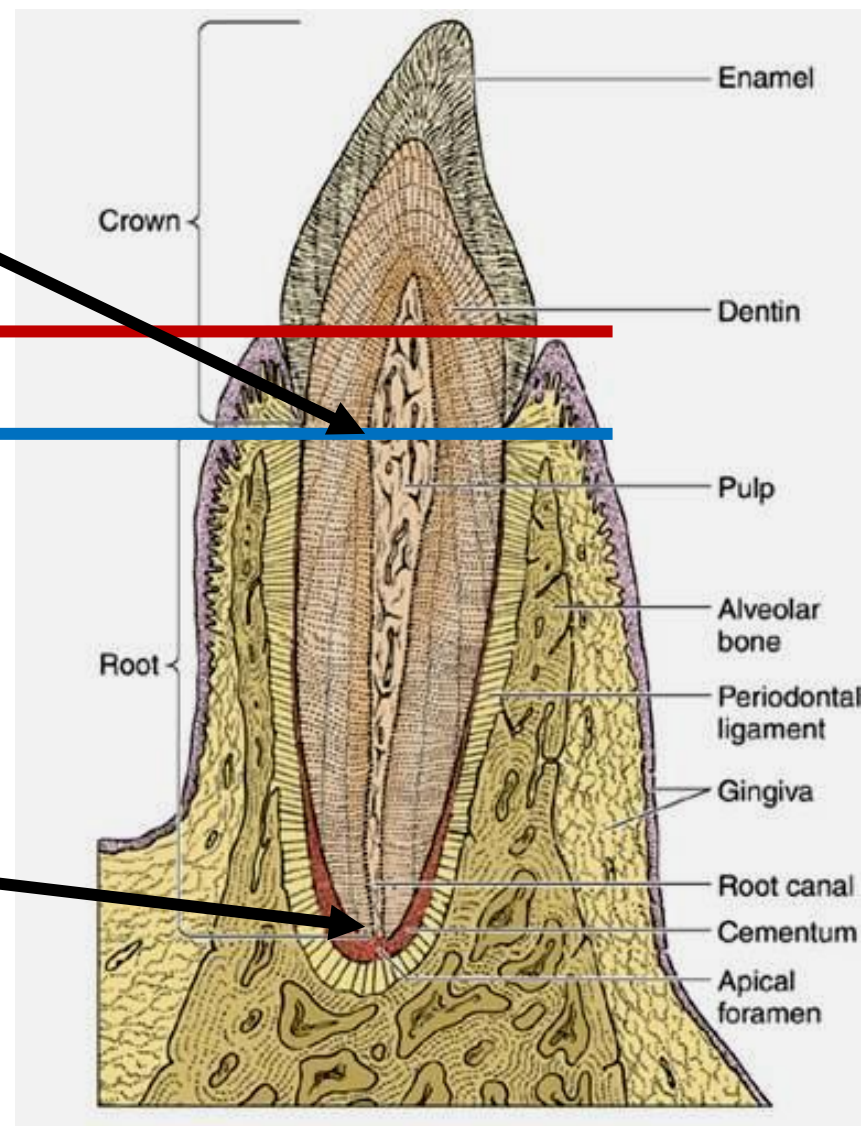


Dutina **cavitas dentis** přecházející do **canalis radicus dentis**

Anatomická vs **klinická** korunka

Anatomický vs **klinický** kořen

Ústí na apexu kořene foramen apicis radicus dentis



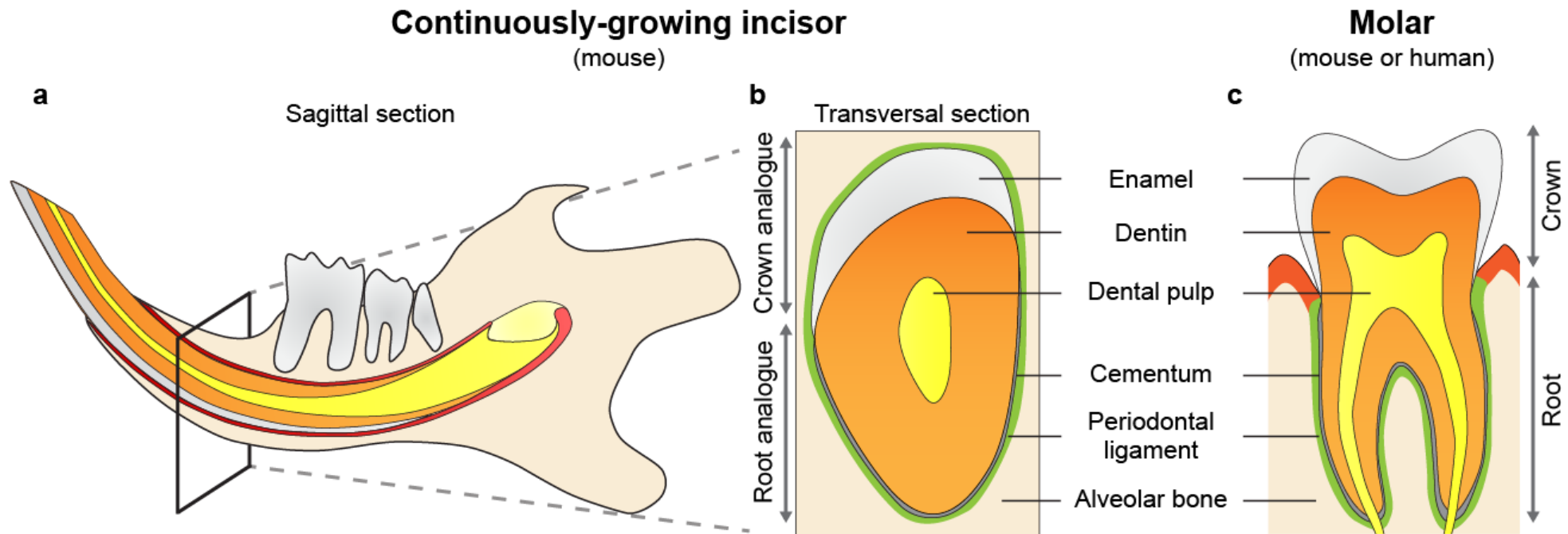
# Tkáně zubu

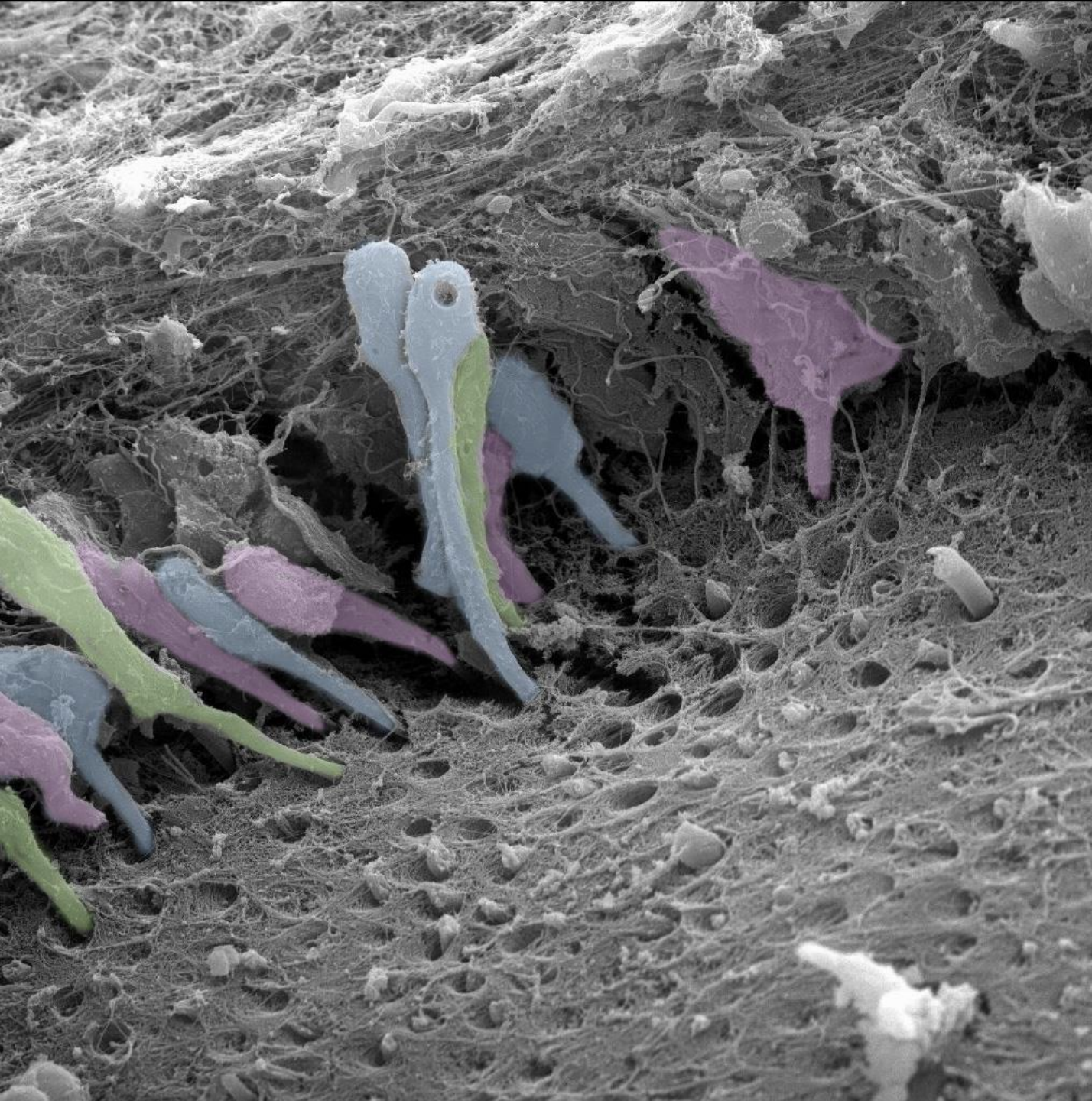
**Sklovina** - email, enamel subst. adamantina (ř. adamas, adamantos = ocel diamant), substantia vitrea (lat. vitrum = sklenice)

**Zubovina** - dentin, substantia eburnea (l. ebur = slonovina)

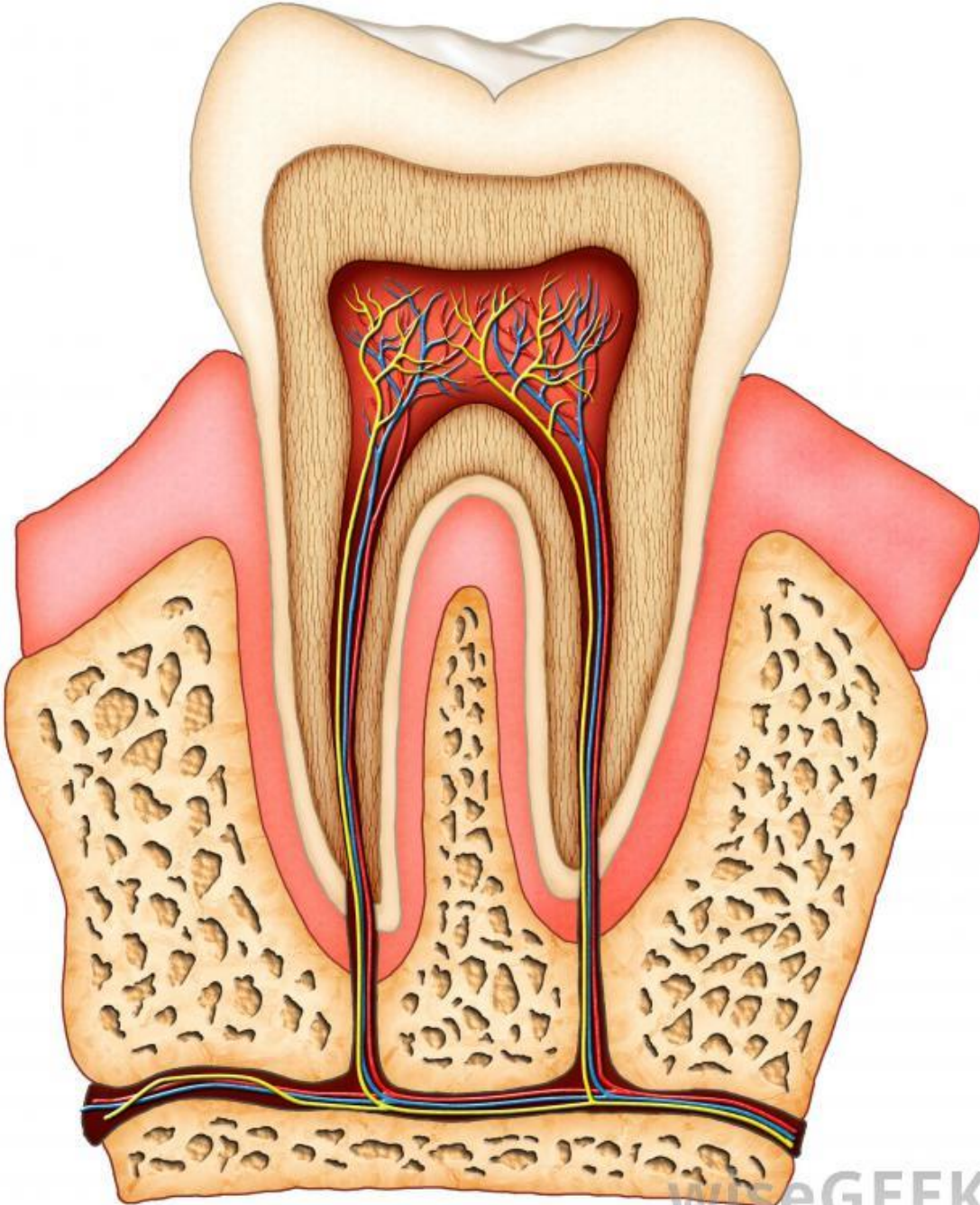
**Cement** - substantia ossea, crusta petrosa

**Zubní dřeň** - pulpa dentis

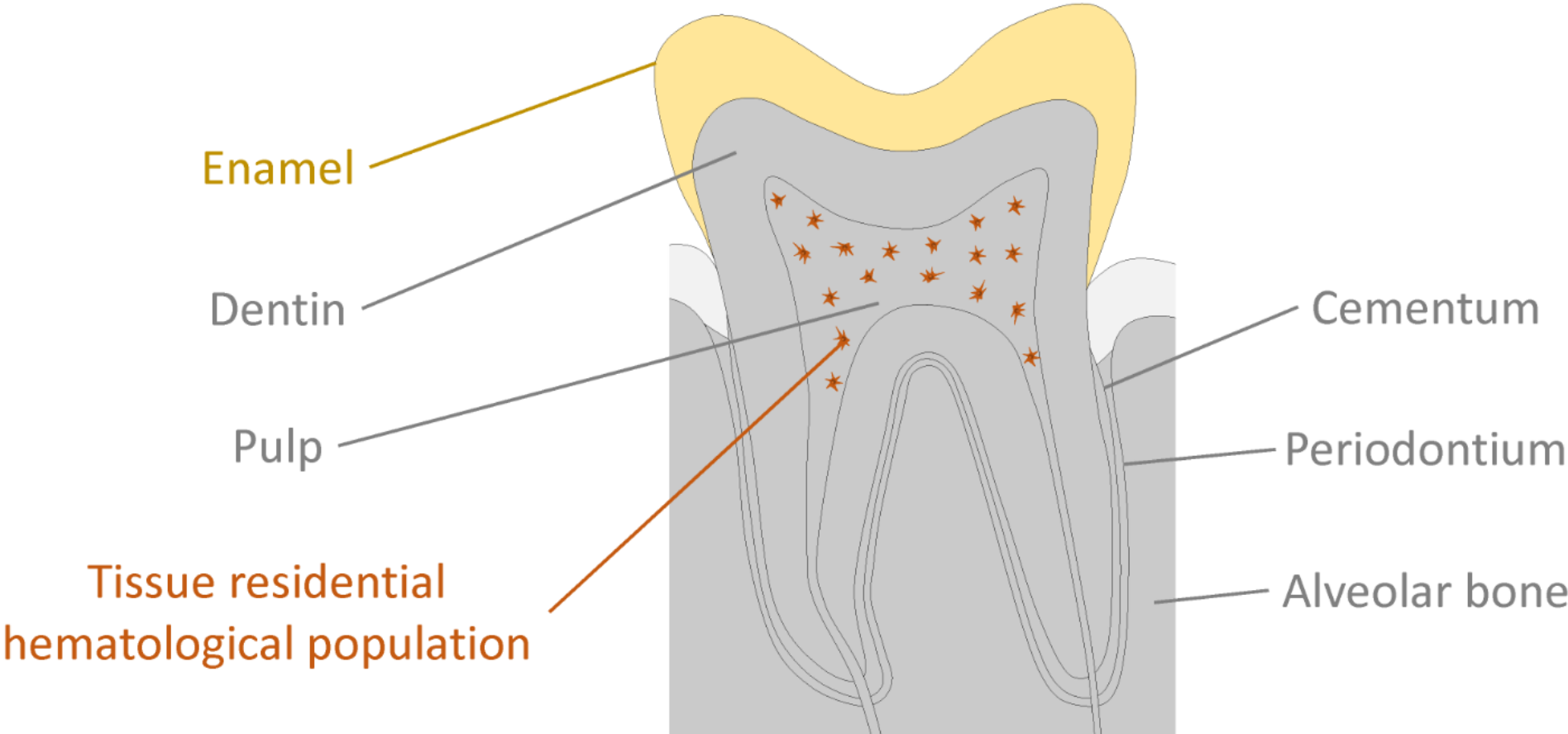




Zubní pulpa  
Dentin



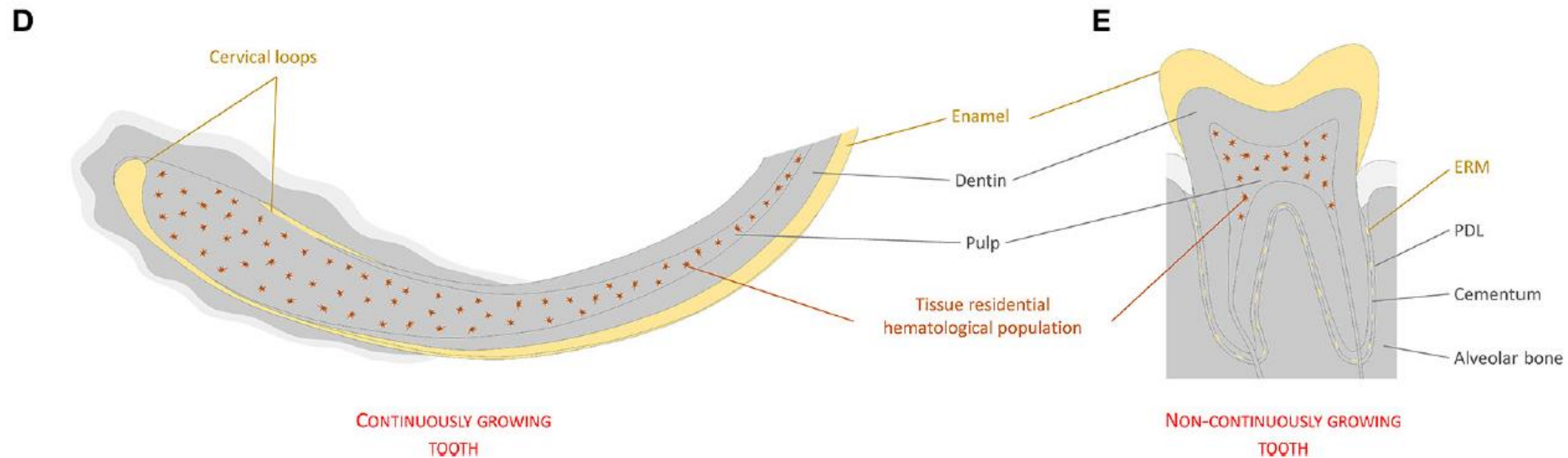
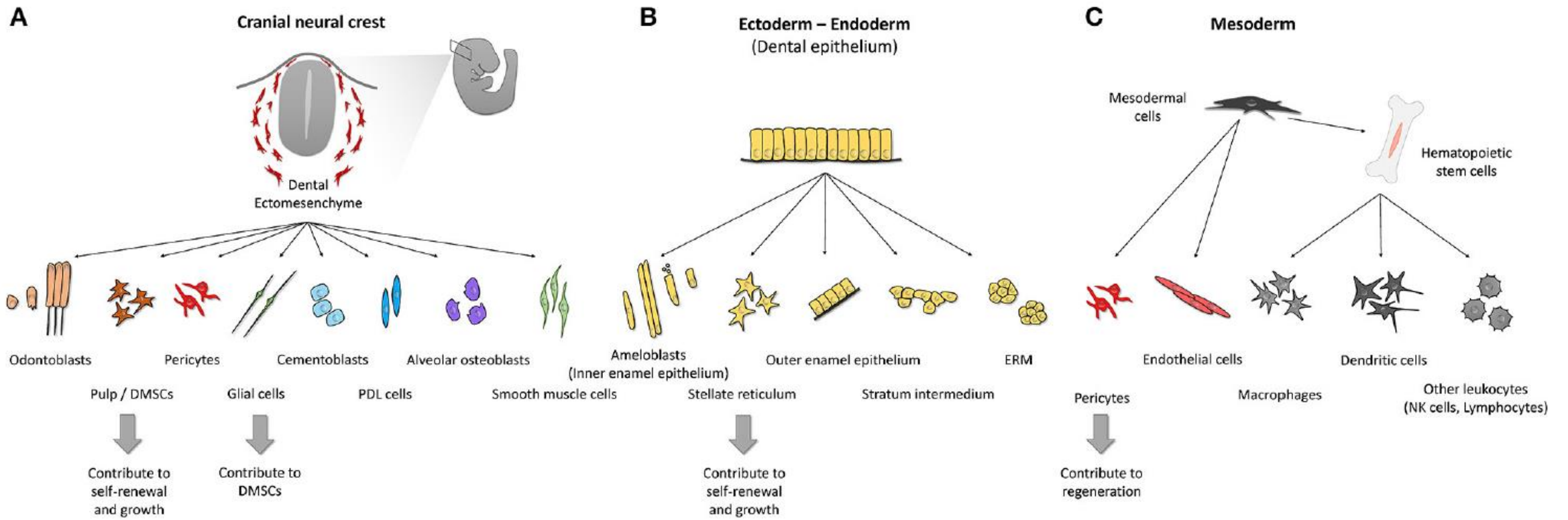


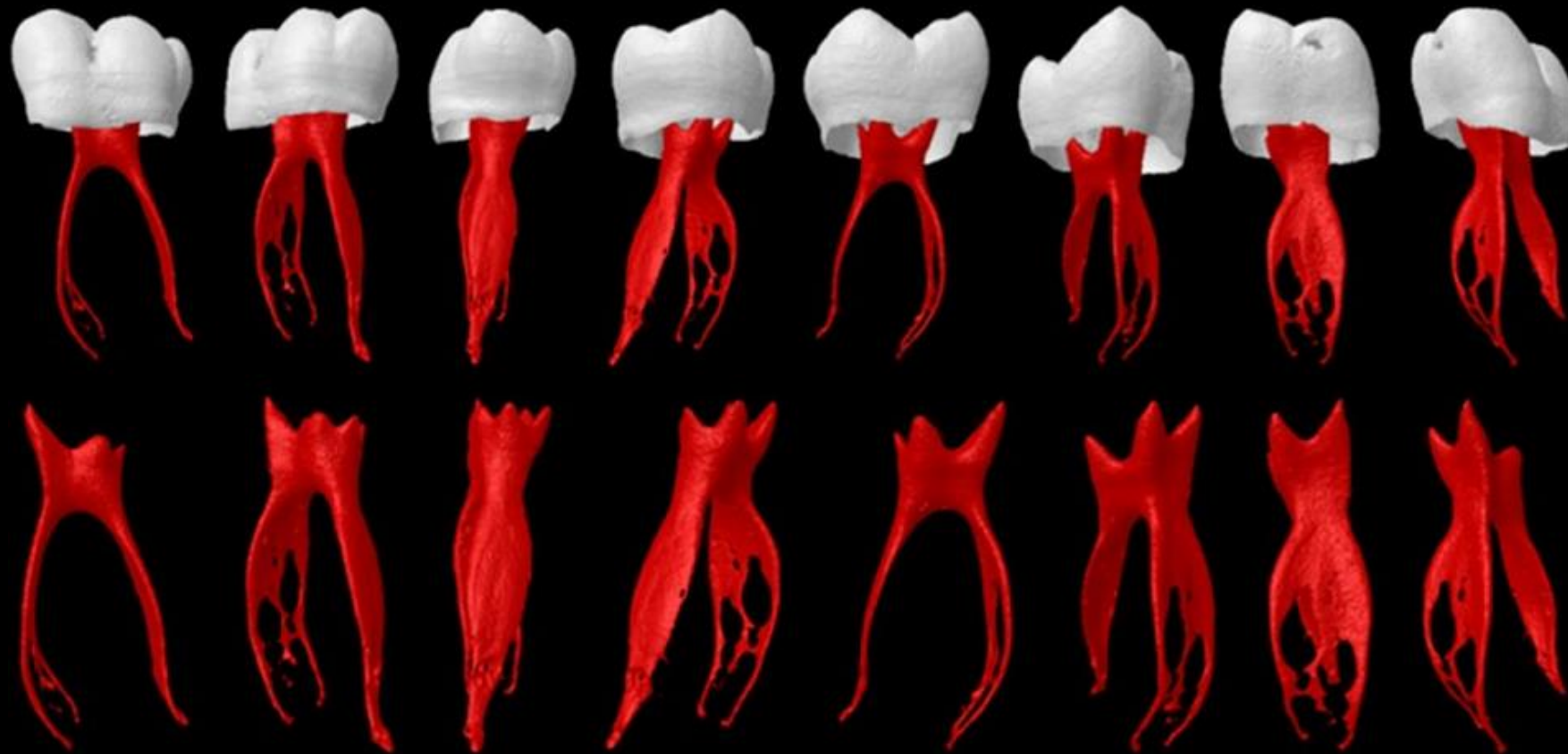


**Neural crest - derived**

**Epithelial - derived**

**Mesodermal - derived**





### Zásadní význam pulpy pro:

- a) **Vitalitu zubu** – výživa a ochrana odontoblastů proti cizorodým a infekčním činitelům
- b) **Reparativní pochody** - zásoba (pool) nediferencovaných buněk pro pulpální fibroblasty a odontoblastům podobné buňky

### Variace podoby pulpy závisí na:

- Typu zubu
- Věku jedince
- Patologických a reparačních změnách

# Dentino-pulpární komplex

Souhrné označení pro zubní pulpu a dentin

Úzké vývojové, histologické i funkční propojení


Společná vývojová historie (původ z ektomesenchymu)



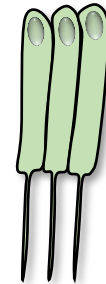
## Fibroblasty zubní pulpy

Stromální tkáň pulpy  
Podpora odontoblastům  
Tvorba tkáně pro krevní cévy a nervy  
Imunitní reakce  
Stem cell niche

Vzájemná komunikace



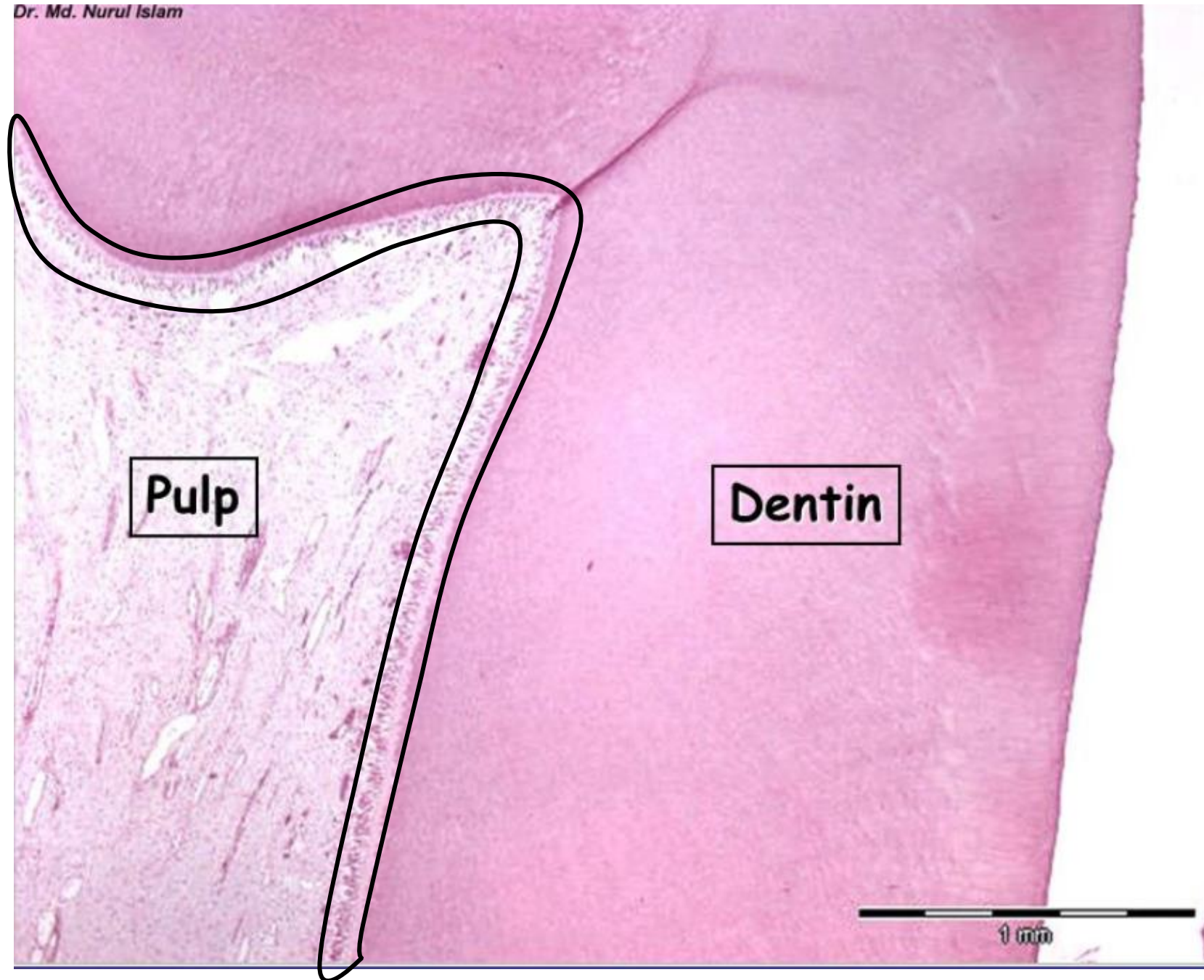
## Odontoblasty



Tvorba dentinu  
Živoucí komponenta dentinu  
Reakce na poškození dentinu  
(bolest, imunitní reakce, oprava)

# Dentino-pulpální komplex

Dr. Md. Nurul Islam




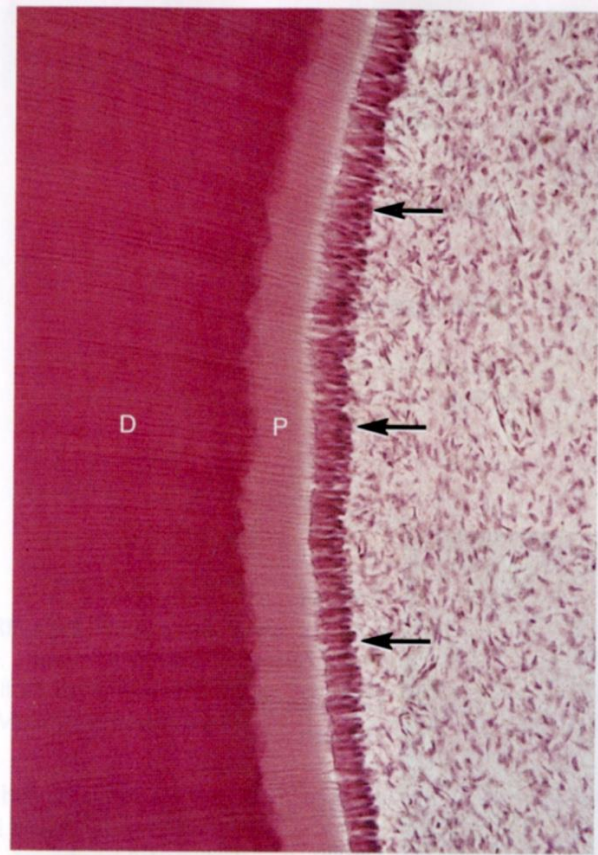
# Odontoblasty

Rozhraní mezi dentinem a pulpou

Protáhlý tvar, výrazná polarizace (jádro s organelami v bazální třetině)

Uloženy v jedné vrstvě

V apexech sekreční zrna



# Funkce odontoblastů

- Produkují dentinovou matrix
- U zdravých zubů jsou aktivní po celou dobu jejich existence
- Výběžky odontoblastů zajišťují kontrolu nad dentinovou matrix, udržují průchodnost kanálků
- Výběžky se účastní percepce bolesti
- Mezi stěnou tubulu a Tomesovým vláknem je periodontoblastický prostor, který obsahuje dentinovou tekutinu

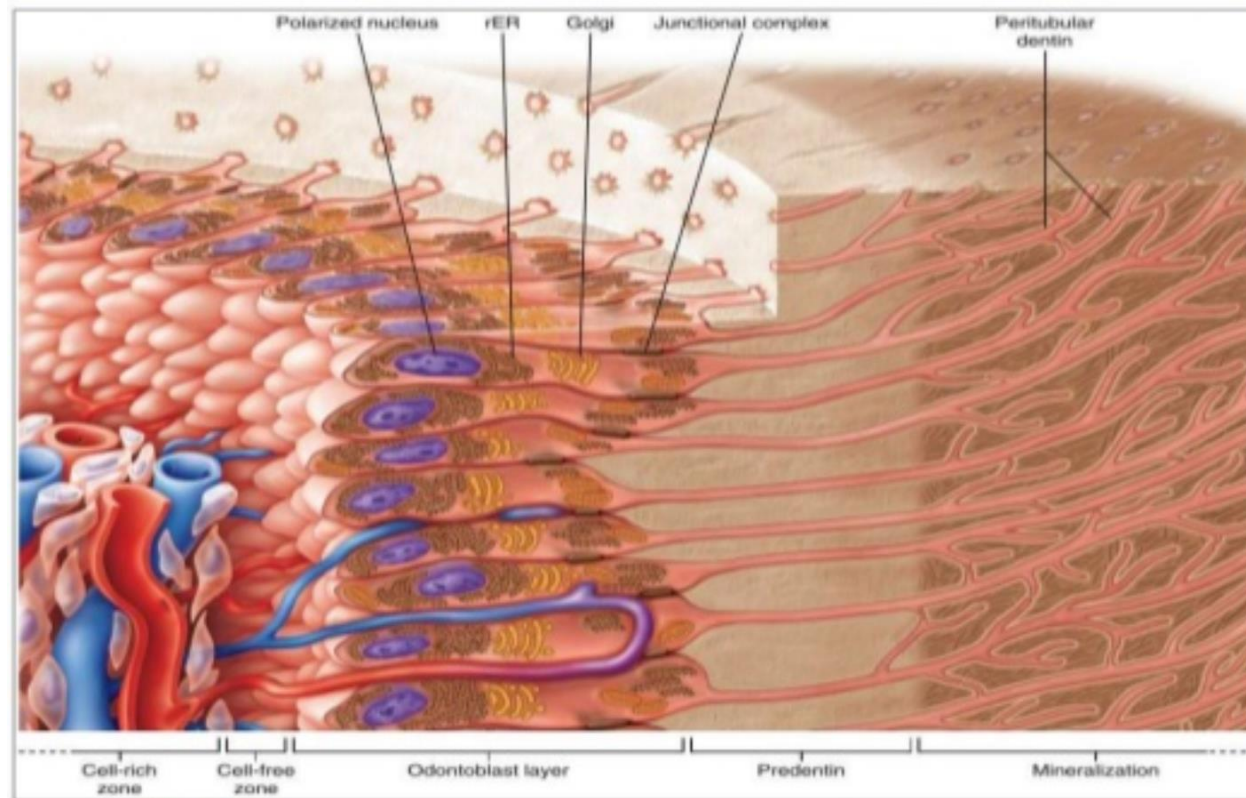
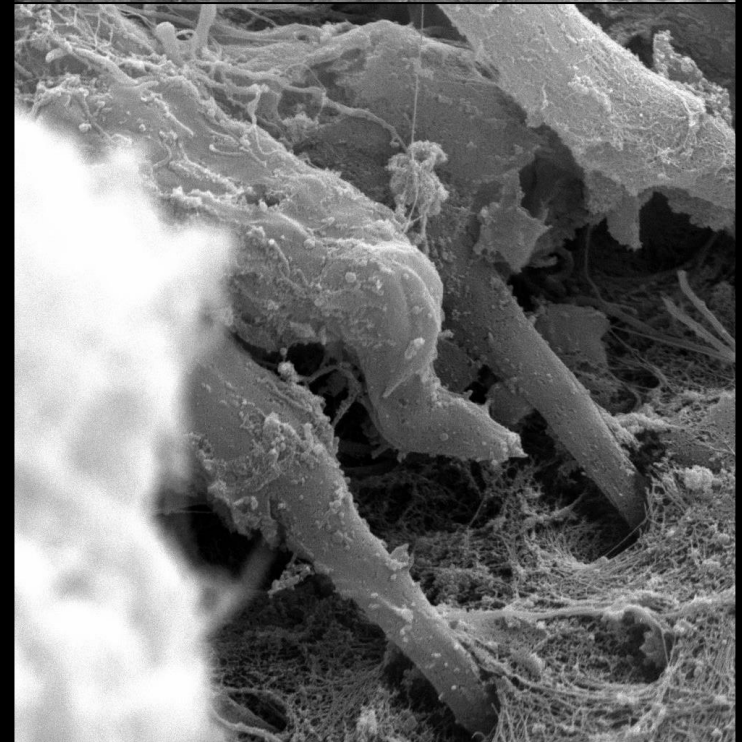
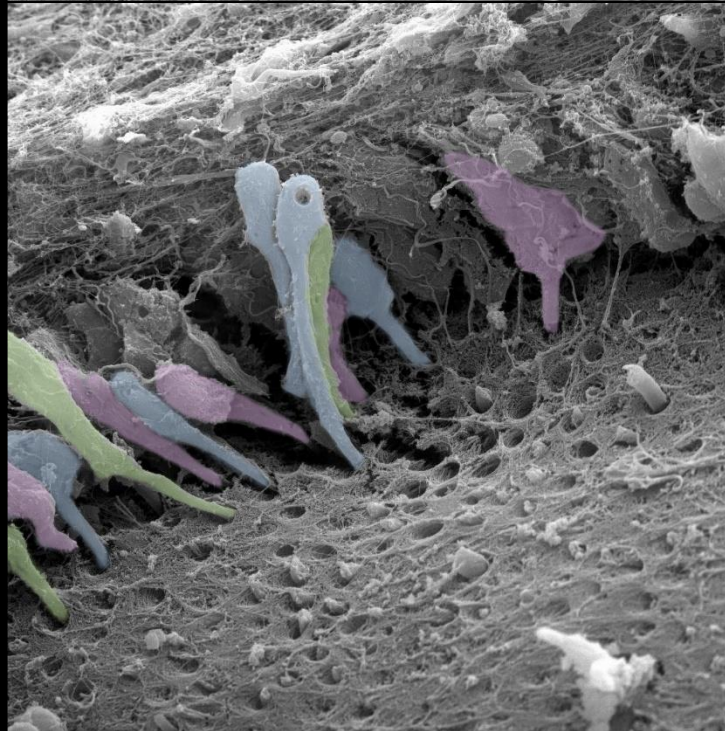
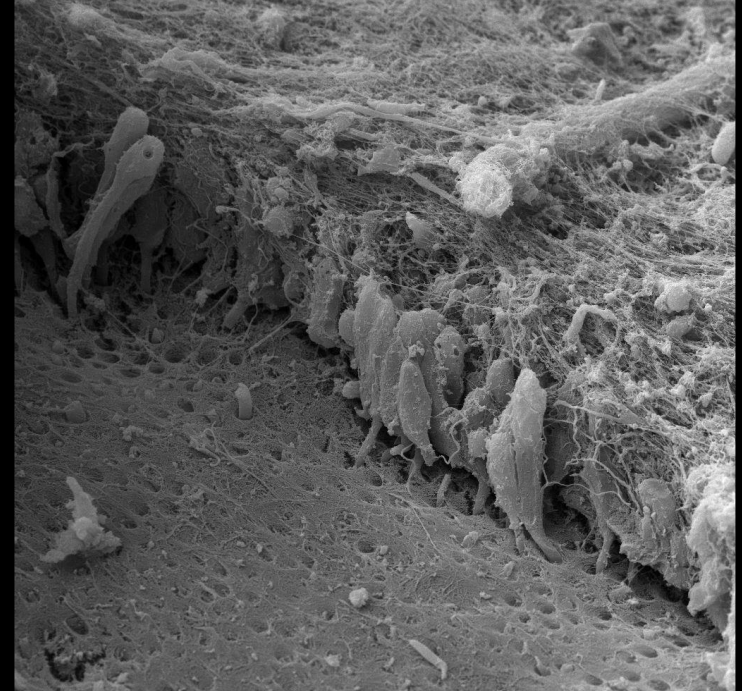
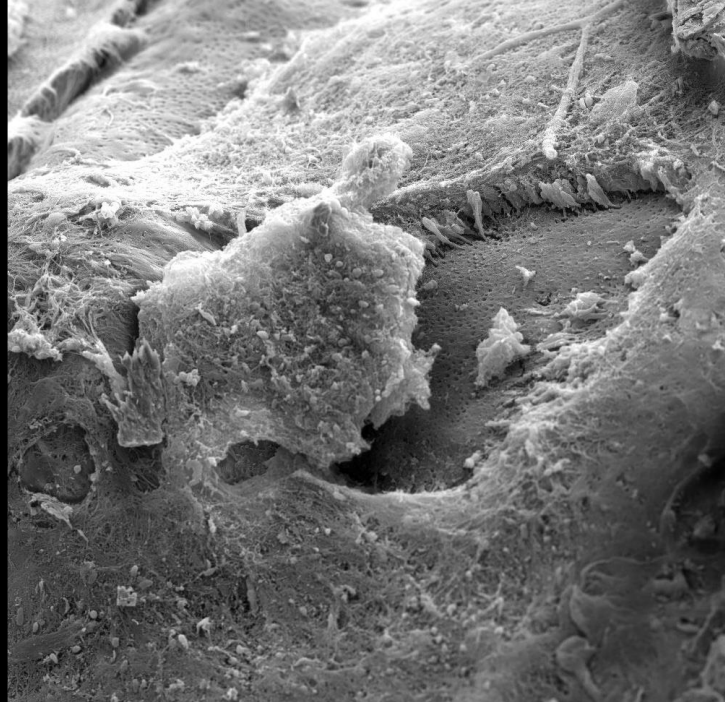


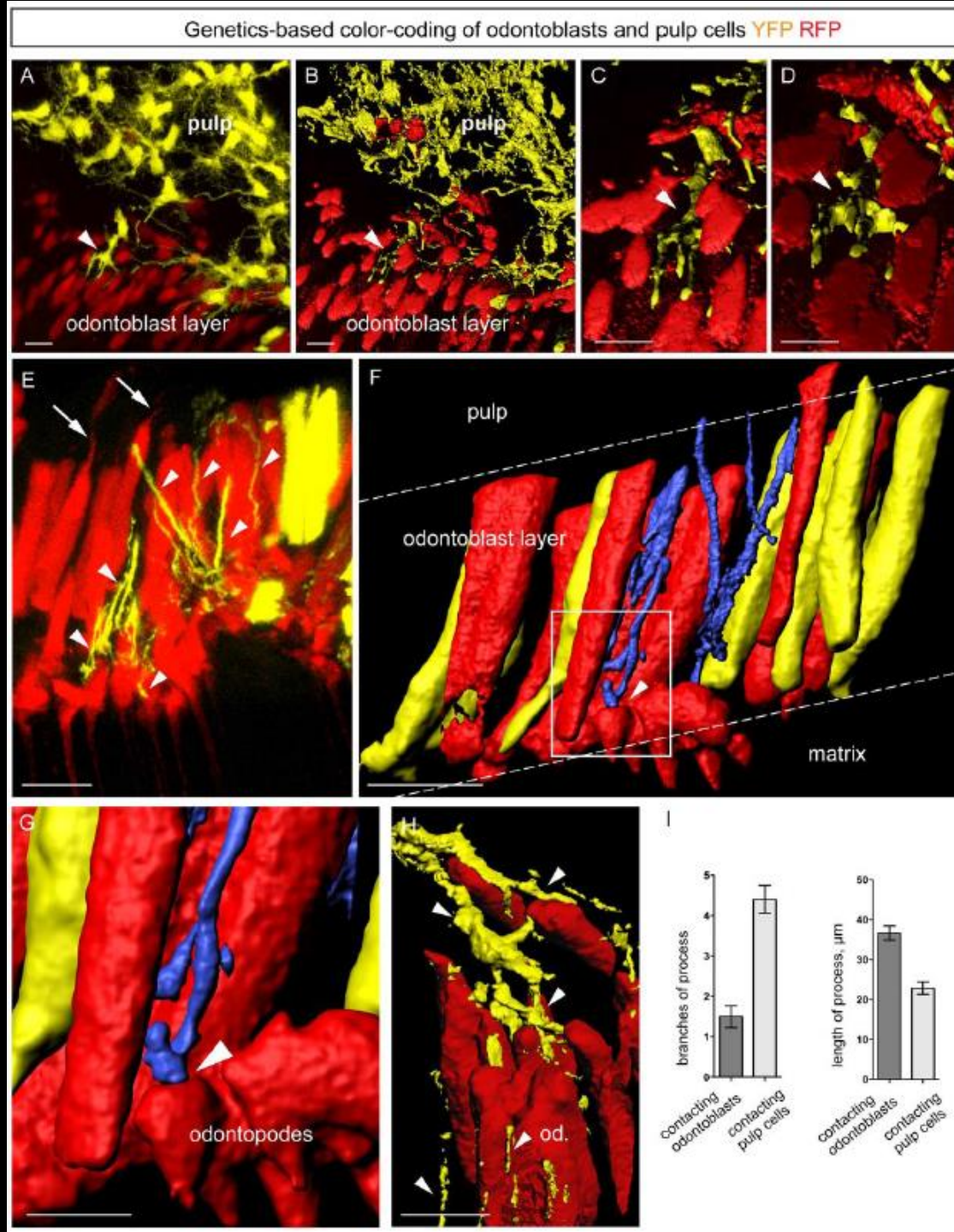
FIGURE 8-40 Schematic representation of the cells bordering pulp. *rER*, Rough endoplasmic reticulum.

# Odontoblasty

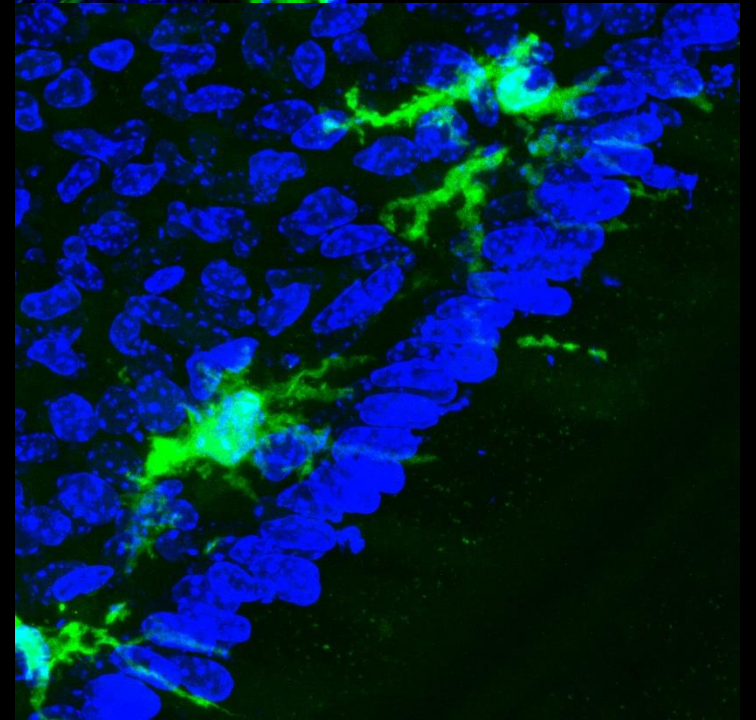
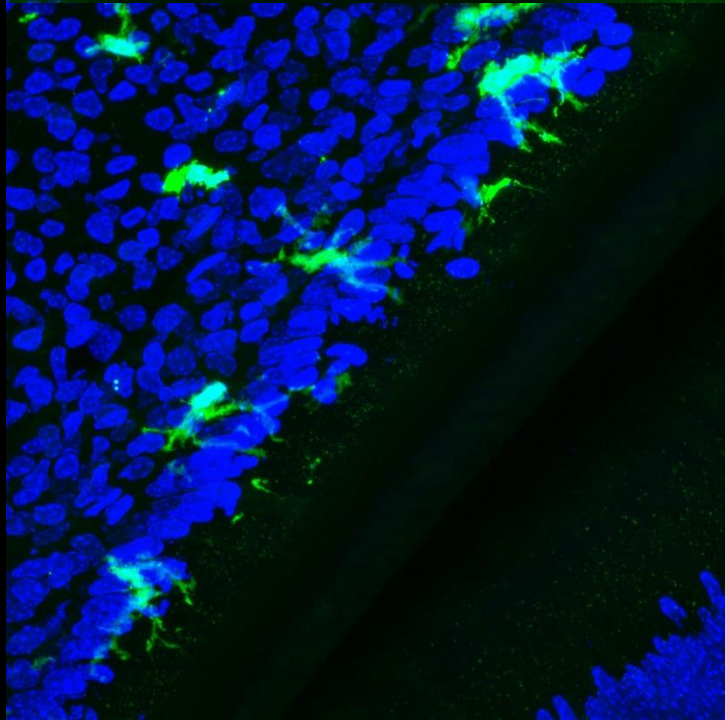
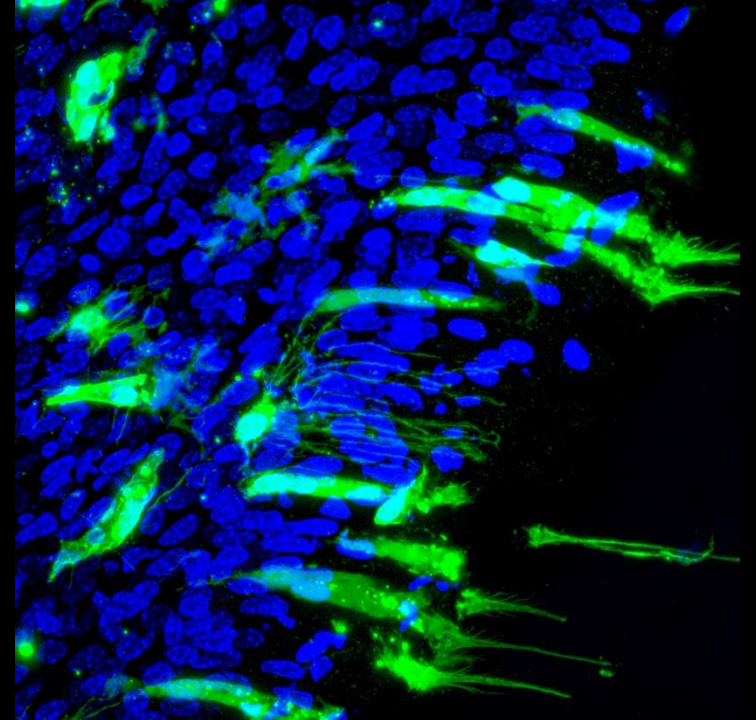
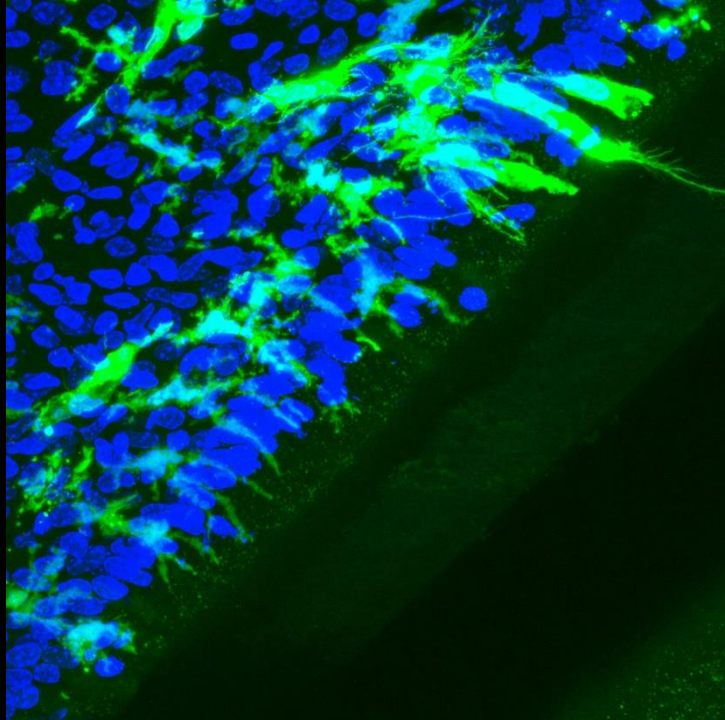




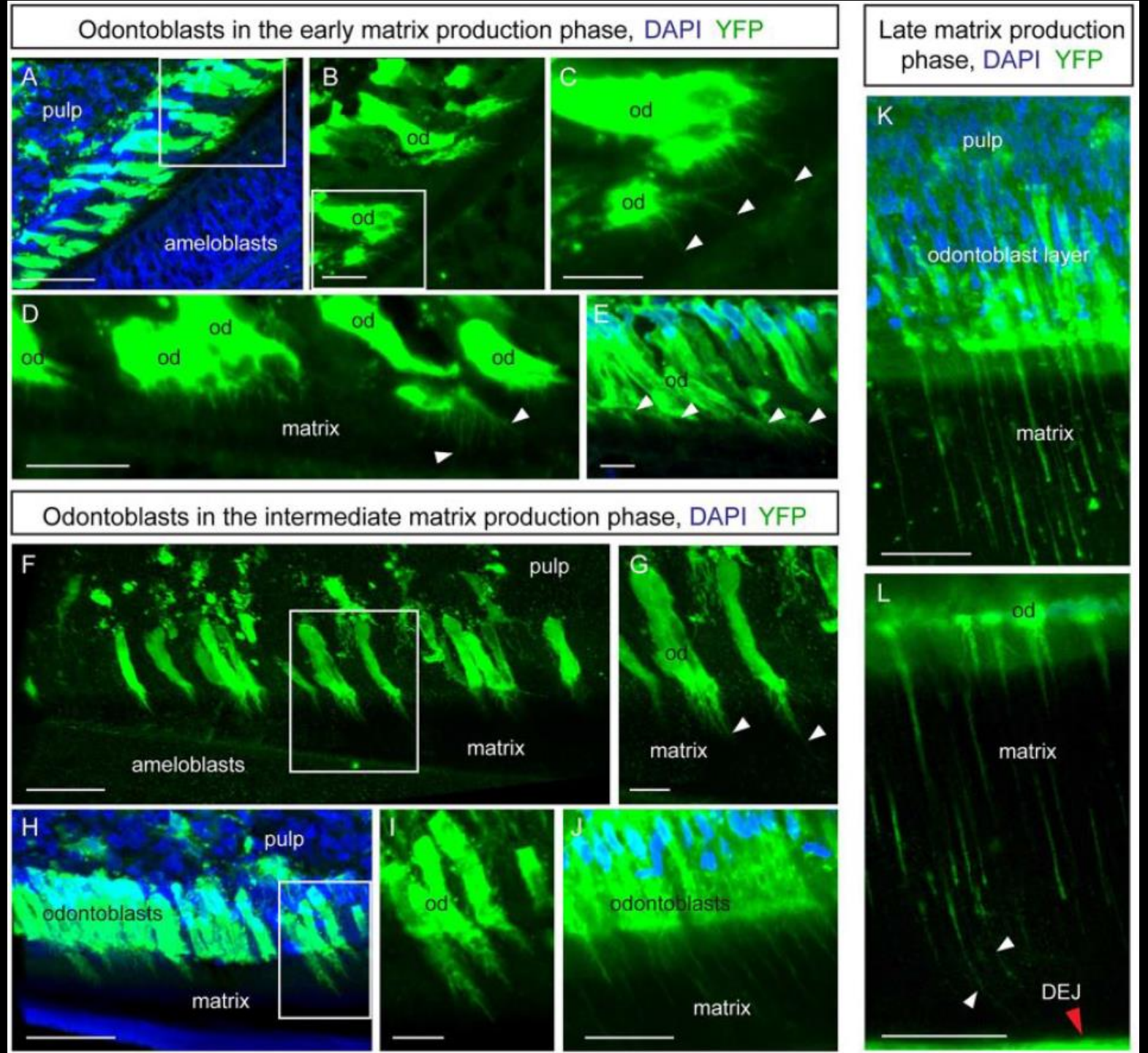
# Odontoblasty



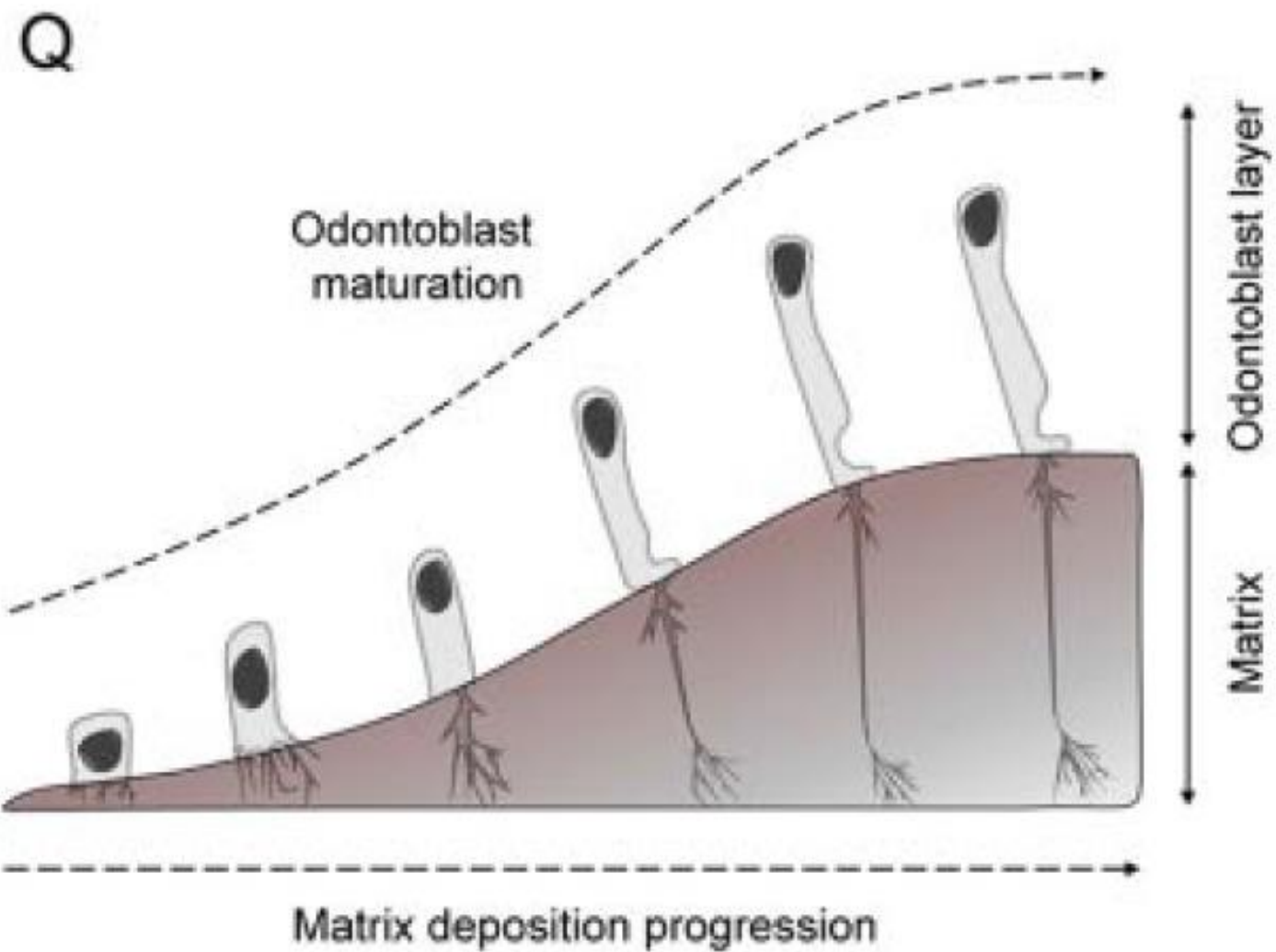
# Odontoblasty



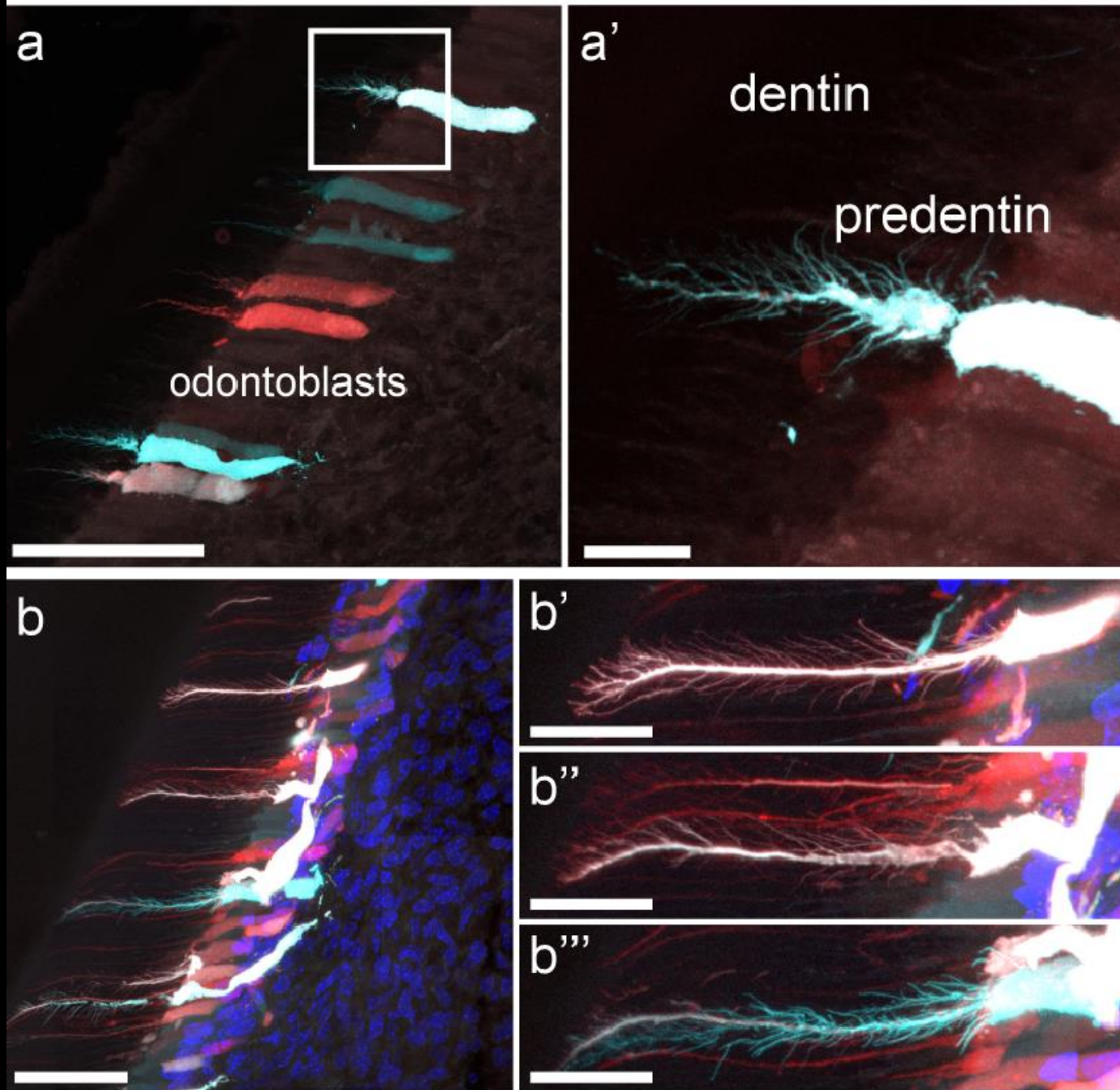
# Vývoj odontoblastů



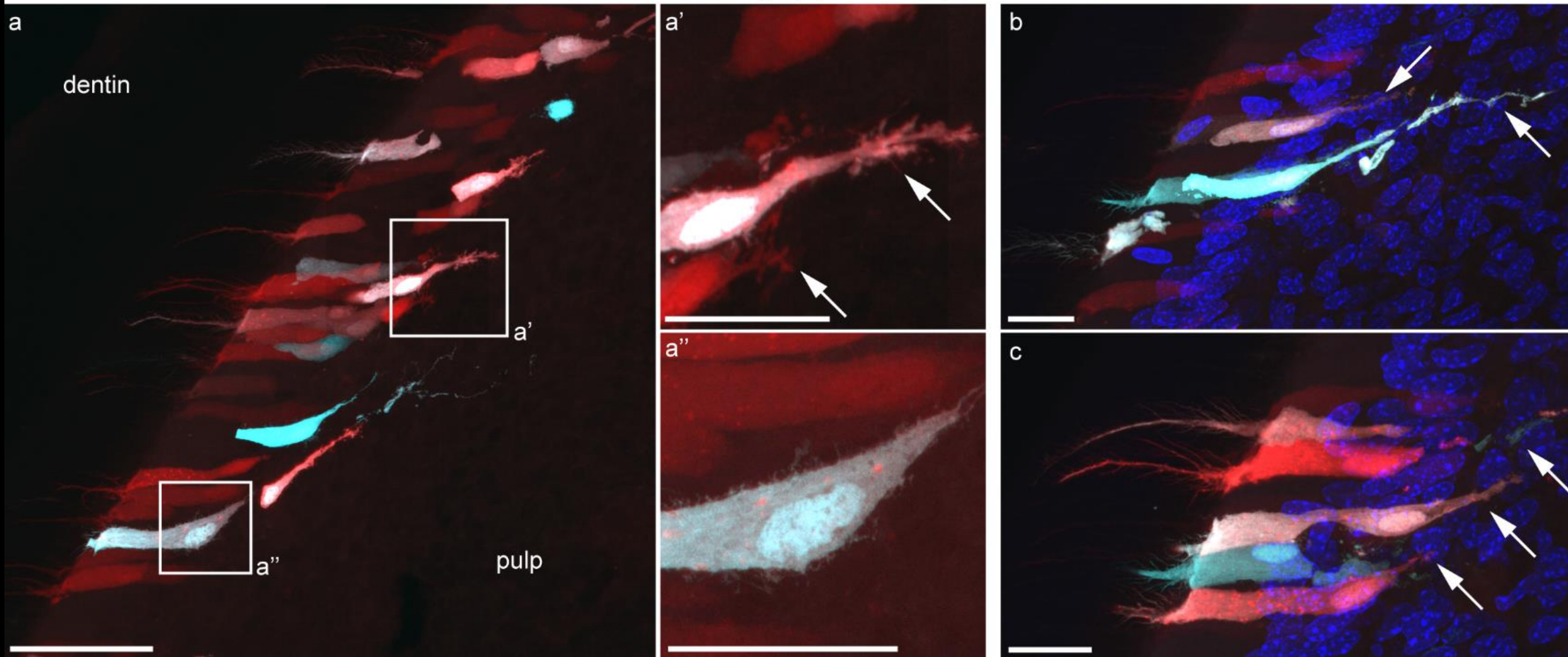
# Vývoj odontoblastů



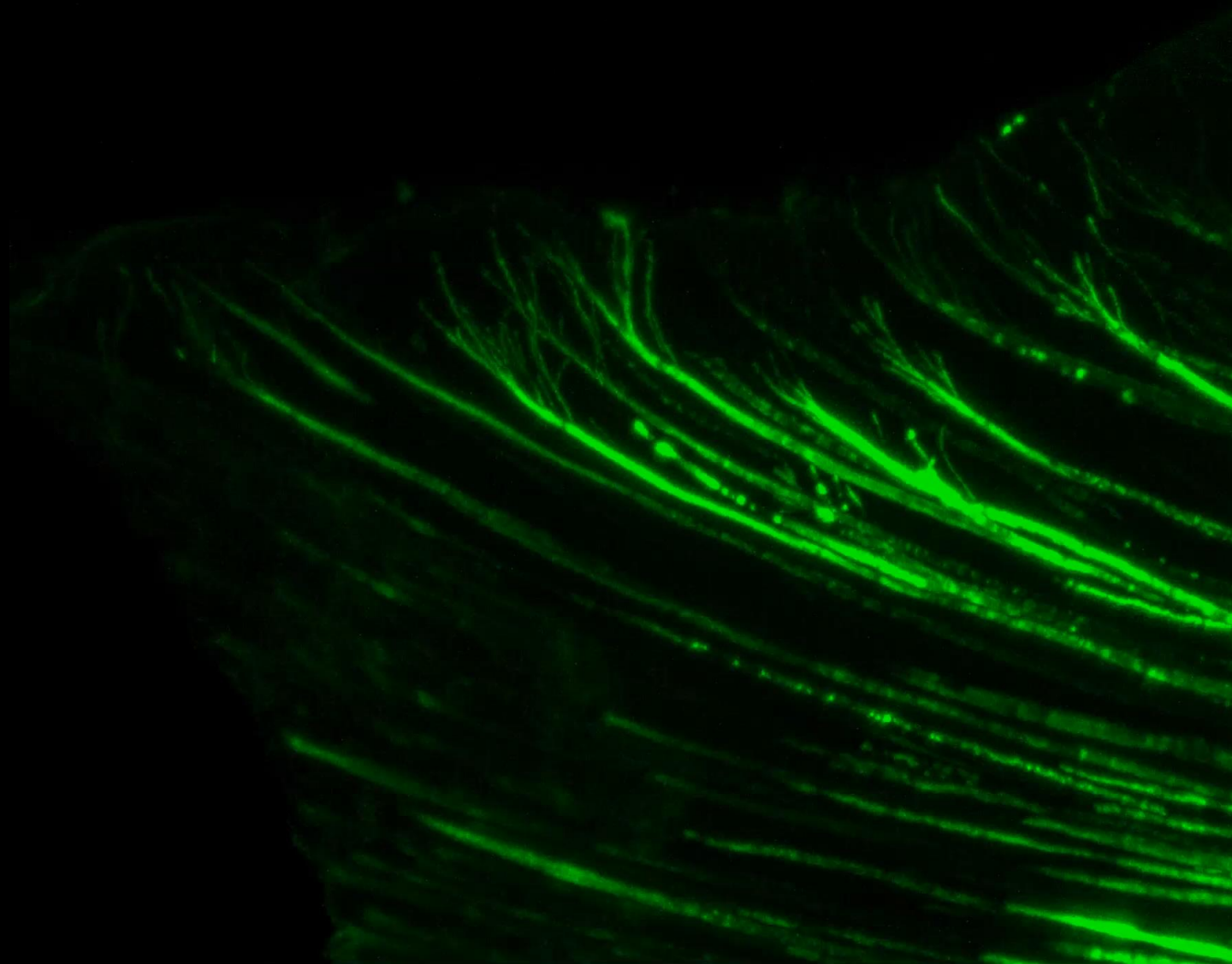
# Odontoblasts dentinal processes analysis



# Odontoblasts pulp-penetrating processes



**Enamel**



**Dentin**





# Mikroskopická stavba zubní dřeně, věkové změny a funkce

Ektomezenchymový původ

Vyplňuje *cavitas dentis*

Retikulární struktura

U zubů primární dentice má stavbu podobnou rosolovitému vazivu

## Extracelulární matrix (ECM)

### **Vlákná:**

- Kolagenní
- Retikulární, uspořádaná zejména síťovitě

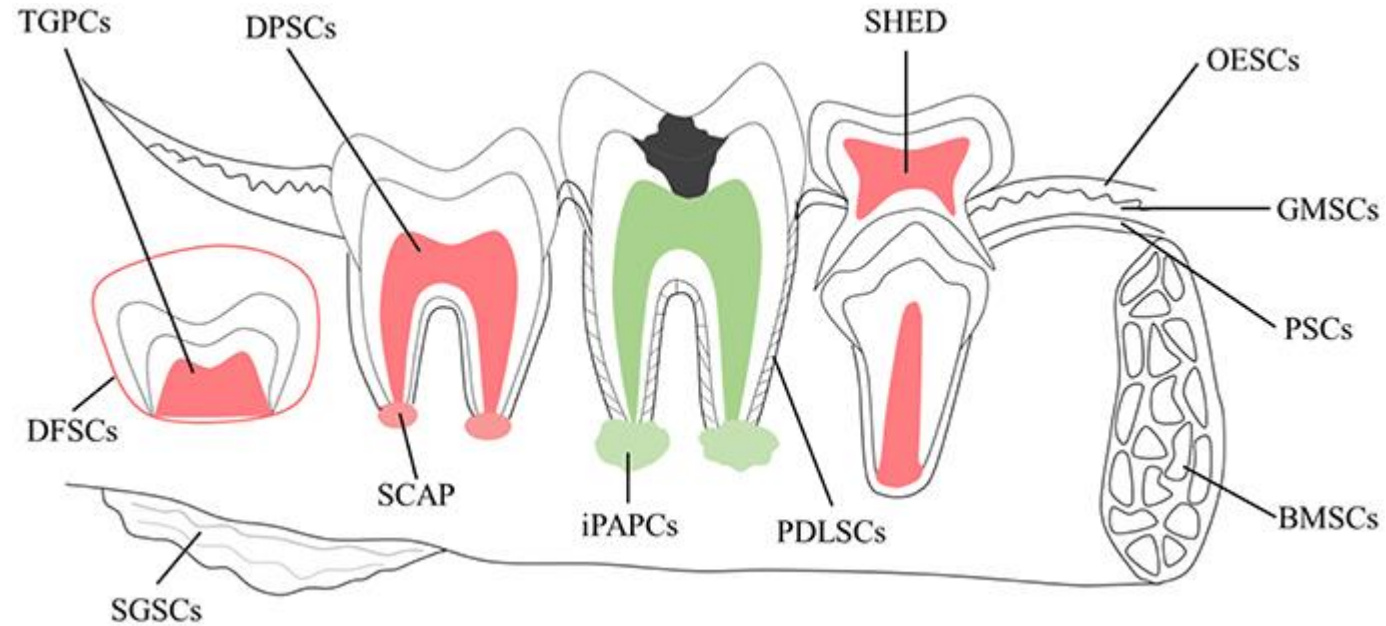
### **Amorfní hmota:**

- Glykosaminoglykany a glykoproteiny

## Buněčná část

- Zejména fibroblasty,
- Imunitní systém: makrofágy, plazmatické buňky, dendritické buňky, neutrofilní event. eozinofilní granulocyty, lymfocyty (podél krevních cév)
- Gliové buňky
- Endotelové buňky, perivaskulární buňky
- Dentální mezenchymové kmenové buňky (?)

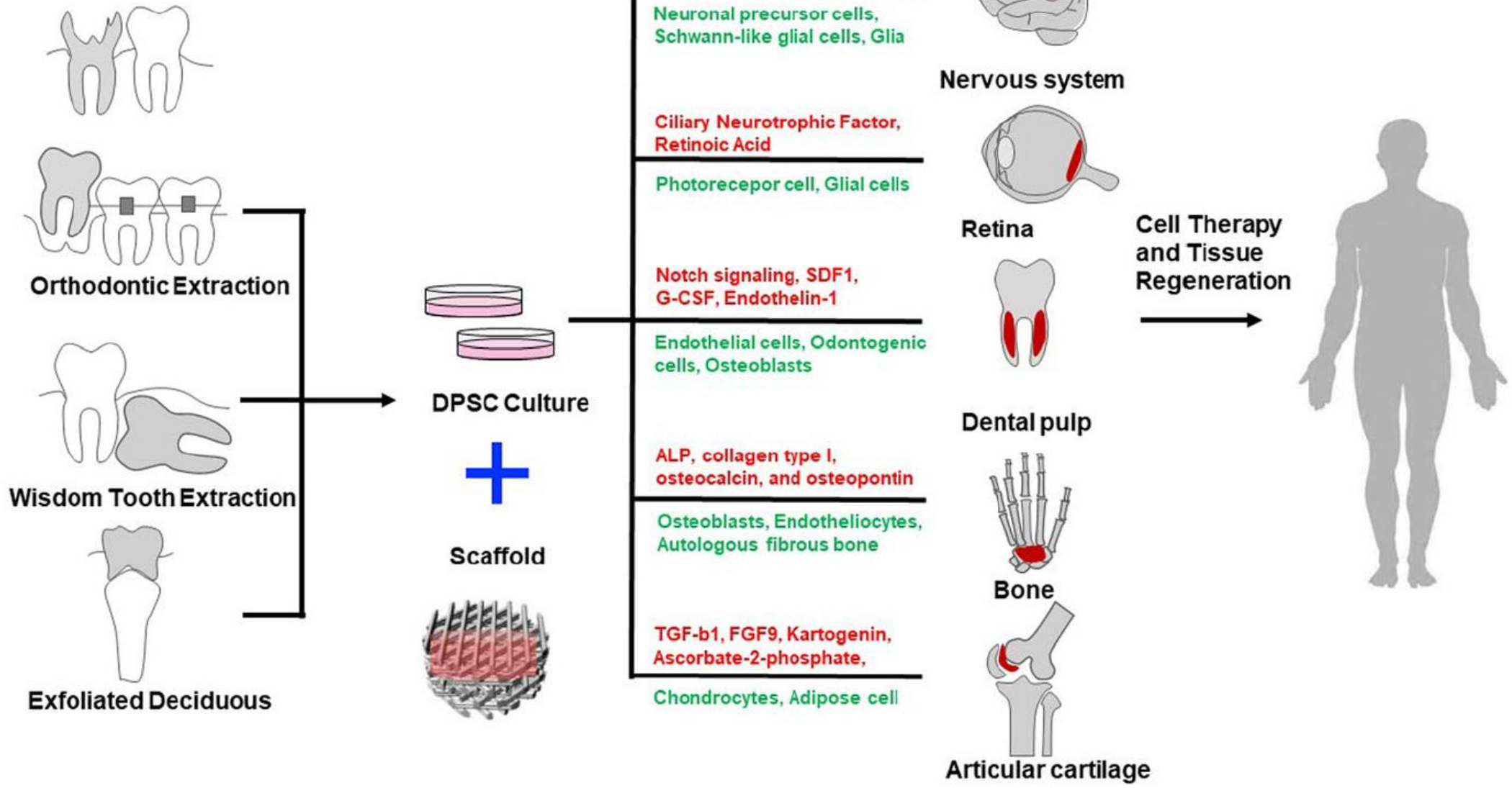
# Stem Cells in (human) teeth



Schematic of potential sources of adult stem cells in the oral environment

<b>TGPCs</b>	<b>tooth germ progenitor cells</b>
<b>DFSCs</b>	<b>dental follicle stem cells</b>
SGSCs	salivary gland stem cells
<b>SCAP</b>	<b>stem cells of the apical papilla</b>
<b>DPSCs</b>	<b>dental pulp stem cells</b>
iPAPCs	inflamed periapical progenitor cells
<b>SHED</b>	<b>stem cells from human exfoliated deciduous teeth</b>
<b>PDLSCs</b>	<b>periodontal ligament stem cells</b>
BMSCs	bone marrow stem cells
OESCs	oral epithelial stem cells
GMSCs	gingival-derived mesenchymal stem cells
PSCs	periosteal stem cells

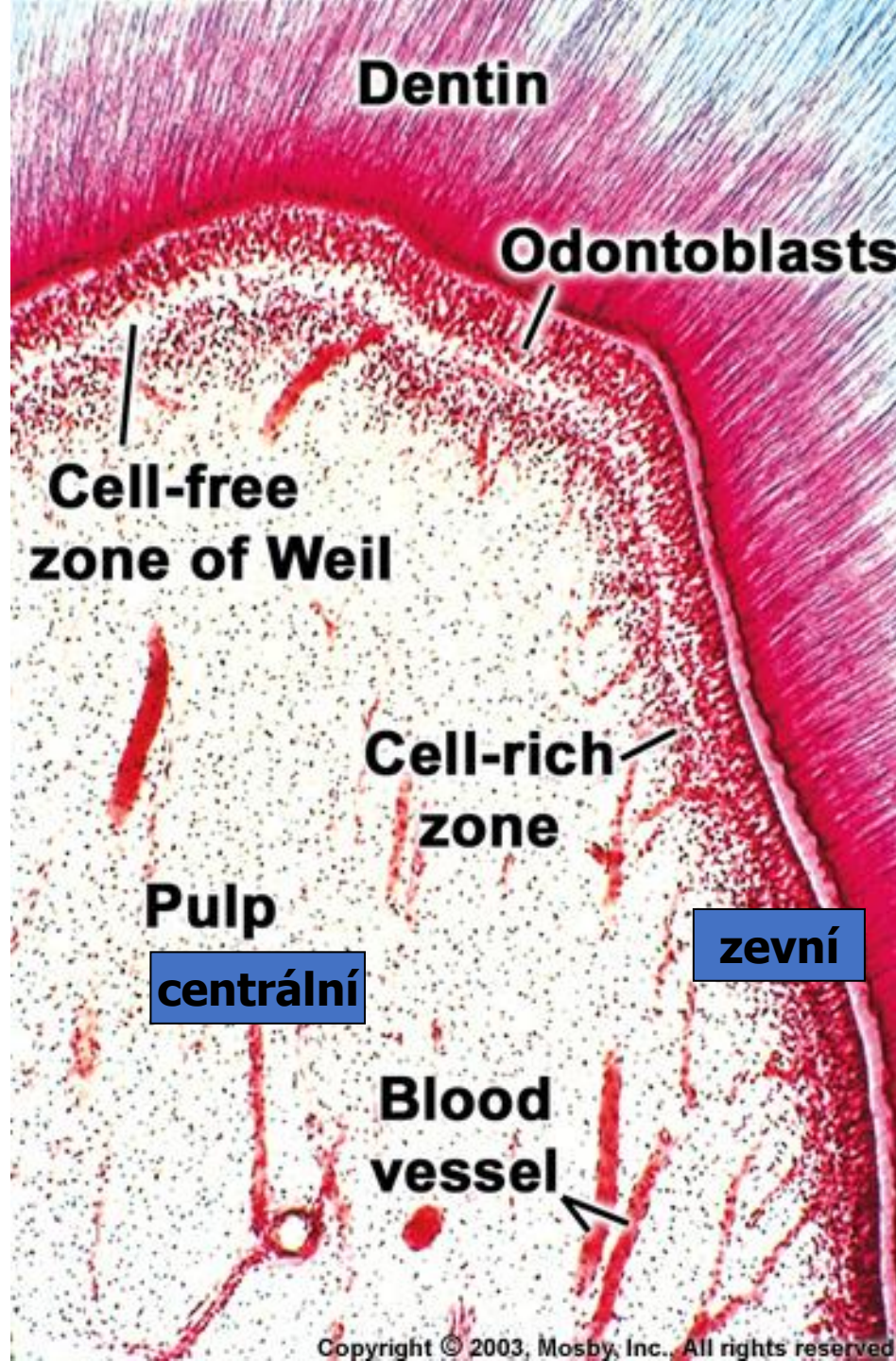
# Dental Pulp stem cell sources and multilineage application capability

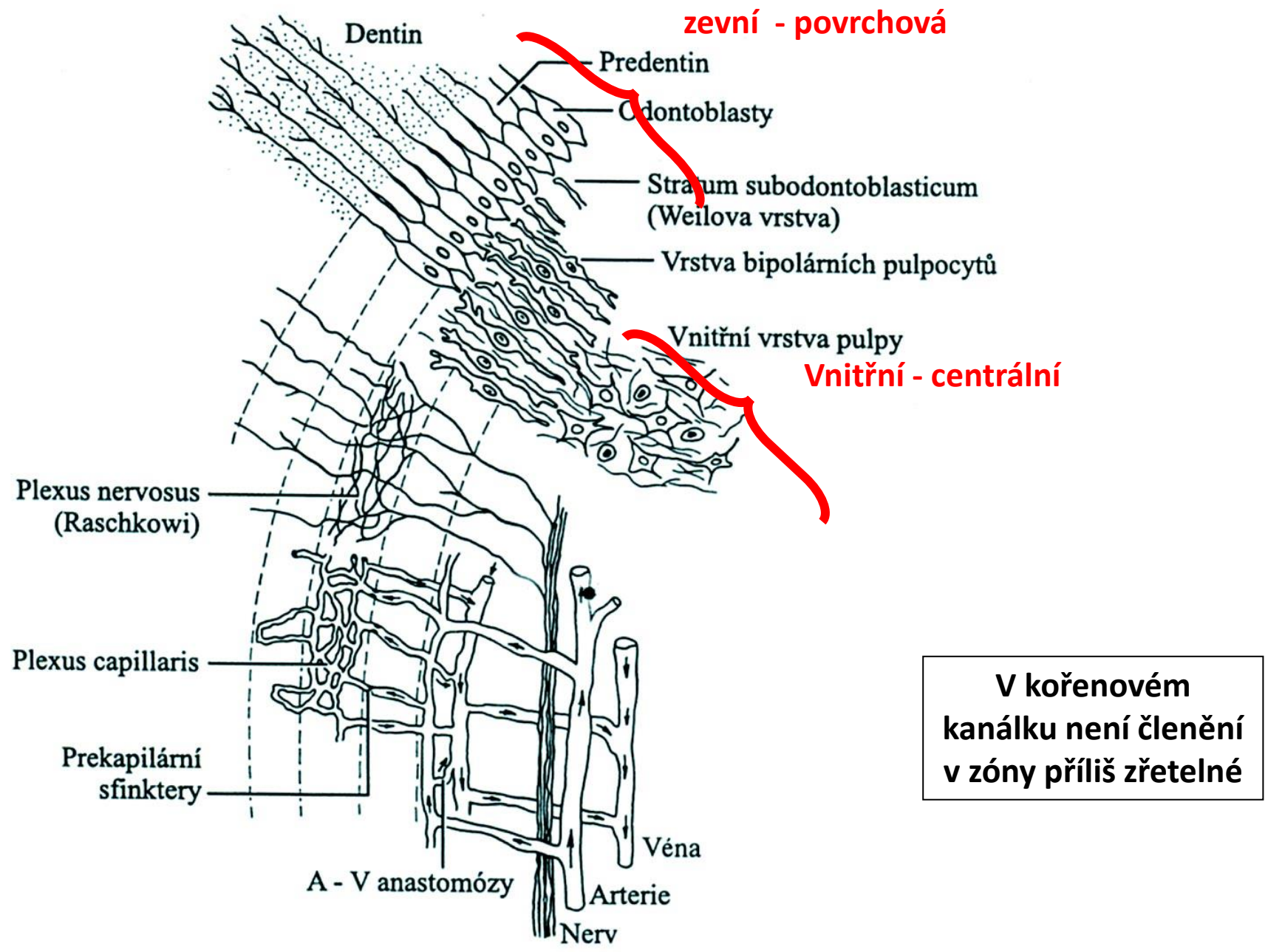


# Stratifikace pulpy

Na korunkové pulpě rozlišují 2 vrstvy:

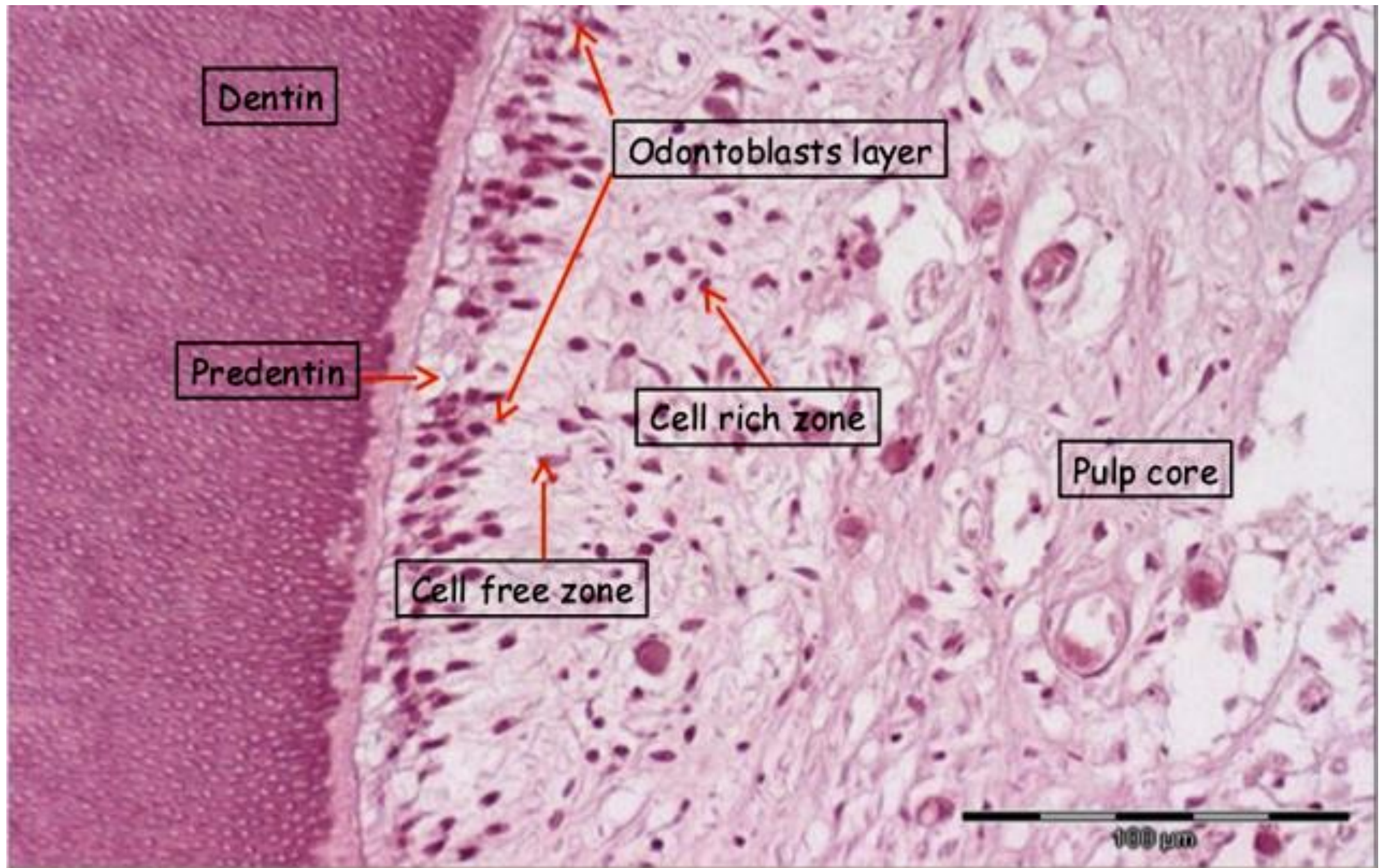
- Zevní - povrchová
- Vnitřní - centrální





V kořenovém kanálku není členění v zóny příliš zřetelné

Obr. 15-6. Schematický náčrt mikroskopické stavby zubní pulpy, její inervace a cévního zásobení



# Krevní a mízní cévy

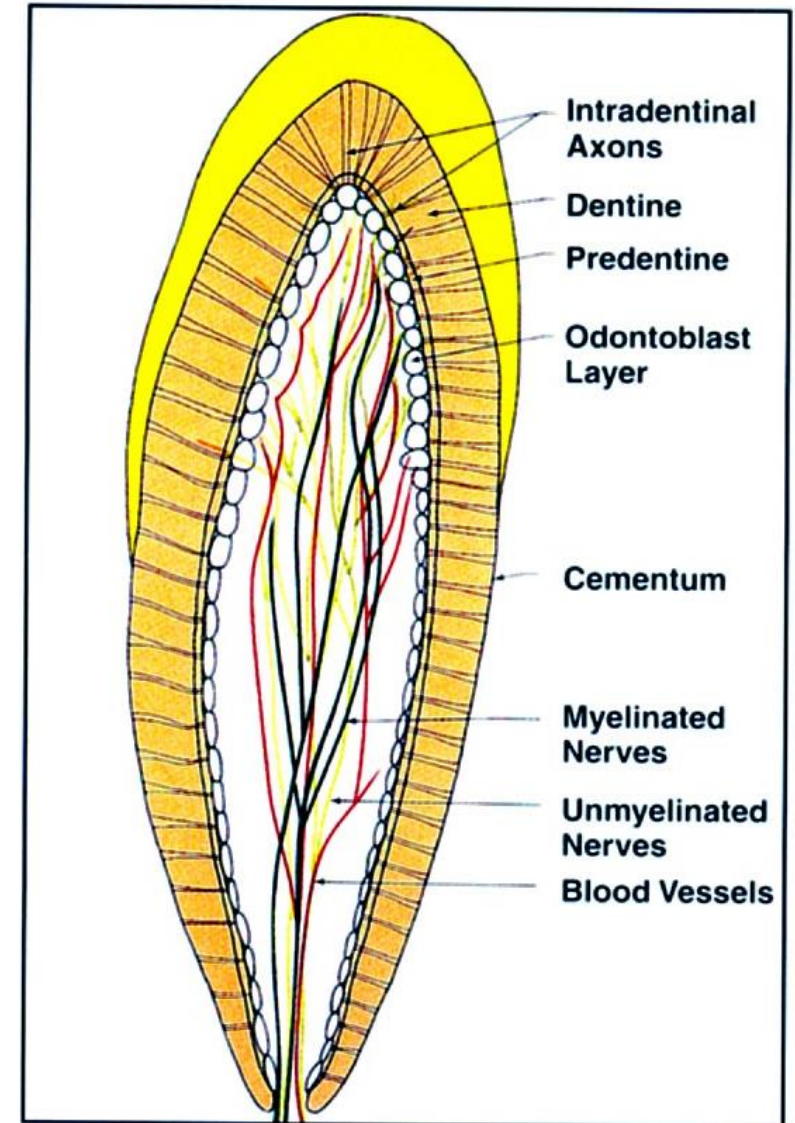
velmi bohaté zásobení (zvláště v mladém věku)

## Arterie (2-10)

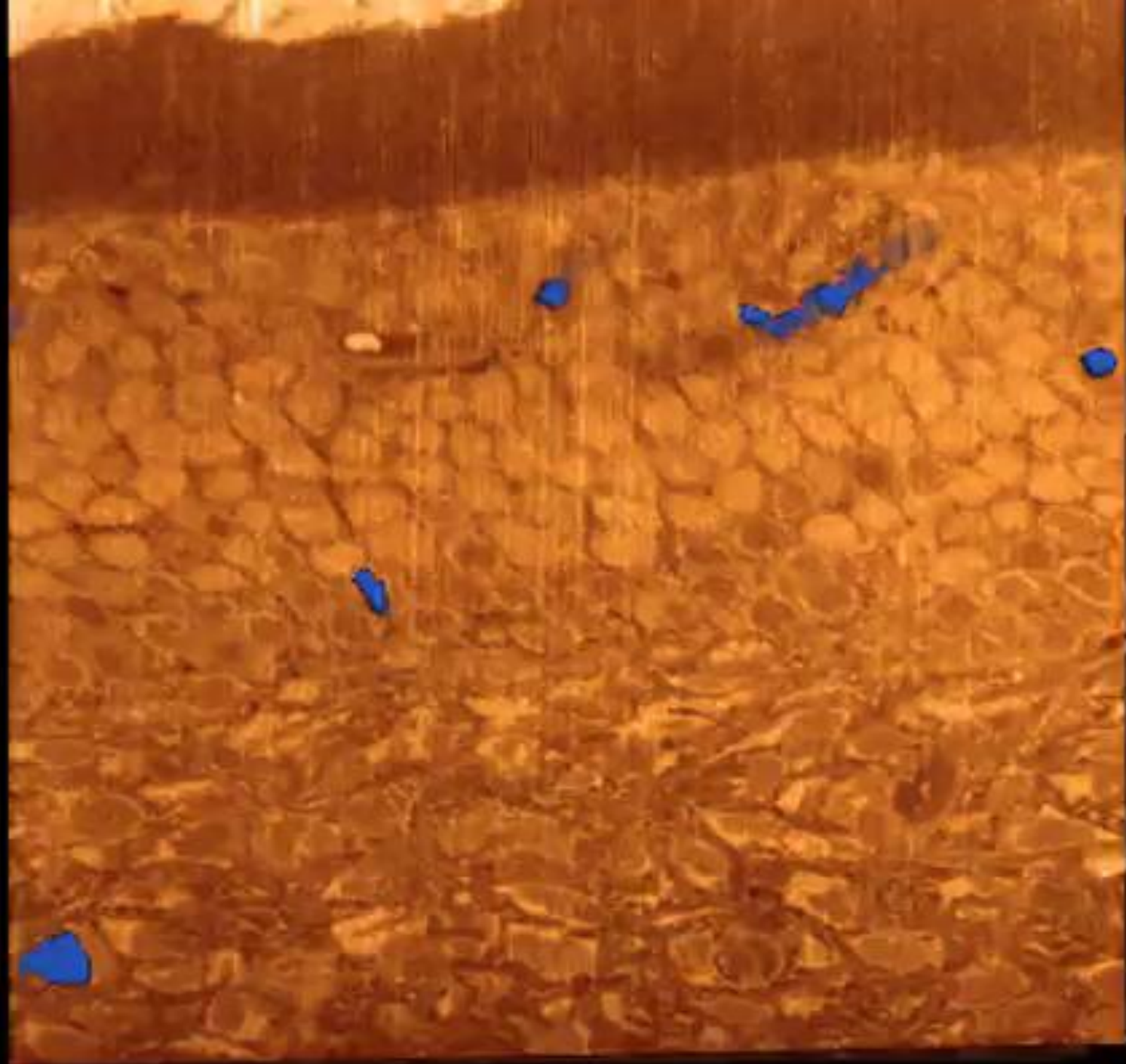
- Probíhají podélně středem pulpy
- Hojné postranní větévky
- Rozpadají se v terminální síť – až k odontoblastům

## Subodontoblastická kapilární pleteň

- Arterie – velmi úzká lumina, tlustá stěna zesílená několika vrstvami hladkých svalových buněk
- Stěna vén a venul je velmi tenká, což nápadně kontrastuje s jejich širokými průsvity



**32** General distribution of myelinated nerves (dark green), unmyelinated nerves (light green) and blood vessels (red) in the





# Inervace dřeně

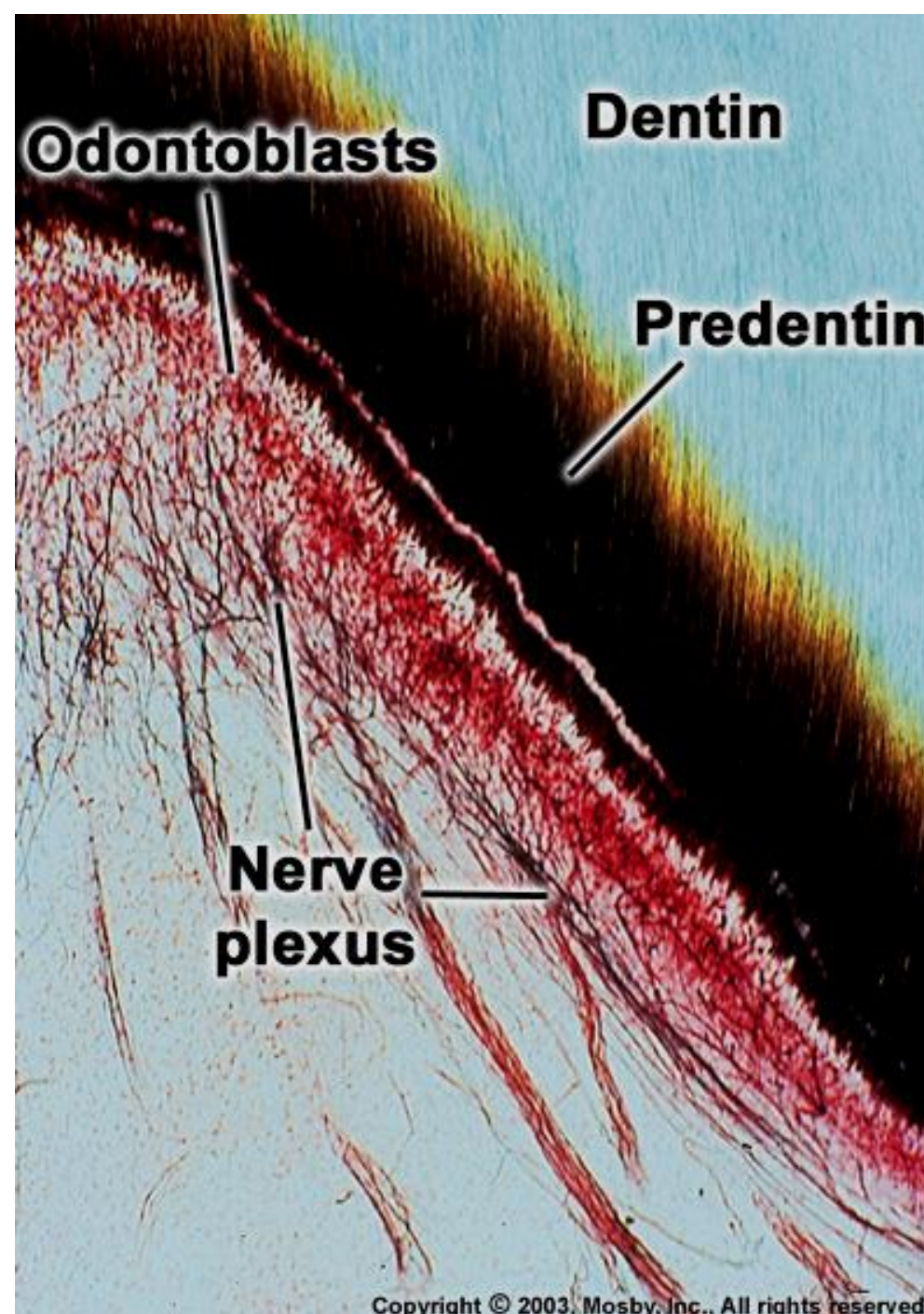
Myelinizovaná a nemyelinizovaná

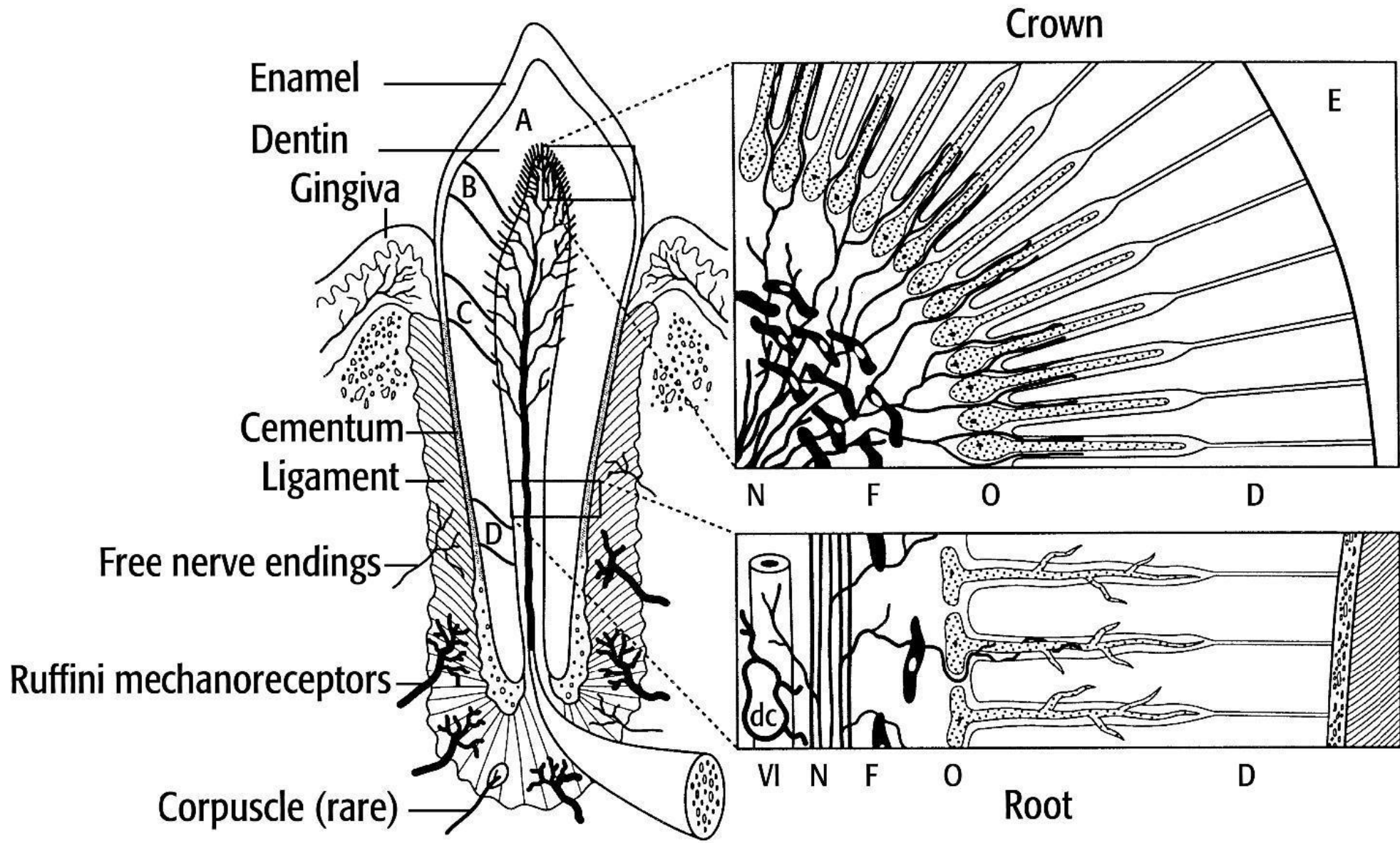
**Myelinizovaná** nervová vlákna se v zubní dřeni bohatě větví a dosahují až k bázím odontoblastů, pod kterými vytvářejí hustou pletěň:

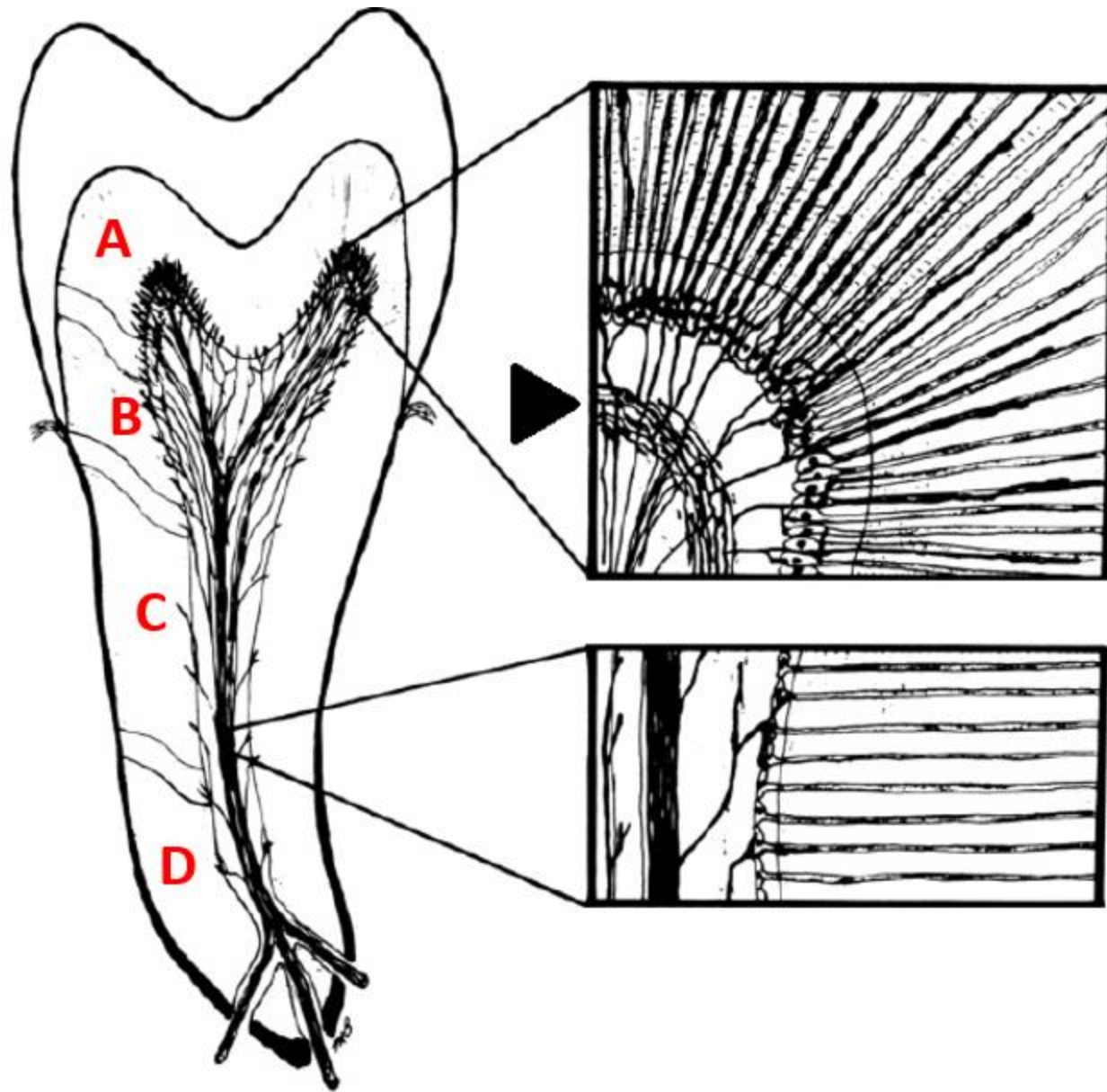
## **Plexus subodontoblasticus Raschkowi**

Vlákénka končí na tělech odontoblastů, část vstupuje do predentinu a dentinových kanálků

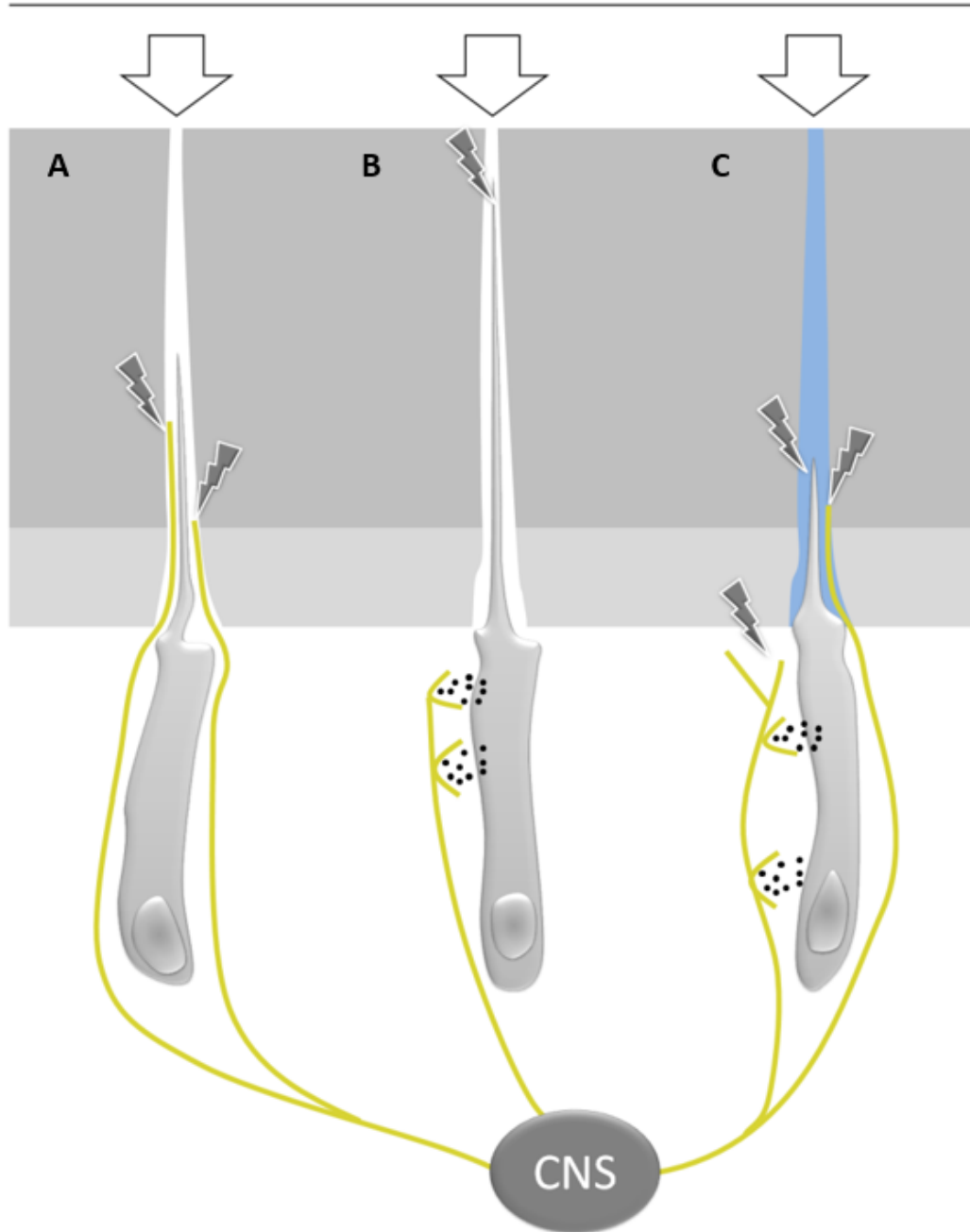
**Nemyelinizovaná** nervová vlákna inervují krevní cévy v zubní pulpě








**Teplotní změny, mechanické stimuly,  
chemické látky, změny osmolarity**



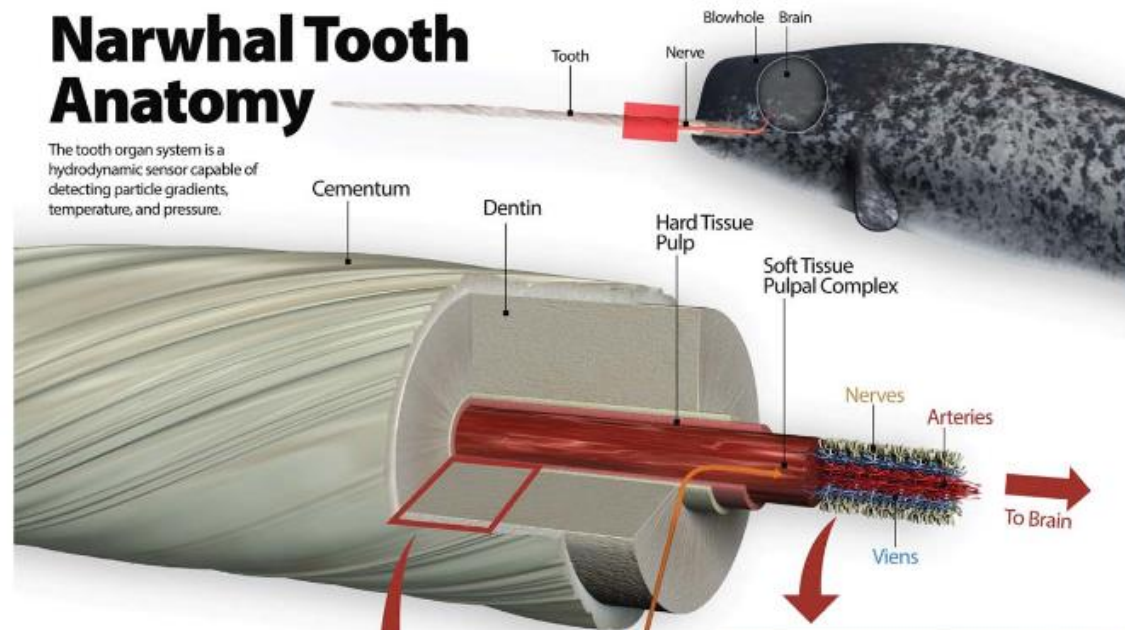
**Teorie percepce vjemů zubní pulpy**

- a) Pomocí nervových zakončení v pulpě a dentinu
- b) Odontoblasty fungující jako senzory
- c) Hydrodynamická teorie

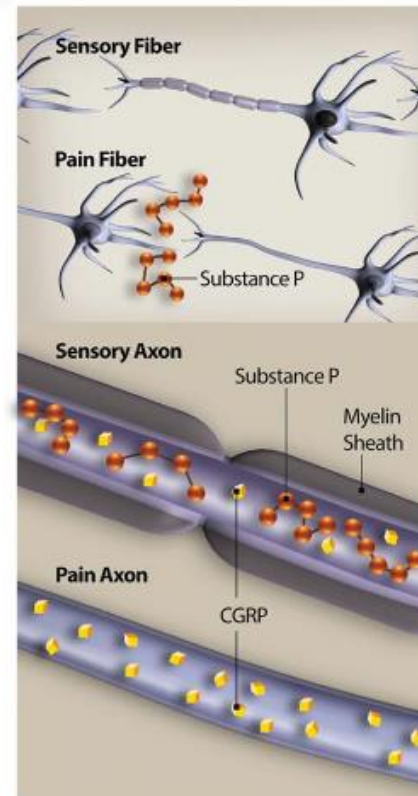
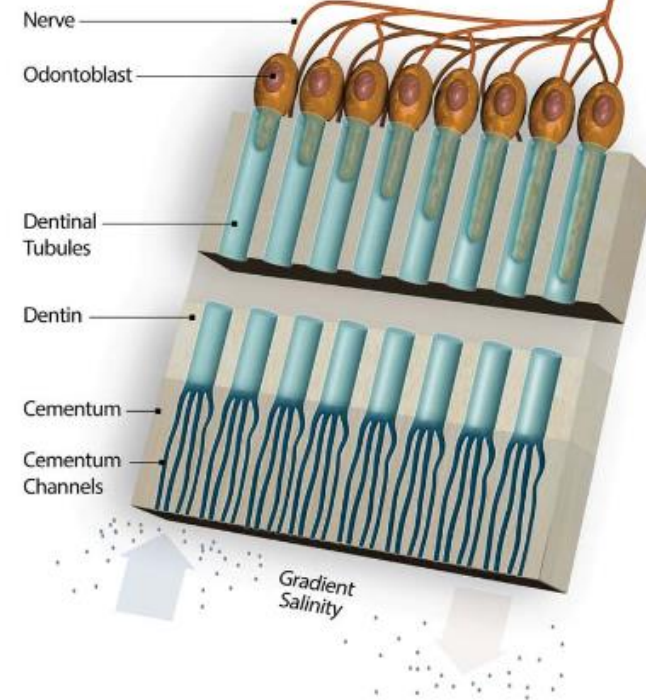


# Narwhal Tooth Anatomy

The tooth organ system is a hydrodynamic sensor capable of detecting particle gradients, temperature, and pressure.



## Hard Tissue



# Věkové změny pulpy

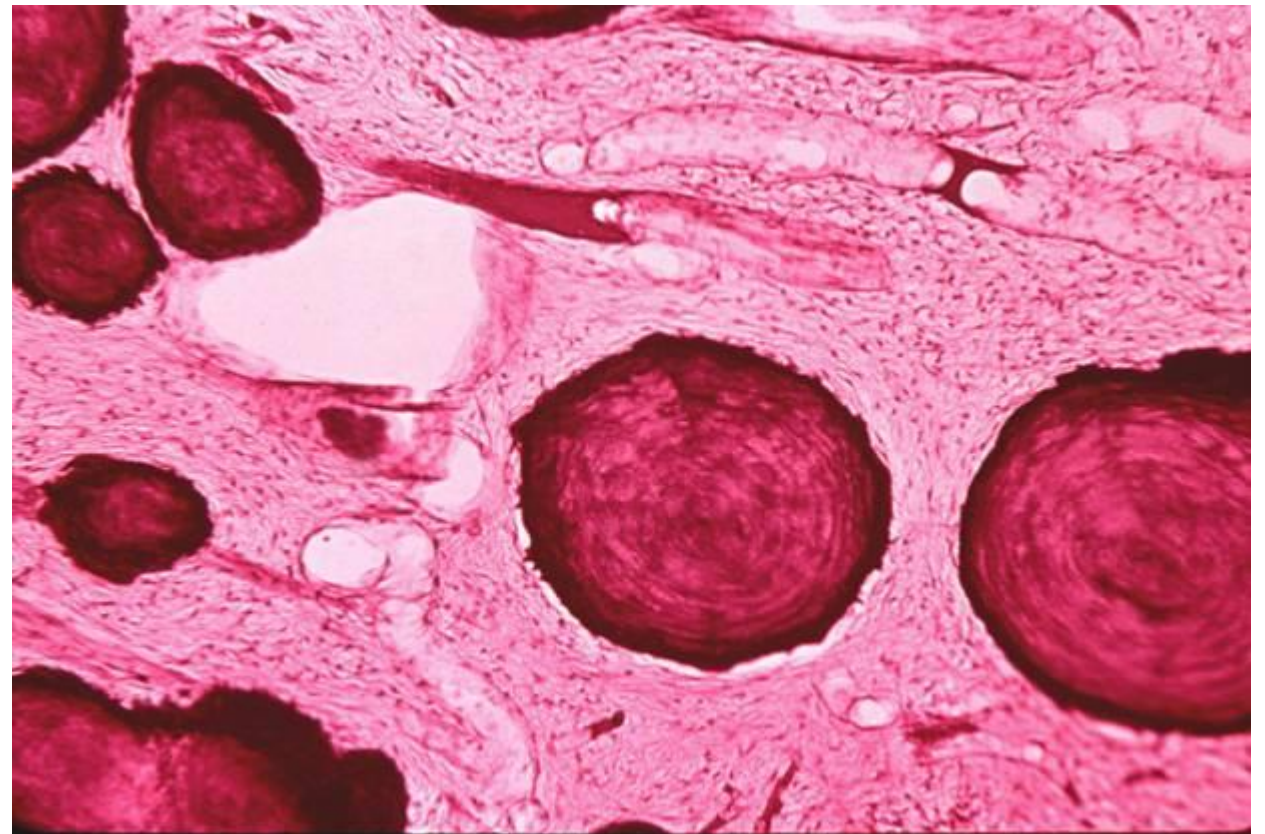
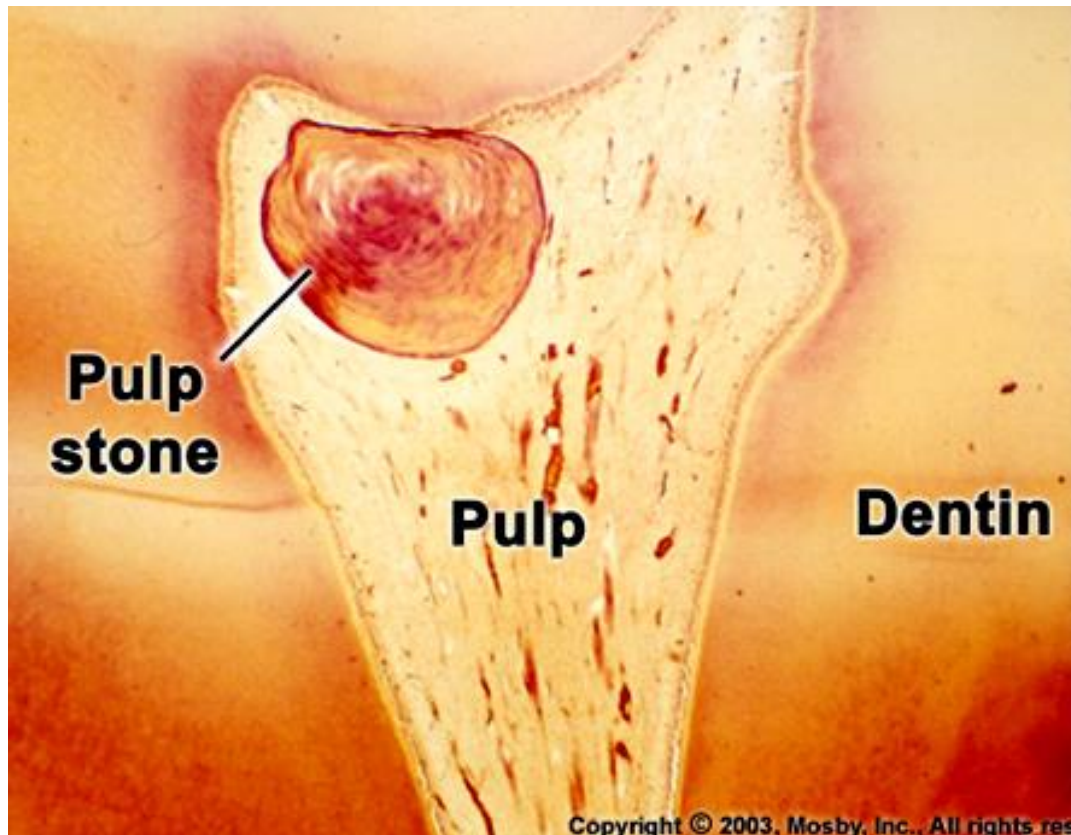
Maximum rozvoje pulpa dosahuje bezprostředně po prořezání

Mění se s věkem (chemické složení, struktura a objem)

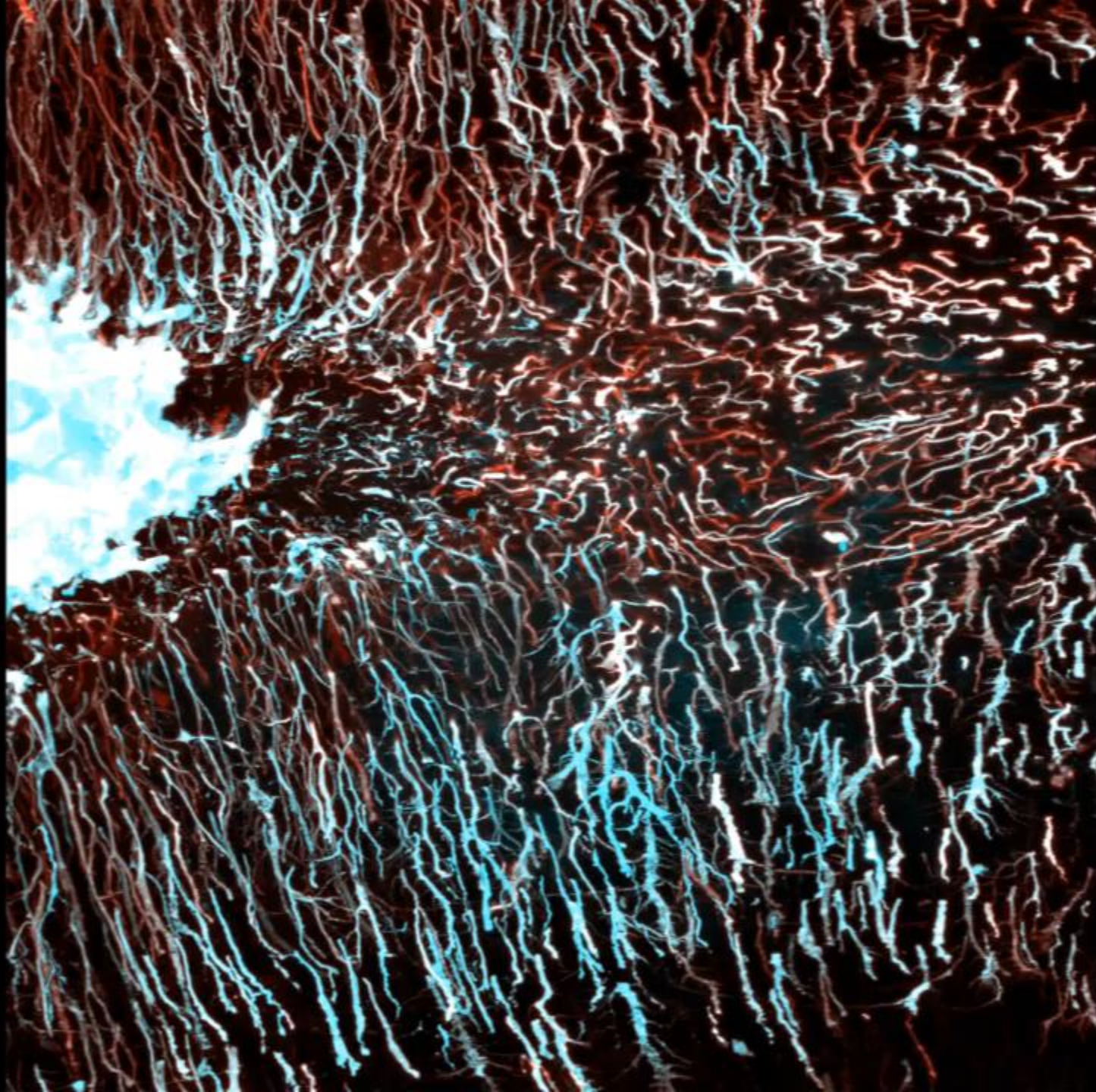
**Chemické složení** – amorfní hmota ztrácí slizovitý charakter a ubývá jí

**Struktura** – úbytek buněk, přibývání vláken - přeměna v husté kolagenní vazivo

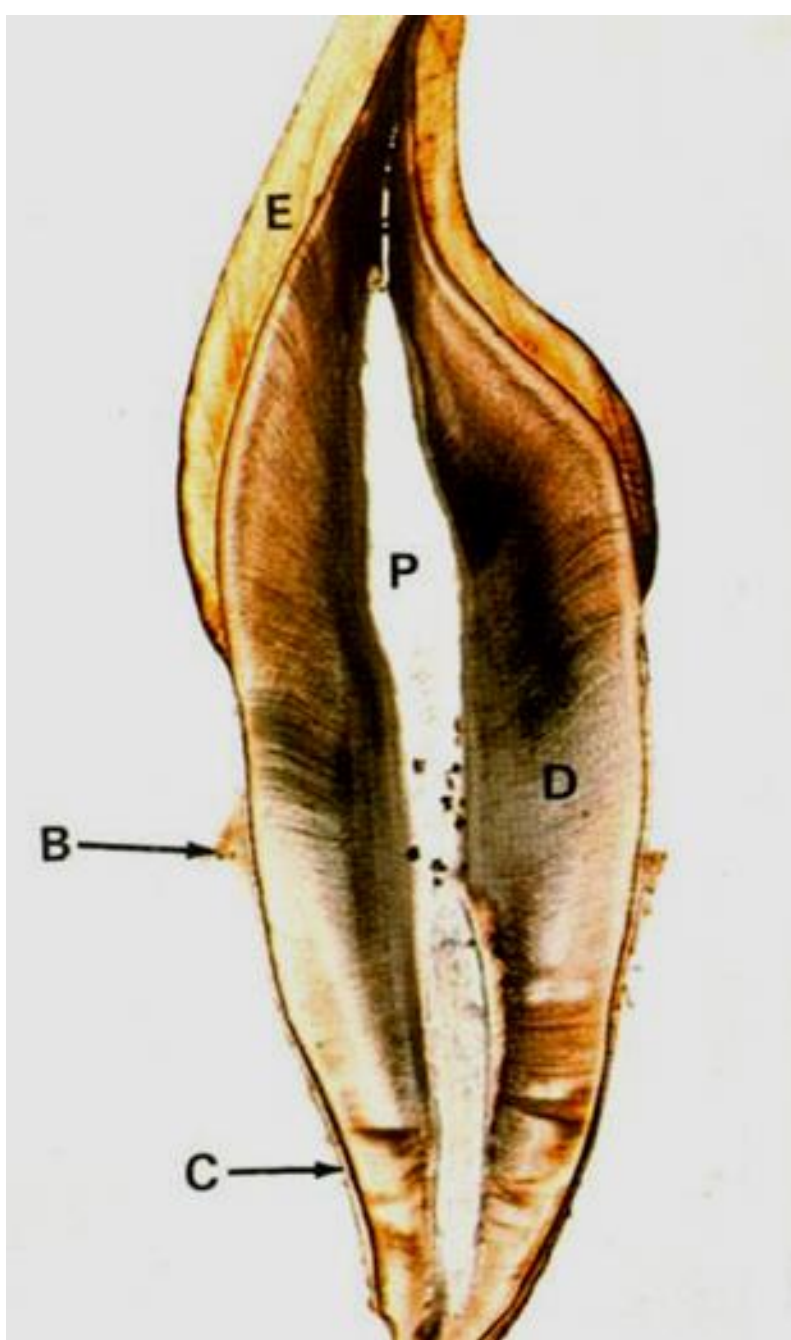
**Objem** – úbytek následkem ukládání sekundárního a terciárního dentinu a tvorby dentiklů



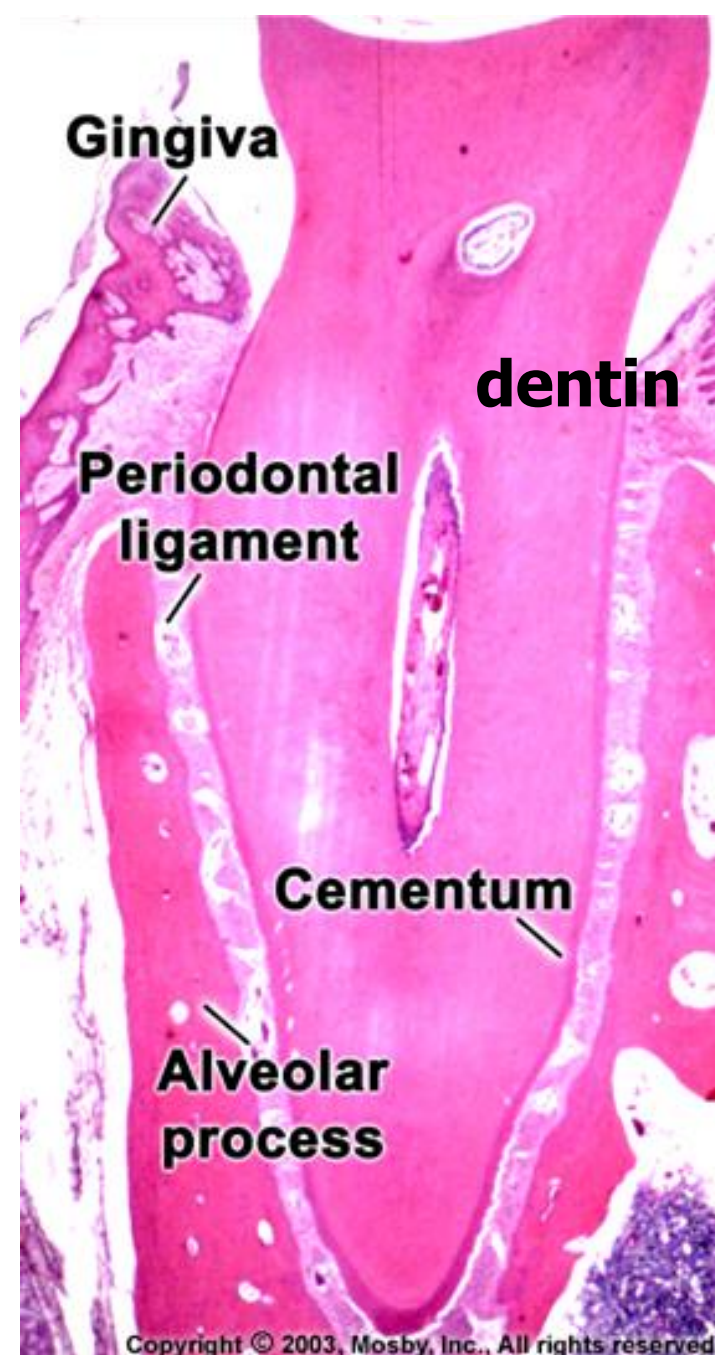
# DENTIN







Podélný výbrus



Dekalcifikovaný řez

# Mikroskopická stavba dentinu, typy dentinu, klinický význam dentinu

Hlavní zubní hmota

Obsahuje části živých buněk

Nemá (kostní) lamely ani cévy

Derivuje z ektomezenchymu

**Funkční i vývojové spojení s pulpou  
(dentino-pulpální komplex)**

## Fyzikální vlastnosti

Slabě nažloutlá barva (**slonová kost**)

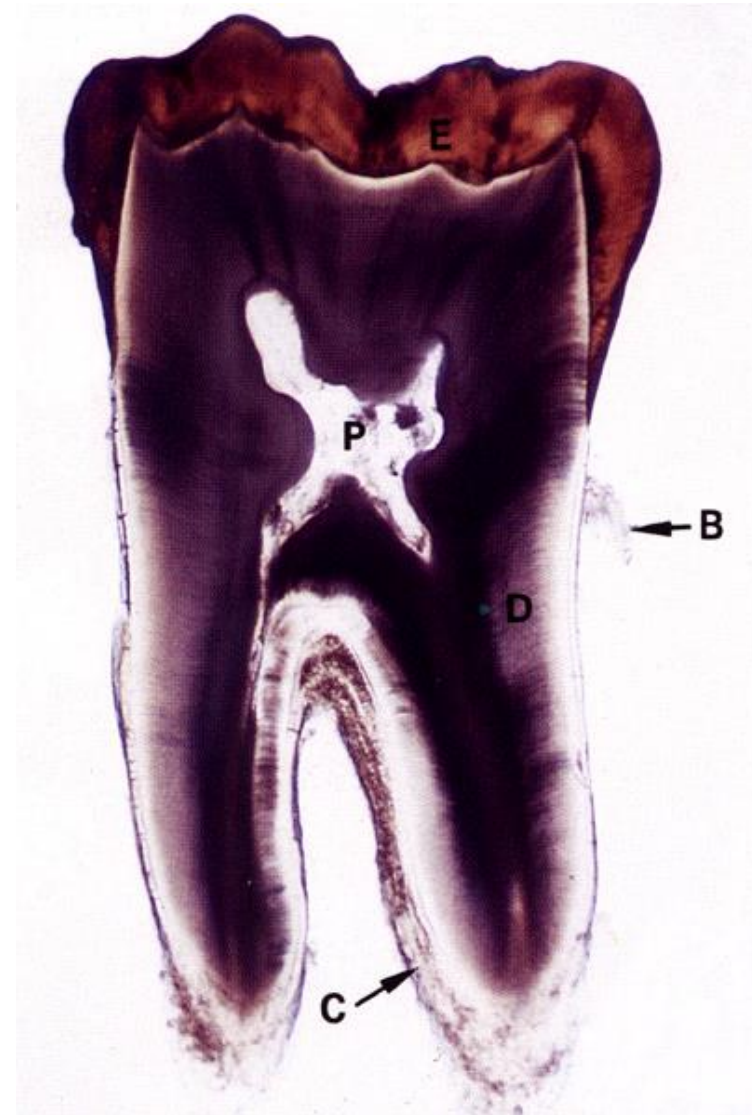
Tvrdší než kost a cement, ale měkčí než sklovina

Index lomu **1,62** (stejný jako u emailu)

Specifická hmotnost **2.14 g/cm<sup>3</sup>** (nižší)

**Pružný a permeabilní** (permeabilita klesá s věkem)

**Tloušťka 2-4 mm** (u dočasných zubů polovina)



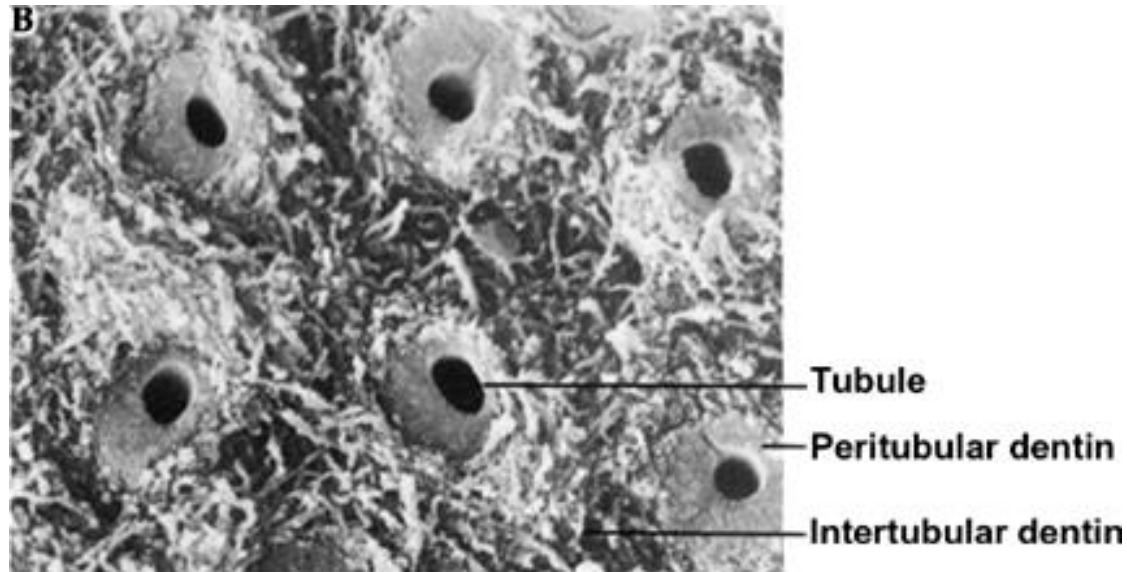
# Dentinová matrix

Složena z kolagenních fibril (kolagen typu I) seskupených do svazečků

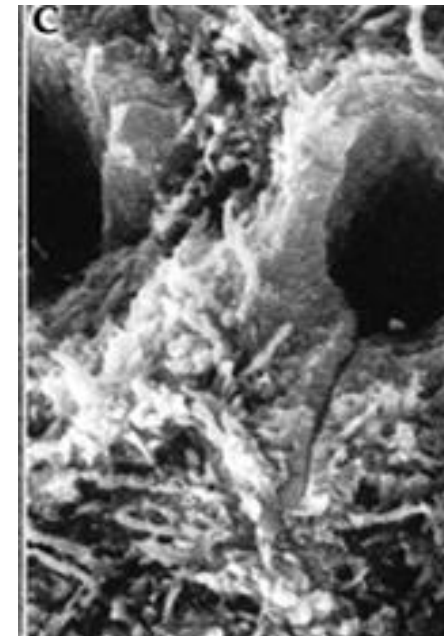
Vlákna probíhají rovnoběžně s povrchem zubu od hrotu kořene k vrcholu korunky (kolmo na průběh dentinových tubulů)

Základní hmota amorfní - glykosaminoglykany, proteoglykany a lipidy, impregnována krystalky hydroxylapatitu

**V dentinové matrix kanálků kolagenní vlákna chybějí**, obsahuje víc krystalů hydroxyapatitu, má kompaktní vzhled a je asi o 15 % tvrdší než matrix mezi kanálky

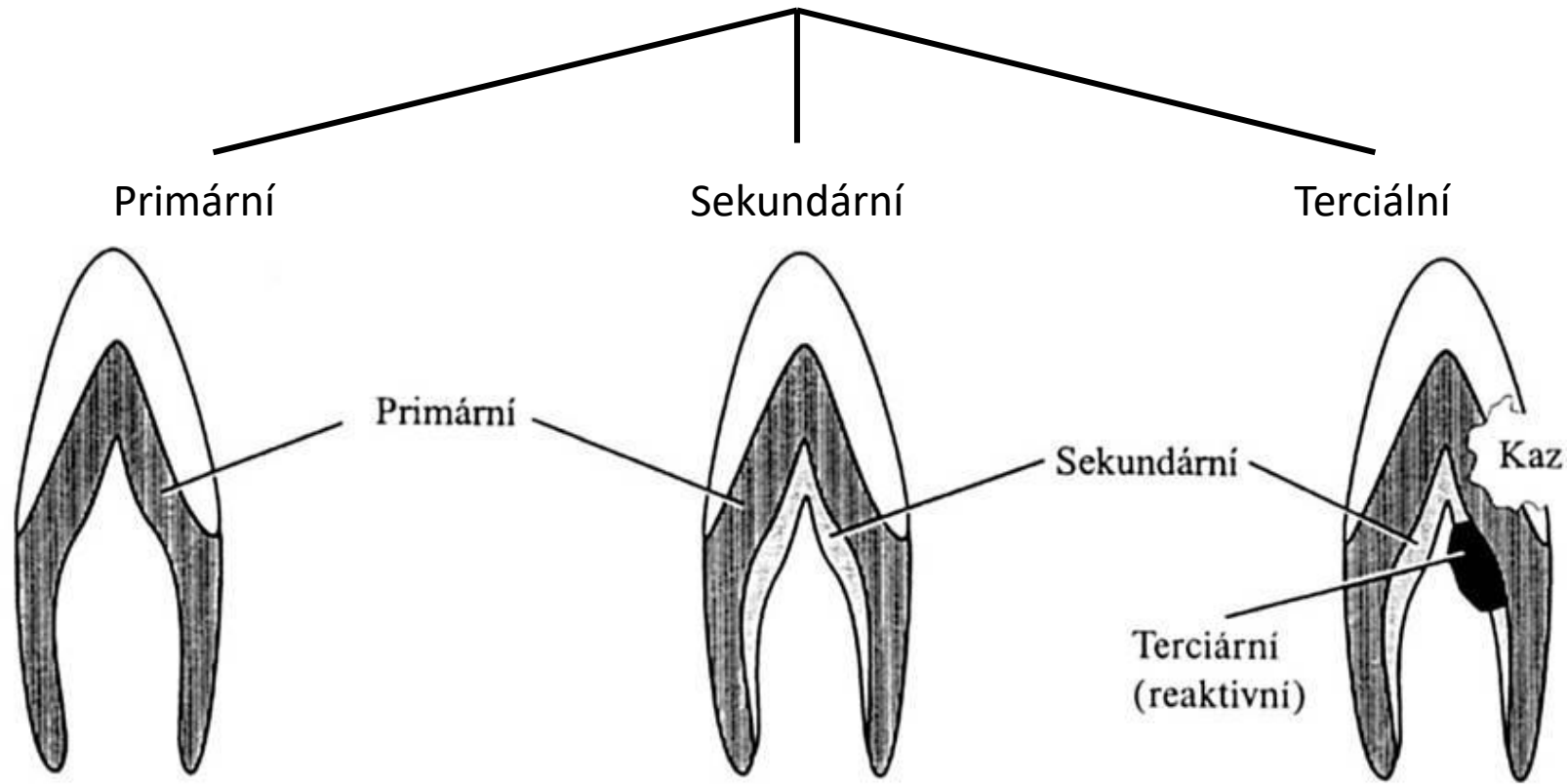


Copyright © 2003, Mosby, Inc., All rights reserved.



© 2003, Mosby, Inc., All rights reserved.

# Typy dentinu



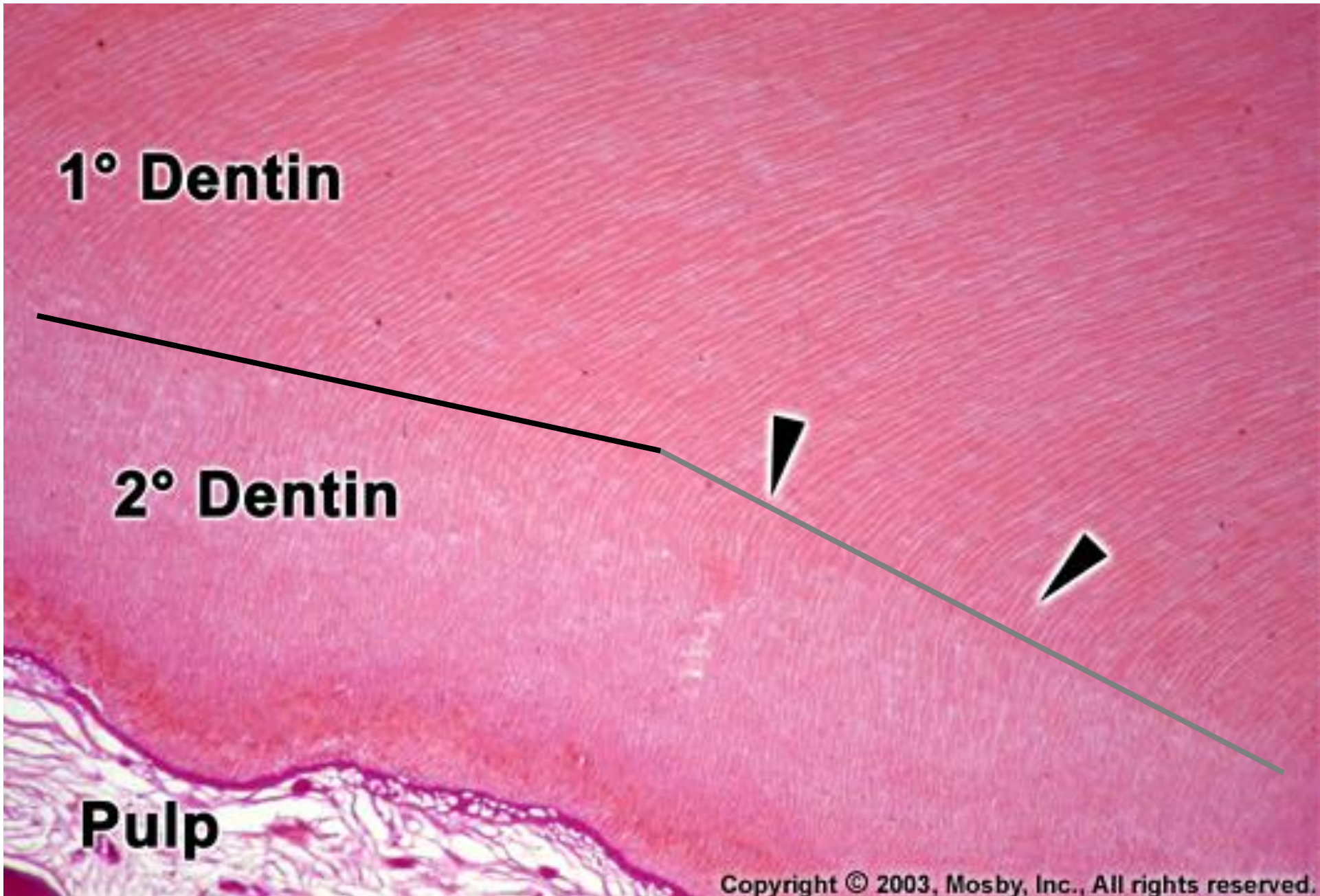
## Sekundární dentin

Ukládá se **po ukončení vývoje kořene**, když jejich korunky dosáhly okluzní roviny a zuby jsou funkčně zatěžovány

### Pouze u zubů trvalé dentice

Ukládá se pomalu a prakticky po celou dobu existence trvalého zubu, od primárního dentinu může být oddělen výraznější inkrementální linií

Důsledkem ukládání sekundárního dentinu je redukce dřeňové dutiny

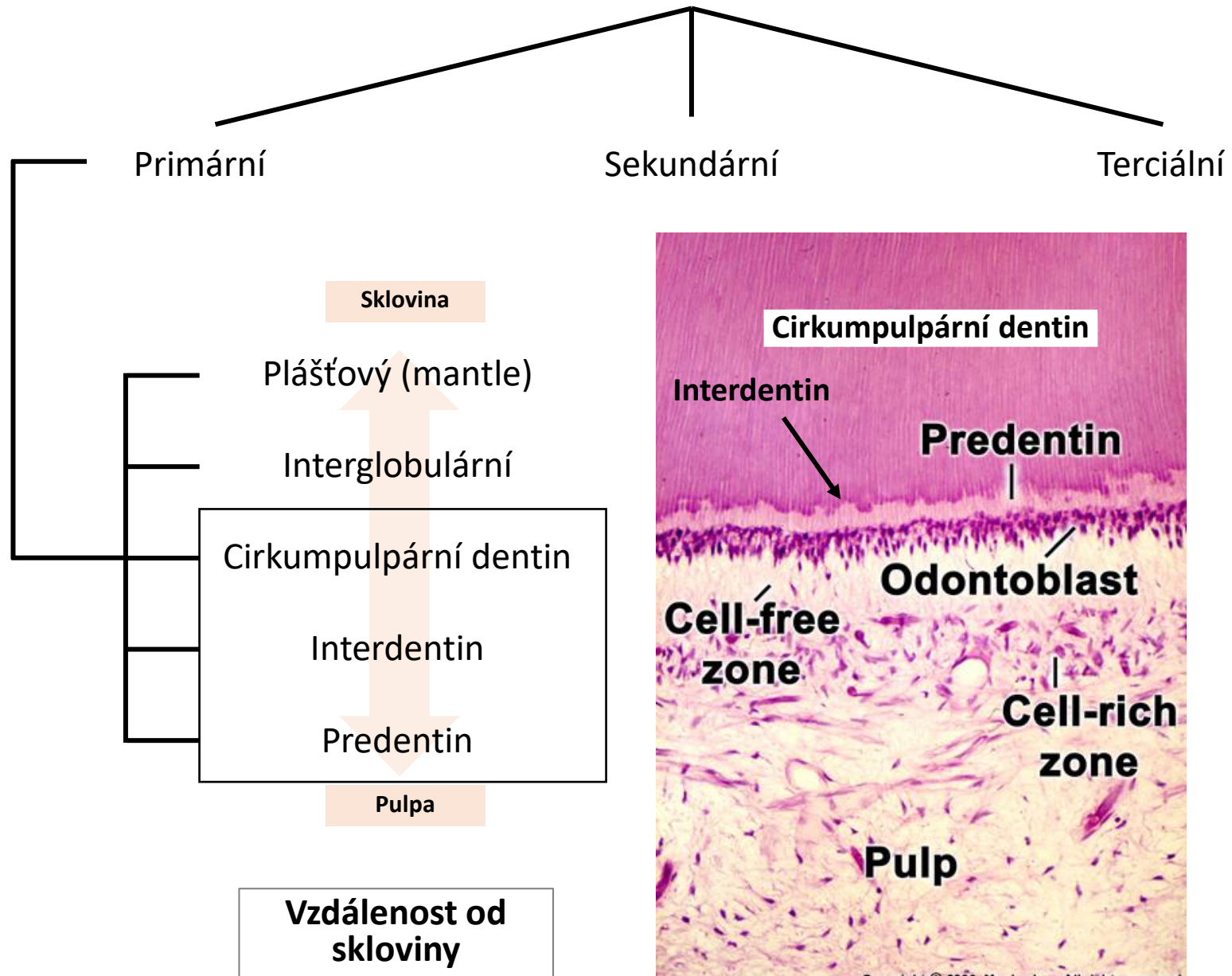


**1° Dentin**

**2° Dentin**

**Pulp**

# Typy dentinu



## Cirkumpulpární dentin

90 % dentinu

Obsahuje dentinové tubuly

## Interdentin

Tenká zóna mezi cirkumpulpárním dentinem a predentinem, kde končí/začíná mineralizace dentinu

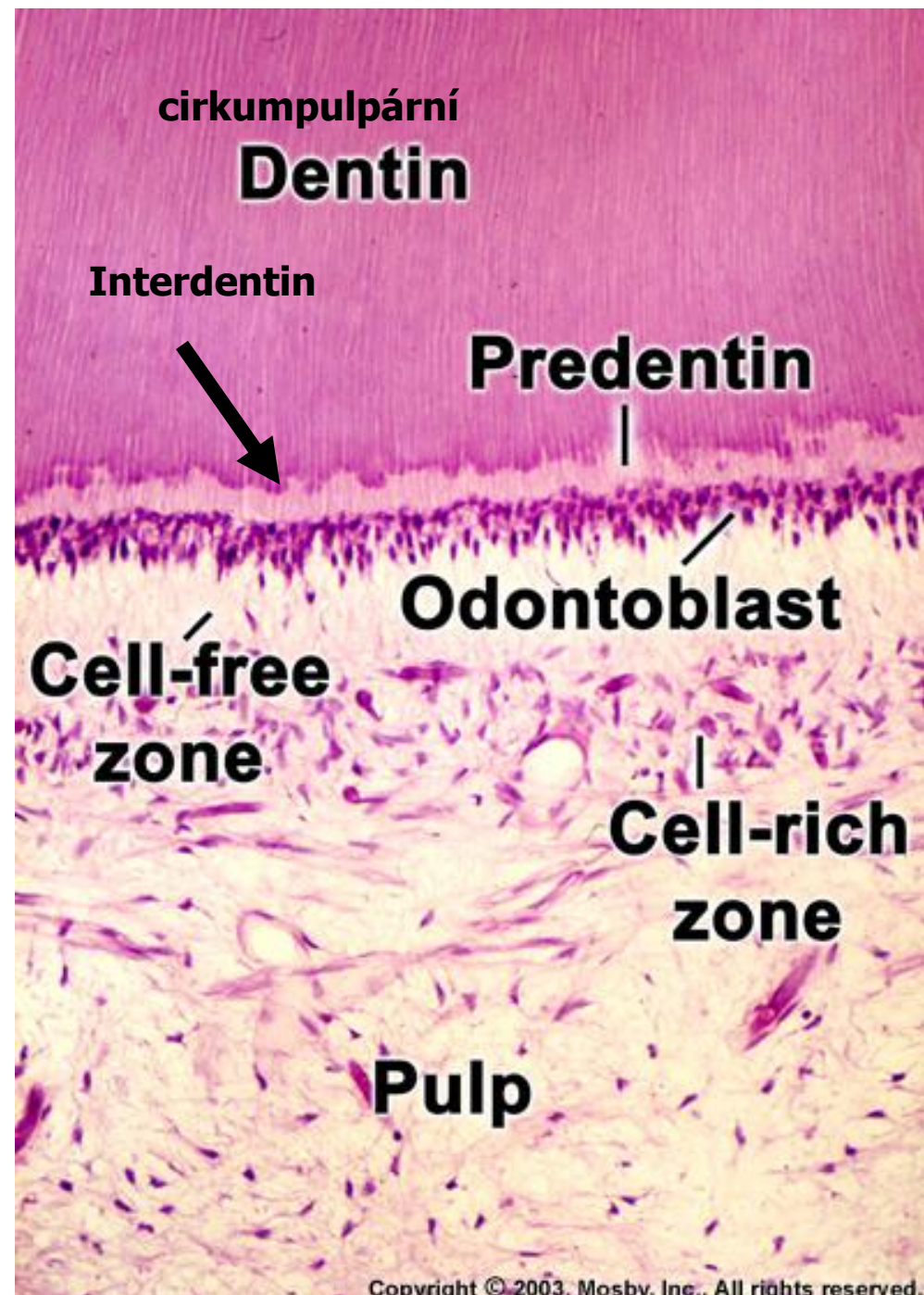
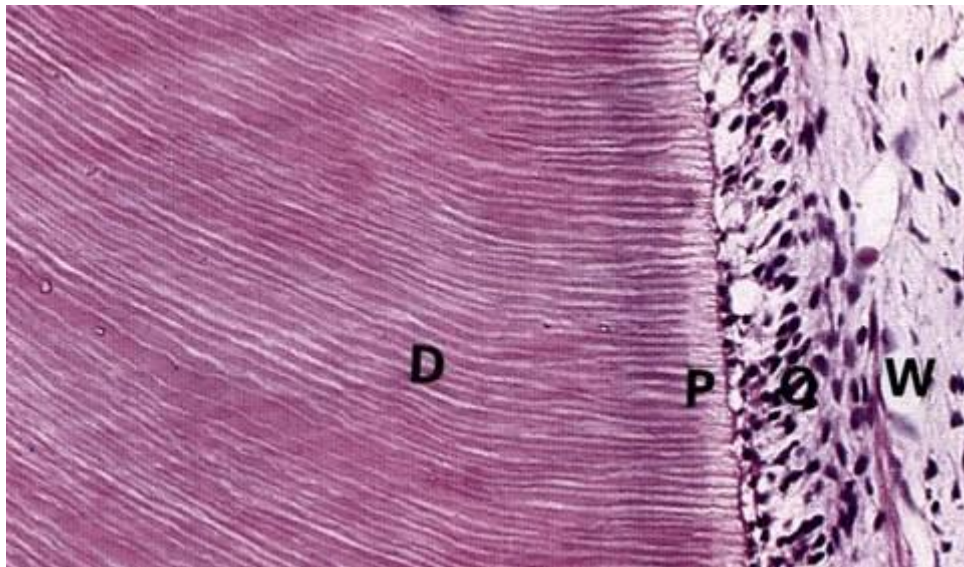
## Predentin (dentinoid)

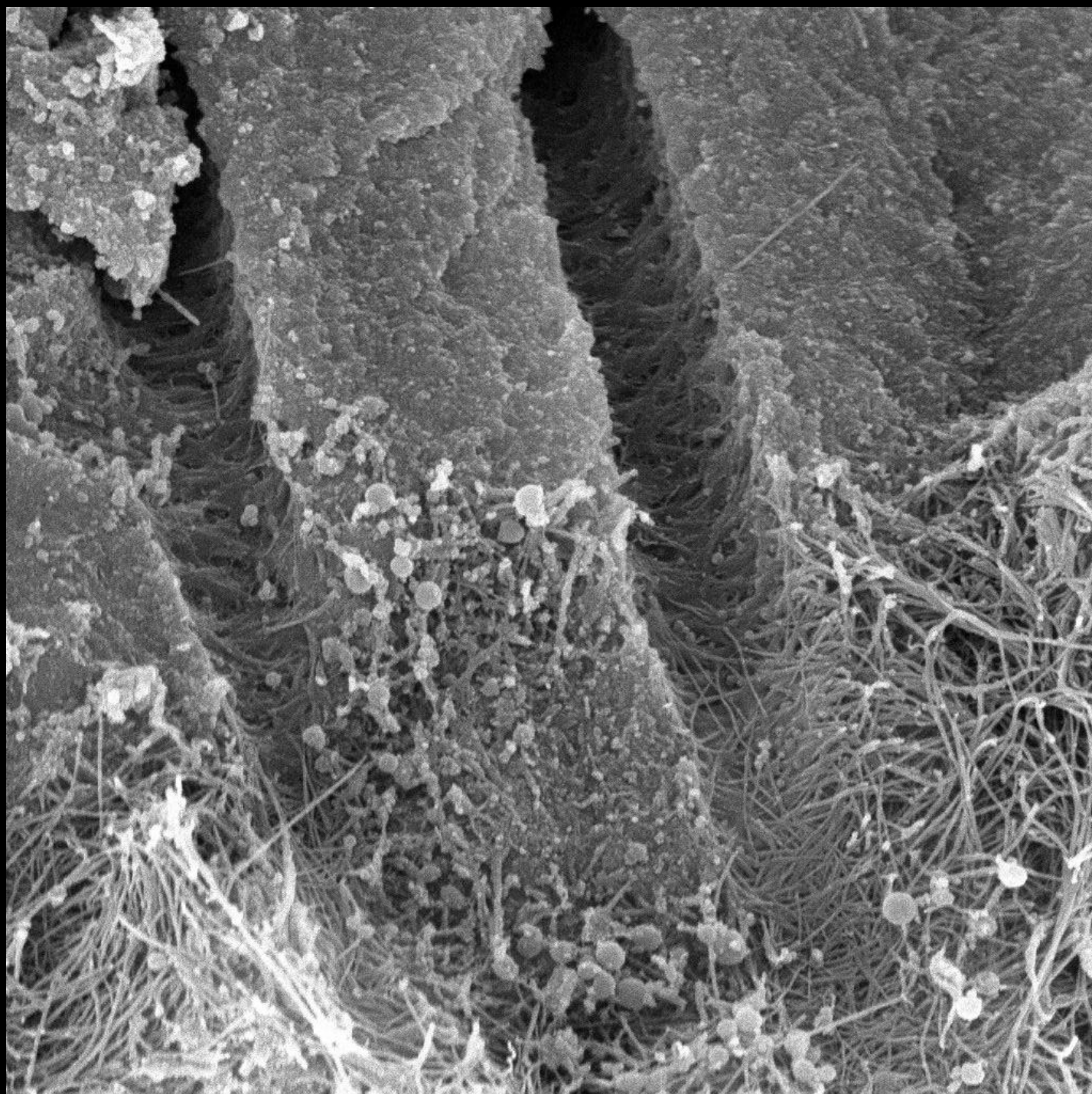
Nekalcifikovaná vrstva v blízkosti odontoblastů

U dočasných i trvalých zubů

Tvoří kolagenovou kostru pro mineralizaci

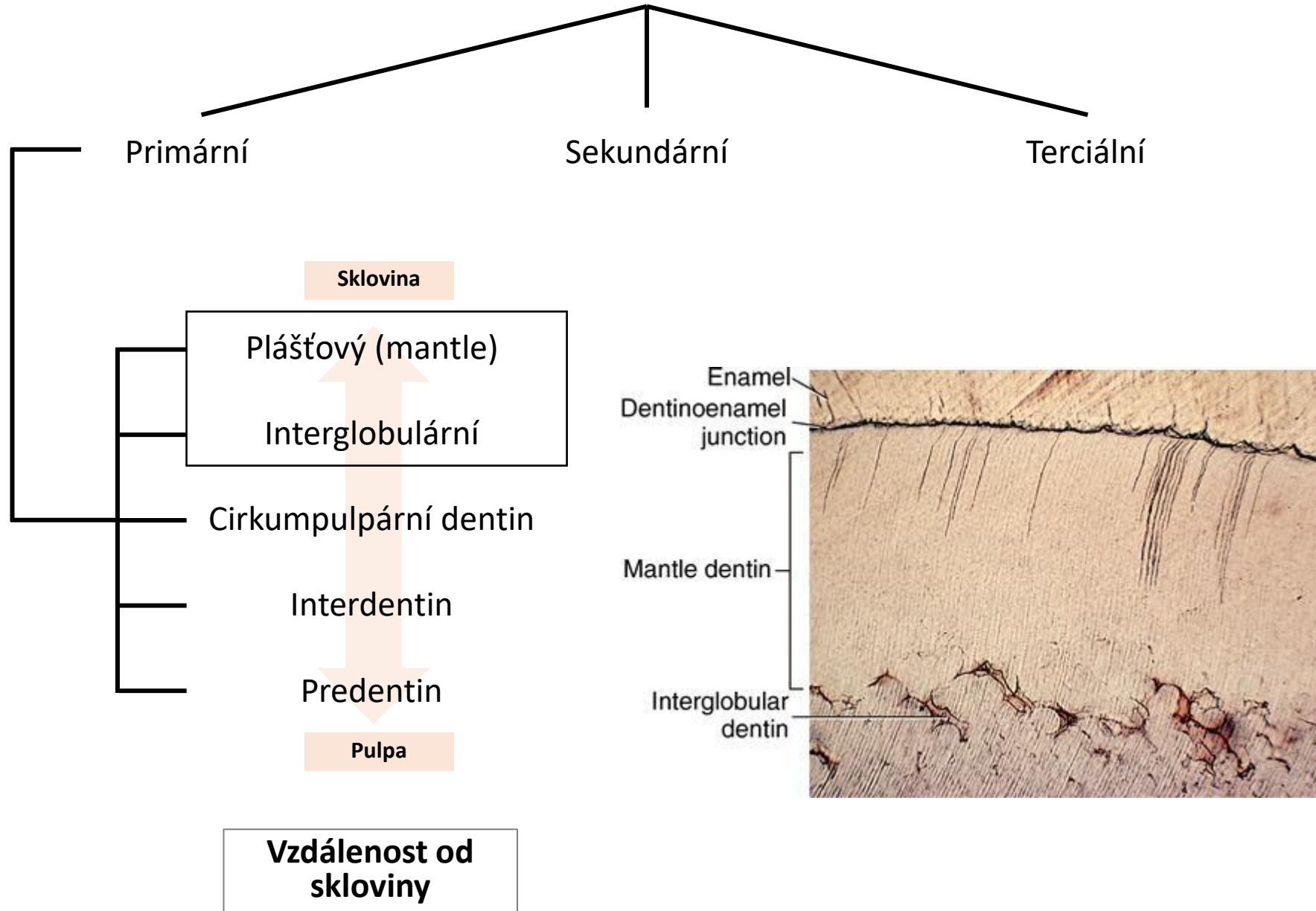
Na HE preparátech má růžové zbarvení







# Typy dentinu



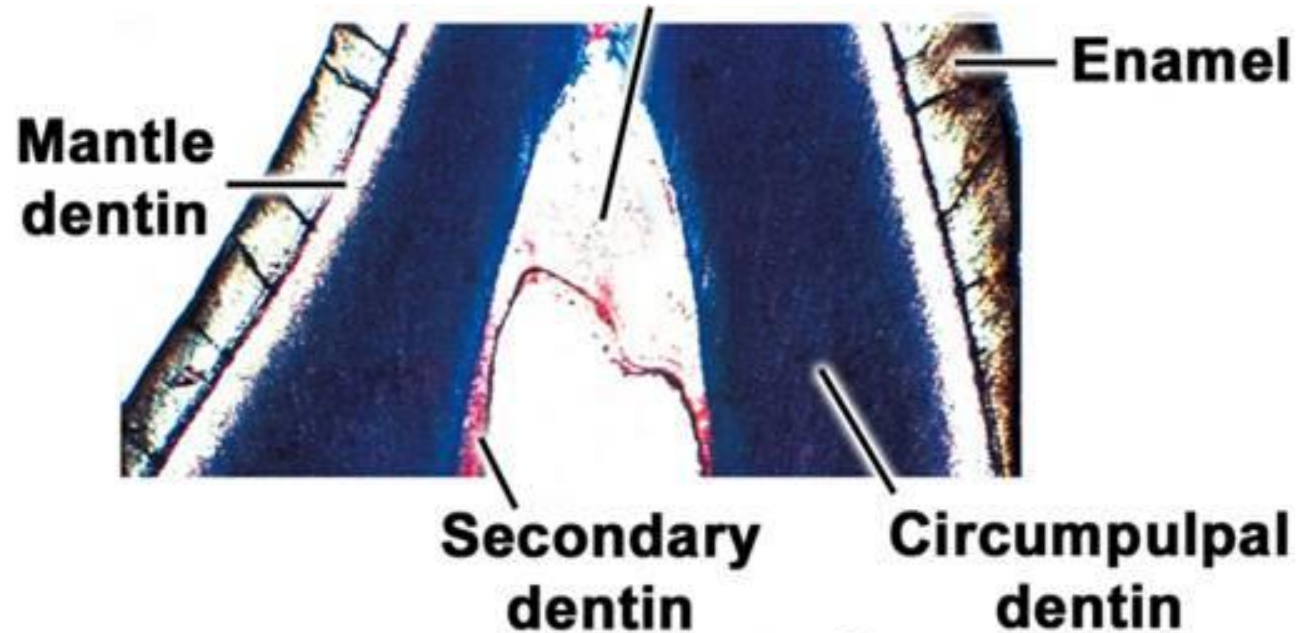
## Plášťový dentin

Prvně uložený dentin, **tloušťka asi 30 μm**

Proměnlivá mineralizace

Kolagenní vlákna orientována kolmo na povrch DEJ (tzv. Korffovy svazečky)

Končí v něm větvené terminální úseky dentinových tubulů s Tomesovými vlákny, tenší průsvit tubulů



Copyright © 2003, Mosby, Inc., All rights reserved.

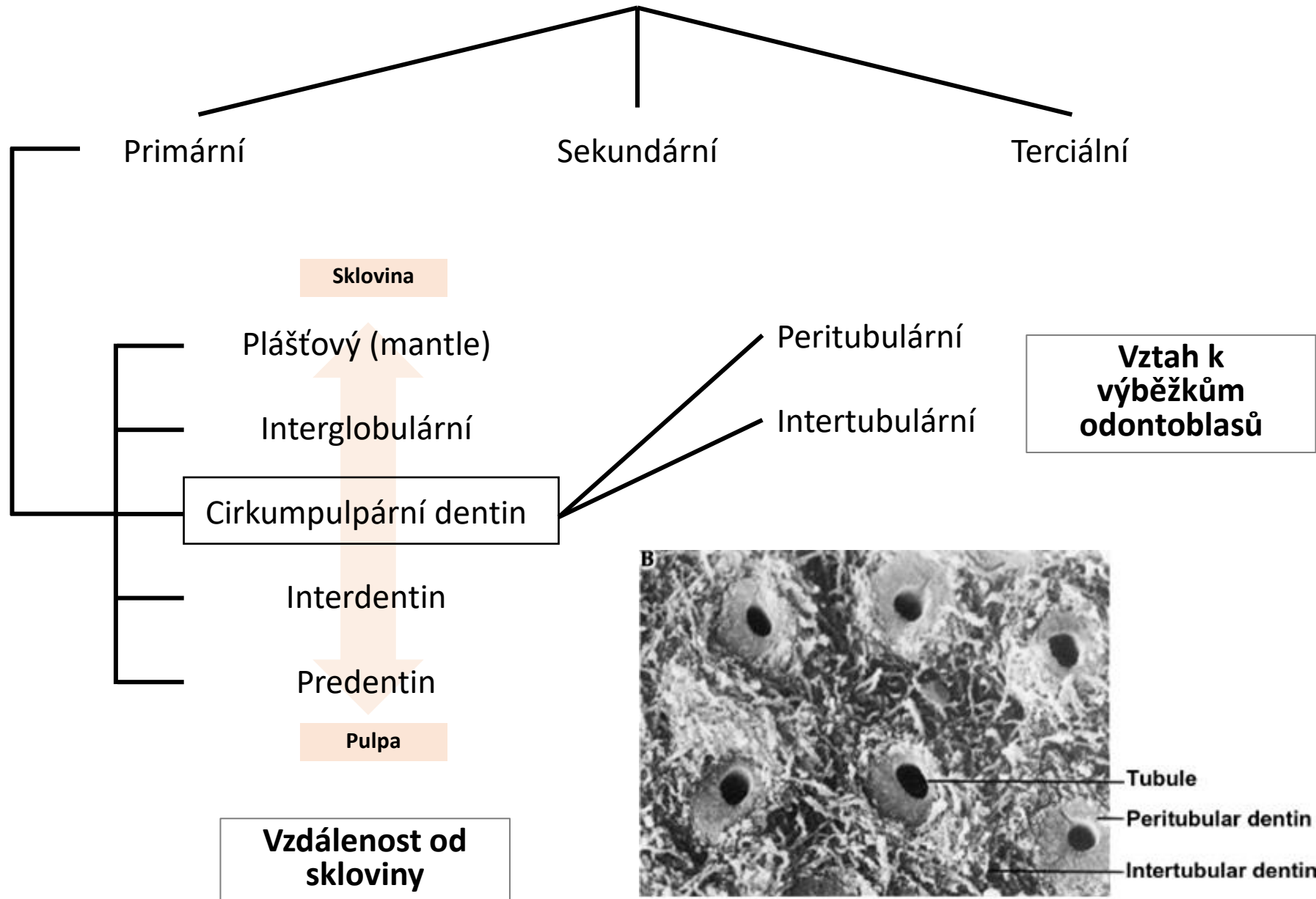
## Interglobulární dentin

Nedokonale zvápenatělý dentin na rozhraní plášťového a cirkumpulpálního dentinu

Nedošlo zde k fúzi dentinových globulí (kalcisférity)

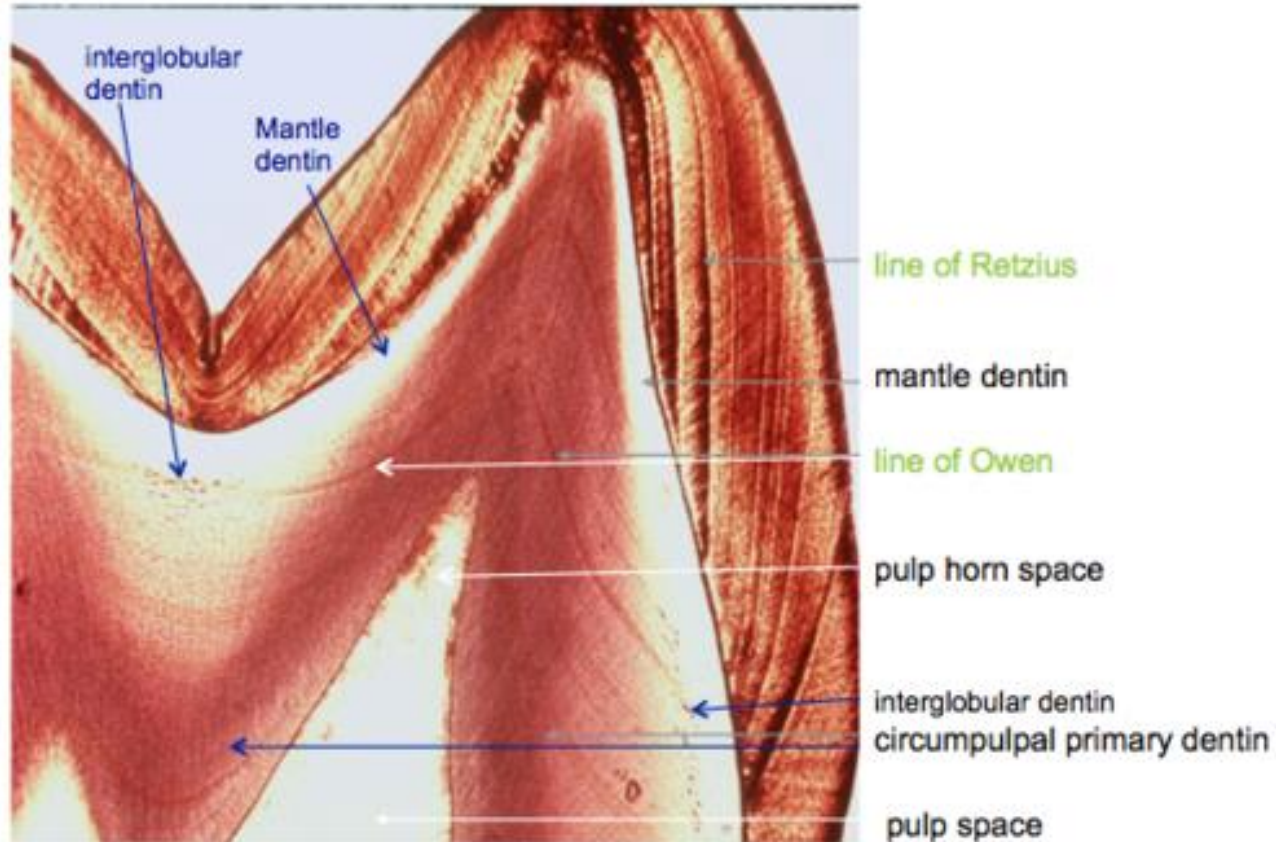
Na zubních výbrusech - podoba lakun a jemných zrníček

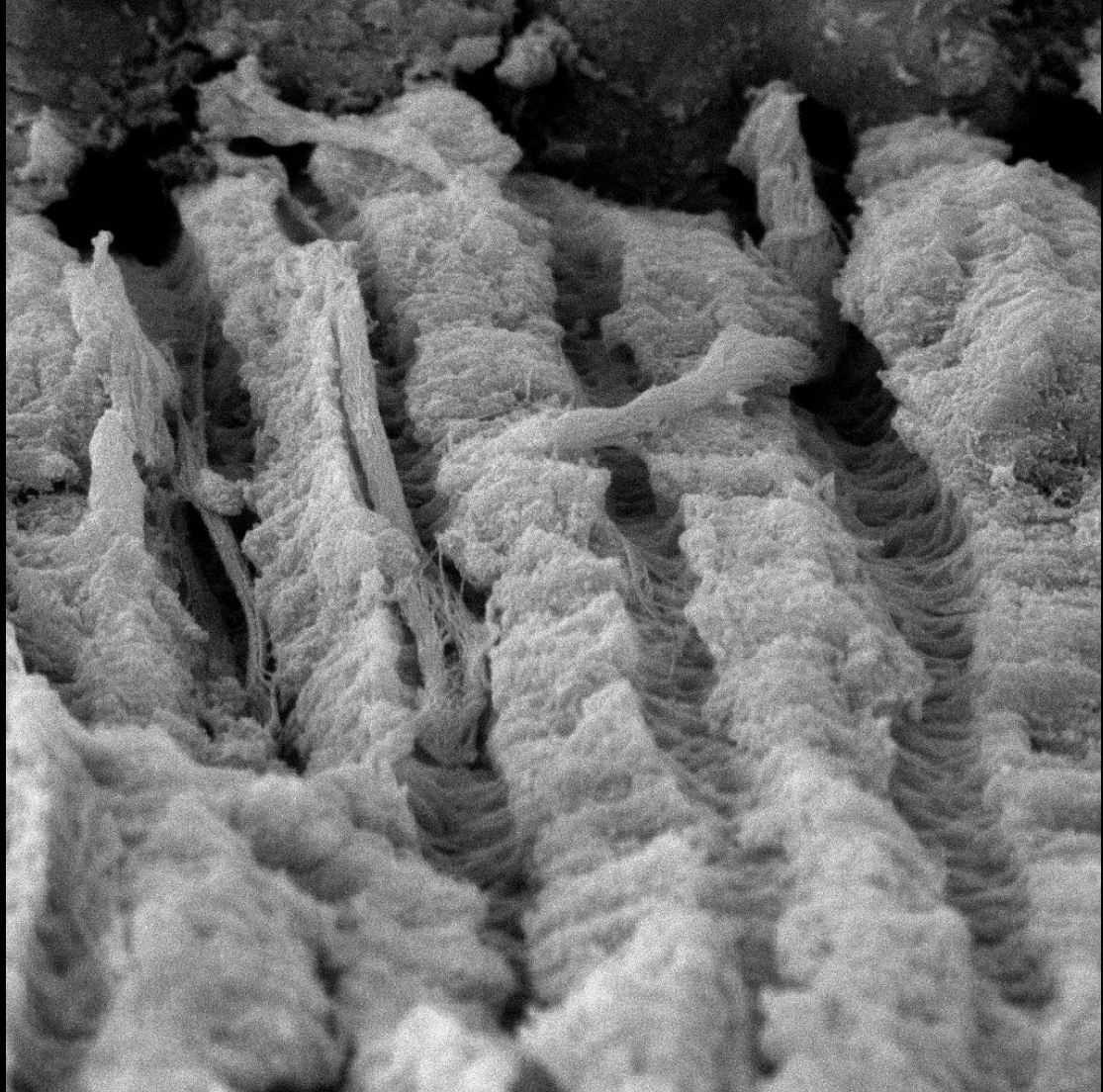
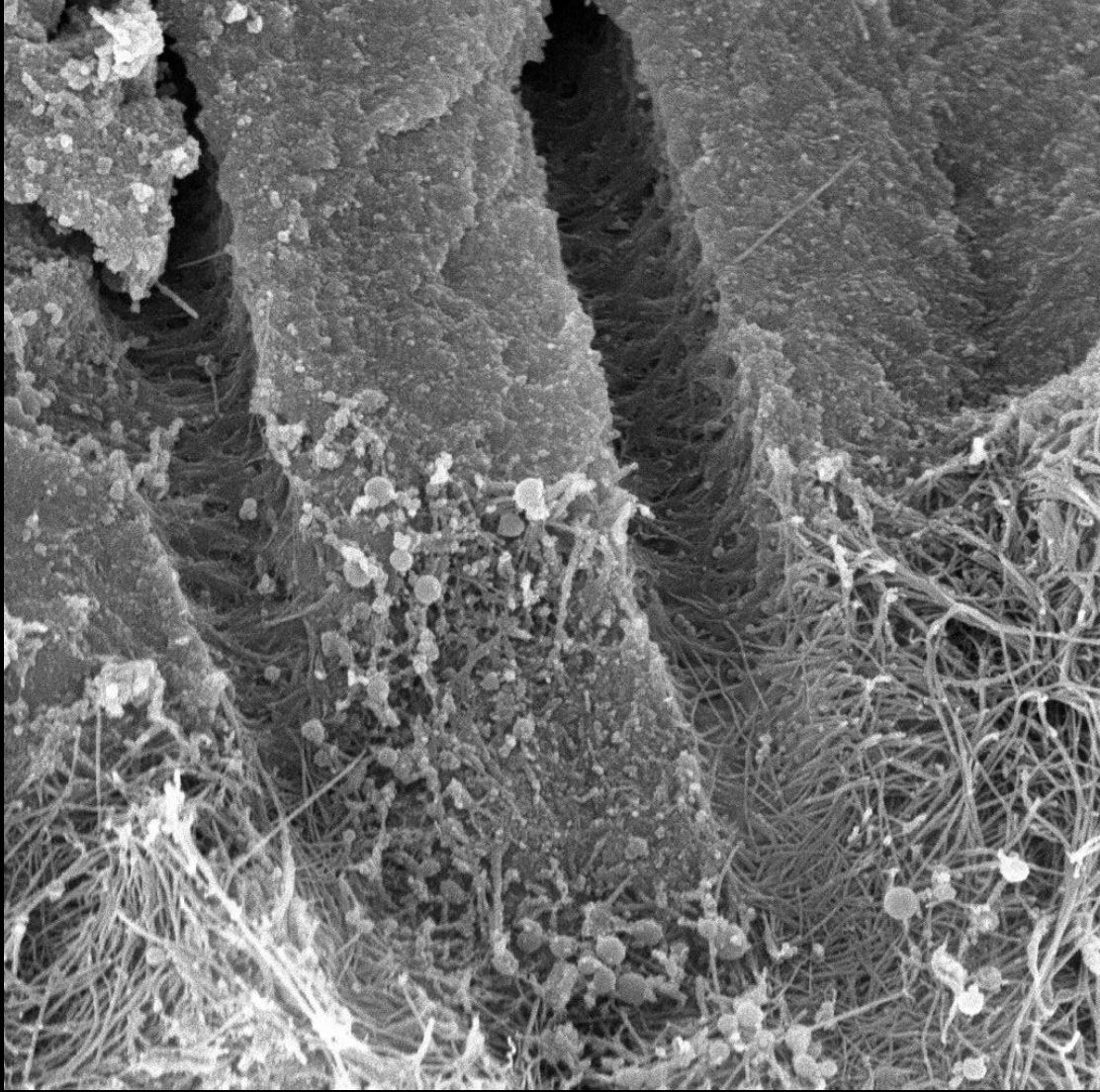
# Typy dentinu

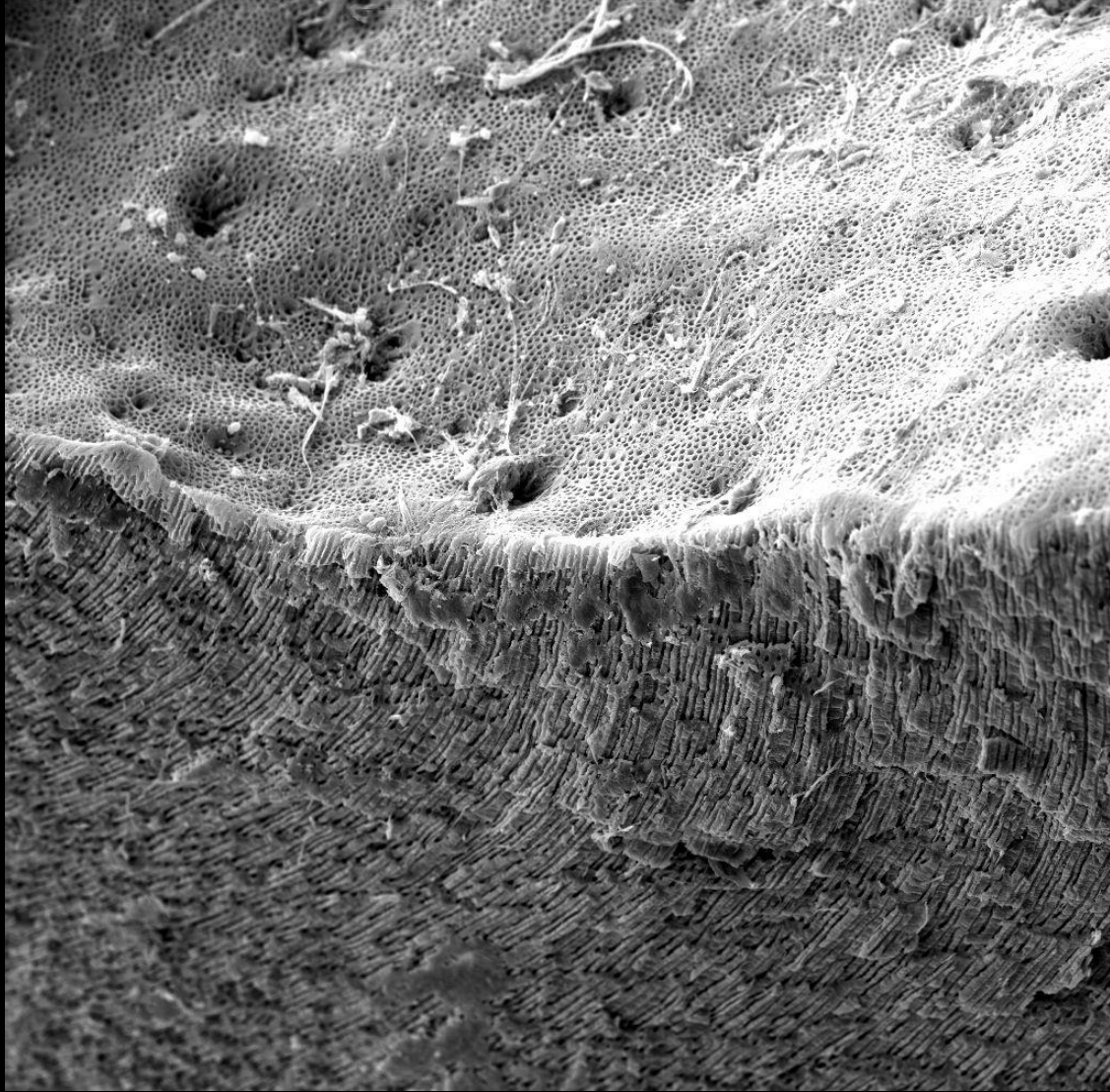
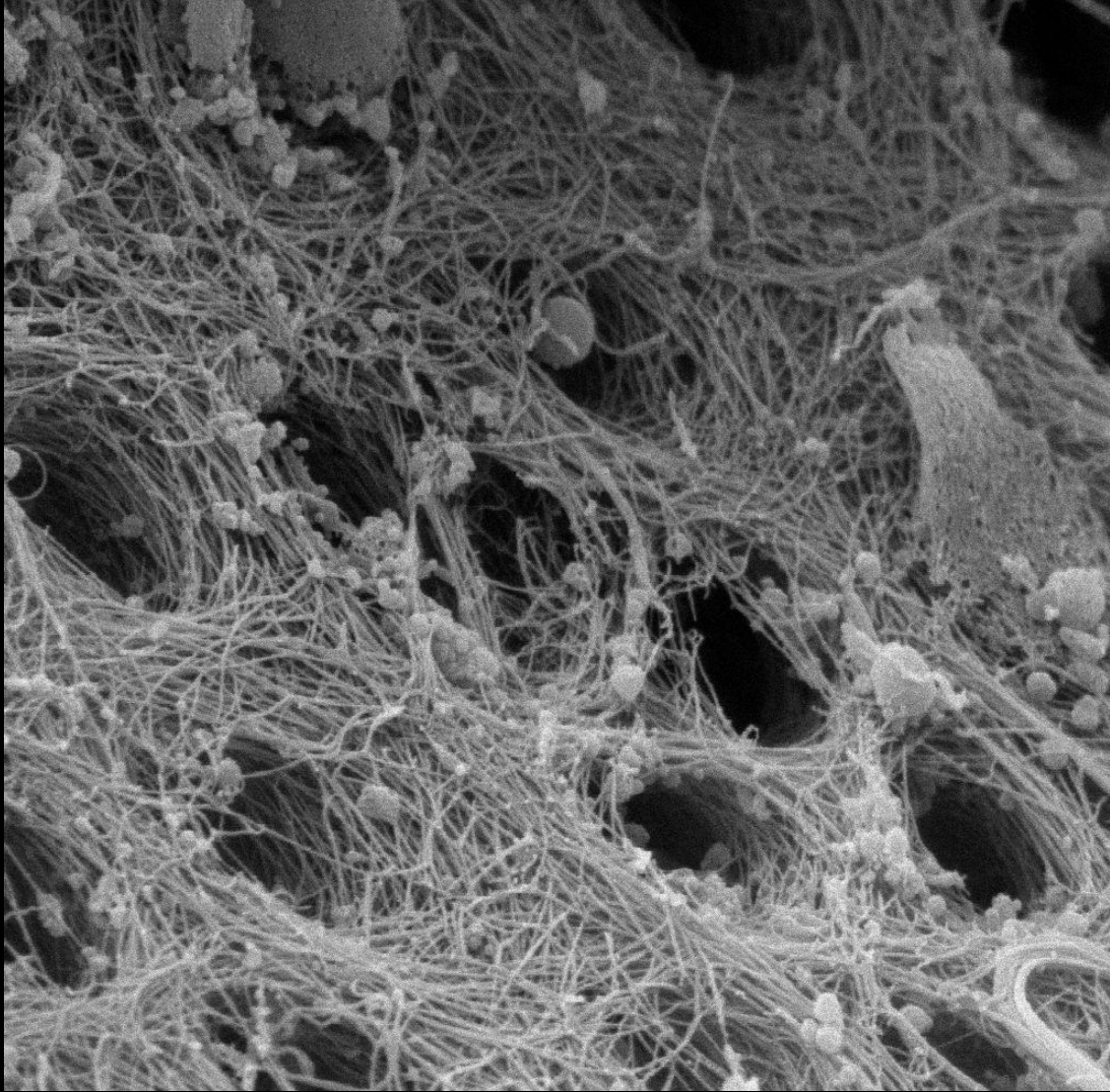


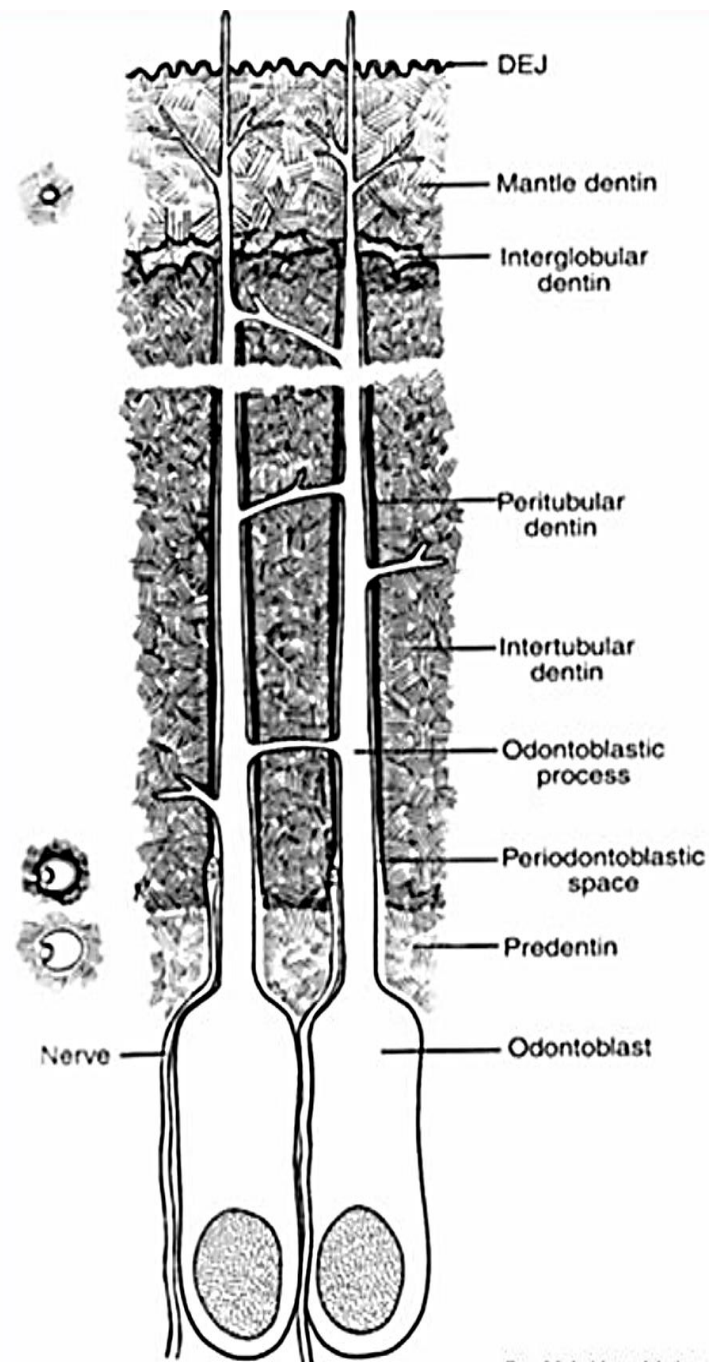
## Cirkumpulpální dentin (von Ebnerův)

- Kolagenní vlákna probíhají šikmo až kolmo na průběh tubulů
- Mineralizace má *globulární charakter*.
- V této části dentinu se dentinové tubuly nevětví.

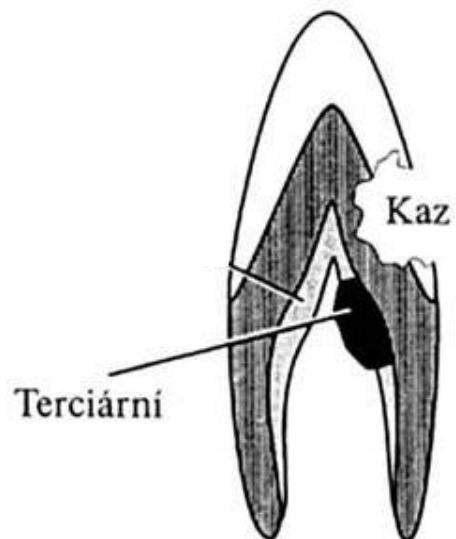
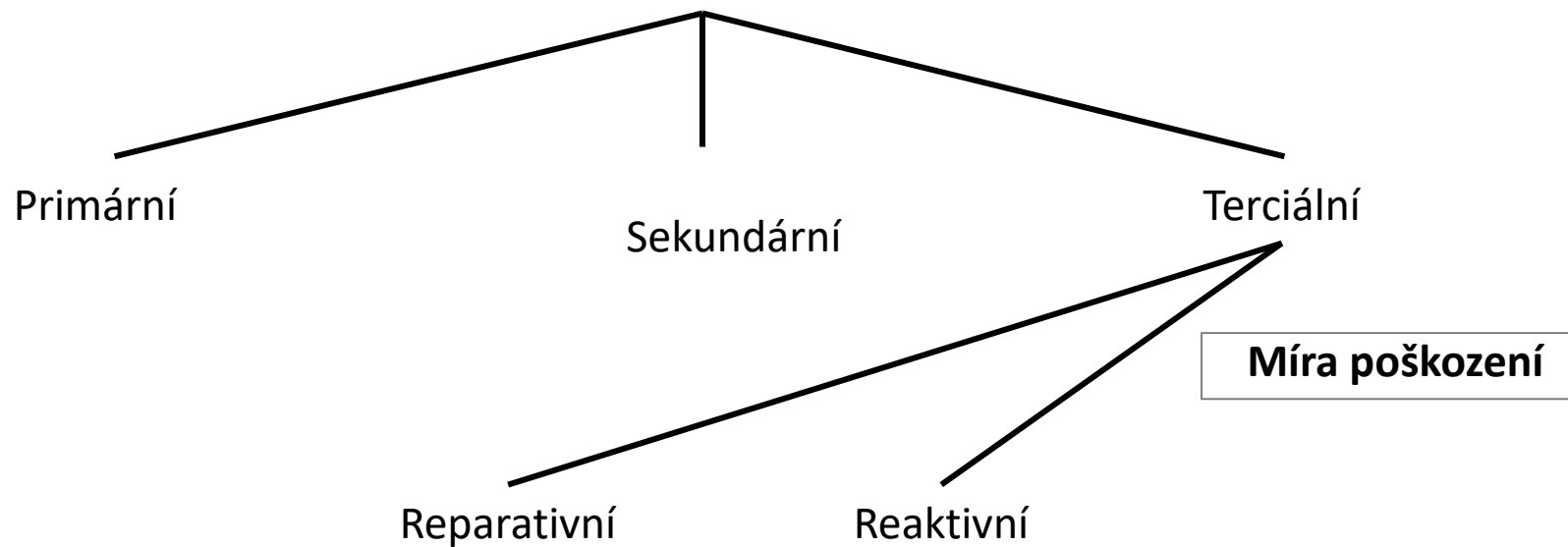






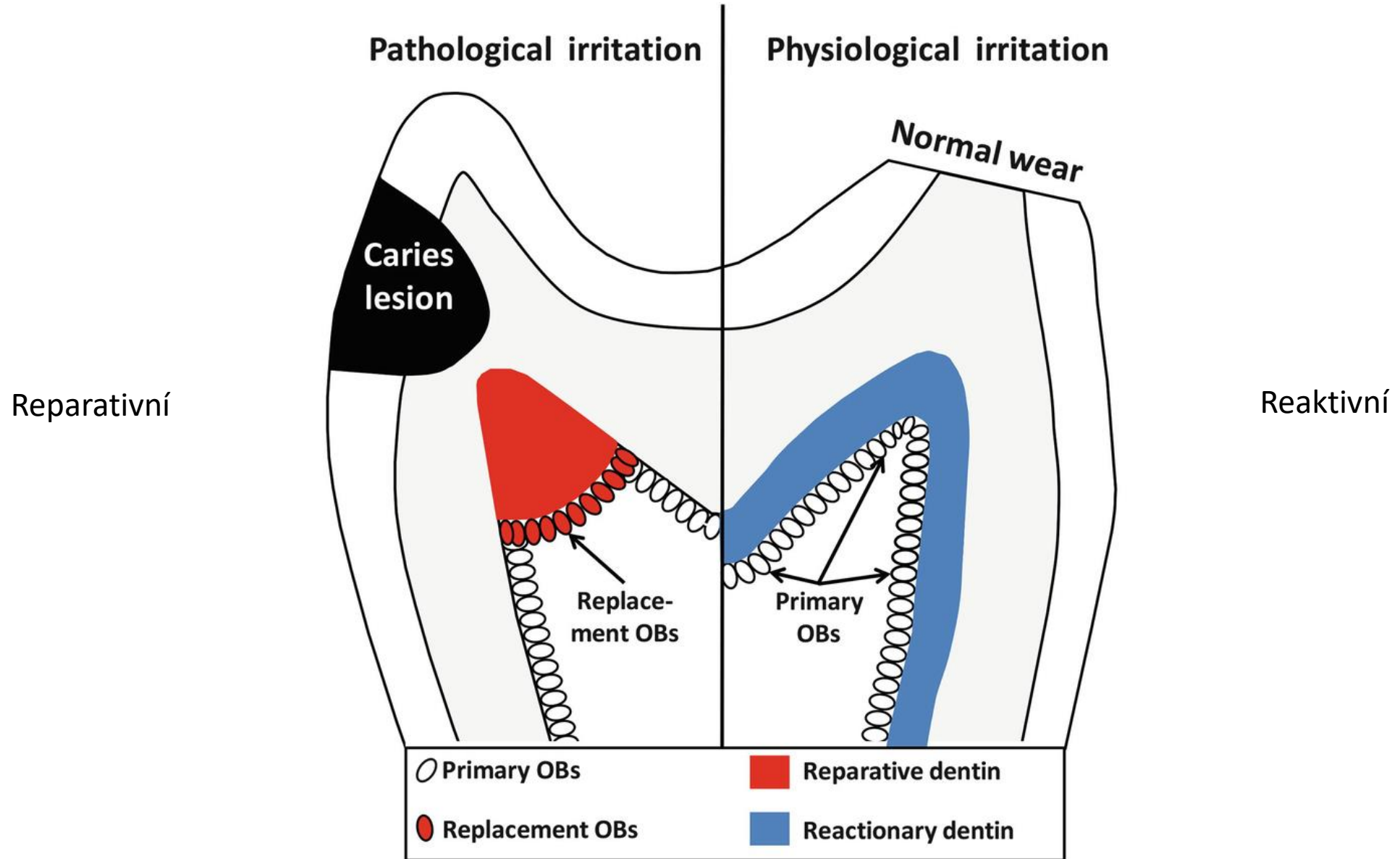


# Typy dentinu



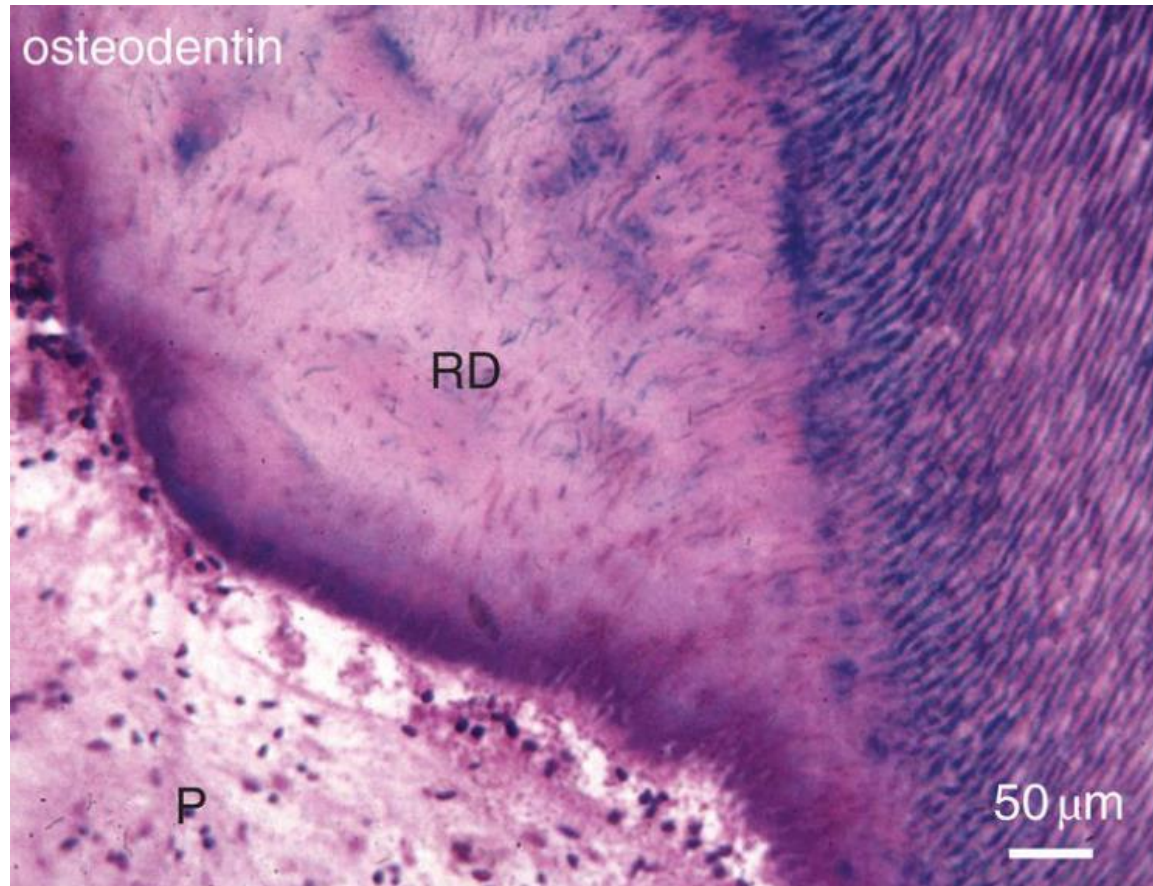


# Tertiary dentinogenesis



# Tertiary dentinogenesis

## Reparative<sup>?</sup> dentin



**Důvod tvorby:**

**Struktura:**

**Dentinové tubuly:**

**Dentin-produkující b.:**

**Buněčná těla:**

**Hlavní funkce:**

Reakce na větší poškození dentinu

Amorfní struktura

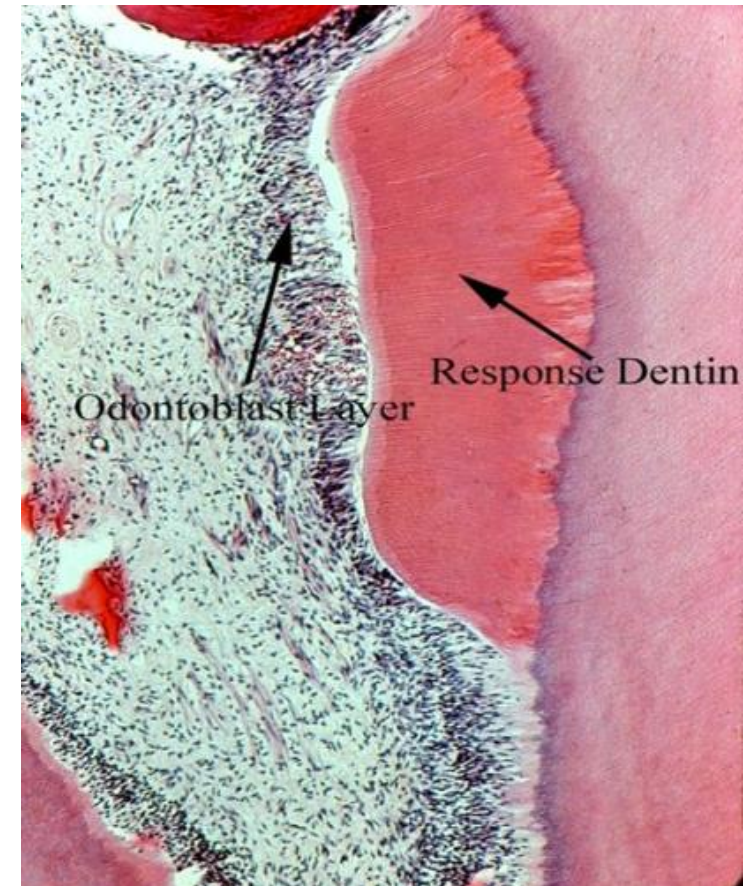
Nejsou

Nově diferencované z pulpy

V dentinu mohou být (osteodentin)

Ochrana před infekcí

## Reactionary<sup>?</sup> dentin



Stimuly menšího rozsahu

Uspořádaná

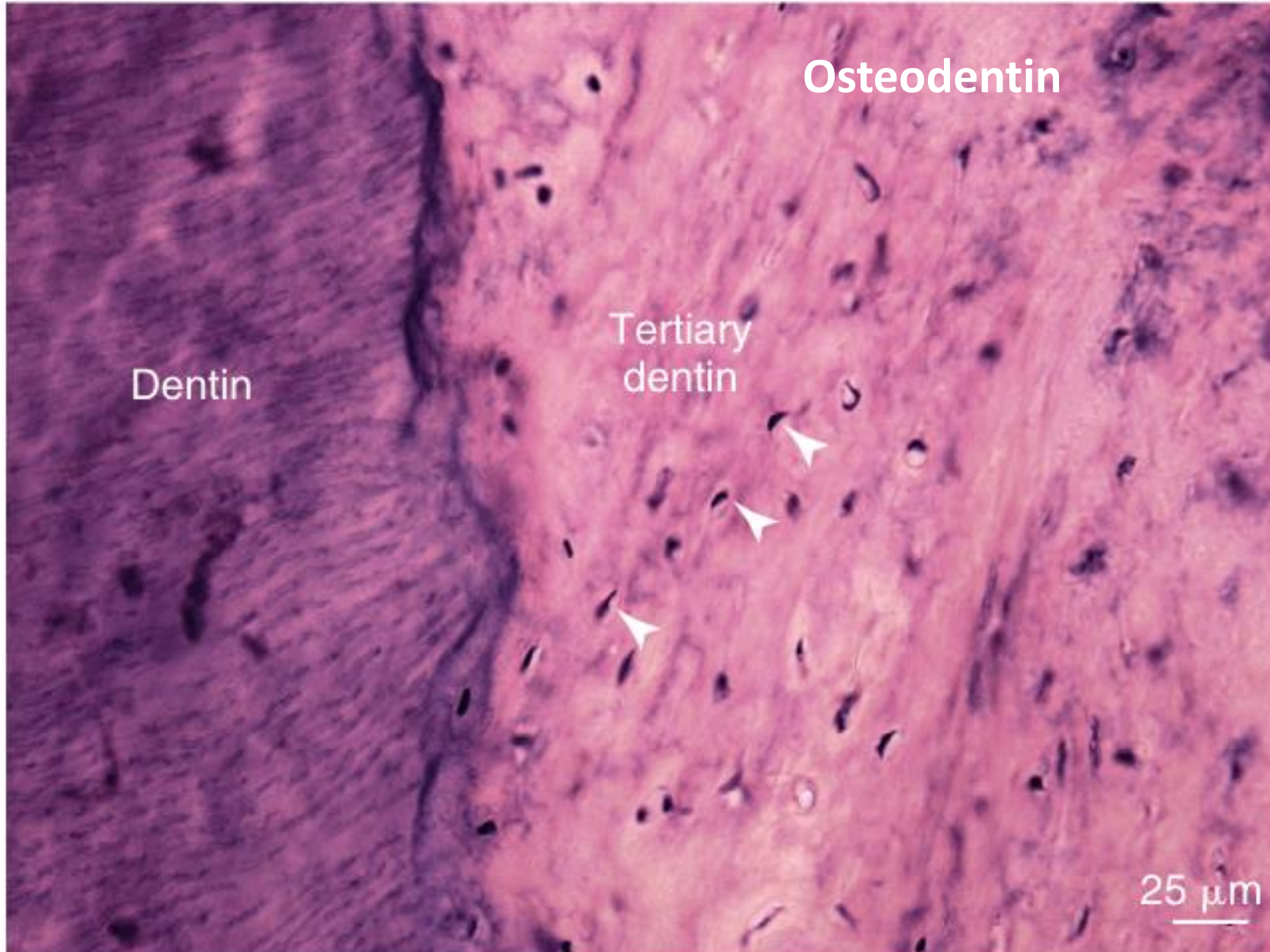
Jsou

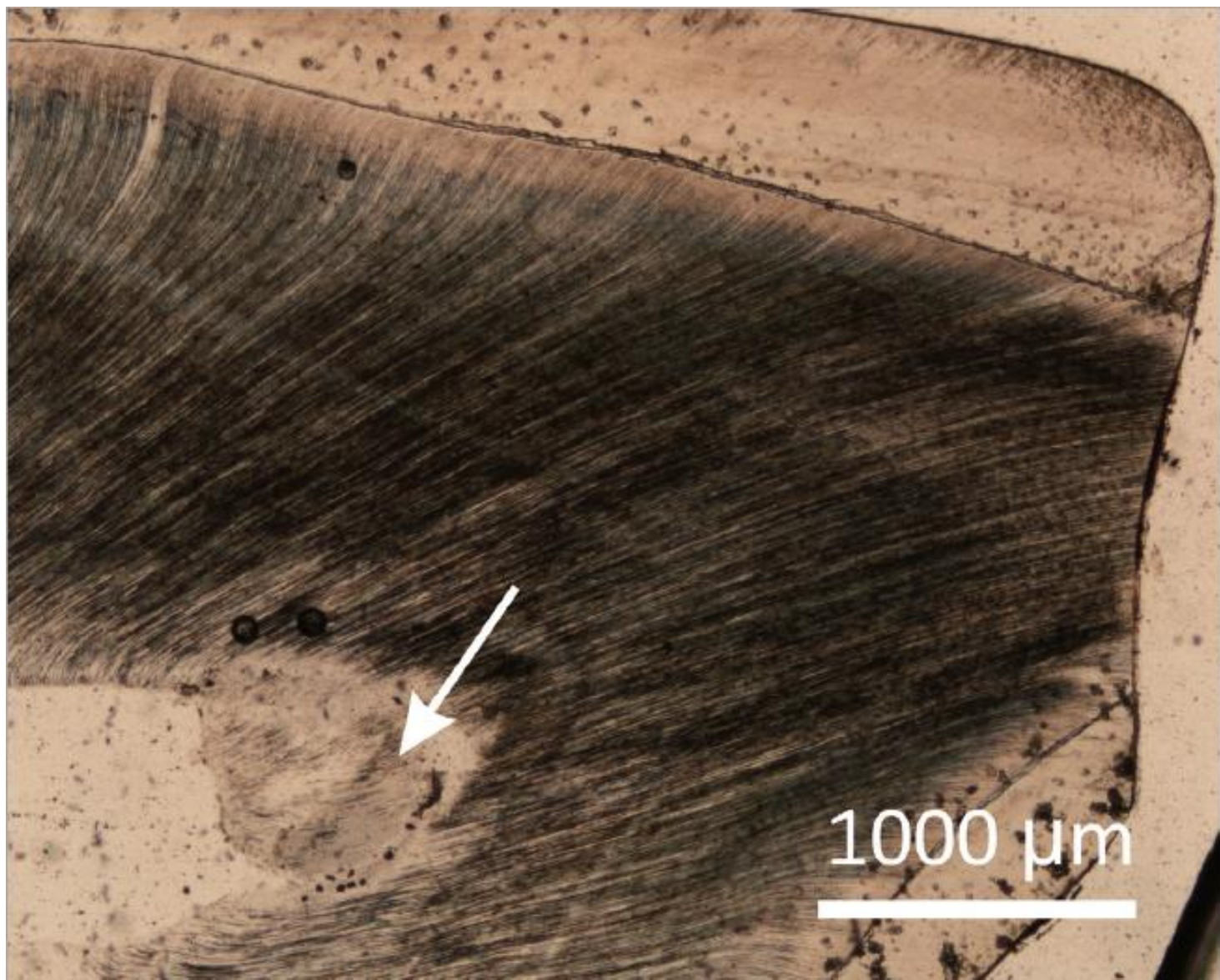
Odontoblasty

V dentinu nejsou

Zesílení stěny zubu

# Tertiary dentinogenesis



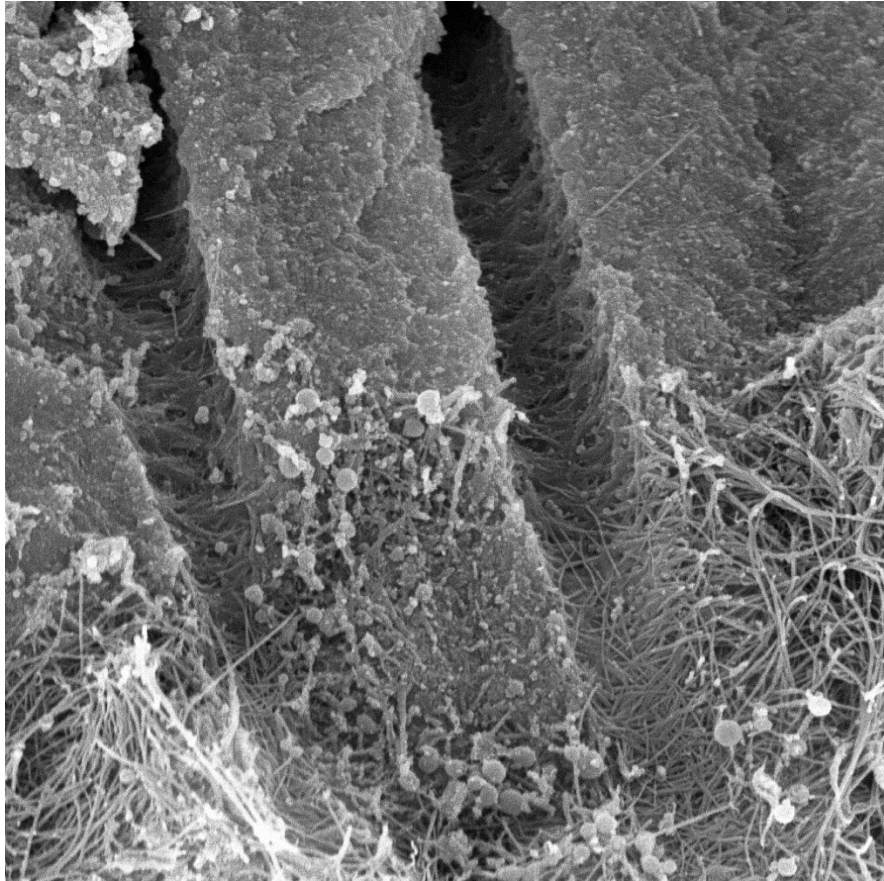


Histologický výbrus vysoce abradovaného horního dočasného špičáku v oblasti korunky a vrcholu dřeňové dutiny, kde se pod vlivem vnějších stimulů ukládá *terciární dentin*. Šipka ukazuje na **reakční dentin**, formu terciárního dentinu, která vzniká jako pomalá reakce zubu na poškození atricí/abrazí. Jako rychlá odpověď při poškození zubu kazem se vytváří *dentin reparační*. Foto: AH

# Chemické složení

Anorganická část  
70 %

- Krystaly hydroxyapatitu
- Krystaly jsou menší než ve sklovině
- Přiloženy ke kolagenním vláknům



Voda  
10 %

Organická část  
20 %

- **Kolageny** - kolagen I, stopově III a V (90 %)
- **Nekolagenové proteiny** (8 %)
- **Fosfolipidy** (2 %)

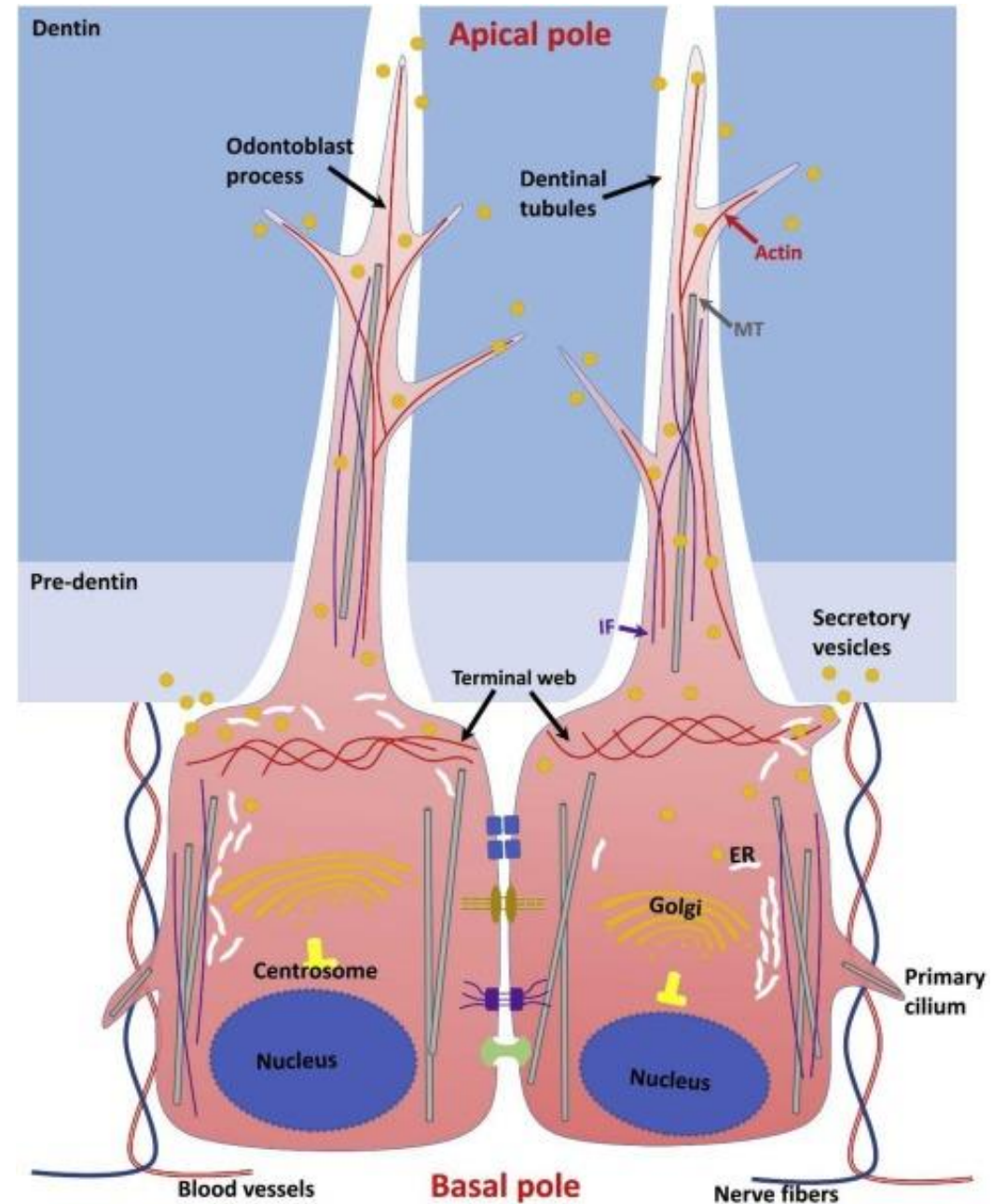
# Spojovací komplex

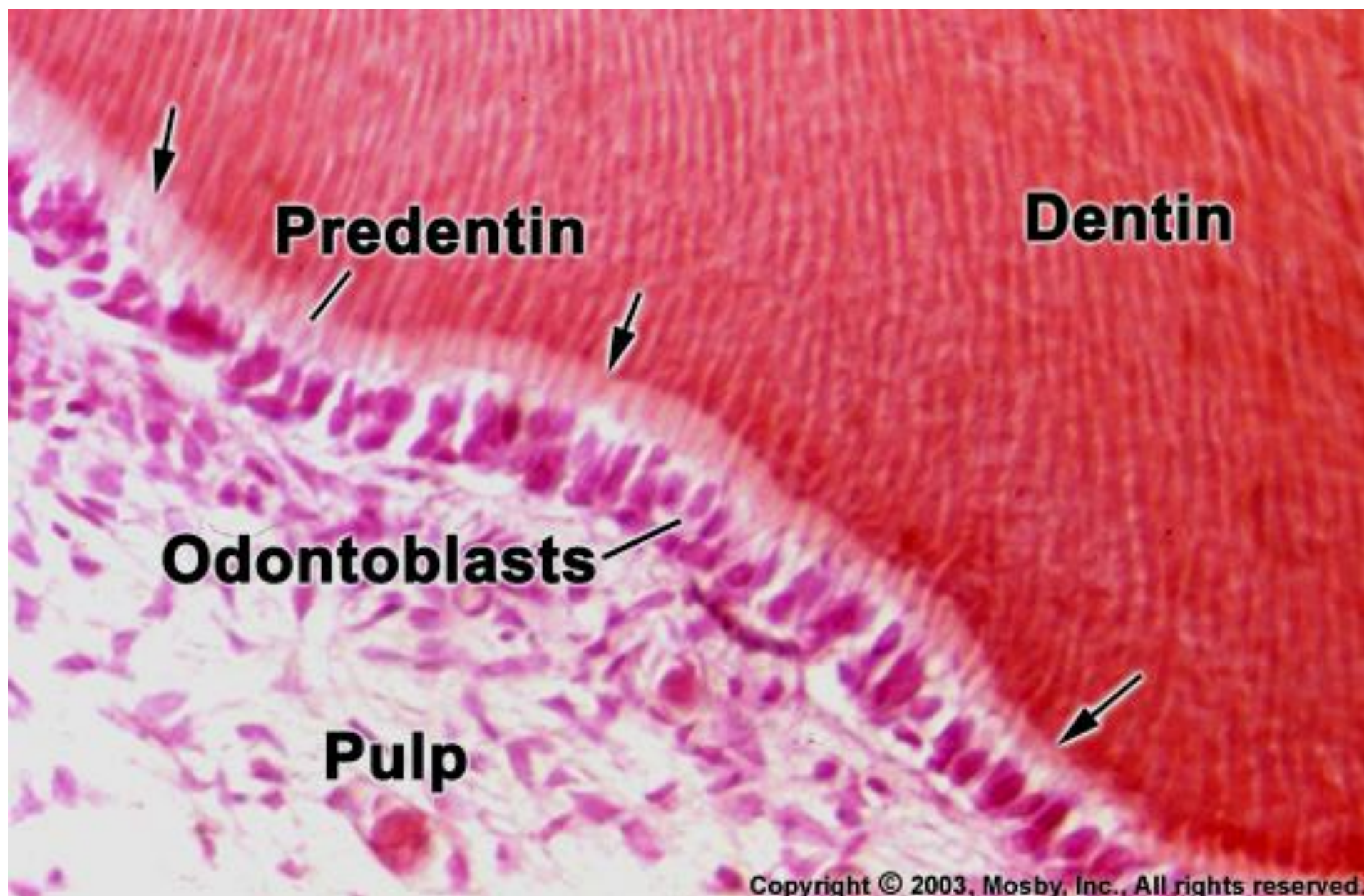
Mezi apexy odontoblastů jsou četné spojovací komplexy:

Tight junctions, Gap junctions, Desmozomy - synchronizace činnosti odontoblastů

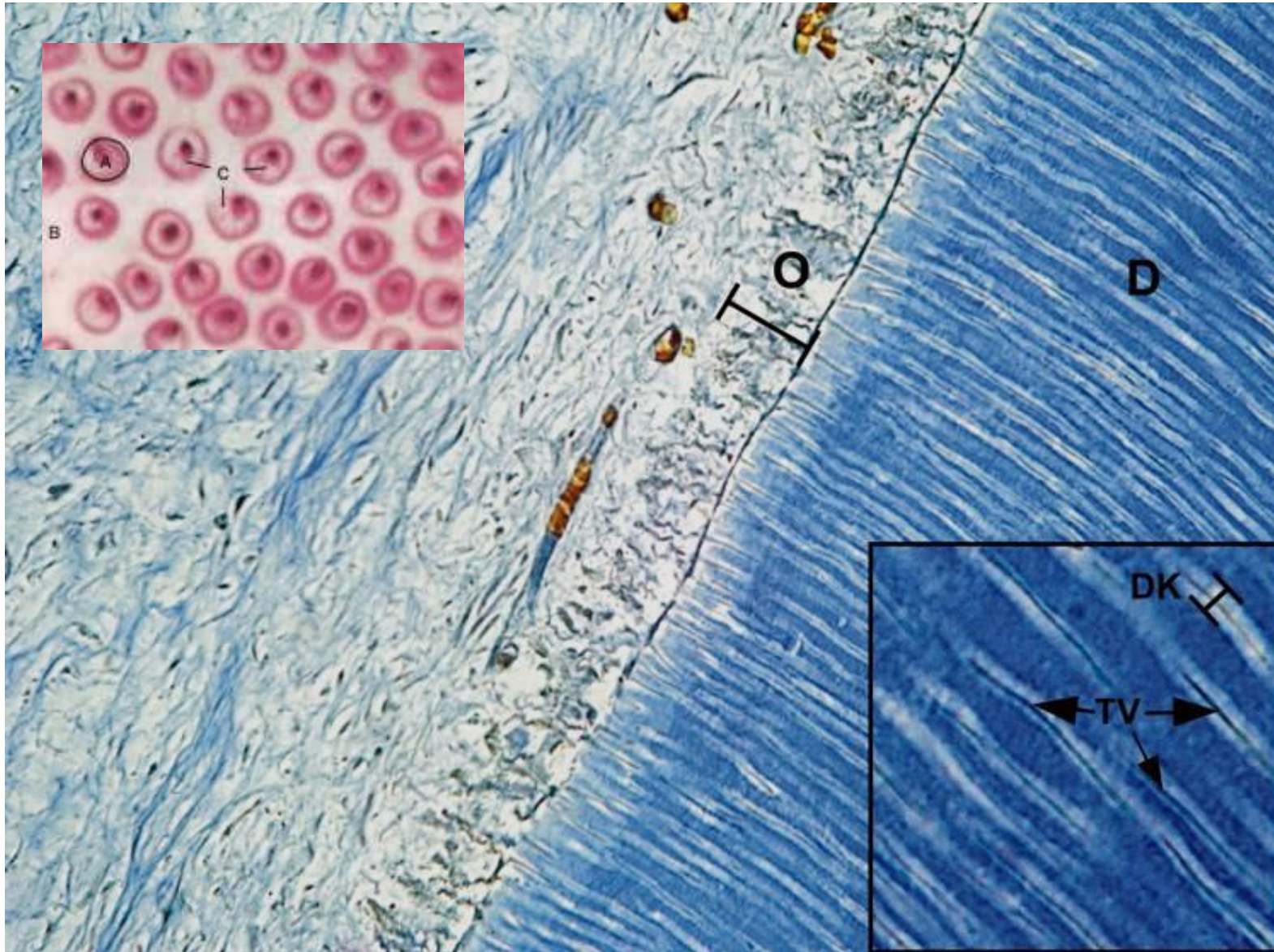
Nad spojovacími komplexy se apex zužuje a přechází v tenký a dlouhý výběžek s krátkými bočními větvemi - Tomesovo vlákno

Může být přítomen i bazální výběžek





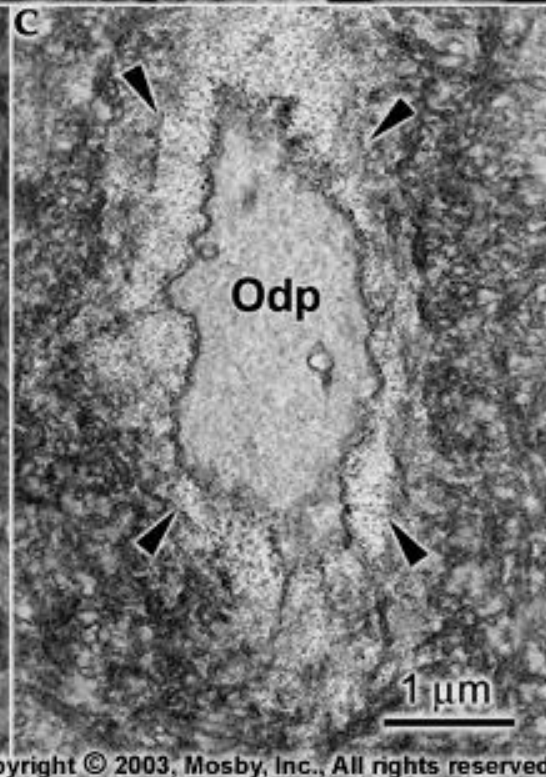

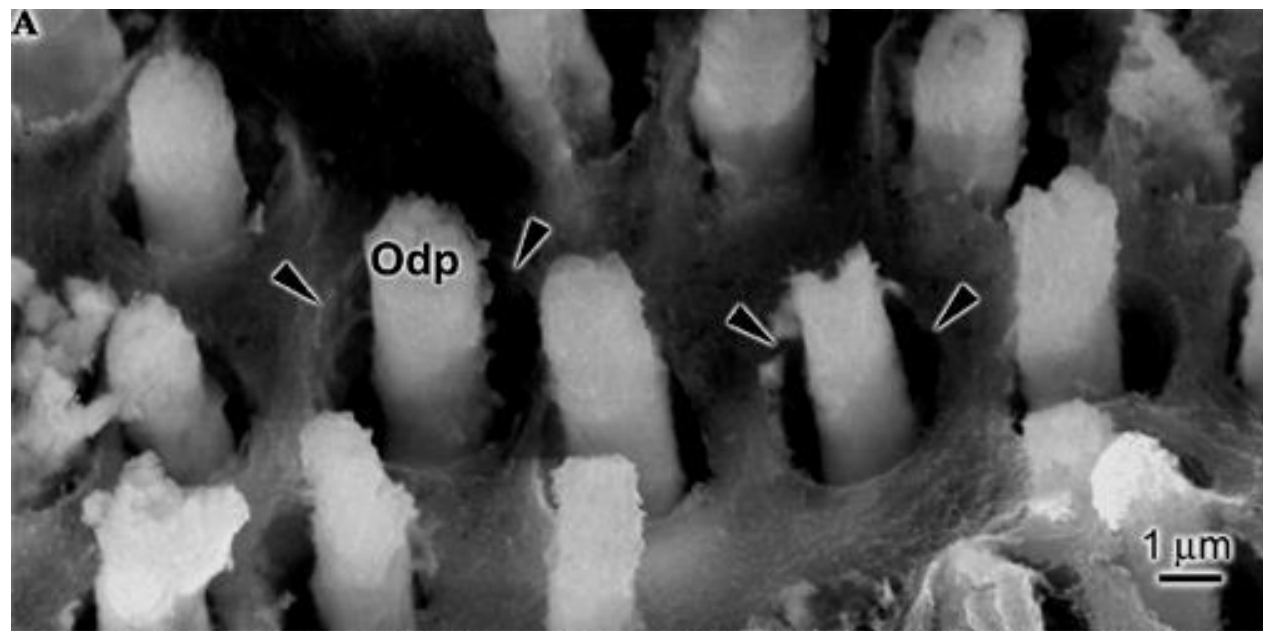
Každé vlákno je uloženo v kanálku - **Dentinový kanálek** (tubulus)



D-dentin, DK-dentinové kanálky, TV-Tomesova vlákna, O-odontoblasty, Pu-pulpa.

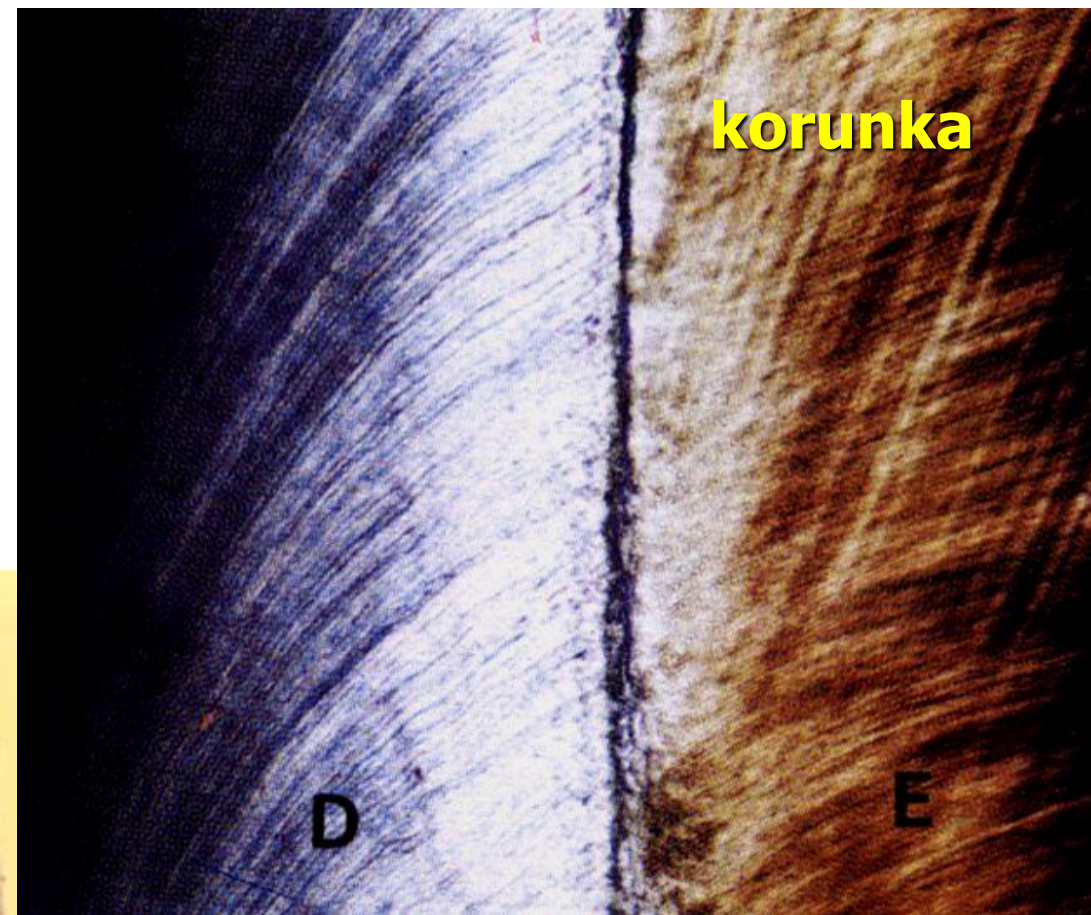


# Tomesova vlákna



Kanálky s Tomesovými vlákny prostupují celou tloušťkou dentinu a podmiňují jemné radiální žíhání dentinu

Patrné na barvených řezech, ale i výbrusech





**Dentinové tubuly**  
(příčný řez)



**Dentinové tubuly s Tomesovými vlákny**  
(příčný řez)


Na 1 mm<sup>2</sup> plochy připadá kolem 50 000 tubulů

# Průběh dentinových tubulů


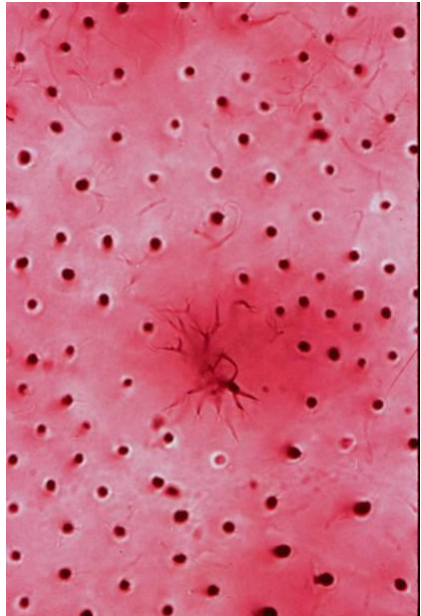
**Esovitý průběh** (2 ohyby - primární ohnutí) směrem od dřeně směrem k dentinosklovinné (cementodentinové)



**Schregerovy čáry**  
(Korunková část dentinu)

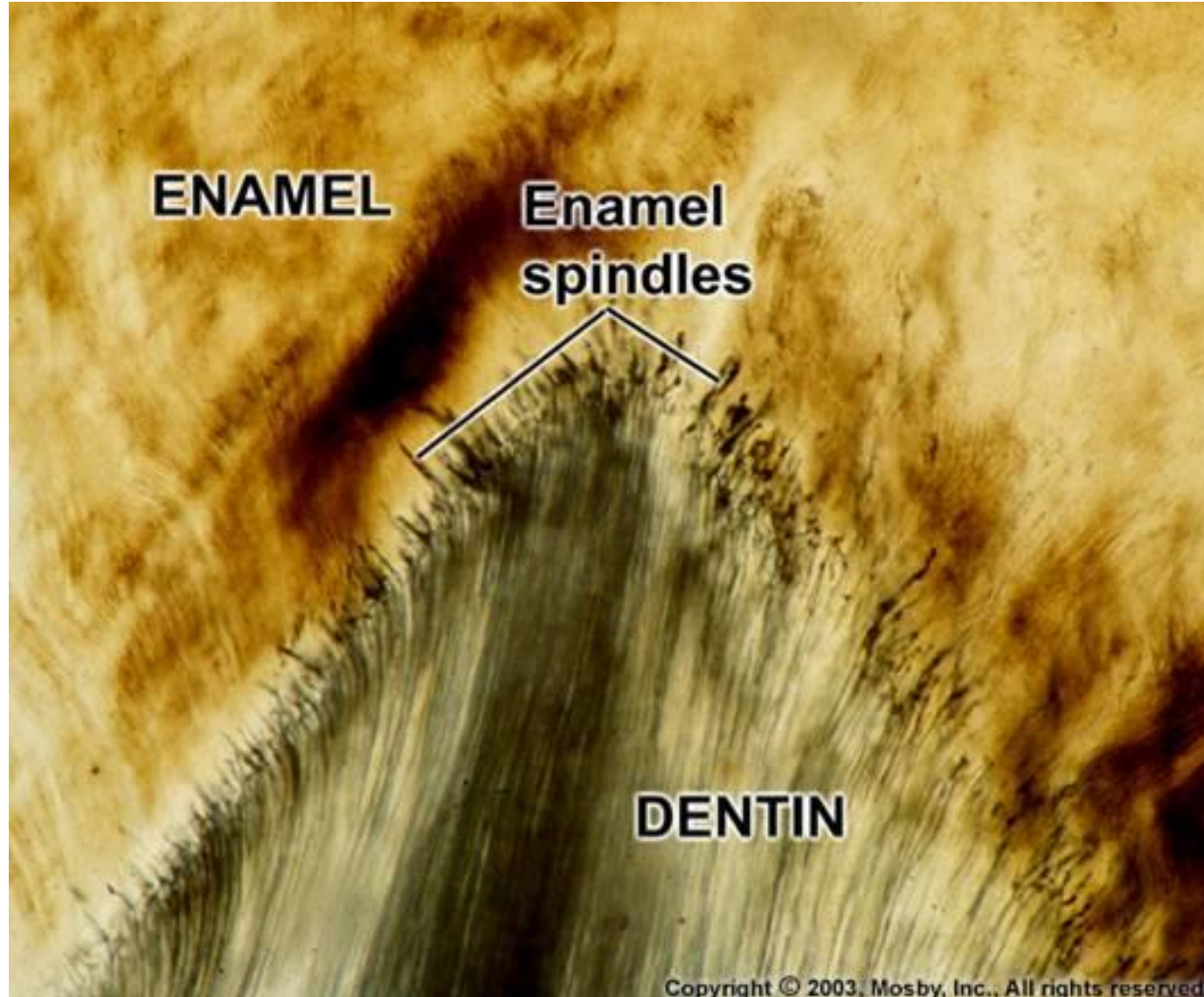


Průměr dentinových kanálků na dřevné straně dentinu dosahuje **1–4  $\mu\text{m}$**   
Pozvolna se zmenšuje za jejich současného větvení směrem k dentinosklovinnému (resp. dentinocementovému) rozhraní



## Sklovinná vřeténka (*fusus enameli*)

extenze dentinových tubulů do skloviny



# Přírůstkové (inkrementální) čáry dentinu

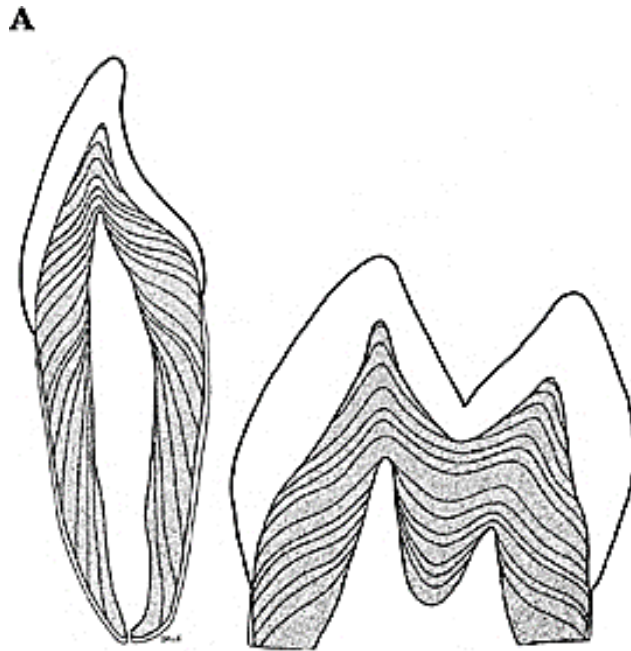
Projev postupného ukládání a mineralizace dentinu

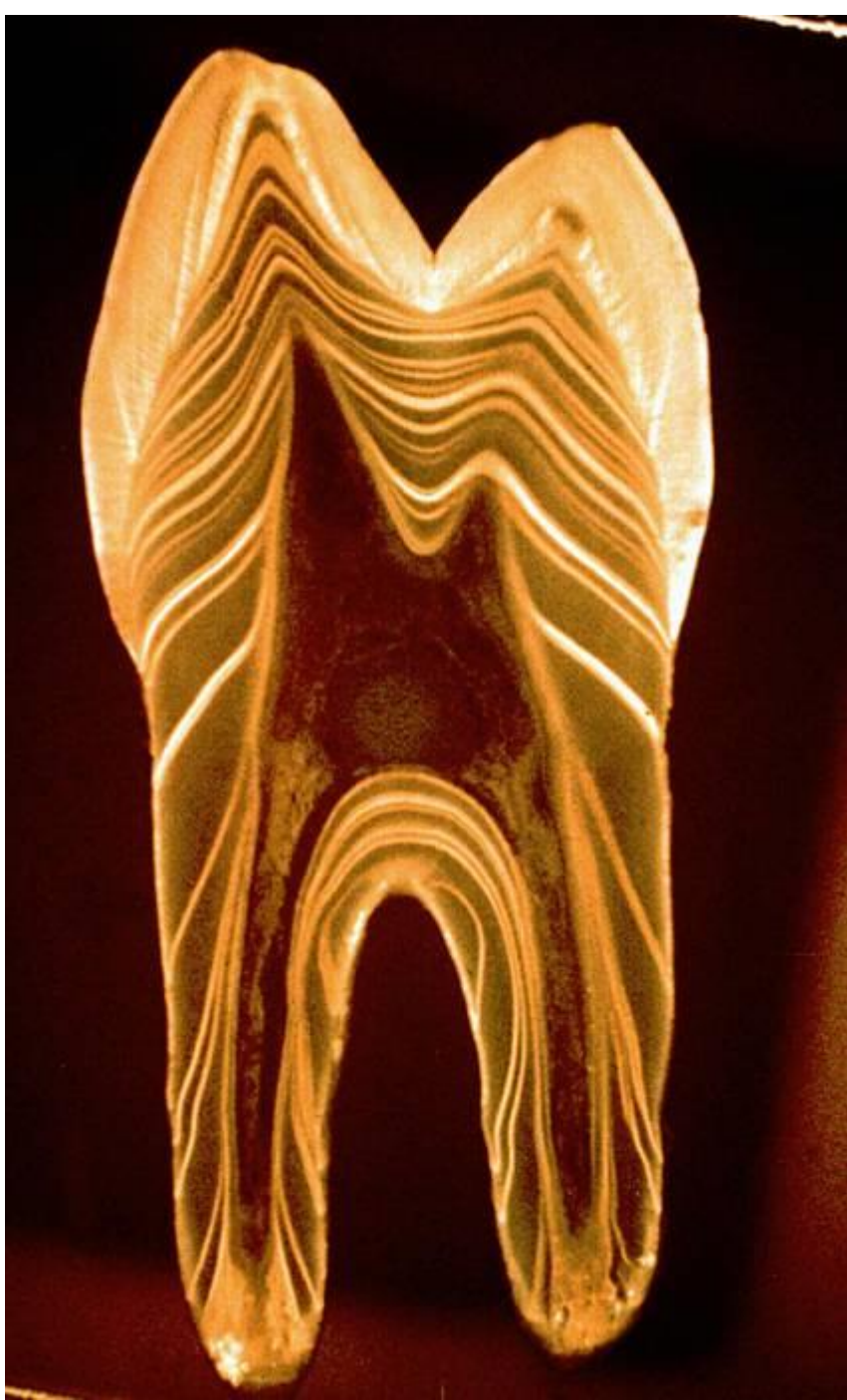na podélných výbrusech se jeví jako linie probíhající rovnoběžně s dřeňovou dutinou

**von Ebnerovy** linie - vzdálenost **4-8  $\mu\text{m}$**  - denní přírůstky (na obarvených řezech)

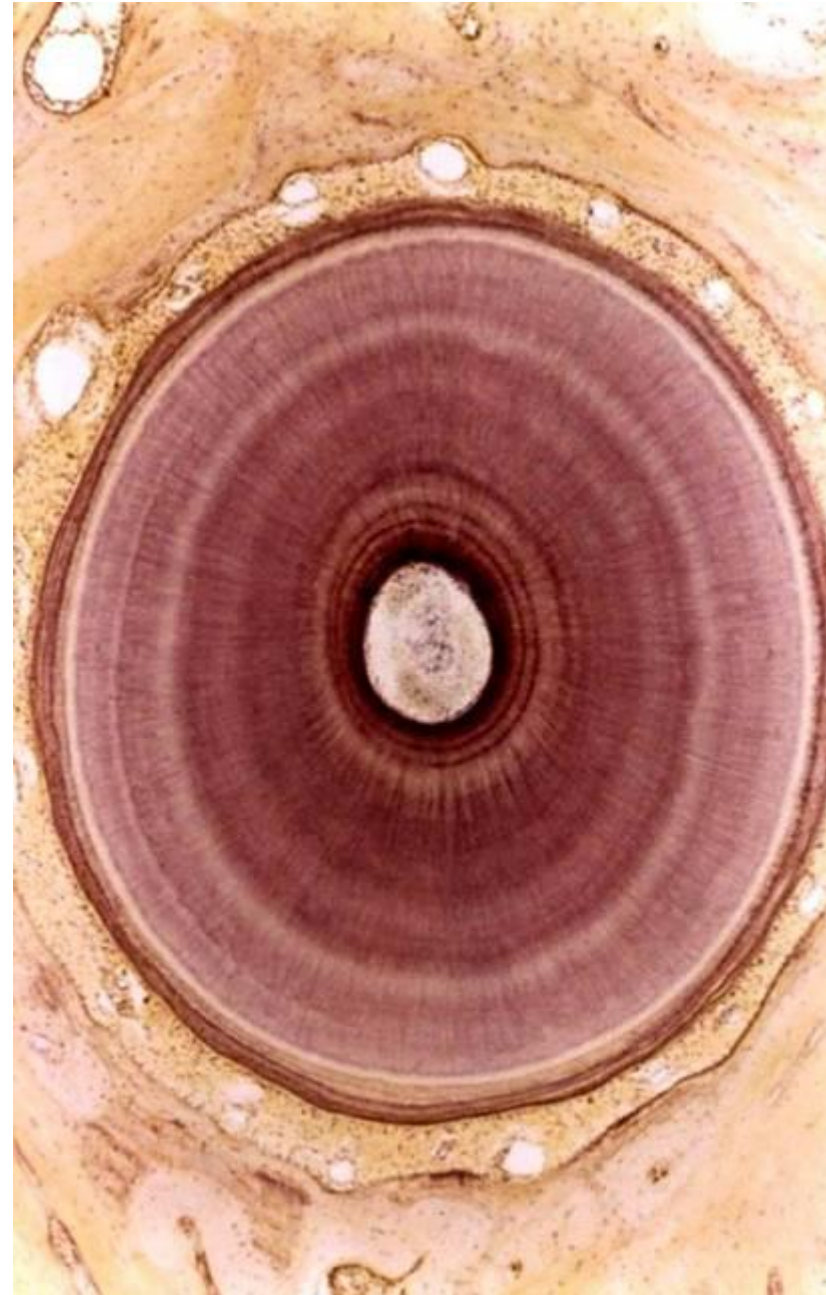
**Owenovy** linie - vzdálenost **15-30  $\mu\text{m}$**  - společné vápenatění 4 -5 denních přírůstků

**Neonatální** linie - nápadná Owenova linie u dočasných zubů – odděluje fetální a postnatální dentin





**Cirkulární průběh na příčném výbrusu**





# Sklerotický dentin

„Mrtvý dentin“, odolnější vůči zubnímu kazu, barva jantar

Vznik okluzí dentinových tubulů tloušťnutím peritubulárního dentinu při zániku Tomesových vláken

Tvoří se v korunkové části a s věkem ho přibývá - projev stárnutí

Podle jeho množství se určuje věk jedince (forenzní význam)

