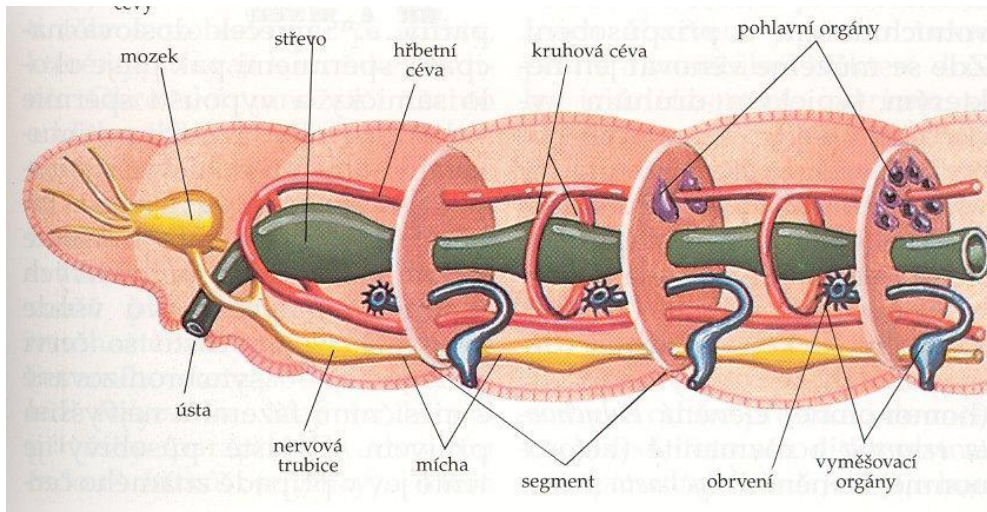
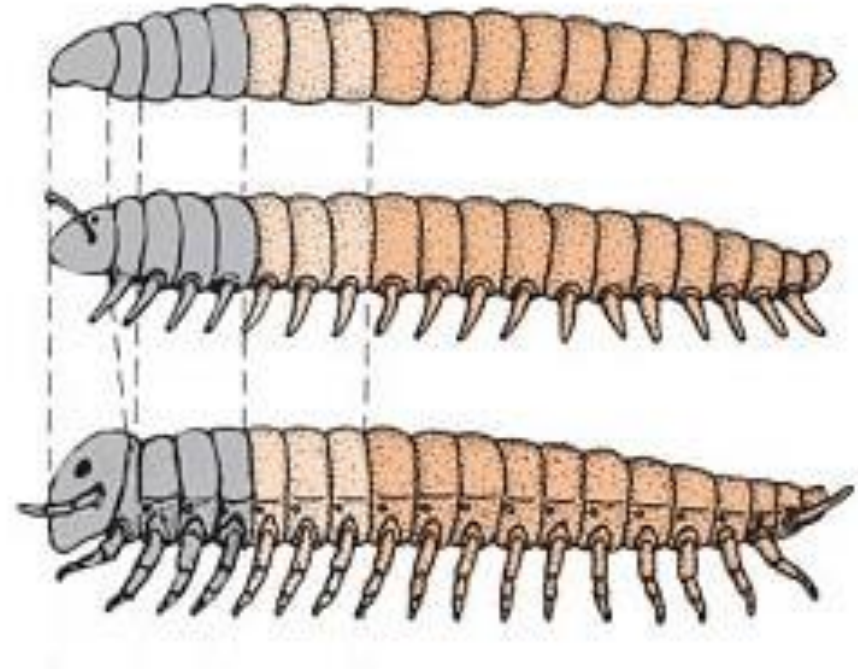


Vývoj obličeje, jazyka a zubu

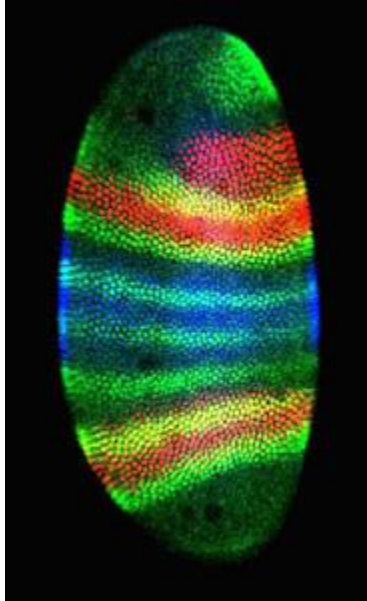
4. 12. 2024

Jan Křivánek

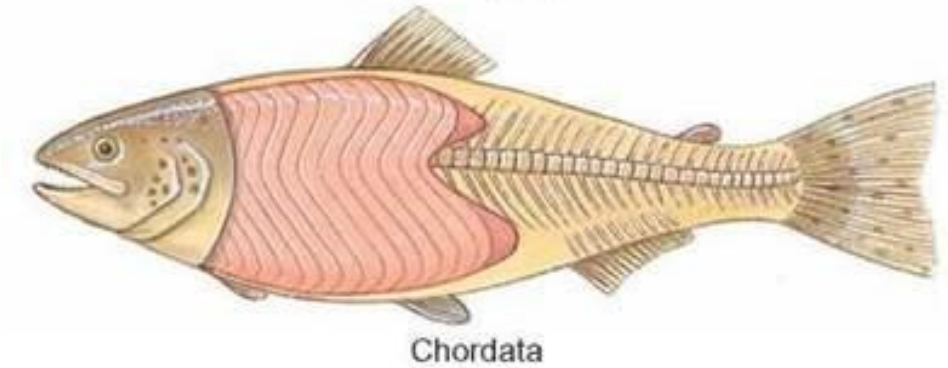
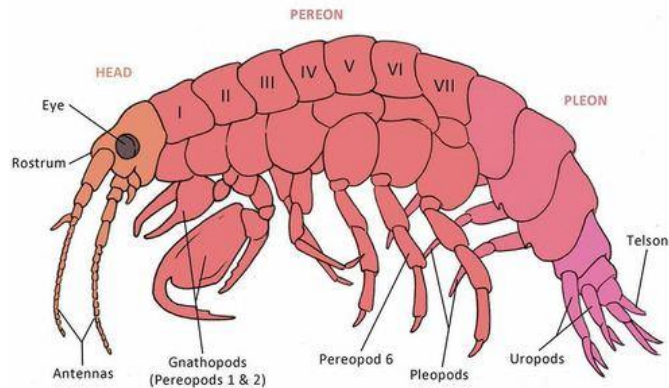
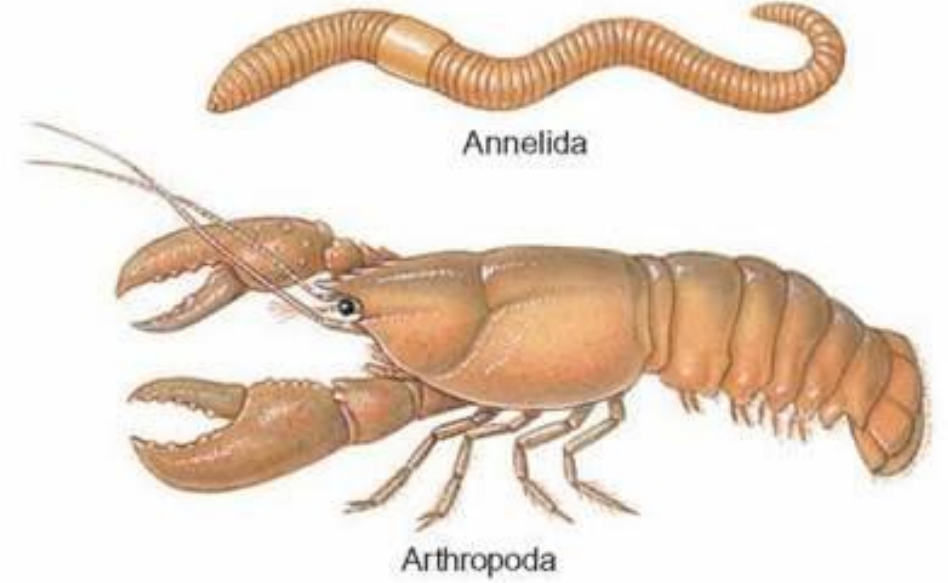
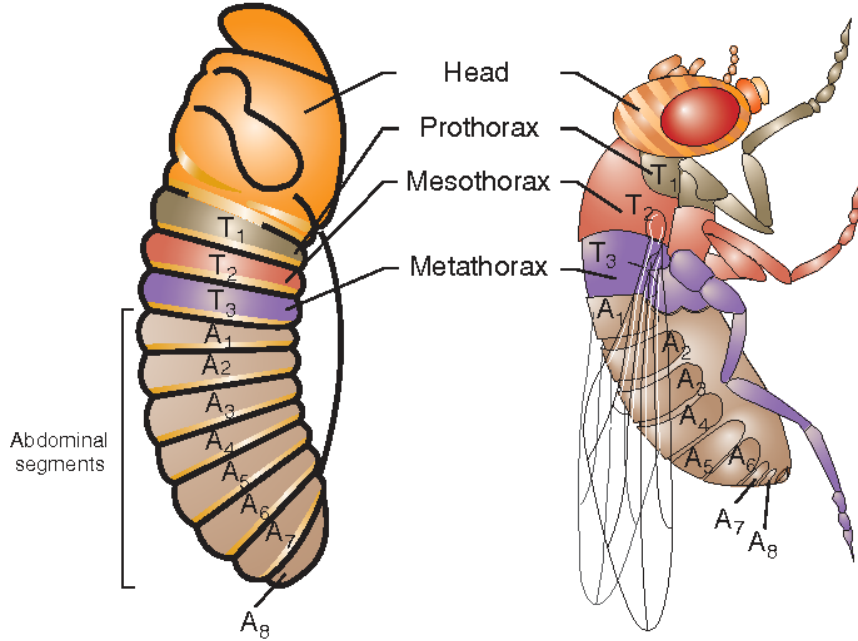
Článkování těla



Článkování těla



(d) Segment identity is preserved throughout development.

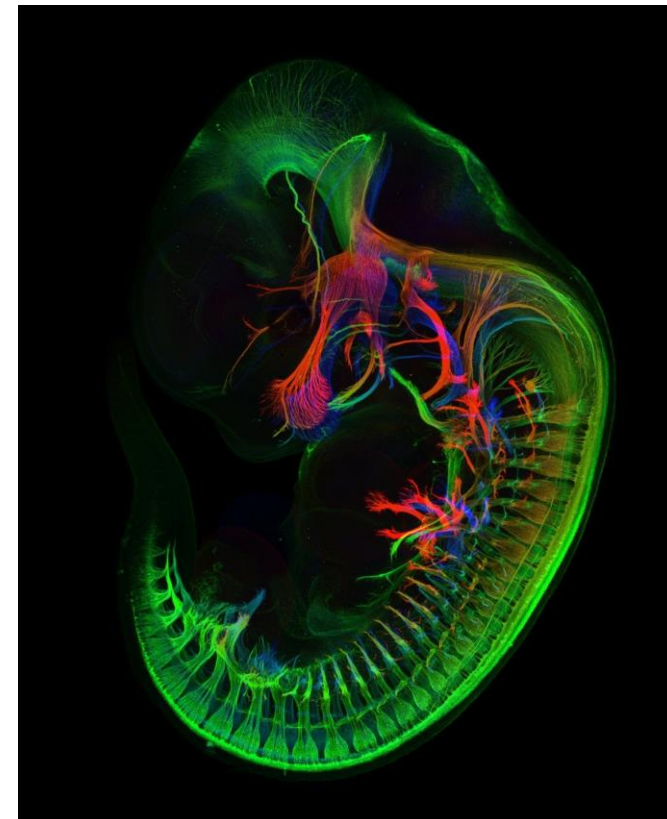
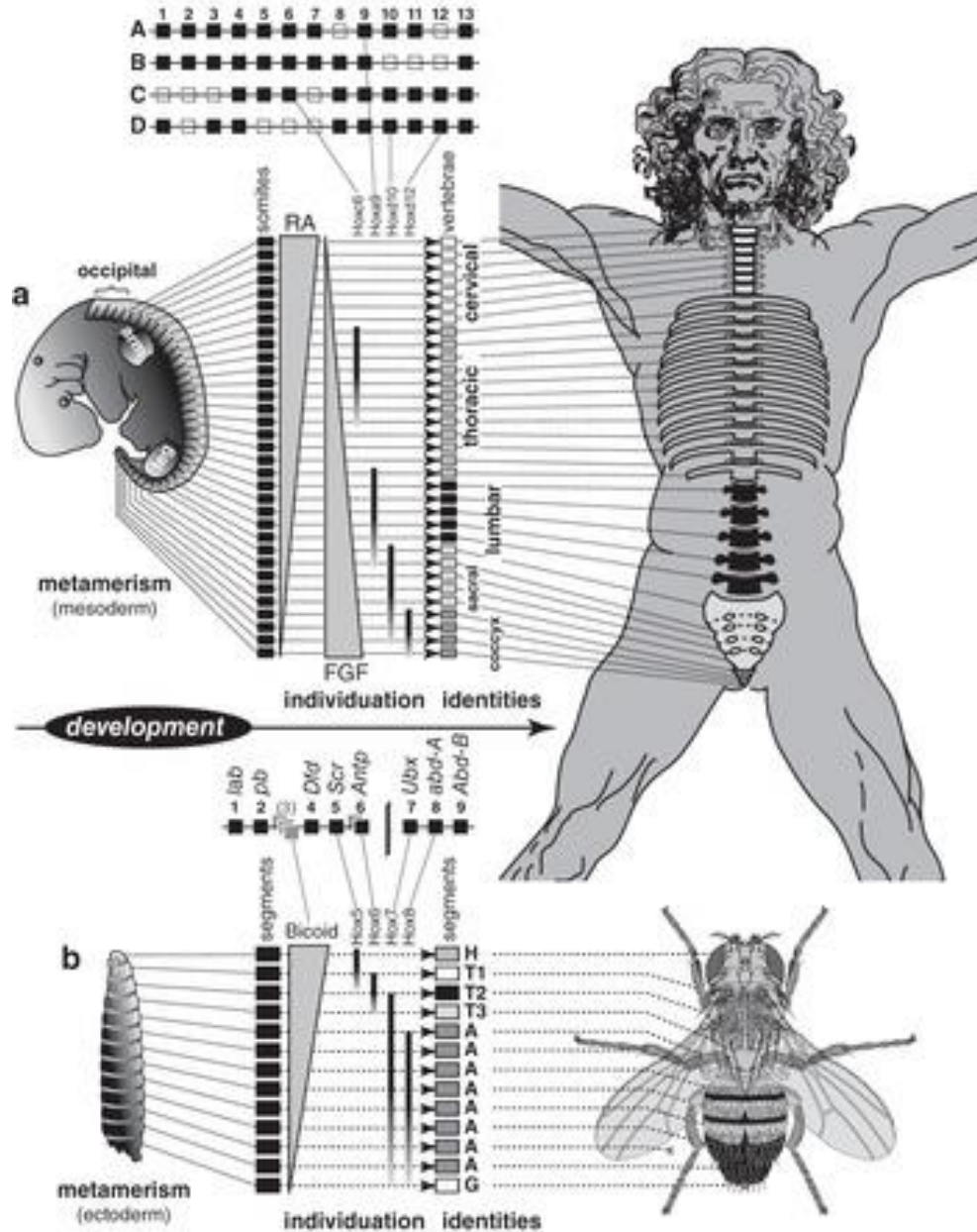


Článkování těla – je lidské tělo článkované?

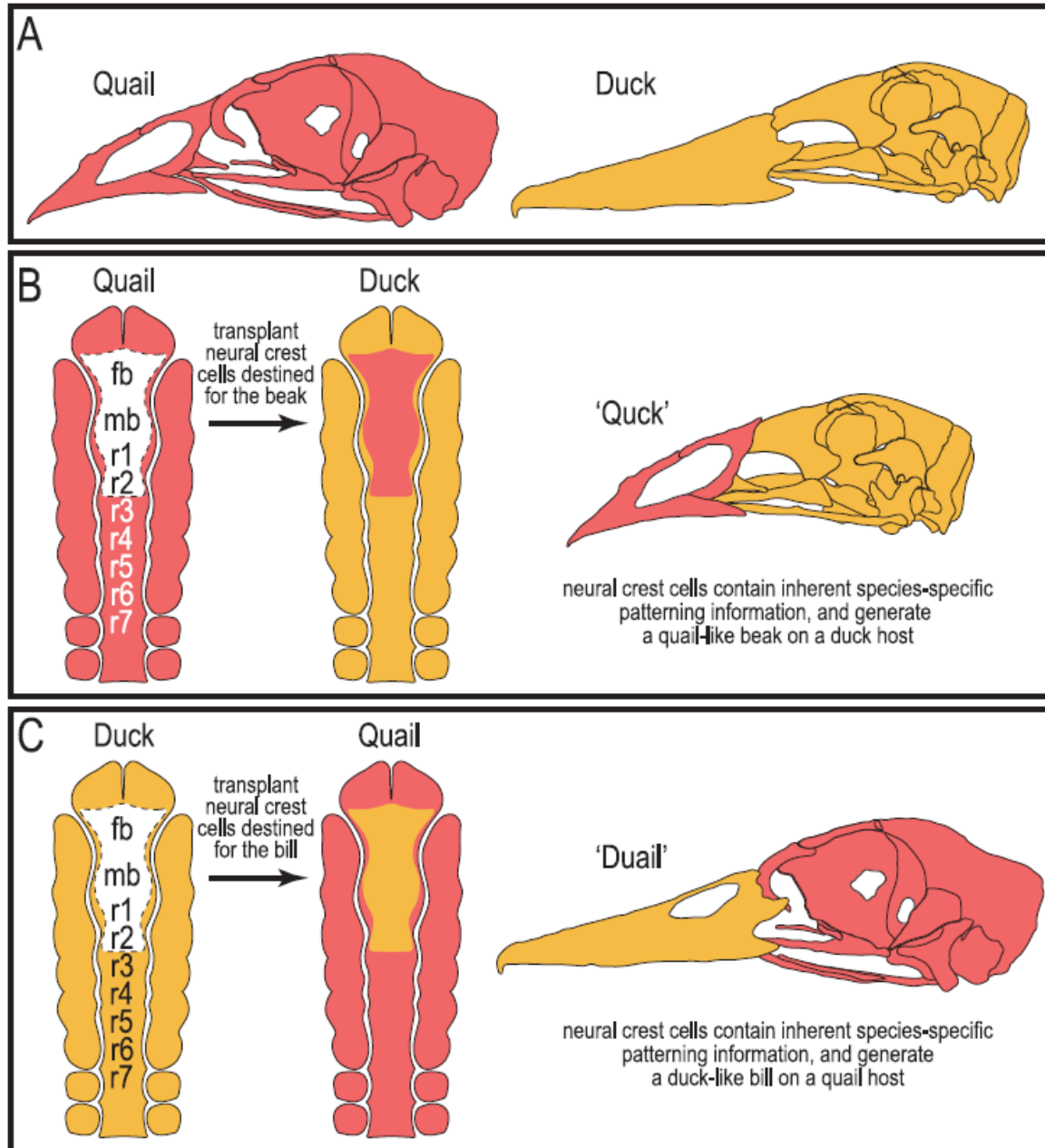
Stejný způsob článkování jako o primitivních druhů

Využívají se stejné signální dráhy

Jsme výsledkem „drobných změn“ ve signálních drahách a jejich jemného ladění

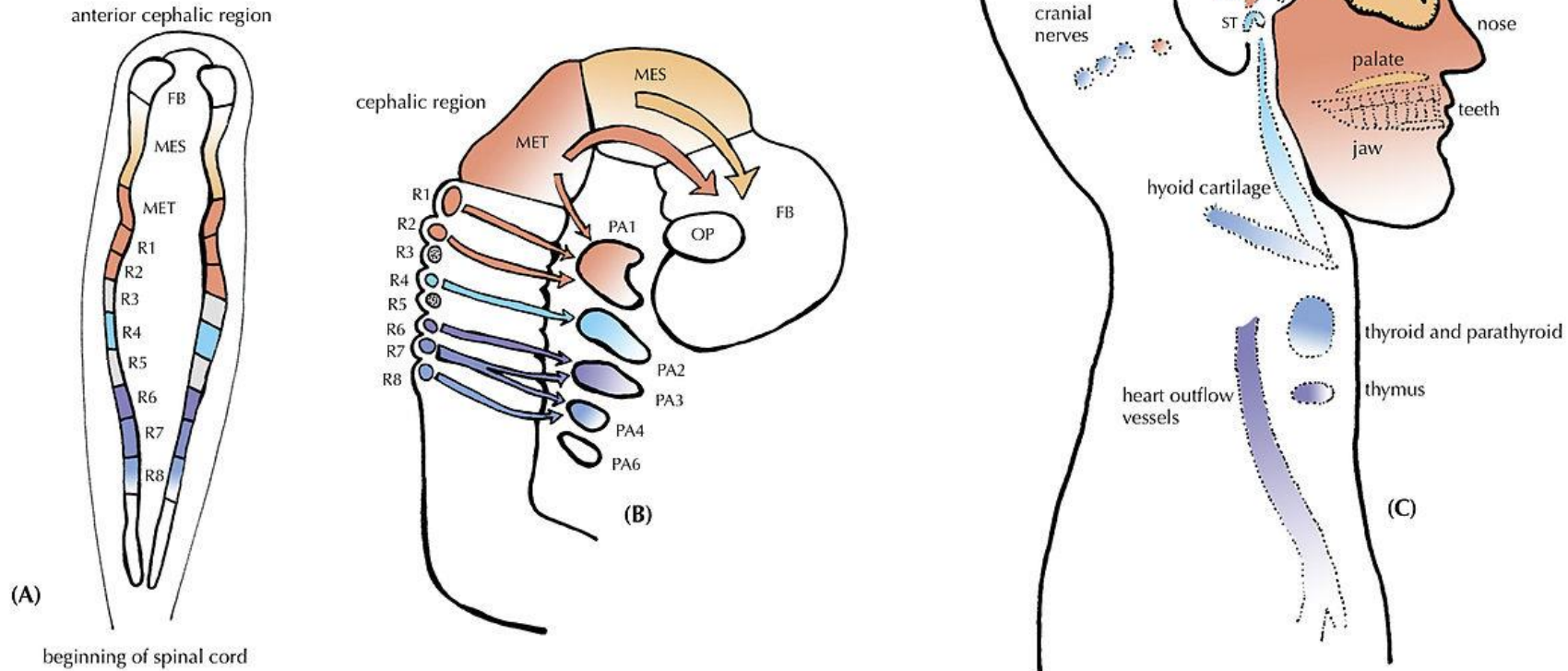


VÝVOJ OBLIČEJE – NEURÁLNÍ LIŠTA



Neural crest

Figure 1. The sites of origin, migration, and arrival of cranial neural crest cells. (A) Embryonic neural tube showing the mesencephalon, metencephalon, and rhombomeres, with the dorsal face of tube coloured to show the location of neural crest before migration. (B) Sagittal view of embryo, showing paths of migration of cranial crest cells. (C) Sagittal view of adult human, showing the origins of various cranial crest derivatives.



MES mesencephalon
 MET metencephalon
 FB forebrain
 OP optic vesicle
 R1 rhombomere 1
 R2 rhombomere 2
 R3 rhombomere 3
 R4 rhombomere 4
 R5 rhombomere 5

R6 rhombomere 6
 R7 rhombomere 7
 R8 rhombomere 8
 PA1 first pharyngeal arch
 PA2 second pharyngeal arch
 PA3 third pharyngeal arch
 PA4 fourth pharyngeal arch
 PA6 sixth pharyngeal arch

IN incus
 ML malleus
 ST stapes

Origin of structures in adult organism

- Frontonasal process
- First pharyngeal arch
- Second pharyngeal arch
- Third pharyngeal arch
- Fourth pharyngeal arch

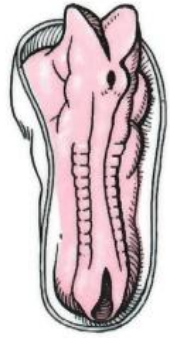
Vývoj od zygoty

https://www.youtube.com/watch?v=1zpV5rzWXMA&ab_channel=GetAnimatedMedical

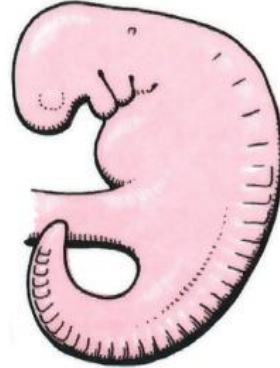
Vývoj obličeje

https://www.youtube.com/watch?v=FhhWG3XzARY&ab_channel=FacultyofDentistry%2CUniversityofToronto

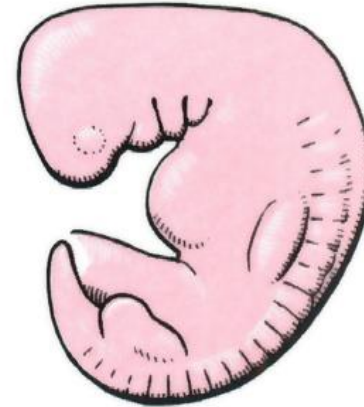
https://www.youtube.com/watch?v=iLbqzTIZ6yA&ab_channel=Osmosis



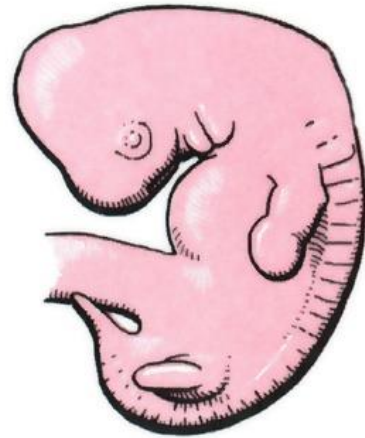
23 dnů



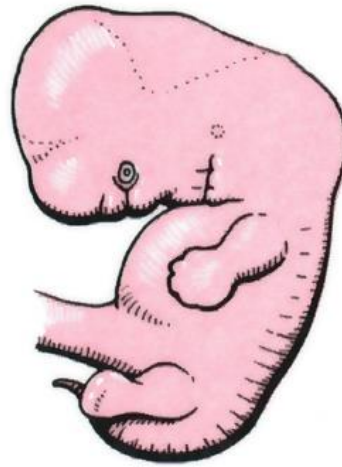
konec 4. týdne



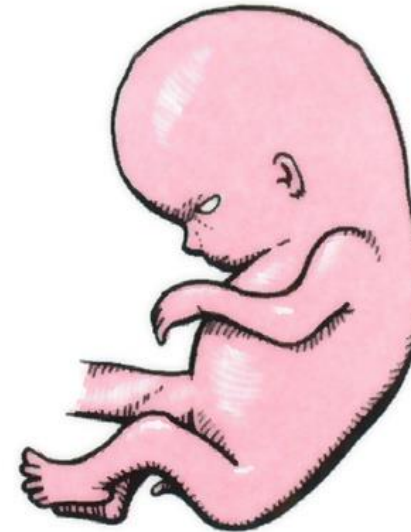polovina 5. týdne



polovina 6. týdne

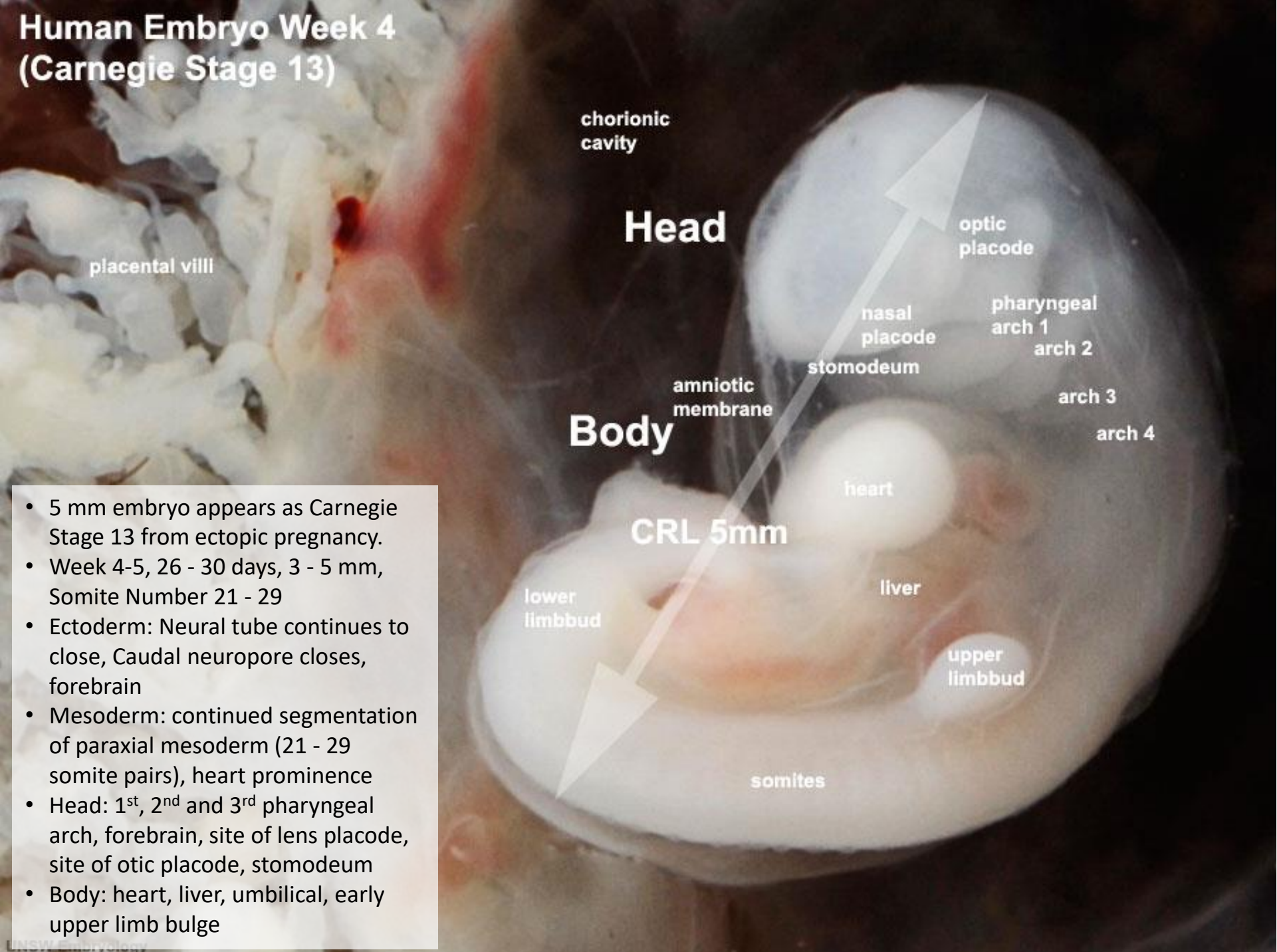


polovina 7. týdne



konec 8. týdne

Human Embryo Week 4 (Carnegie Stage 13)



- 5 mm embryo appears as Carnegie Stage 13 from ectopic pregnancy.
- Week 4-5, 26 - 30 days, 3 - 5 mm, Somite Number 21 - 29
- Ectoderm: Neural tube continues to close, Caudal neuropore closes, forebrain
- Mesoderm: continued segmentation of paraxial mesoderm (21 - 29 somite pairs), heart prominence
- Head: 1st, 2nd and 3rd pharyngeal arch, forebrain, site of lens placode, site of otic placode, stomodeum
- Body: heart, liver, umbilical, early upper limb bulge

Lidský zárodek na konci 1. měsíce vývoje

Ventrálně od temenního a týlního hrbolku - žaberní (faryngový) aparát

Žaberní oblouky (arches)

Žaberní vklesliny (clefts) (ektodermové žaberní brázdy)

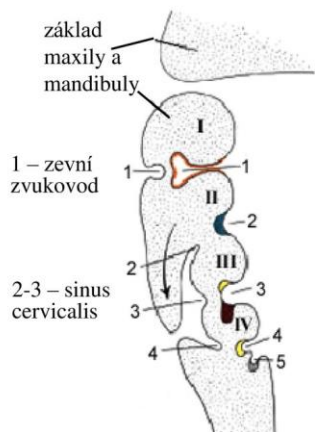
Žaberní výchlípky (pouches) (entodermové žaberní brázdy)

- zakládá se jich 6

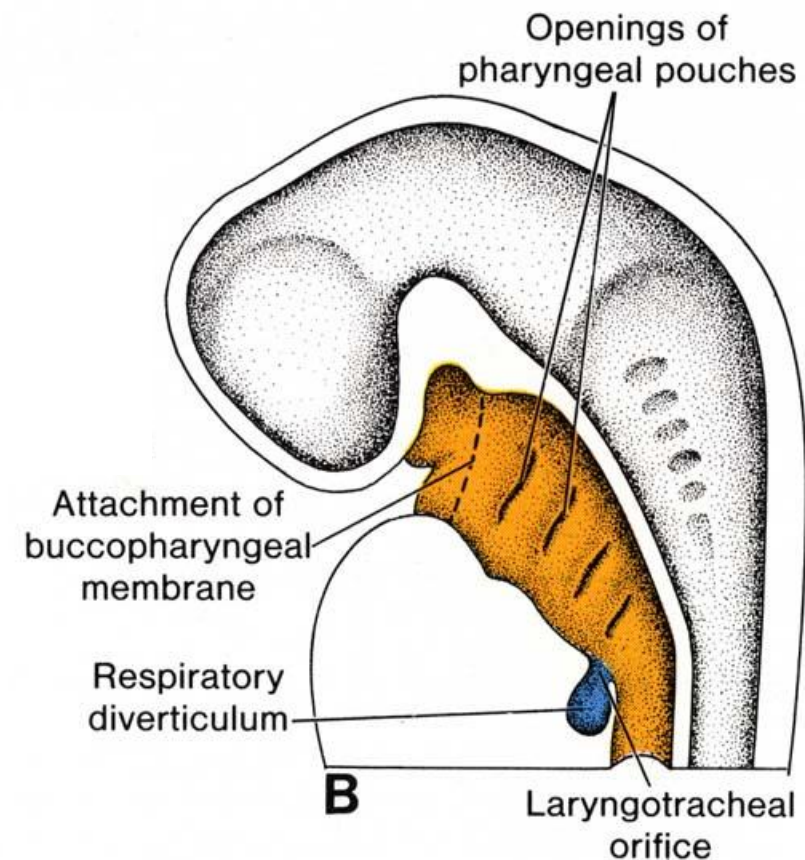
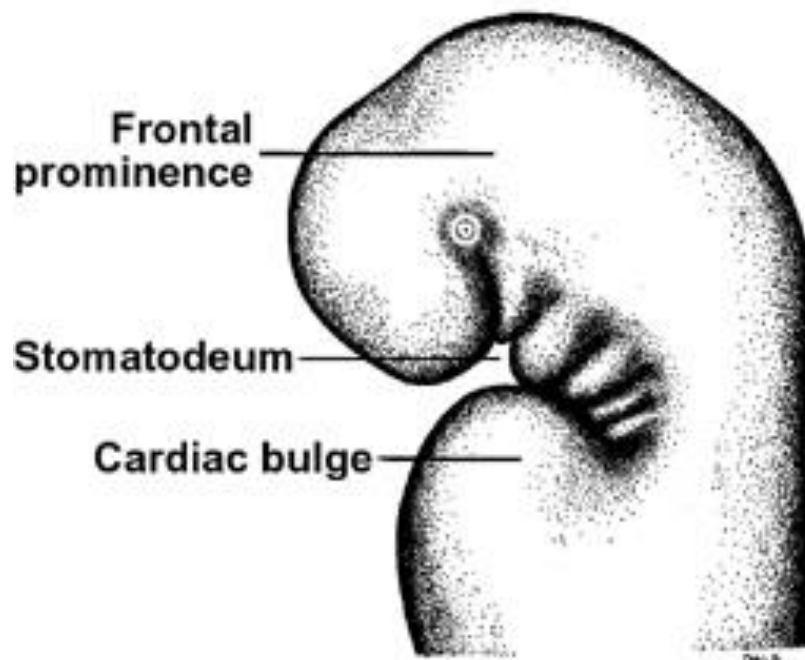
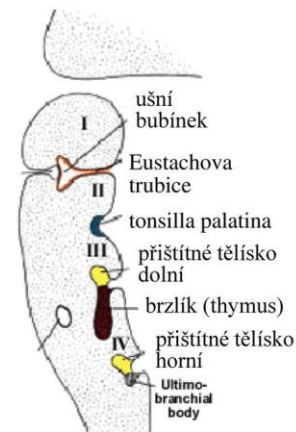
- celkem 4

- celkem 5, oddělené od vkleslin obturujícími membránami - **membranae obturantes**

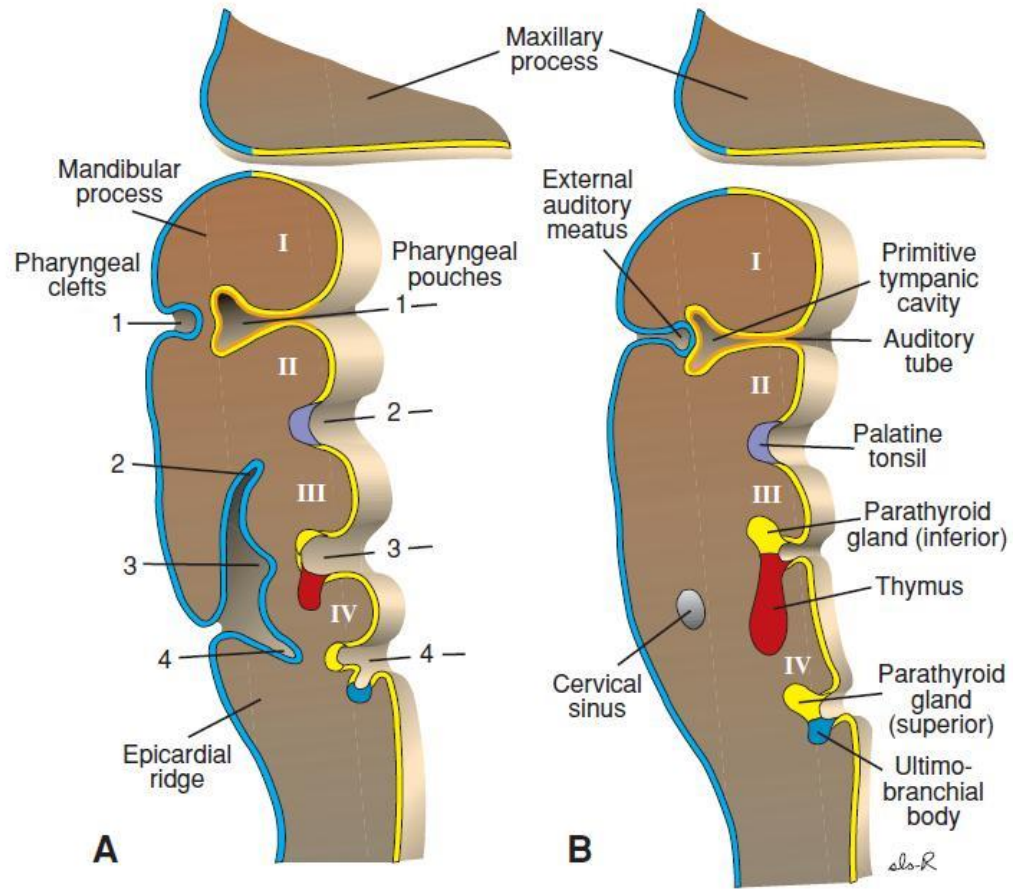
EKTODERMOVÉ
VKLESLINY



ENTODERMOVÉ
VÝCHLÍPKY

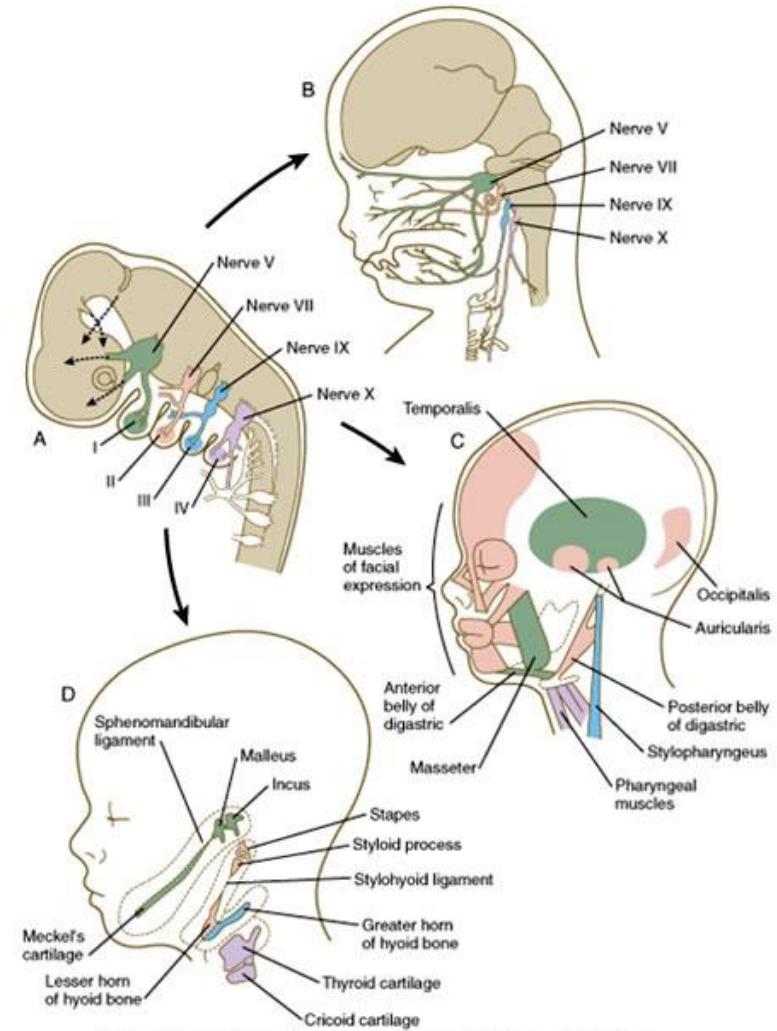


FARYNGOVÝ APARÁT



Vklesliny

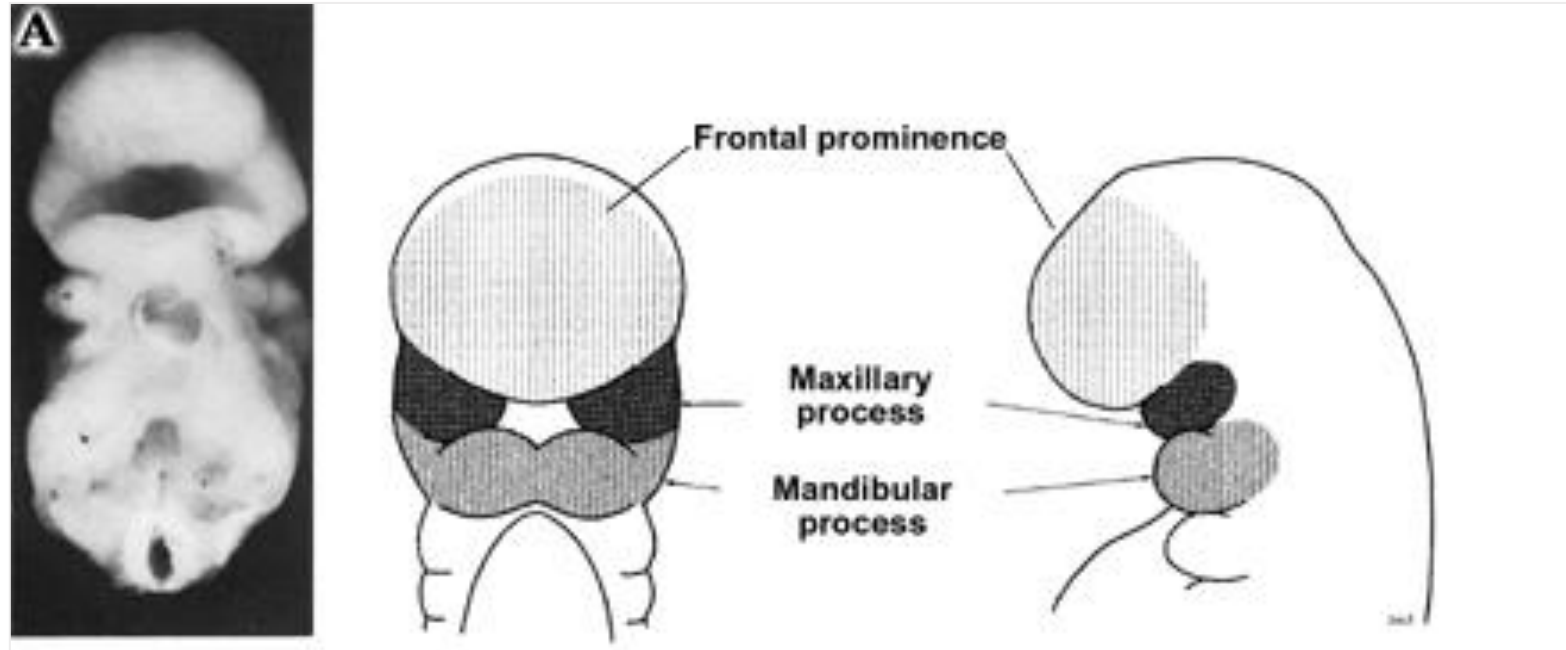
Výchlípky



Carlson: Human Embryology and Developmental Biology, 4th Edition.
Copyright © 2009 by Mosby, an imprint of Elsevier, Inc. All rights reserved.

1. Žaberní oblouk (mandibulární) je rozdělen ve:

- Výběžek pro horní čelist
- Výběžek pro dolní čelist
- **processus maxillaris**
- **processus mandibularis**



Vývoj obličeje

Základy obličeje se začínají rýsovat koncem 4. týdne okolo primitivní ústní jamky - **stomodeum**

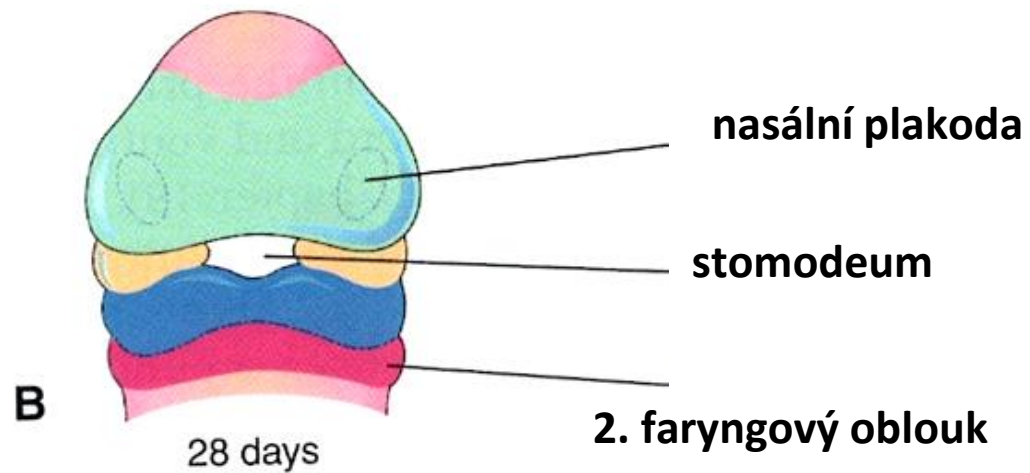
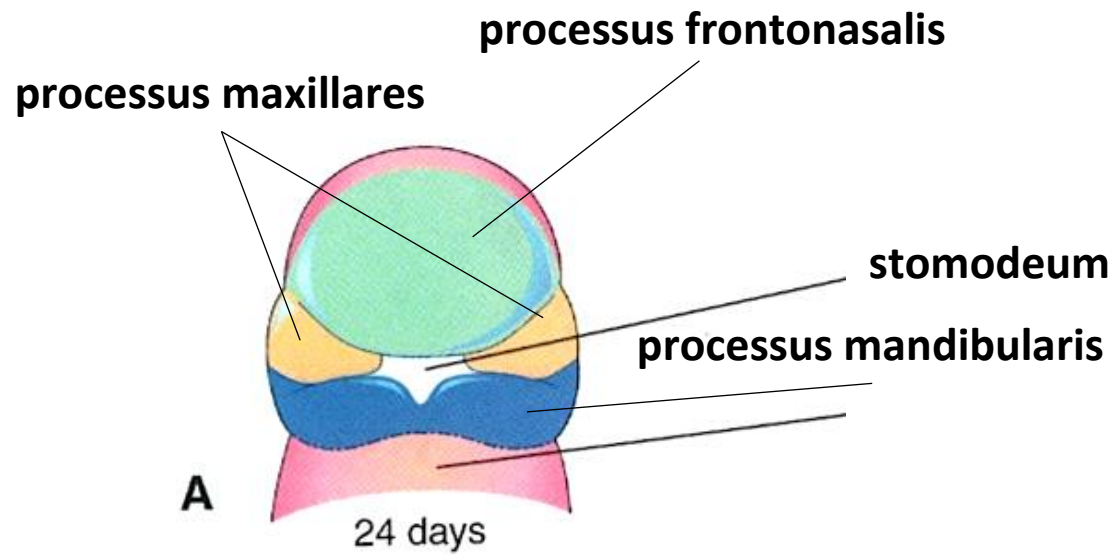
Zakládá se 5 výběžků:

- nepárový **frontonazální výběžek**
- párové **maxilární výběžky**
- párové **mandibulární výběžky**

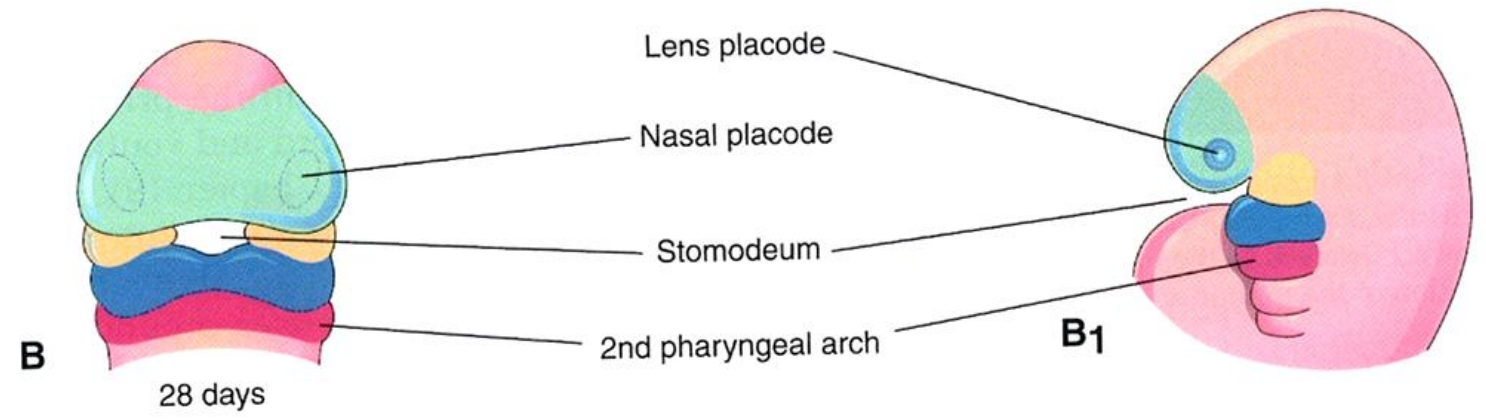
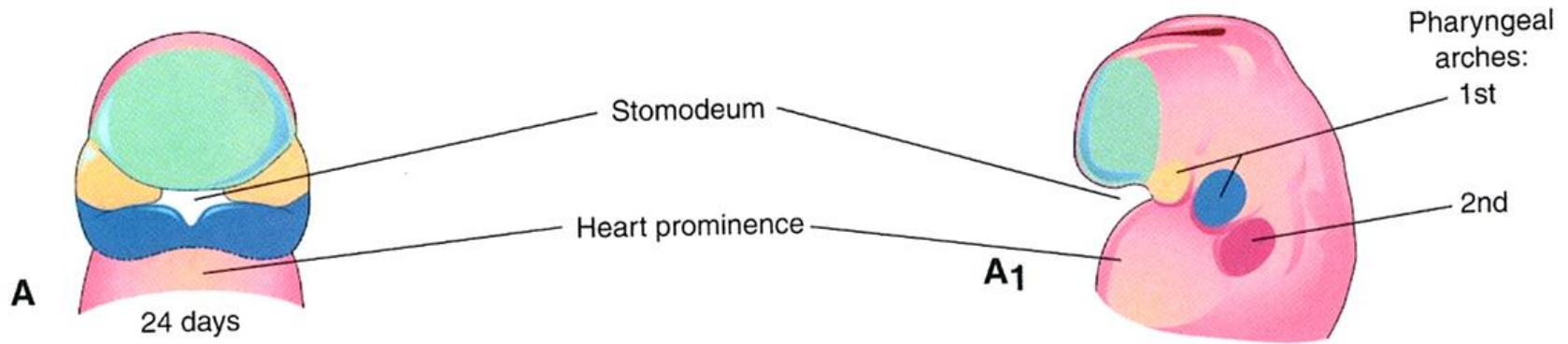
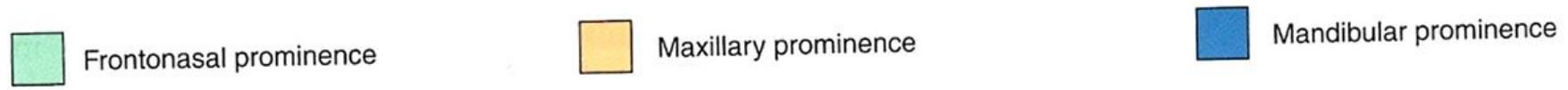
Podklad výběžků tvoří **ektomezenchym**, který do nich vcestoval z dolního mezencefalického a horního rhombencefalického úseku crista neuralis

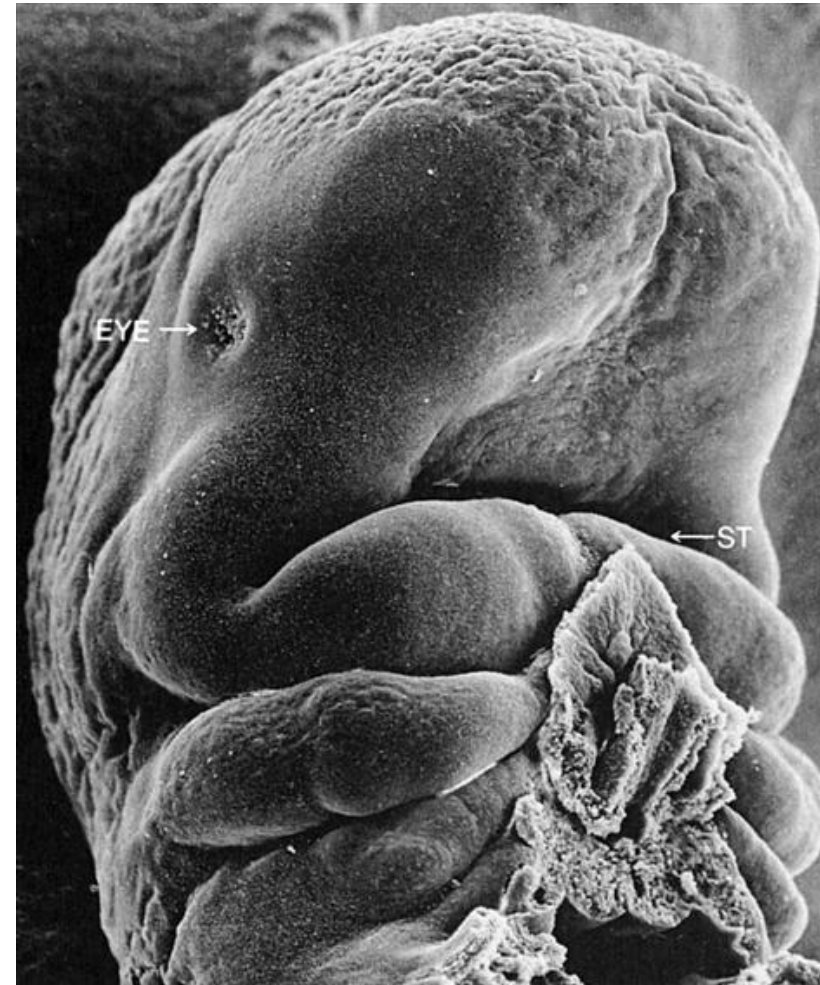
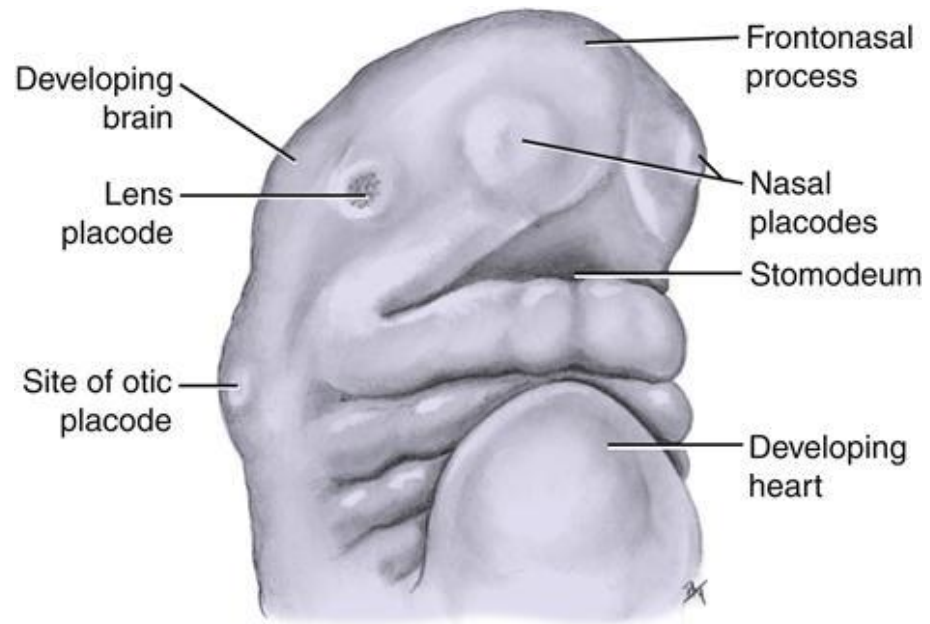
Povrch výběžků kryje **ektoderm**, jenž vystýlá i stomodeum; výběžky jsou zpočátku od sebe odděleny hlubokými zářezy. Jde o dynamický proces - začíná na přelomu 4. a 5. týdne vývoje a je ukončen zhruba v 8. týdnu.

Spočívá v proliferaci ektodermu i ektomezenchymu výběžků a jejich dalším členění, přesunech (migraci) výběžků, v rozdílných růstových rychlostech (změny jejich velikosti) a ukončen **splynutím (fúzí)** výběžků.



VÝVOJ OBLIČEJE



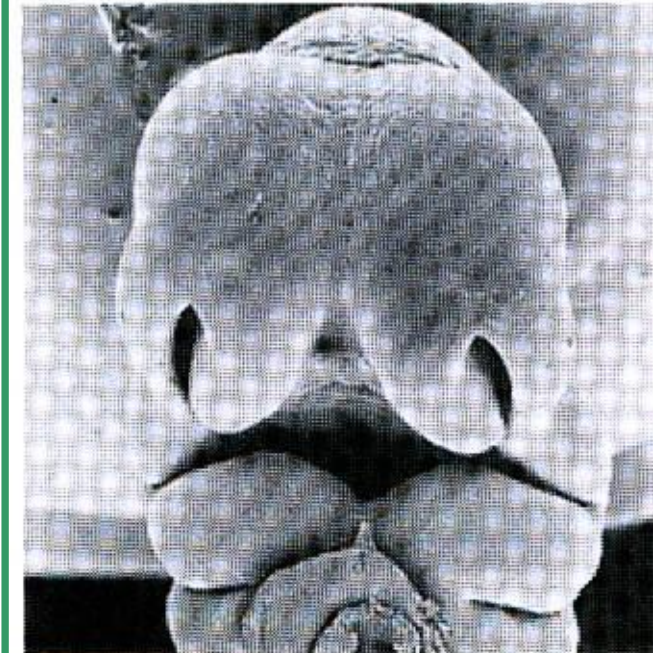
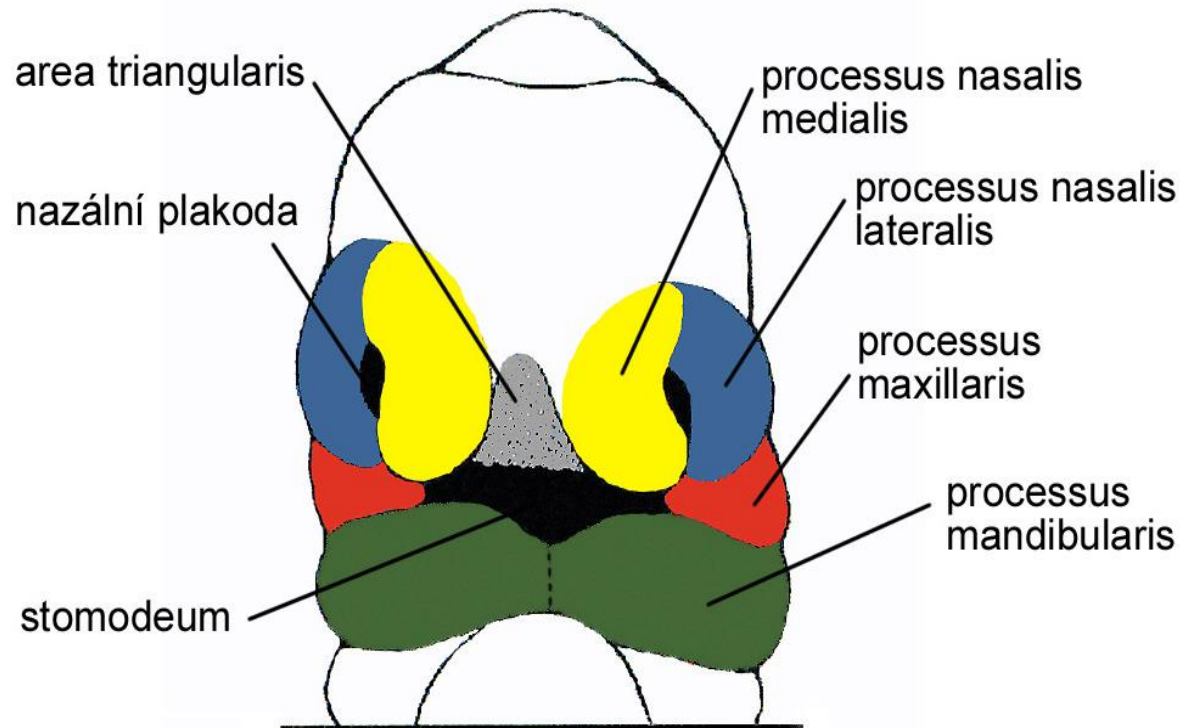


Po vytvoření jamek se okolní ektomezenchym rozdělí ve 2 podkovovité valy :

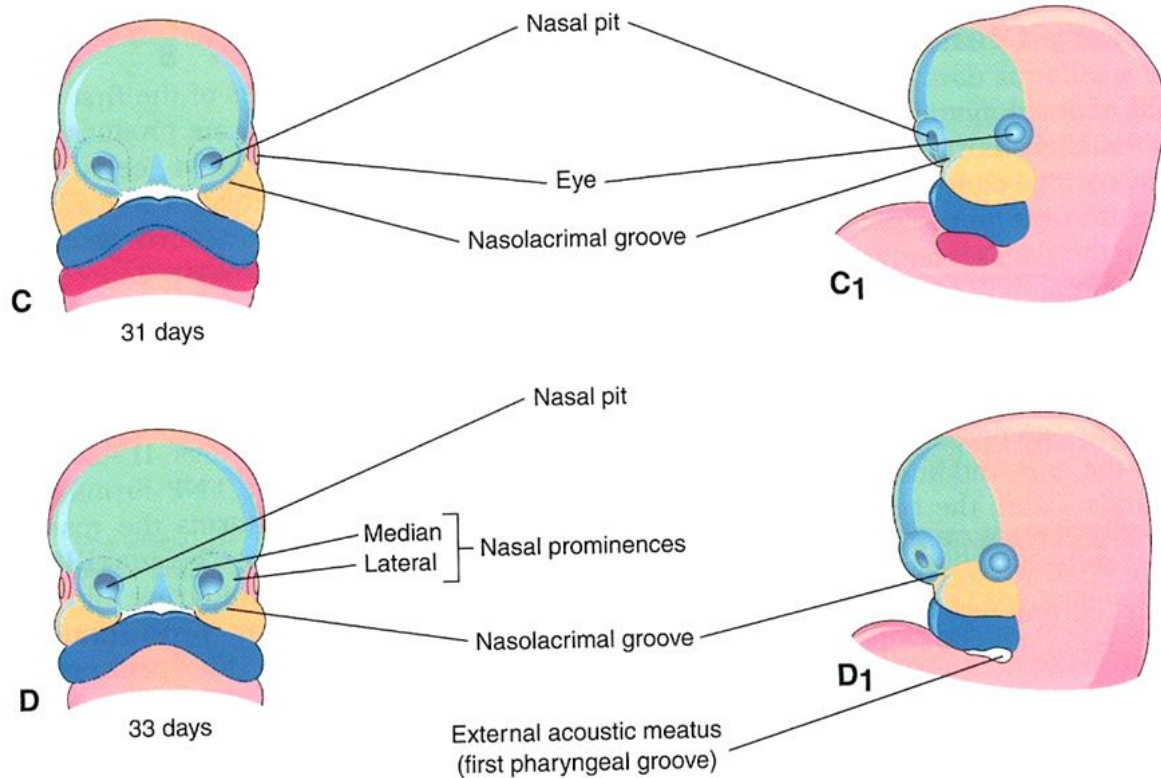
Processus nasalis medialis

Processus nasalis lateralis

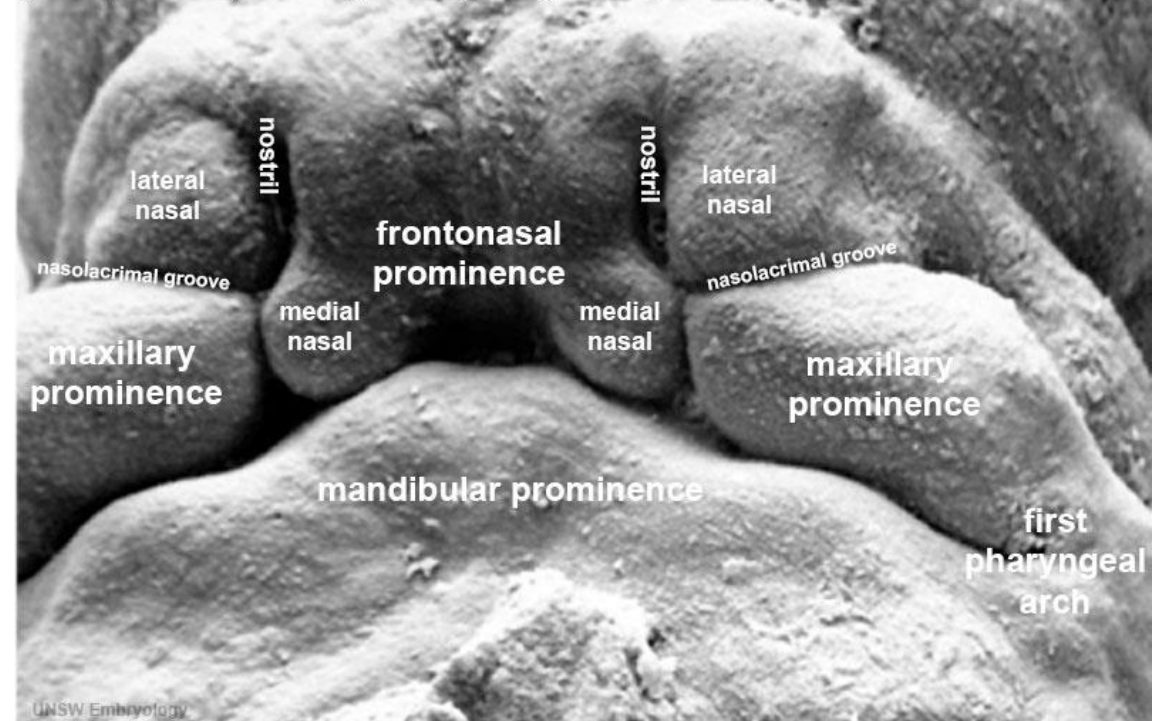
*Trojúhelníková oblast mezi mediálními nosními výběžky se nazývá **area triangularis***



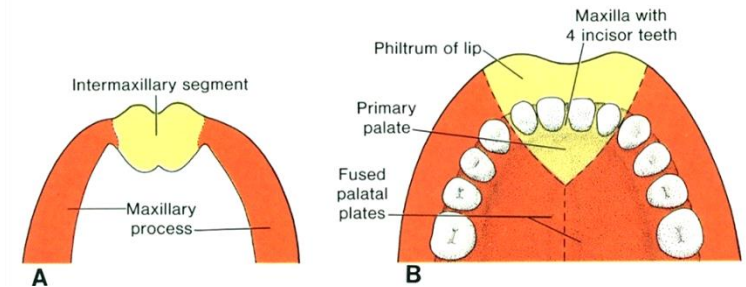
Early 6th week



Human Embryo Face
(SEM, week 7, Carnegie stage 18)



- Čichové jamky jsou ohraničeny vally – **mediální a laterální nosní vally**
- Zbytek čelního valu vytvoří **area triangularis** (základ pro hřbet a hrot nosu)
- Mediální nosní vally spolu srostou a vsouvají se mezi maxilární výběžky jako **intermaxilární segment** (dávají vznik střední části horního rtu, části horní čelisti v oblasti řezáků a části patra – primární patro)



Intermaxilární segment

Pravý a levý processus nasalis medialis splynou ve střední rovině v nepárový **intermaxilární segment**

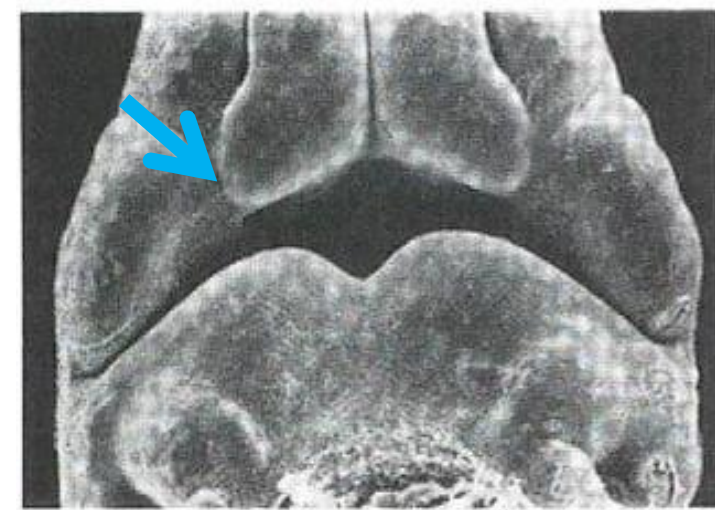
Z horního úseku segmentu se vyvine hřbet a špička nosu (dorsum et apex nasi)

Dolní úsek segmentu (tzv. *area infranasalis*) proliferuje směrem k ústnímu otvoru a vsune se mezi mediální konce obou processus maxillares a dá původ střední části horního rtu (**philtrum**)

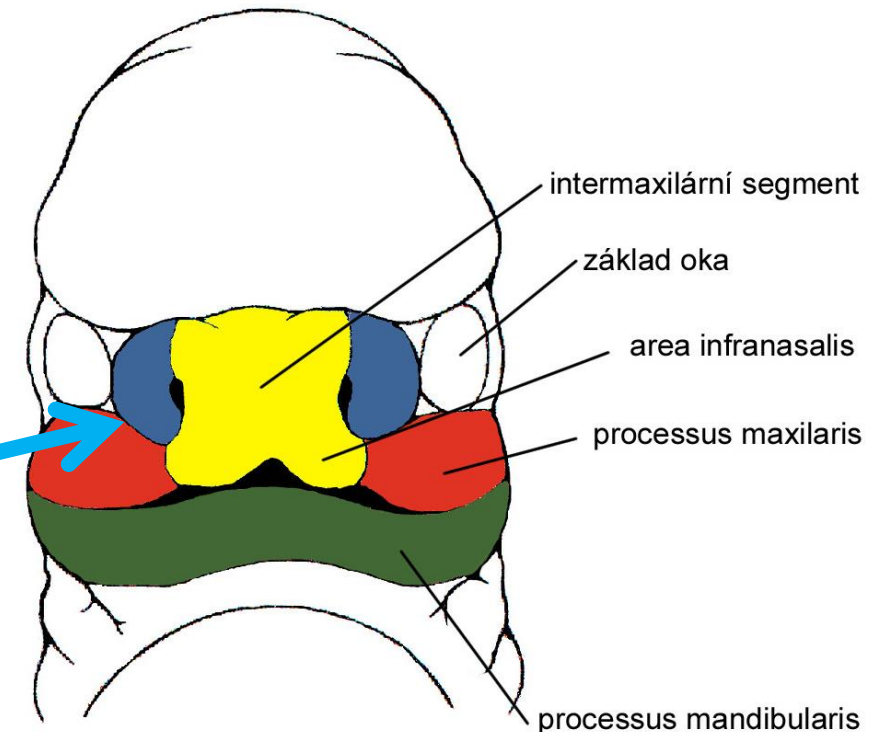
Jednotný horní ret vznikne až po srůstu intermaxilárního segmentu s processus maxillares

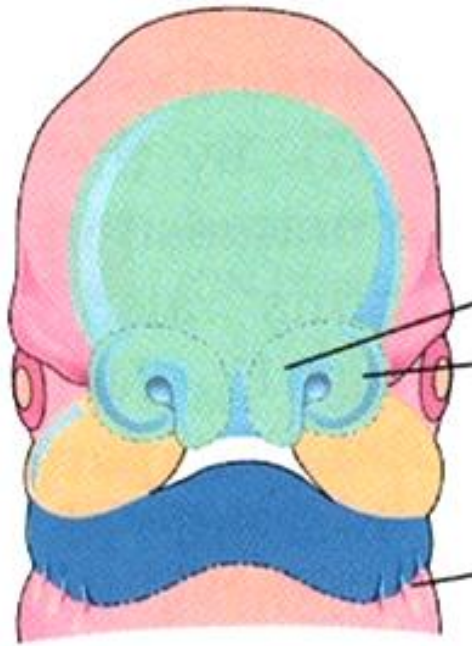
Z *area triangularis*, která se během fúze mediálních nosních výběžků přemístí nad intermaxilární segment, pochází **radix nasi**

Laterální nosní výběžek se nachází nad maxilárním výběžkem a je původně oddělen žlábkem: **nasomaxilární žlábek (okulonazální rýha)**

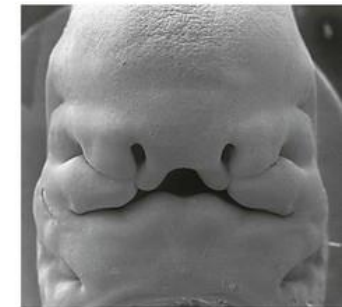
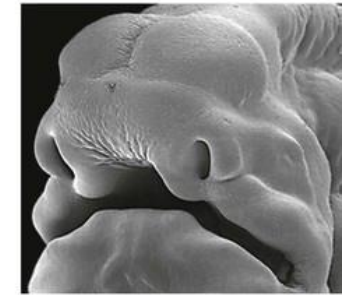
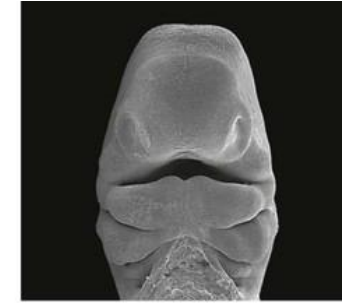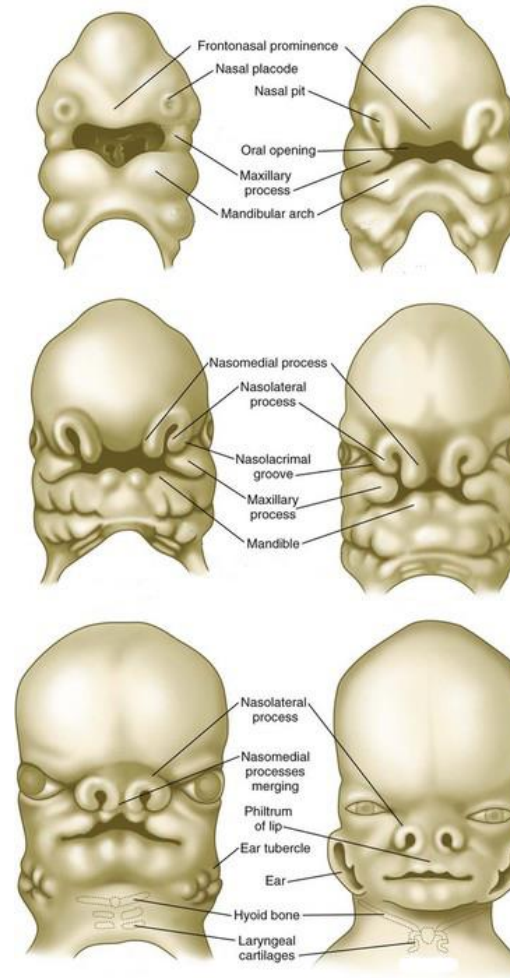


Early 7th week





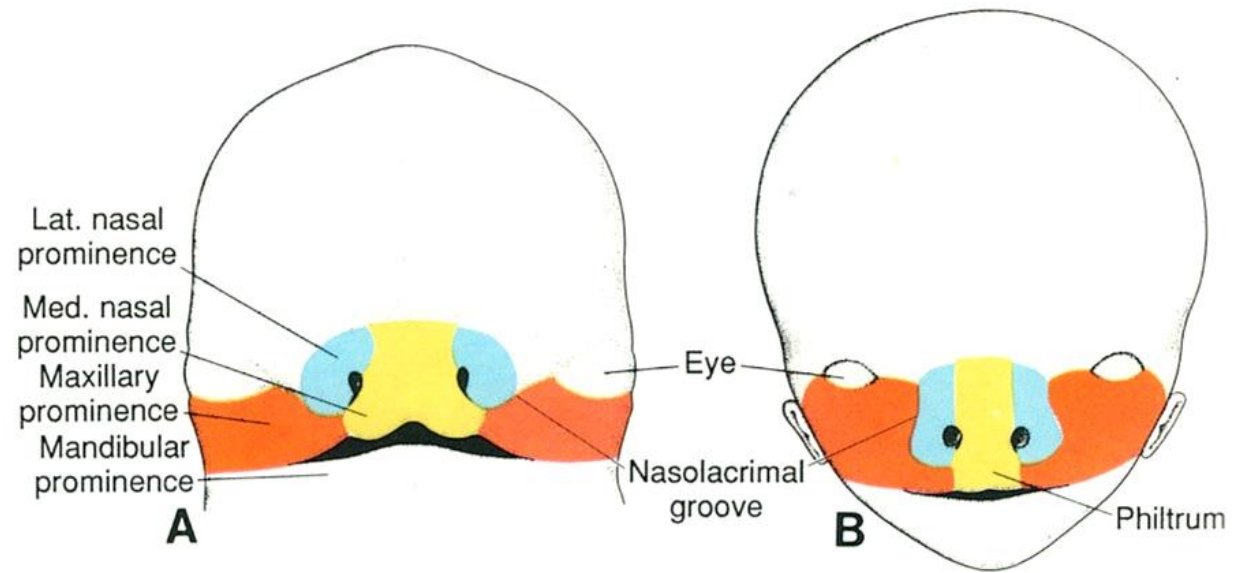
35 days



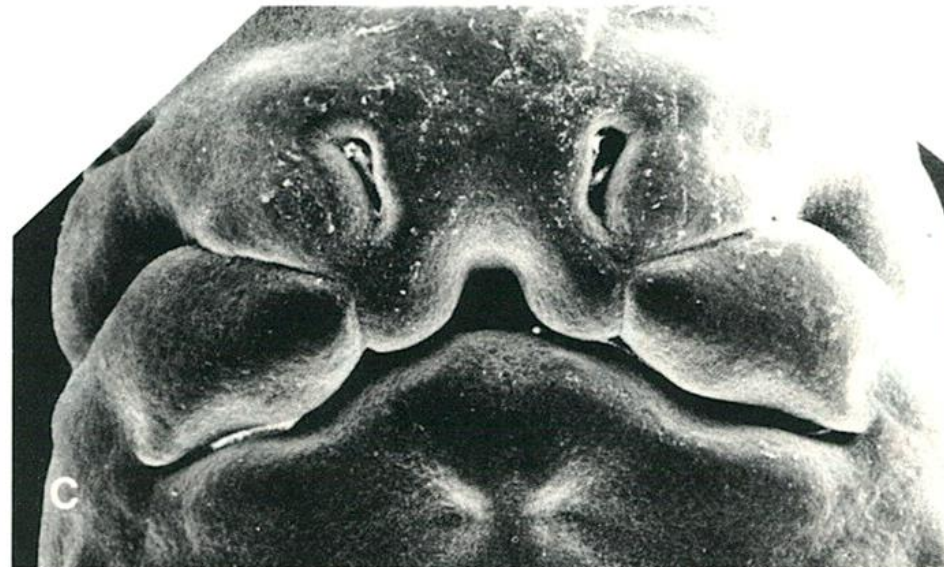Maxilární výběžky srostou

1. s **intermaxilárním segmentem** (vytvoření horní čelisti a rtu)
2. s **laterálními nosními valy** (zbytek horní čelisti a křídla nosu)

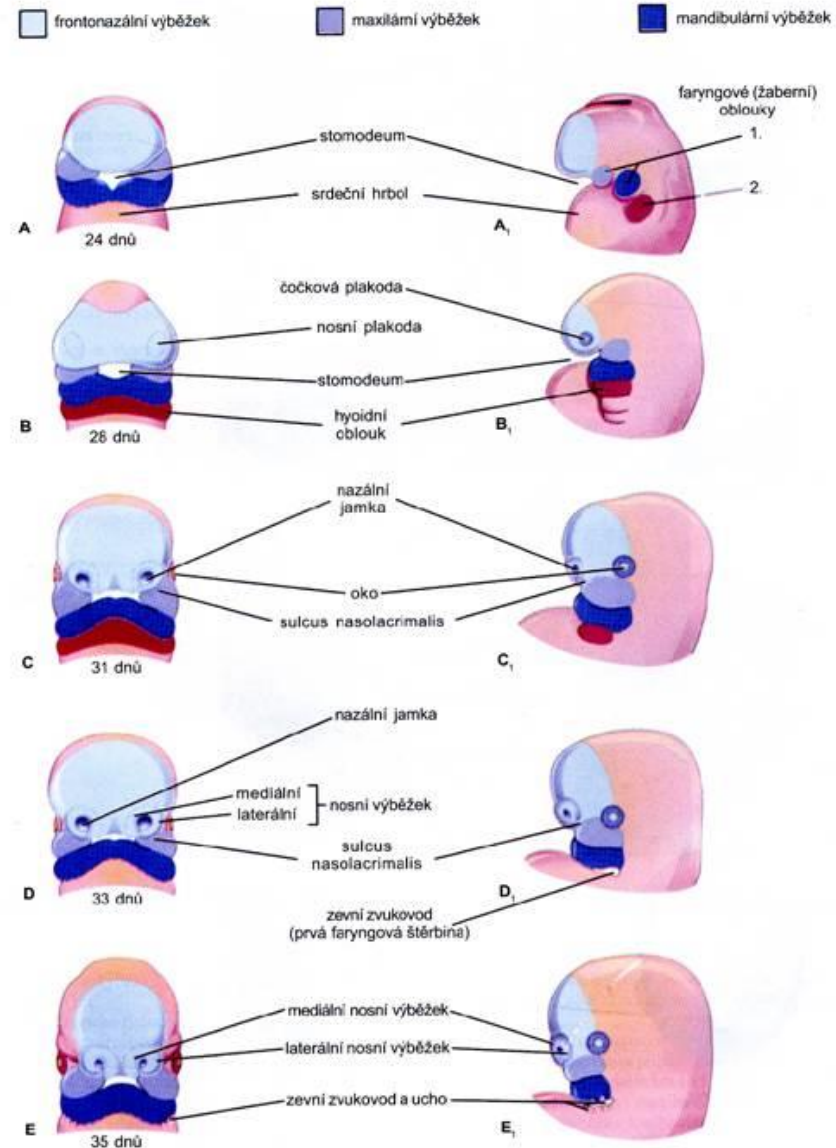
Laterální nosní valy jsou od maxilárních zpočátku odděleny rýhou – sulcus nasolacrimalis, která se uzavře a vytvoří slzný kanálek



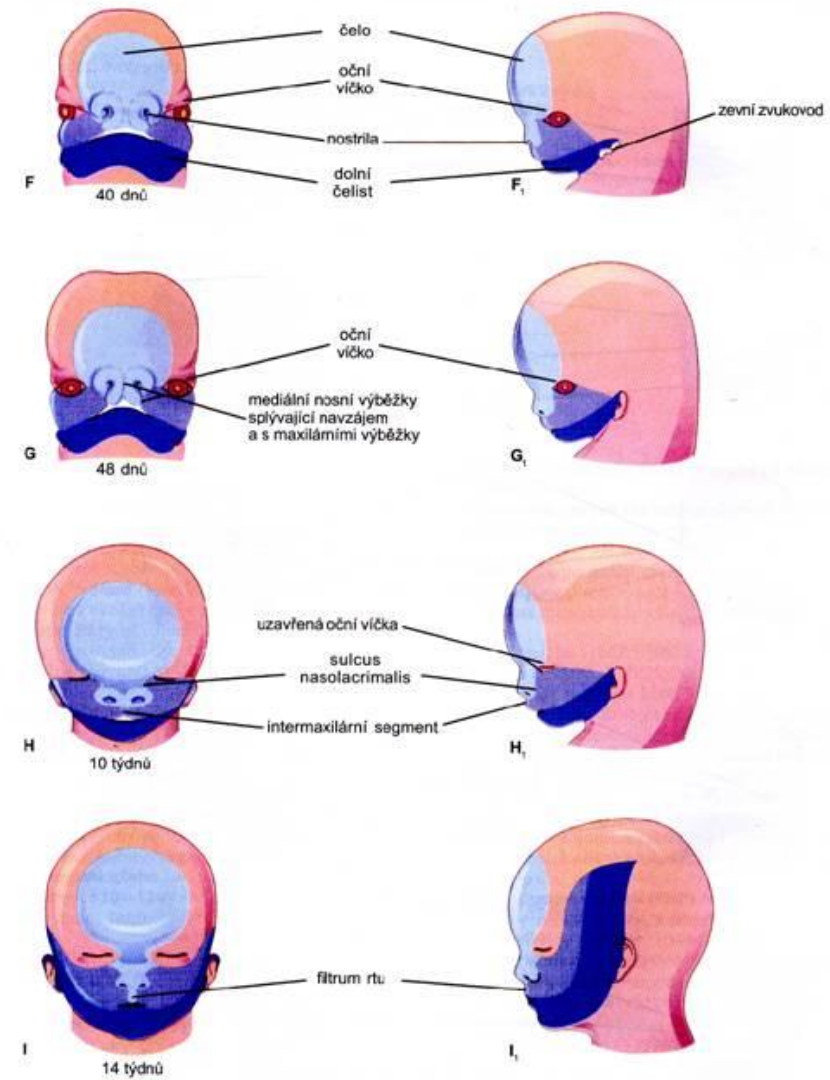
7. týden



Vývoj obličeje - shrnutí



Obr. 10-26. Schémata zobrazující stadia vývoje lidského obličeje. Ilustrace pokračuje na příští stránce



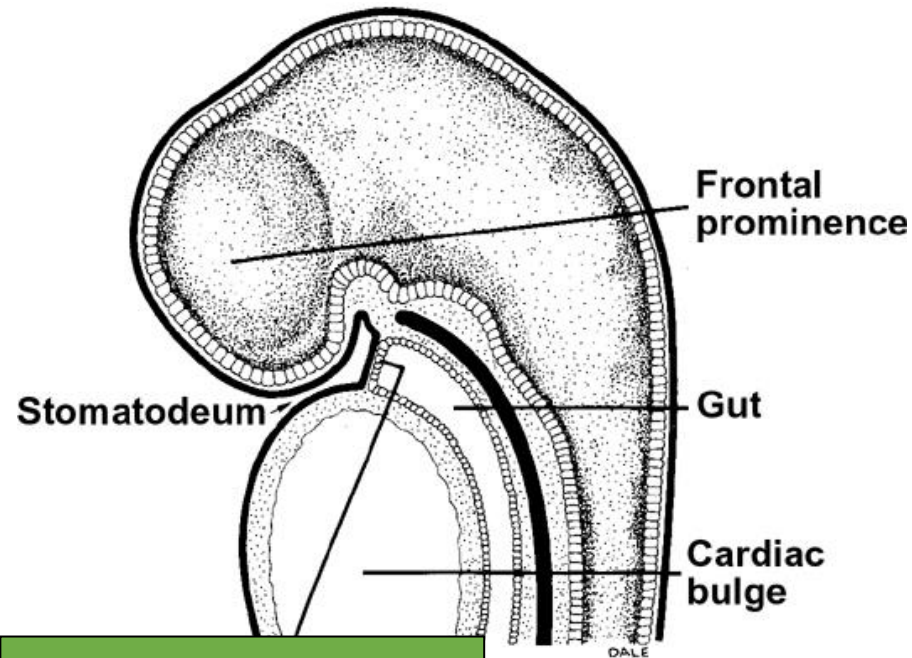
Obr. 10-26. Pokračování

Vývoj ústní a nosní dutiny

Z primitivní ústní jamky - **stomodeum**

Stomodeum spojuje **primitivní ústní otvor** s tělním povrchem

Dno jamky (**oro-**)faryngová membrána

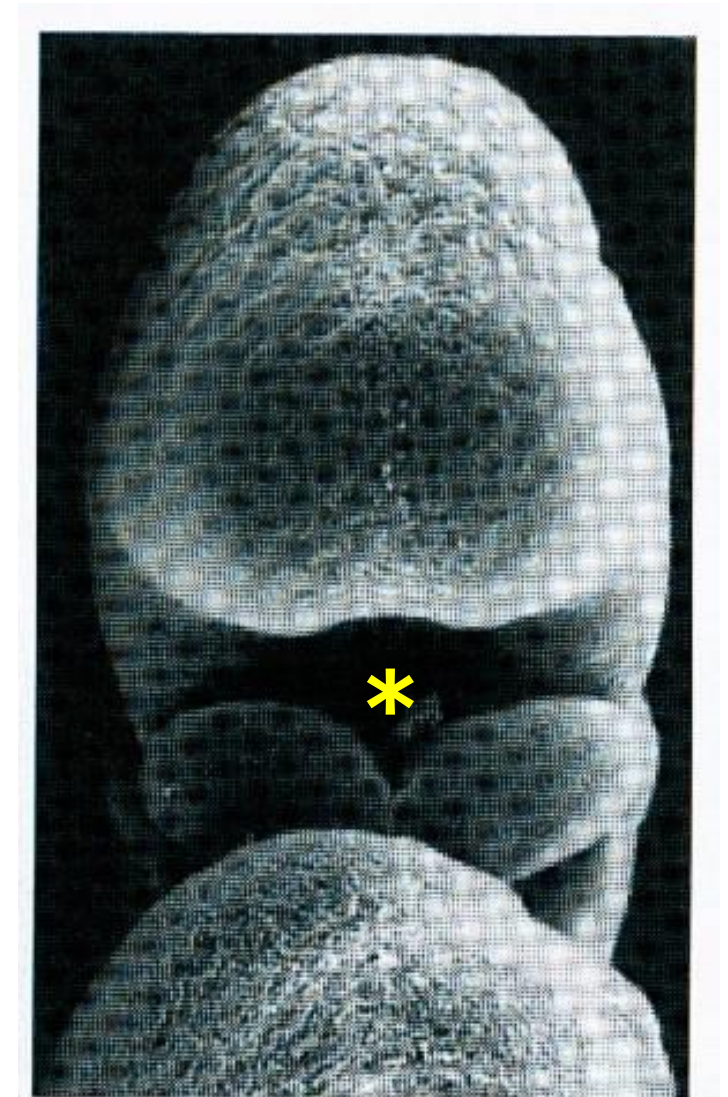


**membrana
oropharyngea**

Copyright © 2003, Mosby, Inc., All rights reserved.

Po proděravění orofaryngové membrány komunikace s faryngem

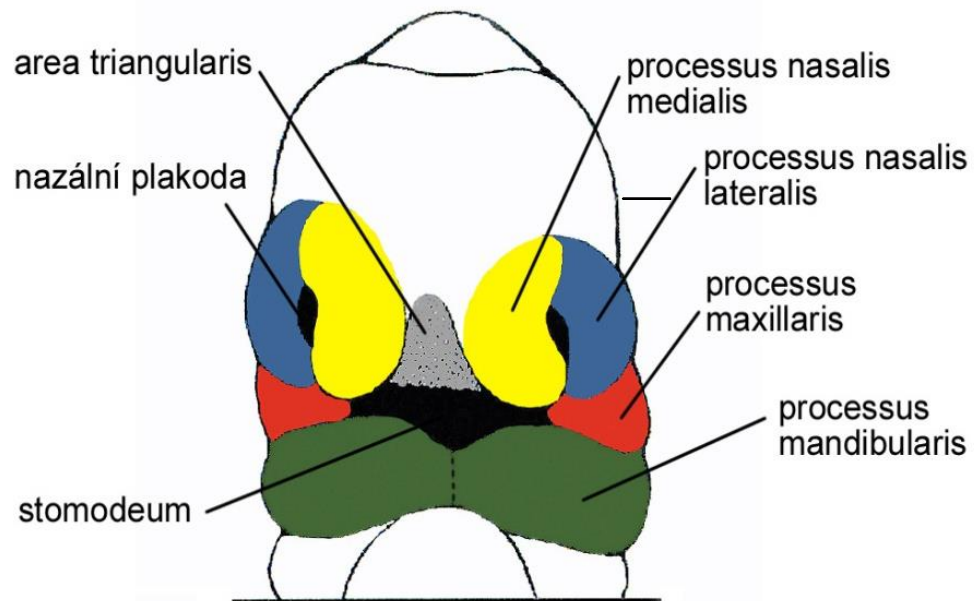
Strop stomodea - mezenchym a ektoderm čelního výběžku



4th week

Dutina nosní

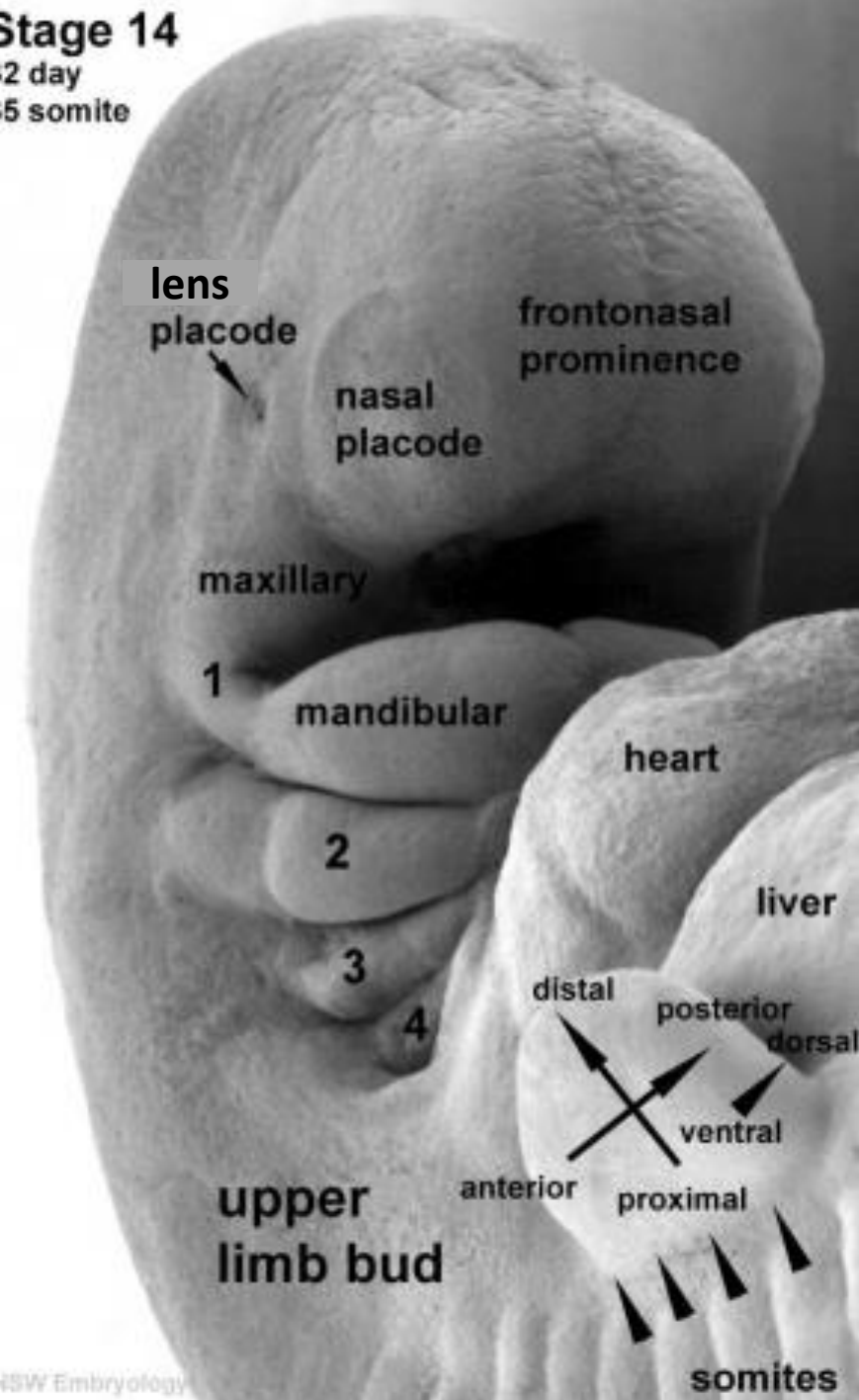
Nosní plakody → Nosní jamky → Nosní kanálky - rostou dozadu a dolů až se přiblíží ke stropu stomodea



Stage 14

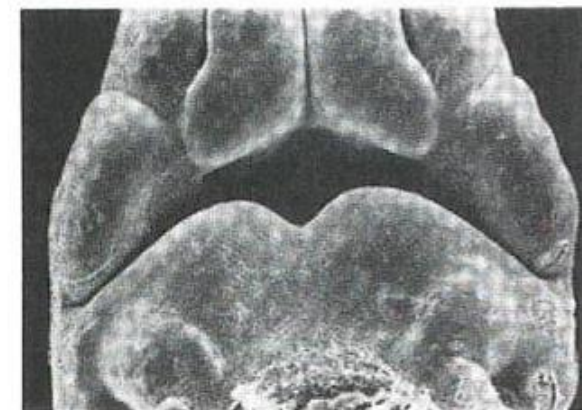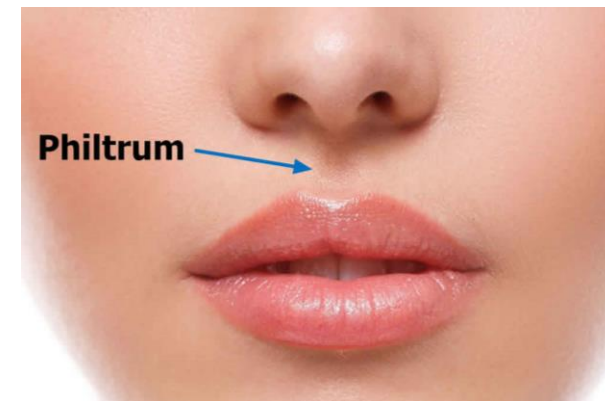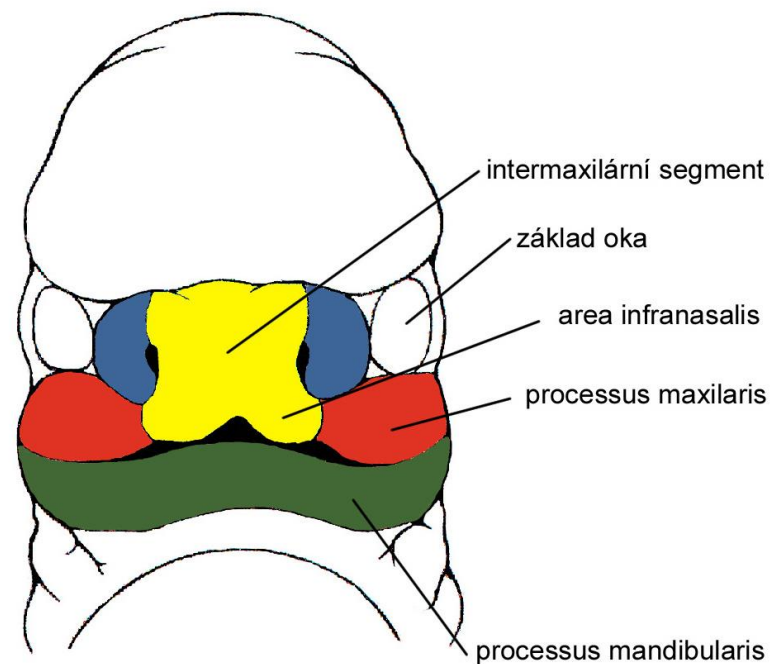
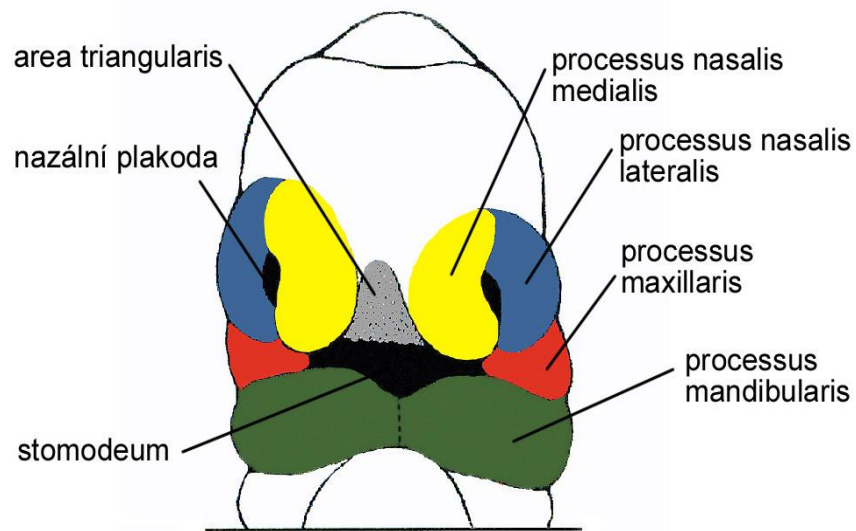
32 day

35 somite



Vývoj nosu a nosních dutin

Dolní úsek intermaxilárního segmentu – **philtrum**



Early 7th week

Špička a hřbet nosu - střední a horní úsek intermaxilárního segmentu

Nosní křídla (okraj nosních dírek) z laterálních nosních výběžků

Nos je zpočátku plochý – roste ventrálně, čímž dojde k jejich vyzvednutí nad úroveň ostatních výběžků

Vývoj patra (palatogeneze)

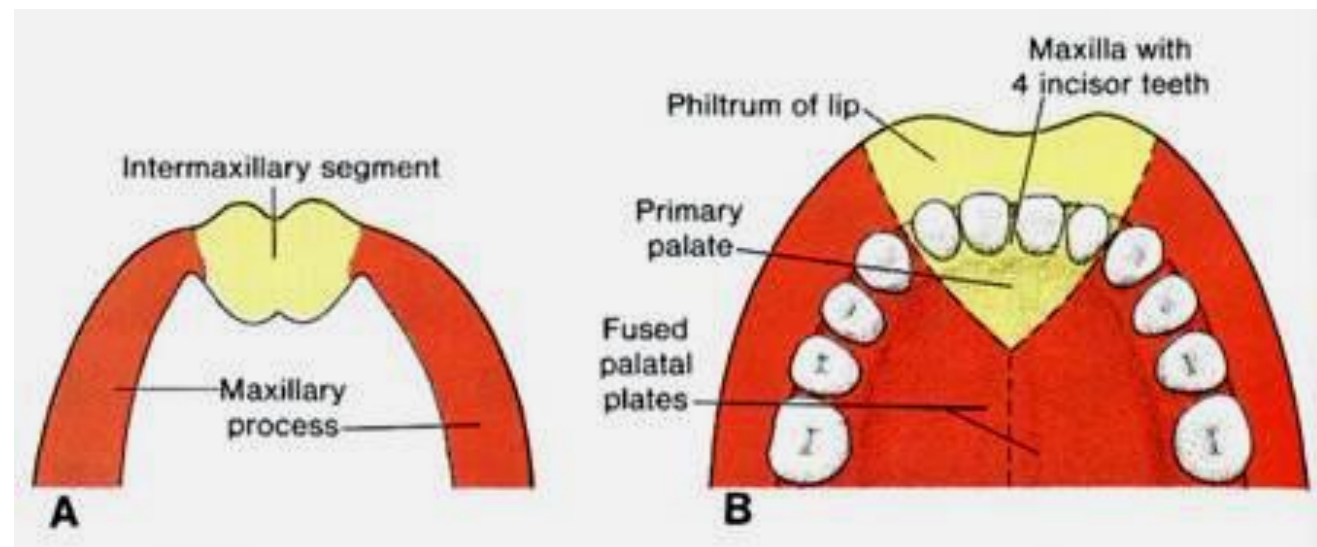
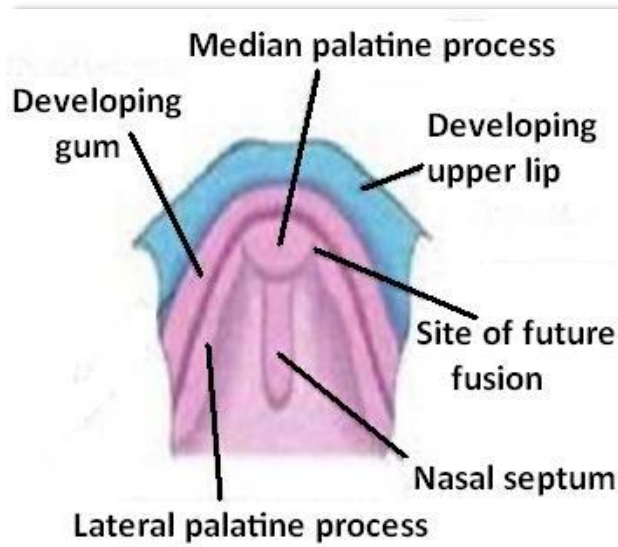
V polovině **6. týdne** se oronazální dutina začne dělit pomocí horizontální přepážky v definitivní:

nosní dutinu a ústní dutinu

Začíná v 6. týdnu, končí cca v 10. týdnu

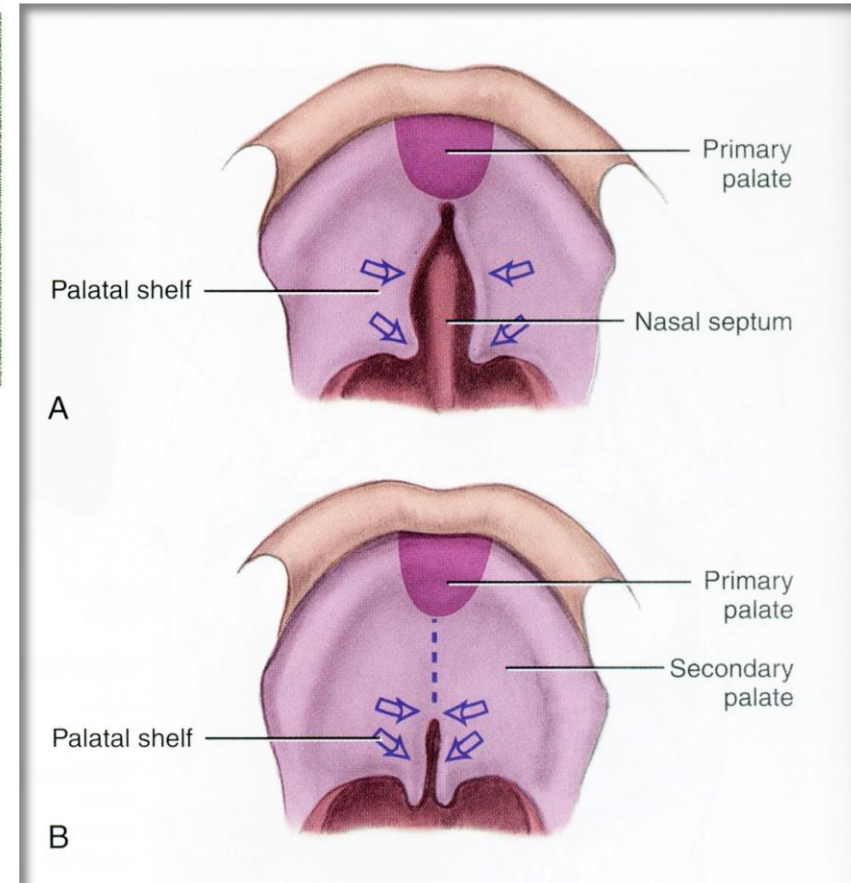
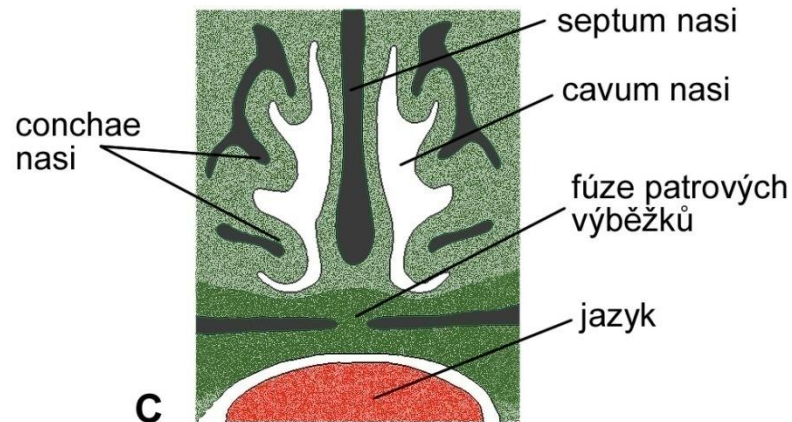
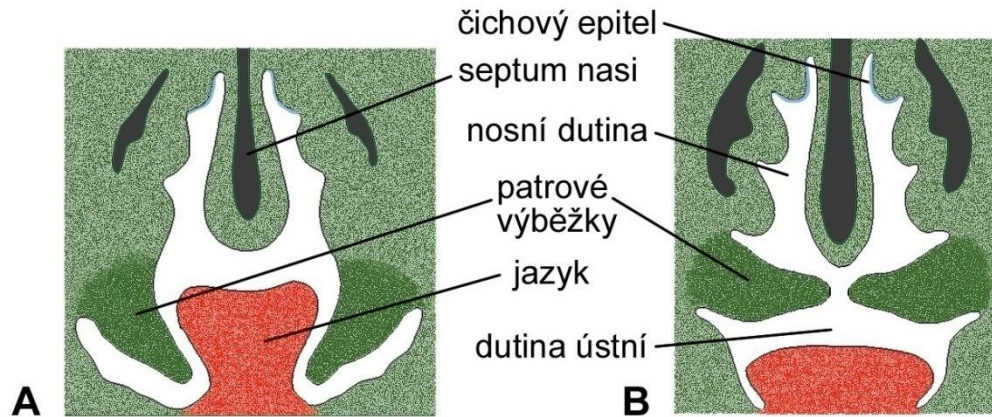
3 základy:

a) **mediální patrová ploténka** - vyrůstá ze zadní strany **intermaxilárního segmentu** (splynulých processus nasales mediales) - pol. 6. týdne; má klínovitý tvar a **derivuje malý úsek patra před papila incisiva**, zvané **primární patro**



Vývoj patra (palatogeneze)

b) laterální patrové ploténky (patrové výběžky) – vyrůstají z mediální strany processus maxillares - konec 6. týdne - původ tzv. sekundárního patra



Patrové ploténky zpočátku rostou kaudálně (po stranách základu jazyka), koncem 7. týdne se zvedají do horizontální polohy „horizontalizace patrových plotének“ (kaudální sestup jazyka způsobený vertikálním růstem výběžků pro dolní čelist), mediální konce plotének rostou proti sobě - **poč. 8. týdne se setkají a pak srostou**

Vývoj patra (palatogeneze)

Místo srůstu je patrné na orální straně patra jako
raphe palati

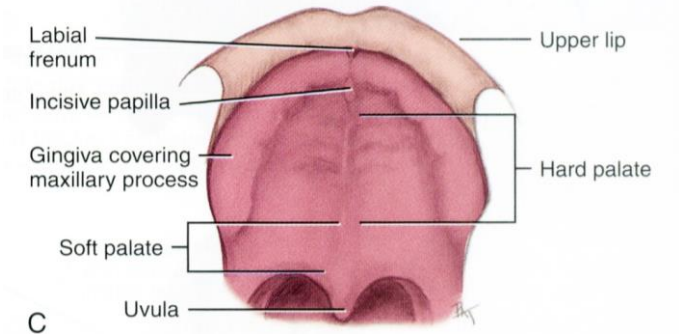
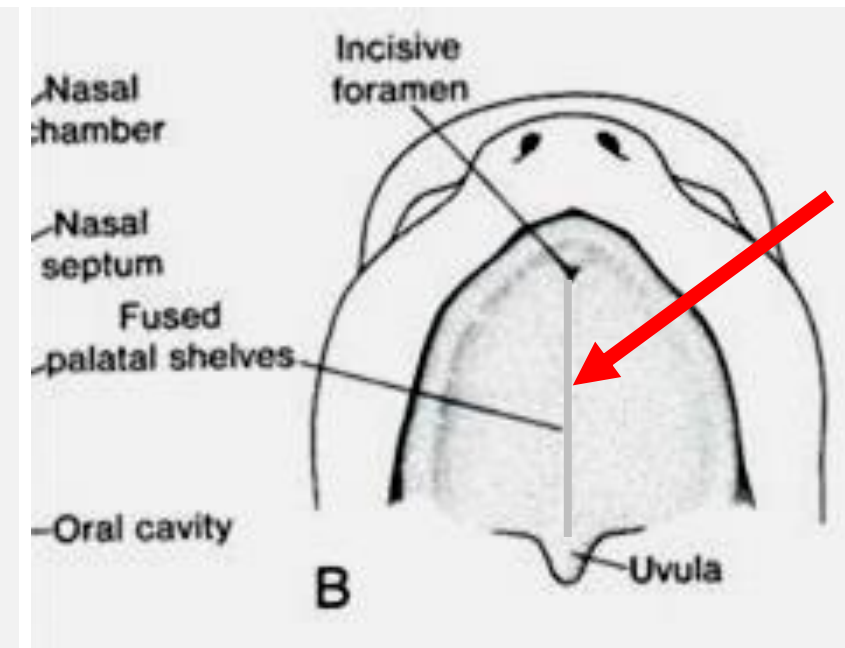
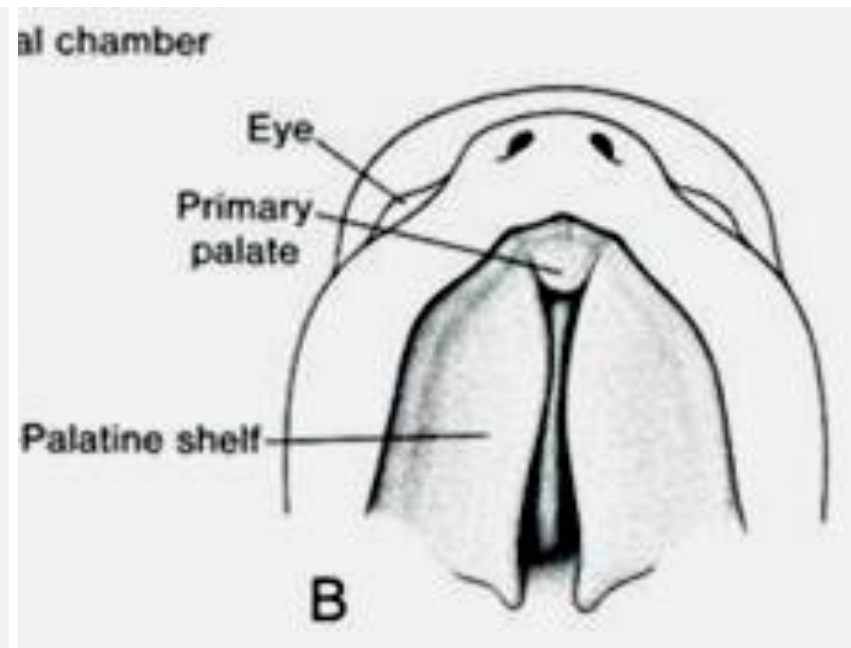
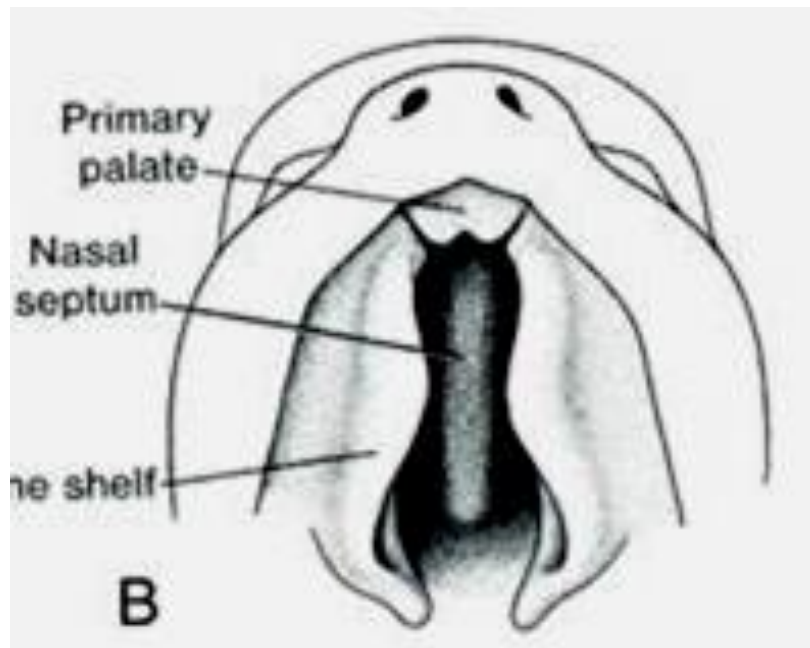


FIGURE 5-10 Later stages of nasal septum development showing its fusion with the final palate (A and B) in order to separate the nasal and oral cavities completely (C).



Vývoj patra (palatogeneze)

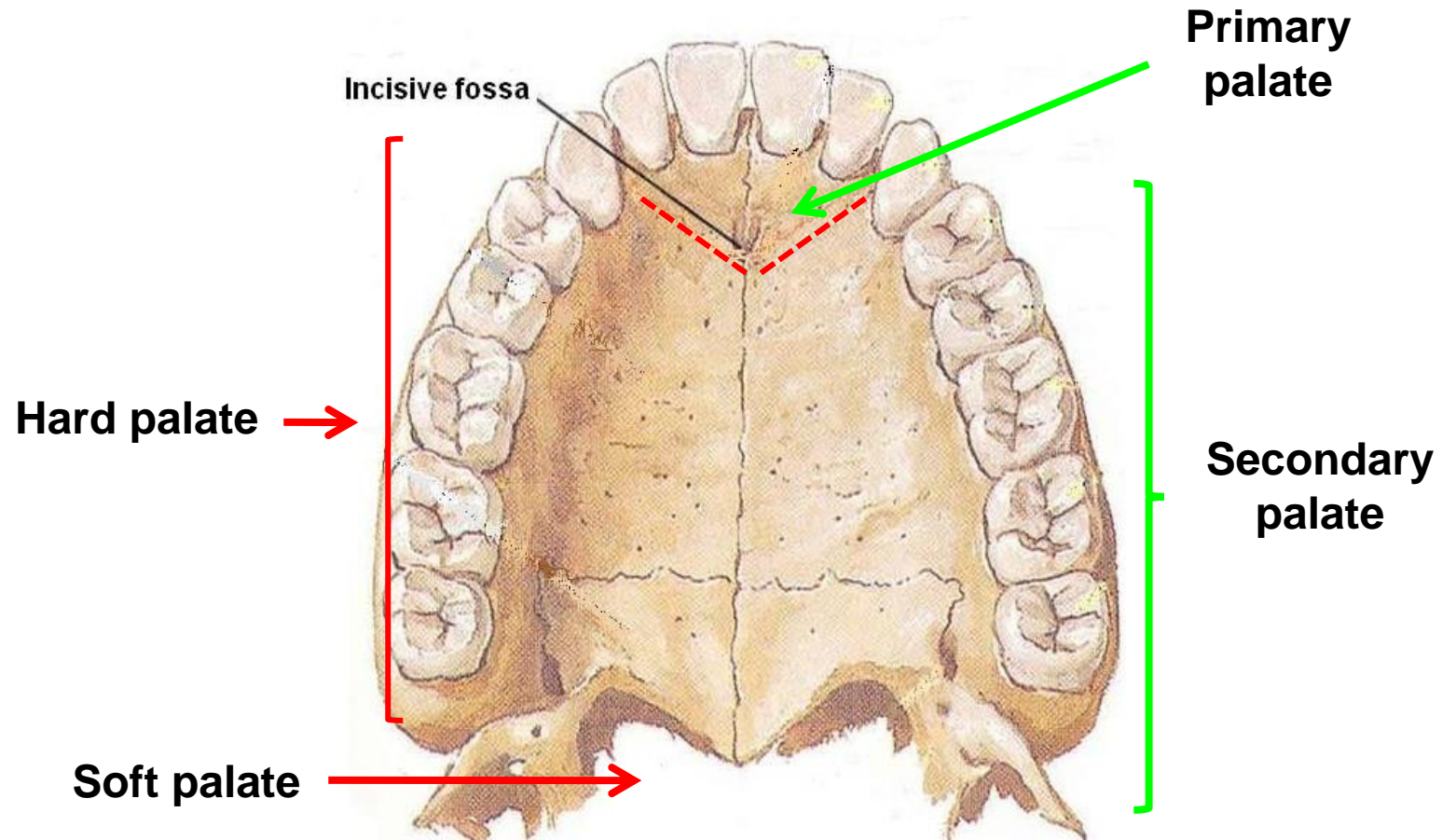
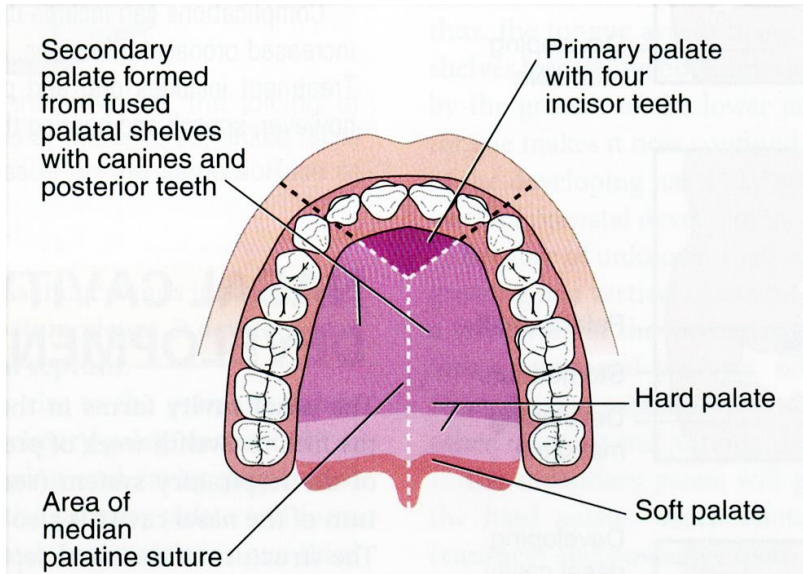
Ve stejném čase srostou přední hrany laterálních patrových plotének s nepárovou mediální ploténkou - **jednotné patro**

V linii srůstu všech tří částí se otevírá Foramen incisivum

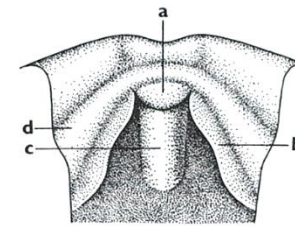
Mezenchym primárního patra a patra sekundárního (až na krátký oddíl dorsální) pak osifikuje (intramembranózně) a patro se rozliší na:

Patro tvrdé - palatum durum

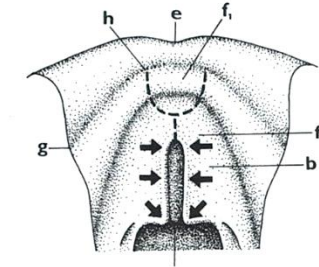
Patro měkké - palatum molle a čípek (uvula)



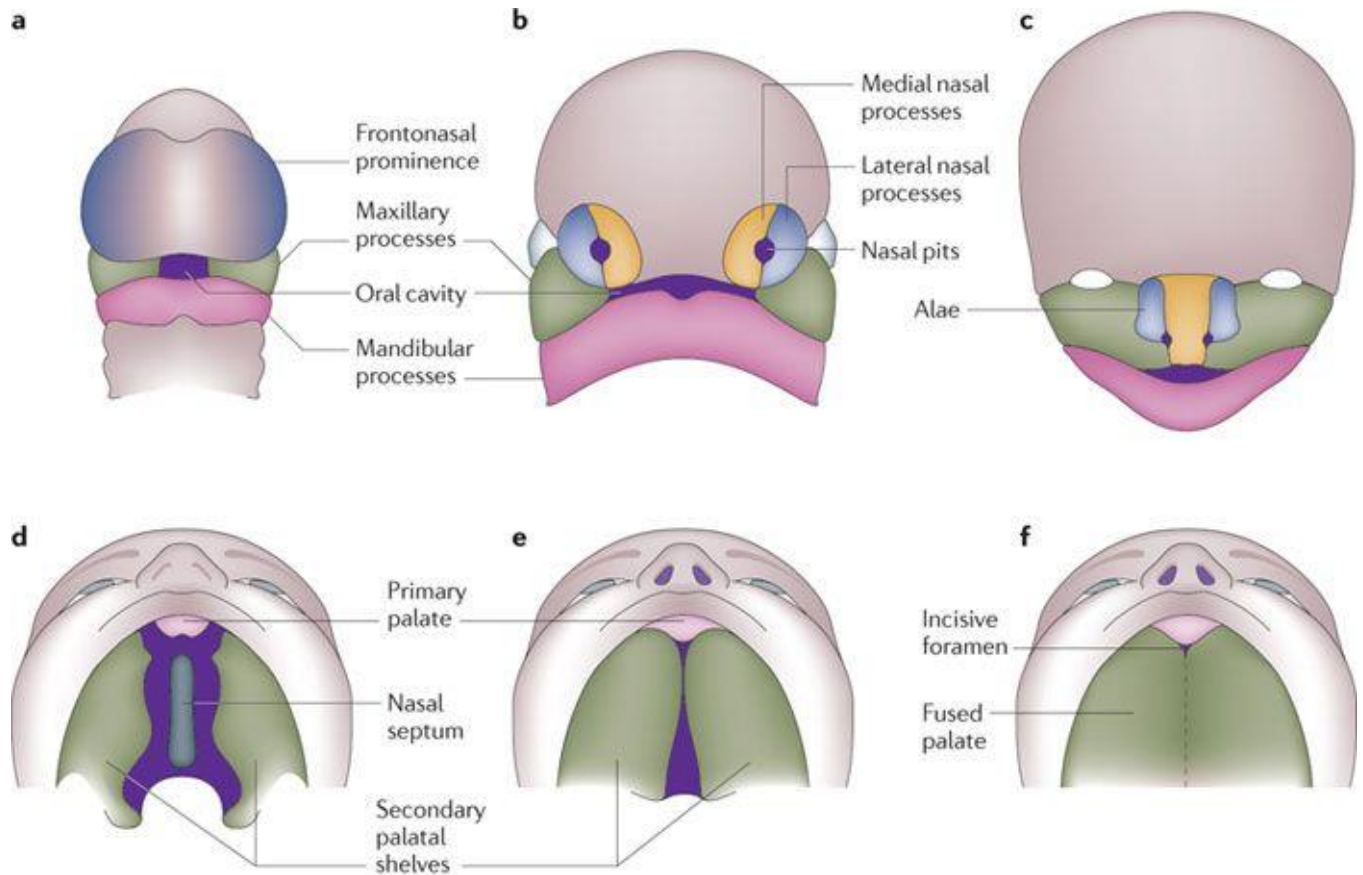
- **primární patro** (intermaxilární segment)
- **sekundární patro** (laterální patrové ploténky)



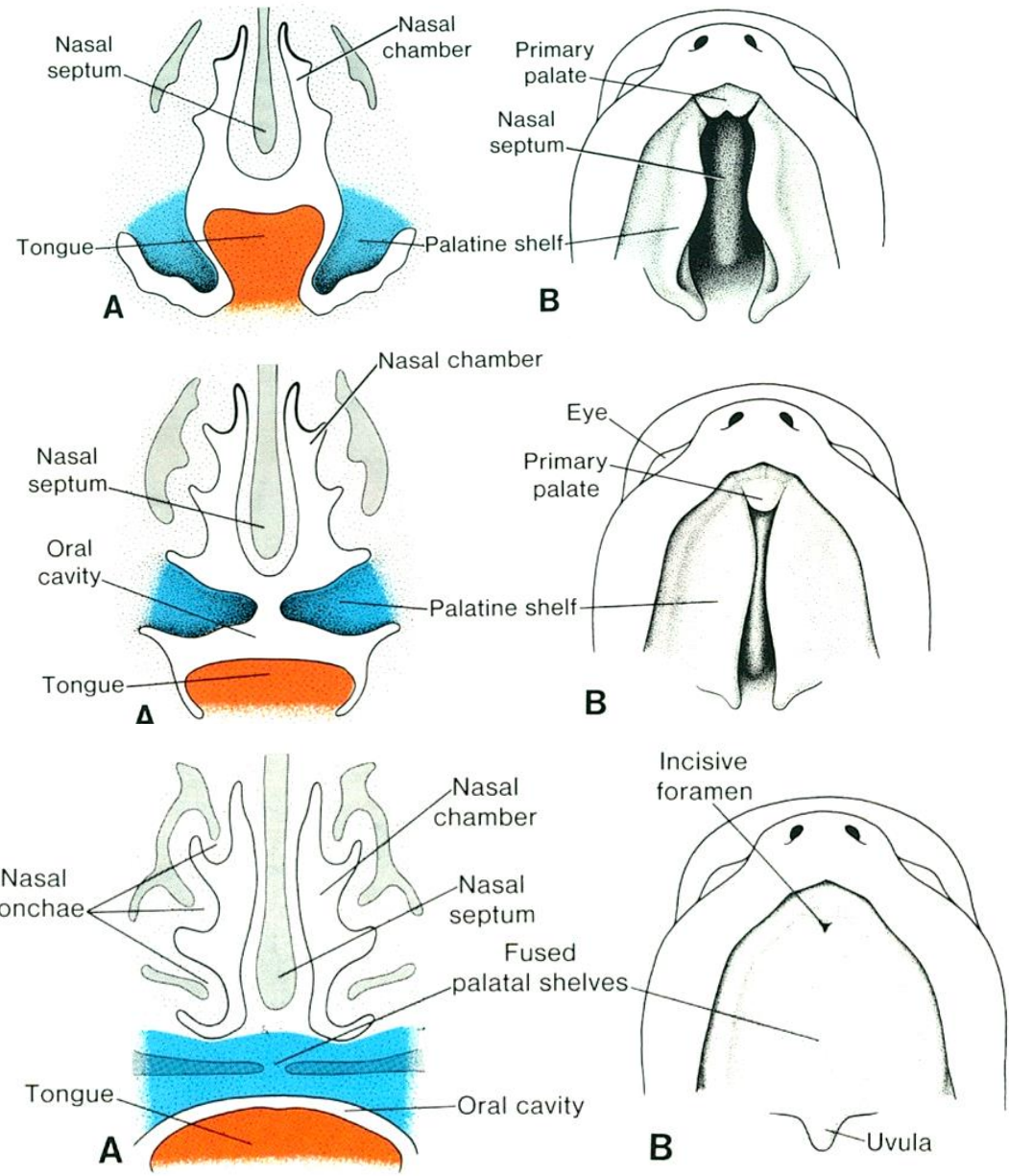
A



B



VÝVOJ OBLIČEJE - PATRO

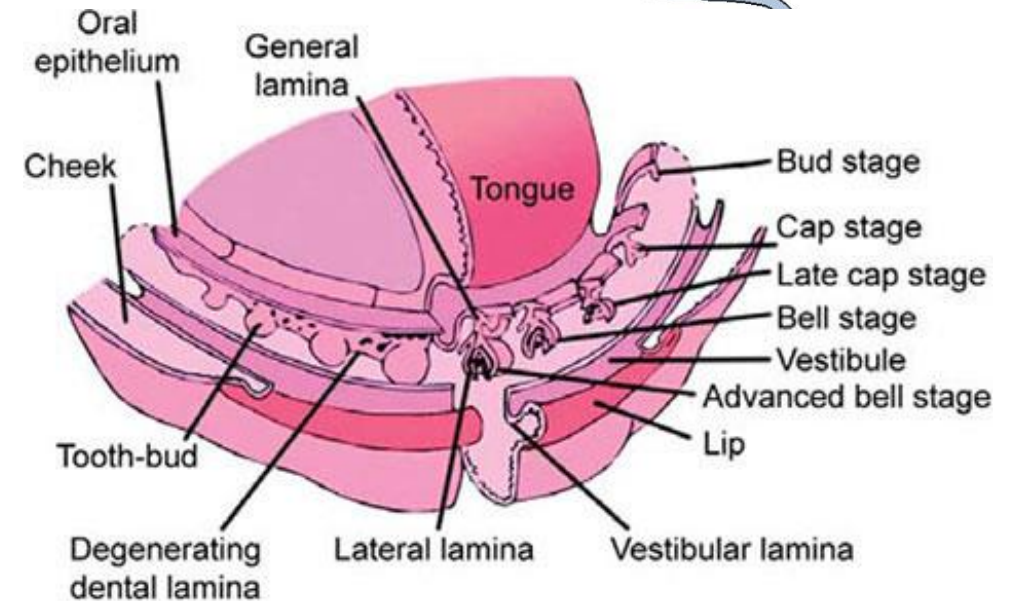
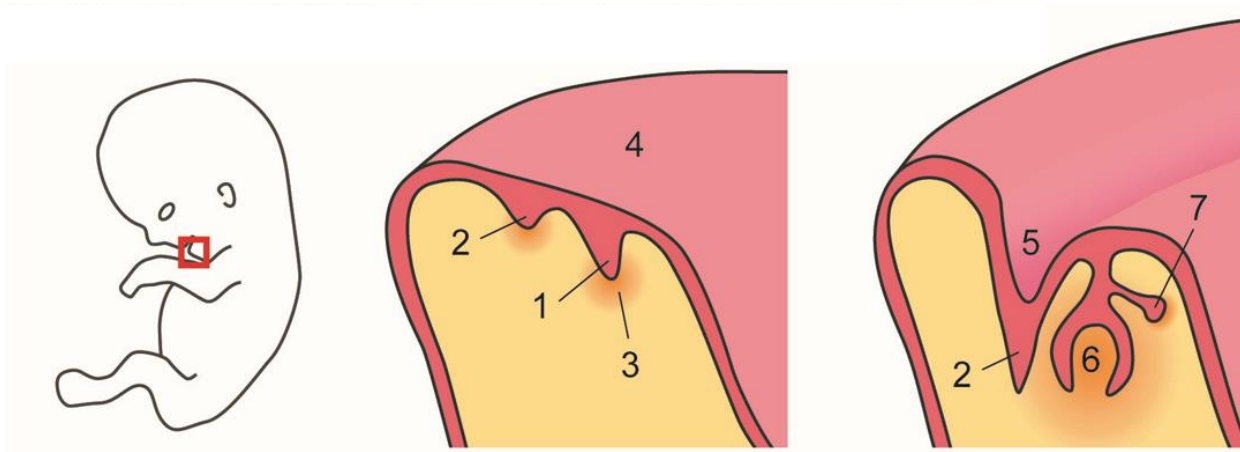
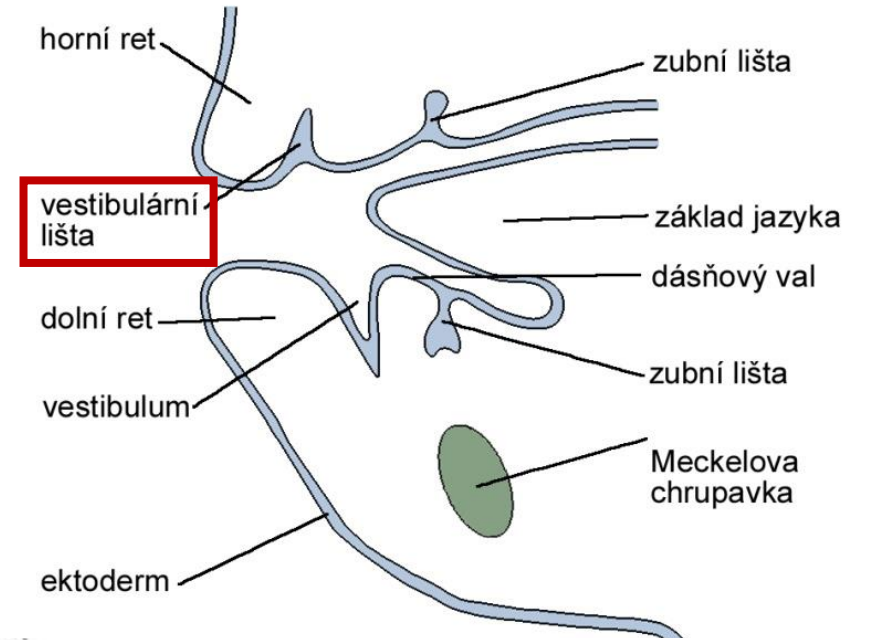
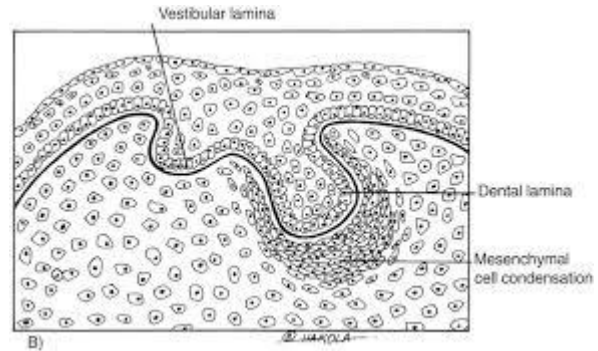


Vývoj předsíně dutiny ústní

6. týden - předsíň dutiny ústní se vyvine z tzv. **vestibulární (labiogingivální) lišty**

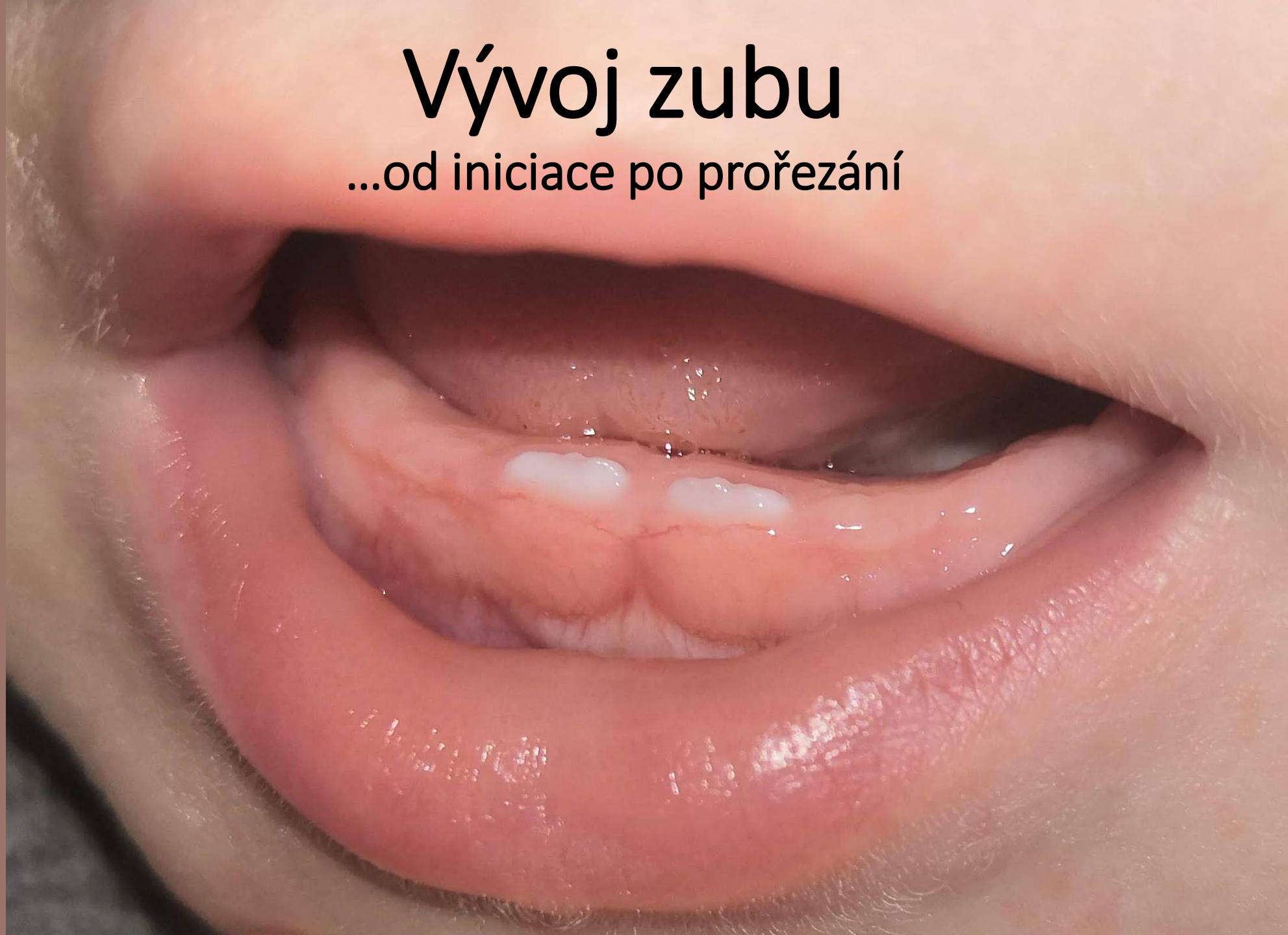Zakládá se na volném okraji výběžků ohraničujících primitivní ústní otvor

Předsíň ústní dutiny odpovídá štěrbině, jež zůstala po rozpadu centrálních buněk vestibulární lišty



Vývoj zubu

...od iniciace po prořezání

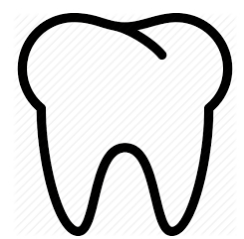

Migrace neurální lišty k orálnímu epitelu
Tvorba dentální lišty (epiteliální ztluštění)

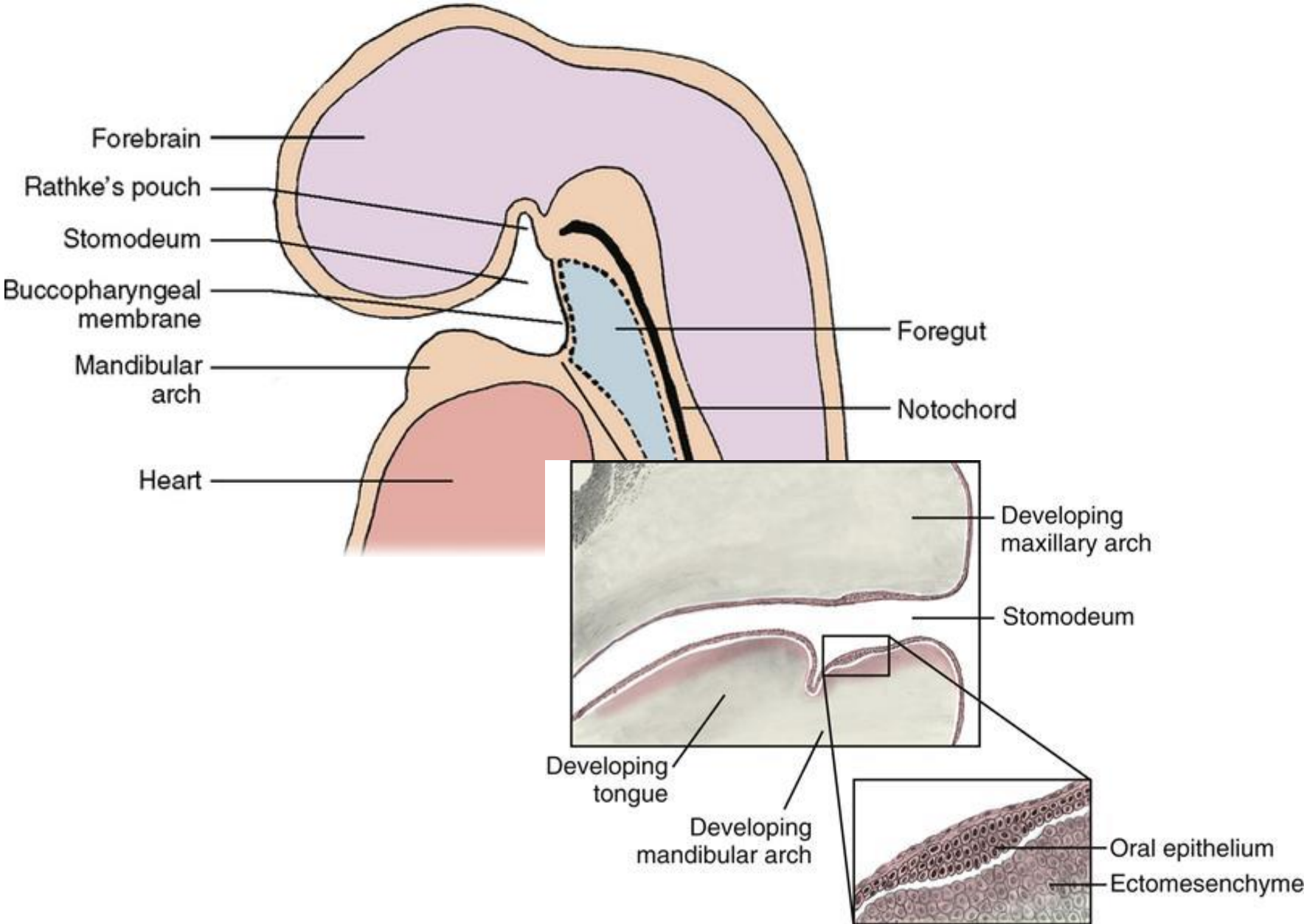
Stádium pupene
Stádium čepičky
Stádium zvonku

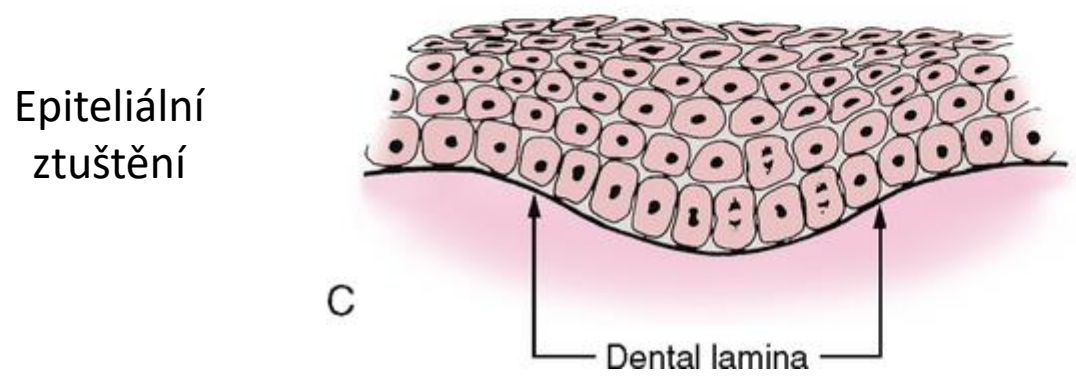
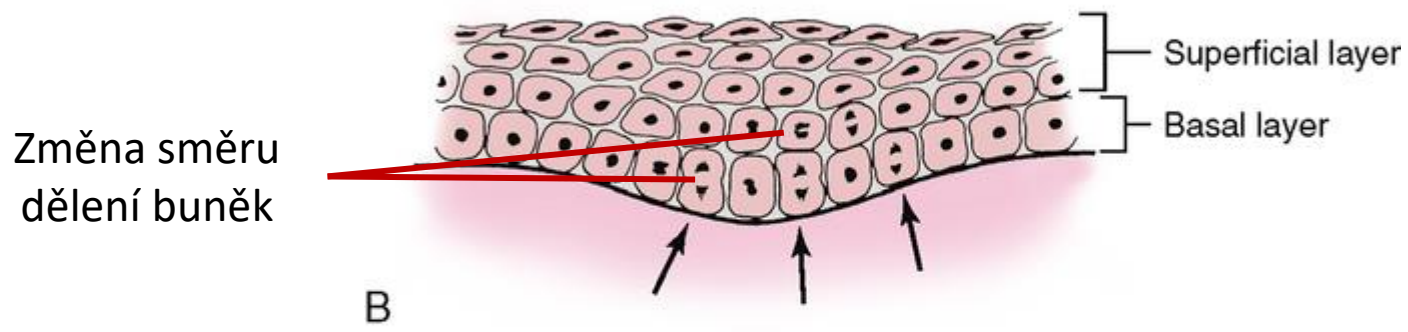
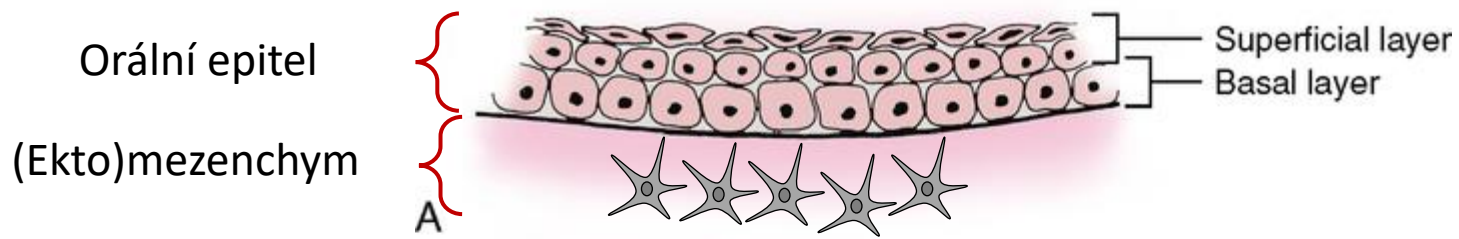
Stádium apozice (tvorba tvrdých zubních tkání)

Tvorba kořene
Prořezávání (erupce)

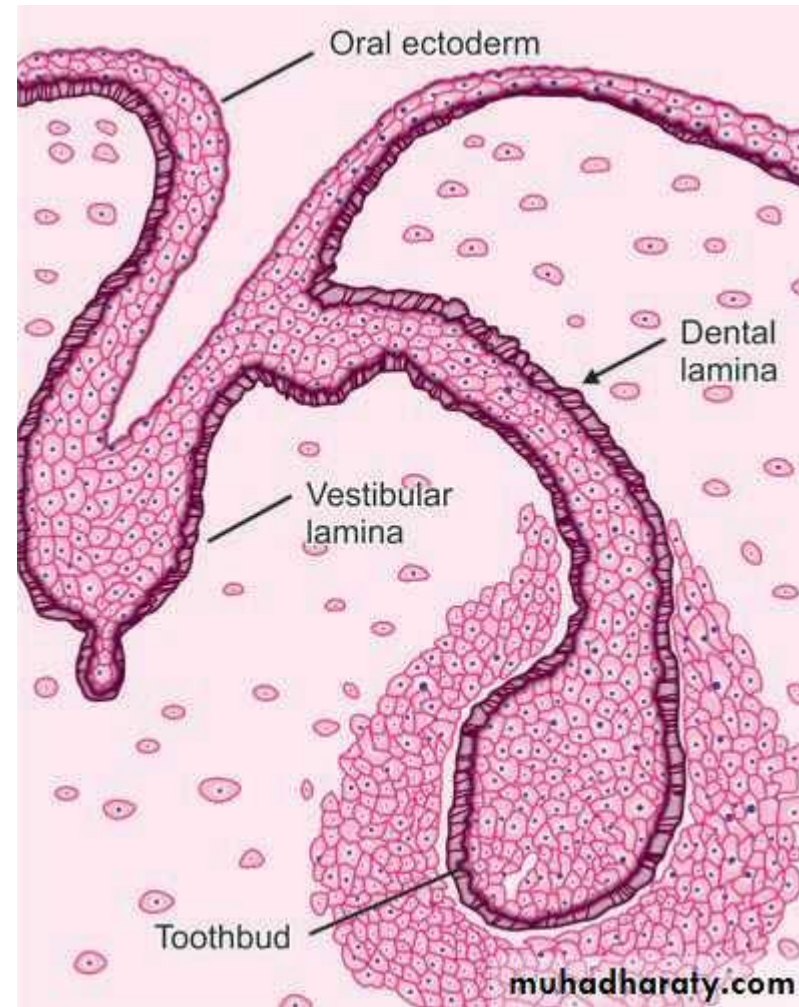
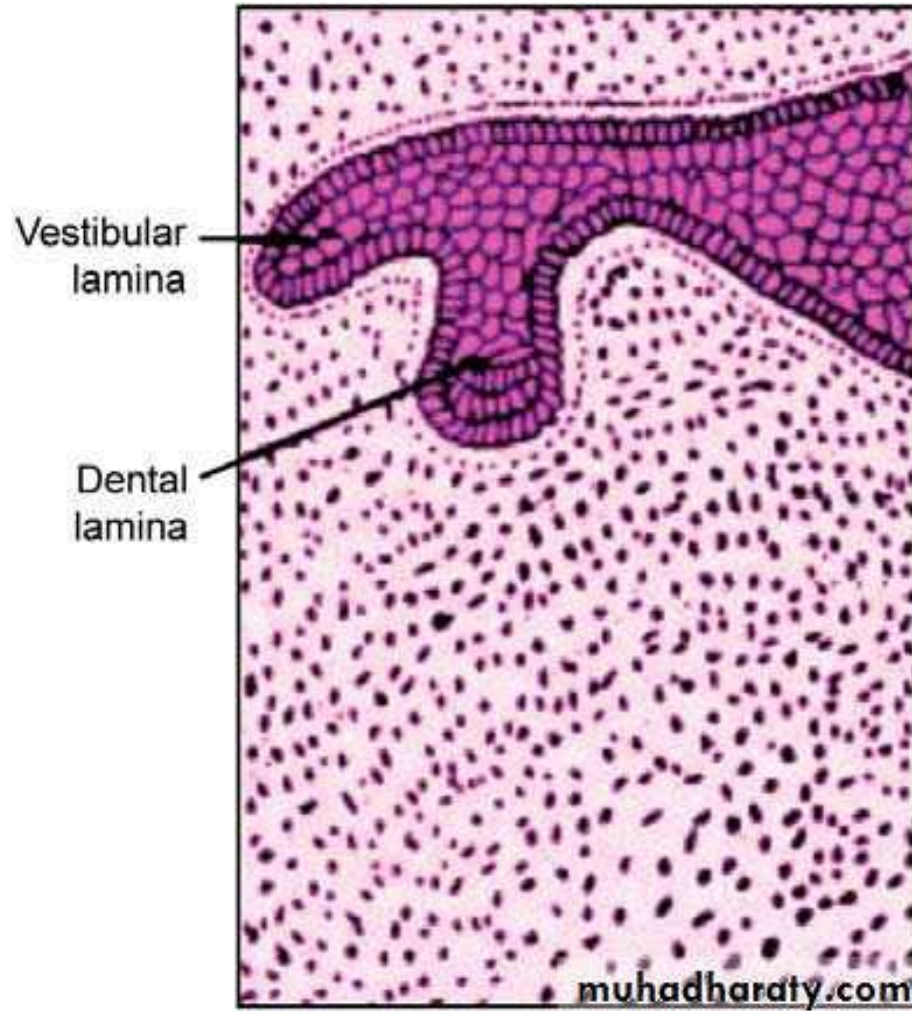


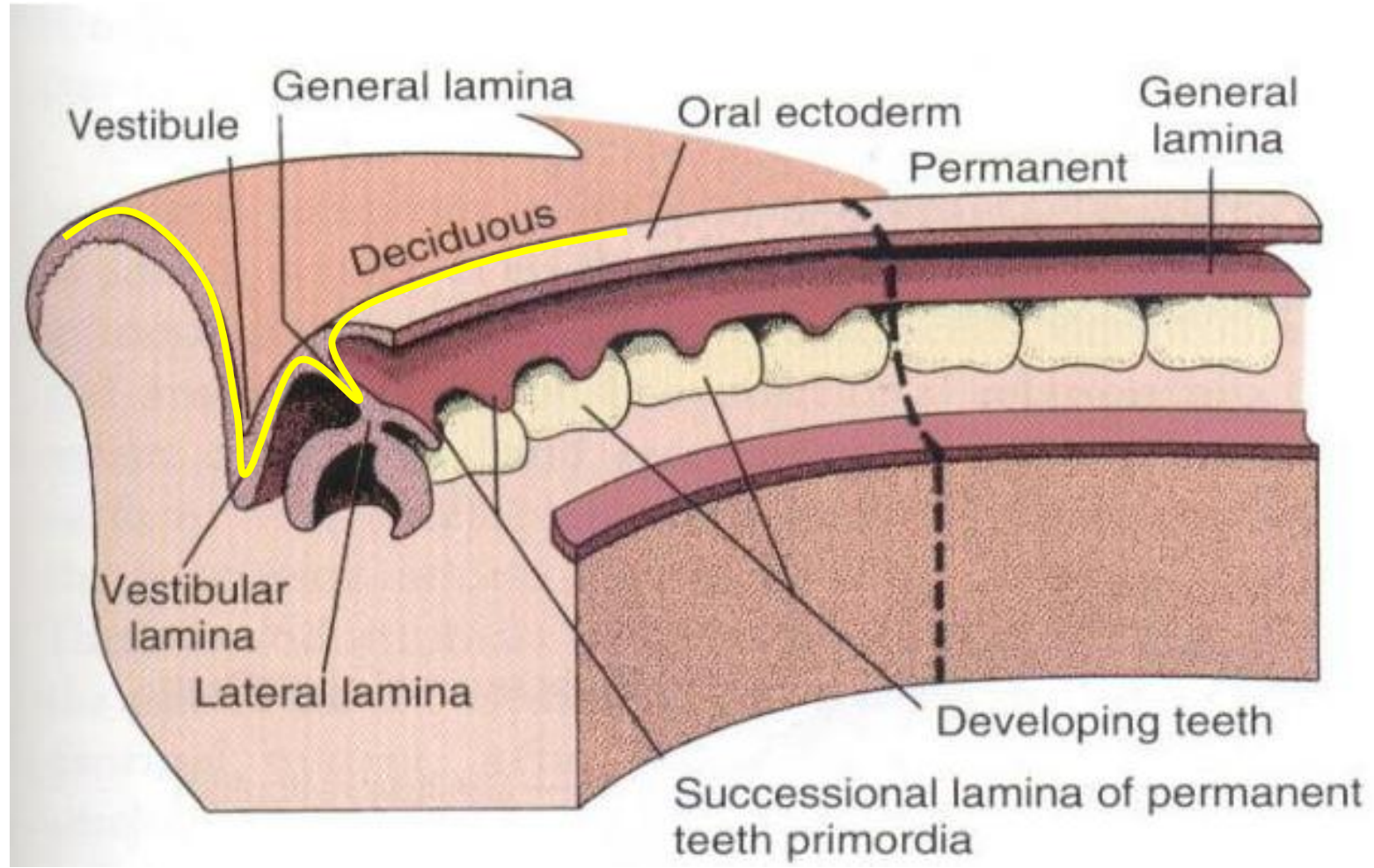
Počátek vývoje dentice



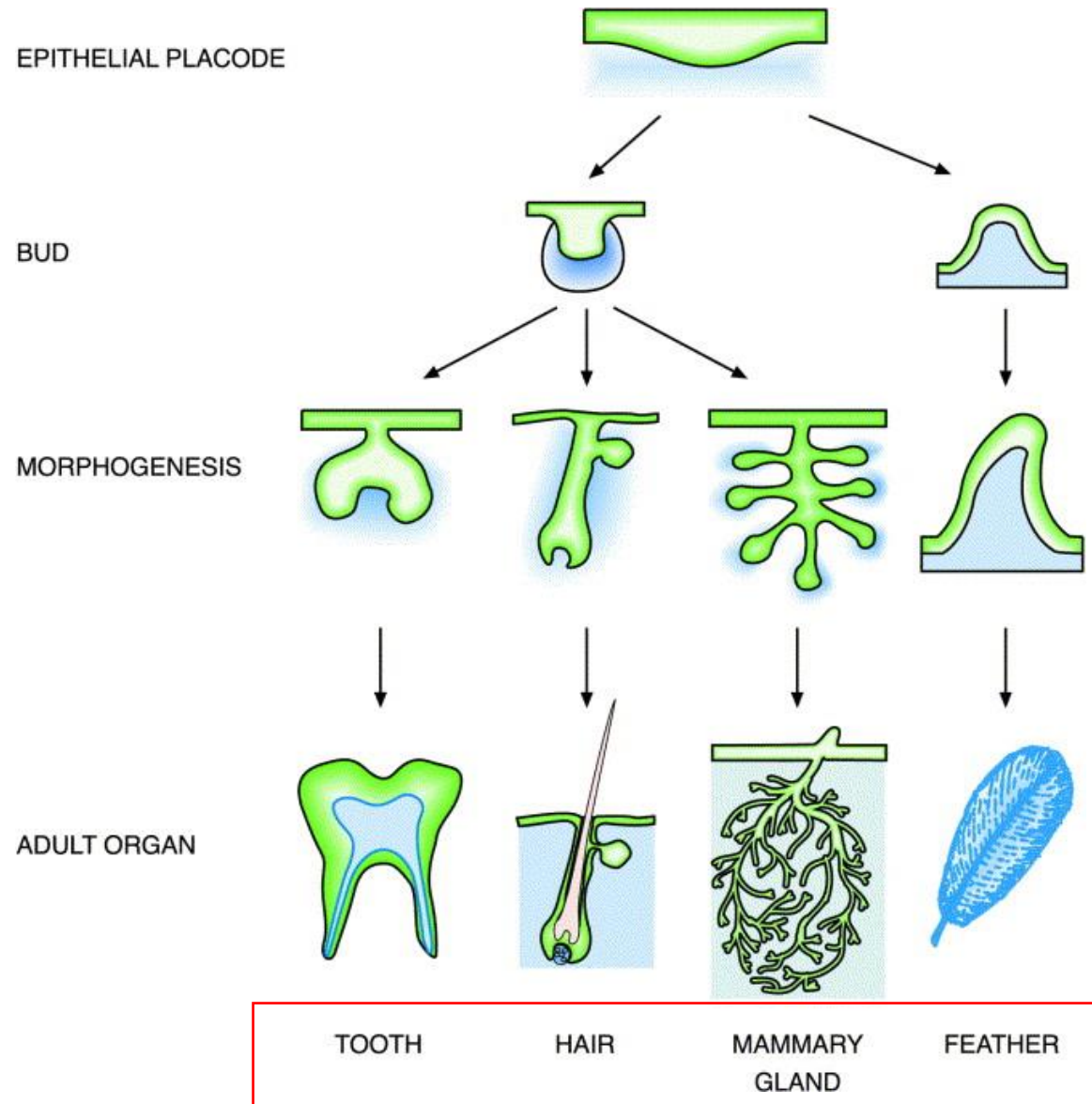


Dentální vs. Vestibulární lamina





Epitelo – (ekto)mezenchymové interakce



Odontogeneze (vývoj zubů)

zuby dočasné stejně jako trvalé dentice se vyvíjejí z ektodermu a ektomezenchymu

- **Původem z ektodermu** – sklovina (ameloblasty), ERM
- **Původem z ektomezenchymu** – zubní dřev, dentin, zubní cement, periodoncium, alveolus
- **Identická morfogeneze**
- **Proliferace, migrace, embryonální indukce, apoptóza**

Primární informace pro vývoj zubů (počet, velikost) obsažena v ektomezenchymu


(poškození kraniálního konce crista neuralis nebo odstranění cristy způsobí anodoncii)

Ektomezenchym indukuje proliferaci a diferenciaci ektodermu dásňového valu v odontogenní epitel a primární zubní lištu se základy zubů

Vzájemná interakce ektomezenchymu a orálního ektodermu nakonec vyústí k tvorbě kompletního orgánu

Evolučně silně konzervované vývojové cesty

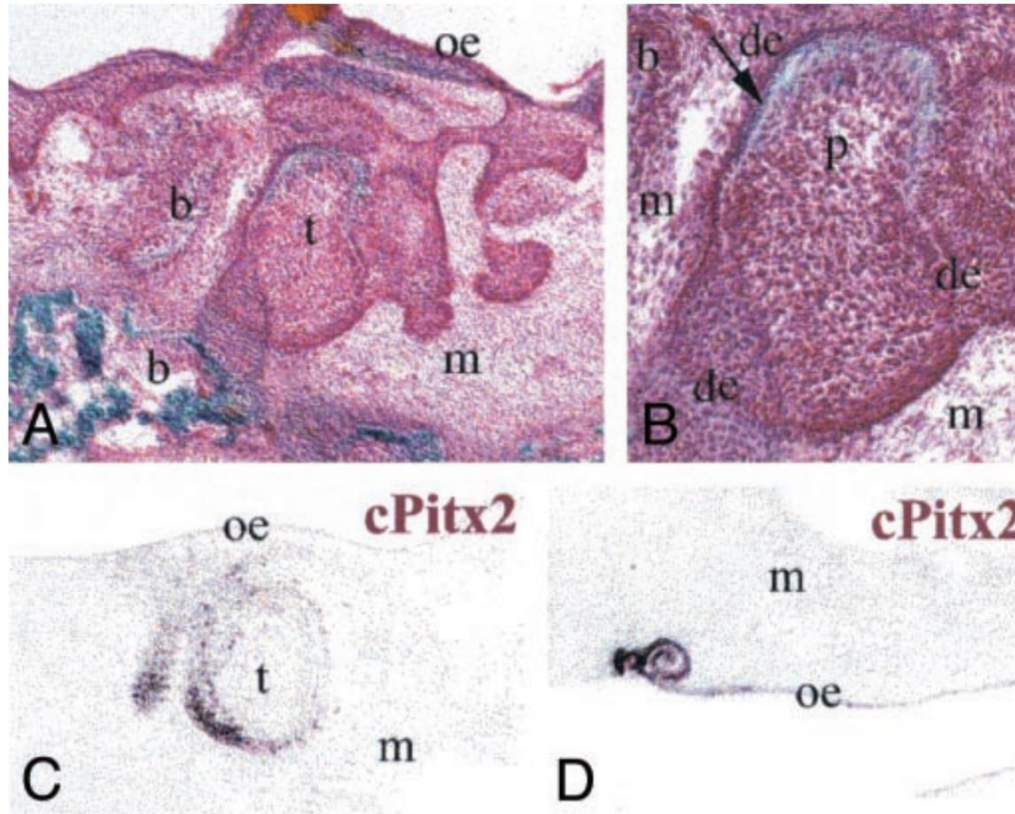
Mají ptáci zuby?



Mají ptáci zuby?

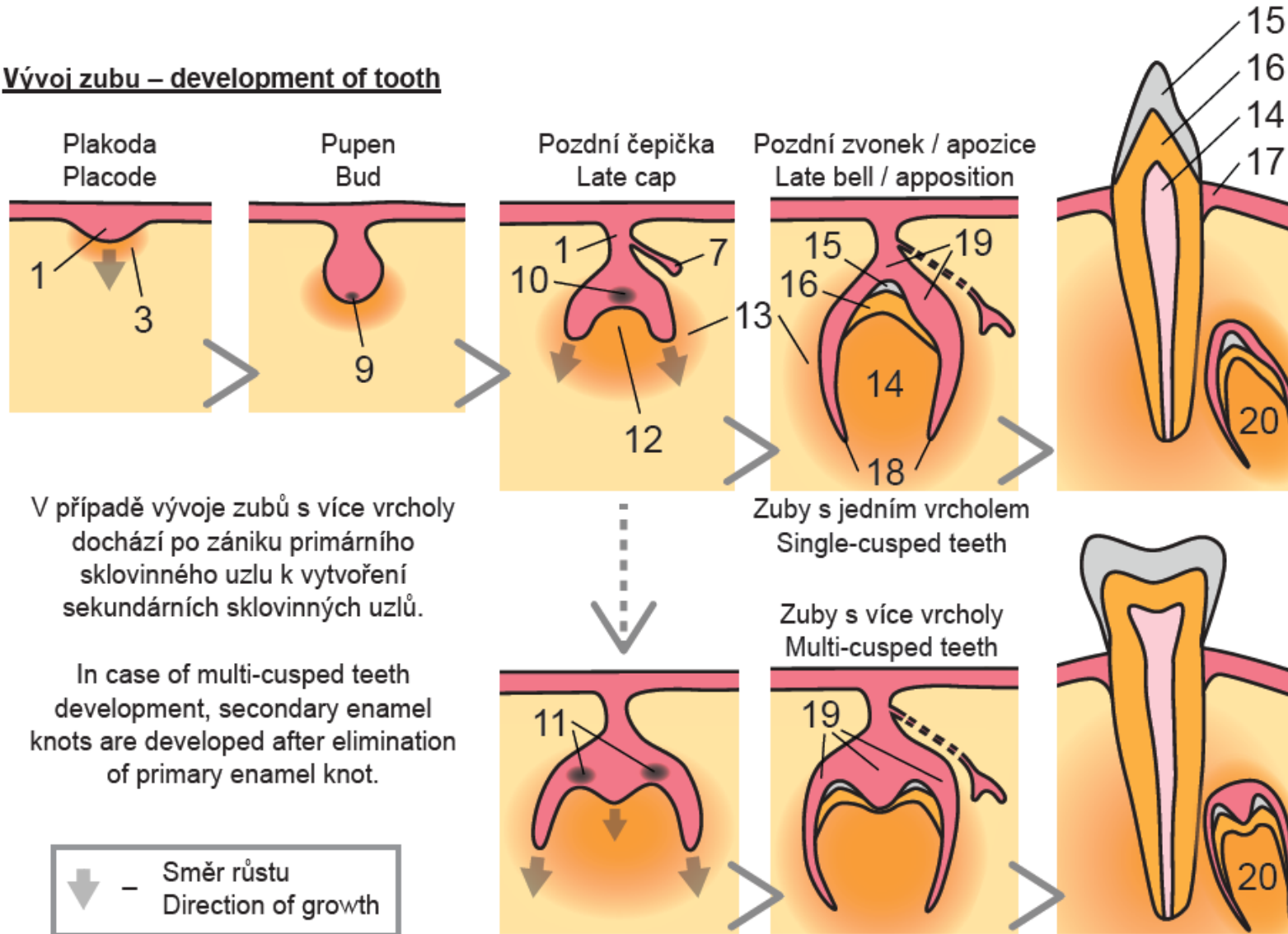
- Ptáci ztratili zuby asi před 70-80 miliony let
- Konzervované vývojové molekulární cesty k tvorbě zubů se dají experimentálně re-aktivovat
- In vitro co-culture a in vivo transplantace

Myší ektomezenchym ←————→ Kuřecí orální epitel



Přehled vývojových stádií zuby

Vývoj zuby – development of tooth



V případě vývoje zubů s více vrcholy dochází po zániku primárního sklovinného uzlu k vytvoření sekundárních sklovinných uzlů.

In case of multi-cusped teeth development, secondary enamel knots are developed after elimination of primary enamel knot.

MUNI MED
Cytologický a embryologický atlas
Atlas of Cytology and Embryology

Petr Vaňhara • Jana Dumková

MASARYKOVA UNIVERZITA
Brno 2020

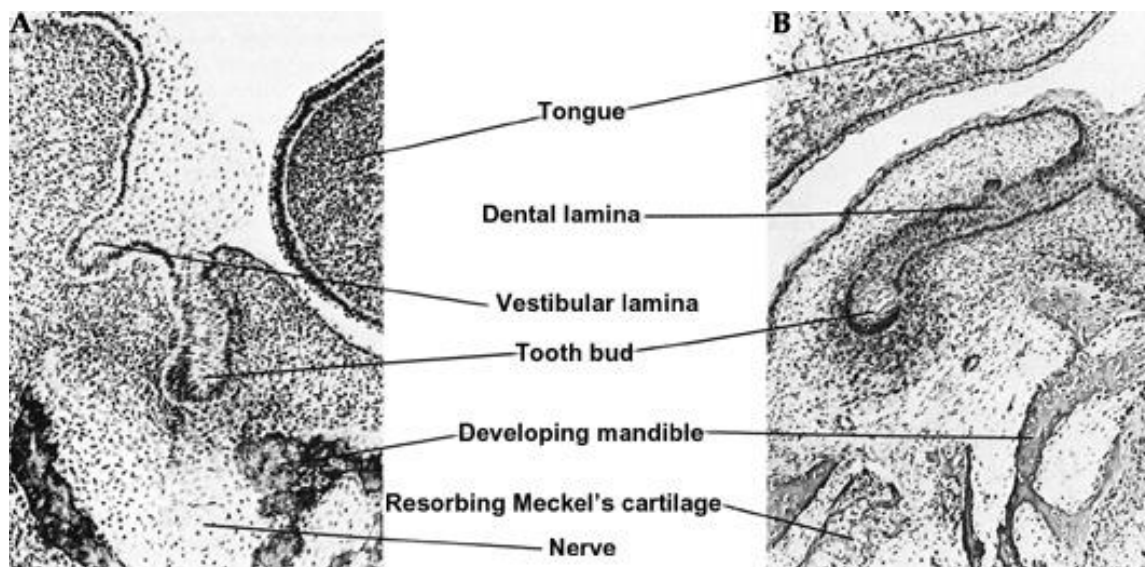
Stadium zubního pupene

Po založení maxilární a mandibulární zubní lišty se na každé utváří **10 zubních pupenů** (primordia)

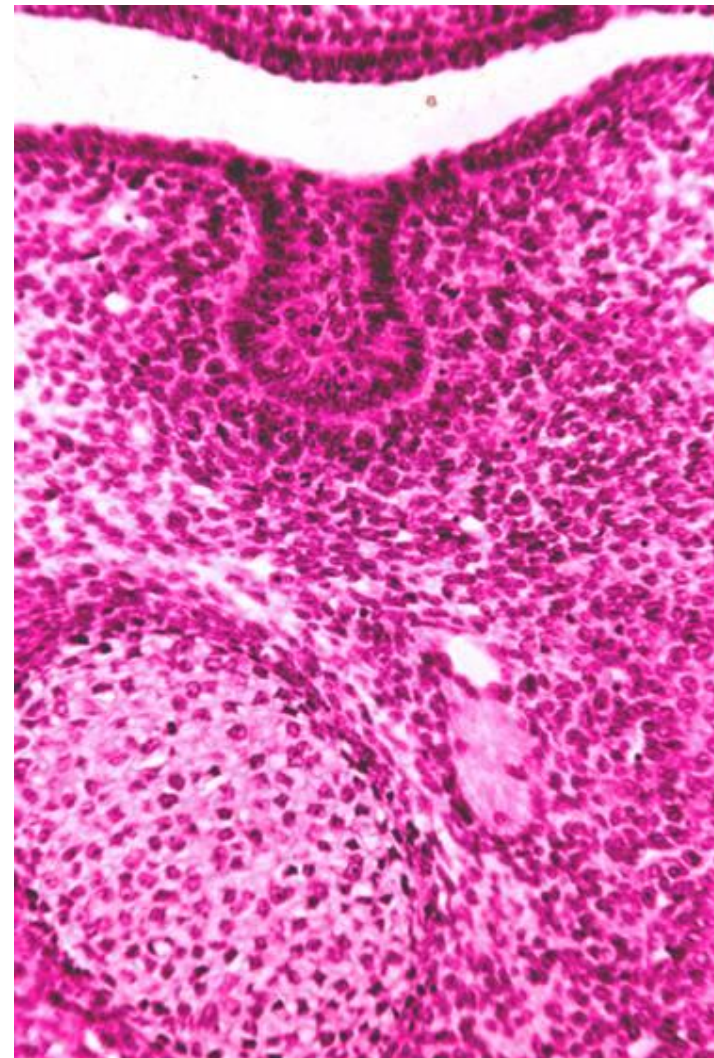
Pupeny prolifерují z volného a proti ektomezenchymu obráceného okraje lišty a směřují většinou mírně labiálně nebo bukálně

Tvorba primordií: **konec 7. - zač. 8. týdne**

(na maxilární zubní liště později než na liště mandibulární)



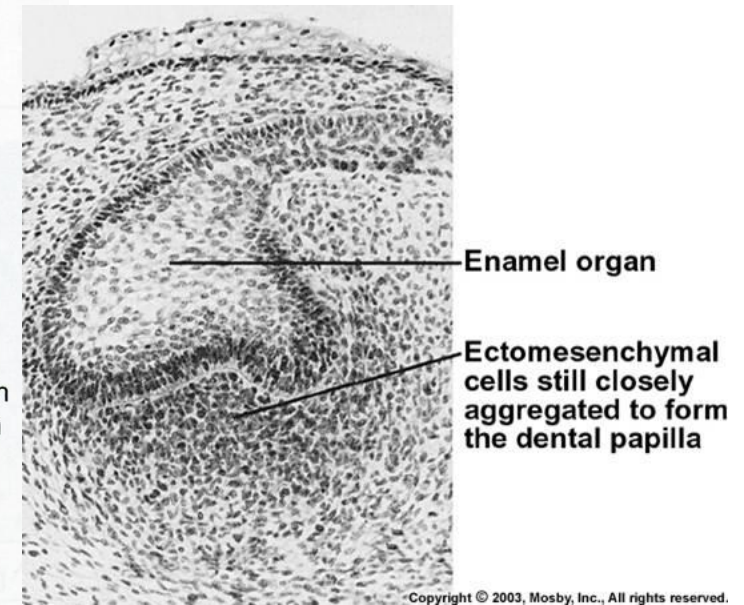
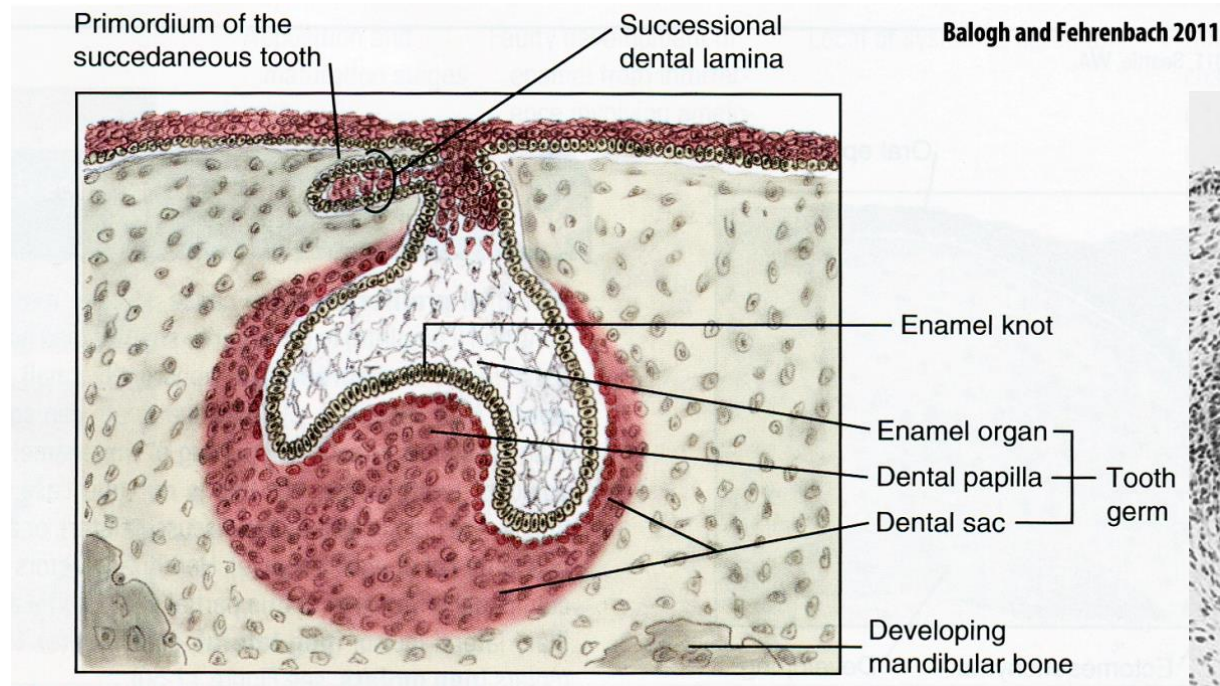
Copyright © 2003, Mosby, Inc., All rights reserved.



Stádium zubní čepičky

9. - 10. týden vývoje

Z ektomezenchymu se konstituují základy zubních **papil**



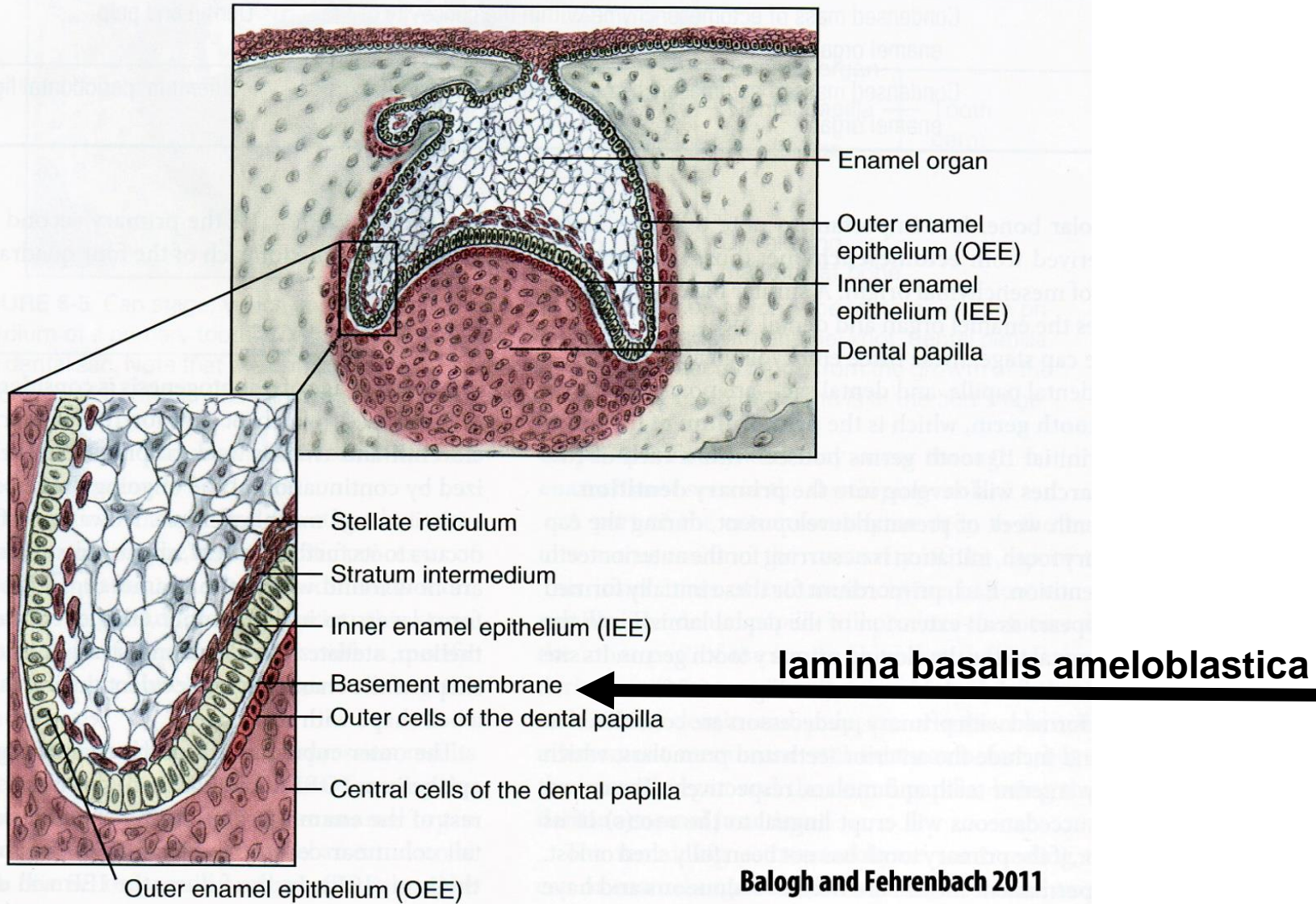
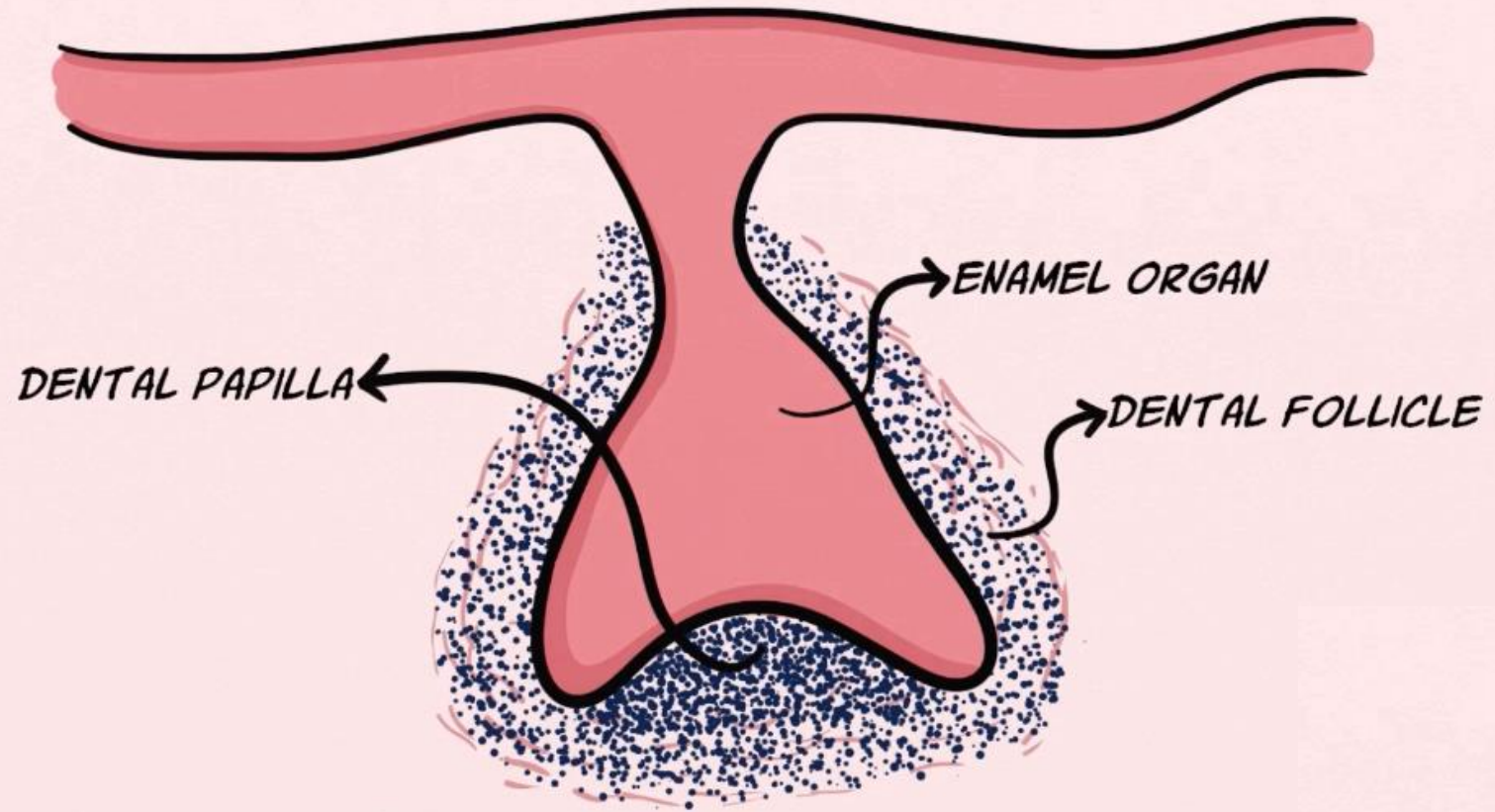
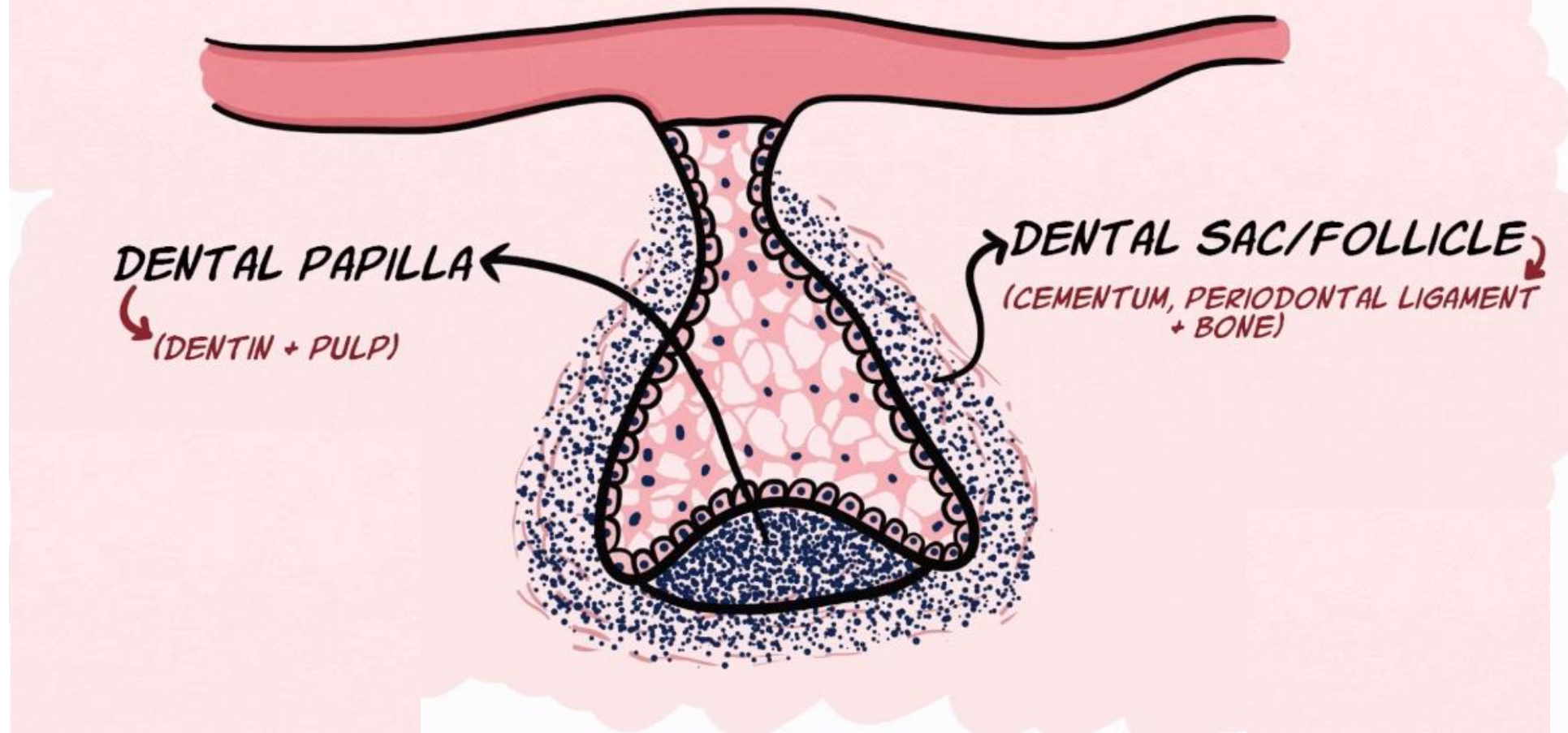


FIGURE 6-7 Bell stage, which exhibits differentiation of the tooth germ to its furthest extent. Both the enamel organ and dental papilla have differentiated into various layers in preparation for the apposition of enamel and dentin.

TOOTH GERM/DENTAL ORGAN = ENAMEL ORGAN + DENTAL PAPILLA + DENTAL FOLLICLE



CAP STAGE



Stádium zvonku

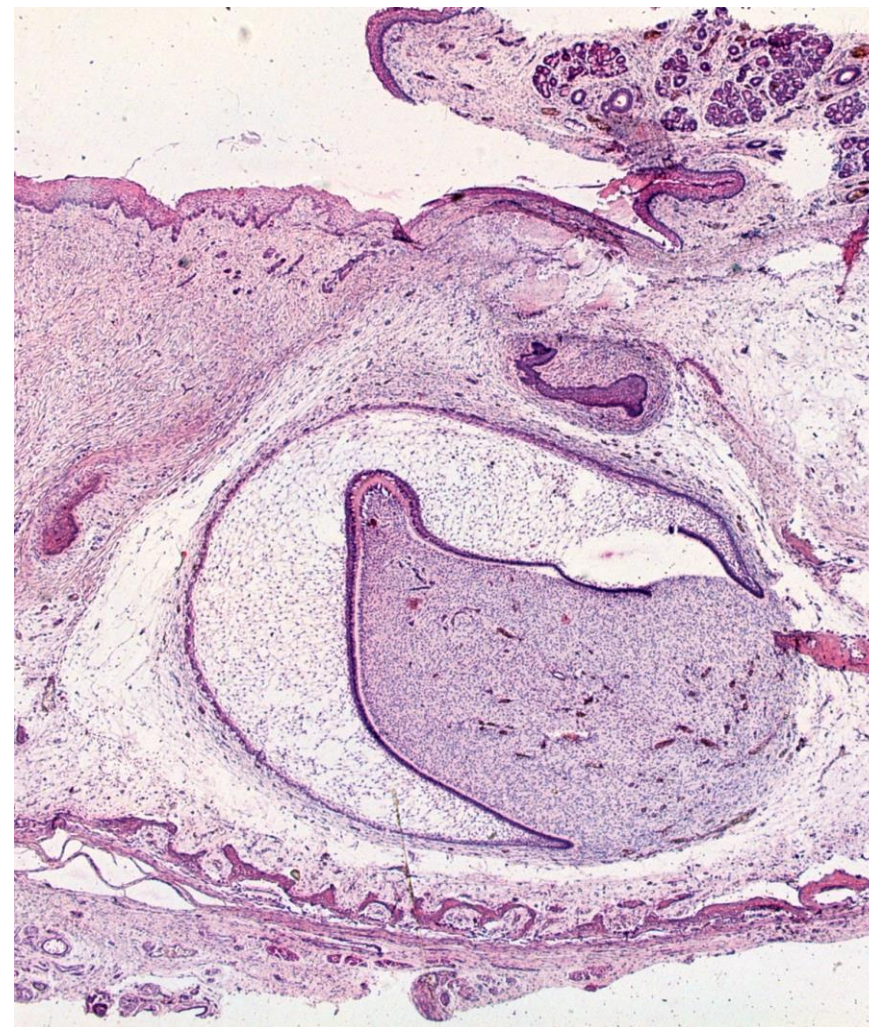
Zřetelné 4 vrstevné uspořádání sklovinného orgánu:

Vnitřní sklovinný epitel - Hranice s ektomezenchymem na povrchu zubní papily. Štíhlé buňky (až 50 μm) tloušťky cca 4 μm . Buňky nasedají na I. basalis ameloblastica.

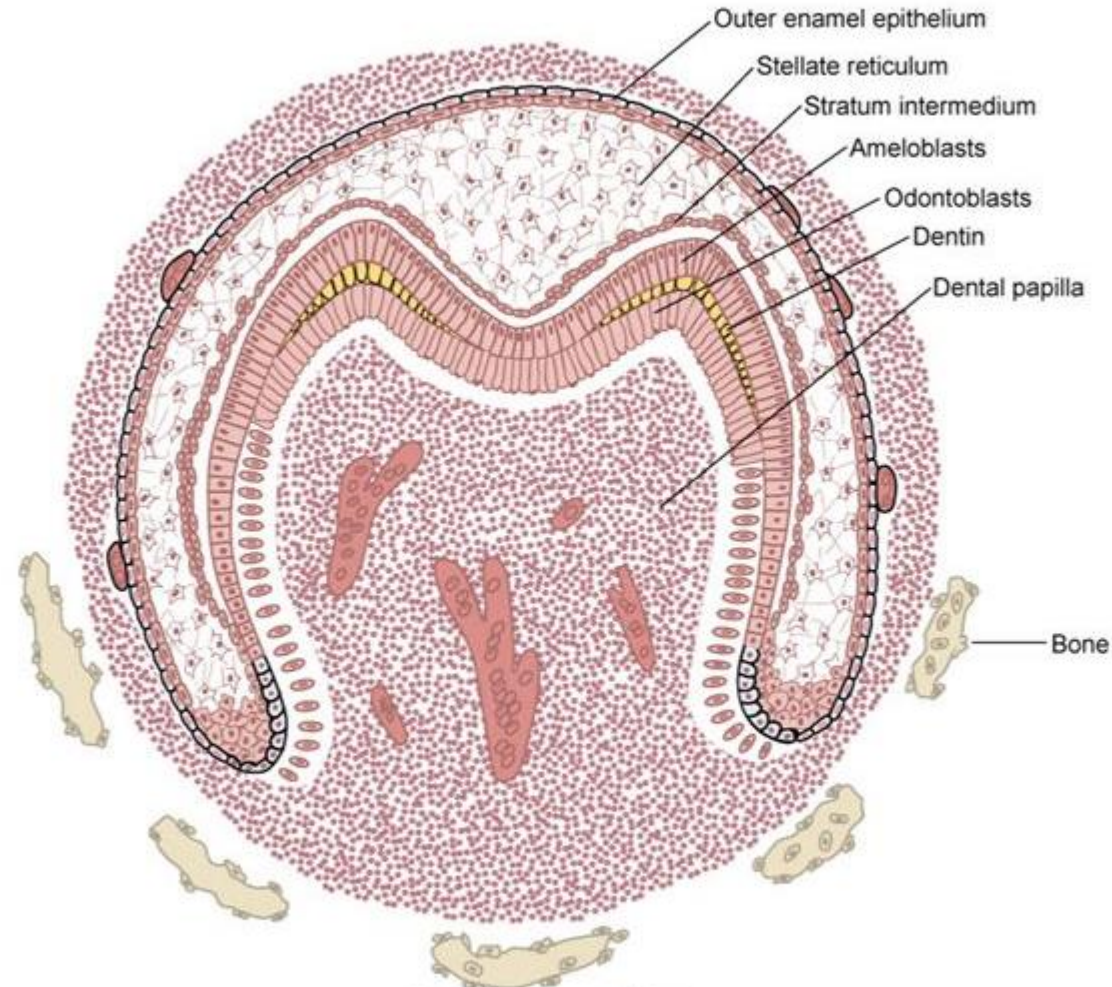
Stratum intermedium - složeno ze 3 - 5 vrstev oválných až značně oploštělých buněk oddělených intercelulárními štěrbinami spojených desmozomy

Pulpa skloviny (hvězdicovité retikulum) - epitelové buněčné retikulum - buňky hvězdicovité a často svými výběžky vzájemně anastomozují

Vnější sklovinný epitel - bývá zpočátku tvořen kubickými, později plochými buňkami, má též bazální membránu



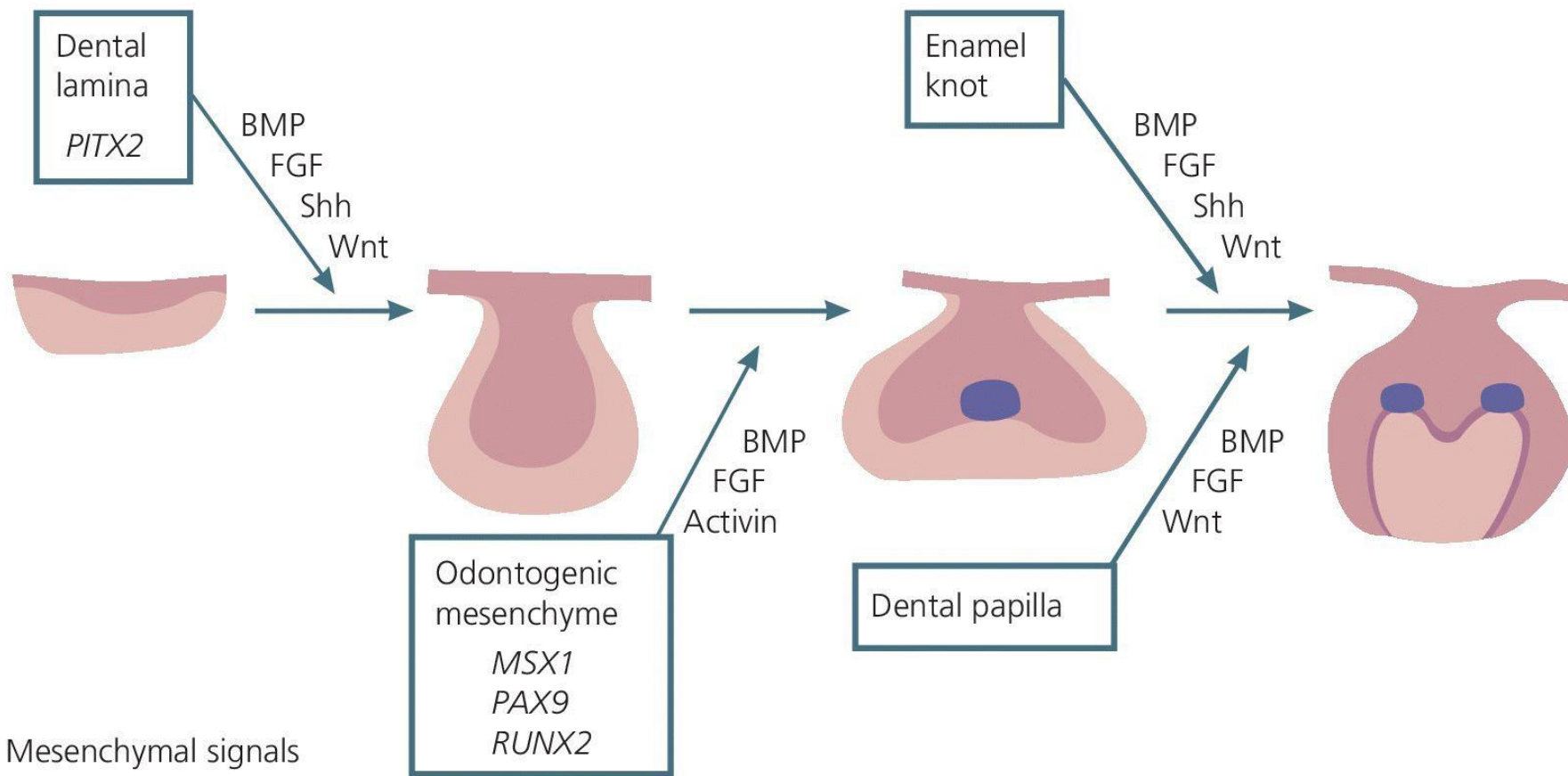
Bell Stage



Copyright © 2014 by Mosby, an imprint of Elsevier Inc.

Sklovinný uzel (enamel knot)

Epithelial signals




Stadia vývoje primární dentice

Stádium zubní lišty

6 - 7. týden

Initiation stage/sixth to seventh week

Dental lamina



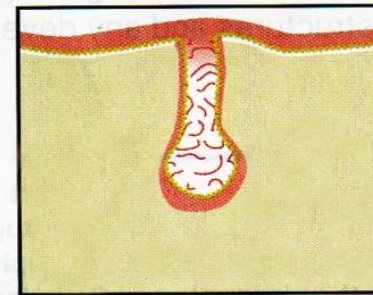
Induction

Stádium pupene

8. týden

Bud stage/eighth week

Bud stage



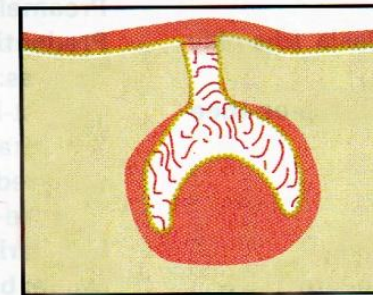
Proliferation

Stádium zubní čepičky

9. - 10. týden

Cap stage/ninth to tenth week

Cap stage



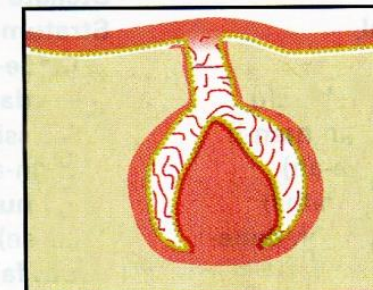
Proliferation, differentiation,
morphogenesis

Stádium zvonku

11. - 12. týden

Bell stage/eleventh to twelfth week

Bell stage



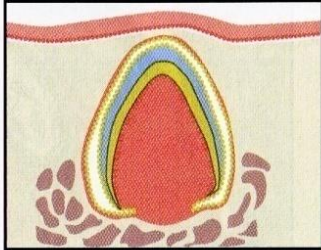
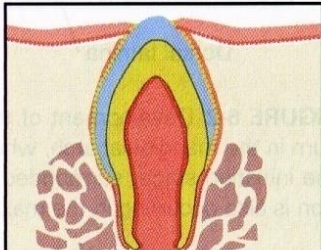
Proliferation, differentiation,
morphogenesis

Balogh and Fehrenbach 2011

Stadia vývoje primární dentice

Apozice
zač. 4. m. intra
utero

Erupce
post partum
(po porodu)

STAGE/TIME SPAN*	MICROSCOPIC APPEARANCE	MAIN PROCESSES INVOLVED	DESCRIPTION
Apposition stage		Induction, proliferation	Dental tissue types secreted in successive layers as matrix
Eruption stage		Maturation	Dental tissue types fully mineralize to mature form

Balogh and Fehrenbach 2011

Stadium apozice

- Období tvorby tvrdých tkání zubu
- **Začíná ve druhé polovině 4. měsíce fetálního vývoje**

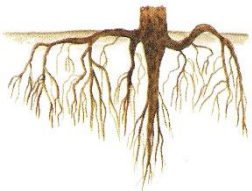


Korunka – vzniká nejdříve (dentin, sklovina)

ukládání skloviny a zuboviny začíná v oblasti růstového (signálního) centra a z něho se proces šíří apikálně

Tvorba skloviny = **amelogeneze**

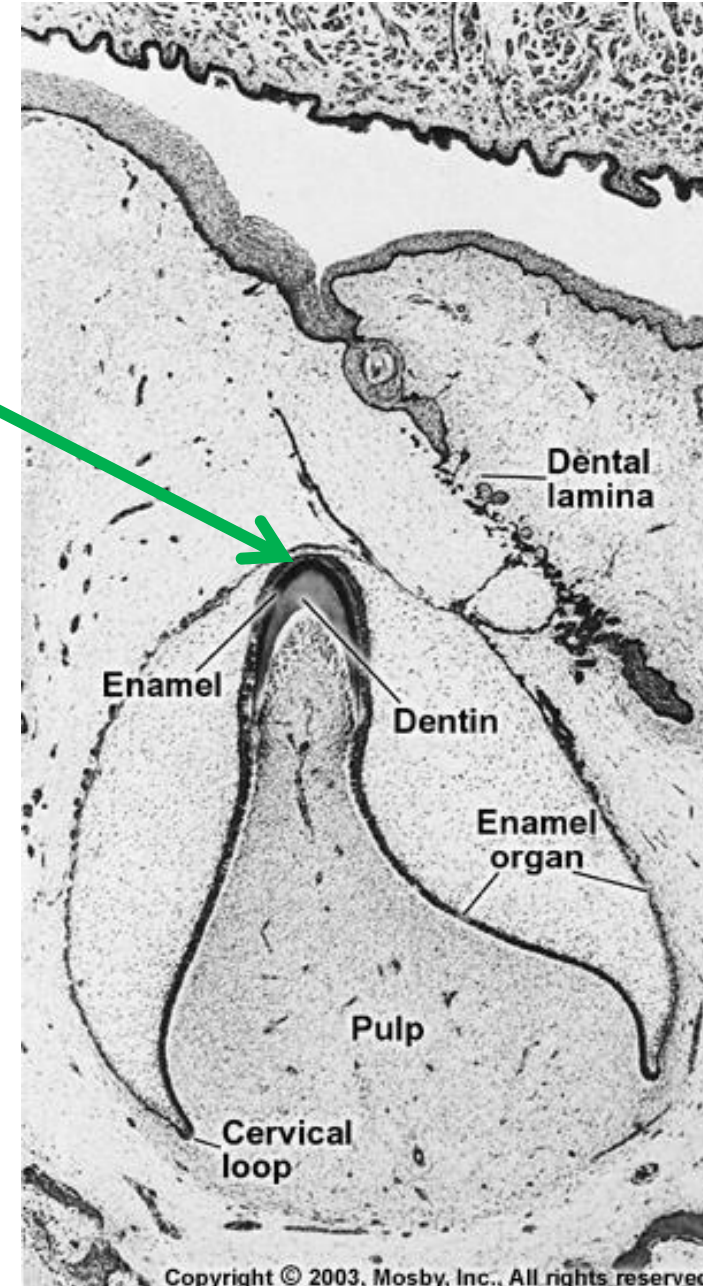
Tvorba zuboviny = **dentinogeneze**



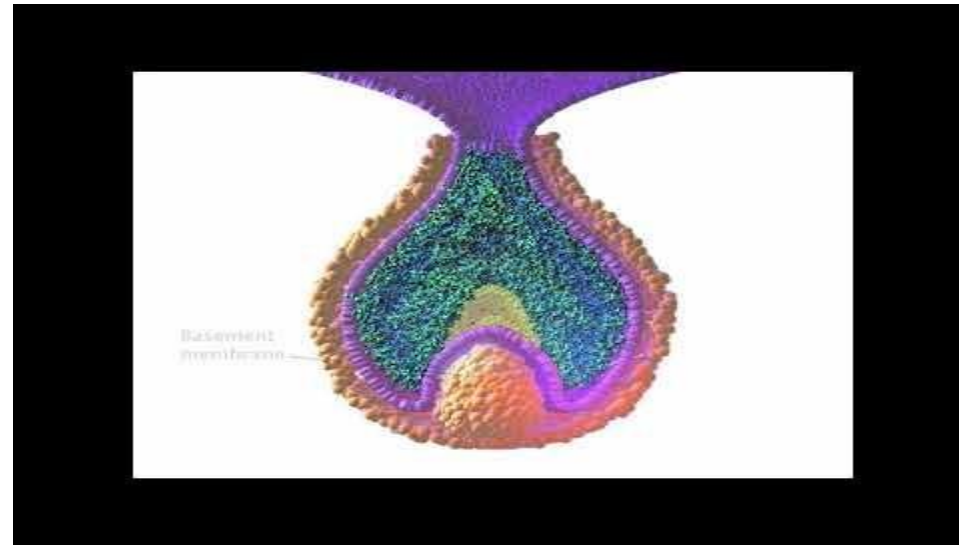
Kořen – vzniká později (dentin a cement)

Tvorba cementu = **cementogeneze**

Místo prvotní mineralizace



<https://www.youtube.com/watch?v=QLNBjHgUHSU>



Časový sled při vývoji primární a sekundární dentice

Table 26.1 Chronology of tooth development and the order of eruption

Chronology of the deciduous dentition					Chronology of the permanent dentition				
Tooth	First evidence of calcification (months in utero)	Crown completed (months)	Eruption (months)	Root completed (years)	Tooth	First evidence of calcification	Crown completed (years)	Eruption (years)	Root completed (years)
<i>Maxillary</i>					<i>Maxillary</i>				
A	3–4	4	7	1½–2	1	3–4 months	4–5	7–8	10
B	4½	5	8	1½–2	2	10–12 months	4–5	8–9	11
C	5	9	16–20	2½–3	3	4–5 months	6–7	11–12	13–15
D	5	6	12–16	2–2½	4	1½–1¾ years	5–6	10–11	12–13
E	6–7	10–12	21–30	3	5	2–2½ years	6–7	10–12	12–14
<i>Mandibular</i>					<i>Mandibular</i>				
A	4½	4	6½	1½–2	1	3–4 months	4–5	6–7	9
B	4½	4½	7	1½–2	2	3–4 months	4–5	7–8	10
C	5	9	16–20	2½–3	3	4–5 months	6–7	9–10	12–14
D	5	6	12–16	2–2½	4	1¾–2 years	5–6	10–12	12–13
E	6	10–12	21–30	3	5	1¼–2½ years	6–7	11–12	13–14
					6	Birth	2½–3	6–7	9–10
					7	2½–3 years	7–8	12–13	14–15
					8	8–10 years	12–16	17–21	18–25

Unless otherwise indicated all dates are postpartum. The teeth are identified according to the Zsigmondy system.

All dates are postpartum. Teeth are identified according to the Zsigmondy system.

Vývoj zubní korunky

- **Změna polarity** buněk ve vnitřním sklovinném epitelu (IEE)
- Prvně se tvoří **preameloblasty** (dříve diferencuje epitel než ektomezenchym)
- Na základě vzájemných interakcí s epitelem se začínají diferencovat **preodontoblasty**
- **Zánik lamina basalis ameloblastica**
- Diferenciace **preodontoblastů v odontoblasty** = zahájení sekrece dentinu
- Následuje maturace **preameloblastů v ameloblasty** = zahájení sekrece skloviny

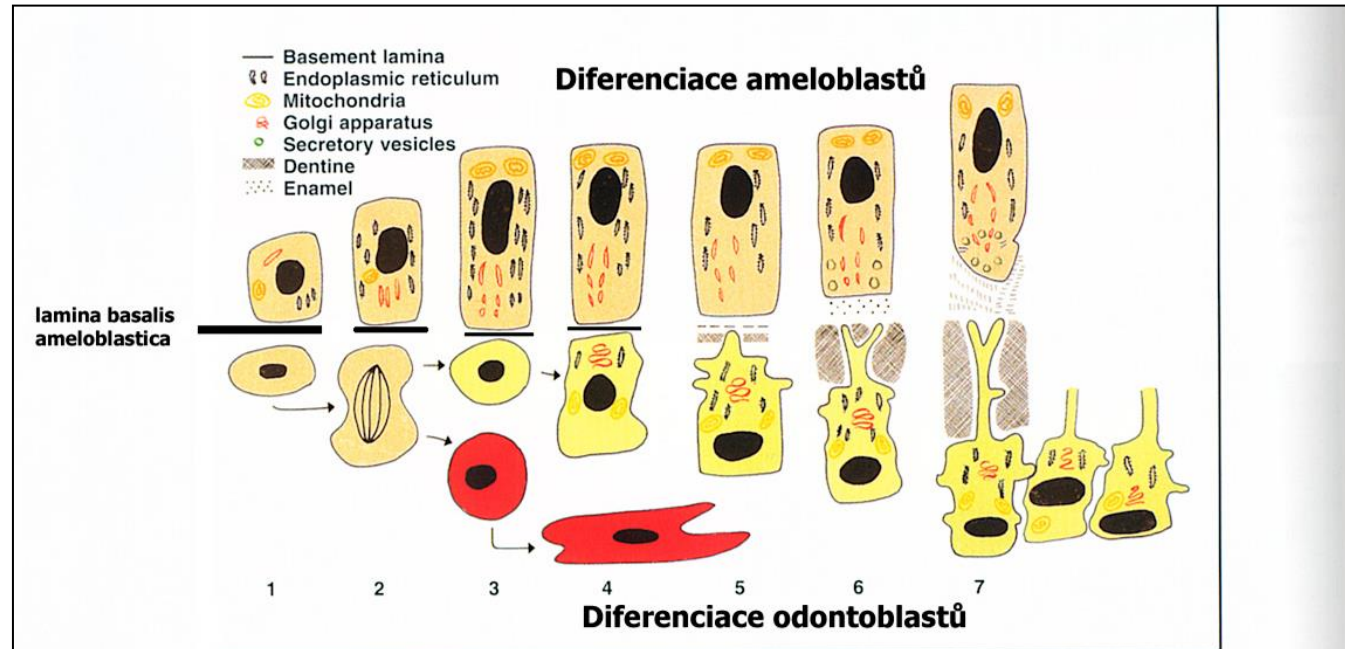


Fig. 23.1 Life cycle of the odontoblast (lower cell line) related to that of the ameloblast (upper cell line). 1 = Ameloblast begins to differentiate first. 2 = Peripheral ectomesenchymal cells divide, with some daughter cells migrating below the odontoblast layer. 3 = Acting on a signal from the ameloblast, the preodontoblasts begin to differentiate. 4 = Synthetic organelles increase in size and number, especially Golgi apparatus and rough endoplasmic reticulum. 5 = Nucleus moves basally as the cell becomes polarised. A number of odontoblast processes begin to form. One odontoblast process becomes enlarged and begins to secrete matrix. 6 = The odontoblast retreats as matrix is laid down, leaving behind a single main process. Once a narrow layer of matrix is laid down mineralisation commences. 7 = Once the first layer of dentine is laid down the differentiated ameloblast begins to deposit matrix.

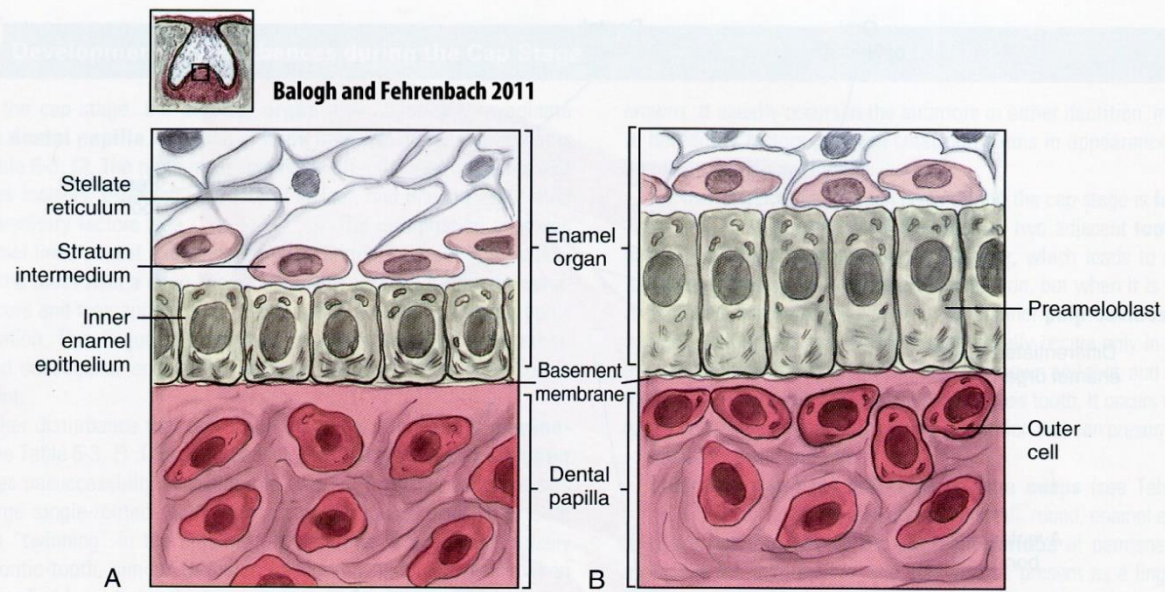


FIGURE 6-9 Close-up of inner enamel epithelium of the enamel organ differentiating into the preameloblasts, the future cells that will secrete enamel matrix. **A:** Inner enamel epithelial cells, with their central nuclei, line up along the basement membrane. **B:** Inner enamel epithelial cells that have elongated and repolarized their nuclei to become preameloblasts. Note the outer cells of the dental papilla

Balogh and Fehrenbach 2011

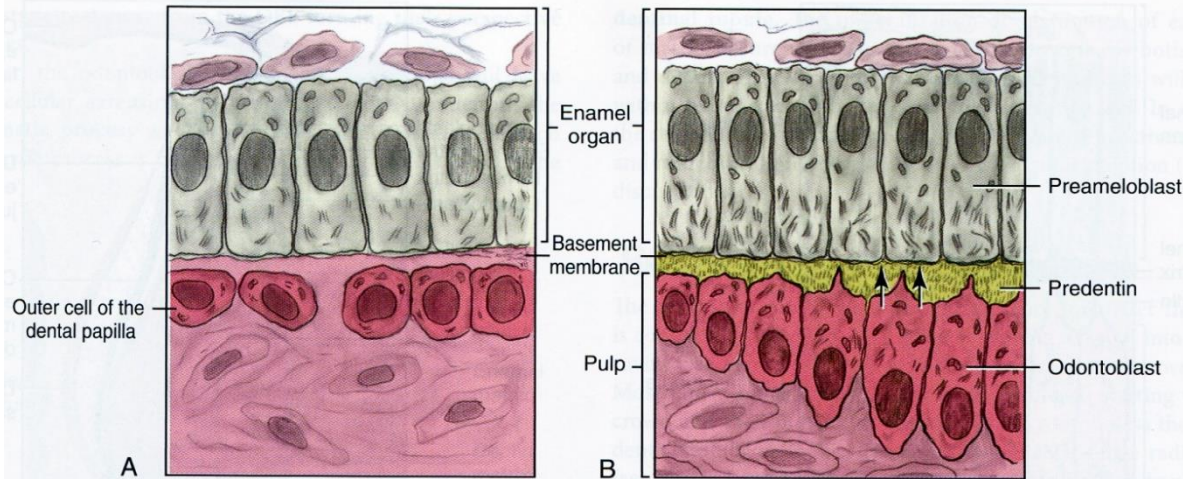


FIGURE 6-10 Close-up of the outer cells of the dental papilla, which are induced to differentiate into the odontoblasts and form predentin after the formation of preameloblasts from the inner enamel epithelium. **A:** Outer cells of the dental papilla line up along the basement membrane with repolarization of their nuclei to become odontoblasts. **B:** Odontoblasts start dentinogenesis, the apposition of predentin on their side of the basement membrane (arrows).

repolarizace buněk vnitřního sklov. epitelu
→ preameloblasty

repolarizace buněk zubní papily
→ preodontoblasty

Zánik lamina basalis ameloblastica – maturací preameloblastů v ameloblasty

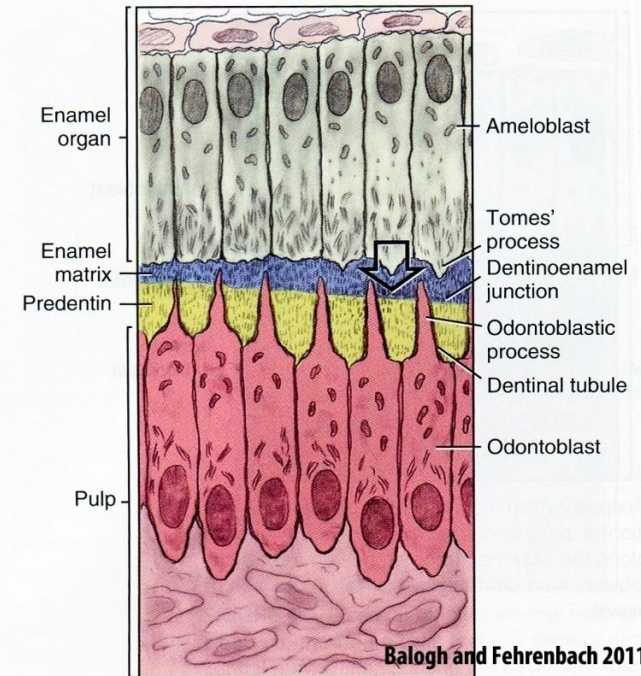


FIGURE 6-12 Preameloblasts being induced to differentiate into ameloblasts and beginning amelogenesis from Tomes' process (large arrow), with the apposition of enamel matrix on their side of the basement membrane. Later this membrane will disintegrate and mineralize to form the dentinoenamel junction. Note that the predentin is thicker than the enamel matrix because the odontoblasts differentiate and start matrix production earlier than the ameloblasts. The predentin forms around the dentinal tubules that contain the odontoblastic process attached to the odontoblasts.

Amelogeneze

Amelogeneze

Do sekrece skloviny se postupně zapojí všechny ameloblasty a každý vytváří jeden hranol skloviny (prizma)

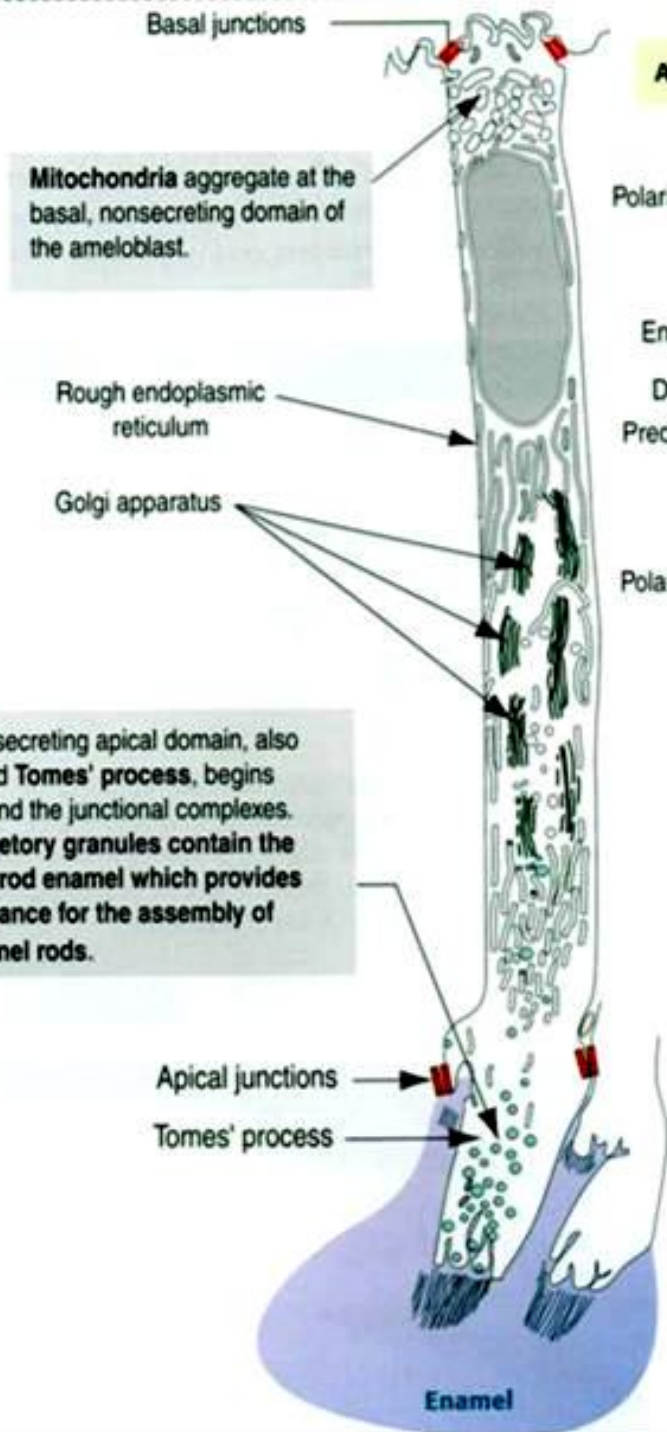
Růst neprobíhá kontinuálně, ale periodicky (s pravidelným střídáním fáze maximální sekreční aktivity a fáze odpočinkové (klidové))

V průběhu jednoho cyklu se prizma prodlouží přibližně o 15-30 mikrometrů projevem jsou na zubních výbrusech **Retziusovy čáry** - končí v perikymatech

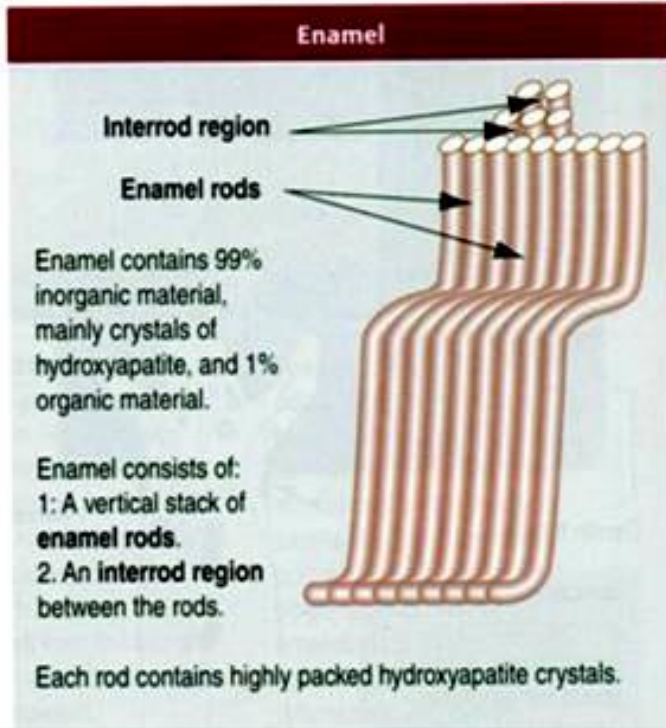
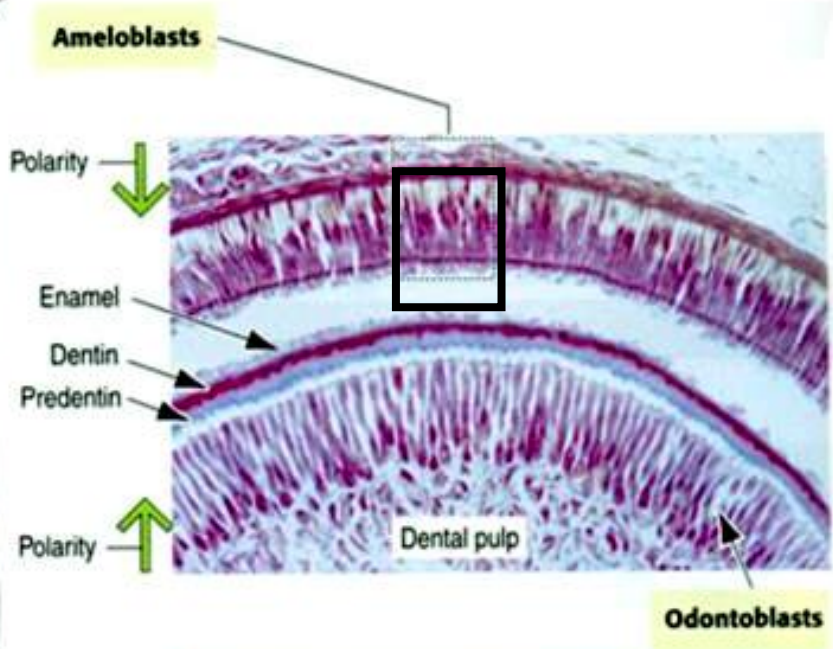
Délka této periody jsou asi 4 dny

Sekrece prizmat - 3 fáze:

- **ukládání organické matrix** - **proteiny**, mukopolysacharidy, lipidy
- **mineralizační** - v matrix se tvoří krystalizační centra, kde se ukládá hydroxylapatit v podobě submikroskopických krystalů
- **maturační** - růst krystalů spojený s úbytkem organické matrix (až 0,5 -1%)



The secreting apical domain, also called **Tomes' process**, begins beyond the junctional complexes. **Secretory granules** contain the **interrod enamel** which provides guidance for the assembly of enamel rods.



Výživa ameloblastů

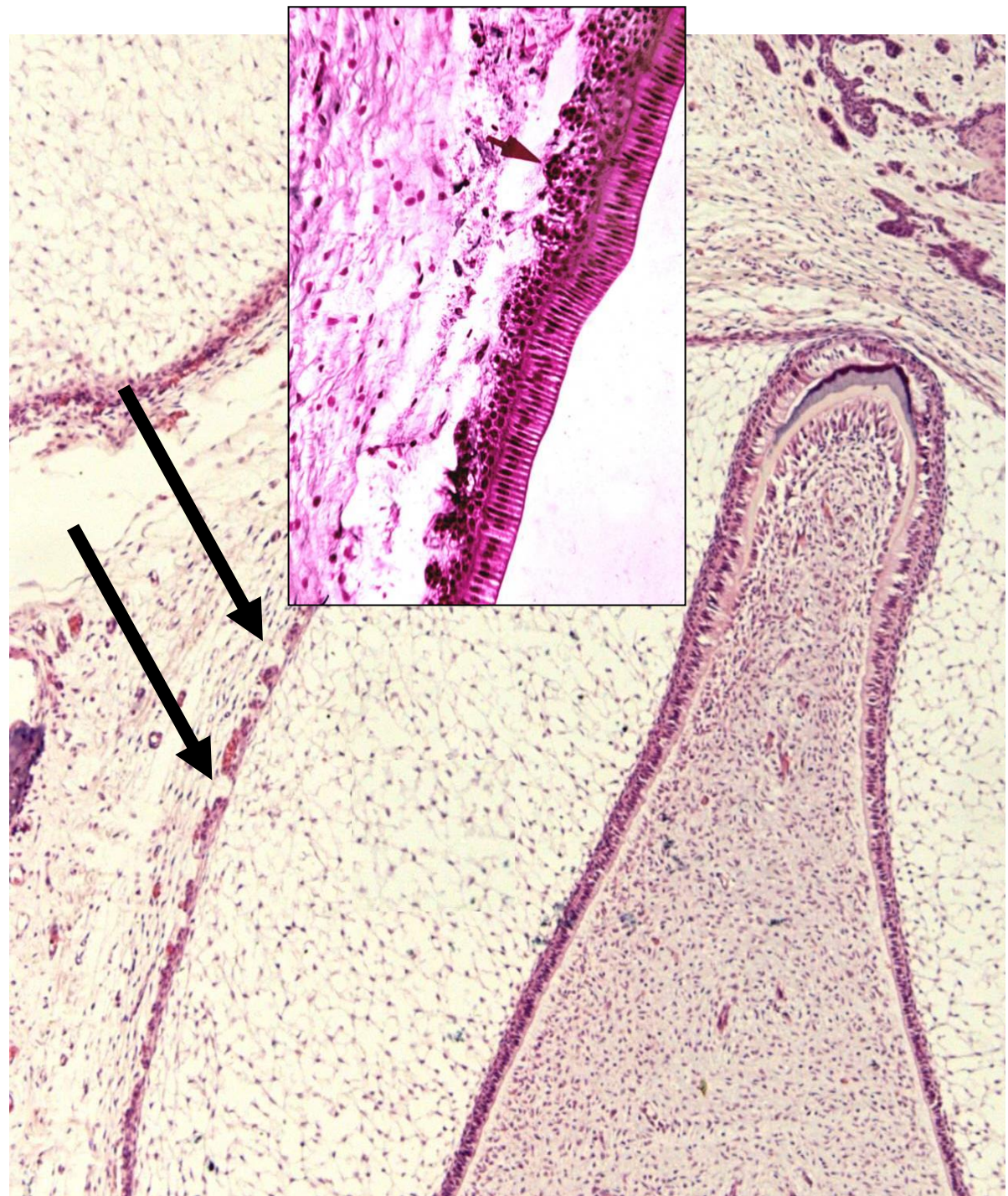
Vyvíjí se ještě před zahájením tvorby prizmat - k fokálnímu zániku buněk vnějšího sklovinného epitelu zubního pohárku (apoptozou)

Skrz takto vzniklé otvůrky v zevním sklovinném epitelu penetrují do retikula krevní cévy – zajištění výživy ameloblastů

Redukce až zánik hvězdicovitého retikula

Zůstane pouze

Stratum intermedium + vnitřní ameloblasty



Dentinogeneze

Dentinogeneze

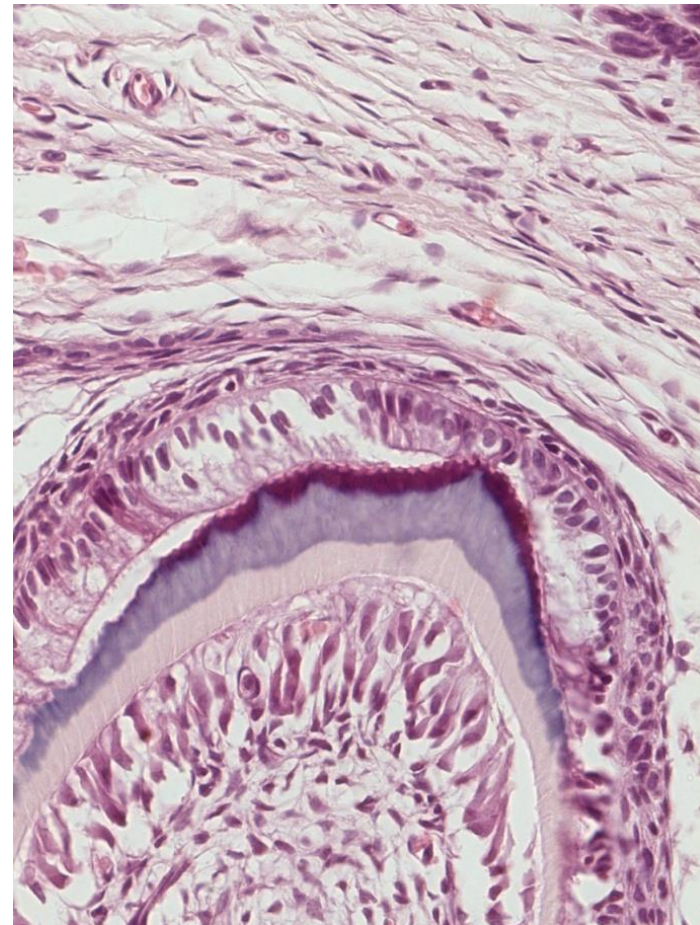
Základní hmotu dentinu secernují odontoblasty, které vznikly z povrchové vrstvy ektomezenchymu zubní papily indukčním působením preameloblastů

Sekreční činnost zahájí první odontoblasty **růstového centra**, tj. na vrcholu zubní papily

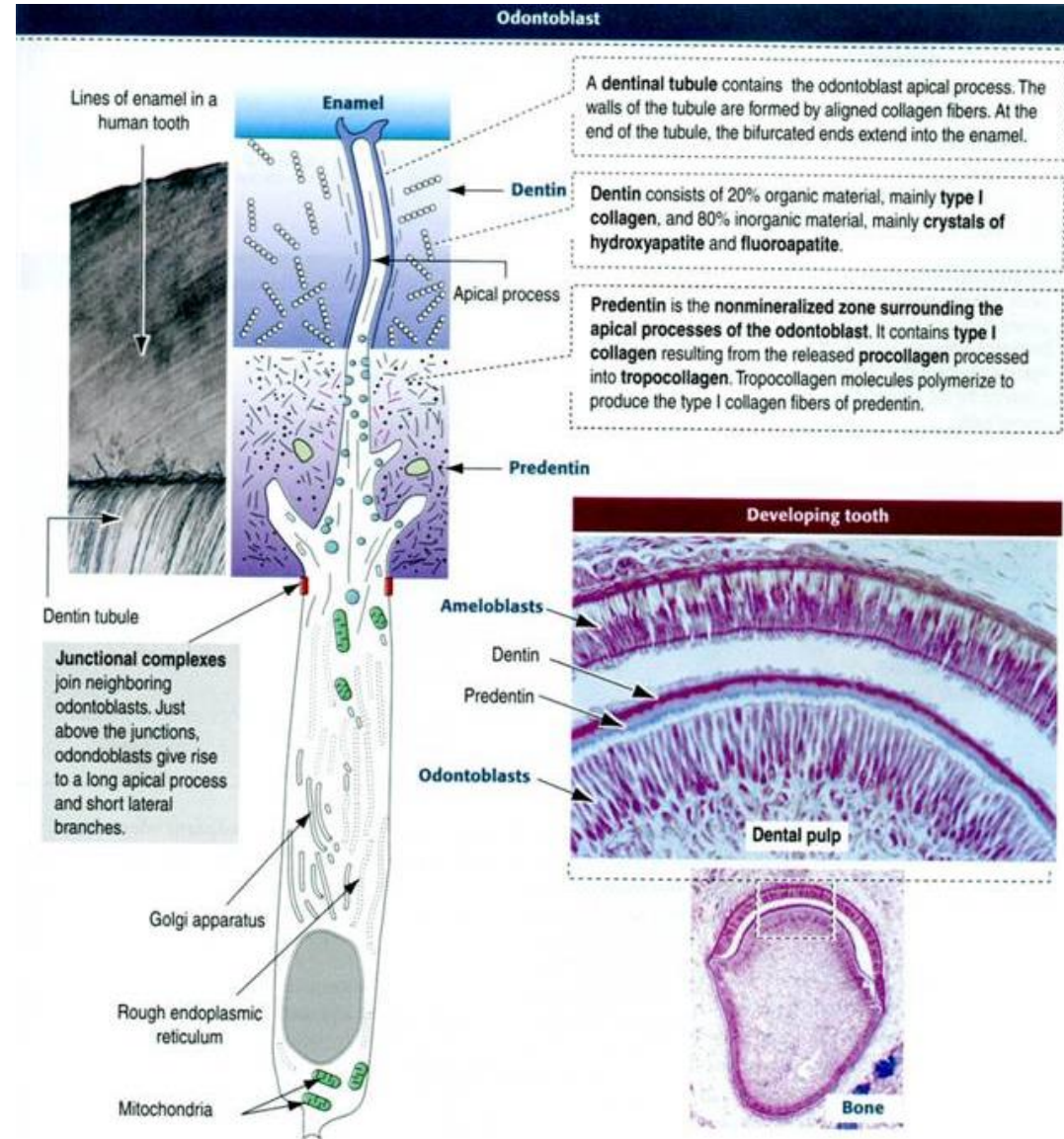
Prekurzory dentinové matrix jsou shromažďovány v apexech, které směřují proti apexům ameloblastů

Vyloučená matrix je měkká - **proteiny** rodiny kolagenů kolagen typu I + III

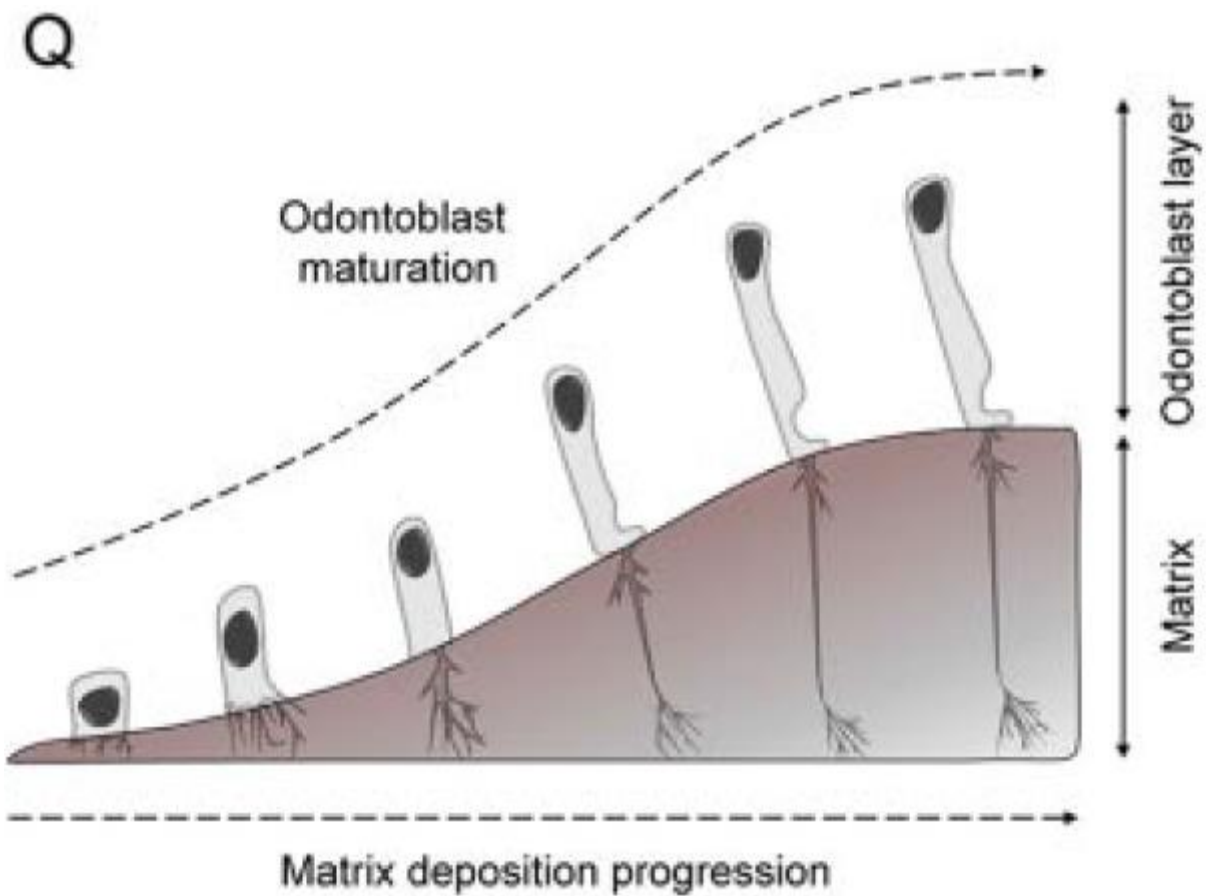
Odontoblasty a ameloblasty se během ukládání matrix od sebe vzdalují



S tloušťnutím dentinové matrix se apikální části odontoblastů vytahují v tenčí a tenčí výběžky a po zvápenatění matrix jsou v ní natrvalo zality jako Tomesova vlákna v dentinových kanálcích



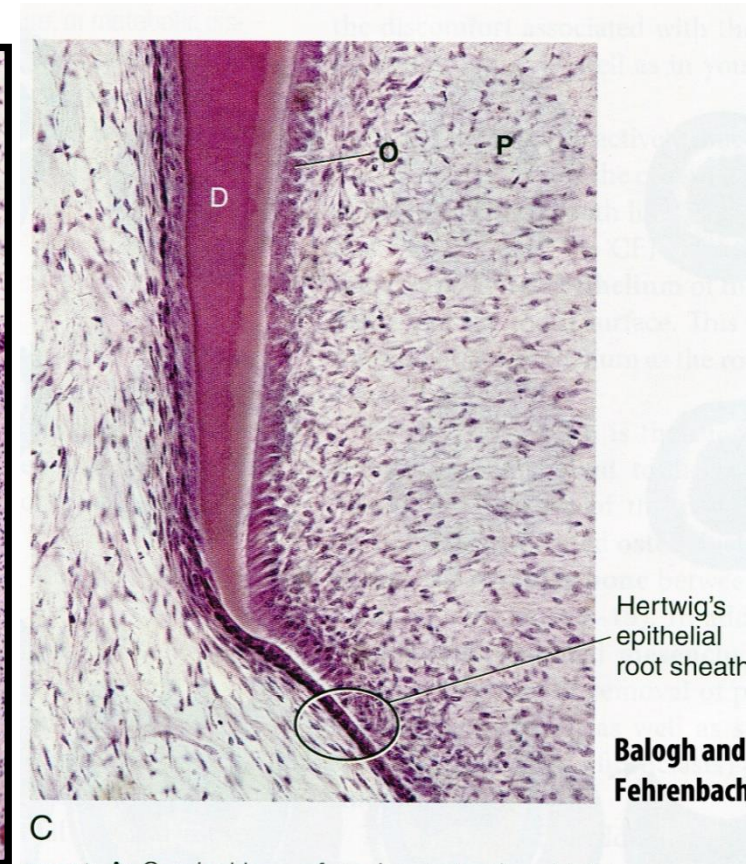
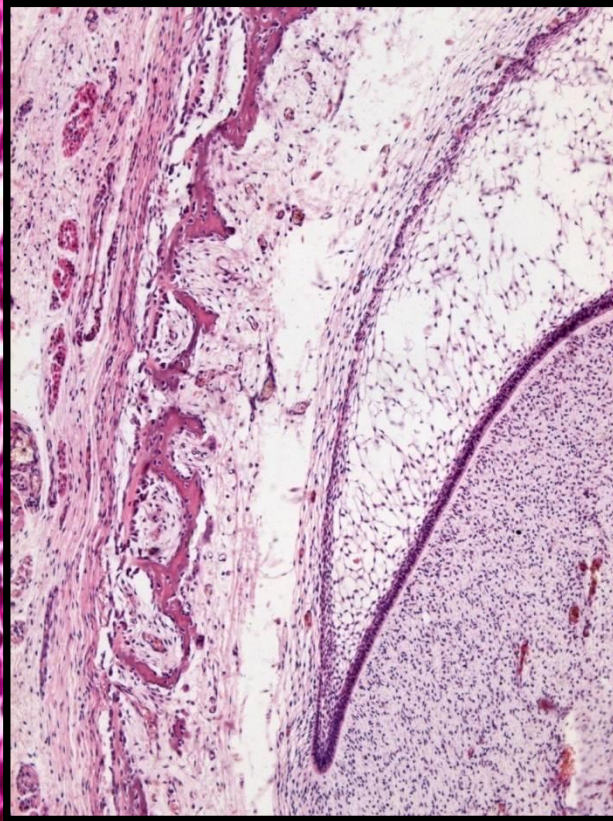
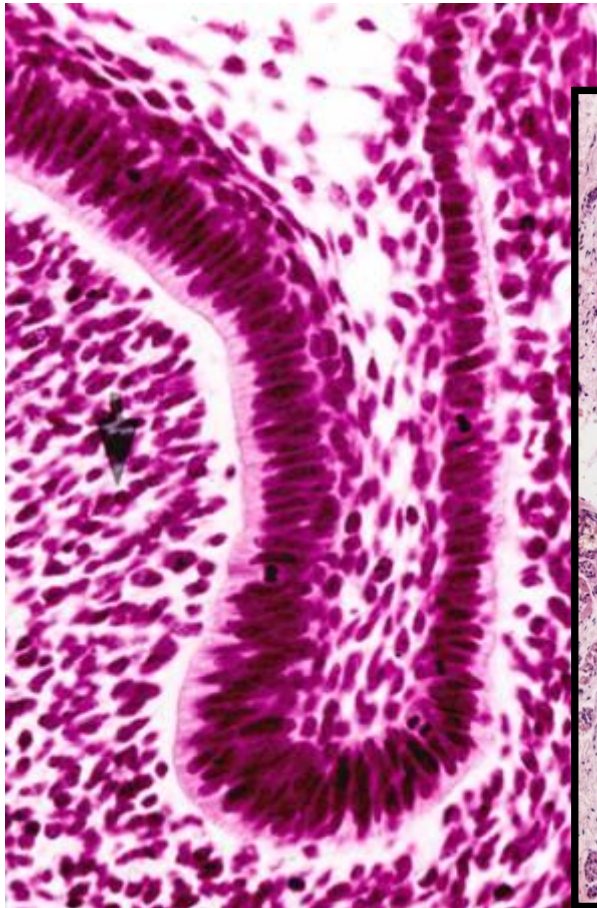
Vývoj odontoblastů

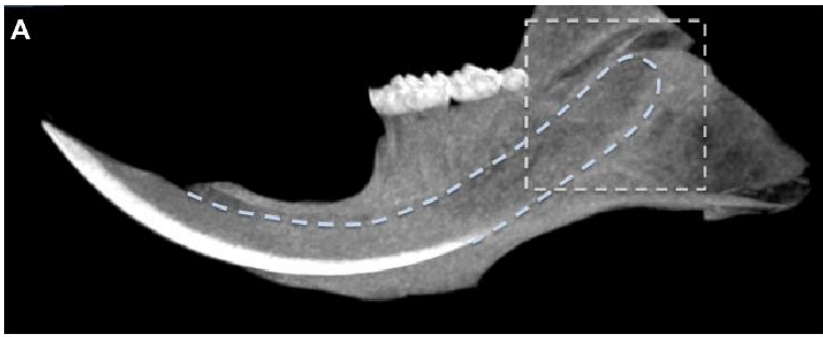


Vývoj zubního kořene

Vývoj zubního kořene

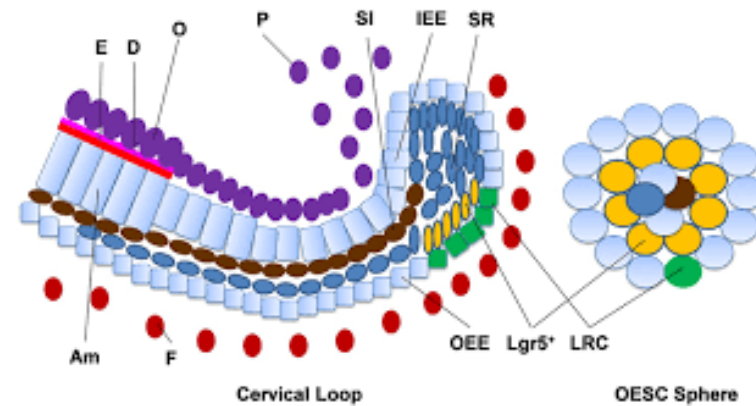
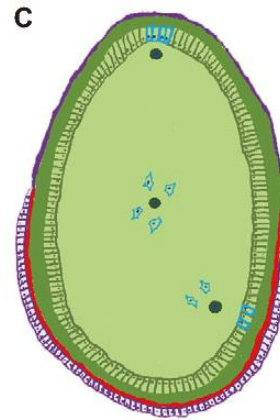
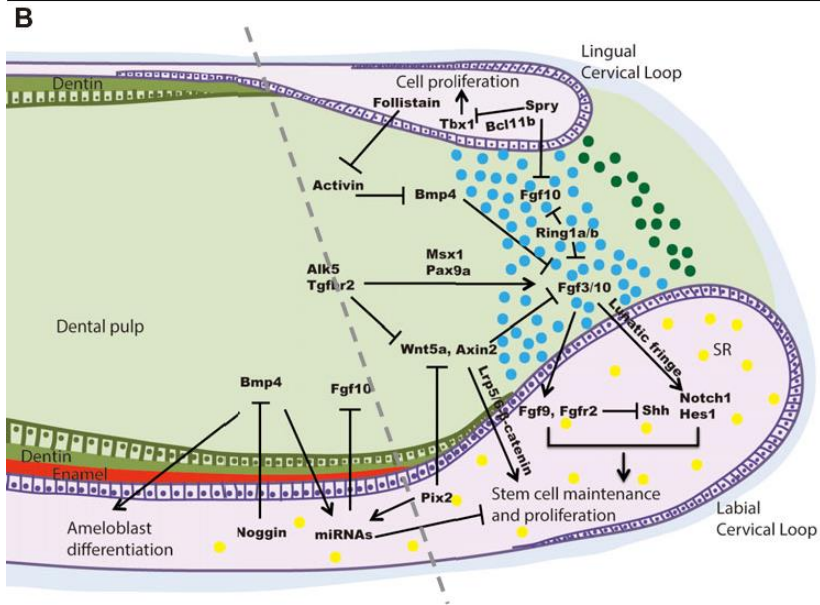
- Dentin zubního kořene se začíná vyvíjet až po uložení dentinového podloží pro zubní korunku
- **Vývoj probíhá pod dohledem sklovinného orgánu**
- Buňky **cervikální kličky** prolifерují směrem k apexu příštího kořene
- Proliferující a prodlužující se část zubního pohárku, tvořená pouze vnitřním a vnějším sklovinným =
= **Hertwigova epitelová kořenová pochva (HERS)**





Myší řezáky

- Udržování Stem cell niche
- Bohatá signalizace uvnitř epitelu i do okolí
- Modelový systém pro studium regenerace a reparace tkání



(Paul T Sharpe, *Development* 2016)

Dentinogeneze

Induktivním účinkem buněk Hertwigovy pochvy se buňky ektomezenchymu zubní papily diferencují v odontoblasty, které zahájí ukládání dentinové matrix kořene

Když dentinový kořen dosáhne patřičné tloušťky, Hertwigova pochva se rozpadne a její místo zaujme ektomezenchym dentálního vaku a pokračuje ukládání zubního cementu

Zbytky Hertwigovy pochvy v periodonciu existují v podobě **epitelových perel** nebo **Malassezových ostrůvků (ERM)**

Tvar zubního kořene: závisí na tvaru apikálního otvoru

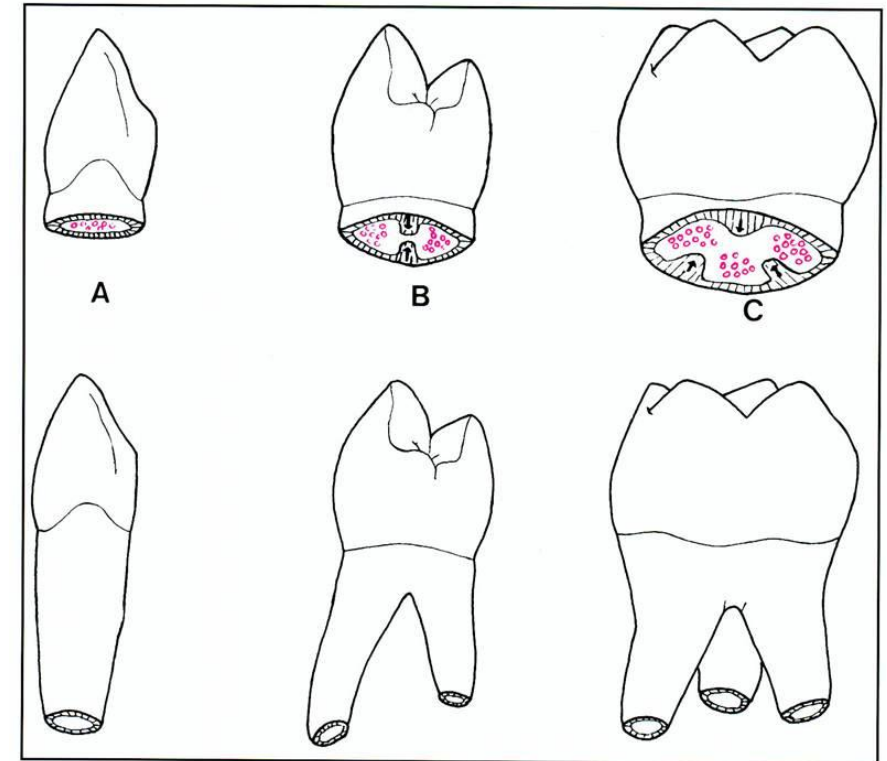
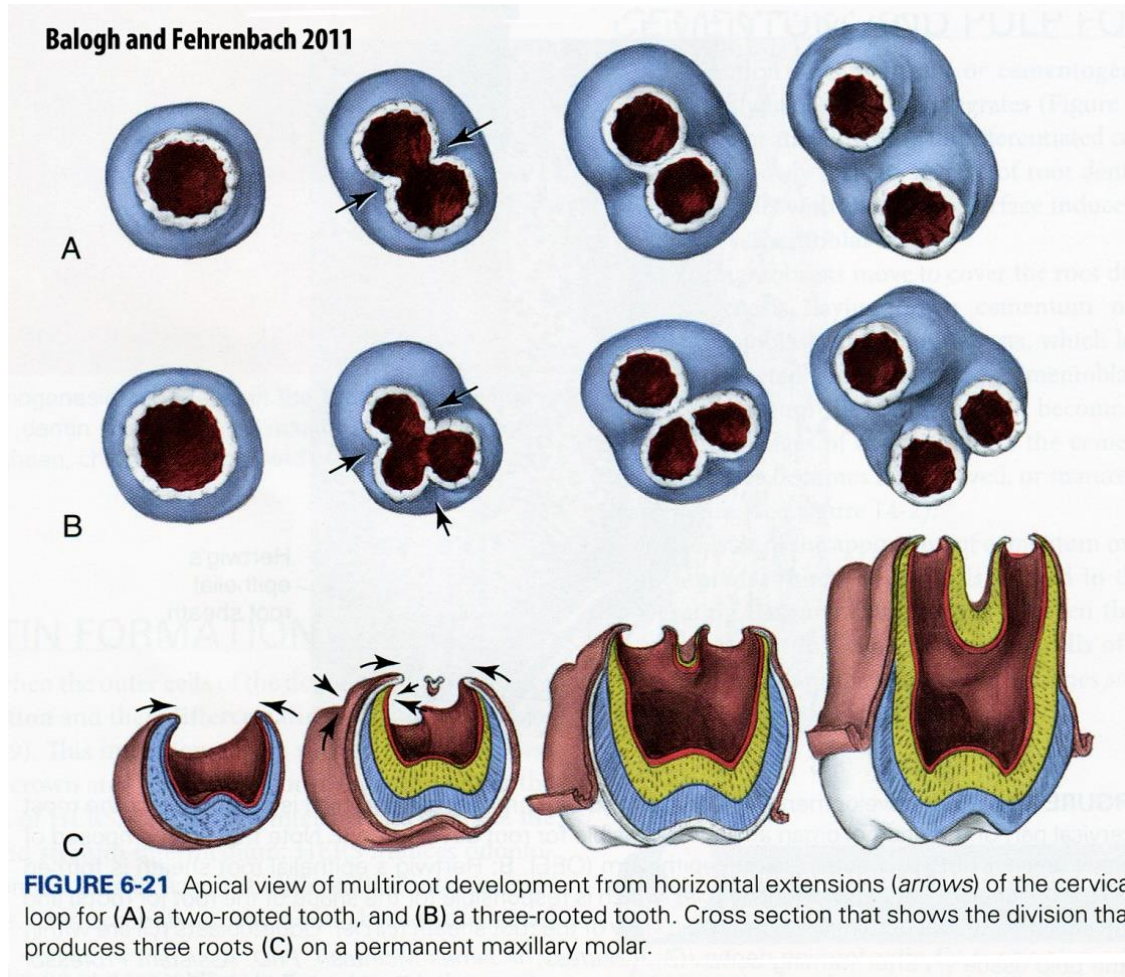
Apikální otvor Hertwigovy pochvy

- **kruhovitý - nečleněný** (primární apikální otvor) - jeden kořen
- rozdělený pomocí **horizontálních plotének** - nazývají se **diafragmy (-ata)** na několik sekundárních apikálních otvorů

Počet diafragmat určuje počet kořenů (větví) zubu

(u vícekořenového zubu diafragmata člení papilu na úseky)

Apikální konec Hertwigovy pochvy

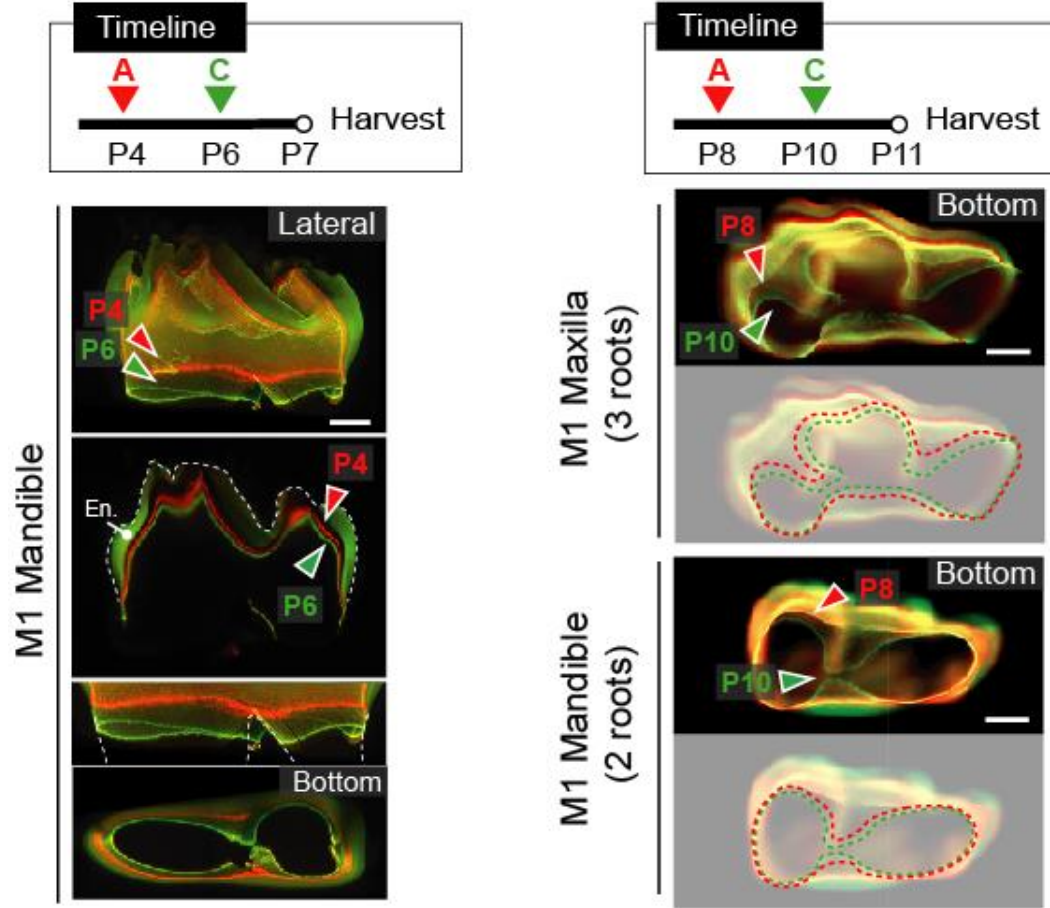


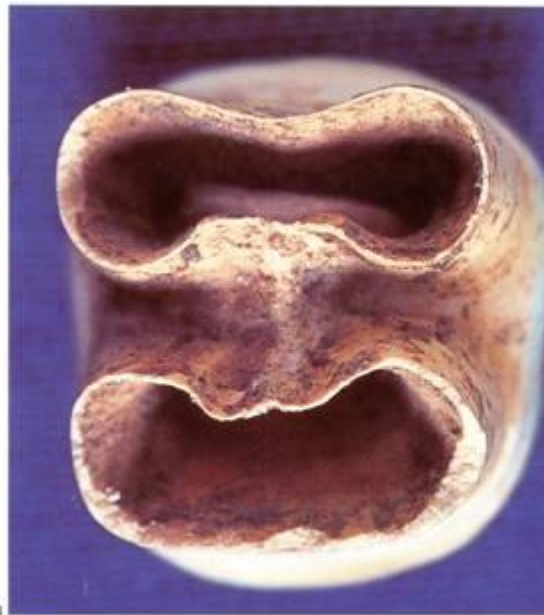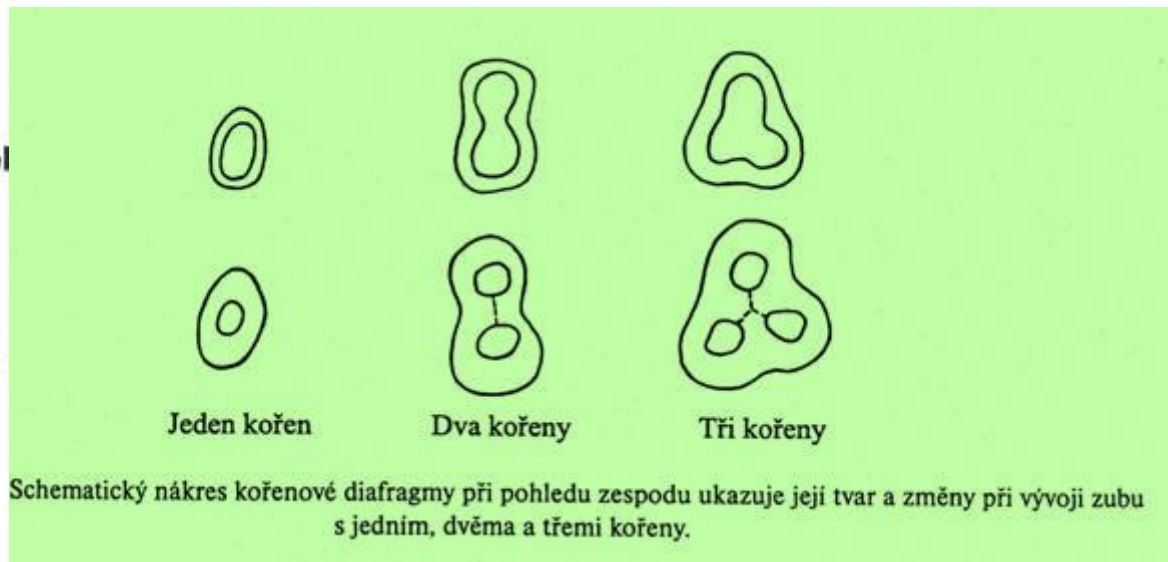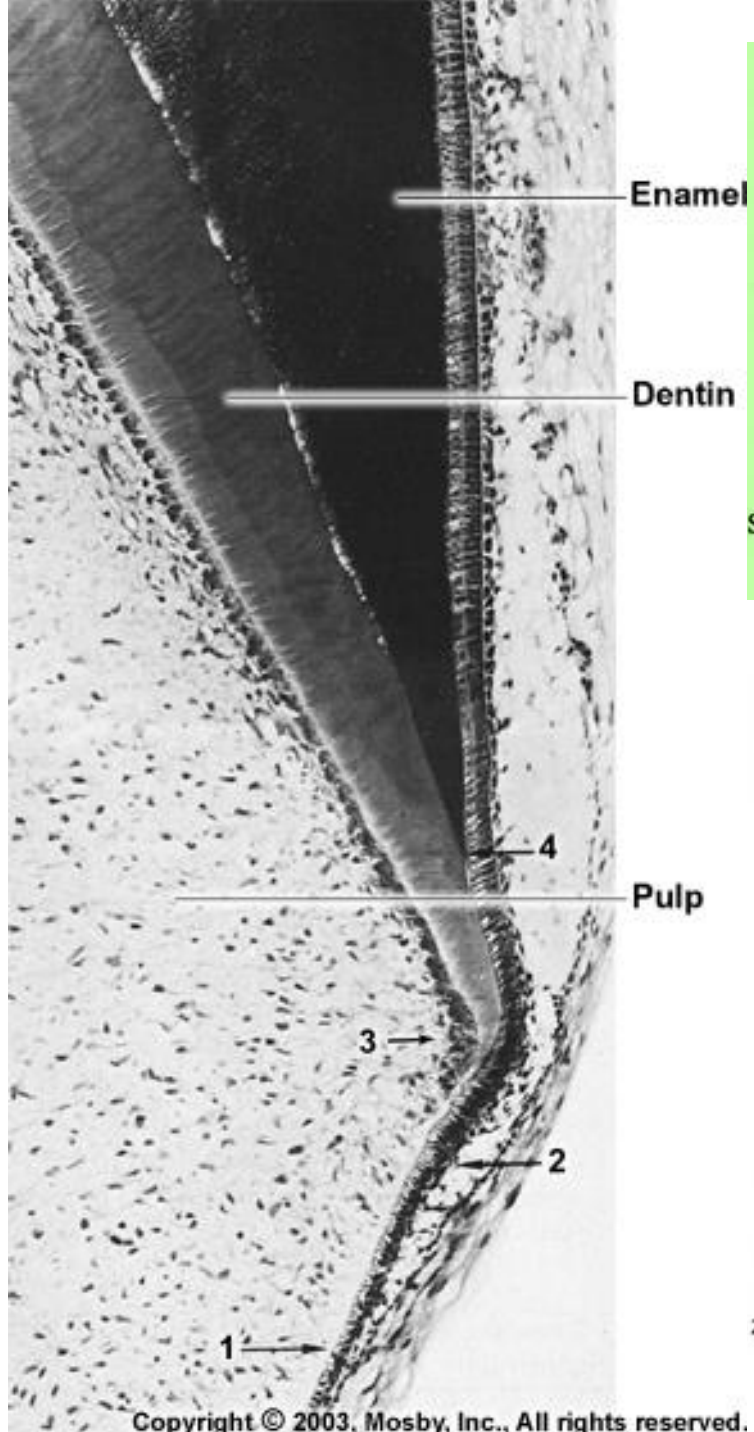
Bones and Teeth Spatio-Temporal growth monitoring (BEE-ST)

DEVELOPMENTAL BIOLOGY

Spatiotemporal monitoring of hard tissue development reveals unknown features of tooth and bone development

Marcos Gonzalez Lopez¹, Barbora Huteckova^{2,3}, Josef Lavicky¹, Nikodem Zezula², Vladislav Rakultsev¹, Vendula Fridrichova¹, Haneen Tuaima¹, Cita Nottmeier⁴, Julian Petersen⁴, Michaela Kavkova^{1,5}, Tomas Zikmund⁵, Jozef Kaiser⁵, Rupali Lav⁶, Haza Star⁶, Vitězslav Bryja², Petr Henys⁷, Miroslav Vořechovský⁸, Abigail S. Tucker^{6,9}, Jakub Harnos², Marcela Buchtova^{2,3}, Jan Krivanek^{1*}





25.2 Apices of developing roots. (a) Two-rooted tooth; (b) three-rooted tooth.

Cementogeneze

DSPP^{cerulean}/*DMP1*^{cherry} genetically modified mice

Generation and characterization of DSPP-Cerulean/DMP1-Cherry reporter mice

Anushree Vijaykumar¹ | Sean Ghassem-Zadeh¹ | Ivana Vidovic-Zdrilic¹ |
Karren Komitas¹ | Igor Adameyko^{2,3} | Jan Krivanek^{3,4} | Yu Fu⁵ | Peter Maye⁵ |
Mina Mina¹

DSPP^{cerulean}/*DMP1*^{cherry}

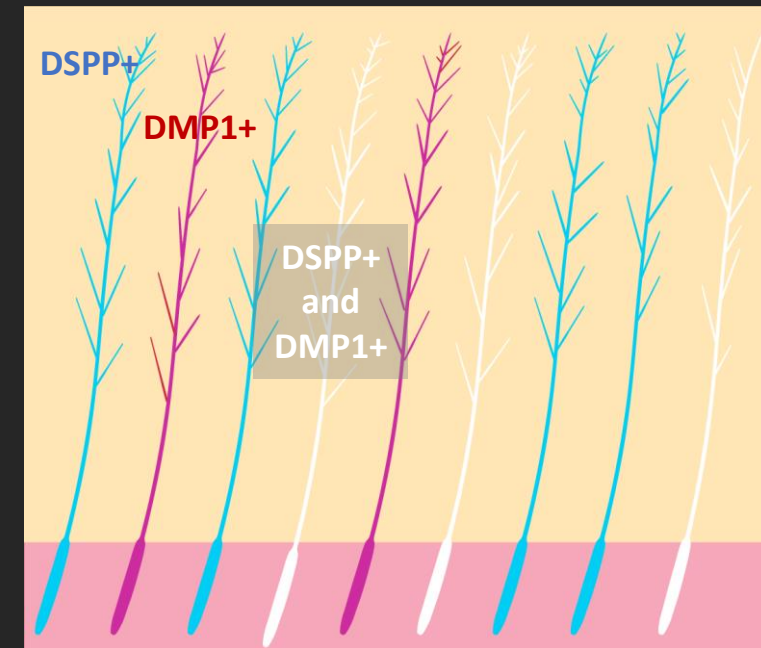
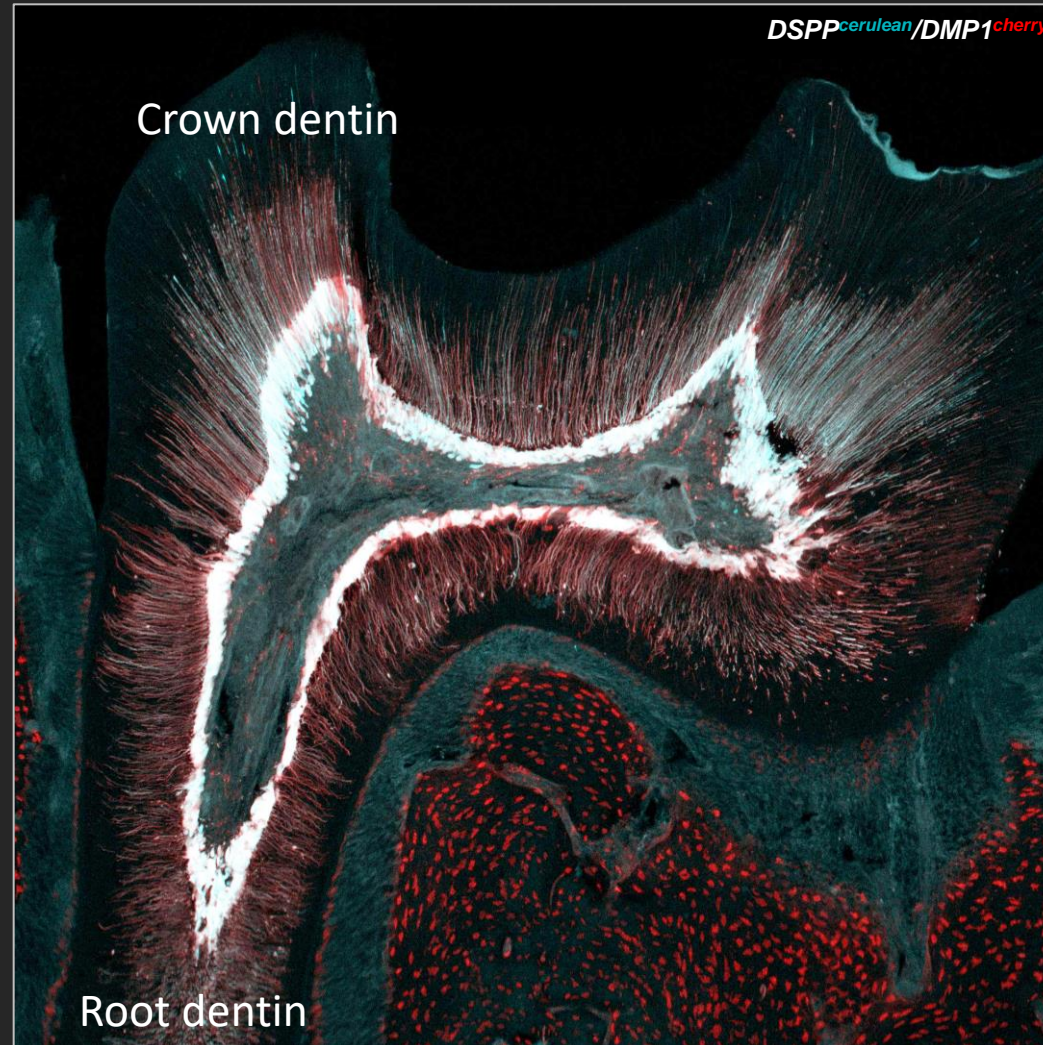


(Vijaykumar et al., Genesis, 2019)

Reporter mice enabling to study the **differentiation of odontoblasts** and perform study of dentin **microstructure** development.

DSPP – dentin sialophosphoprotein (odontoblast-specific)

DMP1 – dentin matrix protein 1 (expressed by hard-tissue forming cells)



DSPP^{cerulean}/*DMP1*^{cherry} genetically modified mice

Generation and characterization of DSPP-Cerulean/DMP1-Cherry reporter mice

Anushree Vijaykumar¹ | Sean Ghassem-Zadeh¹ | Ivana Vidovic-Zdrilic¹ |
 Karren Komitas¹ | Igor Adameyko^{2,3} | Jan Krivanek^{3,4} | Yu Fu⁵ | Peter Maye⁵ |
 Mina Mina¹

DSPP^{cerulean}/*DMP1*^{cherry}

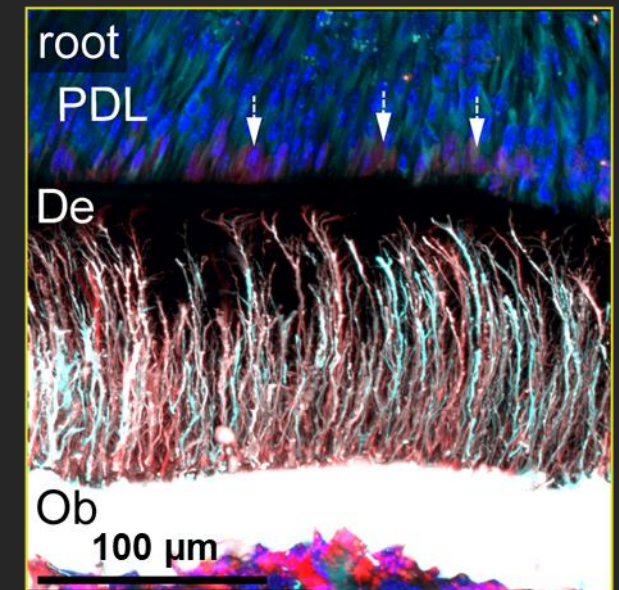
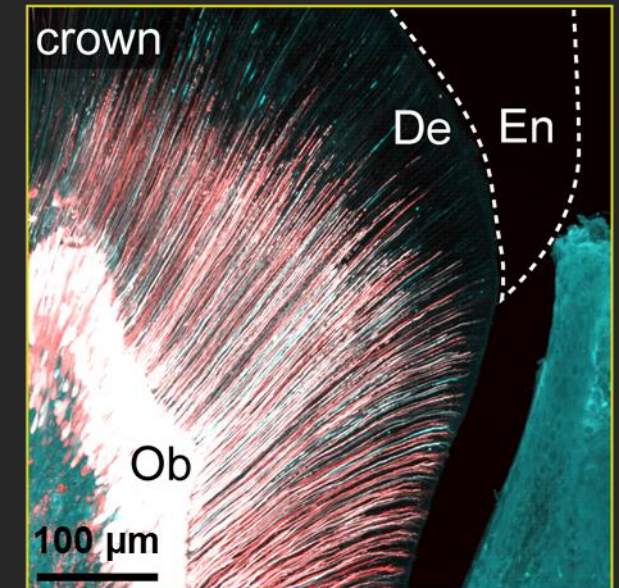
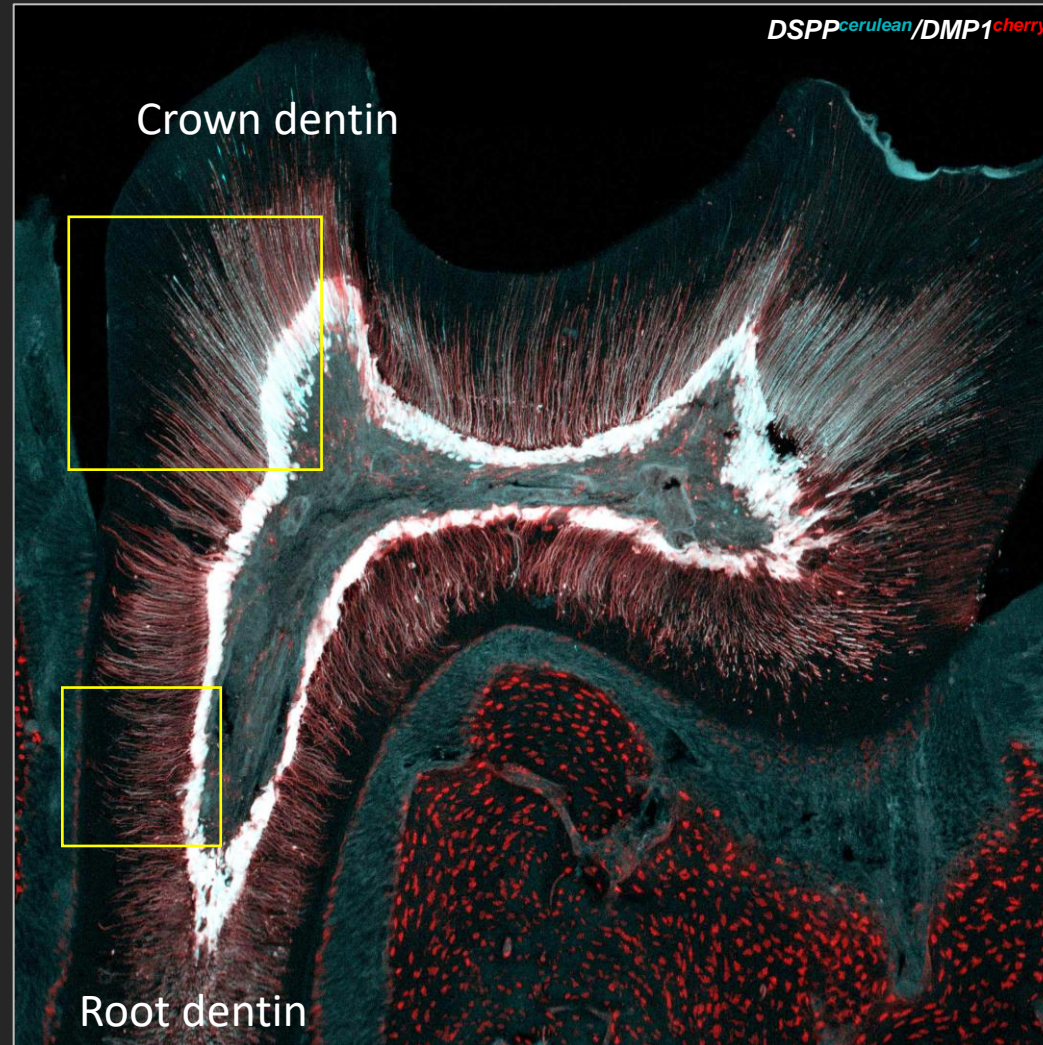



(Vijaykumar et al., Genesis, 2019)

Reporter mice enabling to study the **differentiation of odontoblasts** and perform study of dentin **microstructure** development.

DSPP – dentin sialophosphoprotein (odontoblast-specific)

DMP1 – dentin matrix protein 1 (expressed by hard-tissue forming cells)



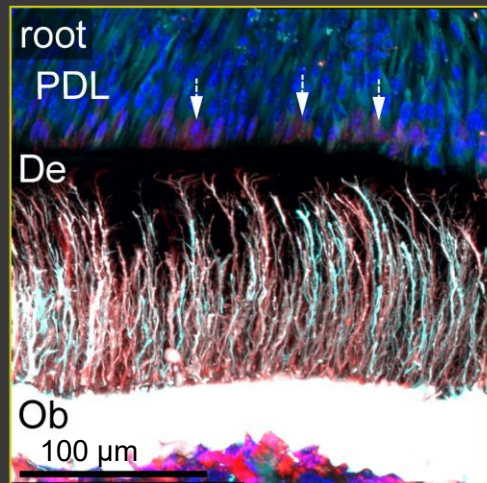
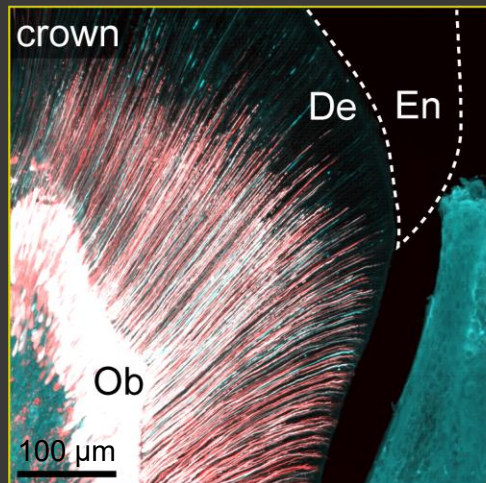
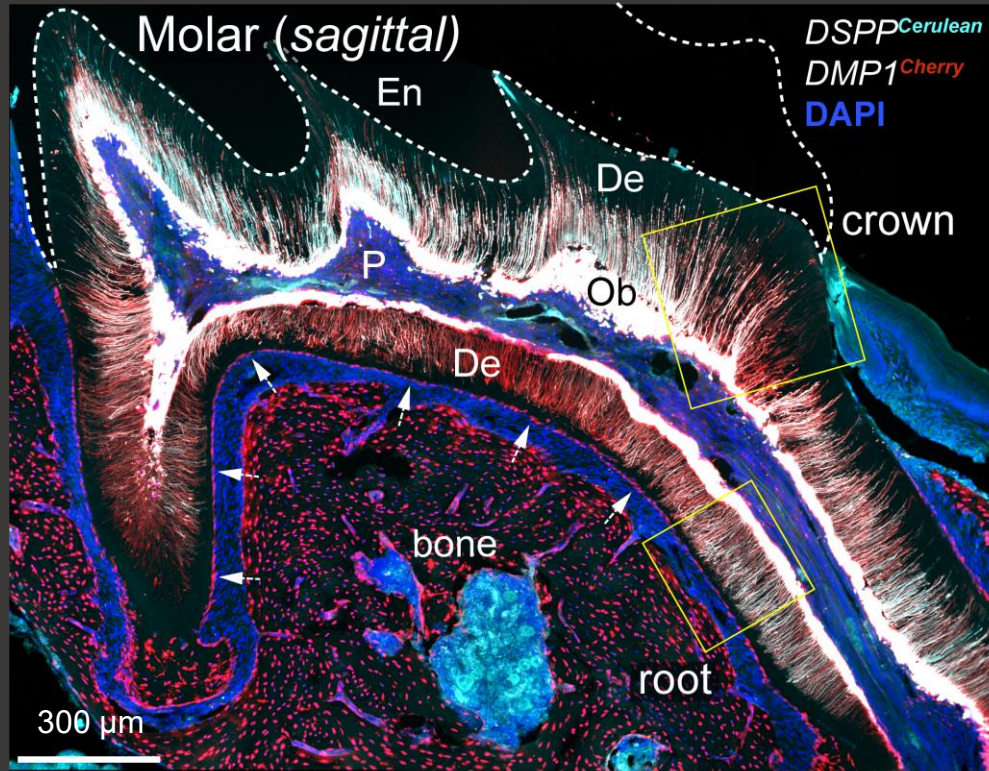


In **what aspects** exactly does dentin differ?

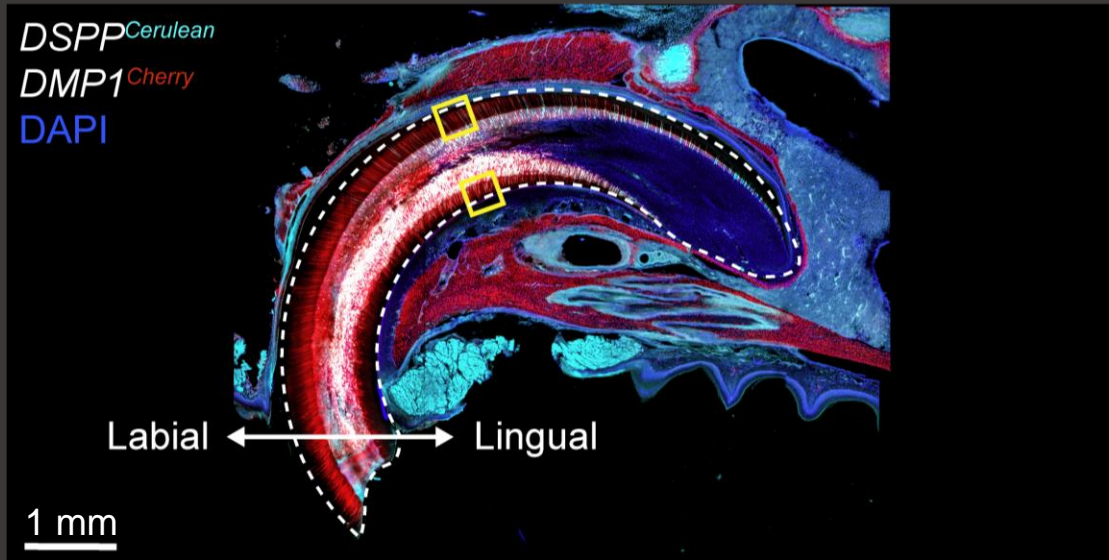
Does the **continuously-growing incisor** reflects the situation in brachyodont teeth?

What are the **causative factors**?

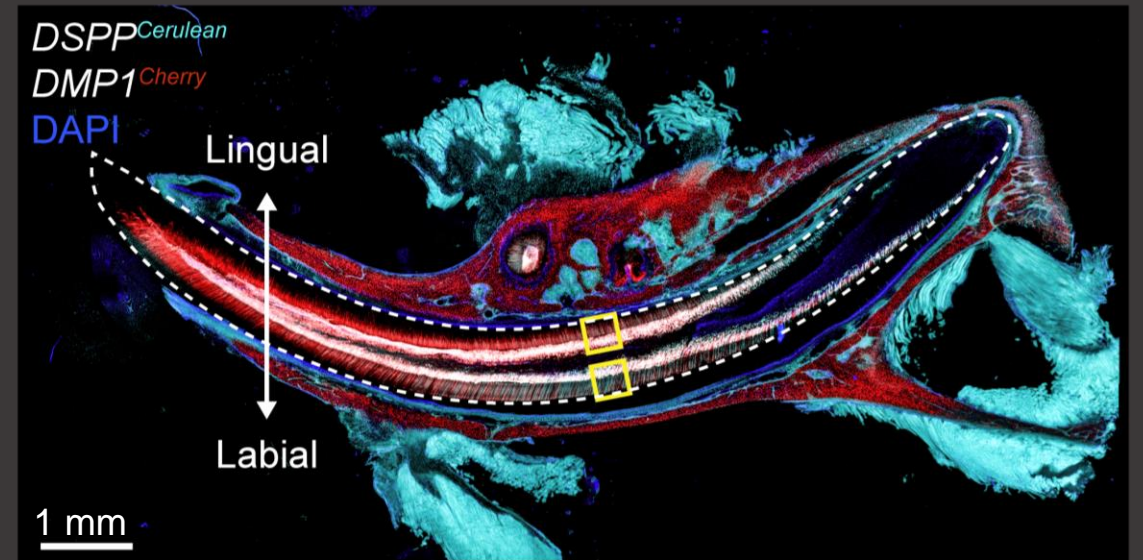
Does the **continuously-growing incisor** reflects the situation in brachyodont teeth?



Maxillary incisor (*sagittal*)

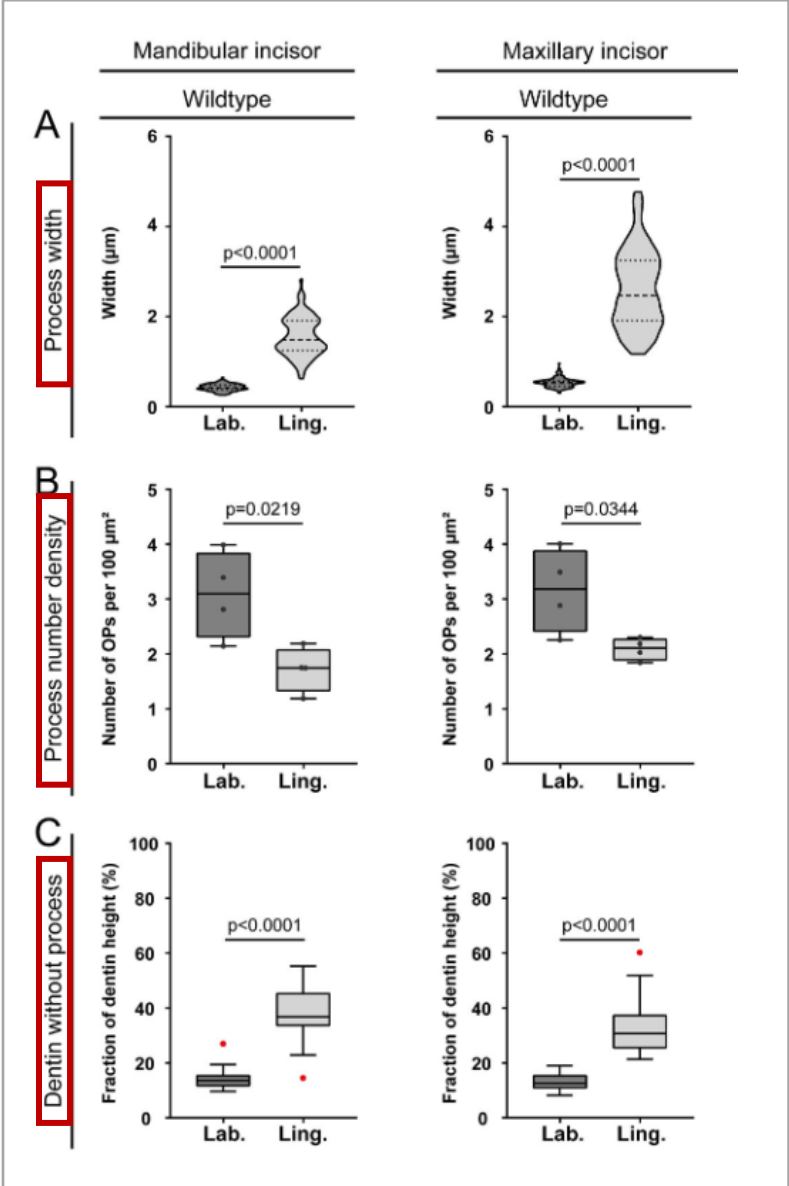
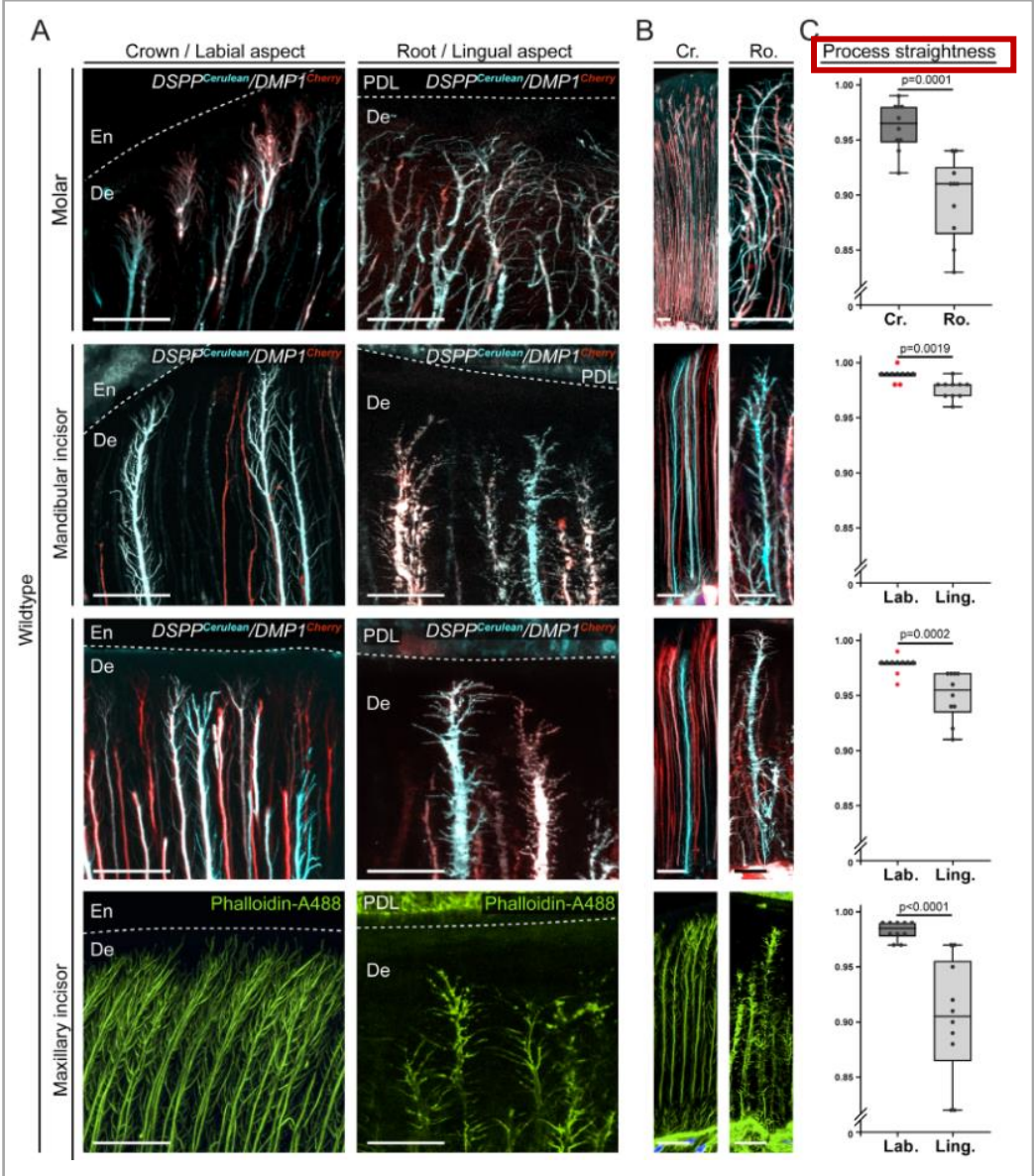


Mandibular incisor (*sagittal*)



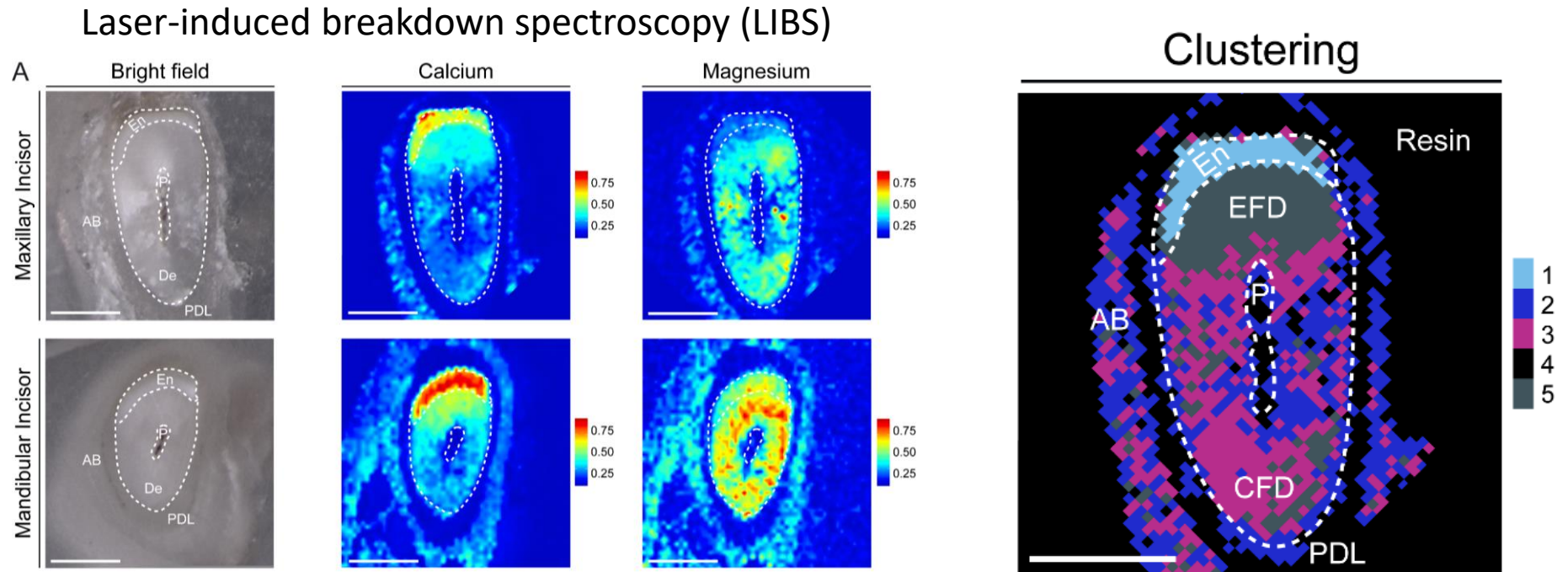
In what aspects exactly does dentin differ?

- OBSERVED DIFFERENCES**
- Odontoblast processes
 - Straightness
 - Width
 - Density
 - Dentin w/o processes

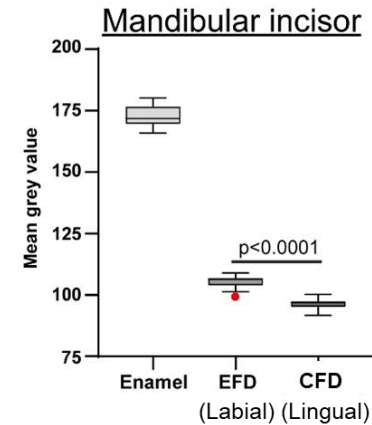
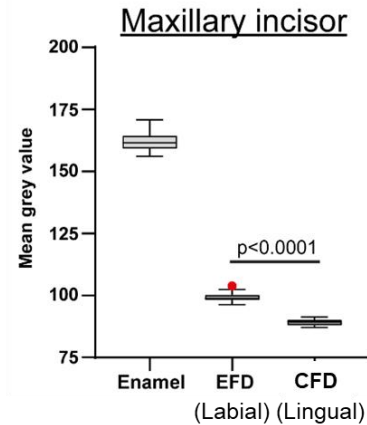
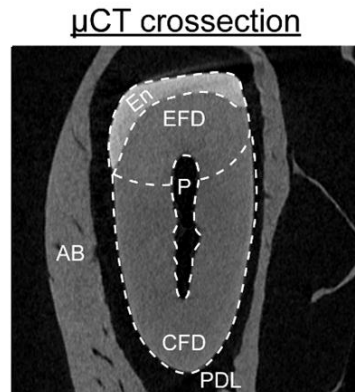


In what aspects exactly does dentin differ?

Element analysis



μ CT density



OBSERVED DIFFERENCES

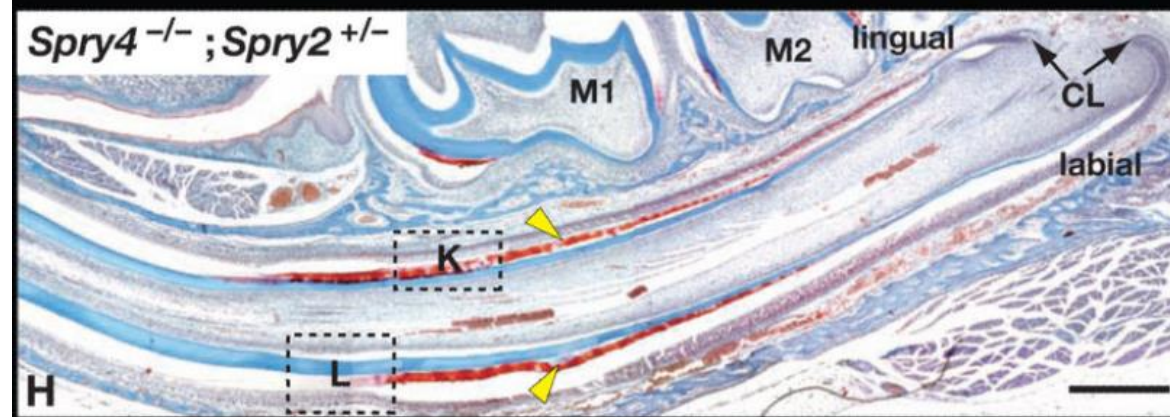
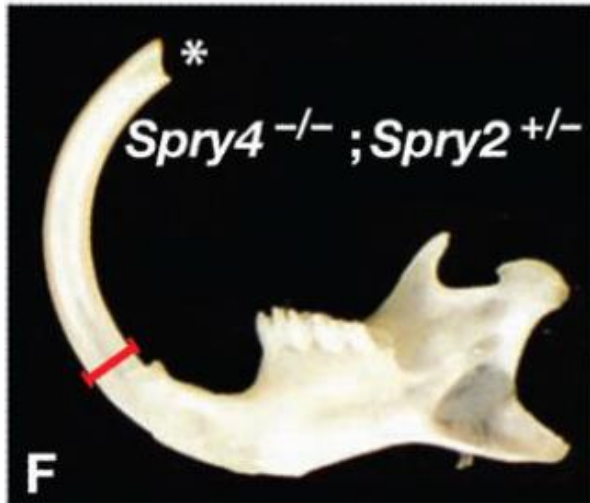
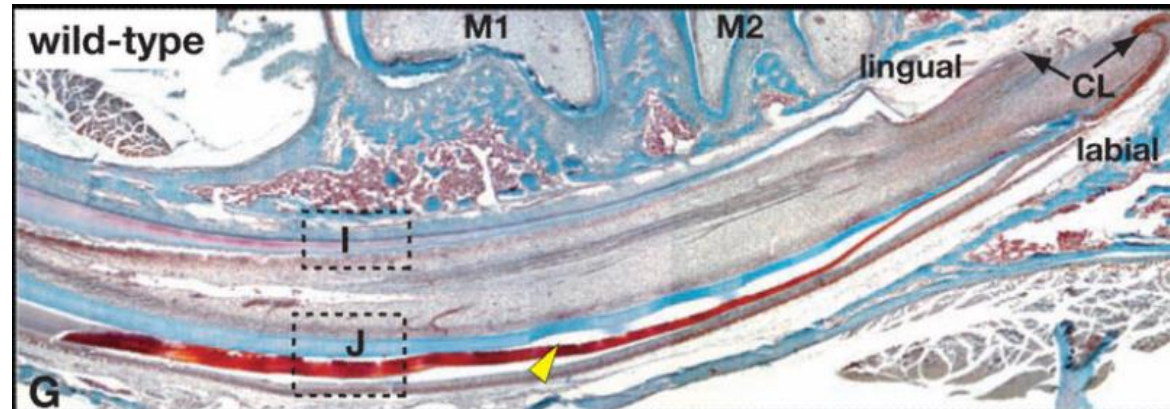
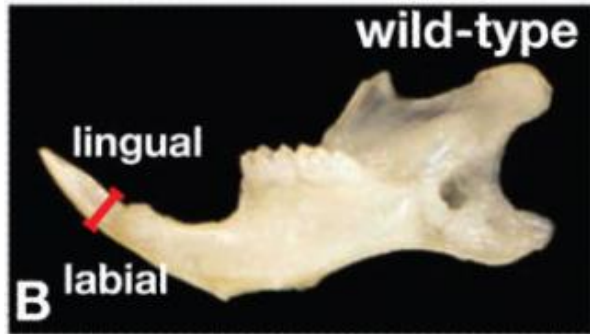
- Elements distribution
- Dentin density



What are the causative factors?


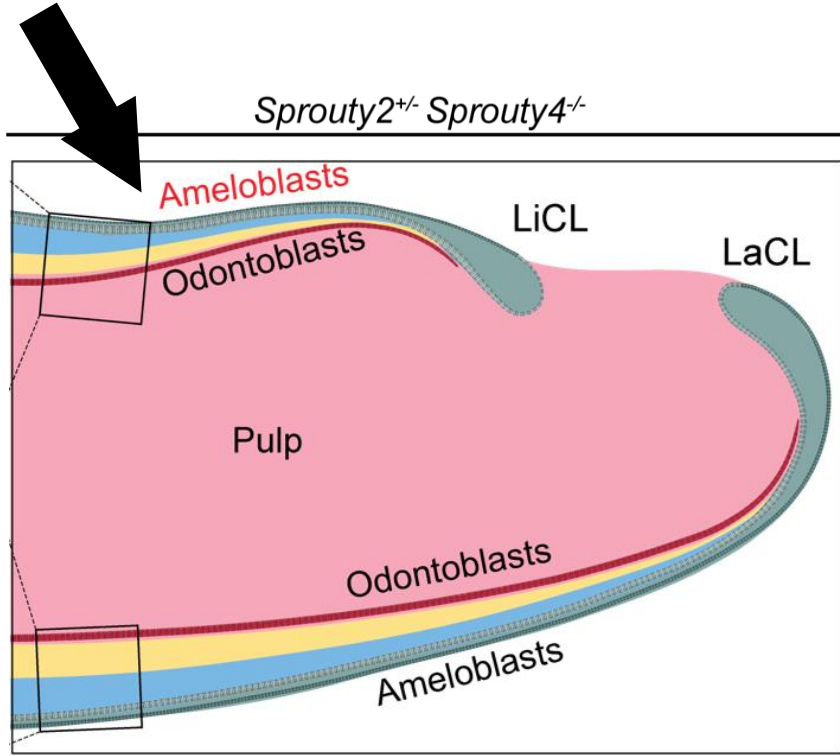
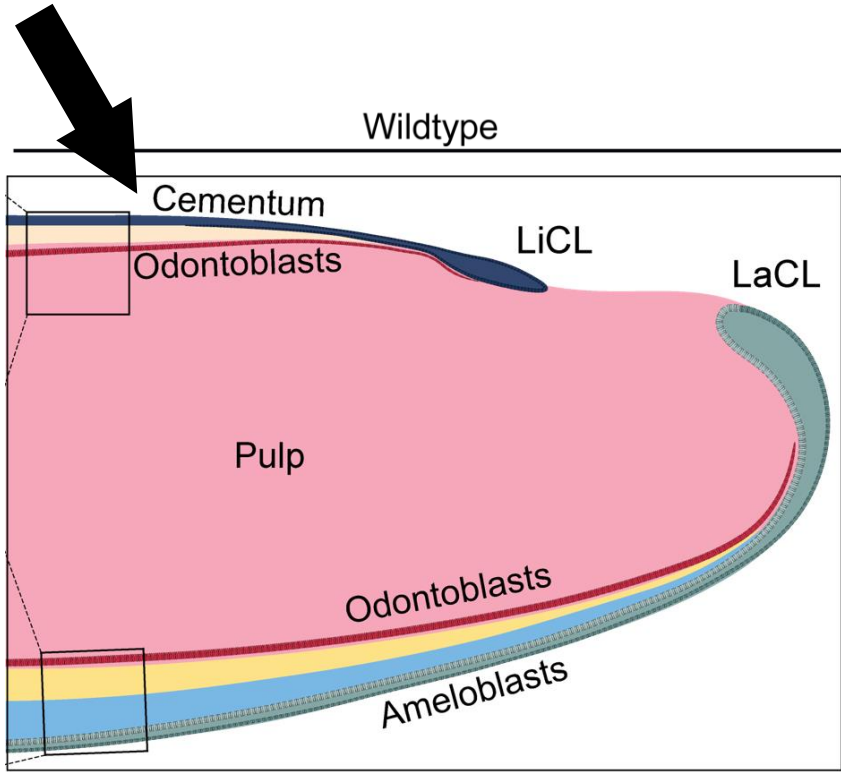


Does the **type of adjacent dental epithelium** influence development of the microstructure of adjacent ROOT/CROWN dentin?

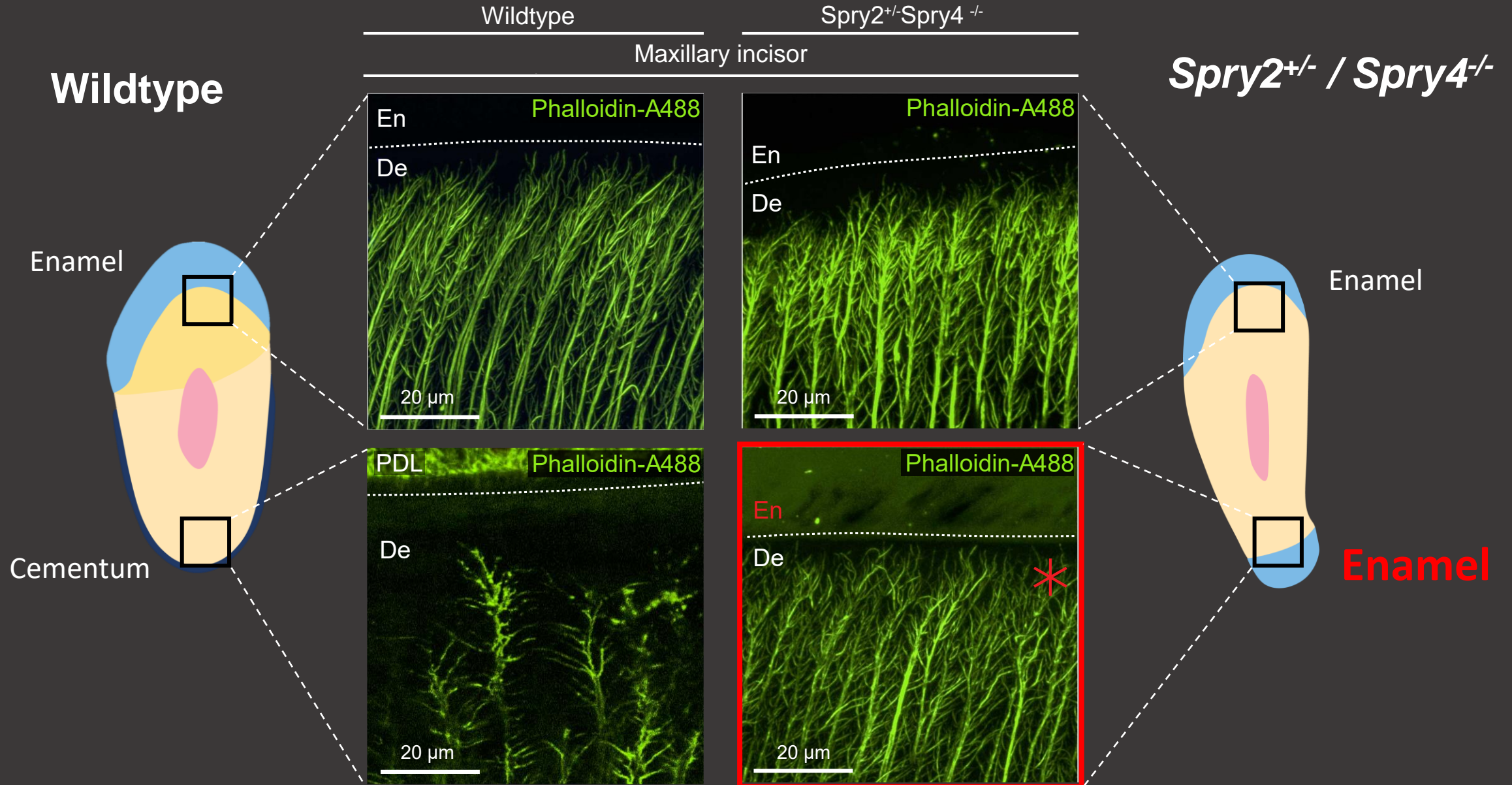


Spry-deficient animals have **ectopic enamel** on the lingual (root-analogue) side of incisor.

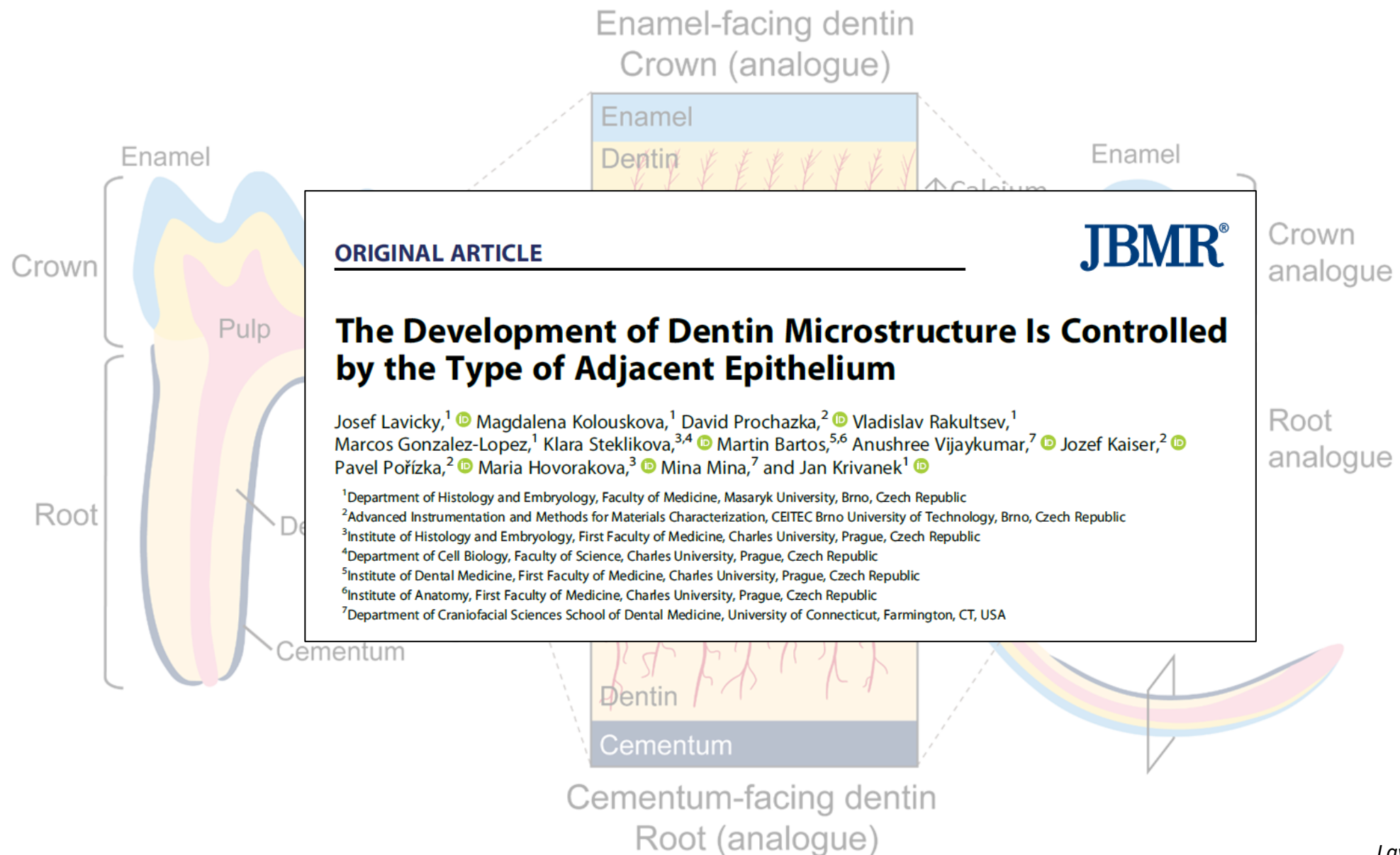
Role of **adjacent epithelium** during the dentin development



Type of **adjacent epithelium** controls the dentin microstructure development



Developmental, molecular, structural and functional differences on the labial-lingual axis



ORIGINAL ARTICLE

JBMR®

The Development of Dentin Microstructure Is Controlled by the Type of Adjacent Epithelium

Josef Lavicky,¹ Magdalena Kolouskova,¹ David Prochazka,² Vladislav Rakultsev,¹ Marcos Gonzalez-Lopez,¹ Klara Steklikova,^{3,4} Martin Bartos,^{5,6} Anushree Vijaykumar,⁷ Jozef Kaiser,² Pavel Porizka,² Maria Hovorakova,³ Mina Mina,⁷ and Jan Krivanek¹

¹Department of Histology and Embryology, Faculty of Medicine, Masaryk University, Brno, Czech Republic

²Advanced Instrumentation and Methods for Materials Characterization, CEITEC Brno University of Technology, Brno, Czech Republic

³Institute of Histology and Embryology, First Faculty of Medicine, Charles University, Prague, Czech Republic

⁴Department of Cell Biology, Faculty of Science, Charles University, Prague, Czech Republic

⁵Institute of Dental Medicine, First Faculty of Medicine, Charles University, Prague, Czech Republic

⁶Institute of Anatomy, First Faculty of Medicine, Charles University, Prague, Czech Republic

⁷Department of Craniofacial Sciences School of Dental Medicine, University of Connecticut, Farmington, CT, USA



Josef Lavicky



Magdalena Kolouskova