

Zlomeniny - typy, klasifikace, hojení, vyšetření, léčba, praxe - anamnéza + vyšetření

Klinika úrazové chirurgie FN Brno
VLLP0532c

- Skeletální poranění - zlomeniny
- Poranění měkkých tkání, šlach kloubů

ČR

- ~ 1 797 000 úrazů/rok
- ~ zlomeniny 454 000
- Všeobecná chirurgie, traumatologie, ortopedie
- Polytraumata, sdružená poranění, monotraumata

Zlomeniny

Zlomenina je porucha kontinuity kosti. Je způsobena překonáním elastických schopností tkáně tlakem, tahem nebo posunem.

- mechanismus **přímý** nebo **nepřímý**

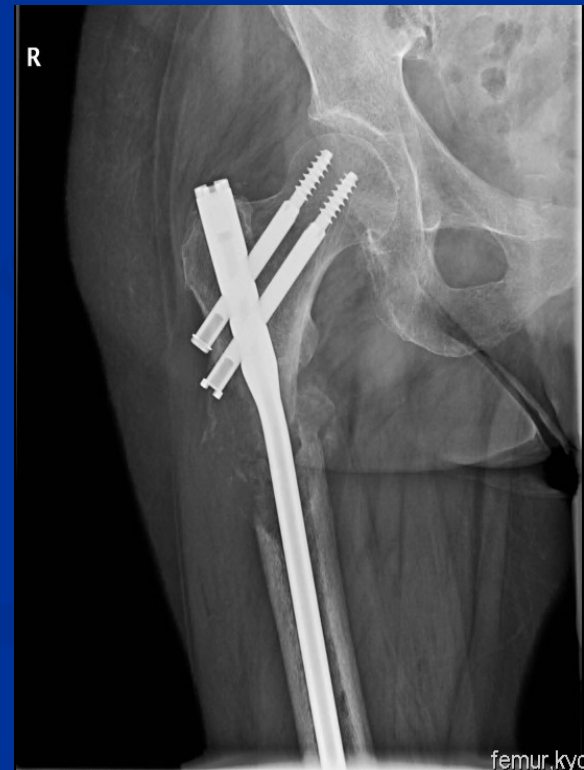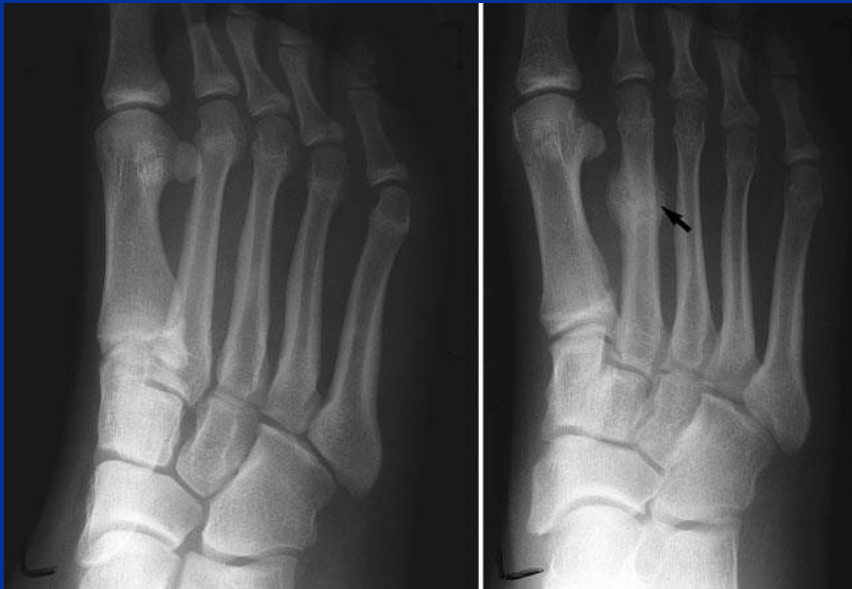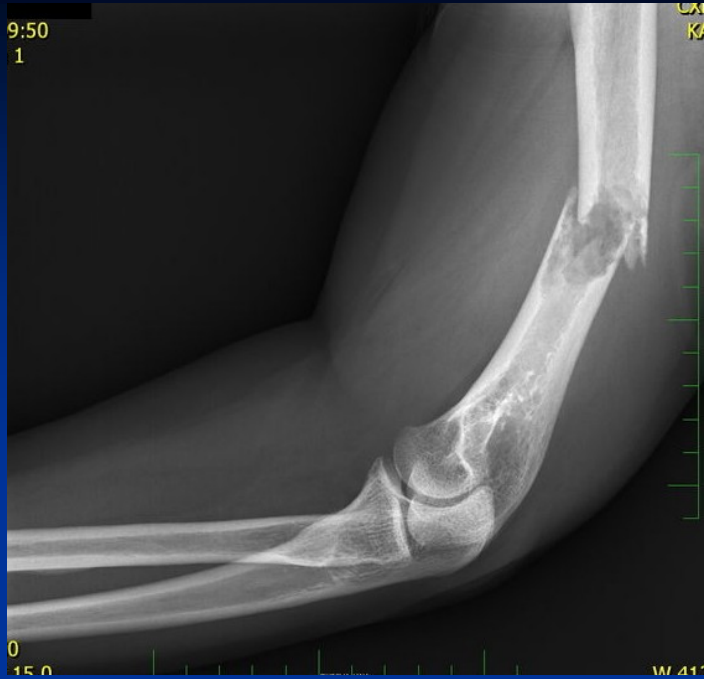- Končetinový skelet

- Axiální skelet

- Zlomeni traumatické

- Zlomeniny únavové

- Zlomeniny patologické



Zlomeniny

Podle mechanismu vzniku:

- kompresivní
- impresivní
- tahové
- ohybové

Podle charakteru lomné linie:

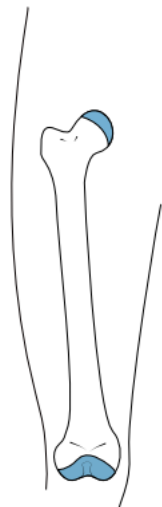- příčná
- šikmá
- spirální
- tříštivá

Podle charakteru lomu – úplné, infrakce, vrbového proutku

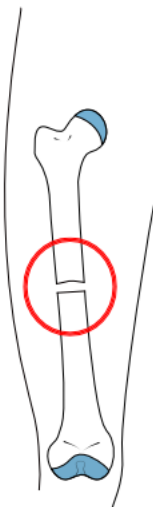
Podle počtu úlomků

Podle lokalizace – epifýza, metafýza, diafýza

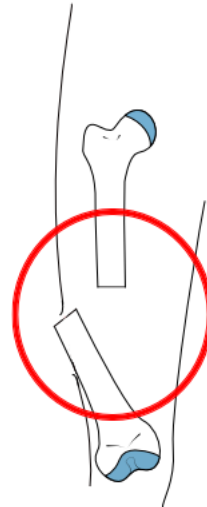
Typy zlomenin



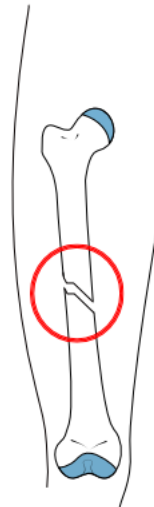
Normální



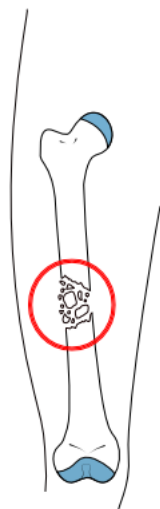
Příčná



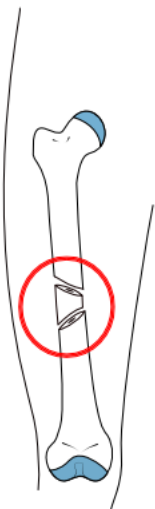
Otevřená



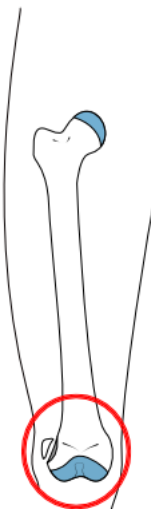Šikmá



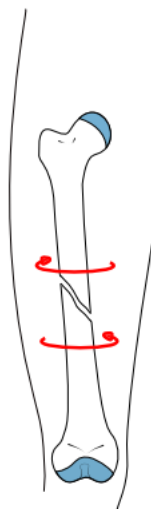Tříštivá



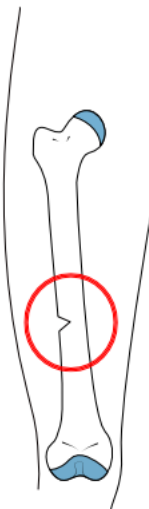
Etážová



Avulsní



Spirální



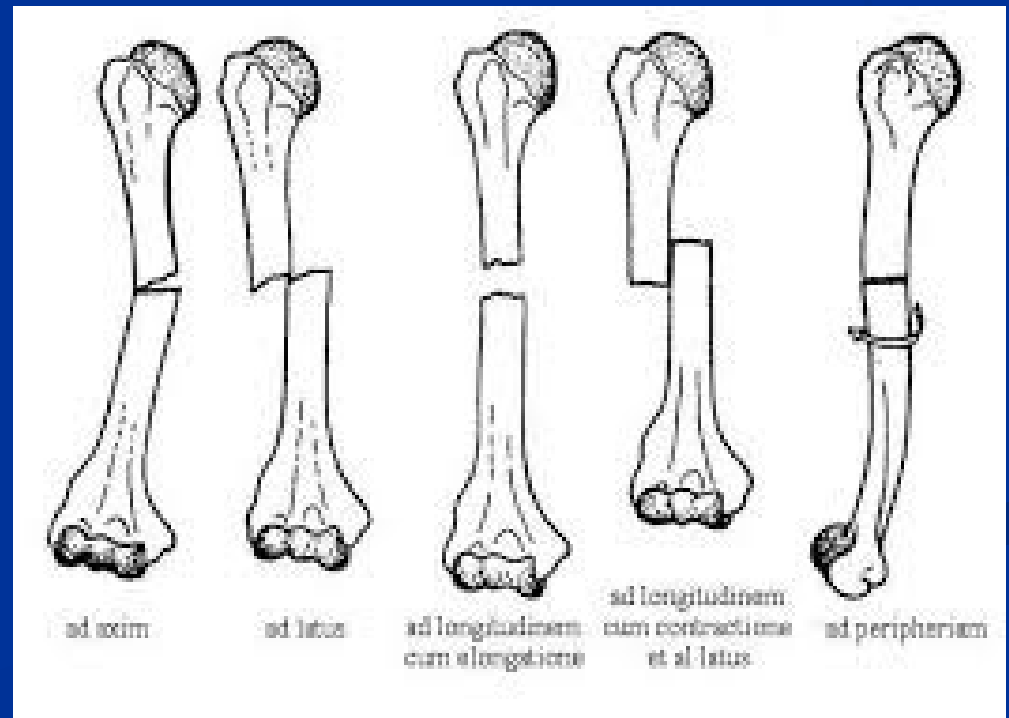
"Vrbový proutek"

Zlomeniny

- Nedislokované
- Dislokované

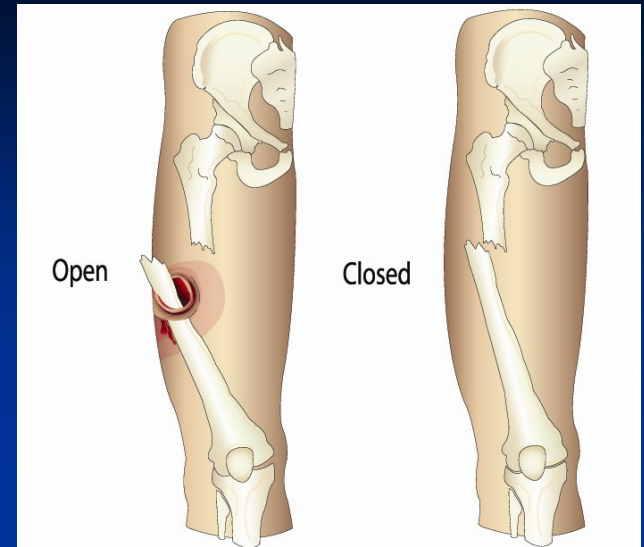
Podle vzájemného postavení úlomků

- ad **latus**
- ad **axim**
- ad **peripheriam**
- ad **longitudinem**

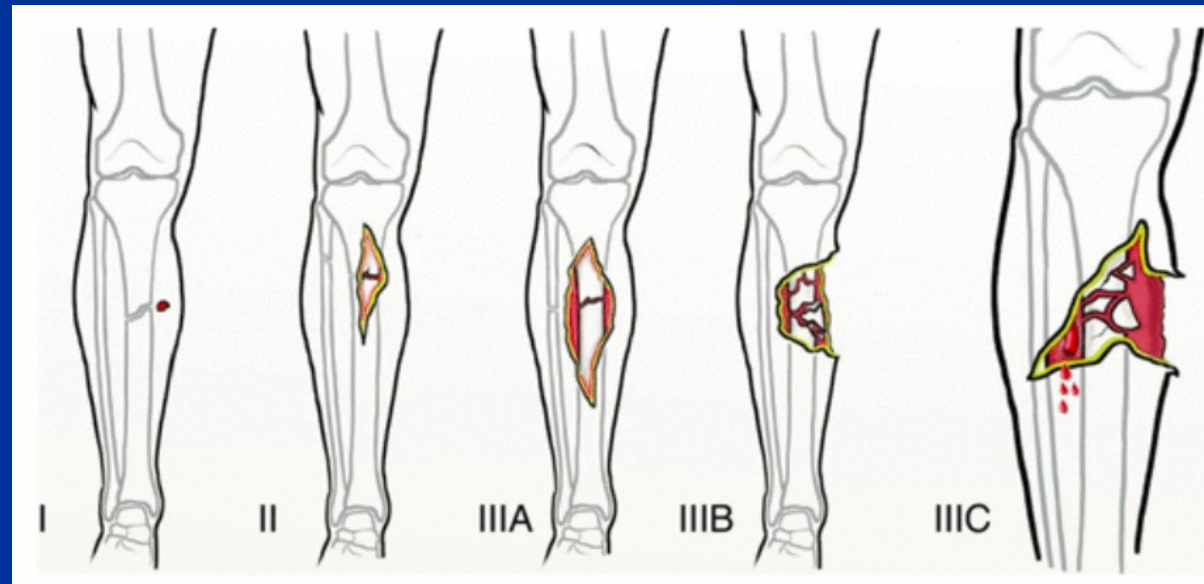


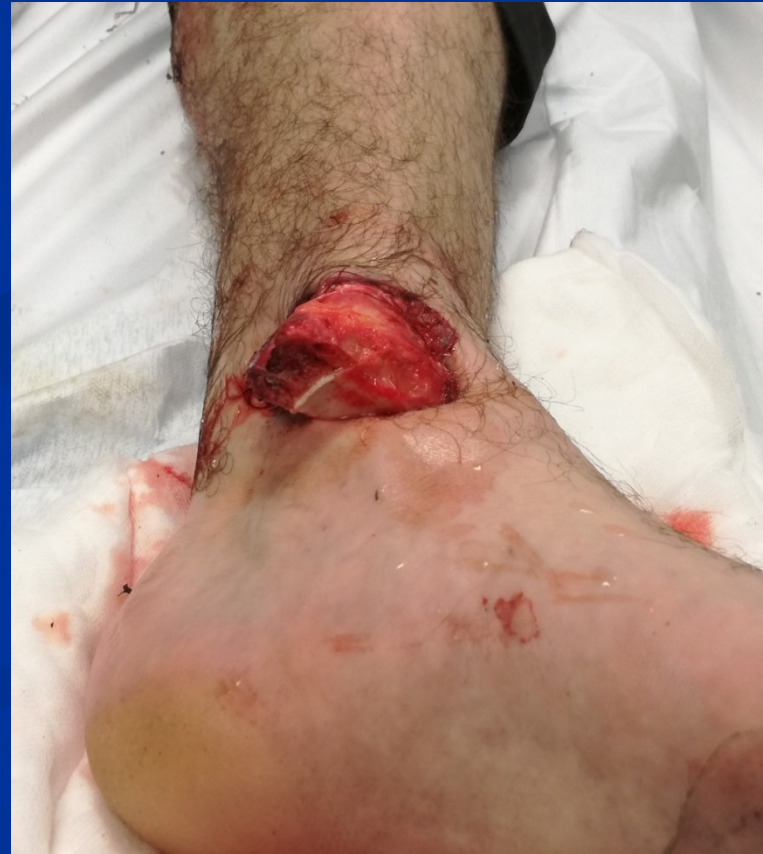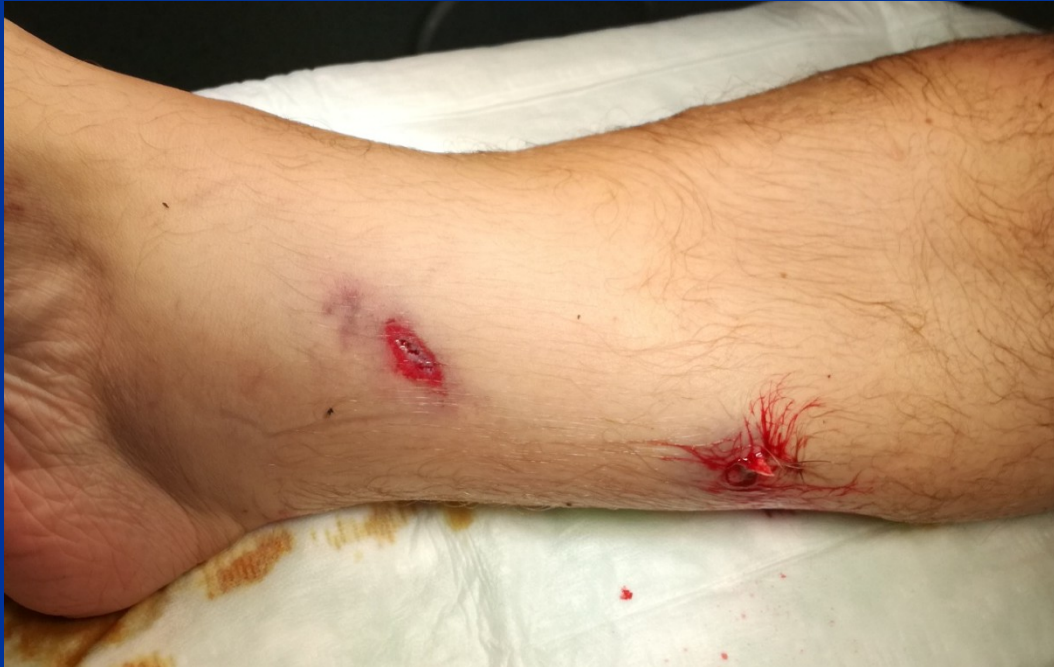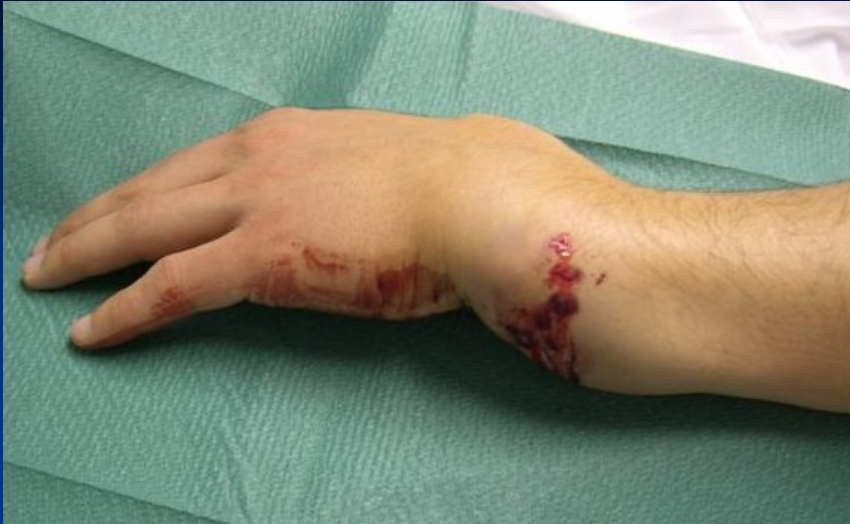Zlomeniny

- Zavřené
- Otevřené



- Gustilo-Anderson
- Tscherne

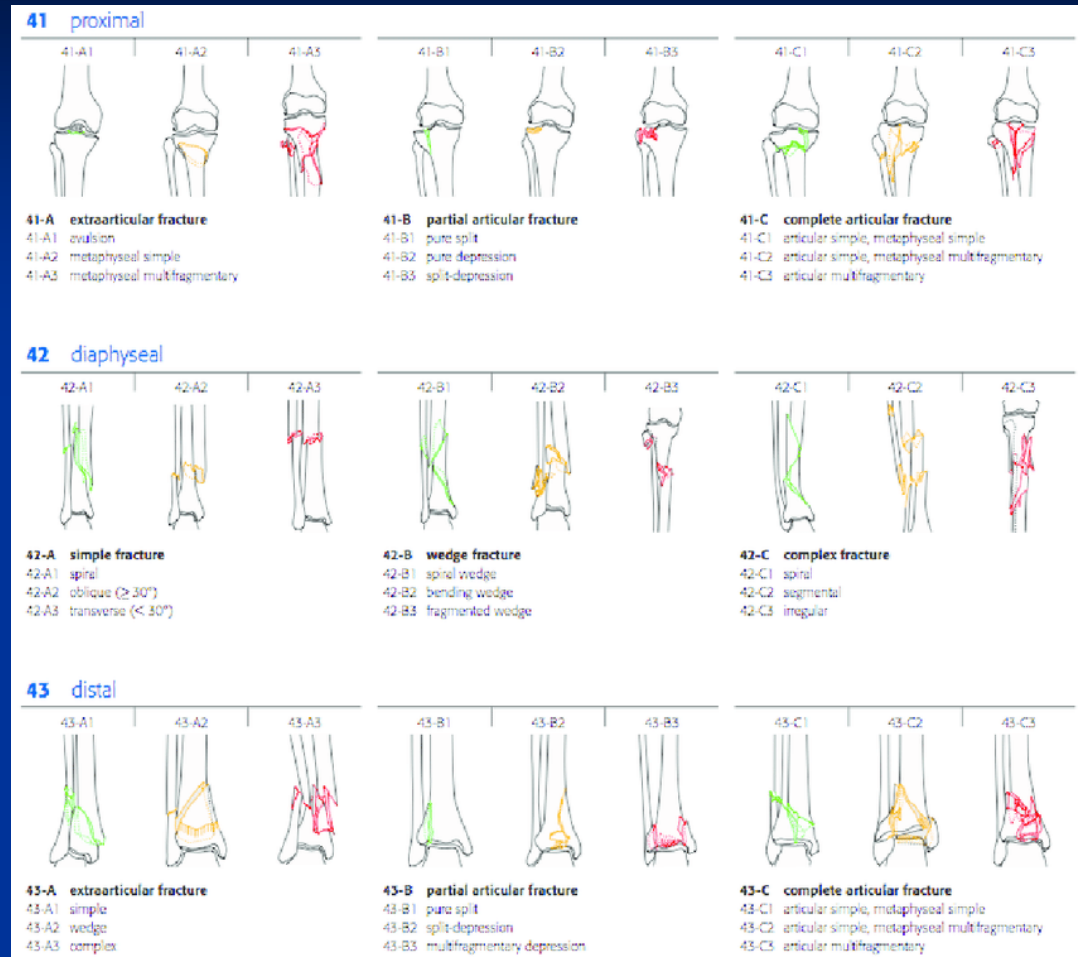




Klasifikace zlomenin










AO klasifikace:

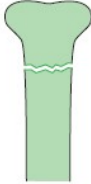
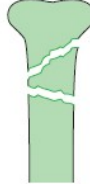

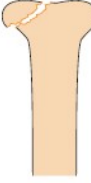
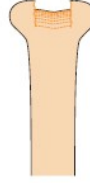
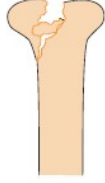
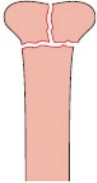
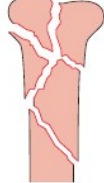
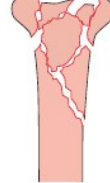
- Anatomická oblast 1-9
- Segment kosti 1-3
- Povaha zlomeniny A, B, C



Arbeitsgemeinschaft für Osteosynthesefragen

- 1958 Švýcarsko

Type	Group		
	1	2	3
A Simple			
	Spiral	Oblique	Transverse
B Wedge			
	Spiral	Bending	Multifragmentary
C Complex			
	Spiral	Segmental	Irregular

Type	Group		
	1	2	3
A Extraarticular	 Simple	 Wedge	 Complex
B Partial articular	 Split	 Depression	 Split-depression
C Articular	 Simple articular, simple metaphyseal	 Simple articular, complex metaphyseal	 Complex articular, complex metaphyseal

Hojení zlomenin

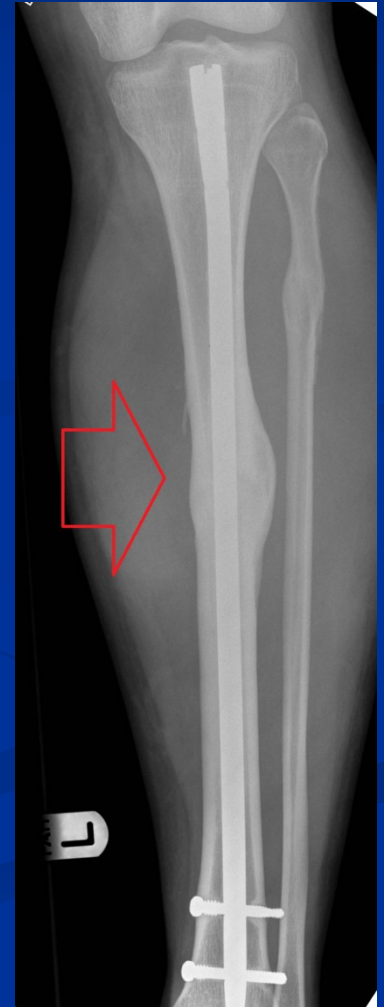
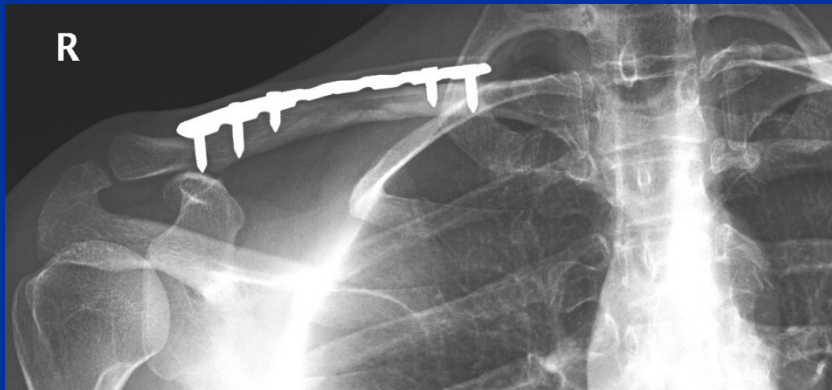je nutná dobrá vaskularizace a odpovídající imobilizace

Primární hojení (angiogenní)

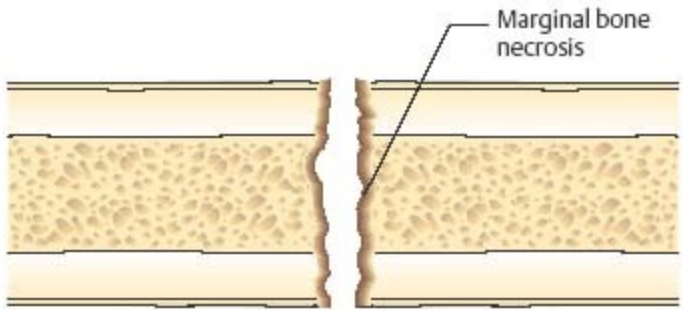
- přímé prorůstání kostních buněk mezi úlomky

Sekundární hojení (chondrodesmální)

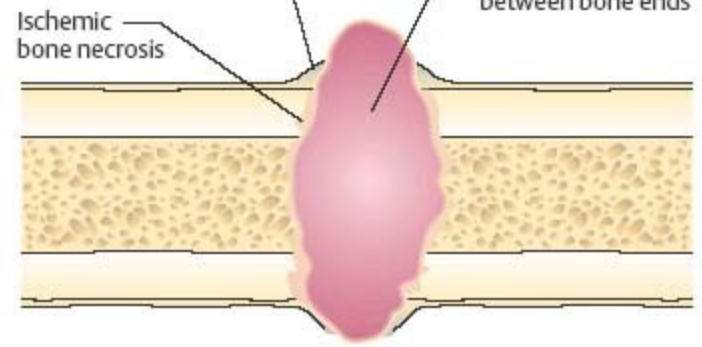
- tvorba **svalku** z vaziva nebo hyalinní chrupavky



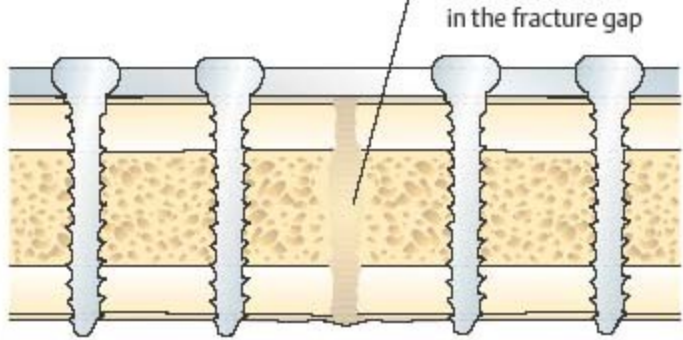
1



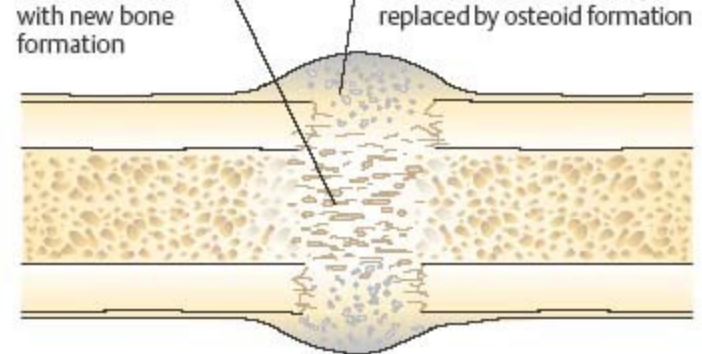
1 Periosteal proliferation



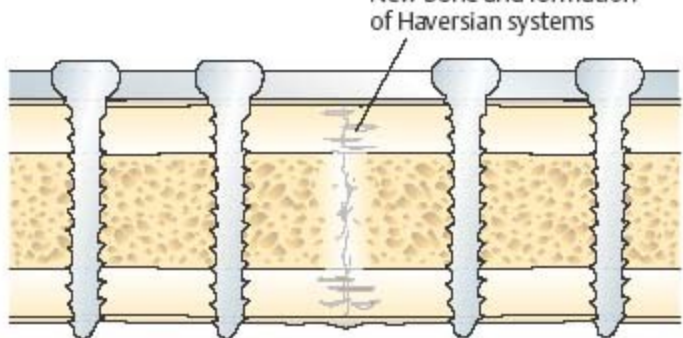
2



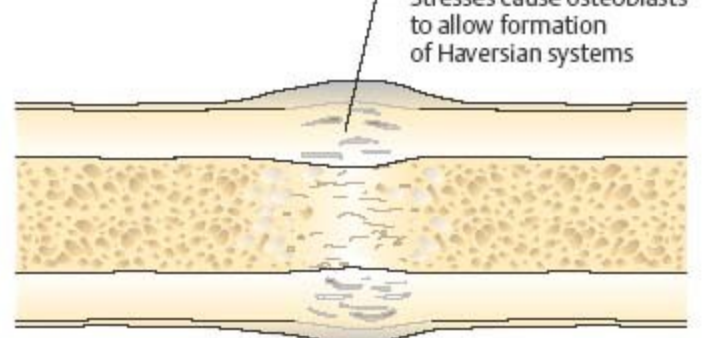
2 Endosteal callus with new bone formation



3



3



a

b

Anamnéza

- Přímá, nepřímá
- Zevrubná celková / cílená, zkrácená (k NO)(akutní stavy)
- **NO - nynější onemocnění**
- Hlavní obtíž
- Časová osa, mechanismus úrazu, symptomy
- Charakter obtíží, doba vzniku, anamnéza úrazu / chronické přetížení pracovní, sportovní, předchozí úrazy, operace, deformity, ovlivňující faktory, systémová onemocnění,
- Cílená anamnéza orgánových systémů/funkcí

Anamnéza

- **Rozbor symptomů, bolesti - SOCRATES**
- **Site** - místo
- **Onset** - nástup/ epizody obtíží
- **Character** - specifika, kvalita, kvantita symptomu
- **Radiation**
- **Associated symptoms**
- **Time course** - časový vývoj
- **Exacerbating/ relieving factors**
- **Severity**

Anamnéza

- **OA:** prodělaná onemocnění, operace, úrazy, hospitalizace, transfuze, dispenzarizace,
- **FA:** veškerá medikace, doplňky (název, gramáž, dávkování, compliance, NÚ), seznam / orig. Balení
(kortikoidy, antimetaboly, antikoagulancia)
- **AA:** lékové, KL, jídlo, kovy..., charakter reakce
- **RA:**
- **Abusus:**
- **SPA:**
- **EA:**
- **FF:**

Anamnéza

- Akutní anamnéza - SAMPLE
- Signs/Symptomas
- Allergies
- Medications
- Past med. history - relevantní osob. anamnéza
- Last meal
- Events leading up to injury/illness

Fyzikální vyšetření

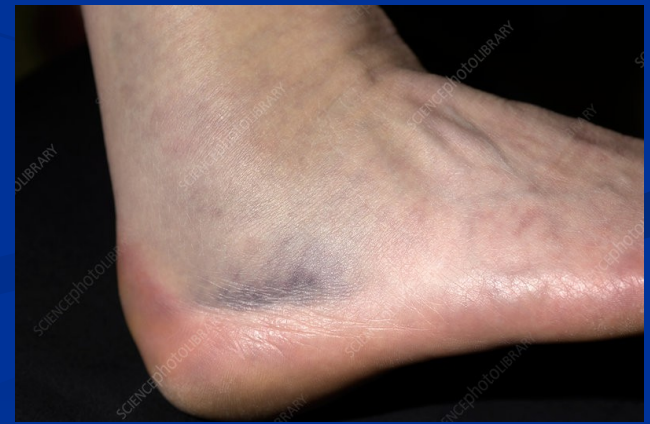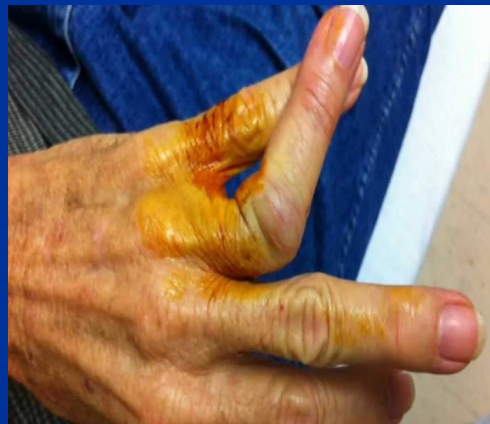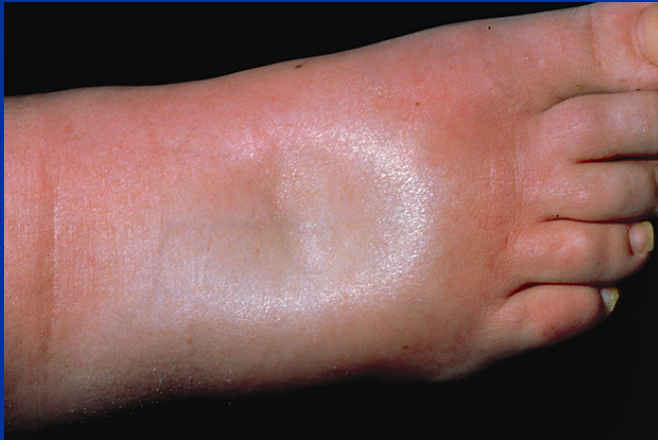- Celkové zhodnocení pacienta
- Vitální funkce (TT, TK, TF, saturace) + váhy, výška
- Vyšetření jednotlivých orgánových systémů
 - - kardiovaskulární sy
 - - respirační sy
 - - gastrointestinální sy
 - - muskuloskeletální sy, orientační neurologie

Fyzikální vyšetření

- **Celkové zhodnocení** (pozorování během vstupu, anamnézy, zhodnocení kognitiv. funkcí)
- **Pohled**
- **Pohmat**
- **Poslech**
- **Poklep**
- **P.r.**
- **Funkční vyšetření**

Příznaky poranění končetin, zlomenin

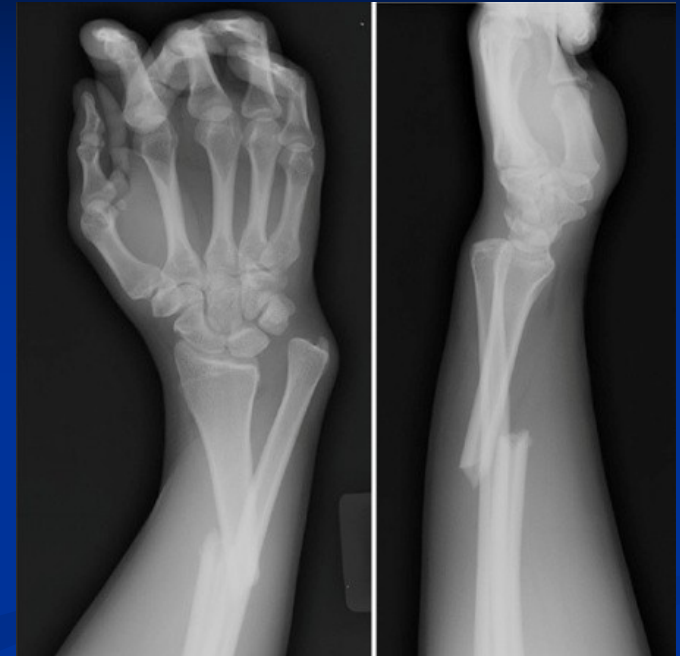
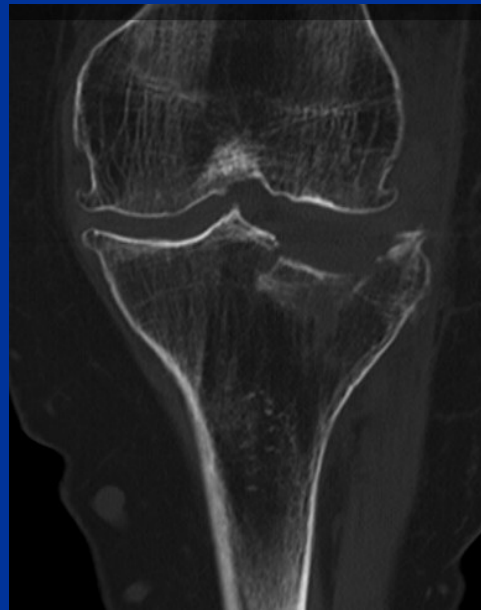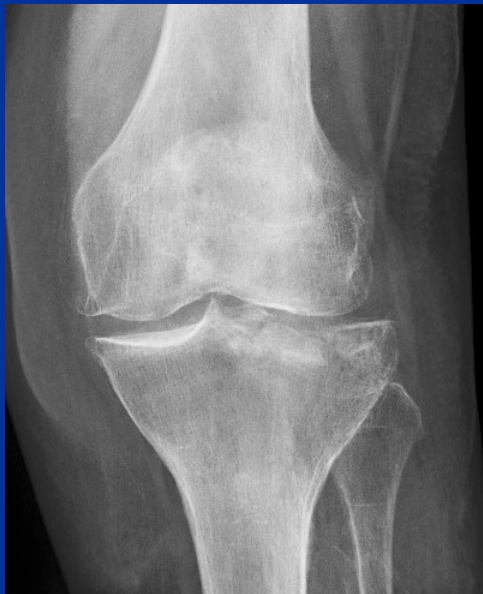- Bolest, otok, hematom
- Ztráta funkce, nemožnost nést váhu
- Defigurace, krepitace, patologická hybnost



- Vyšetření:
- Integrita kožního krytu, deformace, hematomy
- Palpační vyšetření končetiny - měkké tkáně, skelet
- Aktivní, pasivní hybnost, stabilita
- Vyšetření neurocirkulačních poměrů periferie končetiny

Pomocné zobrazovací metody

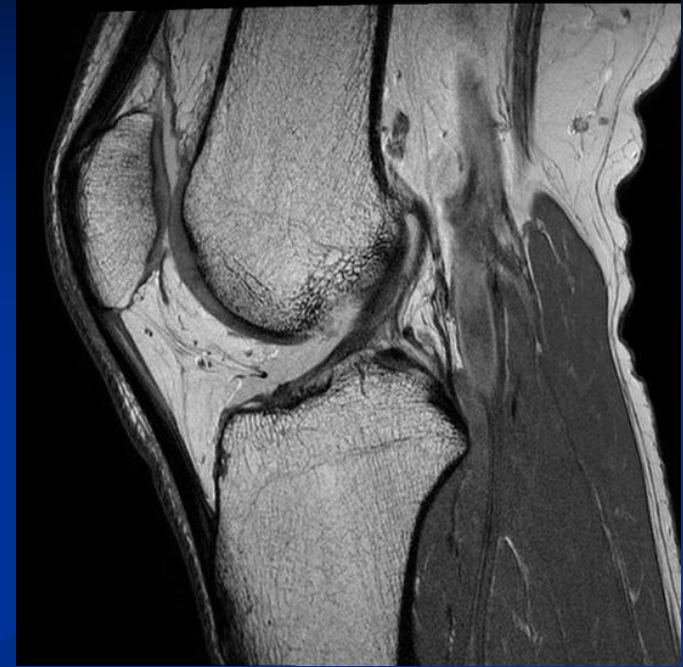
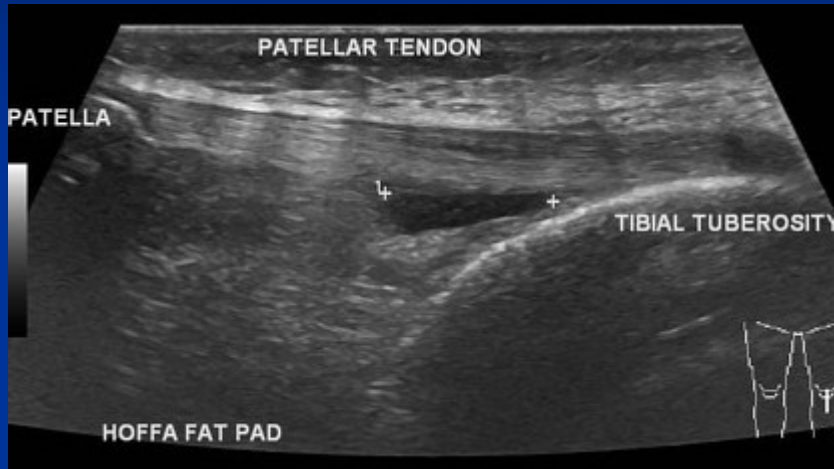
- Skelet
- 2 na sebe kolmé projekce, speciální
- RTG
- CT



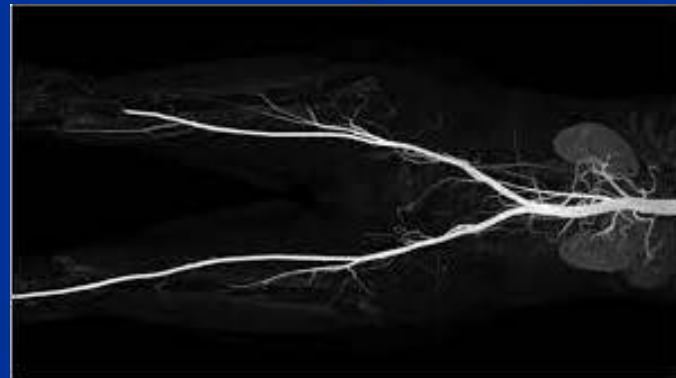
- Měkké tkáně

- UZ

- MRI



- Angiografie



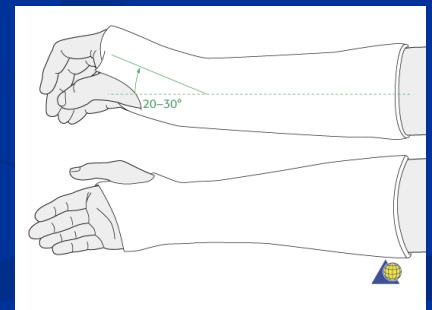
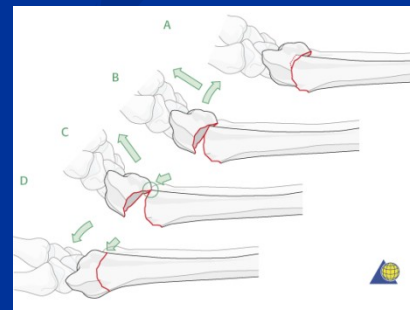
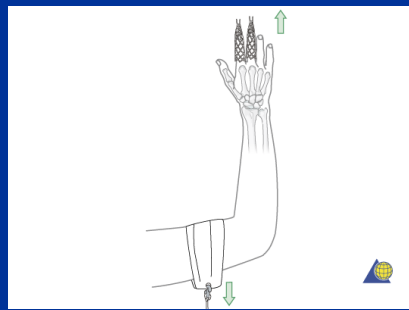
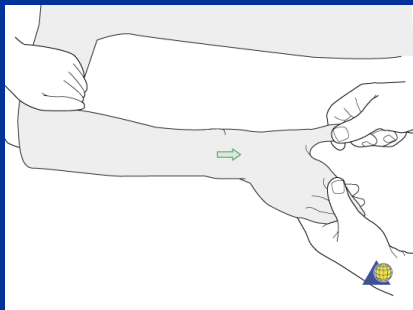
Terapie zlomenin

- Hojení zlomeniny nastává dostatečně dlouhou přiměřenou stabilizací interfragmentů
- Terapie konzervativní
- Terapie operační

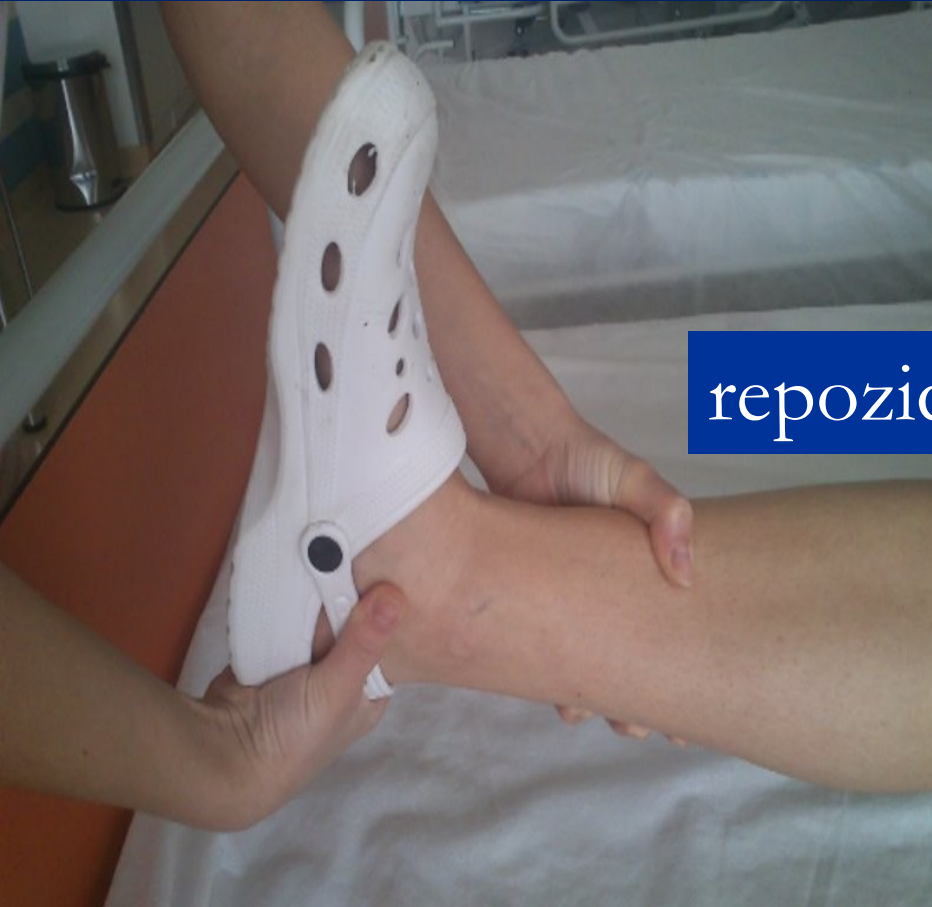

Konzervativní terapie

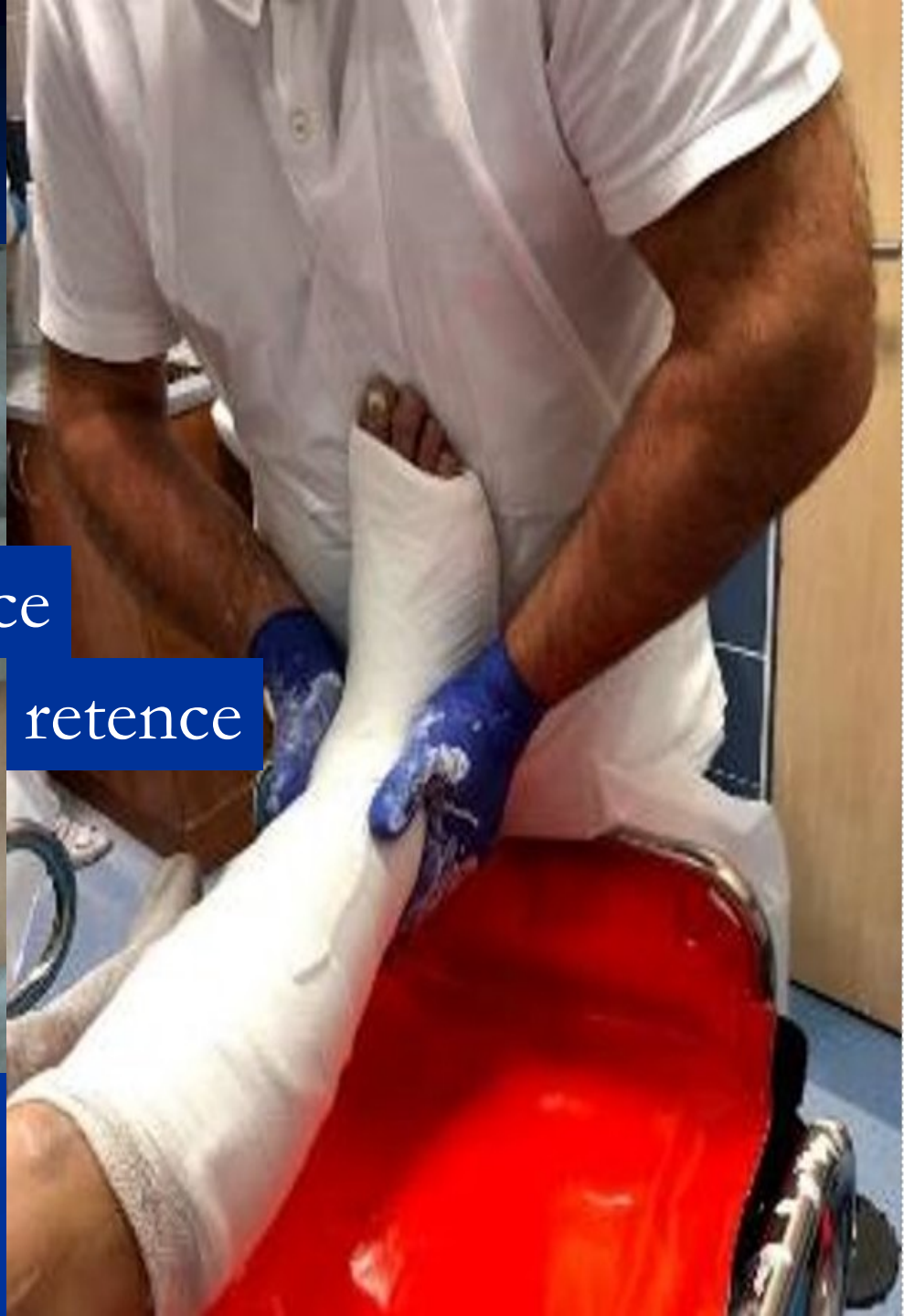- Nedislokovaní, minimálně dislokované, stabilní, reponibilní zlomeniny
- Repozice - obnovení anatomického postavení zlomené kosti
- Retence - udržení postavení fragmentu dostatečně stabilní fixací - imobilizace
- Rehabilitace - časná mobilizace s rehabilitací postižené oblasti



- Sekundární hojení kostním svalkem



repozice

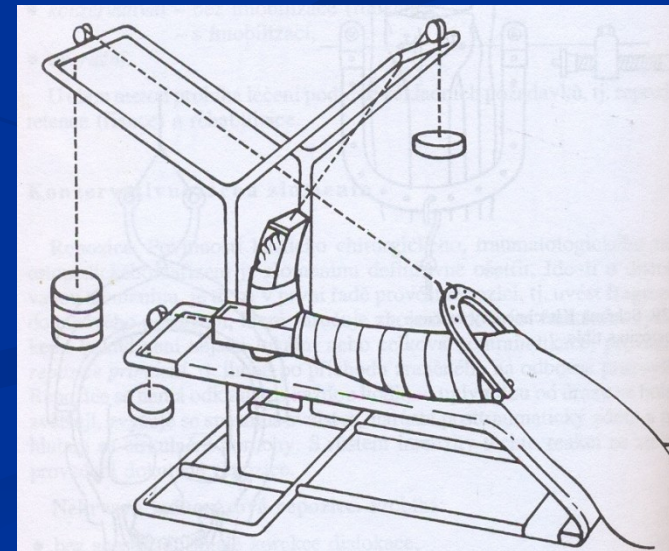
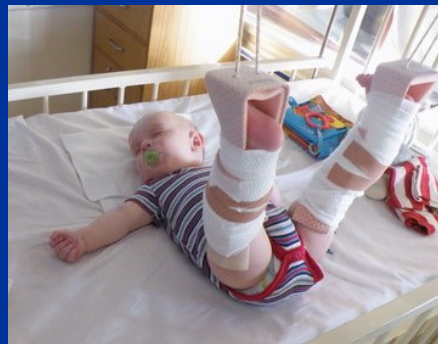
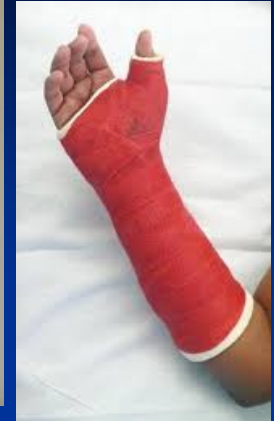
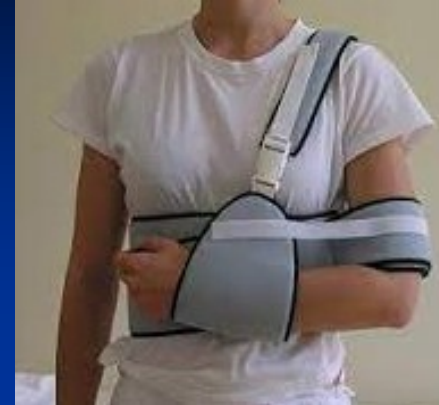retence

Konzervativní terapie

Imobilizace

- Obinadla, ortézy
- Tuhnoucí fixační obvazy
 - sádra, syntetika
- Skeletární trakce (extenze)
 - kontinuální dynamická repozice



Konzervativní léčení

Rizika a nevýhody

- Zlomeninová nemoc :
 - změna oběhu – omezení hybnosti okolních kloubů, otoky venózní, lymfatické, svalová atrofie, osteoporóza až Sudeckova kostní atrofie – prevence je RHB
- Imobilizace – riziko trombózy
 - artrofibroza přilehlých imobilizovaných kloubů – omezení hybnosti – dlouhodobá RHB
- Diskomfort pacienta
- Časté kontroly pro riziko redislokace

Tuhnoucí fixační obvazy

Fixační materiály:

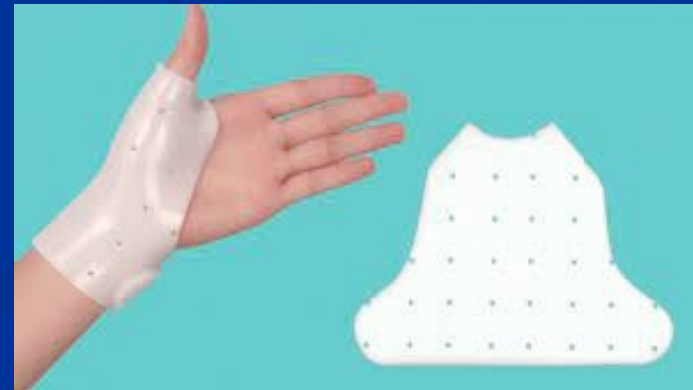- Sádrové longety



- Syntetické polymery – fiberglass – aktivace vodou

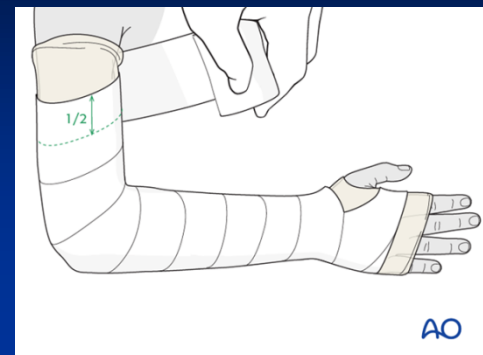
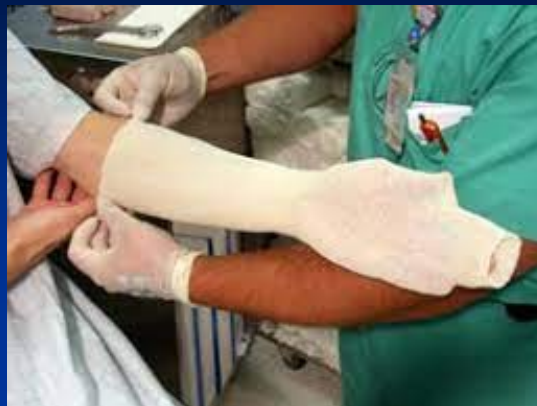
- Termoplasty

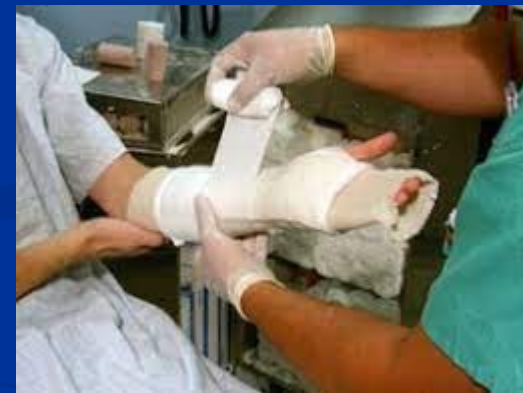

Pravidla pro naložení sádrového fixačního obvazu

- Punčocha (trikot)



- Vata



- Krepový papír / Haftan



- Sádrová longeta

První pomoc u zlomenin

Zavřené

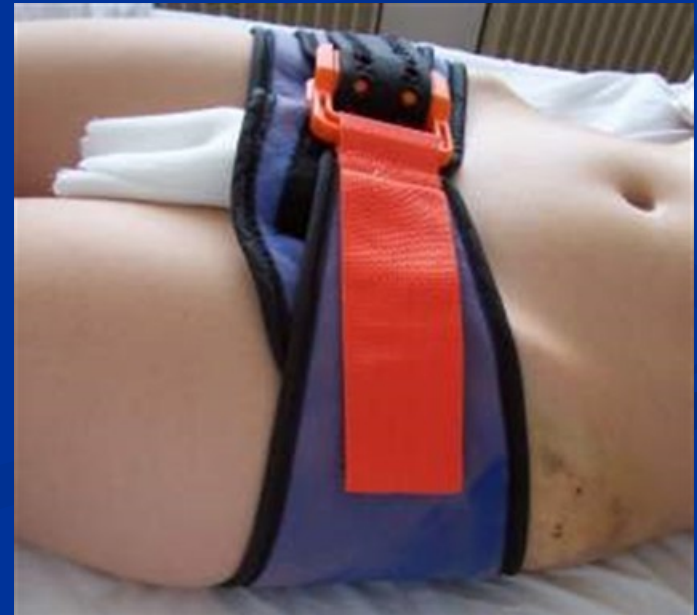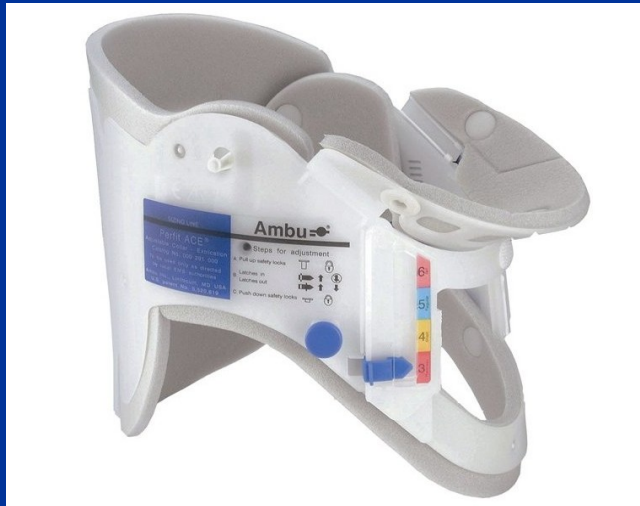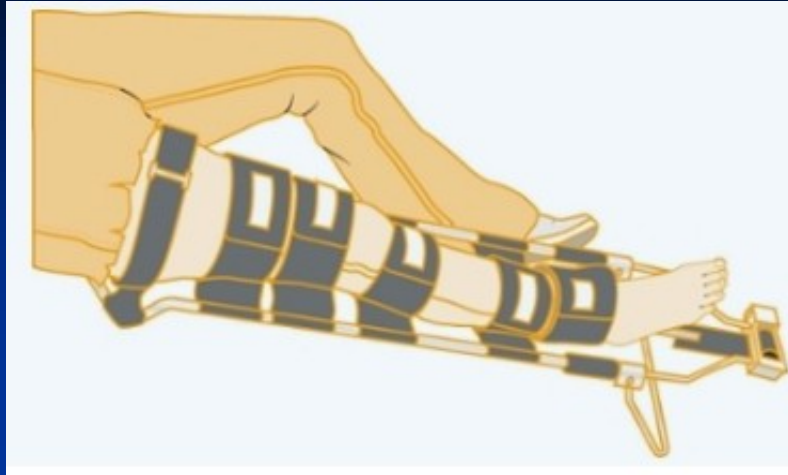
- Imobilizace po 2 sousední klouby
- Repozice nejčastěji tahem
- Naložení pánevního pásu
- Pevný krční límec

- Někdy nutná vakuová matrace
- Transport na vyšší pracoviště

Otevřené

- Přibližná repozice tahem
- Nezasouvat čnějící úlomky
- Sterilní krytí, dezinfekce
- Vakuová dlaha na končetinu

- Definitivní očištění až na sále
- Naložení zevního fixátoru



Osteosyntéza – operační terapie

- snaha o stabilní spojení, které odolá přiměřenému zatížení
- přísná asepse
- časná za 6-8 h od traumatu
- odloženě za 4-14 dnů po odeznění otoku

Indikace:

- otevřené II-III.st., nitrokloubní zlomeniny s dislokací, primárně nestabilní, s interpozicí měkkých tkání, mnohočetné, u starých pacientů, se současným postižením cév a nervů

Dle uložení OS materiálu

Intraoseální

- hřeb, Enderovy pruty, Kirschnerovy dráty


Extraoseální

- dlahy, samostatné šrouby, tahová cerkláž

Zevní fixátor

- jednorovinný, vícerovinný, kruhový

Kirschnerovy dráty



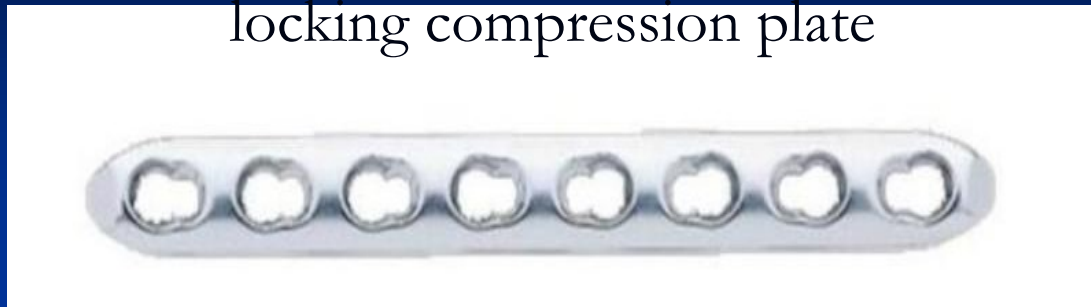intramedulární hřeb




kanylovaný, headless, 3,5 mm

přímá LCP dlaha

locking compression plate



preformovaná dlaha




VA LCP

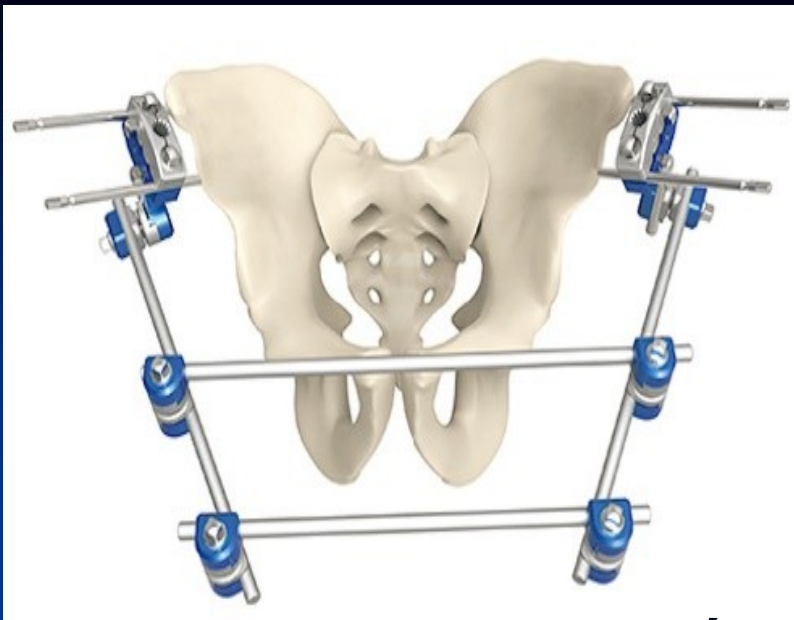
volárně na distální radius
variable angle

Schanzův šroub

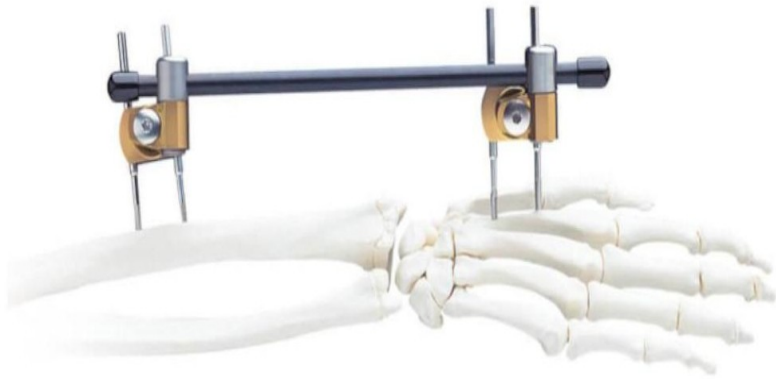


Steinmannův hřeb





vícerovinný



jednorovinný



kruhový

Dle výsledné stability ostaosyntézy

Absolutní stabilita

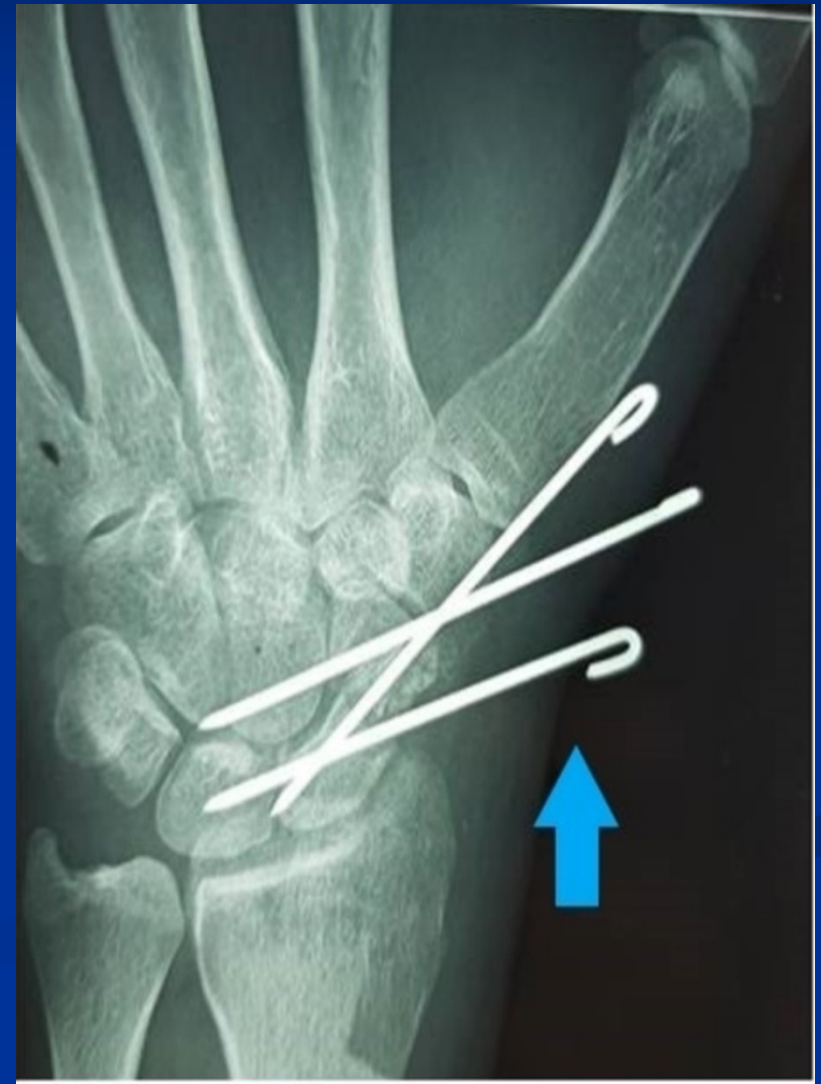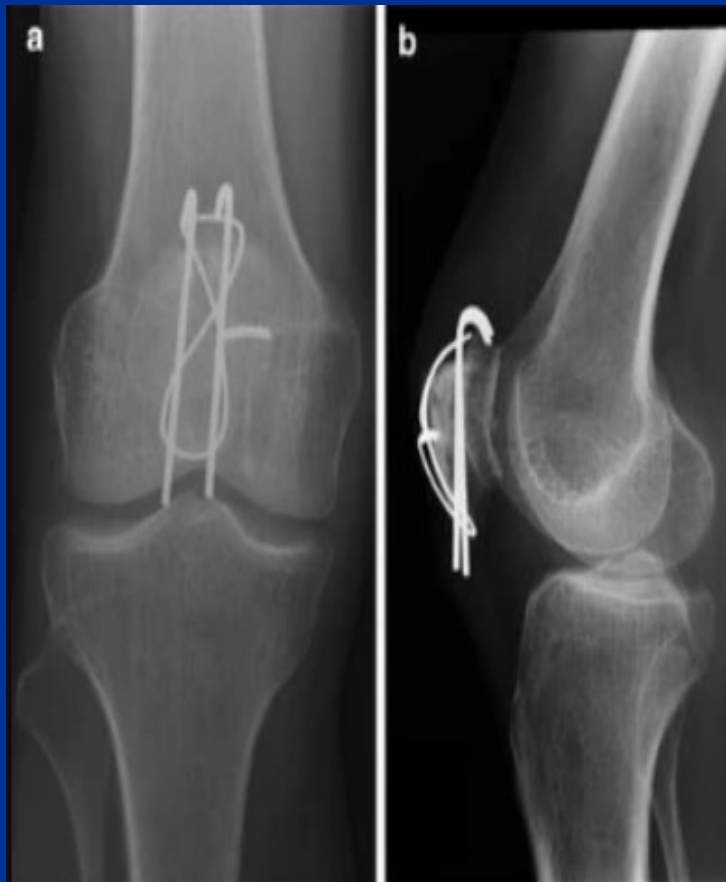- šrouby
 - dlahy
- nejčastěji u ORIF
 - bez svalku

Relativní stabilita

- K-dráty
 - Hřeby
- minimální pohyb
 - potencuje tvorbu svalku

Kirschnerovy dráty (K-dráty)

riziko migrace drátů

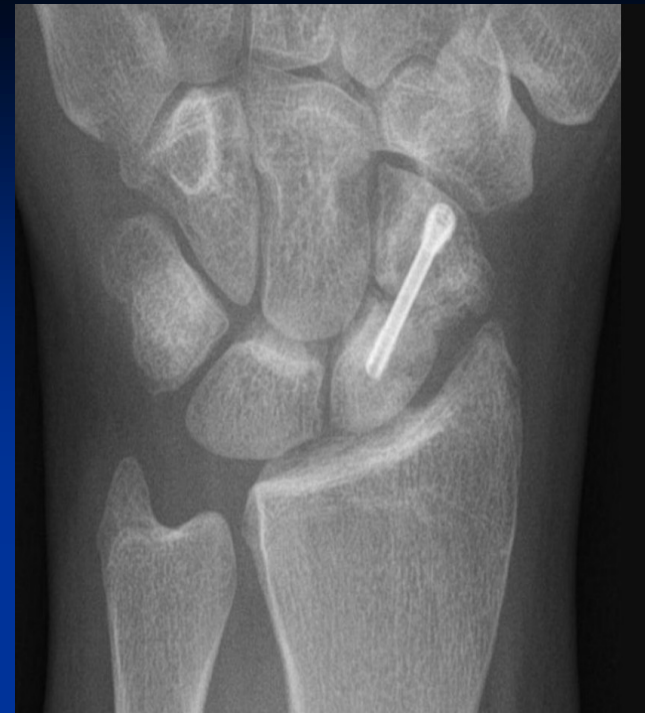

Šrouby

Interfragmentární komprese

Fixace dlah

- solidní
- kanylované
- spongiózní
- kortikální
- úhlově stabilní šrouby



Dlahy

neutralizační

kompresivní

- DCP



- LCP



rekonstrukční



úhlově stabilní

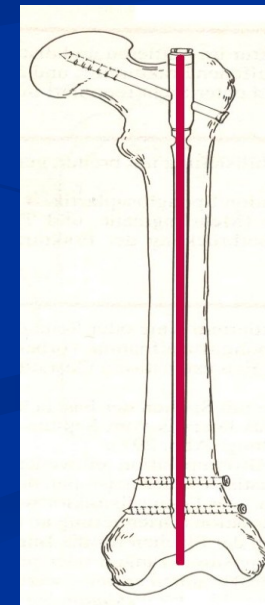
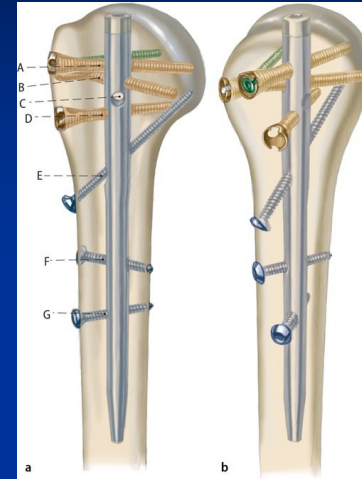
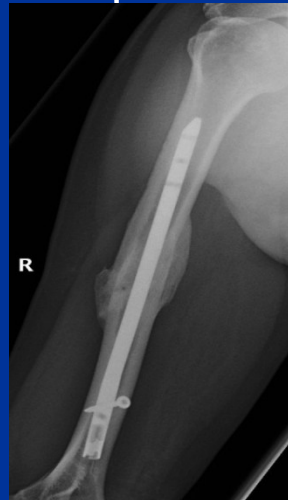
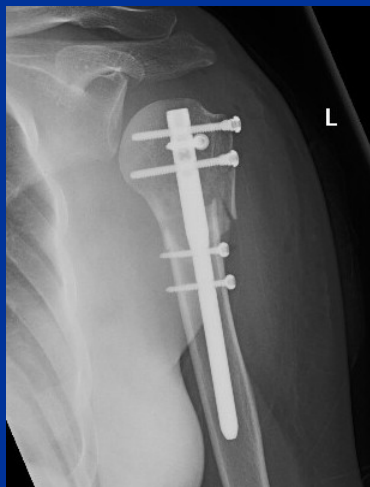

preformované

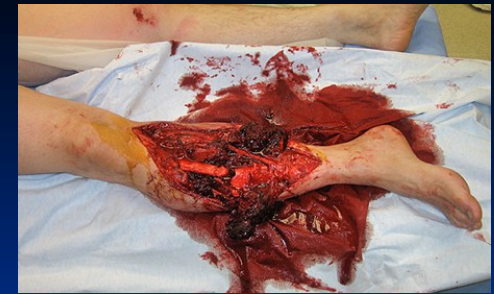

Hřeby nitrodřeňové

- Zajištěné
- Relativní stabilita, komprese v ose, podpora hojení
- Miniinvazivní, časná RHB
- 3/5 kosti - diafýzy, metafýzy
- Dynamizace
- Předvrtané, X nepředvrtané

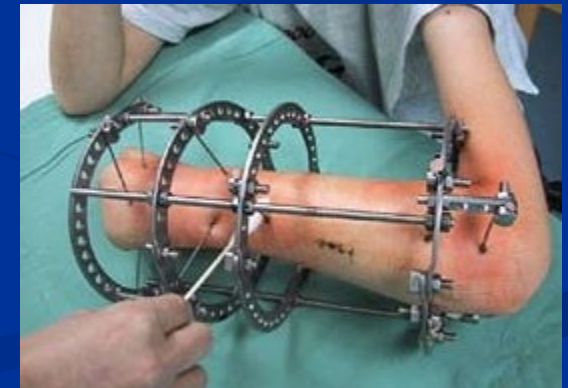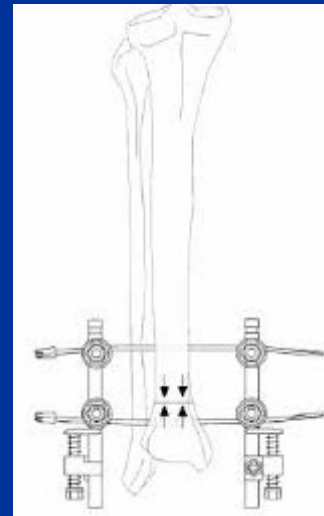
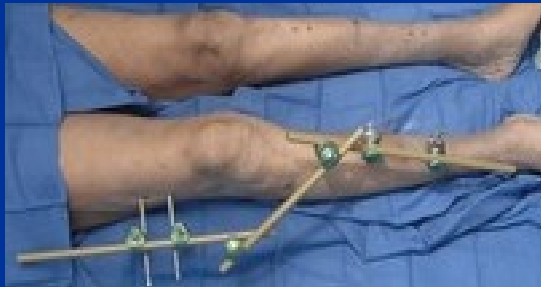

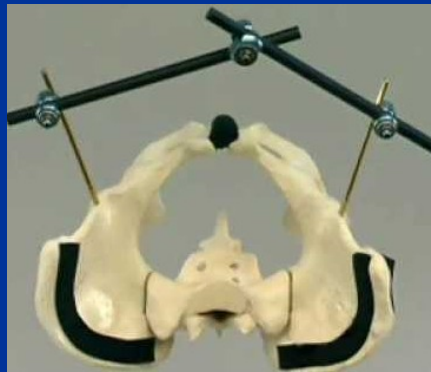
Zevní fixace (ZF, ExFix)



- Dočasné / definitivní fixace skeletu když nejde provést vnitřní OS
- Otevřené zlomeni, infekce měkkých tkání, otok měkkých tkání, kloubní nestabilita

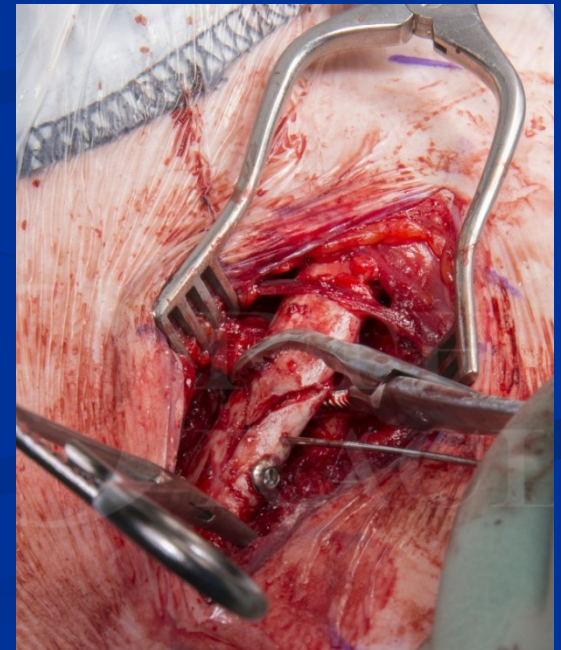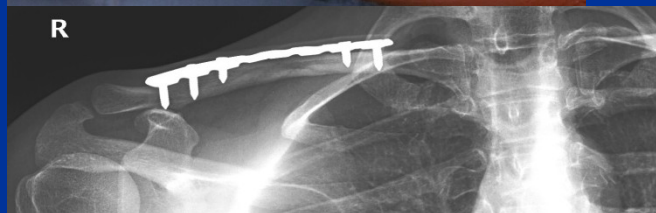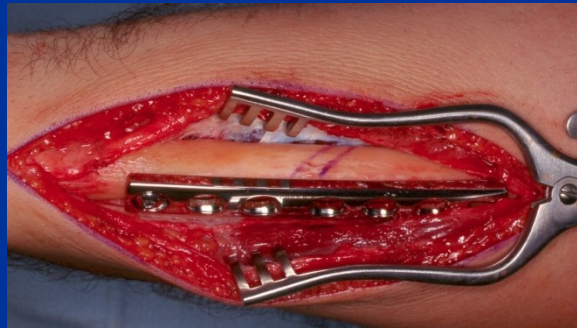
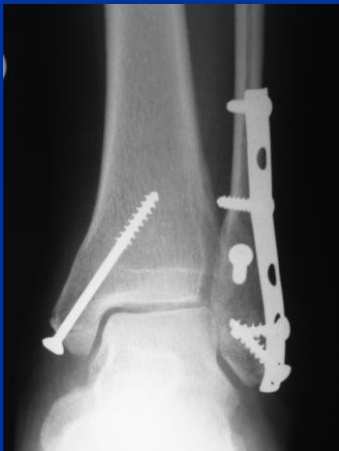- Svorkový
- Rámový
- Kruhový



- Speciální využití - segmentární transport - prodlužování kostí

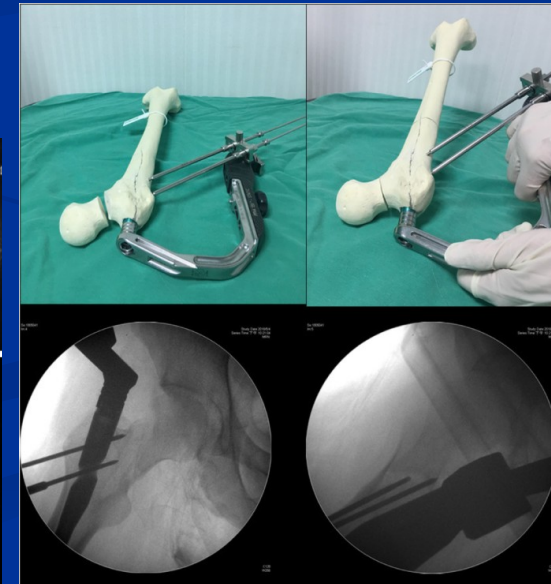
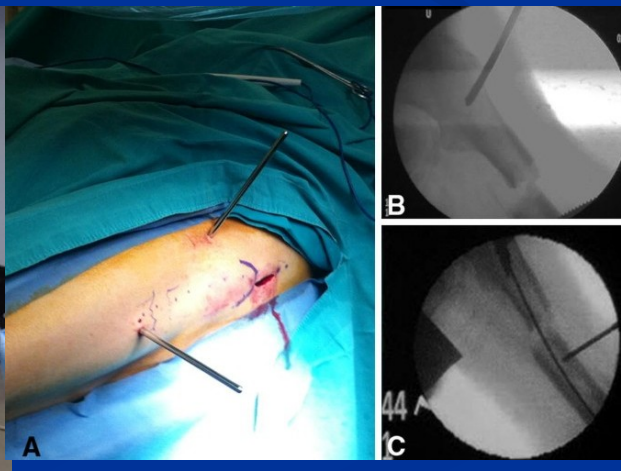
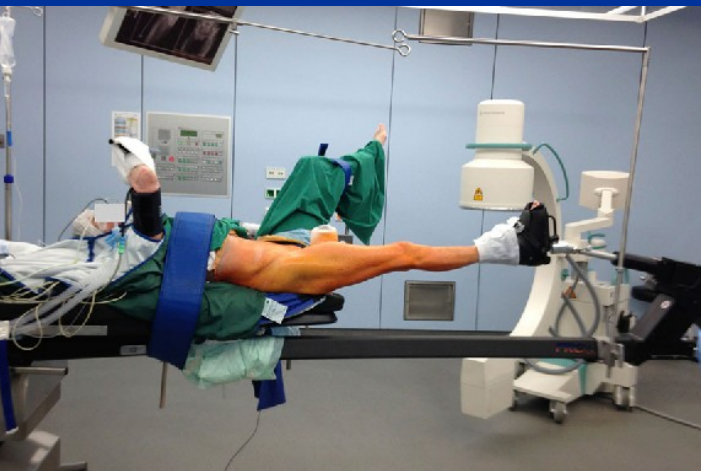Operační terapie

- **O.R.I.F** – open reduction internal fixation
- Incize nad zlomeninou, přímá vizualizace zlomeniny
- Anatomická repozice úlomků
- Intraartikulární, periartikulární zlomeniny, předloktí, ruka
- Stabilizace šrouby, dlahami
- Absolutní stabilita, časná RHB



Operační terapie

- C.R.I.F – closed reduction internal fixation
- Zlomenina není obnažena, zachován primární hematom
- Nepřímé repositionální metody, fluoroskopie, méně extenzivní přístupy
- Komplexní zlomeniny, diafyzární zlomeniny,
- IM hřeby, přemost'ující dlahy povlečená, ZF,



Operační terapie

- C.R.E.F - closed reduction external fixation
- Zlomenina není obnažena, zachován primární hematom
- Nepřímé repositionální metody, fluoroskopie, mini invazivní
- Hrubá repozice osy, délky, postavení, stabilizace skeletu, rychlost
- Otevřené zlomeniny, polytrauma, stav měkkých tkání

