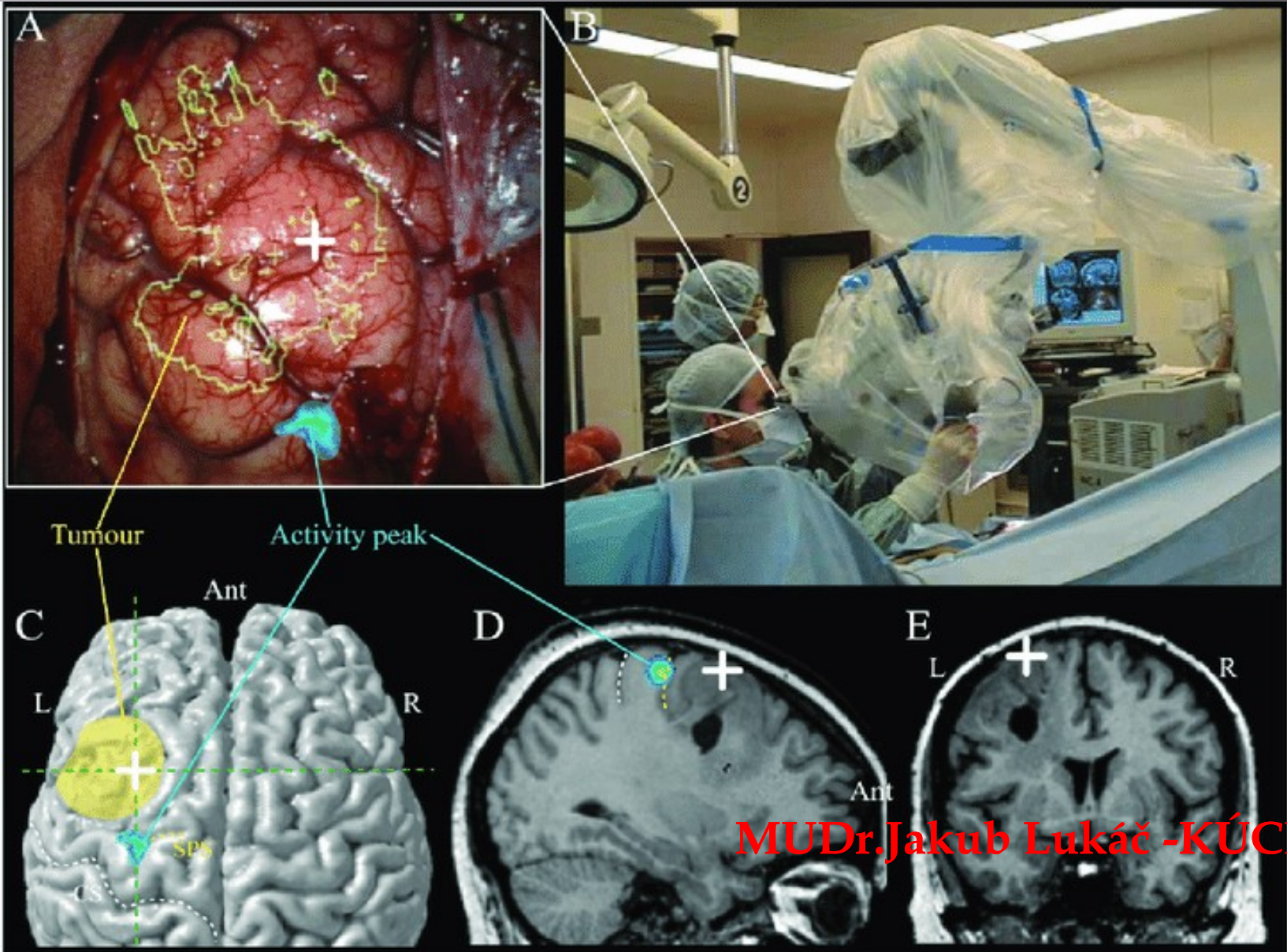


Neurochirurgie



Co je neurochirurgie?

- ▣ Neurochirurgie -odvětví zabývající se léčbou onemocnění, která postihují nervový systém, tedy mozek, periferní nervovou soustavu, páteř a míchu
- ▣ řeší nemoci, které souvisí s úrazy mozku nebo míchy, mozkovými a míšními nádory, degenerativním onemocněním
- ▣ samostatný obor, který řeší expanzivně chovající se léze, je onkochirurgie a také cévní chirurgie, která se zabývá degenerativním onemocněním páteře či funkčními nervovými chorobami (bolest hlavy nebo epilepsie)
- ▣ neurochirurgie úzce souvisí s neurologií, která se však zabývá pouze diagnostikou a konzervativní terapií

Epidemiologie poranění mozku

- ▣ Úrazy CNS se vyskytují v četnosti 150 případů/100tisíc obyvatel/rok.
- ▣ V 50 - 66% jsou mozková traumata doprovázena poraněním jiného orgánového systému.

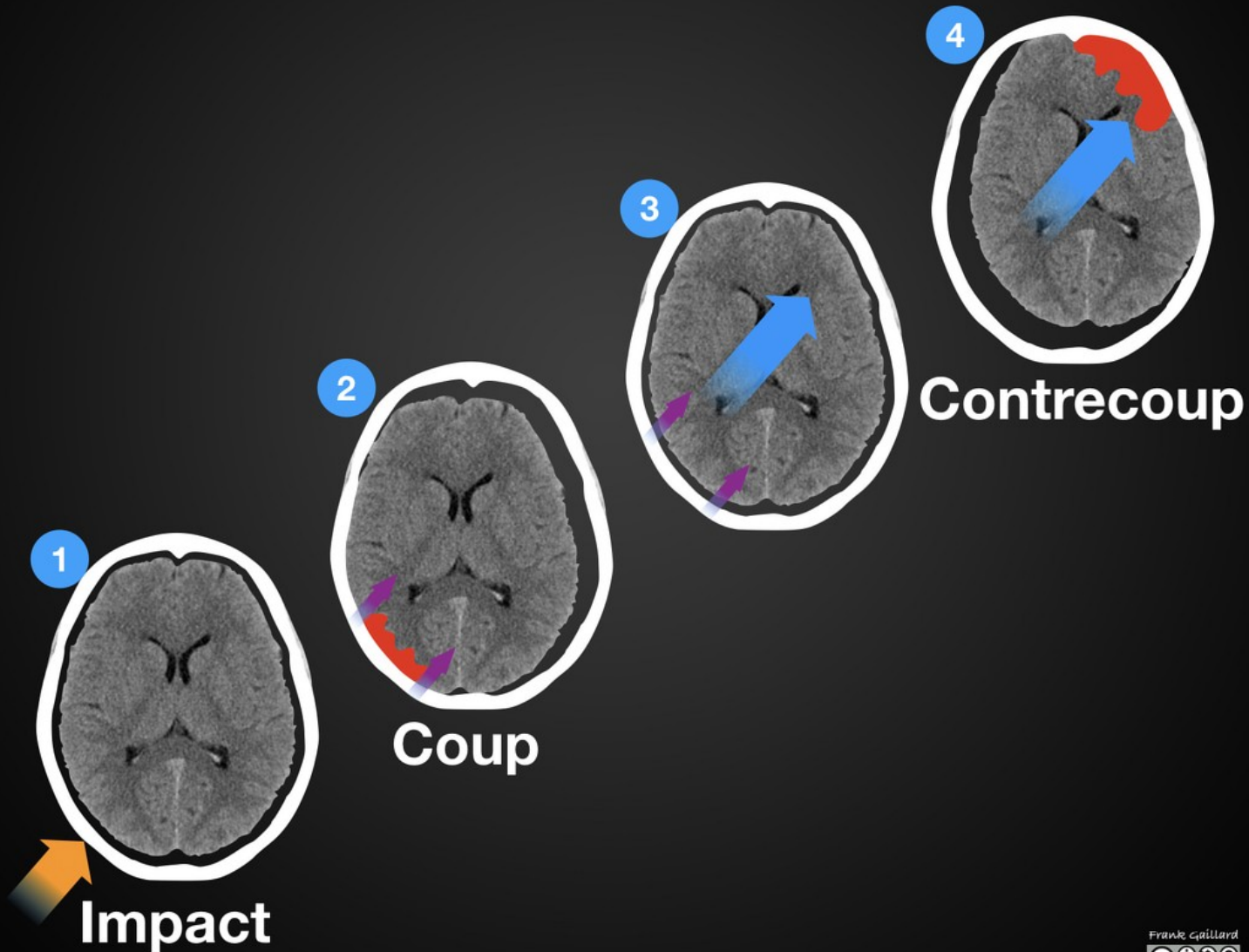


- ▣ Nejvíce hospitalizovaných v ČR představují pacienti s komocí mozku
- ▣ Při pohledu na tuto problematiku z hlediska nejčastějších příčin mozkových poranění zjistíme, že v popředí jsou tradičně dopravní nehody (60-80%). Druhou nejčastější příčinou mozkových poranění jsou pády (10%). Za přibližně 9% traumat mozku jsou odpovědná napadení, sporty a střelná poranění.
- ▣ V průměru 2,0 - 2,8 krát jsou mozkovými traumaty postiženi častěji muži.

- ▣ **Primární** poranění ve **fokální** podobě je například **mozková kontuze**. **Primární difúzní** poranění je komoce mozku a difúzní axonální poranění. V současné době neexistuje možnost reparace tohoto poškození a jediná možnost jak je ovlivnit je **prevence**.
- ▣ Z toho důvodu se v posledních letech věnuje pozornost studiu **sekundárního** mozkového poškození. Sem patří některé systémové vlivy (**hypotenze, hypoxie**) a dále **problematika mozkového edému, nitrolebního a perfuzního tlaku**, molekulárních a biochemických mechanismů po traumatu mozku.

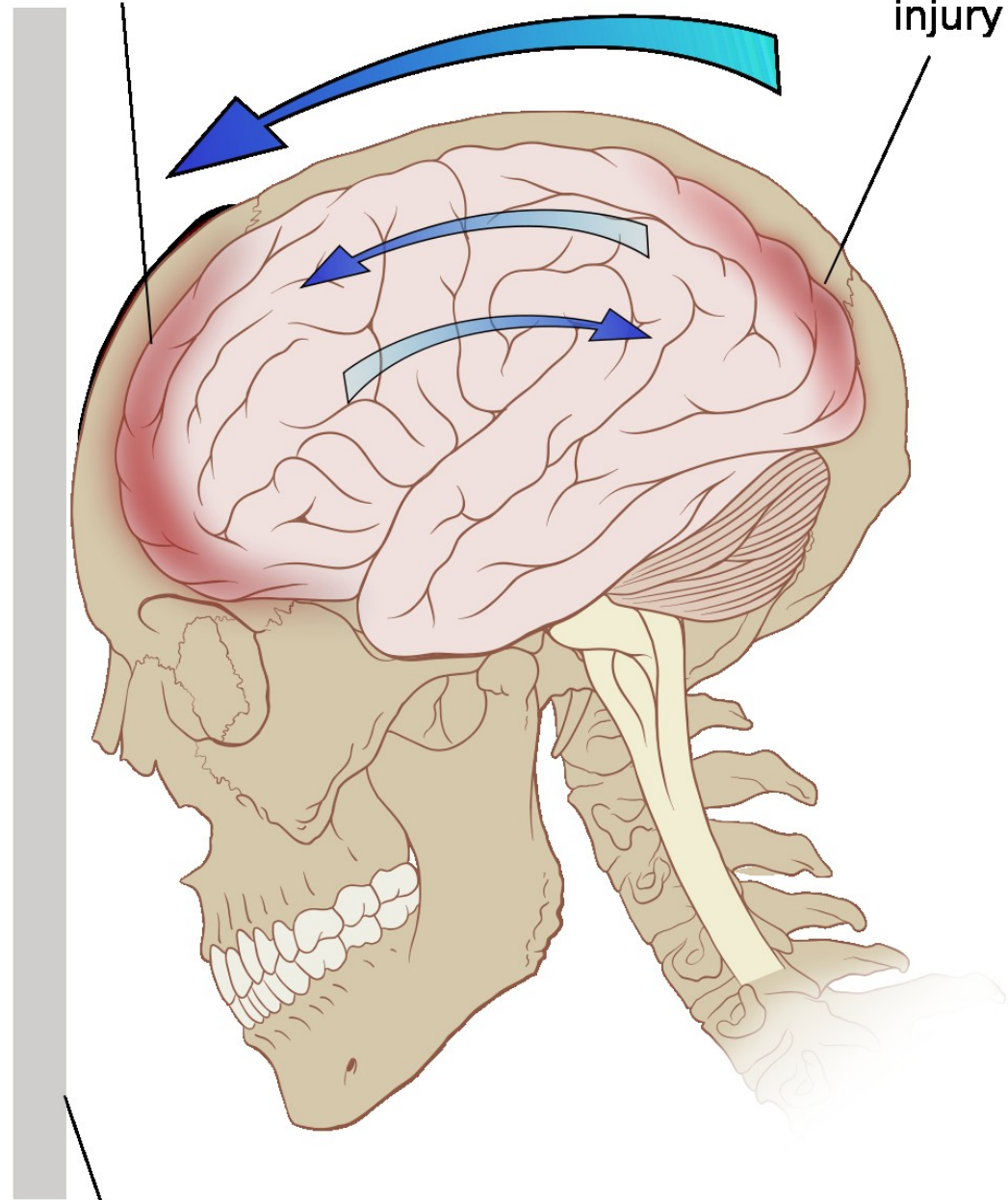
- ▣ **Mozková kontuze** vzniká nejčastěji kontaktním mechanismem, ať už přímo pod místem nárazu nebo ve vzdálené oblasti (contre coup). V praxi existuje plynulý přechod v traumatický intracerebrální hematoma. Většinou se řídíme množstvím krve a homogenitou léze na CT vyšetření.
- ▣ Mezi primární fokální léze je nutno zařadit také **traumatické subarachnoidální krvácení**, které je spojeno s 39% mortalitou. Příčinou závažné prognózy je sekundární efekt tohoto typu krvácení prostřednictvím cévních spasmů a následné mozkové ischemie nebo vznik akutního hyporesorbčního hydrocefalu

Coup-contrecoup injury



Coup injury

Contrecoup injury



Fixed object



- ▣ K **difúzním poraněním** mozku řadíme **komoci mozkovou a difúzní axonální poranění**. Termín **komoce** je užíván pro označení **reverzibilní** traumatické poruchy mozkových funkcí. Stav je spojen s krátkodobým bezvědomím (do 10 minut), po kterém následuje úprava neurologických funkcí ad integrum. Na CT je negativní nález. Komoce je v poslední době vnímána jako nejnižší stupeň difúzního axonálního poranění
- ▣ Závažnost **difúzního axonálního poranění** závisí podle biomechanických studií na míře akceleračních a deceleračních mechanismů. Čím větší a delší zátěž, tím postižení axonů proniká hlouběji do mozku. U těžkých typů difúzního axonálního poranění dochází následkem inerciálních sil nejen k **disrupci axonů**, ale též k přetržení cév v mozkovém kmeni a v corpus callosum

Sekundární poranění

- ▣ **Sekundární (ischemické)** postižení mozku po traumatu bývá velmi často potencováno přítomností systémové **hypoxie a hypotenze**. Hypoxie vzniká často v souvislosti s aspirací do dýchacích cest a při poranění hrudníku. **Hypotenze** bývá definována jako systolický **tlak nižší než 90 mmHg**. Její výskyt v souvislosti s těžkým úrazem hlavy prakticky **zdvojnásobuje mortalitu** (55% versus 27%). Mnohdy k hypotenzii dochází sekundárně na základě šokového stavu, zvláště krvácení do dutiny hrudní, břišní nebo do pánve. V souvislosti s poúrazově zvýšeným nitrolebním tlakem znamená hypotenze další snížení mozkového perfúzního tlaku.

Diagnostika nitrolebního poranění

- ▣ Anamnéza
- ▣ Klinické vyšetření - neurologické
- ▣ Pomocné zobrazovací metody

Anamnéza

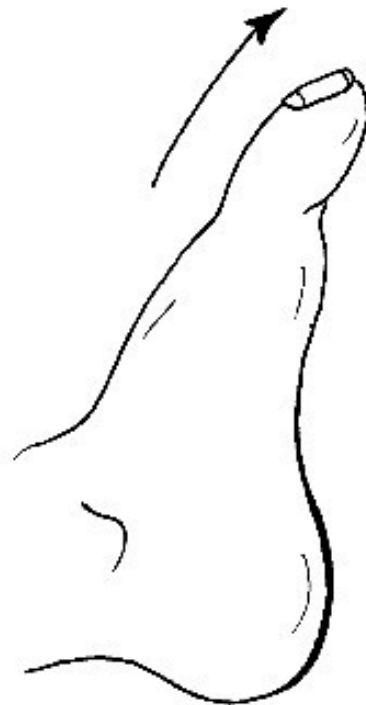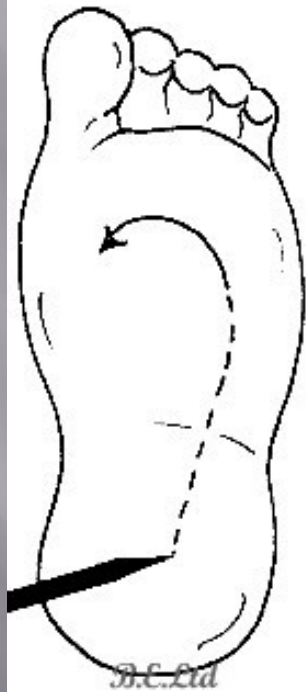
- ▣ Porucha vědomí? Jak dlouho trvala? Zda se vědomí neměnilo?
- ▣ Závratě, nausea, zvracení
- ▣ Mechanismus úrazu

Klinické vyšetření

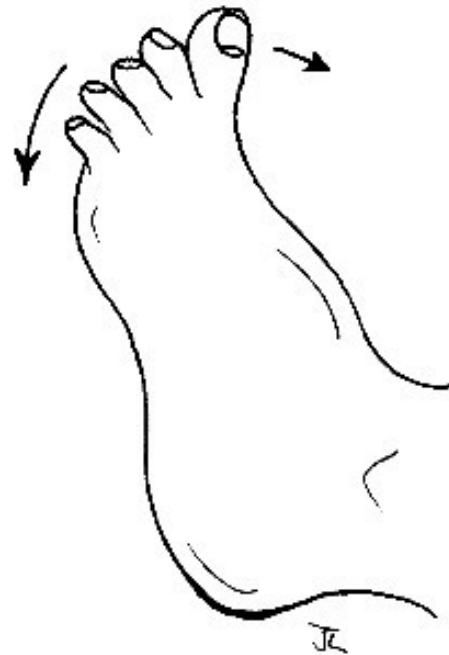- ▣ Stav vědomí, vyšetření zornic, motoriky
- ▣ GCS(Glasgow coma scale)
- ▣ Otvírání očí 1-4(spontánně, na výzvu, na bolest, neotvírá)
- ▣ Slovní odpověď 1-5(orientovaná, zmatená, nepřiměřená, nesrozumitelná, žádná)
- ▣ Motorická odpověď 1-6(uposlechne, vykoná, cílená obrana, na bolest flexe, na bolest extenze, bez reakce)
- ▣ 3-15 bodů
- ▣ Neurol. vyšetření – na základě je indikováno CT mozku

- ▣ Obecní příznaky narůstajícího ICP: silná bolest hlavy, nausea, zvracení, neklid, poruchy vědomí, snížená reakce na bolest, vzestup TK a bradykardie, difference zornic, parézy, hemiparézy a křeče. Pozitivní Babinski
- ▣ Nepříznivé příznaky: tonicko-klonické křeče, hypertemie, diabetes insipidus, plicní edém, periodické dýchání

Plantar reflex



Normal or negative
Babinski sign



Abnormal or positive
Babinski sign
(up-going plantar)

Pomocné vyšetřovací metody

- ▣ Rtg ve dvou projekcích
- ▣ CT
- ▣ Karotická angiografie
- ▣ MRI
- ▣ EEG

- ▣ tlakové poměry: CPP, ICP, MAP,....

Table 1: Causes of Increased Intracranial Pressure

Aneurysm rupture

Encephalitis

Head injury

Intraventricular hemorrhage

Status epilepticus

Subdural hematoma

Cerebral edema

Epidural hematoma

Hydrocephalus

Meningitis

Stroke/Intracerebral hemorrhage

Tumor

Cerebral perfusion pressure

- It is the difference between mean arterial pressure (MAP) and intracranial pressure (ICP) (or central venous pressure [CVP], whichever is greater).

$$\text{MAP} - \text{ICP (or CVP)} = \text{CPP.}$$

- CPP is normally 80–100 mm Hg
- Moderate to severe increases in ICP (> 30 mm Hg) can significantly compromise CPP and CBF even in the presence of a normal MAP

INCREASED INTRACRANIAL PRESSURE (ICP)

"CUSHING'S TRIAD"

(Symptoms of ICP are OPPOSITE of Shock)

ICP

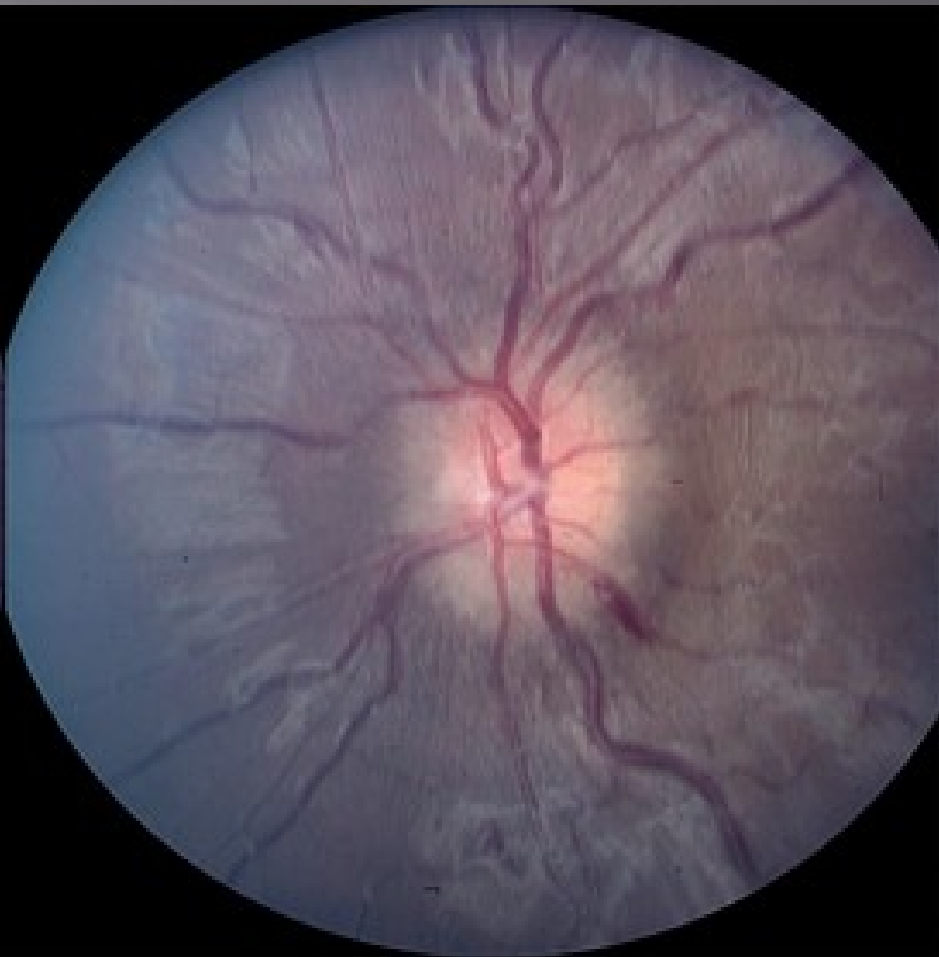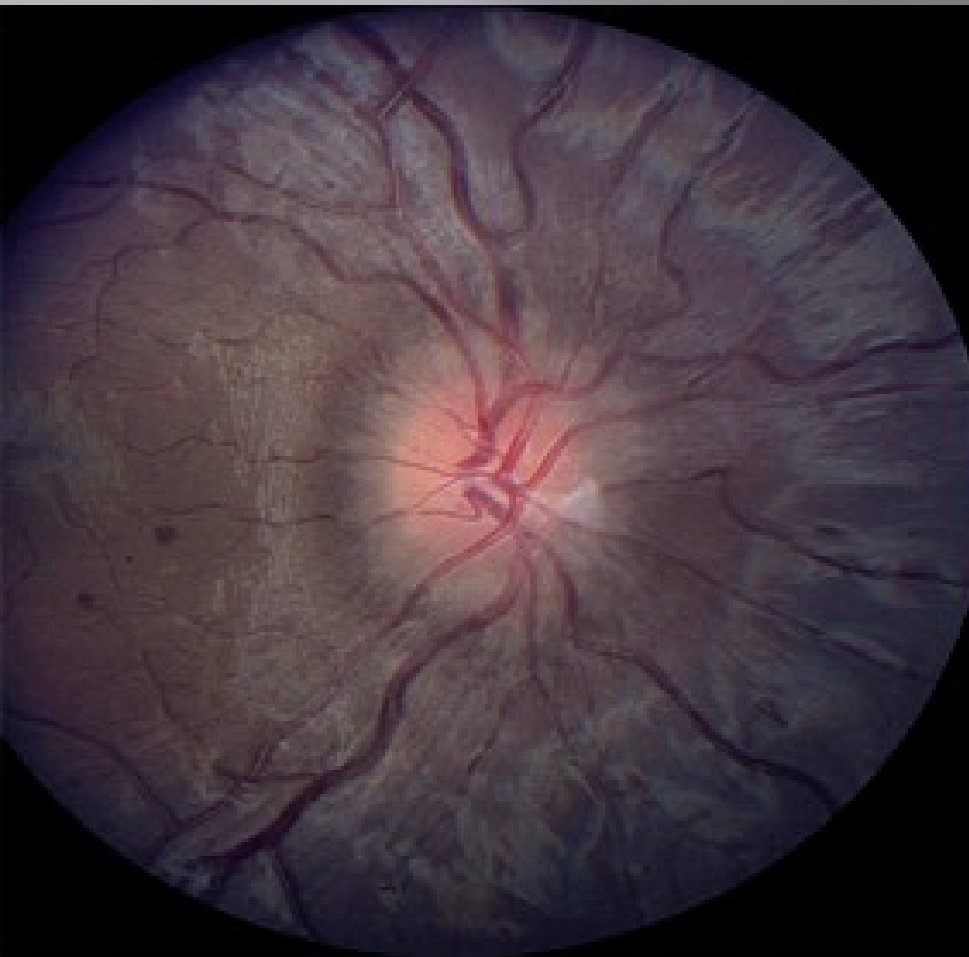- ↑ Systolic B/P
- ↓ Pulse
- ↓ Respirations

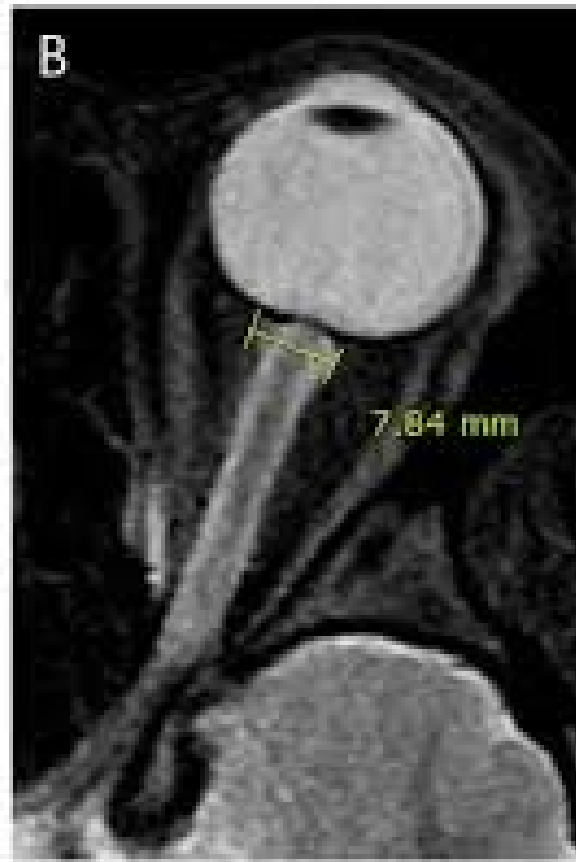
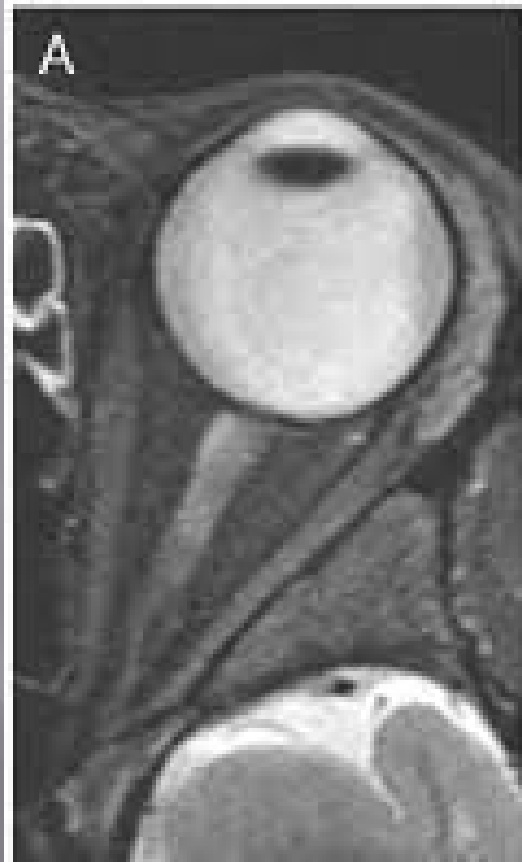
Shock

- ↓ B/P
- ↑ Pulse
- ↑ Respirations

**Která odbornost může
identifikovat zvýš. ICP?**





INCREASED INTRACRANIAL PRESSURE

- Changes in LOC

- Headache

- Eyes

- Papilledema
- Pupillary Changes
- Impaired Eye Movement

- Seizures

- Impaired Sensory & Motor Function


- Posturing

- Decerebrate
- Decorticate
- Flaccid

- Changes in Vital Signs:

- Cushing's Triad:

- ↑ Systolic B/P
- ↓ Pulse
- Irregular Resp Pattern



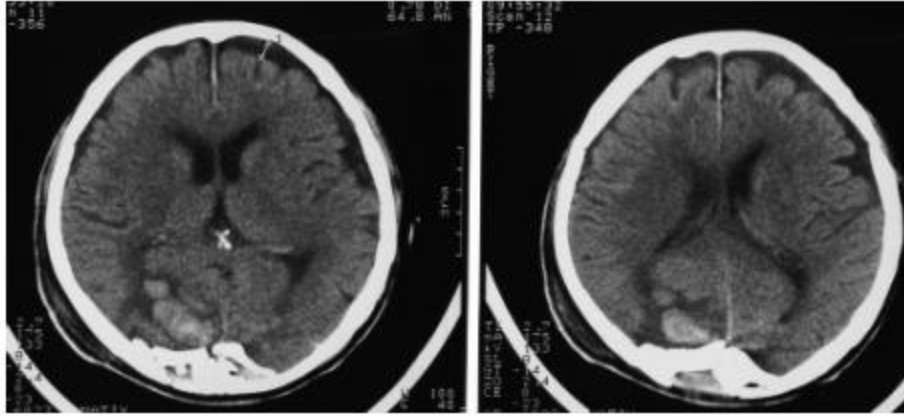
- Changes in Speech

- Vomiting

- Infants:
 - Bulging Fontanelle
 - Cranial Suture Separation
 - ↑ Head Circumference
 - High Pitched Cry

Fraktury kalvy

- ▣ **Patofyziologie:** Tupá nebo ostrá poranění při dopravních úrazech, součást polytraumat, penetrující poranění.
- ▣ **Dg:** Klinické vyšetření, RTG, CT (kostní okno, rekonstrukce skeletu). CT vyšetření je dnes "zlatým standardem" pro úrazy kraniofaciálního skeletu a intrakraniálních struktur



- **Terapie:**
- **Konzervativně:** - lineární fraktura kalvy
- - impresivní fraktura do šíře kosti bez neurologického ložiskového nálezu, bez epilepsie nebo estetické újmy pacienta.
- **Cave:** Až 90% epidurálních hematomů je sdruženo s lineární frakturou nejčastěji temporální kosti. Nutné pečlivé klinické sledování, neurologické kontroly, CT.
-
- **Operačně:** - imprese kosti větší než šíře kalvy
- - imprese s ložiskovou neurologickou symptomatologií nebo epilepsií
- - fraktura u otevřeného kraniocerebrálního poranění (porušená dura mater, likvorea, pneumocefalus)
- - fraktura u chirurgického intrakraniálního krvácení (epidurální, subdurální nebo intraparenchymový hematom), kontuze mozku, edém mozku
- - rostoucí fraktura (vzniká u malých dětí, kdy dojde k uskřínutí dury mater v místě zlomeniny a vlivem pulzace nitrolebního obsahu dochází k růstu defektu mezi okraji kosti)
-

Fraktury baze lební

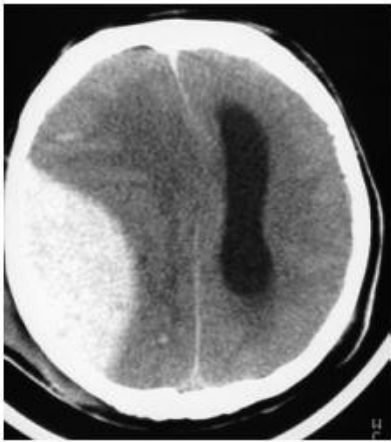
- ▣ **Patofyziologie:** Tvoří 20% zlomenin lebky. Oslabená místa baze lební jsou sinus sphenoidalis, foramen magnum, hřeben skalní kosti, vnitřní část křídla kosti klínové. Zesílená místa jsou glabella, procesus mastoideus, occipitální protuberance. Těmito strukturami se nejčastěji šíří zlomeniny baze lební dle směru a velikosti působící síly.
- ▣ Fraktury spojené s trhlinou dury mater a likvoreou mají vysoké riziko vzniku meningitis a abscesu mozku.
- ▣
- ▣ **Dg:** Hemotympanum, rhinorrhea, otorrhea, brýlový hematom - krev uvnitř periorbitální fascie
- ▣ RTG - často falešně negativní pro sumaci, CT -kostní okno, koronární řezy, rekonstrukce.
- ▣
- ▣ **Cave:** Přítomnost pneumocefalu je známkou nejen porušení stěny paranazálních dutin ale i tvrdé pleny.
- ▣

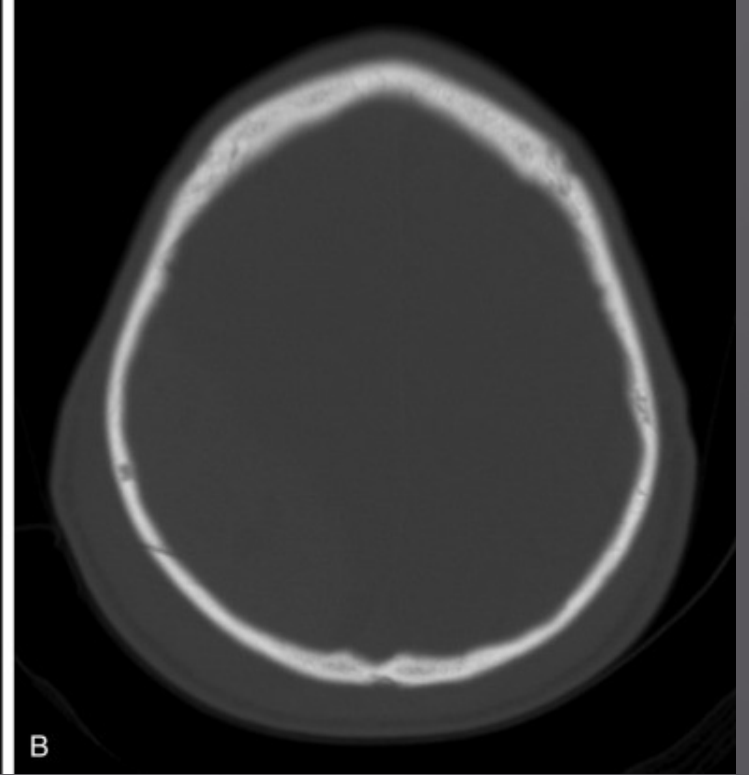
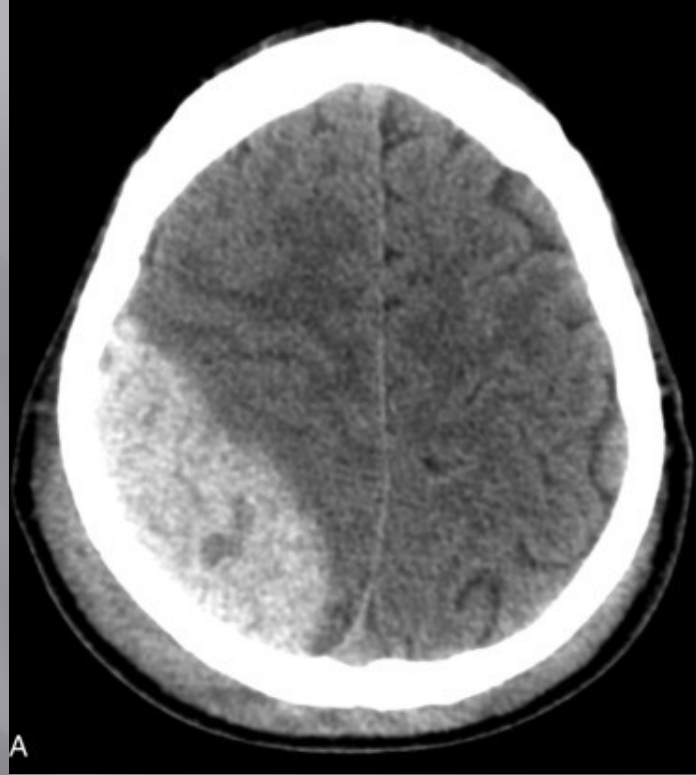
- ▣ **Terapie:**
- ▣ **Konzervativně:** -fraktury baze lební bez likvorei nebo likvoreou ustupující při konzervativní terapii do 3 týdnů (omezení tekutin, klid na lůžku, omezení použití břišního lisu, Diluran, Framycoin kapky do nosu).
- ▣ -izolovaná fraktura přední stěny frontálního sinu bez deformity.
- ▣
- ▣ **Operačně:** - fraktury baze s likvoreou neustupující do 3 týdnů u nazální likvorei, do 6 týdnů u otolikvorei při maximální konzervativní terapii.
- ▣ - fraktury baze lební u pacientů s opakovanou meningitidou. Úraz může předcházet i několik let a likvorea nemusí být přítomna.
- ▣ - pneumocefalus opakovaně na CT kontrole.
- ▣ - fraktury stropu orbity spojené s poruchami hybnosti bulbu, enophthalmem , exophthalmem
- ▣ - fraktura přední stěny frontálního sinu působící deformitu.
- ▣ - fraktura zadní stěny frontálního sinu
- ▣

Epidurální hematom

- ▣ **Patofyziologie:** Trauma až v 90% způsobí zlomeninu kalvy jejíž lamina interna po vpáčení do nitrolebí poruší meningickou tepnu (nejčastěji a. meningica media nebo její větev) a dále odloučí v ploše alespoň 1 cm² duru mater od kalvy. Do této dutiny pulzuje arteriální krev, dochází k dalšímu odloučení dury mater a hematom nabývá na objemu.
- ▣ 80% epidurálních hematomů je lokalizováno v temporální oblasti.
- ▣ Frontálně, okcipitálně a nad zadní jámou se vyskytuje ve 20%. Krvácení ustane v okamžiku, kdy se tlak v nitrolebí a odpor tvrdé pleny vyrovná s arteriálním tlakem v krvácející tepně.
- ▣ Méně častým zdrojem krvácení jsou diploické žíly u fraktur kalvy a baze lebni.
- ▣ Obávaným zdrojem jsou splavy porušené frakturou. Pacient bývá nejčastěji do 40 let. U starších pacientů dura mater pevně adhezuje ke kalvě a nesnadno dojde mechanismem úrazu k jejímu dostatečnému odloučení od kalvy, u těchto pacientů vzniká při stejném mechanismu úrazu akutní subdurální hematom. U malých dětí ohebnost kostí vylučuje zlomeninu která by porušila durální tepnu. Klasický volný interval má pouze 20-40% pacientů, koma od úrazu 20%, bez bezvědomí po úrazu je 40-60% pacientů (17).

▣

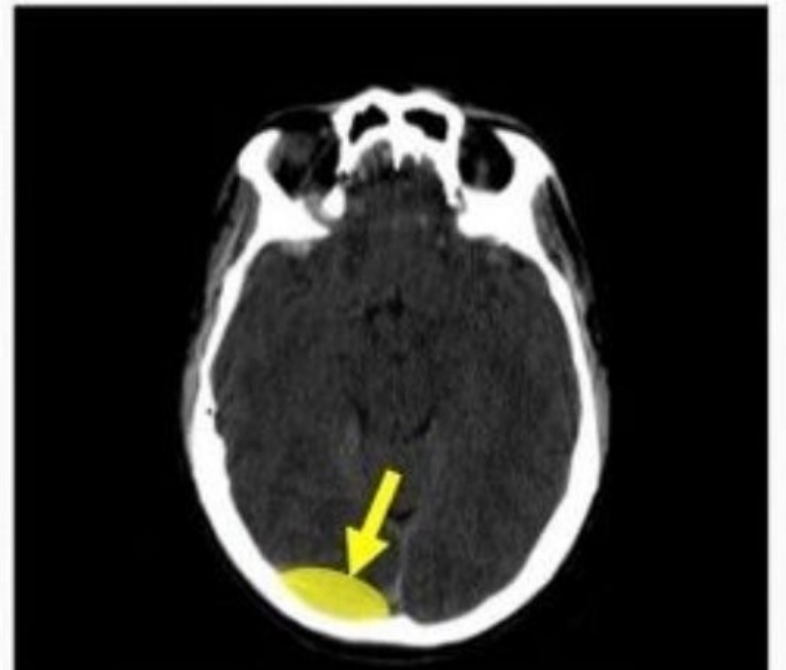
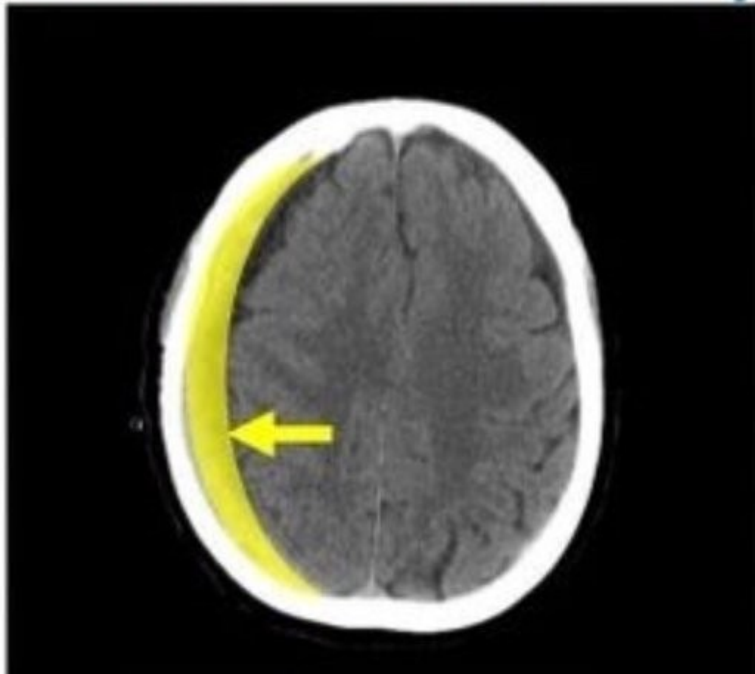




Rozdíl mezi SDH a EDH?



Subdural vs. Epidural



- ▣ **Terapie:**
- ▣ **Konzervativně:** Epidurální hematom malého rozsahu (do 20 cm³) bez závažné neurologické symptomatologie, bez poruchy vědomí, bez současné intradurální patologie. Vždy je nutná CT kontrola do 6- 24 hodin, v případě horšení klinického stavu pacienta neodkladně kdykoliv.
- ▣ Pacienta nutno observovat na pracovišti, které je schopno provést kdykoliv CT kontrolu a kvalifikovaně z kraniotomie zastavit zdroj krvácení a odstranit hematom. Podáváme manitol do 2g/ kg/ 24h, hemostyptika (48h), nootropika, udržujeme normotenzi nebo mírnou hypertenzi, ICP do 20 mmHg, CPP nad 70 mmHg, hyperventilujeme pacienty v rozmezí pCO₂ 3,5- 4,0 kPa.
- ▣
- ▣ **Cave:** CT provedená přímo " z ulice" mohou prokázat malý rozsah krvácení, které však během několika desítek minut zmnohonásobí svůj objem. Pacienta nutno sledovat na JIP neurochirurgie, chirurgie nebo neurologie!!!

Hyperventilation

- $\text{PaCO}_2 < 20$ to 25 mm Hg
 PaCO_2 1 mm Hg \rightarrow 2% CBF change
- Prophylactic hyperventilation ($\text{PaCO}_2 < 25 \text{ mmHg}$) is not recommended(II)
- Hyperventilation is recommended as a temporizing measure for the reduction of elevated ICP
- Should be avoided during the first 24hrs after injury when CBF is often critically reduced
(Level III recommended)

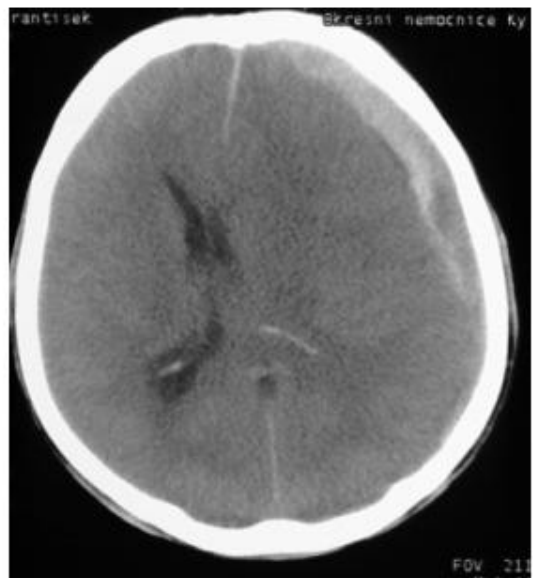
- **Tentoriální herniace** je nejzávažnější komplikací epidurálních hematomů. Dojde k herniaci uncus a mediální část gyrus hypocampalis mezi volný konec tentoria a mesencephalon. Klinicky vzniká v 75% ipsilaterální paresa n. III(široká zornice), kontralaterální hemiparesa, zhorší se stav vědomí. Narůstání nitrolebního tlaku vede k bradykardii a hypertenzi. Při herniaci dochází ke kompresi arteria cerebri posterior, následkem bývá infarkt s poruchou zrakových polí. Pokračuje-li supratentoriální komprese, expandující masa začne působit infratentoriálně a dojde k **tonzilární herniaci** s uskřínutím mozečkových tonzil do foramen magnum a s kompresí medulla oblongata. Klinicky dilatují obě zornice, vzniká apnoe, nejsou výbavné reflexy nad C1.
- **Operačně:** Epidurální hematoma nad 20 cm³ nebo hematoma spojený s neurologickou ložiskovou symptomatologií, poruchou vědomí, intradurální patologií(edém, kontuze, subdurální hematoma, vzestup nitrolebního tlaku nad 20 mmHg nebo poklesem perfúzního mozkového tlaku pod 70 mmHg po dobu více než 2 hodiny přes maximální konzervativní terapii).
- V případě nevýbavnosti reflexů nad C1 potvrzené neurologem není již operace indikována

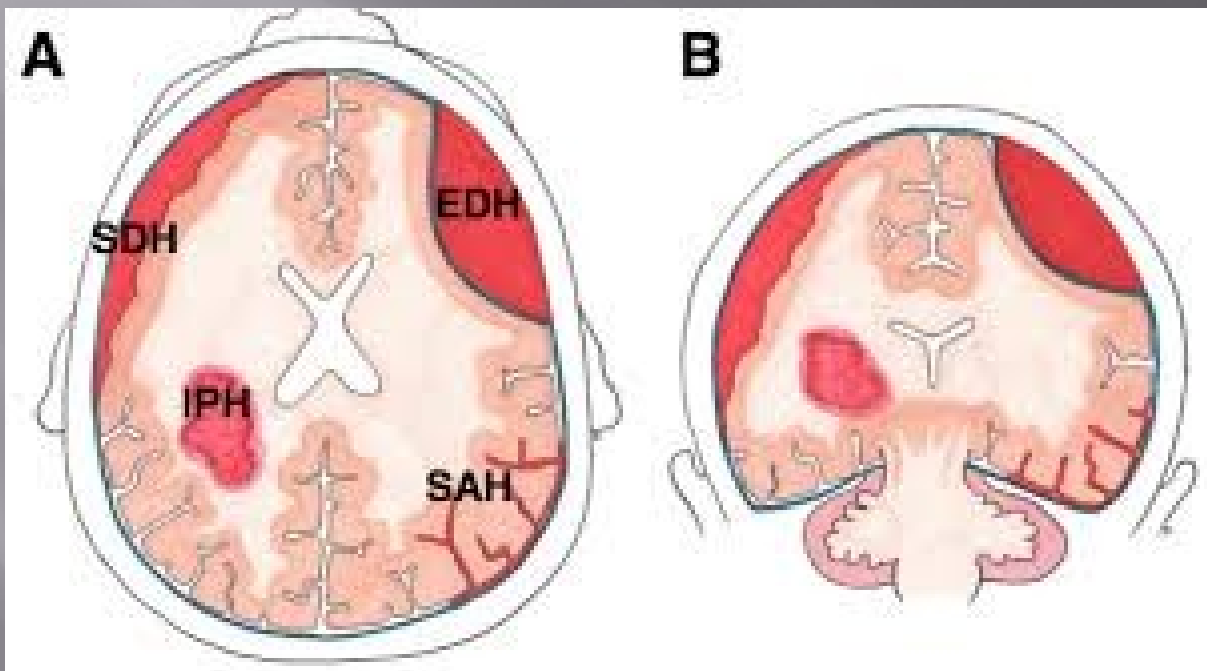
Subdurální hematom

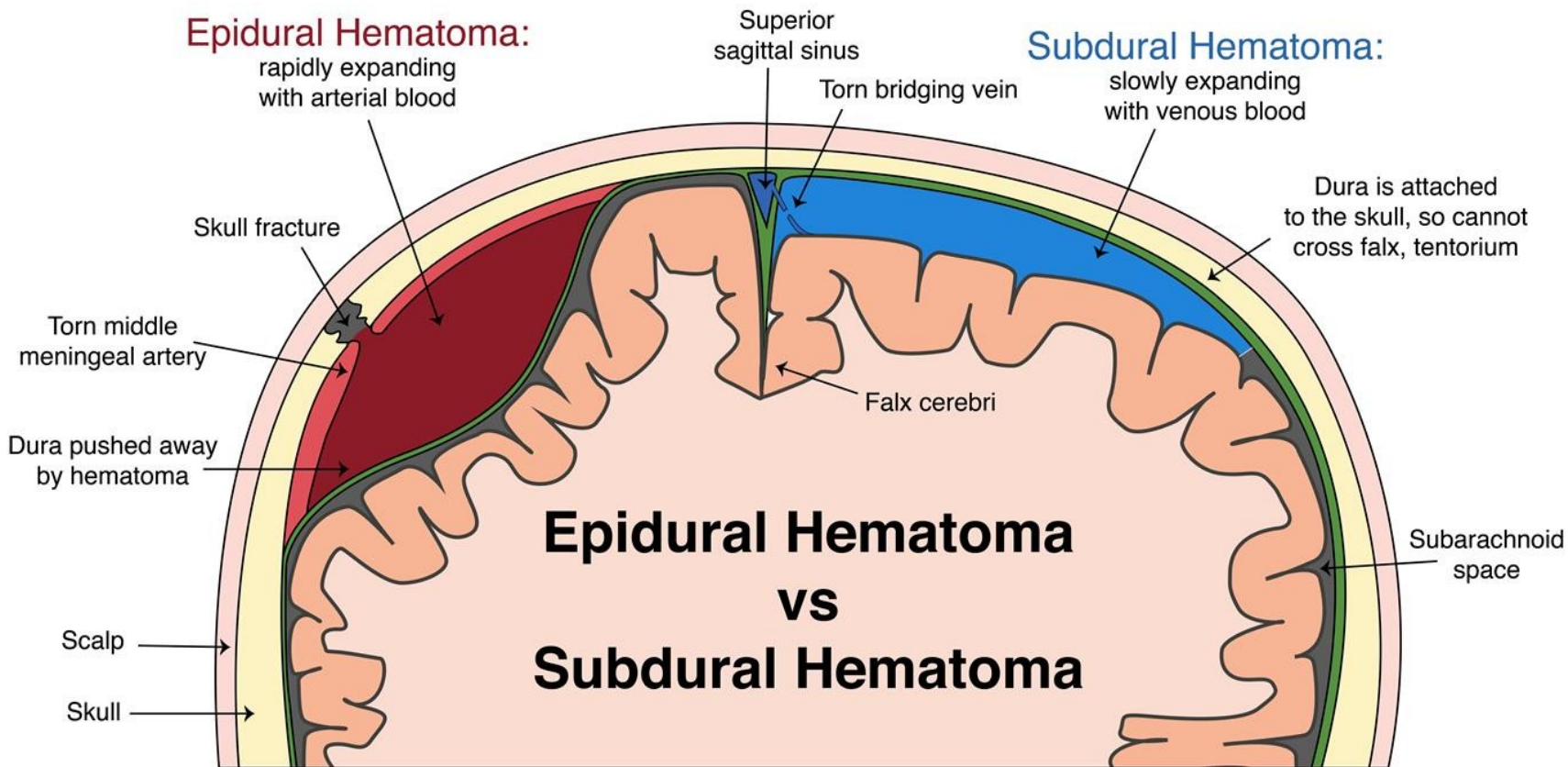
▣ Akutní subdurální hematom

- ▣
- ▣ **Patofyziologie:** Jedná se o traumaticky vzniklé krvácení do prostoru mezi arachnoideu a duru mater. Mechanismus úrazu je akceleračně – decelerační, kdy dochází na konvexitě hemisfér k přetržení přemostujících vén a dále mechanismem coup nebo contra - coup dochází ke zhmoždění povrchových cév mozku s rozvojem frontální a temporální často bilaterální kontuze s krvácením do subdurálního prostoru. Vysoká mortalita tohoto poranění (30-80%) je způsobena více sekundárním poškozením mozku než působením vlastního hematomu. Jedná se především o edém mozku a jeho ischemii při současném vzestupu ICP a poklesu CPP.
- ▣ **Dg:** Porucha vědomí až koma, anizokorie, kontralaterální hemiparesa, fatická porucha, pohmožděniný skalpu, brýlový hematom, epilepsie, věk nad 40 let.

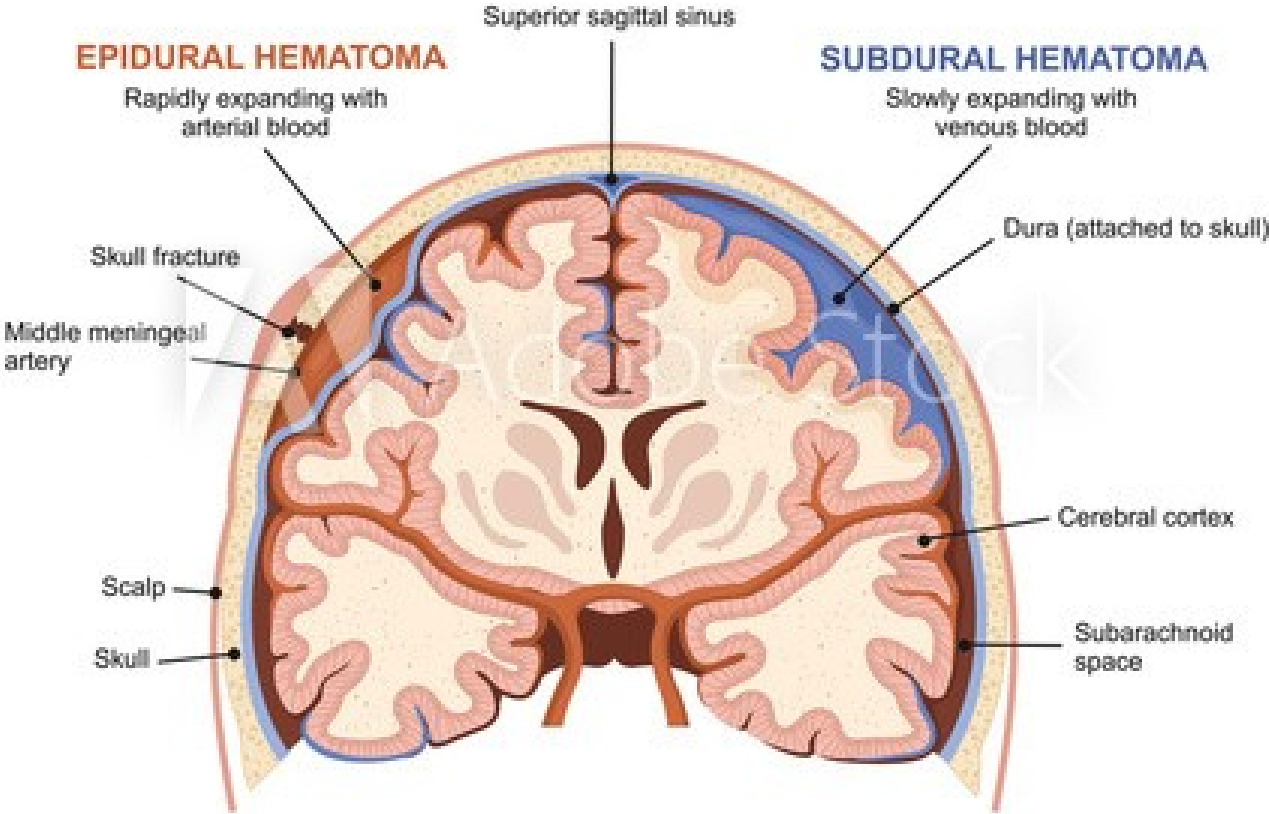
- ▣ CT - hematom je nejčastěji uložen nad jednou z hemisfér fronto - temporo - parietálně a je hyperintenzní. Současně bývá nález mozkové kontuze, edém mozku, přesun středočárových struktur, útlak ipsilaterální postranní komory, rozšíření kontralaterální komory







EPIDURAL HEMATOMA VS SUBDURAL HEMATOMA



#287024074

- ▣ **Terapie:**
- ▣ **Konzervativně:** - subdurální hematom " plášťový" šíře do 8mm pokud není současně expanzivně se chovající kontuze, edém mozku, přesun středočárových struktur nebo vzestup nitrolebního tlaku
- ▣ -**infaustní stavy**, kde neurolog prokáže " coma de pasee"(nelze hodnotit u pacientů tlumených, relaxovaných, podchlazených, malých dětí)
- ▣ -pacienti s **DIC** (ve spolupráci s hematologem nutno nejprve provést substituci trombonáplavy, antitrombinem III, fibrinogenem, plasmou).
- ▣
- ▣ **Operačně:** -akutní subdurální hematomy nad 8mm.
- ▣ -hematomy šíře do 8mm pokud jsou spojeny s edémem mozku, kontuzí nebo parenchymovým krvácením, vzestupem ICP, poklesem CPP, přesunem středočárových struktur.

Kontuze a traumatický intracerebrální hematom

- ▣ **Patofyziologie:** Kontuze a traumatický intracerebrální hematom tvoří vzájemně se prolínající klinickou jednotku, jež se v 90% vyskytuje ve frontálních nebo temporálních mozkových pólech. Vývoj původně čisté kontuze v traumatický intracerebrální hematom je v literatuře popisován asi u 50% traumat. Časně CT většinou prokáže pouze traumatické subarachnoideální krvácení a drobné kontuze, které nevyžadují okamžitou operaci. Další CT kontroly s odstupem 12-48 hodin však prokazují nárůst objemu kontuze a intracerebrální hematom uvnitř této kontuze. Asi v 50 - 70% se kontuze také vyskytují u akutního subdurálního hematomu, impresivní fraktury, fronto - bazálního poranění.

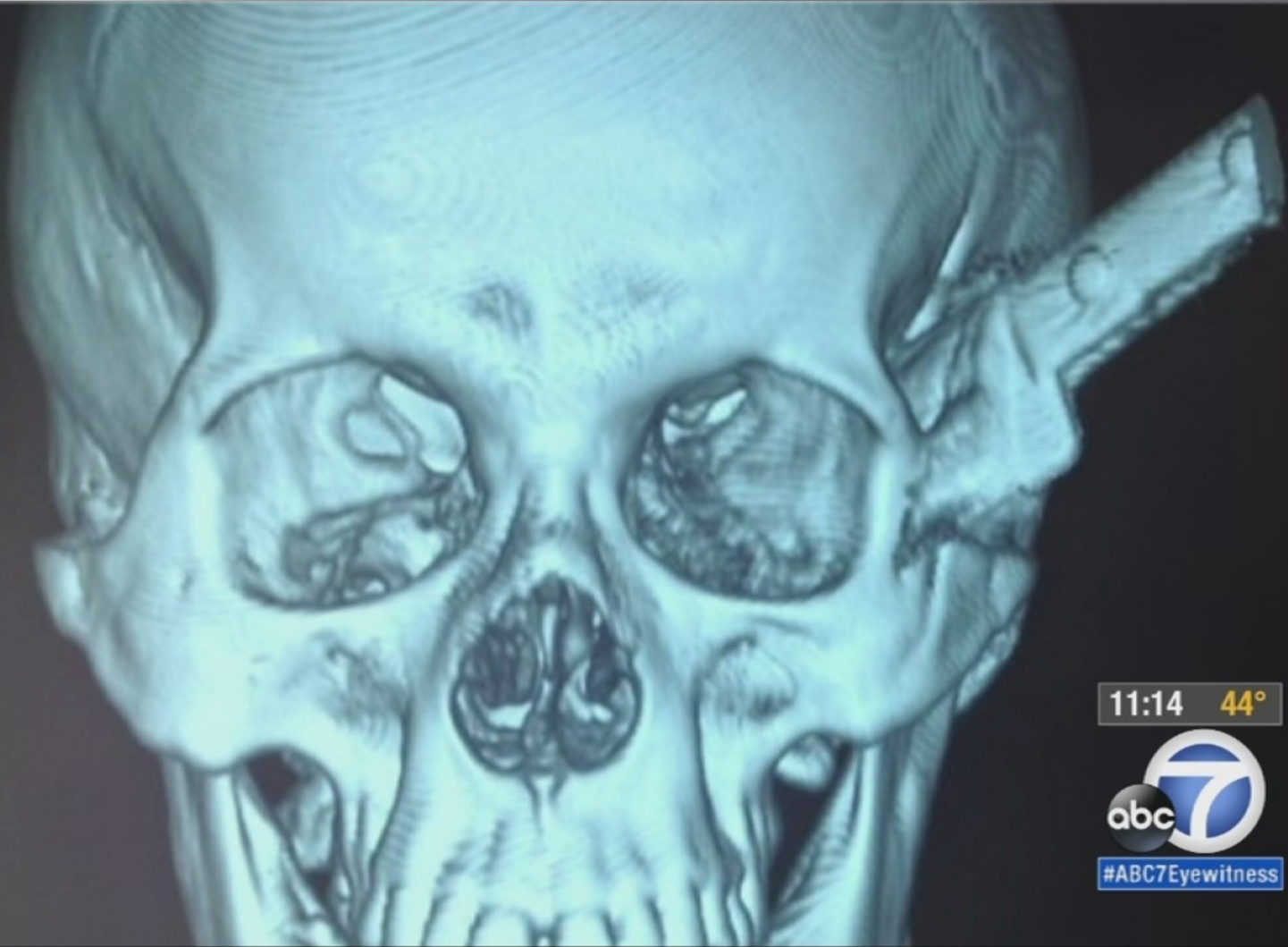- ▣ **Diagnóza:** CT vyšetření prokazuje hyperintenzní ložiska různé velikosti a denzity ve frontálních nebo temporálních pólech mozkových laloků nebo ložisko pod frakturou.
- ▣
- ▣ **Terapie:** U malých kontuzí a intracerebrálních hematomů bez expanzivních projevů indikujeme konzervativní postup, pacienta observujeme na JIP neurochirurgie za sledování klinického stavu. Kontrolní CT provádíme do 12-48hodin, v případě zhoršení kdykoliv. U pacientů v bezvědomí zavádíme čidlo na měření ICP resp. CPP. Větší kontuze s projevy expanzivity na postranní komory a středočárové struktury nutno operovat z kraniotomie nad ložiskem, které odsajeme. Nutno vždy pečlivě stavět krvácení a zvláště v anatomicky významných oblastech CNS (centrální kůra, řečová a zraková kůra, thalamus) je rozsah výkonu minimalizován. V posledních letech je jako alternativní způsob operace popisováno stereotaktické odsátí, které snižuje operační zátěž a které lze opakovat případně převést v otevřený výkon. Pooperační kontroly CT opět indikujeme do 24-48hodin.

Perforující poranění

- ▣ **Patofyziologie:** Perforující poranění jsou způsobena nejčastěji ostrým předmětem (nůž, jehla, meč, vidle), který proniká do nitrolebí malou rychlostí. Vzniká úzká fraktura s prokrvácením mozkového parenchymu v oblasti punkčního kanálu a jeho blízkém okolí. Na rozdíl od střelných poranění, která jsou způsobena strelou s velikou rychlostí, nevzniká v okolí punkčního kanálu koncentrická zóna koagulační nekrózy. Nevzniká ani difúzní poškození CNS provázející motohavárie. Tíže zranění a prognóza pacienta je úzce spjata pouze s místem a hloubkou poranění. Poranění ve frontální oblasti má často velmi malou symptomatologii a mimo změny osobnosti relativně dobrou prognózu. Temporální oblast je chráněna tenkou kostěnou šupinou a je zde krátká vzdálenost k mozkovému kmeni, thalamu, cévám Sylvické oblasti, hlavovým nervům, tureckému sedlu, Willisovu kruhu. Poranění v této oblasti mají proto mnohem vyšší morbiditu a mortalitu. Při vyšetření punkčních poranění v oblasti orbity a dutiny nosní si musíme být vědomi, že přes velmi tenkou bazi přední jámy lební cizí tělesa lehce pronikají intradurálně.

- ▣ **Diagnóza:** Mimo pečlivé vyšetření klinické a lokální je vždy u perforujícího poranění nutno provést CT vyšetření k časnému objasnění hloubky a velikosti primárního poškození CNS. Kostní okno a rekonstrukce je přínosem k indikaci plastiky kalvy nebo odstranění kostního fragmentu či cizího tělesa z mozkového parenchymu.
- ▣ **Terapie:** Všechna perforující poranění nutno ošetřit co nejdříve ve snaze předejít pozdním infekčním komplikacím. Z malé kraniotomie revidujeme punkční kanál, odsáváme prokrvácený mozkový parenchym, odstraňujeme dostupná cizí tělesa a kost.

Z 1.36

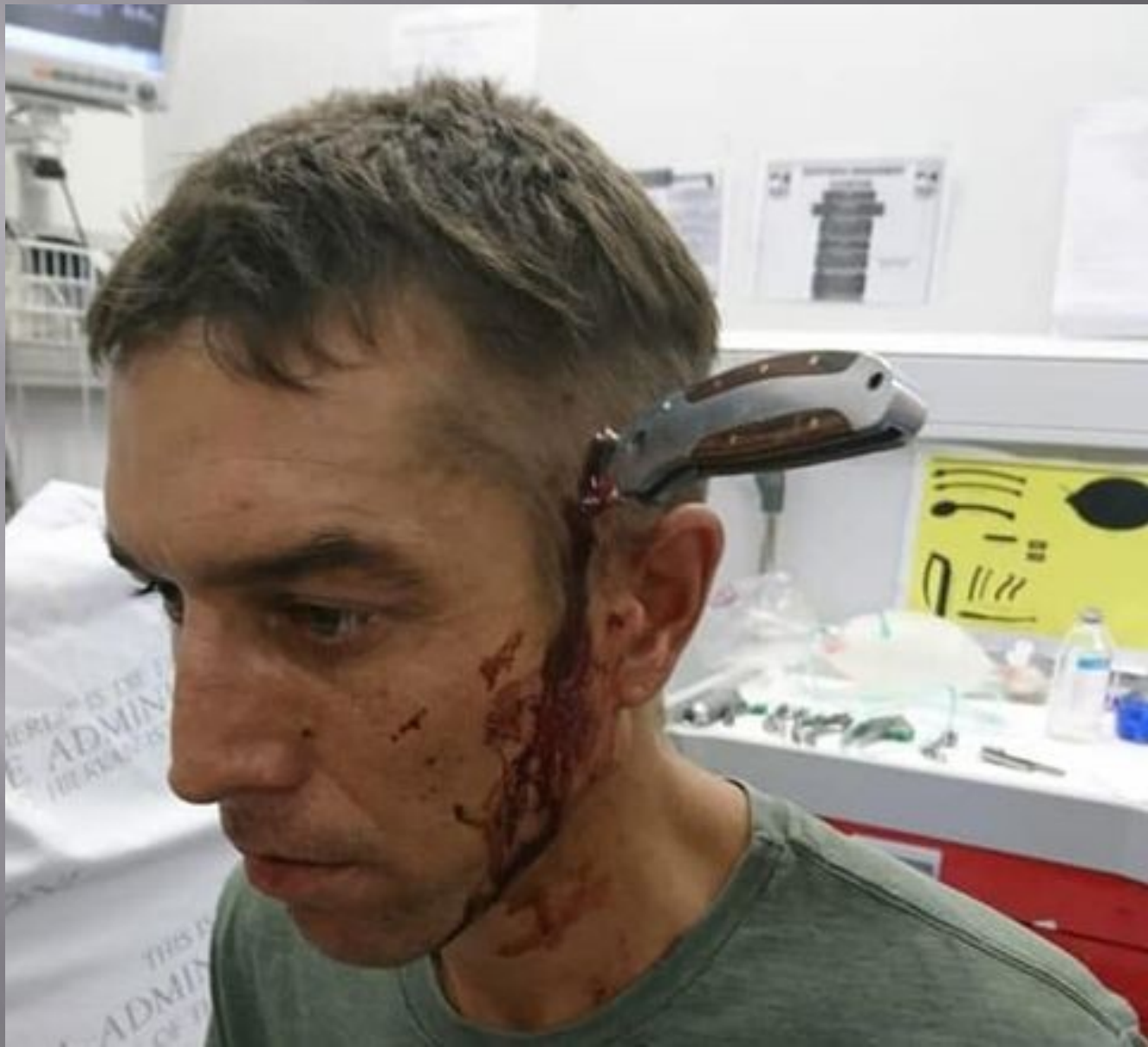

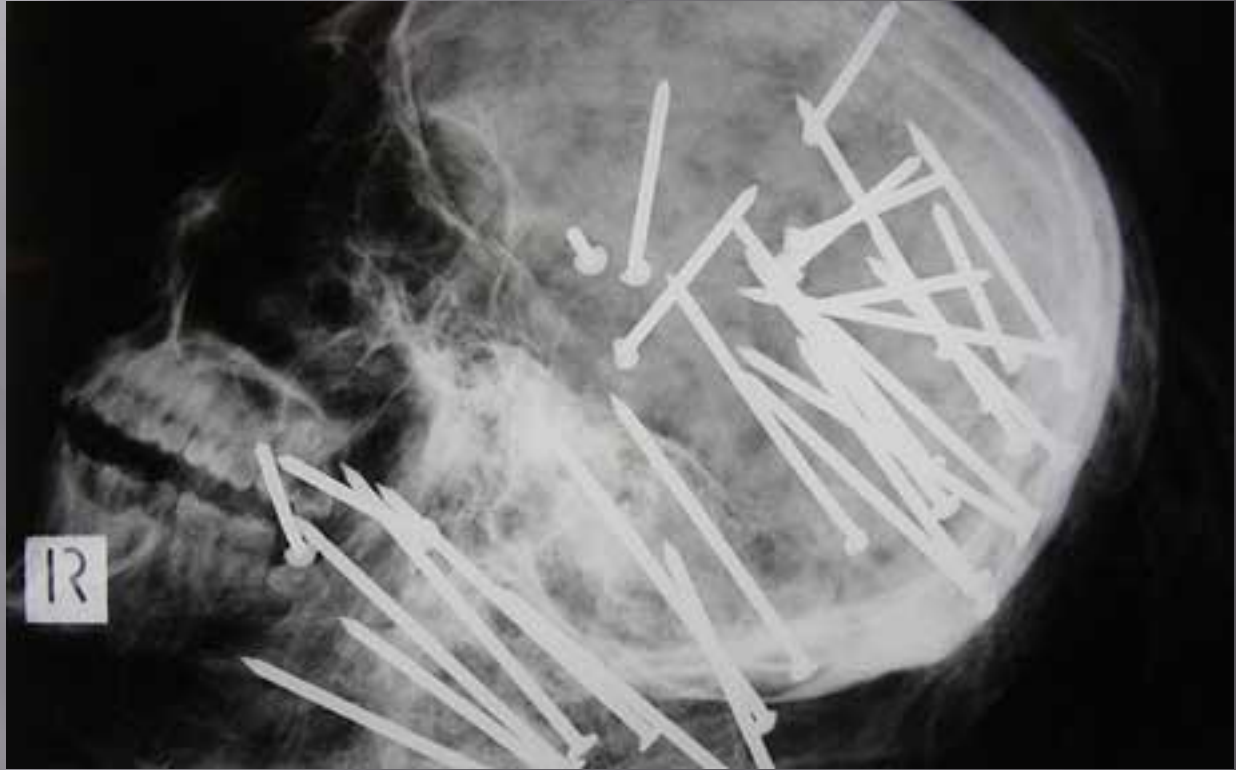
R

11:14 44°

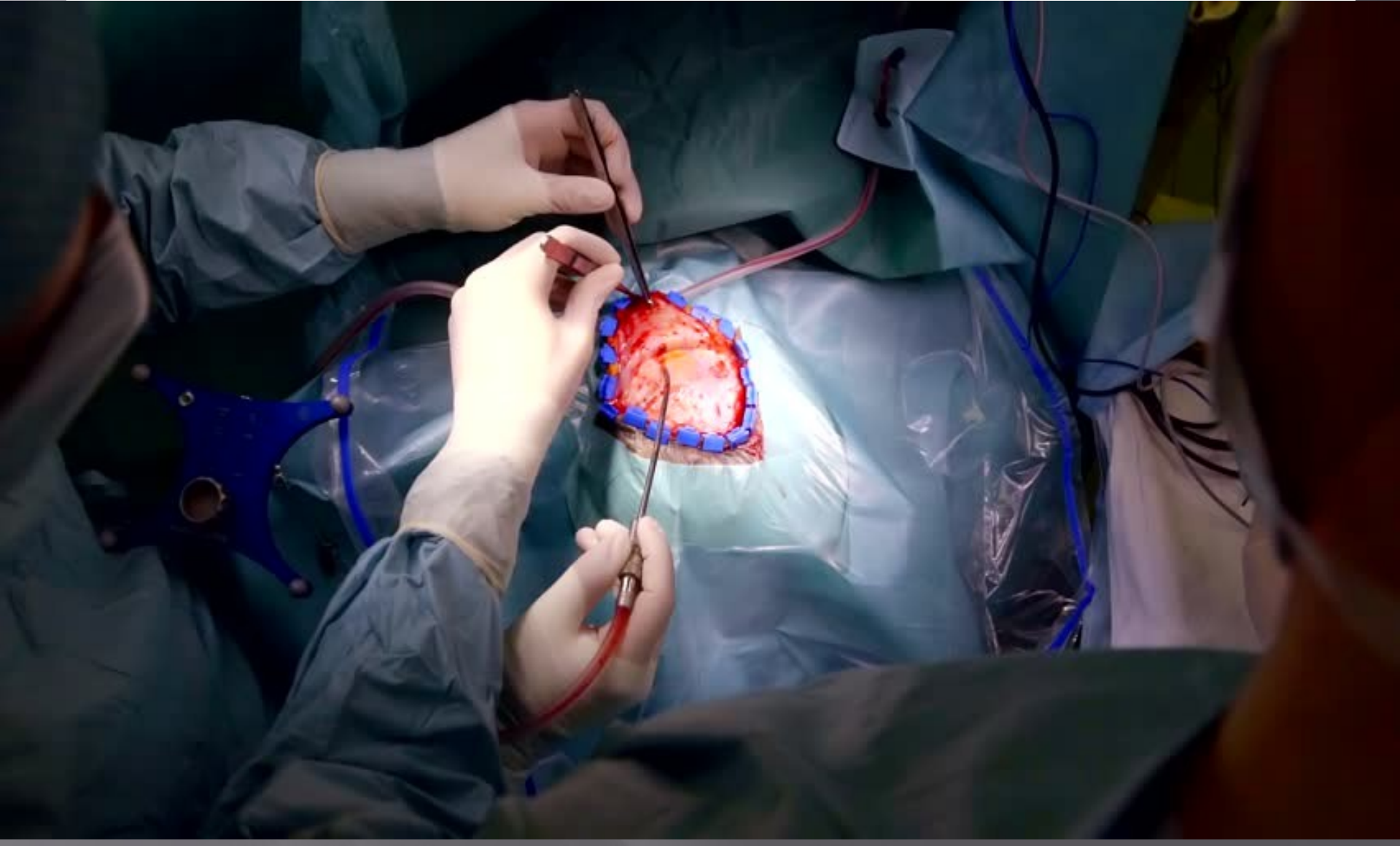


#ABC7Eyewitness



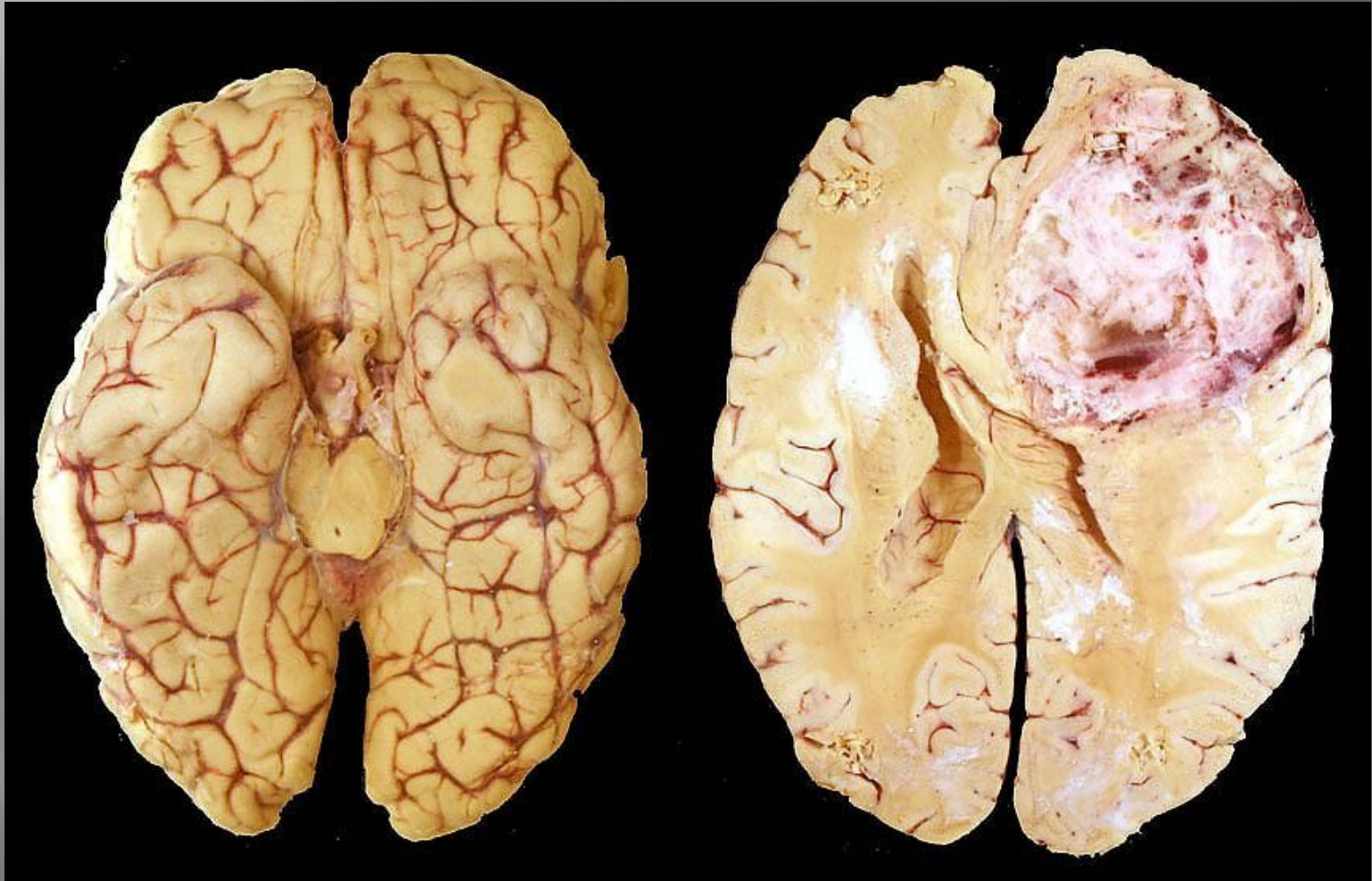

Péče o pacienta s onemocněním CNS



- Kromě snahy o udržení ICP v normálních hodnotách se musíme snažit také udržet **mozkový perfusní tlak** – cerebral perfusion pressure(CPP) na dostatečné výši. CPP je definován jako rozdíl středního arteriálního tlaku – mean arterial pressure(MAP) a tlaku intrakraniálního(ICP).
- $CPP = MAP - ICP$
- Obvykle je za normální považováno **CPP nad 70 mmHg**. Výsledky prospektivních studií (27) koncipovaných na udržení CPP ≥ 70 mmHg uvádějí průměrnou mortalitu 21% (5%-35%) u pacientů se vstupním GCS 3-7. Tyto závěry představují výrazné zlepšení ve srovnání se 40% mortalitou uváděnou při klasické léčebné koncepci v závěrech Traumatic Coma Data Bank(TCDB)(28). K udržení adekvátního CPP je nutno striktně předcházet hypovolemii.
- Za žádoucí je považována normovolemie nebo lehká hypervolemie. Někdy je nutná aplikace katecholaminů (dopamin, noradrenalin).
- Další z možností jak snížit ICP je použití **barbiturátů**. Používají se buď kontinuálně, jako tzv. "barbiturátové koma", nebo jen bolusově, při manipulacích s pacientem, které zvyšují ICP. Obvykle používáme krátce působící barbituráty (thiopental).


Tumory CNS



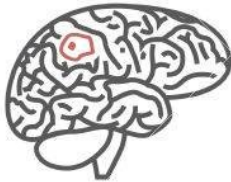
Nádory CNS

- klinická manifestace nádoru CNS tvoří cca 15-20 % času existence nádoru
- pseudotumory CNS: absces, amyloid, cysta,....
- sekundární nádory CNS: metastázy CNS
- epidemiologie: tvoří 2 % všech neoplázií, nejčastěji u dětí do 16 let
- nejčastější nádory: **gliom** (40-50%), **meningeom** (cca 15%), **metastázy nejčastější**
- členění: dle anatomické lokal.- **supratent.** (80-85%), **infratent.** (15-20%), **mozk.kmen** (2-5%)
- extraaxiální: z tkáně zevně od pia mater obklopující CNS (kost, dura mater, arachnoidea)
 - ohraničený růst, bez adheze k CNS tkáni či NVS strukturám
- intraaxiální: pod pia mater, uvnitř mozkové tkáně (infiltrace, rozsev skrz CSF, ...horší prognoza)

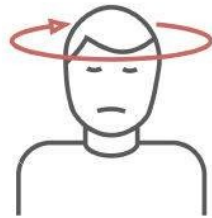Nádory CNS

- ▣ klinický obraz: dle lokalizace, vyplývající ze
 zvýšení ICP
- ▣ ICP : cefalea, nauzea, zvracení, změny vizu, chování, poruchy vědomí, (tempor./okcipit. konus – porucha vit. funkcí), anizokorie (leze n. oculomotorius), ložisk. příznaky
- ▣ epileptický záchvat – vždy došetřit!

BRAIN TUMOR



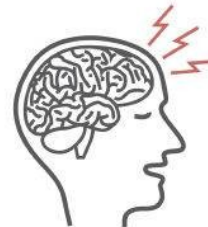BRAIN TUMOR



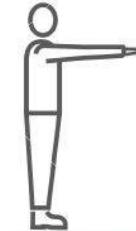DIZZINESS



SPEECH DISORDER



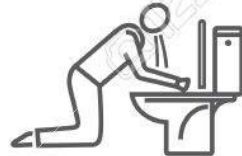INTRACRANIAL PRESSURE



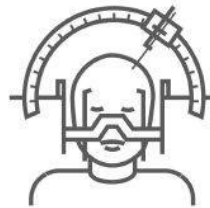
ROMBERG'S TEST



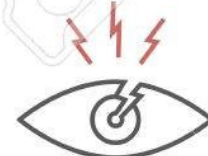HEADACHE



VOMITING



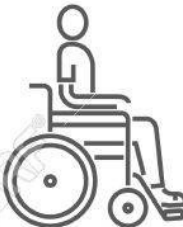BIOPSY



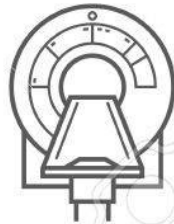VISUAL IMPAIRMENT



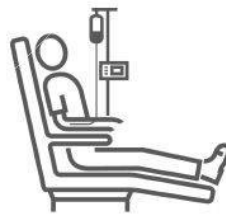HEARING LOSS



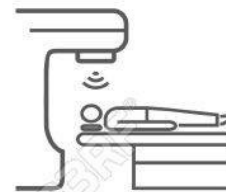PARALYSIS



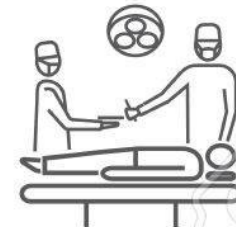MAGNETIC RESONANCE IMAGING (MRI)



CHEMOTHERAPY



RADIATION THERAPY



SURGERY

Nádory CNS - diagnostika

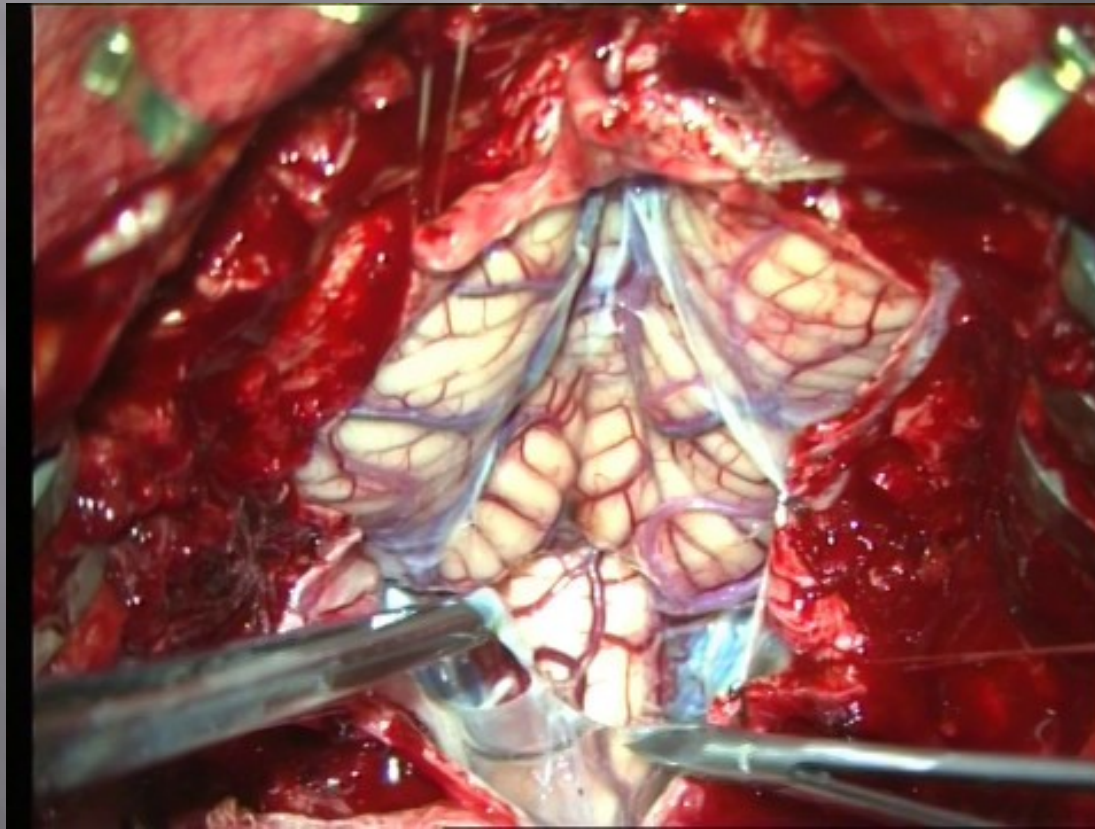
- ▣ RTG – info o změně kostní tkáně, kalcifikace
- ▣ CT (s kontrastem): zlatý standard, odhalí lokalizaci, velikost, syntopii; sekund. odhalení (edém, obstrukce likvor. cest, přesun středoč. struktur,...) – CT angio
- ▣ MRI: rozlišuje bílou a šedou mozk. tkáň, kontr. vyš. s gadoliniem, přesnější než CT
- ▣ DSA – invaz. metoda - výhoda – embolizace tumoru (tumory báze lební)
- ▣ PET – info o metab. změnách v nádor. tkáni (odlišení od MET, nekrózy, gliózy)
- ▣ **dále** : vyš. evok. potenciálů, (EP), vyš. očního pozadí, EEG, vyš. likvoru, patol. vyš.

Nádory CNS – patol. typizace

- ▣ **neuroepitelové nádory** – astrogliální (low grade, high grade- LGG,HGG)
 - HGG – glioblastoma multiforme – doba přežití cca 1 rok
 - prakticky nevyléčitelný
- ▣ **oligodendroglíální nádory** - 4 % všech nádorů CNS
 - typickým znakem jsou kalcifikace na RTG (60%), na CT (90%)
- ▣ **ependymální nádory** – častý výskyt v komorovém systému, rozsev cestou CSF- zlá prognóza
- ▣ nádory choroidálního plexu – v 1. roce života nejčastější mozk. nádor – obstrukce toku CSF
- ▣ **embryonální nádory** – u dětí do 15. roku, 60 % před 5. rokem
 - nádory z nízce diferencovaných buněk – ependymoblastóm – zlá prognóza
 - **meduloblastom** – obstrukce toku CSF, radiosenzitivita, mozečk. symptomatologie
- ▣ **meningeální nádory** – převážně benigní, maligní sekund. lokalizací
 - typické lokalizace a CT obraz – parasagitálně, konvexitárně, selárně, sfenoidálně, falx., tentoriálně
 - radikální chir. resekce s dura mater + RT – obecně dobrá prognóza

Nádory CNS - terapie

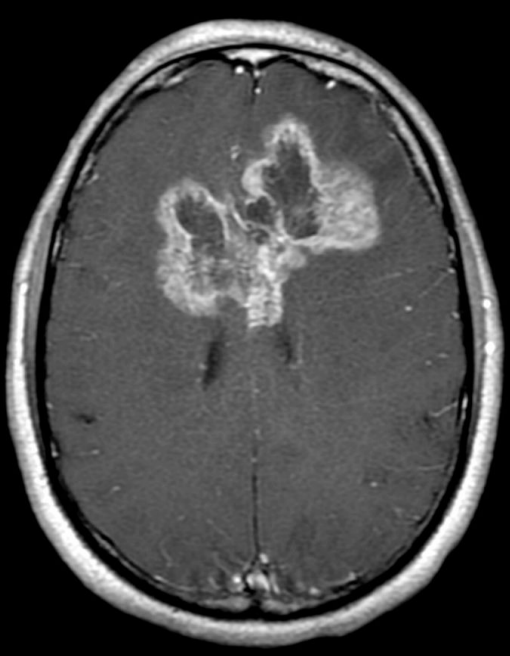
- ▣ OIK - v moderní praxi multidisc. spolupráce
- ▣ stereotaktická biopsie
- ▣ neuroendoskopie – zejména TU v komorách
- ▣ otevřená resekce + perop. neurofyz. monitoring, event. (awake surgery)
- ▣ UZ perop.
- ▣ u benigních nádorů – chir. resekce zcela kurativní výkon



Nádory CNS – radioterapie a radiochirurgie, chemoterapie

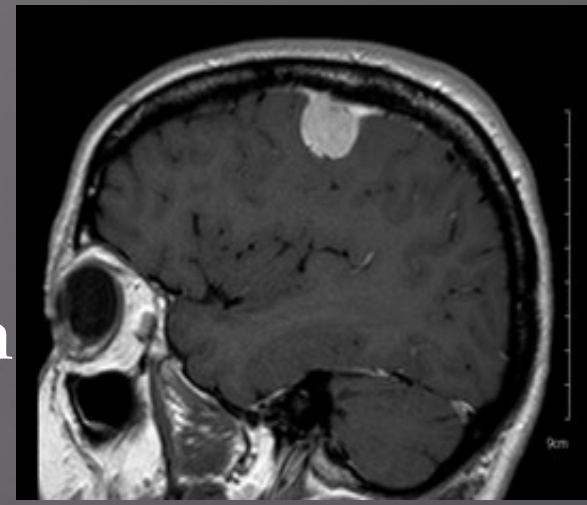
- ▣ adjuv. radioterapie – po OP výkonu většinou u high-grade tumorů
- ▣ kurativní – u prim. mozk. lymfomů a germinomů
- ▣ u inop. nálezů – zlepšení klin. stavu
- ▣ u metast. nádorů- malobun. karcinom plic – u pacientů v remisi PCI (profyl. ozáření CNS)

- ▣ chemoterapie: kurat. potenciál u germinomů, hematol. malignit)
- ▣ - u gliomů pouze dopln. funkce
- ▣ adjuvantní/ neoadjuv.
- ▣ problémem zůstává přestup přes HEB



astrocytom

meningeom



Gl.multiforme

meduloblastom

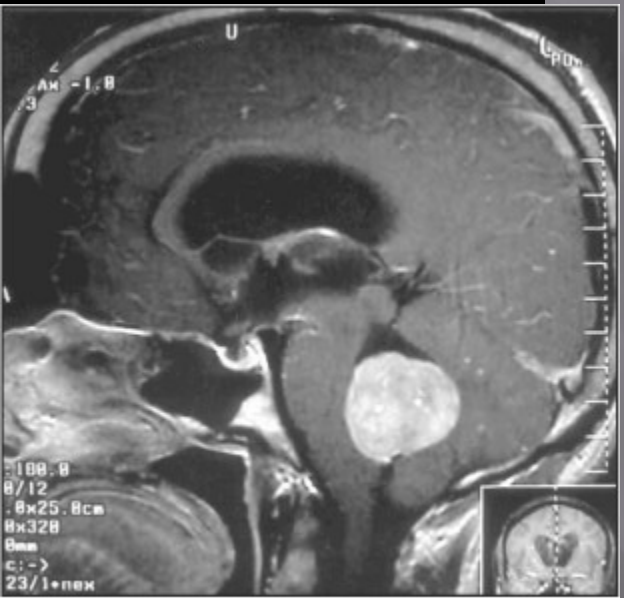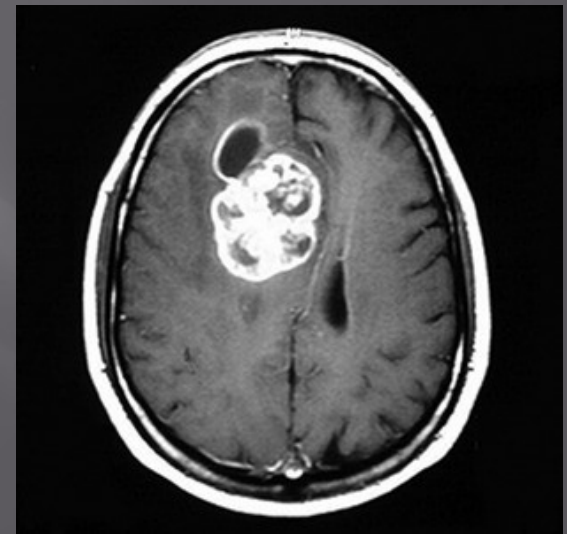
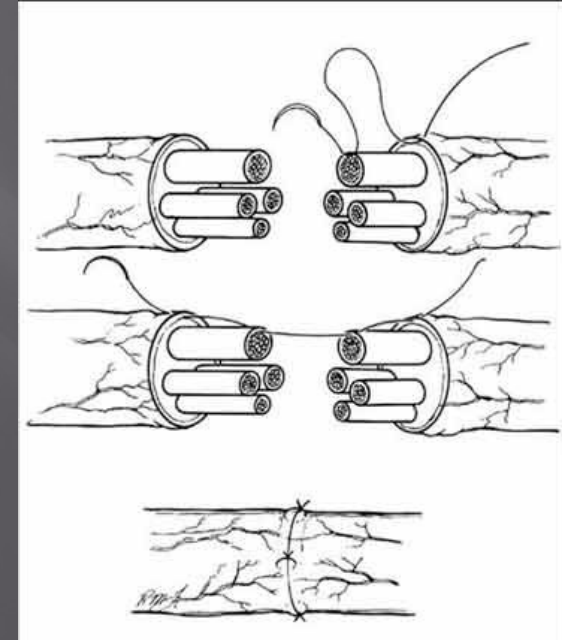
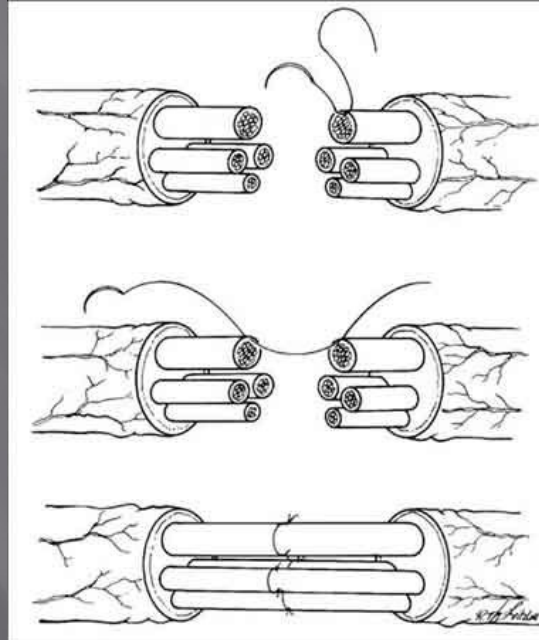
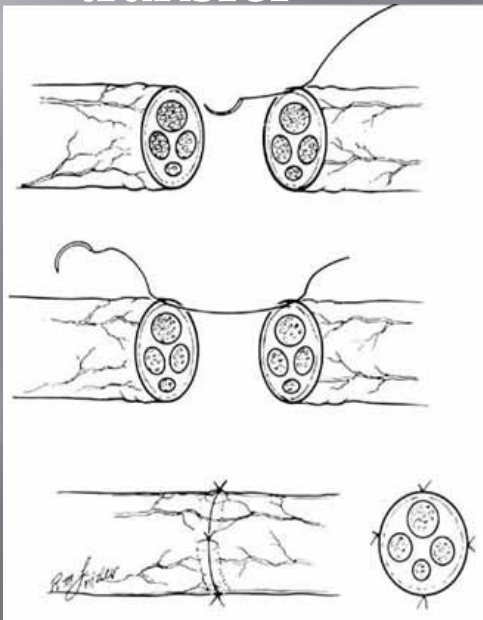


Fig 5. Sagittal T1 weighted MRI after contrast injection showing a midline cerebellar mass with posterior compression of the brain stem.

▣ Nerve injuries

- ▣ ischemia, compression, traction, laceration
- ▣ neuropraxia - a reversible physiological nerve conduction block
- ▣ Axonotmesis - loss of conduction but the nerve is in continuity and the neural tubes are intact
- ▣ Neurotmesis - division of the nerve trunk

Therapy – watch&wait, suture , nerve transfer, tendon transfer



Brachial plexus

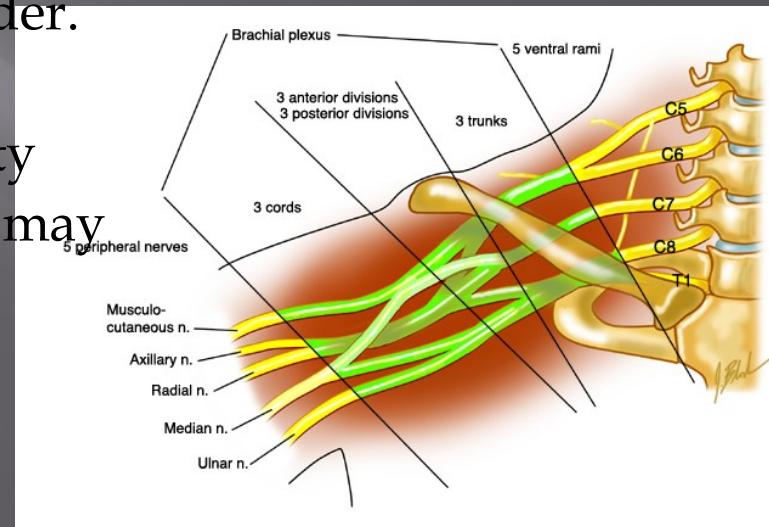
- formed from the spinal nerves or roots (C5-Th1)
- traction injuries (head and neck are moved away violently from the ipsilateral shoulder) / penetrating/blow injuries
- Dif.dg. –spinal cord and head injuries

Symptoms:

- Pain, especially of the neck and shoulder.
- Paresthesias and dysesthesias
- Weakness or heaviness in the extremity
- Diminished pulses, as vascular injury may accompany traction injury.

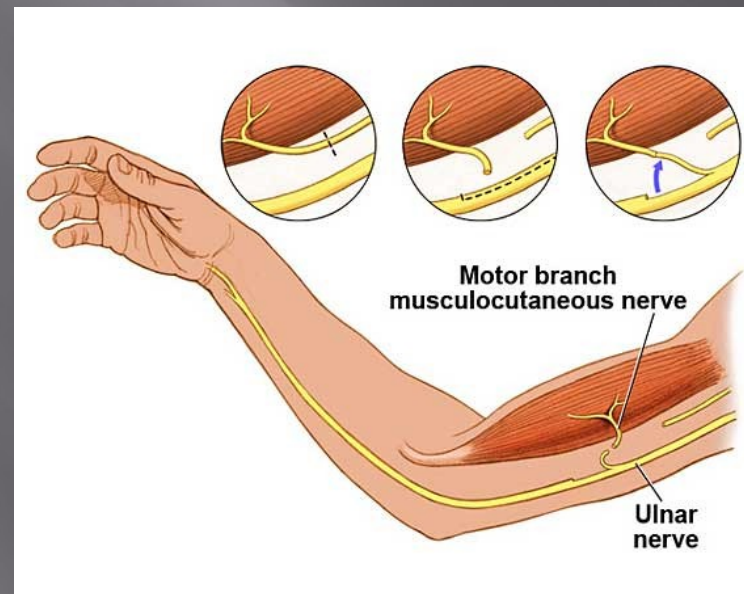
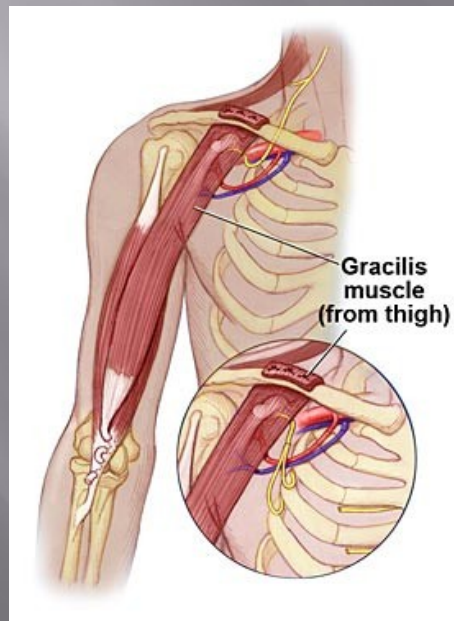
Diagnosis,

- Mri, EMG, nerve conduction studies



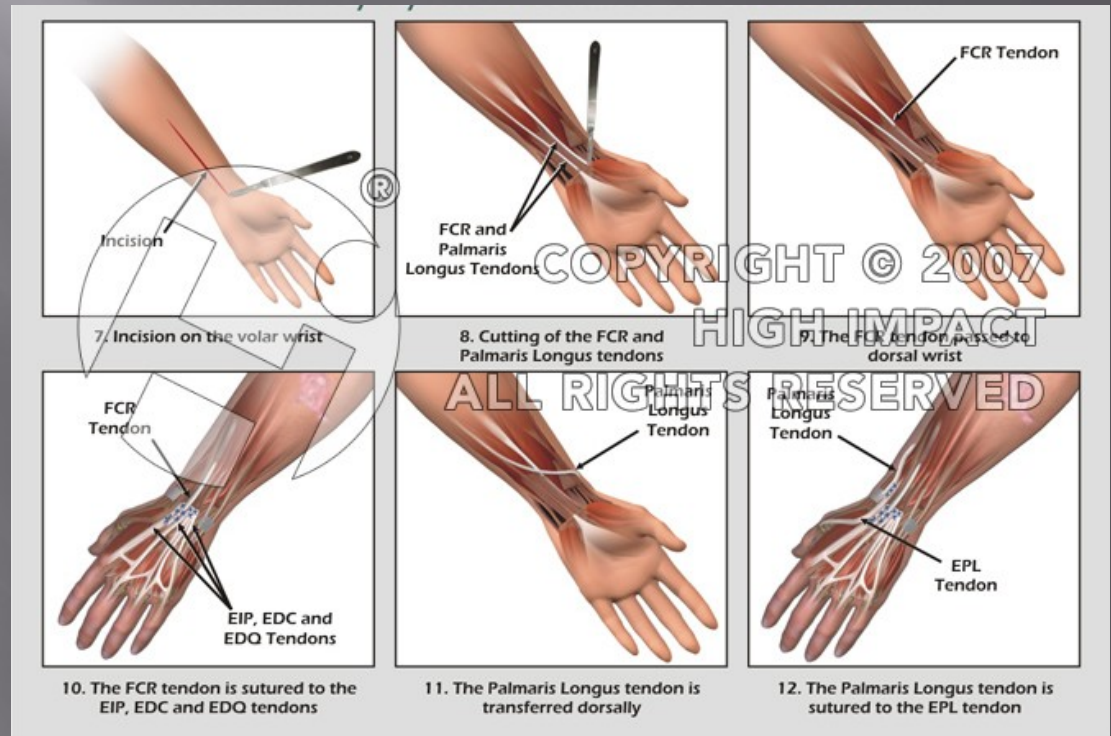
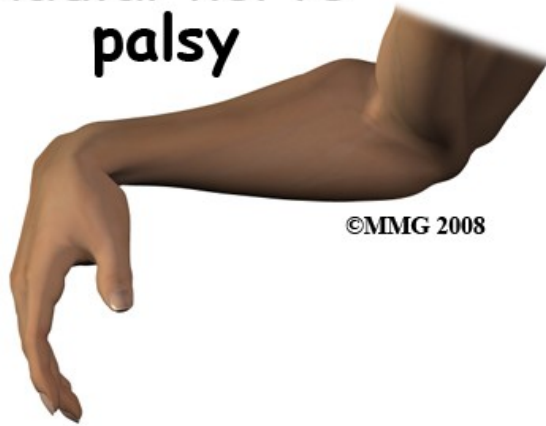
□ Brachial plexus injury – therapy

- **Initial "watch and wait."** Some milder injuries will improve over several months
- **Neurolysis** – clearing scar tissue from the nerve
- **Nerve graft** – transplanting a nerve from the leg to reconnect damaged nerves
- **Nerve transfer** – sewing an adjacent, functioning nerve or part of a nerve into a nonfunctioning nerve in an attempt to restore function in a paralyzed muscle
- **Free muscle transfer** – transferring healthy muscles and nerves from the leg to the injured area to restore function to the arm
- **Tendon transfer** – shifting a functioning tendon to a new location to restore function

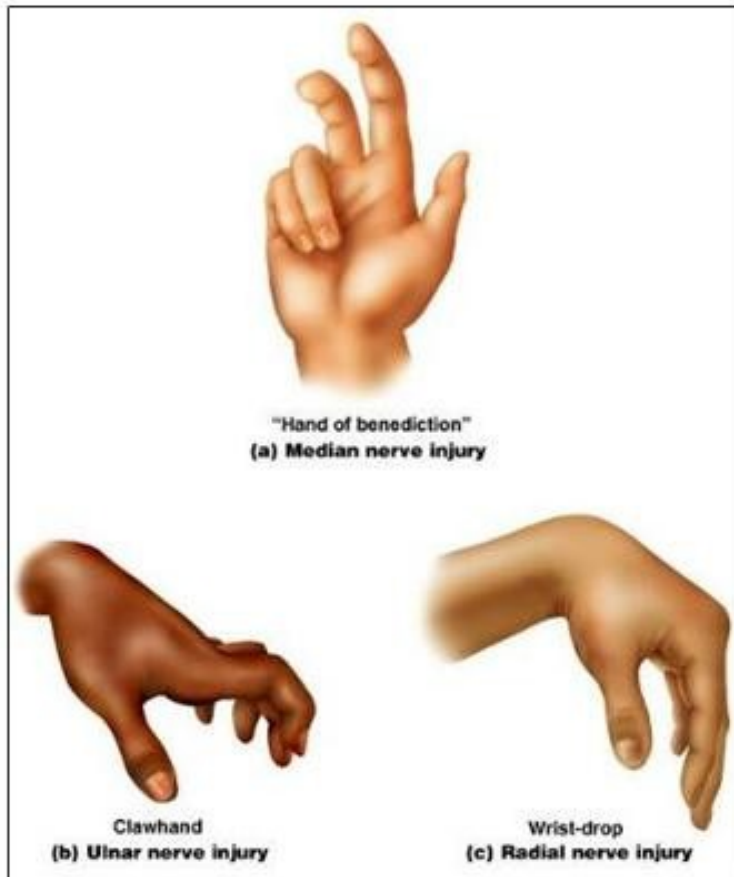


- Radial nerve injury
- open/close, humeral fractures

Radial nerve palsy



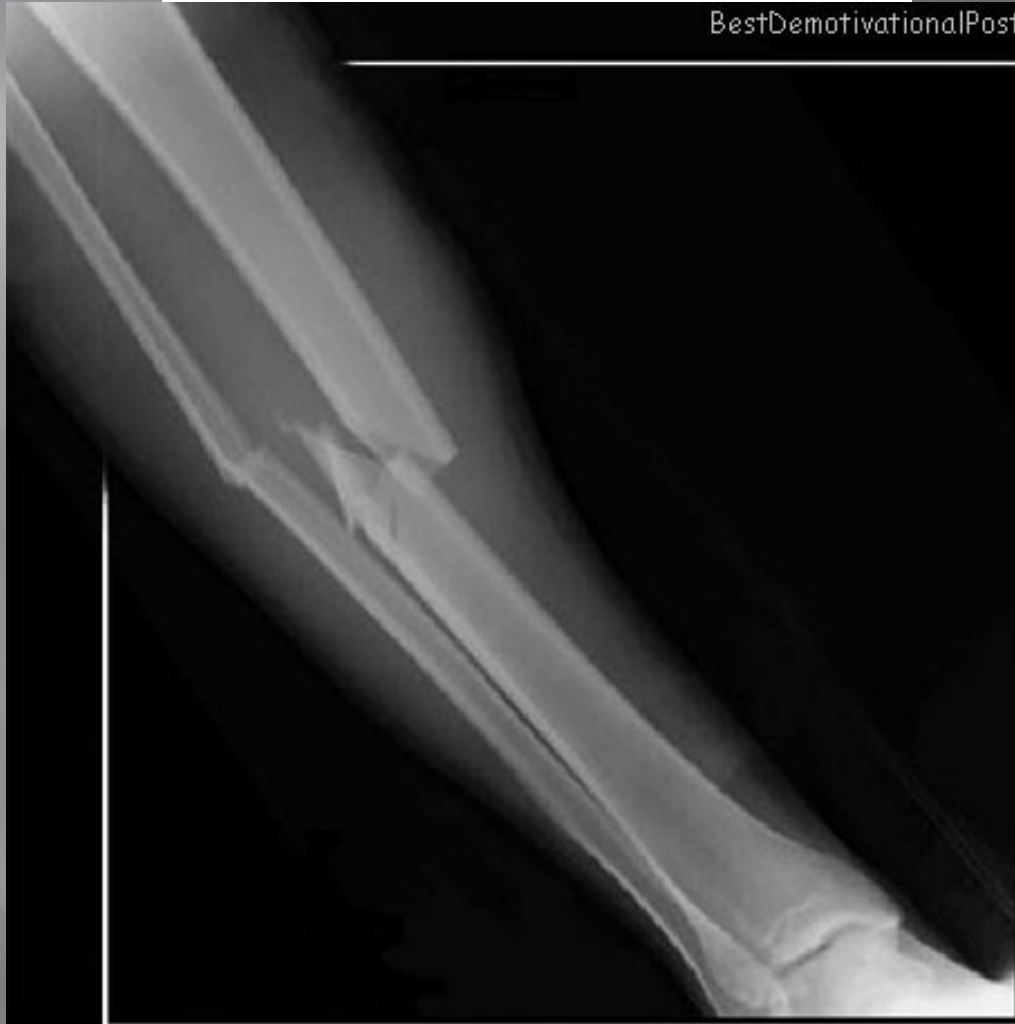[Nerve Damage]



- Ulnar nerve
 - "Claw hand"
 - Inability to extend fingers at interphalangeal joints, results in permanent flexion = claw
- Median nerve
 - "Ape hand"
 - Inability to oppose thumb
- Radial nerve
 - "Wrist drop"
 - Inability to extend the hand, inability to fully extend forearm

...a šmitec

BestDemotivationalPosters.com



I TOLD THE DOCTOR

That I broke my leg in 2 places.
He told me to stop visiting those places

Henny Youngman