

# 3. Anamnéza a vyšetření u pacienta s NPB

Autor: M. Kábela

# NPB

- *onemocnění břicha, která vystupují **nečekaně a prudce**, postihují nemocného většinou v plném zdraví, menšinou pak zhoršují ustálený stav břicha už dříve chorobného.* (definice podle Arnolda Jiráska)
- život ohrožující stav v oblasti trávicího ústrojí, který se projevuje bolestí v břiše trvající déle než 1 hodinu.
- pestrá skupina onemocnění, primárně se týkající chirurgických oborů, nezřídka však s nimi přijde do prvního kontaktu internista, či jiný lékař konzervativních oborů.

# NPB

Existuje velmi velké množství NPB, které se mohou lišit konkrétními příznaky, průběhem a léčebnými metodami.

## 1. Zánětlivé náhlé příhody břišní

## 2. Traumatické náhlé příhody břišní

Poranění

ostrá X tupá

penetrující X zavřená

## 3. Krvácivé náhlé příhody břišní

- krvácení do dutiny břišní a akutní krvácení do trávicího traktu.

## 4. Ileózní náhlé příhody břišní

Ileus znamená střevní neprůchodnost. Ileózní stavy se dělí do specifických podskupin.

- a) **Mechanický ileus** – průchodu stolice střevem zabráněno nějakým mechanickým činitelem.  
**obturační mechanický ileus**  
**strangulační mechanický ileus**  
**volvulus**
- b) **Cévní ileus** – velice nebezpečná forma střevní neprůchodnosti, postižená část střeva může zcela odumřít.  
**Tepenné X Žilní**
- c) **Neurogenní ileus** – Poruchy inervace střeva způsobí zástavu jeho hybnosti.  
**spastický neurogenní ileus (vzácnější)**  
**paralytický neurogenní ileus (častější)**

# Příznaky

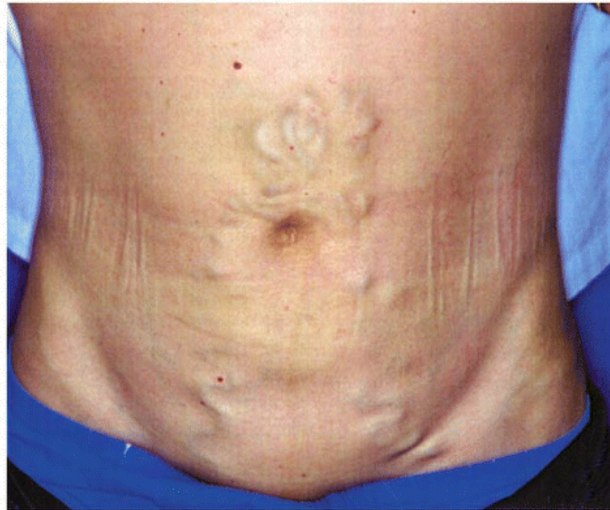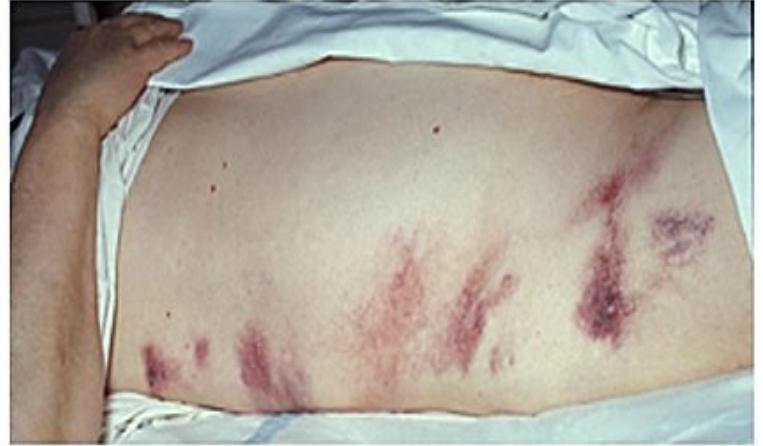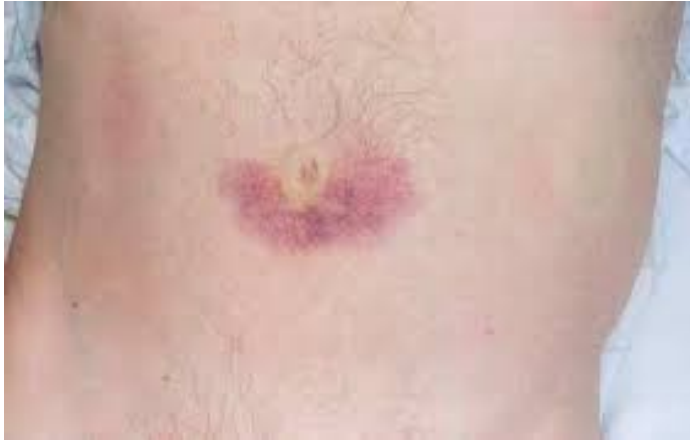Hovořit o konkrétních projevech je obtížné, protože jednotlivé NPB se v příznacích poněkud liší a navíc se klinické příznaky v čase mění. Rozhodně platí, že člověka s NPB většinou poznáte tak, že „nevypadá dobře“.

## **Celkové**

- tělesná teplota, hypotenze, tachykardie, změna barvy kůže,  
... příznaky šoku

## **Lokální**

- bolest (hlavní znamení), krev ve stolici (meléna), specifická znamení (Caput Medusae, Cullenovo a Turnerovo znamení...)



- Bolest

- charakter 1) viscerální (tupá, kolikovitá, nepřesná lokalizace, nemocný ukazuje celou rukou větší oblast břicha, hledá úlevovou polohu)

- 2) somatická (ostrá, nemocný přesně ukazuje místo bolesti jedním prstem, nehýbe se)

- intenzita – silná X slabá

- začátek – náhle X postupně

- vyzařování bolesti

- Nauzea, zvracení
  - frekvence
  - charakter – krev, miserere
- Porucha odchodu větrů a stolice
  - zástava, průjem, zácpa
  - změna barvy a patologická příměs – krev, hlen, acholická stolice



# Anamnéza

- neboli **předchorobí** : soubor informací potřebných k bližší analýze zdravotního stavu pacienta, a to zejména z jeho minulosti.
  - *Přímá anamnéza* probíhá formou rozhovoru lékaře s pacientem.
  - *nepřímá anamnéza* od doprovodu.
  - Rozsah anamnézy je závislý na akutnosti situace a řídí se i potřebami a zvyklostmi oboru.

# Obsah

- Součásti anamnézy
  - Rodinná anamnéza
  - Osobní anamnéza
  - Gynekologická anamnéza
  - Farmakologická anamnéza
  - Abúzus
  - Alergologická anamnéza
  - Pracovní anamnéza
  - Sociální anamnéza
  - Fyziologické funkce
  - Nynější onemocnění
    - CAVE: častěji bráno jako samostatná část chorobopisu!!!
- Zvláštnosti anamnézy v některých oborech
  - gynekologie a porodnictví, pediatrie, urgentní medicína, vnitřní lékařství, ošetrovatelská anamnéza, urologie...

# Příklad

## **Anamnéza (čerpáno z dokumentace, dle manželky, pro demenci nelze atd.)**

- RA: otec + Ca rekta, matka + IM
- OA: DM 2. typu, Asthma, před 10 lety snesen polyp na tlustém střevě, poslední kolonoskopie před 5 lety...
- Operace: APPE 2001
- FA: Siofor, Ventolin...další si nepamatuje, Xyzal sezonně, analgetika při potížích
- Abusus: stopkuřák, dříve 10cig/den, alkohol příležitostně
- Alergie: prach, pyl, roztoči...neguje medikaci, jod a desinfekční prostředky
- FF: močení bez potíží, stolice napravidelná, za poslední 2 měsíce zhubl 5kg
- PA+SA: žije v rodině, starobní důchodce, dříve dělník v metalurgii

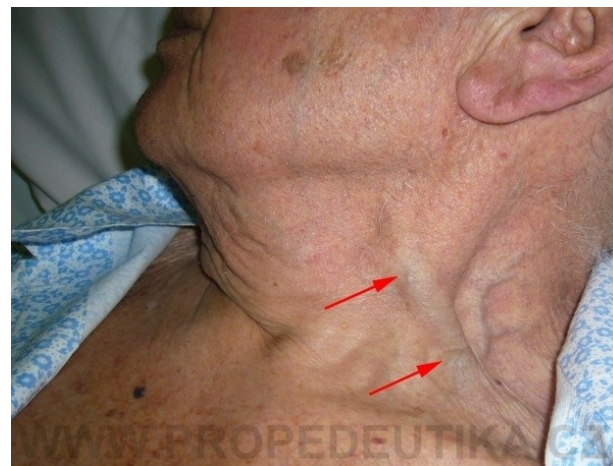**Nynější onemocnění:** poslední 3 dny nebyl na stolici, pozvolné zhoršování bolesti břicha, vzednutí, dnes se přidalo zvracení...

# „Status praesens“

- vzhled nemocného / fyzikální vyšetření
- Pro status praesens platí zásada, že lékař musí zaznamenávat i to, co nenalezl (eupnoe, zornice isokorické atd.)

## Základní vyšetření

- Celkový vzhled nemocného (úlevová poloha, TK, P, saturace, GCS...)
- Hlava (zornice, výtok z nosu/ucha, jazyk...)
- Krk (pulsace, náplň žil...C pateř)
- Hrudník (klenutý, symetrický, poslechově...)
- Břicho (viz níže)
- Vylučovací soustava
- Končetiny
- Pánev
- Páteř
- Status localis: podrobnější popis bezprostřední příčiny/problému



# Vyšetření u NPB

- Celkové příznaky (úlevová poloha, příznaky šoku, TK, P, TT, bledost, ikterus, cyanóza, *facies hippocratica*)
- Lokální příznaky
  - 5 P
    - » Pohled
    - » Poslech (peristaltika A/N, šplíchoty, kovové zvuky...)
    - » Pohmat (Rovsing, Blumberg)
    - » Poklep (Plénies, Tapotement)
    - » Per rectum (p.r.)
- Paraklinická vyšetření (laboratorní a zobrazovací metody)

# Klinické lokality na břiše

- Horizontální čáry (*linea subcostalis a linea interspinosa*) rozdělují povrch krajiny břišní na tři pásy (medioklavikulární linie na 3 sloupce)
  - **epigastrium** (*regio hypochondriaca dextra et sinistra a uprostřed regio epigastrica*)
  - **mesogastrium** (*regio umbilicalis a regio lateralis dextra et sinistra*)
  - **hypogastrium** (*regio pubica a regio inguinalis dextra et sinistra*)

# Projekce orgánů na břišní stěnu

**Labbéův trojúhelník** - na břišní stěnu zde naléhá žaludek ohraničení: Addisonova transpylorická čára (spojnice chrupavek 9. žebra obou stran), spojnice chrupavky 9. žebra vpravo a 8. vlevo, levý žeberní oblouk

**Désjardinsův bod** - projekce Vaterské papily na spojnici vrcholu pravé axily a pupku 6-7 cm od pupku

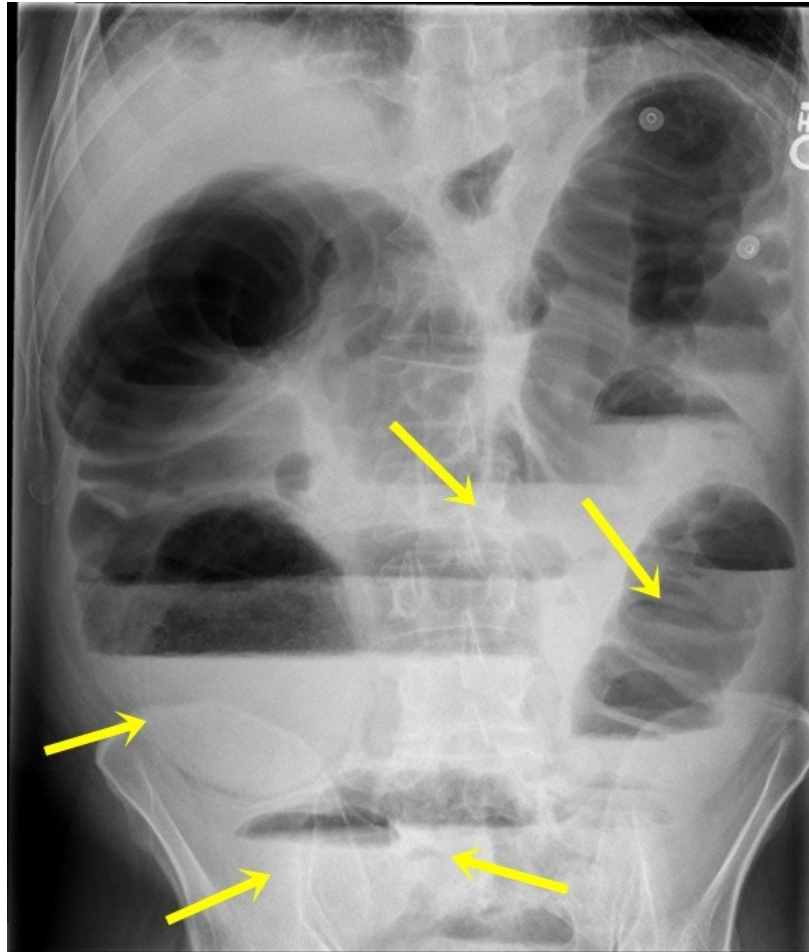
**Murphyho bod** na břišní stěnu zde naléhá žlučník průsečík pravé žeberní klenby a pravé medioklavikulární čáry

**McBurneyův bod** - místo maximální tlakové bolesti při zánětu appendixu (projekce appendixu) na Monro-Richterově linii (spojnice pravé *spina iliaca anterior superior* a pupku) cca 6cm od trnu

**Lanzův bod** - projekce appendixu, rozhraní pravé a střední třetiny bispinální čáry

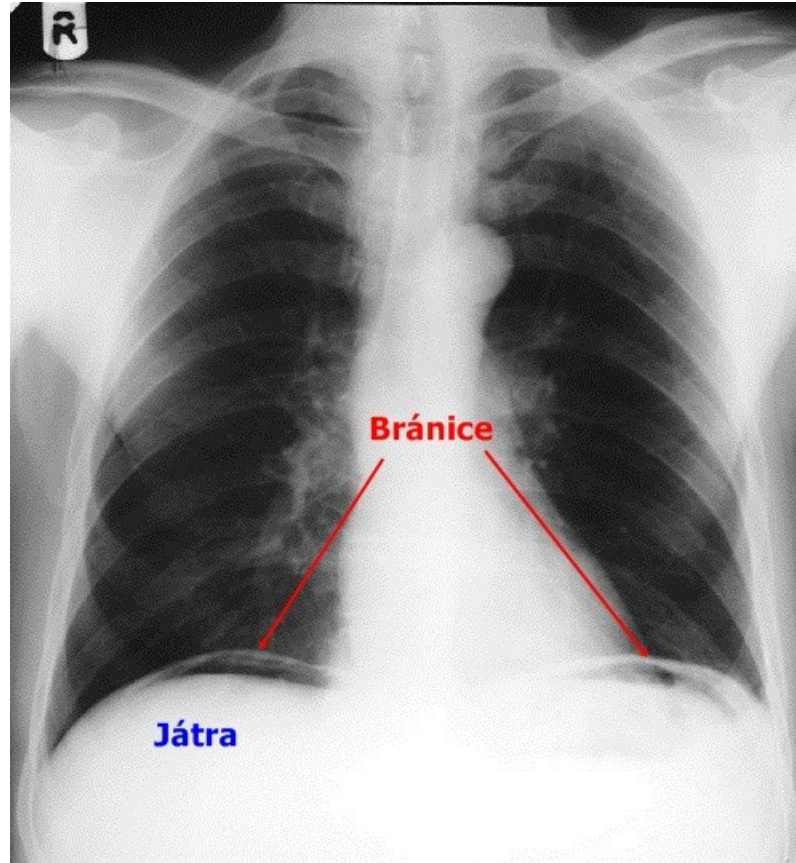
**Sonnenbergův bod** - projekce appendixu, průsečík bispinální čáry a laterálního okraje levého přímého svalu

# RTG





# RTG



**Děkuji za pozornost!**