

Poranění svalů, šlach kloubů, principy terapie. Nauka o ranách

Klinika úrazové chirurgie FN Brno

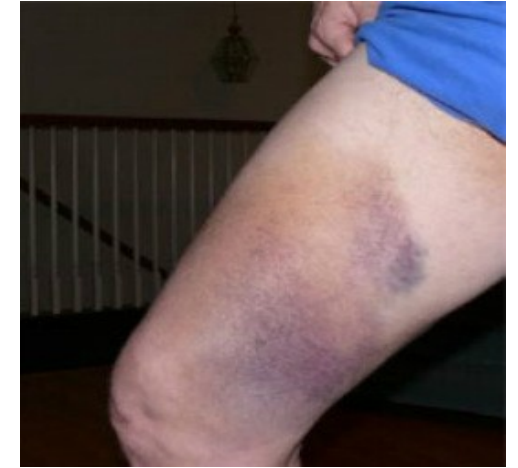VLLP0532c

Muskuloskeletální poranění

- Zlomeniny
- Poranění měkkých tkání
 - svaly
 - šlachy
 - klouby, vazy
- Zavřená x otevřená poranění

Poranění svalu

- **Kontuze** – přímé tupé násilí, bolest, svalový stupor
- **Intramuskulární hematom**
- **Distenze** – natažení vláken na hranici možnosti, bez porušení kontinuity
- **Ruptura** – parciální x totální (defekt, ztráta funkce)
- **Transscize** – otevřené poranění , parciální x totální
 - adaptace okrajů, rekonstrukce fascie



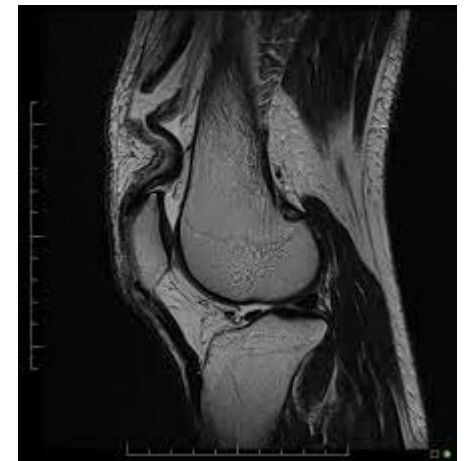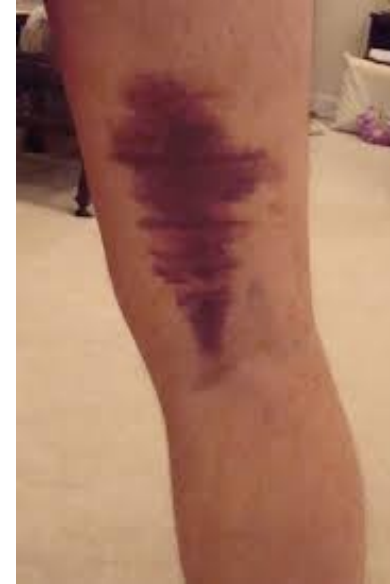Poranění svalu

Klinický nález

- otok, hematom, porucha funkce svalů
- možná defigurace svalů, defekt u ruptury

Zobrazovací metody

- UZ
- MRI



Poranění svalu

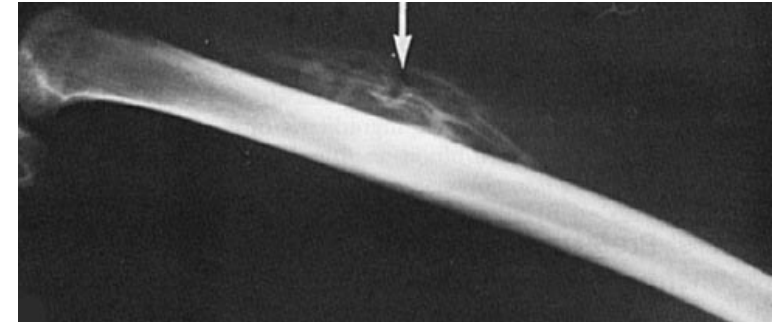
- většina svalových úrazů se léčí konzervativně
- **Protection** – berle, ortéza
- **Rest**
- **Ice**
- **Compression**
- **Elevation**
- Analgetika
- lehké poranění – distenze (hojení do 2 týdnů)
- těžší poranění (hojení 2-6 týdnů)
 - imobilizace (zabránit převaze antagonistů)
 - RHB (laser, elektroléčba)
- ruptury s porušením fascie (hojení 6-12 týdnů)
 - operační revize a sutura fascie

Poranění svalu

- Trombembolické příhody
- Hypotrofie svalů
- Hematom, infikovaný hematom

- Myositis ossificans

- Crush syndrom/ Compartment syndrom

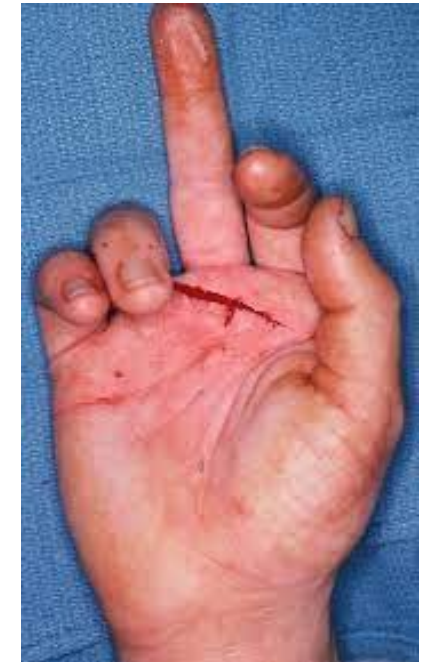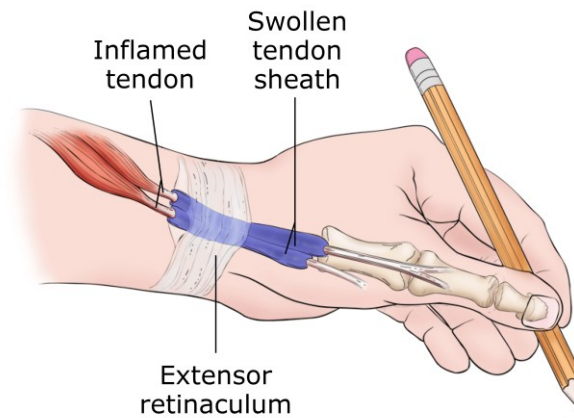

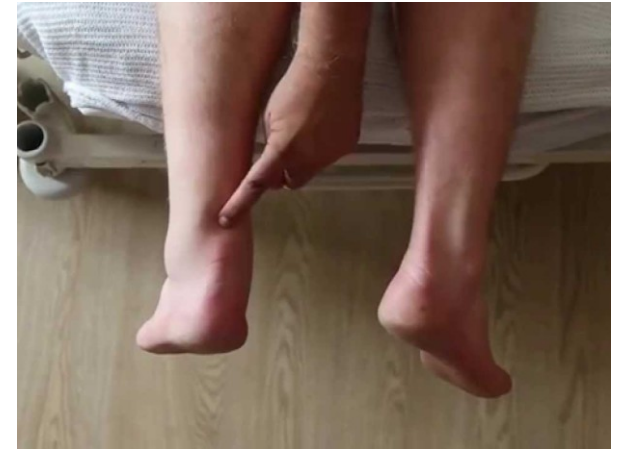
Poranění šlach

- Šlacha – úpon svalu na kost
- **Otevřená poranění** – šlachy prstů, ruky
 - často retrakce proximálně od poranění
- **Zavřená poranění**
 - degenerativní postižení z chon. přetížení (Achillova šlacha, šl. dlouhé hlavy bicepsu, lig. patellae)
 - nadměrná kontrakce, následek kontuze (dist. úpon bicepsu, EPL)

Poranění šlach

- **Distenze** – natažení vláken bez porušení kontinuity
- **Ruptura** - parciální x totální,
- **Tenosynovitis** – zánět peritendinózní tkáně z chronického přetížení
- **Transscize** – ztráta funkce, chirurgická revize sutura



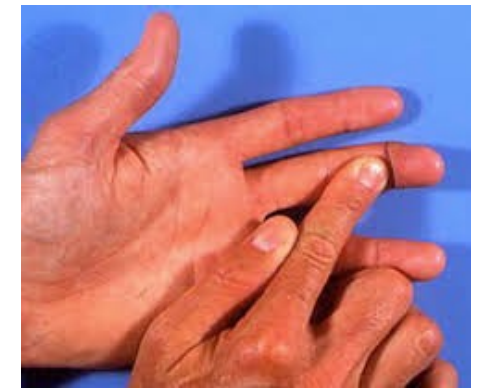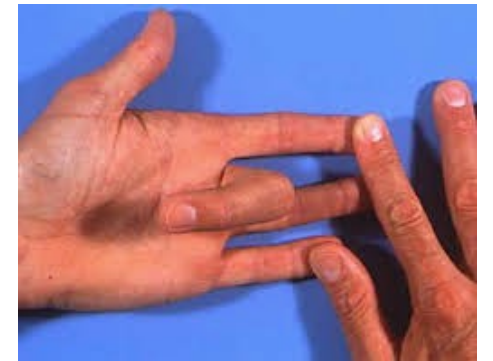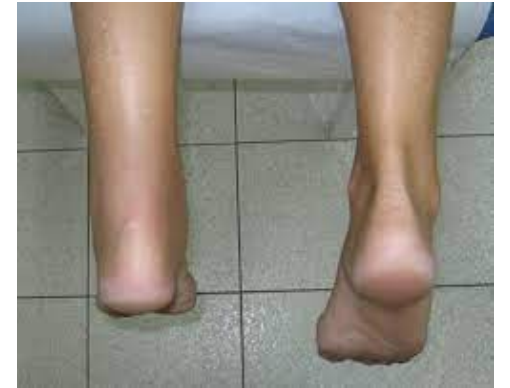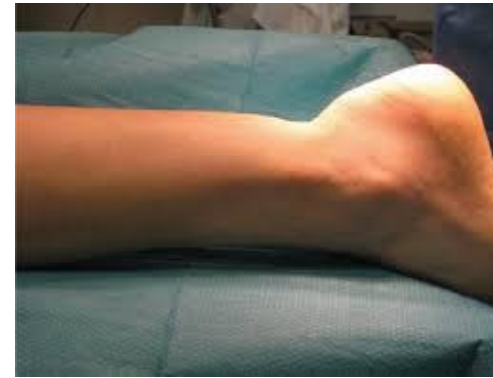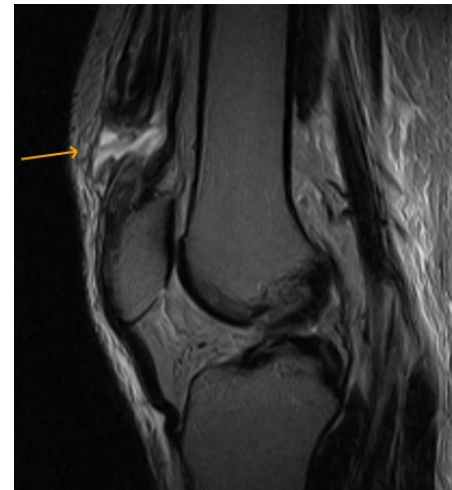
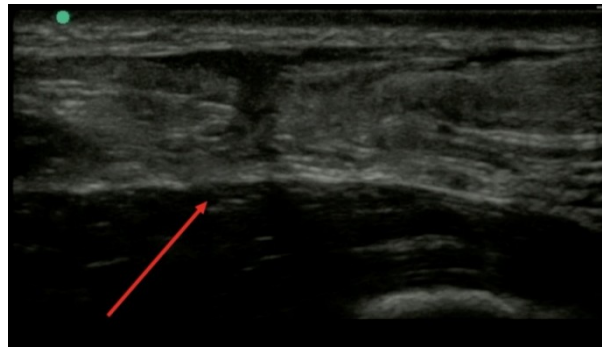Poranění šlach

Klinický nález

- Bolest, otok, výpadek postiženého svalu
- Hmatný defekt šlachy/ deformita svalu
- Vyšetření funkce, Thompson test, Hook test

Vyšetření

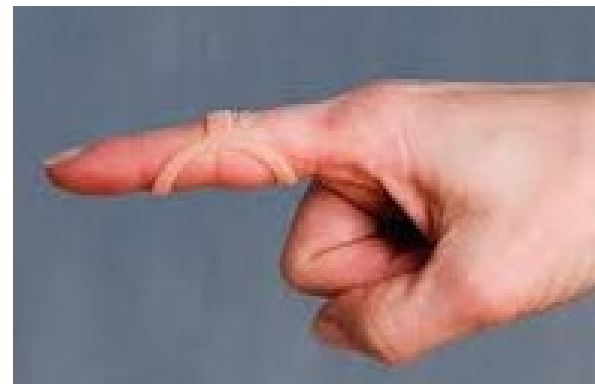
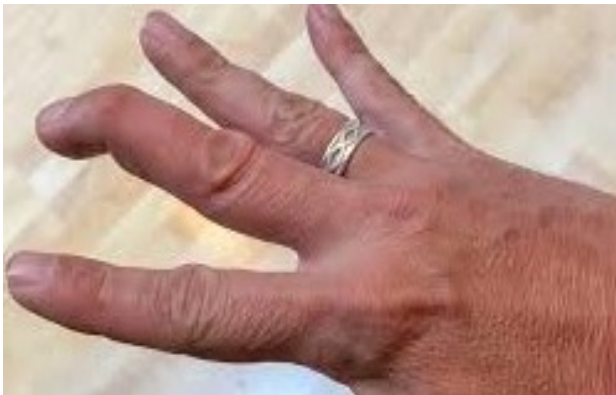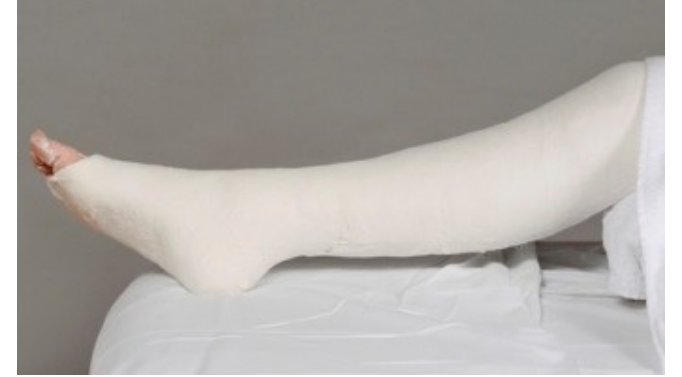- UZ vyšetření
- MRI



Poranění šlach

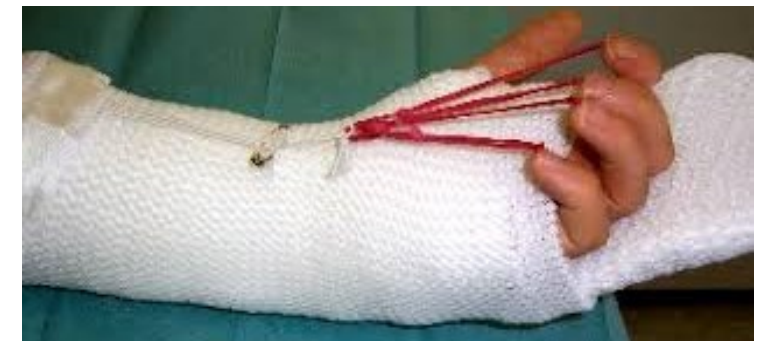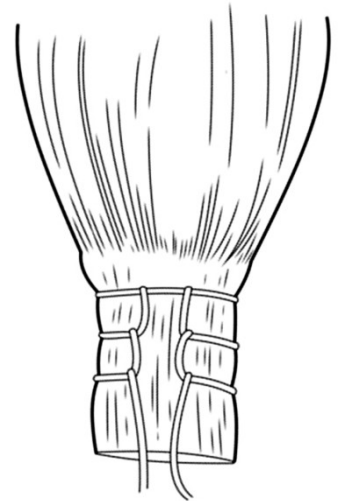
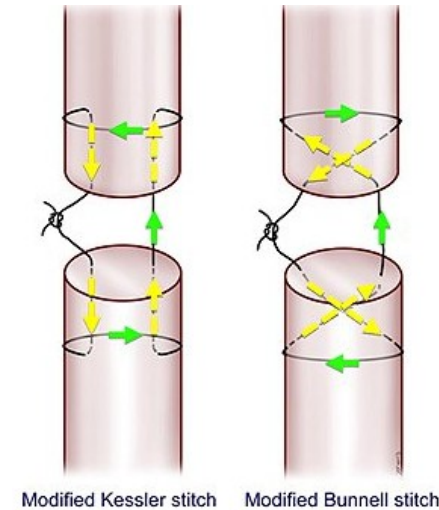
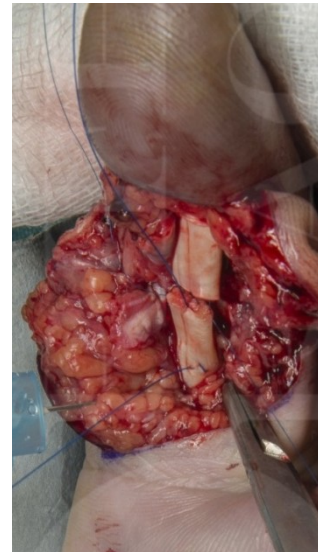
Konzervativní terapie

- Parciální poranění
- Poranění bez distrakce šlachy
- Malé funkční nároky/ neschopnost operačního výkonu
- imobilizace s minimalizací tahu za šlachy
- Symptomatická léčba, RICE



Poranění šlach – operační oš.

- vybavení a úprava šlach. pahýlu, (nalezení z pomocné incize)
- Technika sutury – Kessler, Bunnell, Krackow
- Reinzerce do kosti
- sutura – primární do 2 dnů,
 - odložená do 2 týdnů
 - časná sekund. 2-5t
- poop. imobilizace 6T- odložená RHB
- Časná semiaktivní RHB dle Kleinerta



Poranění kloubů, vazů

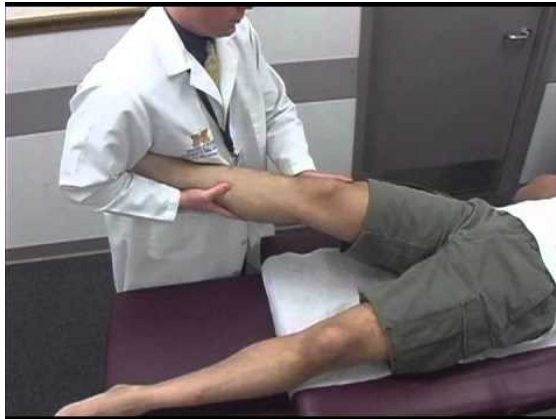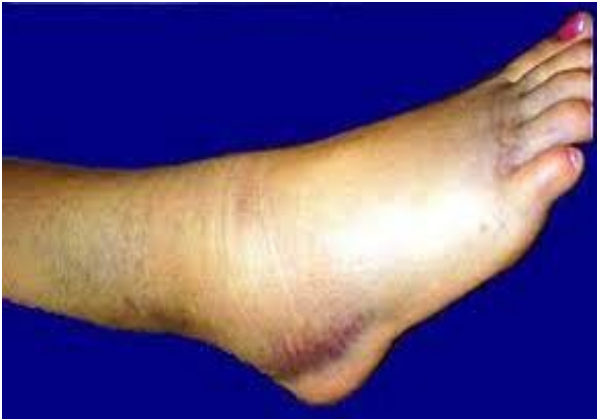- Kloub spojení kostí, kloubní pouzdro, vazivový aparát
- Poranění kloubního pouzdra
- Ruptura zesilujících vazů
- Subluxace, luxace
- Luxační zlomenina
- Poranění chrupavek (kloubní chrupavka, meniskus, labrum)
- Osteochondrální zlomeniny
- Doprovodné poranění NC svazku

Poranění vazů

- Distenze kl. pouzdra
 - Distenze vazů
 - Parciální ruptura vazů
 - Kompletní ruptura vazů

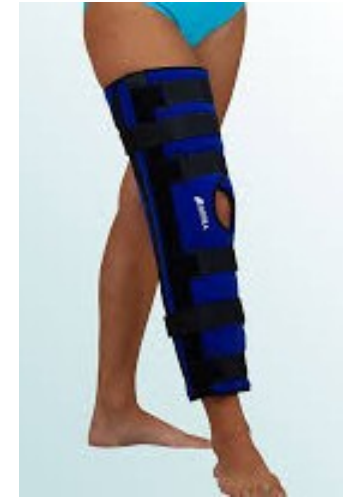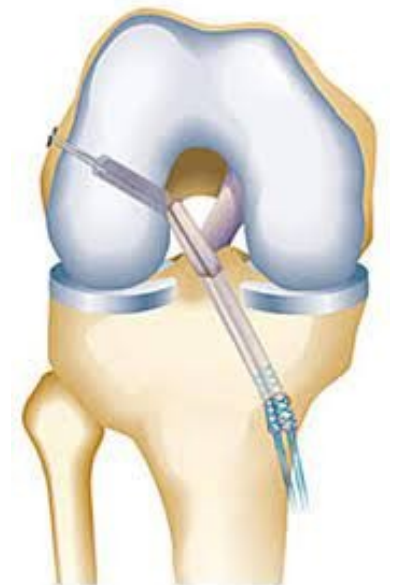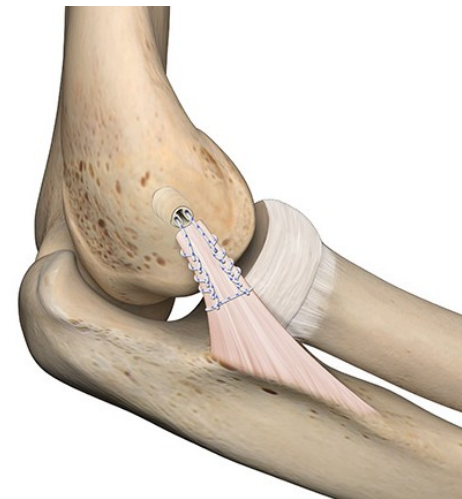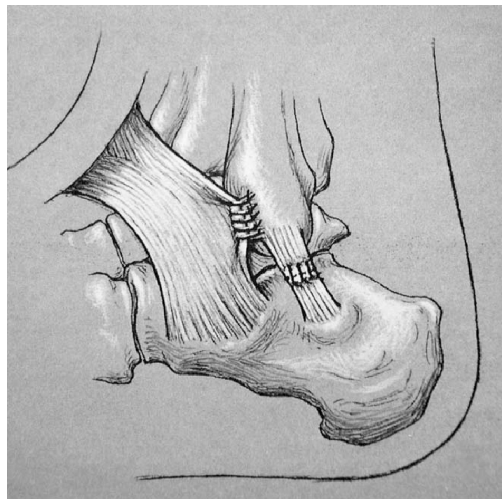
 - Akutní x chronická nestabilita
- Bolest, otok, hematom
 - Omezená funkce, výpotek
 - Míra instability

 - RTG negativní
 - UZ, MRI
 - ASK



Poranění vazů

- Terapie
- PRICE
- Imobilizace, punkce výpotku, NSAID
- Operační revize - evakuace hematomu
- Sešití vazů
- Reinzerce kotvou
- Náhrada vazů

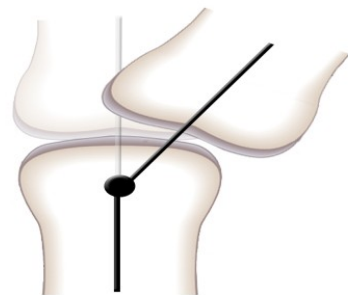


Subluxace, luxace

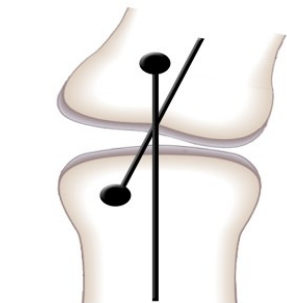- Deformita kloubu
- Částečná / úplná separace kloubních ploch
- Dle míry poranění vazivového aparátu, vícečetné postižení
- Míra ztráty funkce kloubu

Etiologie deformity

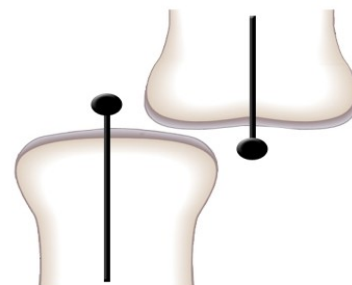
- Traumatické
- Habituální
- Patologické



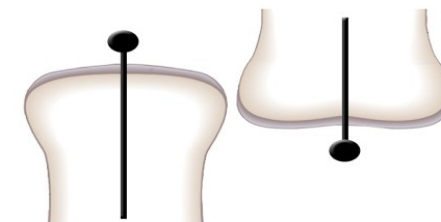
Deviace



Desaxace



Subluxace

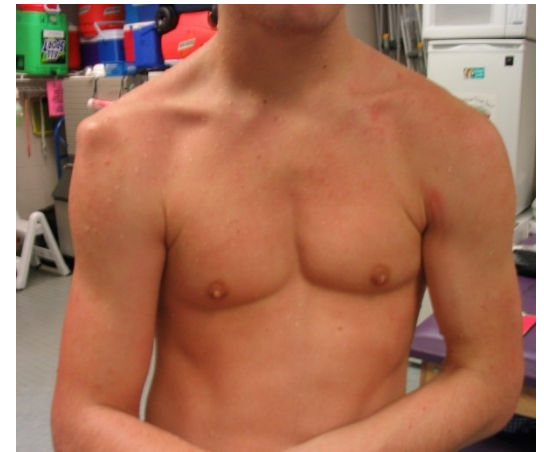
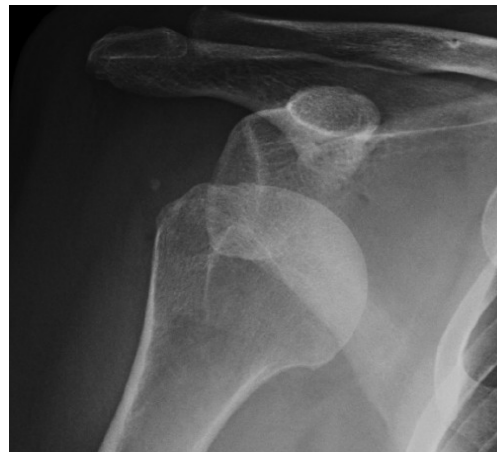
Luxace

Subuxace, luxace

- Luxaca ramena 85%
- Luxace prstů
- Luxace lokte
- Luxace pately
- Luxace kyčle
- Luxace subtalo, talu
- Luxace karpu - perilunární

- Klinické vyšetření
- „pérovitý“ odpor při pokusu o pohyb
- Kontrola NC poměrů periferie
- RTG vyšetření
- pokusit o repozici na místě pokud hrozí nebezpečí z prodlení



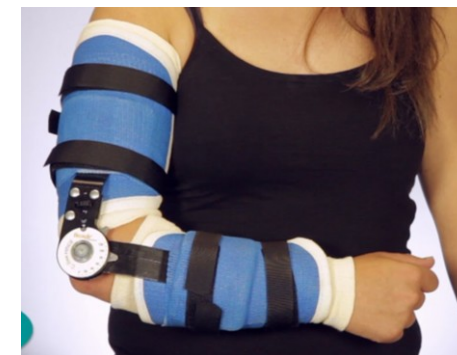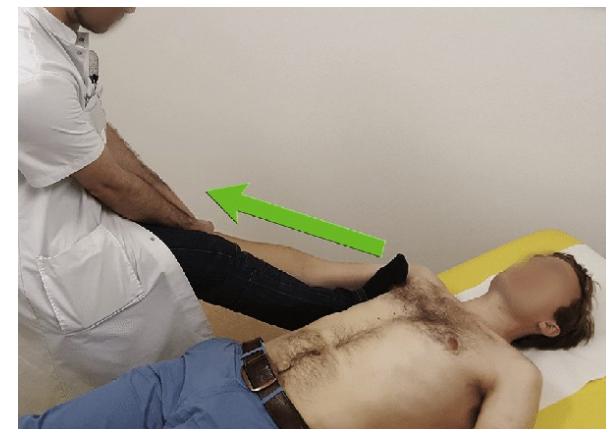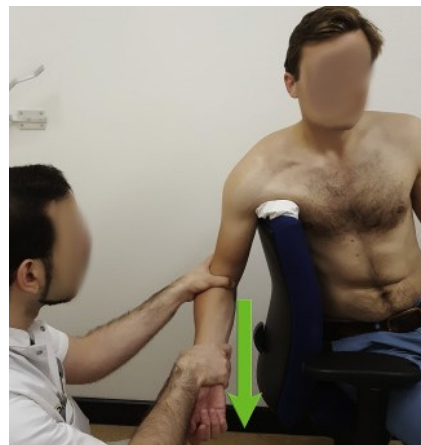Subluxace, luxace

Terapie

- Zavřená repozice – LA, CA
- Otevřená repozice – neúspěch zavřené repozice + ZF/ rekonstrukce vazů
- RTG kontrola po repozici

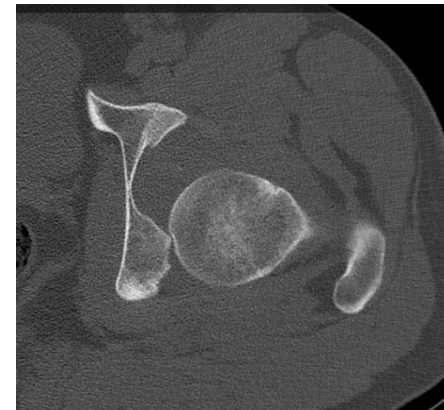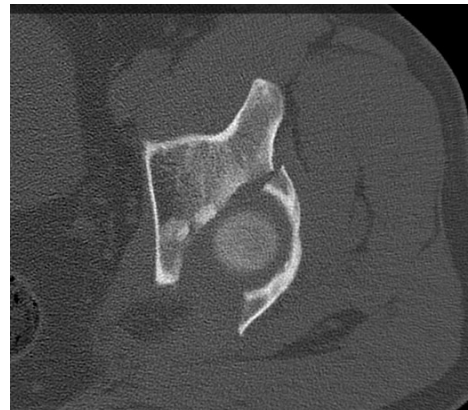
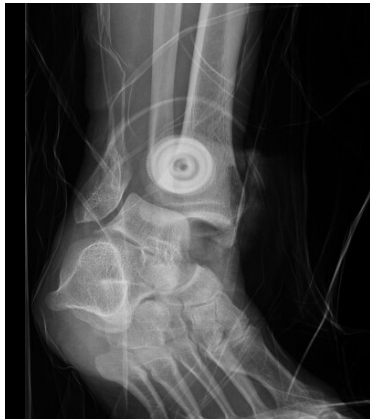Doléčení

- Přídatná fixace – sádra, ortéza, ZF
- Řízená rehabilitace – postfixační ztuhlost



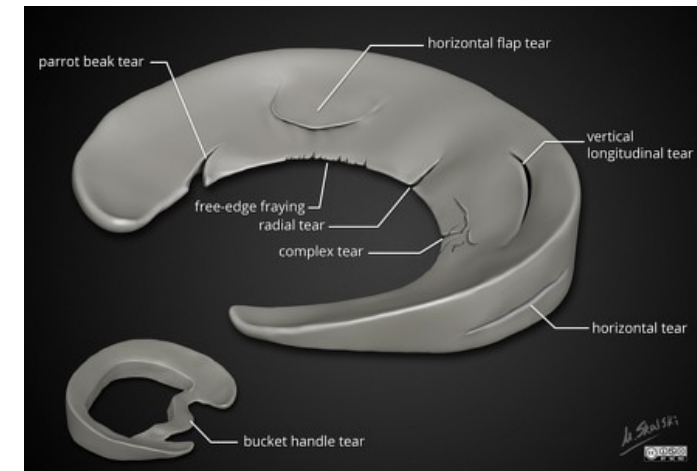
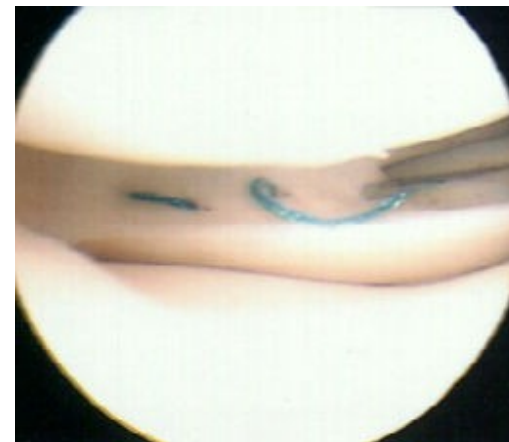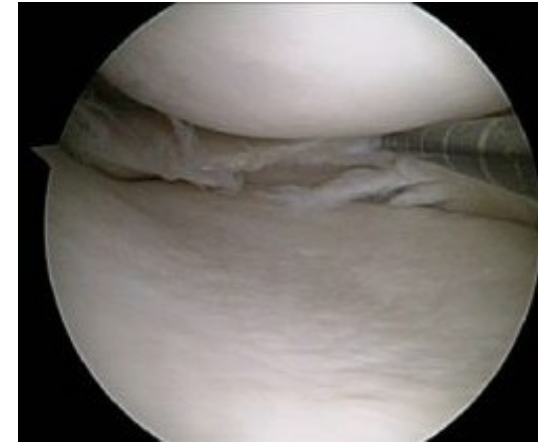
Luxační zlomeniny

- Nejzávažnější poranění kloubu
- Kombinace traumat vazivového a skeletálního intraartikulárního poranění
- Luxační zlomeniny hlezna – kombinace zlomenin a léze syndesmozy a coll. vazů
- Luxace kyčle s fr. zadní hrany acetabula



Poranění chrupavky

- **Meniskus, labrum**
- Vazivová chrupavka – vyrovnání asymetrický kl. povrch, stabilizační prvek,
- Akutní ruptury
- Degenerativní postižení z přetížení, z vazivové nestability
- Bolest v kl. štěrbině, „lupání“, přeskokování, blokáda
- MRI
- ASK vyšetření
 - menisektomie x sutura

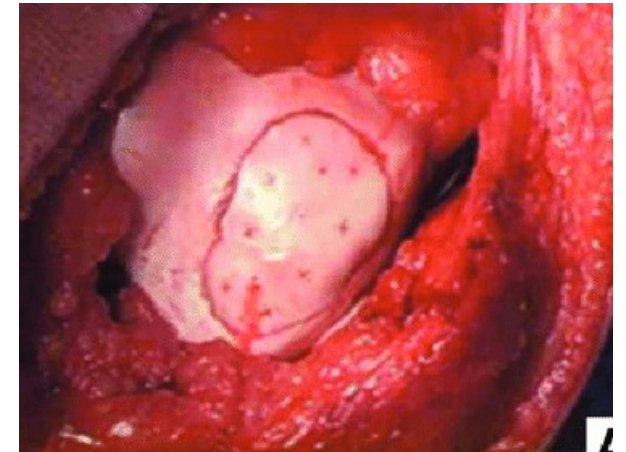
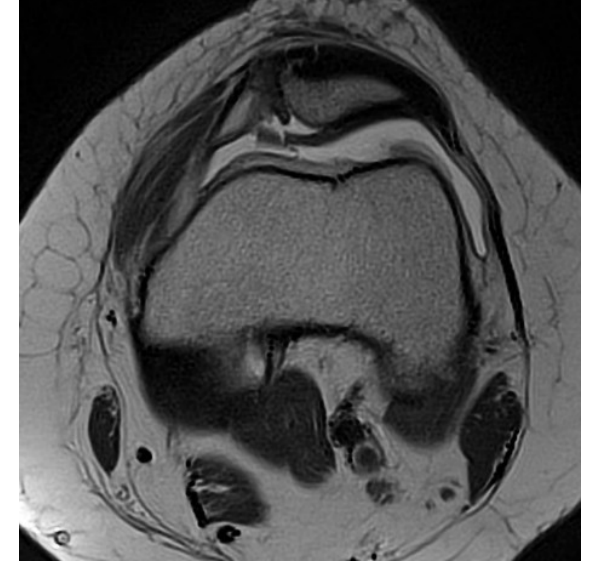

Chondrální zlomeniny

- Odlomení fragmentu chrupavky při luxaci, subluxaci
- Otok, bolest, blokády – kloubní myška
- RTG negativní
- MRI, ASK

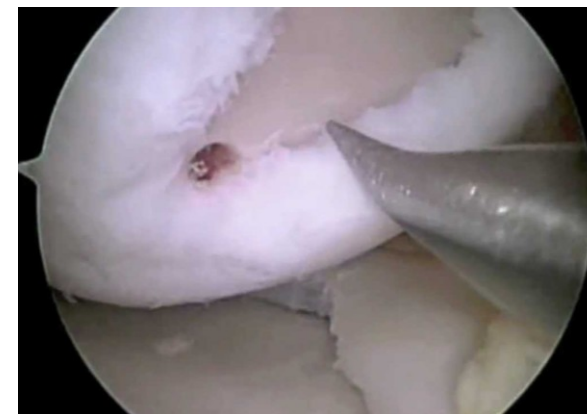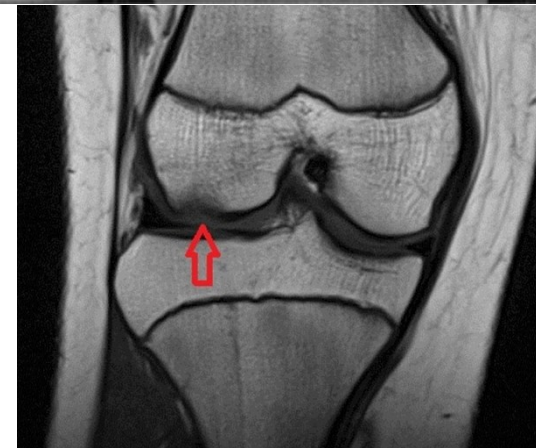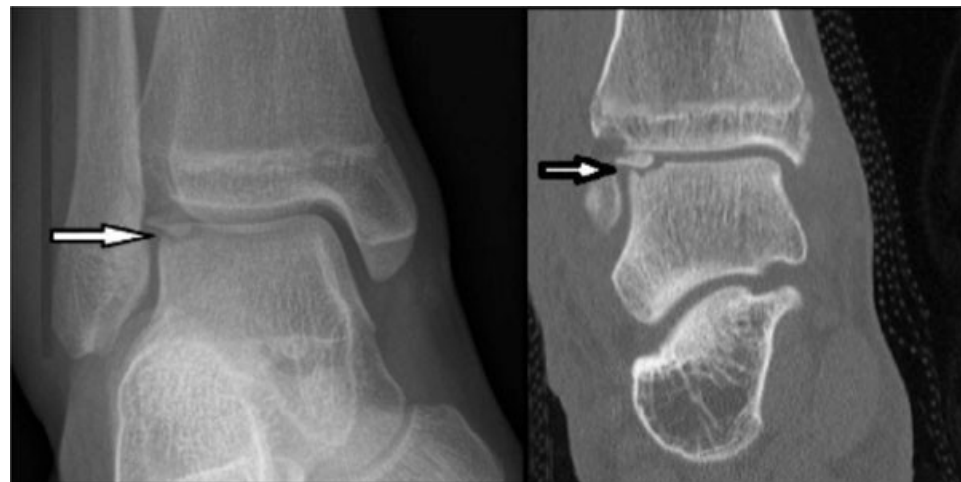- ASK debridement, refixace

- Chondrální defekt - artroza



Osteochondrální zlomeniny

- Odlomení fragmentu chrupavky s kostí při luxaci, subluxaci
- Otok, bolest, heartros, blokády – kloubní myška
- RTG patrné, CT
- MRI, ASK
- ASK debridement, refixace, Priediho návrtky
- Osteochondrální defekt - artroza



Komplexní poranění s postižením NC svazku

- **Luxace koleního kloubu**

- komplexní poranění vazivových struktur LCL, LCM, LCA, LCP, (LP)

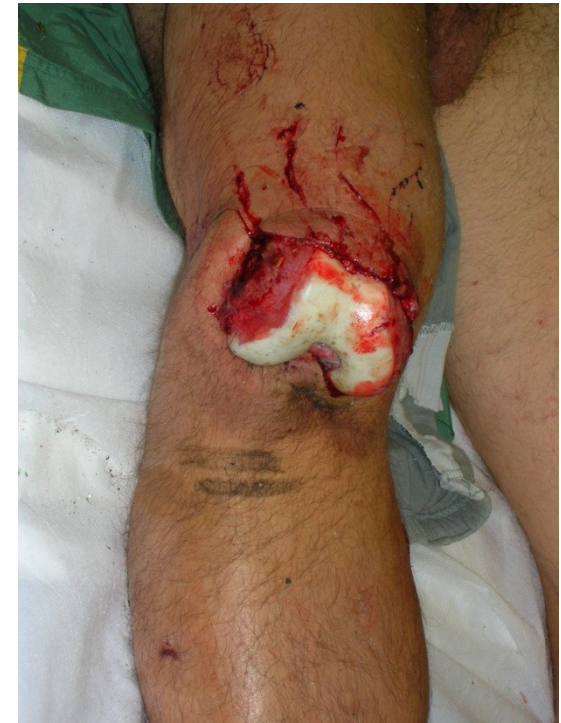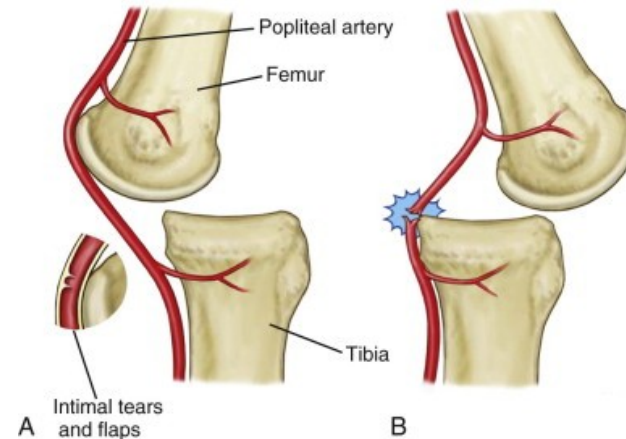
- Riziko přetažení AP – intimální léze s trombózou/ rpt

- Repozice na ZF, cévní rekonstrukce

- Rekonstrukce koll. vazů

- Rekonstrukce zkřížených vazů

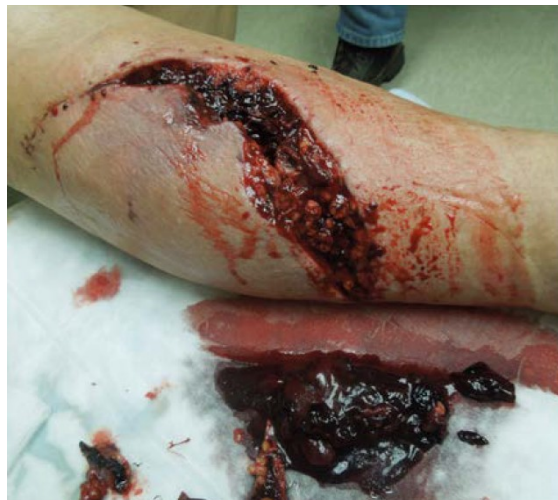- **Luxace loketního kloubu**



Rány

- Rána - vulnus - porušení celistvosti kůže a tkání
- Rána zavřená – kontuze, hematom, decollement
- Rána otevřená – povrchová x hluboká x penetrující

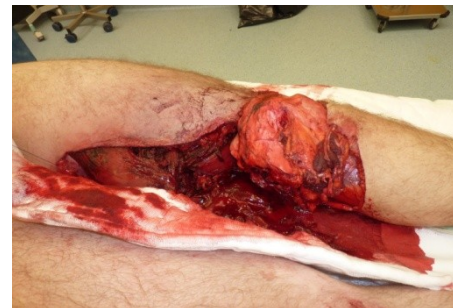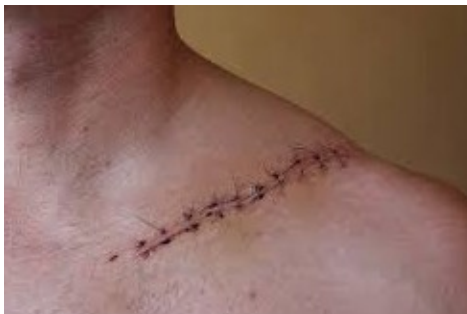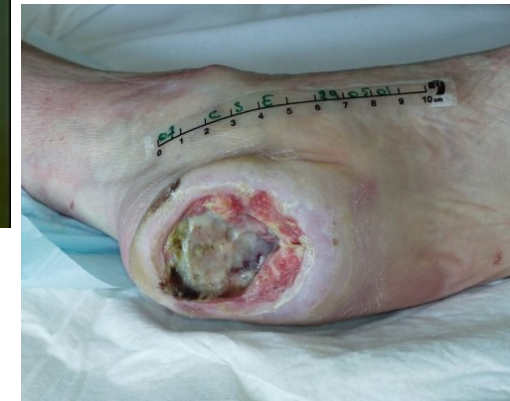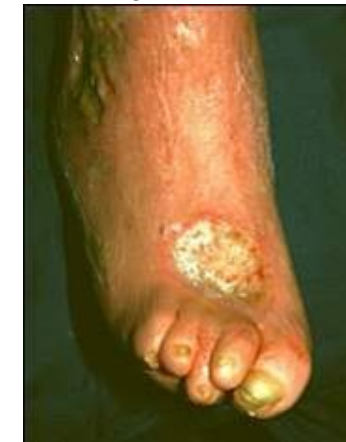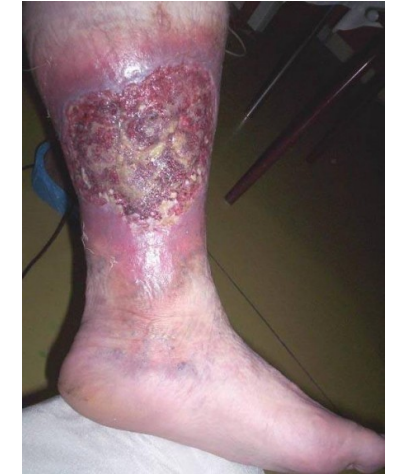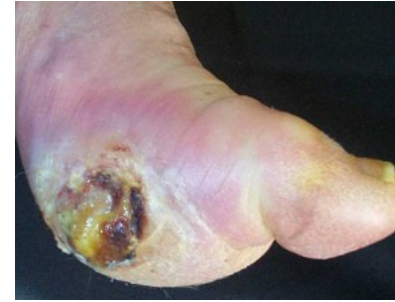- Hodnotíme - lokalizaci, velikost, tvar, směr, okraje a hloubku poškození



Rány

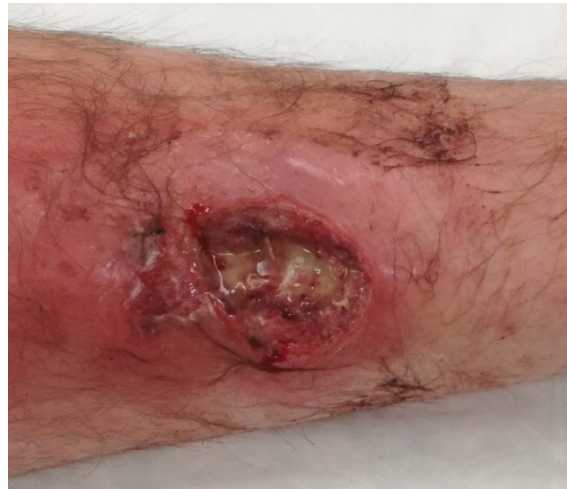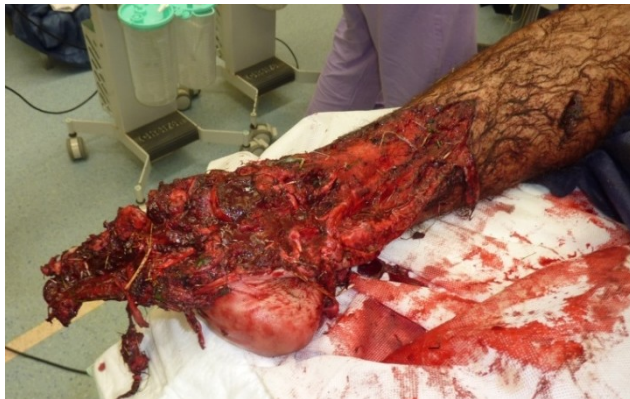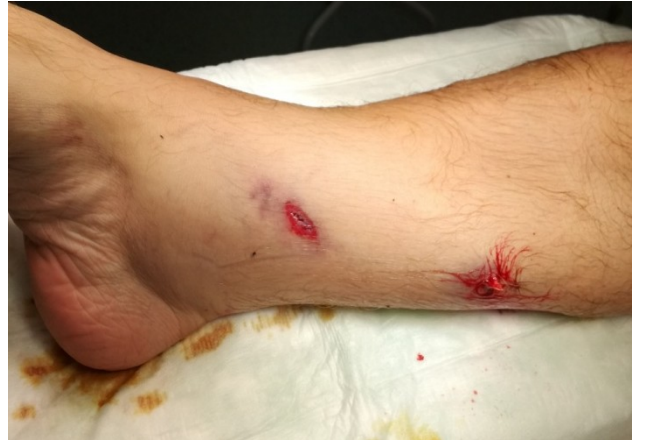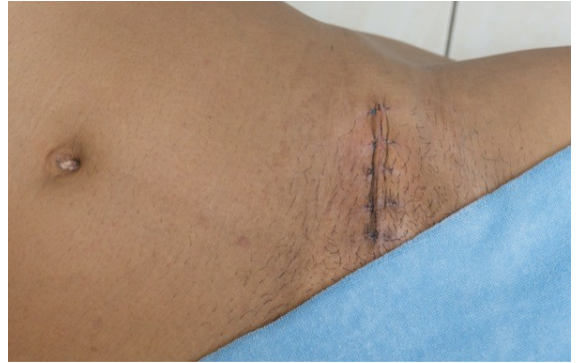Etiologie ran

- Rána diabetická - při DM neuropatii, angiopatii
- Rána venózní - ze zvýšeného žilního tlaku – bérkový vřed
- Rána arteriální – ischemické defekty
- Rána tlaková - z imobility - decubitus
- Rána chirurgická - operační
- Rána traumatická - způsobená vnějšími silami



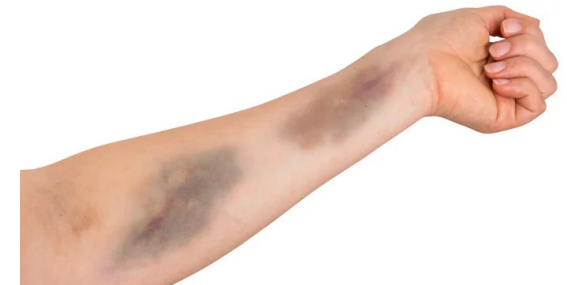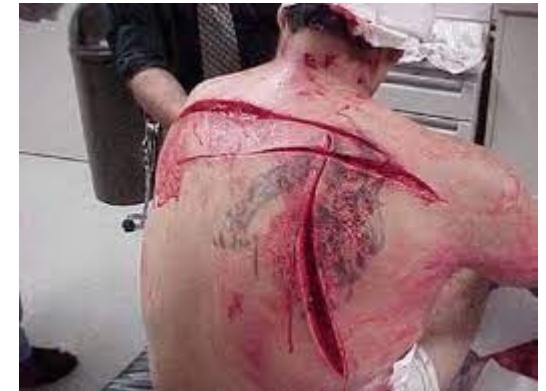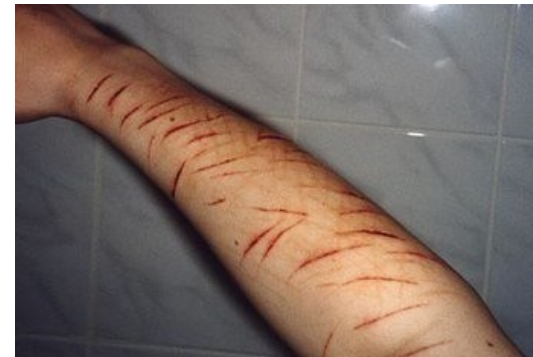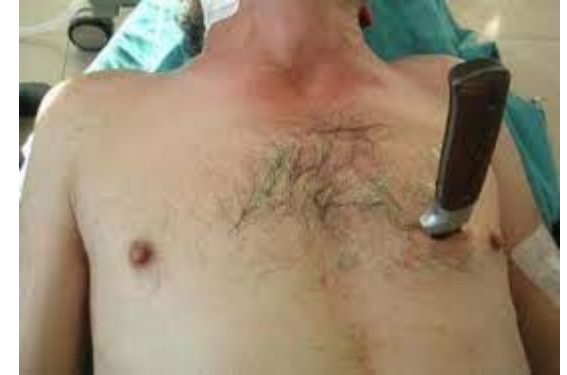Rány dle kontaminace

- Čisté
- Kontaminované, čisté
- Kontaminované, znečištěné
- Znečištěná, infikovaná



Rány

- **Bodná rána - *vulnus punctum***
 - Průnik ostrého/tupého předmětu do hloubky
 - Penetrující x nepenetrující
 - Vbod, bodný kanál, výbod
- **Sečná rána - *vulnus sectum***
 - Kolmým/ šikmým dopadem ostrého předmětu
 - Úzké, většinou v celé délce stejná hloubka
- **Řezná rána - *vulnus scissum***
 - Vzniká tlakem a tahem ostrého předmětu na kůži
 - Ostré okraje, střed rány hlubší
- **Zhmoždělá rána - *vulnus contusum***
 - Vzniká stlačením měkkých tkání mezi pevný podklad a vlastní skelet
 - Často spojena s lacerací



Rány

- Tržná rána - *vulnus lacerum*

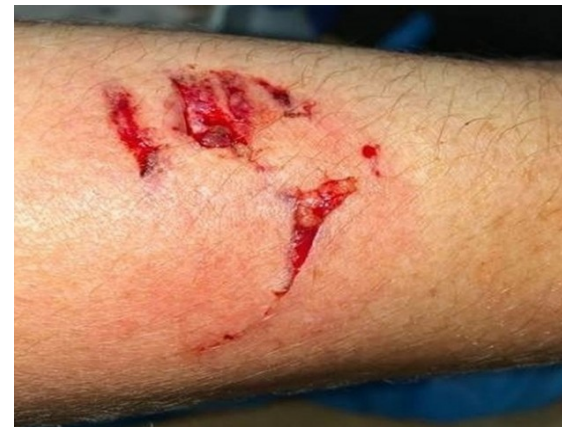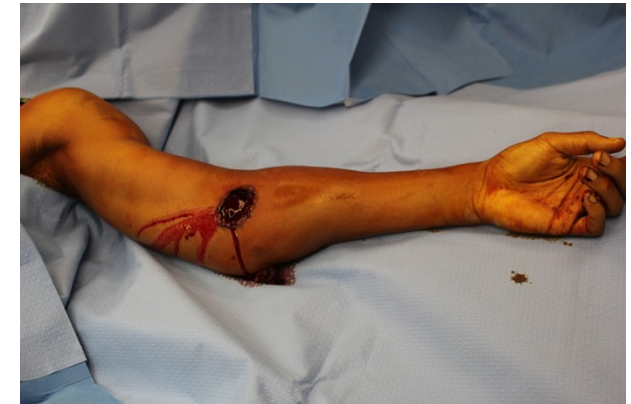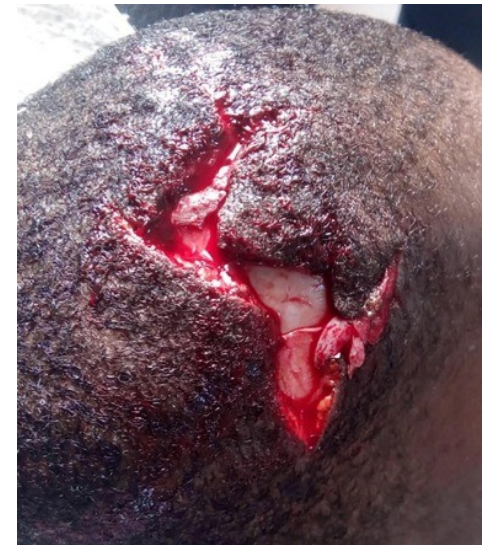- Prasknutím kůže vlivem tahu
- Nepravidelné okraje
- Často spojený se zhmožděninami

- Střelná rána - *vulnus sclopetarium*

- *Projektilové x střepinové*
- *Vstřel, střelný kanál, zástřel, postřel, výstřel*
- *Většinou infikované*

- Kusná rána - *vulnus morsum*

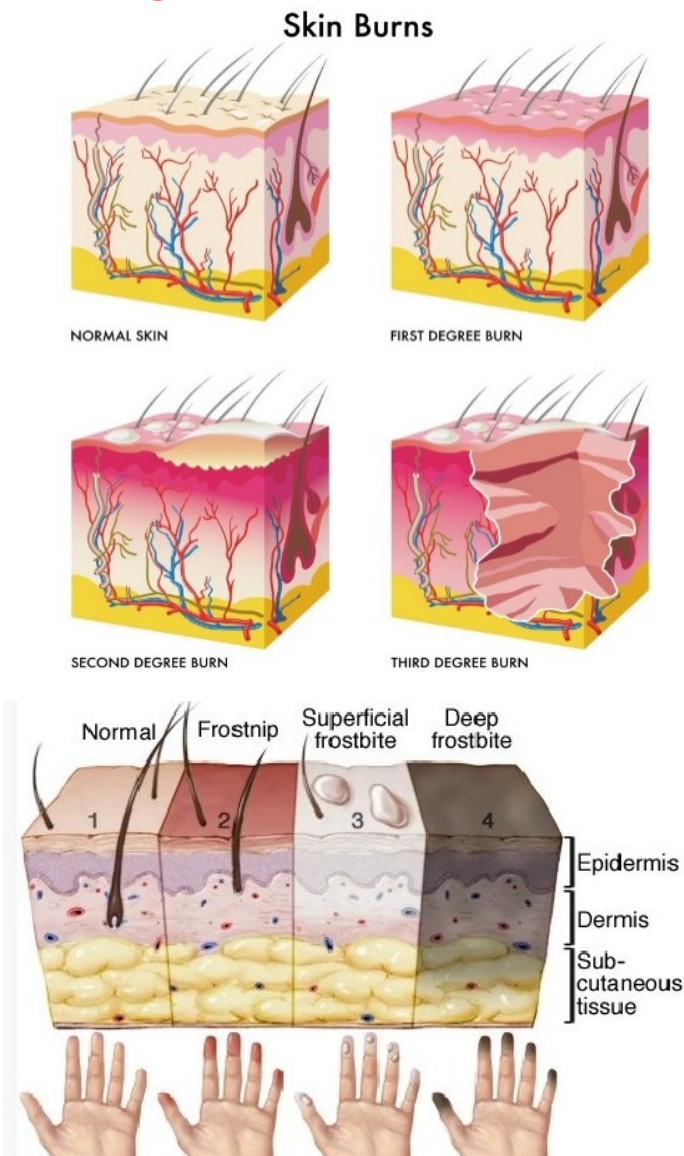
- *Zvířetem x člověkem*
- *Charakter kontuze nebo bodné rány*
- *Rány kopírují tvar čelisti*
- *Většinou infikované*



Termické rány

- Popáleniny

- I. - erytém
- IIa. - puchýř
- IIb. - příškvár
- III – nekróza
- IV. zuhelnatění



- Omrzliny

- bledost, mramorování, anestezie
- vyvíjí se po zahřátí,

- I. – zarudnutí
- II. – seroční puchýř
- III. hemoragický puchýř
- IV. Mumifikace

Fáze hojení rány

- I. Fáze = hemostáza

- Kontrakce cév, agregace trombocytů, rána se vyplňuje koagulem

- II. Fáze = zánětlivá (1.-3.d)

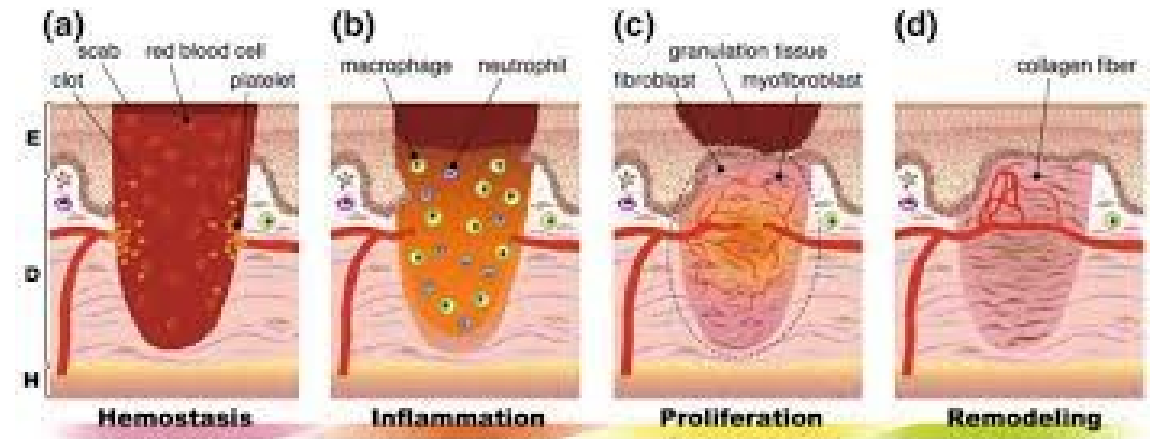
- aktivace granulocytů a leukocytů, fagocytóza a likvidace tkáňového detritu – reaktivní zánět

- III. Fáze = proliferační (4.-7.d)

- Proliferace a migrace fibroblastů, angiogeneze produkce kolagenu

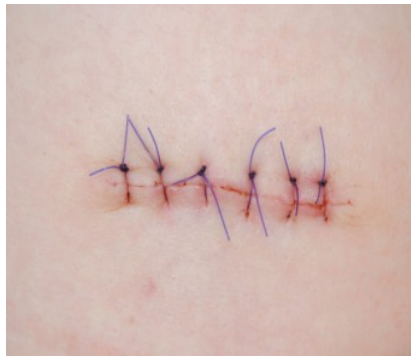- IV. Fáze = epitelizační (7.-10.d)

- Přeměna granulační tkáně, tvorba jizvy, překrytí rány novotvořenou kůží

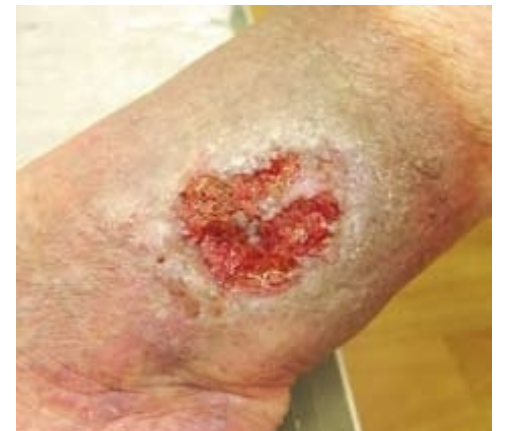

Hojení rány

- **Per primam** – sterilní rány s okraji v dotyku, bez větší zánětlivé reakce
 - Nejlepší způsob hojení
 - Dostatečná vaskularizace tkání
 - Rána zbavená devitalizovaných tkání a nečistot
 - Absence zánětu



- **Per secundam** – rána se hojí od spodiny granulační tkání a ze stran epitelizací
 - rány se ztrátou většího množství tkáně, okraje nelze sblížit
 - primárně znečištěné rány
 - infikované rány

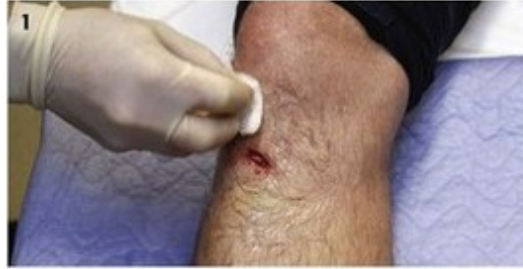

Ošetření akutních ran

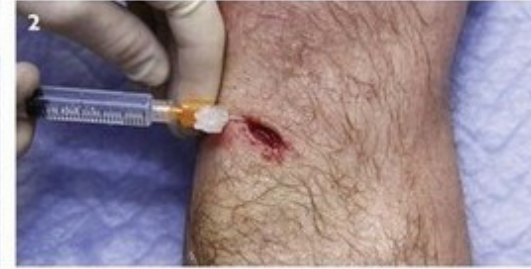- Dočasné krytí, zastavení krvácení
- Toaleta okolí rány
- Antisepse okolí rány
- Anestezie
- Revize a toaleta ran, excize
- Drenáž, sutura
- Očkování proti tetanu
- Primární sutura - do 8hod.
- Primární odložená sutura- 5-7dní od vzniku
- Sekundární časná sutura- infikované rány, víc jak 14 dní
- Sekundární odložená sutura- infikované rány, nutnost mobilizace okrajů rány, víc jak 21 dní

Ošetření ran

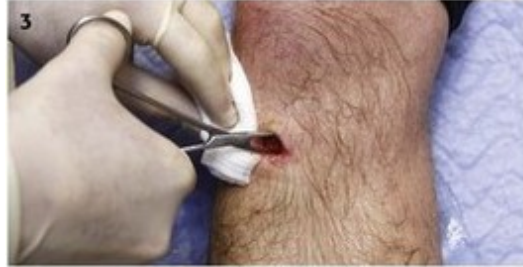GENERAL SUTURING TECHNIQUE



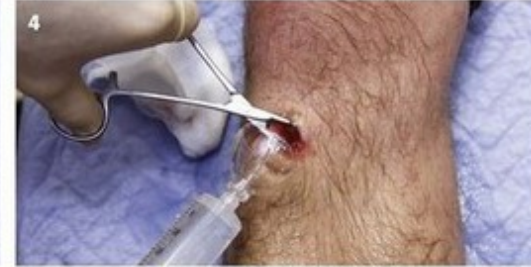1
Cleanse the skin surrounding the wound with an antiseptic such as chlorhexidine or povidone-iodine. Avoid introducing antiseptic into the wound because it may be toxic to tissue.



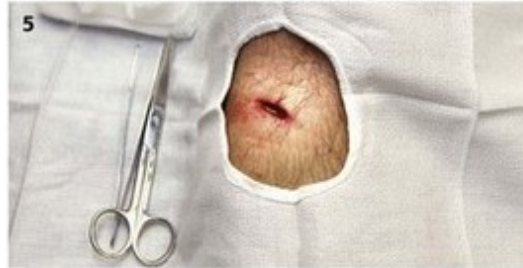2
Anesthetize the wound prior to exploration and irrigation. Introduce the needle through the wound (as opposed to through the epidermis).



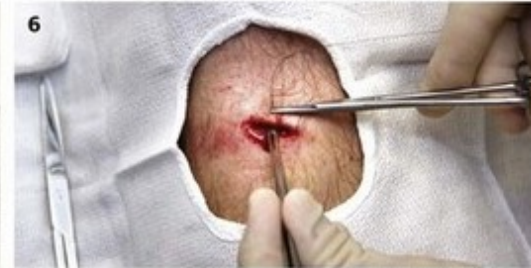3
Explore the wound to exclude the presence of foreign bodies, gross contamination, or injuries to deep structures. Debride grossly contaminated or devitalized tissue.



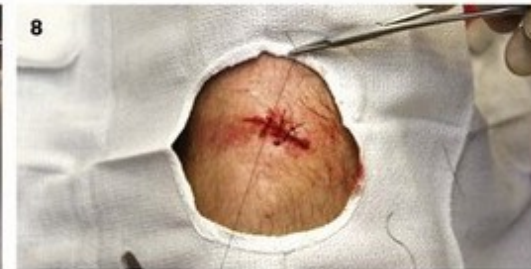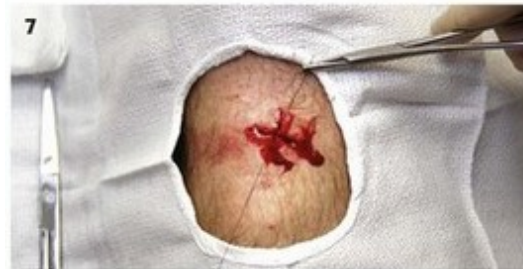4
Irrigate the wound thoroughly until it is visibly clean. Use of a large syringe with a splash guard is ideal. Retract the wound edges with an instrument to facilitate thorough irrigation.



5
Apply a sterile drape, gather the instruments, and ensure that the field is appropriately lit.



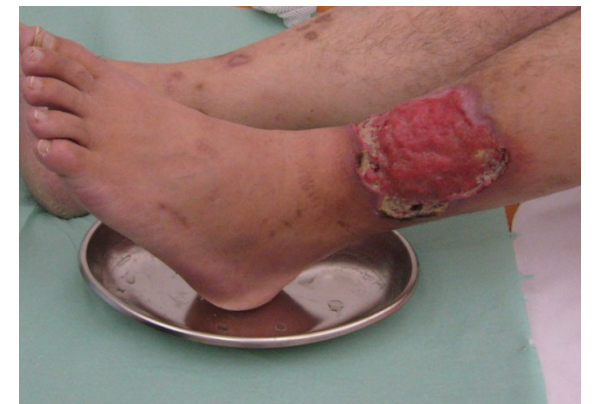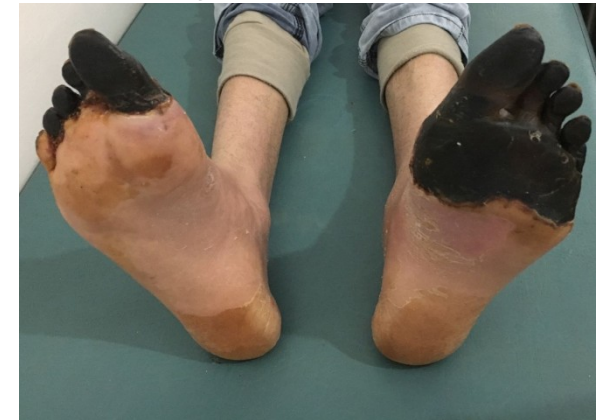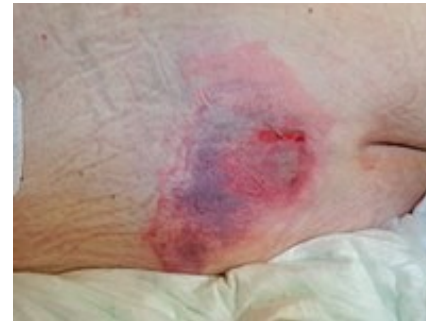6
Place the first suture at the center of the wound so that it bisects the laceration into two equal segments.



Chronické rány

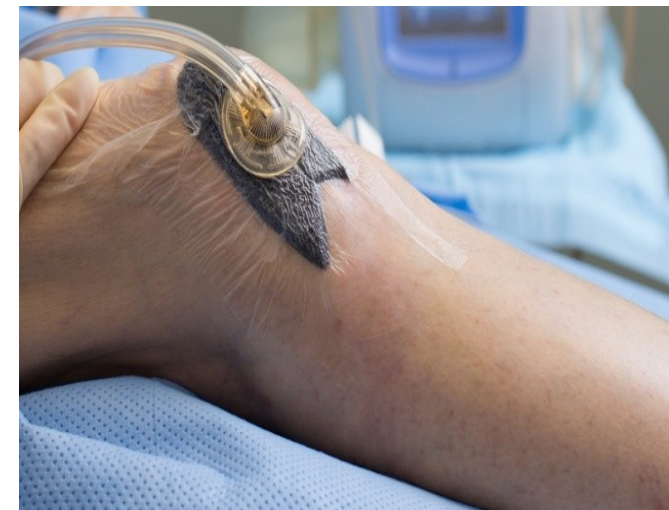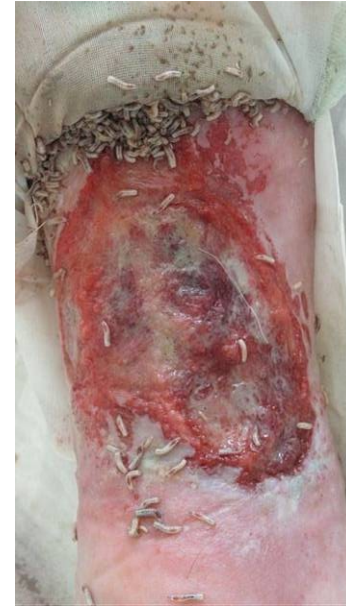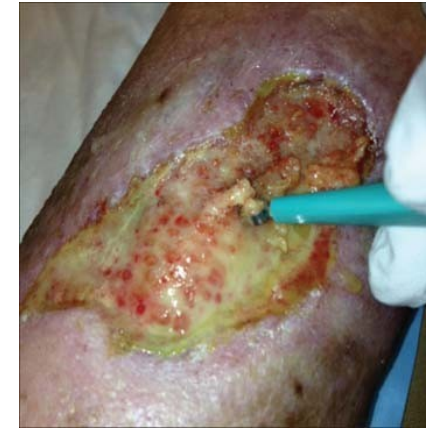sekundárně se hojící rána s dobou hojení delší než 6-8 týdnů i přes adekvátní terapii

- Příčinnou vzniku je přechod akutní rány do chronicity, zhoršení podmínek hojení, mikrotraumatizace okolí rány
- Vředy na podkladě cévní etiologie
- Dekubitus
 - Porucha mikrocirkulace,
 - Predilekční místa odpovídající poloze
- Granulační tkáň
 - Křehká tkáň s nově vytvořenými cévami a kolagenem
- Nekróza - Avitální tkáň
 - Suchá x vlhká



Terapie chronických ran

- Vyčistit ránu od povlaků, nekrotiz, detritu
 - Debridement –
mechanický x enzymatický x larvální Th
- Podpořit granulaci
 - Zásady vlhké terapie ran, Podtlakové terapie
- Zamezit vstupu sekundární infekce
 - Lokální antimikrobiální Th
 - ATB profylaxe x cílená ATB terapie
- Absorbce nadměrného exsudátu



Faktory ovlivňující hojení rány

Lokální f.

- Prokrvení tkáně
- Charakter rány- sečné vs. kontuzní
- Lokalizace rány
- Infekce
- Nedostatek klidu
- Cizí tělesa v ráně
- Nevhodný způsob chirurgického ošetření

Celkové f.

- Anemie
- Věk
- Kortikoidy, chemoterapie
- Imunosuprese
- Diabetes mellitus
- Obezita
- Radioterapie
- Nedostatečná výživa

Komplikace a poruchy hojení

- Ranná infekce – nejčastější
- Krvácení
- Dehiscence rány
- Nekróza tkání
- Vznik seromu
= nahromadění tekutiny ve tkáni/orgánu



