

Patofyziologie vylučovacího systému – část I

Nefron a glomerulární hemodynamika a GFR

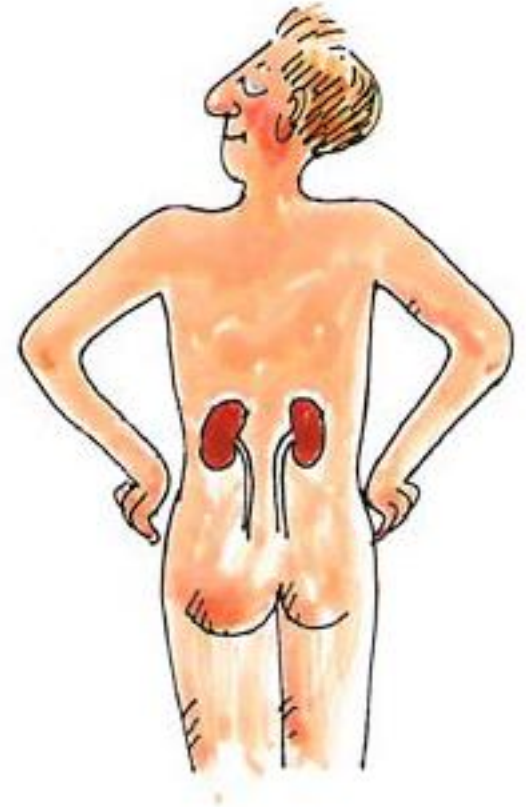Glomerulární filtrační bariéra a její patologické změny

Proteinurie

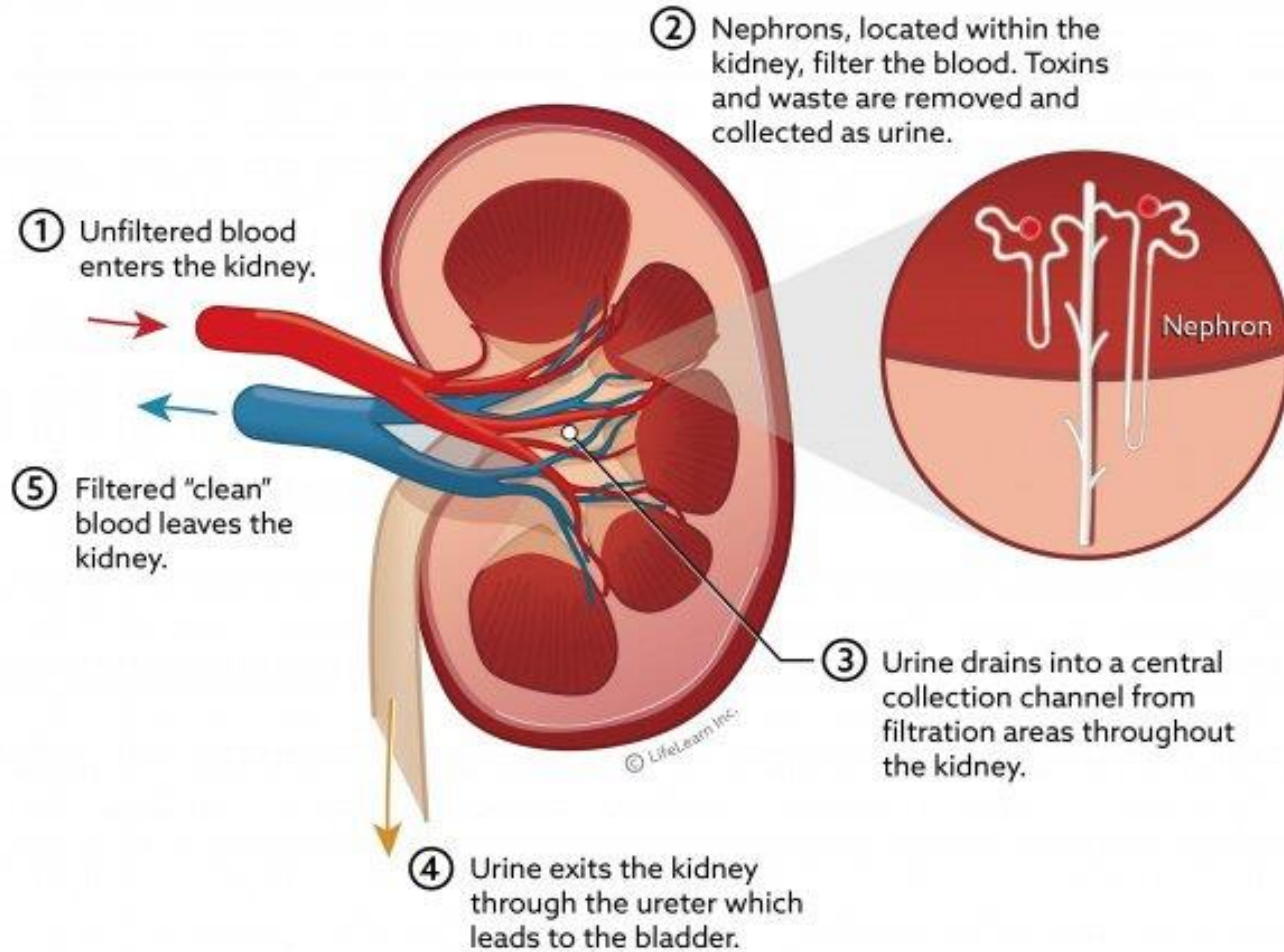
Glomerulopatie – klinické syndromy

- nefrotický vs. nefritický syndrom

Histopatologie vs. etiologie glomerulopatií



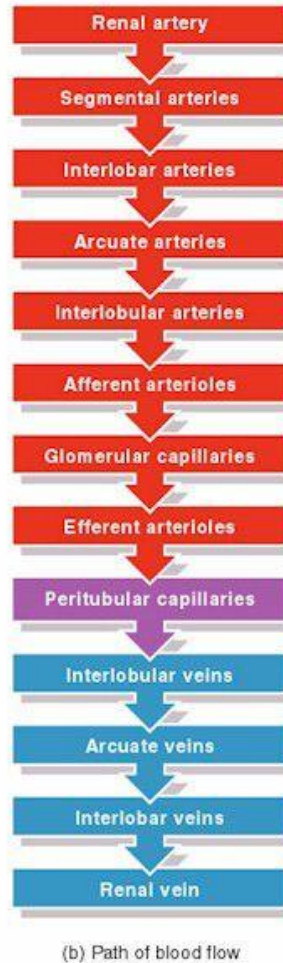
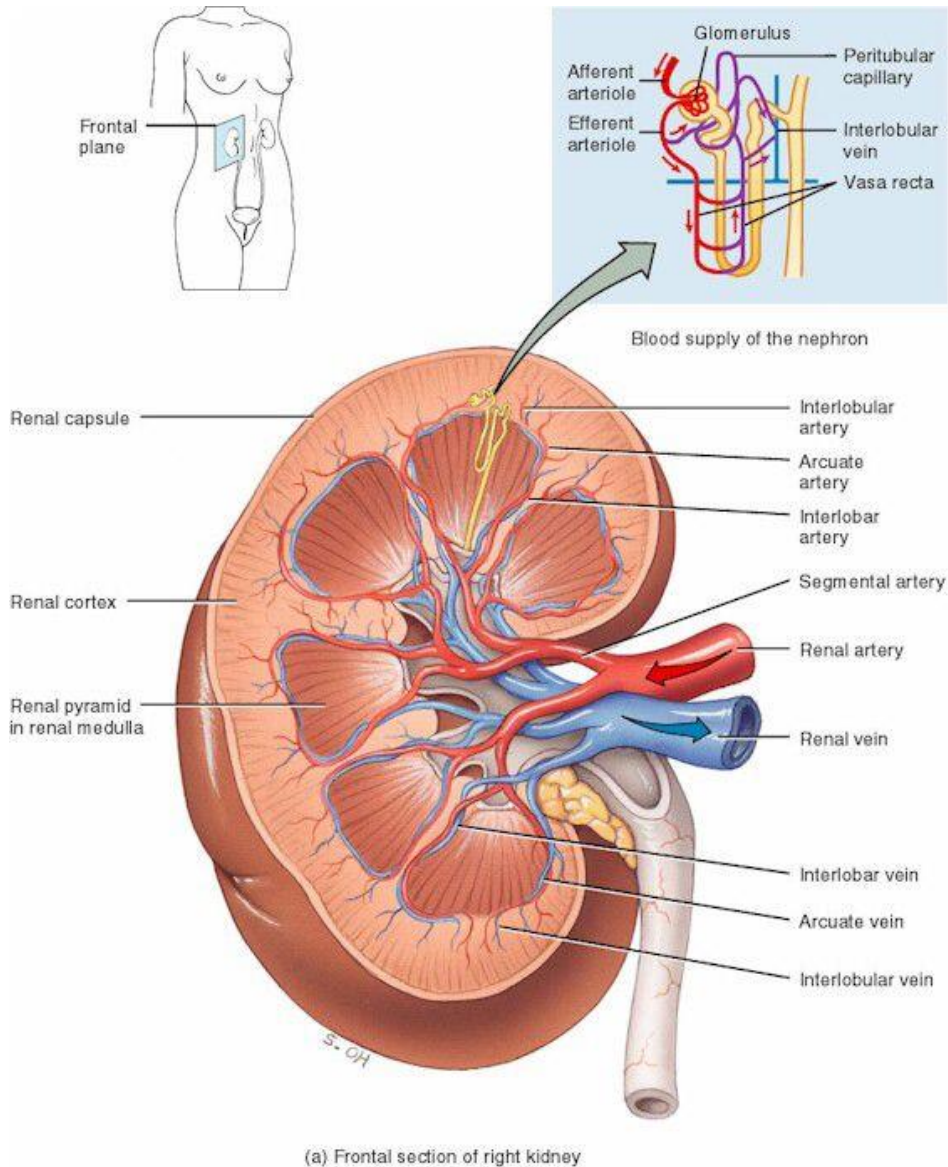
Funkce ledvin a vylučovacího systému



A healthy kidney and the blood filtration process

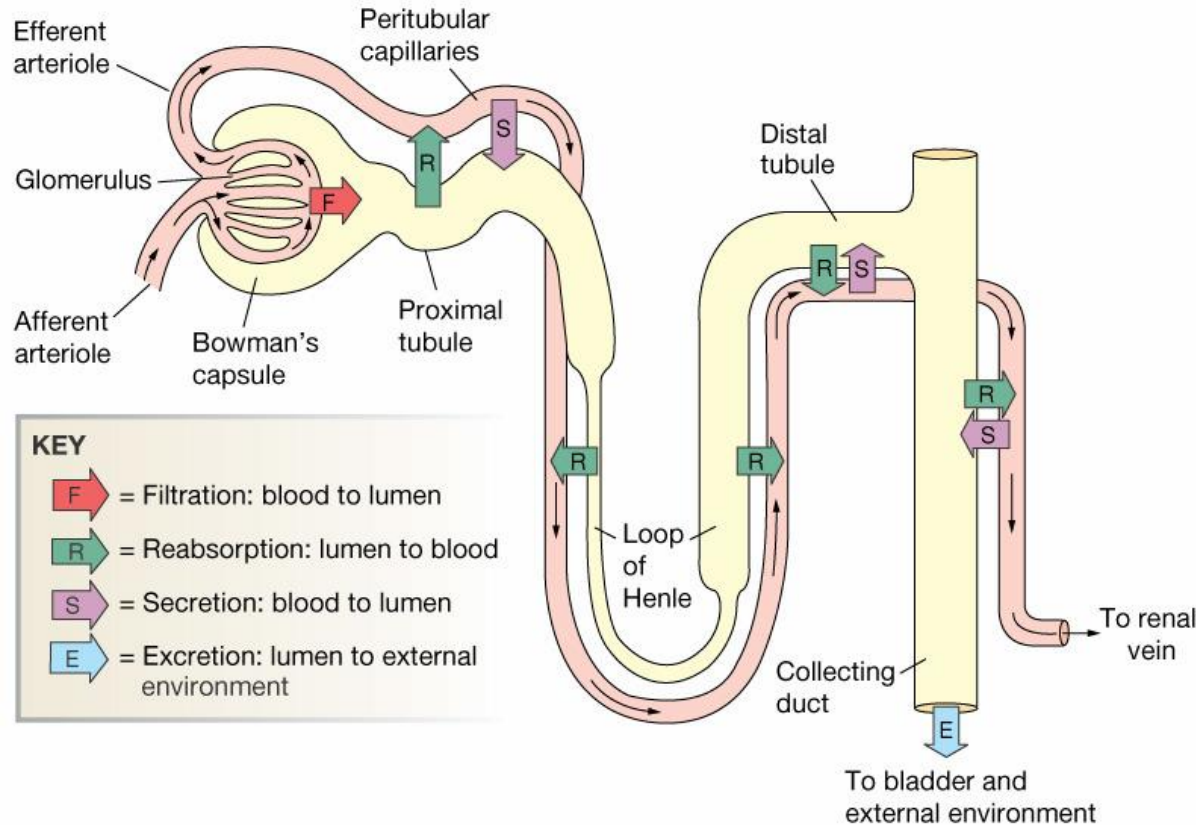
- regulace
 - extracelulárního objemu
 - tonicity a osmolarity
 - acidobazické rovnováhy
 - dusíkového metabolismu
 - homeostázy kalcia a fosfátů
 - hematokritu
 - exkreční funkce
 - endokrinní produkce
 - metabolické funkce
 - glukoneogeneze
- aby mohla ledvina všechny tyto funkce plnit musí mít vydatné a stabilní krevní zásoben

Průtok krve ledvinou



- ledvinou protéká cca 1200 ml/min, což představuje **~20-25% srdečního výdeje**
 - hodně uvážíme-li velikost ledviny (~350g)
 - průtok kůrou >>> dření ledvin
- průtok plazmy ledvinou (renal plasma flow, **RPF**) při hematokritu 0.45 **~600 - 700 ml/min**
- ale arteriovenózní rozdíl v saturaci hemoglobinu je velmi malý
 - při 100% saturaci Hb O₂ v arteriální krvi je saturace Hb ve venózní krvi vytékající např. ze srdce 35%, u mozku 50%, ale v ledvině celých 90%
 - velká perfuze ledviny tedy primárně slouží regulačním účelům a ne nutrici
- krevní zásobení ledviny (portální systém)
 - a. renalis → větvení → aferentní arterioly → glomerulární kapiláry → eferentní arterioly →
 - peritubulární kapilární síť (u kortikálních nefronů)
 - vasa recta (u juxtamedulárních nefronů)

Ledvina – procesy zapojené v udržení homeostázy



Copyright © 2004 Pearson Education, Inc., publishing as Benjamin Cummings.

- **glomerulární filtrace** – k udržení volumu a krevního tlaku
 - na základě hydrostatických a osmotických tlakových gradientů (Starlingovy síly)
 - kvantitativně
 - $GFR \sim 20 - 25\% RPF \rightarrow GFR \sim 120 - 140 \text{ ml/min} \rightarrow \sim 180 \text{ l/den}$
 - poměr $GFR/RPF = \text{filtrační frakce} (120/600 = 0.2)$
 - kvalitativně
 - voda a nízkomolekulární látky bez omezení
 - další (buňky a vysokomolekulární látky) omezeny velikostí látky $< 65 \text{ kDa}$ a dalšími kritérii (repulze negativním nábojem)
- **tubulární reabsorpce** – k zpětnému získání cenných látek (elektrolytů, nutrient a dalších)
 - denně filtrováno $\sim 180 \text{ l}$, ale 99% reabsorbováno ($\sim 178.6 \text{ L/den}$) $\rightarrow 1.4 - 1.8 \text{ l moči/denně}$
 - typicky symporty
 - např. Na/Glc , Na/AK , ...
 - satureovatelná kapacita (transportní maximum, T_m)
 - renální prahy pro látky (např. Glc)
- **tubulární sekrece** – k odstranění odpadních produktů, vodíkových iontů (ABR), léků aj.
 - aktivní (ATP)
 - sekundárně aktivní
- **exkrece moči**

Předpoklady normální kontroly homeostatických parametrů ledvinou

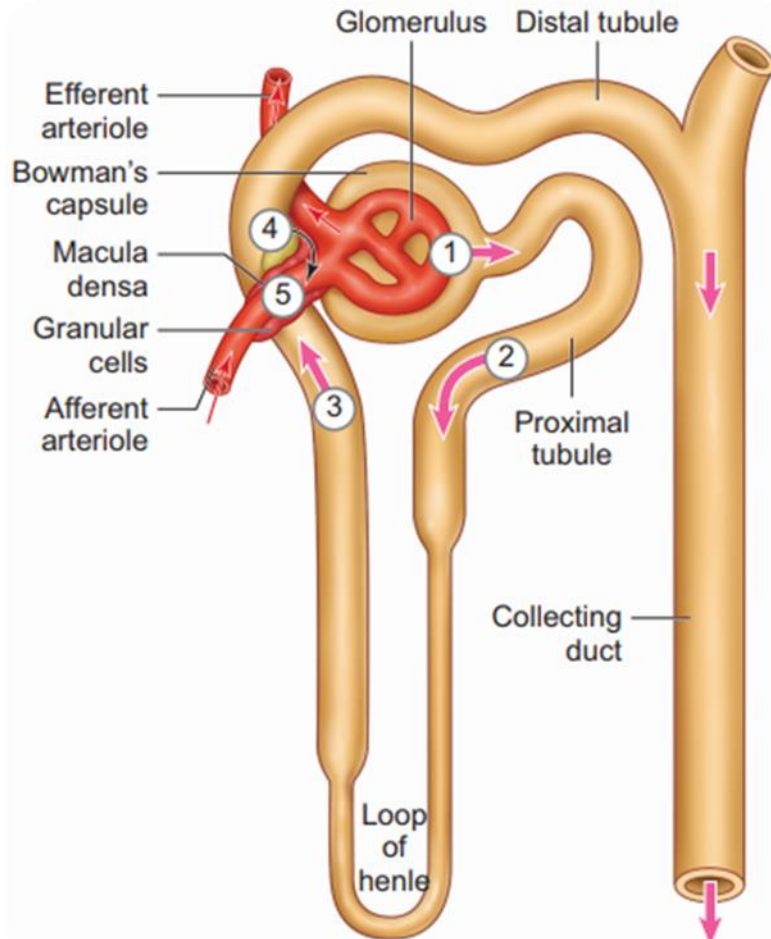
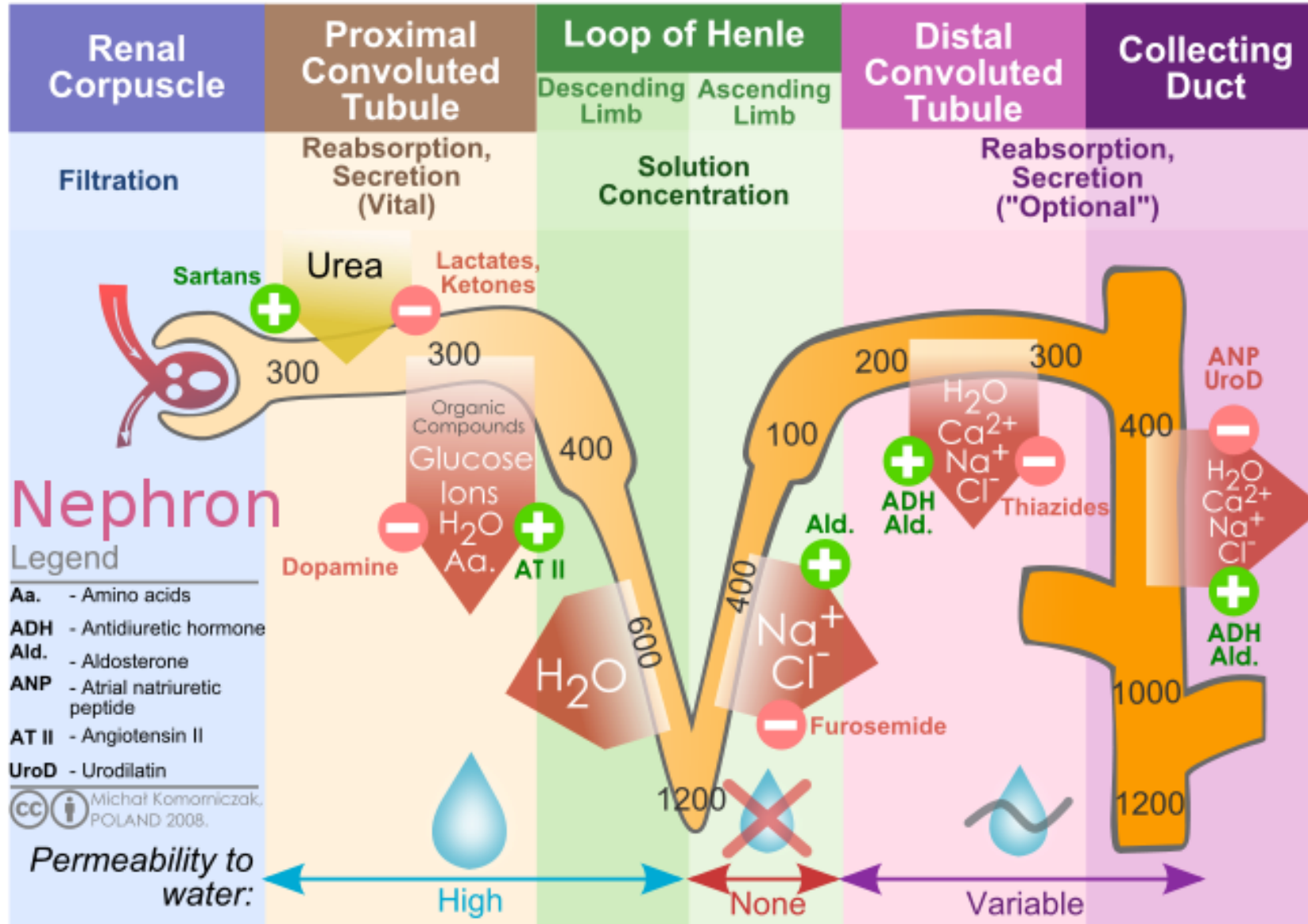


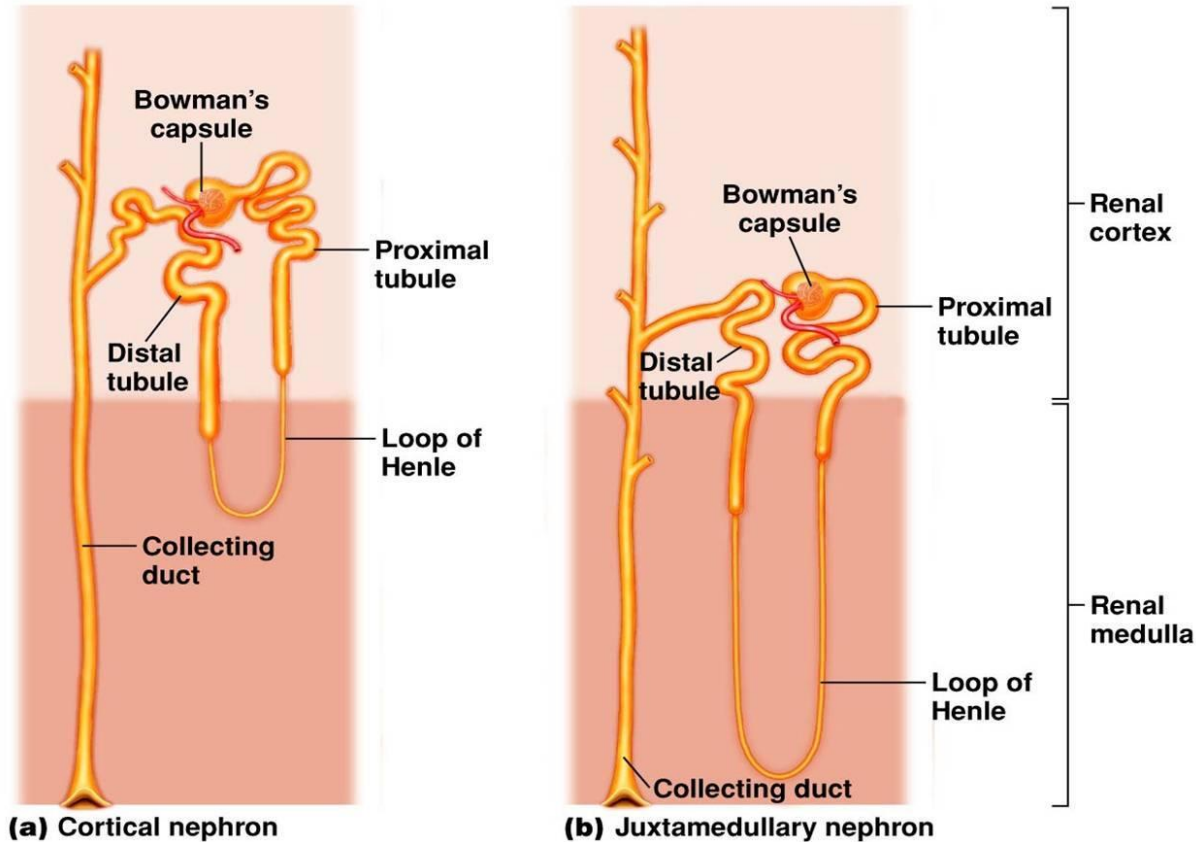
Figure 8.4 Structure of a Nephrons

- všechny funkce ledviny lze udržet při dostatečné a stabilní perfuzi krve ledvinou
 - **autoregulace vs. systémové efekty**
- ultrafiltrace plasmy (tj. separace komponent krve) je prvním krokem v tvorbě moči
 - ultrafiltrát je prostý buněk a proteinů, přičemž koncentrace nízkomolekulárních látek je v něm stejná jako v plazmě
- **GFR je základním parametrem funkce ledvin**
 - množství glom. filtrátu za min
 - dolní hranice normy $\sim 100 \text{ ml/min/1.73m}^2$
 - přirozený věkový pokles (>40 let) $0.4 - 1.2 \text{ mL/min/rok}$
- neporušená funkce tubulárního epitelu je nutná pro reabsorpci a event. sekreci LMW látek aby bylo možno regulovat jejich koncentraci v plazmě
 - tubulární resorpce cca 99% glom. filtrátu
- správná funkce peritubulárních kapilár
 - u korových i juxtamedulárních nefronů

Reabsorpce v průběhu nefronu

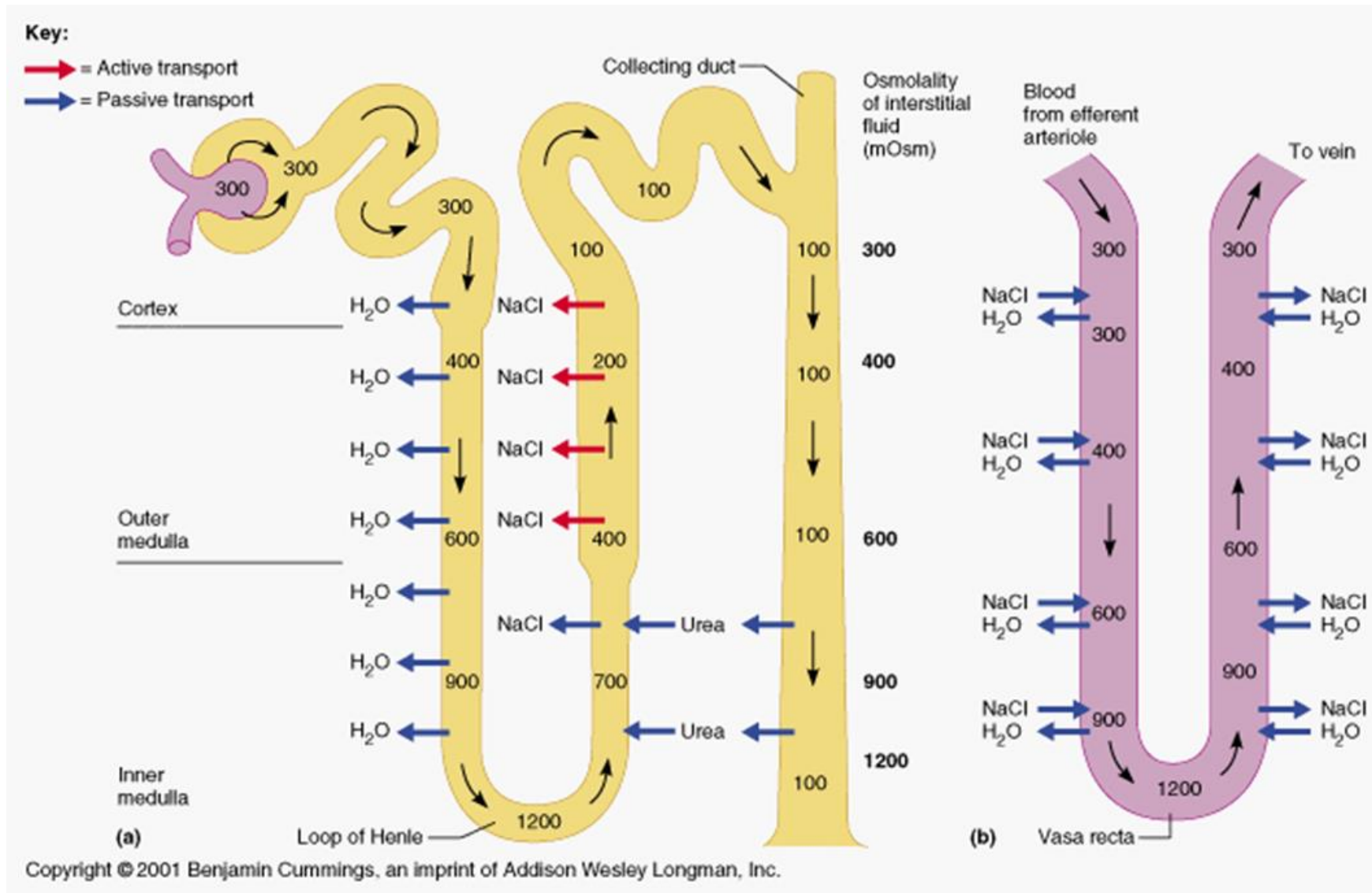


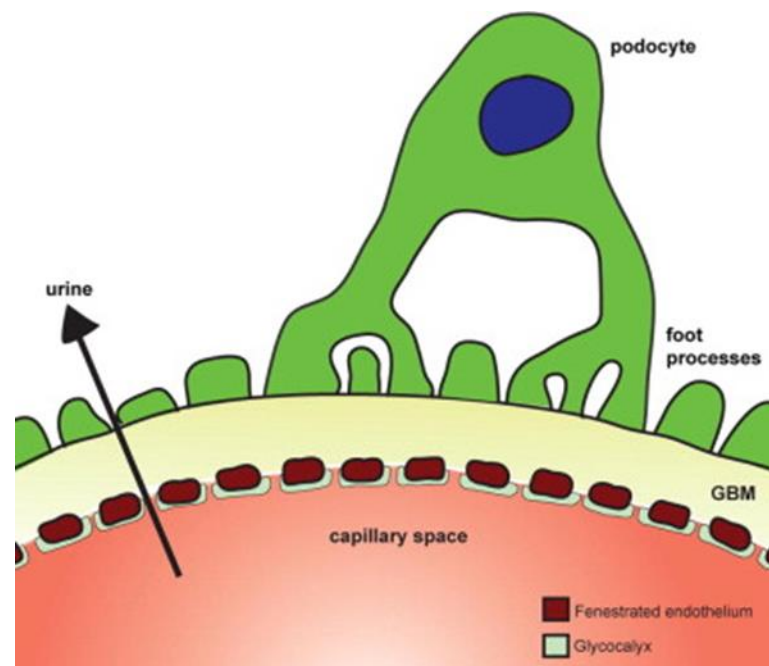
Dva typy nefronů



- **(a) kortikální nefrony (~70 – 80%)**
 - mají glomeruly lokalizovány v zevních 2/3 kůry
 - kratší tubuly a zejm. Henleovy kličky (LH)
 - eferentní arteriola se větví v kličky peritubulárních kapilár
 - účast v reabsorpci solutů, ne v koncentraci moči
 - výživa tubulárních bb.
 - důležité autoregulačně
 - tubulo-glomerulární zpětná vazba
- **(b) juxtamedulární nefrony (~20 – 30%)**
 - mají glomeruly blízko přechodu kůry ve dřeň (vnitřní 1/3 kůry)
 - mají delší LH zasahující hluboko do osmoticky koncentrované dřeně
 - důležité pro produkci koncentrované moči
 - kapiláry - vasa recta (z eferentní arterioly) spolu s LH tvoří „proti-proudový“ koncentrační systém
- různé choroby mohou zasáhnout různě tyto dvě populace a mít tudíž rozdílný efekt na ledvinné děje

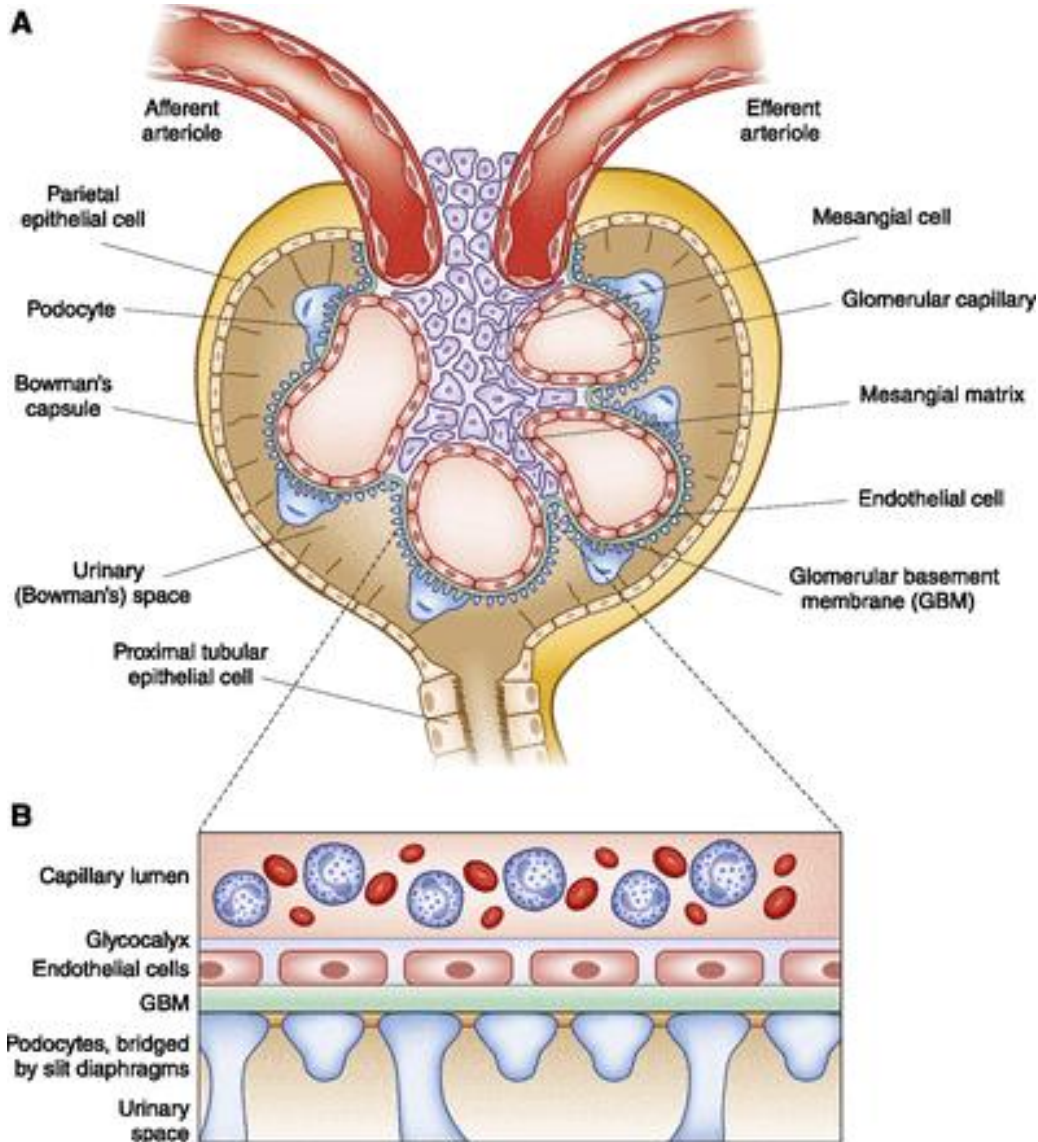
Proti-proudový systém ve dřeni





GLOMERULÁRNÍ FILTRAČNÍ BARIÉRA A JEJÍ ABNORMALITY – PROTEINURIE

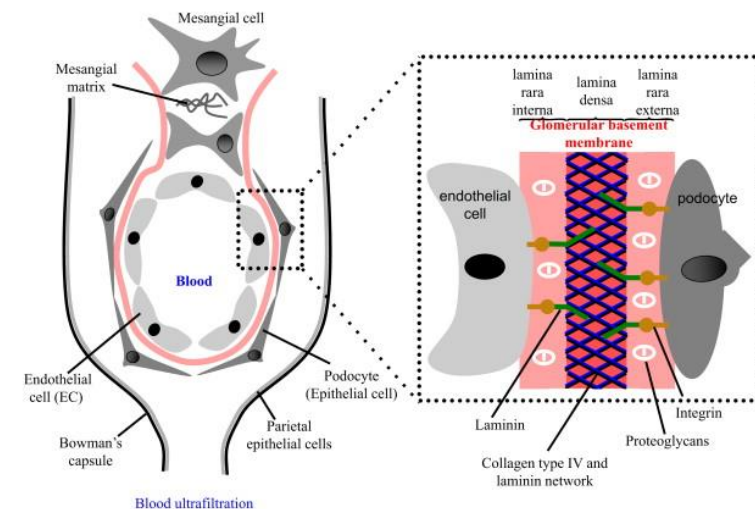
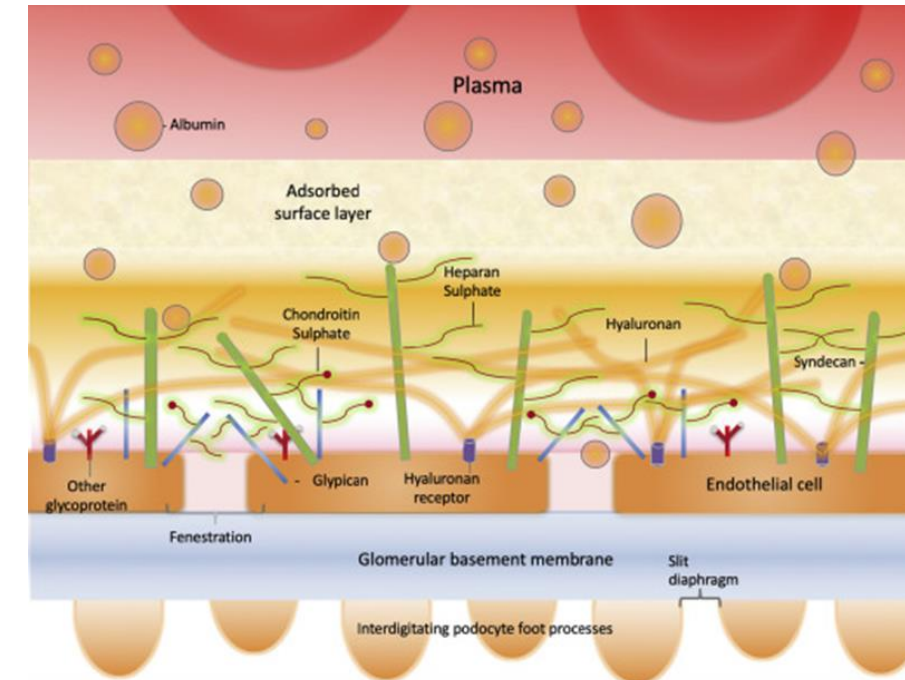
(A) Základní struktura glomerulu a (B) glomerulární filtrační bariéry



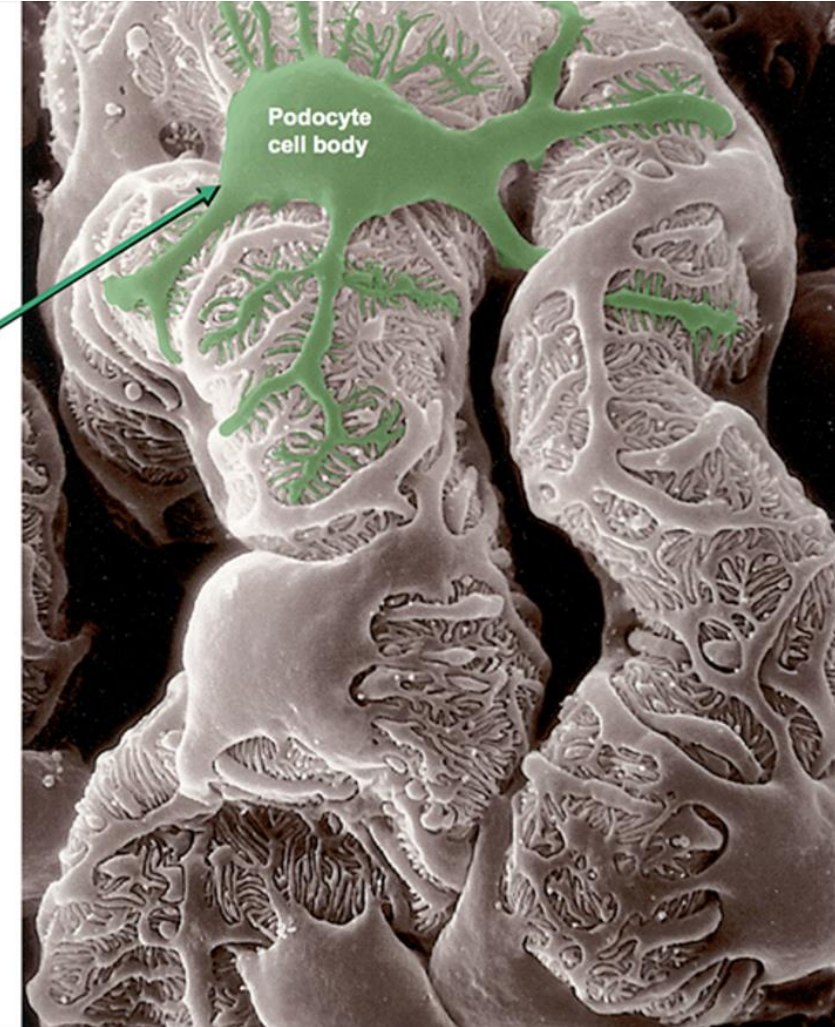
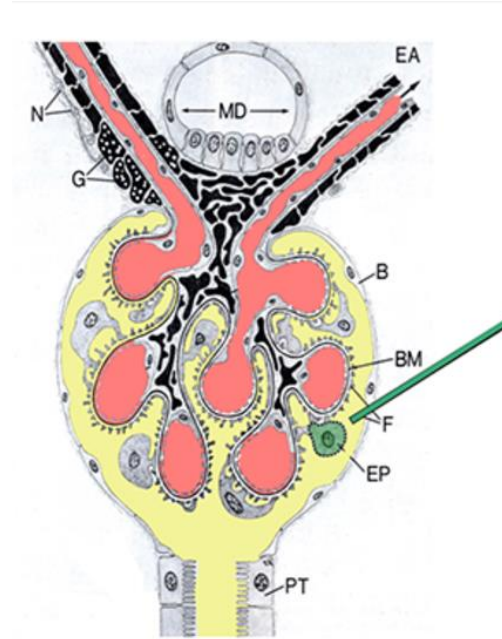
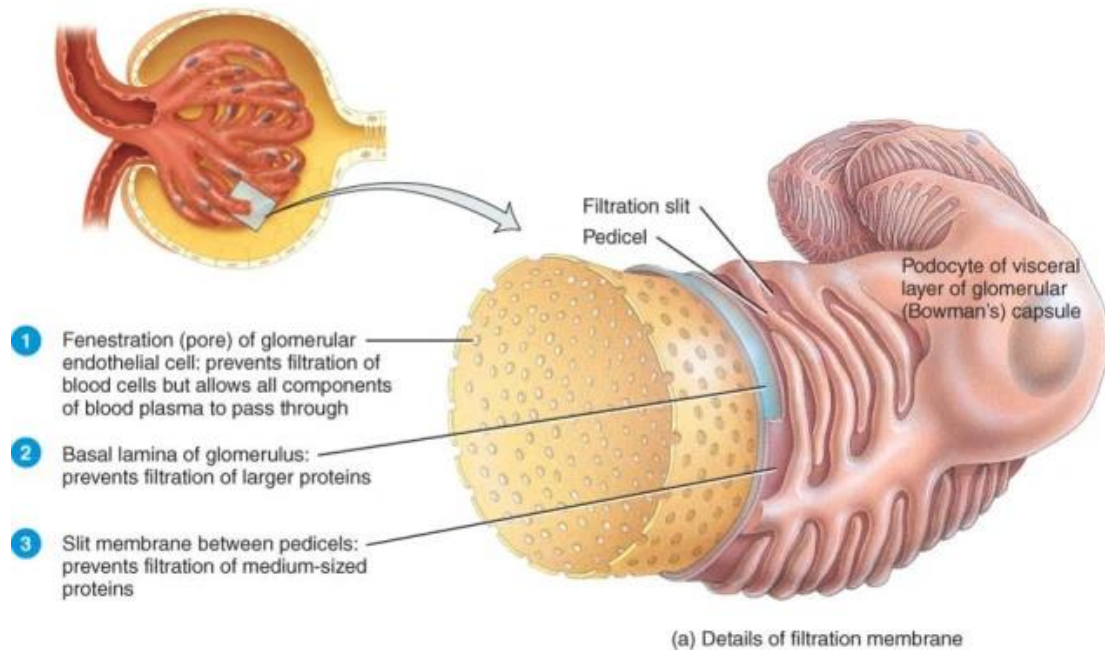
- (A) glomerulus
 - každý glomerulus je složen z **afferentní arterioly**, která zásobuje **glomerulární kapiláry** a z **eferentní arterioly**, do které kapiláry ústí
 - **mesangiální bb.** a mesangiální matrix poskytující strukturální oporu glomerulárním kapilárám
 - glomerulární kapiláry jsou vystlány specializovaným **fenestrováním endotelem** a pokryty **glomerulární bazální membránou**
 - na močové straně GBM jsou **podocyty** s výběžky (pedikly a pedicely), které obtáčejí glomerulární kapiláry
 - podocyty (viscerální epitelie) plynule přechází do výstelky **parietálními epitelovými bb.**, které adhezuji k bazální membráně Bowmanova pouzdra
- (B) glomerulární filtrační bariéra
 - specializované molekulární „síta“ s vlastnostmi, které napomáhají filtraci vody a malých molekul do moči, ale limitují vstup makromolekul (jako proteiny a částečně albumin) a buněk

Struktura glomerulární filtrační membrány

- (1) endotel
 - fenestrace – filtr $\sim 50\text{-}100\text{nm}$ \varnothing
 - separace zejm. kr. buněk
 - glycocalyx – síť **anionických** biopolymerů pokrývající luminální povrch endotelových bb.
- (2) glom. bazální membrána (GBM)
 - lamina rara interna – lamina densa – lamina rara externa
 - síť (glyko)proteinů (kolagen IV, laminin, entactin, agrin, ...) a mukopolysacharidů tloušťky $\sim 300\text{nm}$ se sumárním **negativním nábojem**
 - velikostní a separace většiny proteinů $>70\text{kDa}$ ($\sim 4\text{nm}$ \varnothing)
 - hemoglobin ($\sim 40\text{kDa}$) ano
 - myoglobin ($\sim 17\text{kDa}$) ano
 - $\beta 2$ -mikroglobulin (12kDa) ano, ale reabsorbován
 - paraprotein ($<70\text{kDa}$) ano
 - neg. náboj – heparansulfáty, kys. hyaluronová a sialová
 - albumin ($\sim 67\text{kDa}$) z větší části ne/omezeně ano
- (3) viscerální epitel Bowmannova pouzdra = **podocyty**
 - prim., sec. a tert. foot proceses (pedikly)
 - slit diaphragm (cell-cell junction)
 - významně se podílí se na velikostní (i nábojové) separaci proteinů
- (4) **mesangium**
 - nepřímo ovlivňuje filtraci proteinů – při kontrakci zvyšuje filtrační tlak

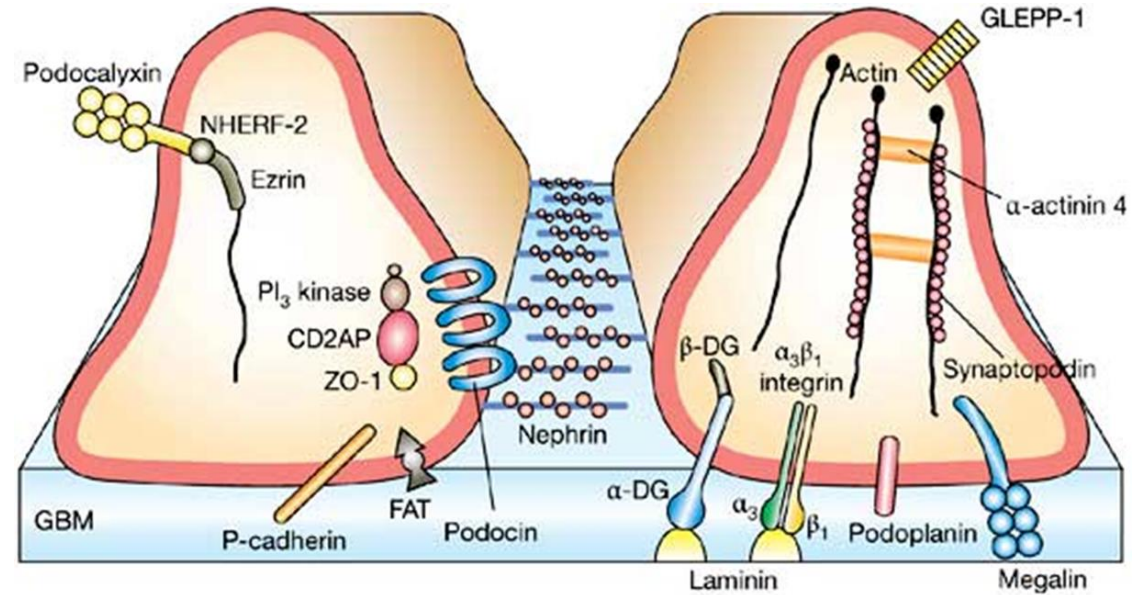
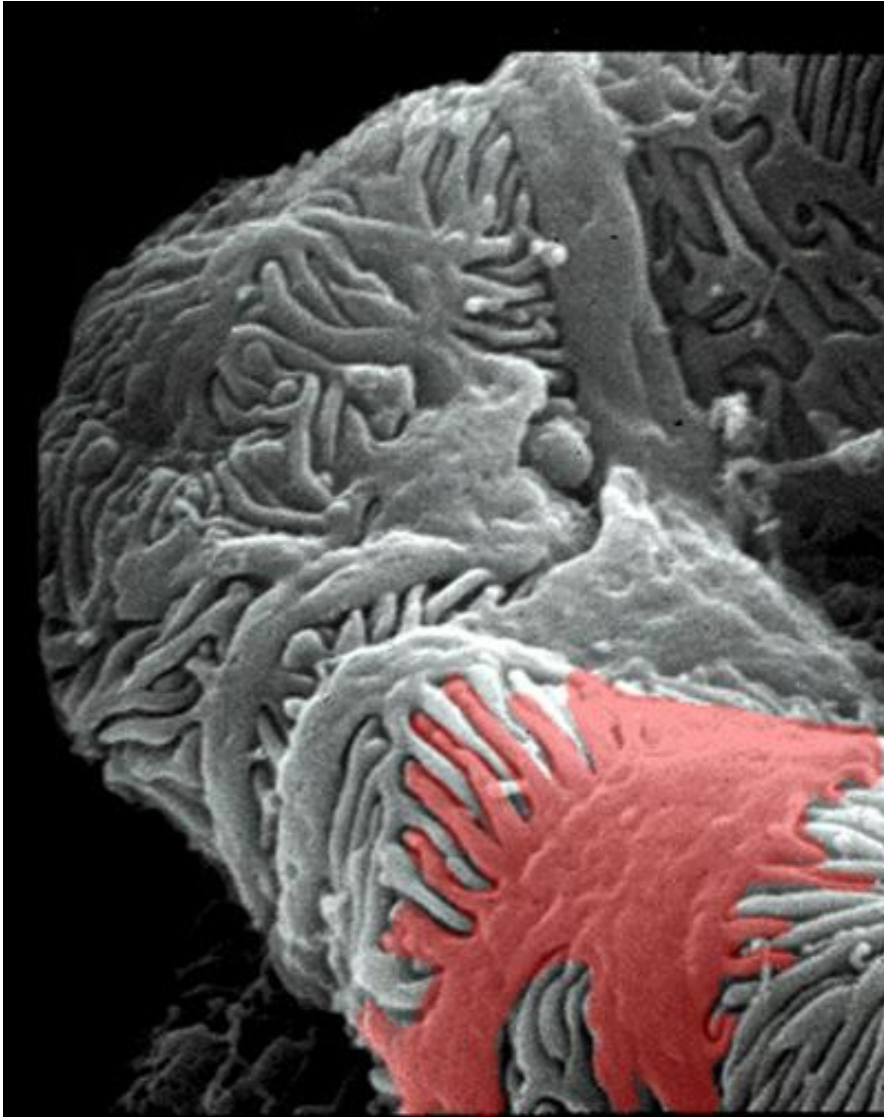


Vlastnosti glomerulární filtrační bariéry



- velikostní separace (size-selectivity)
 - limit mol. velikosti
 - naprosto volně $<7\text{kDa}$
 - podle množství $7\text{-}70\text{kDa}$
 - ne $>70\text{kDa}$
- nábojová separace (charge-selectivity)
 - negativní náboj (a to i proteiny $<70\text{kDa}$)

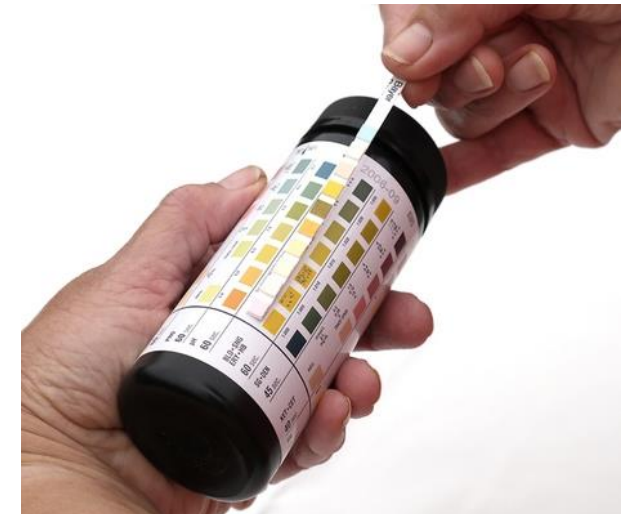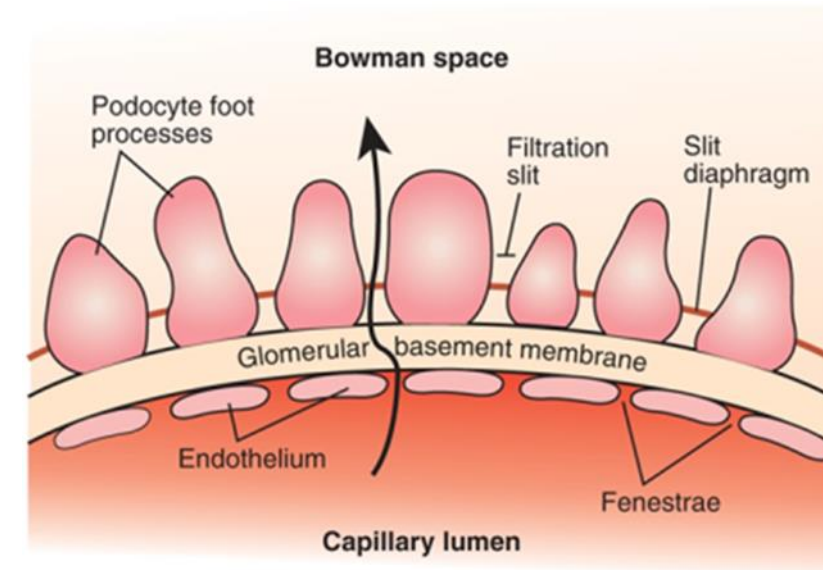
Podocyty – proteiny štěrbinové membrány



- (1) bazální doména - ukotvení k GBM
 - integriny, DG = dystroglycan
- (2) cytoskelet - tvar
 - actin, myosin, synaptopodin, actinin
- (3) junkční doména – slit diaphragm
 - nefrin, Neph1, podocin, CD2AP = CD2-associated protein, ZO-1 = zona occludens-1 protein, densin, FAT = mammalian homolog of Drosophila fat protocadherin
- (4) apikální doména – neg. náboj
 - podocalyxin, podoplanin, podoendin, GLEPP-1 = glomerular epithelial protein-1, další proteiny a receptory (NHERF-2 = Na⁺/H⁺ exchanger regulatory factor-2, ...)

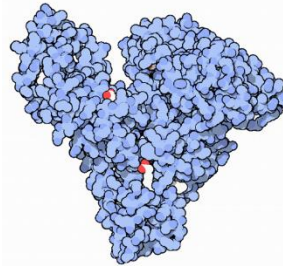
Protein v moči (1) – fyziologicky/klinická norma

- fyziologicky přítomné proteiny v moči
 - (1) filtrované, ale reabsorbované a degradované v tubulu
 - **albumin** (viz dále detailněji)
 - α 2- a β 2-mikroglobulin, enzymy, apoproteiny, peptidové hormony, ...
 - (2) tvořené tubulárními buňkami ledvin
 - **Tamm-Horsfallův protein** (THP, = uromodulin)
 - glykoprotein produkovaný bb. asc. raménka Henleovy kličky
 - funkce nejasná (imunomodulace, ochrana před krystaly a infekcí?)
 - hl. součást hyalinních válců
 - uropontin
 - IgA imunoglobulin
 - nephrocalcin
- **za normálních okolností (kvantitativně):**
 - protein protékající renálními arteriemi = 120 kg/d
 - protein filtrovaný přes glomerulus 1-2 g/d (<0.001%)
 - protein exkretovaný do moči < 150 mg/d (<1% filtrovaného)
 - složení 10-20% albumin, 60-80 % uromodulin
 - **citlivost běžných dg. metod je nastavena tak, aby nedetekovala tyto proteiny a fragmenty albuminu, ale odhalila klinicky závažnou proteinurii, při které se do moči dostává >0.5 g proteinů**



Human serum albumin (HSA) paradox

- HSA ~65kDa
- obsahuje ~ 185 nabitých reziduí (Asp, Glu, Lys)
 - jejich povrchová distribuce a výsledný náboj je variabilní vzhledem k mnohočetným funkcím, která albumin fyziologicky zastává
 - transport (FFA, bilirubin, Ca, Mg, hormony, léky, vitaminy, ...)
 - pufr / ABR
 - enzymová aktivita (antioxidační, esterázová)
 - onkotický tlak / TK
 - AK pool



• nakládání ledvin s albuminem

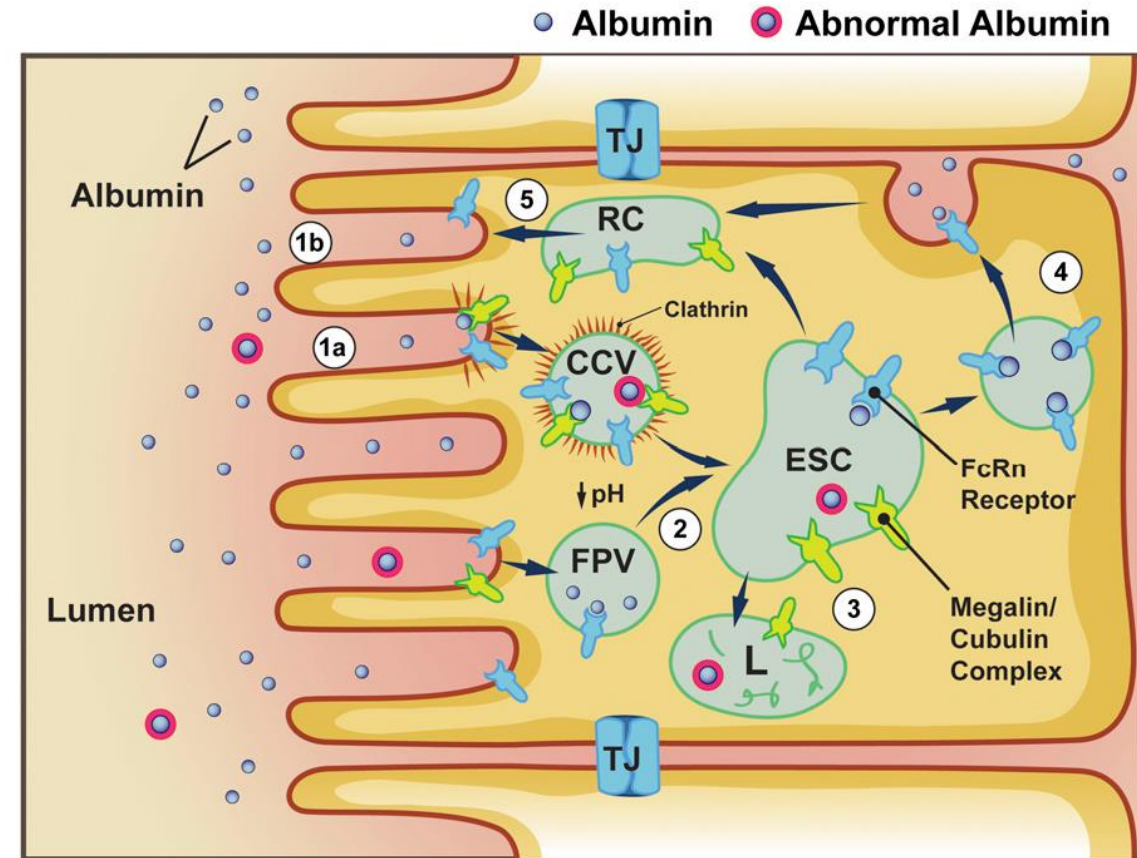
— (1) omezená filtrace (?)

- elektrostatická repulze albuminu nebyla vždy exp. prokázána
- koncepce byla dominantně postavena na nepřítomnosti albuminu v moči – toto je ale výsledkem reabsorpce

— (2) tubulární reabsorpce

- endocytóza = degradace (→ AA)

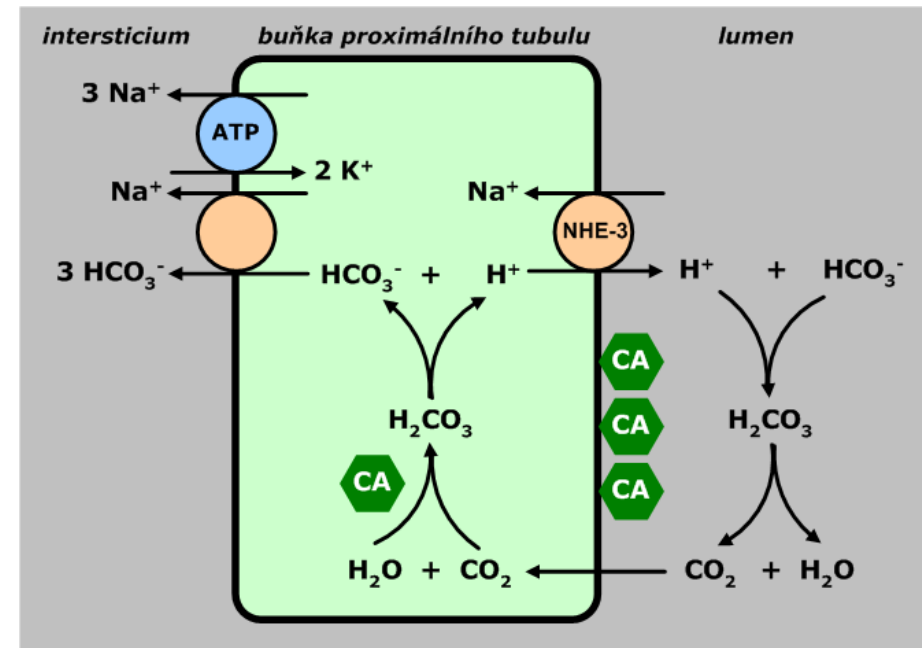
— (3) tubulární degradace



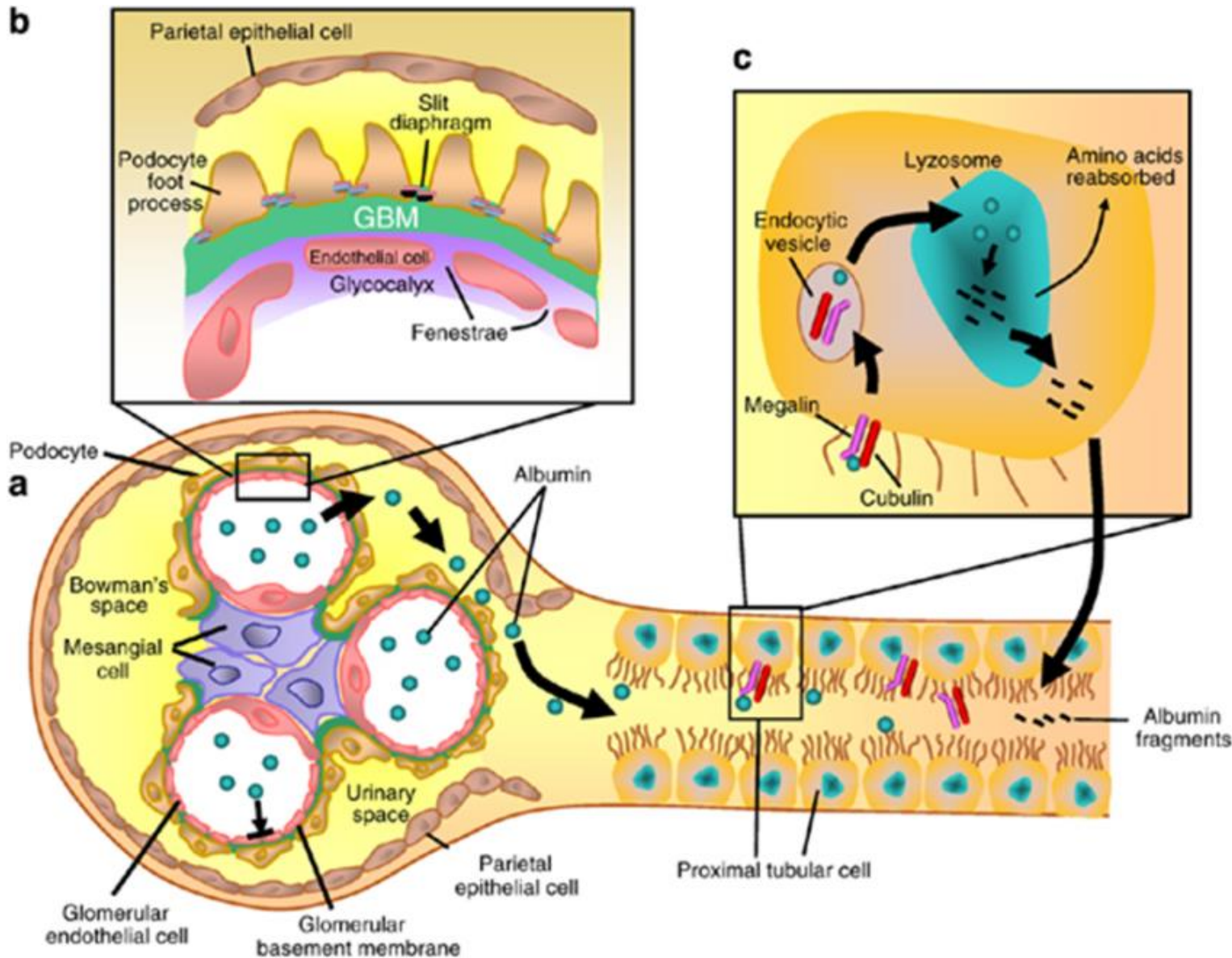
FcRn mediates pH-dependent transcytosis and intracellular sorting of reabsorbed albumin. Albumin is reabsorbed via both receptor-mediated clathrin-coated pits into vesicles (CCV) (1a) and by fluid-phase (clathrin-negative) endocytosis (1b). Following endocytosis, endosomal acidification occurs (2), causing dissociation of albumin from receptors, such as megalin-cubulin complexes. However, acidification enhances albumin binding to FcRn throughout endocytic compartments; thus, there is exchange of albumin from the megalin-cubulin complex to FcRn. Within the endosomal-sorting compartment (ESC), albumin is directed toward lysosomal degradation or the transcytotic pathway (3). Transcytosis occurs by both vascular and tubular structures mediating albumin delivery to the basolateral membrane (4). Upon fusion with the basolateral membrane, the increase in pH of the extracellular environment causes dissociation of albumin from FcRn; FcRn is then recycled back to the apical membrane via the recycling compartment. It is possible that albumins binding to FcRn is reduced by alterations, such as glycosylation and carbamylation; thus, transcytosis of albumin would not occur and albumin would enter the lysosomal pathway. This would provide an intracellular molecular sorting mechanism to preserve physiologic albumin and facilitate catabolism of chemically altered albumin. FPV, fluid-phase vesicle; L, lysosome; RC, recycling compartment; TJ, tight junction

Kinetika filtrace albuminu

- RPF ~ 700ml/min → GFR ~ 120ml/min = ~ 180l/den
 - **krev, která proteče ledvinami za den obsahuje ~7.2kg albuminu**
 - při ~ 40g/l v plazmě (70g/l CB)
 - **denní ztráty močí ~25-40mg** (tj. ~99.9% je zadrženo)
- původní představy o kinetice albuminu byly získány na základě clearance studií, mikropunkce glomerulů, imunodetekce látek aj.
 - pokroky v metodologii – celotělové kinetické studie s [³H] nebo [¹²⁵I] albuminem naznačují, že množství vyloučeného albuminu je určeno kombinovaným efektem (1) omezené filtrace, (2) jeho tubulární reabsorbce a (3) tubulární degradace
 - filtrace albuminu je tedy o něco vyšší než se původně předpokládalo
 - denně cca 3.3g albuminu filtrováno
 - the proximal convoluted tubule reabsorbs 71%
 - the loop of Henle and distal tubule 23%
 - collecting duct 3% of the glomerular filtered albumin
- při normální GFR (~180l/d) a filtrační frakci (0.2) by mohlo být filtrováno a kompletně reabsorbováno až ~ 1.5kg NaCl/den
 - ~70% v prox. tubulu účinkem NHE-3 transportéru
 - SHR (spontánně hypertenzní krysy) mají 3× ↑ aktivitu
 - human EH (hypoteticky ↑ aktivita + efekt ATII)
 - odtud vztah hypertenze - albuminurie



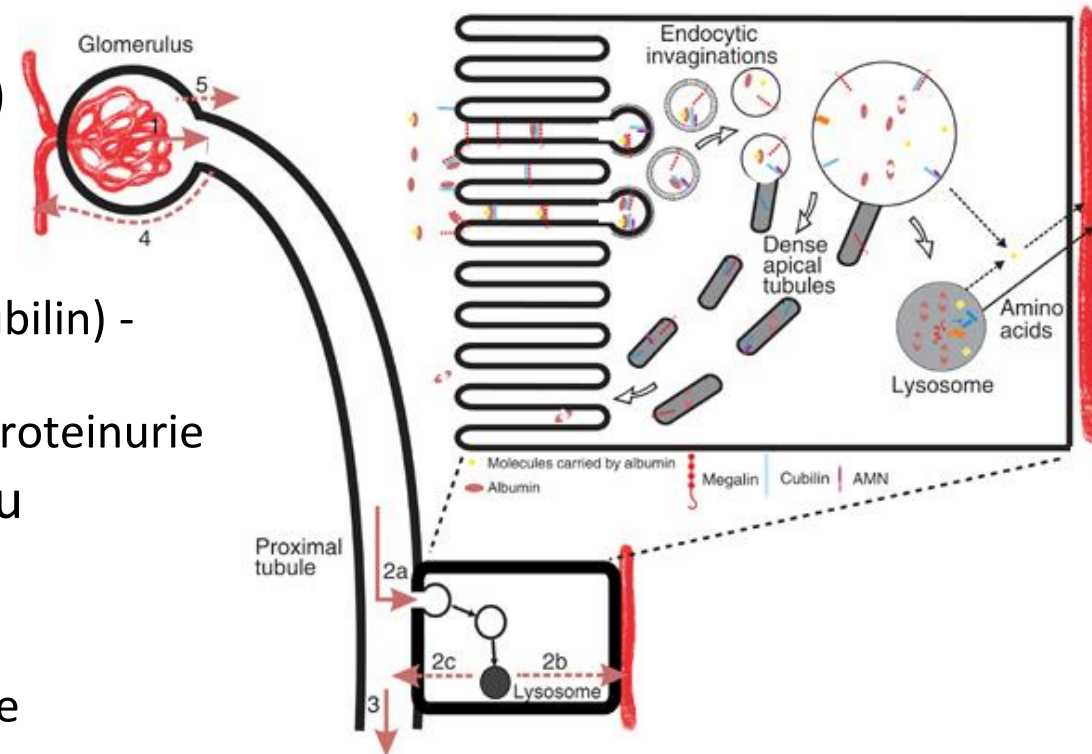
Normal renal handling of albumin



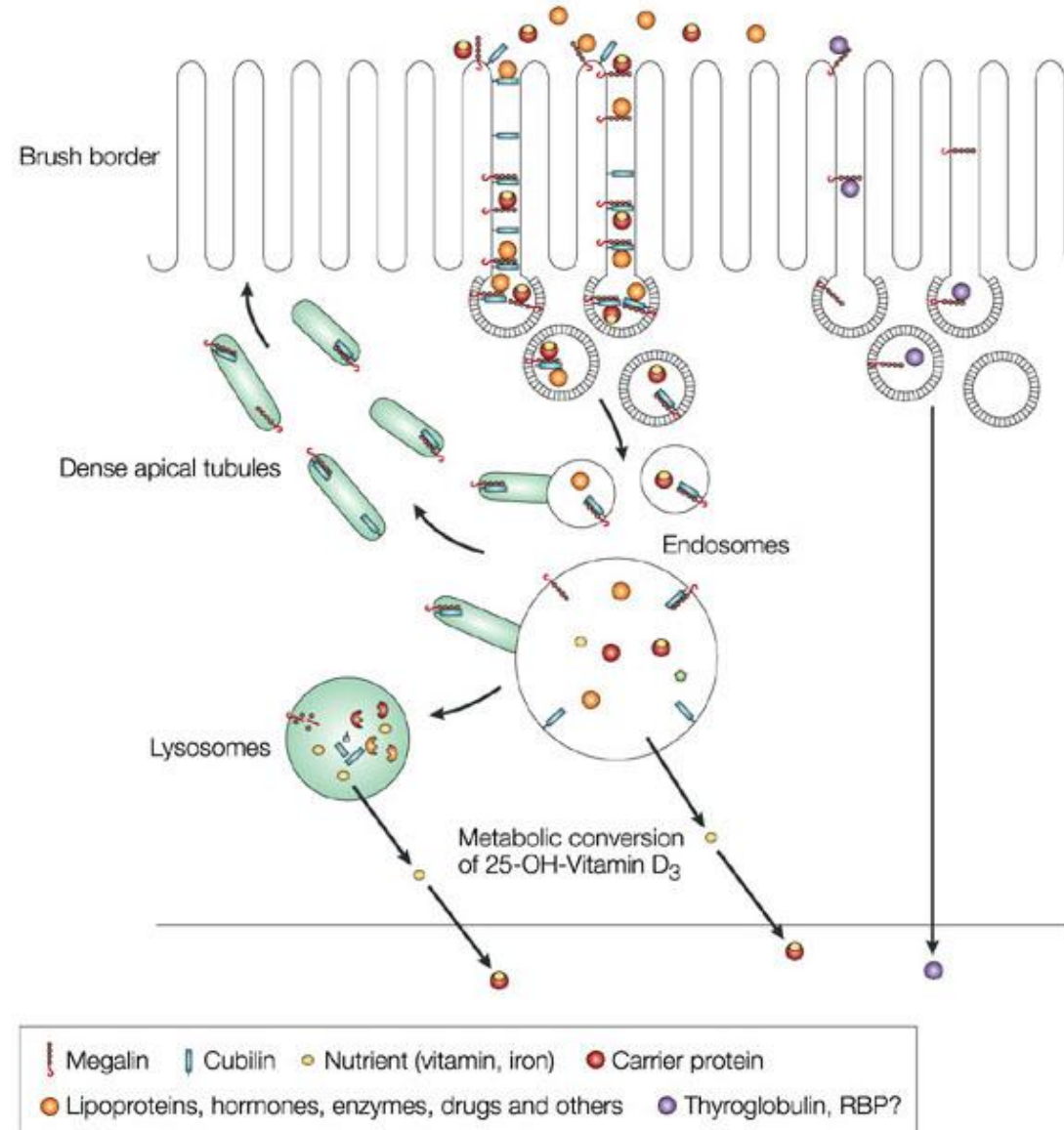
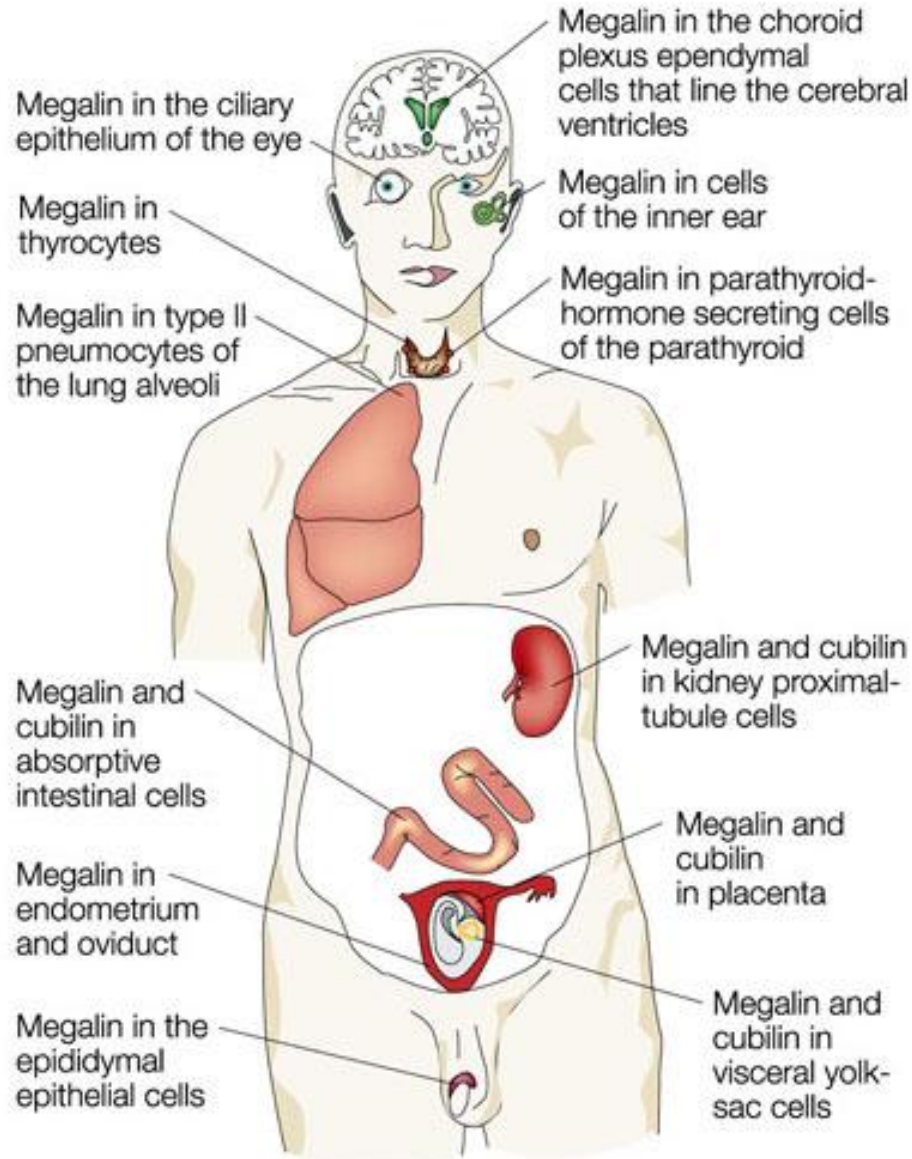
- (a) Albumin (represented by green spheres) normally remains within the capillaries of the glomerular tuft, and does not escape into the urinary (Bowman's) space.
- (b) Fenestrae within specialized endothelial cells are covered by a negatively charged glycocalyx. Podocytes attach to the outermost aspect of the GBM by foot processes, between which are proteins comprising the size barrier slit diaphragm.
- (c) The albumin that is physiologically filtered at the level of glomerulus into the urinary space is taken up by the megalin/cubulin receptor lining the brush border of proximal tubular cells. Albumin is internalized by vesicles, and upon lysozyme action, the resultant fragments are either reabsorbed or secreted back into the tubular lumen as albumin fragments.

Mechanismus proximálně tubulárního re-uptake albuminu

- receptor-mediated endocytosis
 - vysoká kapacita/nízká afinita
 - stejný mechanismus je využíván i jinde (např. při absorpci komplexu vit. B12/intrinsic faktor v ileu)
 - endocytický komplex
 - megalin/cubilin – vazba albuminu
 - **Imerlund-Graesbeck disease** (mutace v genu pro cubilin) - proteinurie
 - **Fanconiho syndrom** (mutace v genu pro megalin) - proteinurie
 - NHE3 – nutný pro acidifikaci endosomu/lysozomu
 - NHE3 KO zvířata - proteinurie
 - ClC5 – interakce s cytoskeletem
 - **Dent's disease** (mutace v genu pro ClC5) - proteinurie
 - H-ATPase - nutný pro acidifikaci endosomu/lysozomu



Megalin/cubilin



Protein v moči (2) – proteinurie

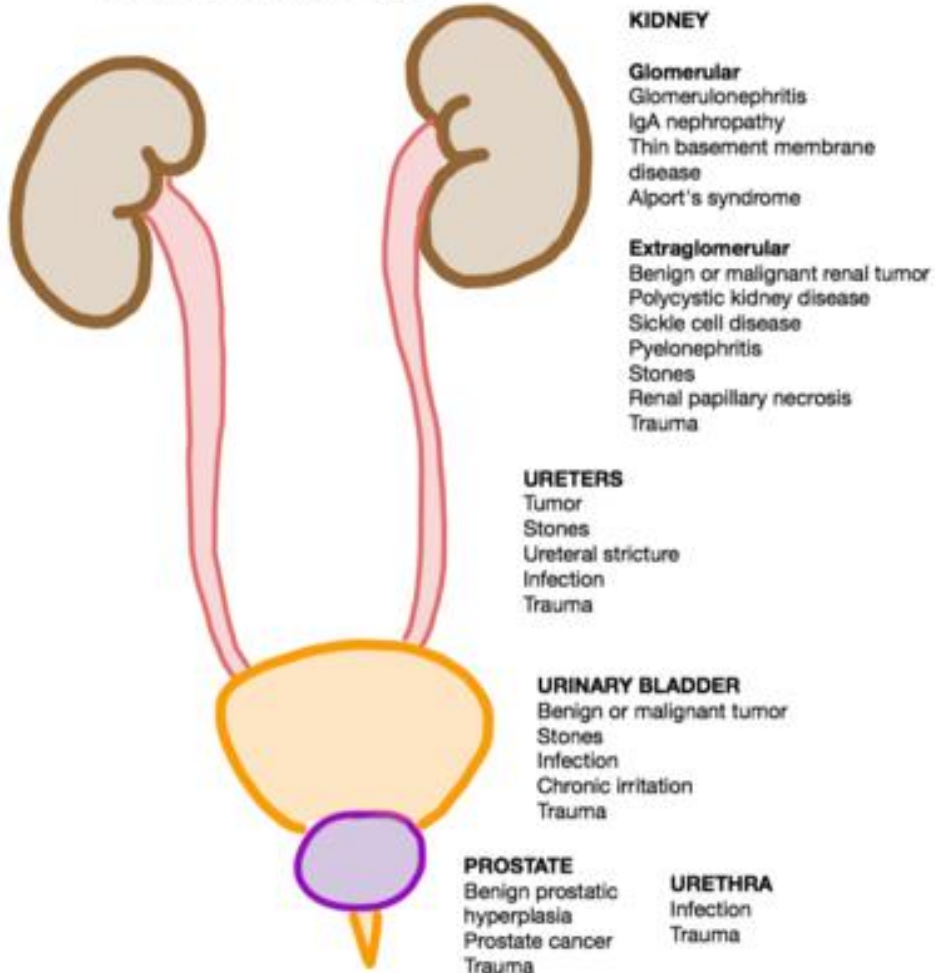
- **(a) funkční (benigní) proteinurie**
 - příčina není v poruše funkce glomerulární membrány, ale ve změněných hemodynamických poměrech v glomerulech (↑ hydrostat. tlak v kapilárách)
 - ortostatická, pochodová, při horečce, po větší fyzické námaze...
 - charakter neselektivní proteinurie
- **(b) „overflow“ proteinurie**
 - **prerenální** - patologický nárůst „malých“ proteinů, které mohou procházet do glomerulárního filtrátu
 - např. hemolýza (α - β -dimery globinu), rhabdomyolýza (myoglobin), paraprotein (lehké Ig řetězce κ a λ (tzv. Bence Jonesova bílkovina)
- **(c) glomerulární proteinurie** (obvykle >1g/den, často mnohem více)
 - selektivní - intaktní lamina densa (ztráta neg. náboje glykokalyxu z povrchu endotelií, GBM a podocytů)
 - albuminurie, zadrženy větší proteiny než albumin
 - např. Minimal Change Disease
 - neselektivní bez hematurie – typicky v důsledku poškození podocytů
 - např. FSGS, membranózní GN, pokročilá diabetická nefropatie
 - neselektivní s hematurií – hrubé strukturní porušení filtrační bariéry vč. ruptury GBM
 - např. IgA nefropatie, membranoproliferativní GN, ANCA, ...
- **(c) tubulární proteinurie** (obvykle <1g/den)
 - snížená zpětná resorpce malých plazmatických bílkovin (nejvyšší zastoupení albumin a β 2-mikroglobulin v moči)
 - kongenitální (např. Dent's disease (CIC5), Imlerslund-Graesbeck disease (cubilin), Fanconi ho syndrom (megalin) aj.)
 - získané (např. tubulointersticiální nefritis, hypertenze)
 - mikroalbuminurie v časných stadiích u diabetické nefropatie



- **testy na přítomnost proteinu v moči**
 - **diagnostické proužky** – určí co je v moči, ale ne kolik
 - **mikroskopie močového sedimentu** – kolik je buněk a jak moč vypadá (válečky, krystaly, bakterie, ...)
 - **24-h sběr moči** – přesné kvantitativní zhodnocení
 - normálně <150 mg/d
 - selektivní proteinurie 150-500 mg/d (mikroalbuminurie)
 - mírná proteinurie 1-3.5 g/d (nefritický syndrom)
 - závažná proteinurie >3.5 g/d (nefrotický syndrom)
 - **kalkulovaný poměr protein/kreatinin** – z jednorázového vzorku moči

Izolované symptomy - hematurie

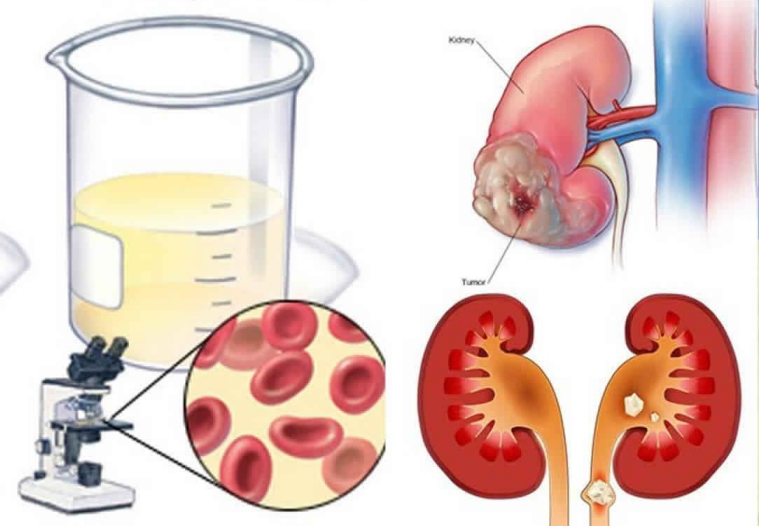
SOURCES of HEMATURIA



Gross hematuria



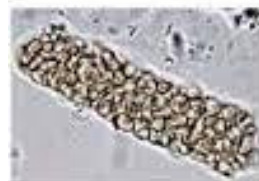Microscopic hematuria



Isomorphic RBC

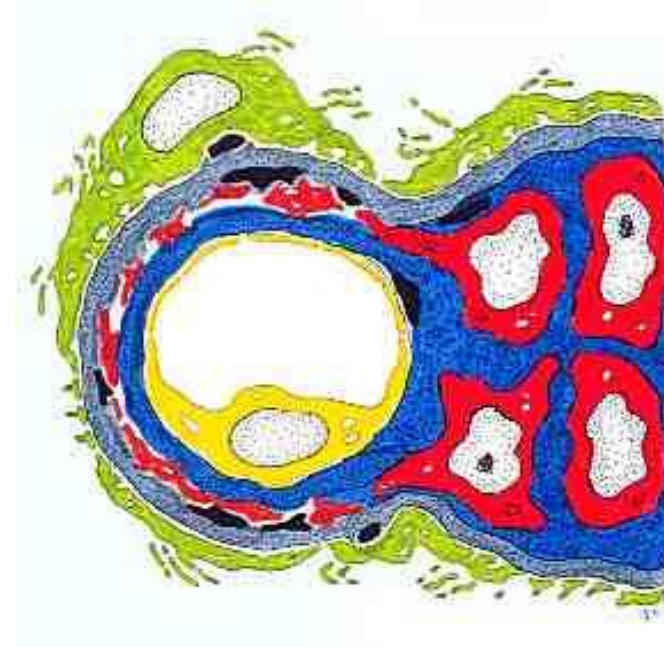


Dysmorphic RBC



RBC cast

- mikroskopie
 - dysmorfní RBC (+ RBC válce)
 - isomorfní (bez válců)



GLOMERULÁRNÍ NEMOCI (GLOMERULOPATIE) – NEFROTICKÝ VS. NEFRITICKÝ SYNDROM

Glomerulus – buňky účastnící se patologických změn

- glomerulus má pouze limitované spektrum reakcí na poškození

– zánět

- destrukce nebo funkční poškození některých glomerulárních bb.
 - např. podocyty
- infiltrace jinými
 - např. neutrofily, makrofágy, bb. adaptivní imunity (T a B lymfocyty)
- proteolytická destrukce filtrační membrány

– **hematurie a/nebo proteinurie**

– proliferace

- některé glomerulární bb. – jako mesangiální či parietální epitelové – mohou proliferovat
- jiné – jako podocyty - nemohou

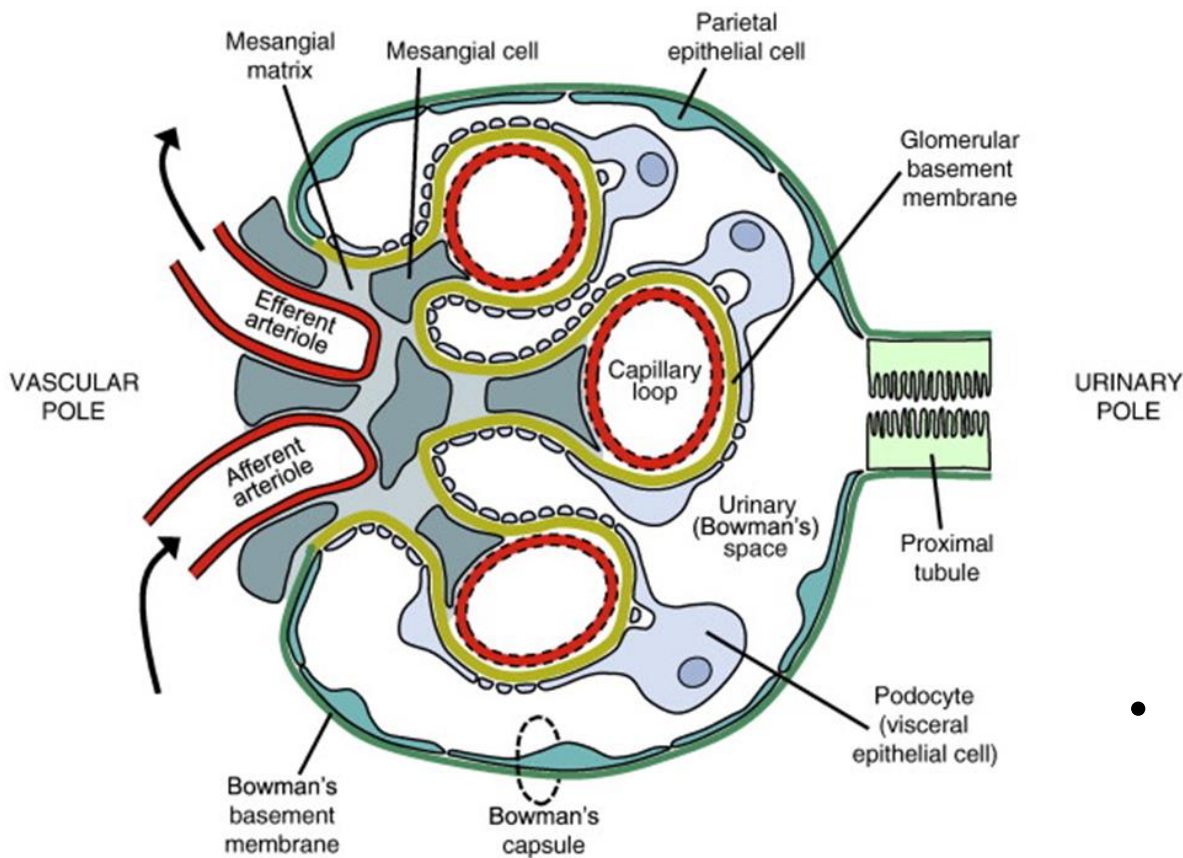
– depozice ECM

- fibróza
- jizvení
- skleróza

– **pokles GFR**

- histologický obraz závisí na tom, která část glomerulu a jak je dominantně postižena

- proliferativní GN – mesangium
- membranózní GN – GBM ztlustění
- membranoproliferativní – proliferace mesangia + GBM ztlustění
- sklerotizující GN – kapiláry a synechie

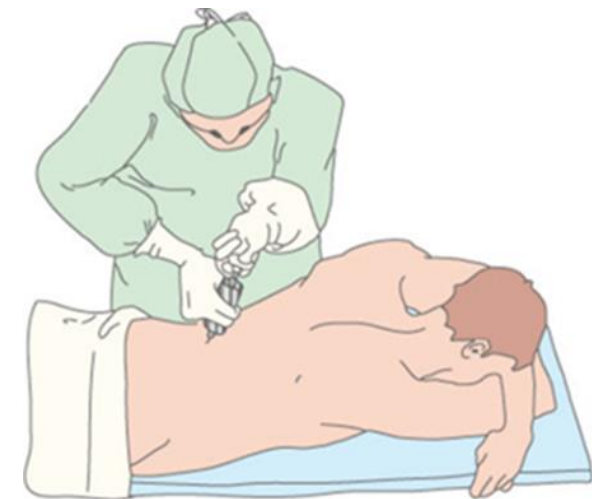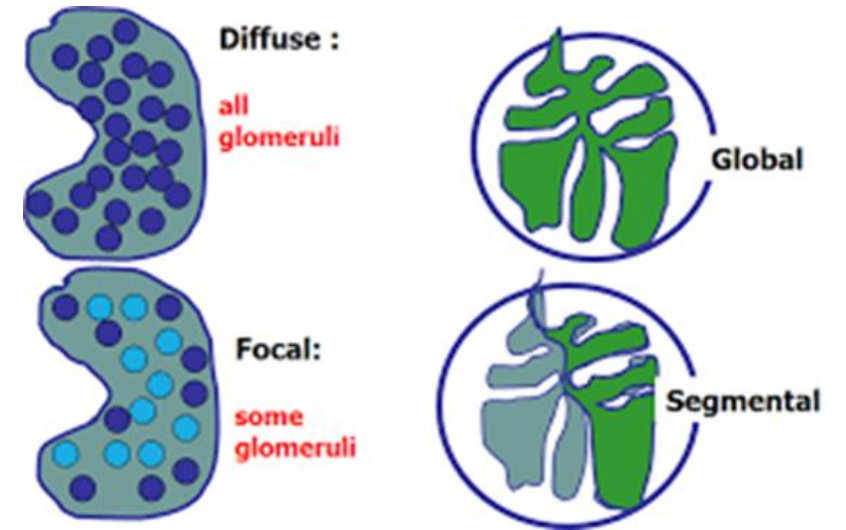


Klasifikace onemocnění glomerulů



3-D Klasifikace onemocnění glomerulů

- **(1) klinicky** podle průběhu na
 - akutní × chronické
 - **nefrotický** × **nefritický** syndrom × **izolovaný** syndrom
- **(2) histopatologicky** na základě **biopsie ledviny**
 - hodnocení pomocí světelné mikroskopie, imunofluorescence a elektronové mikroskopie
 - zařazení jednotlivých glomerulopatií je důležitý počet postižených glomerulů a to, která část glomerulu je patologicky změněna
 - **fokální** (postiženy jsou jenom některé glomeruly) × **difusní** (postiženo je více jak 80% glomerulů)
 - **segmentální** (jen některá struktura) × **globální** (všechny typy buněk)
 - a také stupeň buněčnosti
 - **neproliferativní** × **proliferativní**
- **(3) etiopatogeneticky**, ale kauzální příčina onemocnění glomerulů nemusí být v konkrétním případě známa a proto se kombinuje etiologická ale histopatologická klasifikace
 - primární (postihují jen ledviny)
 - IgA nefropatie
 - genetické
 - sekundární (projev systémového onemocnění)
 - autoimunitního
 - (SLE, revmatoidní artritida, celiakie, m. Henoch-Schonlein, Goodpasturov syndrom aj.)
 - post-infekční
 - cévního (vaskulitidy)
 - metabolického (diabetes, amyloidóza)
 - nádorového (mnohočetný myelom)



(1) Klinický obraz glomerulonefritid / glomerulopatií

- **nefritický syndrom**

- **glomerulární hematurie**

- dysmorfické RBC – akantocyty (diff. dg. postrenální!)

- **makroskopická** (viditelné pouhým okem)
- **mikroskopická** (laboratorně zjištěná)
- plus sediment (**erytrocytární válce**) a sterilní **pyurie** (leukocyty)

- v moči **menší proteinurie**, která typicky nedosahuje velikosti ztrát bílkovin u nefrotického syndromu

- když se do moči dostanou krevní bb. tak i bílkoviny, ale jen tolik jaká je koncentrace v dané příměsi krve
- míra poklesu bílkovin určuje intenzitu **edémů**
 - periorbitální + hydrostatické

- hrubé poškození filtrační bariéry s infiltrací bb. a masivním debrís omezuje filtraci a vede k **oligurii** a příp. AKI (= azotemie)

- narušení regulační funkce ledvin vede k **hypertenzi** v důsledku hypervolemie

- etiopatogeneticky typicky důsledek zánětu a **narušení vícero struktur glomerulární filtrační bariéry**

- **nefrotický syndrom**

- **masivní proteinurie** bez současného nálezu kr. bb. v moči

- definitivně **>3.5 g/den** a v důsledku toho

- zpěněná moč

- **hypoalbuminémie** / hypoproteinémie

- ↓ onkotický tlak a vznikají **edémy**
- nízký efektivně cirkulující volum vede ke kompenzační aktivaci RAAS → mírné zvýšení krevního tlaku
- ztráta Ig močí → náchylnost k infekcím

- hypokalcémie, hypovitaminózy, ...

- ztráty bílkovin kompenzují játra zvýšením proteosyntézy, což vede k

- **dyslipidemii** (+ **lipidurii**)

- ↑ lipoproteinů, ↓ plazmatické LPL, ztráta HDL

- = ↑ cholesterol a TAG = proaterogenní dyslipidemie

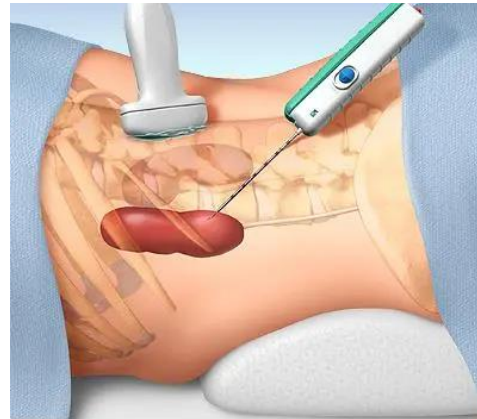
- **hyperkoagulačnímu** stavu (riziko trombózy – vč. renální vény)

- ↑ srážecí faktory, ↓ AT III, ↑ hematokrit (hemokoncentrace)

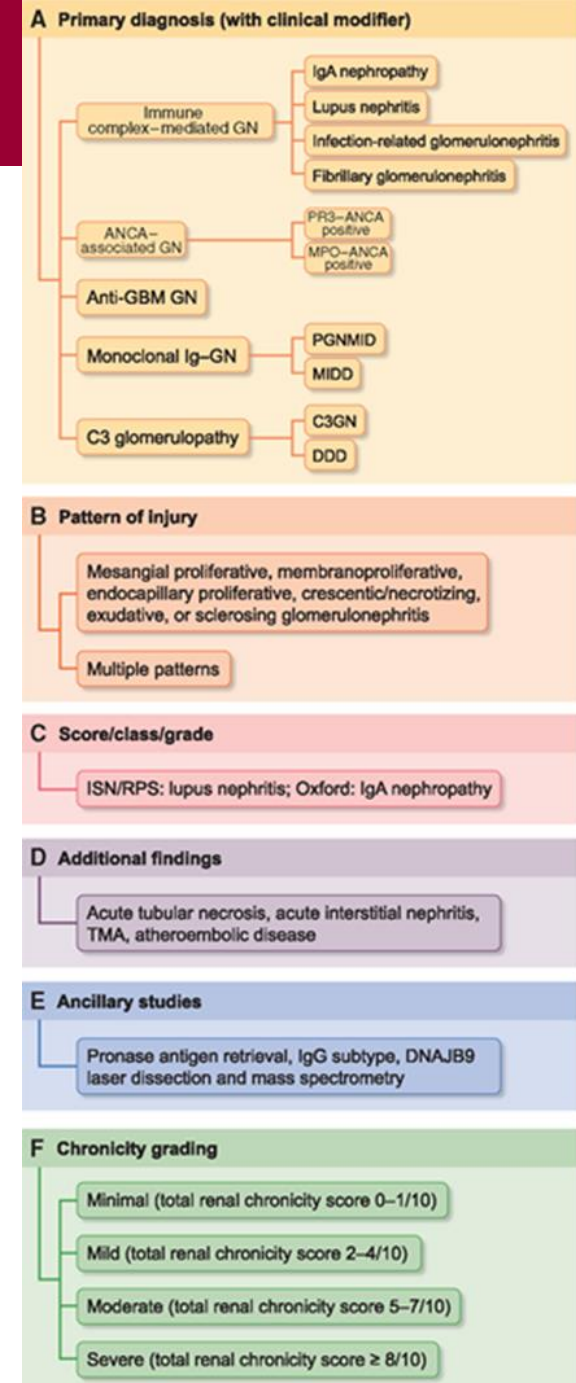
- etiopatogeneticky typicky důsledek **podocytopatií**

(2) Co ukáže biopsie ledviny při GN

- Biopsie ledviny se provádí s cílem určit:
 - **(1) etiologii glomerulonephritidy** – pokud je to možné jednoznačně, morfologicky jsou GN klasifikovány do 5 skupin (v rámci nichž, a to zejm. u první, mohou ke stejnému obrazu vést etiologicky různá specifická onemocnění):
 - **immunokomplexové GN**
 - IK GN jsou nejheterogenější skupinou zahrnující mnoho nemocí jako např. lupusová nefritida, IgA nefropatie, post-infekční GN a fibrilární GN
 - **anti-neutrofilní cytoplazmatické protilátky (ANCA)-asociované GN**
 - **anti-GBM GN**
 - Goodpasture syndrom
 - **C3 glomerulopatie**
 - dense deposit disease a C3 glomerulonephritis
 - **monoklonálními imunoglobuliny-zprostředkované GN**
 - zahrnuje proliferativní GN s monoklonálními Ig deposity (např. paraprotein)
 - **(2) závažnost lézí** – podle typu poškození
 - jako srpková (crescentic), nekrotizující, difúzně proliferativní,
 - **(3) přítomnost dalších lézí** nad rámec GN
 - např. akutní tubulární nekróza, akutní tubulointersticiální nefritida aj.
 - (4) a konečně zhodnotit **stupeň chronicity GN** podle rozsahu glomerulosklerózy, tubulární atrofie a intersticiální fibrózy
- Vzorek tkáně z biopsie ledvin je zpracován pro
 - světelnou mikroskopii (light microscopy, LM)
 - glomeruly, tubuly a intersticiium, cévy
 - imunofluorescenci (IF)
 - typ positivity (lineární, granulární, negativní)
 - lokalizace v glomerulu
 - typ Ig a komplementového proteinu
 - elektronovou mikroskopii (EM)

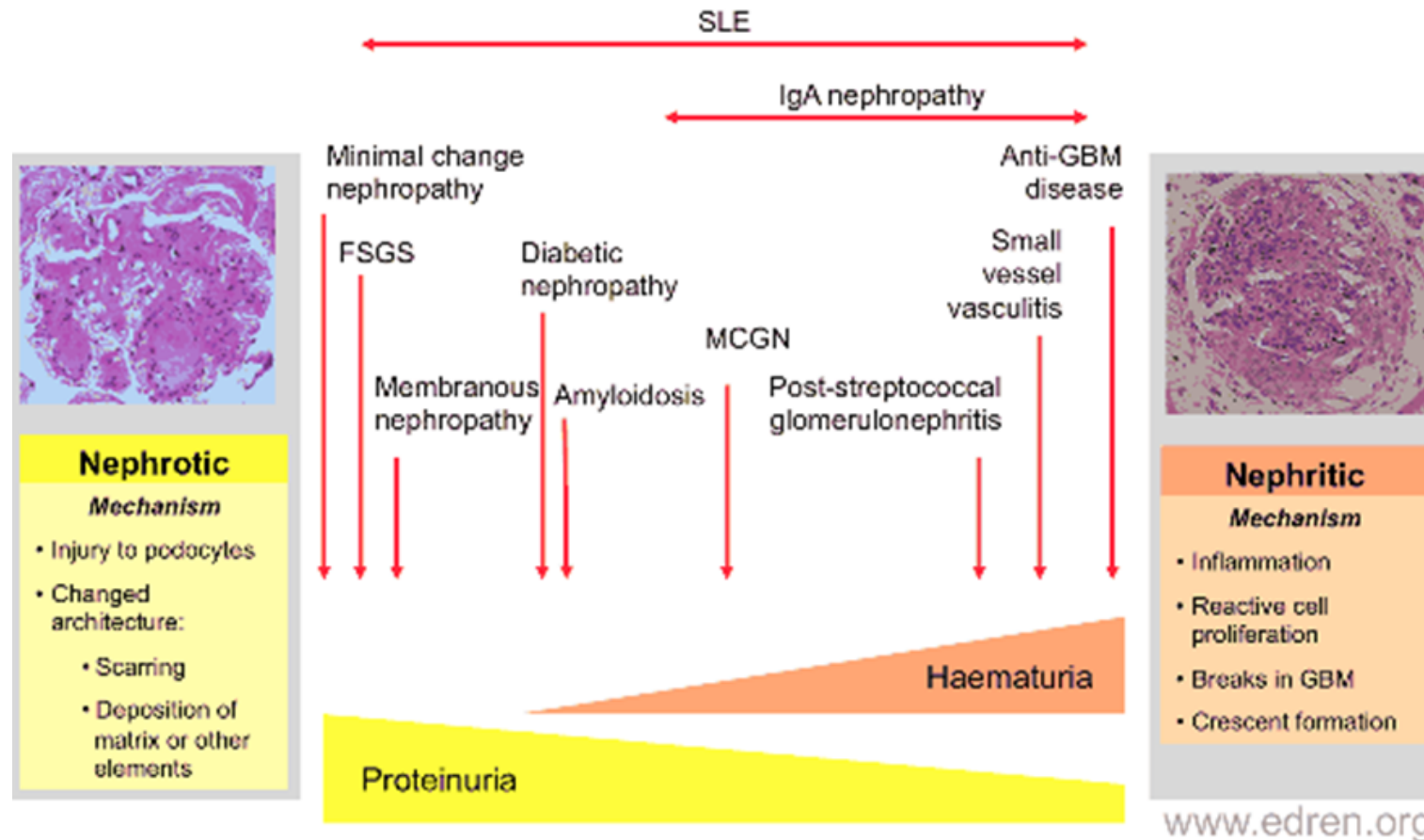


Overview of standardized classification and reporting of GN



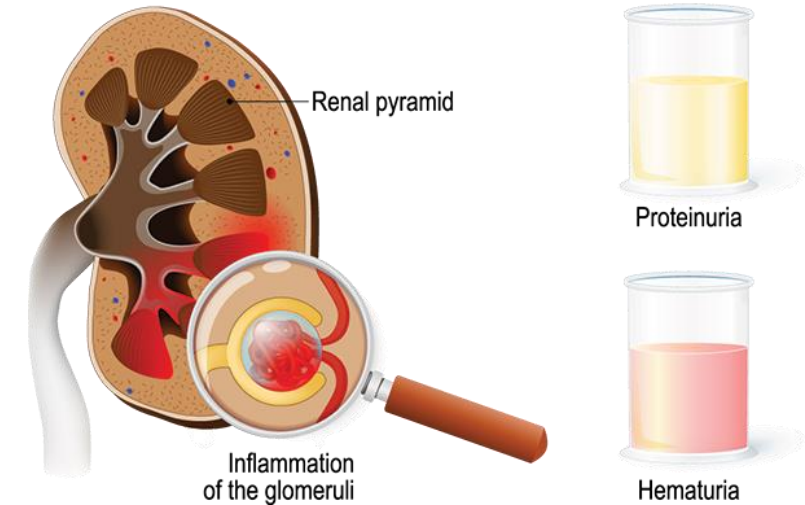
Klinika + histopatologie ????

The spectrum of glomerular diseases

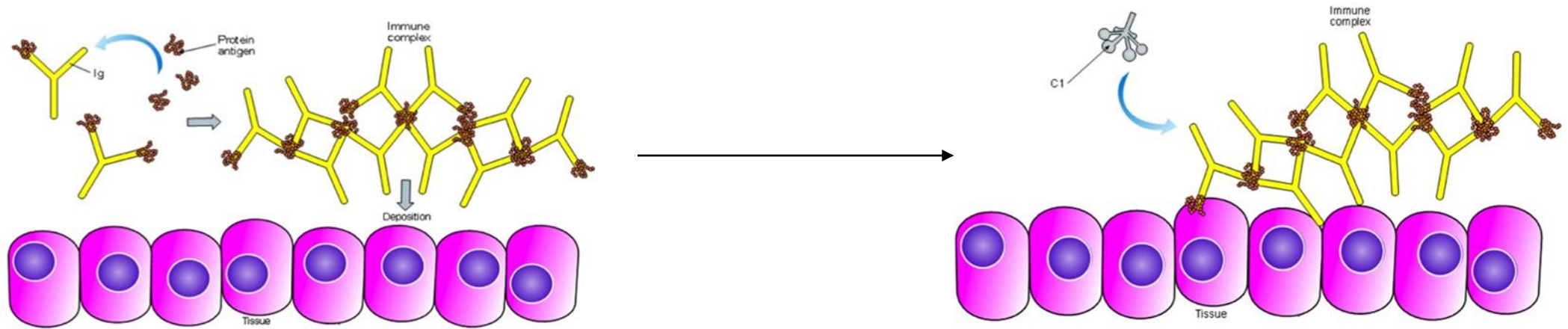


(3) Příčina (etiologie) konkrétní GN

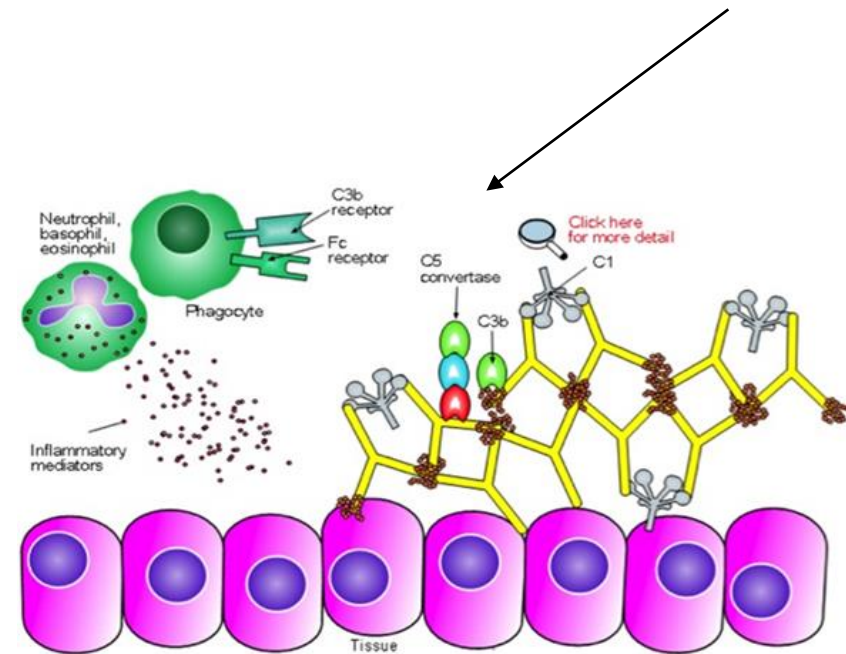
- primární
 - **anti-GBM antibody** (Goodpasture syndrom) + hemoptýza
 - typicky se manifestuje jako rychle progredující srpkovitá (crescentická) GN
 - IF: **lineární deposita** IgG aC3 v **GBM**
 - antigenem (společný v GBM a plicních alveolech) je NC1 doména peptidu (α 3) kolagenu typu IV a peroxidázovém peroxidasinu
 - důvod pro tvorbu protilátek je neznámý
 - léčba plazmaferézou aby se odstranil IgG
 - **IgA nefropatie** (Bergerova nemoc)
 - deposite IgA v mesangiu a glomerulárních kapilárách
 - post-infekční s velmkrátkou latencí od respiračního nebo GIT onemocnění (1-2 dny)
 - **C3 glomerulonefritida**
 - histologicky je to membranoproliferativní GN na základě biopsie ledviny
 - imunokomplexy (aktivují komplement klasickou cestou) nebo porucha komplementu (zvýšená aktivita alternativní cesty)
- sekundární
 - ANCA (anti-neutrophil cytoplasmic antibody) vaskulitida/GN
 - izolovaná nebo součást Wegenerovy granulomatózy
 - post-SC GN
 - post-infekční ale s delší latencí (1 - 2 týdny)
 - lupusová nefritida
 - hepatitida C
- **imunologický vyšetření je velmi důležité**



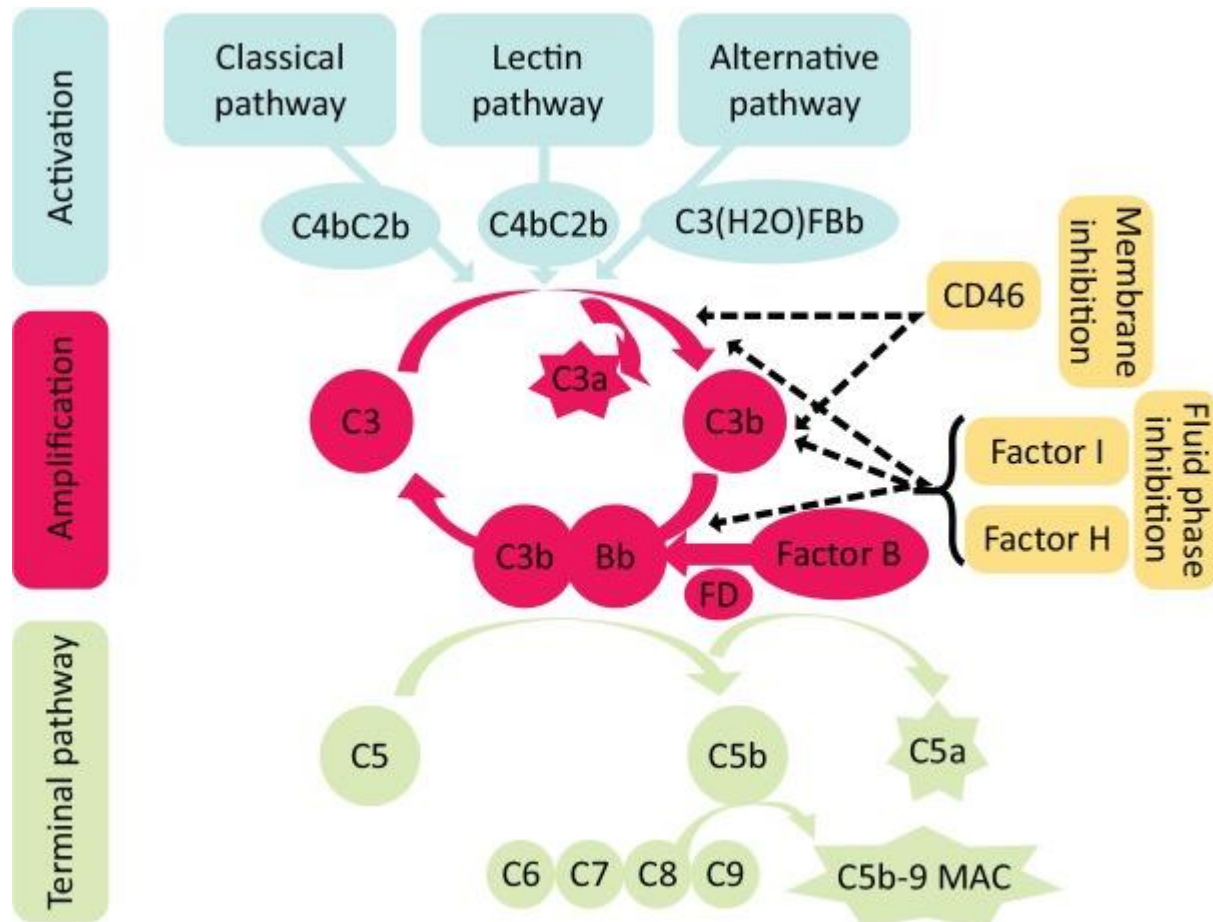
(4) Obecná patofyziologie glomerulonefritid



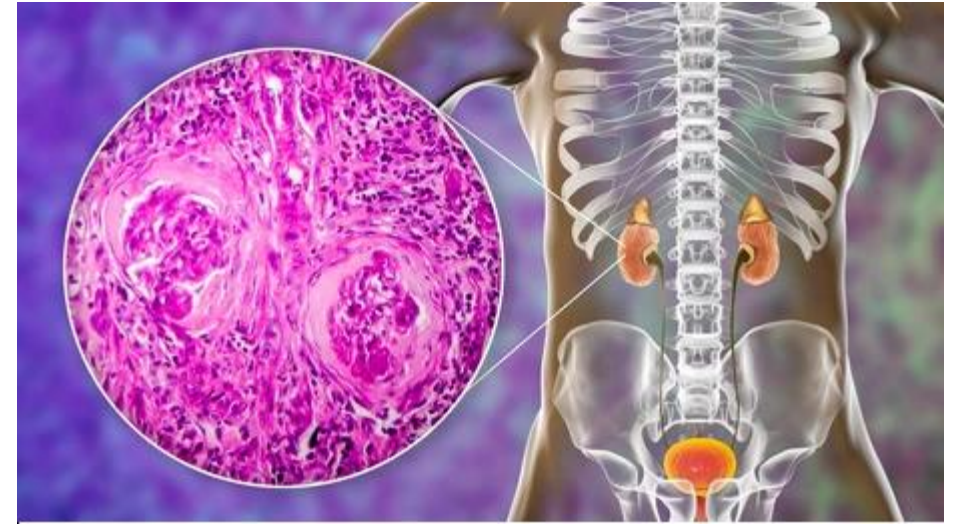
- tvorba imunokomplexů
 - v cirkulaci nebo in situ
- aktivace komplementu (nebo jeho permanentní aktivace)
 - tvorba opsoninů
 - chemotaxe
 - lýza buněk glomerulu
- infiltrace neutrofilů a makrofágů
 - proteázy – degradace buněk a ECM
- hojení
 - růstové faktory – proliferace buněk
 - vazivo (mesangium) – fibrotizace a sklerotizace



Role komplementu u renálních nemocí



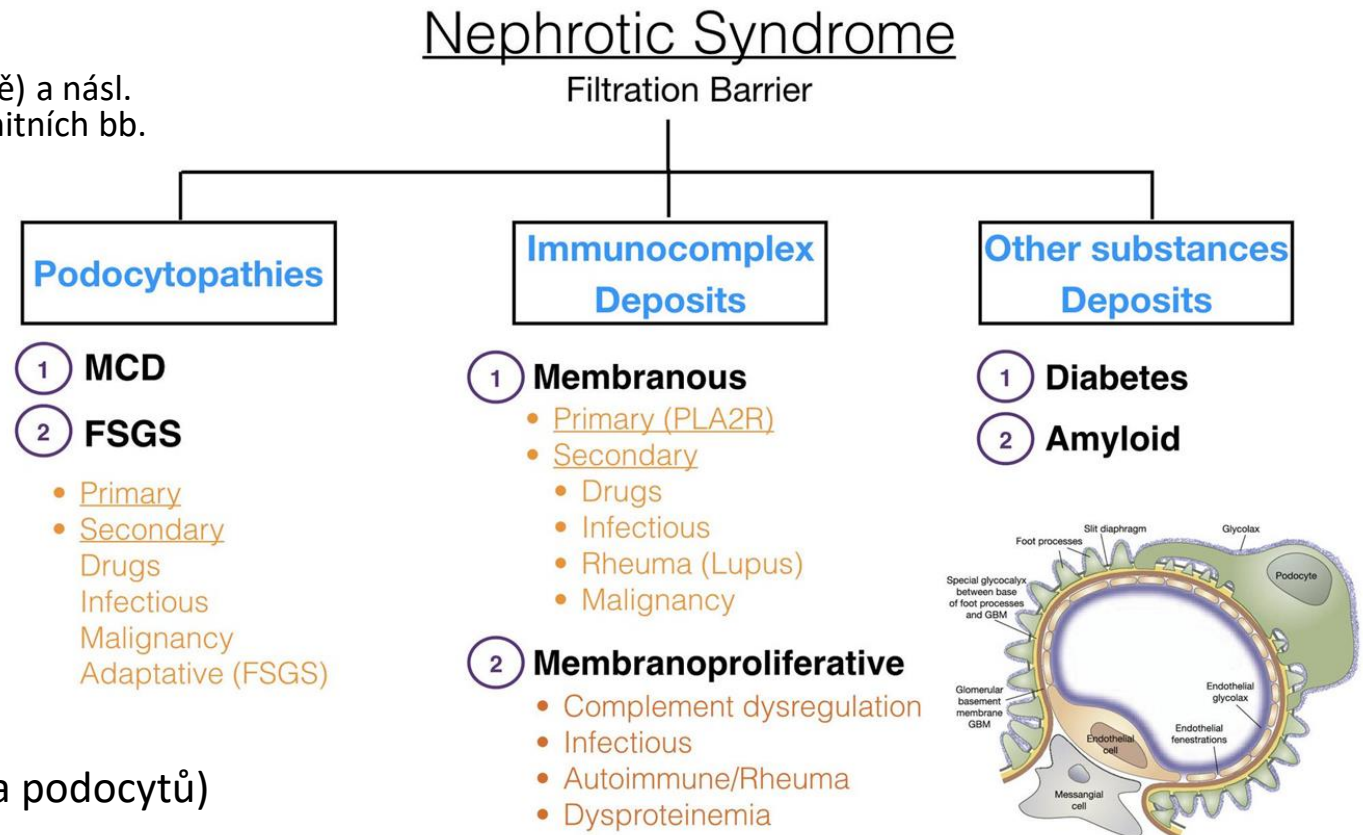
- komplement je kritickou časnou komponentou vrozené imunity, kterou tvoří sérové a povrchové proteiny fungující jako kaskáda kulminující v produkci „membrane attack complex“ (MAC), který destruuje a odstraňuje patogeny
 - ~30 plazmatických - a membránových proteinů reprezentujících ~10% proteinů plazmy
- Existují 3 hlavní dráhy aktivace komplementu, které distálně konvergují
 - klasická
 - Ig M nebo IgG v komplexu s antigenem váže komplementový protein C1q
 - lektinová
 - Mannose-Binding Lectin (MBL) se váže na karbohydrátová residua na povrchu patogenů
 - alternativní
 - konstitutivně aktivní v malém množství, což umožňuje rychlou amplifikaci aktivace komplementu odpovědi na patogeny
- komplementový systém zahrnuje také množství inhibitorů a regulátorů, tak aby nedošlo k nadměrné aktivaci a tkáňovému poškození
 - ledvina je obzvláště citlivá k poškození komplementem a ten hraje roli u spousty glomerulárních nemocí:
 - atypický hemolyticko uremický syndrom (aHUS)
 - C3 Glomerulopatie jako specifický sub-typ membranoproliferativní GN (MPGN)
- stanovení sérových hladin C3 a C4 poskytuje důležitou diagnostickou informaci při vyšetřování glomerulárních postižení
 - nízké hladiny indikují nadměrnou aktivaci a tím konzumpci



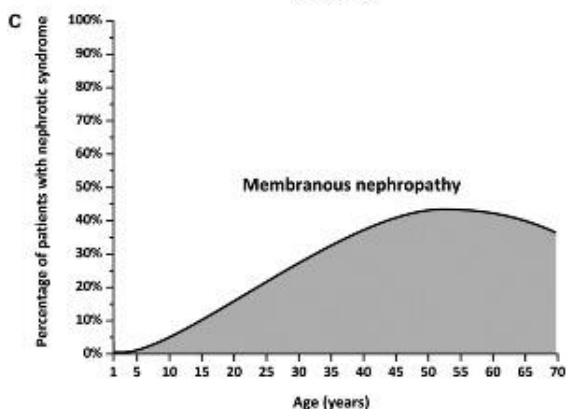
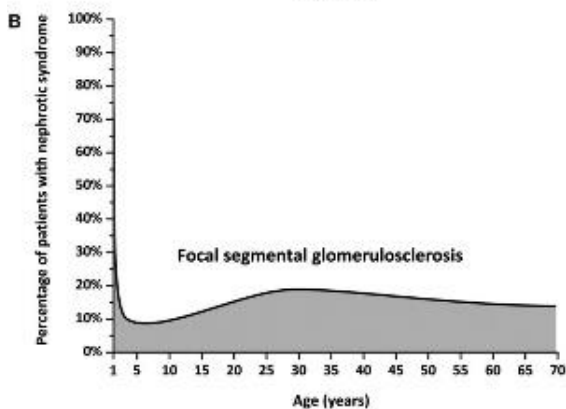
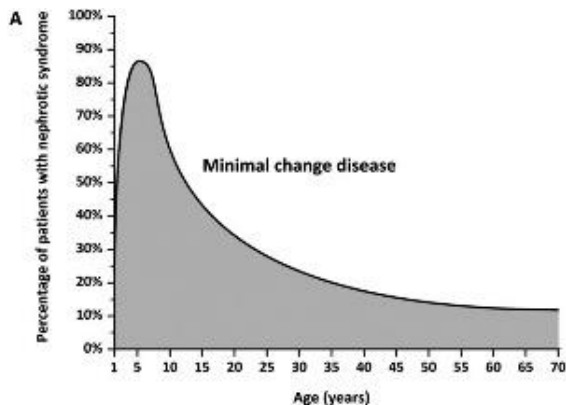
PATOFYZIOLOGIE VYBRANÝCH GN A JEJICH TYPICKÉ MANIFESTACE

(A) Glom. nemoci manifestující se nefrotickým sy

- poškození filtrační bariéry zahrnuje obvykle
 - prim. změny podocytů
 - některé imunitní mechanismy
 - imunitní komplexy jsou deponovány hlouběji (subepiteliálně) a násl. aktivace komplementu nevede k takové chemoatrakci imunitních bb.
 - metabolické nebo hemodynamické faktory
- etiopatogeneze
 - primární
 - MCD (minimal change disease)
 - membranózní GN
 - FSGS (focal segmental glomerular sclerosis)
 - sekundární
 - Systémový Lupus Erythematoses (SLE)
 - diabetická nefropatie
 - amyloidózy
 - infekce (hepatitis B, C, HIV)
 - hereditární = kongenitální abnormality (zejm. GBM a podocytů)
 - Fabry disease
 - vrozené poruchy proteinů štěrbinové membrány podocytů
 - mutace v genech pro nefrin, podocin, ...



Primární formy nefrotického syndromu



(A) MCD (minimal change disease/nemoc minimální změn)

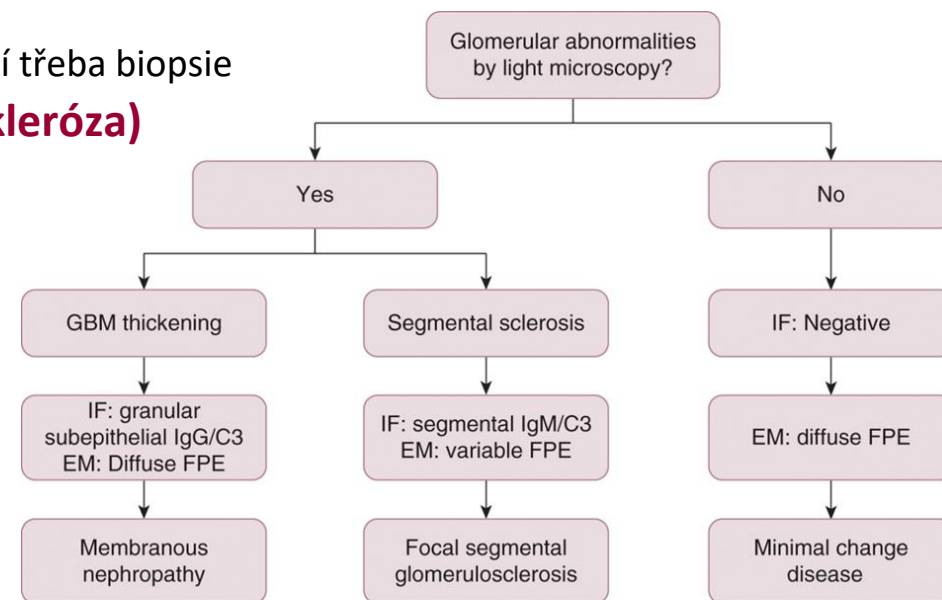
- typicky děti (do 5 let)
- selektivní proteinurie (albuminurie)
- biopsie ledviny (nemusí se vždy provádět)
 - LM: nic nebo jen minimální změny
 - IF: typicky negativní nebo nízká intenzita mesangiálního IgM
 - EM: výběžky podocytů - effacement
- dobře reaguje na steroidy (rychlá remise) – pak není třeba biopsie

(B) FSGS (fokálně segmentální glomerulární skleróza)

- typicky dospělí
- neselektivní proteinurie
- biopsie ledviny
 - LM: fokálně segmentální glomerulární skleróza
 - IF: typicky negativní
 - EM: ztlustění GBM, neresponzivní na steroidy

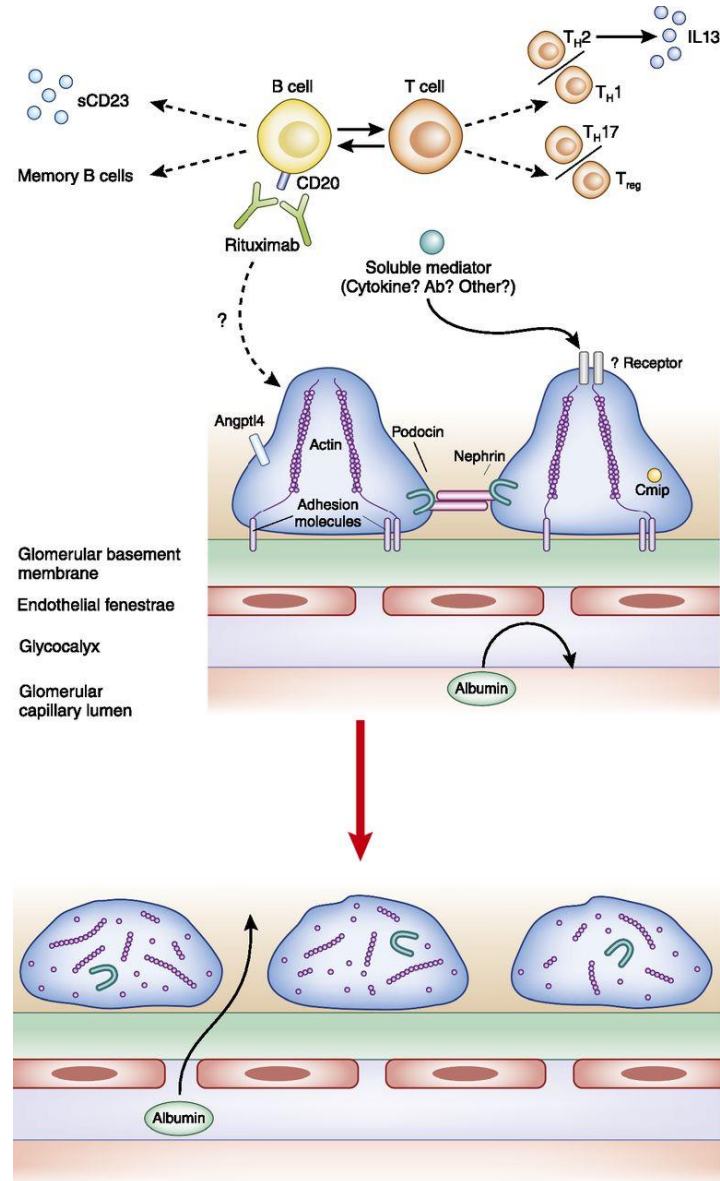
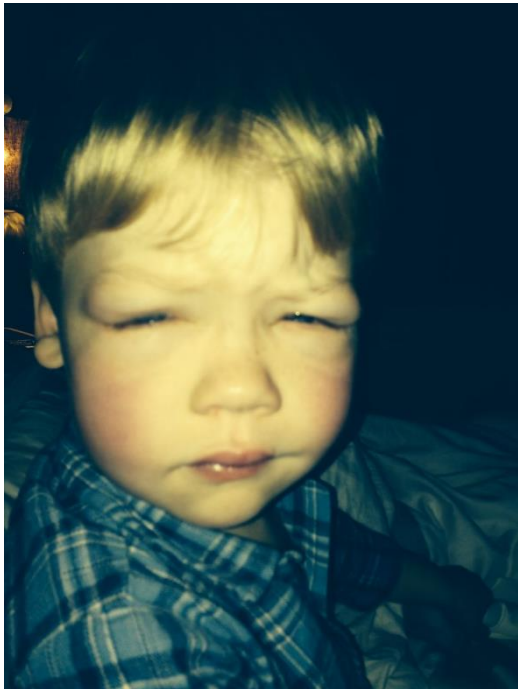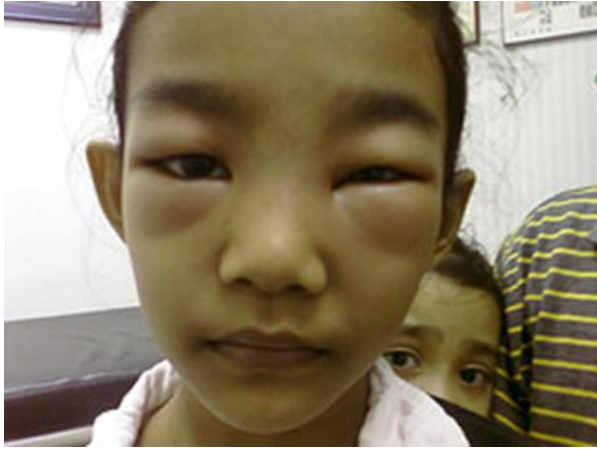(C) membranózní nefropatie

- typicky dospělí
- neselektivní proteinurie
- biopsie ledviny
 - LM: mesangiální expanse a ztlustění stěn kapilár
 - IF: sub-epiteliální deprese IgG a C3 komplementového proteinu
 - EM: ztlustění GBM a „spikes“ (deposita IgG a C3)



Abbreviations: **IF**, immunofluorescence microscopy; **EM**, electron microscopy; **FPE**, foot process effacement

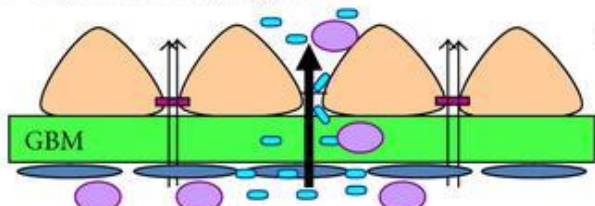
(A1) MCD (nemoc minimální směn, lipoidní nefróza)



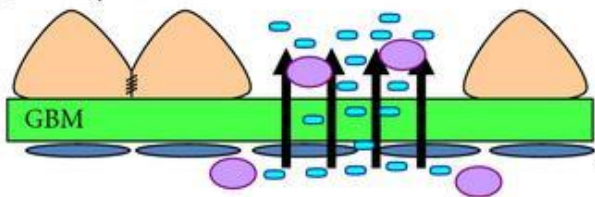
- 10-50/100 000 dětí
- variabilní průběh v závislosti na odpovědi na steroidy
 - někdy remise rychle a trvalé
 - někdy relabuje a je třeba akcelarovat léčbu
 - ale vzácně progreduje do ledvinného selhání
 - progresivní průběh je třeba přehodnotit, často FSGS
- patogeneze primární MCD je nejasná ale předpokládá se účast resp. nerovnováha v mechanismech adaptivní imunity
 - subpopulace T lymfocytů během aktivní fáze nemoci s prevalencí cirkulujících CD8 Th1 supresorových bb. a Th2 helper bb. produkujících IL4, IL5, IL9, IL10, a IL13 cytokiny
 - na druhou stranu, v posl. letech se prokázala klinický efekt B cell deplece pomocí rituximabu (anti-CD20 monoklonální protilátka) u různých forem nefrotických syndromů a to naznačuje roli B lymfocytů jako patogenetických hráčů

Possible mechanisms of albuminuria in MCD with nephrotic syndrome

- Impaired slit diaphragms

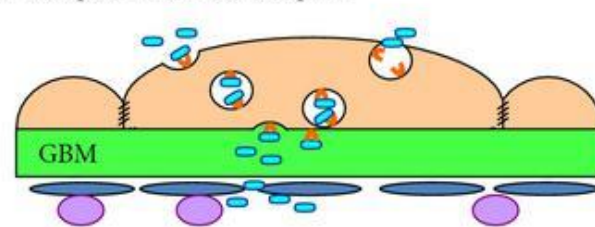


- Podocyte detachment



Pore size enlarged
→ nonselective proteinuria

- Receptor-mediated transport

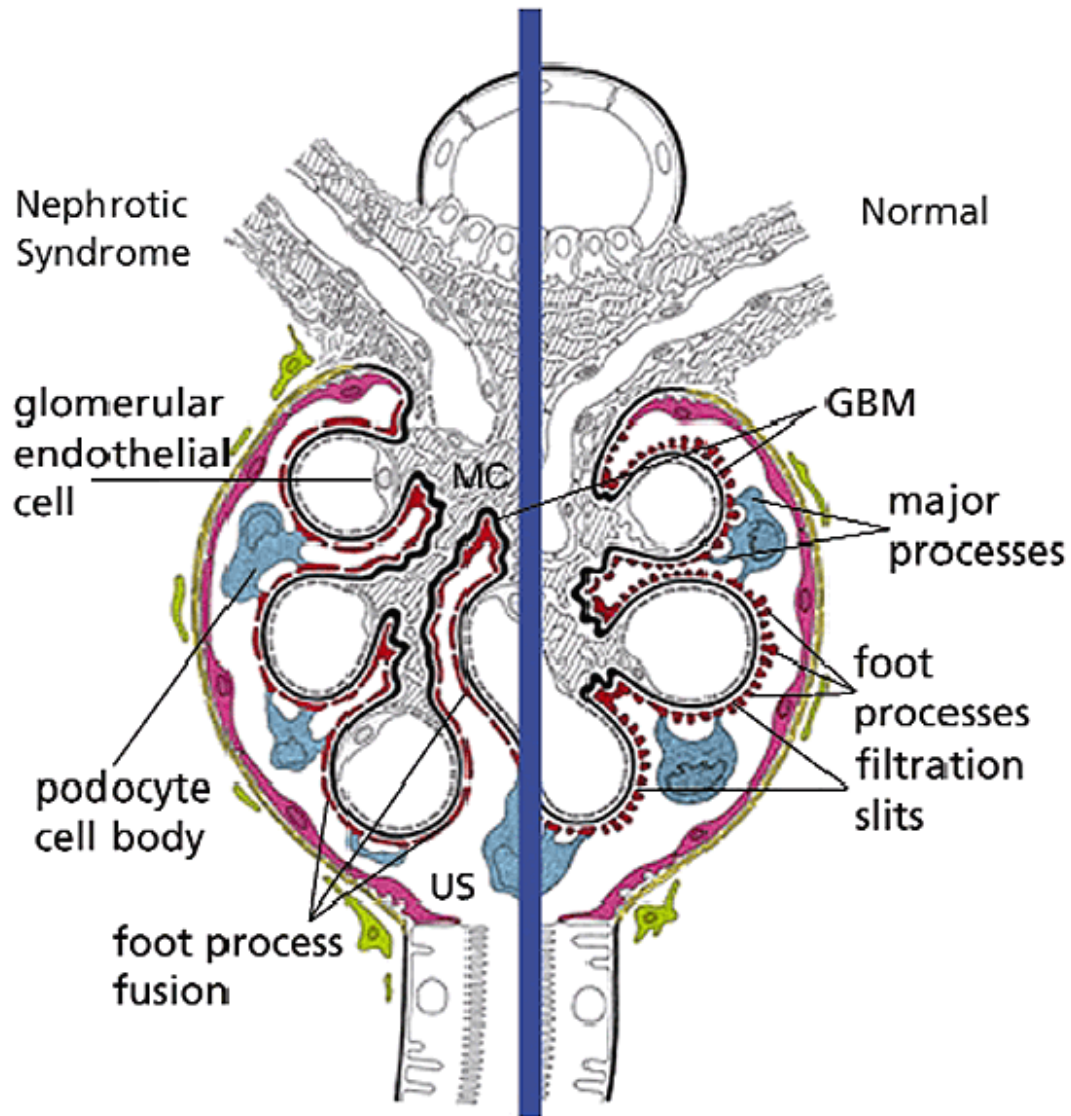


Pore size unchanged or diminished
→ selective proteinuria

- Heavy molecular weight proteins
- Albumin
- FcRn

- Albumin is filtered through the endothelial fenestrae, the basement membrane, and finally through the impaired slit diaphragm
- Albumin is also filtered through the glomerular capillary wall where podocytes are lost by podocyte detachment or apoptosis causing enlarged slit pores and nonselective proteinuria
- A mechanism of receptor-mediated albumin transport via FcRn through podocytes may explain the selective albuminuria in minimal-change disease.

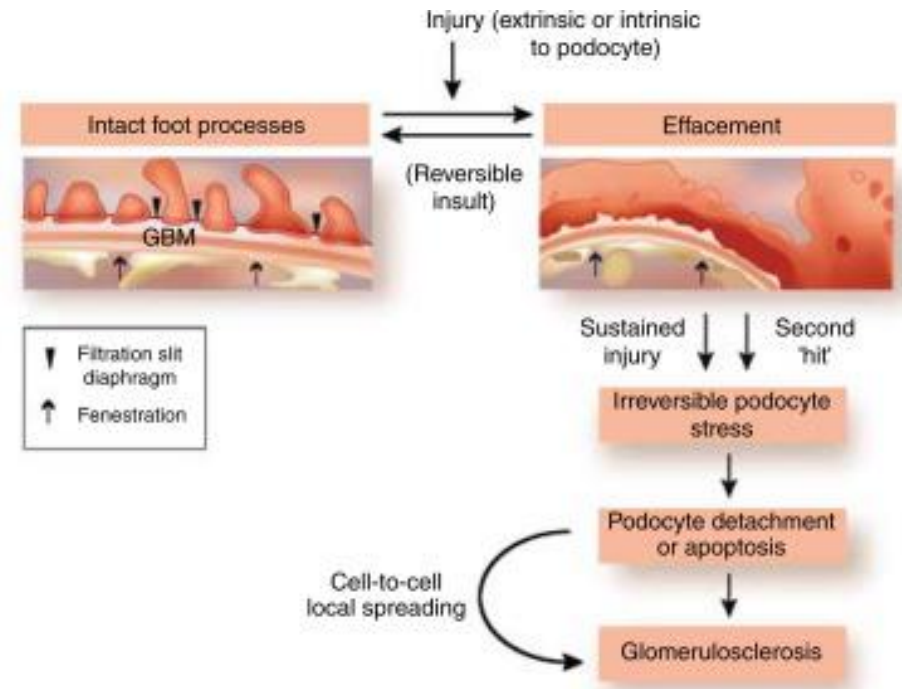
Podocyty – „effacement“ výběžků



- = “vyhlazení” podocytů - univerzální známka poškození podocytů
- koreluje s velikostí proteinurie (“slepice či vejce”?)
- variabilní etiologie poškození podocytů
 - ROS (→ DNA poškození, apoptóza, peroxidace lipidů)
 - AT II (→ apoptóza, hypertrofie, ↑ TGF- β , ↓ nefrin)
 - MMPs (→ ↓ GBM, ↓ nefrin-Neph komplex)
 - mechanický stress (→ apoptóza, hypertrofie)
 - růstové faktory (→ ↑ MMPs, GBM, ...)
 - hyperglykemie (→ ↓ neg. nabité apikální proteiny)
- **zánik podocytů ⇒ proteinurie ⇒ glomeruloskleróza**
 - synechie mezi obnaženou GBM a parietálním epitelem Bowmannova pouzdra → sklerotizace (FSGS)
 - **podocyty neregenerují**

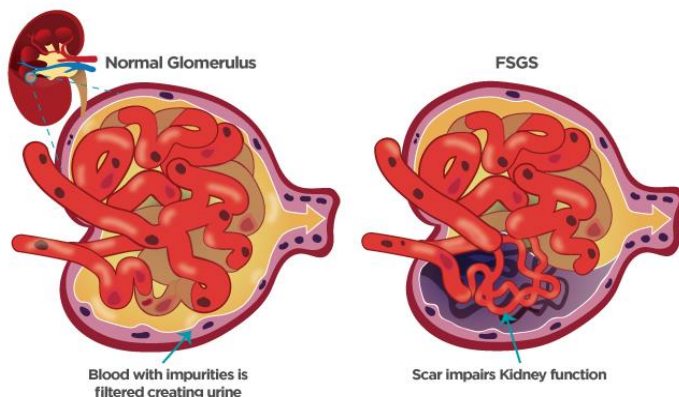
(A2) Fokálně Segmentální Glomeruloskleróza (FSGS)

- změny podocytů (effacement a jejich ztráta) jsou dominantními charakteristikami FSGS
 - dlouho studovaná otázka je příp. existence cirkulujícího faktoru zodpovědného za poškození podocytů u prim. FSGS
- odhalení GBM stimuluje tvorbu synechií s parietálními epitelii
 - jizvení a sklerotizace kapilár
- idiopatické formy mají silnou genetickou komponentu
 - viz dále
- sekundární formy jsou běžnější
 - vezikoureterální reflux, obesita, medikace, infekce (HIV), heroin, glomerulární hyperfiltrace, ...
- některé formy jsou citlivé na kortikosteroidy, jiné ne
 - odpověď steroid-dependentních FSGS na rituximab naznačuje potenciální roli B lymfocytů

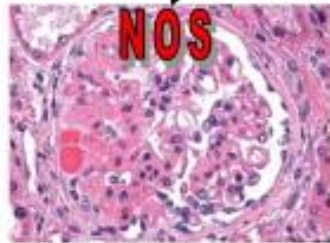


Difference Between Primary and Secondary FSGS

Primary FSGS	Secondary FSGS
Usually abrupt onset of nephrotic syndrome	Less proteinuria; slow onset
Normal-sized glomeruli, less parenchymal atrophy	Glomerular hypertrophy in unaffected glomeruli Focal interstitial fibrosis/ tubular atrophy and global glomerulosclerosis
Diffuse global podocyte foot process effacement	Less prominent and segmental podocyte foot process
No IC, TRI, or other causes	Evidence of a secondary cause (IC, crescents, TRI, DM, Fabry, Alport, HTN) effacement



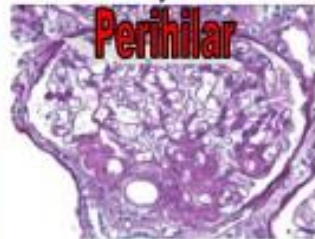
Histologic Variants of Focal Segmental Glomerulosclerosis (FSGS).



Defining Features: The usual generic form of FSGS. FSGS Foot-process effacement is variable.

Associations: Primary or secondary Cross-sectional studies suggest this is the most common subtype.

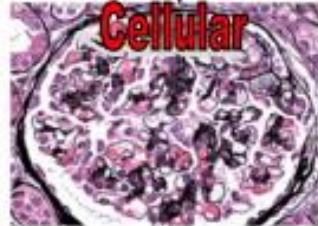Clinical Features: May present with the nephrotic syndrome or sub nephrotic proteinuria.



Defining Features: Perihilar hyalinosis and sclerosis involve the most of the glomeruli with segmental lesions. Perihilar lesions are located at the glomerular vascular pole. In adaptive FSGS, glomerular hypertrophy occurs (glomerulomegaly). Foot-process effacement is relatively mild

Associations: Common in adaptive FSGS associated with obesity, elevated body mass, reflux nephropathy, hypertensive nephrosclerosis, sickle cell anemia, and renal agenesis.

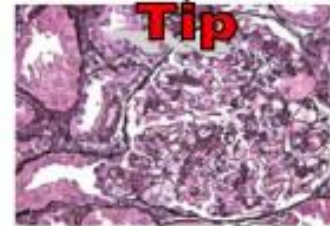
Clinical Features: In adaptive FSGS, patients are more likely to present with subnephrotic proteinuria and normal serum albumin levels.



Defining Features: Expansile segmental lesion with endocapillary hypercellularity, often include foam cells and infiltrating leukocytes, with variable glomerular epithelial cell hyperplasia.

Associations: Usually primary, but also seen in a variety of secondary forms. Found in early stage in the evolution of sclerotic lesions.

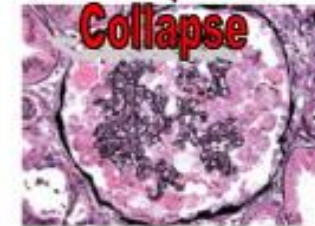Clinical Features: Usually presents with the nephrotic syndrome.



Defining Features: Segmental lesion involving the tubular pole, with either adhesion to tubular outlet or confluence of podocytes and tubular epithelial cells.

Associations: Usually primary. Probably mediated by physical stresses on the paratubular segment owing to the convergence of protein-rich filtrate on the tubular pole, causing shear stress and possible prolapse

Clinical Features: Usually presents with abrupt onset of the nephrotic syndrome. More common in white race



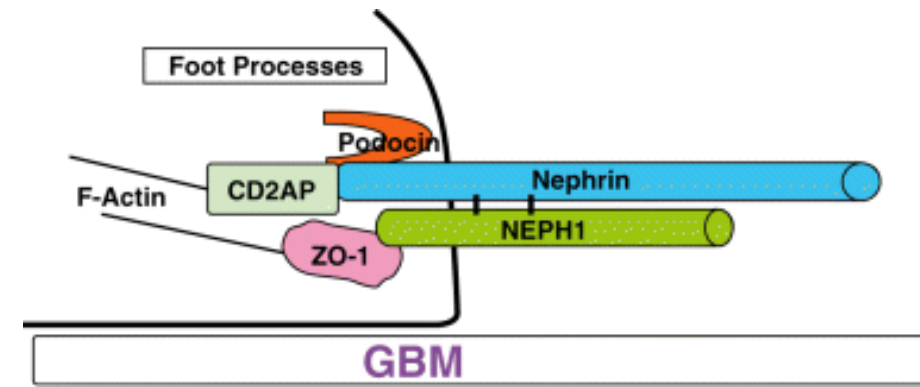
Defining Features: Implosive glomerular-tuft collapse with hypertrophy and hyperplasia of the overlying visceral epithelial cells. Hyperplastic glomerular epithelial cells may fill the urinary space, resembling crescents.

Associations: Primary or secondary to Viruses: HIV-1, parvovirus 19, SV40, EBV, CMV, hemophagocytic syndrome

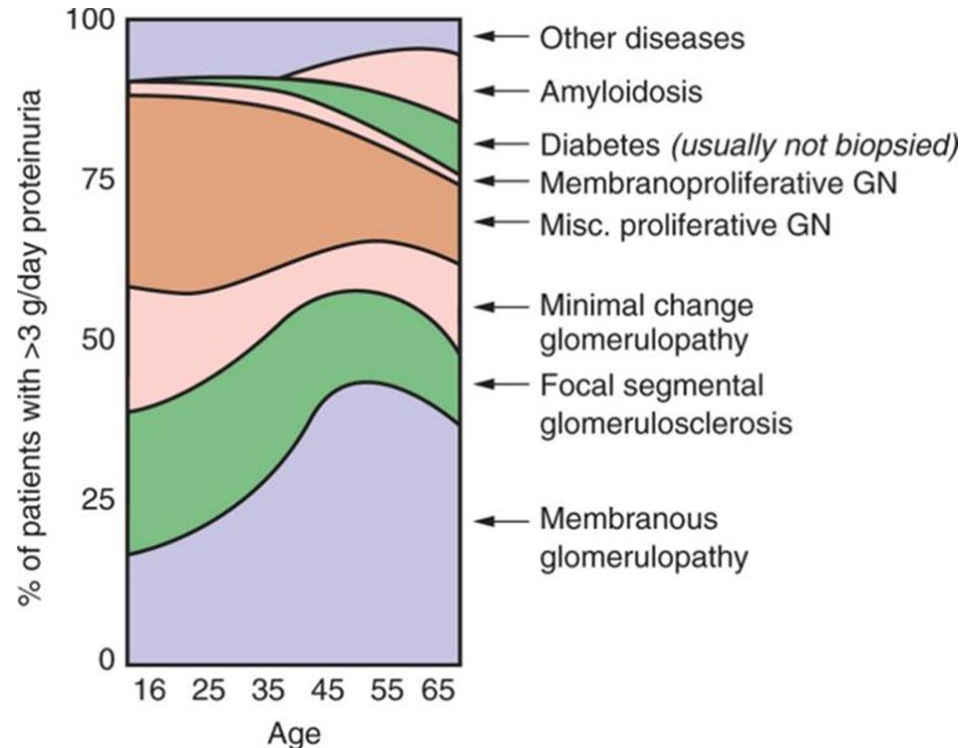
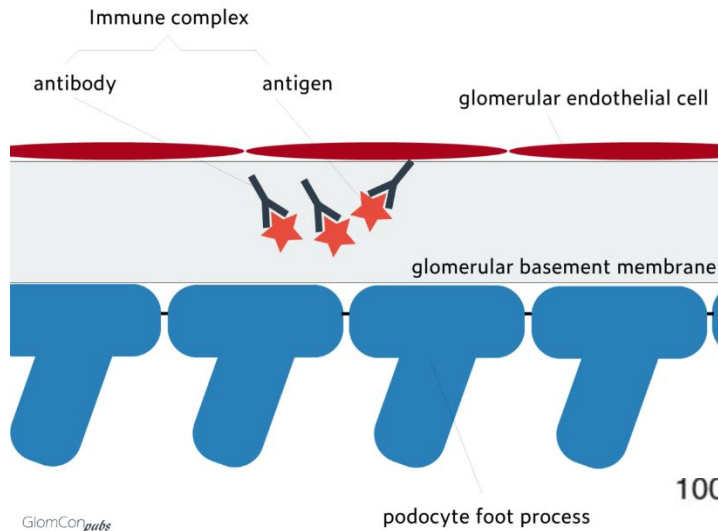
Clinical Features: Most aggressive variant of primary FSGS with black race with severe nephrotic syndrome

Důležitost štěrbinové membrány podocytů

- (1) studium familiárních forem nefrotického syndromu vedlo k identifikaci většiny genů / proteinů štěrbinové membrány podocytů
 - **nephrin** (Finnish-type congenital nephrotic syndrome, NPHS1)
 - kongenit. defekt vývoje pediklů a tvorby štěrbinové membrány
 - masivní a potencionálně letální proteinurie počínaje fetálním obdobím
 - nutnost parenterální výživy a peritoneální dialýzy do doby transplantace
 - pro srovnání Alportův syndrom (mutace COL IV) vede k mírné proteinurii
 - delece heparansulfátu u myších modelů nevede k žádné proteinurii
 - **podocin** (familiar steroid-resistant nephrotic syndrome, NPHS2)
 - časně postnatální proteinurie
 - další syndromy se signifikantní proteinurií (CD2AP, NEPH1, FAT, TRPC6, ...)
- (2) experimentálně lze navodit nefrotický syndrom polyklonálními protilátkami proti štěrbinové membráně nebo monoklonálními protilátkami proti nephrinu, podocinu, ...
- (3) klinický význam
 - glomerulopatie jsou dominantní příčinou proteinurie
 - dosavadní klasifikace glomerulopatií založena na histopatologickém obraze (= nespecifický)
 - budoucí molekulárně-biologická klasifikace nosol. jednotek
 - diagnostika, prognóza, léčba (steroidy ano/ne), benefit transplantace (příbuzenská/dárce), ...

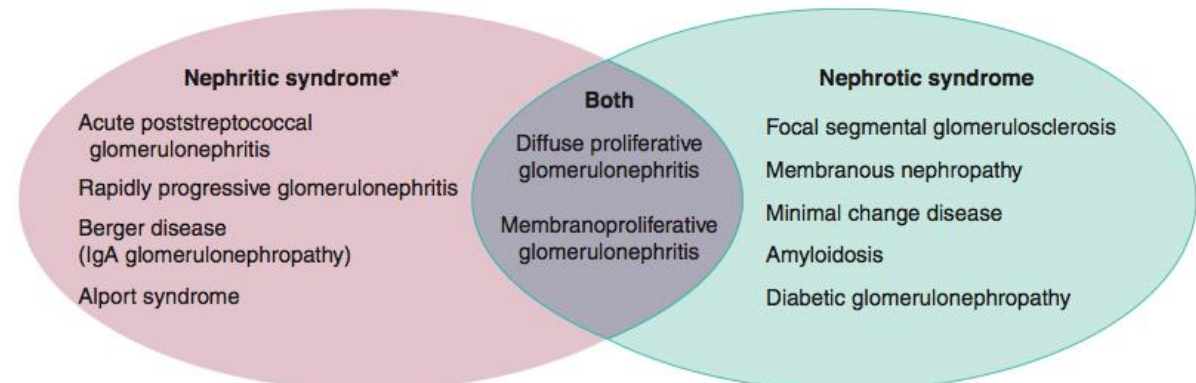
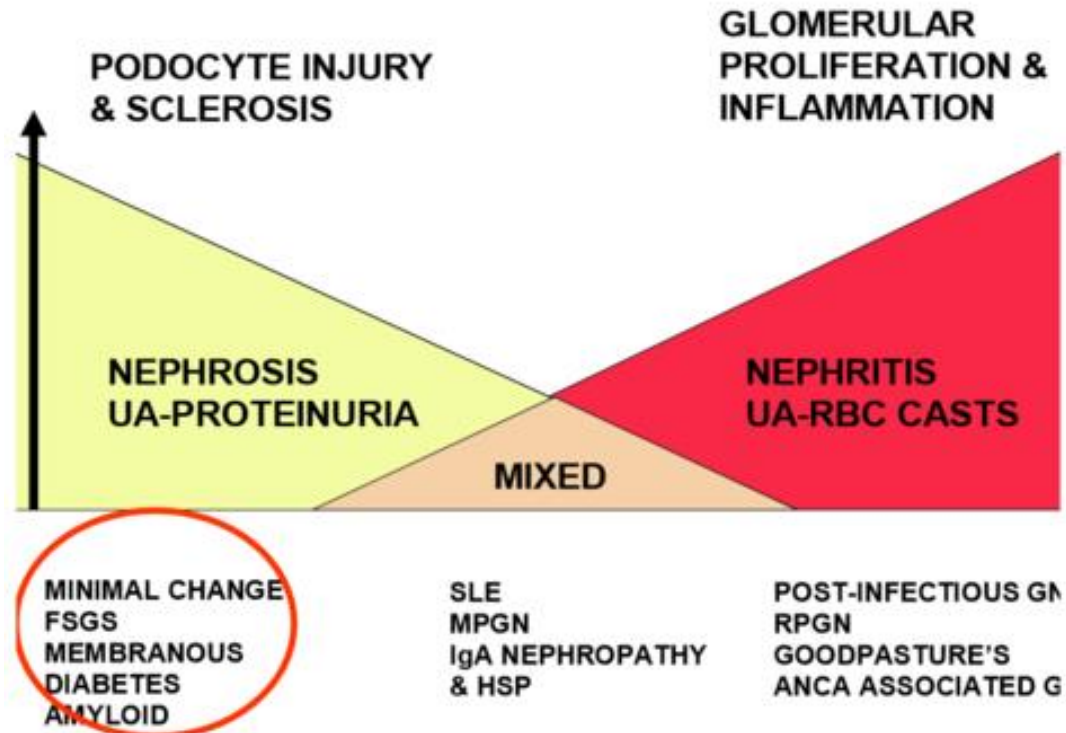


(A3) Membranózní nefropatie



- MN je nejčastější příčinou nefrotického syndromu u dospělých
 - střední a vyšší věk – viz obrázek dole
- charakteristické patologické znaky
 - intra-membranózní imunokomplexy deponované v GBM
 - u primární MN (70 – 80%) se komplexy antigen-protilátka tvoří in situ na podocytárních antigenech
 - autoprotilátky proti M-typu receptoru pro fosfolipázu A₂ podocytů (PLA2R, anti-PLA2R protilátka)
 - polymorfismy v genu pro PLA2R
 - jiné antigeny rovněž identifikovány
 - neural endopeptidase
 - depozice IK do subepiteliálního prostoru (mezi podocyty a bazální membránu)
 - sub-epiteliální deposita primárně cirkulujících IK jsou také možná příčina, zejm. u sekundárních MN (20–30%)
 - infekční, nádorová, systémová autoimunitní onemocnění či po podávání některých léků

Jedna nemoc – jedna klinická manifestace?



Důsledky nefrotického syndromu: proteinurie vede k rozvoji glomerulosklerózy, intersticiální fibrózy, ↓ GFR a ESRD

Guide to frequency of monitoring (number of times per year) by GFR and albuminuria category

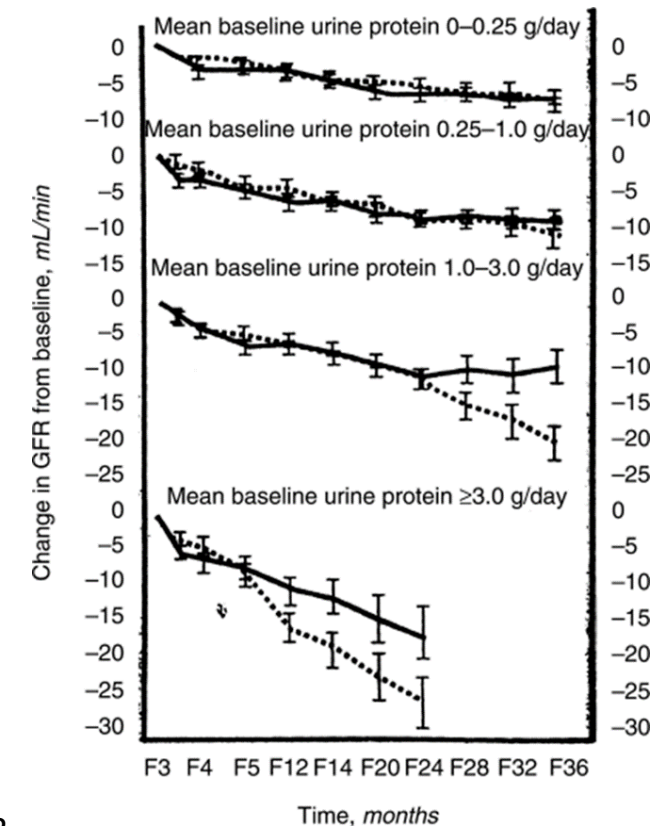
GFR categories (ml/min per 1.73 m ²) Description and range	GFR	Description and range	GFR range	Persistent albuminuria categories Description and range		
				A1	A2	A3
G1	Normal or high	≥90	Normal to mildly increased <30 mg/g <3 mg/mmol	1 if CKD	1	2
G2	Mildly decreased	60–89	Moderately increased 30–300 mg/g 3–30 mg/mmol	1 if CKD	1	2
G3a	Mildly to moderately decreased	45–59	Severely increased >300 mg/g >30 mg/mmol	1	2	3
G3b	Moderately to severely decreased	30–44		2	3	3
G4	Severely decreased	15–29		3	3	4+
G5	Kidney failure	<15		4+	4+	4+

GFR and albuminuria grid to reflect the risk of progression by intensity of coloring (green, yellow, orange, red, deep red). The numbers in the boxes are a guide to the frequency of monitoring (number of times per year).

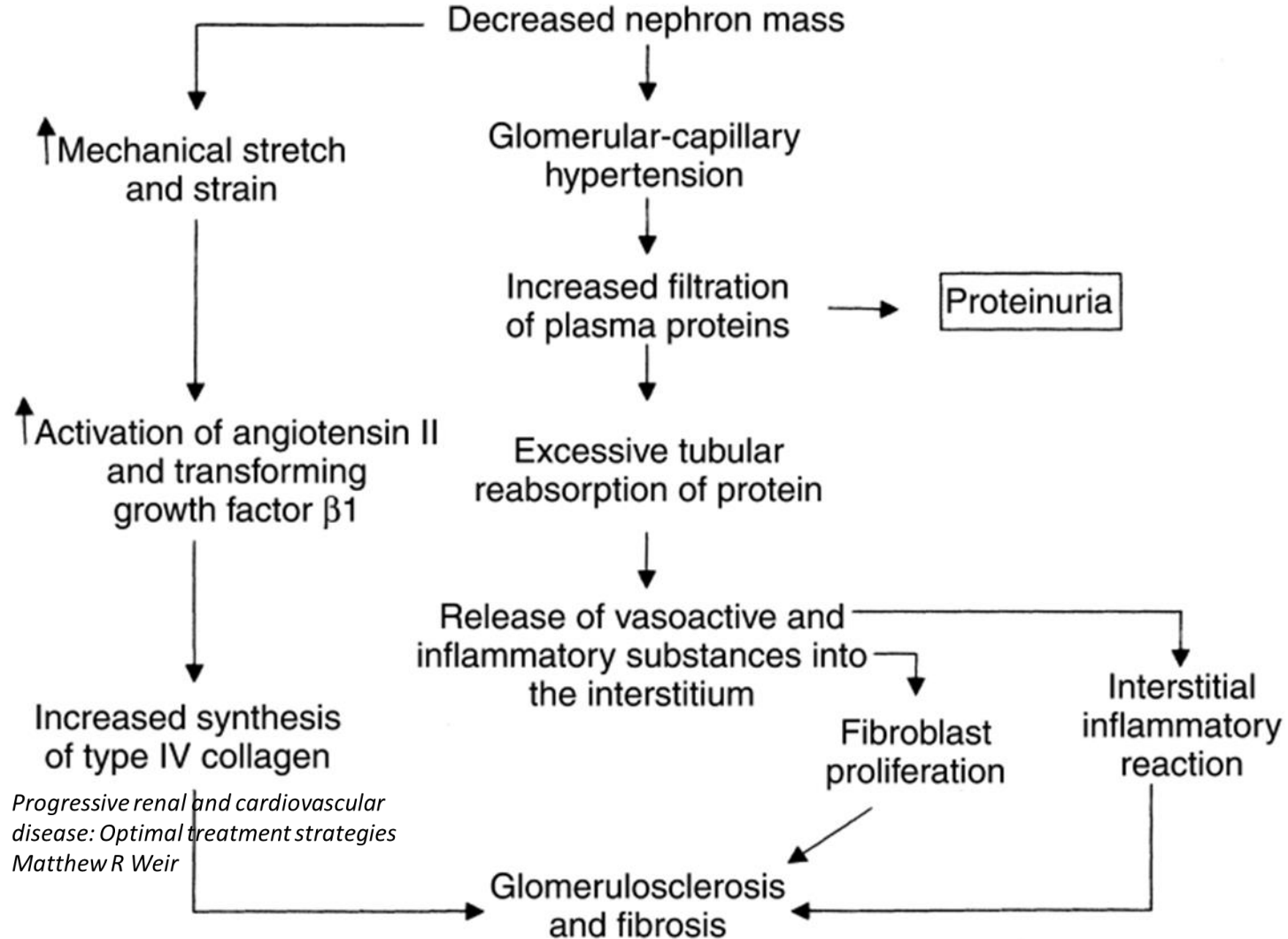
- albumin je v malých koncentracích nezbytný pro funkci tubulárních bb.
- nicméně větší množství proteinu v tubulech vede k zánětu a intersticiální fibrotizaci
- perpetuace renálního poškození nezávisle na primární příčině!!!

průměrný pokles GFR (mL/min) během následných 36 měsíců ve skupinách definovaných podle prům. 24-hod kvantitativního stanovení proteinu v moči na začátku sledování v nediabetické populaci CKD pacientů v MDRD studii

- v každé skupině dle proteinurie je jsou ještě 2 podskupiny:
 - normální krevní tlak (tečkovaná linie; 140/90 mm Hg; 102-107 mm Hg MAP)
 - osoby s intenzivní antihypertenzní medikací (solidní linie; 125/75 mm Hg; 92 mm Hg MAP)



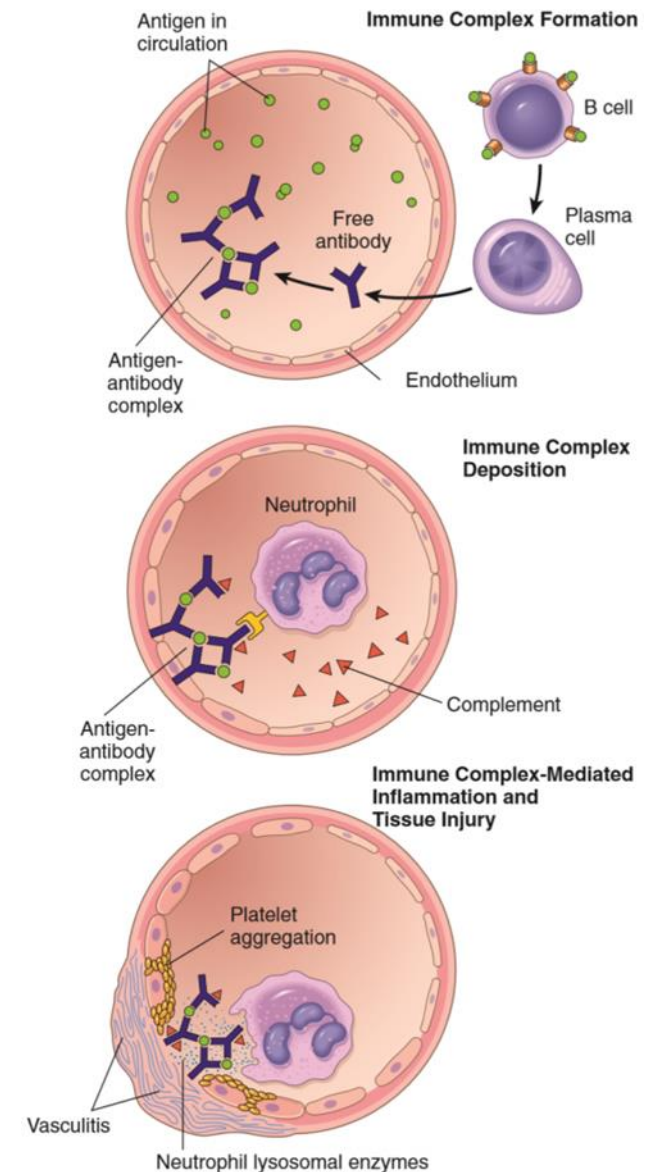
Důsledky nefrotického syndromu: proteinurie vede k rozvoji glomerulosklerózy, intersticiální fibrózy, ↓ GFR a ESRD



*Progressive renal and cardiovascular disease: Optimal treatment strategies
Matthew R Weir*

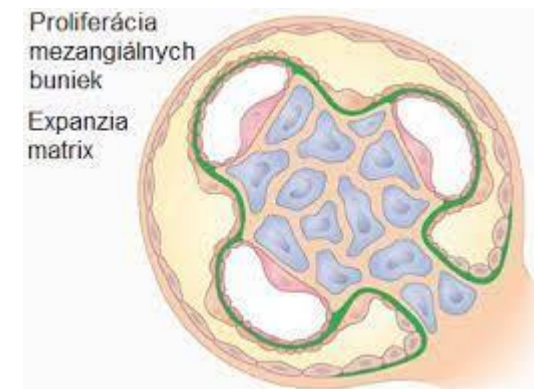
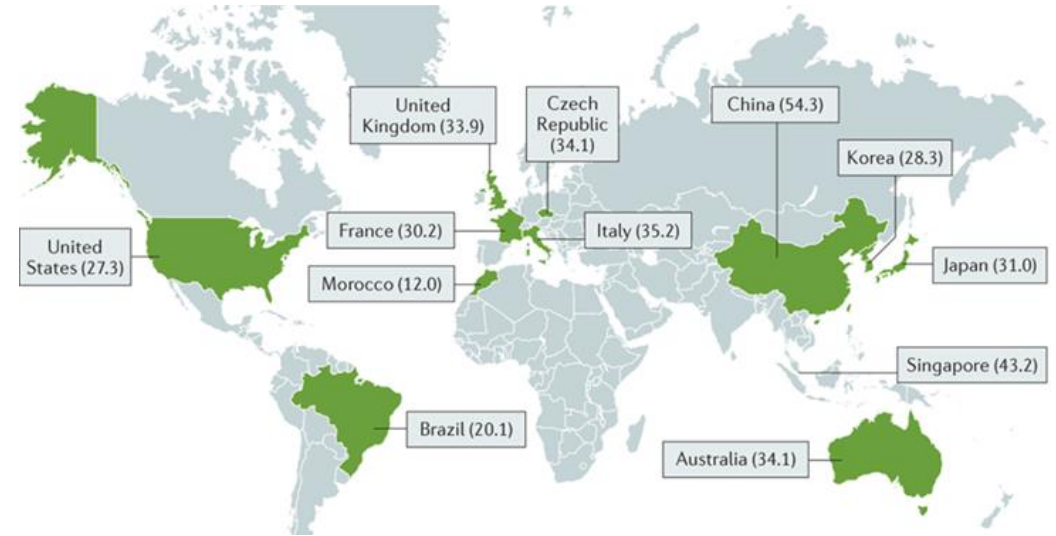
(B) Glom. nemoci manifestující se nefritickým sy

- poškození filtrační bariéry zánětem = **glomerulonefritis**
- často akutní stav projevující se dramatickým klinickým obrazem (viz výše), zpravidla vyžaduje provedení **biopsie ledviny**
- patogeneticky v důsledku imunitních mechanismů
 - (1) **imunokomplexy (IK) zprostředkované (90%)**
 - antigeny: cirkulující, in situ (tkáňově specifické ledvinné Ag) nebo inkorporované do ledviny
 - bakterie (β -hemolyt. Streptokok, Staphylokok, Pneumokoky), paraziti, viry, endotoxin, buněčné organely (u SLE), léky, ...
 - (2) **protilátkou-zprostředkované (10%)**
 - anti-GBM (Goodpasture sy), anti-neutrofilní (ANCA) nebo proti specifickým bb. glomerulu
- GN mohou být buď výhradně manifestovány v ledvině (kidney-restricted) nebo doprovázeny systémovým onemocněním

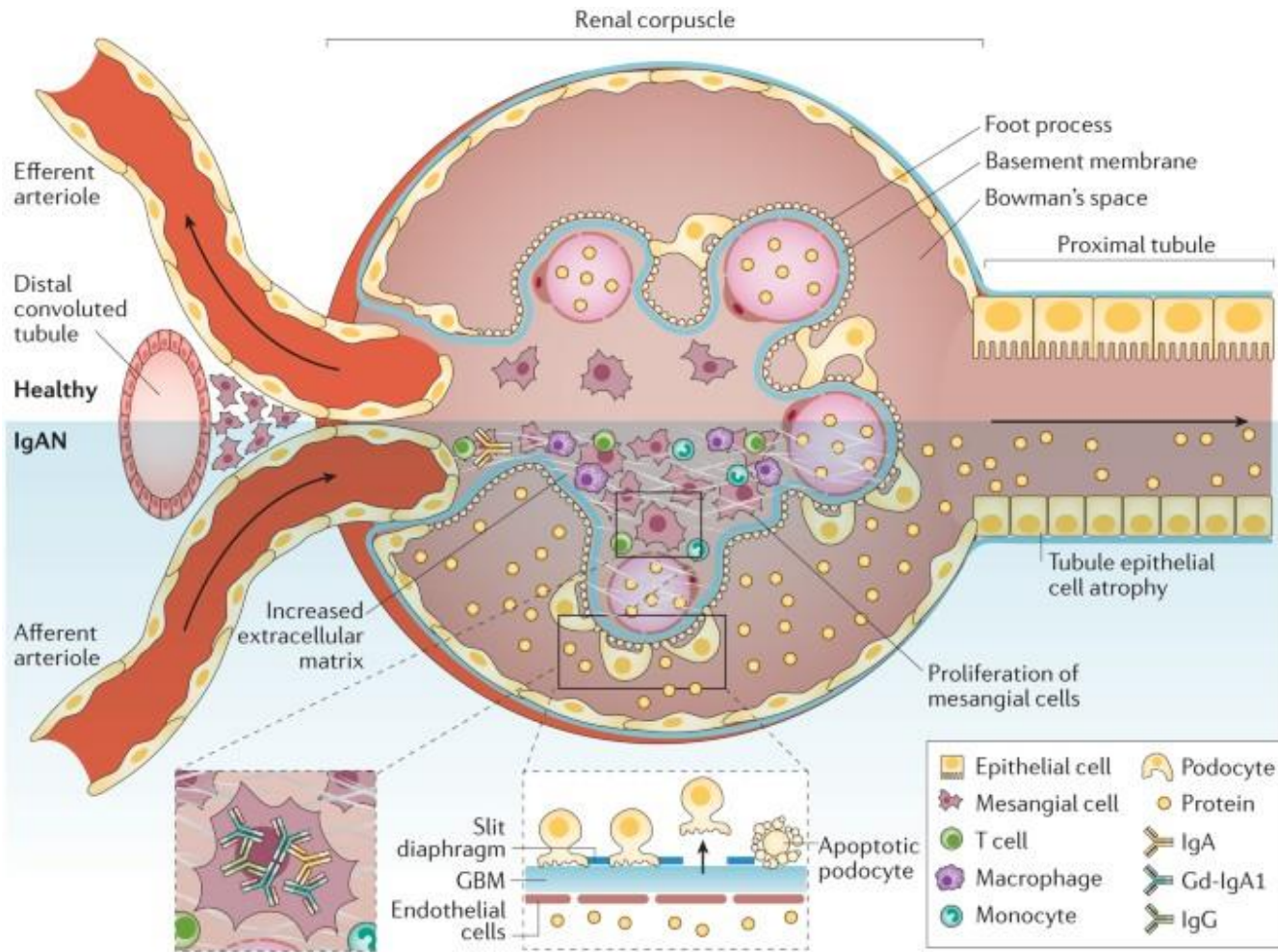


(B1): IgA nefropatie (Bergerova choroba)

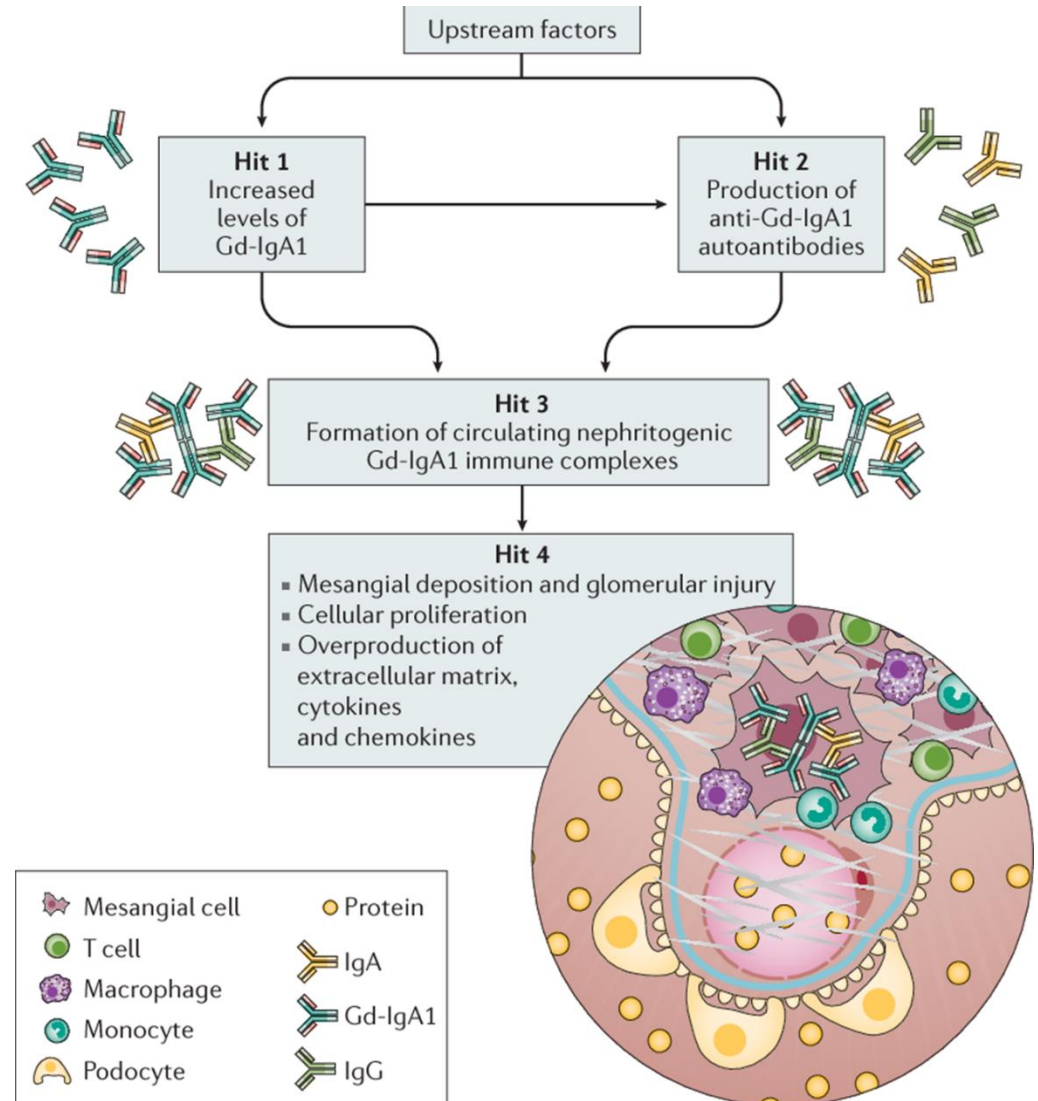
- IgAN je najčastejší primárny GN celosvetovo medzi pacienty podstupujúcimi renálnu biopsiu
 - nicméně existujú regionálne rozdiely (genetika?, patogény?, ...)
 - ~30% postihnutých IgAN progreduje do renálneho selhania během 20 let od biopsie
- IgAN je dôsledkom dysregulácie imunitného systému u osôb s abnormálnou syntézou deglykosylovaného IgA1
 - IgA má dva typy 1 a 2, typ 1 cirkuluje, za normálnych okolností IgA na sliznici neviaže komplement (aby nedošlo k jej poškodeniu)
 - vzestup cirkulujúcich galaktóza-deficientných IgA1 stimuluje autoimunitnú odpoveď
 - gd-IgA1 tvorí komplexy so špecifickými auto-protilátkami, ktoré sa deponujú v glomerulách (typicky v mesangiu) a indukujú zde jeho proliferáciu a expanziu
- mesangiálna IgA depozícia (spoločne s C3) je „hallmark“ IgAN
 - morfoloicky tiež MPGN **mesangioproliferatívny**
- spektrum klinickej manifestácie IgAN je veľmi široké od náhodne zistených asymptomatických mikroskopických hematurie až po rýchle progredujúce formy vedúce k selhaniu ledvín
 - najbežnejšou manifestáciou je nefritický syndróm, tj. hematurie a mierne proteinurie a zachovaná funkcia ledvín (norm. GFR)
 - mediátory produkované aktivovanými mesangiálnymi bb. po stimulácii IgA IK môžu ďalej pôsobiť poškodenie podocytov a tubulointersticia



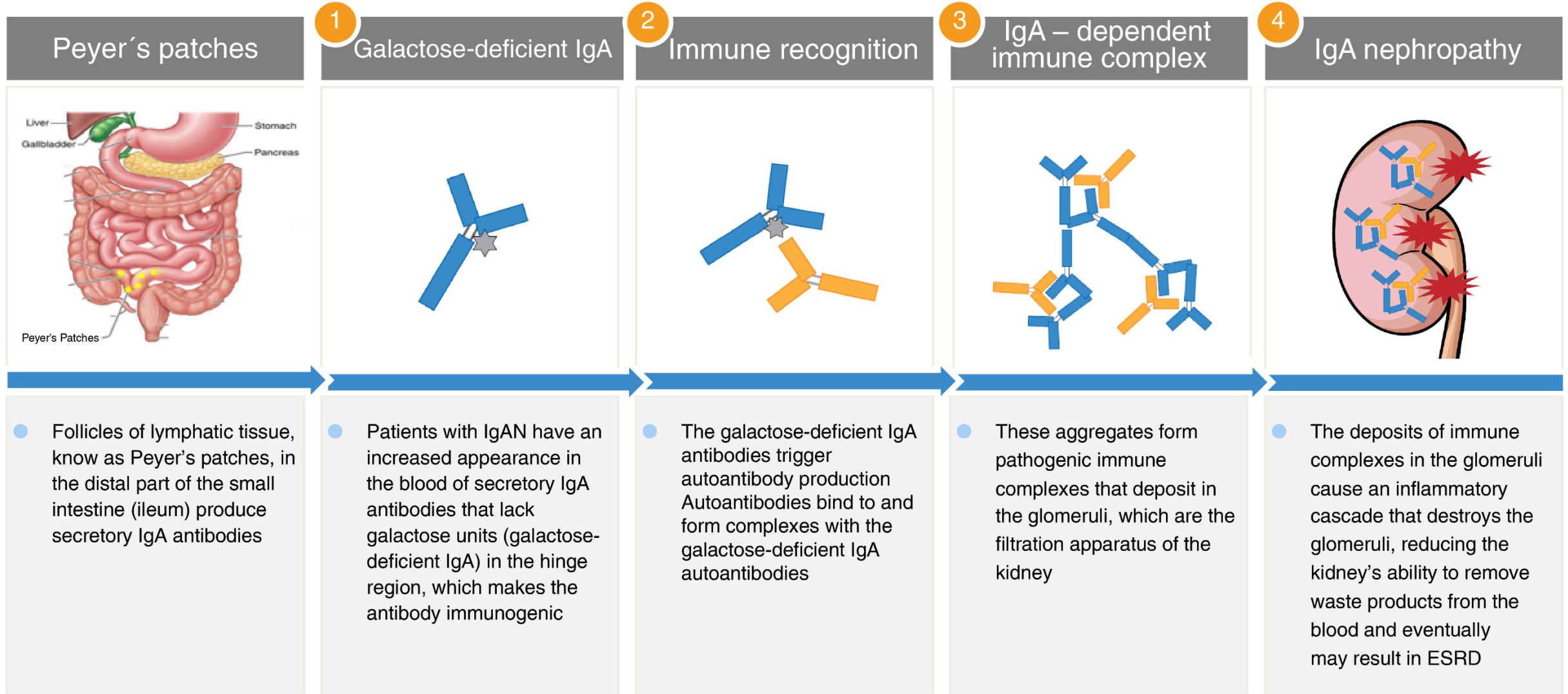
IgA nephropatie (Bergerova choroba)



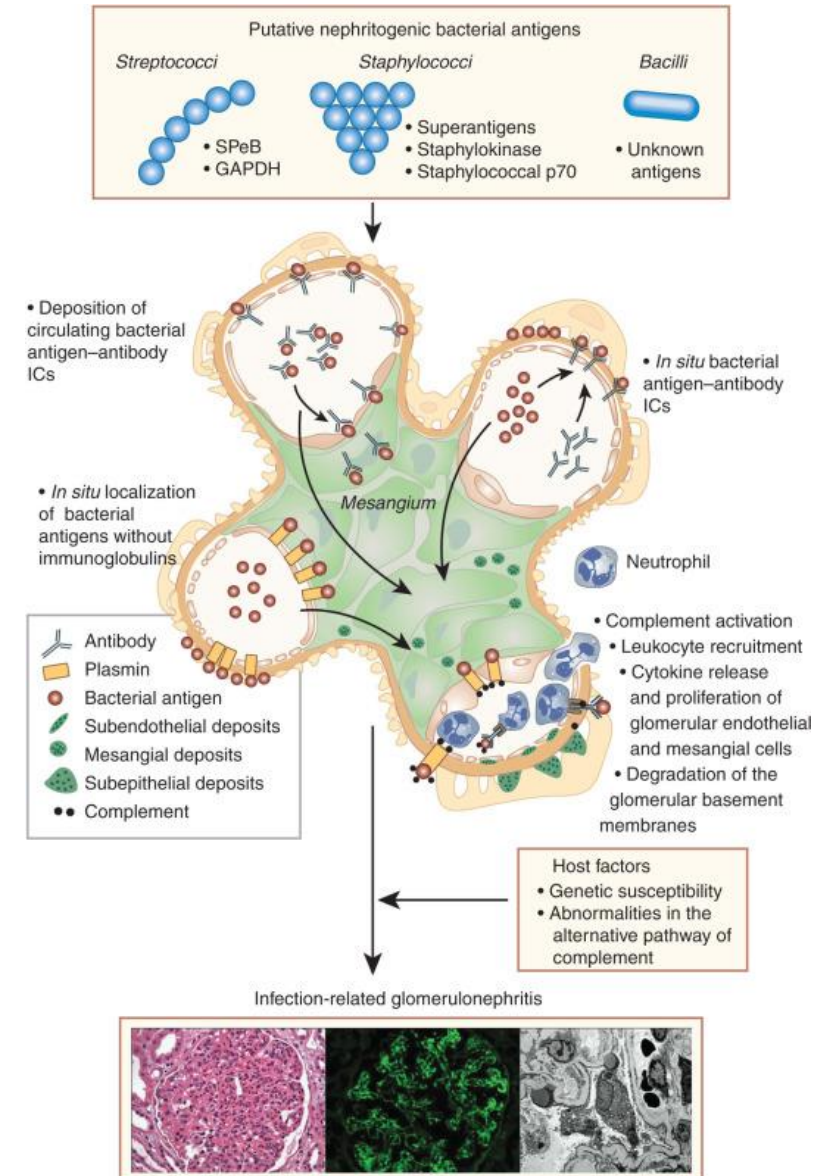
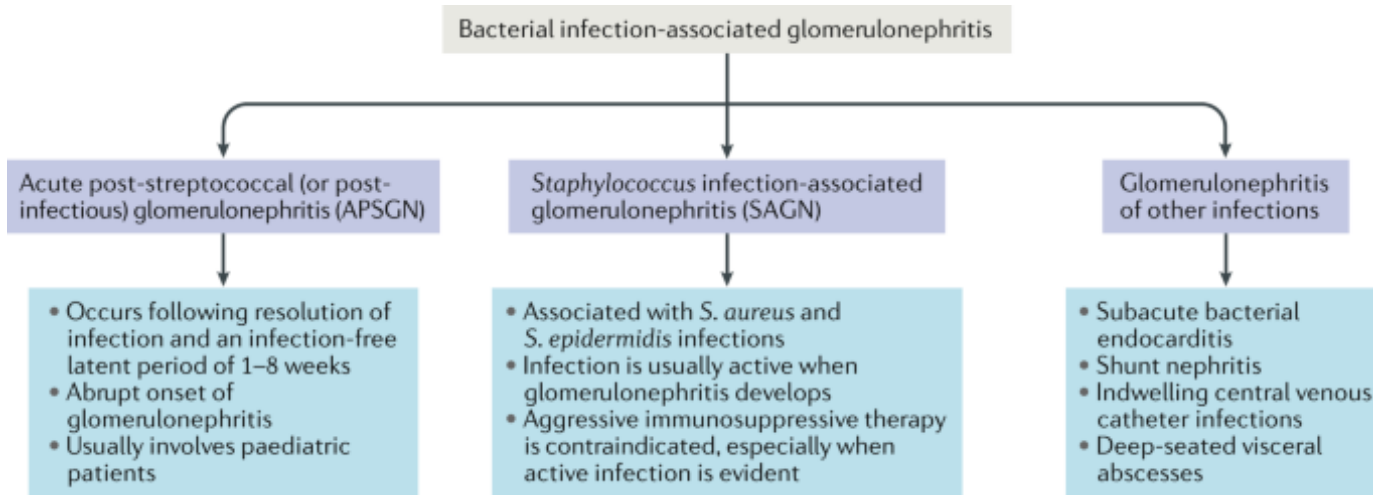
Nature Reviews | Disease Primers



IgA nephropatie (Bergerova choroba)

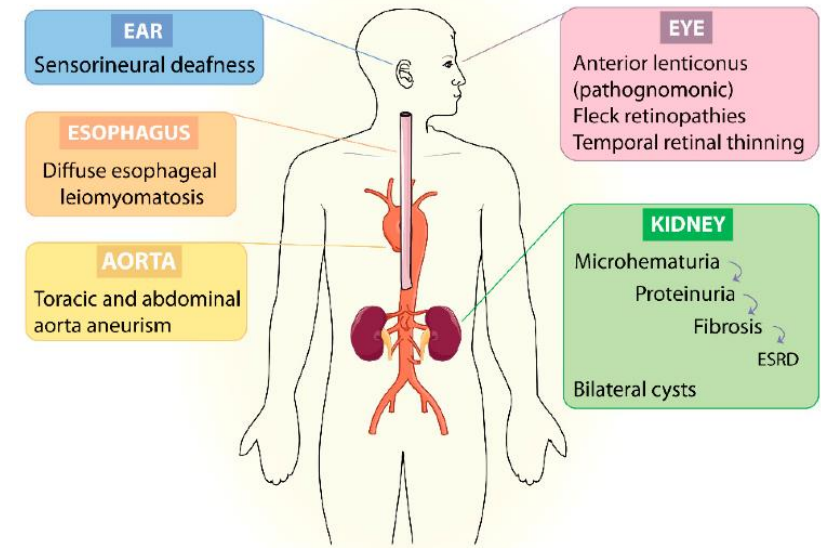
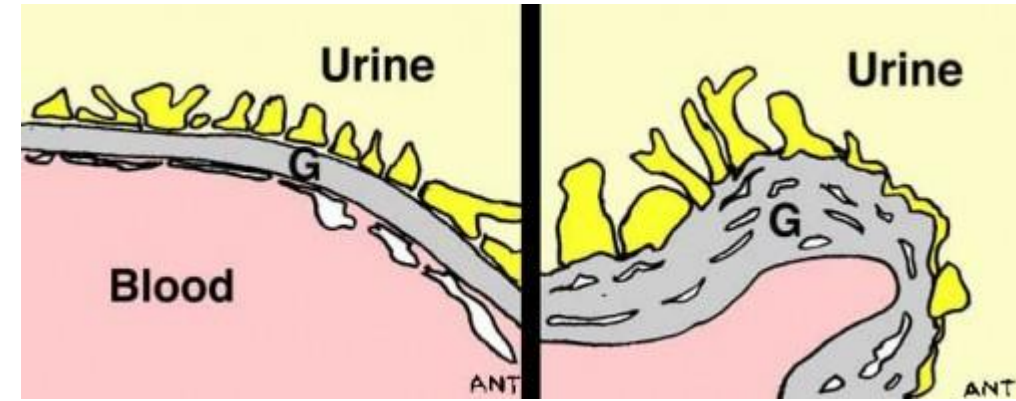
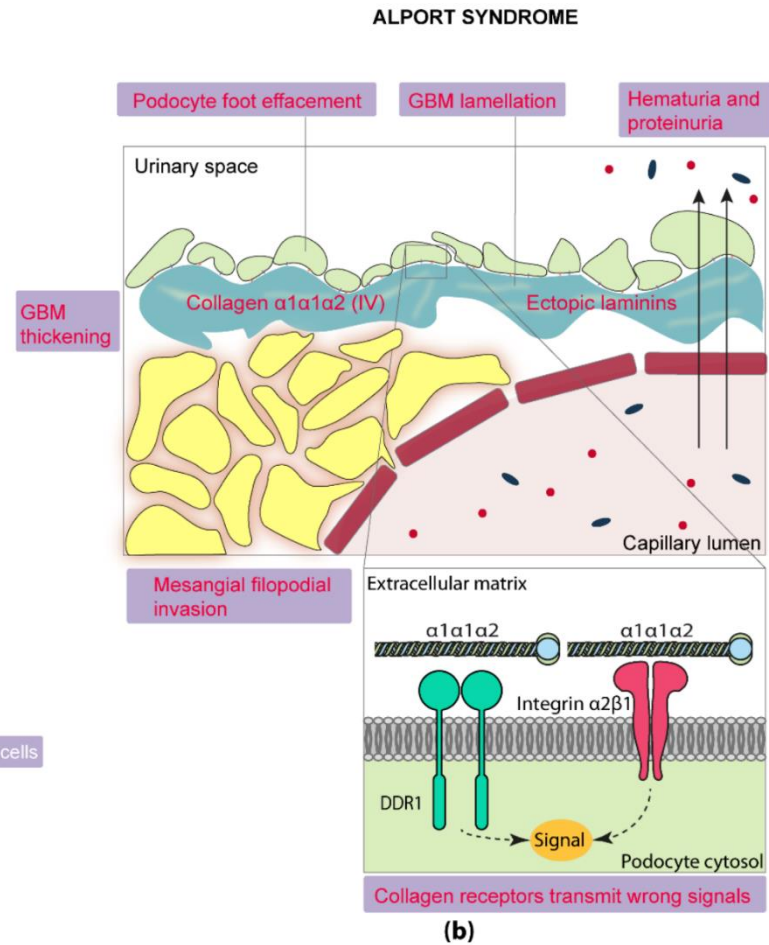
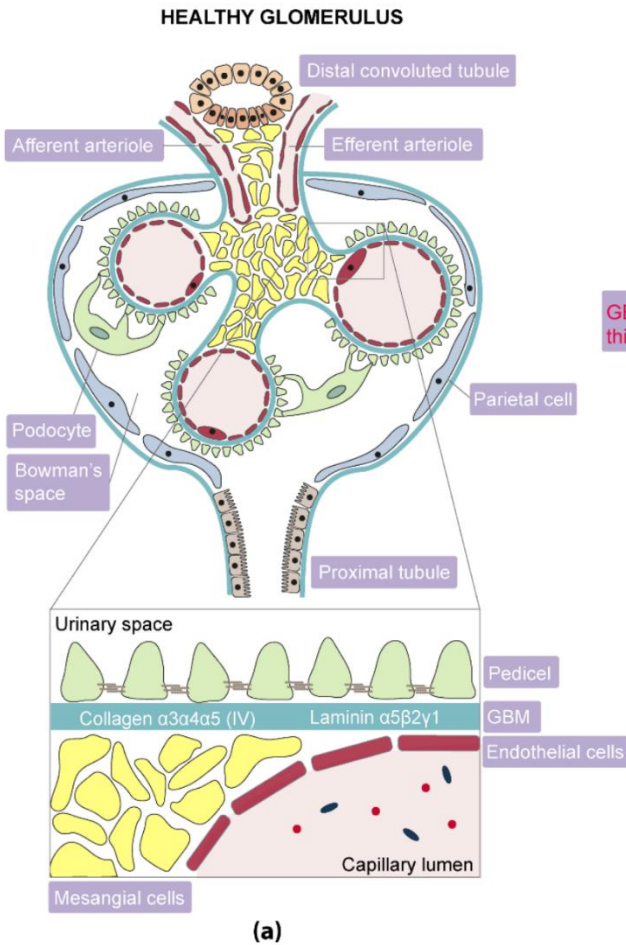


(B2): Post-streptokoková GN (post-infekční GN)



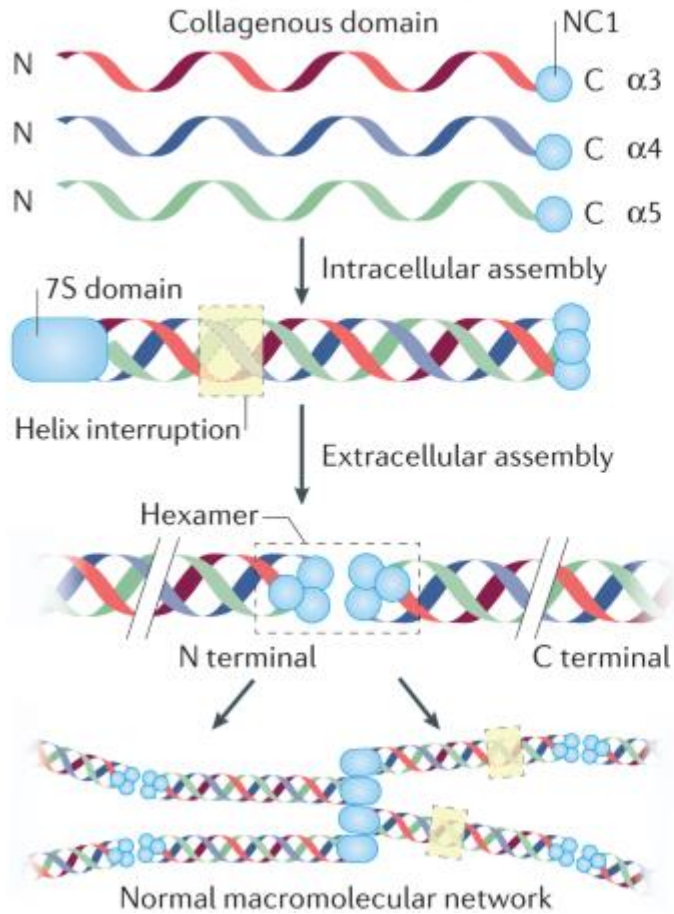
(B3): Alportův syndrom – mutace kolagenu IV

- (a) Healthy glomerulus presents podocyte foot processes with slit diaphragms. The mature GBM is composed of collagen $\alpha3\alpha4\alpha5$ and laminin $\alpha5\beta2\gamma1$. Albumin does not filtrate pathologically into the urinary space.
- (b) In Alport glomerulus, podocyte foot effacement disrupts the podocyte structure and slit diaphragms disappear. Immature forms of collagen and laminins are expressed in the GBM as a compensatory mechanism. Albumin is lost pathologically due to increased permeability.

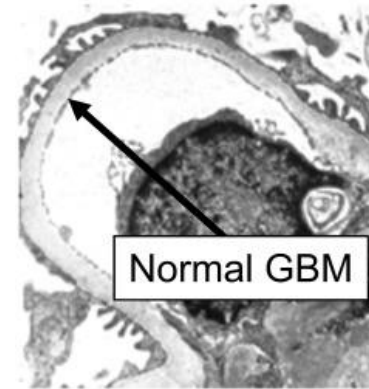
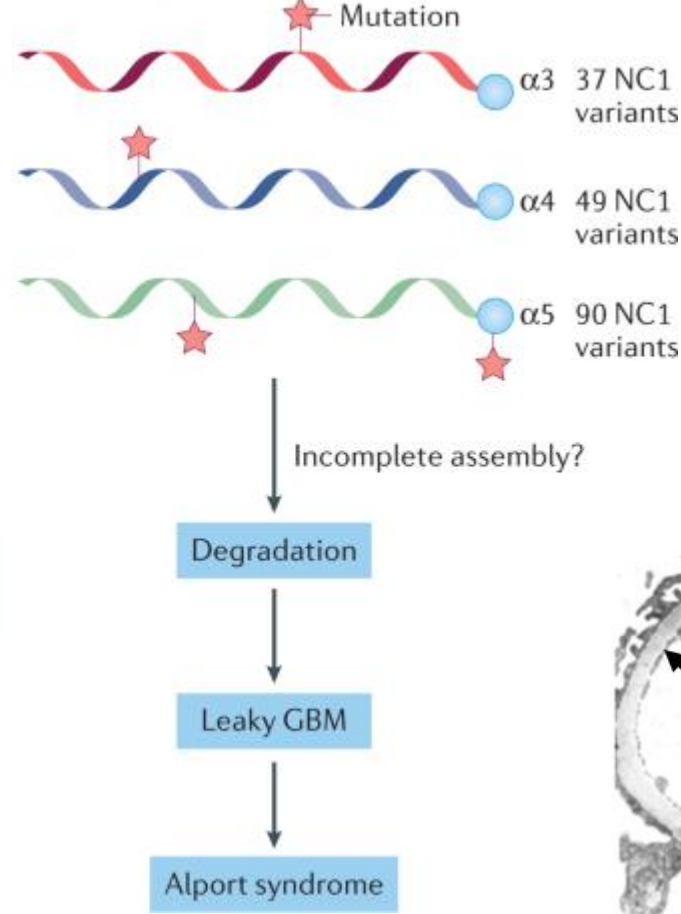


Alport syndrome – mutace kolagenu IV

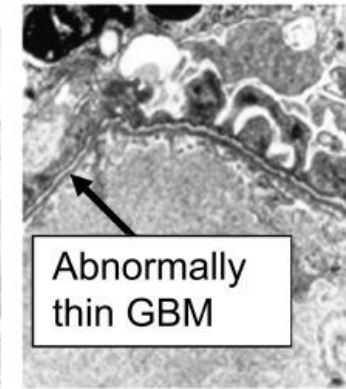
a Normal collagen IV $\alpha3\alpha4\alpha5$ synthesis



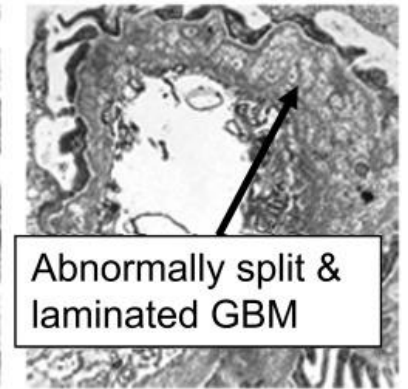b Alport syndrome



Normal



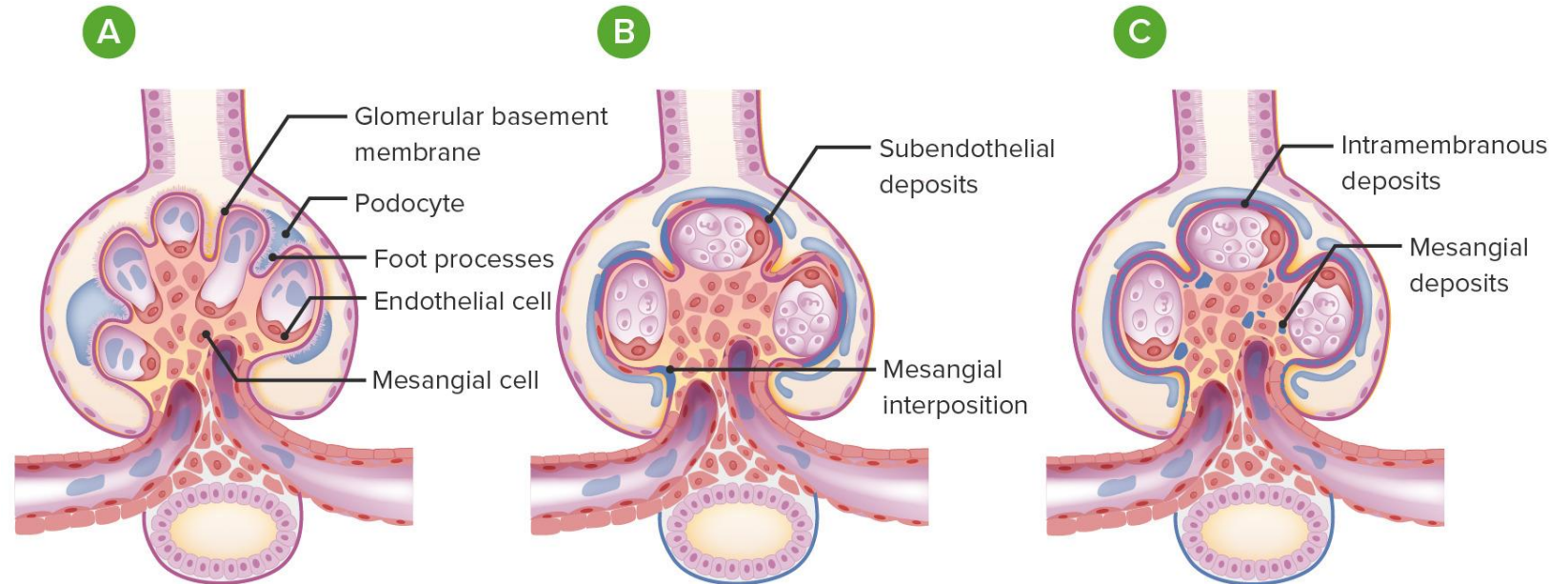
Thin Basement Membrane Lesion



Alport Syndrome

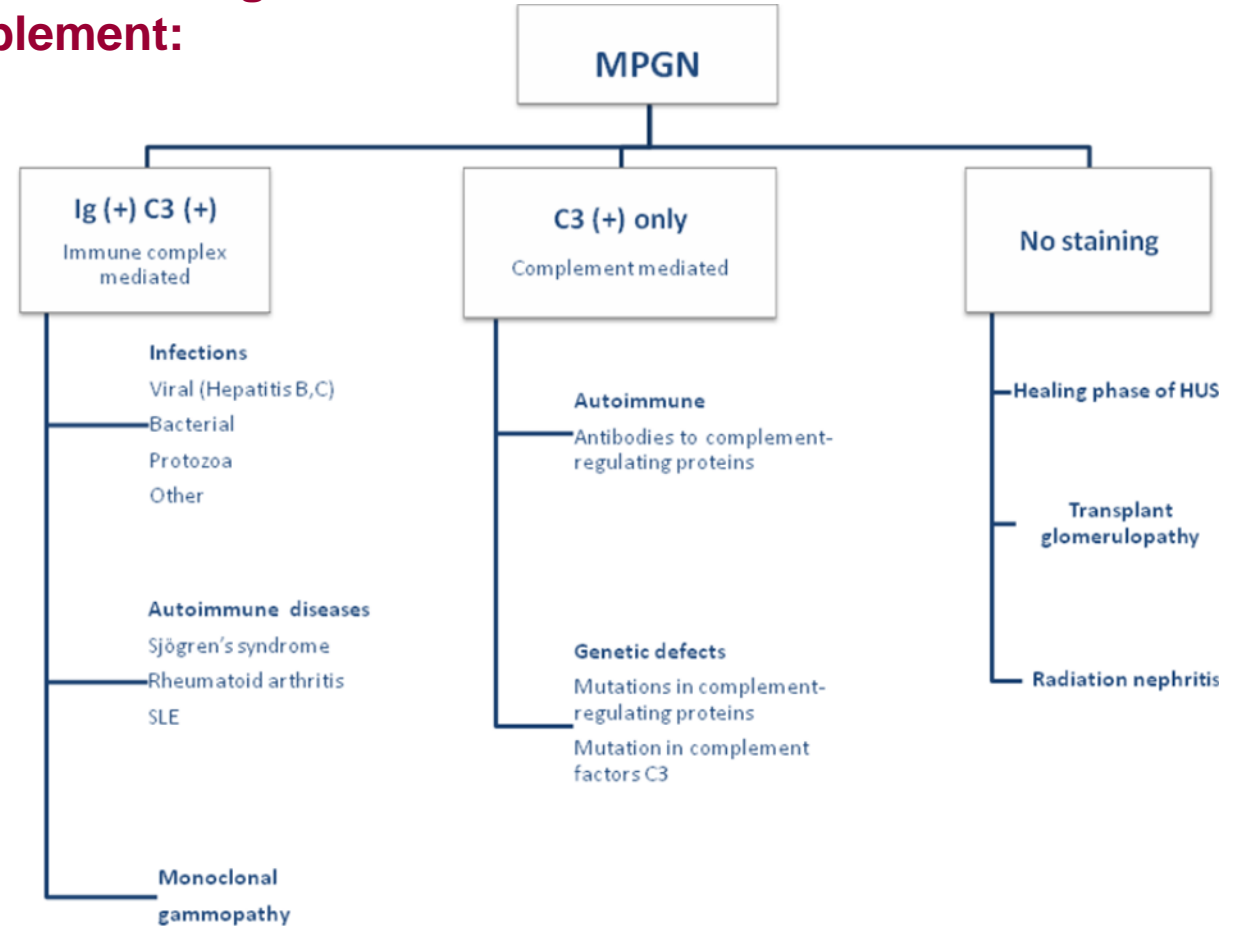
(B4) Membranoproliferativní glomerulonefritida (MPGN)

- MPGN = mesangiocapillary glomerulonephritis
- MPGN is a pattern of glomerular injury characterized by mesangial hypercellularity, endocapillary proliferation, and GBM thickening (double contour formation).
- The changes are due to the deposition of Igs, complement factors, or both, in the glomerular mesangium and along the glomerular capillary walls
 - **Classification (electron microscopy)**
 - MPGN type 1 - subendothelial deposits and mesangial deposits (SLE lupus nephritis, infections)
 - MPGN type 2 – „dense deposit disease“ (DDD) – subepithelial and intra-GDM deposits (C3 nephritic factor (C3NeF))
- The pathogenic variants include immune complex/monoclonal Ig-mediated (e.g., from infections, autoimmune diseases) and complement-mediated MPGN.
- With multiple etiologies, the presentation and clinical course vary. Presenting features can be asymptomatic proteinuria and hematuria, nephrotic syndrome, nephritic syndrome, or chronic renal failure
- Definitive diagnosis requires renal biopsy, although additional laboratory and imaging tests may point to the associated disease.

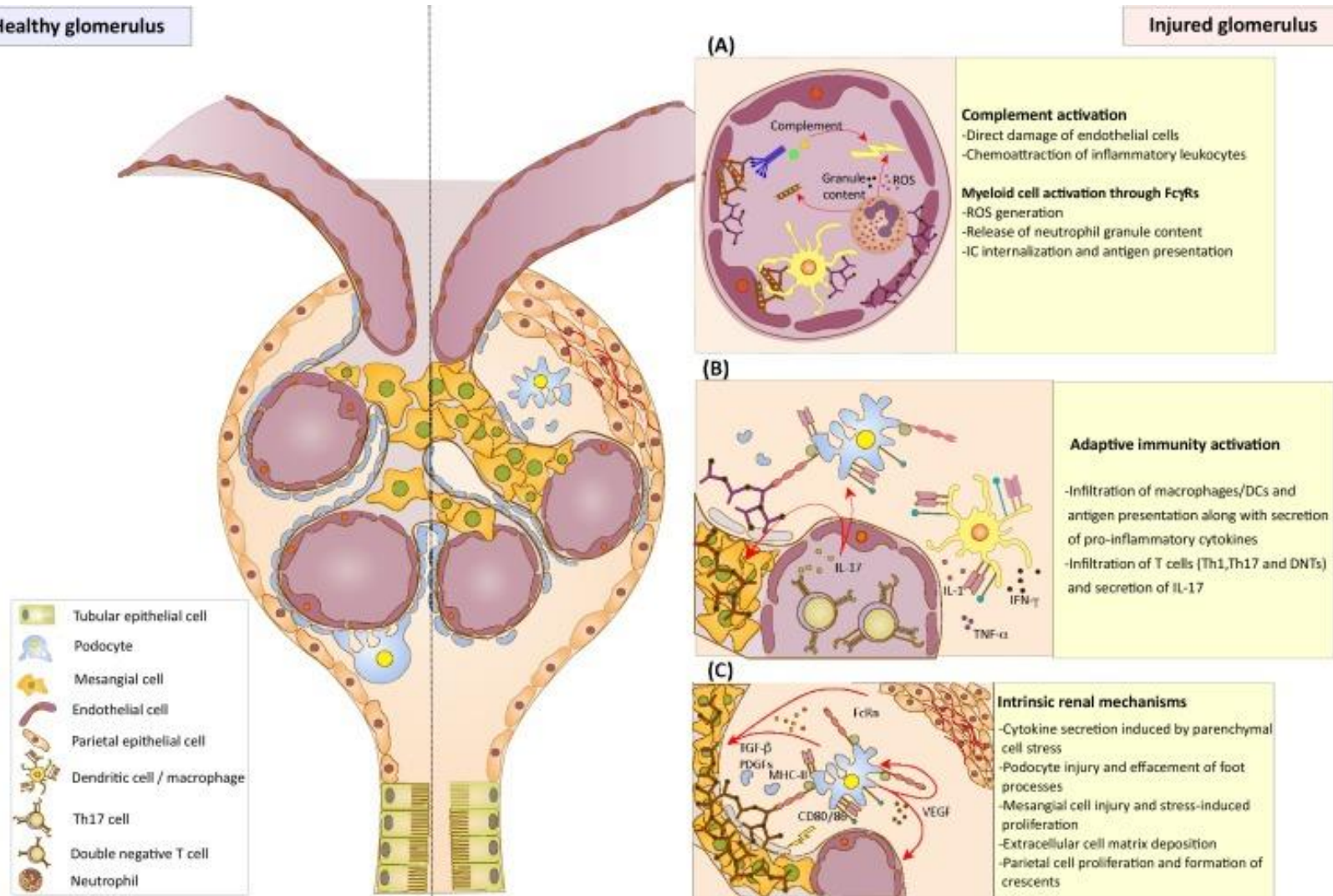


(B4) Membranoproliferative glomerulonephritis (MPGN)

Classification based on immunofluorescence findings =
immune complex/monoclonal Ig vs. complement:



Sekundární GN (B4) SLE: lupusová nefritida (DPGN) jako ukázka velmi heterogenní odpovědi na depozici imunokomplexů



- onemocnění SLE se rozvíjí ve dvou fázích
 - (1) rozvoj chronické autoimunitní odpovědi při narušení autotolerance, které se projeví přítomností autoprotilátek a aktivací T-zprostředkované autoimunity
 - ta je namířena zejména proti nukleárním antigenům jako chromatin a ribonukleoproteiny
 - typický diagnostický laboratorní nálezn u SLE: antinukleární protilátky
 - (2) rozvoj imunokomplexového poškození tkání a orgánů, které zodpovídá za klinickou manifestaci (morbiditu a event. mortalitu)
- etiologicky souhra komplexu faktorů vč. genetických a environmentálních a rovněž na úrovni cílových orgánů
 - např. ledvinných glomerulů
- SLE probíhá jako remitentně-relabující heterogenní onemocnění s velmi různorodou závažností a rozsahem orgánového postižení
 - kůže, ledviny, klouby a příp. hematopoetický systém, CNS a kardiovaskulární a respirační systém
- patogeneticky se v postižených orgánech uplatňuje imunopatol. reakce III. typu imunokomplexová s aktivací a komplementu a atrakcí efektorových bb. (např. neutrofilů)
 - ačkoliv je prakticky u všech pacientů se SLE možno nalézt IK deponované v **glomerulárním mesangiu**, pouze u 40–60% se rozvíjí glomerulonefritida, což naznačuje důležitost lokálních faktorů a mediátorů

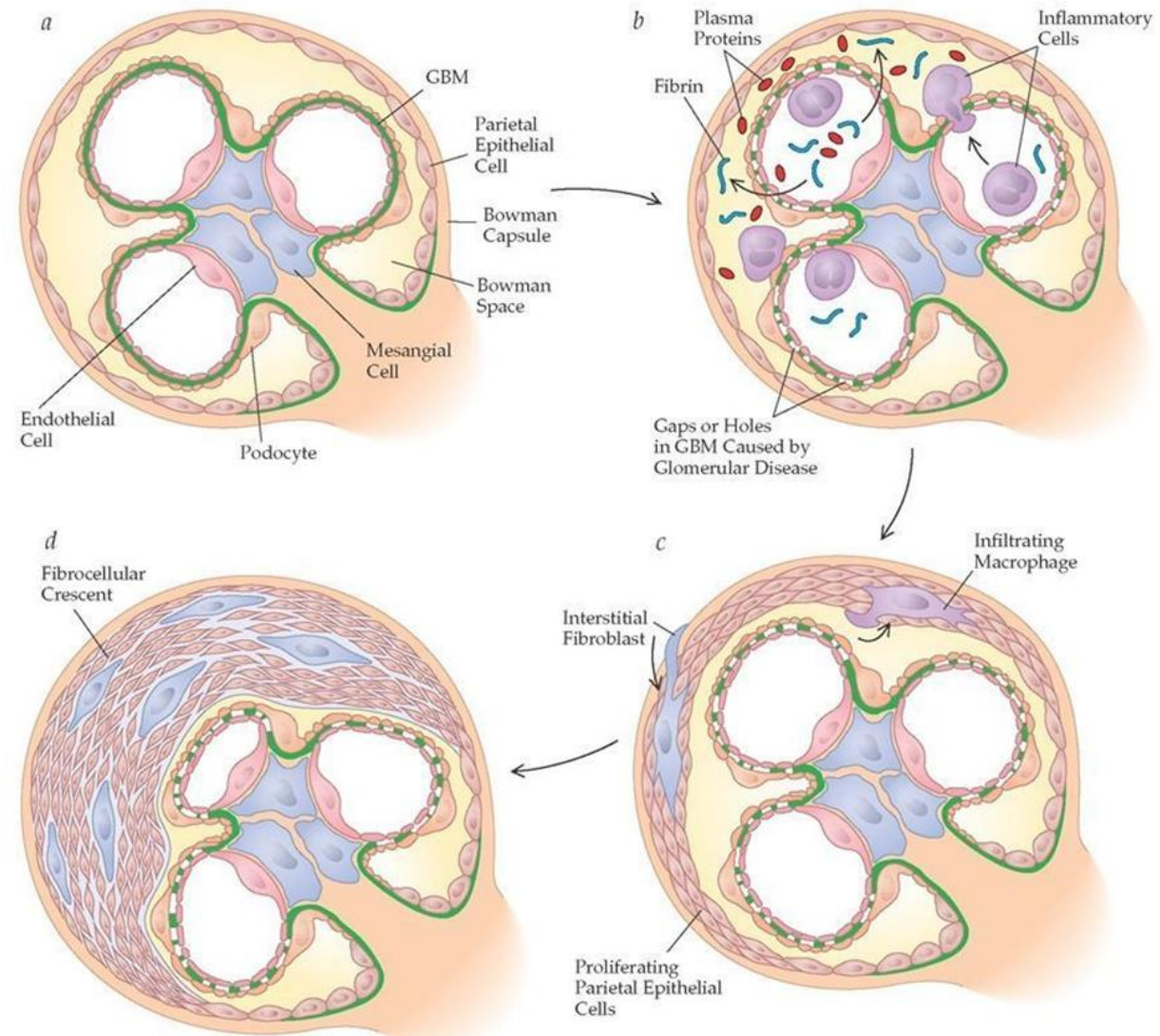
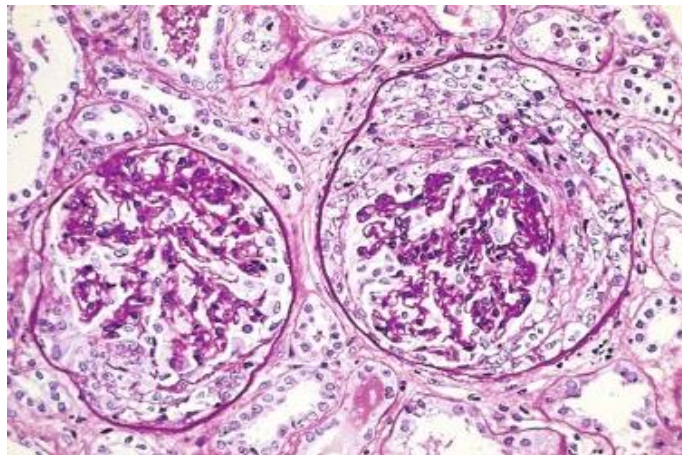
Bad Ending

1

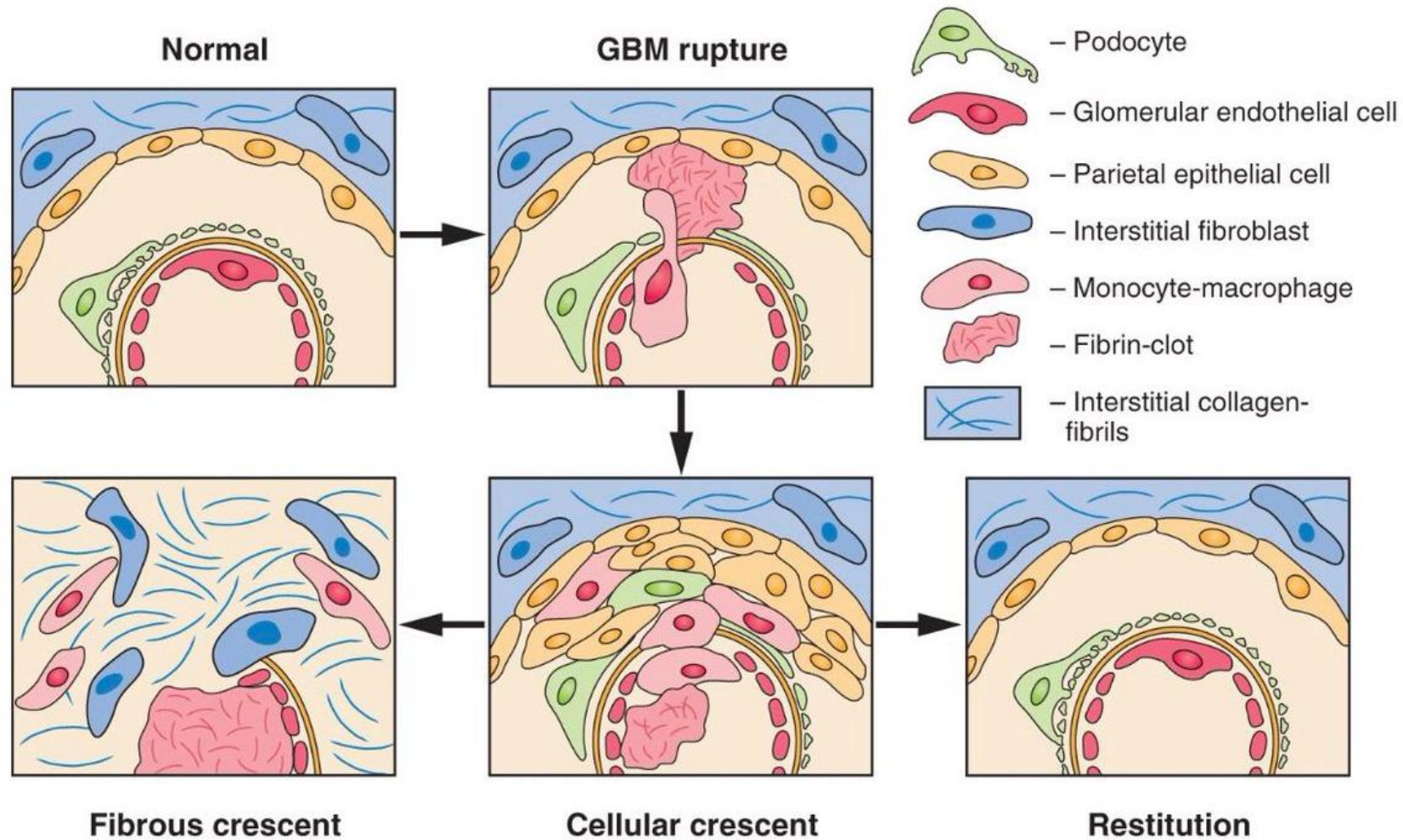


Rychle progredující („krescentická“) GN (RPGN)

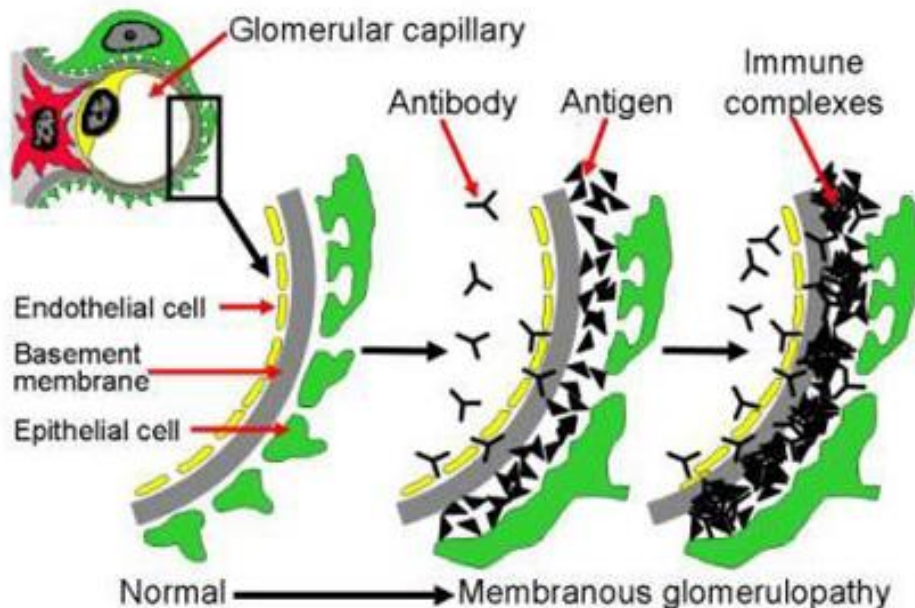
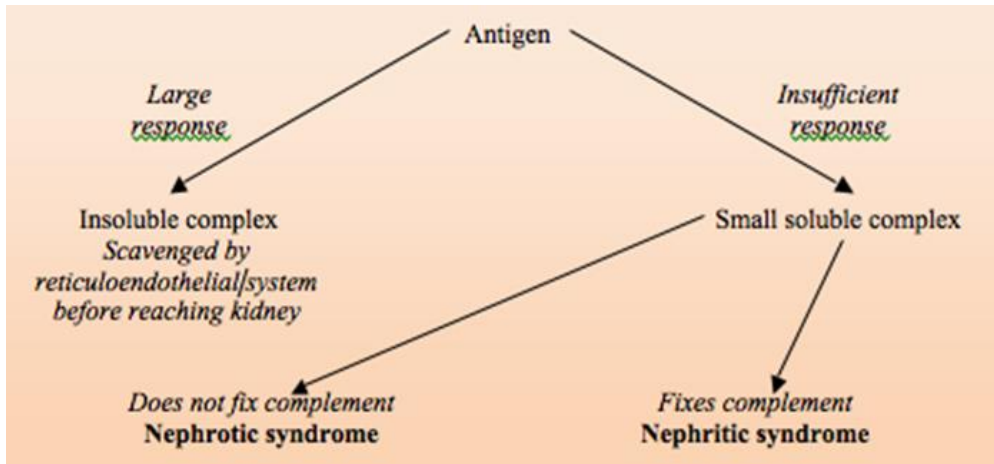
- **závažné akutní glomerulární postižení s obecně špatnou prognózou**
 - není specifickou etiologií GN ale specifickým histopatologickým obrazem a klinickým průběhem
 - často nasedá na anti-GBM (typ I), ANCA nebo IK GN
- rychlá ztráta funkce ledvin (GFR<50%) během krátké časové periody (dny – týdny)
 - pokud nezléčena progreduje do akutního renálního selhání a příp. úmrtí během týdnů
 - pokud není renal replacement therapy (dialýza a Tx)
- tvorba glomerulárních „srpků“ (crescents) viditelných v LM
 - crescenty jsou klasickou histopatologickou lézí u RPGN
 - jsou tvořeny aktivovanými parietálními epitelovými bb. (PECs) na povrchu Bowmanova pouzdra a jejich tvorba je spojena s rychlým poklesem GFR
- průběh
 - ruptura glomerulární kapiláry
 - průsak a extravazace fibrinu, makrofágů a fibroblastu do prostoru Bowmanova pouzdra
 - proliferace PECs



Tvorba „srpků“



Imunokomplexy: nefritický vs. nefrotický syndrom?



- oba syndromy mohou být způsobeny tvorbou a **depozicí imunokomplexů** a to zejména při jejich **nadměrné tvorbě** nebo **nedostatečném odstraňování**
 - imunitním systémem (fagocyty a komplement)
 - játry (glomerulopatie velmi často provází jaterní onemocnění)
- **poměr mezi množstvím antigenu a protilátky** určuje velikost a tvar IK, což má zásadní vliv na jeho další osud stejně jako izotyp zúčastněné protilátky – např. IgG dobře aktivují komplement na rozdíl třeba od IgA, které komplement aktivují málo (vedlo by to k poškození sliznic!)
 - IK aktivují komplement (vazbou C1 v IK)
 - IK opsonizují a tím zvyšují aktivitu fagocytujících bb. (např. neutrofilů)
 - váží se na receptor Fc fragmentu Ig bb. adaptivní imunity (např. makrofágy a dendritické)
- u glomerulopatií je rozhodující jejich **lokalizace ve struktuře glom. filtrační bariéry!!!**
 - **sub-epiteliální IK** depozice nalézaná u membranózní nefropatie vede k menší aktivaci komplementu a tím k menší tvorbě anafylatoxinů a menší infiltraci zánětovými bb. (signály nedosáhnou k cirkulujícím imunitním bb.)
 - typicky se rozvíjí nefrotický syndrom
 - **sub-endotheliální IK** depozice je spojena s rychlou a intenzivní zánětovou odpovědí protože produkované anafylatoxiny lehce přichází do kontaktu s cirkulujícími bb.
 - typicky se rozvíjí nefritický syndrom
- např. vzhledem k velkému spektru auto-antigenů a variabilitě IK u SLE není překvapením obrovská variabilita orgánových postižení a konkrétně u glomerulárního (**lupusová nefritida**) variabilita renálního fenotypu
 - projevy mohou mít charakter nefrotický, nefritický nebo kombinace obou

Obecné funkční důsledky glomerulopatií

- ztráta nefronů vede k přetížení zbývajících a další ztrátě (bludný kruh)
- čím větší proteinurie, tím rychlejší ztráta nefronů
- ztráta podocytů = glomeruloskleróza
- mesangio- nebo membranoproliferace = útisk kapilár



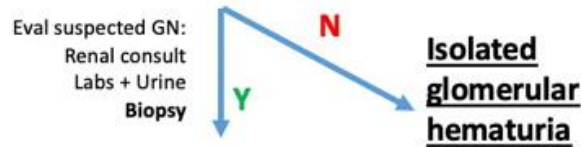
Nephritic vs Nephrotic Syndrome

Step 1: If the patient has hematuria and/or proteinuria, think about nephrotic/nephritic syndromes.

Step 2: Does the patient have glomerular hematuria (RBC casts or dysmorphic RBCs in urine)?

Yes: Think Nephritic!

Is there suspected glomerulonephritis? aka evidence of significant proteinuria (> 0.5 g/day), worsening renal function, or evidence of a systemic disease?



Glomerulonephritis

Pathology subtype confirmed by biopsy

Immunofluorescence	Disease
Linear	Anti-GBM
Immune complex (granular)	Low C3/C4 PSGN Diffuse proliferative GN (like in SLE) Membranoproliferative Cryoglobulins Endocarditis Normal C3/C4 IgA Nephropathy IgA Vasculitis (aka HSP)
Pauci-Immune (Neg IF)	ANCA: GPA, eGPA, MPA Drugs

No: Think Nephrotic!

Is it mostly albumin?

↓ Y

Is it A LOT of protein (>3-3.5g/day)?

↓ Y

Does the pt have peripheral edema and hypoalbuminemia?

Eval suspected NS:
Renal consult
Labs + Urine
+/- Biopsy

↓ Y

Nephrotic syndrome

Pathology confirmed by biopsy

Pathology Pattern	Disease
1. Foot process effaced	1. Minimal Change 2. FSGS
2. Immune complex deposition	1. Membranous 2. Membranoproliferative
3. Systemic disease affecting glomerulus	1. DM 2. Amyloidosis

Non-glomerular proteinuria

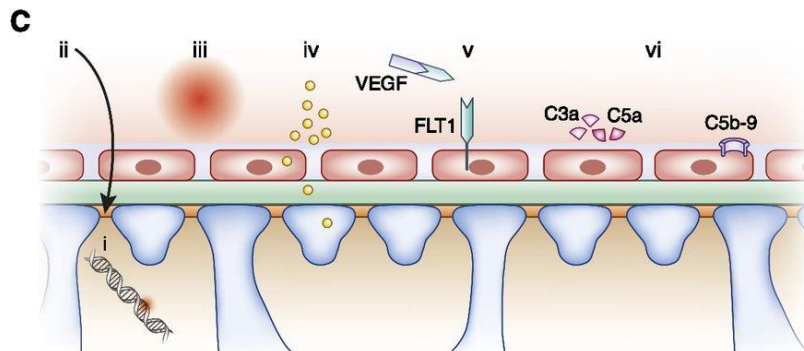
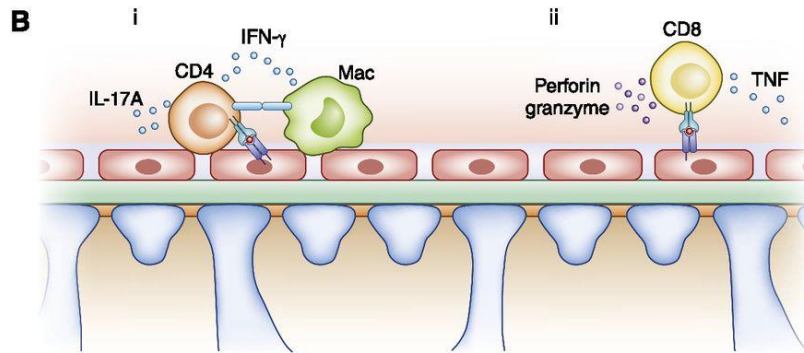
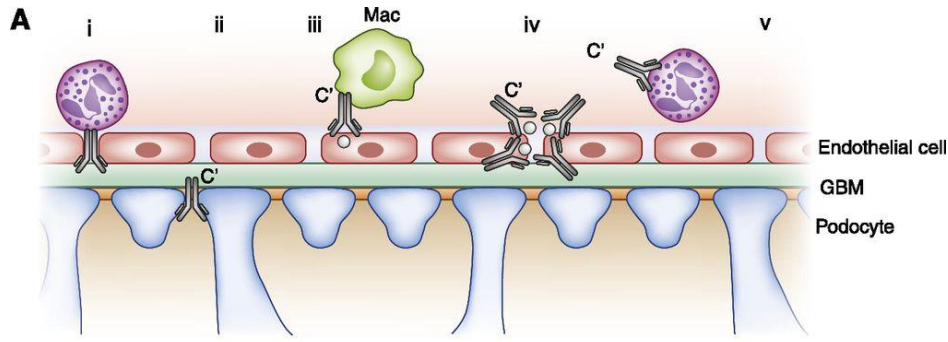
ex MM: get SPEP, SFLC

Repeat and if still present workup **non-nephrotic proteinuria**

Consider:

- **Early nephrotic syndrome**
- **Nephritic syndrome**
- **FSGS** may be more subacute
- causes of non-nephrotic proteinuria

Simplified representation of mechanisms of glomerular injury

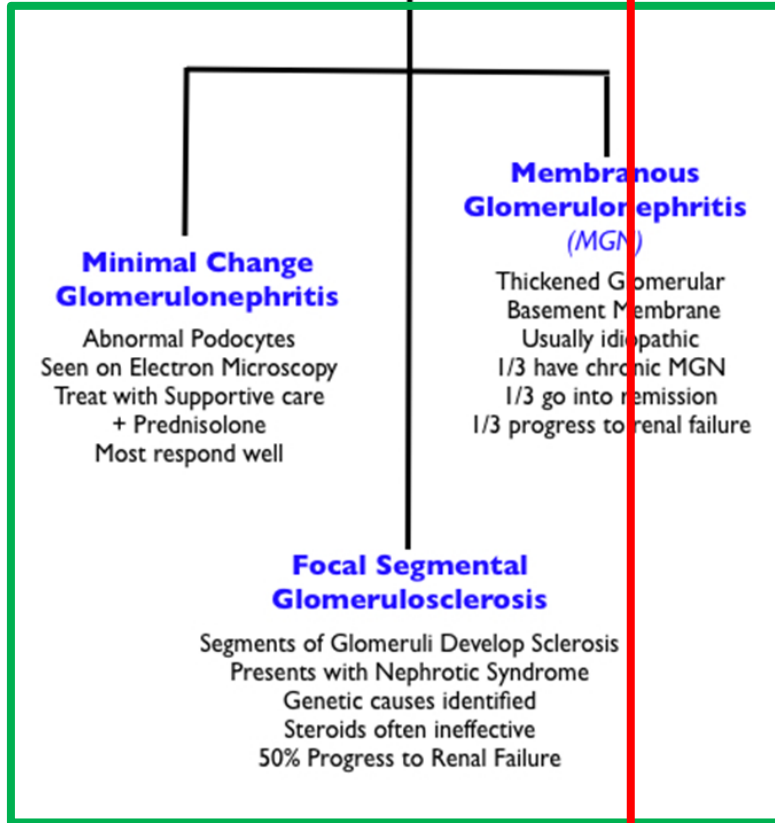


- **(A) Antibody-mediated glomerular injury.** From left to right, (i) neutrophils (shown) and macrophages induce injury after anti- $\alpha 3(\text{IV})\text{NC1}$ autoantibodies bind to the GBM in anti-GBM GN; (ii) in membranous glomerulopathy autoantibodies against PLA2R1 (and other antigens) on podocytes are deposited subepithelially, with the involvement of complement; (iii) antibodies can bind to antigens lodged in the glomerulus (grey dots) with recruitment of macrophages (shown) and neutrophils, and the activation of complement; (iv) circulating immune complexes can be deposited in glomeruli, activate complement, and recruit leukocytes; (v) ANCA, (with complement) activates neutrophils and enables their recruitment to the glomerulus. Not shown, but important, is IgA deposition in mesangial areas.
- **(B) Cell-mediated immune mechanisms.** (i) Effector CD4+ cells (often Th1 or Th17 type) recognize antigens that can be intrinsic to or planted in the glomeruli. This occurs via their T cell receptor recognizing MHC class II peptide complexes (several cell types could possibly be involved in this process). Activated T cells produce cytokines (IL-17A and IFN- γ as examples) that have direct effects on intrinsic kidney cells and activate, together with costimulatory molecules (e.g., CD154/CD40), innate leukocytes such as macrophages. Not shown are interactions between intrinsic renal cells and T cells that include costimulation and cytokines. (ii) CD8+ cells can recognize antigenic peptides with MHC class I on intrinsic cells and secrete cytokines or induce cell death.
- **(C) Metabolic, vascular, and other mechanisms of injury.** Podocyte and foot process injury and dysfunction occurs due to (i) genetic abnormalities of slit diaphragm proteins and (ii) in minimal change disease and FSGS due to circulating permeability factors. Metabolic factors such as (iii) systemic and intraglomerular hypertension and (iv) hyperglycemia and its consequences are common, and affect both the cells and the structural components of the glomerulus. Both glomerular endothelial cell and podocyte injury are important consequences of preeclampsia, involved a number of mediators including soluble fms-like tyrosine kinase-1. C3 glomerulopathy, as well as some types of atypical hemolytic uremic syndrome (vi), can be induced by autoantibodies to, or genetic abnormalities in, complement regulatory proteins, resulting in complement activation. $\alpha 3(\text{IV})\text{NC1}$, the non-collagenous domain of the $\alpha 3$ chain of type IV collagen;
- Abbreviations: FLT1, fms-like tyrosine kinase-1; GBM, glomerular basement membrane; Mac, macrophage; M-type PLA2R1, phospholipase A2 receptor 1; Th, T helper; VEGF, vascular endothelial growth factor.

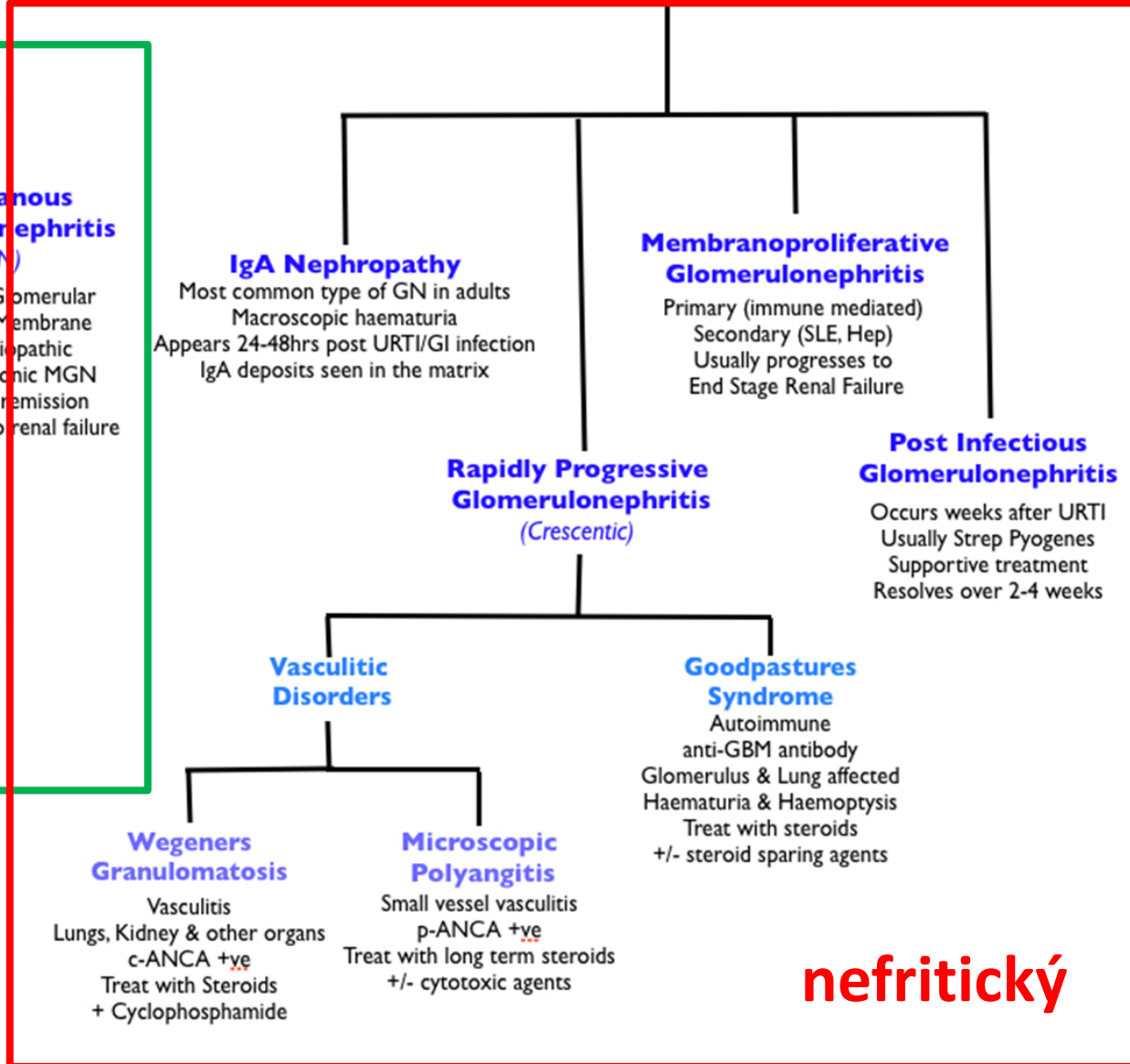
Glomerulonephritis

Non-Proliferative


Proliferative



nefrotický



nefritický



“The kidney shape was a cool idea.
Reminds us what you sold to pay for it.”