

PARAZITOLOGIE

PETRA KUBÁČKOVÁ

OKMI FN BRNO

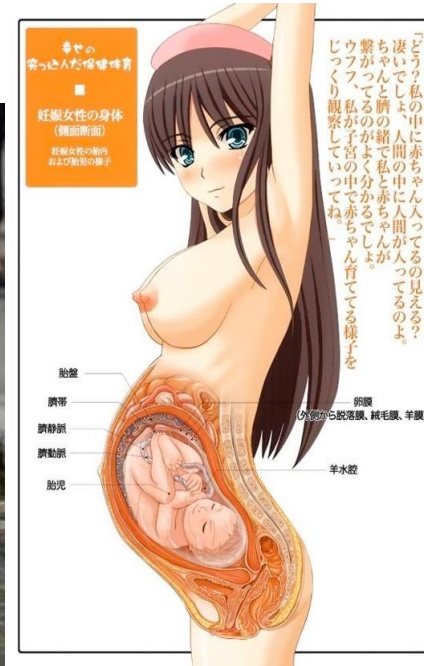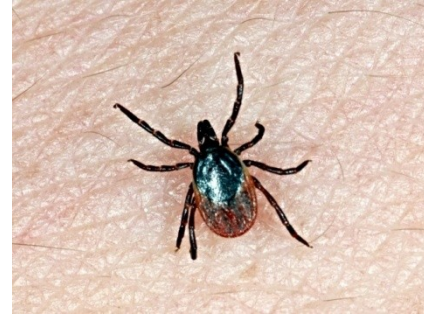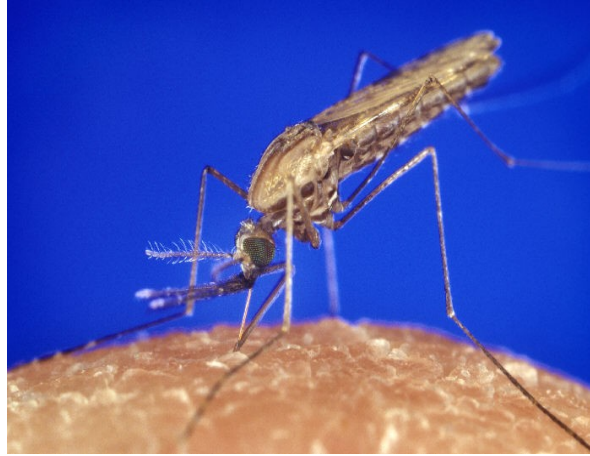Paraziti

jsou

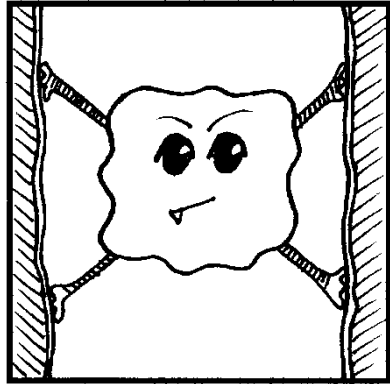


všude

Způsoby přenosu parazitů




Rozdělení parazitů




Endoparaziti – střevní
krevní
tkáňoví
dutinoví


X



Jednobuněční



Ektoparaziti – roztoči
hmyz



Mnohobuněční

Střevní paraziti

jednobuněční

KOKCIDIE

Isospora belli

Cyclospora cayetanensis



CRYPTOSPORIDIUM SPP.

AMÉBY

Nepatogenní améby

E. hartmanni

E. coli

E. dispar

Iodamoeba bütschlii

Blastocystis hominis

ENTAMOEBEA HISTOLYTICA

A microscopic image showing several Entamoeba histolytica trophozoites. The organisms are large, pear-shaped, and have a distinct outer membrane. One trophozoite in the center is clearly visible, showing its nucleus and a prominent, eccentric, rod-shaped kinetoplast. The background is a light, granular material, likely stool or tissue.

BIČÍKOVCI

Dientamoeba fragilis

Nepatogenní bičíkovci

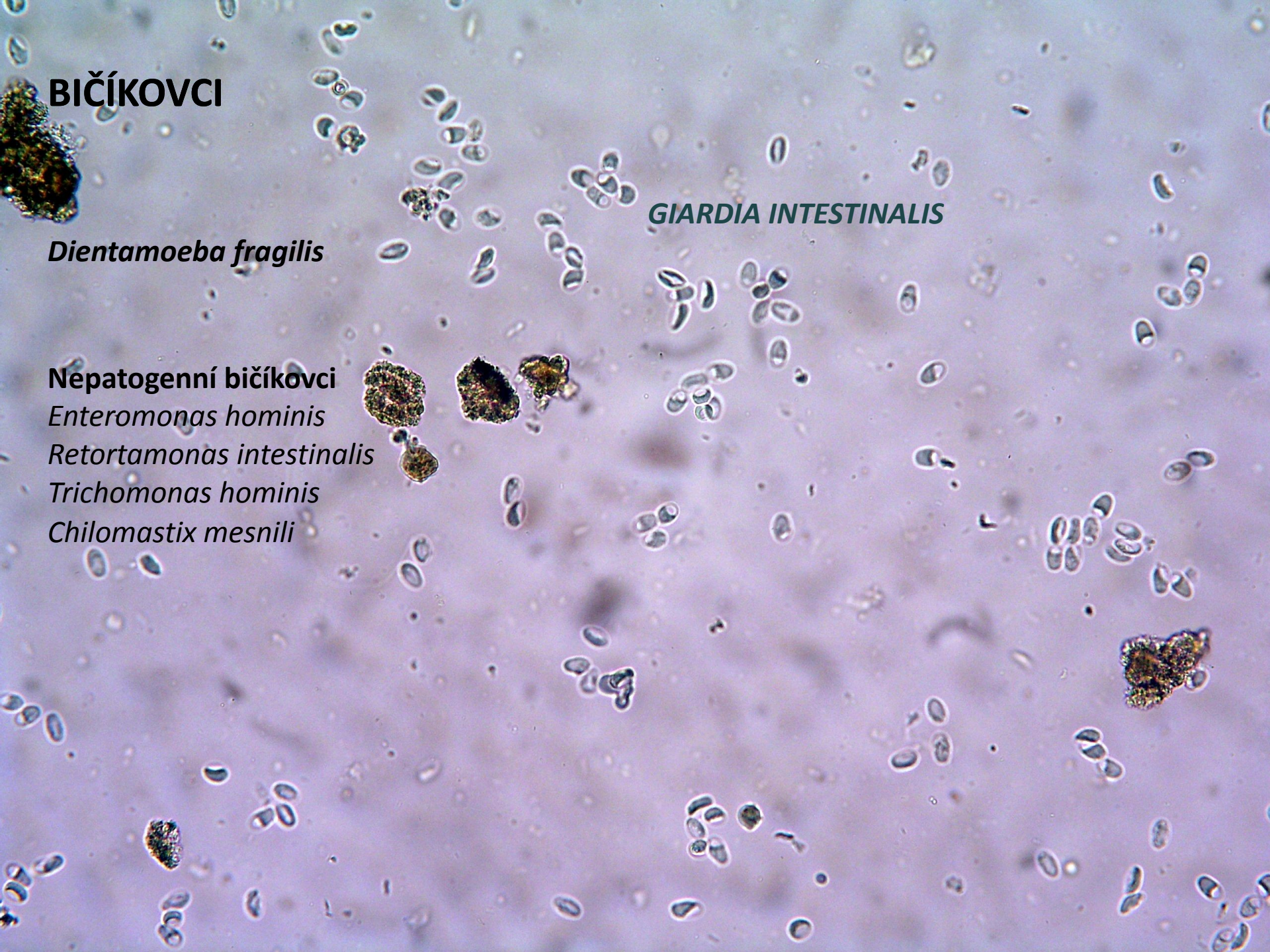Enteromonas hominis

Retortamonas intestinalis

Trichomonas hominis

Chilomastix mesnili

GIARDIA INTESTINALIS



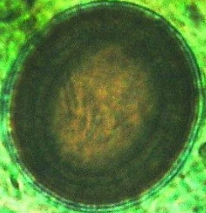
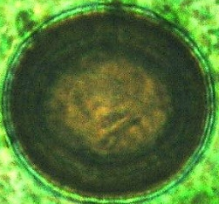
Střevní paraziti

mnohobuněční

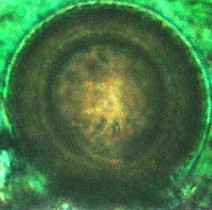


DIPHYLLOBOTHRIUM DENDRITICUM

TASEMNICE

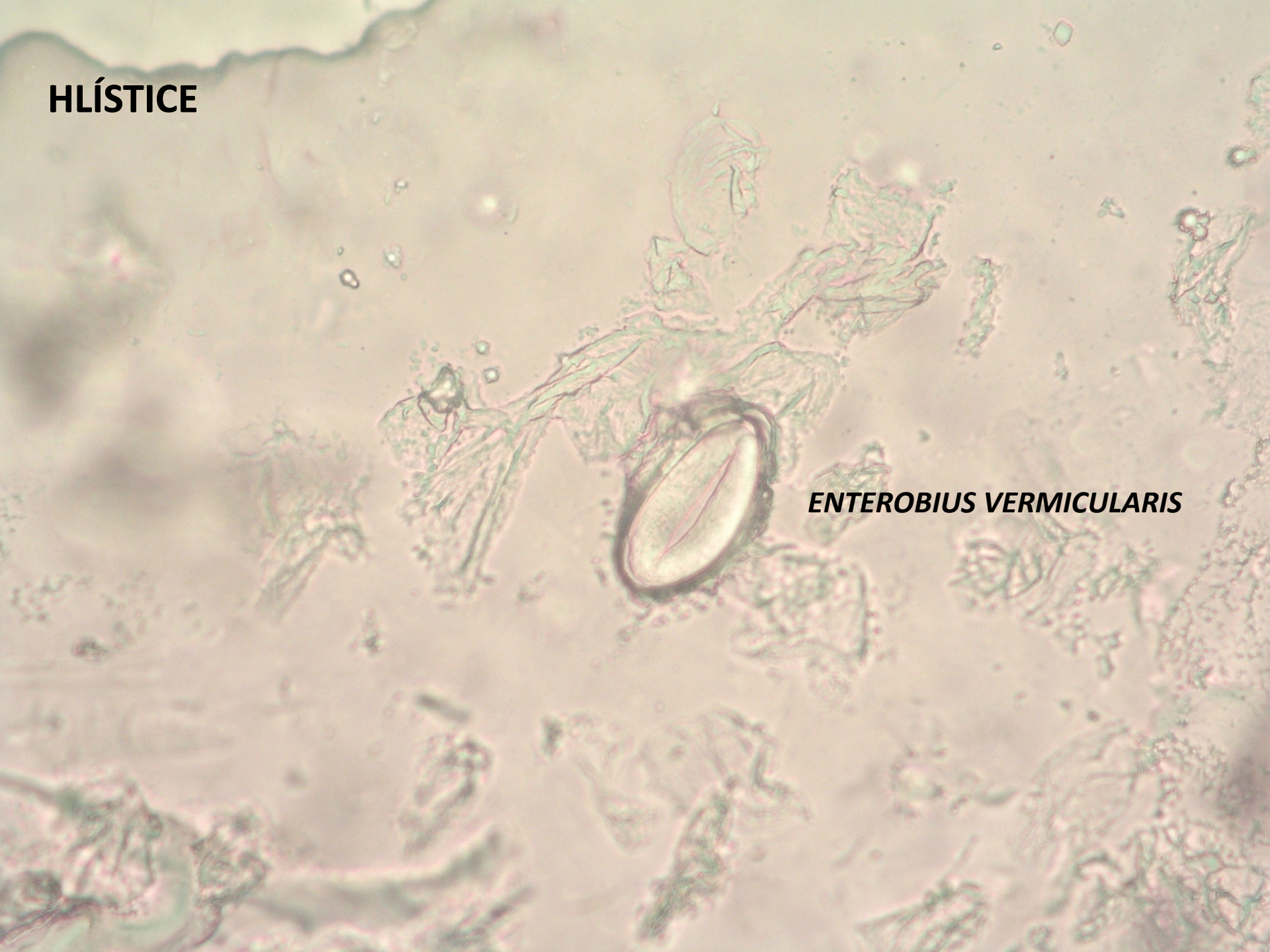

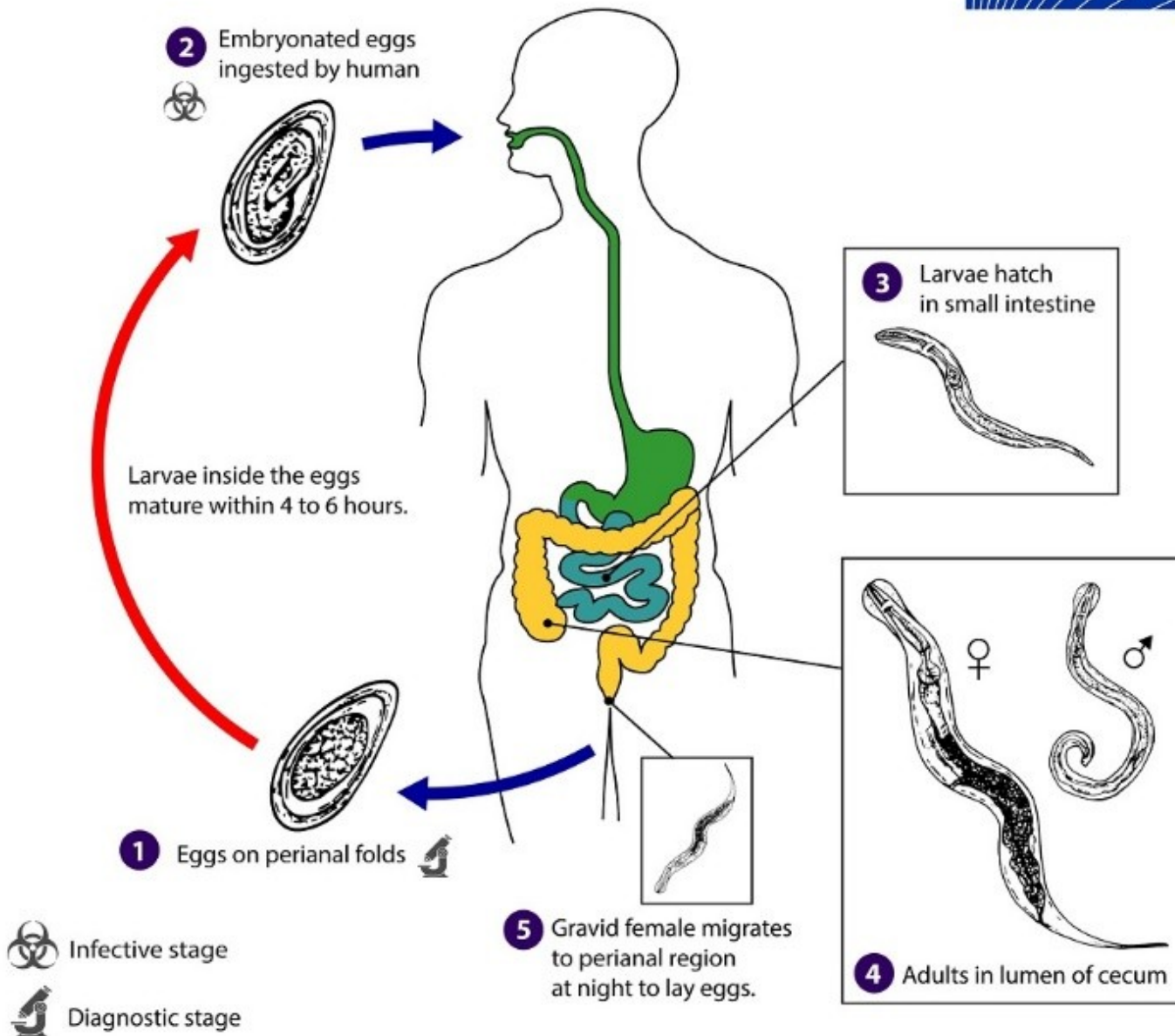
TAENIA SP.

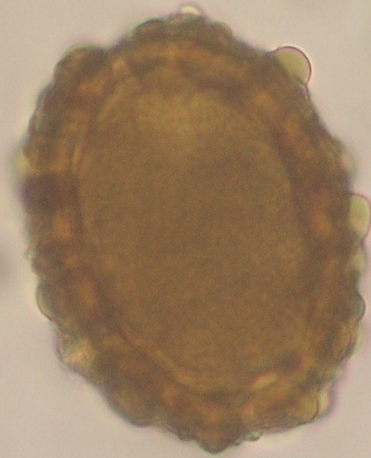


HLÍSTICE

ENTEROBIUS VERMICULARIS







ASCARIS LUMBRICOIDES

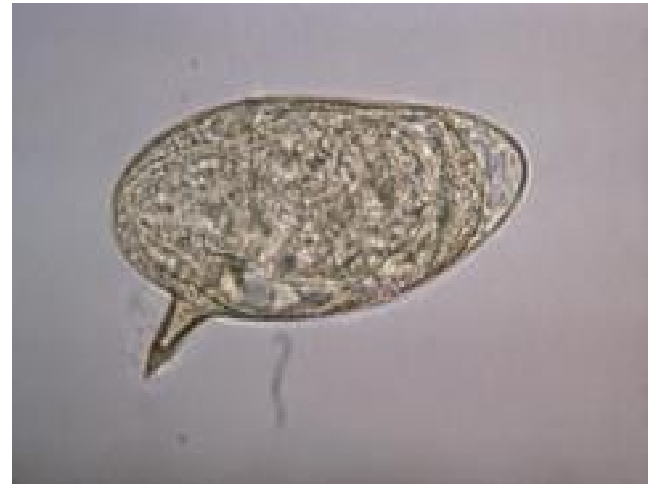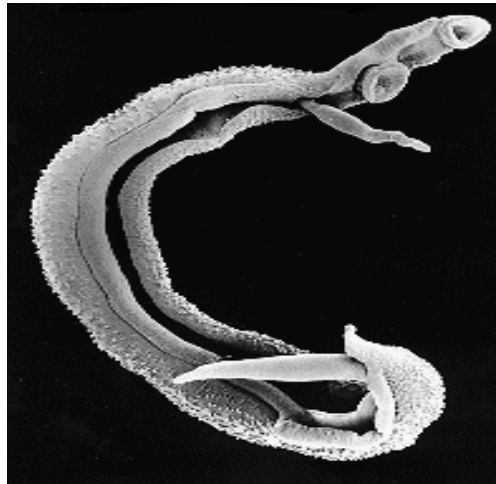MOTOLICE

Schistosoma mansoni

Fasciola hepatica

Fasciolopsis buski

exotické motolice, které se u nás nevyskytují, pouze jako ojedinělý import většinou z Asie, po požití syrových nebo málo tepelně upravených vodních živočichů nebo rostlin, s výjimkou *S. mansoni*, která proniká aktivně přes neporušenou kůži



Diagnostika střevních parazitů

Přímý průkaz

materiál:

stolice – vajíčka červů, cysty prvoků

biopsie – *E. histolytica*

MIKROSKOPIE - v nativním preparátu nebo po koncentraci

- v barveném preparátu (Giemsa, trichrom, Miláček)

PRŮKAZ ANTIGENU (giardie, kryptosporidia)

PCR (entaméby)

KULTIVACE (entaméby)

MAKROSKOPICKÝ (články tasemnice, škrkavky)

Nepřímý průkaz

PRŮKAZ PROTILÁTEK (*E. histolytica*)

ZOBRAZOVACÍ METODY – CT, UZ

Krevní paraziti

přehled

AFRICKÉ TRYPANOSOMÓZY

onemocnění: „spavá nemoc“

výskyt: v lymfě, krevním řečišti, v mozkomíšním moku (extracelulárně)

TRYPANOSOMA AMERICKÁ

výskyt: v krevním řečišti i ve tkáních

LEISHMANIE

výskyt: bílé krvinky

onemocnění: viscerální, kožní leishmanióza

PLASMODIA, BABESIE

výskyt: červené krvinky

onemocnění: malárie, babesióza

Krevní paraziti

mimobuněční

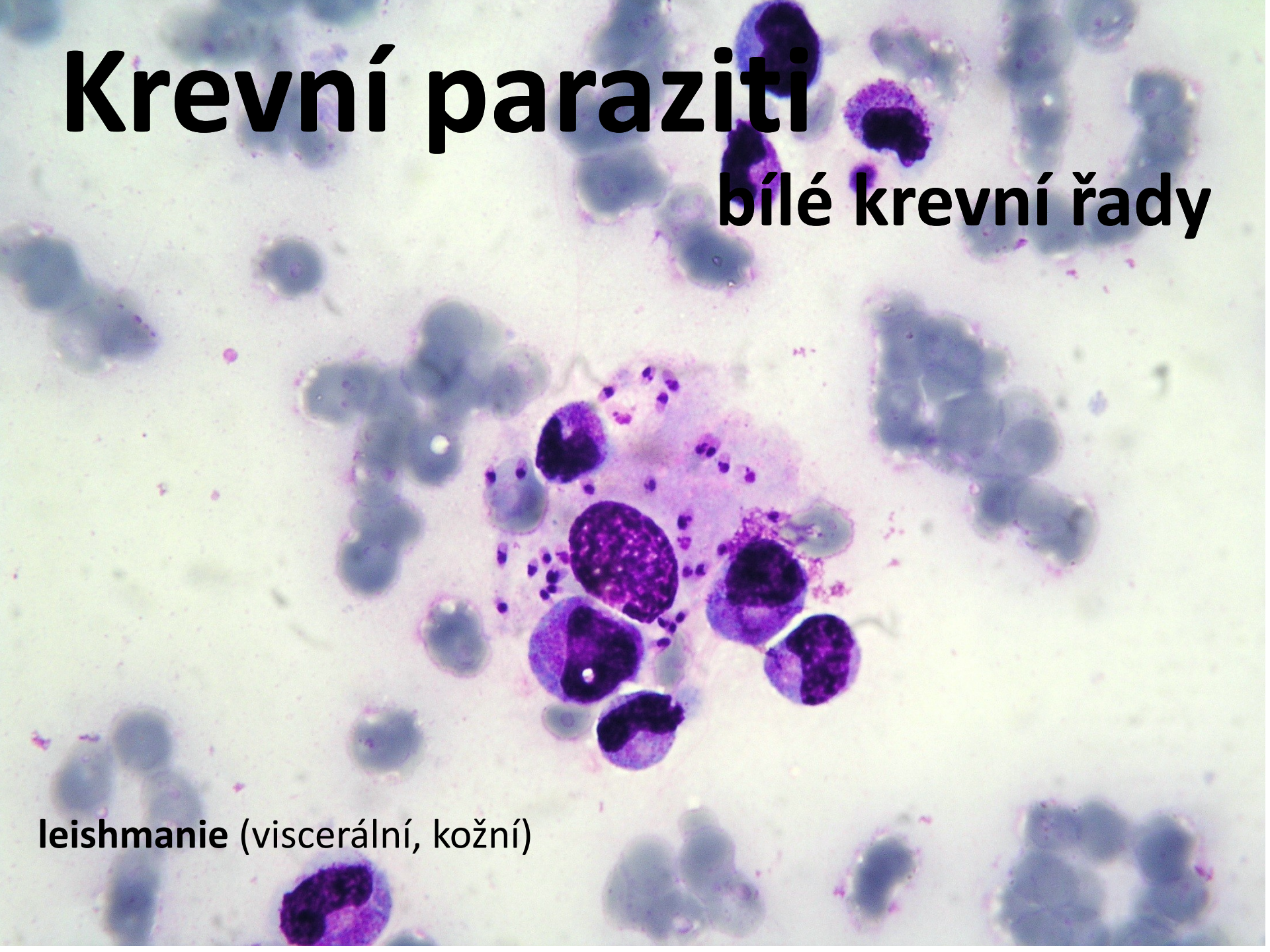A microscopic image of a blood smear stained with Giemsa stain. The background is a light blue-purple color. Numerous dark purple, multi-lobed structures are visible, which are likely leukocytes. Several elongated, flagellated organisms are scattered throughout the field, characteristic of trypanosomes. Some of these organisms show a distinct kinetoplast and a long, thin flagellum. There are also some smaller, more rounded structures that could be other types of parasites or debris.

trypanosomy (africká, americká)

Krevní paraziti

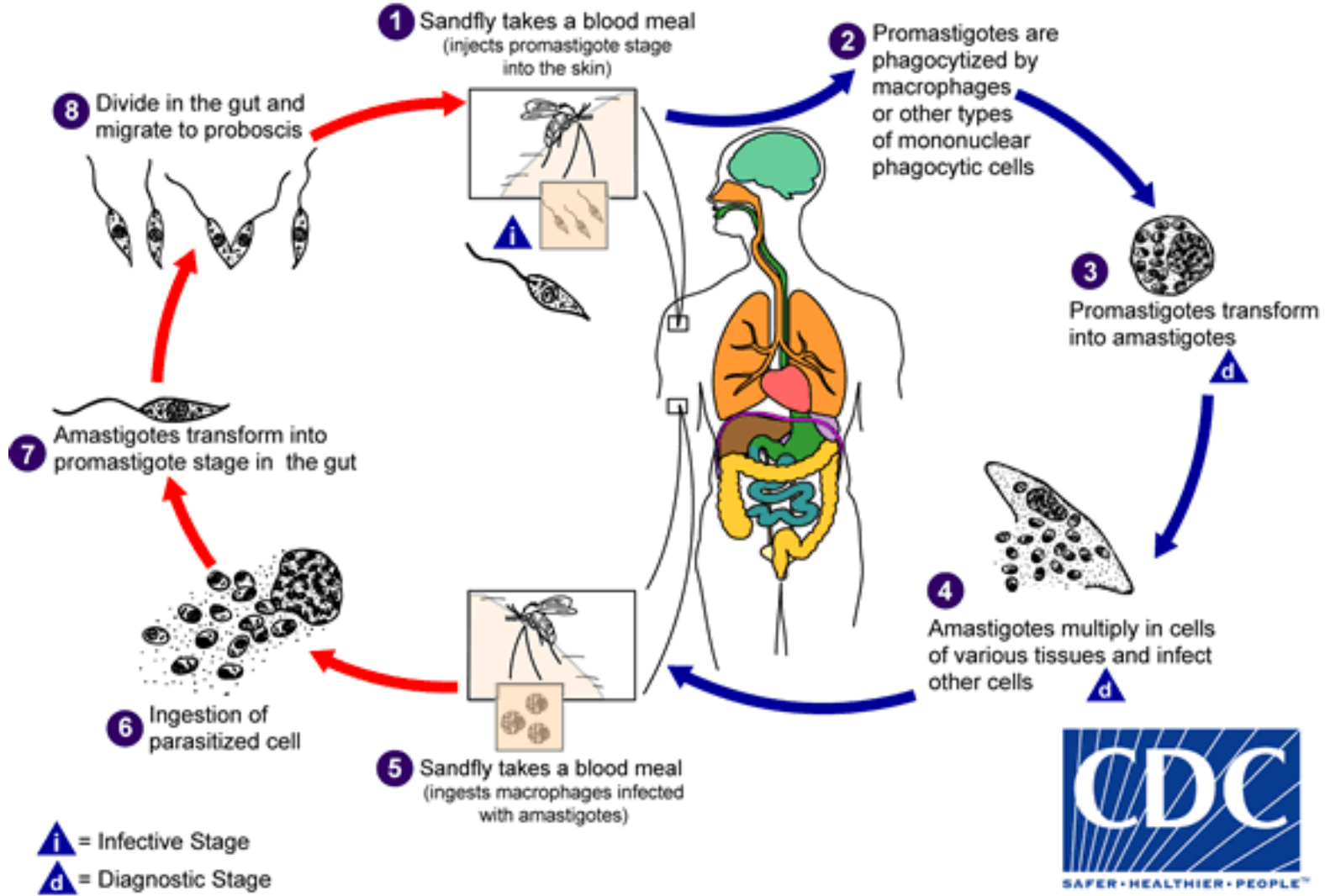
bílé krevní řady

leishmanie (viscerální, kožní)



Sandfly Stages

Human Stages

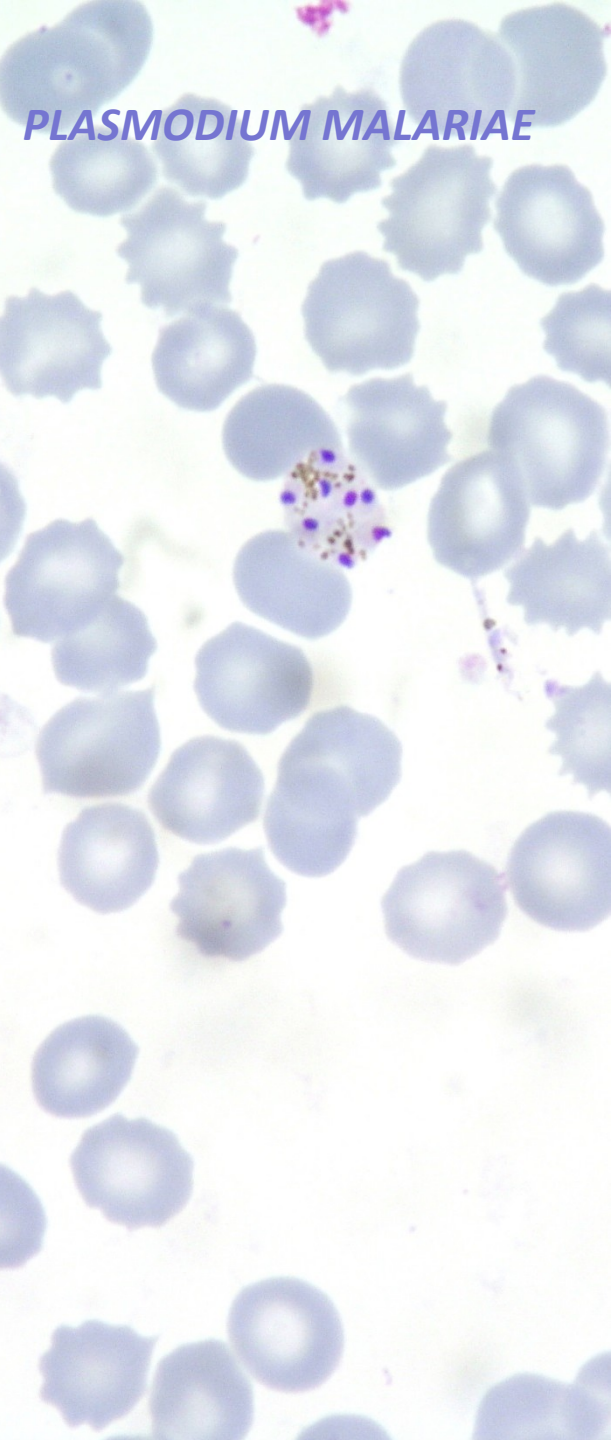


Krevní paraziti

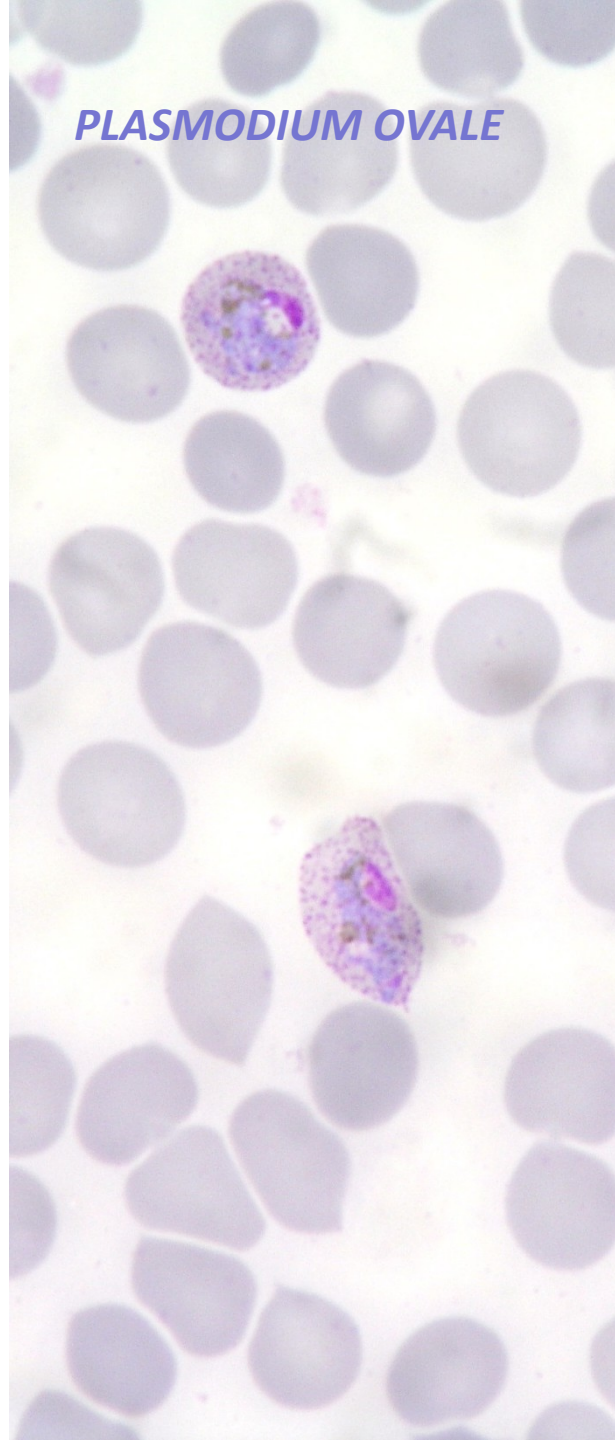
červené krevní řady

PLASMODIUM FALCIPARUM

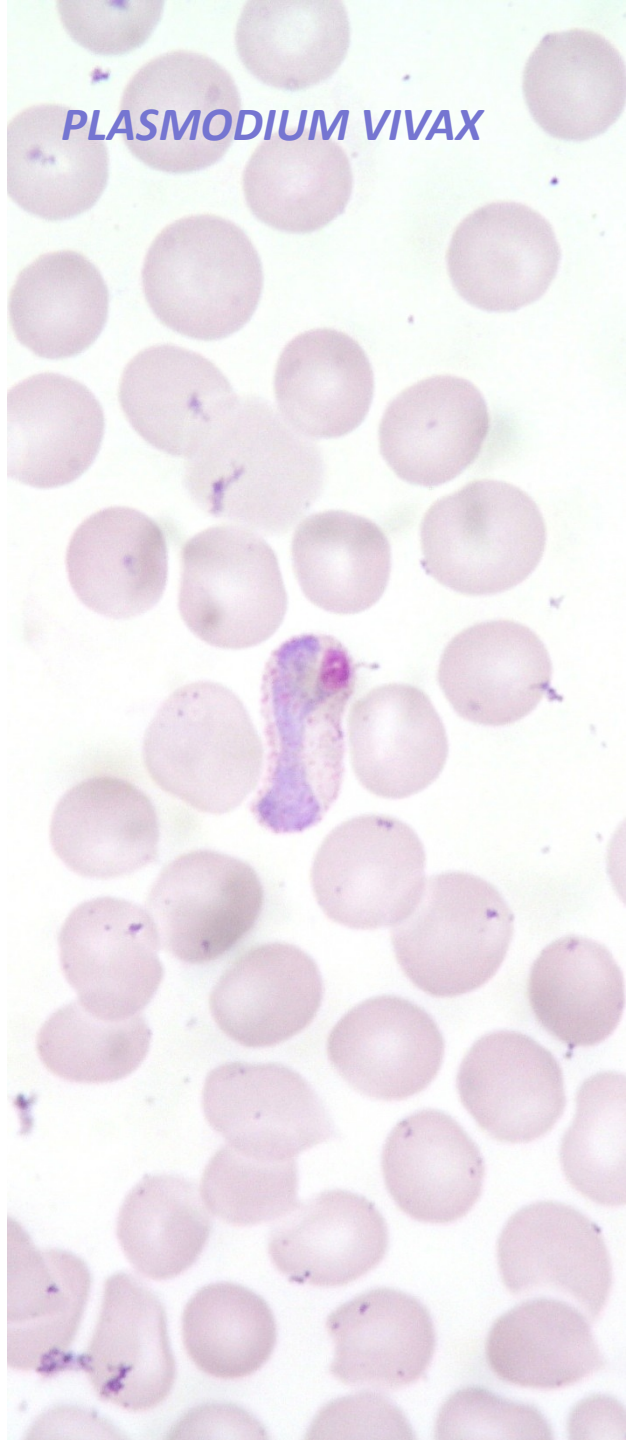
PLASMODIUM MALARIAE



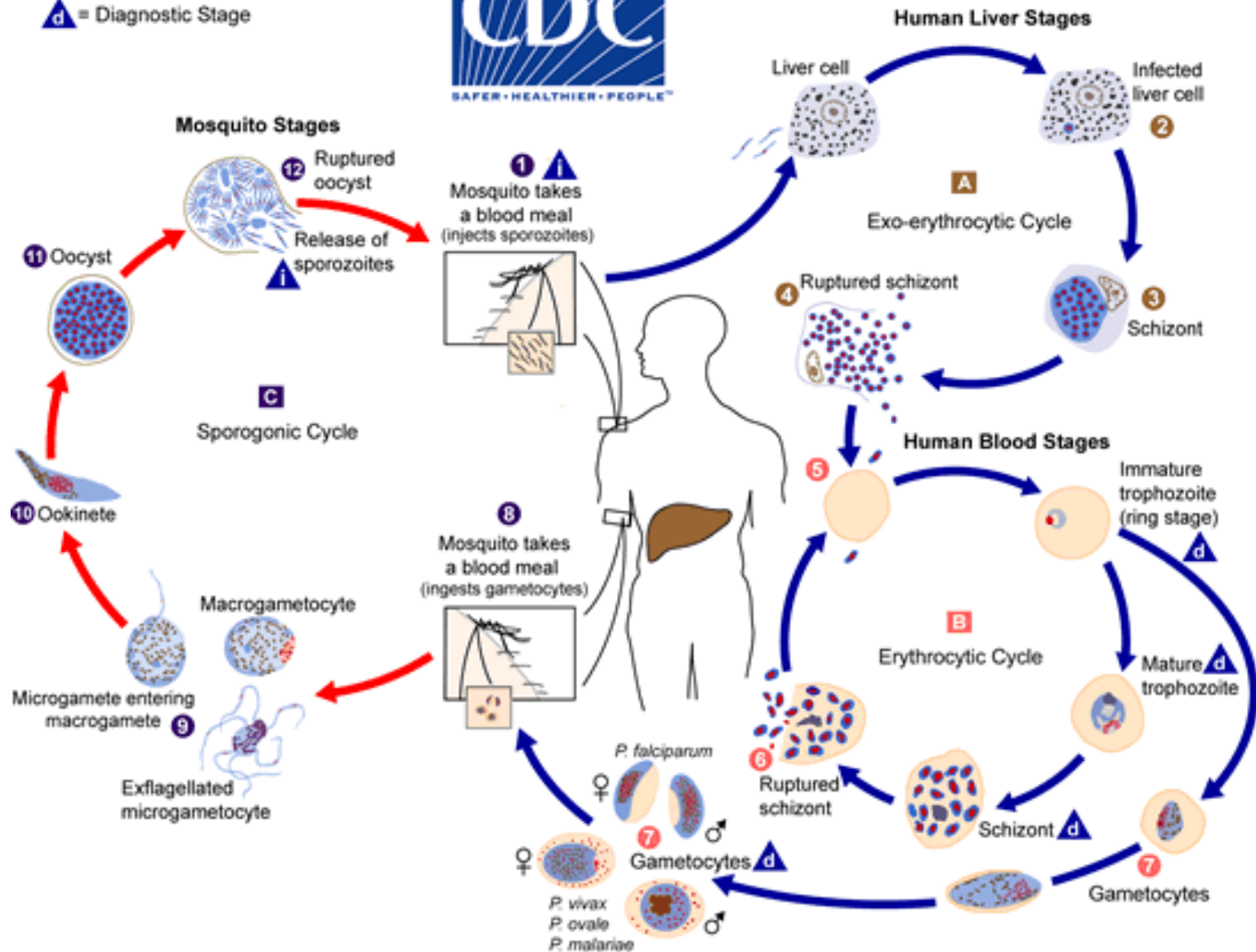
PLASMODIUM OVALE



PLASMODIUM VIVAX



i = Infective Stage
d = Diagnostic Stage



Diagnostika krevních parazitů

Přímý průkaz

MIKROSKOPIE

materiál:

periferní krev – tlustá kapka, tenký roztěr

punktát z kostní dřeně

biopsie

barvení Giemsa-Romanowski

STANOVENÍ PARAZITÉMIE

zvětšení 100x

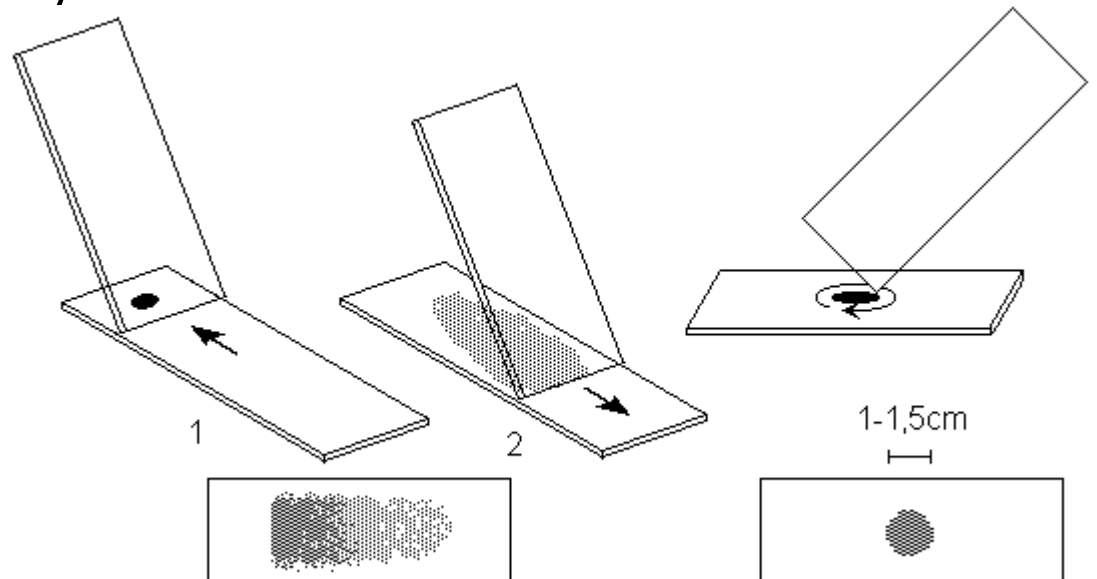
parazitémie v tenkém roztěru

- počet parazitů na 10 000 erytrocytů

PCR

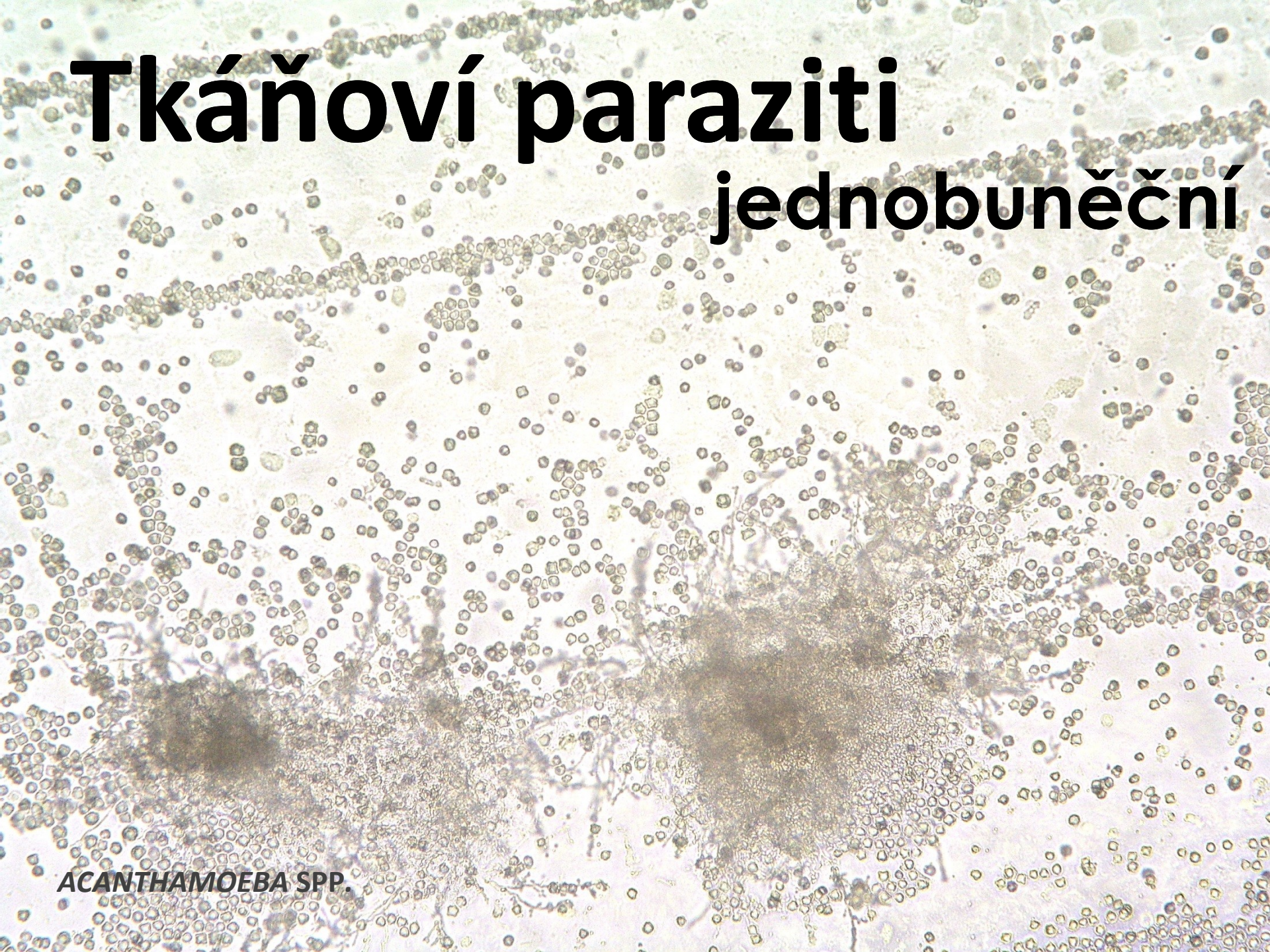Nepřímý průkaz

vyšetření séra na přítomnost protilátek



Tkáňoví paraziti jednobuněční

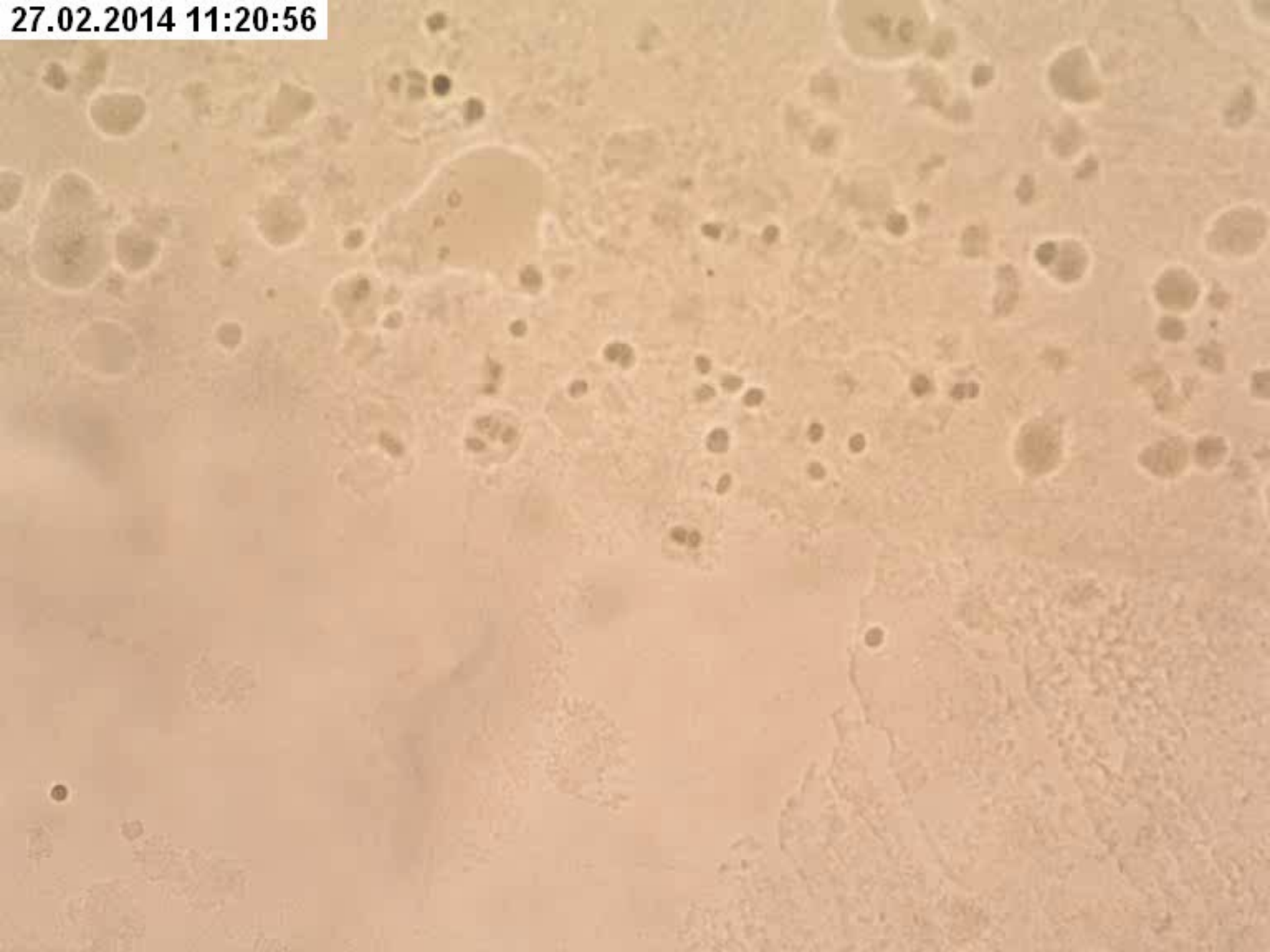ACANTHAMOEBA SPP.



25.02.2014 14:59:38



27.02.2014 11:20:56



Tkáňoví paraziti

mnohobuněční



OESTRUS OVIS

Sexuálně přenosná giardióza?

Myšková P., Kubáčková P.¹

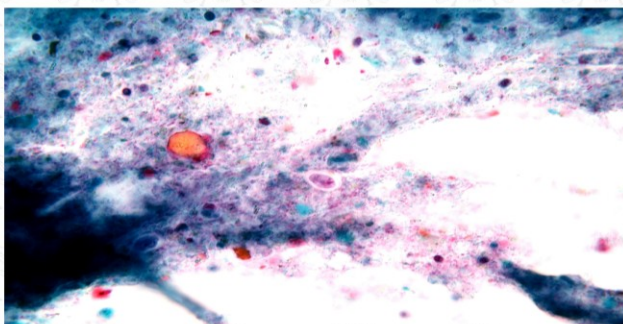
¹ Oddělení klinické mikrobiologie a imunologie, FN Brno

Tradiční pojetí sexuálně přenosných infekcí zahrnuje syfilis, kapavku, herpes, chlamydie a přenos HIV. Je nicméně jasné, že sexuální fekálně-orální formou se mohou přenášet i infekce spojené s gastrointestinálním traktem jako giardióza nebo shigelóza. Případy jsou popisovány především v komunitě MSM (Ojonoma, 2008; Escobedo a kol., 2014).

Pacient M. J. (*1989, MSM) přichází 28. 1. 2022 na Klinikou infekčních chorob FN Brno pro asi měsíc trvající průjemy (četnost 6-10x denně) léčené s malým efektem Ercefurylem, tt do 37,5 °C, výtěr z rektu a PL bez nálezu, odeslán na Interní gastroenterologickou kliniku FN Brno, dále pak na Klinikou infekčních chorob. Pacient udává začátek obtíží v období Vánoc po požití šunky. Ze vstupního laboratorního vyšetření je patrná pouze leukocytóza (12tis). V laboratoři OKMI je pak z kusové stolice mikroskopicky detekována *Giardia intestinalis* (cysty, trofozoity) spolu s *Blastocystis hominis*. Do terapie je zvolen Entizol 250 mg/5 dní a další mikroskopie v průběhu 02/2022 jsou již negativní.

Pacient T. P. (*1990, MSM) přichází 4. 2. 2022 na Klinikou infekčních chorob jako kontakt pacienta M. J. pro stejné obtíže. Mikroskopicky ve stolici pozorovány masivně *Giardia intestinalis*, *Blastocystis hominis* a *Endolimax nana*, do terapie nasazen Entizol 250 mg/5 dní, další mikroskopie jsou již negativní. Pacient přichází opět 01/2023 pro průjemy. Vyšetření na obligátní střevní patogeny provedené na OKMI odhaluje přítomnost *Shigella flexneri*. Pacient M. J. přichází na vyšetření z rektu jako kontakt s negativním výsledkem.

Vzhledem k postupnému nástupu obtíží u pacientů se lze domnívat, že infekce nevznikla z jednoho zdroje a je tedy možné, že v tomto případě hrála roli právě sexuální cesta přenosu.



Escobedo AA, Almirall P, Alfonso M a kol., Sexual transmission of giardiasis: A neglected route of spread? *Acta Trop* 2014;132:106-111.
Ojonoma OL. A review of sexually transmitted diseases (STDs) of parasitic origin: The case of giardiasis. *Afr J Biotechnol* 2008;7(25):4979-4981.

Mouchy, snězte si mě

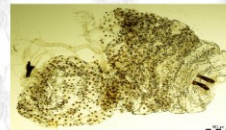
Myšková P.¹, Kubáčková P.¹, Valkoun A.²

¹ Oddělení klinické mikrobiologie a imunologie, FN Brno

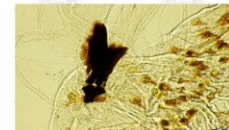
² Synlab

Postižení kůže je třetí nejčastější příčinou potíží cestovatelů. V Latinské a Střední Americe jsou nejčastějším původcem myiázy larvy mouchy *Dermatobia hominis*, v Africe pak larvy mouchy *Cordylobia anthropophaga* (Hozáková a kol., 2016). V letech 2021-2023 jsme ve FN Brno zachytili 3 případy myiáz s cestovatelskou anamnézou.

1. Pacientka R. K. (*1970) přichází 08/2021 na Chirurgické oddělení Nemocnice Břeclav, zde vytažena z furunklu na krku larva a zaslána na OKMI FN Brno. Dle anamnézy se pacientka vrátila před 5 dní z Ugandy, kde pobývala na safari, kde se pohybovala cca 1m od horských goril, u goril spala i přes noc ve stanu. V navštívených místech udává pacientka výskyt velkého množství hmyzu. Furunkl popisuje jako svědící, zvětšující se vrádek s pálivou vystřelující bolestí. Na OKMI po konzultaci s Dr. Valkounem určena larva *Cordylobia sp.*



Cordylobia sp., foto A. Valkoun

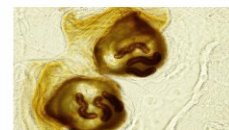


Cordylobia sp., foto A. Valkoun

2. Pacient J. U. (*2018) přichází 02/2023 na Klinikou dětských infekčních nemocí FN Brno pro „vylézající červy“ z rány na hýždích a stehně. V noci se pacient vrátil z Gambie, kde se často zahrabával do písku. Již během pobytu se vytvořily dvě indurace – hýždě a vnitřní strana pravého stehna. Rodiče aplikovali lokálně list aloe vera a náplast, po odlepení za 2 hodiny se v obou ranách objevil „vylézající červ“, který po zatlačení vyndán a donesen na KDIN (2 kusy). Na OKMI po konzultaci s Dr. Valkounem určeny larvy *Cordylobia anthropophaga*.



Cordylobia anthropophaga, foto A. Valkoun

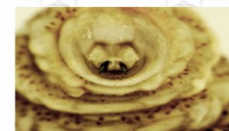

Cordylobia anthropophaga, zánětlivá spiraculace, foto A. Valkoun

3. Pacient P. Š. (*1964) přichází 04/2023 na pohotovost Oční kliniky FN Brno pro čtyřtydenní potíže s horním víčkem, opakovaně léčené antibiotiky (Zinnat, Doxybene) v jiné nemocnici pro ječné zrnko. Nyní zhoršení, postupně se bolest dostává i do okolí oka. Lokálně užívá Maxitrol. Na sále vyjmuta larva a odeslána na OKMI, kde po konzultaci s Dr. Valkounem určena larva *Dermatobia hominis*. Pacient udává návrat z Guatemaly a Belize.

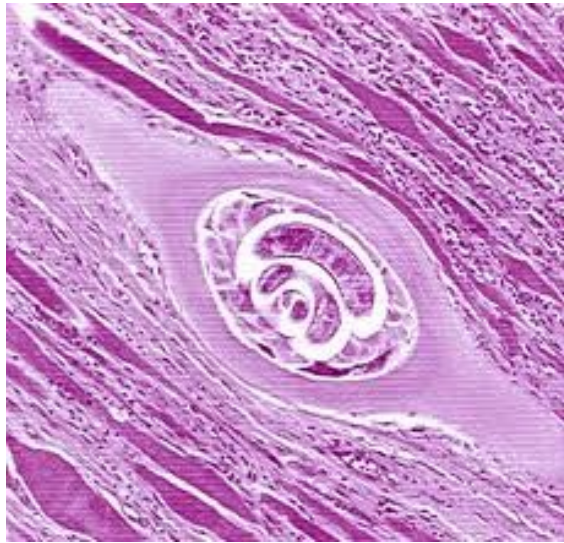


Dermatitis hominis, foto A. Valkoun

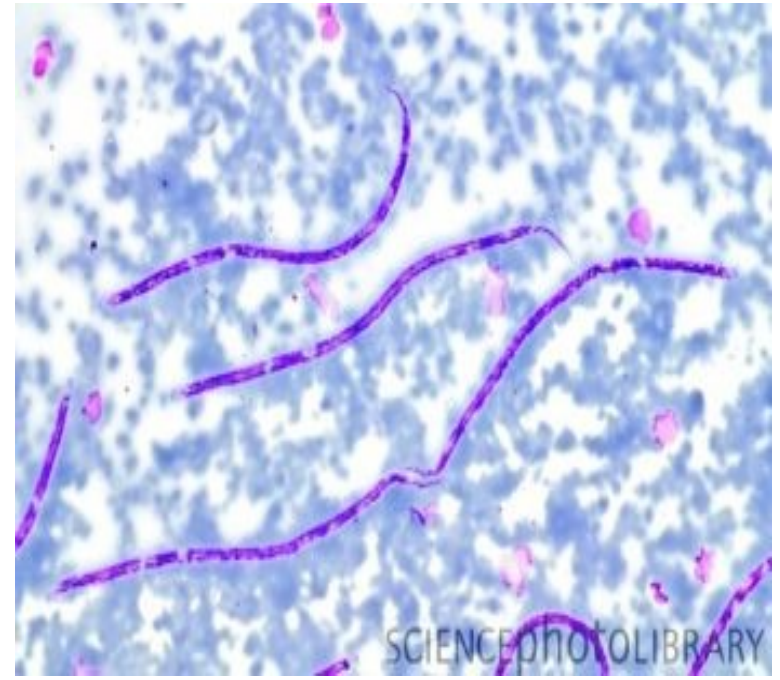
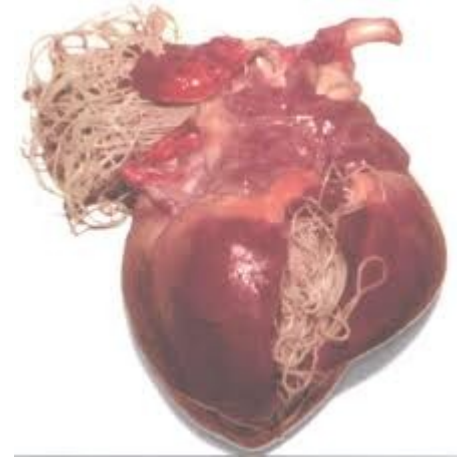


Dermatitis hominis, foto A. Valkoun

Hozáková L, Rožňovský L, Doležal Z, Doležalková J. Furunkulární myiáza – 2 kazuistiky. *Klin Mikrobiol Inf Lek* 2016;21(4):130-132



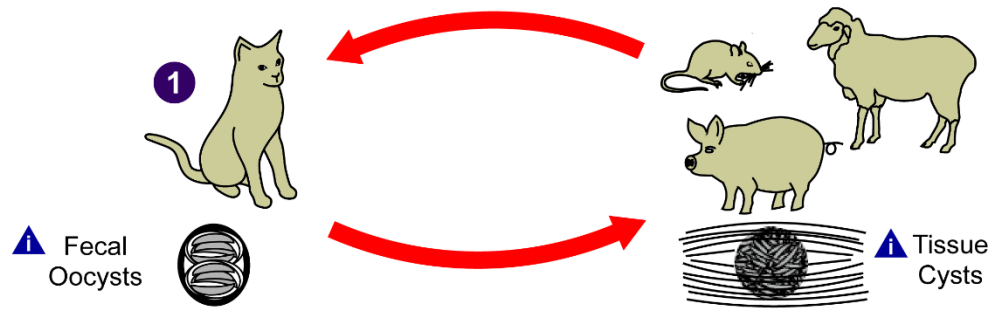
Trichinella spiralis
Toxocara canis, T. cati
Dracunculus medinensis
Wuchereria bancrofti
Brugia malay, B. timori
Loa loa
Onchocerca volvulus
Dirofilaria immitis, D. repens



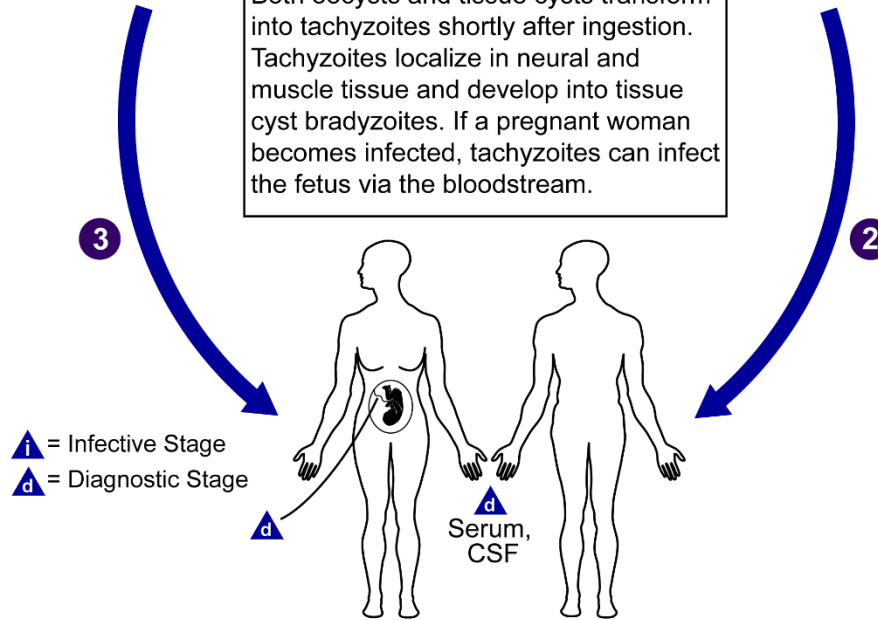
SCIENCEPHOTO LIBRARY

Toxoplasmosis

(*Toxoplasma gondii*)



Both oocysts and tissue cysts transform into tachyzoites shortly after ingestion. Tachyzoites localize in neural and muscle tissue and develop into tissue cyst bradyzoites. If a pregnant woman becomes infected, tachyzoites can infect the fetus via the bloodstream.



d Diagnostic Stage

- 1) Serological diagnosis.

or

- 2) Direct identification of the parasite from peripheral blood, amniotic fluid, or in tissue sections.

Diagnostika tkáňových parazitů

Přímý průkaz

MIKROSKOPIE

KULTIVACE (akantaméby)


PCR

Nepřímý průkaz

KFR, ELISA (toxoplasma, toxokara, trichinela)

ZOBRAZOVACÍ METODY

Dutinoví paraziti

A microscopic image showing several Trichomonas vaginalis parasites. The parasites are pear-shaped, flagellated organisms with a central nucleus and a kinetoplast. They are stained purple and are surrounded by a background of pinkish-purple cellular debris and mucus. The parasites are scattered across the field of view, with some showing their characteristic flagella.

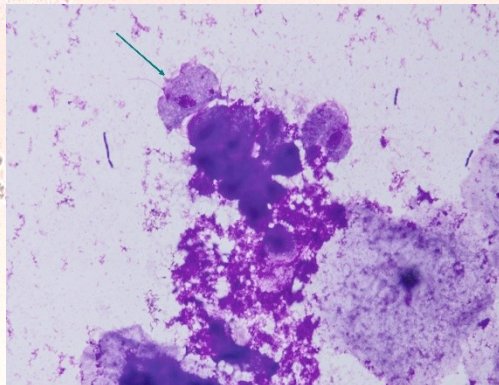
TRICHOMONAS VAGINALIS

Trichomonas vaginalis – viník nebo spoluviník?

P. Kubáčková¹, P. Myšková¹, P. Janků²

1. Oddělení klinické mikrobiologie a imunologie, FN Brno
2. Gynekologicko-porodnická klinika, FN Brno

34letá pacientka byla přijata dne 3. 11. na JIP porodního sálu pro asi týden trvající odtok plodové vody ve 25. týdnu těhotenství. V anamnéze uvádí abusus pervitinu jedenkrát měsíčně, kouření cigaret (20 kusů denně) a hypertenzi. U pacientky byl v červnu 2021 pro hydronefrózu zaveden stent. U pacientky se jednalo již o pátou graviditu (2 děti v termínu bez komplikací, 2019 - indukovaný abort ve 24. týdnu gestace pro trisomii 21 z genetické indikace, 2020 - farmakologický potrat). Dle objektivního nálezu byla pacientka zevně bez patologického nálezu, pochva klidná, cervix nezkrácen, plodová voda odtékala zkalená. Charakter zbarvení spíše odpovídal vyprazdňování staršího hematomu. Provedené ultrazvukové vyšetření ukázalo přítomnost jednoho plodu s časným výskytem růstové restrikce (biometrie odpovídala 22+0 t. g., 400g, pod 1. percentil) a placenty s jedním hematodem, dále vyšetření neodhalilo další patologie. Taktéž byl diagnostikován oligohydramnion. Dle zjištění lékaře byla též hypertenze dlouhodobě špatně korigována (tlak při příjmu 150/98).



Dne 4. 11. přichází informace z biochemického vyšetření moči s vyjádřením podezření na přítomnost trichomonád v sedimentu a doporučení na doplnění mikrobiologického vyšetření. Téhož dne bylo na Oddělení klinické mikrobiologie a imunologie provedeno mikroskopické vyšetření moči a výtěru z pochvy k průkazu *Trichomonas vaginalis*. V den příjmu byl zhotoven nativní preparát, ve kterém byly při zvětšení 400x pozorovány pohyblivé se trofozoiti *T. vaginalis* (výtěr z pochvy). Druhý den byl mikroskopován preparát barvený dle Giemsa-Romanovského 10x100, ve kterém byli opět pozorovány trofozoiti s viditelným jádrem (nachově zbarvení), anteriorními bičíky, parabazálními aparátem, undulující membránou a axostylem. Po konzultaci s antibiotickým střediskem byla domluvena vzhledem k nálezu eskalace terapie (PNC-G+metronidazol).

Byla taktéž dokončena maturace plíc plodu kortikoidy (3. - 5. 11.) vzhledem k extrémní nezralosti plodu spojené s růstovou restrikcí volen konzervativní postup a léčba antibiotiky. Byla provedena amniocentéza ke stanovení interleukinu 6, jehož hladina neprokázala intrauterinní infekci plodu. Postupně došlo k nástupu kontrakční činnosti a vzhledem k patologickému kardiokografickému záznamu bylo 7. 11. přistoupeno k ukončení těhotenství per sectionem caesarem (25+2 t. g.). Živě rozené dítě bylo mužského pohlaví, délky 28cm, váhy 390 g, exitus letalis 17. 11. pod obrazem respiračního a oběhového selhání. V dutině břišní bylo přítomno značné množství bělavého výpotku, který byl zaslán k mikrobiologickému vyšetření (kulturní nálezy *Escherichia coli*). Placenta byla vybavena po částech a byla popsána jako zapáchající s četnými hematomy a infarkty. Pupečník se dle pozorování trhal. Perioperačně byl do antibiotické léčby zaveden amoxicilin/kys.klavulanová. Po operaci byla pro nárůst zánětlivých parametrů domluvena eskalace na piperacilin/tazobactam.

Daná kauzistika popisuje případ pacientky spojující několik rizikových faktorů, které se spolupodílejí na předčasném porušení plodových obalů, odtoku plodové vody a z toho vyplývajícím předčasným porodem. Výsledky in vitro studie Drapera a kol.(1995) uvádí, že přítomnost *T. vaginalis* oslabuje plodové obaly a tudíž potencuje předčasný porod. Práce z dalších zemí tuto souvislost potvrzují (Nakubulwa a kol., 2015, Cotch a kol., 1997). Užívání pervitinu (metamfetaminu) během těhotenství taktéž přispívá ke zkrácení gestační doby (Wright a kol., 2015). Dlouhodobé výsledky ukazují, že hypertenze v průběhu těhotenství zvyšuje riziko předčasného porušení plodových obalů (Liu a kol., 2019).

Goldenberg GL, Culhane JF, Iams JD et al. Epidemiology and causes of preterm birth. *Lancet*. 2008; 371: 75-84

Draper D, Jones W, Heine RP et al. *Trichomonas vaginalis* weakens human amniochorion in an in vitro model of premature membrane rupture. *Infect Dis Obstet Gynecol*. 1995;2(6):267-74

Nakubulwa S, Kaye DK, Bwanga F et al. Genital infections and risk of premature rupture of membranes in Mulago Hospital, Uganda: a case control study. *BMC Res Notes*. 2015; 8: 573

Cotch MF, Joseph G, Pastorek I et al. *Trichomonas vaginalis* associated with low birth weight and preterm delivery. *Sex Transm Dis*. 1997;24(6):353-60

Diagnostika

dutinových parazitů

Přímý průkaz

MIKROSKOPIE

KULTIVACE

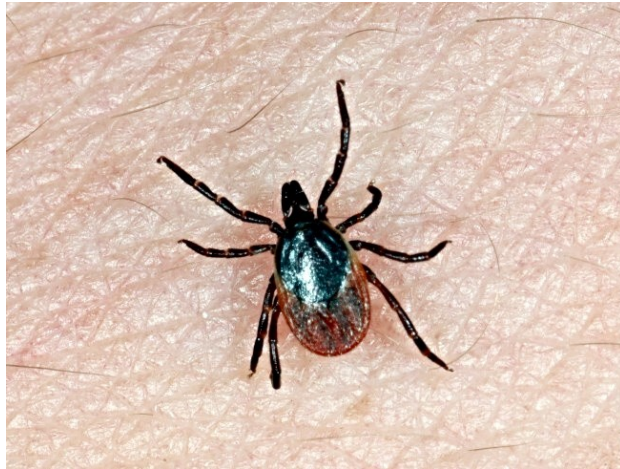materiál :

muži- výtěr z uretry, moč

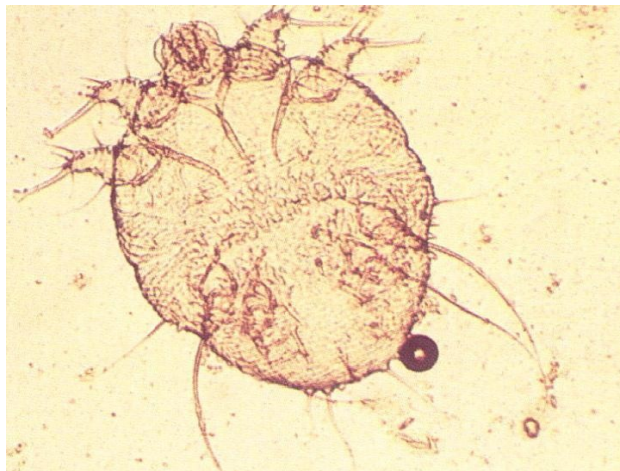ženy – výtěr z uretry, pochvy, cervixu

Ektoparaziti - roztoči

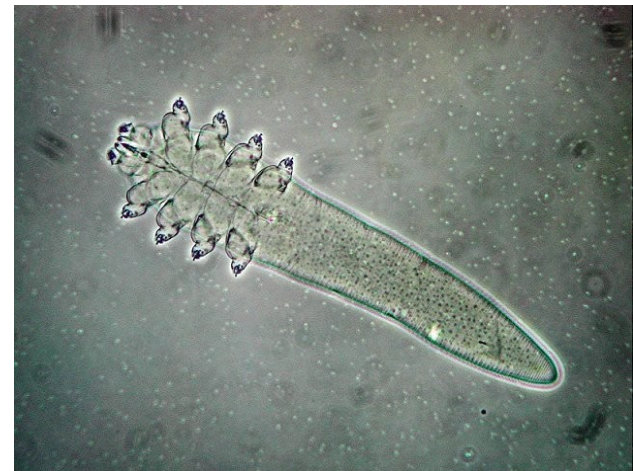klíště



sametka



zákožka



trudník

Ektoparaziti - hmyz



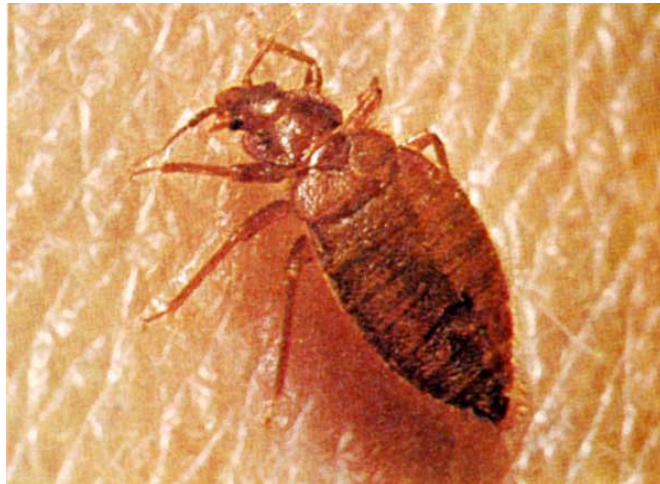komár



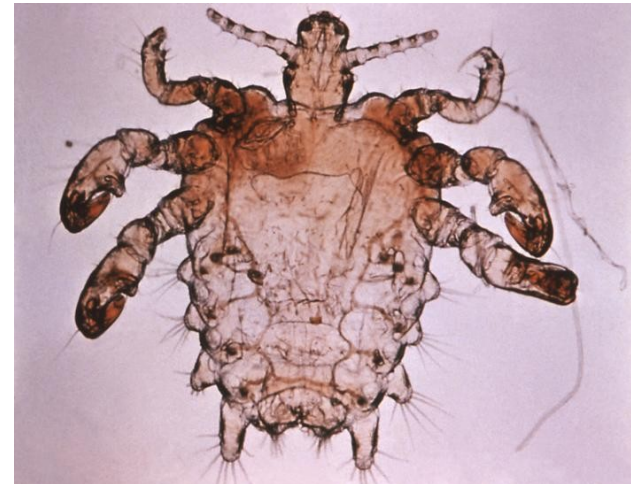
veš



blecha



štěnice



muňka

A microscopic image of cells, likely stained with hematoxylin and eosin (H&E). The background is filled with various cell structures, including nuclei stained purple and cytoplasm/extracellular matrix stained pinkish-red. The overall appearance is that of a tissue section under a microscope.

Děkuji

za pozornost.