

# Úrazy hrudníku

## ➤ Úrazy hrudní stěny

➤ poranění pleury

## ➤ Úrazy hrudních útrob

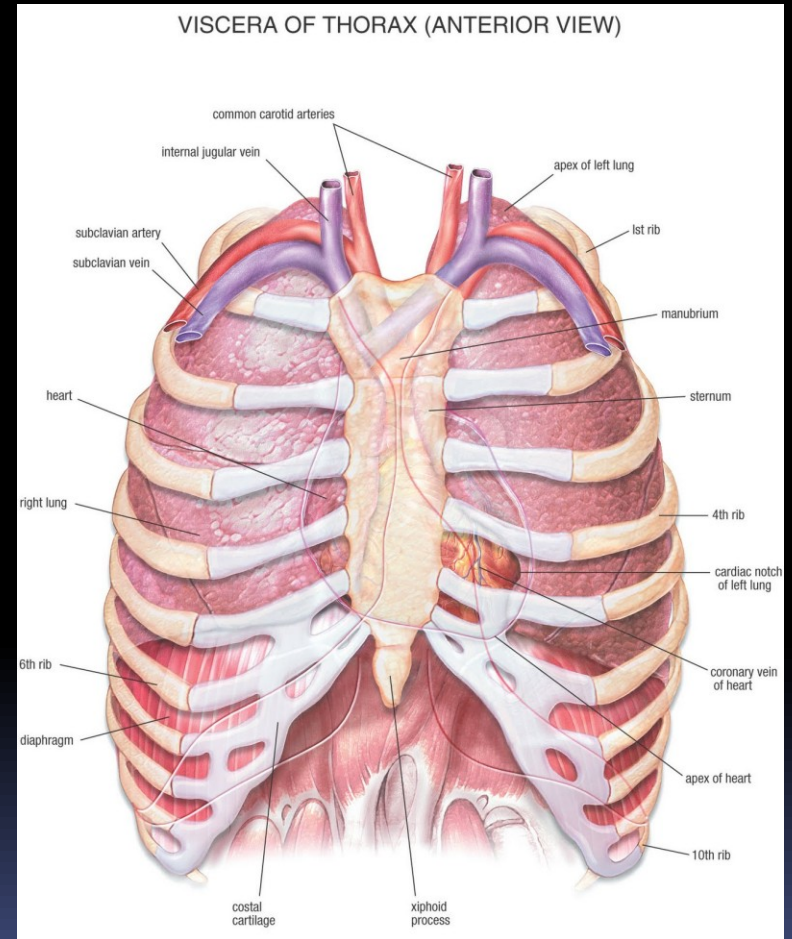
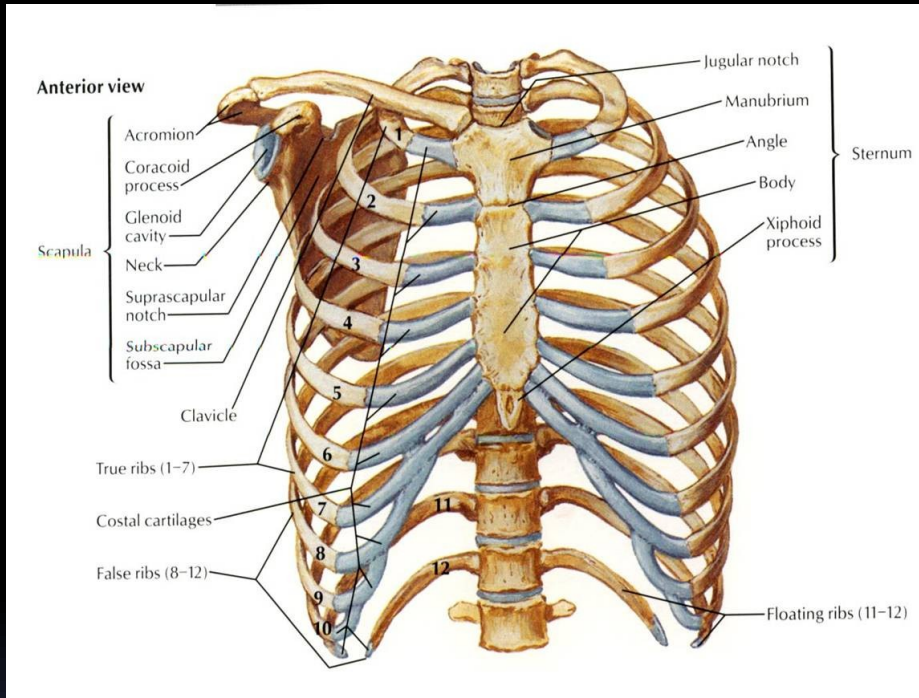
➤ poranění plic a dýchacích cest

➤ poranění srdce a velkých cév

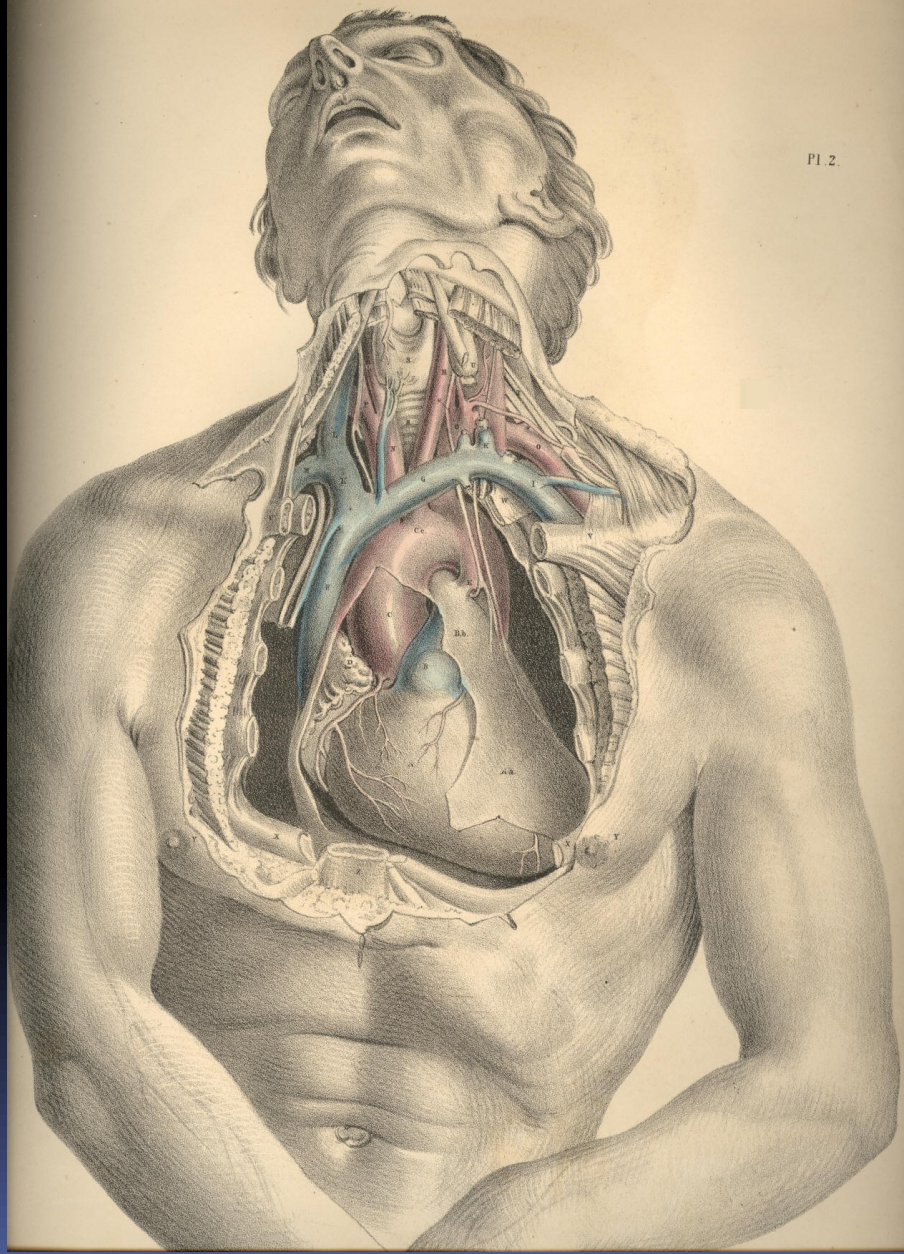
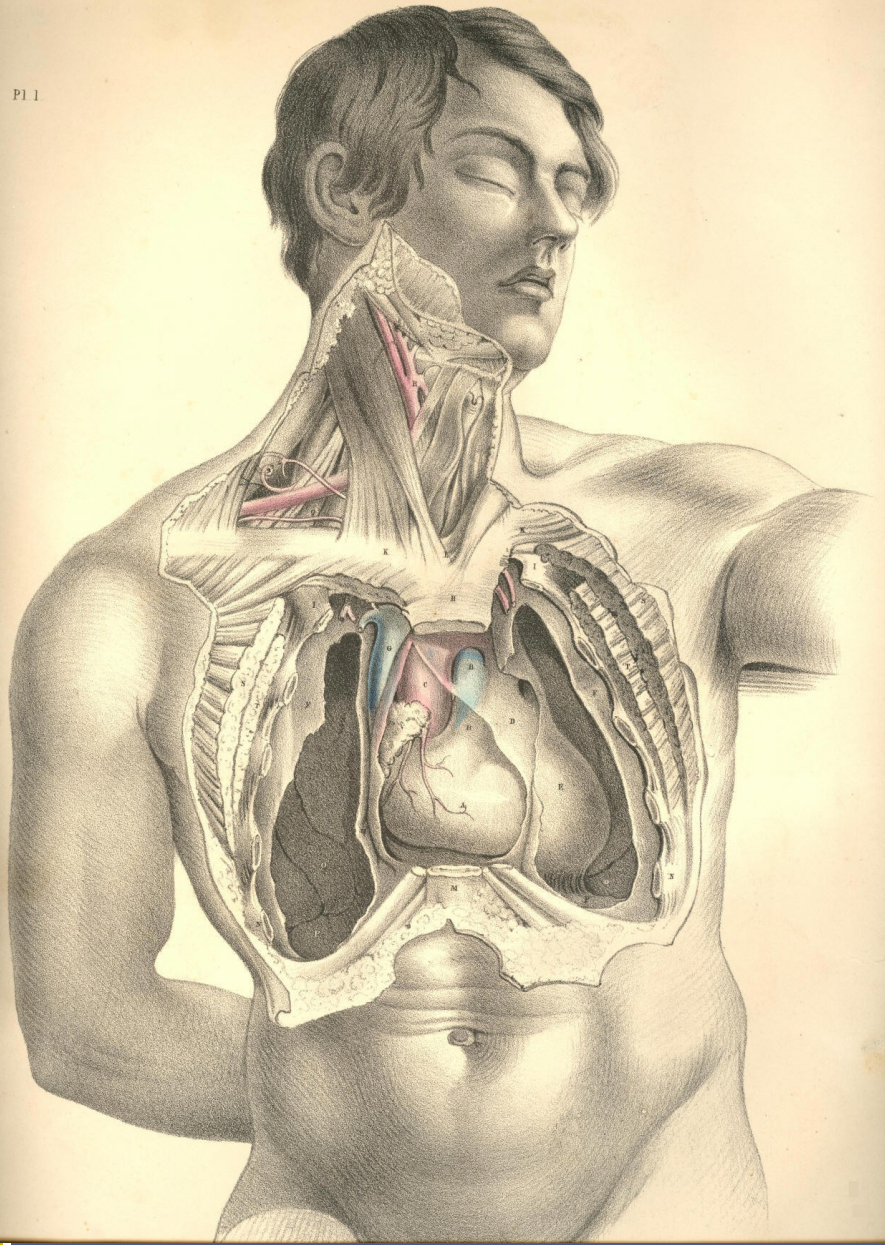
➤ poranění jícnu

# Úrazy hrudníku

- tupá x ostrá
- nízkoenergetická x vysokoenergetická

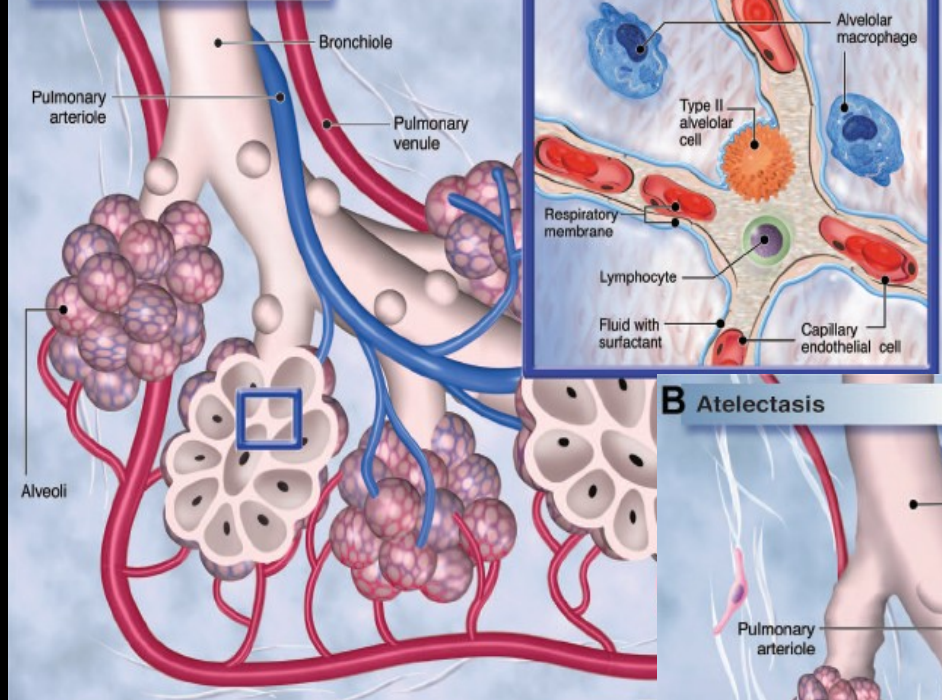




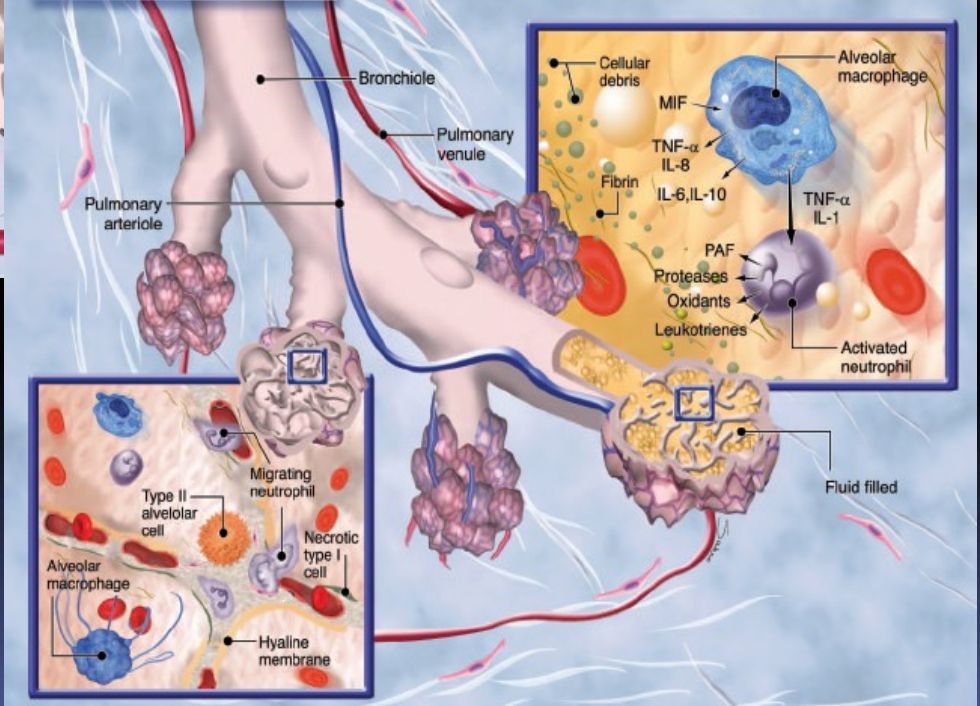




### A Normal Lung



### B Atelectasis



# Symptomatologie

- bolesti na hrudníku
- známky poranění hrudní stěny
- nestabilní hrudní stěna
- dechová a oběhová nestabilita
- haemorrhagický šok
- bezvědomí

# Vyšetření

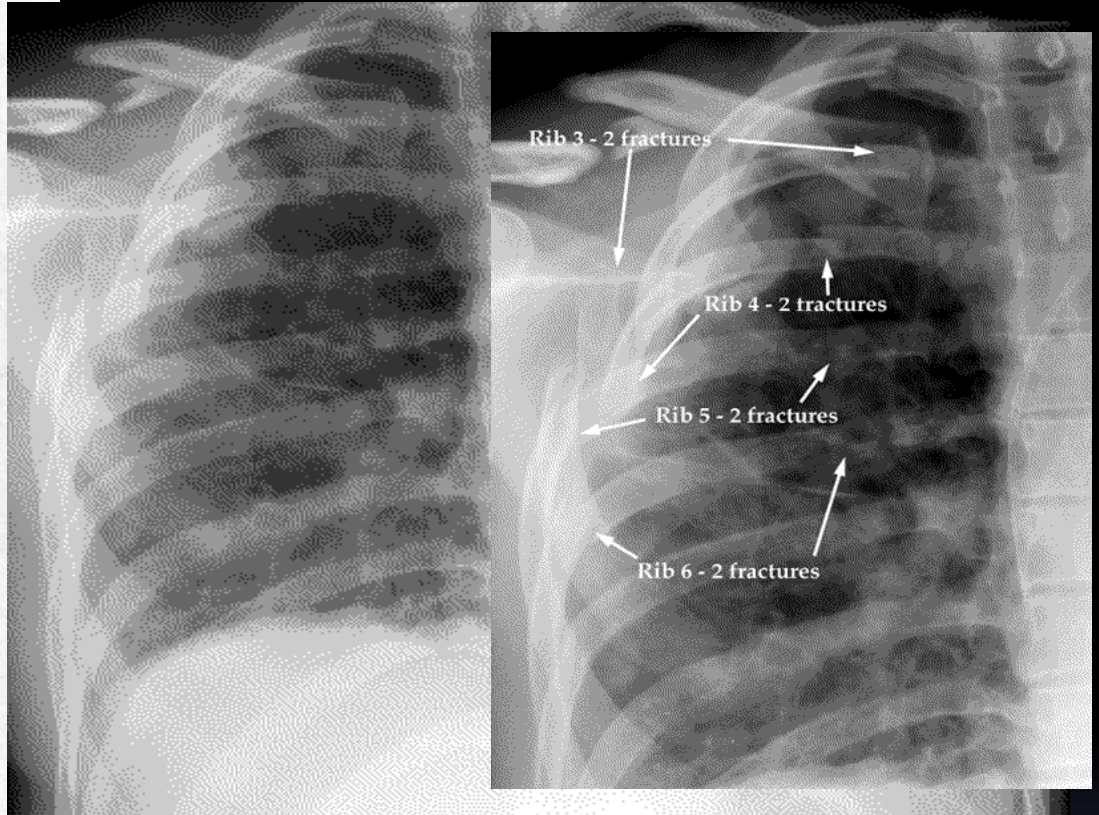
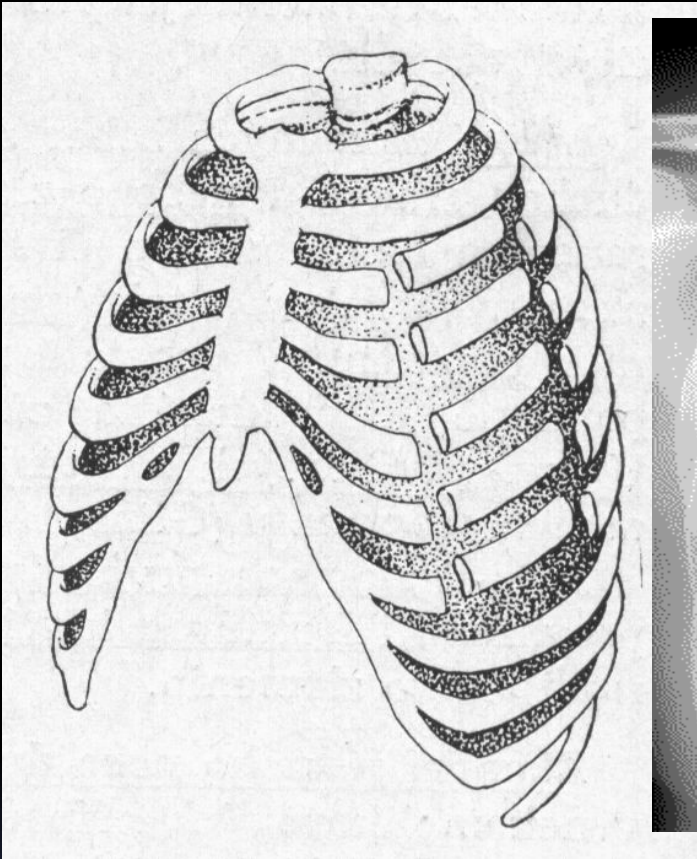
- mechanismus úrazu – anamnéza
- klinické vyšetření, vitální funkce
- CT s kontrastem, spirální CT
- RTG
- laboratorní vyšetření
- ECHO srdce

# 1. Poranění hrudní stěny

- Žebra: více než 3 - *seriová fraktura*
  - na dvou místech více žeber - *dvířková fraktura*
  - možný hemotorax , poranění sleziny či jater při fraktuře distálních žeber (CAVE – již 7. žebro !)
  - Terapie: klid, analgetika, u seriové fraktury hospitalizace.
  - u dvířkové fraktury může být respirační insuficience s nutností arteficiální ventilace



# Dvířková zlomenina



Více tříštvých zlomenin žeber = „vlající hrudník“

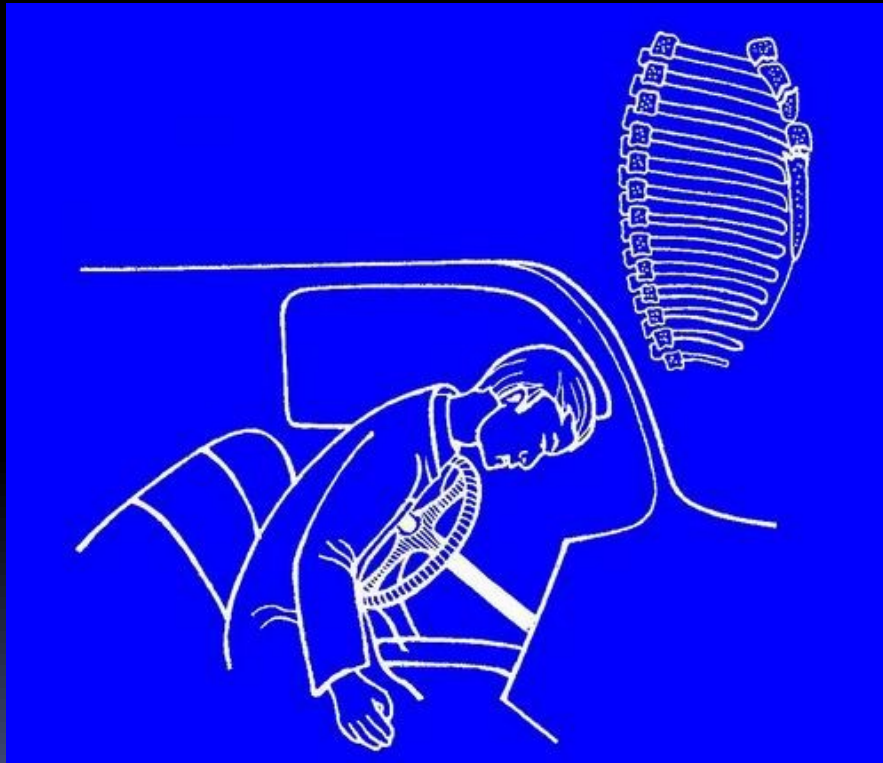
Angl. „flail chest“ (flail = cep)

úrazy hrudní stěny

# Sternum

- většinou přímý mechanismus úrazu
- nemusí být vidět na RTG snímku na žebra  
- nutné speciální projekce
- většinou konzervativní léčba
- operace jen u dislokovaných fraktur s  
dislokací do mediastina

# Mechanismus poranění sterna



úrazy hrudní stěny

## 2. Pneumothorax

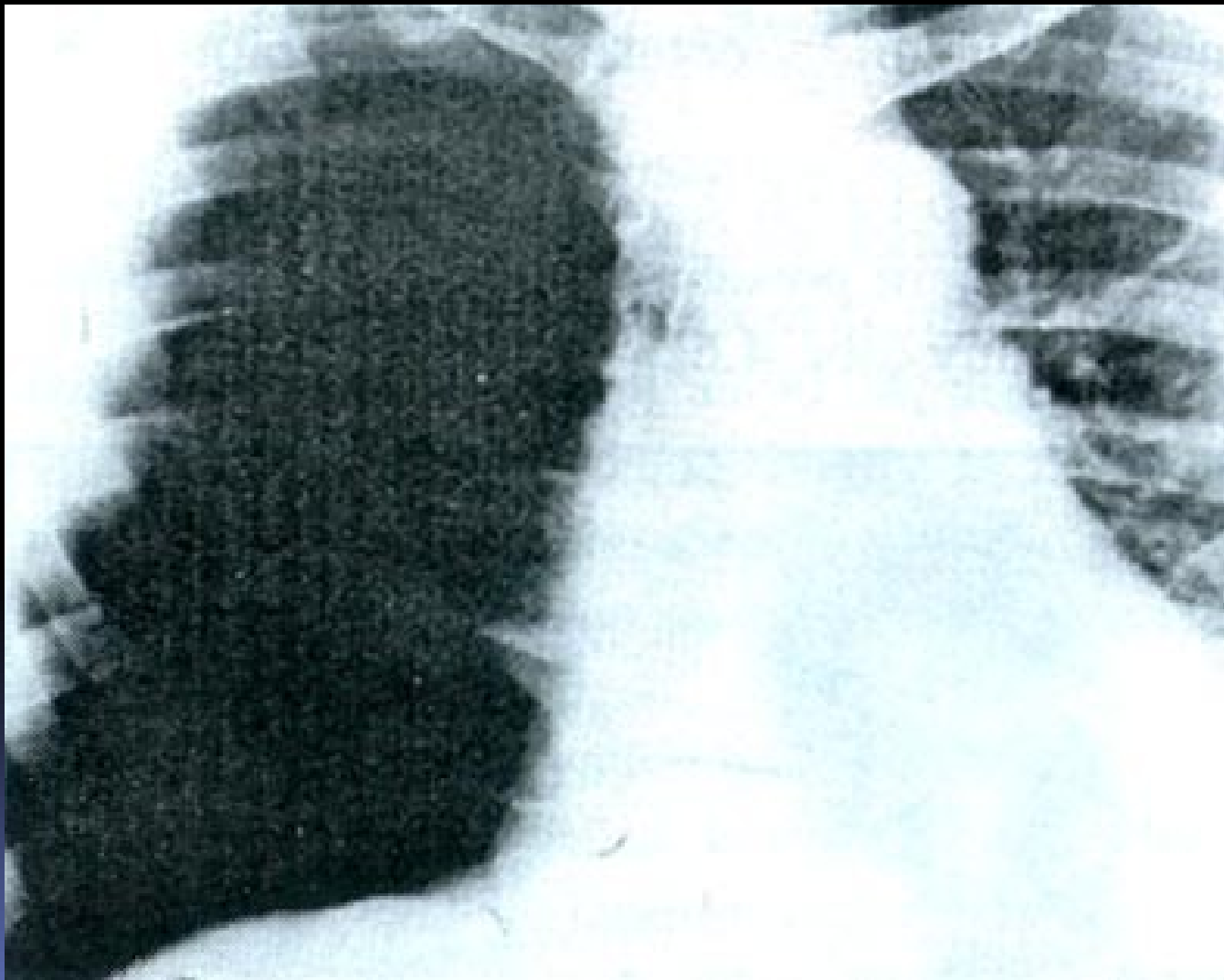
- Spontánní
- Traumatický (otevřený, zavřený)
- Iatrogenní
  
- Otevřený
- Zavřený (plášťový, parciální, kompletní)
- Tenzní



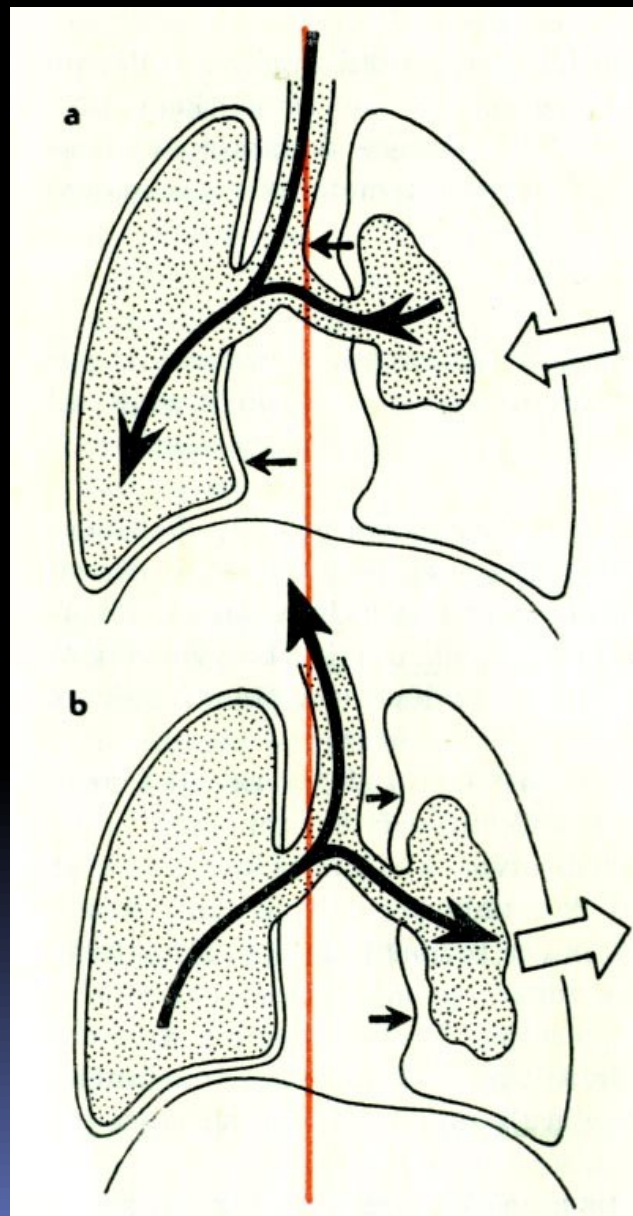
# Symptomatologie

- bolesti na hrudi
- dušnost
- neproduktivní kašel
- snížená hybnost hrudní stěny
- hypersonorní poklep
- oslabené dýchání

Pravostranný PNO přetlakový  
s přetažením mediastina

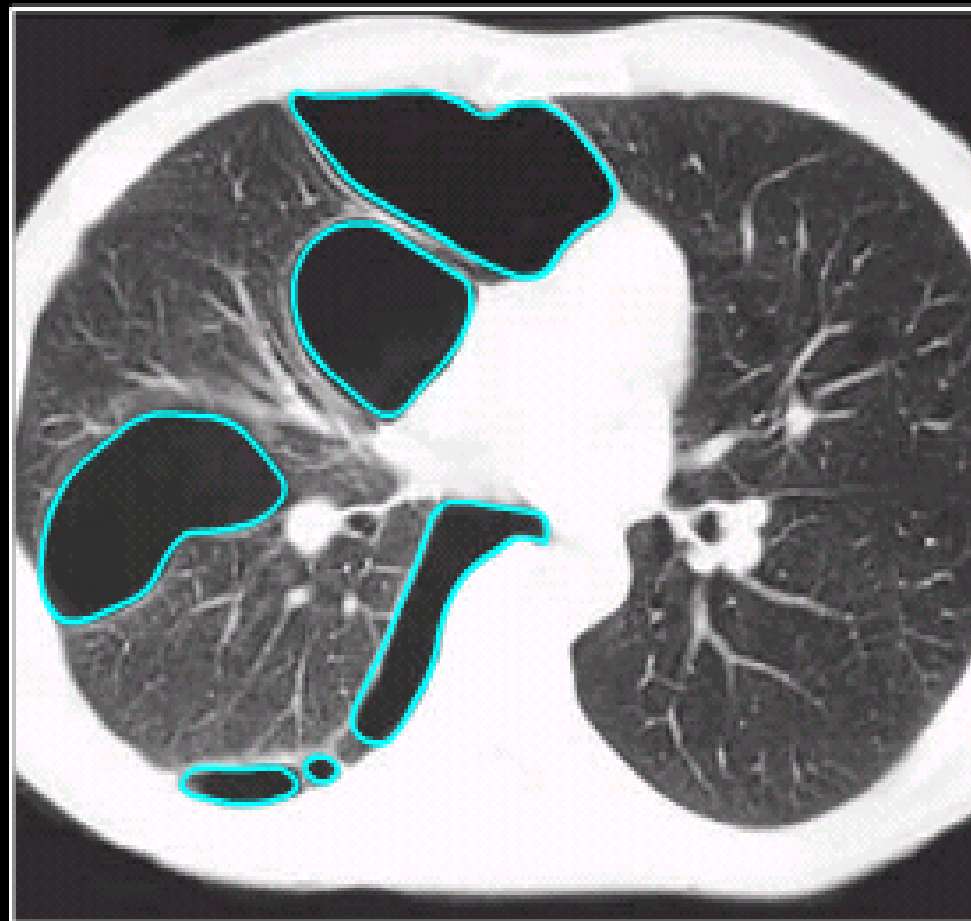


## Vlání mediastina při otevřeném PNO



úrazy pleury

# CT obraz plicních bul

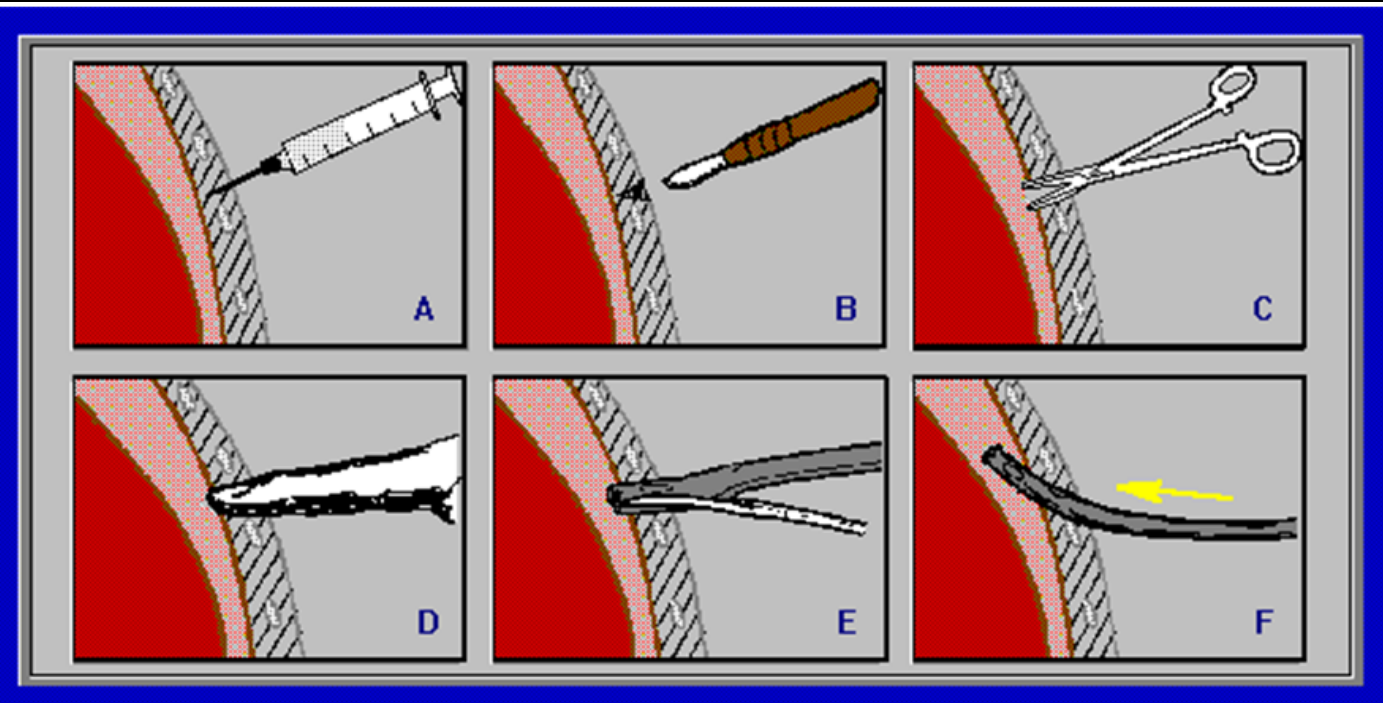
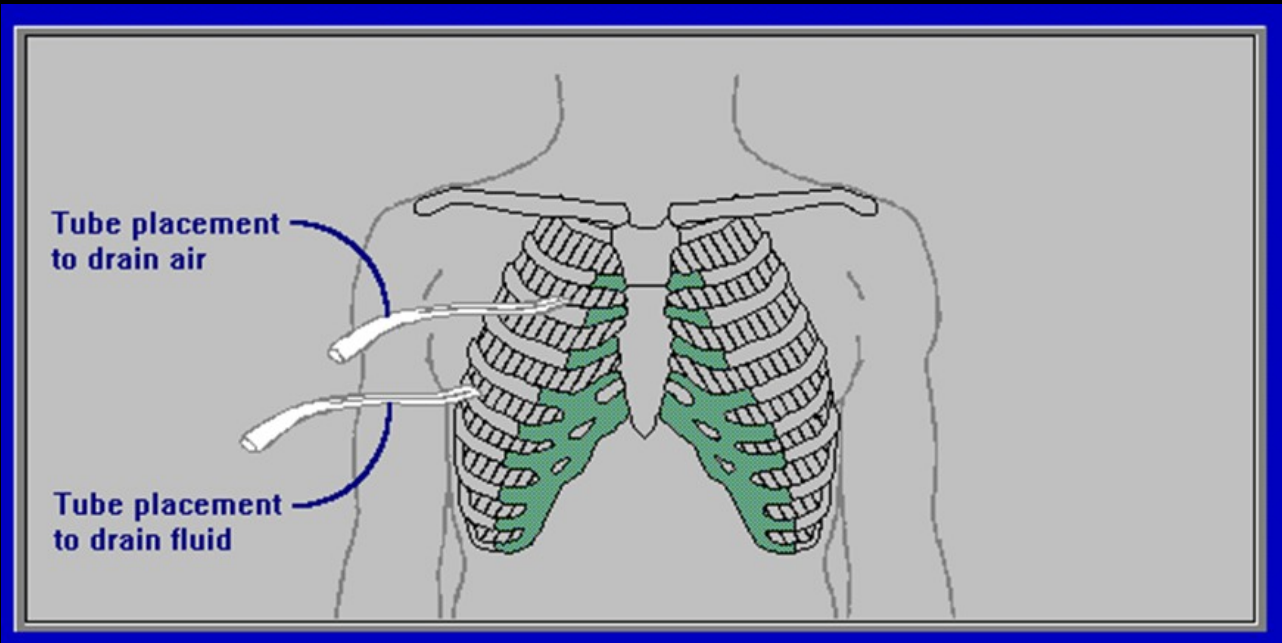


úrazy pleury



# Terapie PNO

- Hrudní drenáž
- Otevřený PNO převést na částečně komunikující
- Tenzní - urgentní drenáž silnou jehlou
- U recidivujícího spont. PNO torakoskopie, dle nálezu resekce buly, pleurodeza



# 3. Poranění plic

- kontuze plic
- těžká kontuze plic s respirační insuficiencí
- lacerace plic
- hematom plicní
- blast syndrom
- poranění dýchacích cest ( nárůst podkožního emfyzemu po traumatu)

# Syndrom papírového sáčku



úrazy hrudních útrob



# Syndrom papírového sáčku

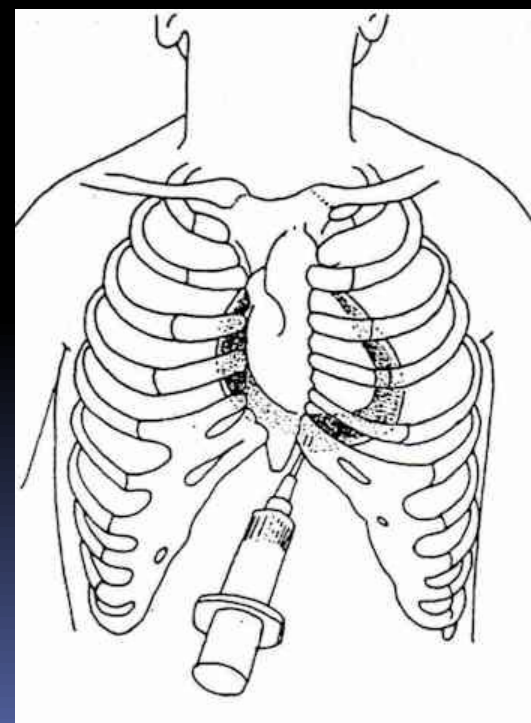
- Při zadržení dechu v inspiriu vede i při nevelkém nárazu na hrudník vysoký nitroplicní přetlak k ruptuře plíce a ke vzniku PNO.
- Nemusí být zřejmá deformace hrudníku a není prokazatelné poranění skeletu hrudníku.

## 4. Poranění srdce

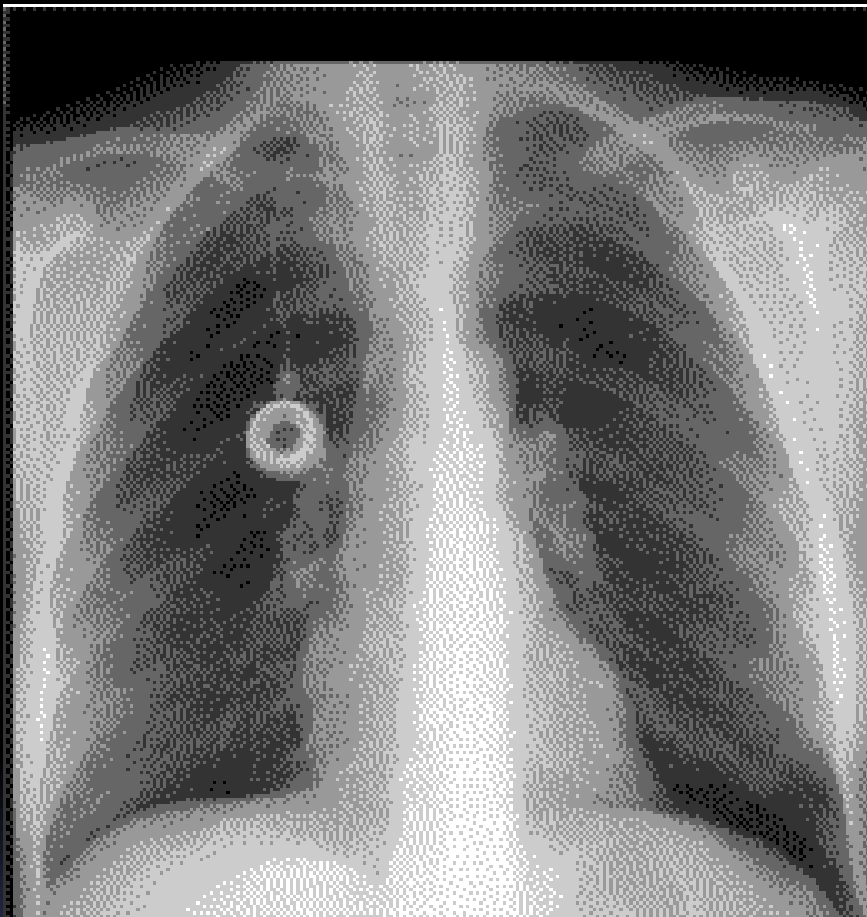
- Komoce srdce - přechodné potíže
- Kontuze srdce
- Penetrující poranění (tamponáda perikardu nebo masivní krvácení)

# Poranění srdce

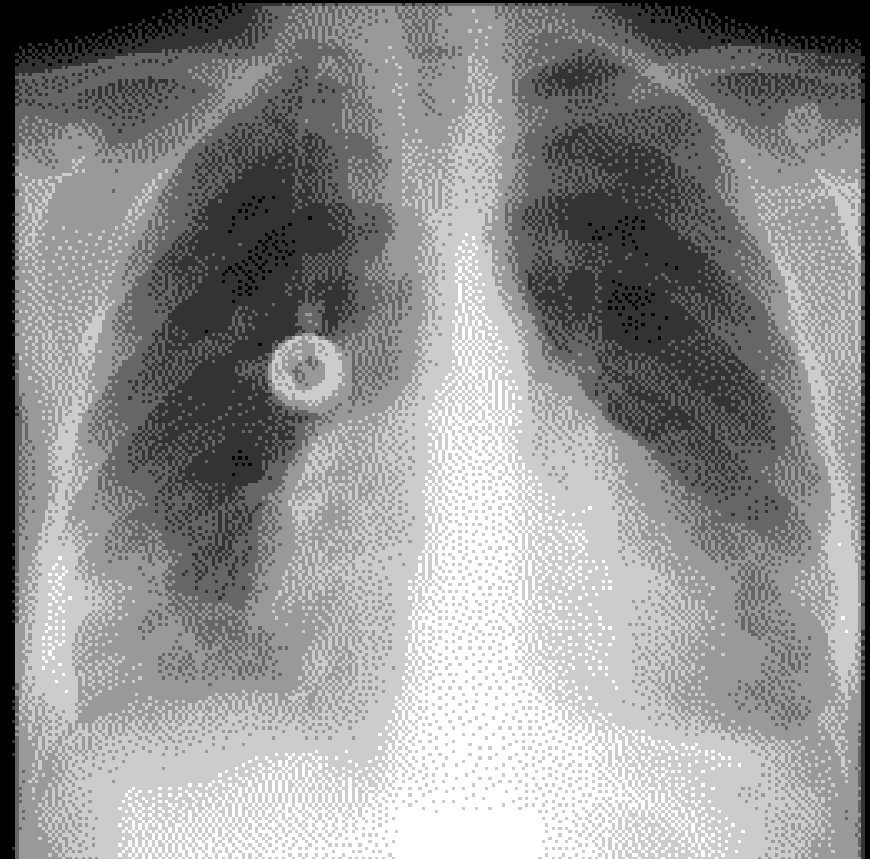
- Tupá poranění jsou obvykle smrtelná
- Diagnosa je obtížná
- Beckova triáda – tamponáda
  - dilatace krčních žil
  - ztišení srdečních ozev
  - hypotense



úrazy hrudních útrob



**Normal shaped heart**

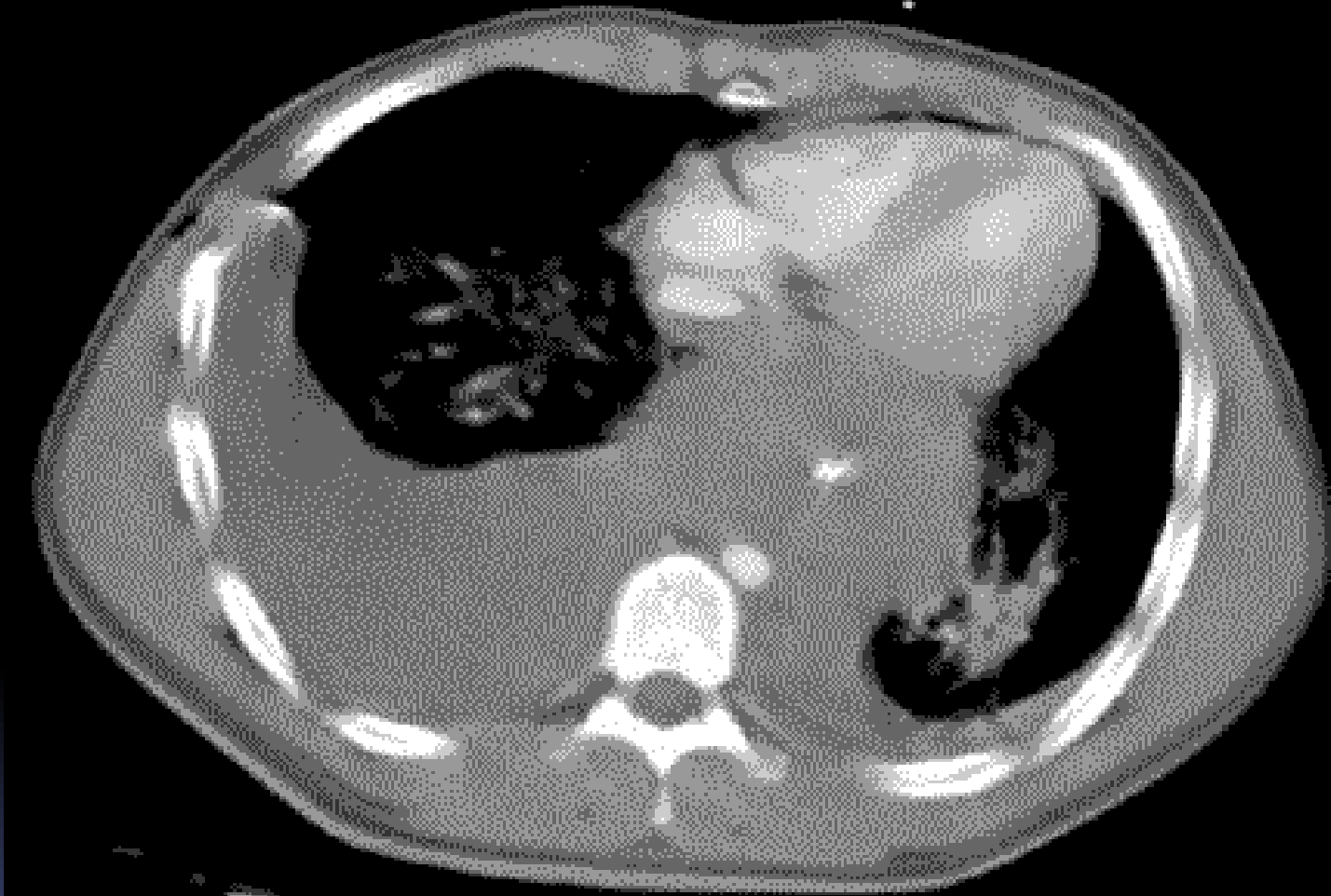

**Globular shaped heart  
from pericardial fluid**



# 5. Poranění velkých cév

- tupá poranění aorty  
80-90 % úmrtí na místě nehody !
- penetrující bodná, střelná



## 4. Ruptura jícnu

- nejčastější příčina mediastinitidy
- spontánní - většinou u alkoholiků při zvracení
- iatrogenní - častěji při ezofagoskopii
- diagnostika: pasáž jícnu vodní kontrastní látkou
- na CT mediastina pneumomediastinum

# Léčba

- většinou chirurgická
- u malých ruptur v časném výkonu sutura a plombáž omentem
- většinou ezofagektomie a slinná píštěl na krku
- výživná jejunostomie
- většinou závažný průběh

## 4. Poleptání jícnu

- Kyseliny: koagulační nekroza
- Louhy: kolikvační nekroza
  
- po vypití ihned prudká bolest až šokový stav
- zákaz vyvolávat zvracení - perforace jícnu

# Léčba

- v akutním stavu terapie šoku, antibiotika, parenterální výživa
- kortikoidy k prevenci striktury jícnu
- v chronickém průběhu striktury, v průběhu mnoha let možný maligní zvrát - ezofagektomie