

MUNI
MED



EKG v praxi

PORUCHY SRDĚČNÍHO RYTMU

Dominik Höpfler

Jakub Libiak

Michael Andrej

Samuel Kecer

....důležité z minulého workshopu

- šíření vzruchu v srdci
- desatero při popisu EKG
 - určování frekvence
- určování el. osy srdeční
 - svody na EKG

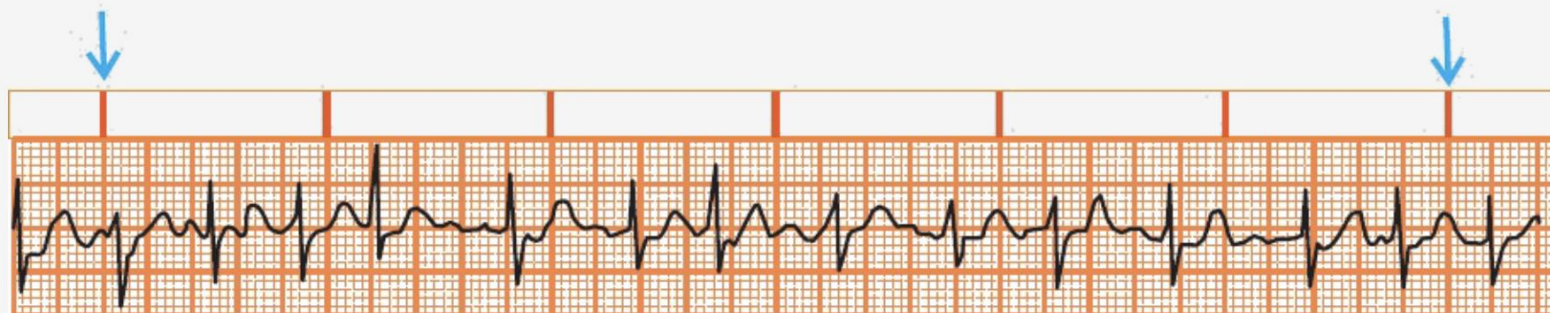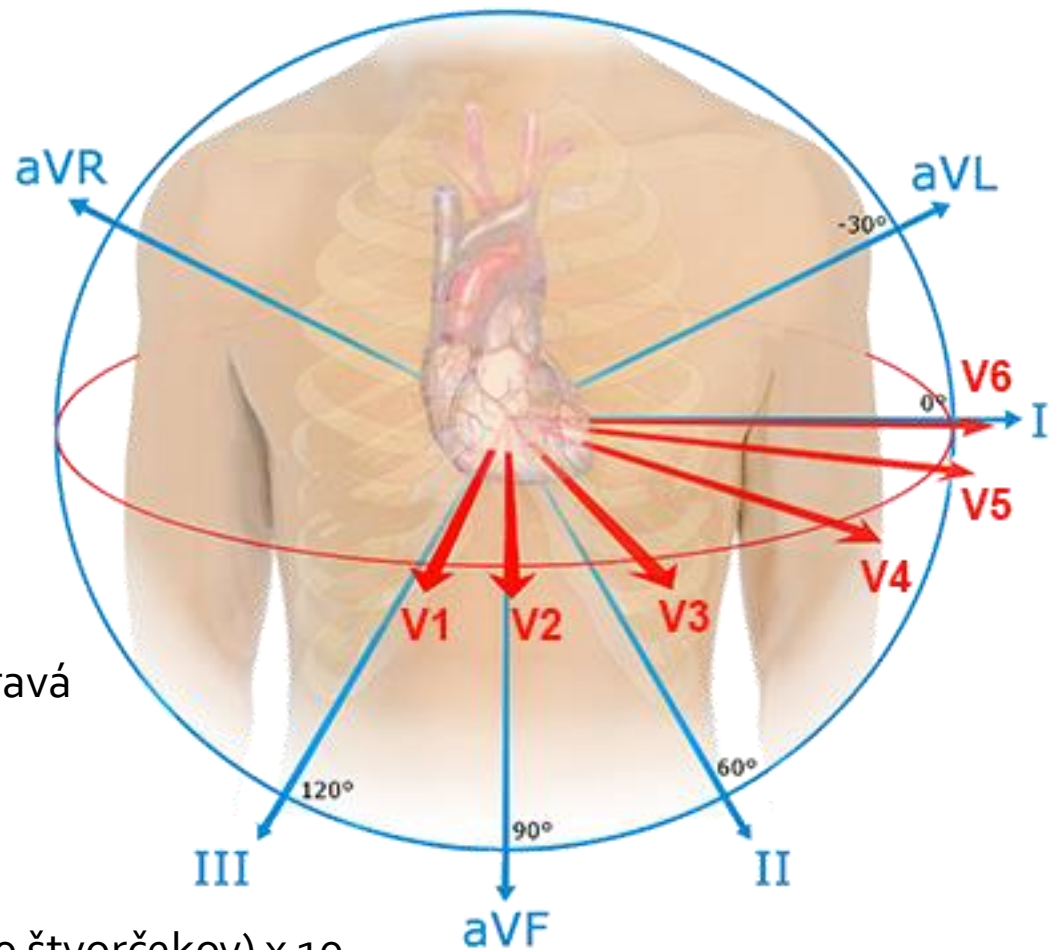
Opáčko

Checklist popisu EKG („EKG desatero“):

1. Akce
2. Rytmus
3. Frekvence
4. Vlna P, PQ (PR) interval
5. QRS komplex
6. QT interval, QTc
7. ST segment
8. Vlna T
9. Elektrická osa srdeční
10. Zóna přechodu

Elektrická osa – pravá
láška zblížíže

Frekvence = 6s (30 štvorčekov) x 10



Arytmie = porucha srdečního rytmu

1. Poruchy vedení = Blokády

2. Poruchy vzniku srdečního rytmu

Příčiny arytmií = **HIS DEBS**

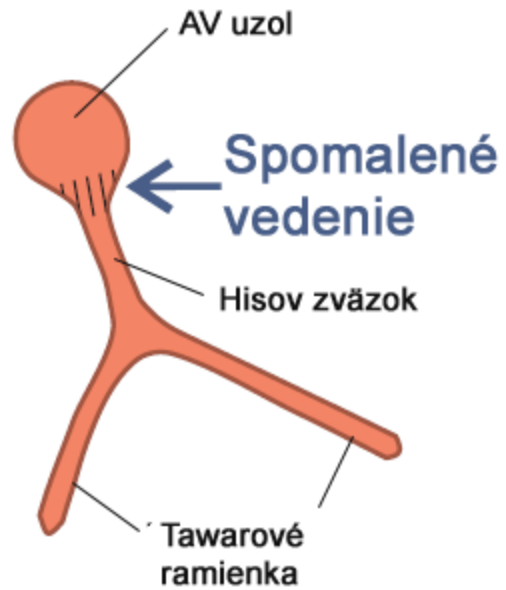- **H**ypoxia
- **I**schemia
- **S**ympathetic activity
- **D**rugs
- **E**lectrolytes
- **B**radycardia
- **S**tretching or dilatation

S čím prichádza pacient? (príznaky arytmií)

- **palpitace;**
- **↓ minutový srdeční výdej;**
 - slabost,
 - únava
 - Vertigo
 - presynkopa, synkopa
 - dušnost, hypotenze, šok
 - stenokardie

Ak robíte na súdnom:
náhla srdeční smrt...

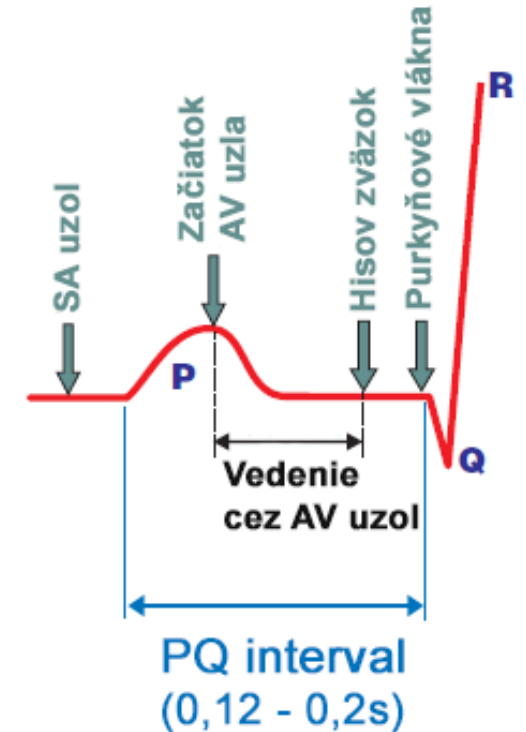
1. Poruchy vedení = BLOKÁDY



Blokáda AV uzlu

1. stupeň
2. stupeň
3. stupeň

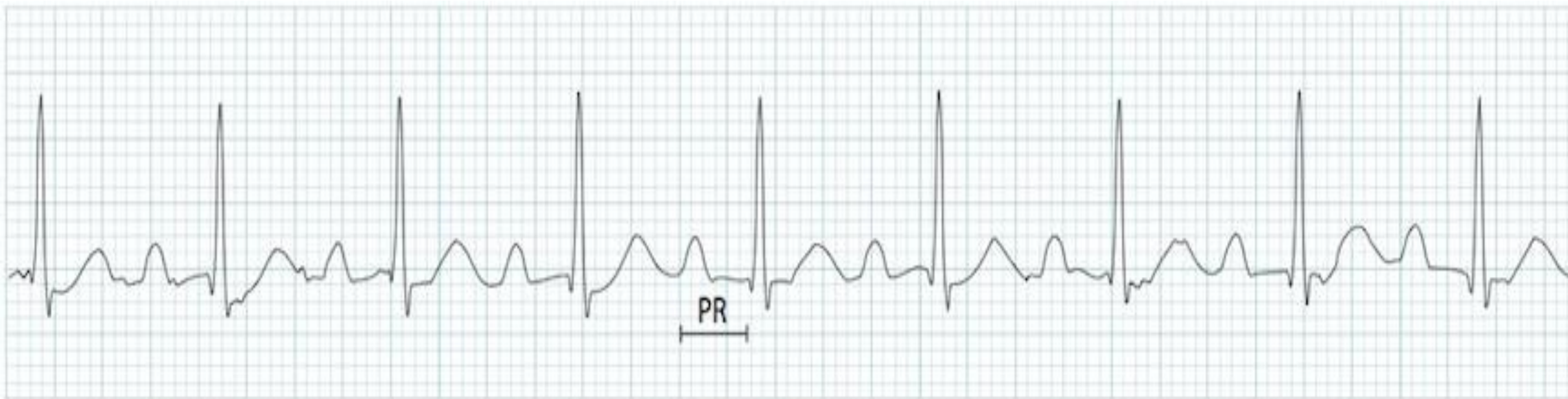
- místo: AV uzel + Hisův svazek
- **nejzraniteľnejší** z celého prevodního systému



Na EKG sledujeme: **PQ interval**

AV blokáda I. stupně

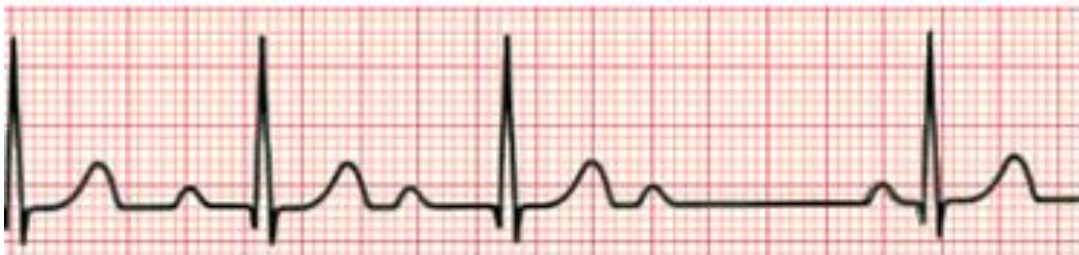- v srdci: zpomalení vedení AV uzlem
- na EKG: **prodloužení PR** intervalu nad normu (více jak 200ms)



AV blokáda II. stupně

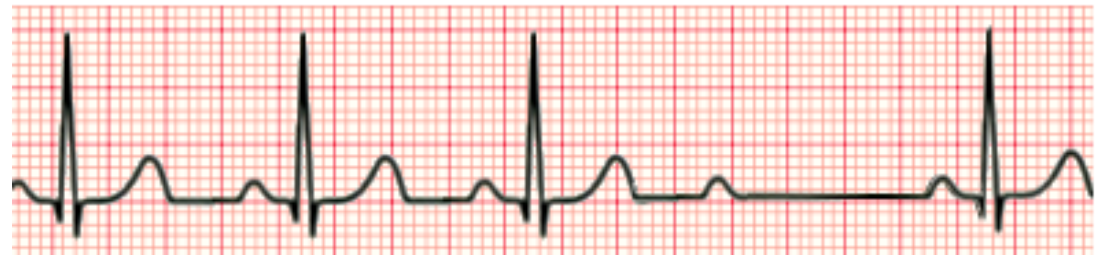Typ I - Mobitz I (Wenckebach)

- v srdci: postupně pomalejší AV vedení až jeden převod vypadne
- na EKG:
 - **nepravidelný RR interval**
 - **PQ se postupně prodlužuje až do výpadku**
- nejčastěji P/QRS - **3:2, 4:3, 5:4**



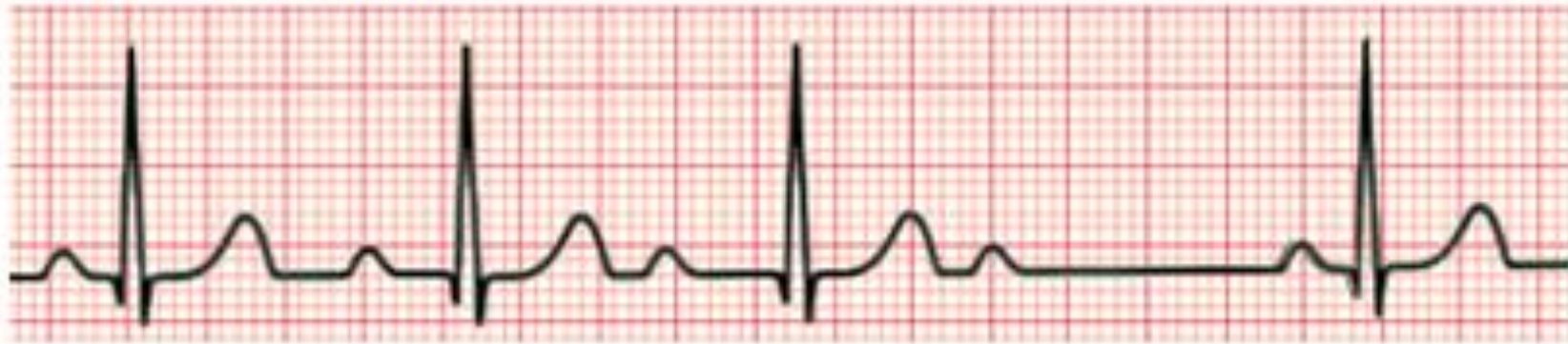Typ II - Mobitz II

- v srdci: nepravidelný výpadek převodu
- na EKG:
 - **nepřevedení P vlny bez postupného prodlužování PQ intervalu**
- **závažnější než Mobitz I – zaveden pacemaker!**

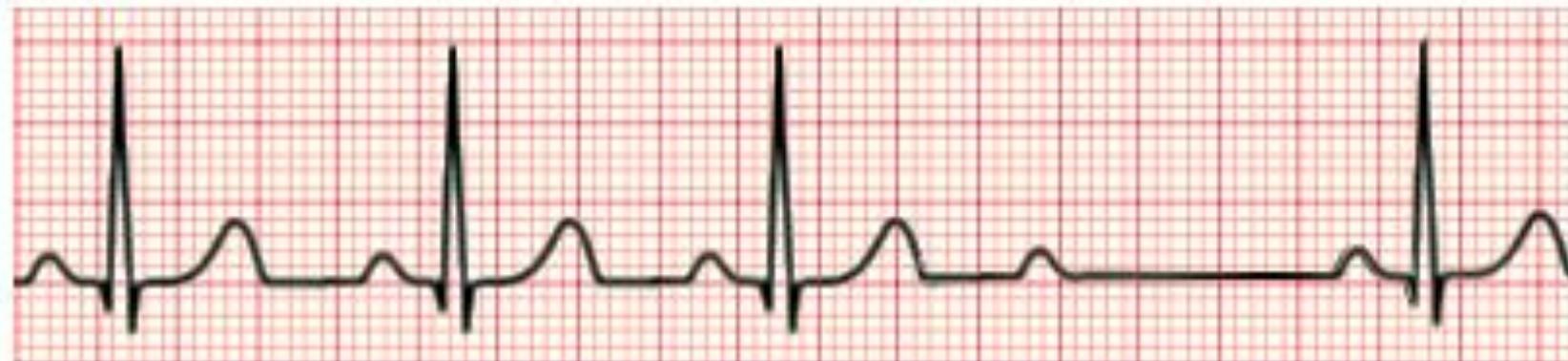

Mobitz I vs. Mobitz II

Mobitz I or Wenckebach

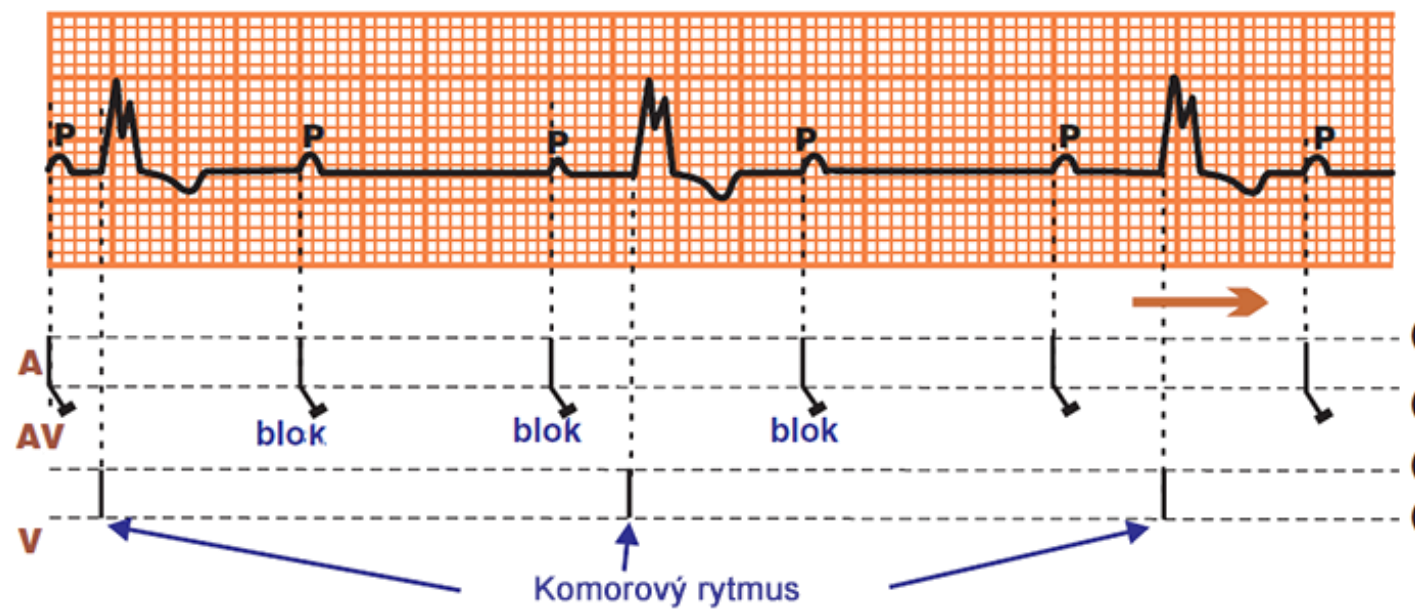
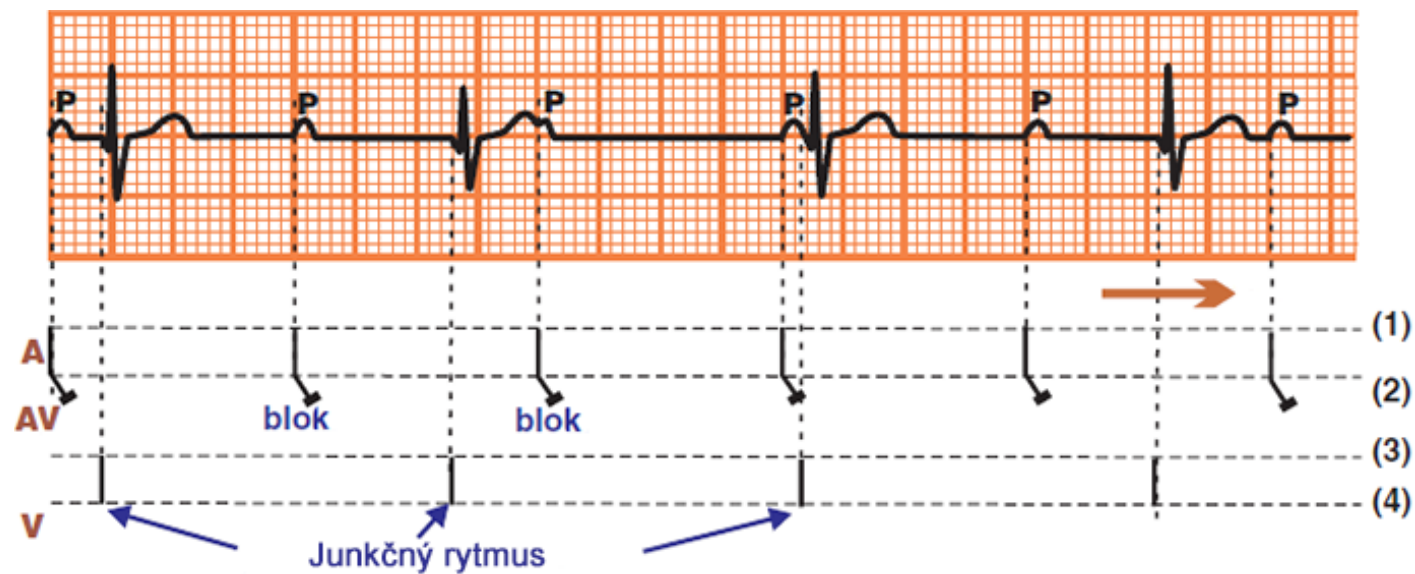


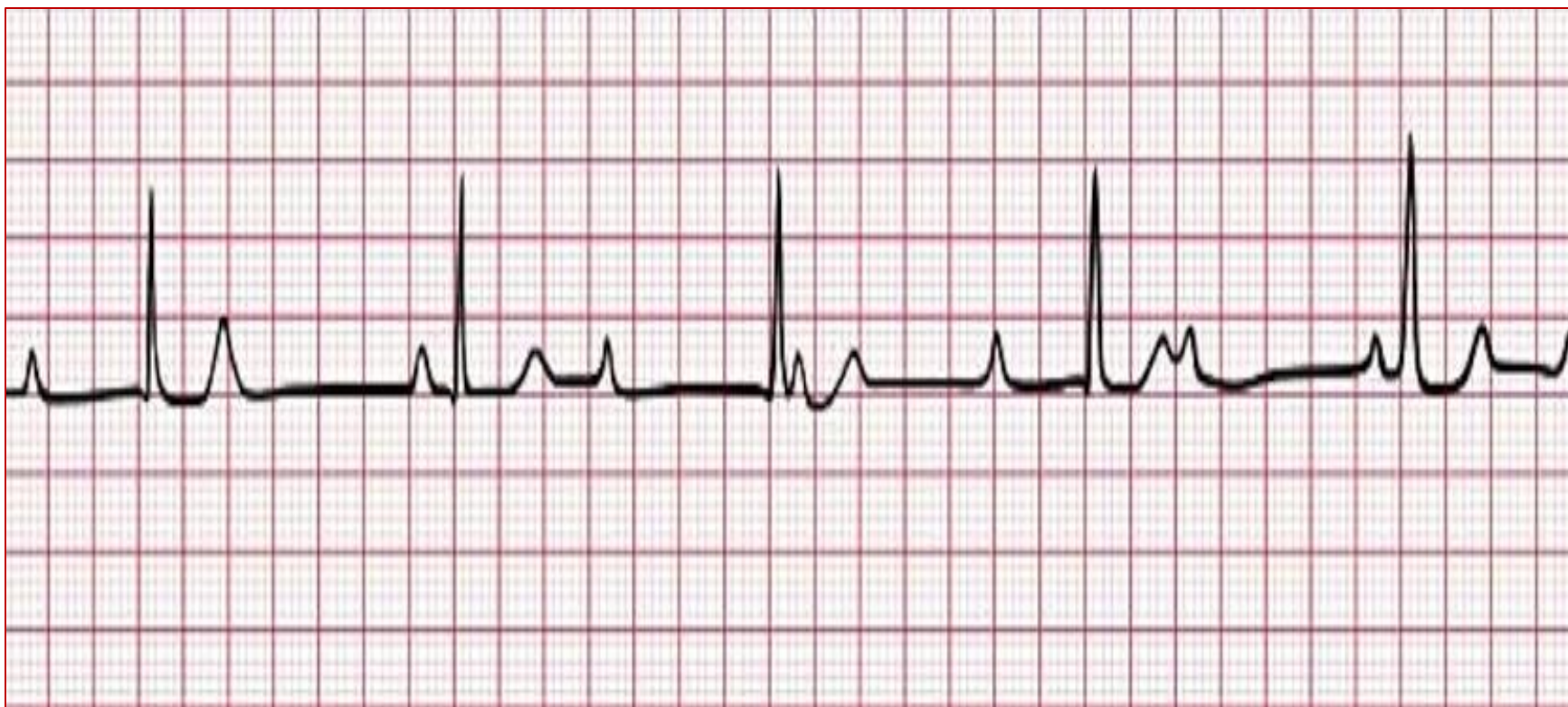
Mobitz II



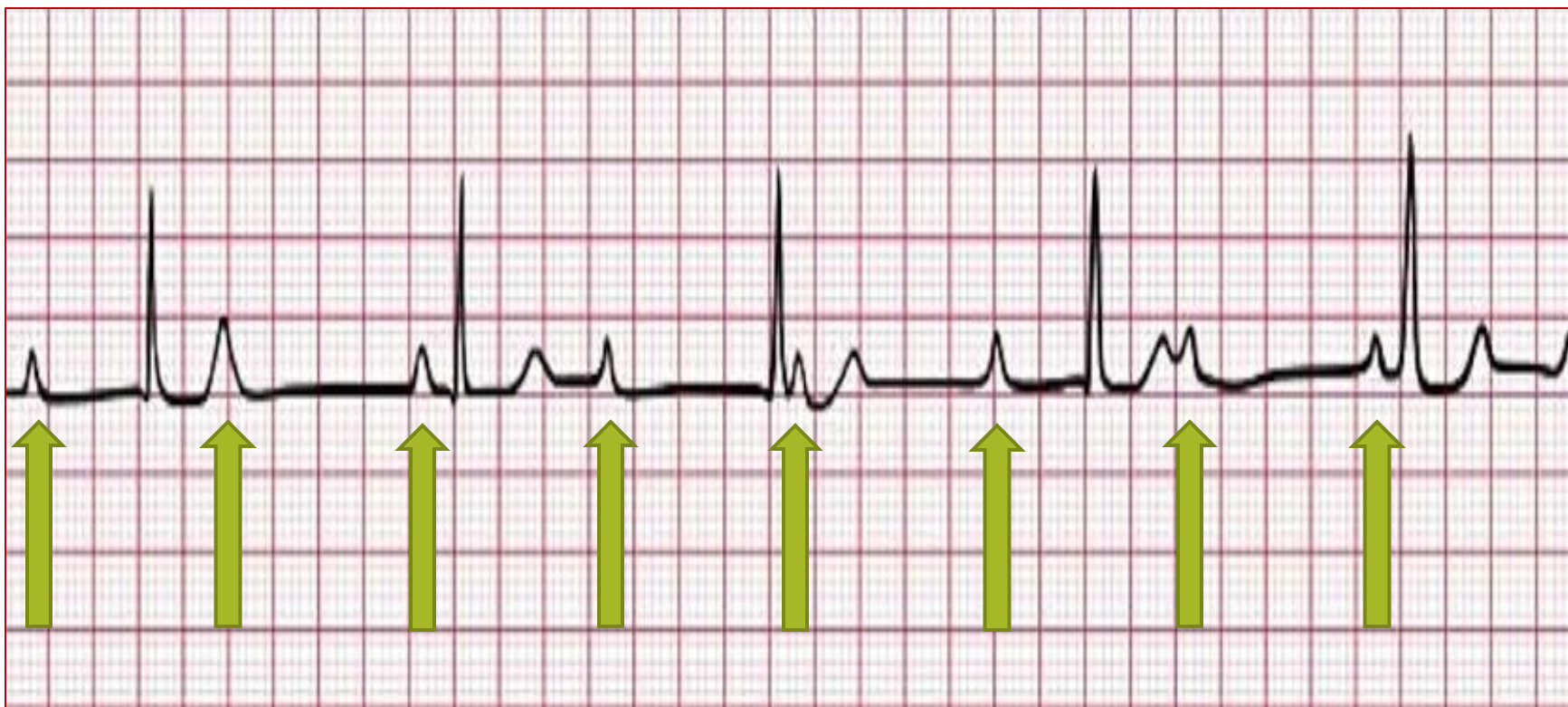AV blokáda III. stupně

- AV uzel je úplně zablokovaný, nejčastěji po infarktu spodní stěny
- v srdci: síně a komory mají vlastní rytmus, jsou navzájem nezávislé
- na EKG:
 - **P vlny a QRS komplex bez návaznosti – disociace**
 - **junkční** nebo **komorový** rytmus (suprahisálný vs infrahisálný)
 - PP interval je konstantnější než RR interval
 - **PQ s proměnlivou délkou**

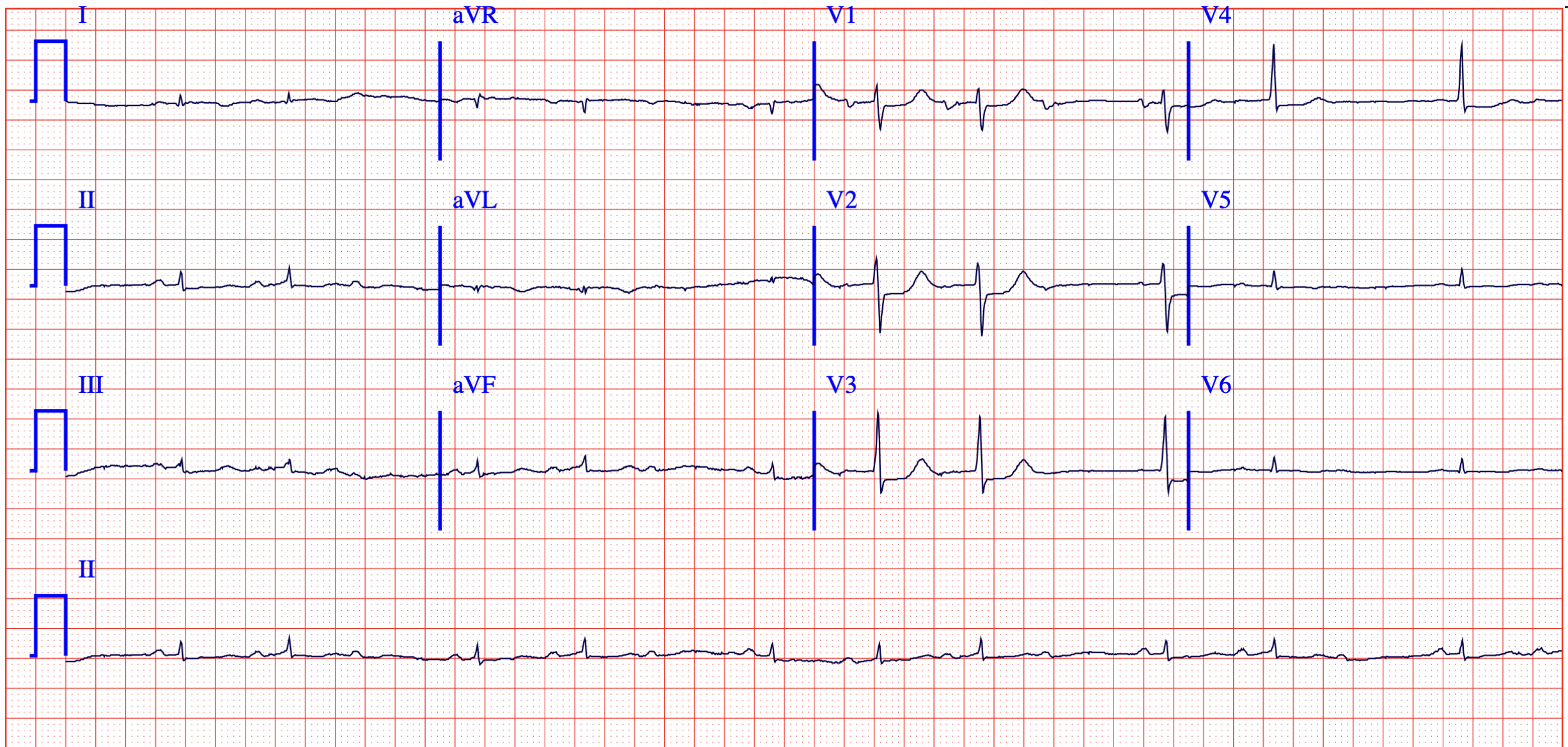




- P vlny?
- Akce srdeční?
- Rytmus?
- Frekvence?
- PR interval?
- RR interval?



- P vlny?
- Akce srdeční?
 - Pravidelná?
- Rytmus?
 - Junkční
- Frekvence?
 - 42/min
- PR interval?
 - Nepravidelný
- RR interval?
 - 1,4 s

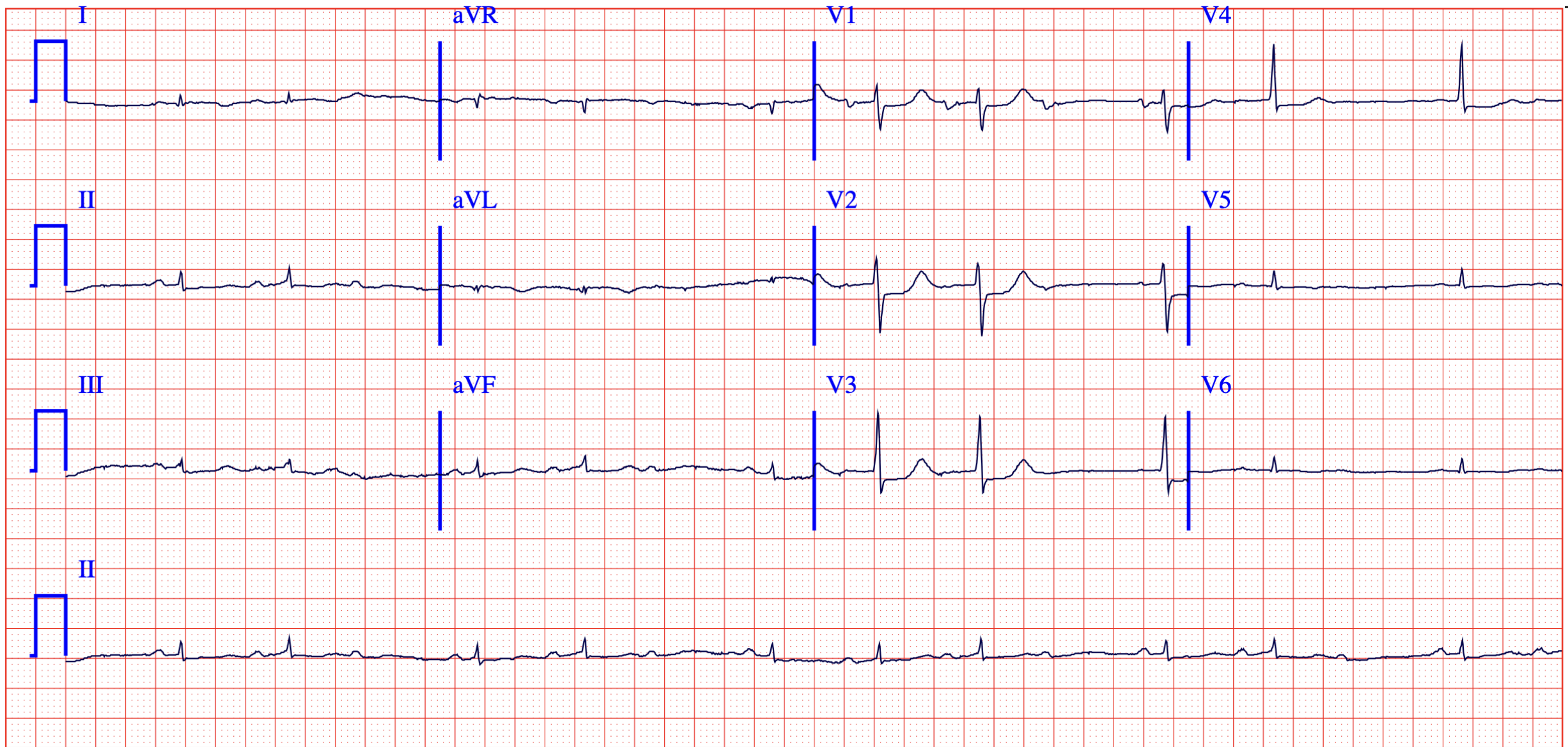


A = AV blok 1 stupňa

B = Mobitz I

C = Mobitz II

D = AV blok 3 stupňa



A = AV blok 1 stupňa

B = Mobitz I

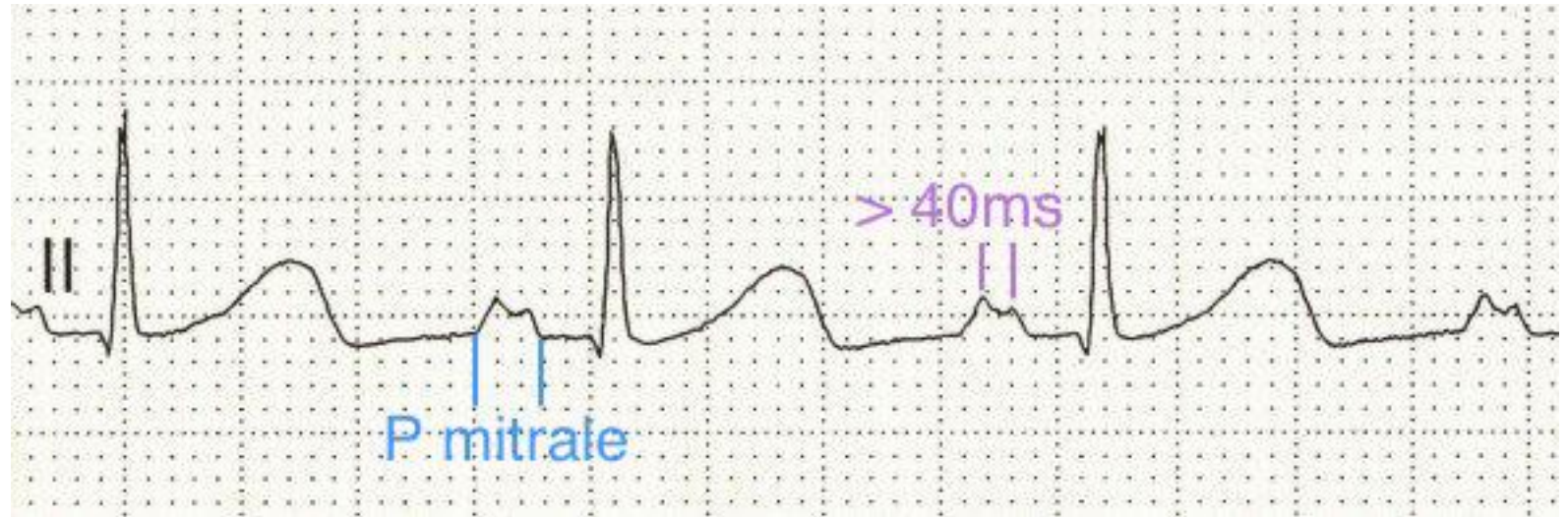C = Mobitz II

D = AV blok 3 stupňa

Dodatok k P vlne

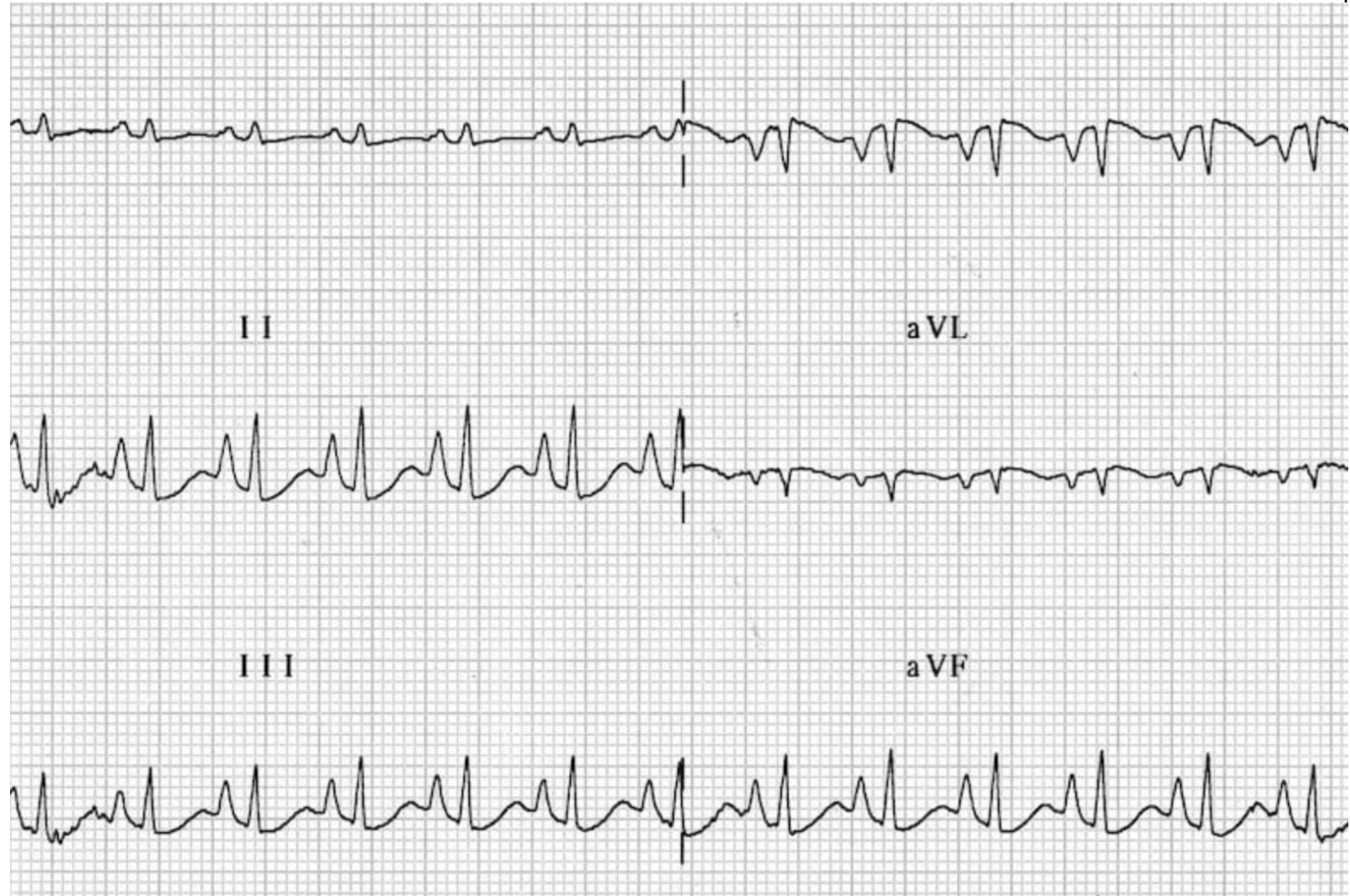
P mitrale

- P Šírka > 2,5 mm
- Roštíepená
- Hypertrofia/ dilatácia LS (poruchy mit. chlopne)
- **Aj prejav oběhového preťaženia** (Zmizne po furosemide)

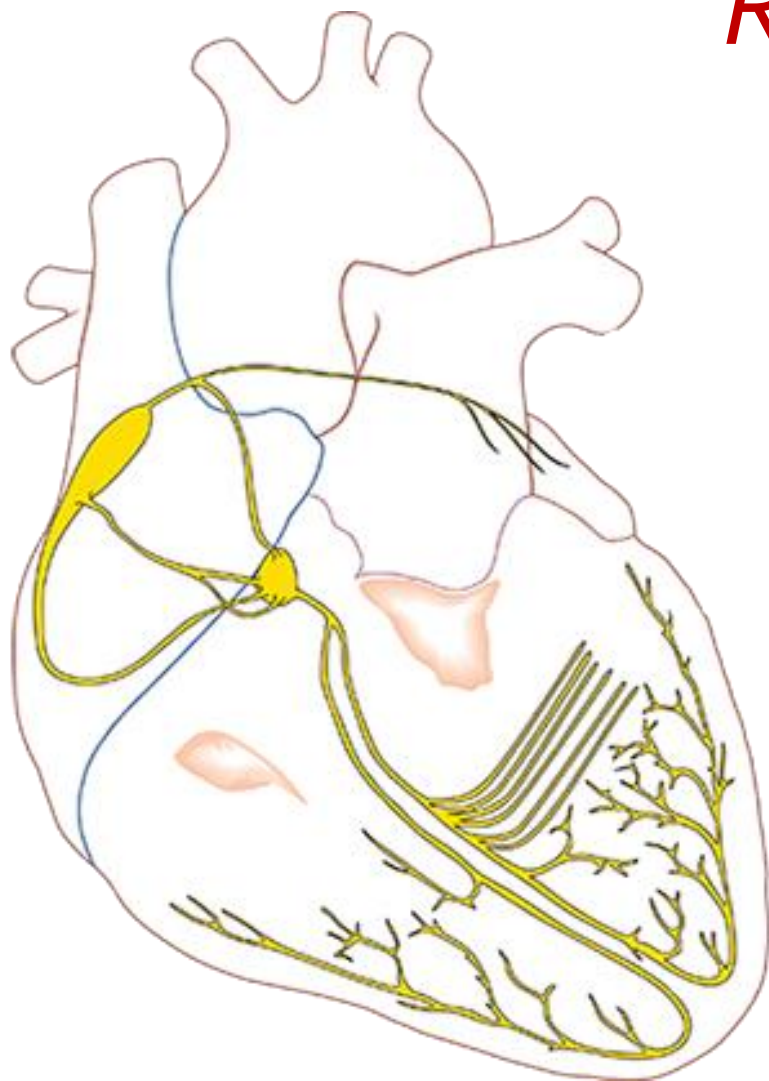


P pulmonale

- Výška > 2,5 mm
- Hypertrofia/dilatácia PS
- Cor pulmonale (plúcna hypertenzia, stenóza mitrálky, insuficiencia mitrálky..)



Raménkové blokády



blok levého raménka Tawarova (BLRT/LBBB)

blok pravého raménka Tawarova (BPRT/RBBB)

levý přední hemiblok (LAH)

levý zadní hemiblok (LPH)

Blokáda levého raménka (BLRT)

Depolarizace:

1. septum **zprava doleva**
2. prvně **pravá komora** s hrotem
3. **levá komora** jako poslední

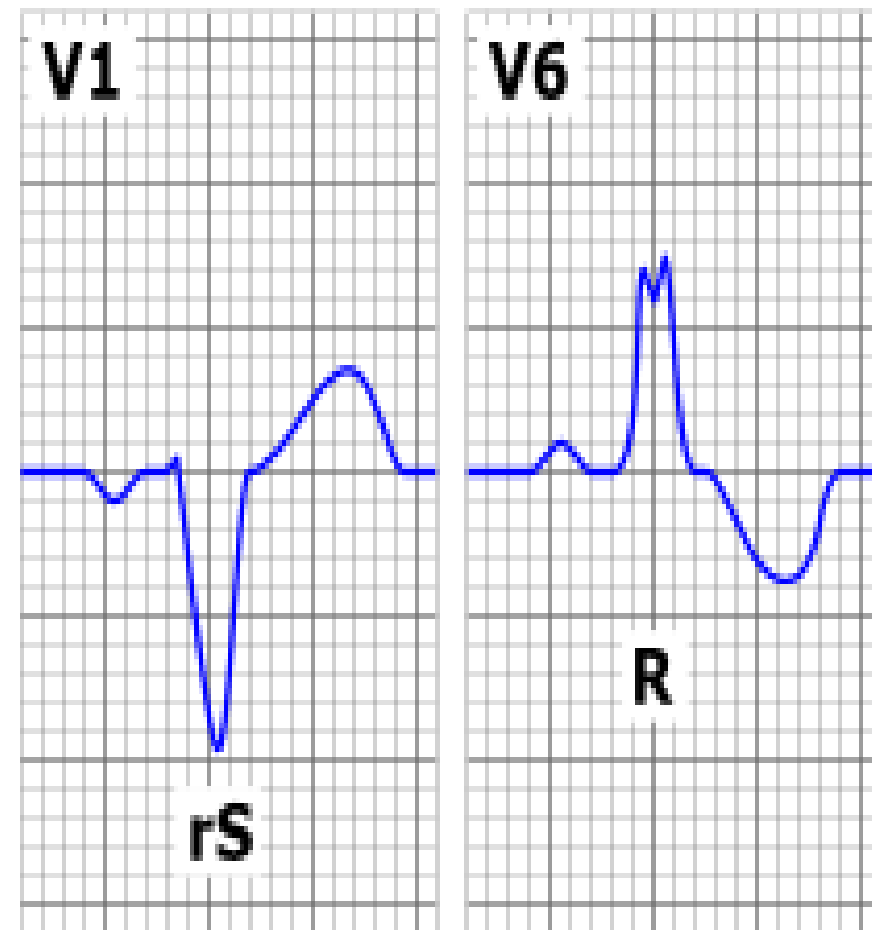
Na EKG:

rozšířený QRS (> 110 ms)

dominantní S kmit v **V1 = rS**

RR' kmit vo **V6** („obraz M“)

diskonkordantní vlny T



POZOR!: kompletní BLRT brání diagnostice AIM, proto je vždy nutné na to myslet *při obraze BLRT neznámého stáří s bolestí na hrudi!*

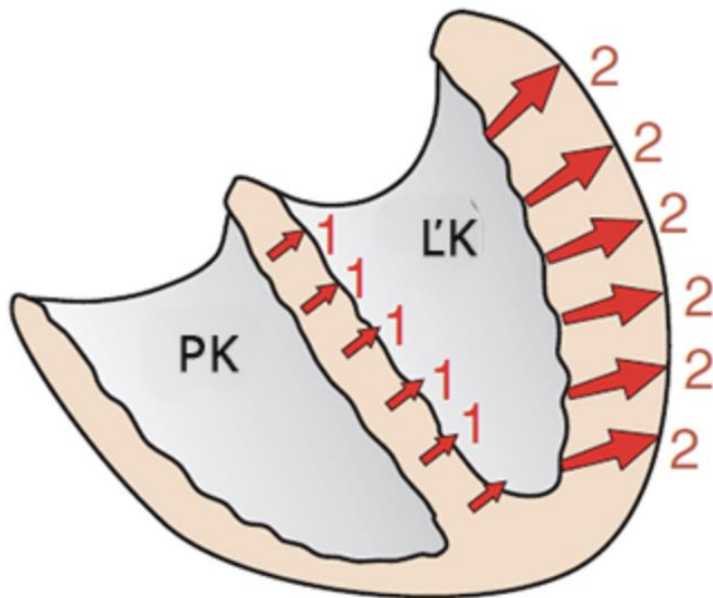
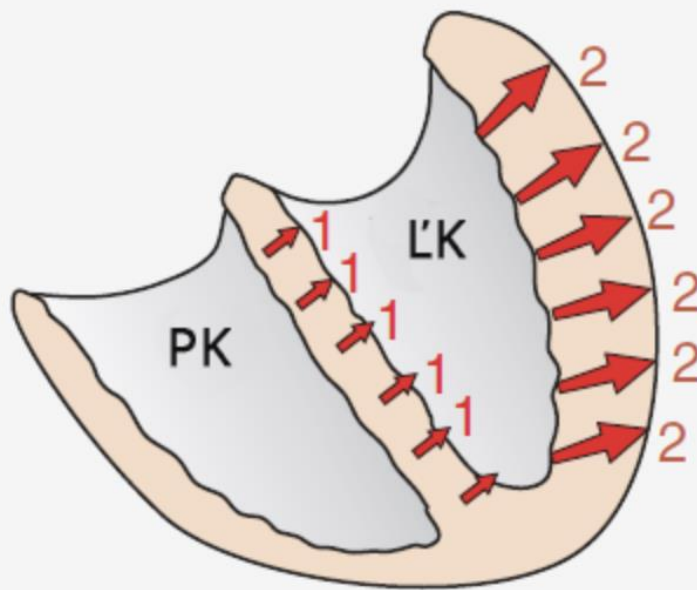
Vektor pravej komory nevznikne

V_I

Iniciálny vektor

Hlavný vektor

V_H



CAVE!

Kompletní BLRT brání diagnostice **NSTEMI** a **AP**

Při obraze **BLRT** neznámého stáří s bolestí na hrudi
pátrat po **STEMI!**

(Sgarbossa kritéria)

Blokáda pravého raménka (BPRT)

Depolarizace:

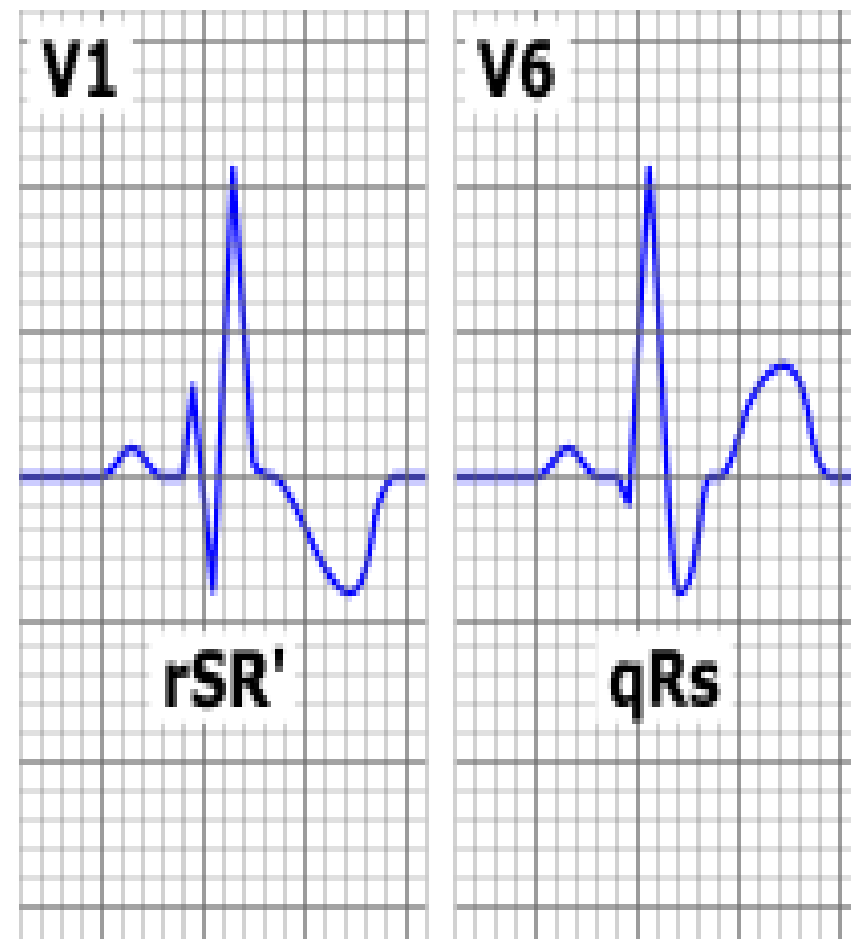1. septum **zleva doprava**
2. **levá komora**
3. **pravá komora**

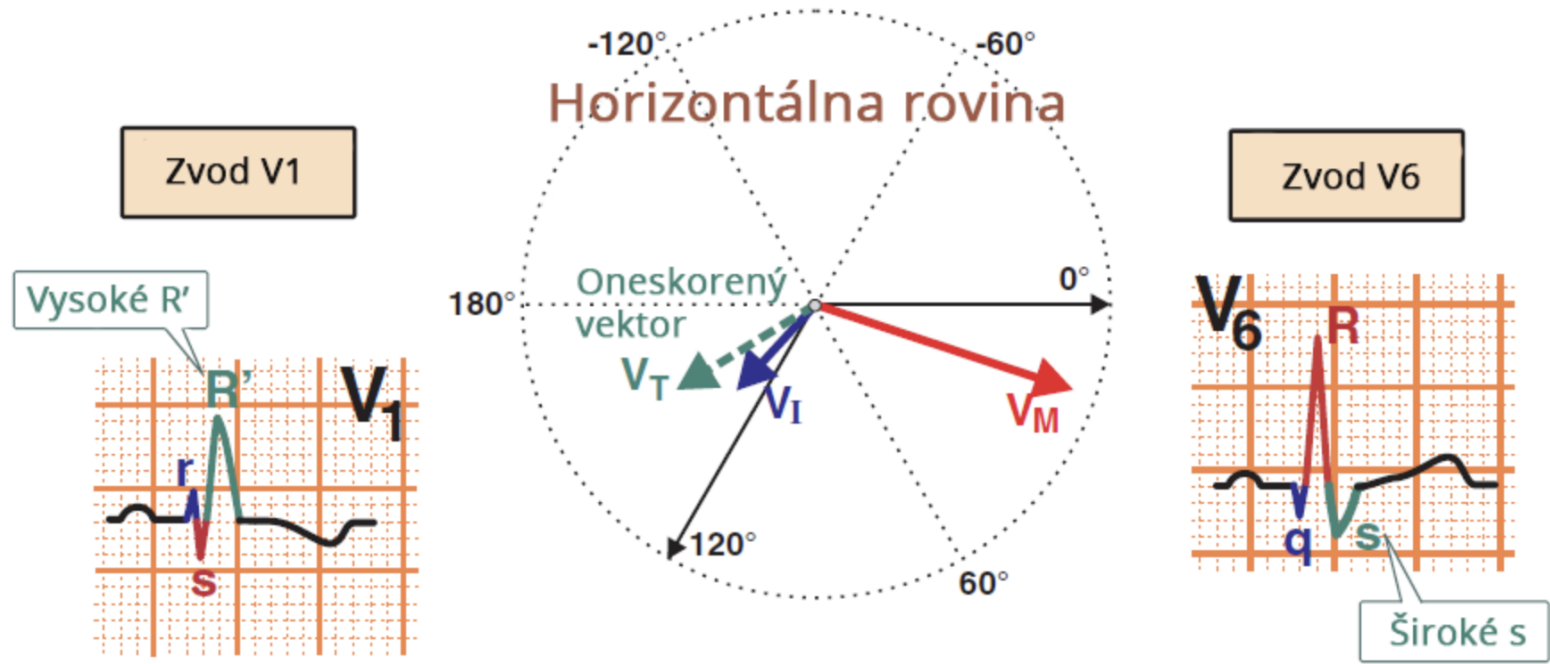
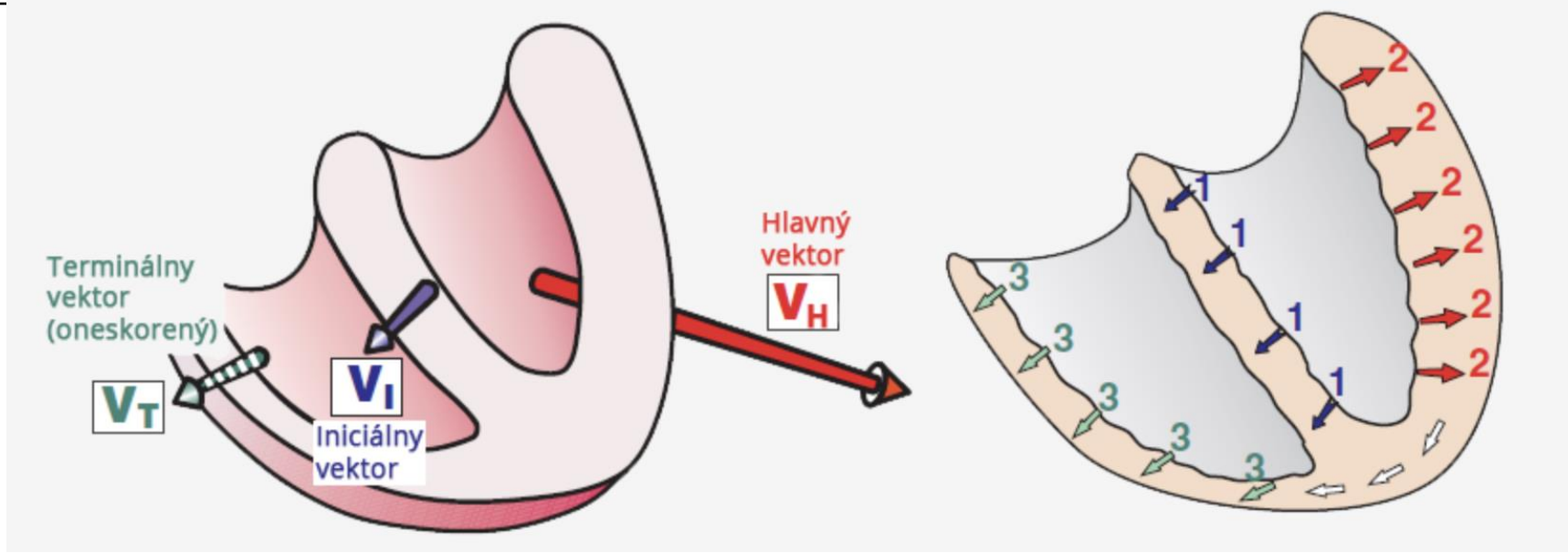
Na EKG:

rozšířený QRS (> 110 ms)

rSR' ve **V1**, T negativní

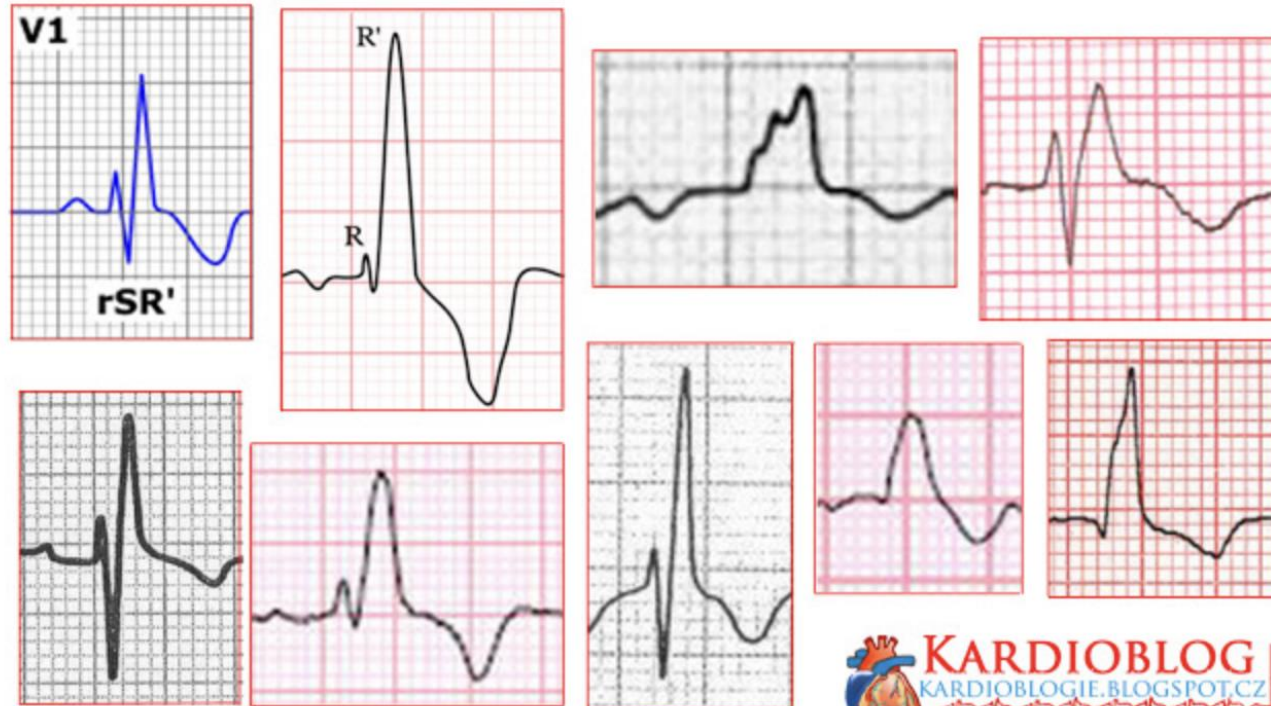hluboký a široký kmit S ve **V6 (qRS)**, T pozitivní





Závisí na polohe srdca k svodu, pozri aj V2

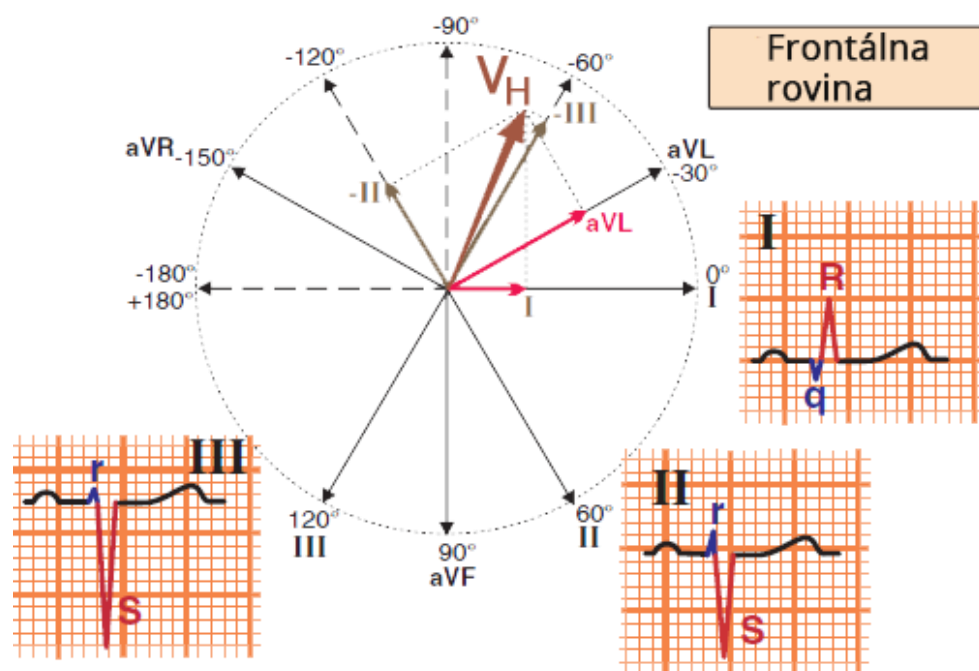
RŮZNÉ MORFOLOGIE RBBB VE V1



Hemibloky

Levý přední hemiblok (LAH)

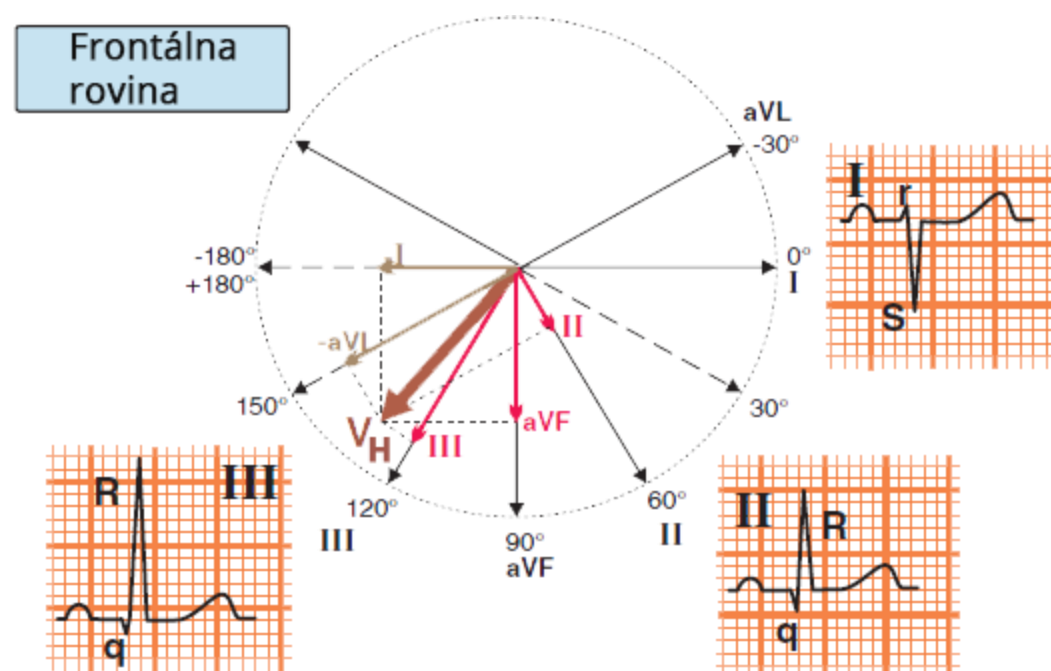
- projevuje se **horizontálním** sklonem srdeční osy **doleva**



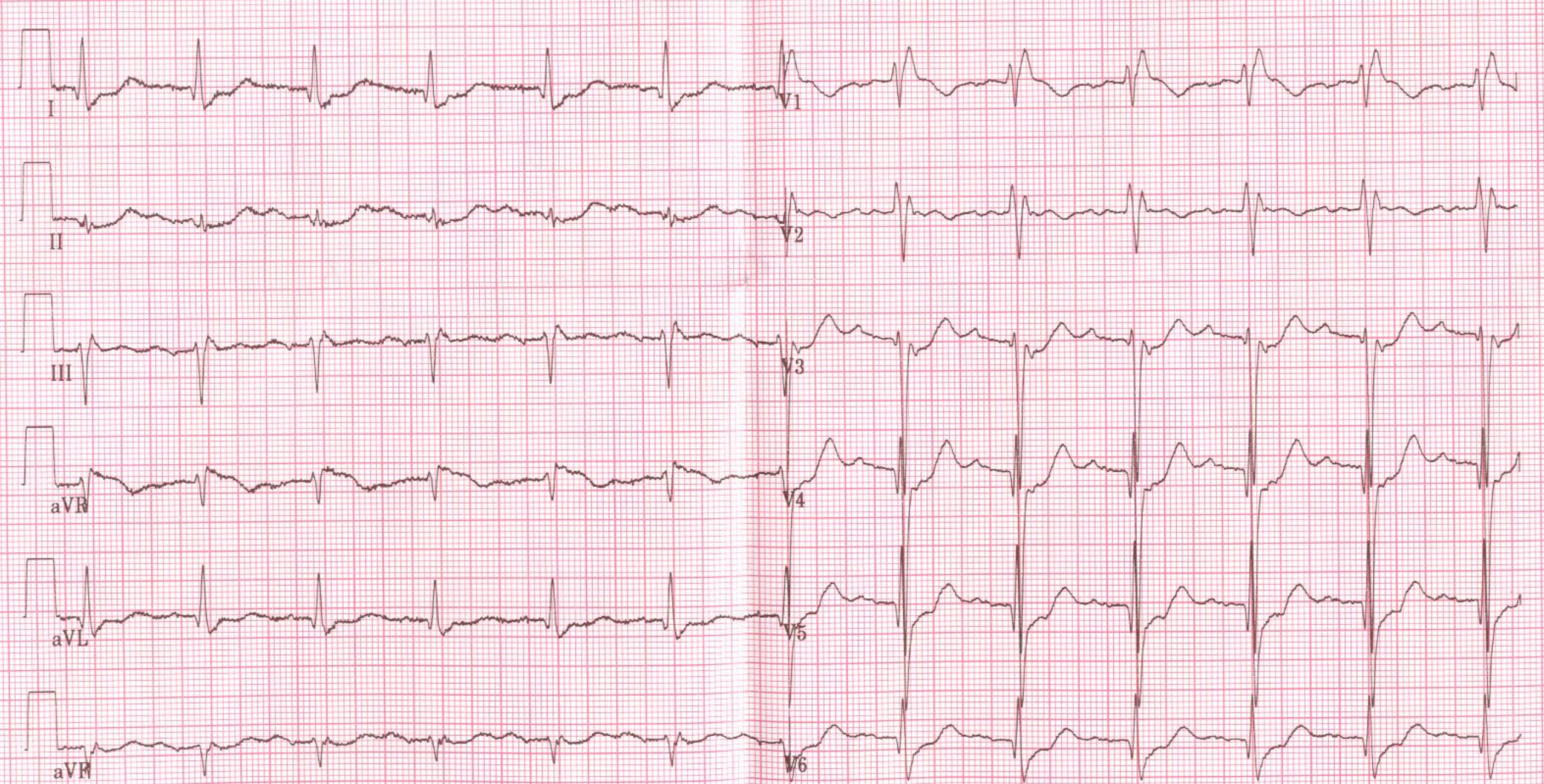
<https://www.techmed.sk/lava-predna-fascikulama-hemiblokada/>

Levý zadní hemiblok (LPH)

- **vertikální** sklon srdeční osy **doprava**



<https://www.techmed.sk/lava-zadna-fascikulama-hemiblokada/>



A = AV block II 2:1 + BLRT

B = AV block II 2:1 + BPRT

C = Mobits II 2:1 + BLRT

D = AV blok 1 + BPRT

100 Hz

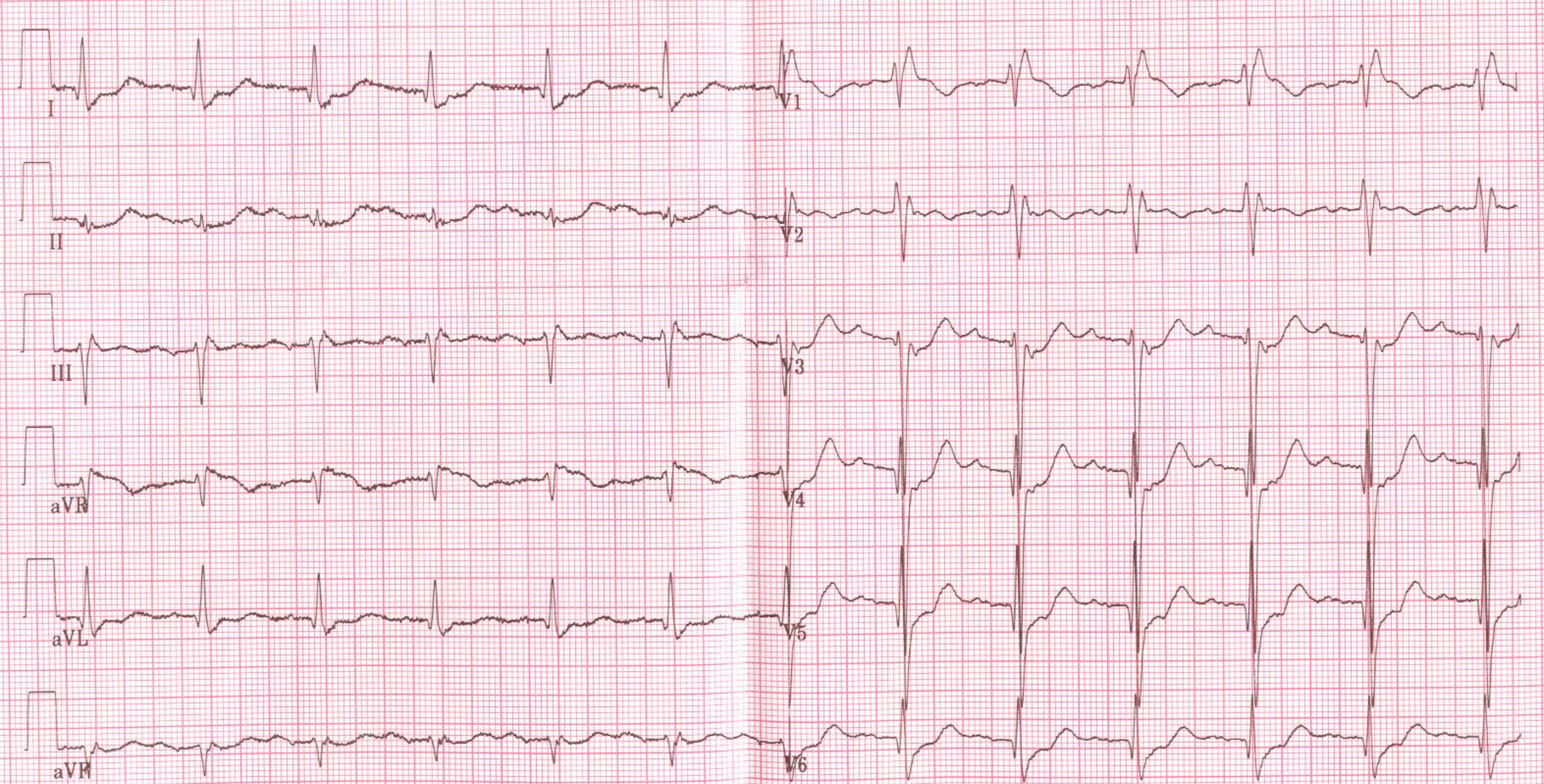
25.0 mm/s

10.0 mm/mV

2 bij 5s

MAC55 009A

12SL™ v237

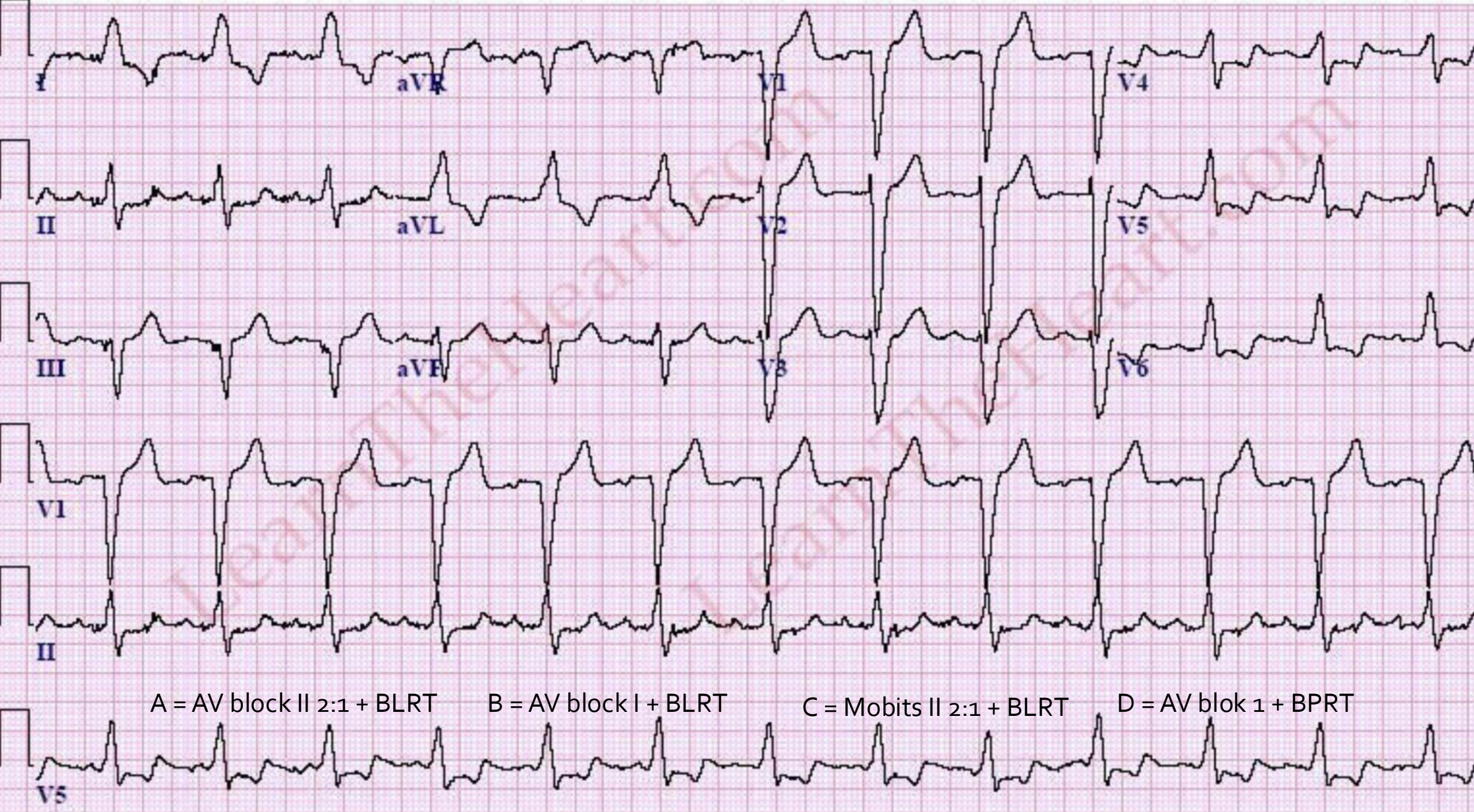


A = AV block II 2:1 + BLRT

B = AV block II 2:1 + BPRT

C = Mobits II 2:1 + BLRT

D = AV blok 1 + BPRT

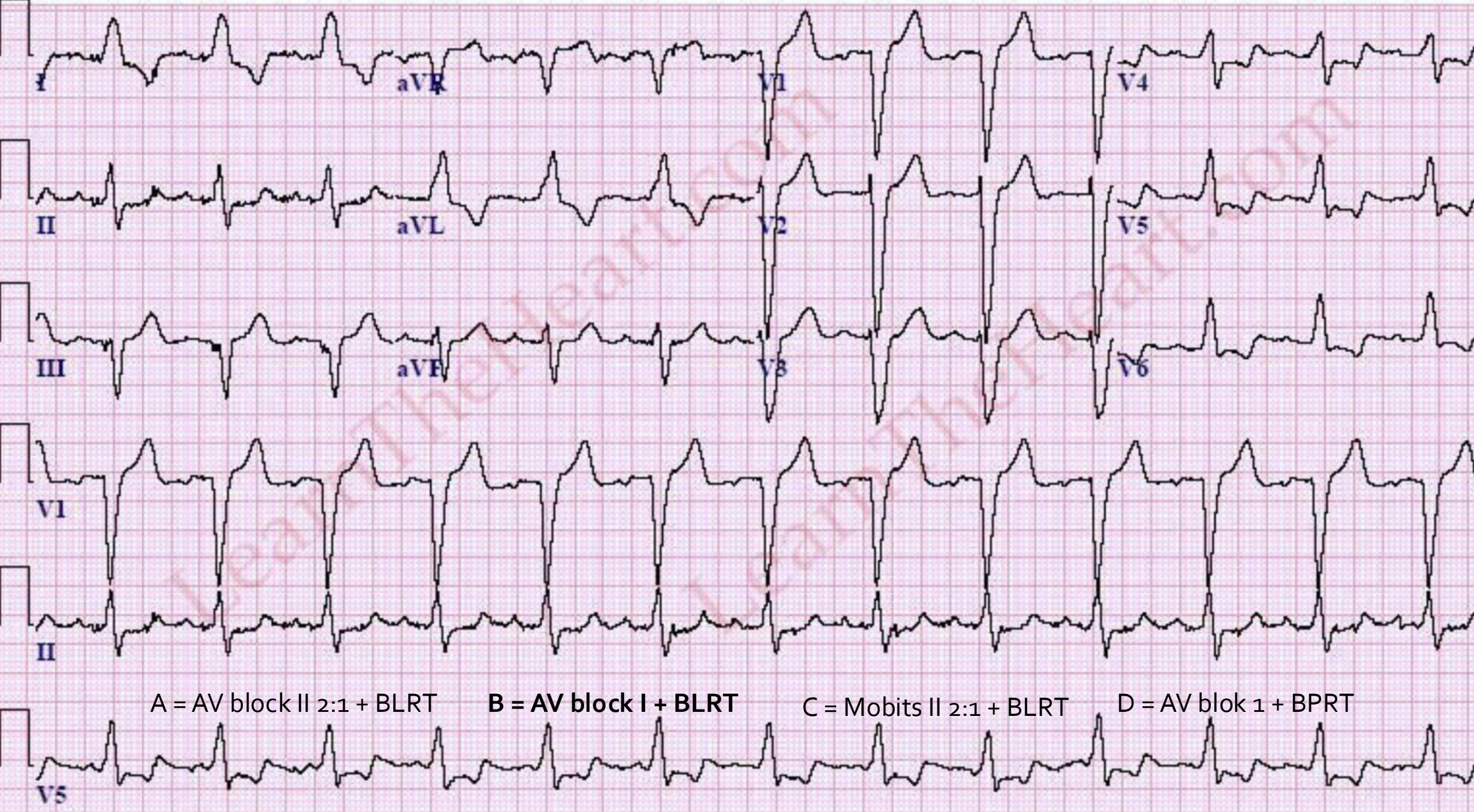


A = AV block II 2:1 + BLRT

B = AV block I + BLRT

C = Mobits II 2:1 + BLRT

D = AV blok 1 + BPRT



A = AV block II 2:1 + BLRT

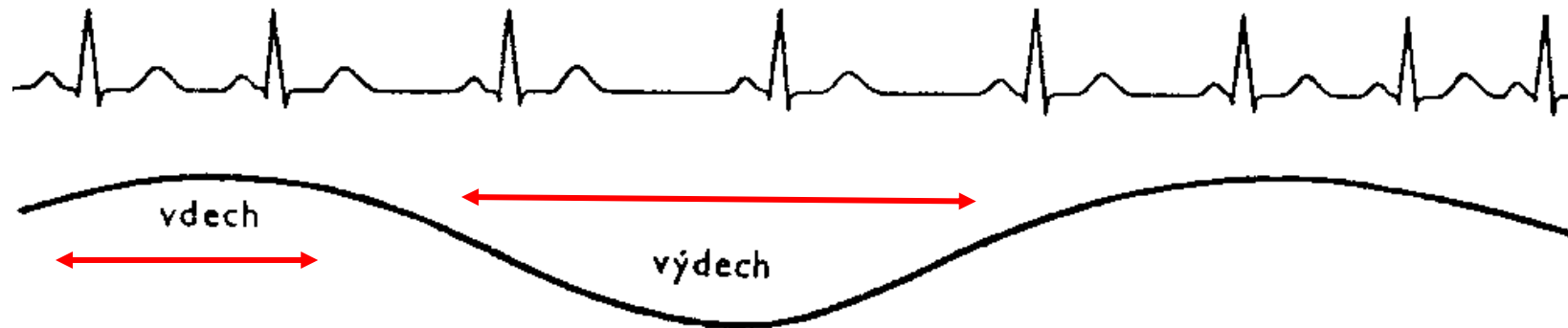
B = AV block I + BLRT

C = Mobits II 2:1 + BLRT

D = AV blok 1 + BPRT

2. Poruchy vzniku srdečního rytmu

Porucha?



Respirační sinusová arytmie

- pravidelné zkracování a prodlužování RR intervalů
inspirium: zvyšuje se frekvence
expírium: snižuje se frekvence
- n. X (n. vagus → parasymptikus)
- mladí

Základní pojmy

Tachykardie

frekvence **> 100/min**

Bradykardie

frekvence **< 60/min**

Extrasystola

= vzruch vzniká **předčasně mimo SA uzel**

Podle místa vzniku:

- 1) **síňová**
- 2) **junkční**
- 3) **komorová**

Extrasystola

SUPRAVENTRIKULÁRNÍ

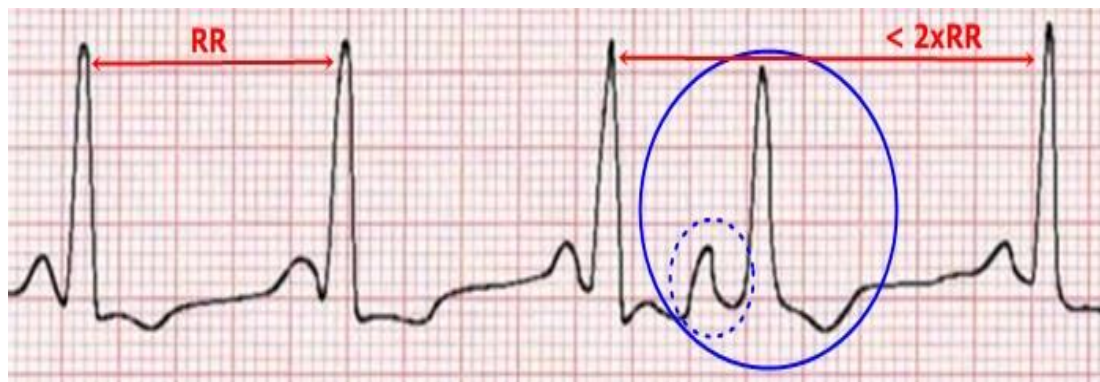
vznik: ložisko v síních mimo SA uzel

síňové/junkční

vlna P: **abnormální** tvar

QRS: **úzke**

neúplná kompenzační pauza (vzdálenost **< 2 RR** intervaly)



KOMOROVÁ

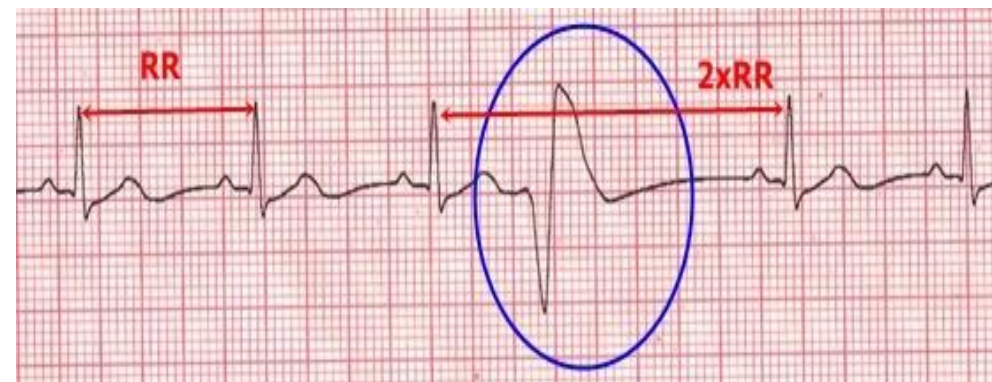
vznik: ektopické centrum v komorách (svalovina komor nebo Purkyňova vlákna)

QRS: **rozšířený** (šířka **> 110 ms**), **bizarný** tvar

úplná kompenzační pauza

Podľa počtu ektopických center:

- **monotropná**
- **polytropná**

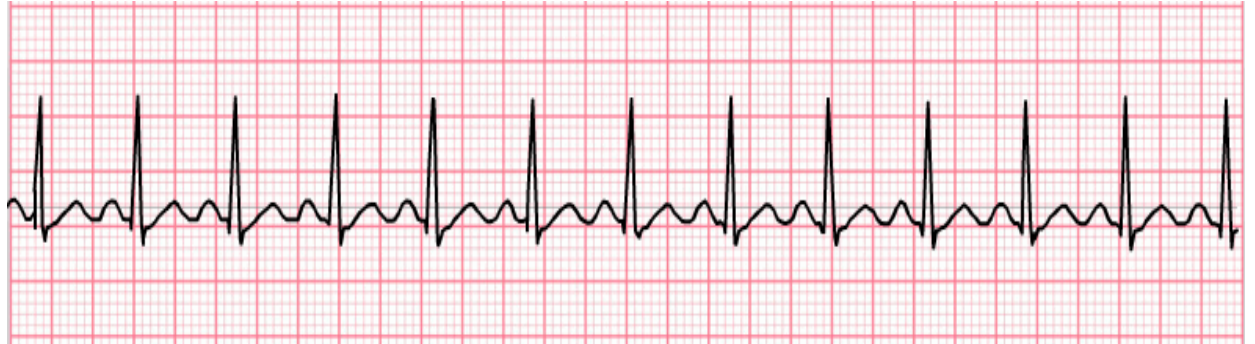

Poruchy SA uzlu

Sinusová tachykardie

f > 100/min

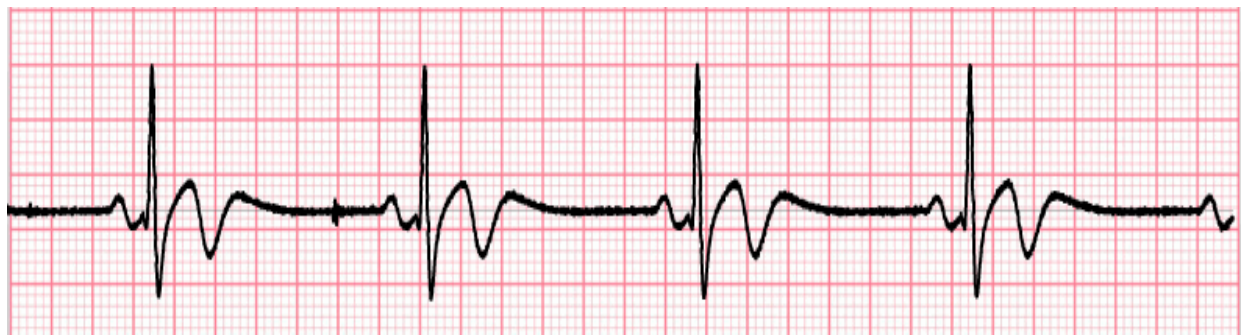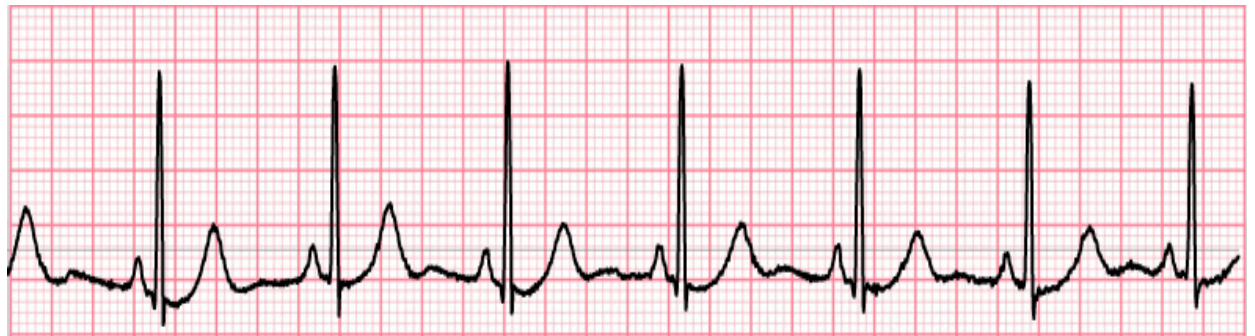sinusový rytmus



Sinusová bradykardie

f < 60/min

sinusový rytmus



Bradykardie → Náhradní rytmy

1. Síňový náhradní

- zpomalení frekvence depolarizace v SA uzlu
- kontrolu nad rytmem převezme jiné ložisko v síních
- na EKG:
 - **abnormální vlna P** s následní normálním QRS komplexem
 - **bradykardie** (50-60/min)

2. Junkční

3. Komorový

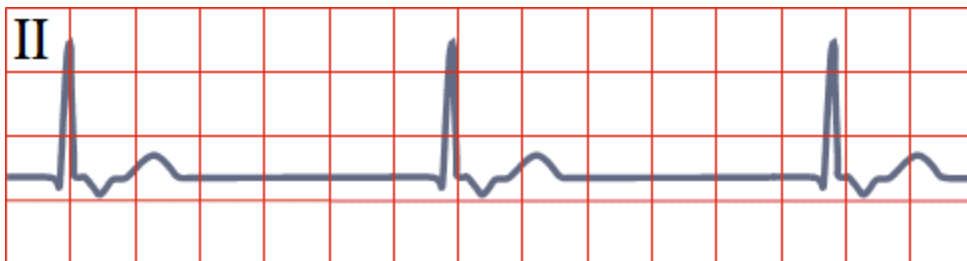
Náhradní rytmy/uniklé stahy

Junkční rytmus

vzruch vzniká v okolí **AV uzlu**

na EKG:

- vlna **P invertovaná** (může chybět nebo invertována za QRS)
- **QRS normální**
- **bradykardie 40-50/min**



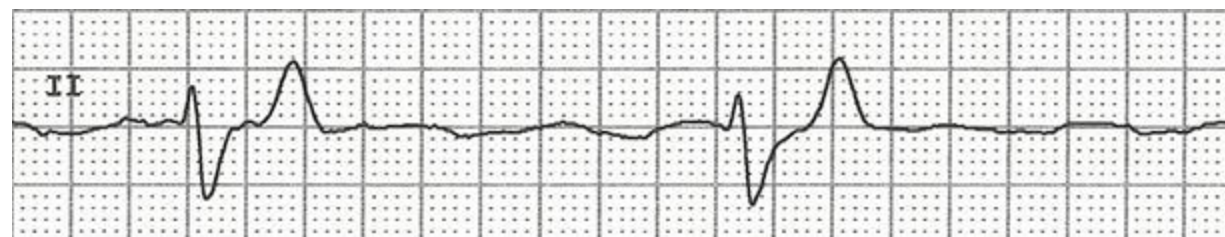
BLAHÚT, Peter. Junkční rytmus. TECHMED [online]. 2017 [cit. 2020-01-11]. Dostupné z: <https://www.techmed.sk/ekg-a-arytmologia-kniha/>

Idioventrikulární (komorový) rytmus

vzniká v **komorách**, např. při AV blokádě III.st.

na EKG:

- **chybí P vlna**
- **QRS široký abnormální, abnormální T vlna**
- **bradykardie (30/min a méně)**



BLAHÚT, Peter. Komorový rytmus. TECHMED [online]. 2017 [cit. 2020-01-11]. Dostupné z: <https://www.techmed.sk/ekg-a-arytmologia-kniha/>

Tachykardie

SUPRAVENTRIKULÁRNÍ

síňová tachykardie

flutter síní

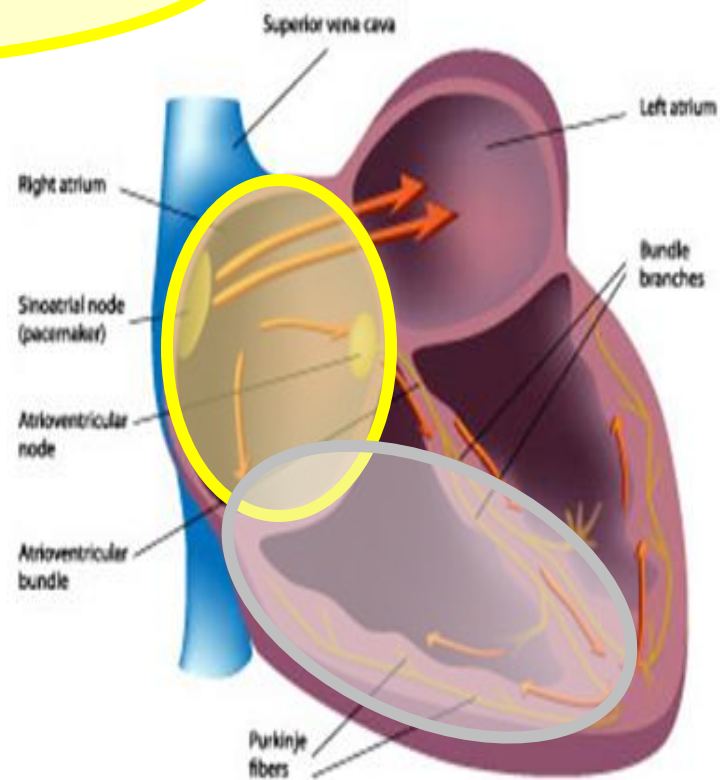
fibrilace síní

AVNRT, AVRT

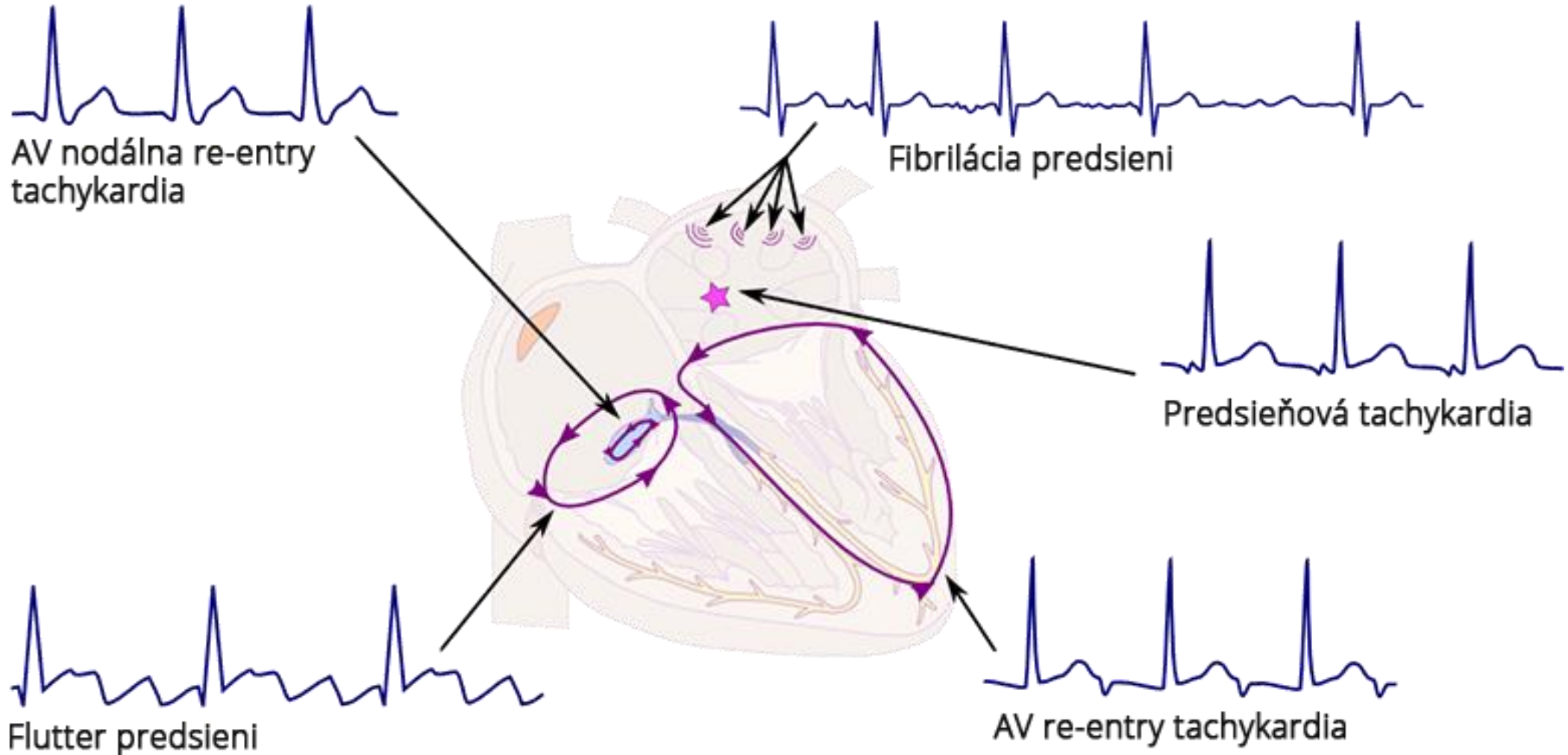
KOMOROVÁ

komorová tachykardie

komorová fibrilace

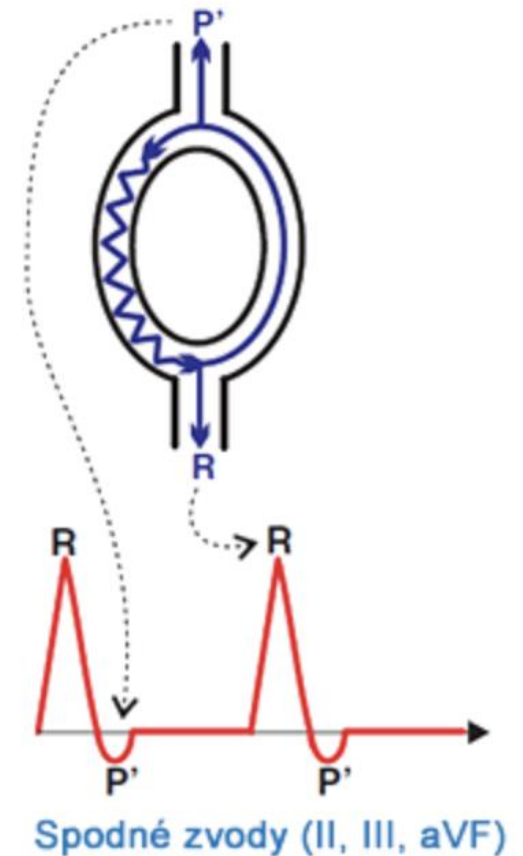


Supraventrikulárni tachykardie



Re-entry mechanism

- Prítomnosť 2 dráh - rýchla a pomalá
- Analógia 2 bežcov
- Anatomické - jazva po infarkte, okolo chlopne
- Funkčné - ischemia, minerálová dysbalancia, antiarytmika



Síňová tachykardie

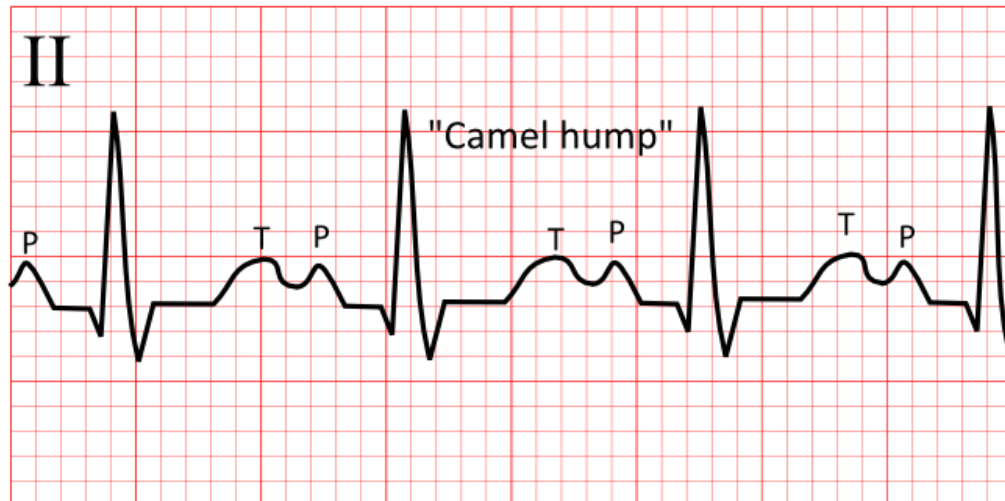
malý generátor vzruchu v síni



$f > 150/\text{min}$

P vlna: změněný tvar

QRS: úzký



Flutter síní

krouživý okruh v síních (REENTRY)



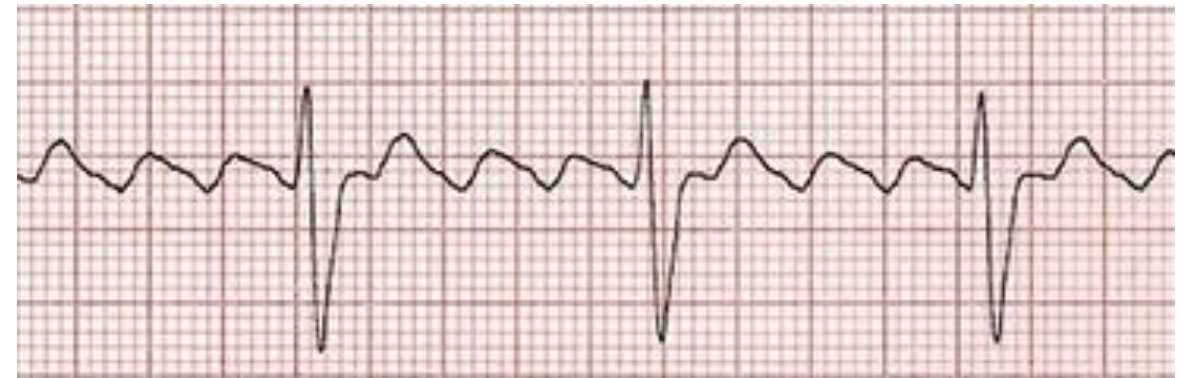$f > 250-350/\text{min}$

pravidelné pilovité vlnky (vlny F)

P/QRS **2 : 1**

pravidelná SVT

masáž karotického sinu → např. 4:1



Fibrilace síní



f > 300/min

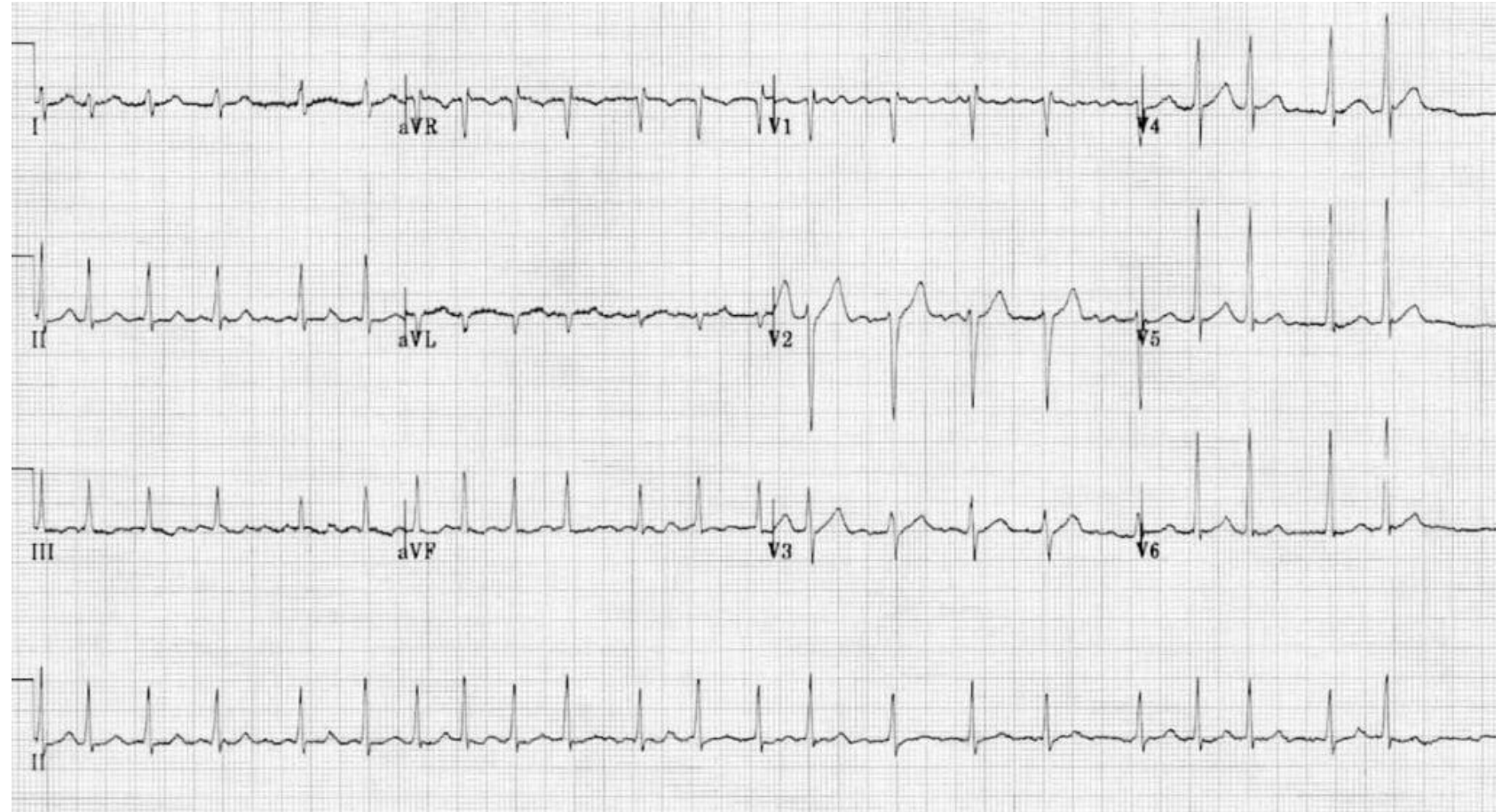
neorganizovaný stah síní

nepravidelná frekvence

nenajdeme v žádném svode vlnu P

tvar QRS v normě

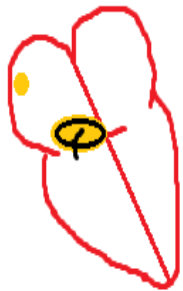RIZIKO vzniku tromboembolie



Paroxysmální supraventrikulární tachykardie

(pravidelné záchvatovité tachykardie)

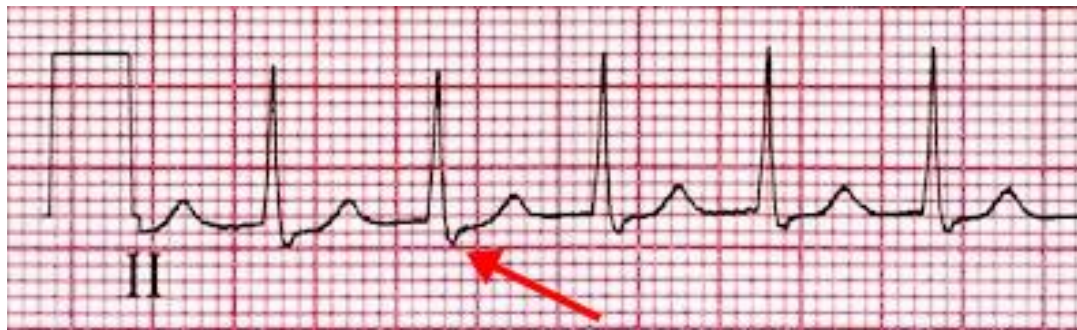AV nodální reentry tachykardie (AVNRT)



reentry v AV uzle

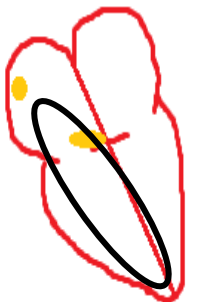P vlna: **hned za QRS**, štíhlý QRS

síně a komory se stahují téměř současně



<https://www.techmed.sk/av-nodalna-reentry-tachykardia-avnrt/>

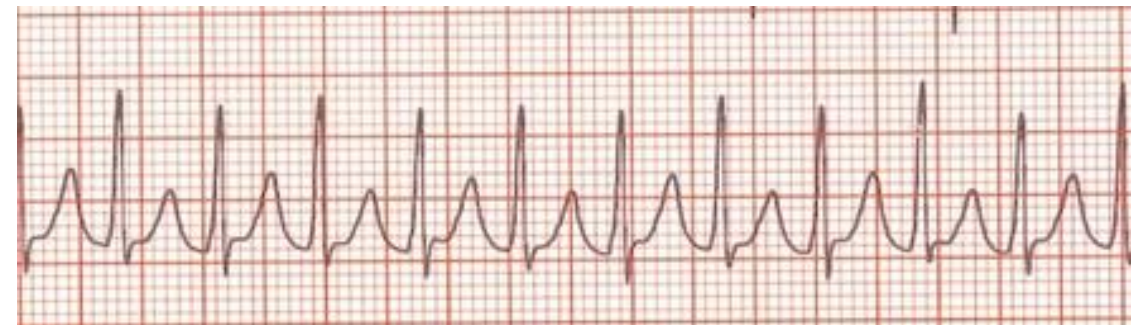Atrio-ventrikulární reentry tachykardia (AVRT)



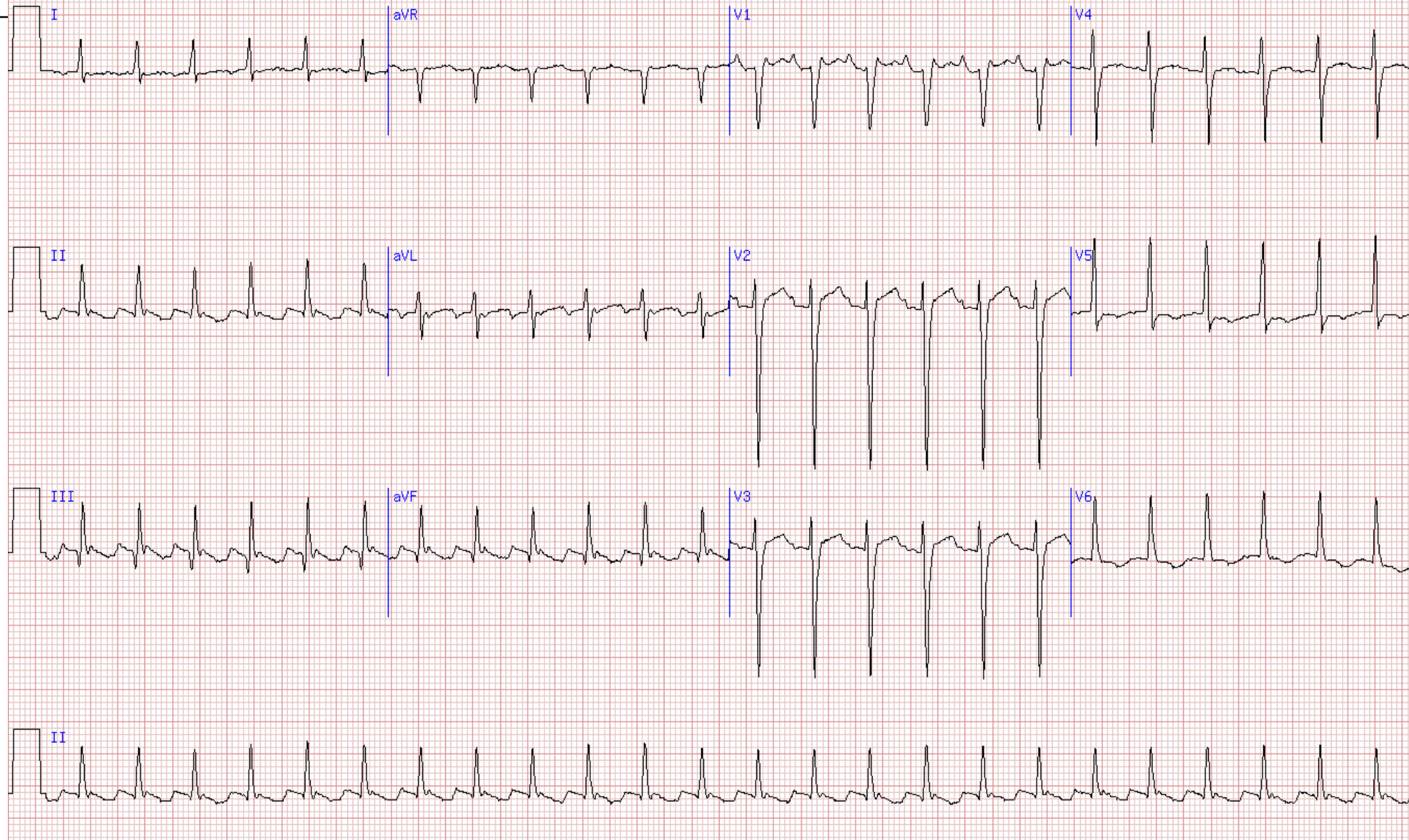
reentry mezi síněmi a komorami

P vlna: **později za QRS** (skryta v T vlně)

síně a komory se stahují v **jinou dobu**



<https://www.techmed.sk/atrio-ventrikulama-reentry-tachykardia-avrt/>



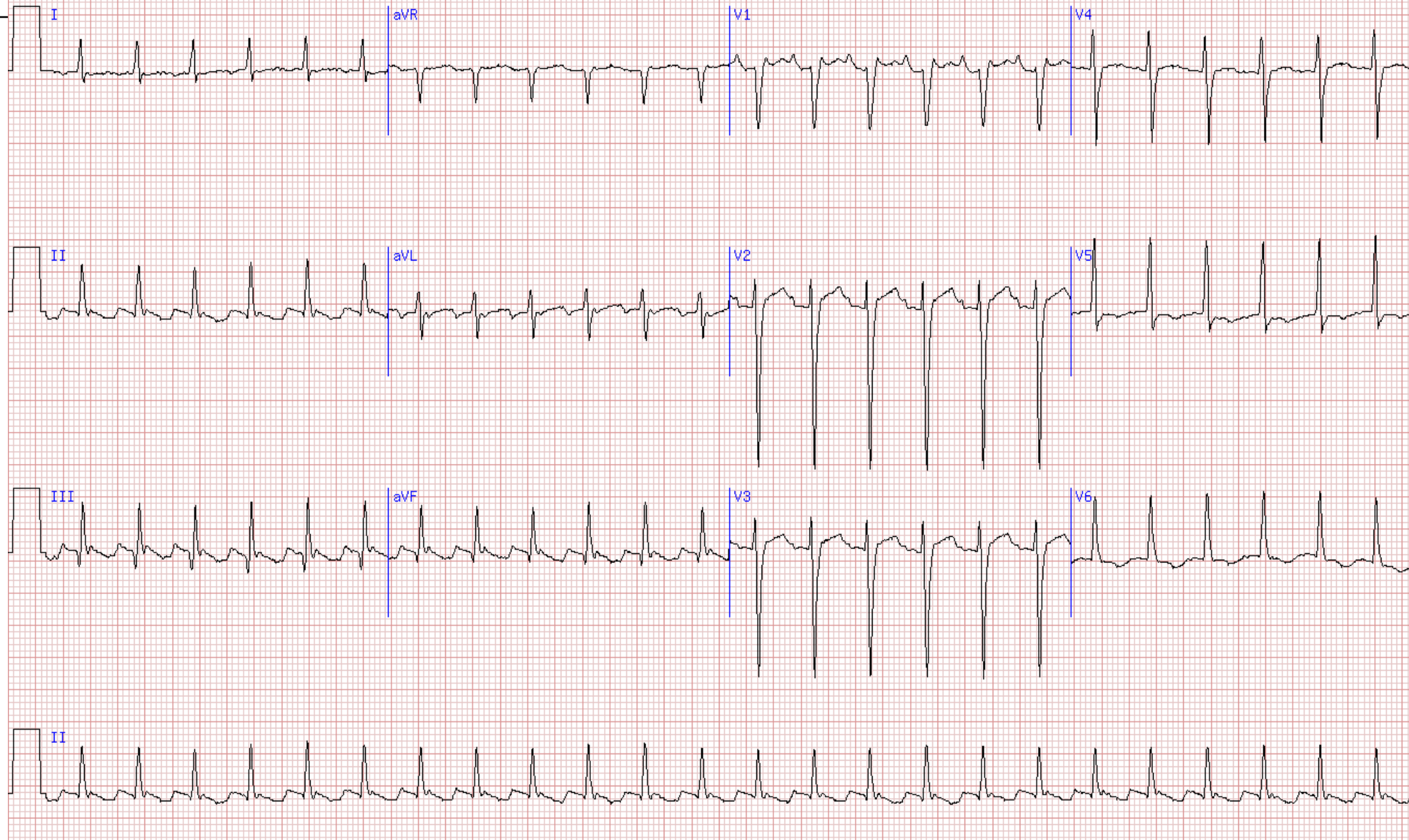
A = Síňová tachy.

B = AVNRT

C = AVRT

D = FiS

E = Flutter síní



A = Síňová tachy.

B = AVNRT

C = AVRT

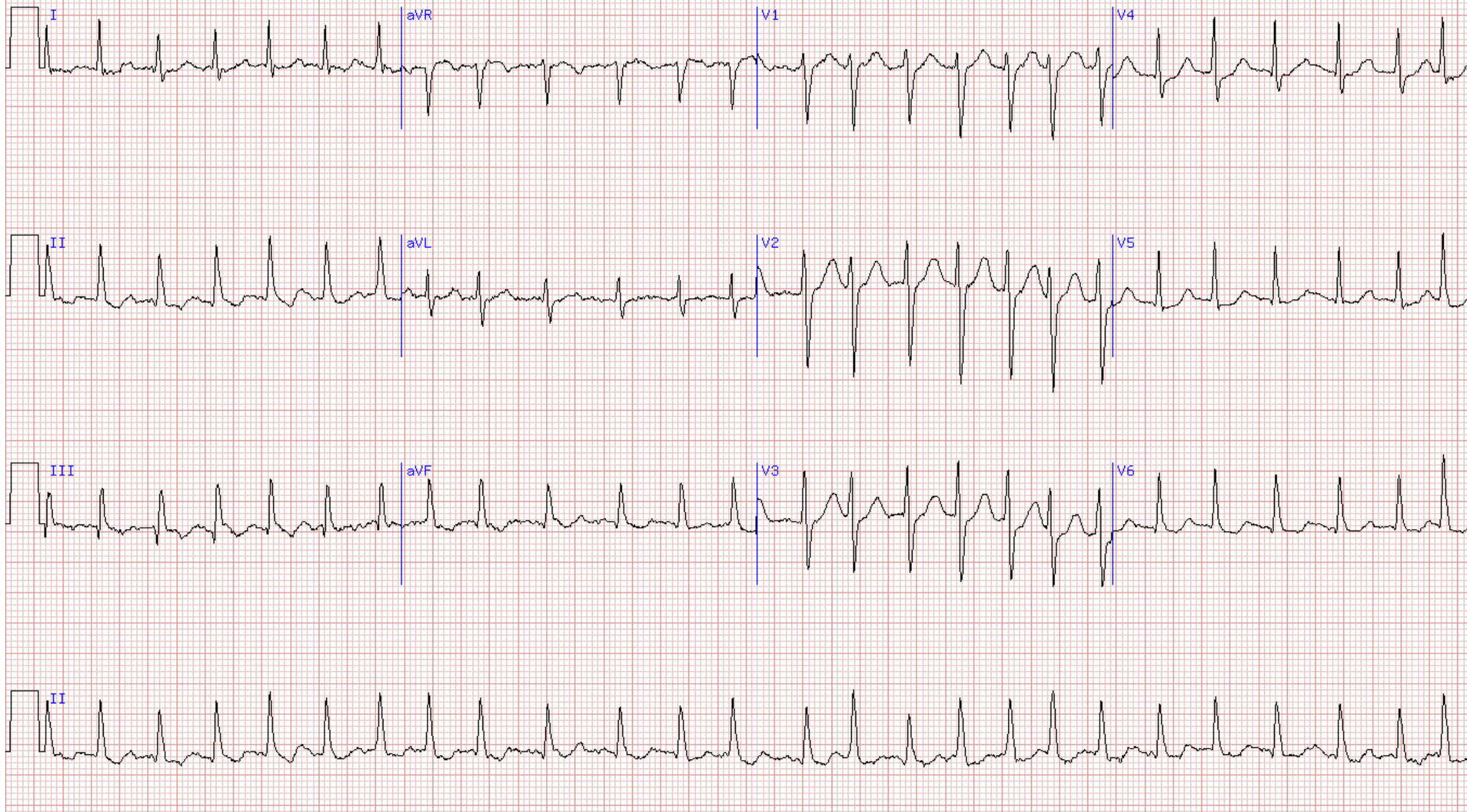
D = FiS

E = Flutter síní

Popis EKG

- Akce srdeční: pravidelná
- Rytmus: flutter síní, AV blok 2:1
- Frekvence: 150/min
- Osa: 60°
- P: nepřítomna, „flutter vlny“
- PR: nehodnotím
- QRS: štíhlý, 80ms
- ST: nehodnotím
- T: splývají s depolarizací síní
- QT: nehodnotím

Závěr: flutter síní s blokem 2:1, frekvence komor 150/min



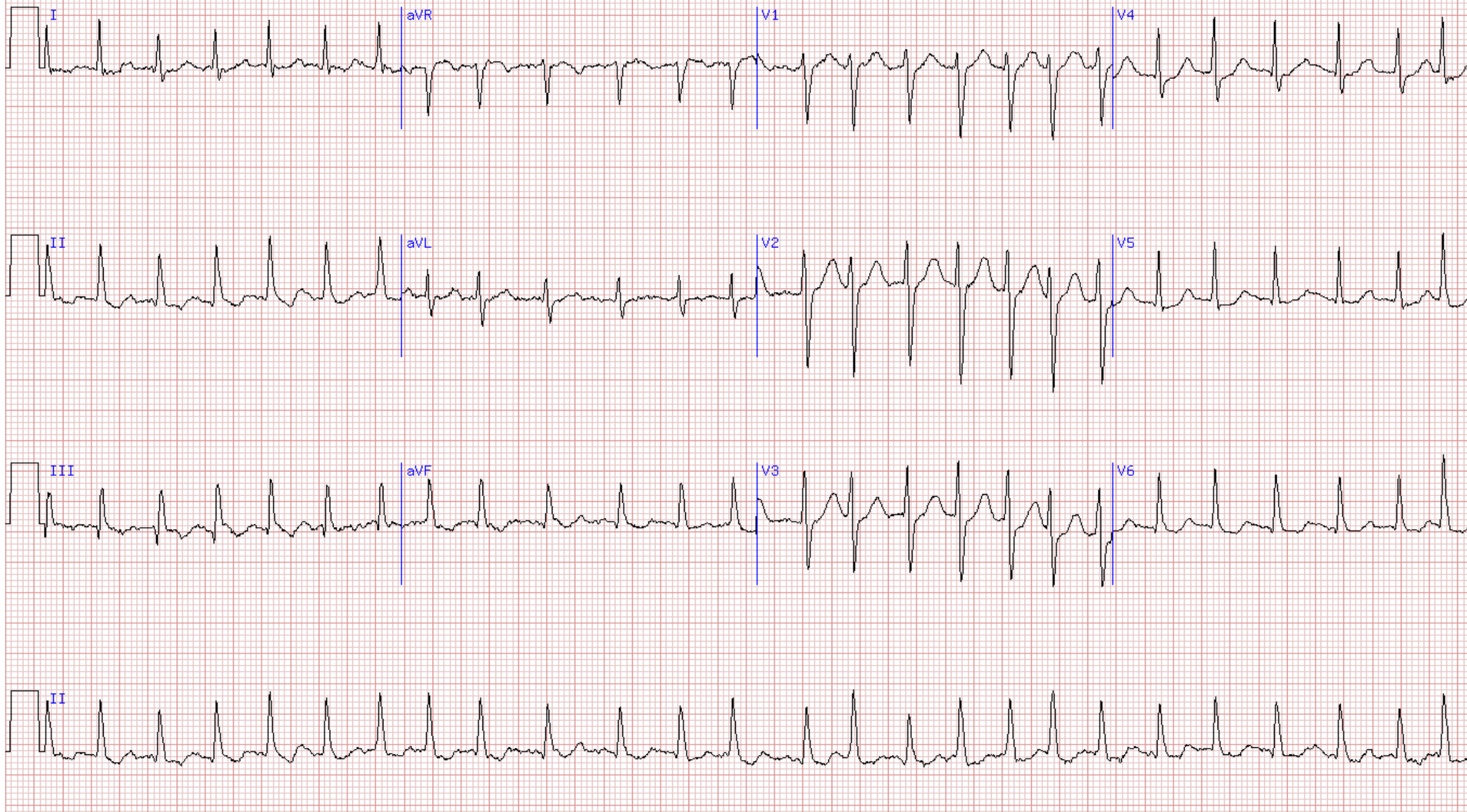
A = Síňová tachy.

B = AVNRT

C = AVRT

D = FiS

E = Flutter síní



A = Síňová tachy.

B = AVNRT

C = AVRT

D = FiS

E = Flutter síní

Popis EKG

- **Akce srdeční nepravidelná**
- Rytmus: fibrilace síní
- **Frekvence komor: okolo 150/min**
- Osa: 60°
- **P: nepřítomna**
- PR: nehodnotím
- **QRS: úzký, 80 ms**
- ST: nesignifikantní deprese II a elevace V₂, V₃
- T: diskordantní II, III, V₆
- QT: norma

Závěr: fibrilace síní s rychlou odpovědí komor a frekvencí okolo 150/min, nespecifické změny ST úseku.

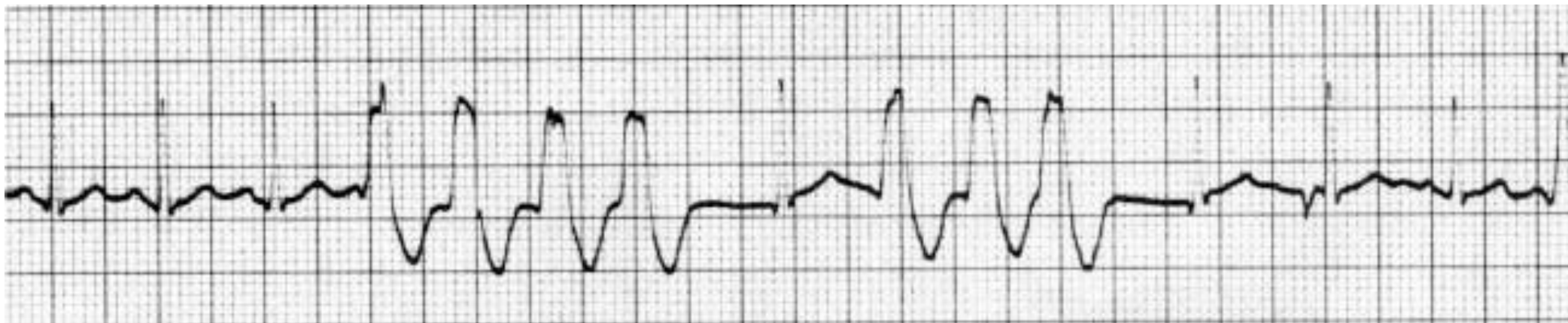Komorové tachykardie

Dělení dle morfologie:

- Monoformní
- Polymorfní
- Torsades de pointes

Dělení dle trvání:

- setrvalá
- nesetrvalá



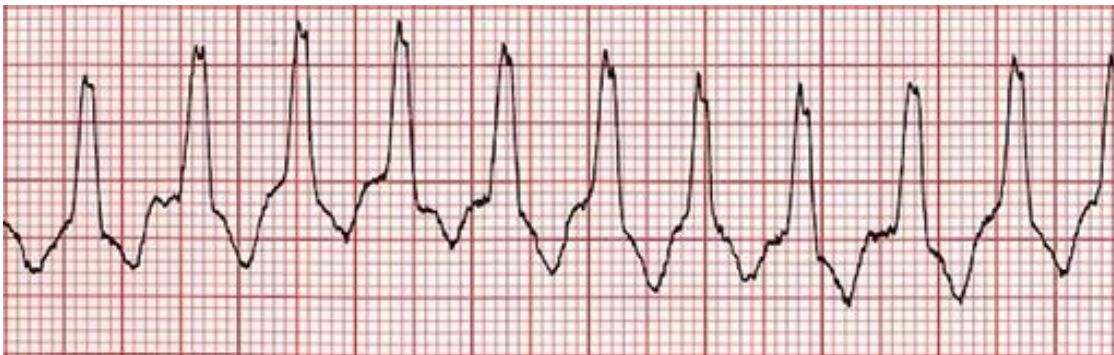Komorová tachykardie



generátor vzruchu v komoře (např. extrasystola)

f = **140-220/min**

QRS: **široké > 120 ms**, bizarní tvar

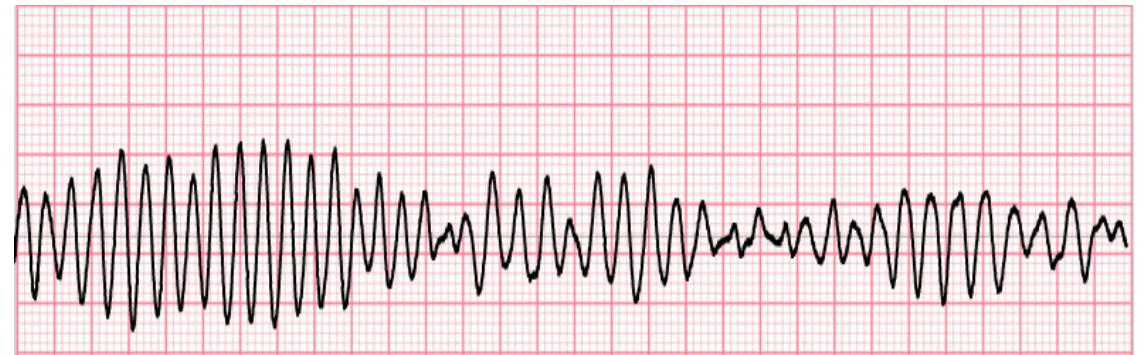

BLAHÚT, Peter. Komorová tachykardia. TECHmED [online]. 2017 [cit. 2020-01-11]. Dostupné z: <https://www.techmed.sk/ekg-a-arytmologia-kniha/>

Torsade de pointes

měníci se amplituda

Syndrom dlouhého QT intervalu



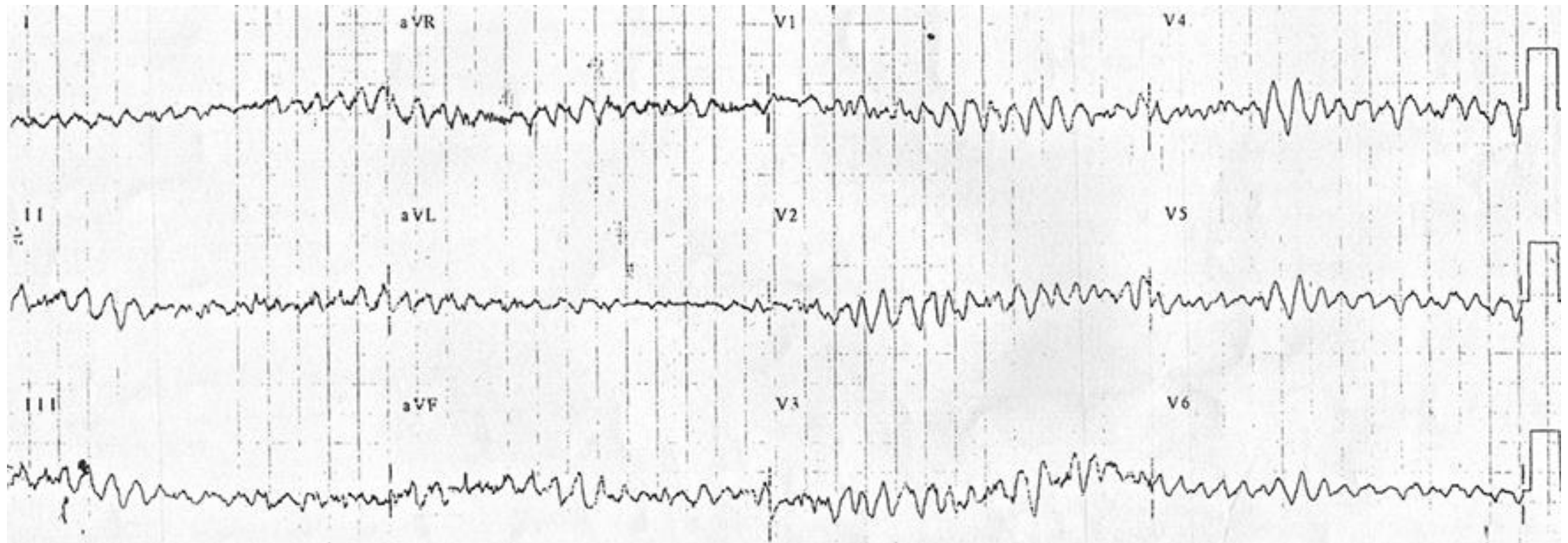
<https://ekg.academy/arrhythmia/Ventricular%20Tachycardia%20Torsade%20de%20Pointes>

Fibrilace komor

chaotická elektrická aktivita

nepravidelné a deformované komplexy, amplituda je **různá**

DEFIBRILACE!!!



Wolf-Parkinson-White syndrom

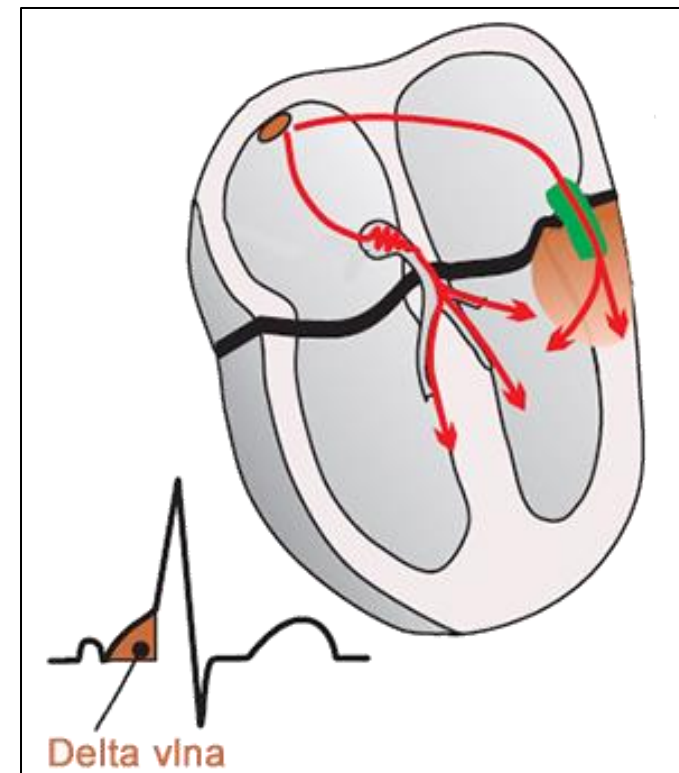
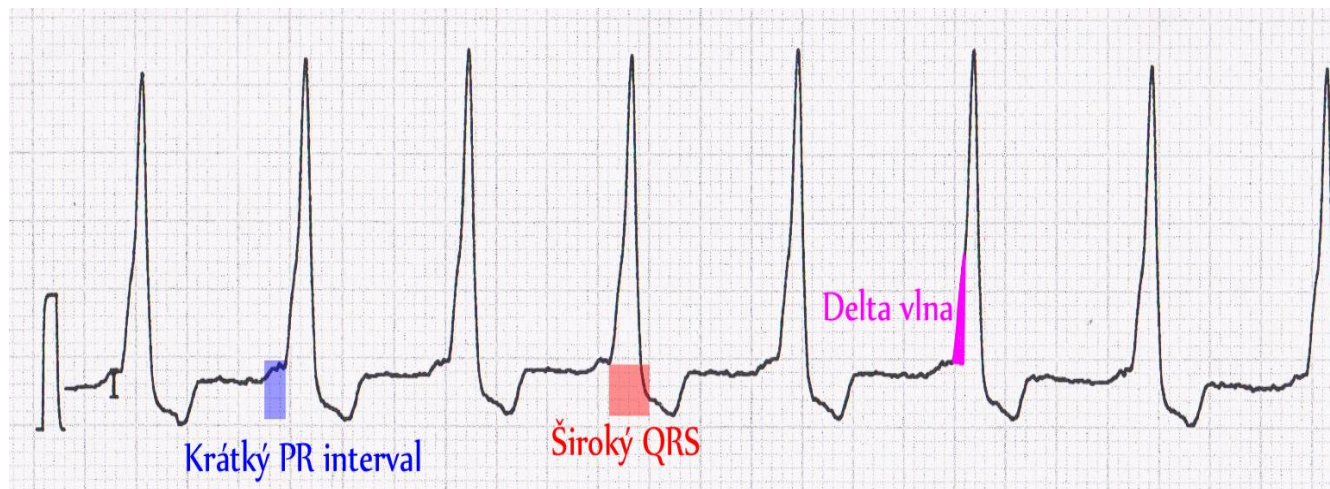
- vrozená přídatná dráha (**Kentův svazek**) – vzruch se touto cestou pohybuje pomalu, avšak bez zpomalení v AV uzlu

EKG:

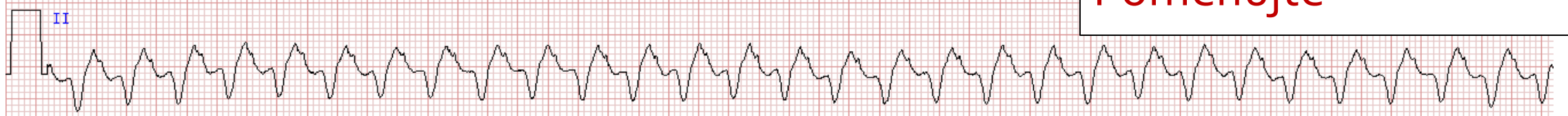
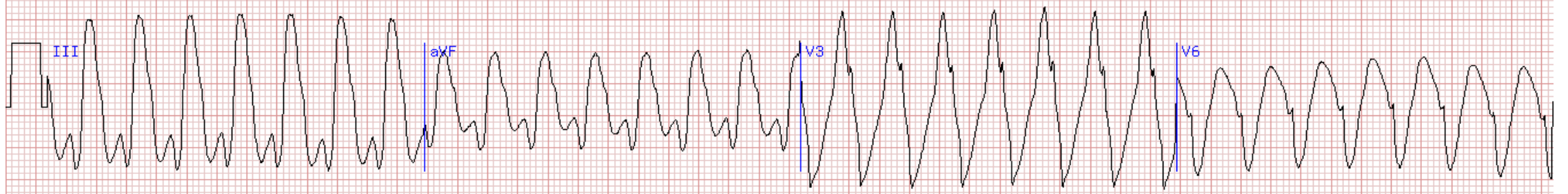
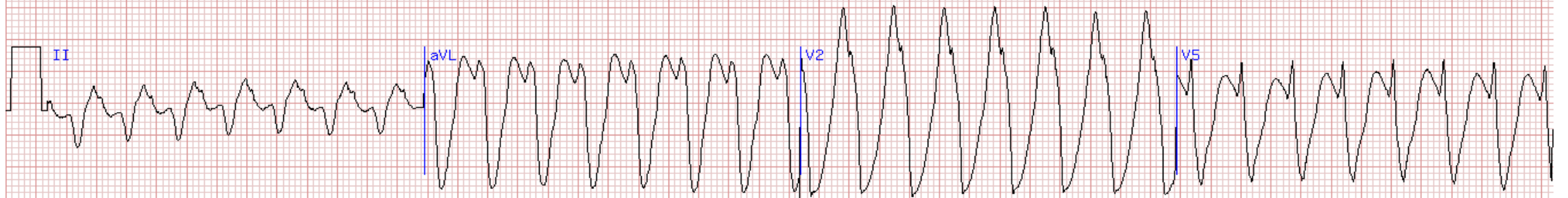
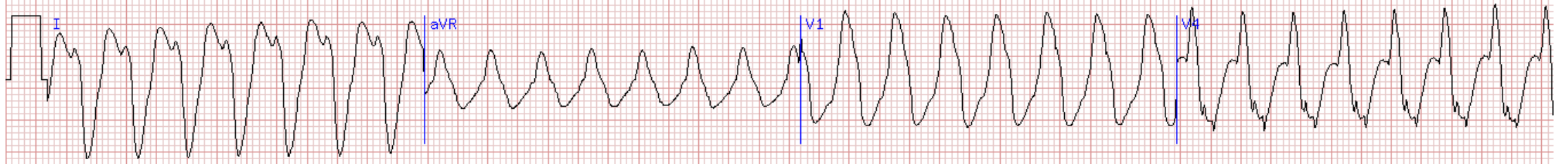
krátký PR interval

delta vlna

prodloužení QRS



<https://www.techmed.sk/wolff-parkinson-white-wpw-syndrom/>



Pomenujte

ZÁVĚR

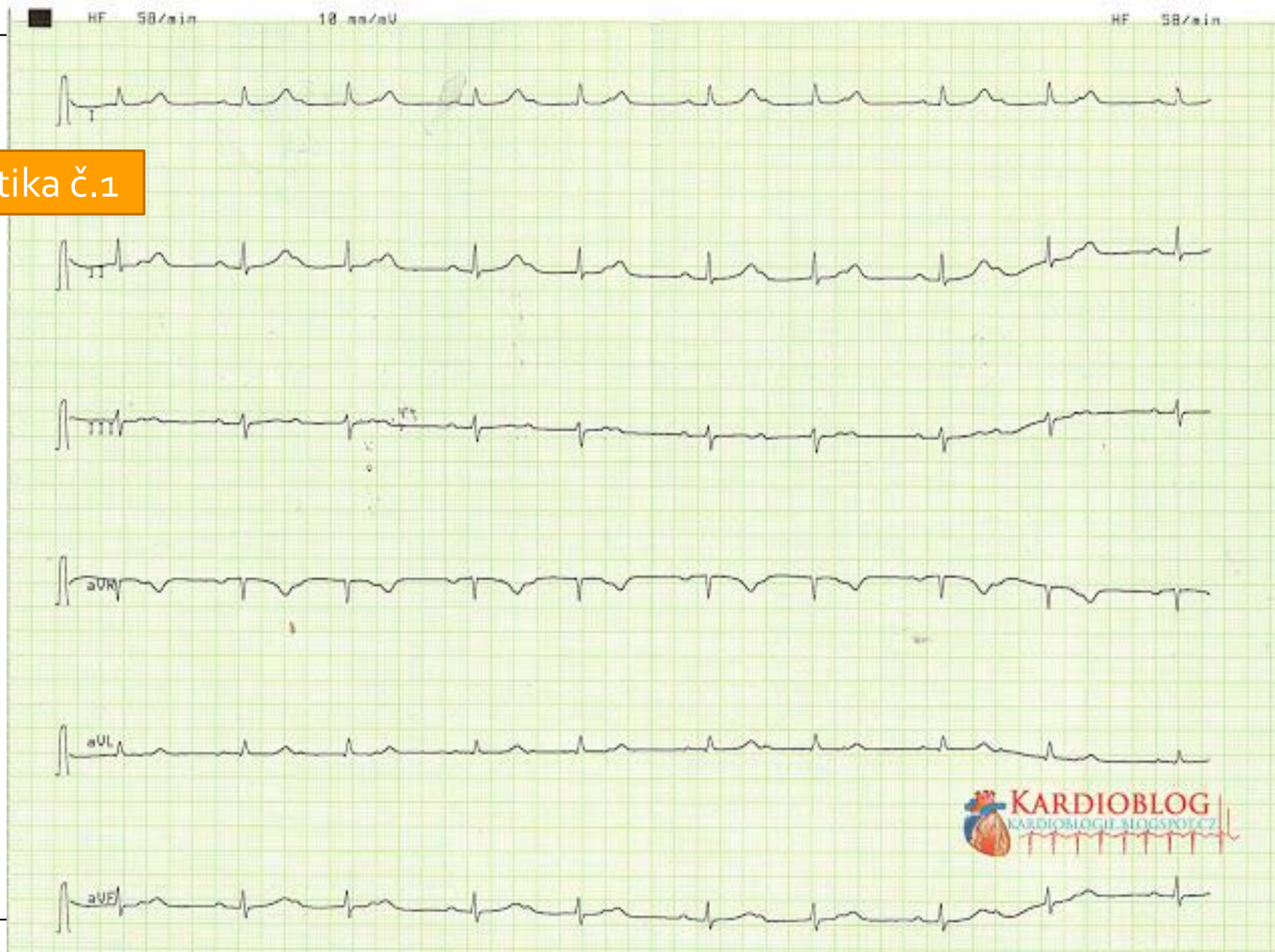
- monomorfní komorová tachykardie s frekvencí přibližně 180/min

KAZUISTIKY

Kazuistika č.1

Pacient ve věku **75 let** hospitalizován pro
purulentní meningitidu.

Kazuistika č.1



Popis EKG

- Rytmus: sinusový
- Akce srdeční: nepravidelná
- Frekvence: 60/min
- Osa srdeční: v normě
- Vlna P: v normě
- PR: nepravidelný, proměnlivý
- QRS: štíhlý, 80ms
- ST: bez patologií, bez elevací
- Vlna T: bez patologií
- QT interval: v normě

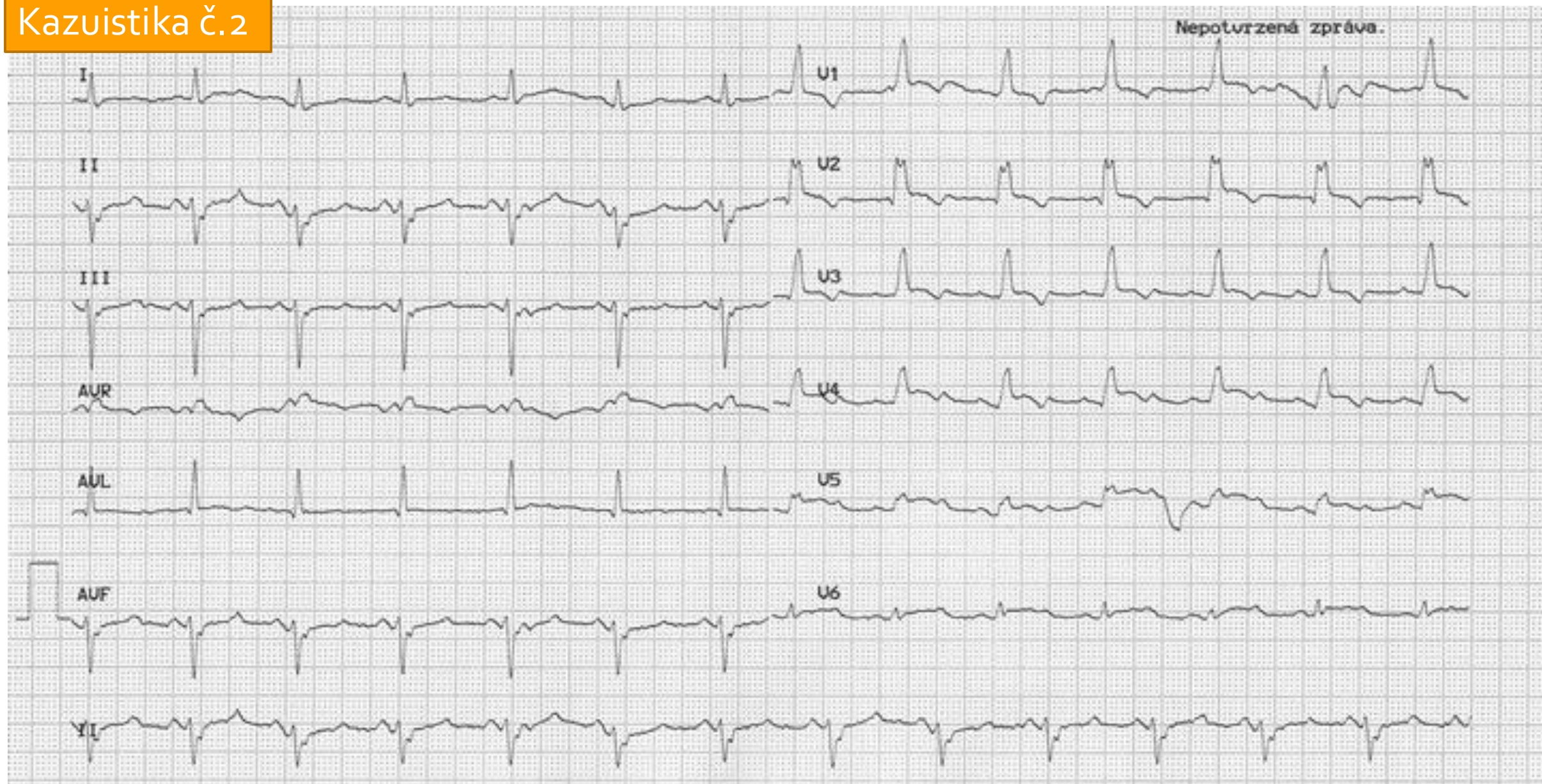
ZÁVĚR: AV blokáda 2. stupně

Kazuistika č. 2

- pacientka **75 let, hypertonička**
- s ničím jiným se **neléčí**
- přivezená RZP pro **bolest na hrudi**, která vystřeluje do **LHK**
- EKG **bez ischemických** změn
- na spádové ambulanci opět natočeno EKG (*)

Kazuistika č.2

Nepotvrzená zpráva.



Popis EKG

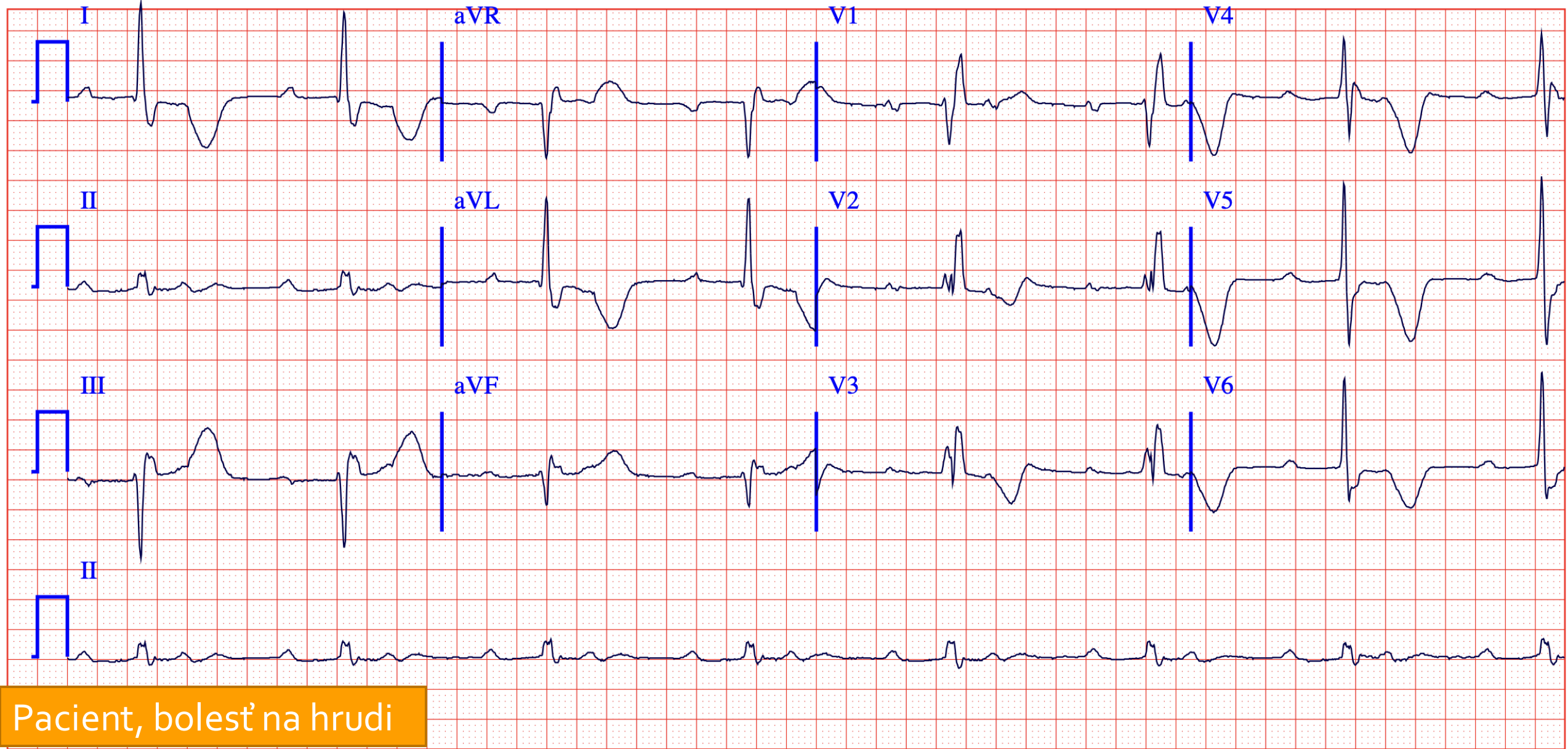
- Akce srdeční: pravidelná
- Rytmus: sinusový
- Frekvence: 78/min
- Osa: deviace doleva
- Vlna P: v normě
- QRS komplex: rozšířený, 120 ms, V svody – BPRT + LAH
- ST úseky: ELEVACE V₁-V₄, deprese II, III, aVF
- Vlna T: diskordantní V₁-V₄, III

ZÁVĚR: BPRT + LAH, Infarkt přední stěny

Zdroje

- HAMPTON, John R. *EKG: stručně, jasně, přehledně*. Vyd. 2., rozš. Praha: Grada, 2005. ISBN 80-247-0960-0.
- HAMPTON, John R. *EKG v praxi: Překlad 4. vydání. 2. české vyd. Praha: Grada, 2007. 362 s.* ISBN 978-80-247-1448-6.
- Kardioblog - Kardiologie srozumitelnou formou [online]. [cit. 23.8.2020]. Dostupné z: <https://kardioblog.cz/>
- [online]. [cit. 2020-08-23]. <http://ekg.kvalitne.cz/>
- [online]. [cit. 2020-08-23]. Dostupné z: <https://www.techmed.sk/ekg-a-arytmologia-kniha/>
- THALER, Malcolm S. *EKG a jeho klinické využití*. Praha: Grada, 2013. ISBN 978-80-247-4193-2.
- <https://ecg.bidmc.harvard.edu/>

Děkujeme za pozornost!

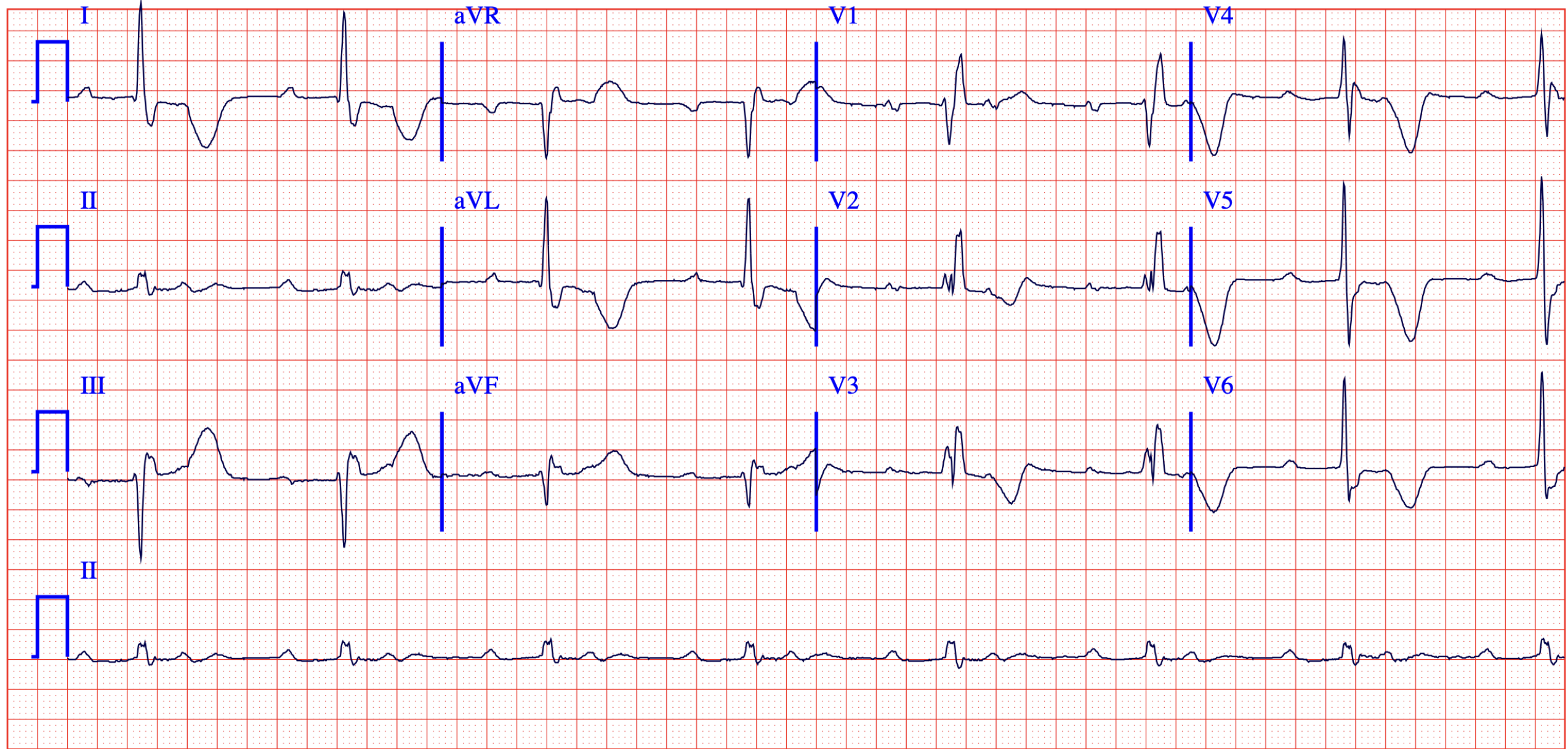


A = AV block II 2:1 + BLRT

B = AV block II 2:1 + BPRT

C = Mobits II 2:1 + BLRT

D = AV blok 1 + BPRT



A = AV block II 2:1 + BLRT

B = AV block II 2:1 + BPRT

C = Mobits II 2:1 + BLRT

D = AV blok 1 + BPRT