

MUNI
MED



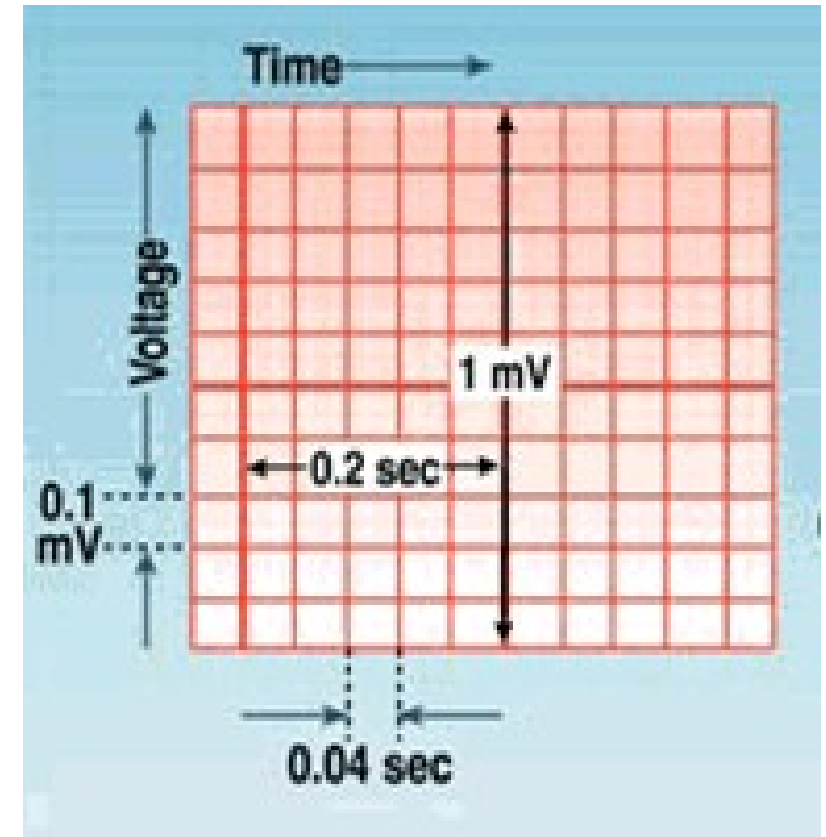
EKG pro praxi

EKG LETEM SVĚTEM

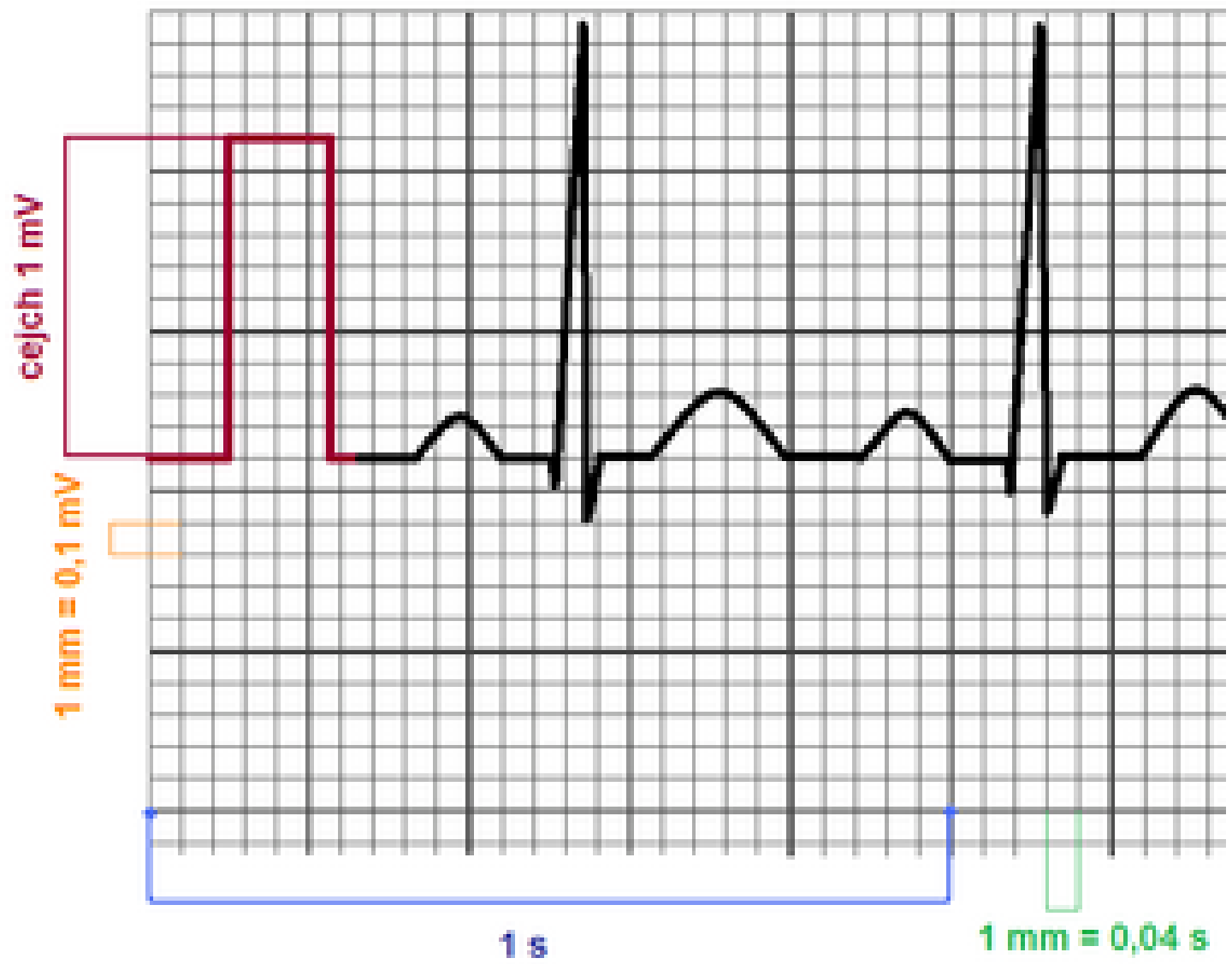
BLOK 1: Fyziologické EKG

Před samotným hodnocením zkontrolujeme

- Posun papíru (standardně **25 mm/s**)
- Cejch (standardně **10 mm = 1 mV**)

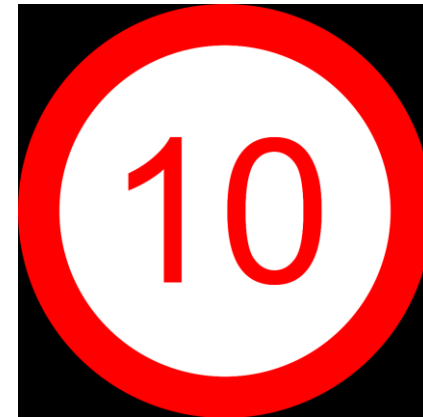

posun 25 mm/s



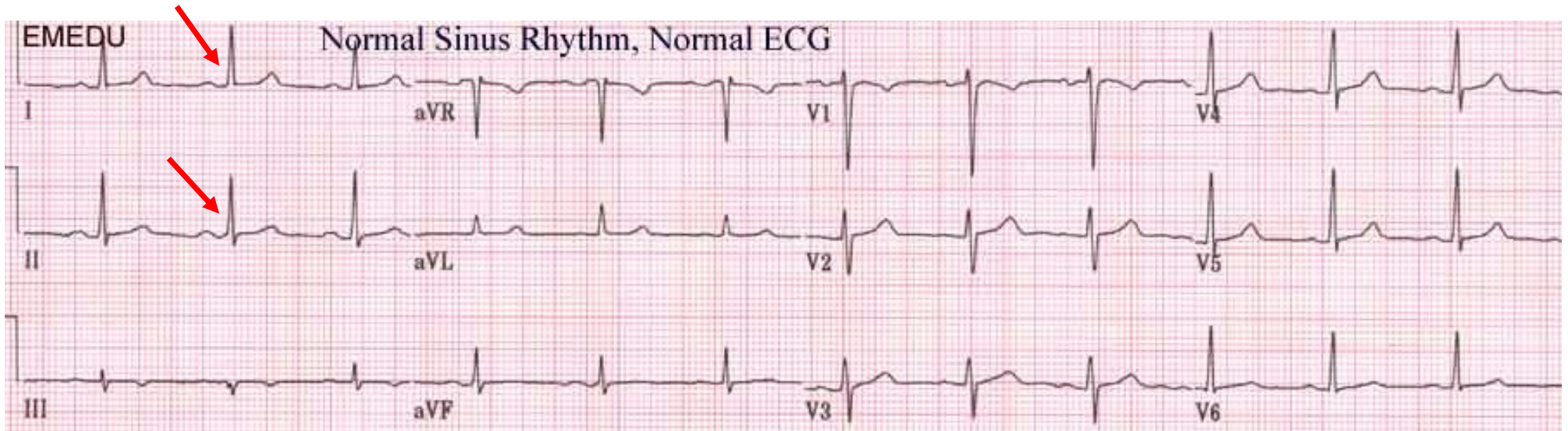
EKG desatero

- Rytmus
- Akce
- Frekvence
- Elektrická osa srdeční
- Zóna přechodu
- Analýza jednotlivých vln
 - Vlna P
 - **Interval PQ (PR)**
 - **QRS komplex**
 - **ST denivelace**
 - Vlna T
 - Interval QT
- Arytmie
- Závěr



Rytmus

Fyziologicky: **sinusový**



Jiný:

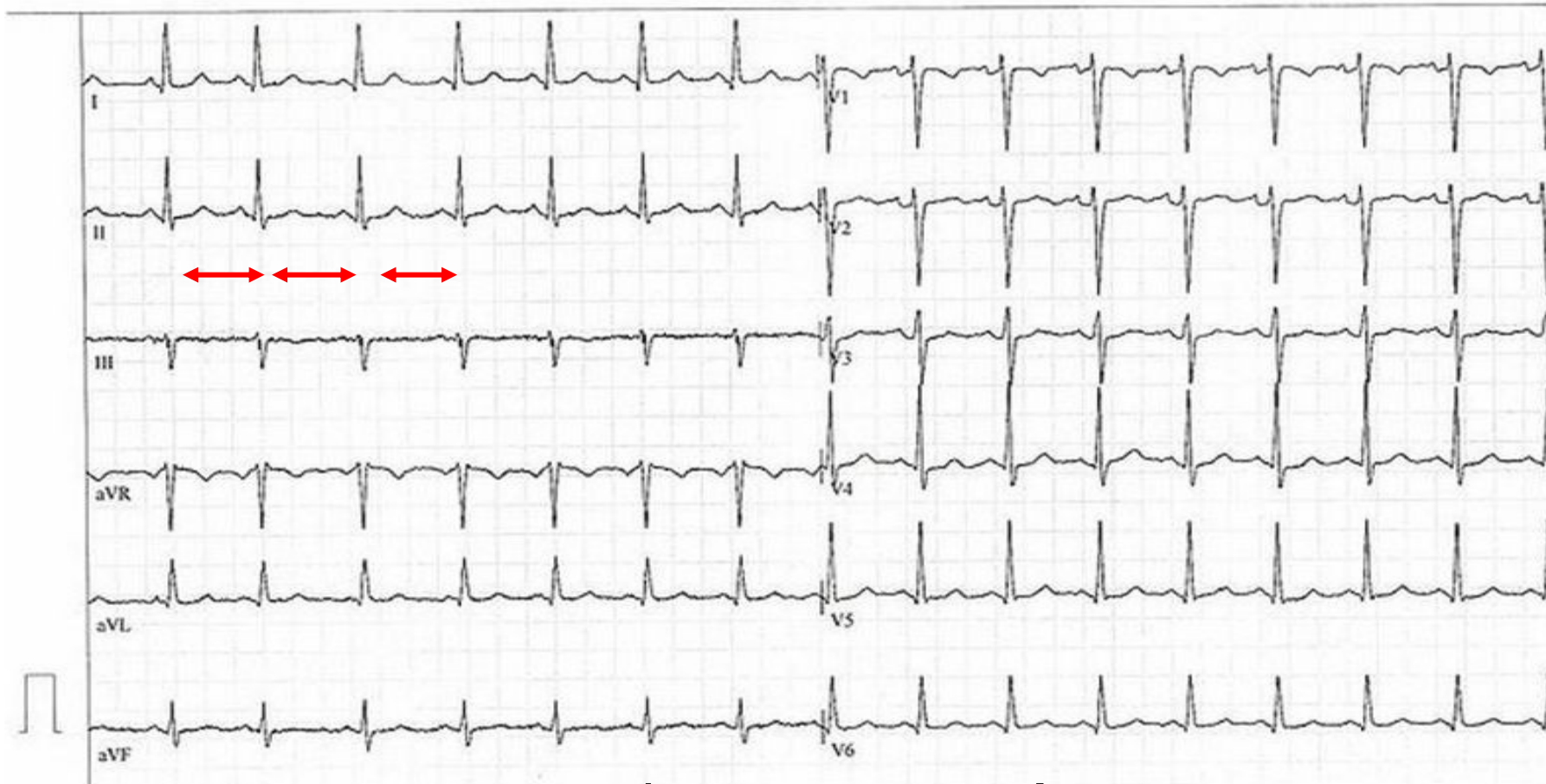
Junkční (40-60/min)

Idioventrikulární (30-40/min)

Poznáme podle:
Vlna P PŘED QRS

Akce

Fyziologicky pravidelná



Jiná: nepravidelná

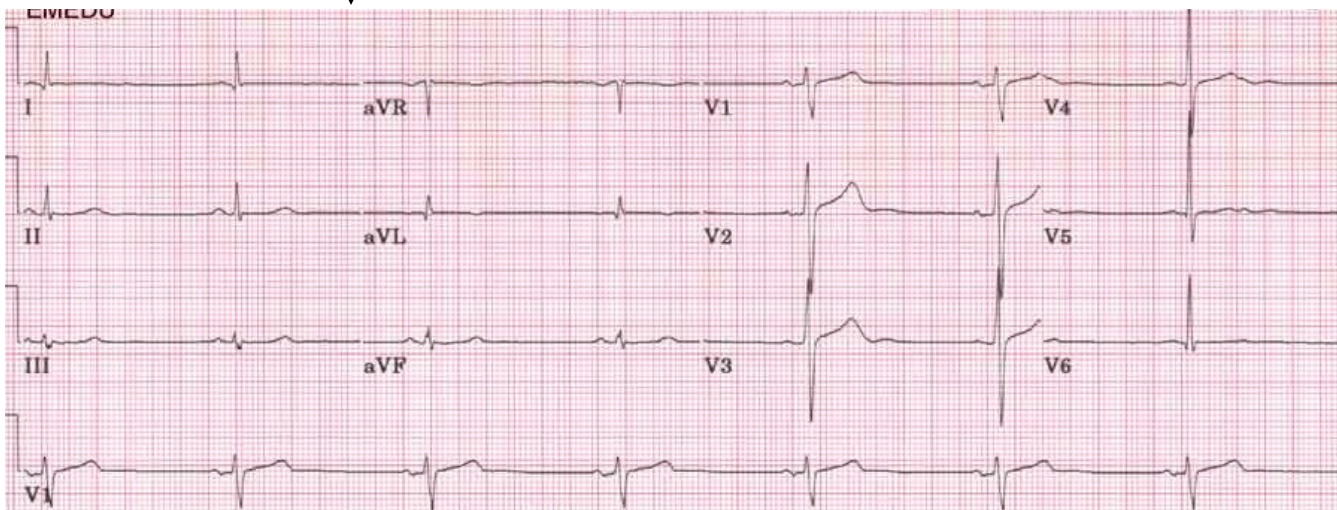
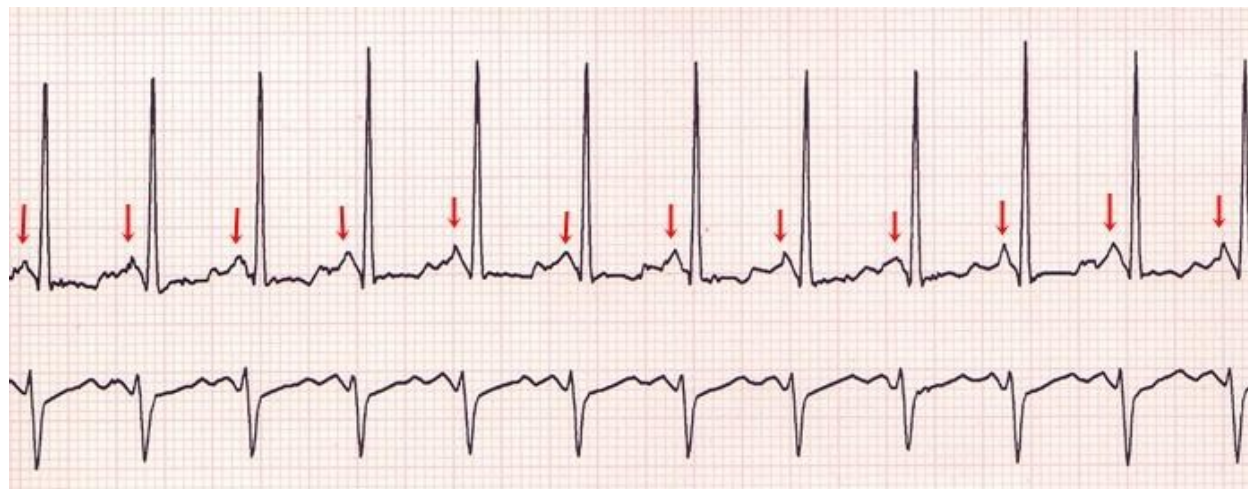Frekvence

Fyziologicky 60–90/min

Jiná:

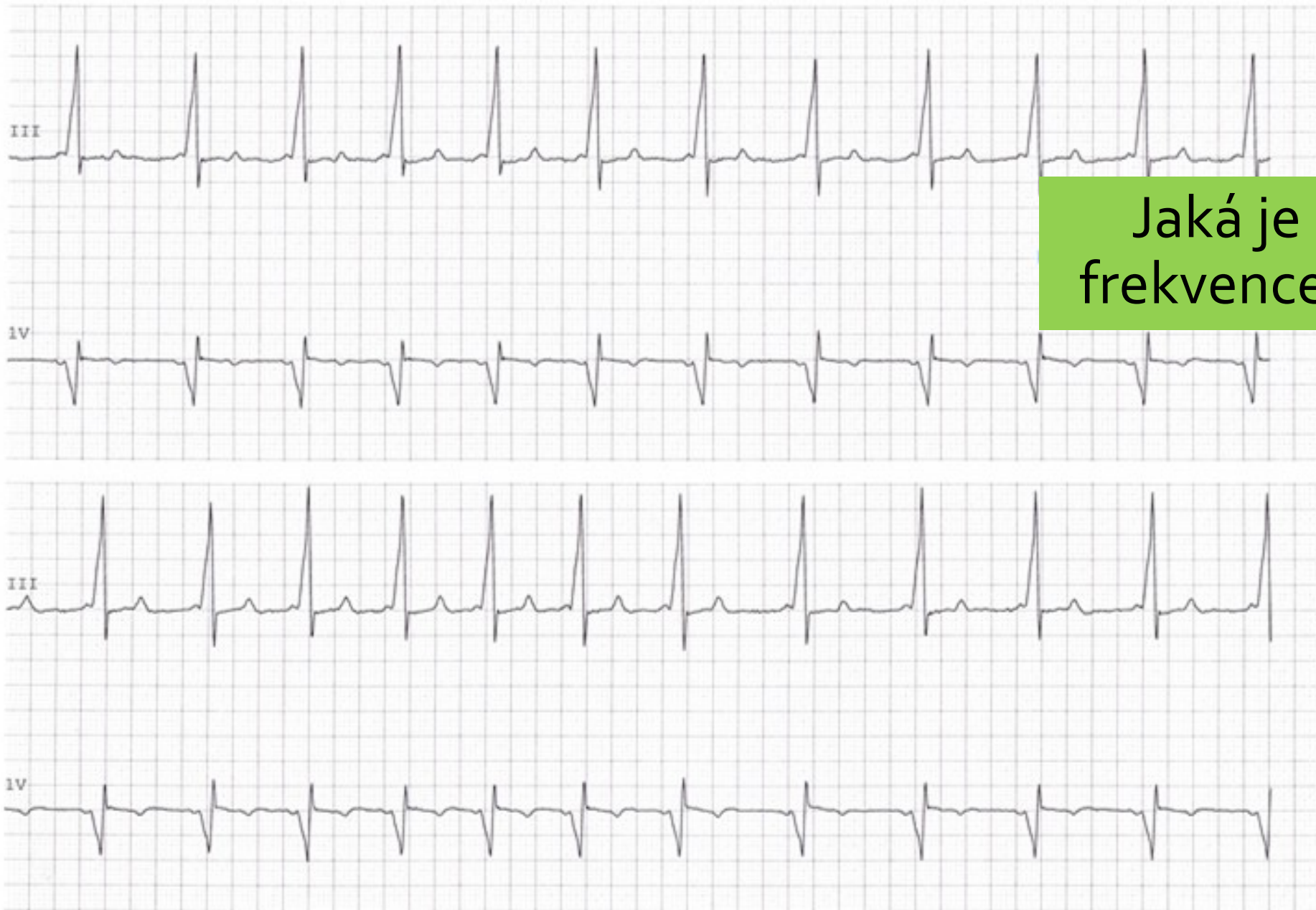
Tachykardie $>90/\text{min}$ →

Bradykardie $<60/\text{min}$



Jak zjistíme?

- 300/velké čtverečky v 1RR
- EKG pravitko
- přístroj



Jaká je frekvence?

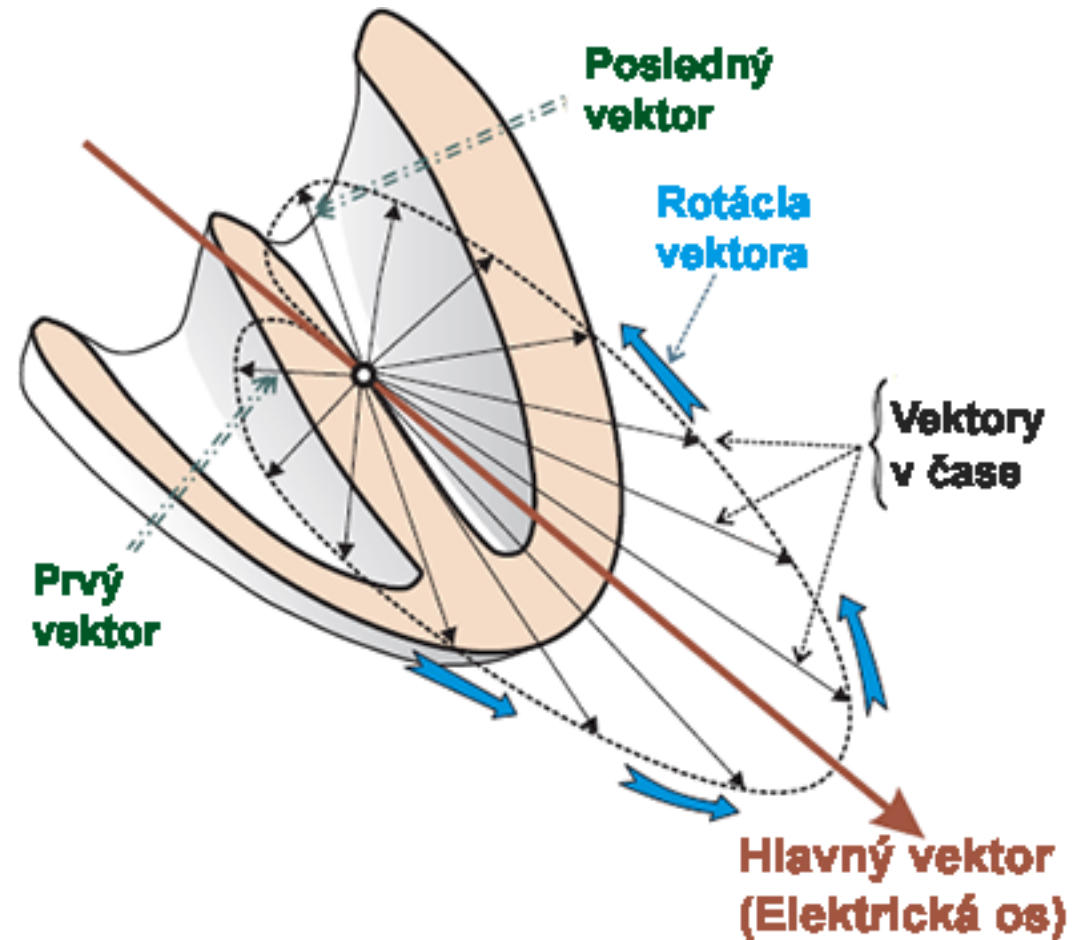
Elektrická osa srdeční

= hlavní směr aktivace komor

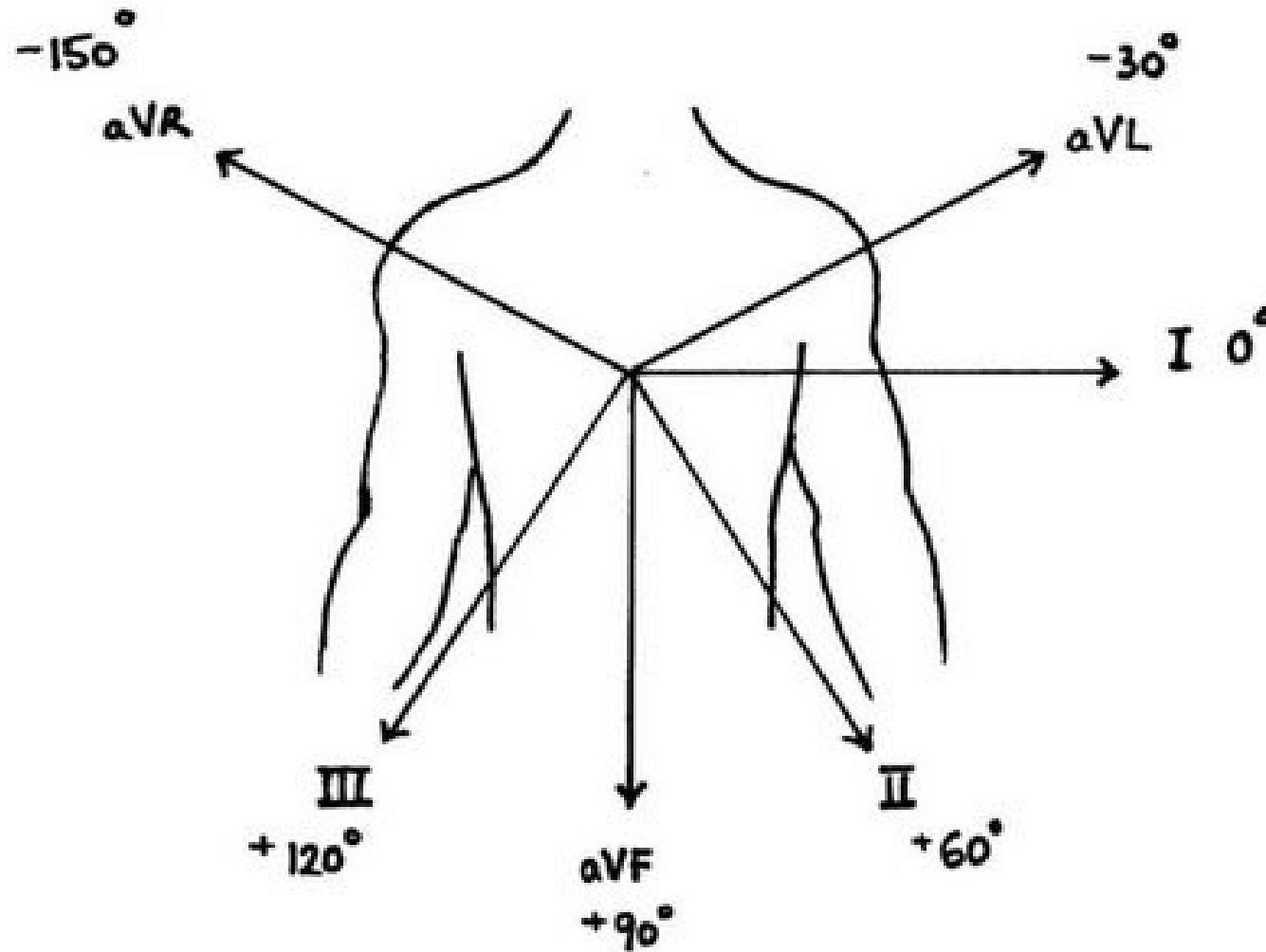
Fyziologicky: -30° až $+90^{\circ}$

O čem nás informuje?

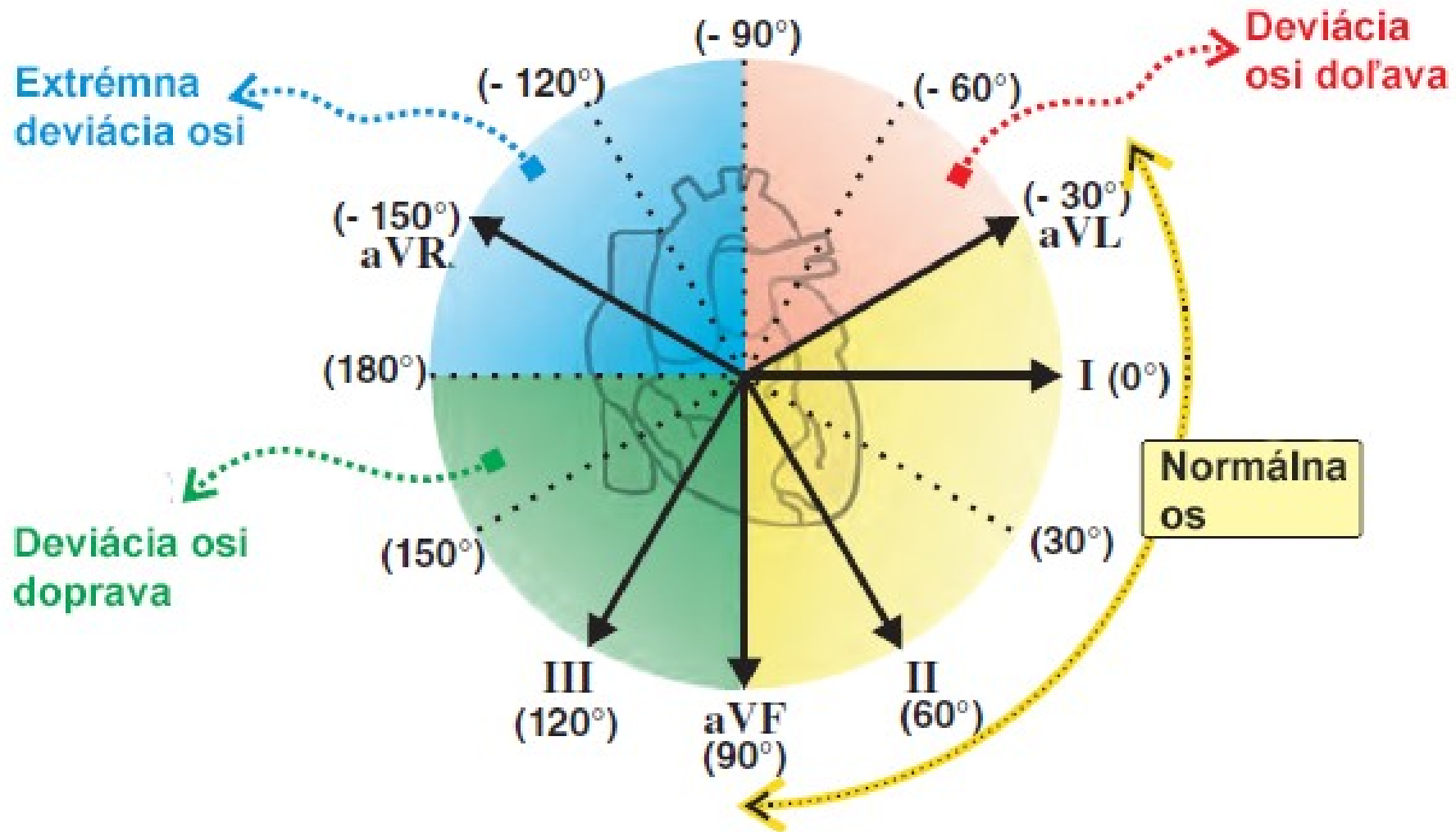
- změna masy myokardu (hypertrofie komor)
- změna šíření vzruchu (blok Tawarova raménka)

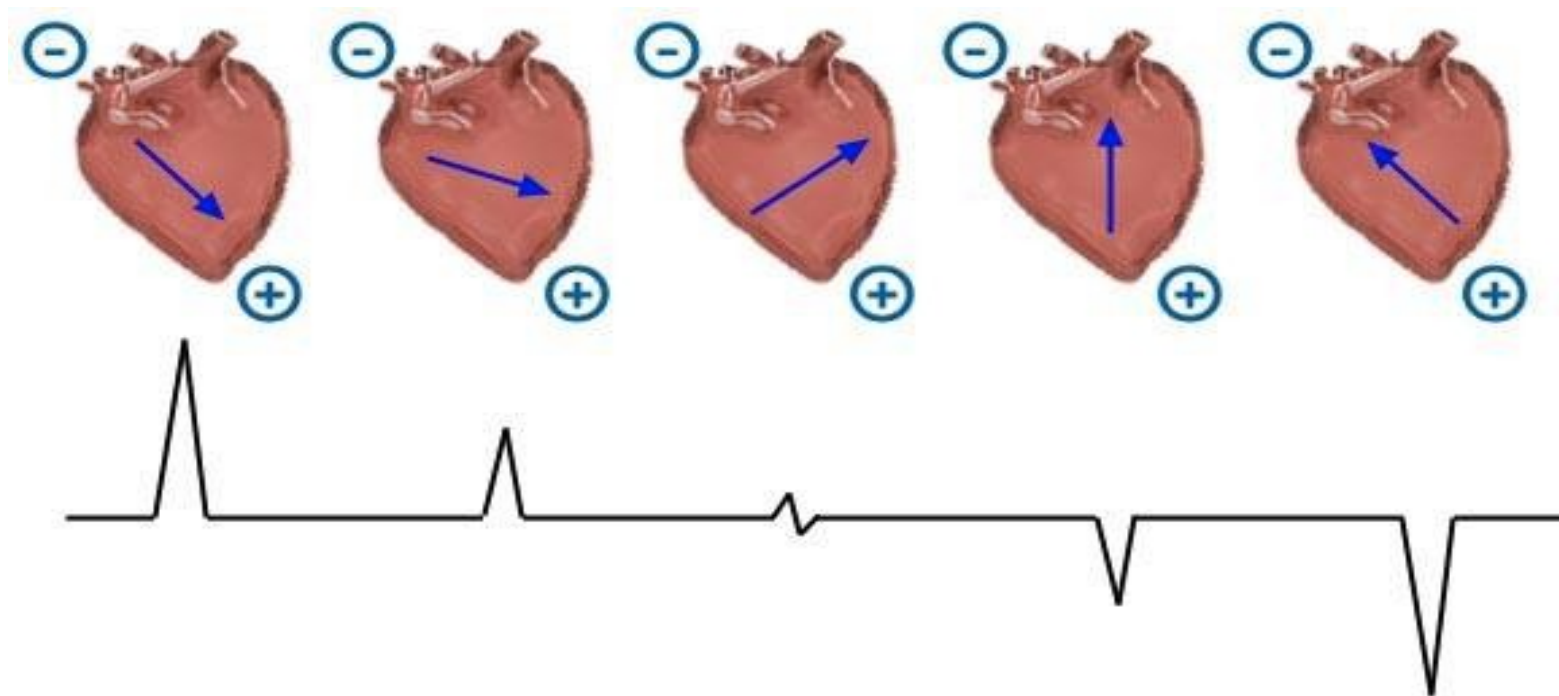


Hexiální referenční (Cabrerův) systém



Elektrická osa srdeční





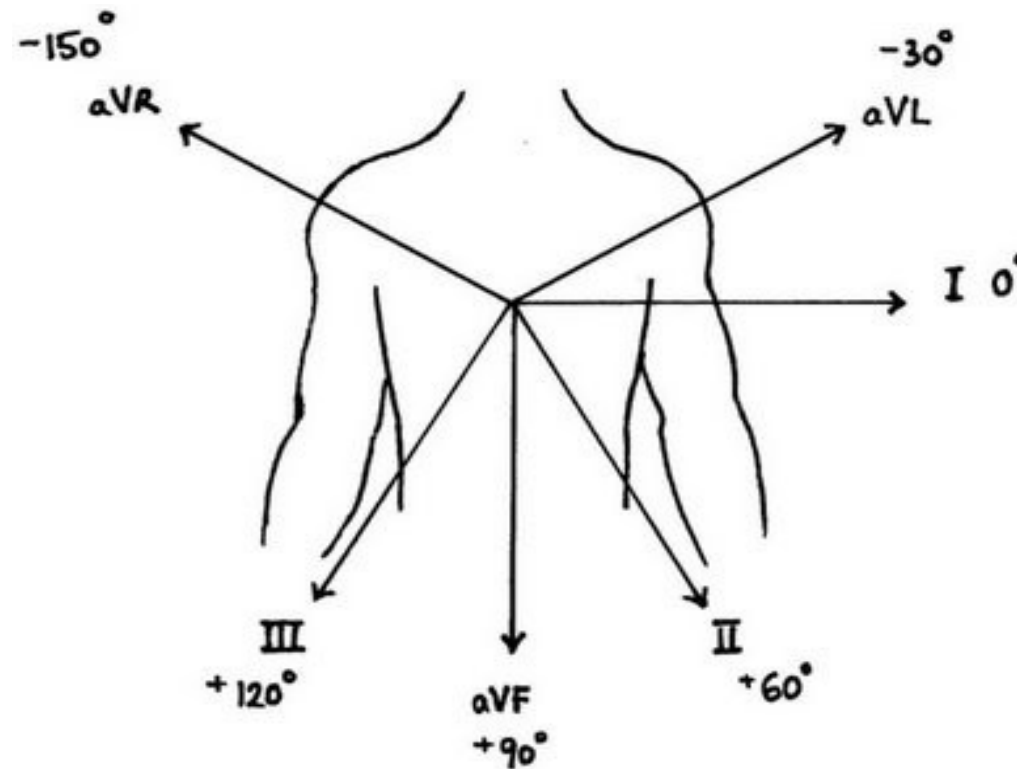
Důležité:

- zvody EKG sú jako „kamery“
- blíží-li se vzruch k elektrodě, výchylka se zvyšuje
- směřuje-li k pozitivní elektrodě, výchylka je pozitivní, když k negativní elektrodě, pak je negativní
- šíří-li se vzruch kolmo na svod, výchylka je stejně pozitivní aj negativní (*svod je izoelektrický*)

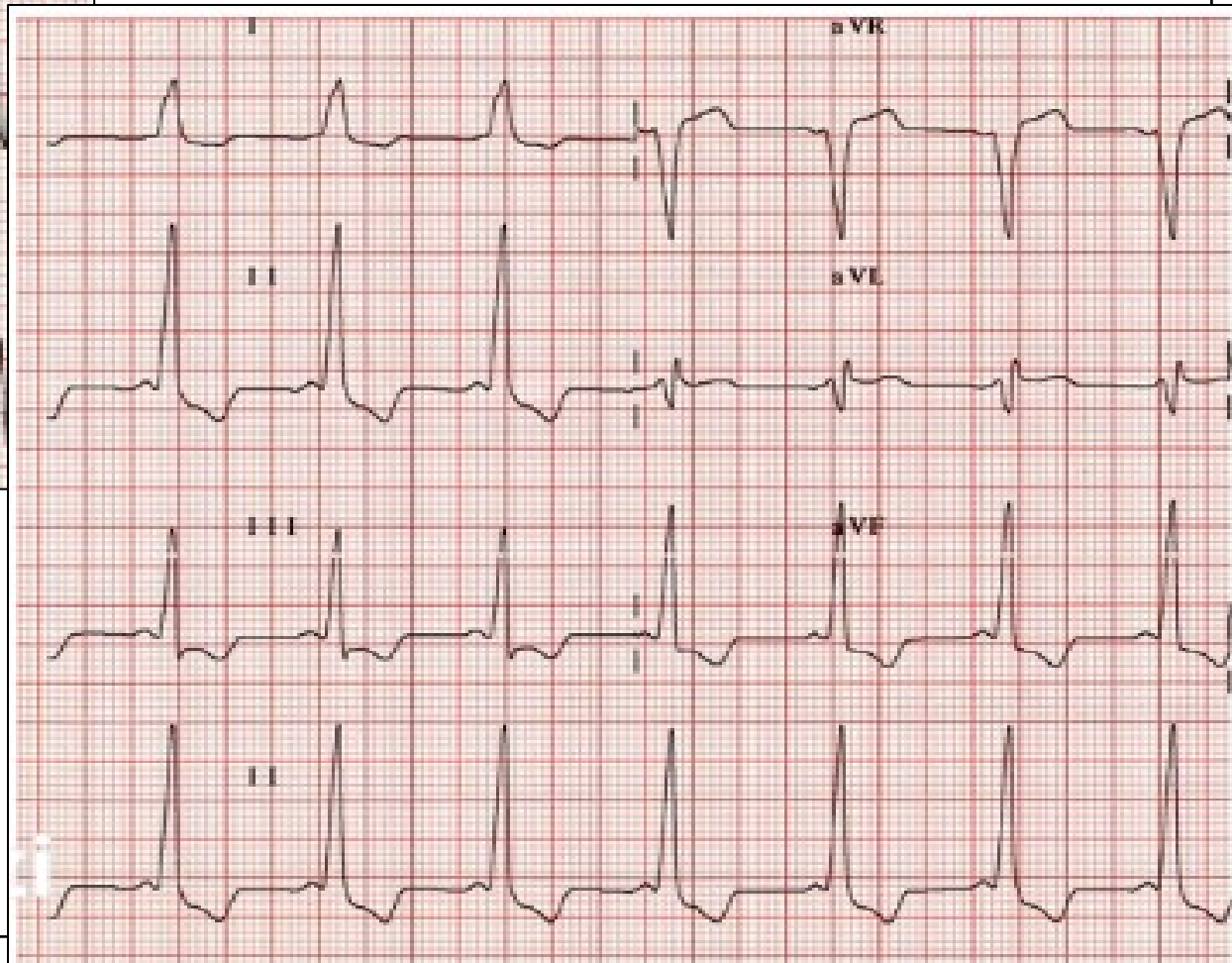
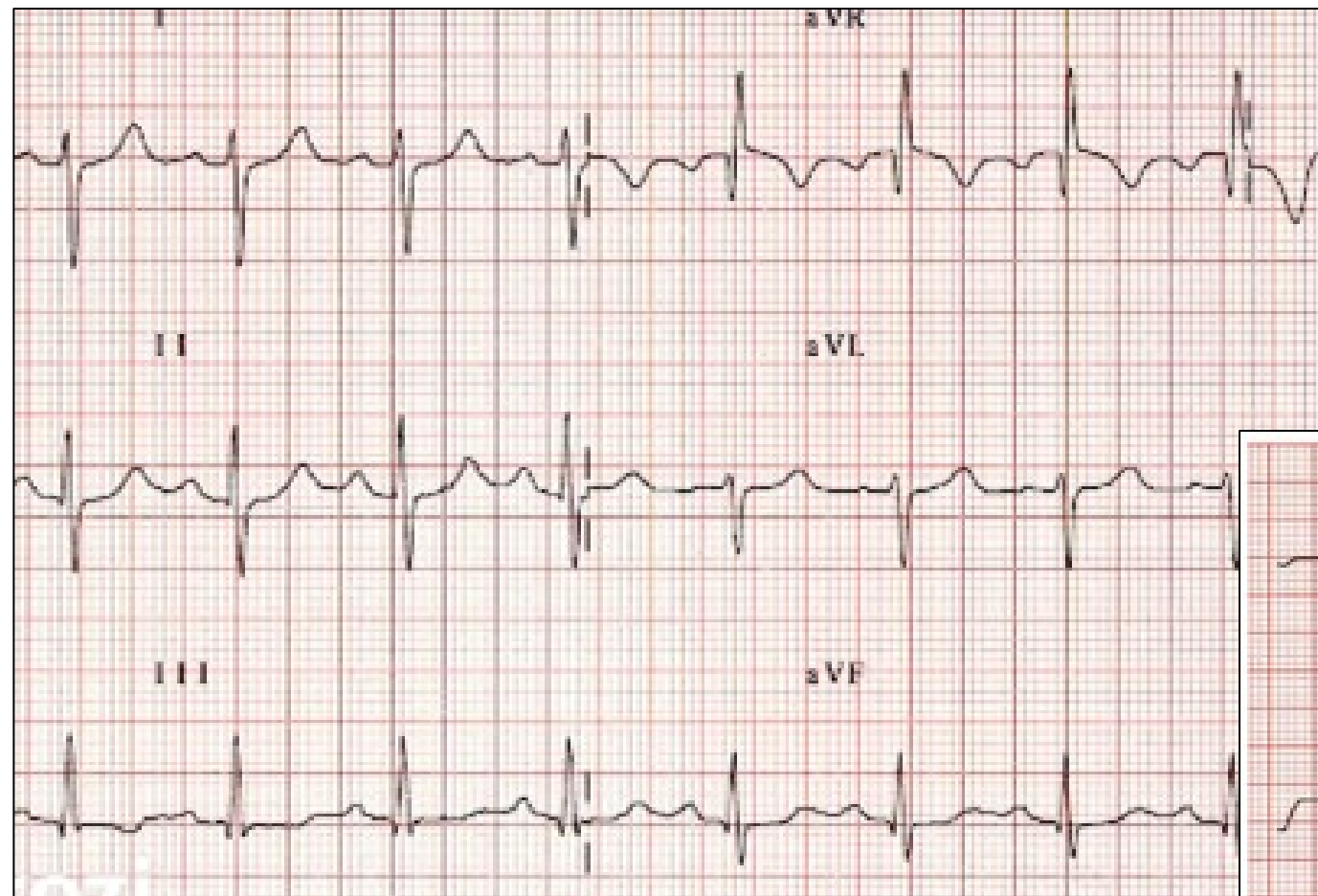
Pravidla pro určení osy:

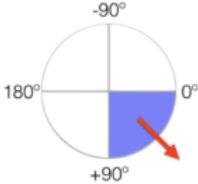
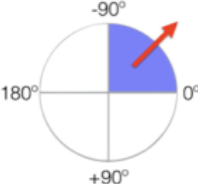
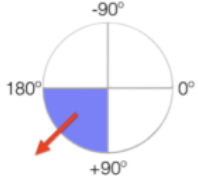
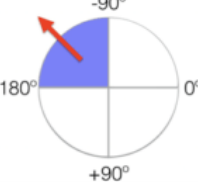
Pracujeme se svodmi **ve frontální rovině**
(I, II, III, aVR, aVL, aVF)

1. Najdeme izoelektrický svod
→ elektrická osa je na něj
kolmá
2. Najdeme svod s největší pozitivní
výchylkou



Určete
srdeční osu



Lead 1	Lead aVF	Quadrant	Axis
POSITIVE	POSITIVE		Normal Axis (0 to +90°)
POSITIVE	NEGATIVE		**Possible LAD (0 to -90°)
NEGATIVE	POSITIVE		RAD (+90° to 180°)
NEGATIVE	NEGATIVE		Extreme Axis (-90° to 180°)

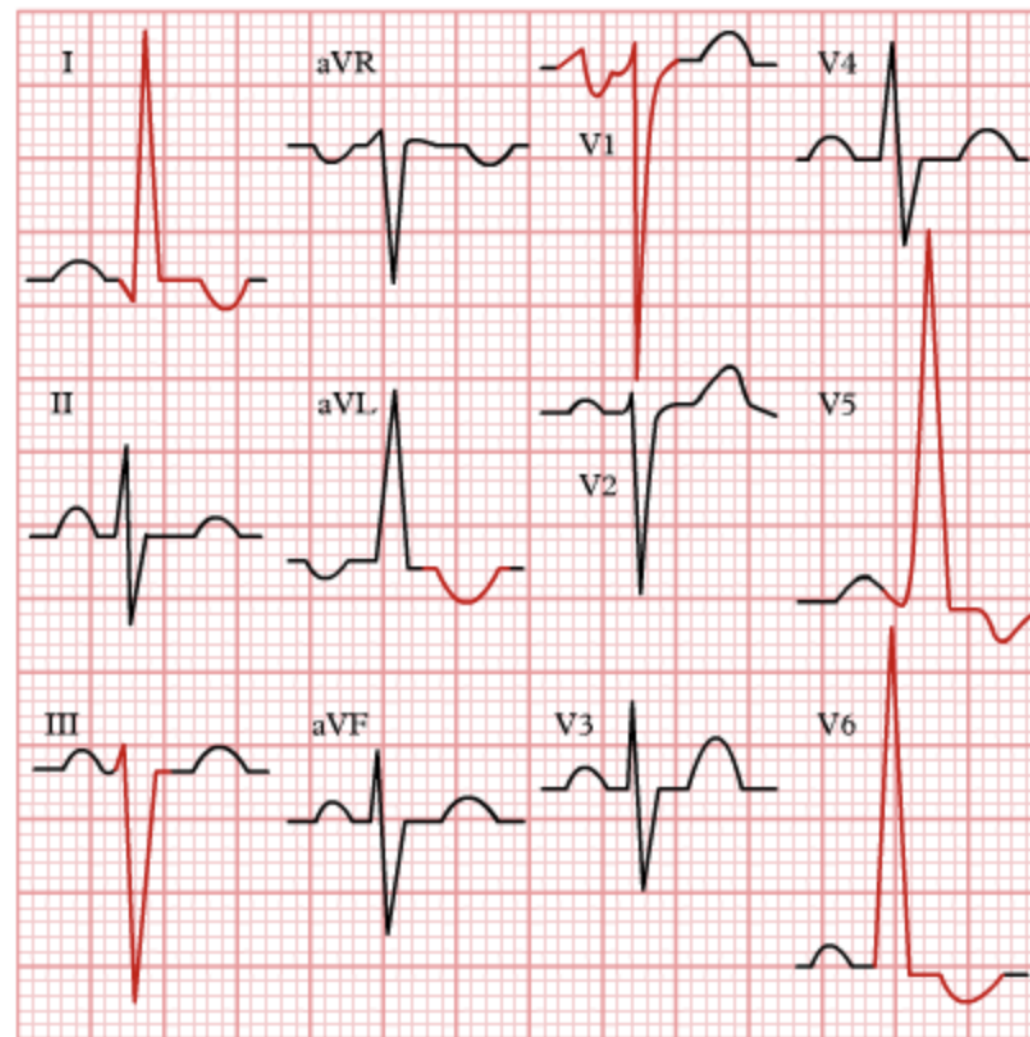
Zaujímavosť

[Axis Trainer](#)

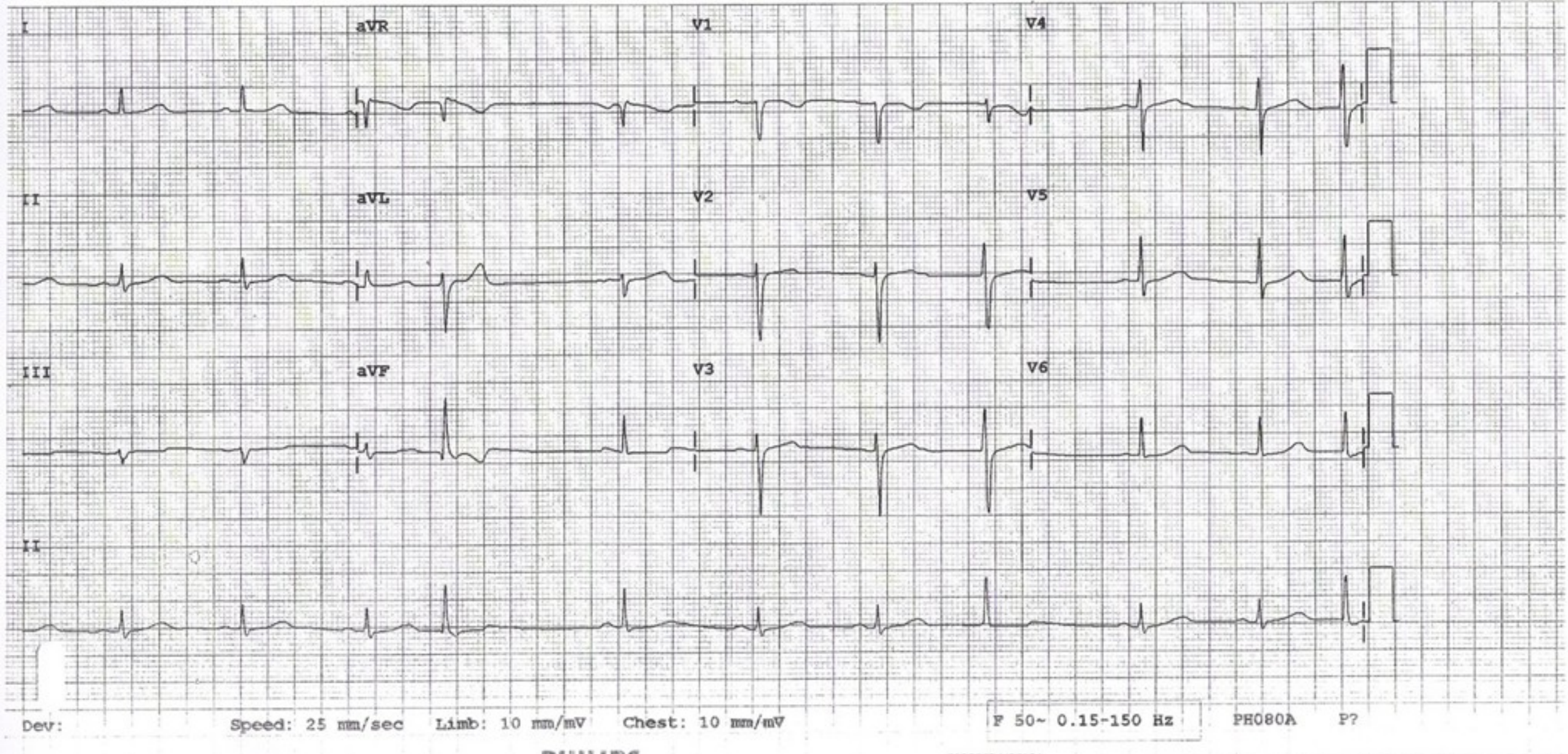
[Wikiskripta](#)

Hypertrofie LK

- **Sokolow index**
 - $S(V_1/V_2) + R(V_5/V_6) \geq 35\text{mm}$
- **Cornellov index**
 - senzitívnejší, horšie sa pamätá (nepoužíva sa)
 - Muži - $R(aVL) + S(V_3) > 28\text{mm}$
 - Ženy - $R(aVL) + S(V_3) > 20\text{mm}$
- **Lewisov index**
 - $I(R) + III(S) > 25\text{mm}$



!!Větší hodnota indexu není průkaz hypertrofie myokardu komor. Hypertrofii myokardu spolehlivě prokážeme např. UZ vyšetřením srdce.



Popis:

Rytmus: nesinusový

Pravidelnost: nepravidelný

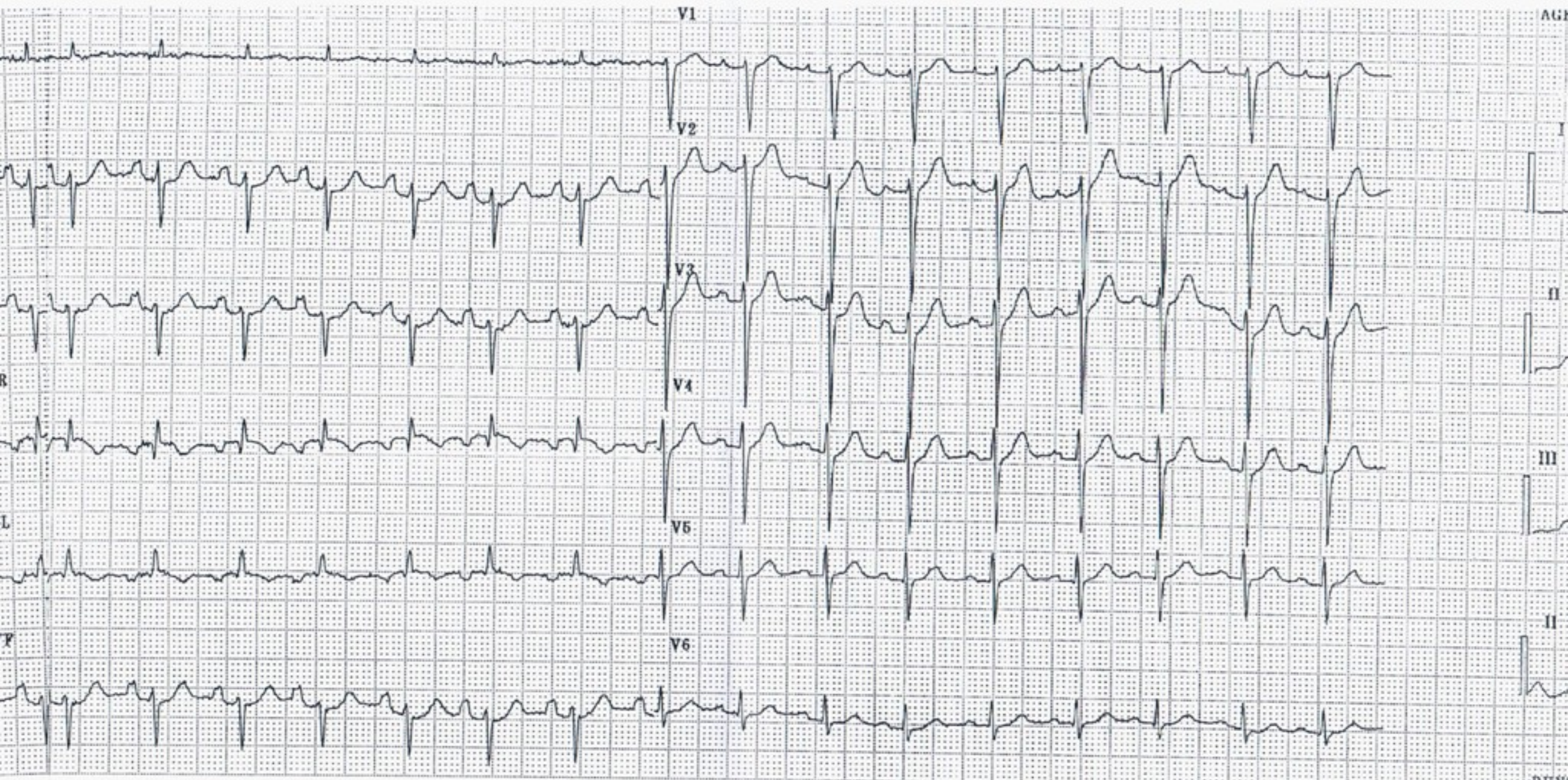
TF: 50–100 min⁻¹

PQ: 160 ms (je-li přítomno)

QRS: 80 ms

Osa: intermediální

Patologie: mimosinusové extrasystoly
následované kompenzační pauzou,
oploštělá vlna T ve V₄



[Redacted area]

Popis:

Rytmus: sinusový

Pravidelnost: pravidelný

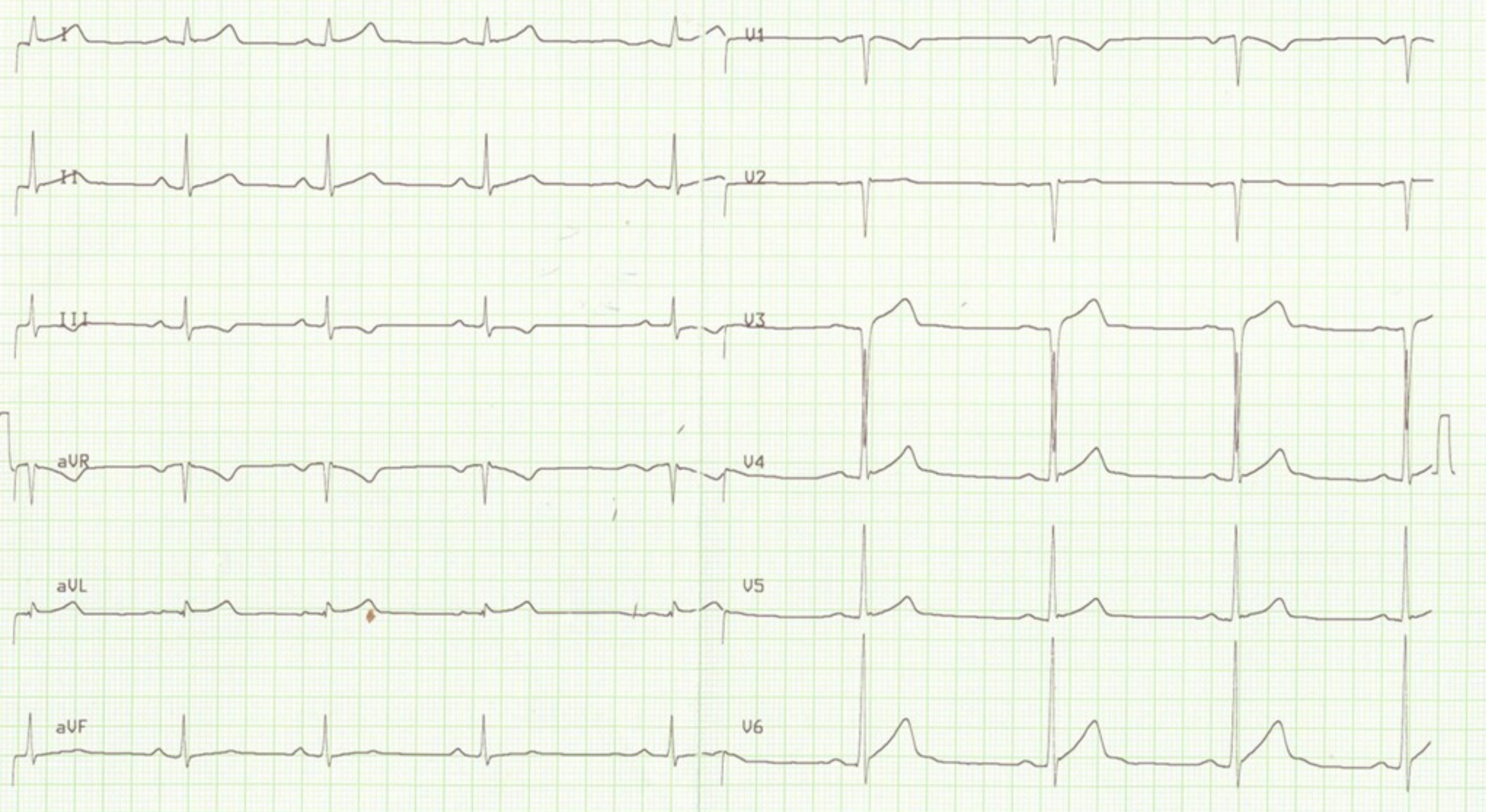
TF: 100 min⁻¹

PQ: 200 ms

QRS: 110 ms

Osa: deviace vlevo

Patologie: deviace vlevo, viditelná P-mitrále (bifázická vlna P, zde však není výrazně rozšířena oproti normě), (vyšší T je u tohoto pacienta způsobeno užíváním Digitalisu), nekonkordantní vlny T v končetinových svodech



Popis:

Rytmus: sinusový

Pravidelnost: pravidelný

TF: 48 min⁻¹

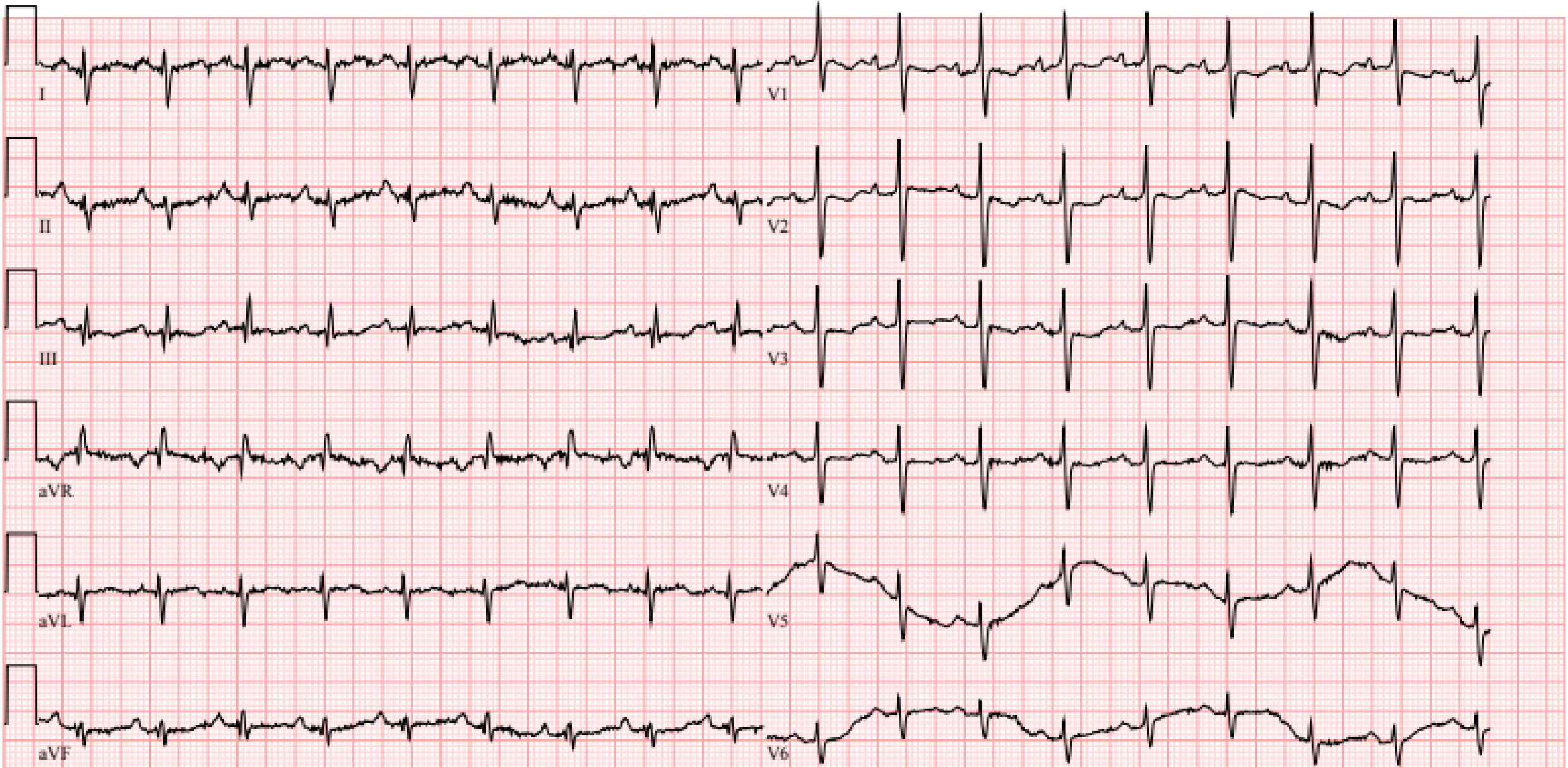
PQ: 195 ms

QRS: 95 ms

Osa: intermediální

Patologie: bradykardie

Pravděpodobná příčina: pacient sportovec



Príbeh

47 ročná pani s HTA a CHOPN bola odoslaná ku kardiologovi pro patologické EKG a recentní periferní edém.

Co má za potíže?

- FiSi
- RBBB
- Longoria QT
- RVH

Vysvětlení

EKG manifestace RVH:

- 1) deviace el.os do prava ($> 110^\circ$)
- 2) dominantní R ve V₁ (R $>$ 7mm, R/S poměr $>$ 1)
- 3) dominantní S ve V₅/V₆ (S $>$ 7 mm, R/S poměr $<$ 1).

Sekundární změny jsou:

- 1) P pulmonale ($>$ 2.5mm) kvůli zvětšení PS
- 2) right ventricular strain pattern ve V₁-V₃/V₄, někdy II, III, aVF - ST deprese/ inverze T vlny
- 3) SI, S II, S III pattern - dominantní S vlna ve svodech I, II, III
- 4) kompletní anebo nekompletní RBBB.

- FiSi
- RBBB
- Longoria QT
- RVH

BLOK 2: Arytmie

Arytmie = porucha srdečního rytmu

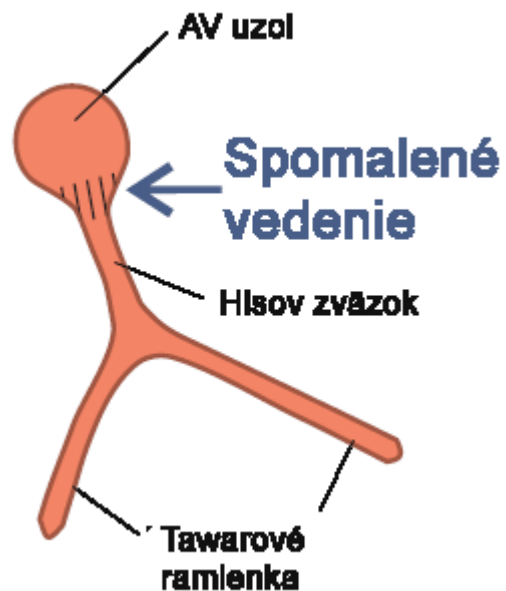
1. Poruchy vedení = Blokády

2. Poruchy vzniku srdečního rytmu

Příčiny arytmií = **HIS DEBS**

- **H**ypoxia
- **I**schemia
- **S**ympathetic activity
- **D**rugs
- **E**lectrolytes
- **B**radycardia
- **S**tretching or dilatation

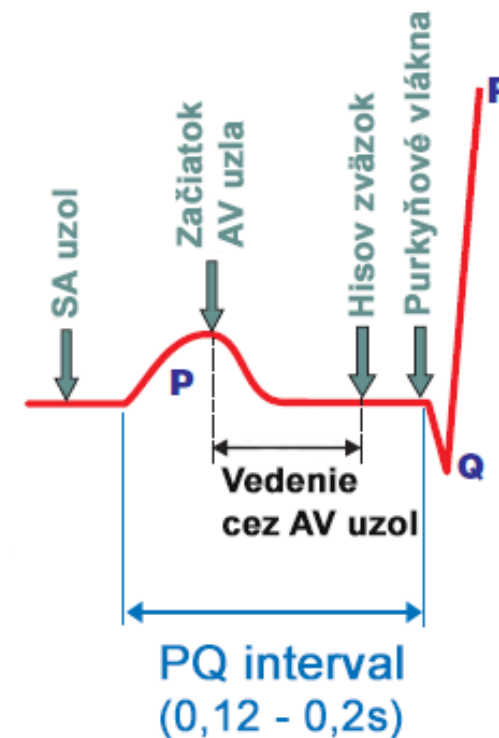
1. Poruchy vedení = BLOKÁDY



Blokáda AV uzlu

1. stupeň
2. stupeň
3. stupeň

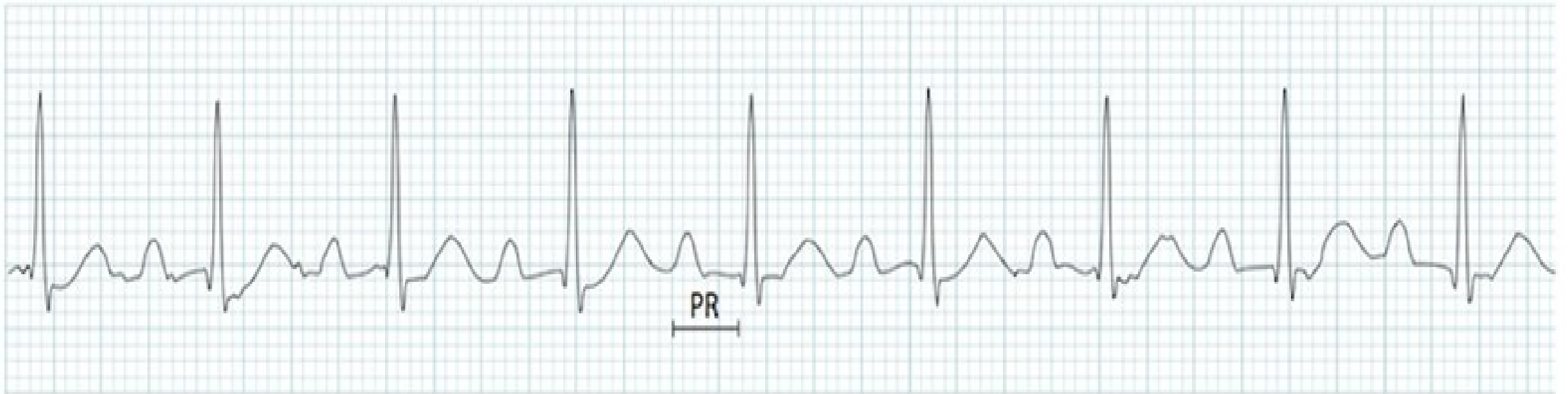
- místo: AV uzol + Hisův svazek
- nejzraniteľnejší z celého prevodního systému



Na EKG sledujeme: **PQ interval**

AV blokáda I. stupně

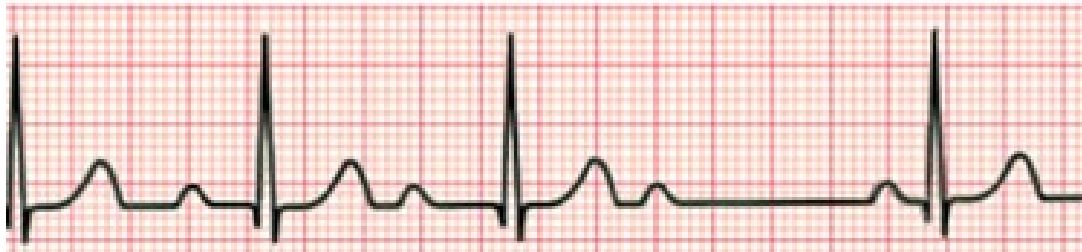- v srdci: zpomalení vedení AV uzlem
- na EKG: **prodloužení PR** intervalu nad normu (více jak 0,2s)



AV blokáda II. stupně

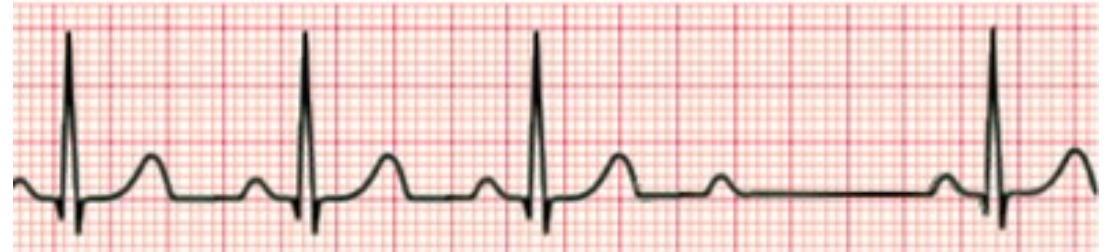Typ I - Mobitz I (Wenckebach)

- v srdci: postupně pomalejší AV vedení až jeden převod vypadne
- na EKG:
 - **nepravidelný RR interval**
 - **PQ se postupně prodlužuje až do výpadku**
- nejčastěji P/QRS - **3:2, 4:3, 5:4**



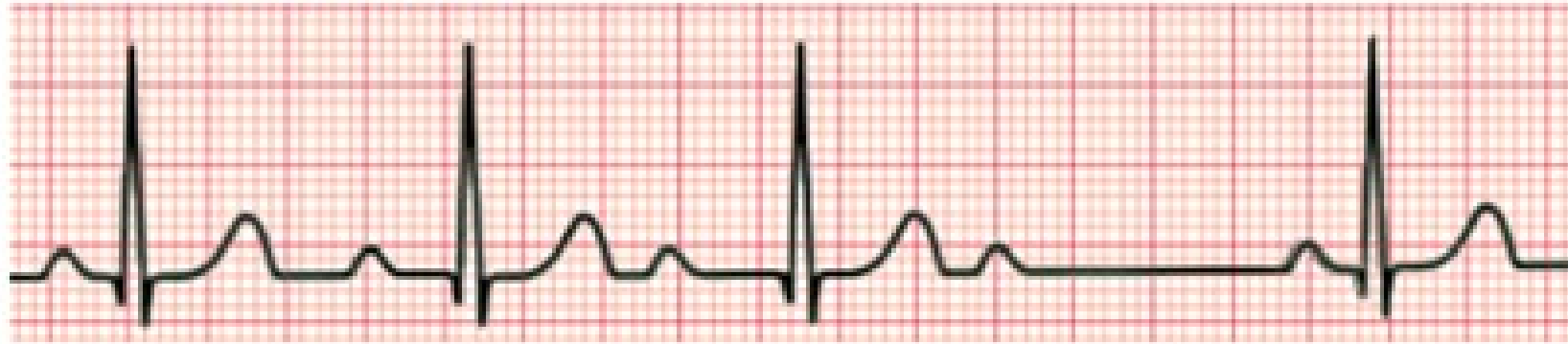
Typ II - Mobitz II

- v srdci: nepravidelný výpadek převodu
- na EKG:
 - **nepřevedení P vlny bez postupného prodlužování PQ intervalu**
- **závažnější** než Mobitz I – zaveden **pacemaker!**

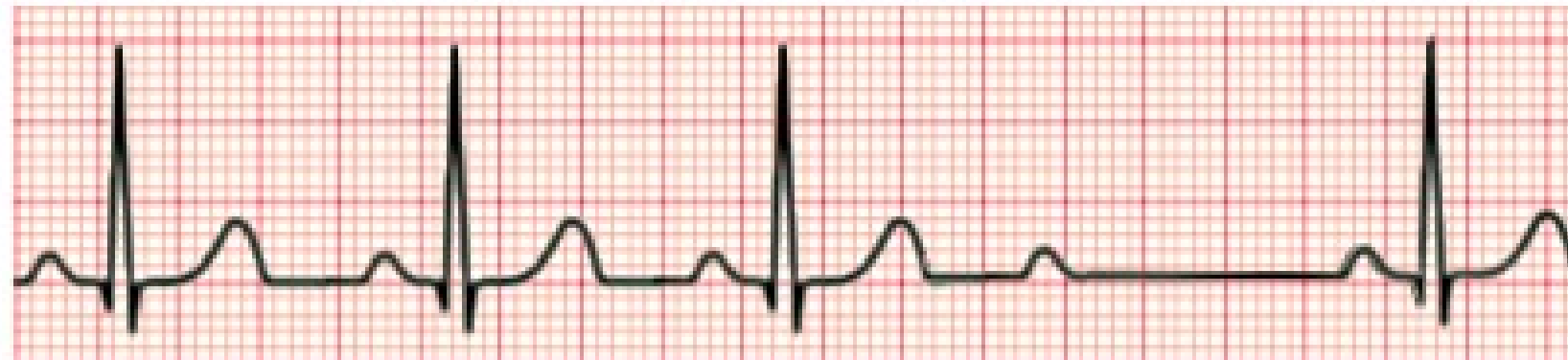

Mobitz I vs. Mobitz II

Mobitz I or Wenckebach

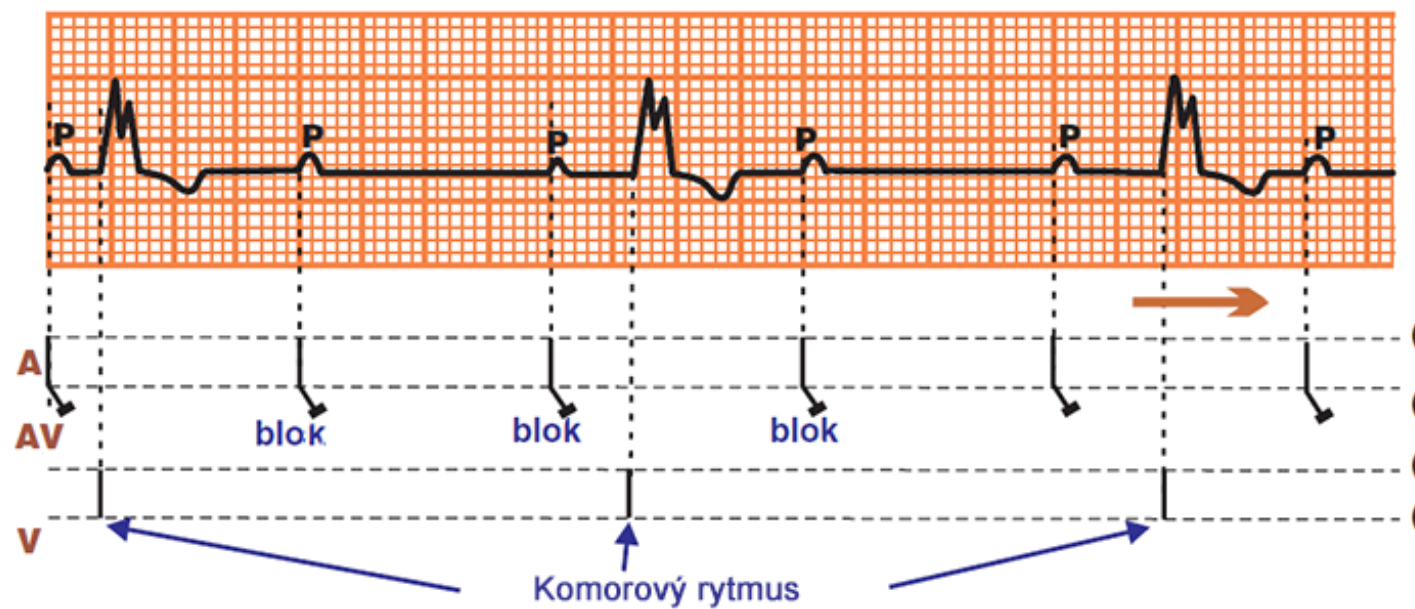
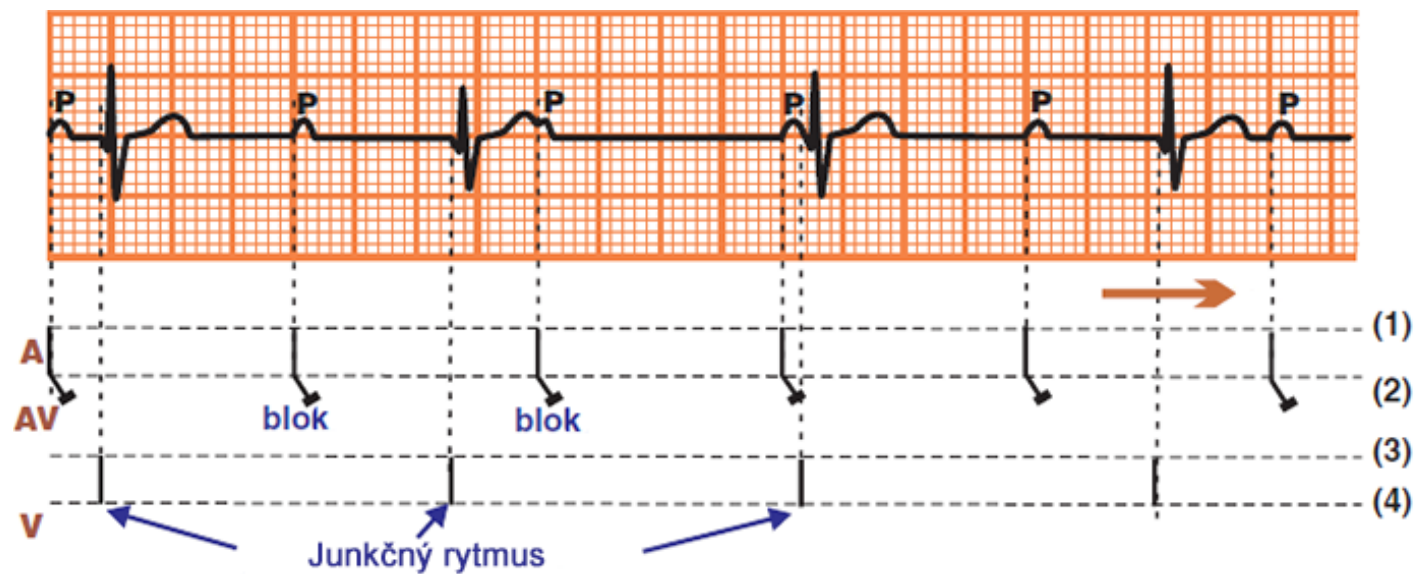


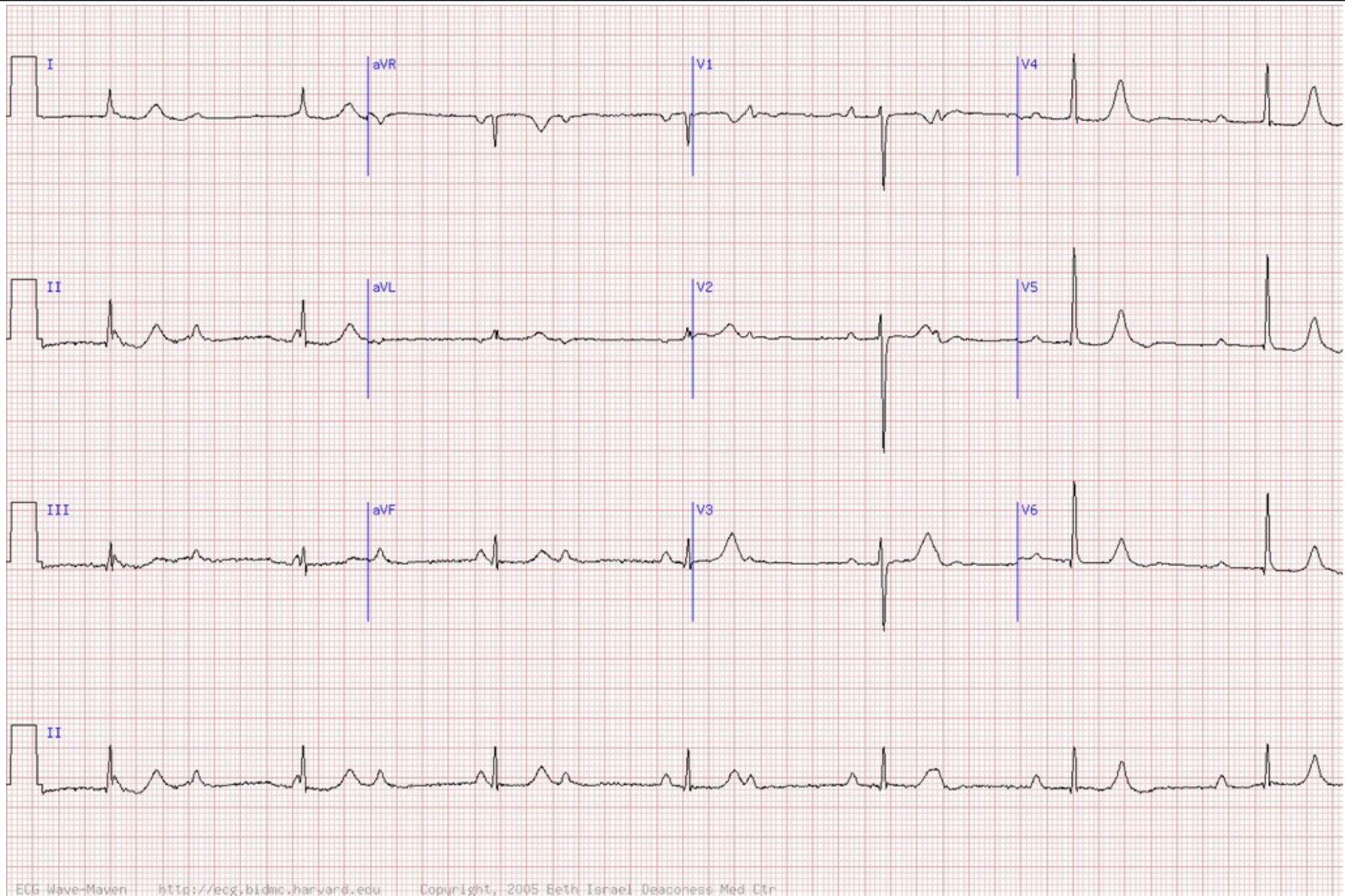
Mobitz II



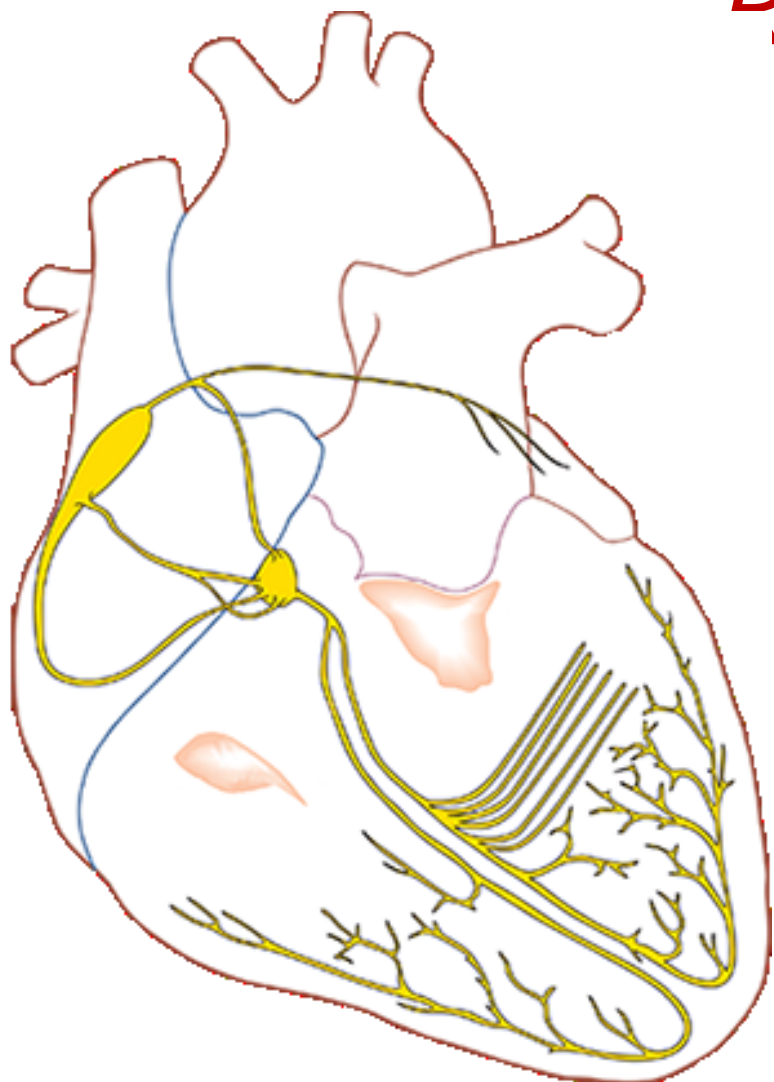
AV blokáda III. stupně

- AV uzel je úplně zablokovaný
- v srdci: síně a komory mají vlastní rytmus, jsou navzájem nezávislé
- na EKG:
 - **P vlny a QRS komplex bez návaznosti – disociace**
 - **junkční** alebo **komorový** rytmus
 - PP interval je konstantnější než RR interval
 - **PQ s proměnlivou** délkou





Raménkové blokády



blok levého raménka Tawarova (BLRT/LBBB)

blok pravého raménka Tawarova (BPRT/RBBB)

levý přední hemiblok (LAH)

levý zadní hemiblok (LPH)

Blokáda levého raménka (BLRT)

Depolarizace:

1. septum **zprava doleva**
2. prvně **pravá komora** s hrotem
3. **levá komora** jako poslední

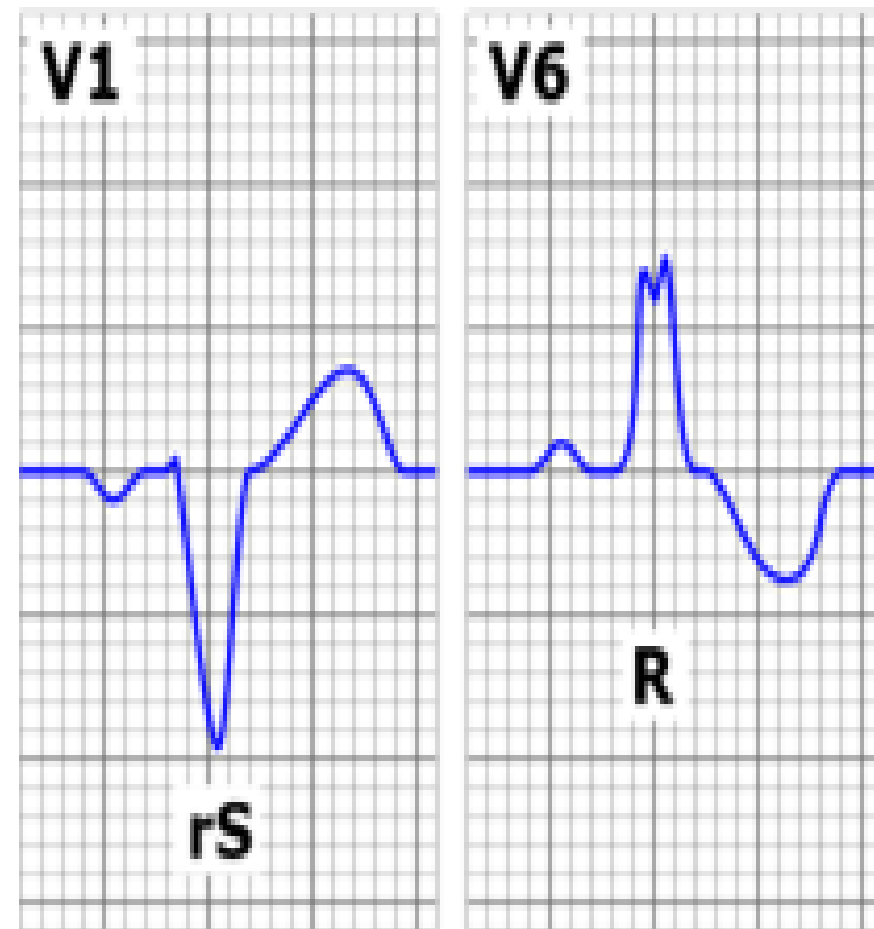
Na EKG:

rozšířený QRS (> 110 ms)

dominantní S kmit v **V1 = rS**

RR' kmit vo **V6** („obraz M“)

diskonkordantní vlny T



POZOR!: kompletní BLRT brání diagnostice **AIM**,
proto je vždy nutné na to myslet **při obraze BLRT**
neznámého stáří s bolestí na hrudi!

Blokáda pravého raménka (BPRT)

Depolarizace:

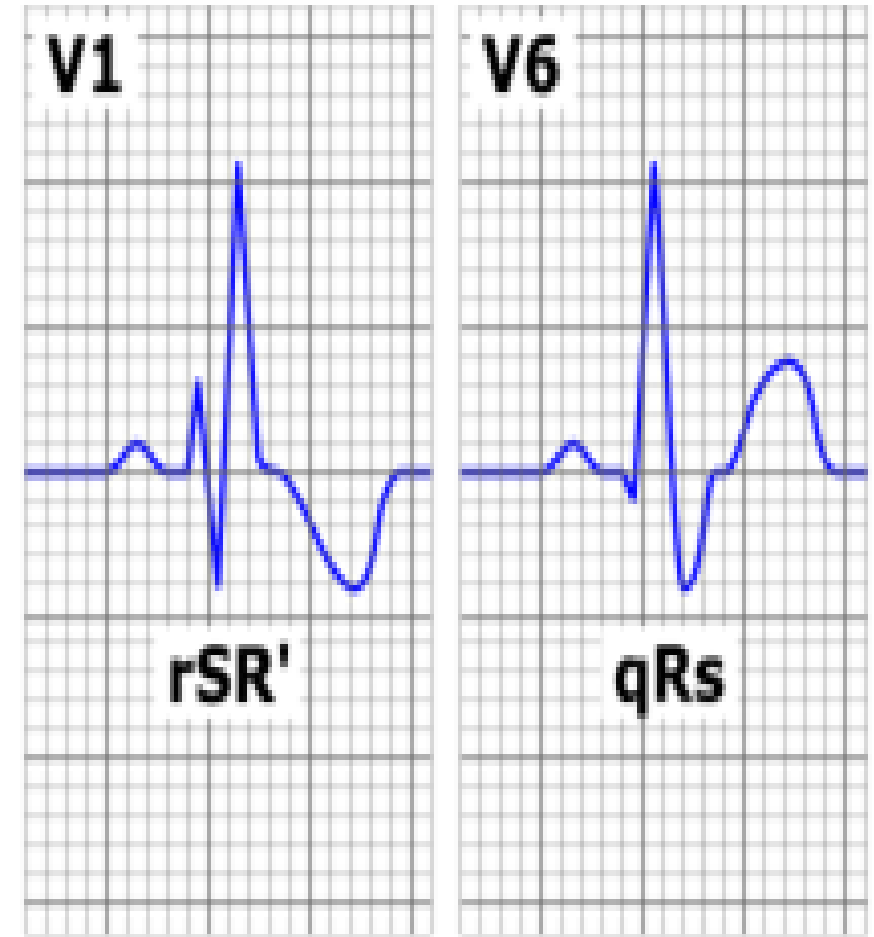1. septum **zleva doprava**
2. **levá komora**
3. **pravá komora**

Na EKG:

rozšířený QRS (> 110 ms)

rSR' ve **V1**, T negativní

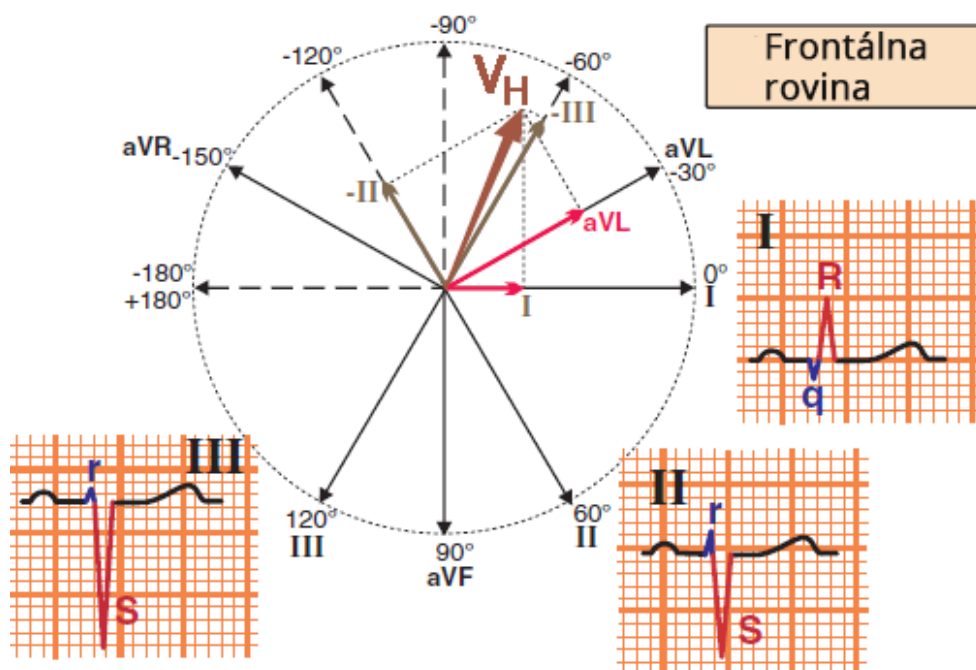
hluboký a široký kmit S ve **V6 (qRS)**, T pozitivní



Hemibloky

Levý přední hemiblok (LAH)

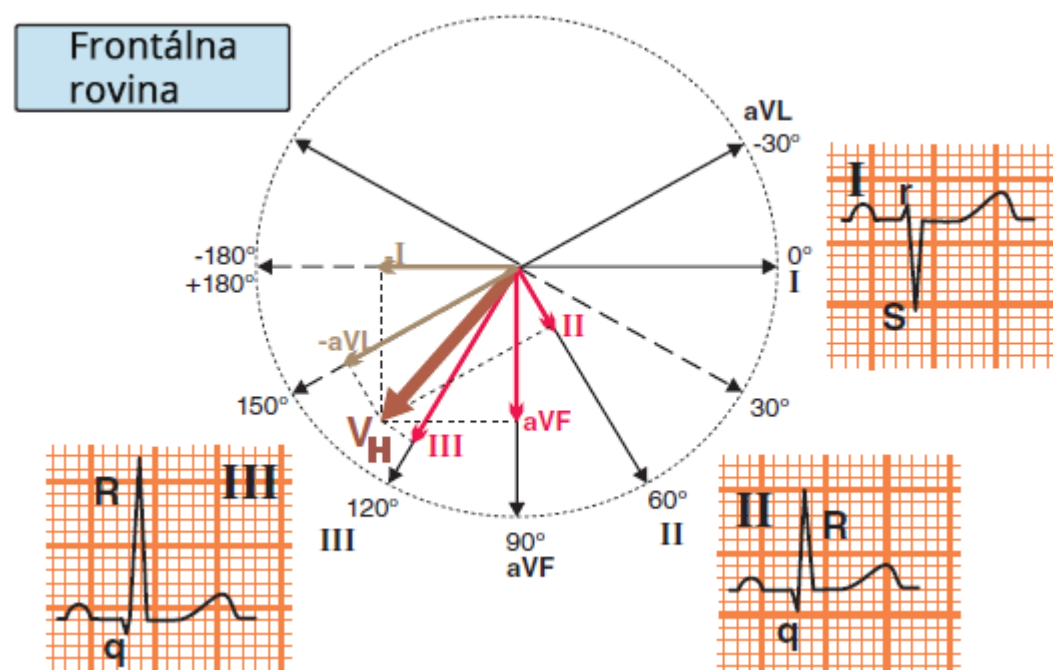
- projevuje se **horizontálním** sklonem srdeční osy **doleva**



<https://www.techmed.sk/lava-predna-fascikularna-hemiblokada/>

Levý zadní hemiblok (LPH)

- **vertikální** sklon srdeční osy **doprava**



<https://www.techmed.sk/lava-zadna-fascikularna-hemiblokada/>

2. Poruchy vzniku srdečního rytmu

Základné pojmy

Tachykardie

frekvence **> 100/min**

Bradykardie

frekvence **< 60/min**

Extrasystola

= vzruch vzniká předčasně mimo SA uzel

Podle místa vzniku:

- 1) síňová
- 2) junkční
- 3) komorová

Extrasystola

SUPRAVENTRIKULÁRNÍ

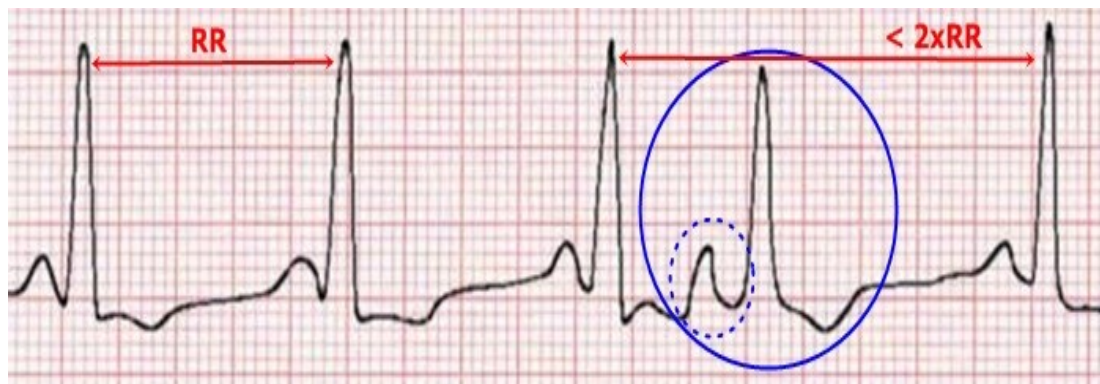vznik: ložisko v síních mimo SA uzel

síňové/junkční

vlna P: **abnormální** tvar

QRS: **úzke**

neúplná kompenzační pauza (vzdálenost **< 2 RR** intervaly)



KOMOROVÁ

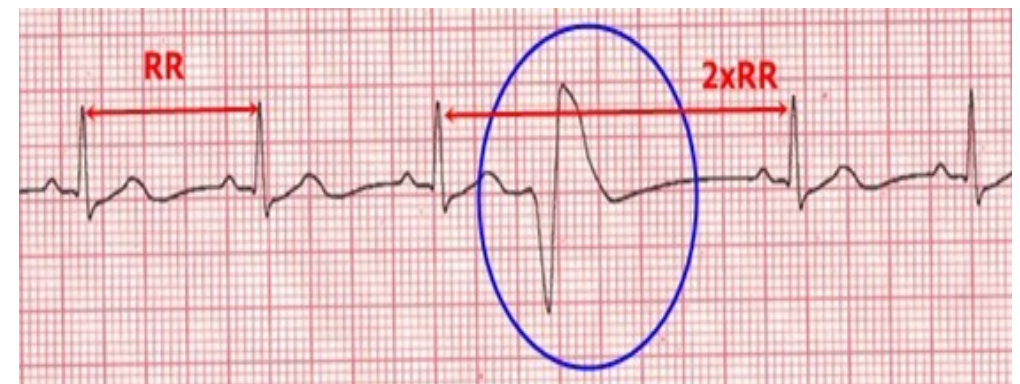
vznik: ektopické centrum v komorách (svalovina komor nebo Purkyňova vlákna)

QRS: **rozšířený** (šířka **> 110 ms**), **bizarný** tvar

úplná kompenzační pauza

Podľa počtu ektopických center:

- **monotropná**
- **polytropná**

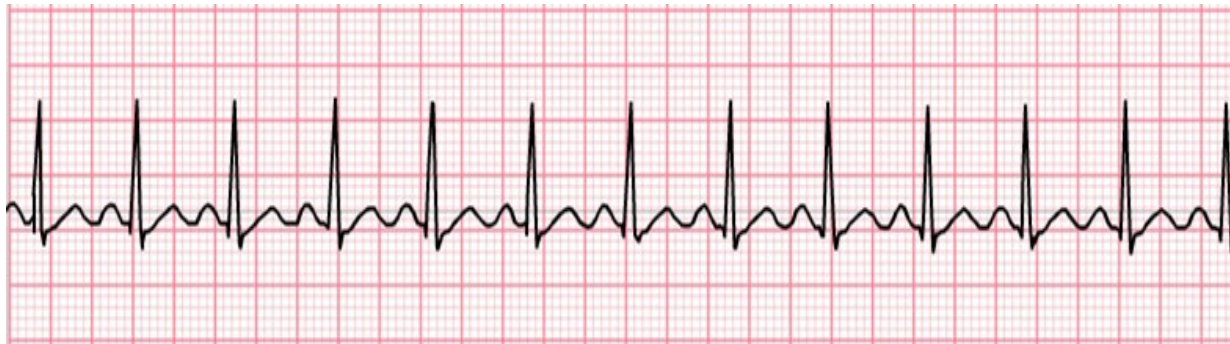

Poruchy SA uzlu

Sinusová tachykardie

f > 100/min

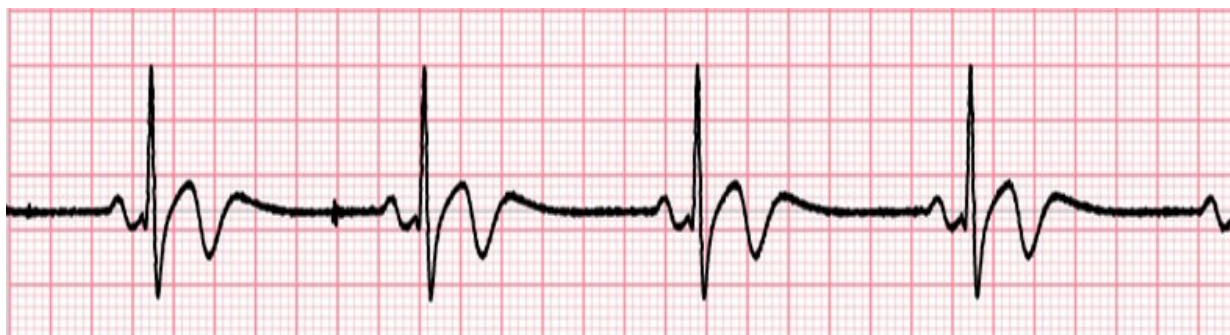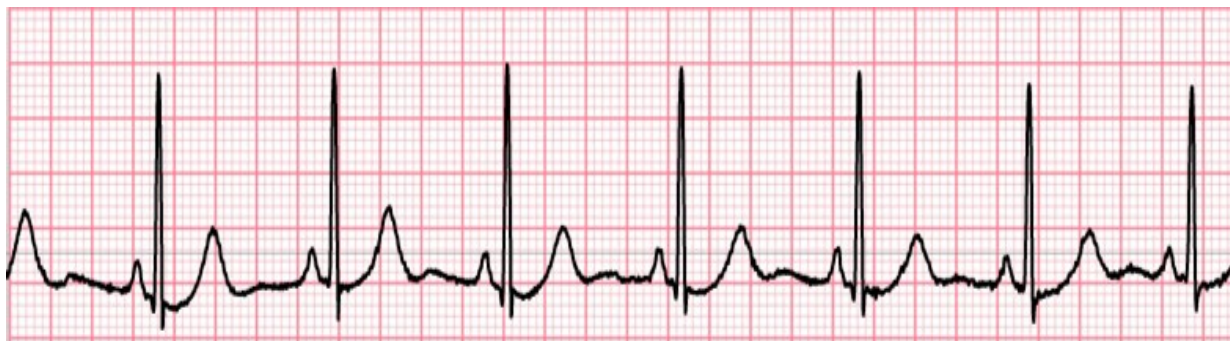sinusový rytmus



Sinusová bradykardie

f < 60/min

sinusový rytmus



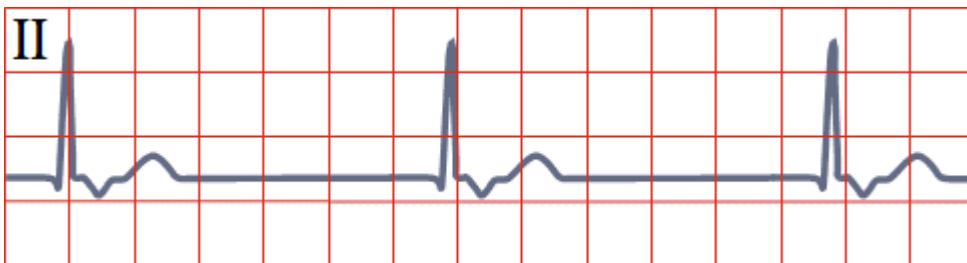
Náhradní rytmy/uniklé stahy

Junkční rytmus

vzruch vzniká v okolí **AV uzlu**

na EKG:

- vlna **P invertovaná** (může chybět nebo invertována za QRS)
- **QRS normální**
- **bradykardie** 40-50/min



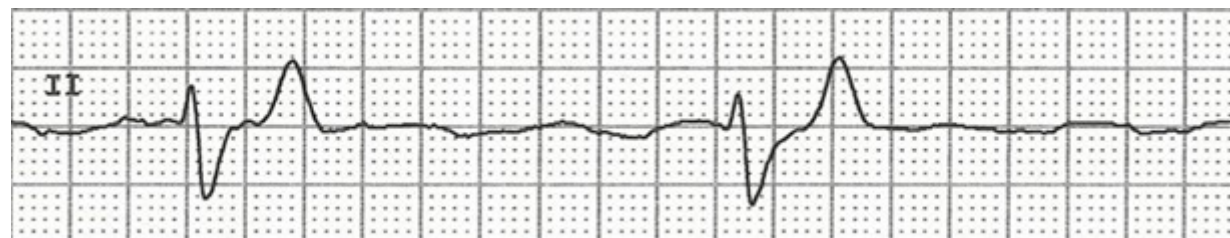
BLAHÚT, Peter. Junkční rytmus. TECHmED [online]. 2017 [cit. 2020-01-11]. Dostupné z: <https://www.techmed.sk/ekg-a-arytmologia-kniha/>

Idioventrikulární (komorový) rytmus

vzniká v **komorách**, např. při AV blokádě III.st.

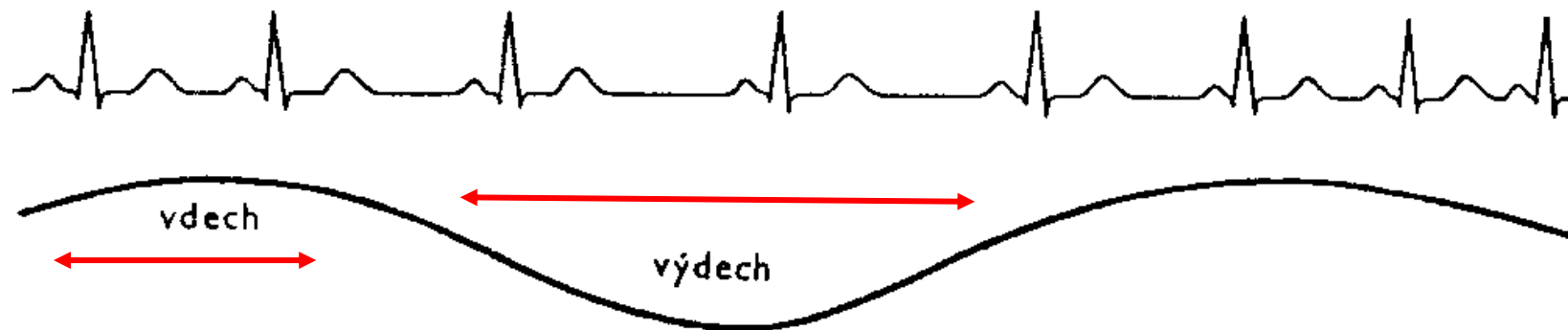
na EKG:

- **chybí P vlna**
- **QRS široký abnormální, abnormální T vlna**
- **bradykardie** (30/min a méně)



BLAHÚT, Peter. Komorový rytmus. TECHmED [online]. 2017 [cit. 2020-01-11]. Dostupné z: <https://www.techmed.sk/ekg-a-arytmologia-kniha/>

Porucha?



Respirační sinusová arytmie

- pravidelné zkracování a prodlužování RR intervalů
inspirium: zvyšuje se frekvence
expírium: snižuje se frekvence
- n. X (n. vagus → parasymptikus)
- mladí, vegetativně labilní (neurotici)

Tachykardie

SUPRAVENTRIKULÁRNÍ

KOMOROVÁ

síňová tachykardie

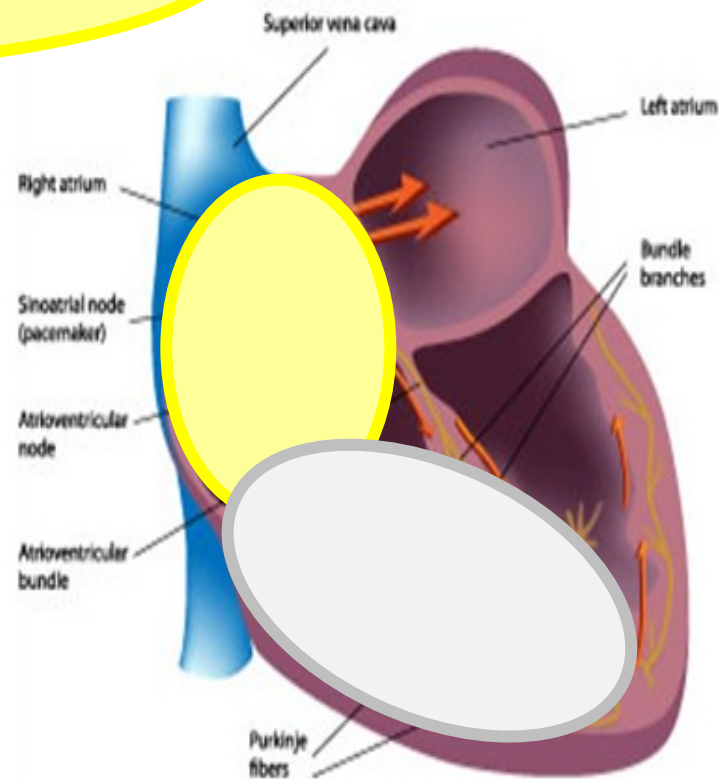
flutter síní

fibrilace síní

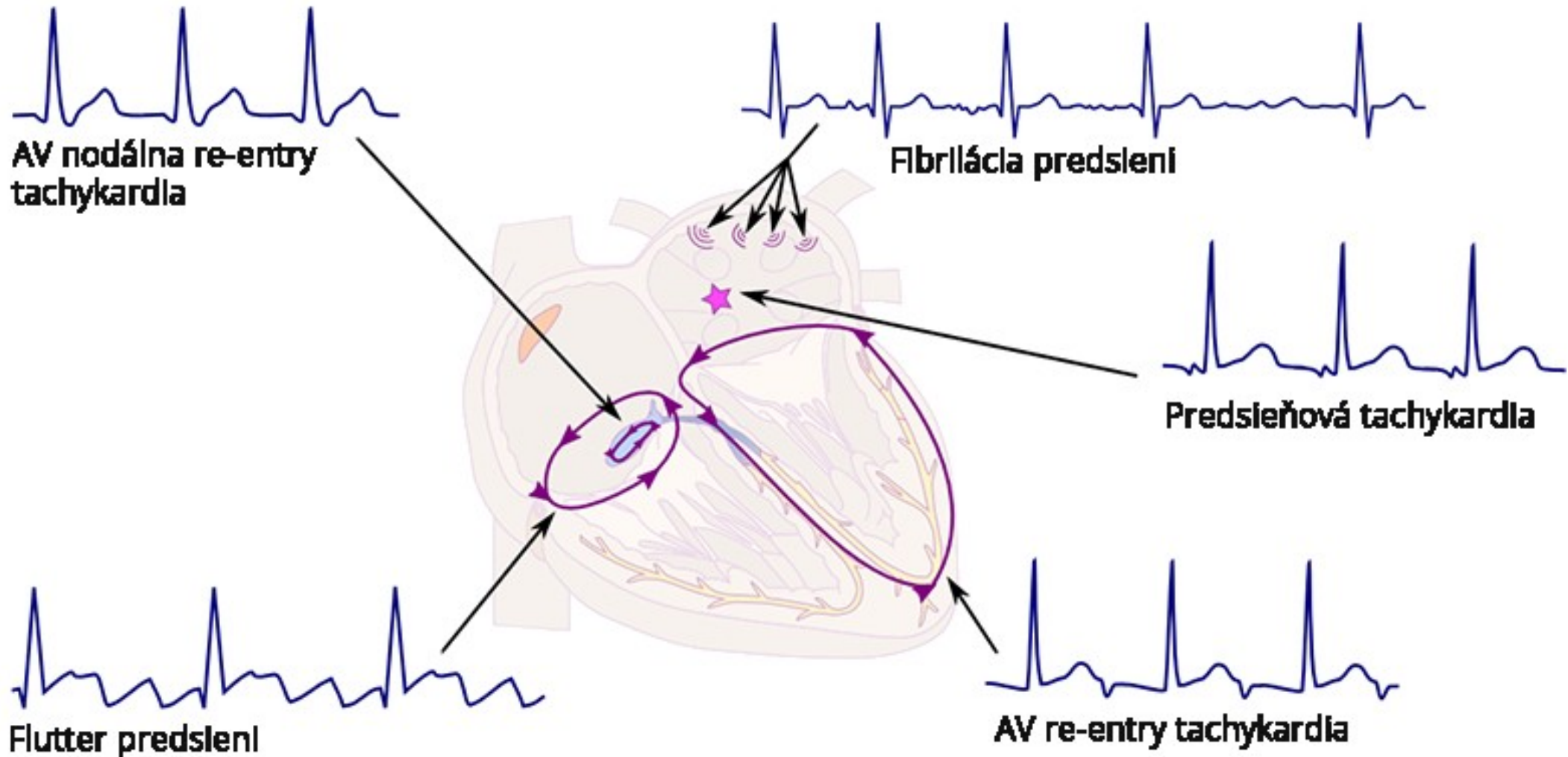
AVNRT, AVRT

komorová tachykardie

komorová fibrilace

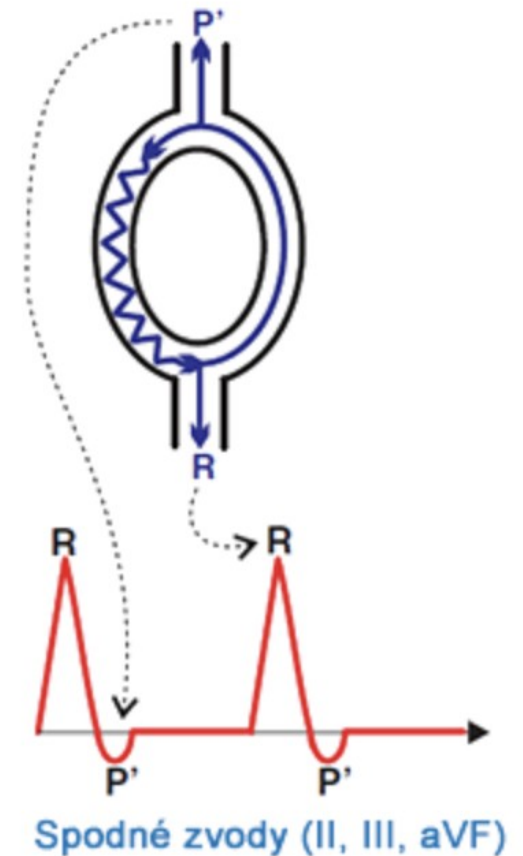


Supraventrikulárni tachykardie



Re-entry mechanism

- Prítomnosť 2 dráh - rýchla a pomalá
- Analógia 2 bežcov
- Anatomické - jazva po infarkte, okolo chlopne
- Funkčné - ischemia, minerálová dysbalancia, antiarytmika



Síňová tachykardie

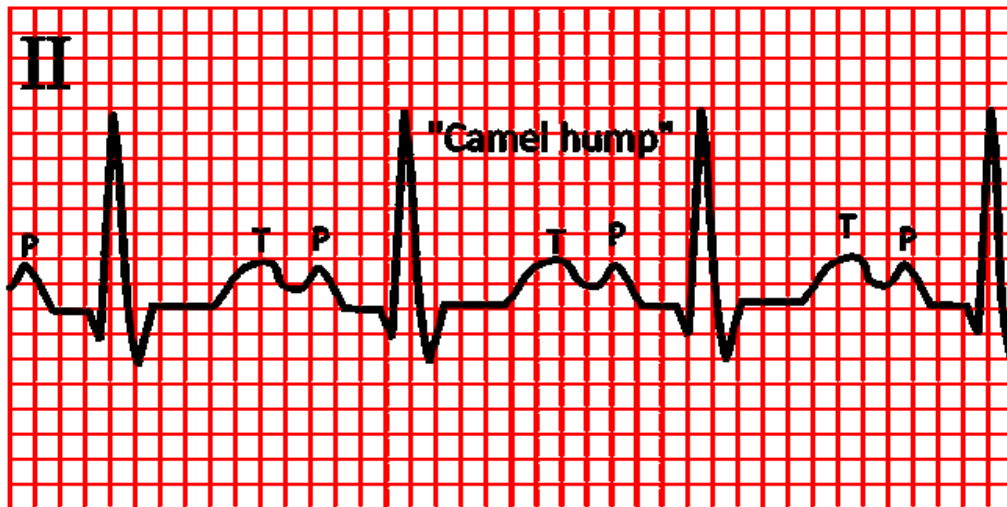malý generátor vzruchu v síni



$f > 150/\text{min}$

P vlna: změněný tvar

QRS: úzký



Flutter síní

krouživý okruh v síních (REENTRY)



$f > 250-350/\text{min}$

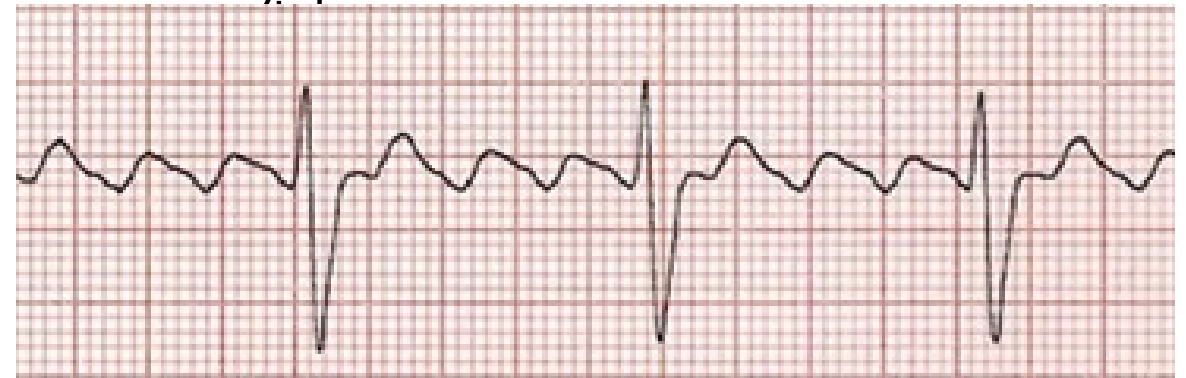pravidelné pilovité vlnky (vlny F)

P/QRS 2:1

pravidelná SVT

masáž karotického sinu → např.

1:1



Fibrilace síní



f > 300/min

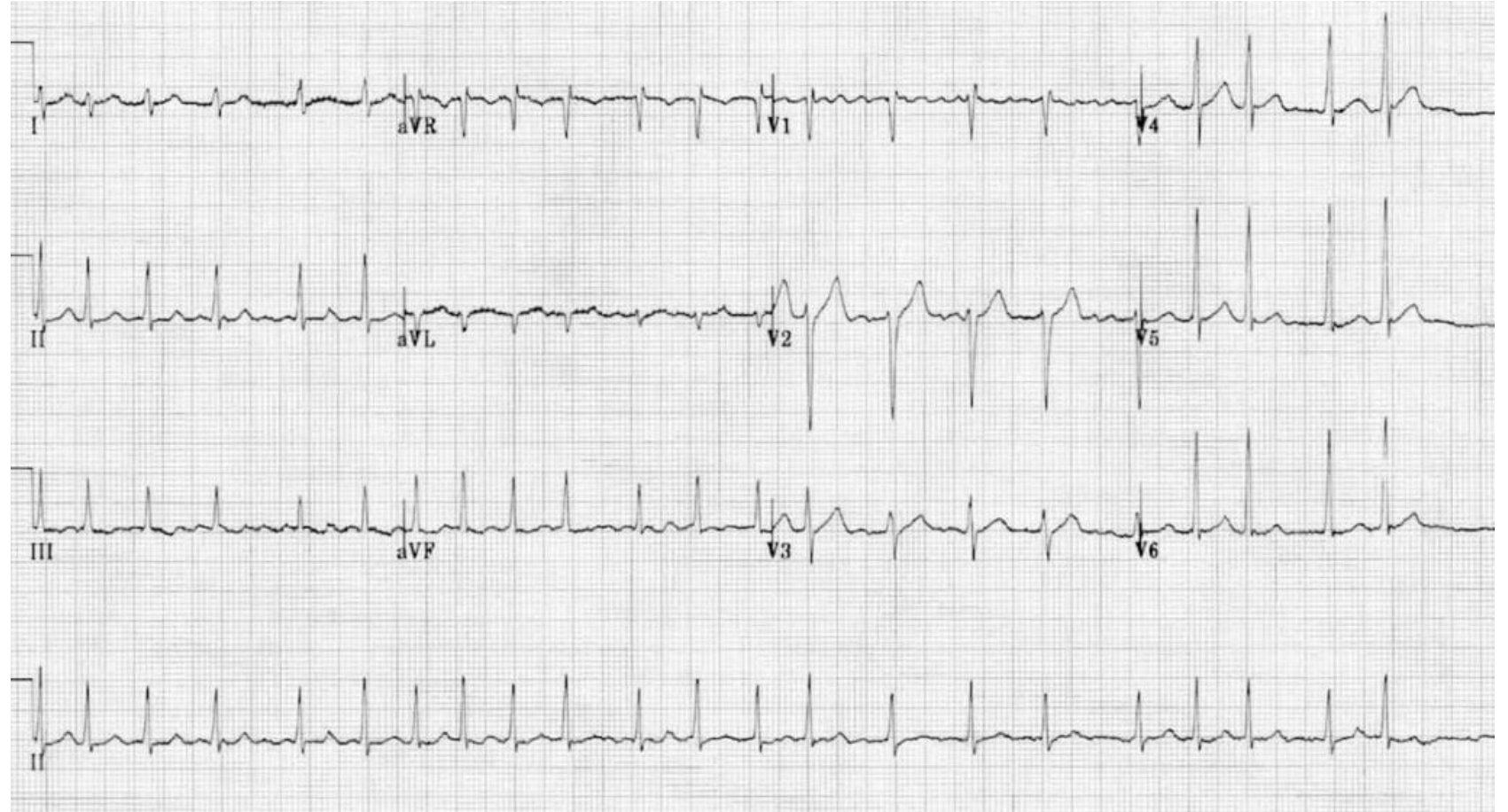
neorganizovaný stah síní

nepravidelná frekvence

nenajdeme v žádném svode vlnu P

tvář QRS v normě

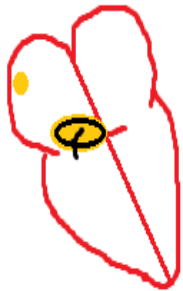RIZIKO vzniku tromboembolie



Paroxysmální supraventrikulární tachykardie

(pravidelné záchvatovité tachykardie)

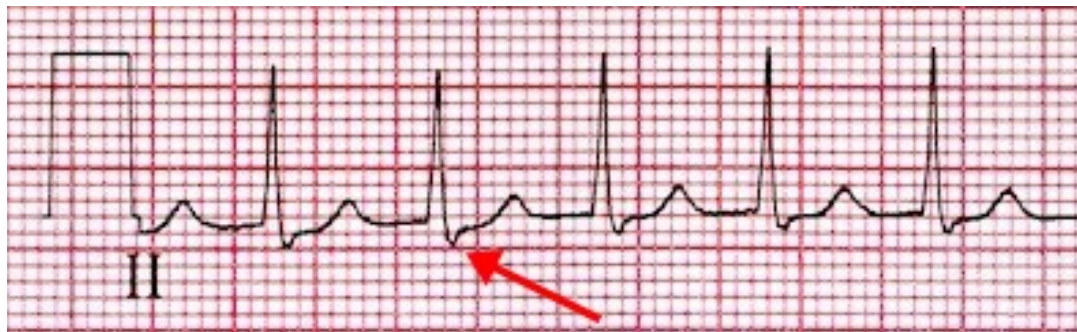AV nodální reentry tachykardie (AVNRT)



reentry v AV uzle

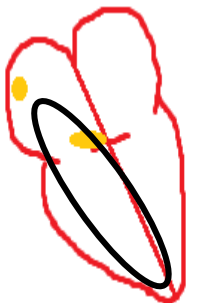P vlna: **hned za QRS**, štíhlý QRS

síně a komory se stahují téměř současně



<https://www.techmed.sk/av-nodalna-reentry-tachykardia-avnrt/>

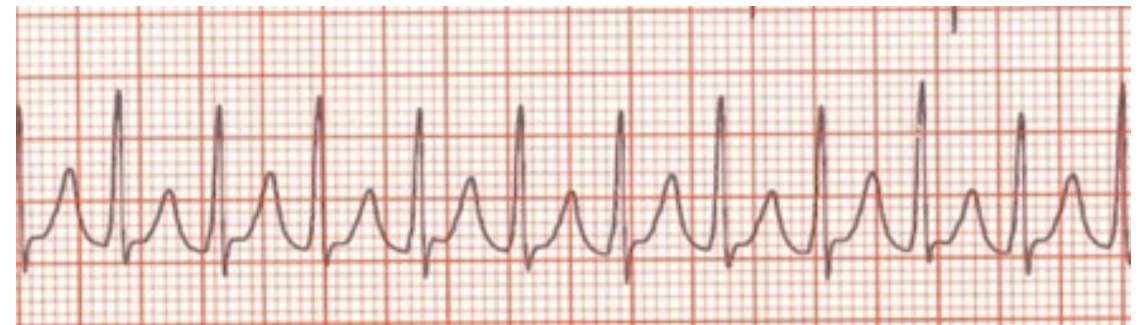Atrio-ventrikulární reentry tachykardia (AVRT)



reentry mezi síněmi a komorami

P vlna: **později za QRS** (skryta v T vlně)

síně a komory se stahují v **jinou dobu**



<https://www.techmed.sk/atrio-ventrikularna-reentry-tachykardia-avrt/>

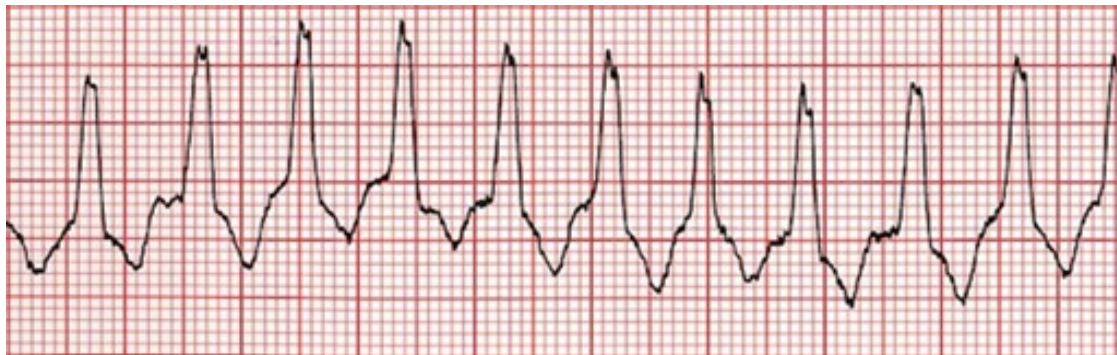Komorová tachykardie



generátor vzruchu v komoře (např. extrasystola)

f = **140-220/min**

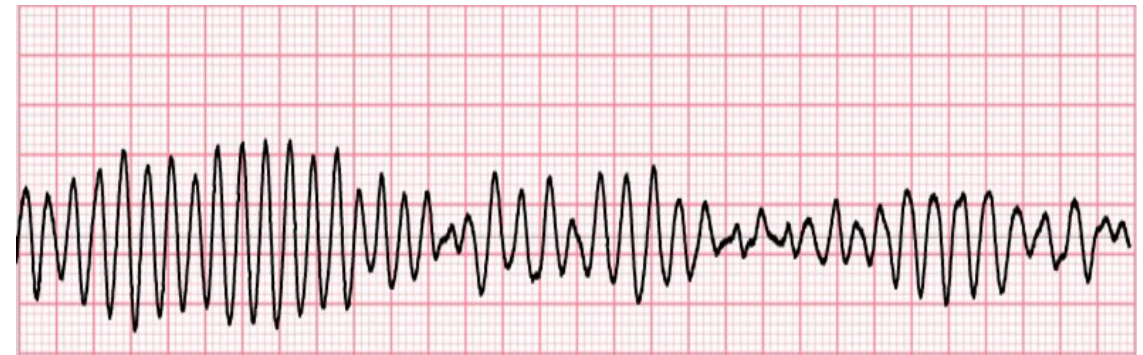
QRS: **široké > 120 ms**, bizarní tvar



Torsade de pointes

měníci se amplituda

Syndrom dlouhého QT intervalu

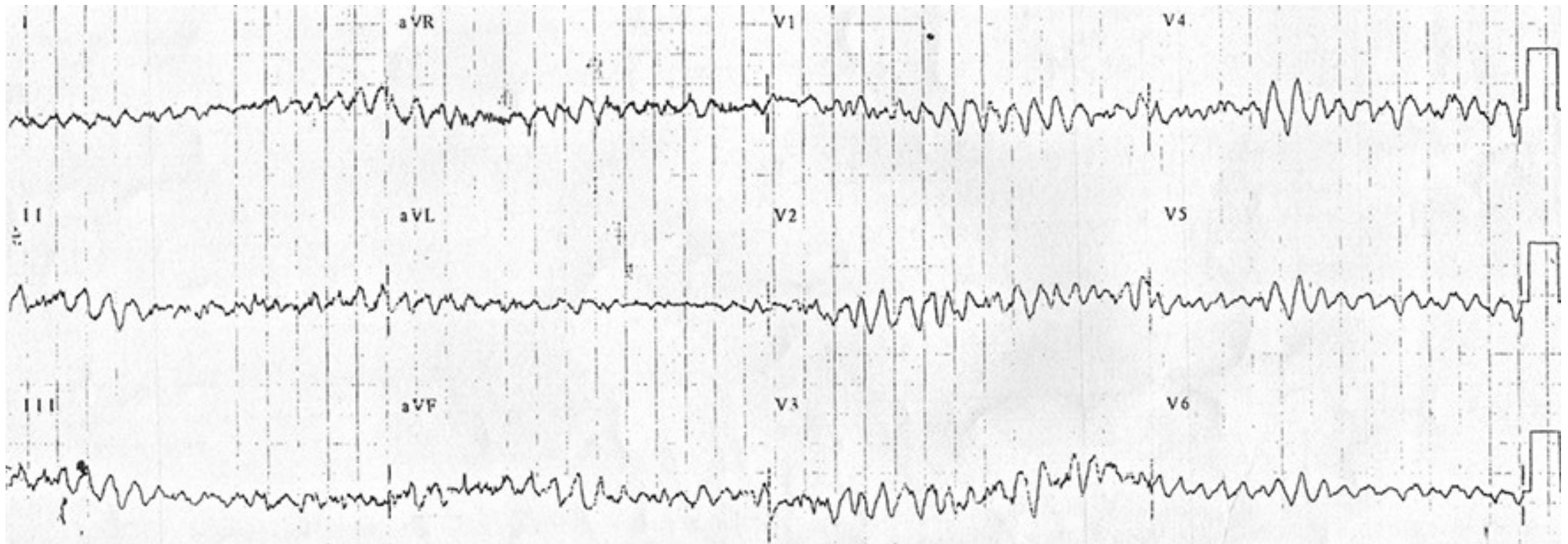


Fibrilace komor

chaotická elektrická aktivita

nepravidelné a deformované komplexy, amplituda je **různá**

DEFIBRILACE!!!



Wolf-Parkinson-White syndrom

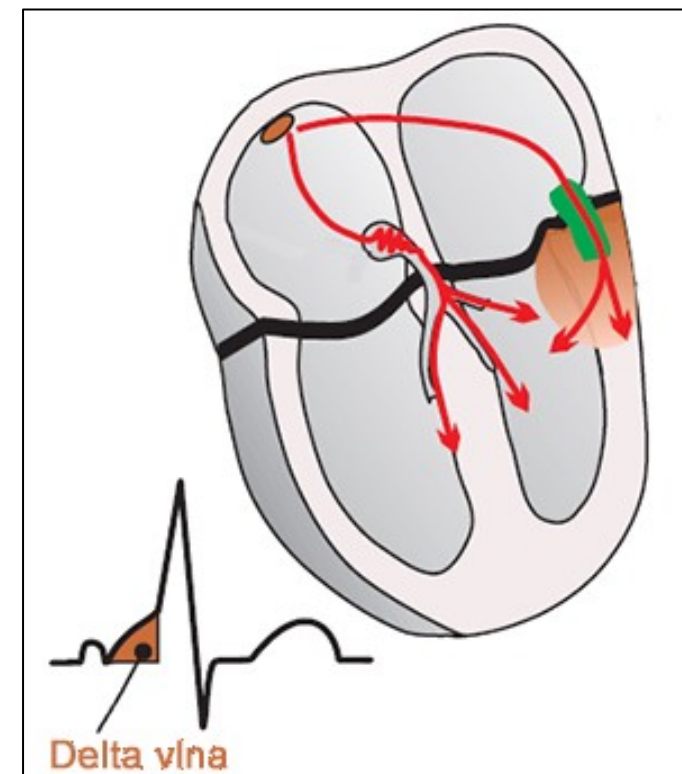
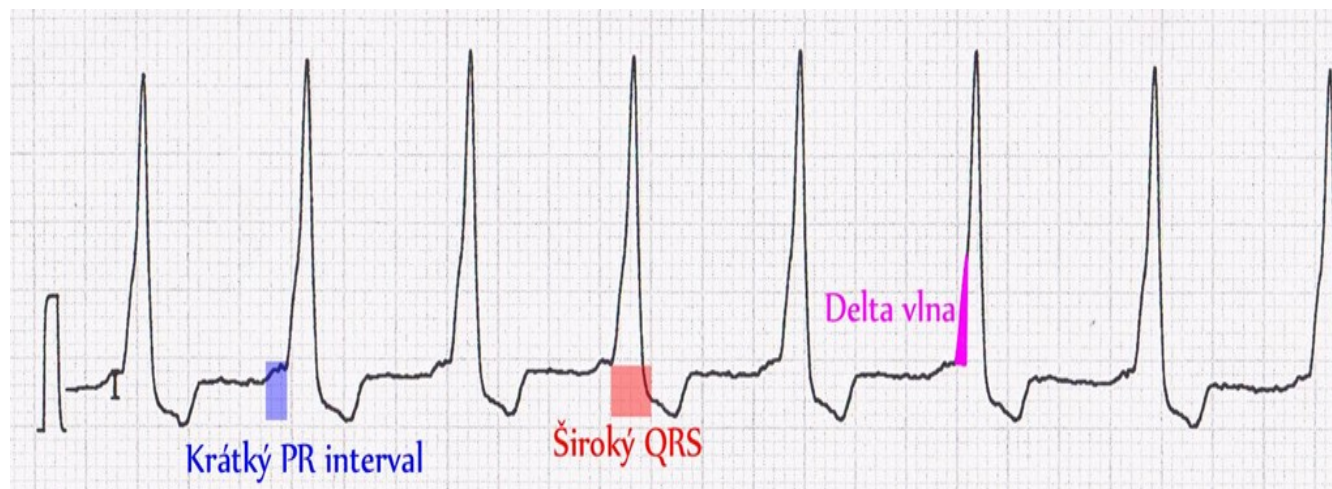
- vrozená přídatná dráha (**Kentův svazek**) – vzruch se touto cestou pohybuje pomalu, avšak bez zpomalení v AV uzlu

EKG:

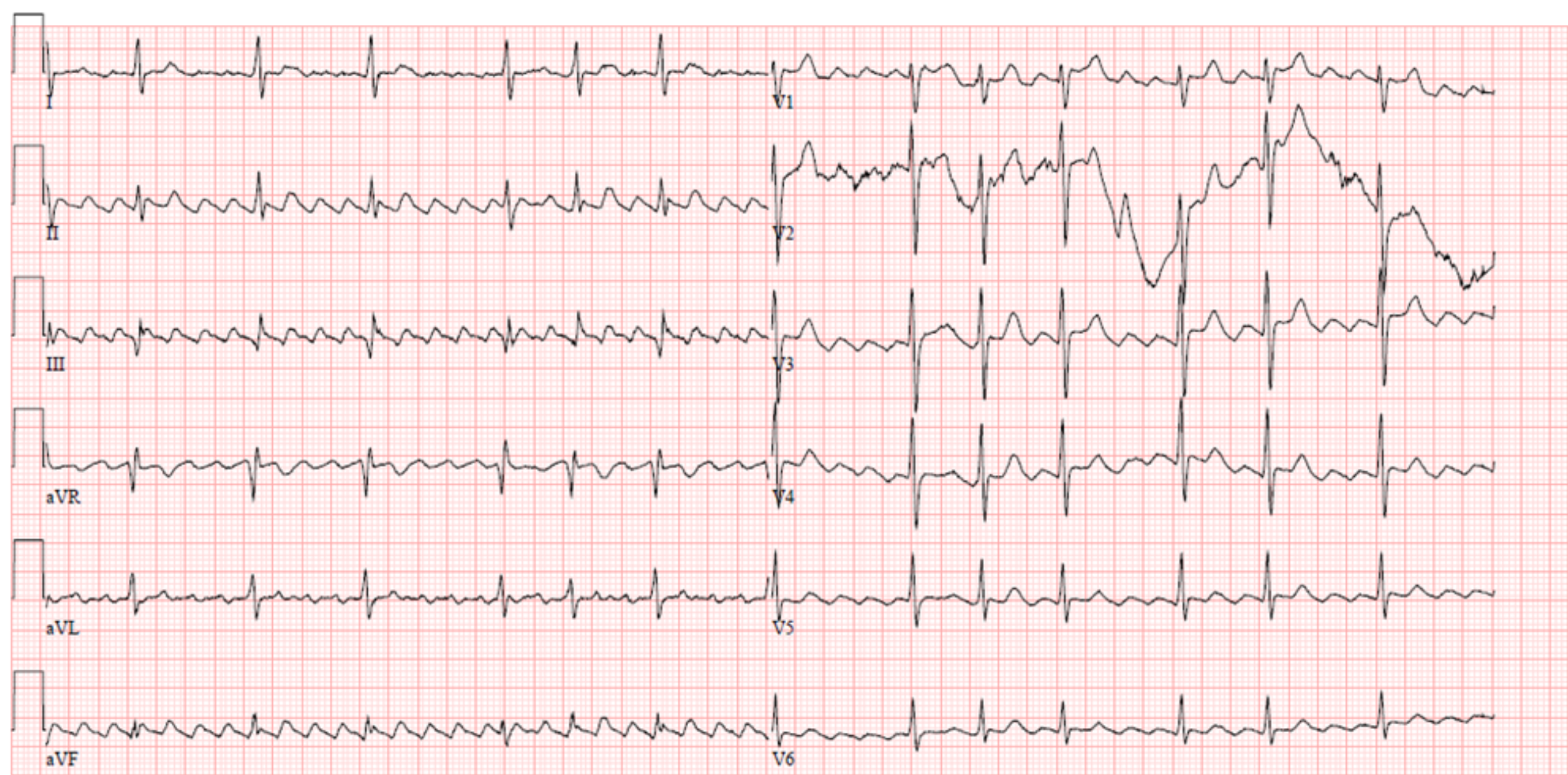
krátký PR interval

delta vlna

prodloužení QRS



<https://www.techmed.sk/wolff-parkinson-white-wpw-syndrom/>



25mm/s 10mm/mV 150Hz 8.01 12SL 237 CID: 1

EID:16 EDT: 06:49 24-OCT-2017 ORDER:

Příběh

53letý zdravý muž prezentován s náhlým vznikem palpitací, které trvali do 5min a pak spontánně přestali. Co to bude?

- AV blok 2:1
- AVNRT
- Typický flutter síní
- FiSi

Vysvětlení:

1) Typické zuby pily ve spodních svodech.

FiSi:

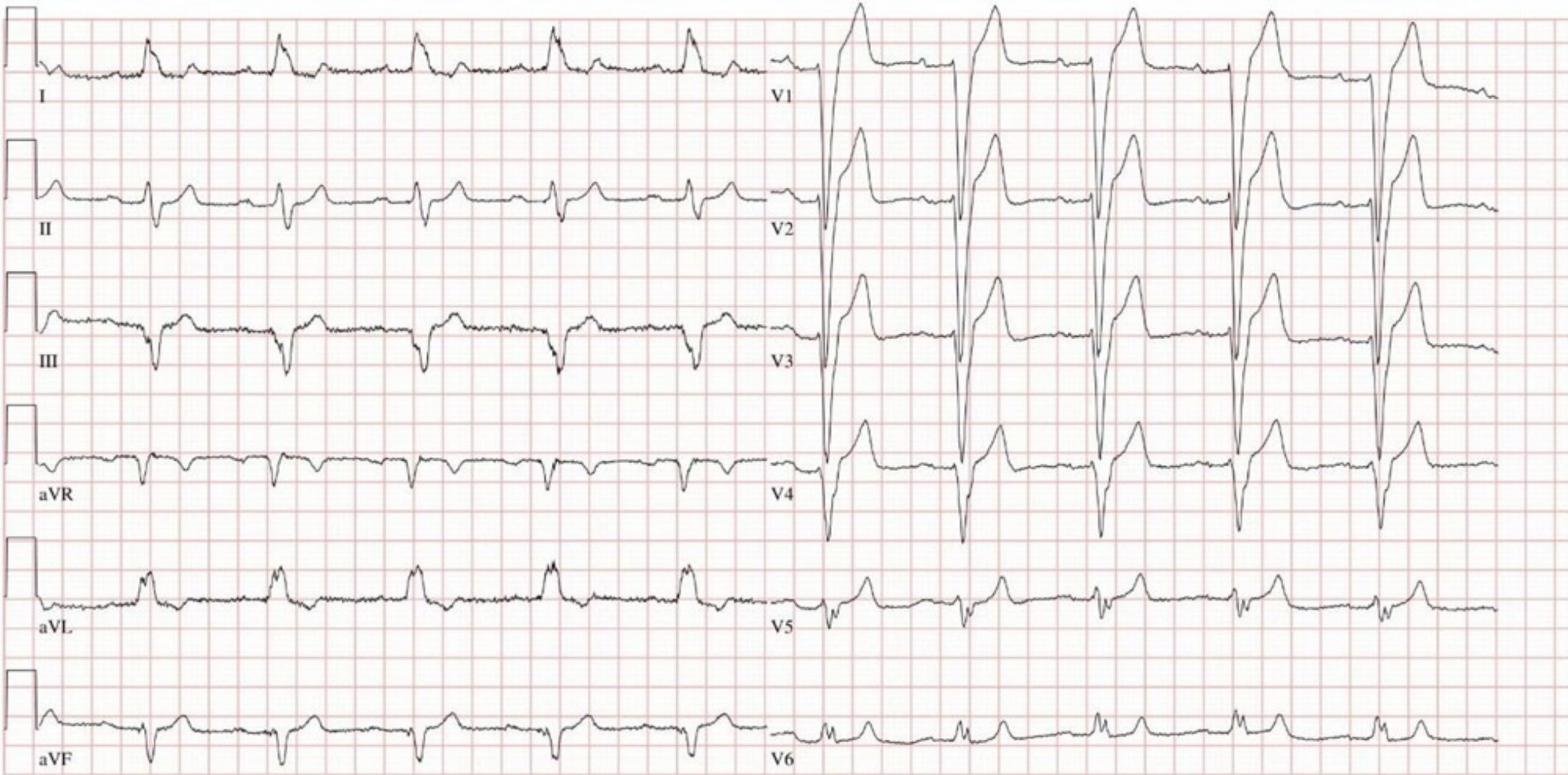
1) tachykardie se síňovým rytmem o 250-350 bpm

2) Typické zuby pily = flutter vlny jsou nejlépe vidět v spodních svodech II, III, aVF

3) Absence isoelektrické baseline

4) TF >150 bpm - náročný identifikovat flutter vlnky = na snížení SF použijeme vagové manévry nebo medikaci aby jsme zpomalili převod v AV uzlu (adenosin, verapamil).

- AV blok 2:1
- AVNRT
- Typický flutter síní
- FiSi



25mm/s 10mm/mV 150Hz 8.0.1 12SL 239 CID: 49

EID:16 EDT: 14:08 20-JUN-2014 ORDER:

Príbeh:

74 let stará paní bez historie SS přijela do nemocnice kvůli bolesti na hrudi a dyspnoe. Poslat rovno na hřbitov?

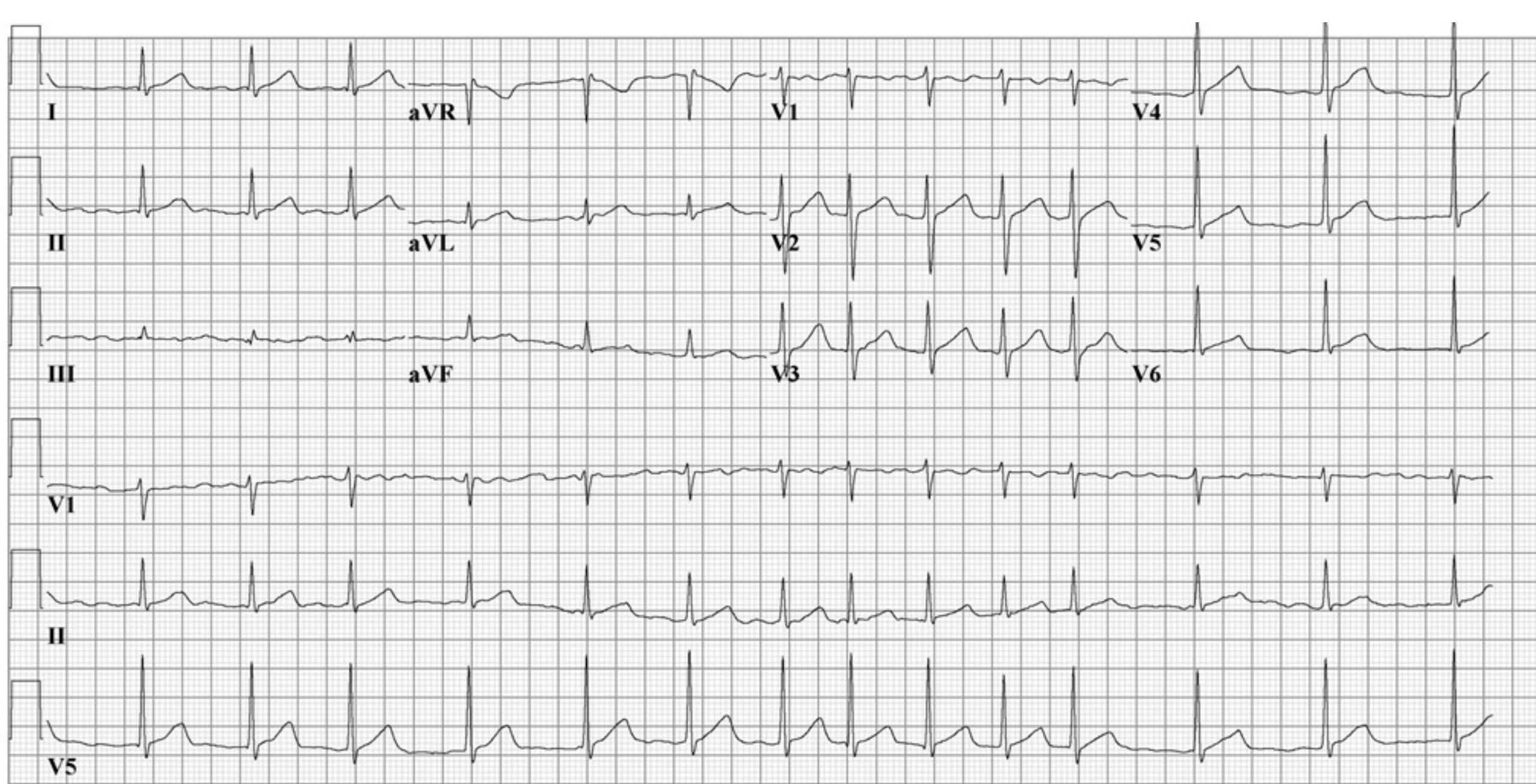
- AV blok 1. stupně
- LVH
- Levý přední hemiblok
- LBBB

Vysvětlení

Znaky LBBB:

- 1) QRS délka > 120ms, "dělicí se" v půlce QRS komplexu
- 2) QS nebo rS pattern ve V₁ – často hlboké a abnormální vlny
- 3) Jeden široký R kmit ve svodech I, aVL a V₅, V₆
- 4) aVR – a QS pattern
- 5) ST and T vlna abnormální - T inverze and ST segment deprese, v opačném směru od QRS komplexu
- 6) Absentující Q vlna ve svodu V₆ – septum se depolarizuje zprava doleva
- 7) Levotočivá QRS osa

- AV blok 1. stupně
- LVH
- Levý přední hemiblok
- **LBBB**



Popis:

Rytmus: není sinusový

Pravidelnost: nepravidelný

TF: 65–140 min⁻¹

PQ: není

QRS: 80 ms

Osa: intermediální

Patologie: Nepravidelný rytmus, nelze poznat vlnu P

Pravděpodobná příčina: fibrilace síní

BLOK 3: Akutní stavy

Infarkt myokardu

Infarkt myokardu

- uzavření **koronární artérie**

K určení dg.:

- anamnéza → *Na co se zaměříme?*

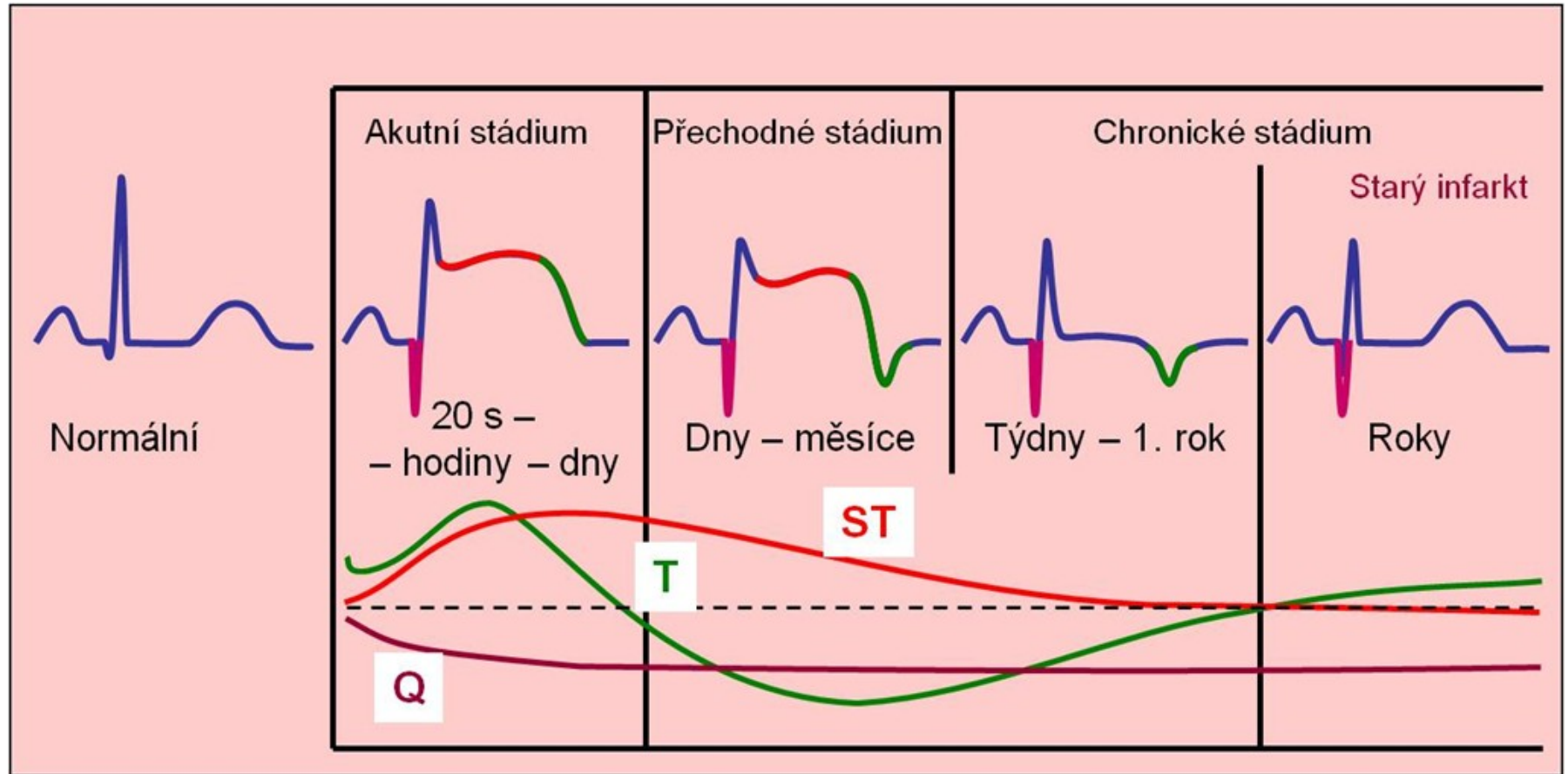
1/3 bez typických příznaků!

- kardiomarkery: *myoglobin, troponin, CK-MB mass*
- **EKG:** vždy indikováno, mění se v čase – **nutné opakovat**

AIM na EKG

- **hrotnaté T vlny**
a jich pozdější inverze
- **ST elevace**
- **patologické Q**
kmity

Změny mohou proběhnout i izolovaně!

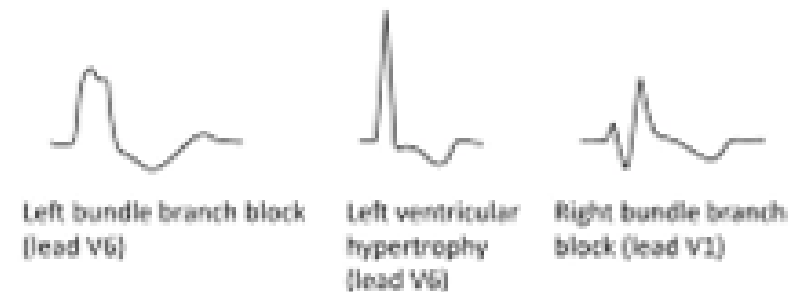
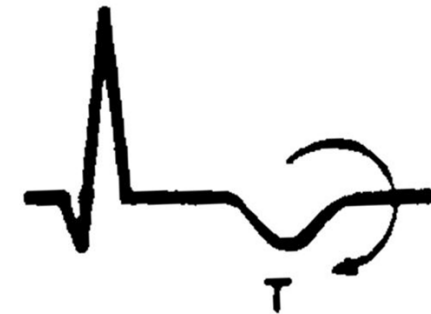



Vlna T

- znak **ischémie**
- prvně „*hrotnaté vlny T*“
- po několika hodinách → **inverze**
- v případě obnovení průtoku se vracejí k normálu (pokud nedojde k nekróze)

Kde jinde můžeme najít invertované T vlny?

- **bloky Tawarovych ramének**
- **hypertrofie komory s repolarizačními abnormalitami**



Úsek ST

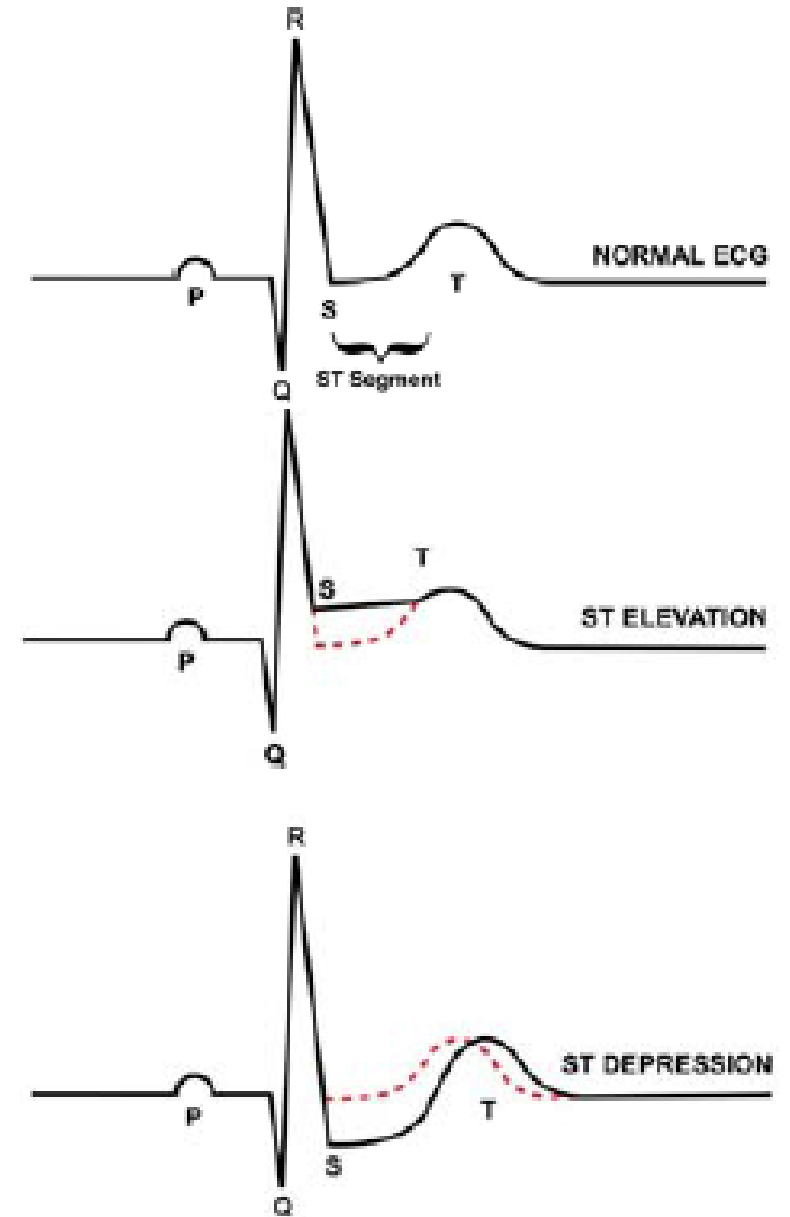
- následuje po aktivaci komor
- izoelektrická linie

ELEVACE

- fyziologická ve svodech I, II, III, aVR, aVL, aVF pod 0,1mV ($\leq 1\text{mm}$)
- V₁-V₆ pod 0,2mV ($\leq 2\text{mm}$)

DEPRESE

- vždy patologická!!!



ST elevace

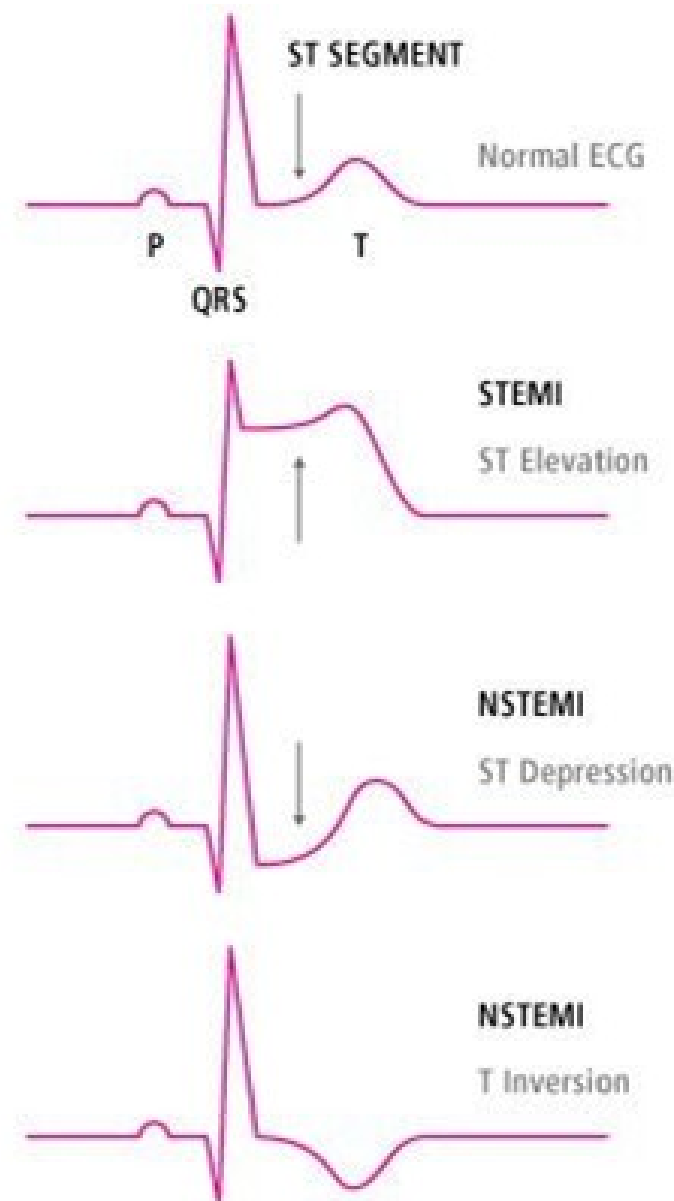
- akutní fáze IM
- znak poškození myokardu v důsledku ischemie
- po obnovení průtoku -> **návrat k normě**
- kontralaterální změna – ST deprese

STEMI

- ST elevace
- typický

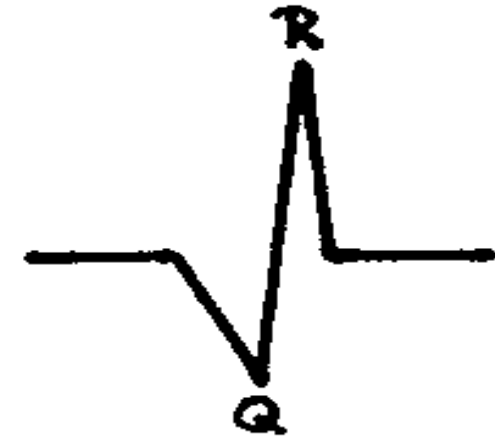
Non-STEMI

- ST deprese **>1mm** / změny T vlny (*inverze, oploštění*)



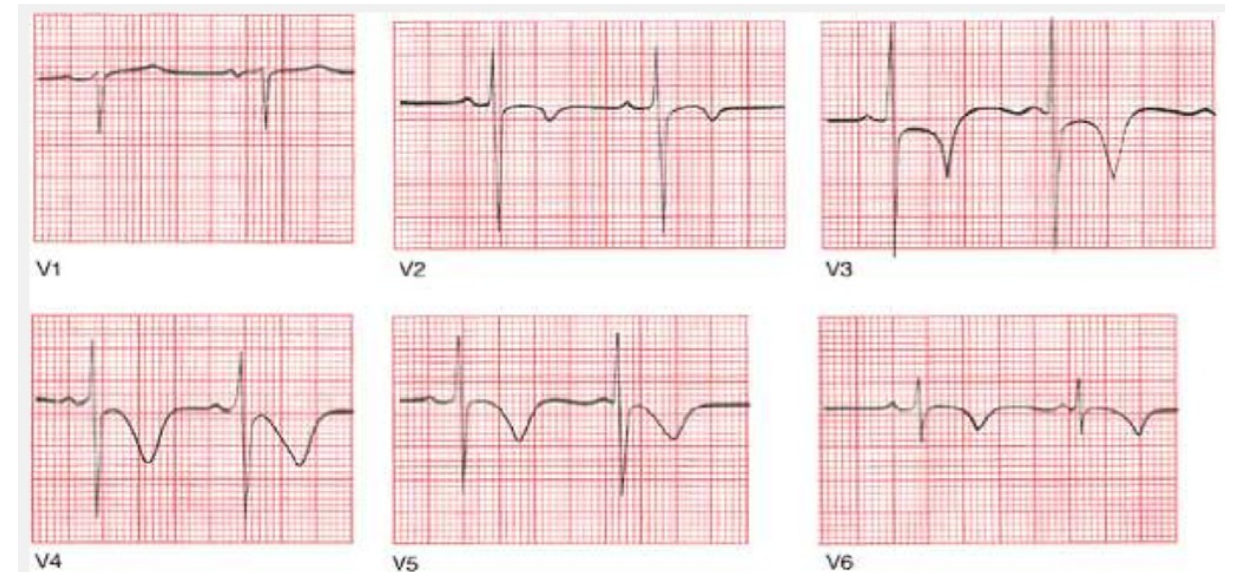Změna Q kmitu

- hodiny/dny po IM, známka nekrózy (*ireverzibilní změna*)
- typická pro **prodělaný IM**, doživotně
- **Q > 0,04 S** (jeden malý čtvereček), min. 1/3 R kmitu
- kontralaterální změna – vysoký R kmit



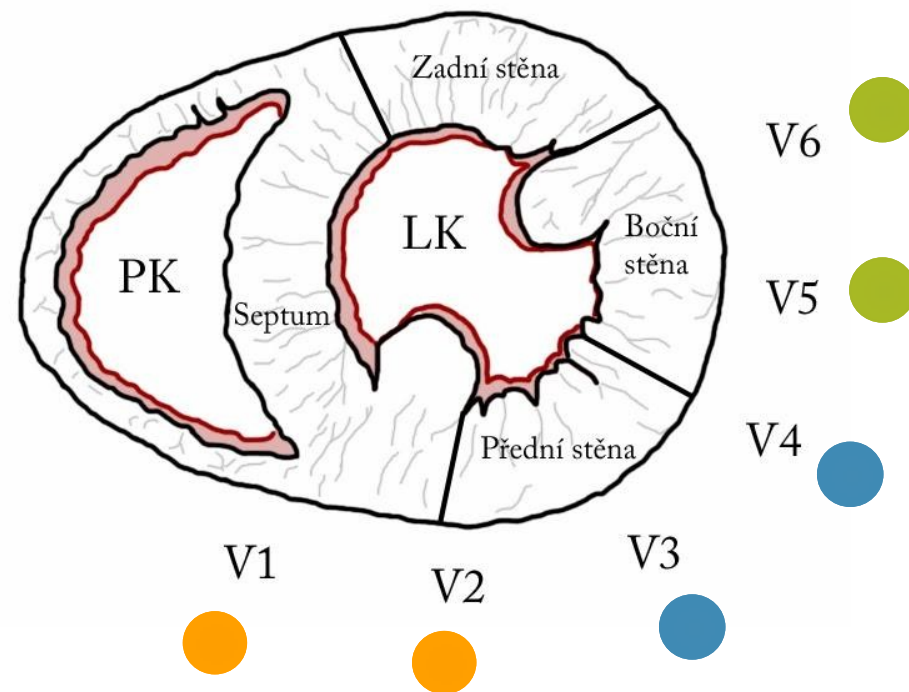
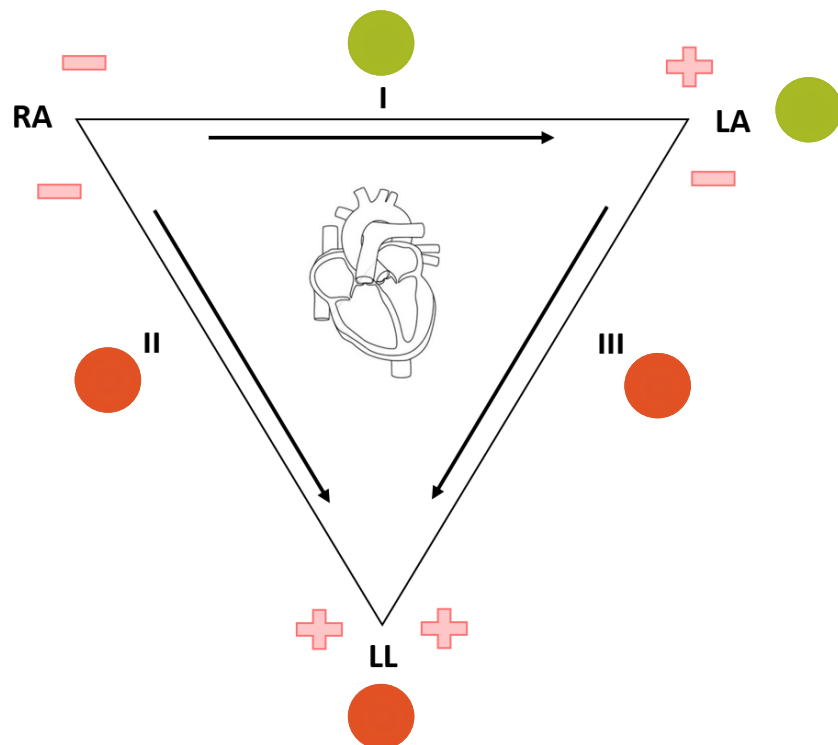
Non-Q IM

- bez změn v Q kmitě
- **jenom** inverze vlny T a deprese ST
- **vyšší úmrtnost**
(„malé nedokončené infarkty“)

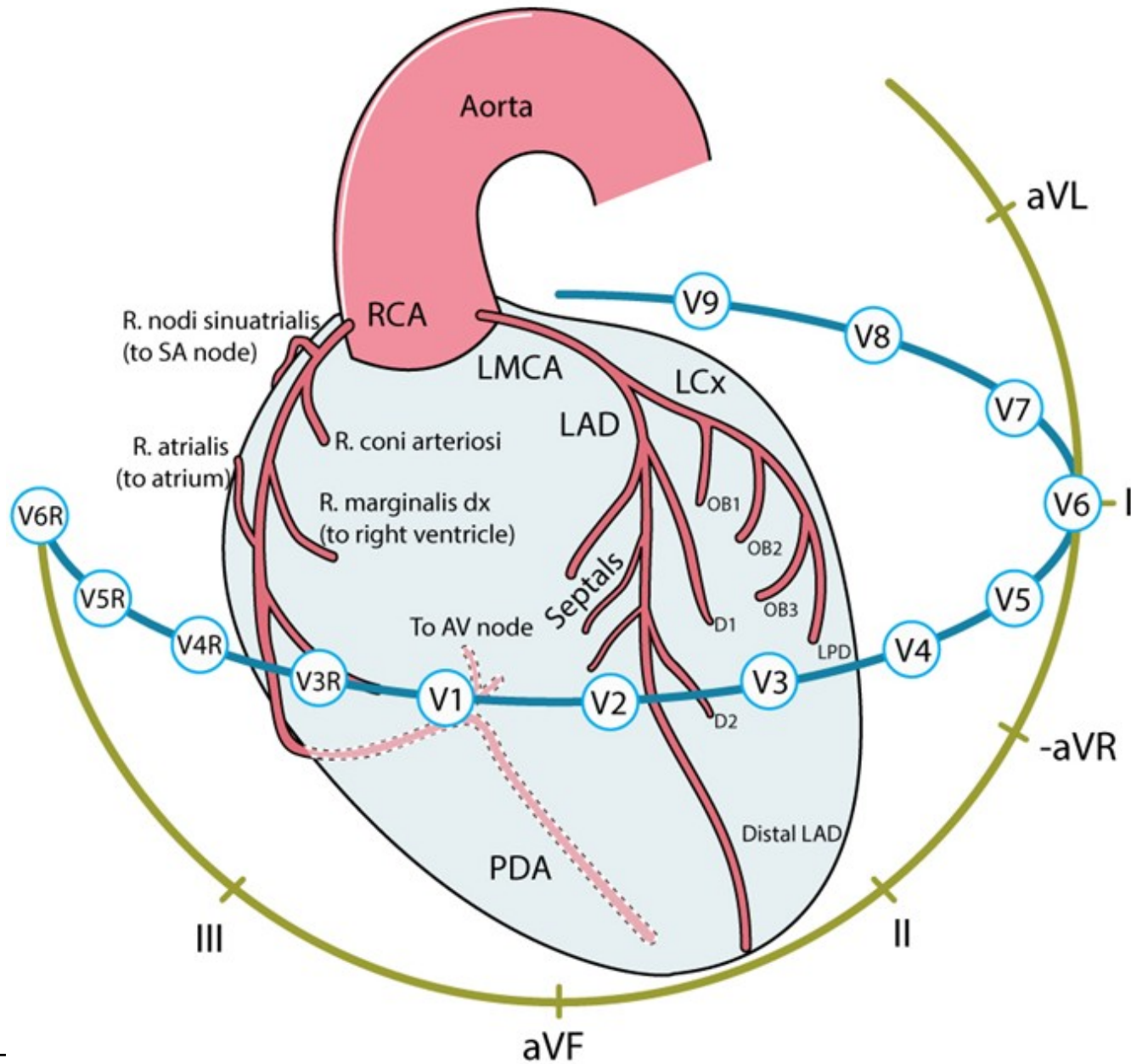


I laterální	AVR Kardioblog kardioblogie.blogspot.cz	V1 septum	V4 predný
II spodný	AVL laterální	V2 septum	V5 laterální
III spodný	AVF spodný	V3 predný	V6 laterální

Jak určíme lokalizaci IM?
 Změny nejvíce vyjádřeny ve svodech **nad** ložiskem IM

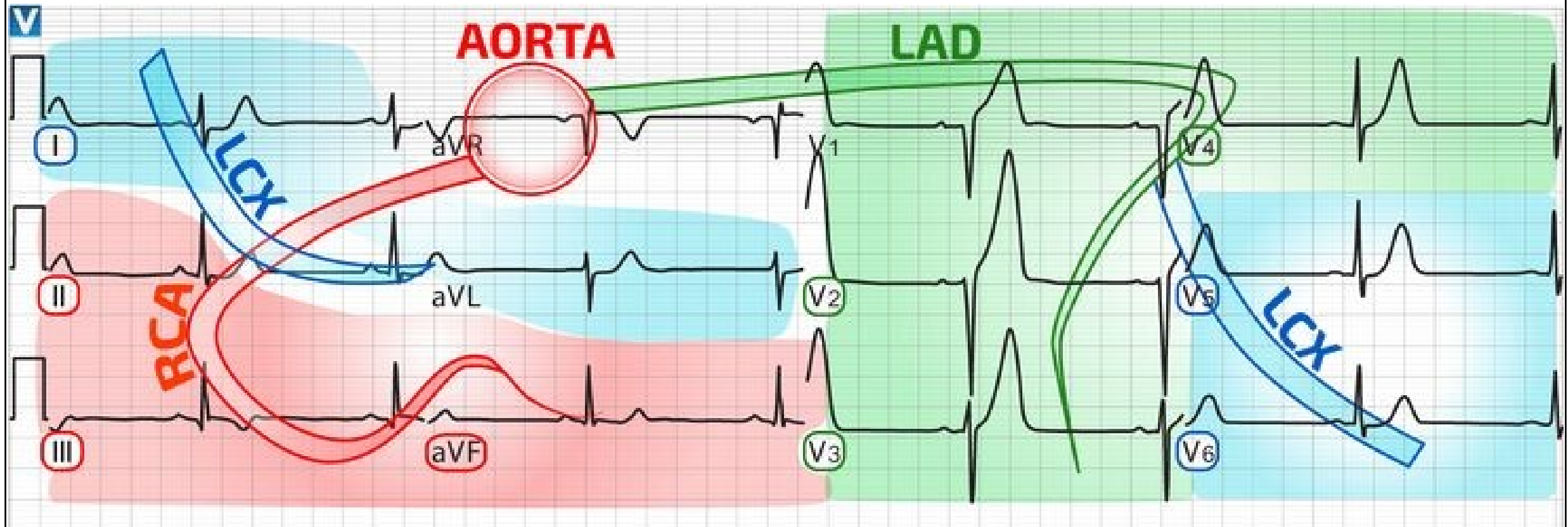


Schematic overview of the coronary arteries and their relation to the ECG leads

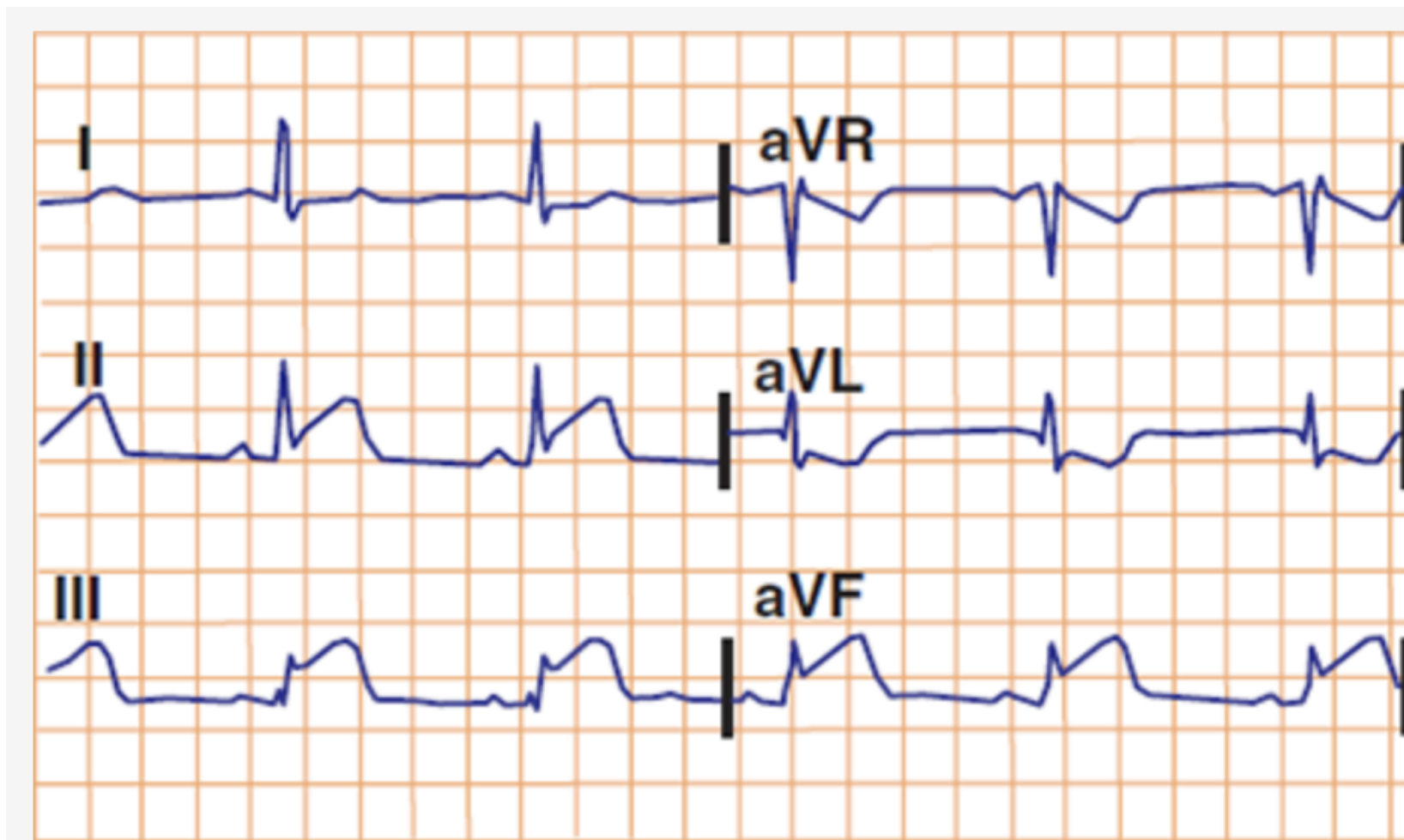


RCA = Right coronary artery
 PDA = Posterior descending artery

LMCA = Left main coronary artery
 LAD = Left anterior descending artery
 D = Diagonal branches (D1, D2)
 Septals = Septal branches
 LCx = left circumflex artery
 OB = Obtuse marginals (OB1, OB2, OB3)
 LPD = Left posterior descending artery

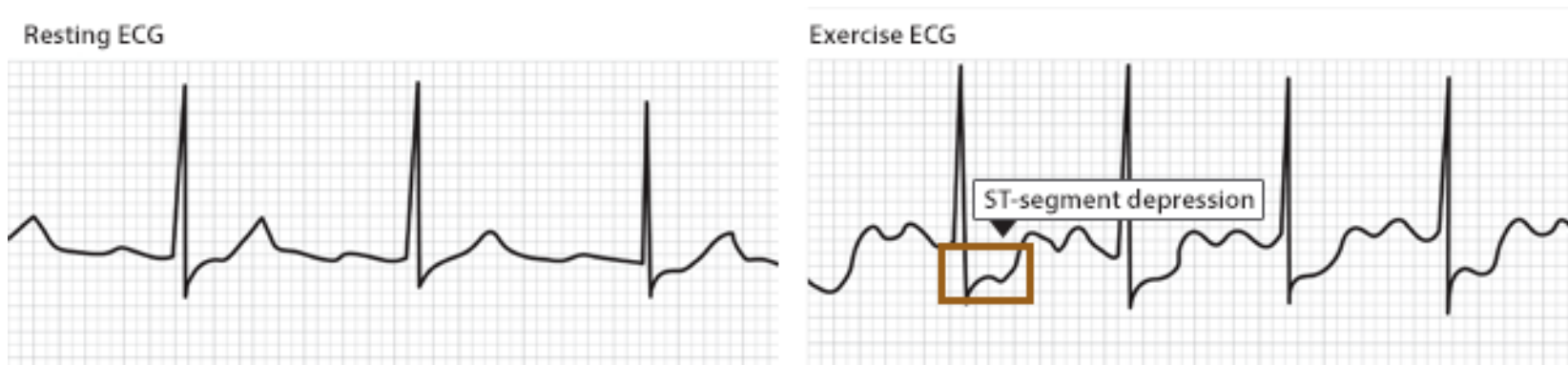


AIM spodní stěny

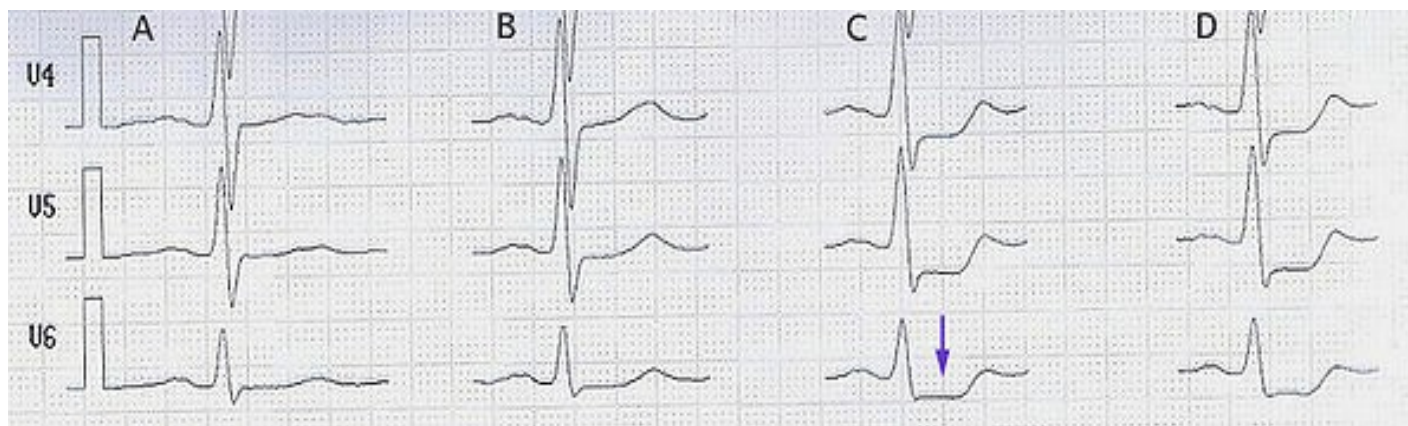


Angina pectoris

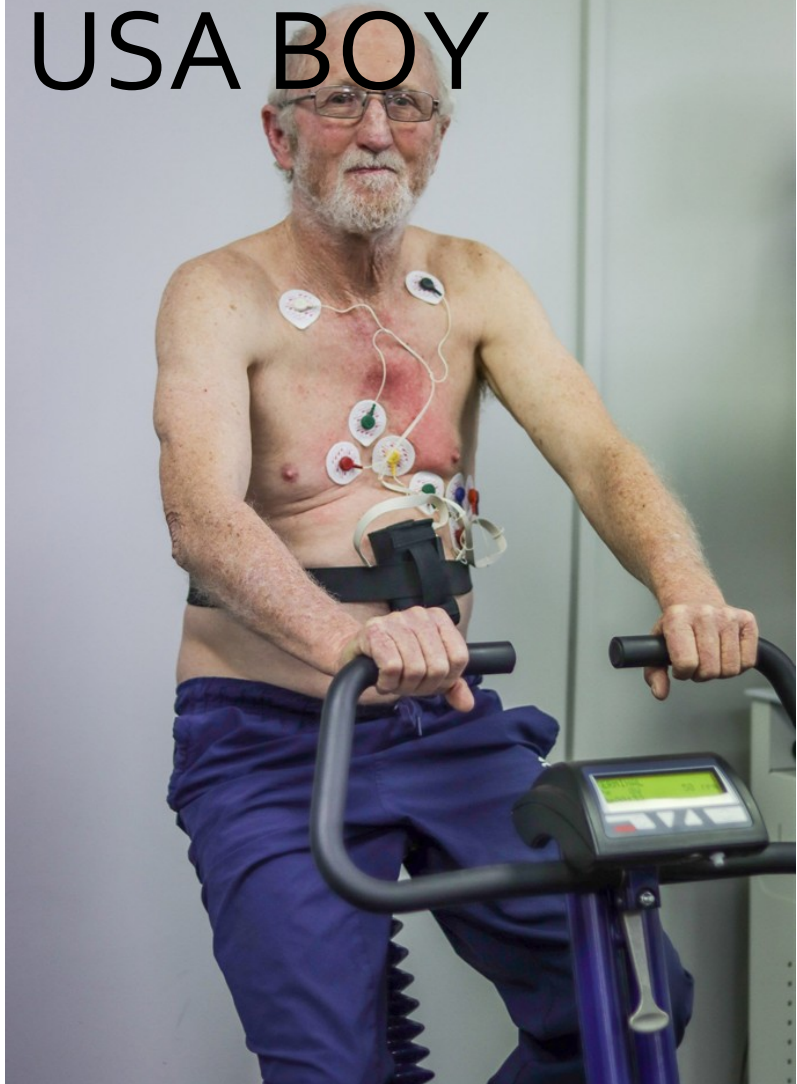- deprese ST / inverze vlny T
- po odeznění bolesti – ST opět v normě



Zátěžový test:



CHAD EU GUY
USA BOY



VS.

SMALL



Akutní perikarditida

Akutní perikarditida

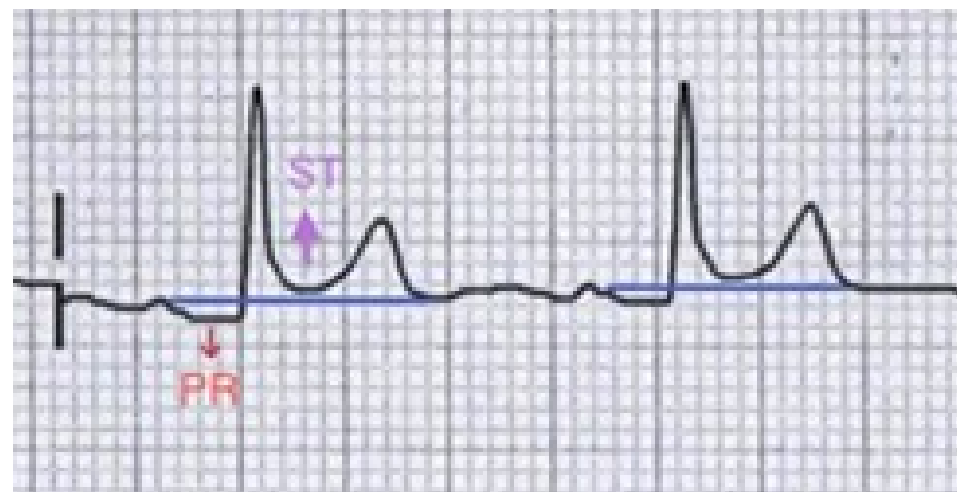Vyšetření: anamnéza, fyzikální vyšetření, ECHO

Symptomy: bolest na hrudi, zhoršení v leže a při nádechu, kašel, horečka, vyčerpání, podrážděnost

Na EKG:

→ ve všech svodech **kromě aVR a V1**
(v těch jsou naopak)

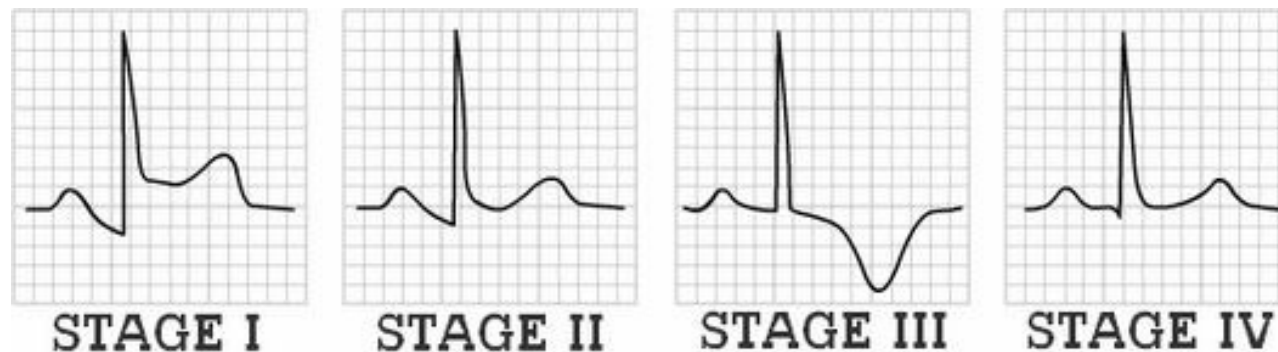
- mírné **ST elevace**
- **deprese PR** segmentu
- **inverze T** vlny po návratu úseku ST k zákl. linii



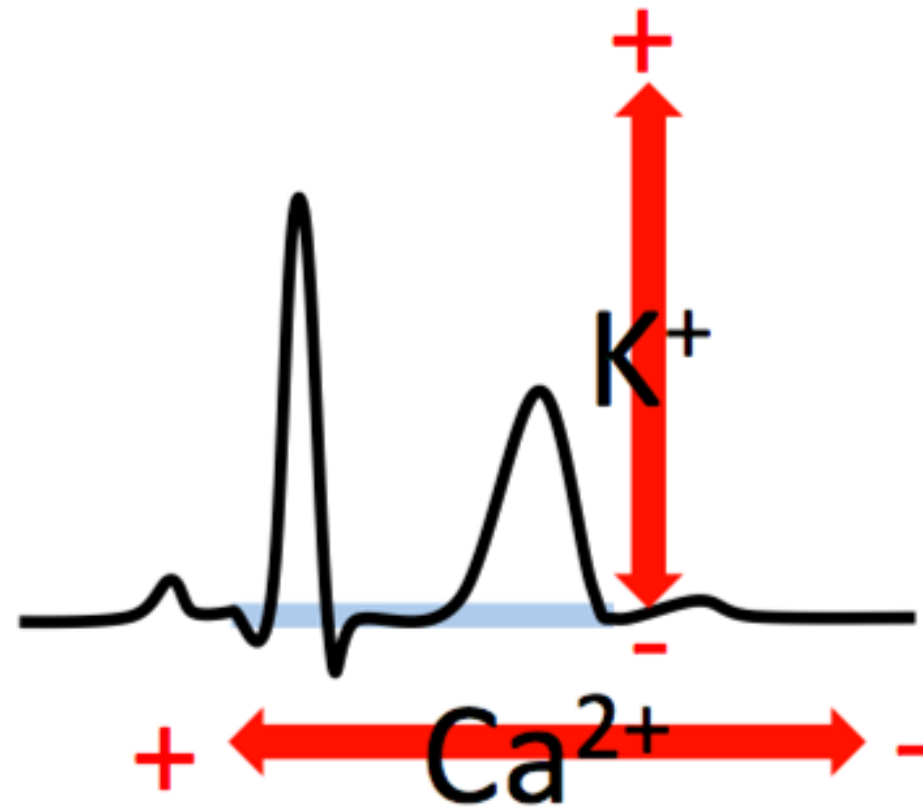
<https://litfl.com/wp-content/uploads/2018/08/V5-pericarditis.jpg>

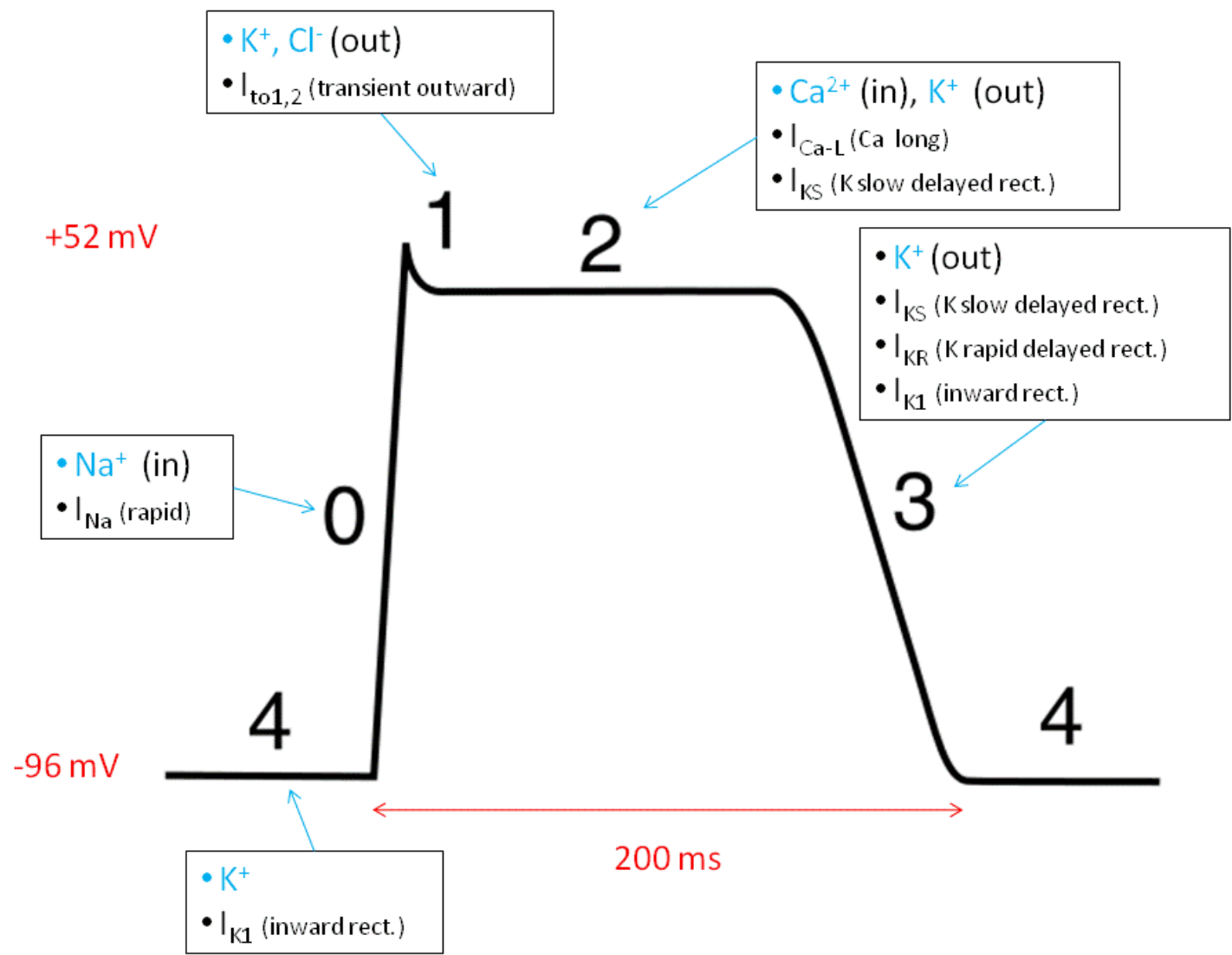
Diferenciální diagnostika od AIM

- **difúzní změny** ve všech svodech
- **inverze vlny T** **po návrate** úseku ST k izoel. linii
× při AIM inverze vlny T před návratem úseku ST k zákl. linii
- **bez patologických Q kmitů**
- **PR interval** někdy **pokleslý**



Projevy iontových dysbalancí na EKG



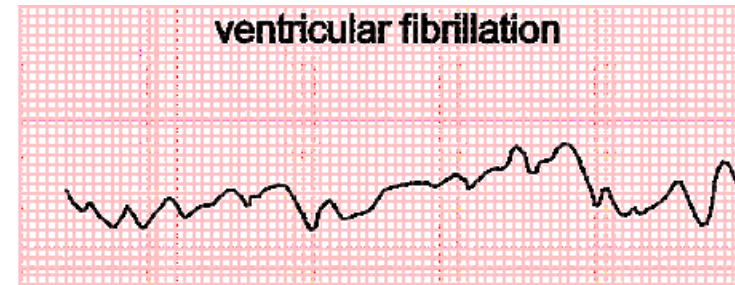
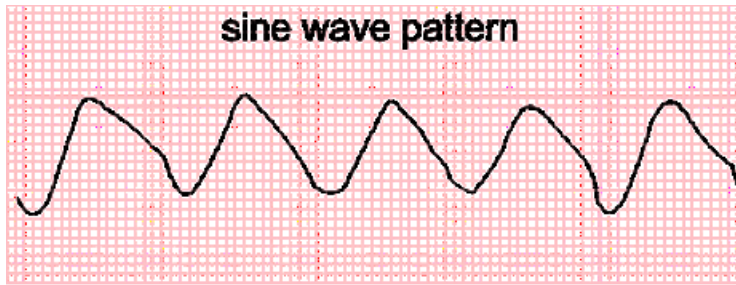


Hyperkalemie

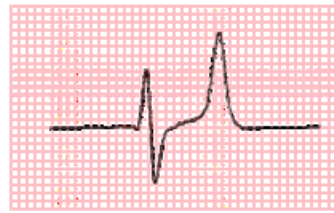K⁺ v plazmě > 5,5 mmol/l

Na EKG:

1. ve všech svodech **zahrocování vln T** (pozn. hrotnaté T vlny u AIM – jen svody nad infarktem!)
2. **prodlužování** intervalu **PR** a **oploštění** vlny **P**
3. **rozšíření QRS** a postupné splynutí s vlnou T (**riziko fibrilace komor!**)

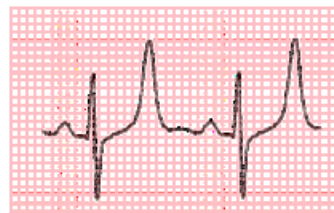

3. rozšíření QRS,
splynutí s vlnou T

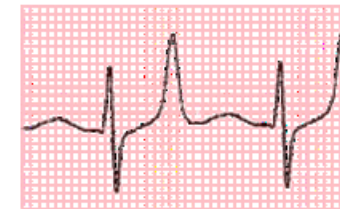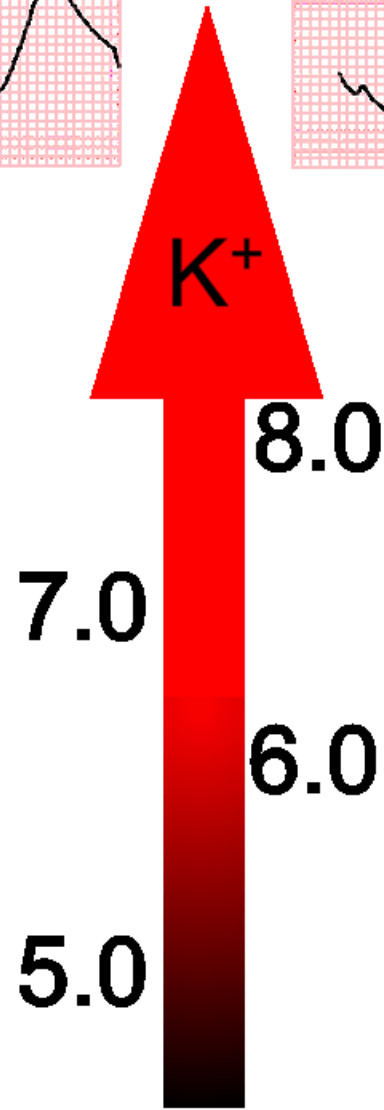


wide qrs

1. zahrocování
vlny T



tented T waves



loss of P waves

2. oploštění vlny P,
prodlužování
intervalu PR

mmol/l

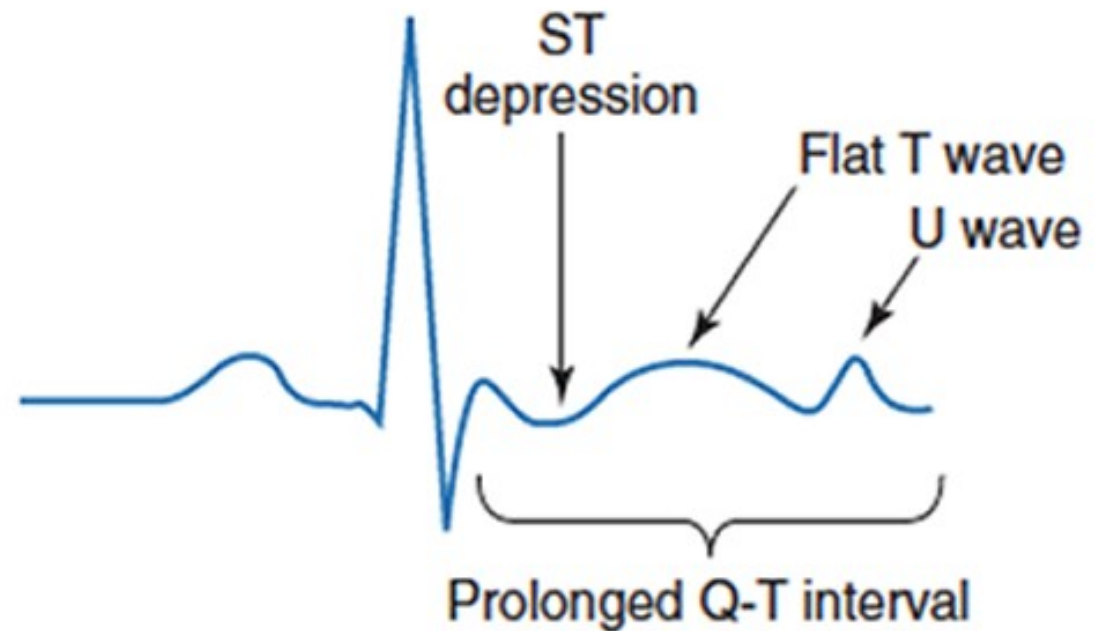
Hypokalemie

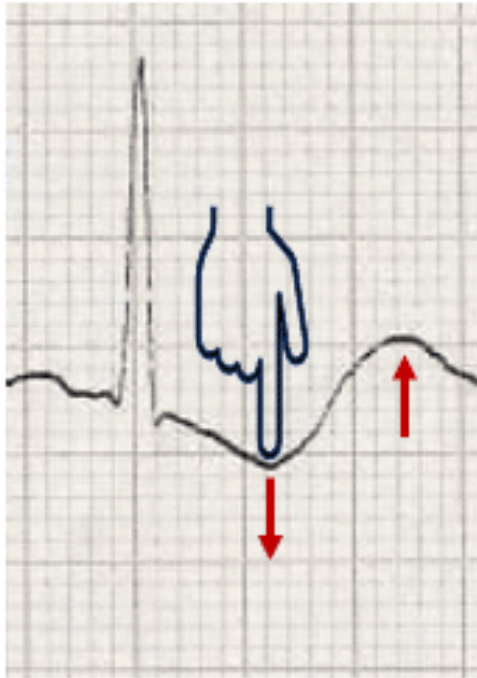
K^+ v plazme **< 3,5 mmol/l**

Na EKG (NE v konkrétním pořadí):

- deprese segmentu ST
- oploštění vlny T
- vznik vlny U

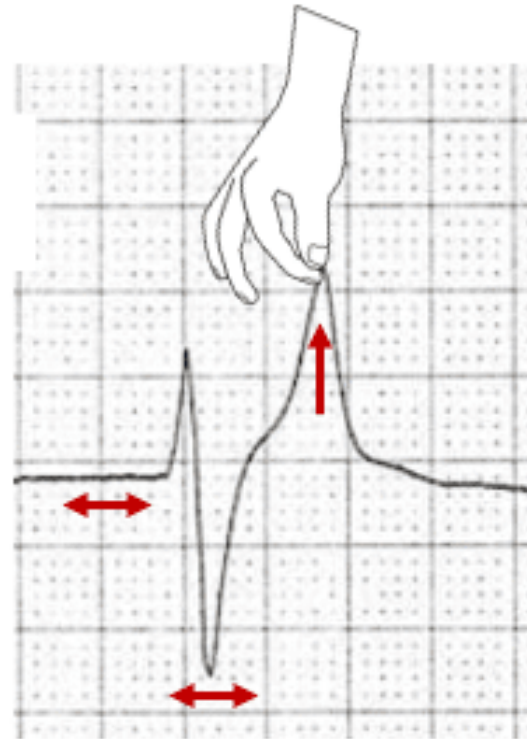
„vlna U“ = objevuje se po vlně T





Hypokalaemia

T wave inversion
ST depression
Prominent U wave



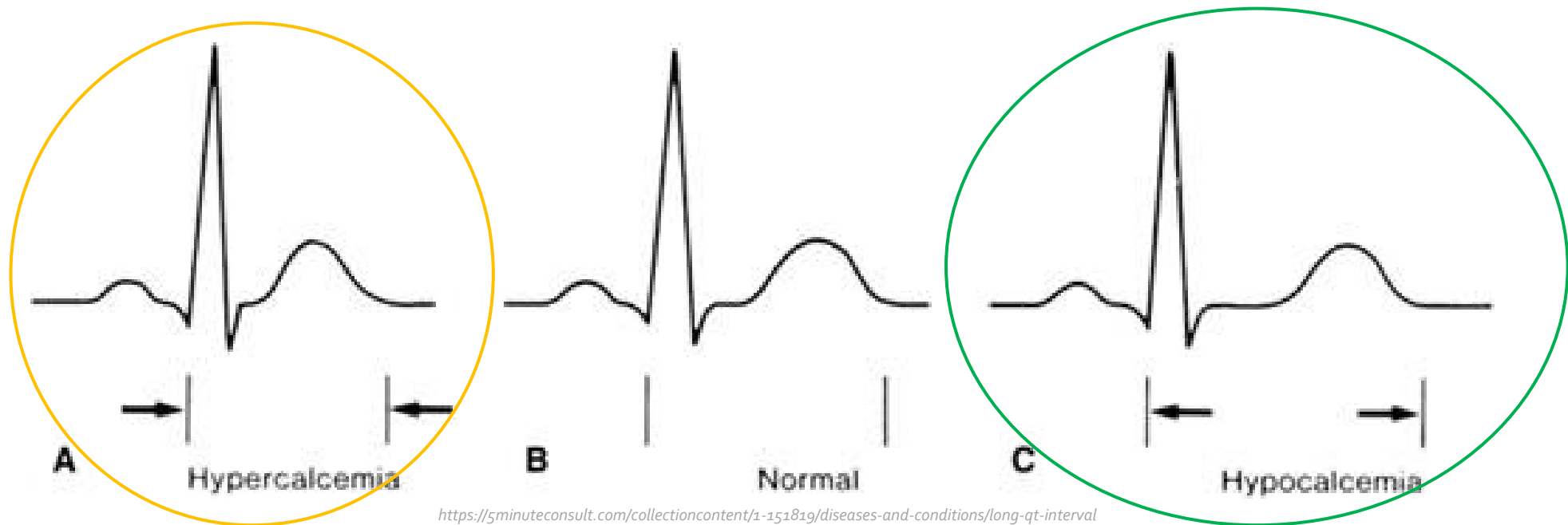
Hyperkalaemia

Peaked T waves
P wave flattening
PR prolongation
Wide QRS complex

Potassium level (mmol/L)	Mechanism	ECG changes
5.5 – 6.5	Repolarisation abnormalities	Peaked T waves
6.5 – 7.0	Progressive atrial paralysis	P wave widening/flattening PR prolongation P waves eventually disappear
7.0 – 9.0	Conduction abnormalities	Bradycarrhythmias: Sinus bradycardia; high-grade AV block with slow junctional and ventricular escape rhythms; slow AF Conduction blocks (bundle branch block, fascicular blocks) Prolonged QRS interval with bizarre QRS morphology
> 9.0	All of above	Development of sine wave appearance (pre-terminal rhythm) Asystole Ventricular fibrillation PEA with bizarre, wide complex rhythm


Abnormální hladiny kalcia

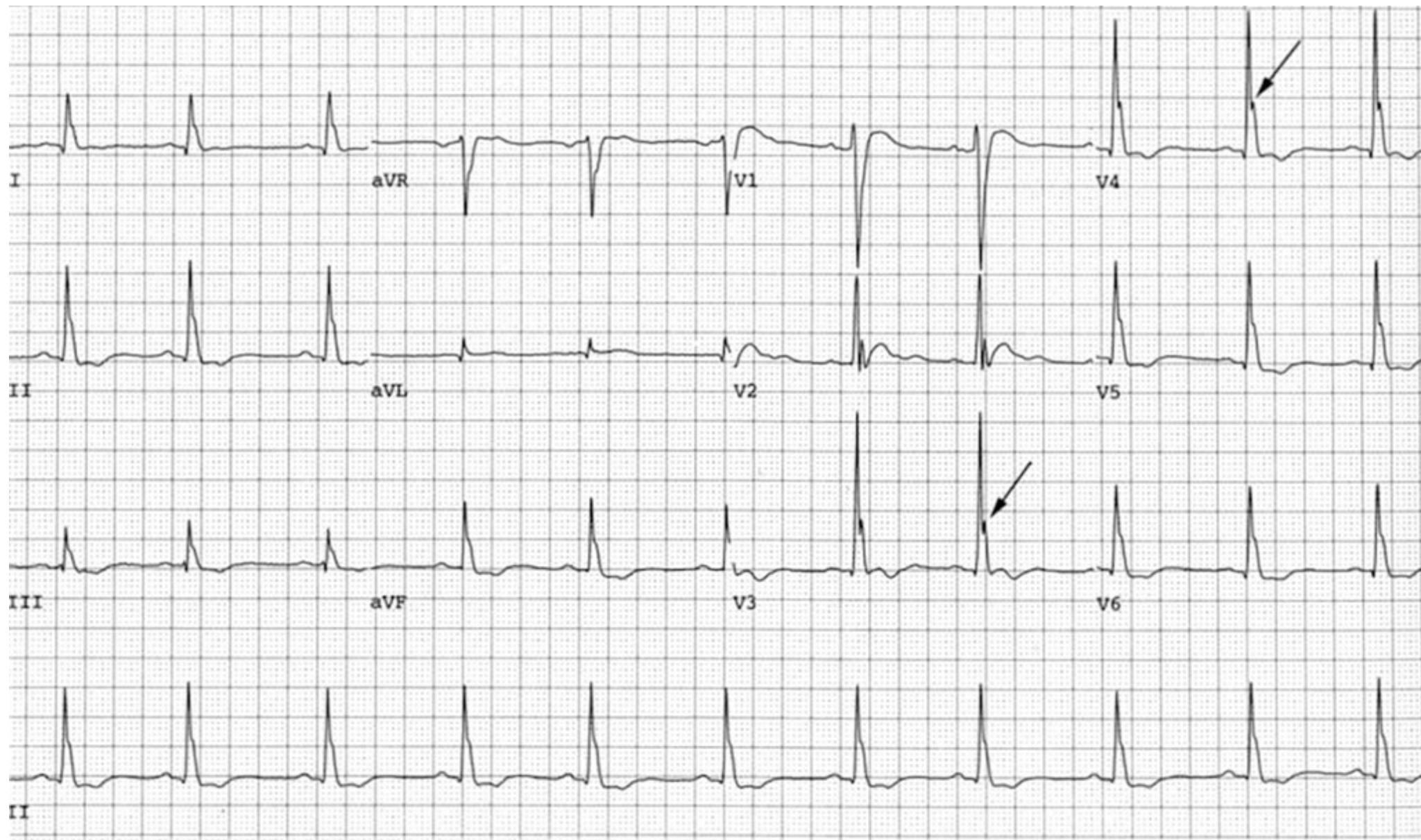
- ovlivňují především **QT interval**
- **HYPO**kalcémi ($\text{Ca}^{2+} < 2,14 \text{ mmol/l}$) prodlužuje interval QT
(Riziko: *Torsades de pointes*)
- **HYPER**kalcémie ($\text{Ca}^{2+} > 2,8 \text{ mmol/l}$) zkracuje interval QT



HyperCa²⁺

- Hyperparathyroidismus?
- Myelom
- Kostní metastázy
- Paraneoplastické sy.
- Sarkoidóza
- Nadbytek vitamin D (iatrogenní)





Osbornove (J) vlny



Plicní embolie

Plicní embolie

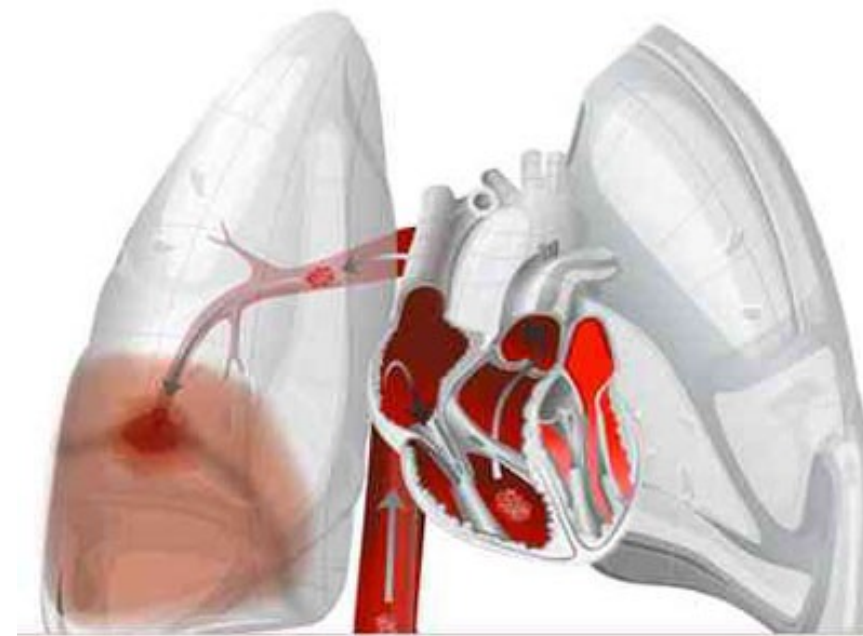
- ucpání a. pulmonalis a její větve embolem

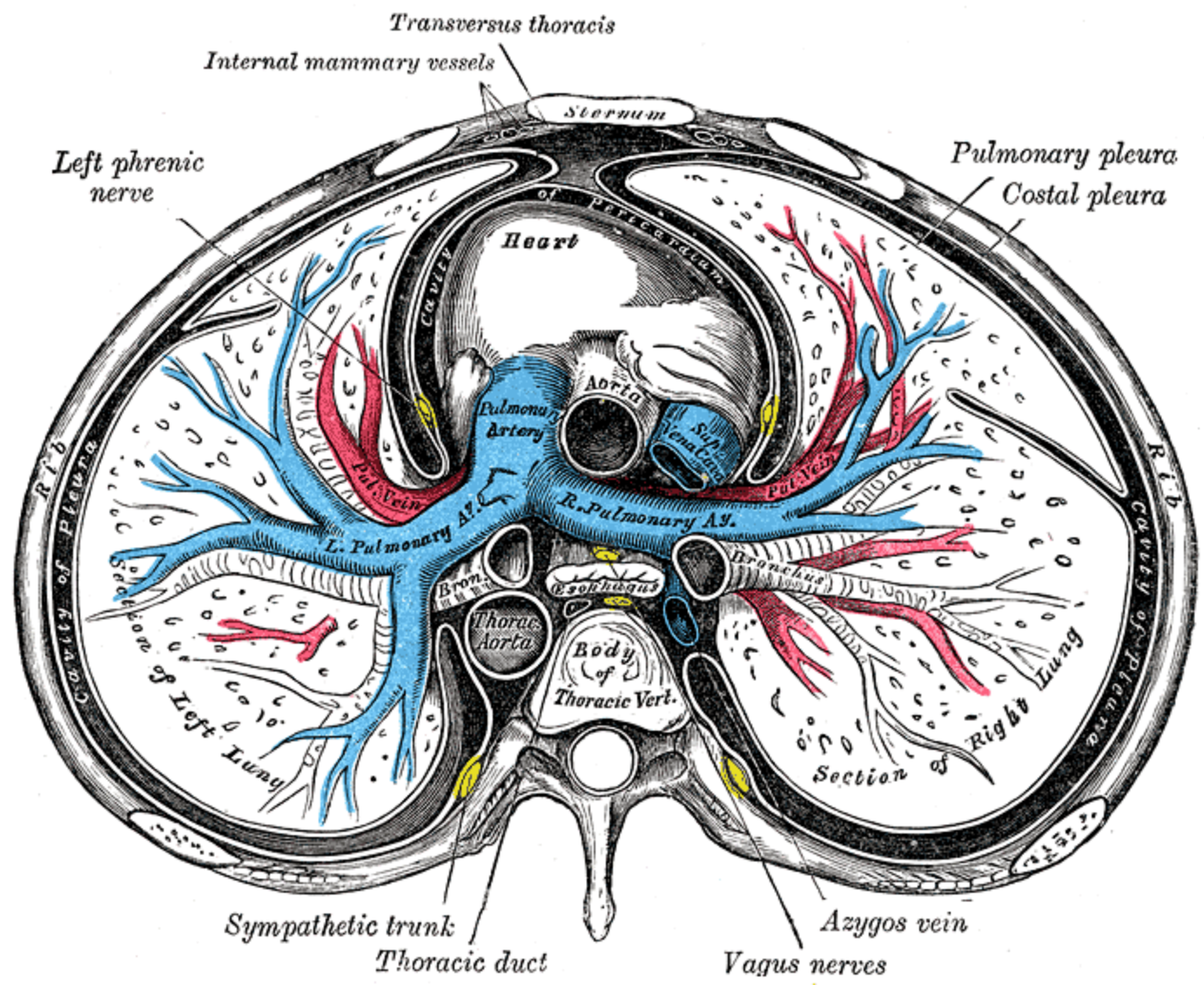
Příčiny:

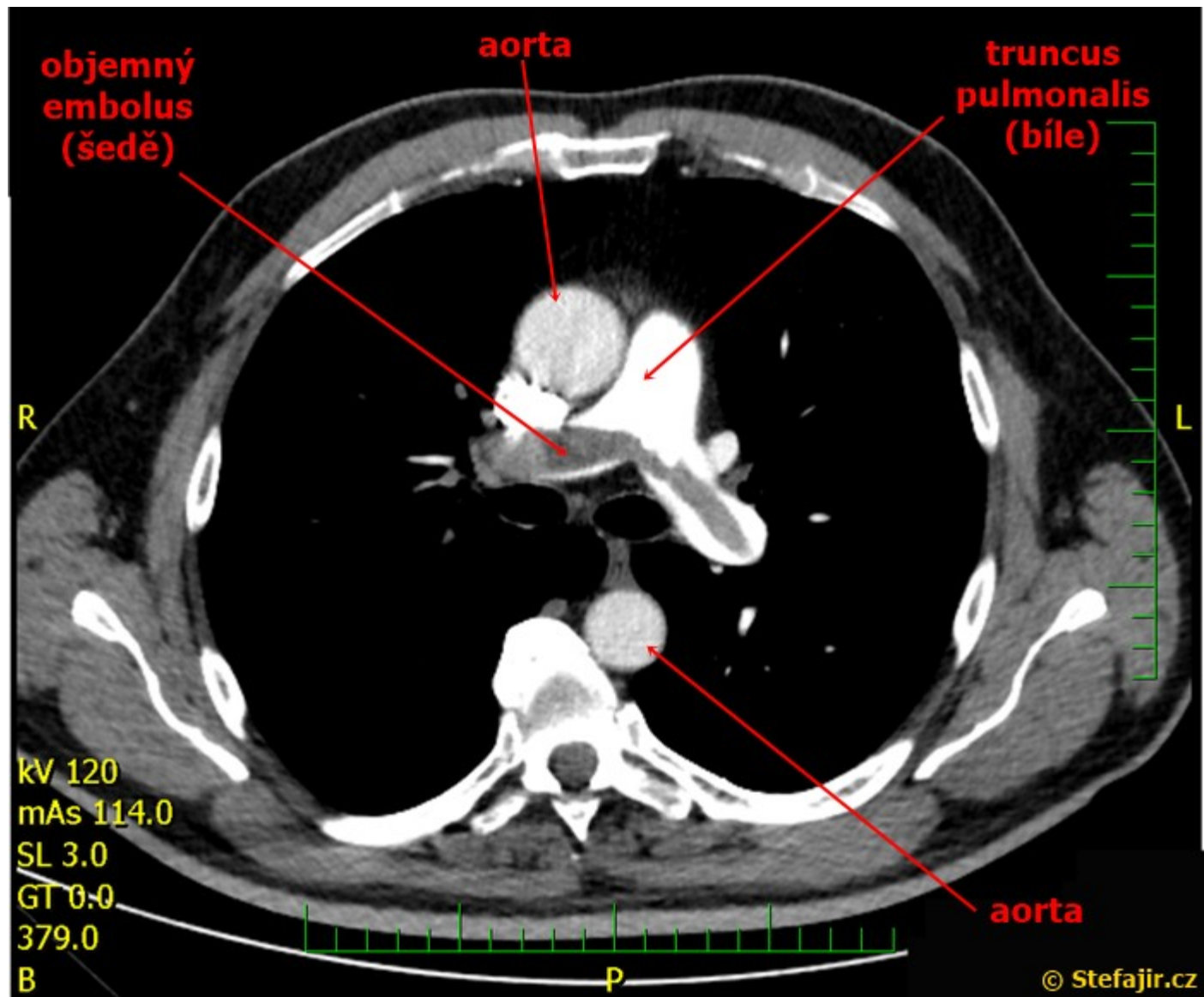
- trombembolická nemoc
- hluboká žilní trombóza DKK
- jiné emboly : vzduch, tuk, plodová voda, nádorové buňky...

Symptomy:

- potíže s dýcháním
- cyanóza
- kašel, někdy s vykašláváním krve
- bolest na hrudi
- tachykardie, zrychlené dýchání
- pokles krevního tlaku až cirkulační šok



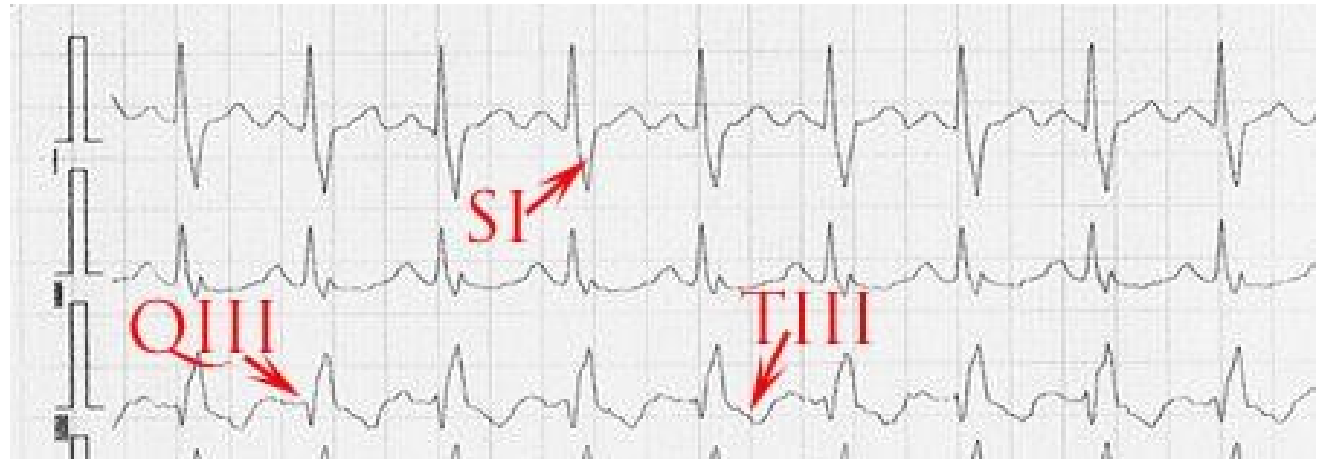



Plicní embolie na EKG

- **obraz S_IQ_{III}T_{III}:**

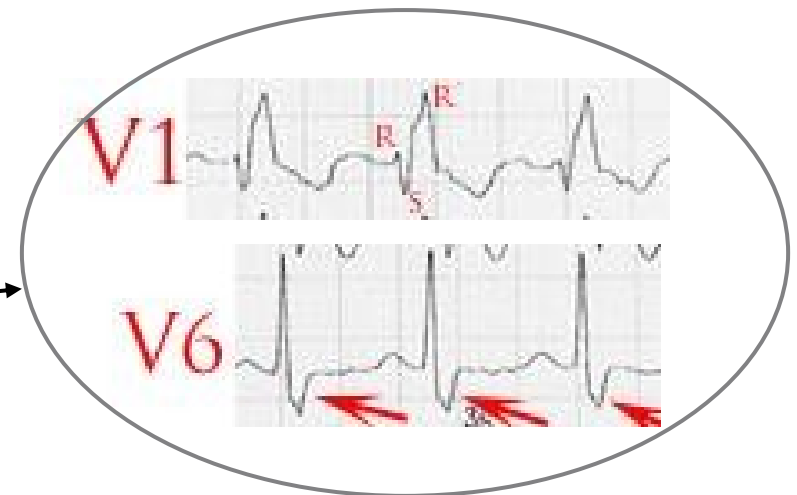
- hluboký kmit S ve svode I
- kmit Q ve svode III
- negativní vlna T v svode III



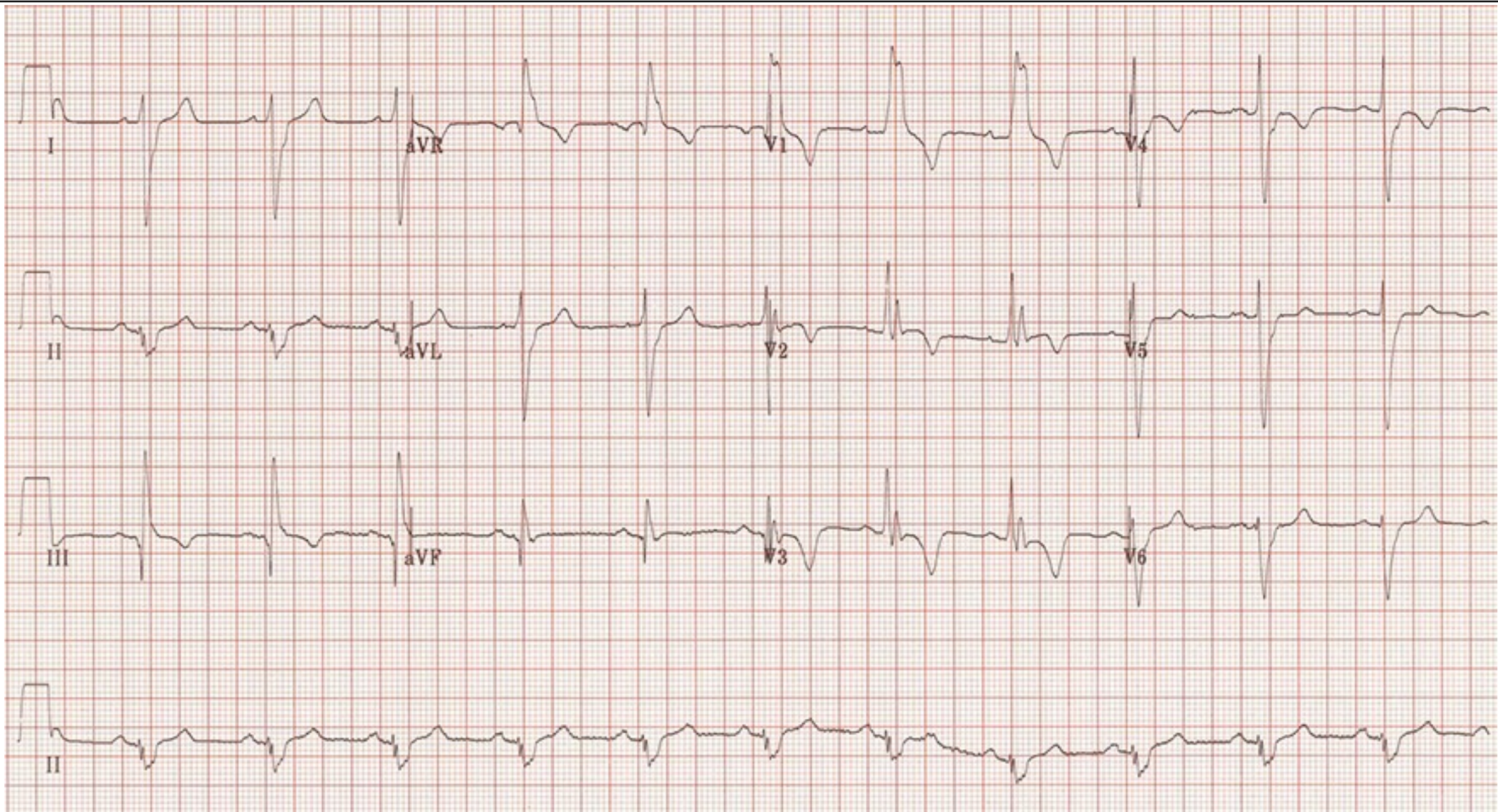
- sinusová tachykardie, jiné arytmie (např. FiSi)

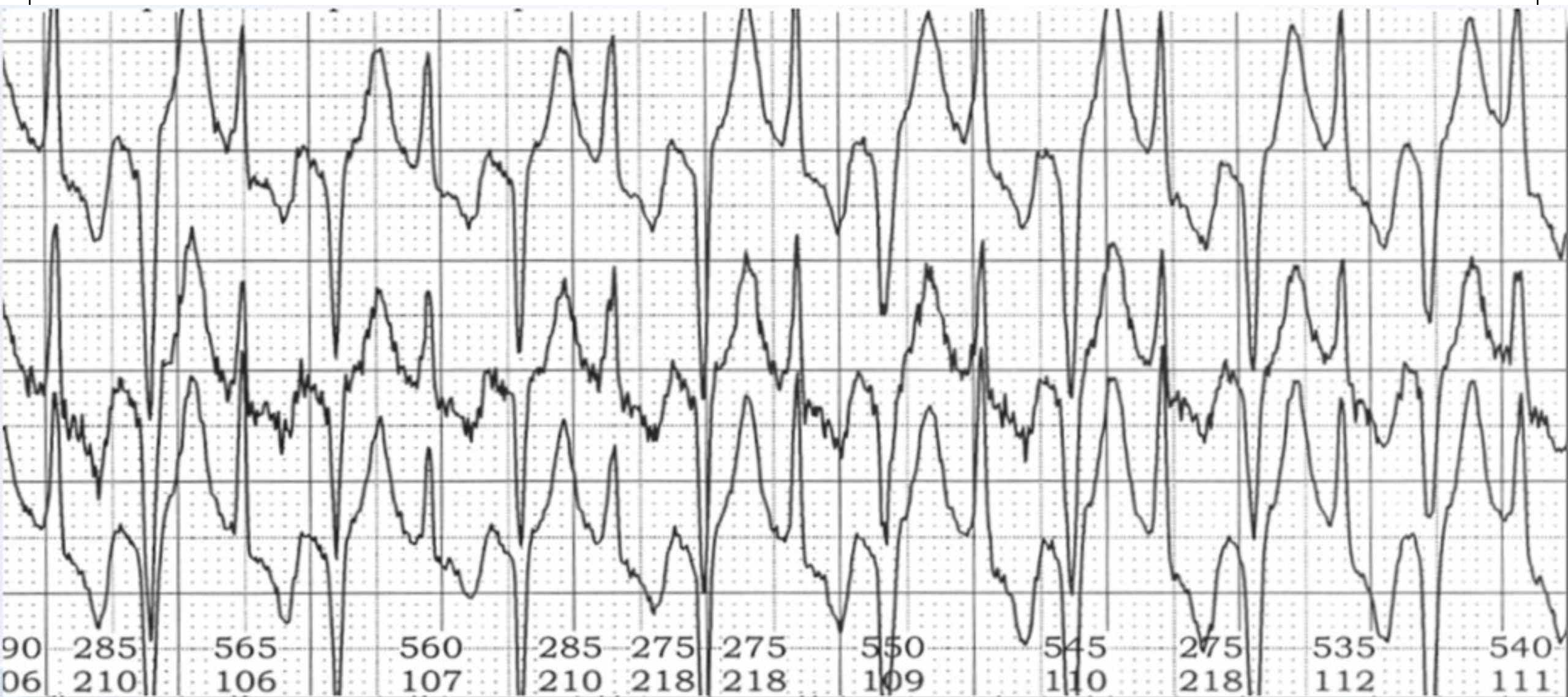
- **přetížení pravého srdce** (*cor pulmonale acutum*)

- deviace osy doprava
- dilatace pravé síně
- blokáda pravého Tawarova raménka



Nelze diagnostikovat ani vyloučit **POUZE** na základě EKG!





Příběh:

24-let starý muž se stěžuje na rekurentní epizody palpitací když hraje fotbal - indikován na ergometrii

- AVNRT
- Flutter komor
- Katecholaminergní polymorfní komorová tachykardie
- Torsade de Pointes

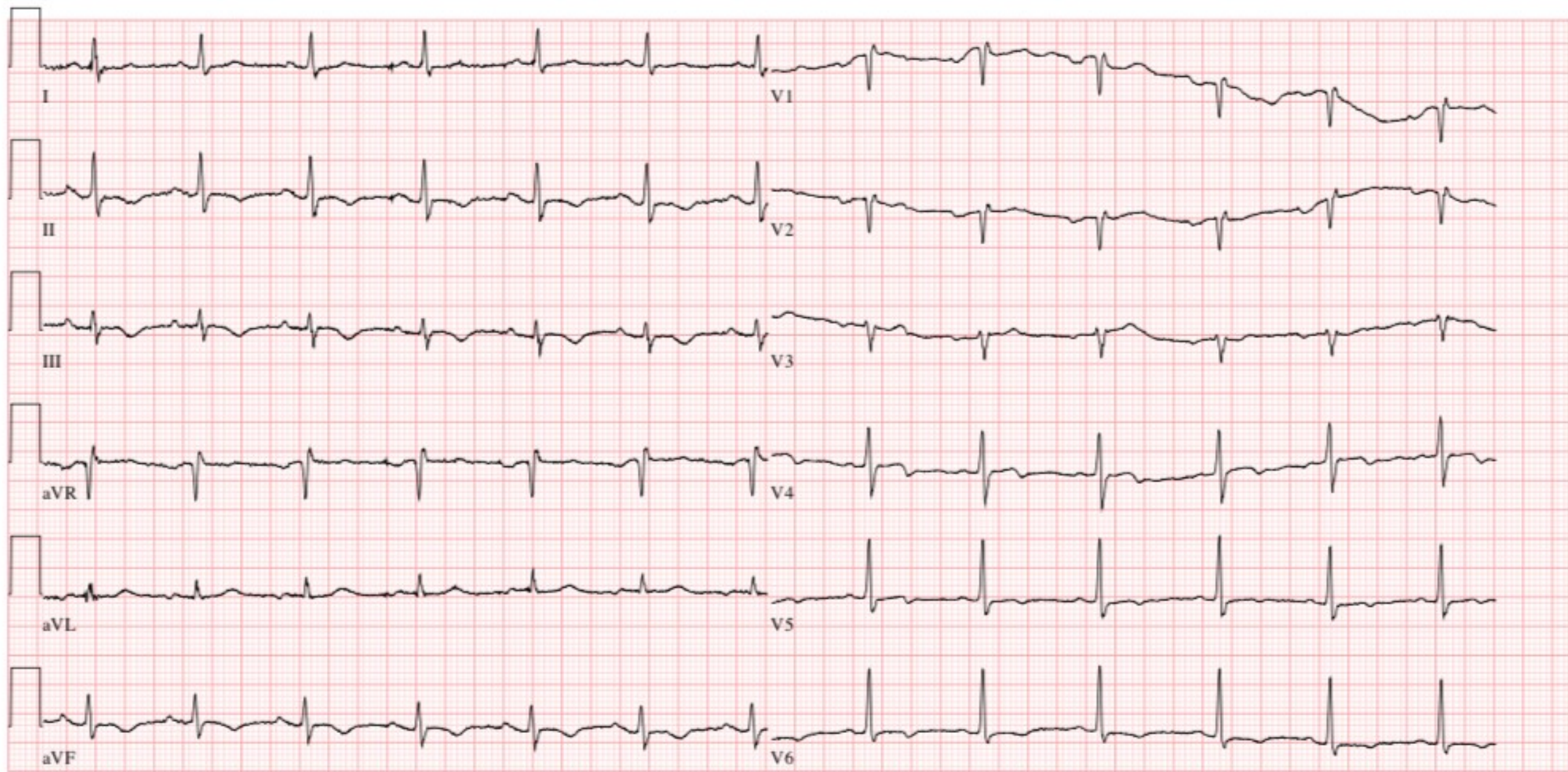
Vysvětlení:

EKG charakteristika:

- 1) pacienti mají typicky normální klidové EKG
- 2) počas stress testu dochází k síňovým arytmím a/nebo dvojsměrné nebo polymorfní VT, které se můžou objevit a pomoct prokázat diagnozu
- 3) dvousměrná VT je rare pokémon VT v ktorej se osa mění mezi stahmi, může vznikat při CPVT, toxicitě digitalis a nebo intoxikaci Prilbice.

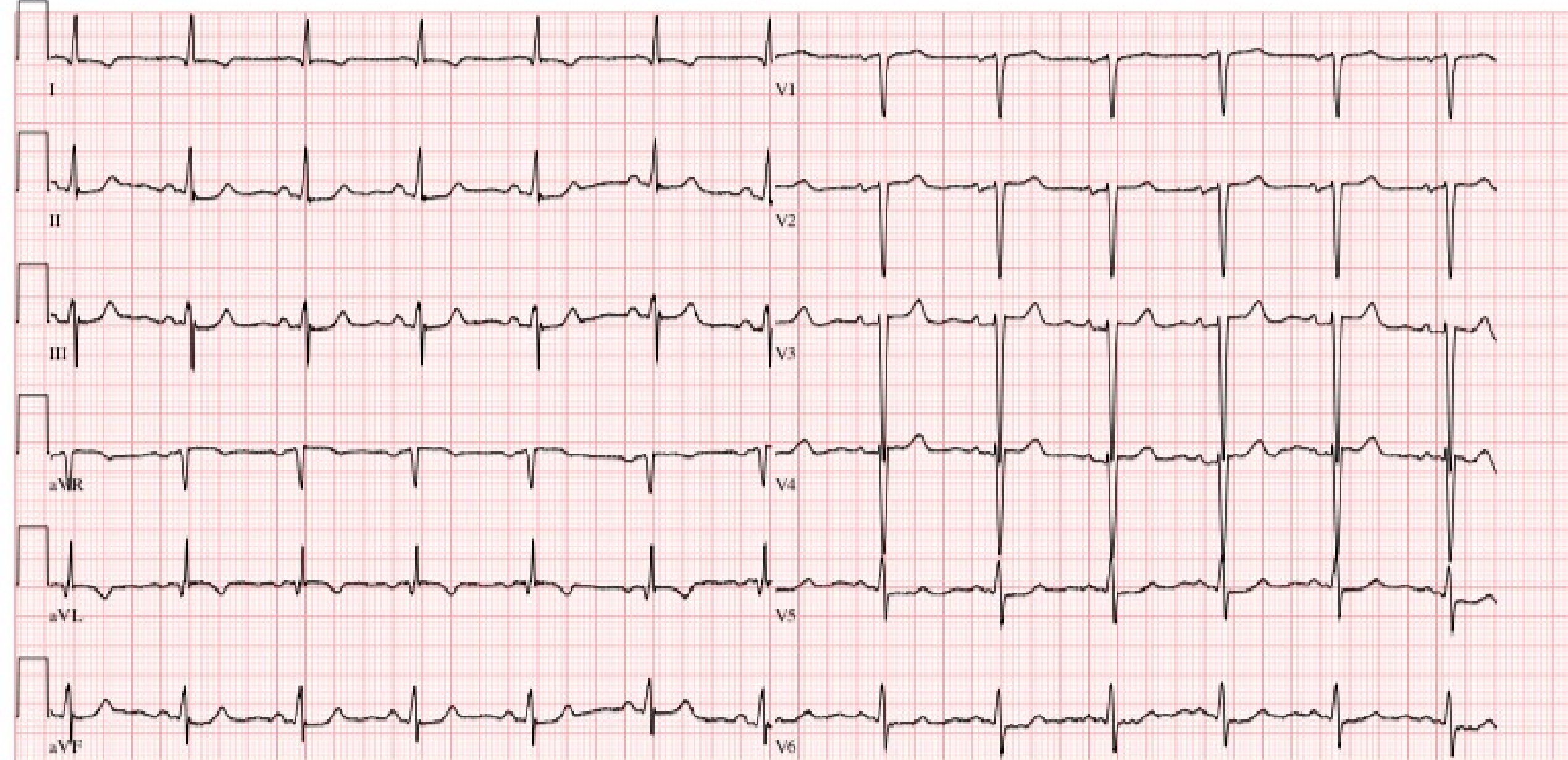
- AVNRT
- Flutter komor
- Katecholaminergní polymorfní komorová tachykardie
- Torsade de Pointes





25mm/s 10mm/mV 150Hz 8.0.1 12SL 241 HD CID: 64

EID:16 EDT: 15:31 29-SEP-2020 ORDER:

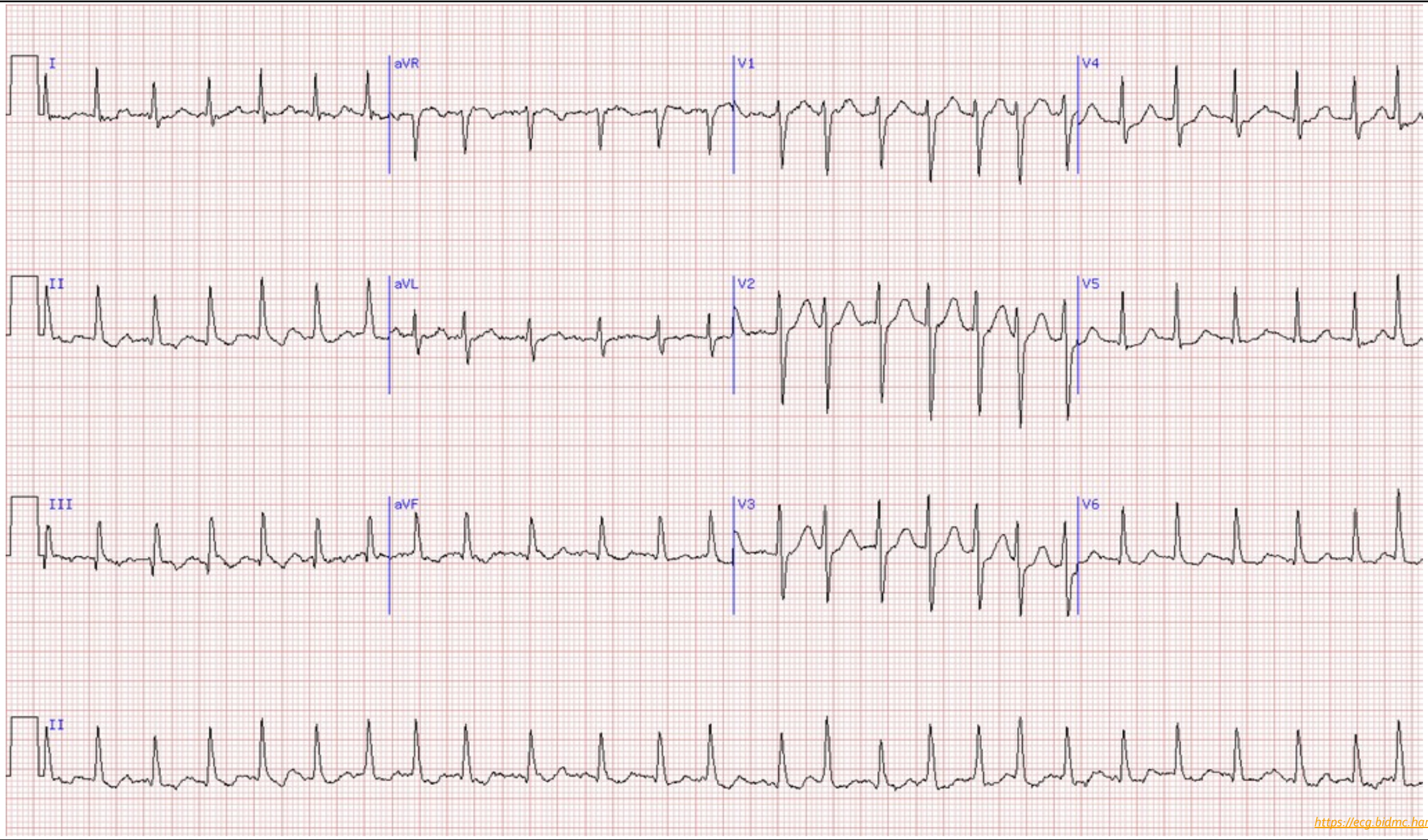


25mm/s 10mm/mV 150Hz 80.1 12SL 237 CID: 1

EID:16 EDT: 09:28 27-FEB-2020 ORDER:

[Empty box for additional information]

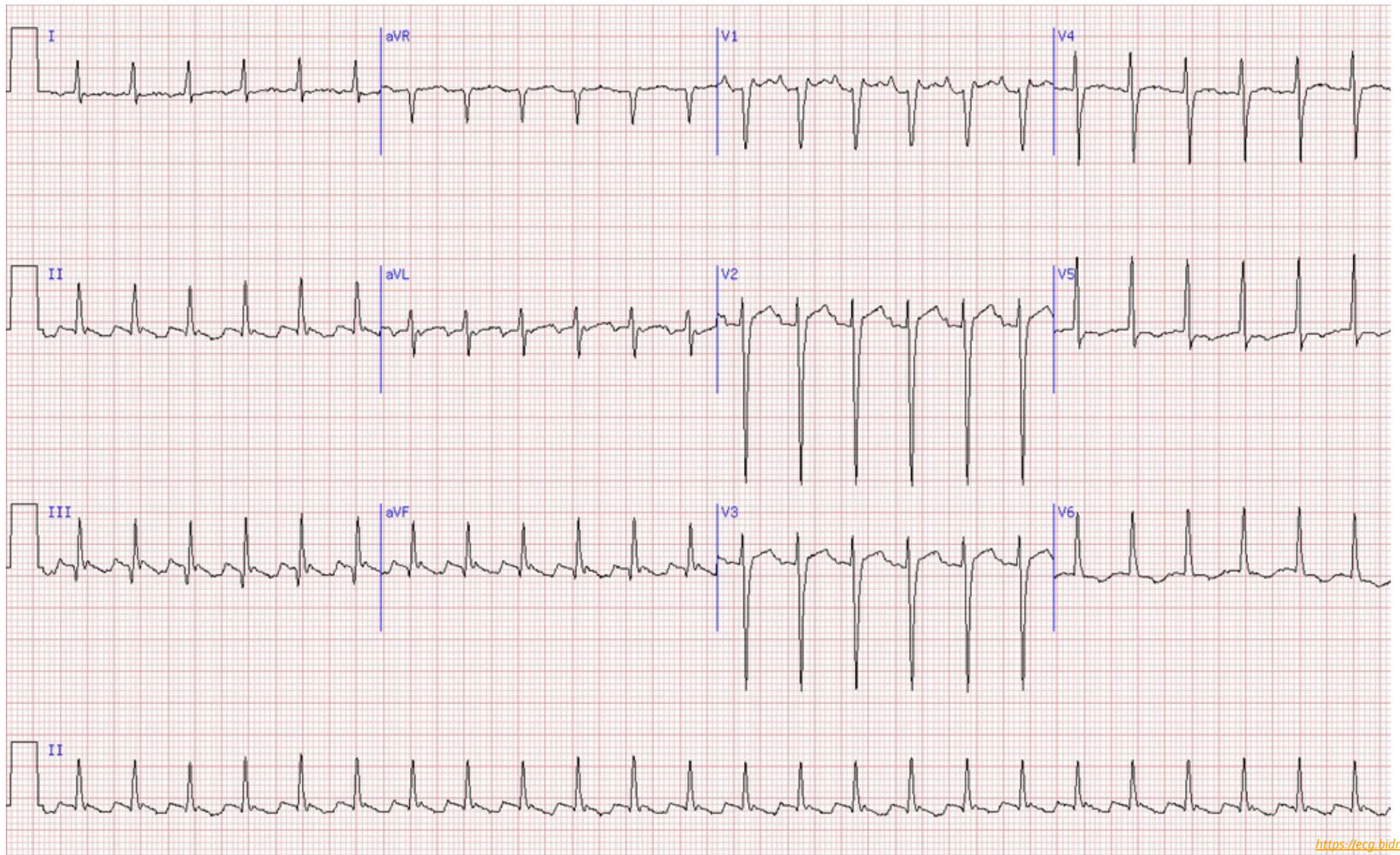
PŘÍKLADY



Popis EKG

- **Akce srdeční nepravidelná**
- Rytmus: fibrilace síní
- **Frekvence komor: okolo 150/min**
- Osa: 60°
- **P: nepřítomna**
- PR: nehodnotím
- **QRS: úzký, 80 ms**
- ST: nesignifikantní deprese II a elevace V₂, V₃
- T: diskordantní II, III, V₆
- QT: norma

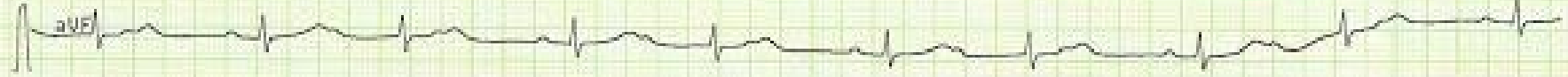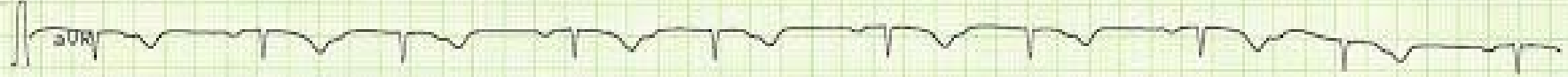
Závěr: fibrilace síní s rychlou odpovědí komor a frekvencí okolo 150/min, nespecifické změny ST úseku.



Popis EKG

- Akce srdeční: pravidelná
- Rytmus: flutter síní, AV blok 2:1
- Frekvence: 150/min
- Osa: 60°
- P: nepřítomna, „flutter vlny“
- PR: nehodnotím
- QRS: štíhlý, 80ms
- ST: nehodnotím
- T: splývají s depolarizací síní
- QT: nehodnotím

Závěr: flutter síní s blokem 2:1, frekvence komor 150/min

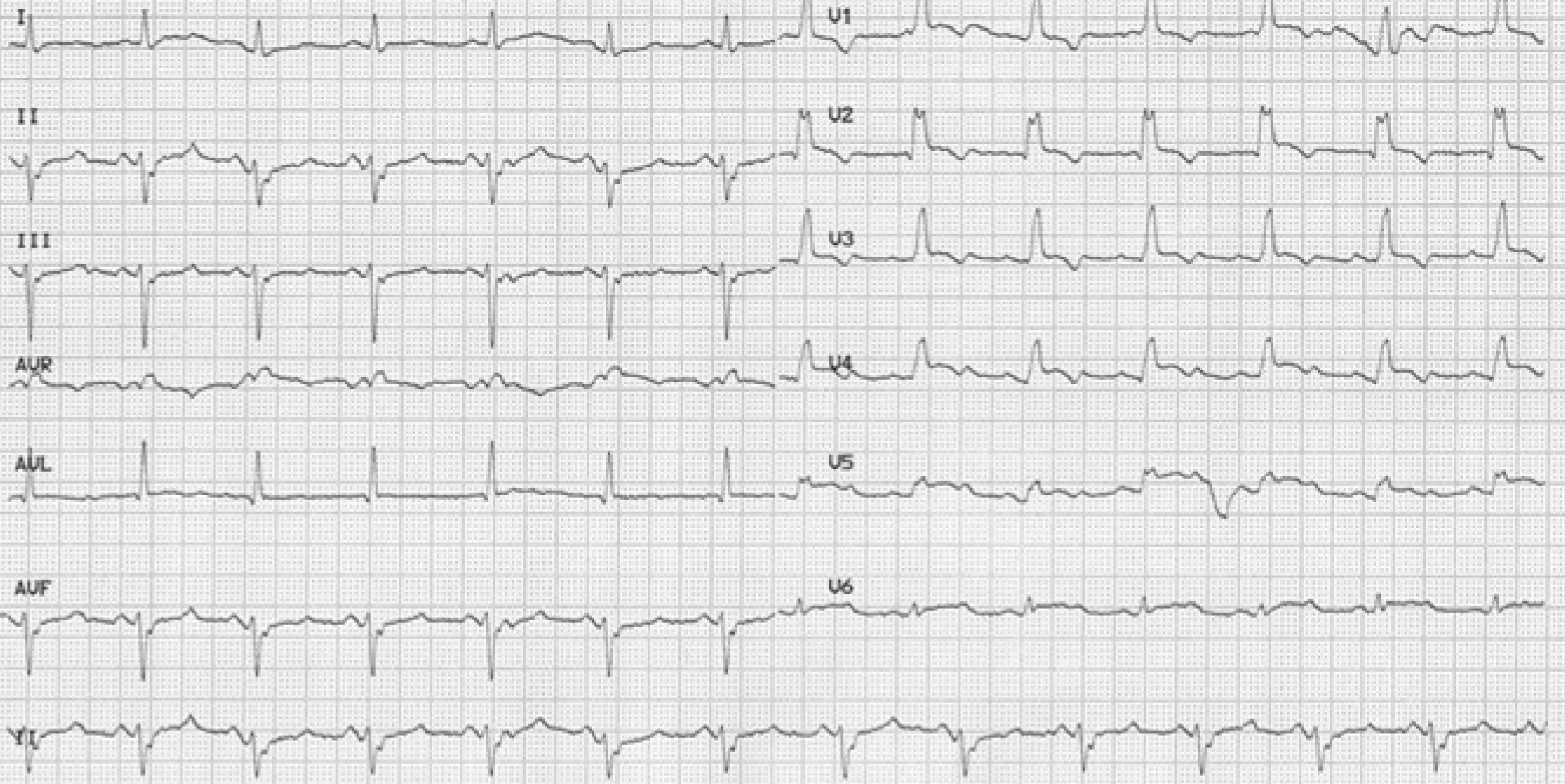


Popis EKG

- Rytmus: sinusový
- **Akce srdeční: nepravidelná**
- Frekvence: 60/min
- Osa srdeční: v normě
- Vlna P: v normě
- **PR: nepravidelný, proměnlivý**
- QRS: štíhlý, 80ms
- ST: bez patologií, bez elevací
- Vlna T: bez patologií
- QT interval: v normě

ZÁVĚR: AV blokáda 2. stupně (wenckebach/Mobitz I.)

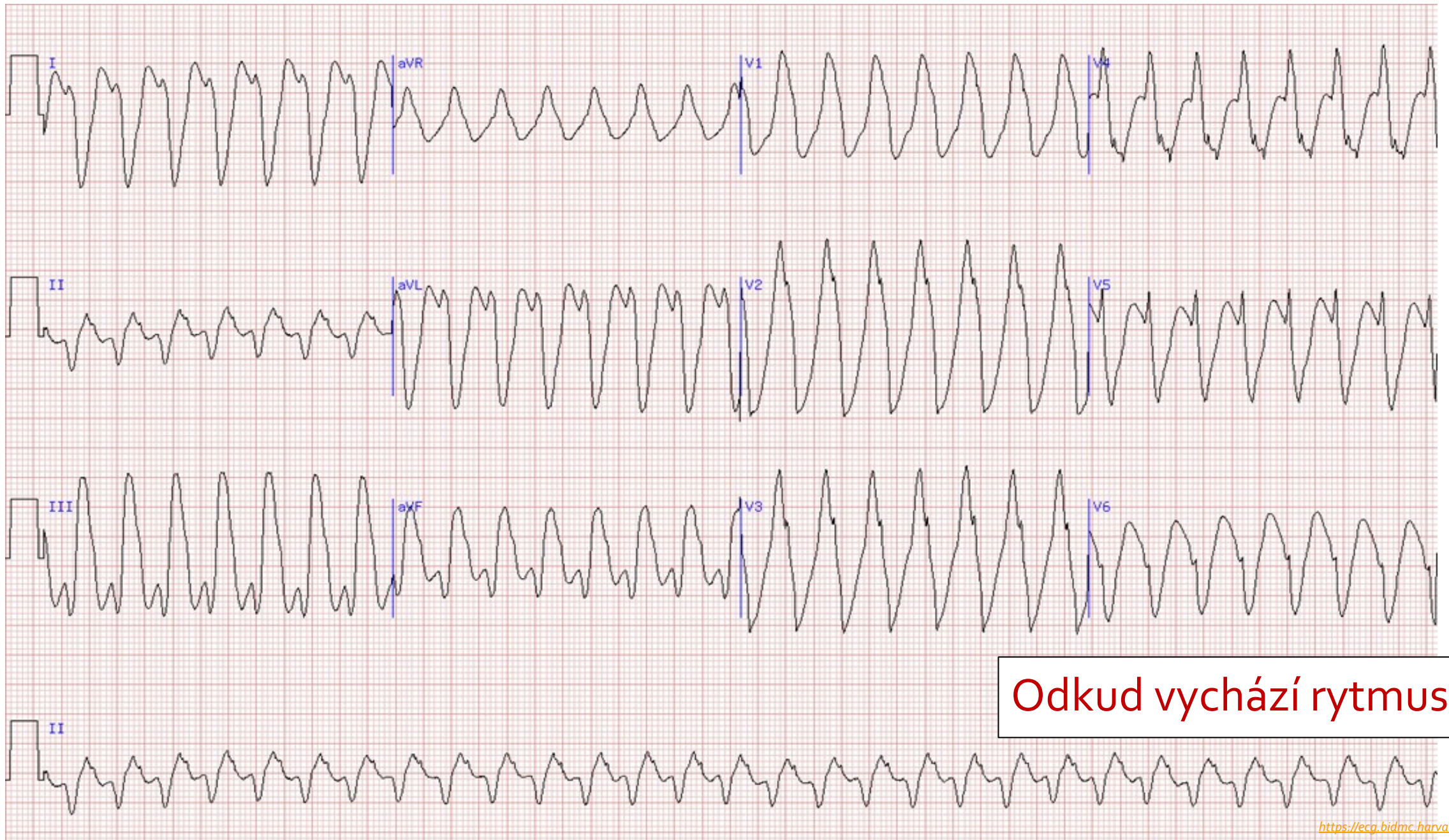Nepotvrzená zpráva.



Popis EKG

- Akce srdeční: pravidelná
- Rytmus: sinusový
- Frekvence: 78/min
- Osa: deviace doleva
- Vlna P: v normě
- QRS komplex: rozšířený, 120 ms, V svody – BPRT + LAH
- ST úseky: ELEVACE V₁-V₄
- Vlna T: diskonkordantní V₁-V₄, III

ZÁVĚR: BPRT + LAH, Infarkt přední stěny



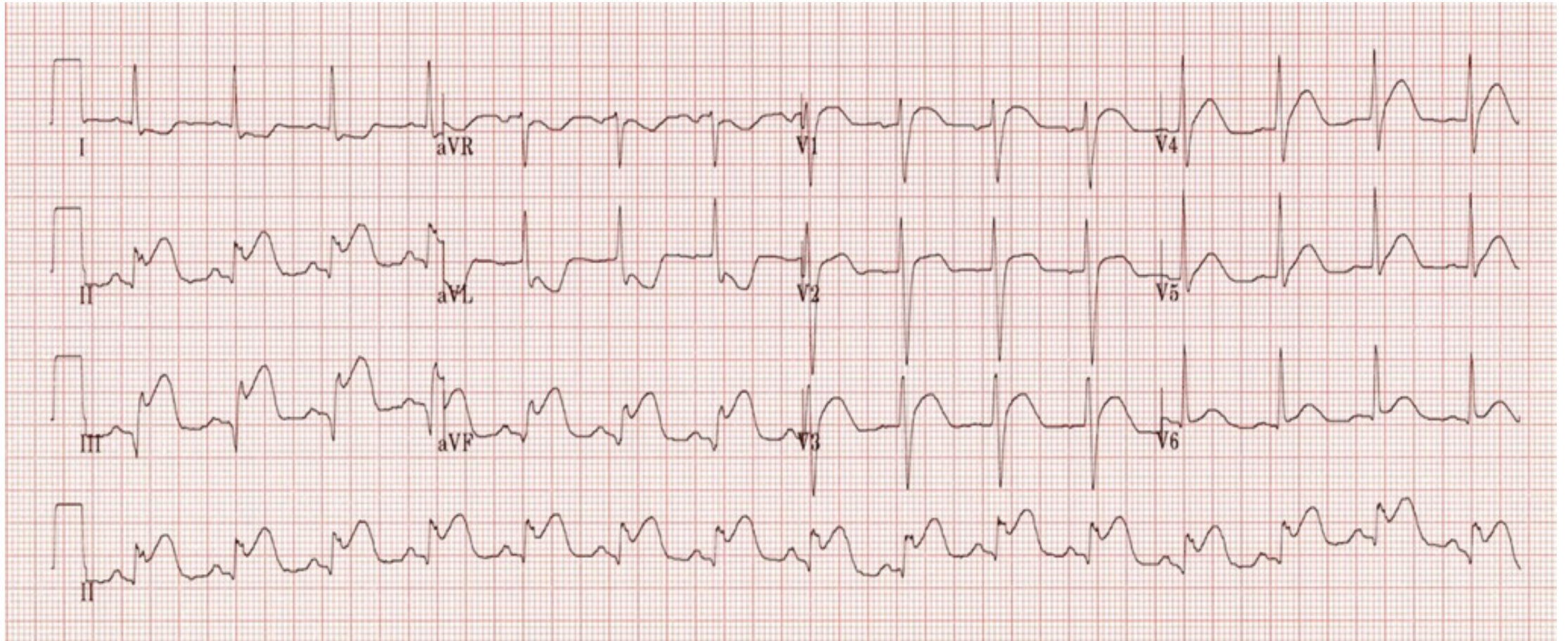
Odkud vychází rytmus?

ZÁVĚR

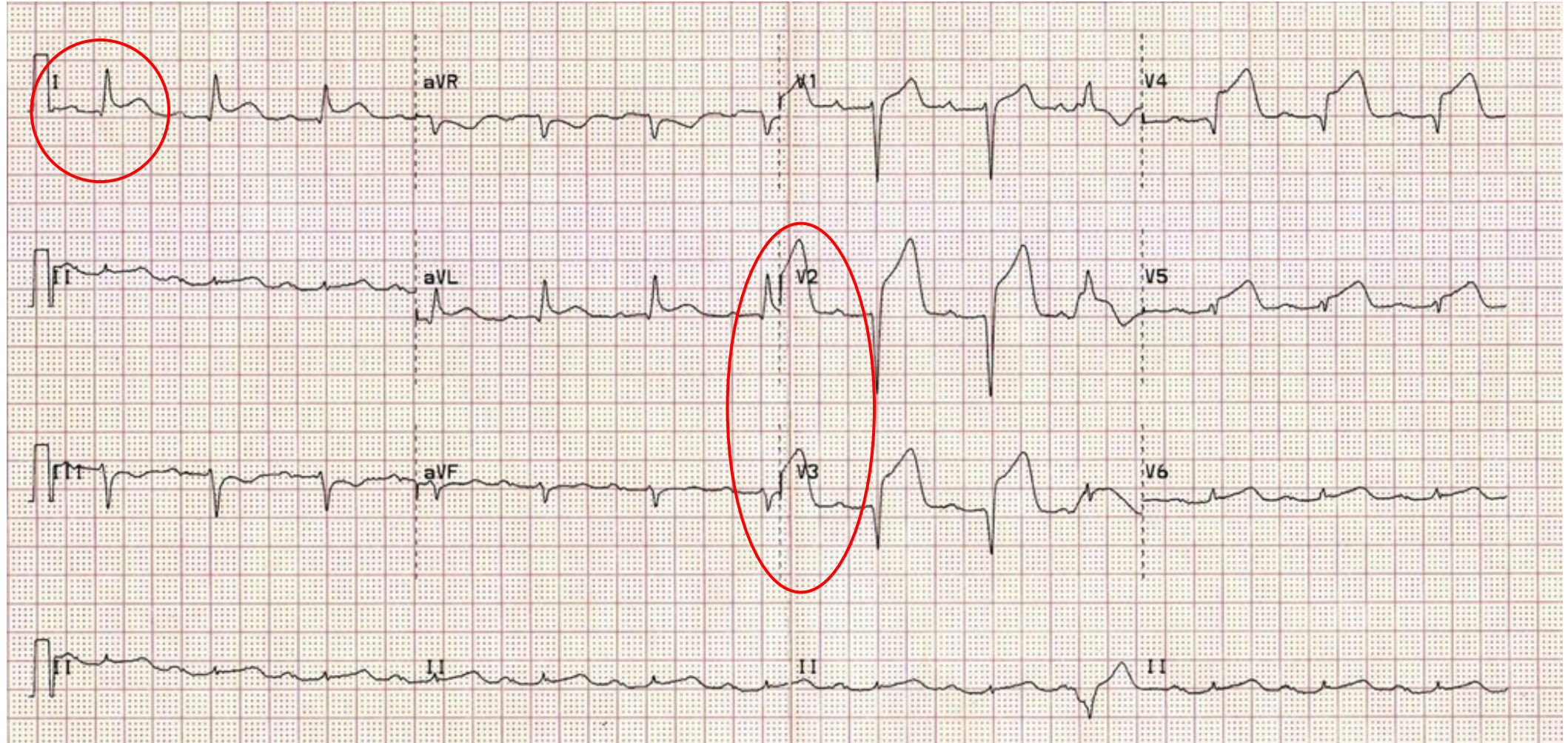
- monomorfní komorová tachykardie s frekvencí přibližně 180/min

Kazuistika č.1

- muž, věk 40 let
- **palpitace, bolest na hrudi**, vyzařující do **levého ramena a dolní čelisti**

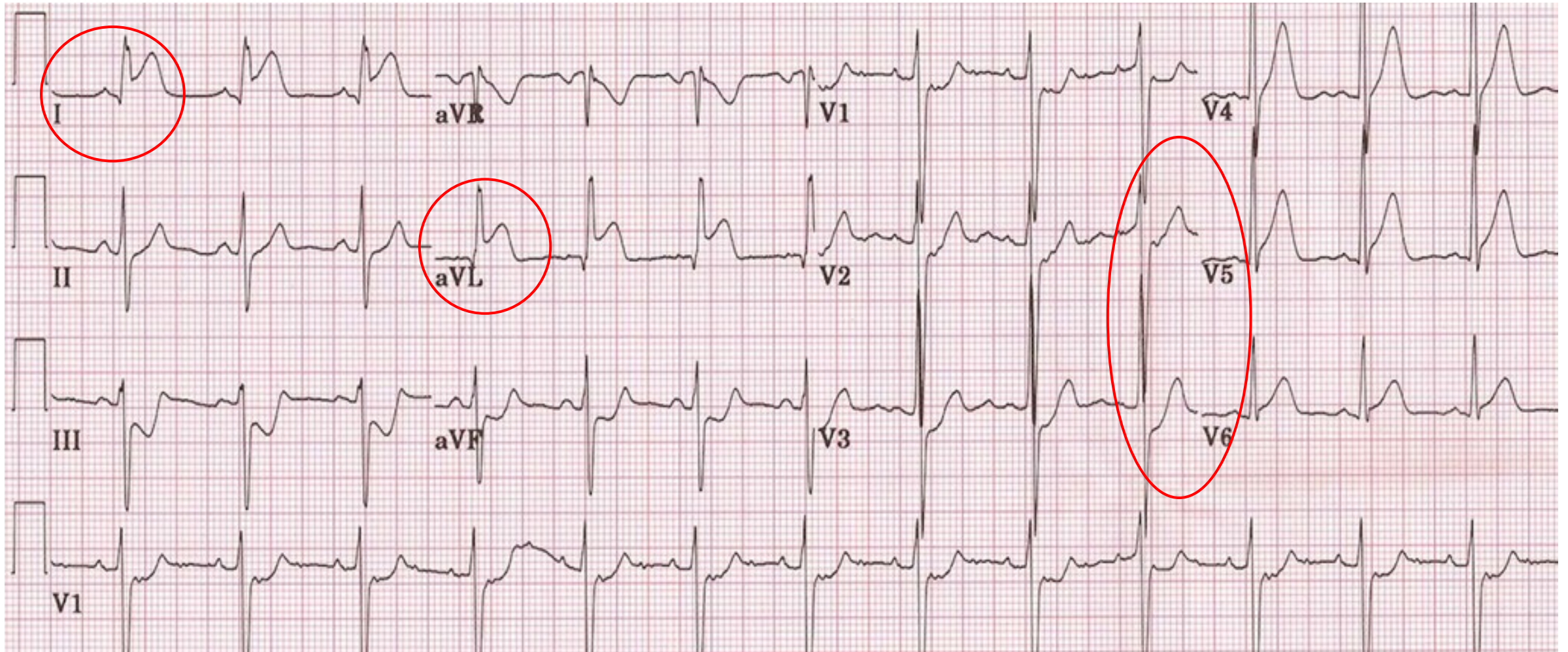


Kde?



Přední stěna

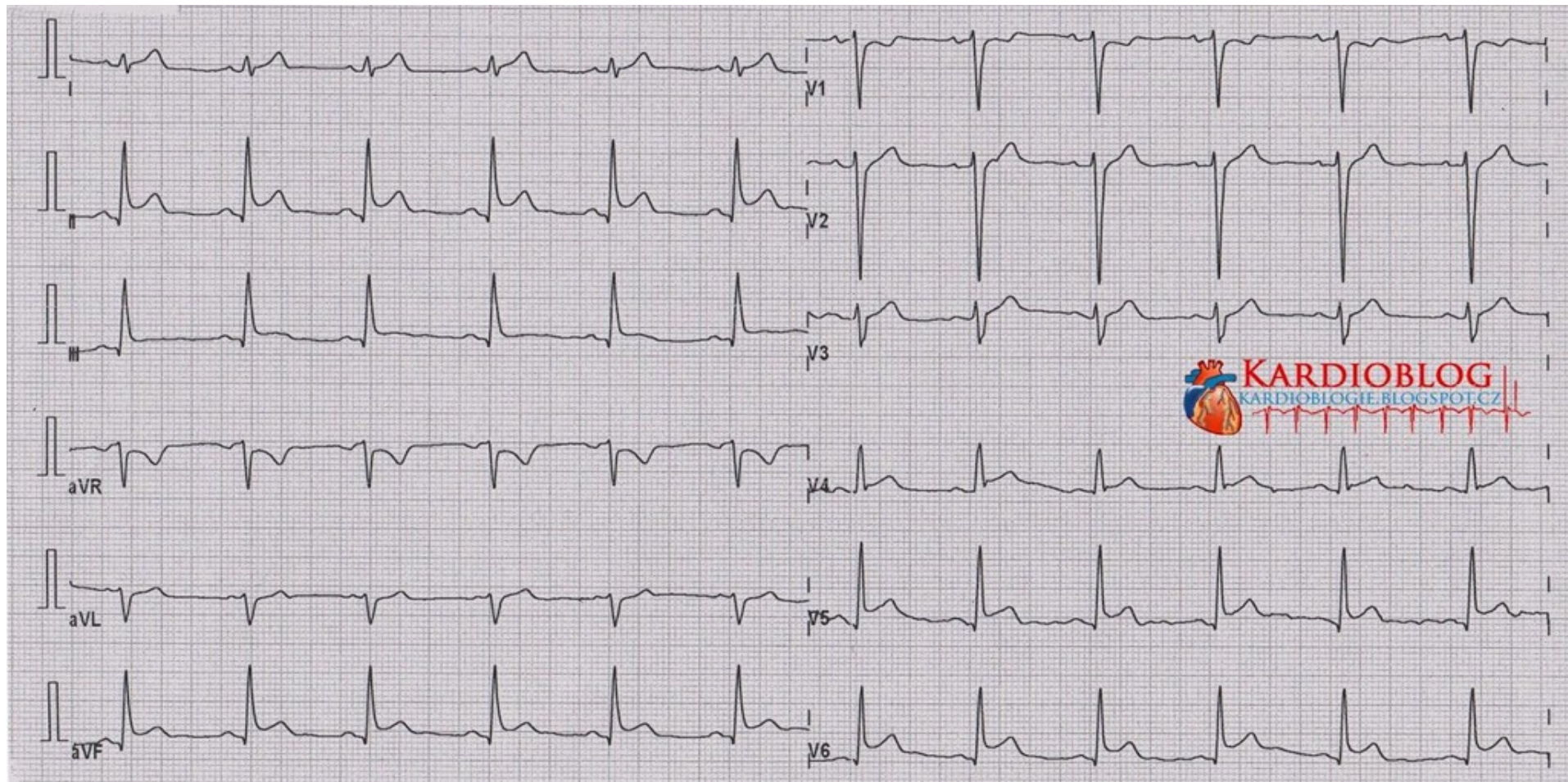
Kde?

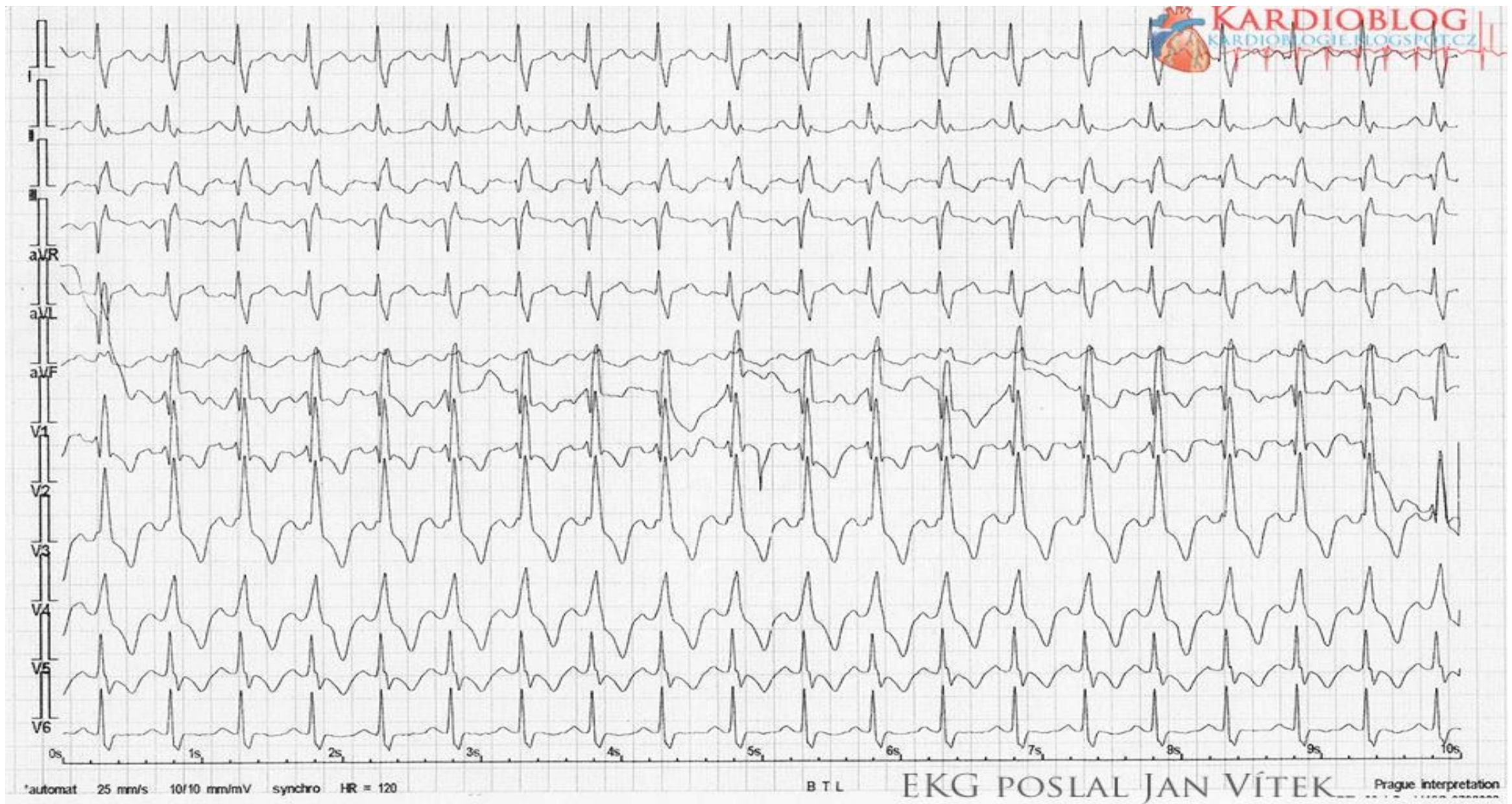


Laterální stěna

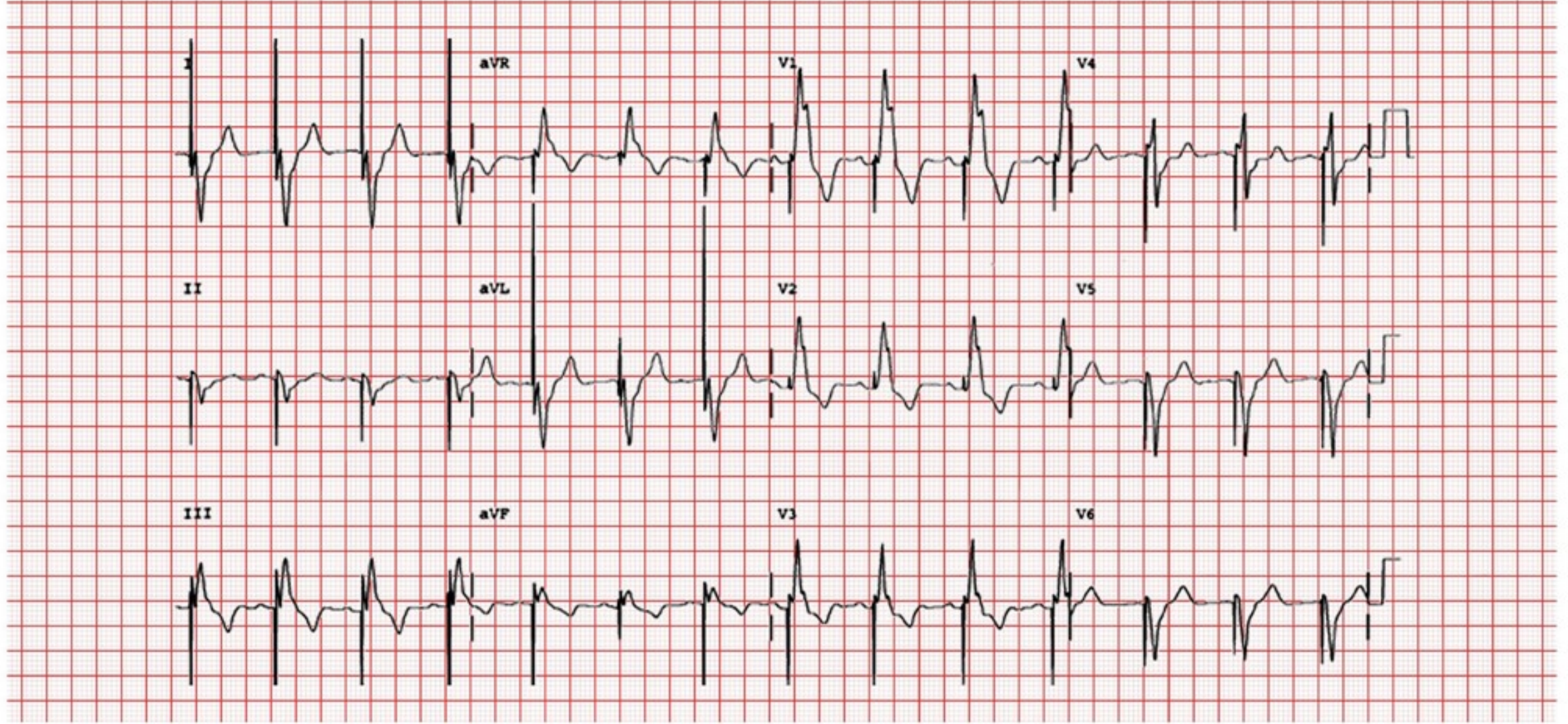
Kazuistika č.2

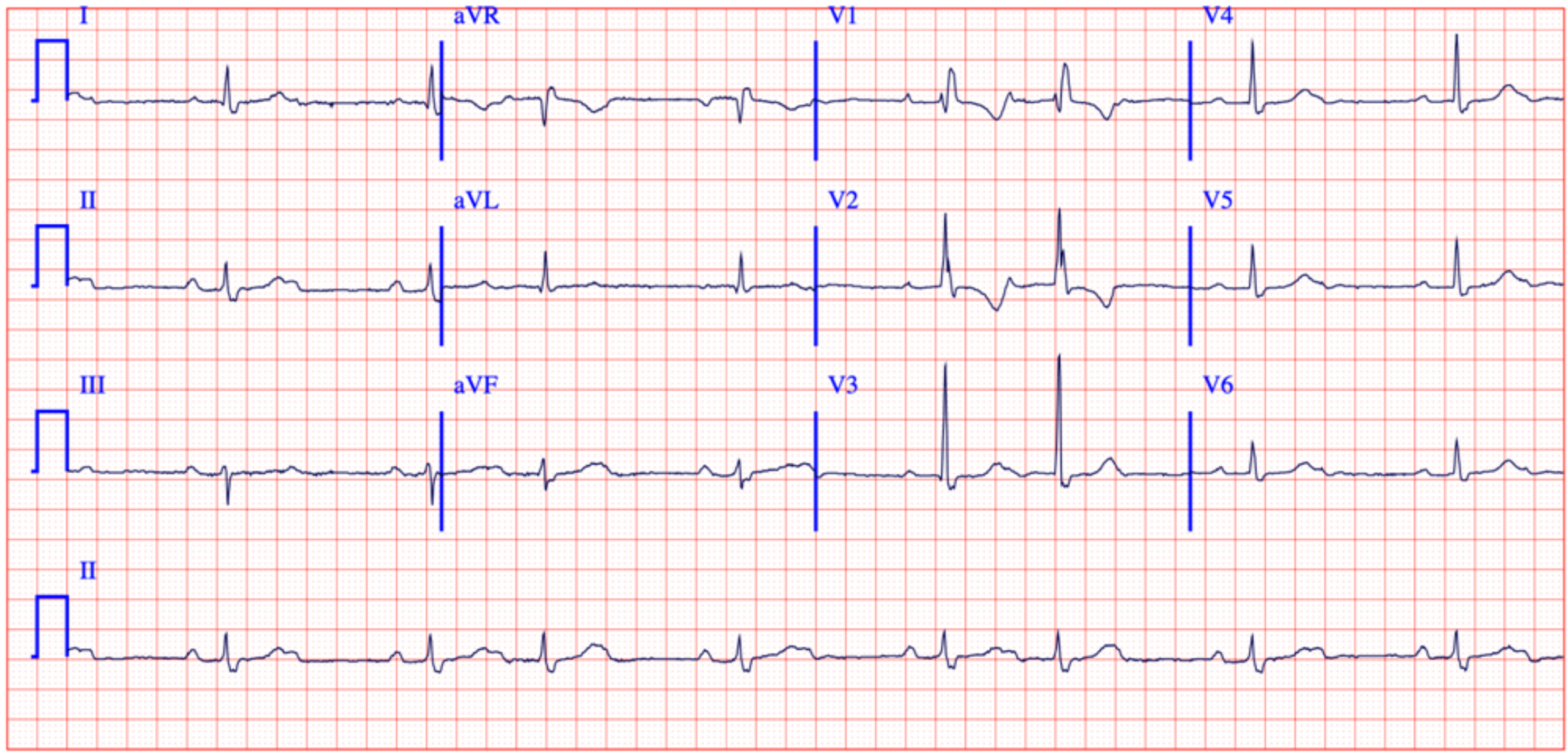
- muž, 25 let, kuřák
- **přerušovaná bolest za sternem**

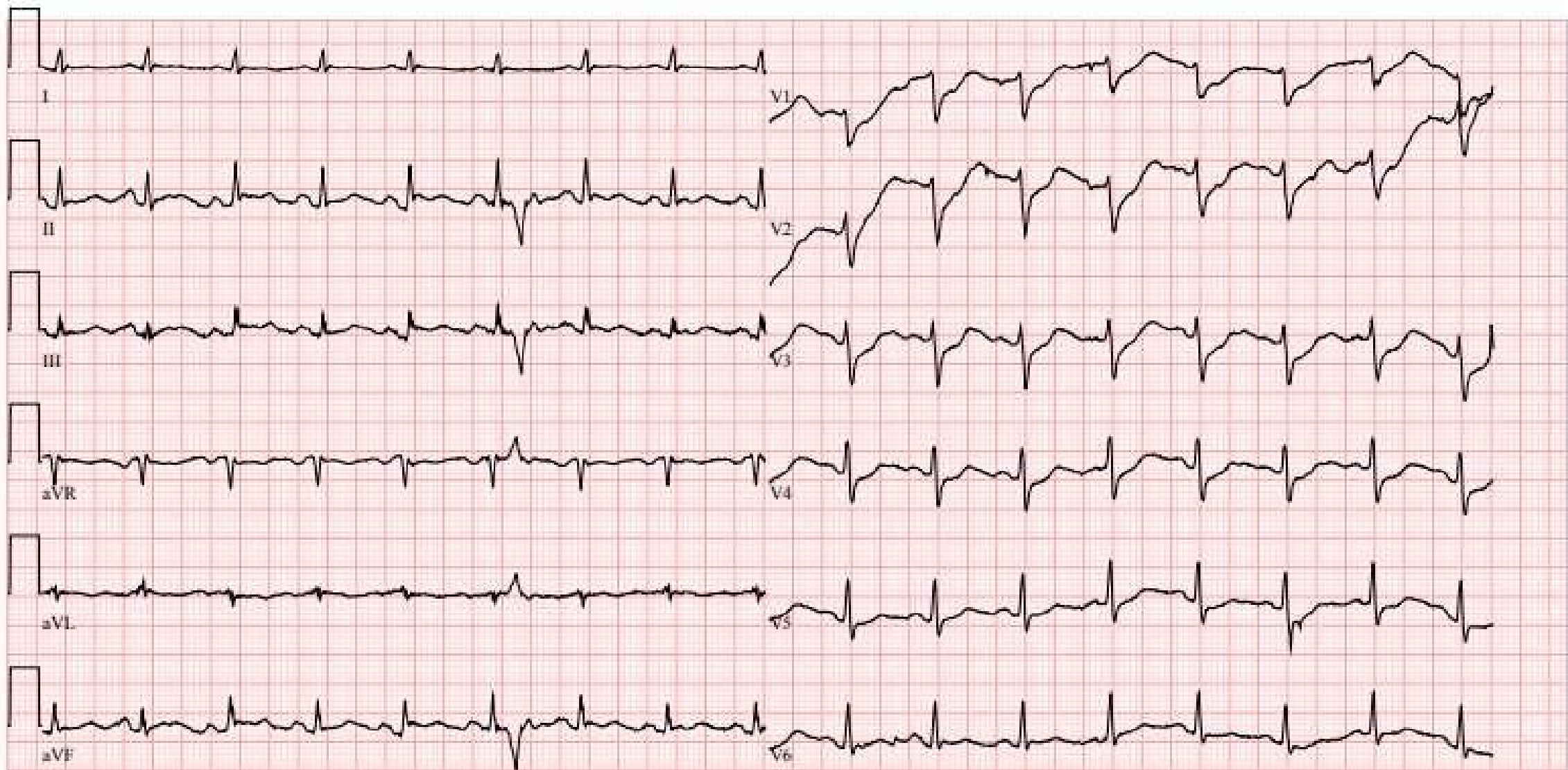




BONUS







Děkujeme za pozornost!