

Poruchy plicní perfúze a difúze

Proces respirace (výměna plynů v plicích)

- Ventilace
- Difúze
- Perfúze

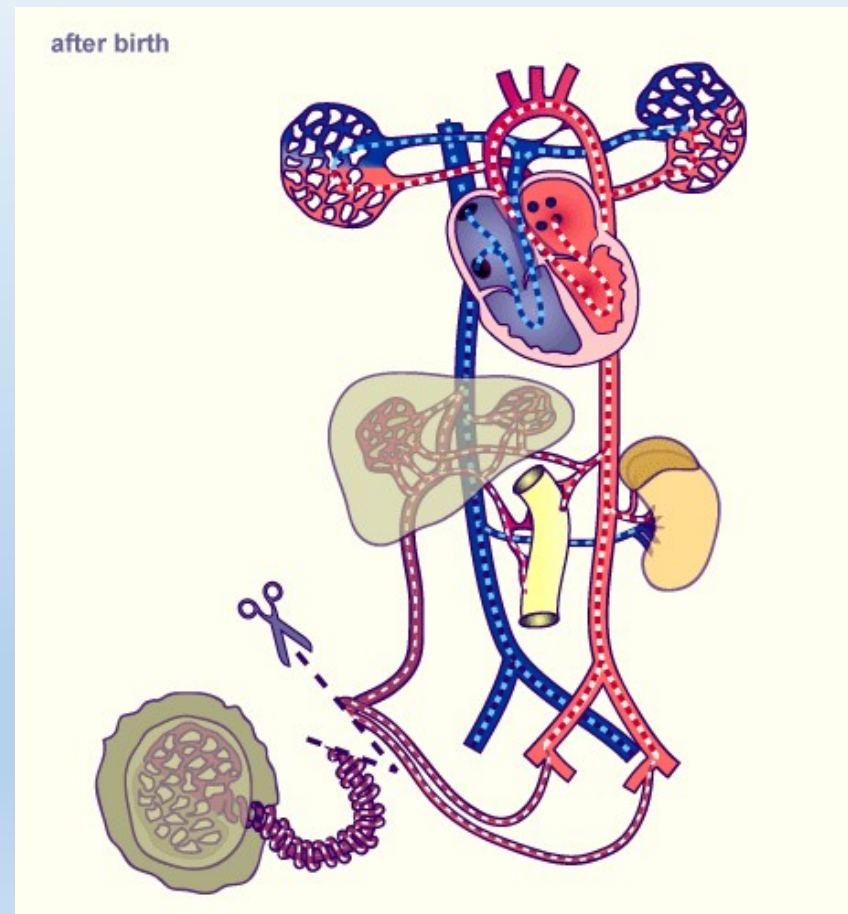
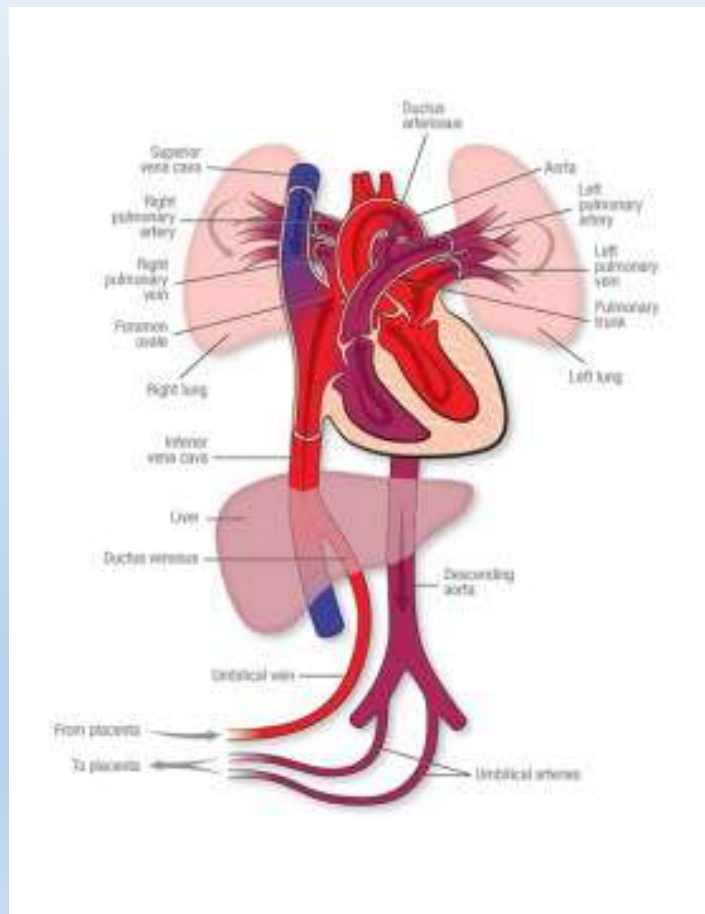
Parciální tlaky

	O ₂ (%)	CO ₂ (%)	PH ₂ O (kPa)	PN ₂ (kPa)	PaO ₂ (kPa)	PCO ₂ (kPa)
Atmosfer. vzduch (suchý)	20,93	0,03	0,8	79,04	21,06	0,04
Expir. vzduch	15,1	4,3	6,3	75,3	15,3	5,73
Alveolární vzduch	13,2	5,1	6,2	76,4	↓ 13,4	↑ 5,33
Arteriální krev	19,8	5,0	6,3	76,4	8 ↓ 12,7	↑ 5,2
Venózní krev	14-15	5,5	6,3	76,4	↓ 5,2	↑ 6,13

Rozdíly plicní a systémové cirkulace


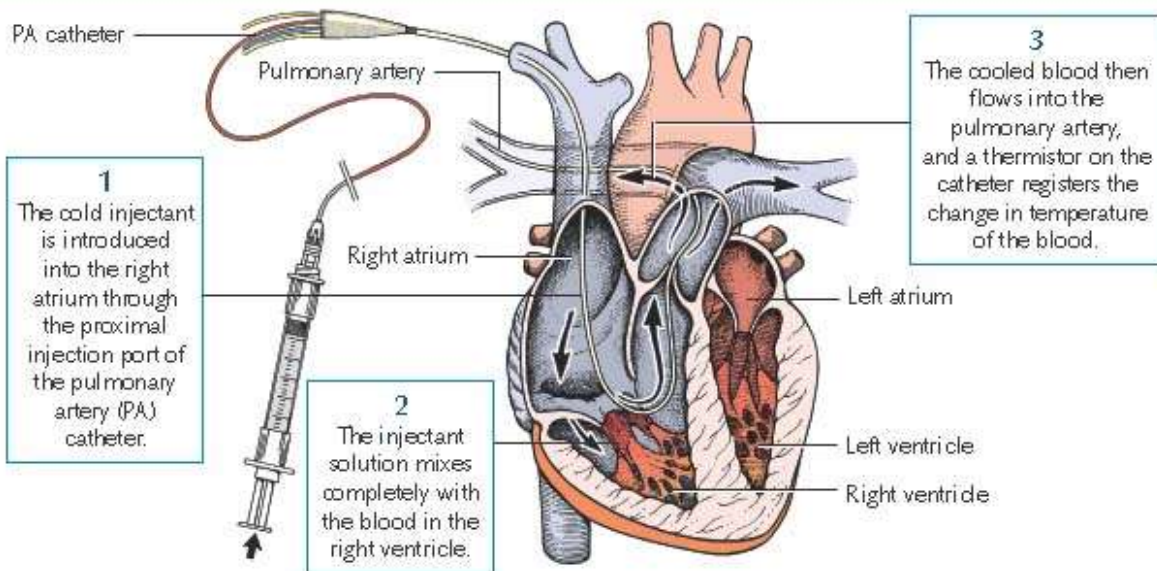
- Plicní cirkulace
 - Nízký tlak
 - Distribuce do jednotlivých segmentů regulována výhradně lokálními metabolickými faktory (hypoxická vazokonstrikce)
 - Celkový CO je určen ledvinami a levou komorou (ty reagují primárně na parametry systémové cirkulace), v plicích pouze regulace rezistence
 - Malý tlakový gradient mezi plicními žilami a tepnami (dostatečné \uparrow TK v levé síni se přenesou až do plicnice)
- Systémová cirkulace
 - Vysoký tlak
 - Distribuce do jednotlivých segmentů regulována metabolicky (hypoxická vazodilatace) i centrálně (nervový systém, hormony)
 - Současná regulace rezistence, mechanické funkce srdce a cirkulujícího volumu
 - Rozdíl mezi arteriálními a žilními tlaky cca 100 mmHg, \uparrow TK v pravé síni nemá přímý vliv na MAP
- Většina rozdílů se vyvíjí až během přechodu na postnatální cirkulaci

Fetální a postnatální oběhový systém



Vyšetření perfúze - celková

- Srdeční výdej pravé komory:
 - $(EDV-ESV) \times HR$ (odhad - např. echokardiografie)
 - termodiluce (invazivní) – při rychlém průtoku rychlé odplavení studeného markeru (malá plocha pod křivkou)



$$CO_{T_{Da}} = \frac{(T_b - T_i) \times V_i \times K}{\int \Delta T_b \times dt}$$

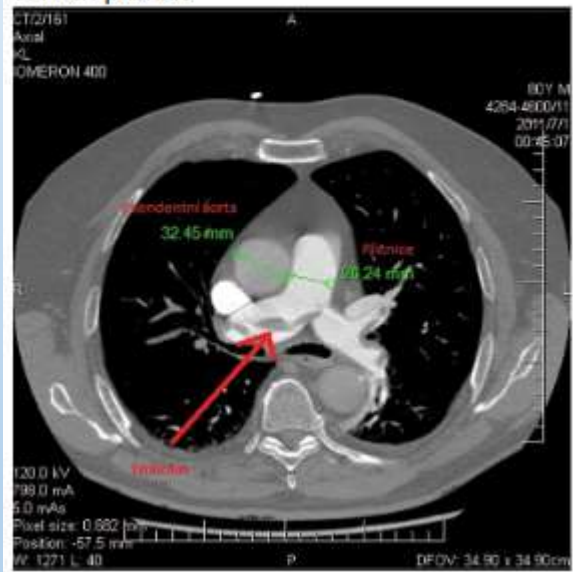
T_b = Blood temperature
 T_i = Injectate temperature
 V_i = Injectate volume
 $\int \Delta T_b \times dt$ = Area under the thermodilution curve
 K = Correction constant, made up of specific weight and specific heat of blood and injectate

Vyšetření perfúze - lokální

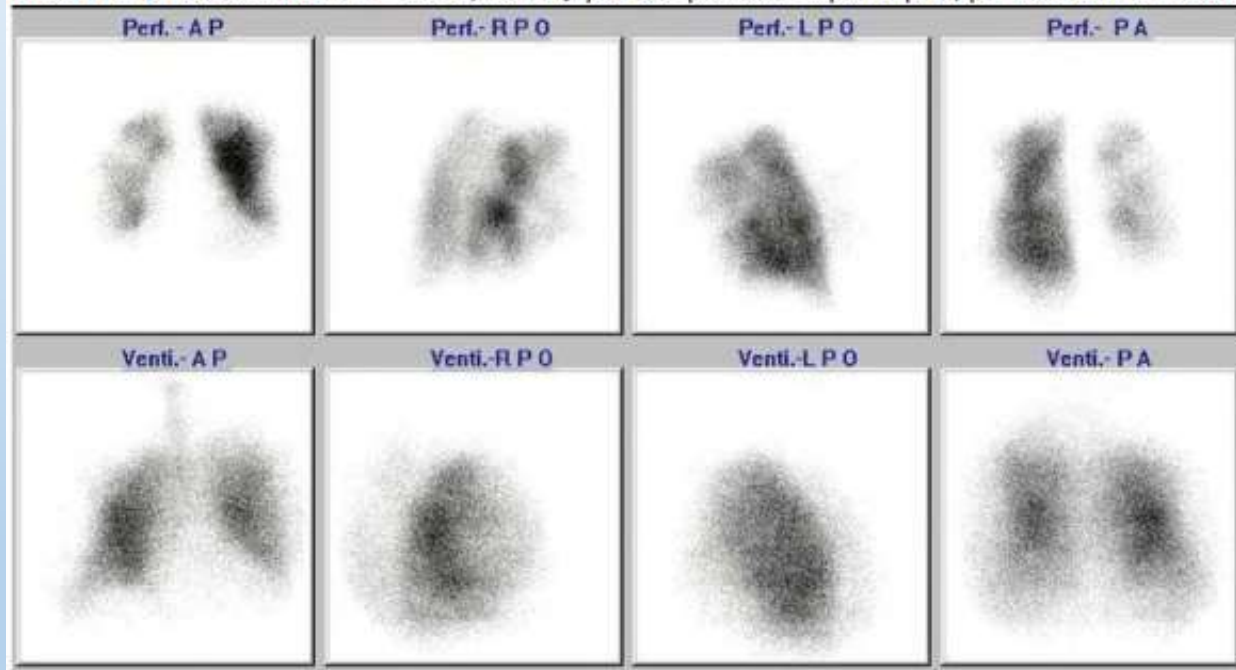
- Scintigrafie
 - Perfúzní scintigrafie (např. $^{99m}_{43}\text{Tc}$)
 - Ventilačně-perfúzní scan: kombinace perfúzní a inhalační scintigrafie
- Angiografie
 - Digitální subtrakční angiografie
 - CT angiografie

Perfúze plic a V-P scan

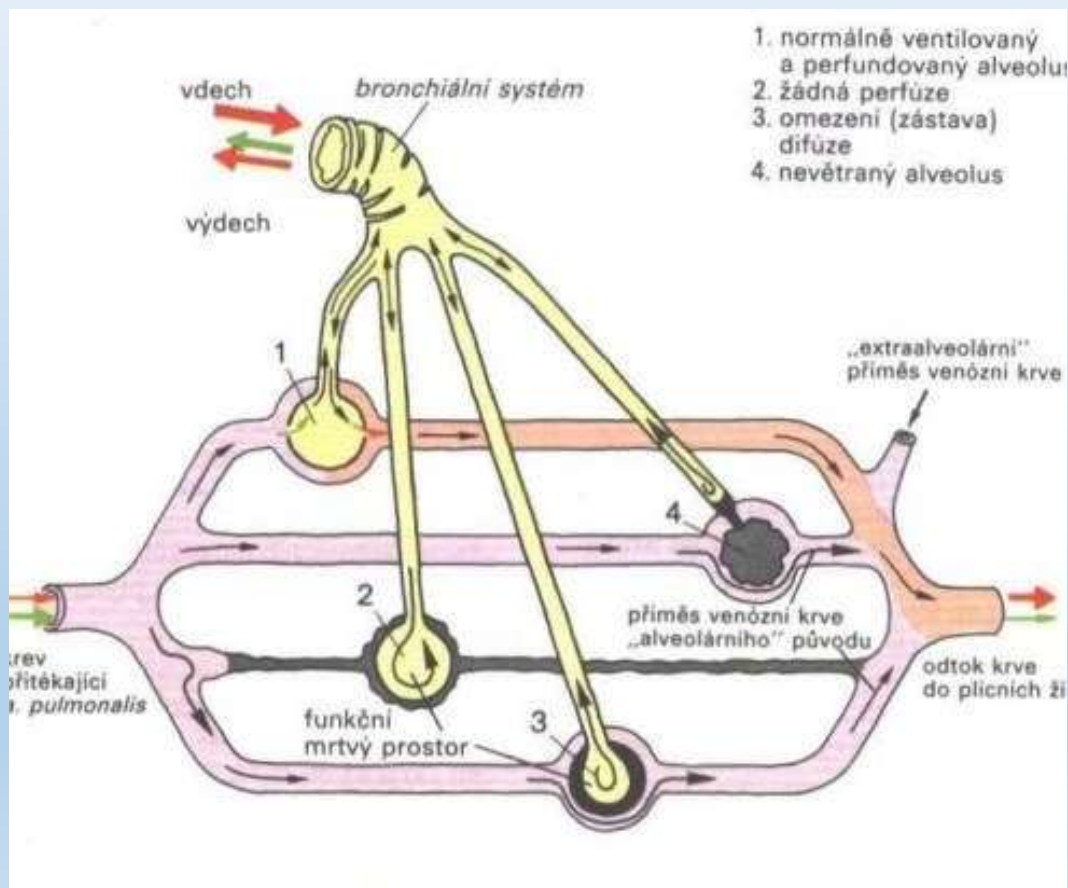
Obrázek 2. Měření ascendentní aorty a plicnice, šipka ukazuje na embolus v bifurkaci a obou větvích plicnice



Obrázek 4. Pozitivní nález V-P scanu, defekty perfuze převážně v pravé plicí, při normální ventilaci



Nálezy



Normální

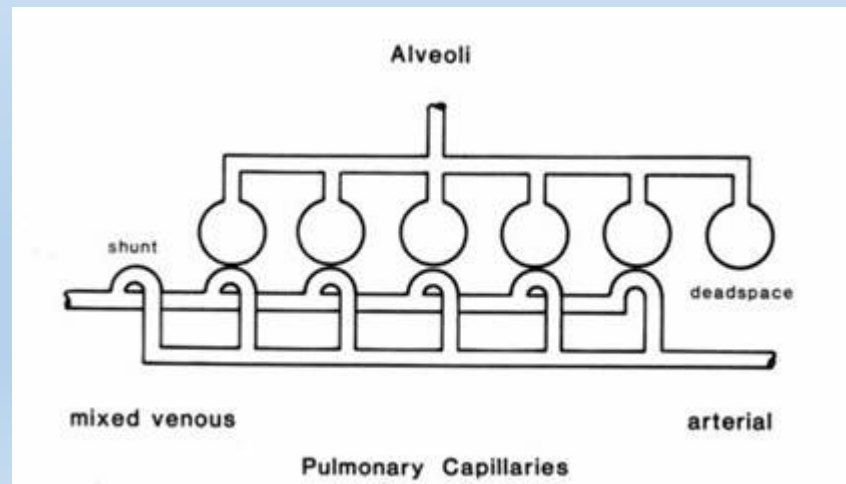
Pravolevý zkrat

Mrtvý prostor

Mrtvý prostor A pravolevý zkrat

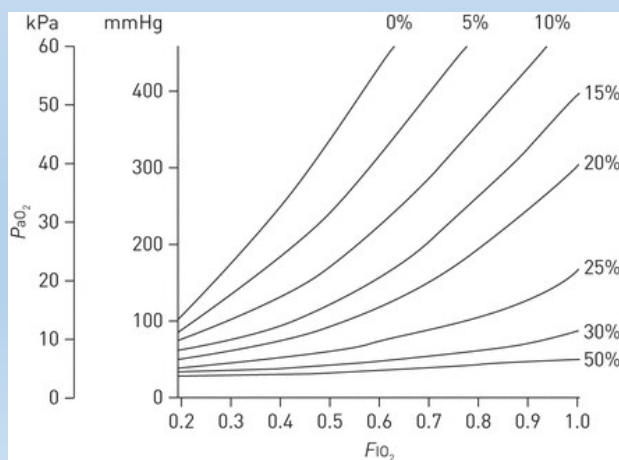
Pravolevý zkrat

- množství krve, které se dostalo z pravé komory do levé síně aniž by se v něm změnila tenze plynů (do 0.10 fyziologický)
 - anatomický
 - funkční (alveoly s nízkým V_A/Q)
 - patologický



P-V zkrat - metody

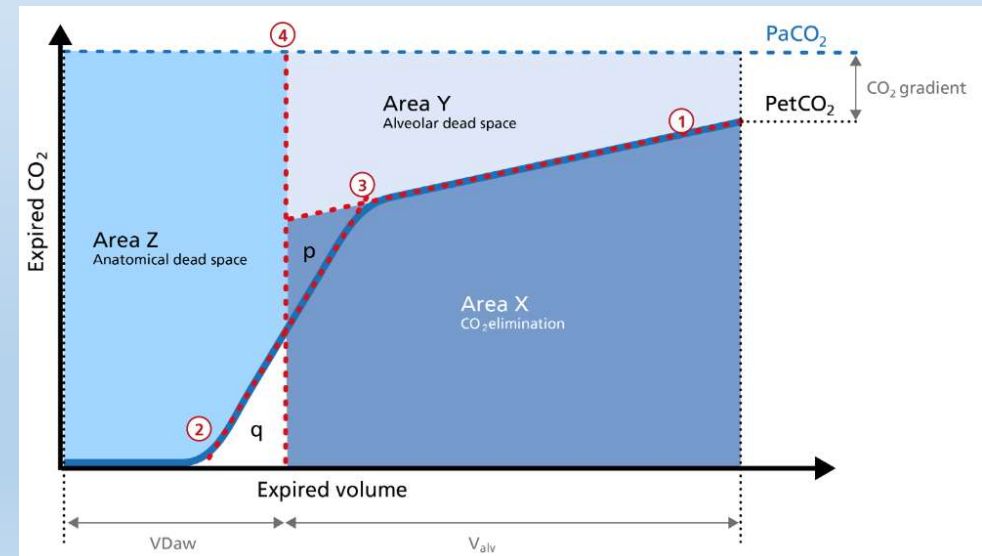
- Celkový zkrat
- Může být odhadnut z poměru mezi frakcí O_2 ve vdechovaném vzduchu (FiO_2) a parciálním tlakem O_2 v arteriích (PaO_2)
- U výraznějšího zkratu nevede $\uparrow FiO_2$ k $\uparrow PaO_2$!



- Anatomický zkrat (obcházející plicní kapiláry) lze odhadnout pomocí perfúzní scintigrafie
 - kvantifikace vychytávání makroagregátů albuminu značeného $^{99m}_{43}Tc$ v plicní a systémové cirkulaci
 - $zkrat[\%] = \frac{\text{systémové agregáty} - \text{plicní agregáty}}{\text{systémové agregáty}}$

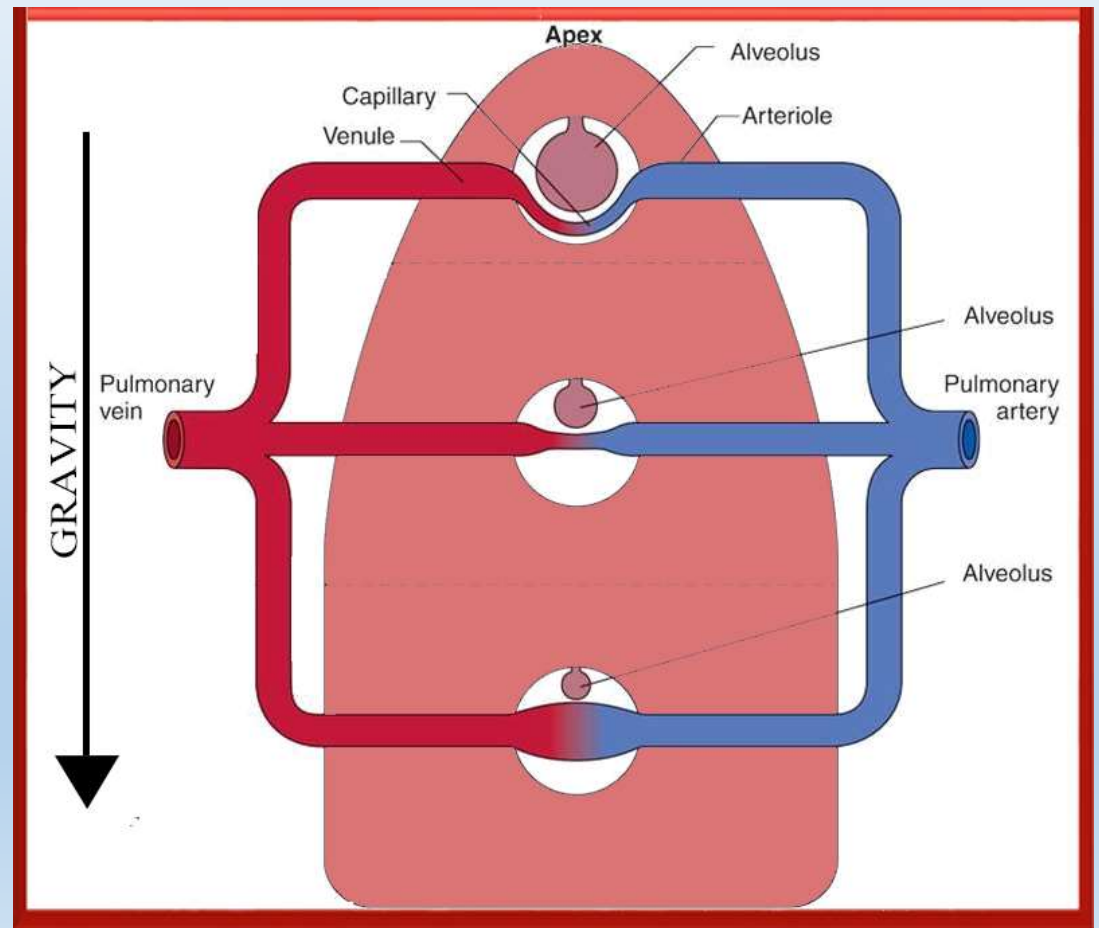
Mrtvý prostor

- prostor, ve kterém nedochází k výměně plynů
 - lze jej odhadnout z rozdílu mezi PaCO_2 a pCO_2 ve vydechovaném vzduchu na konci výdechu (end-tidal CO_2 ; EtCO_2) - kapnometrie
 - $\uparrow (\text{PaCO}_2 - \text{EtCO}_2) \leftrightarrow \uparrow$ mrtvý prostor
- fyziologicky cca 1/3 dechového objemu
 - anatomický
 - funkční (alveoly s vysokým V_A/Q)
 - patologický

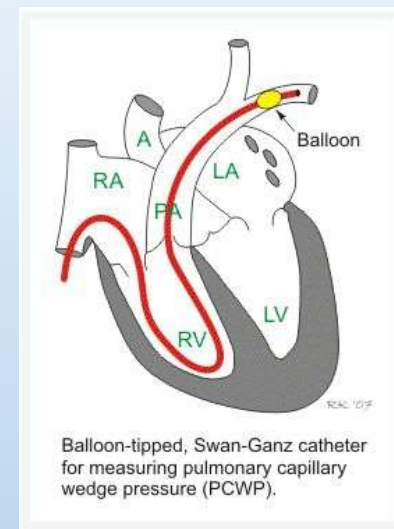
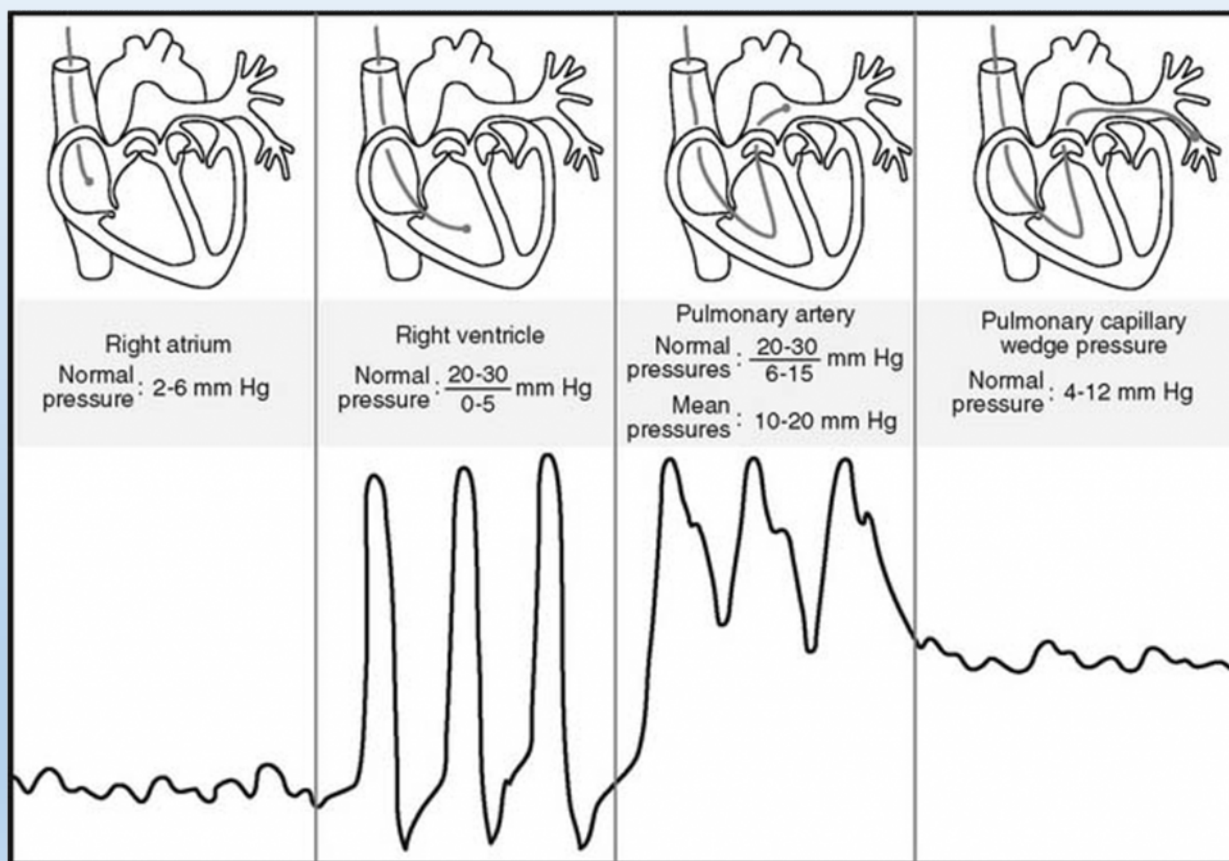


V_A / Q poměr

- $\uparrow V_A/Q$ – mrtvý prostor
- $\downarrow V_A/Q$ – zkrat
- $V_A/Q \sim 1$ – žádný zkrat ani mrtvý prostor, nebo kombinace zkratu a mrtvého prostoru (což je v jisté míře norma)

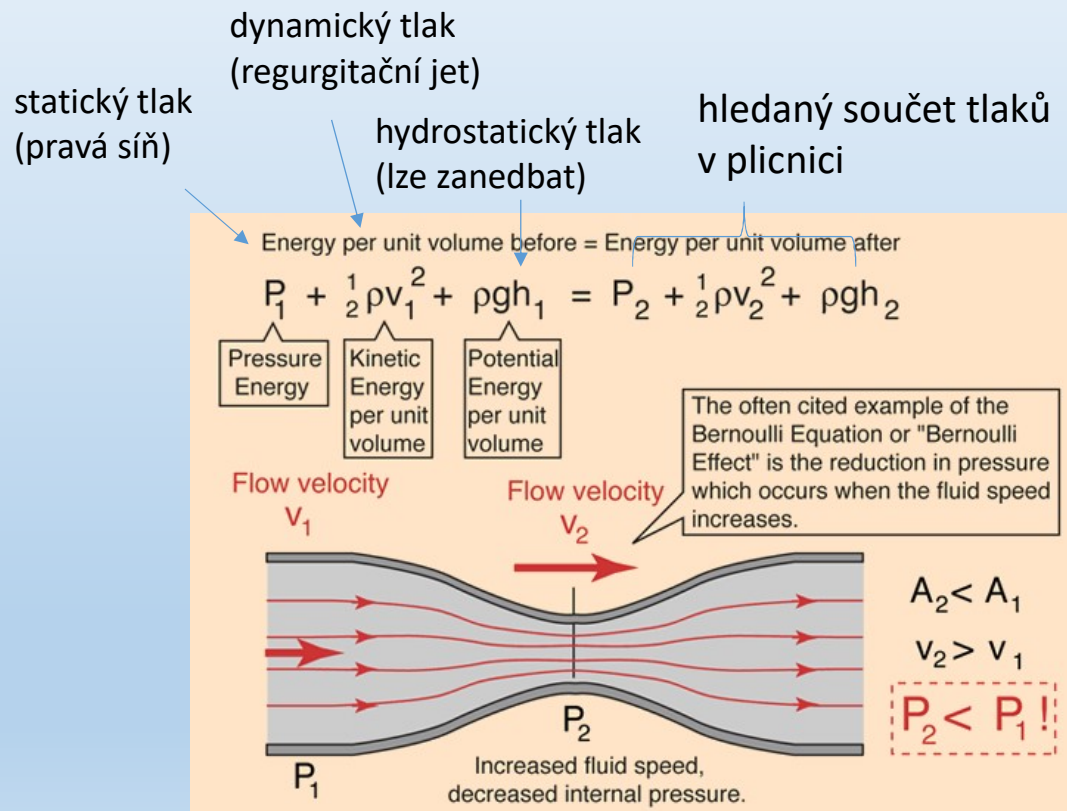


Tlaky v plicní cirkulaci



- Tlak v plicnici
- Tlak v zaklínění (pulmonary wedge pressure)
 - katetr s balónkem je krevním tokem odnesen do jedné z větví plicnice, kterou ucpe („zaklínění“)
 - Tlak měřený špičkou katetru tak odpovídá tlaku v levé síni a ne v plicnici

Neinvazivní odhad plicních tlaků

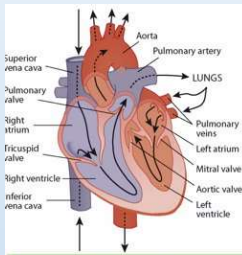


- Menší spolehlivost než přímé měření, spíše orientační vodítko (± 5 mmHg)
- 2D USG – odhad tlaku v pravé síni (P_{ra})
 - průměr vena cava inferior (norma 1,5 – 2,5 cm)
 - změny průměru vena cava inferior během dýchání (norma ≥ 50 %)
- Dopplerovský ultrazvuk – trikuspidální a pulmonální regurgitace (viz Bernoulliho rovnice)
 - Systolický tlak v plicnici: $4(TRV_{end})^2 + P_{ra}$, kde TRV_{end} je rychlost proudění trikuspidální regurgitace na konci diastoly
 - Diastolický tlak v plicnici : $4(PRV_{end})^2 + P_{ra}$, kde PRV_{end} je rychlost proudění pulmonální regurgitace na konci diastoly
 - Střední tlak v plicnici : $4(PRV_{bd})^2 + P_{ra}$, kde PRV_{bd} je rychlost proudění pulmonální regurgitace na začátku diastoly
 - Výsledek v torrech; 1 kPa \sim 8 torr (proto rychlosti násobeny 4)

Plicní hypertenze

- Střední tlak v plicnici > 25 mmHg v klidu nebo > 30 mmHg během zátěže
- prekapilární
 - hypoxická (např. CHOPN, zejm. s převahou chronické bronchitidy)
 - restriktivní (např. IPP, pneumonektomie, těžký emfyzém)
 - vaskulární (např. plicní embolie, primární plicní hypertenze)
- postkapilární (např. levostranné srdeční selhání)
- hyperkinetická (např. levopravý zkrat)

tlaky a CO v pravém srdci u plicní hypertenze

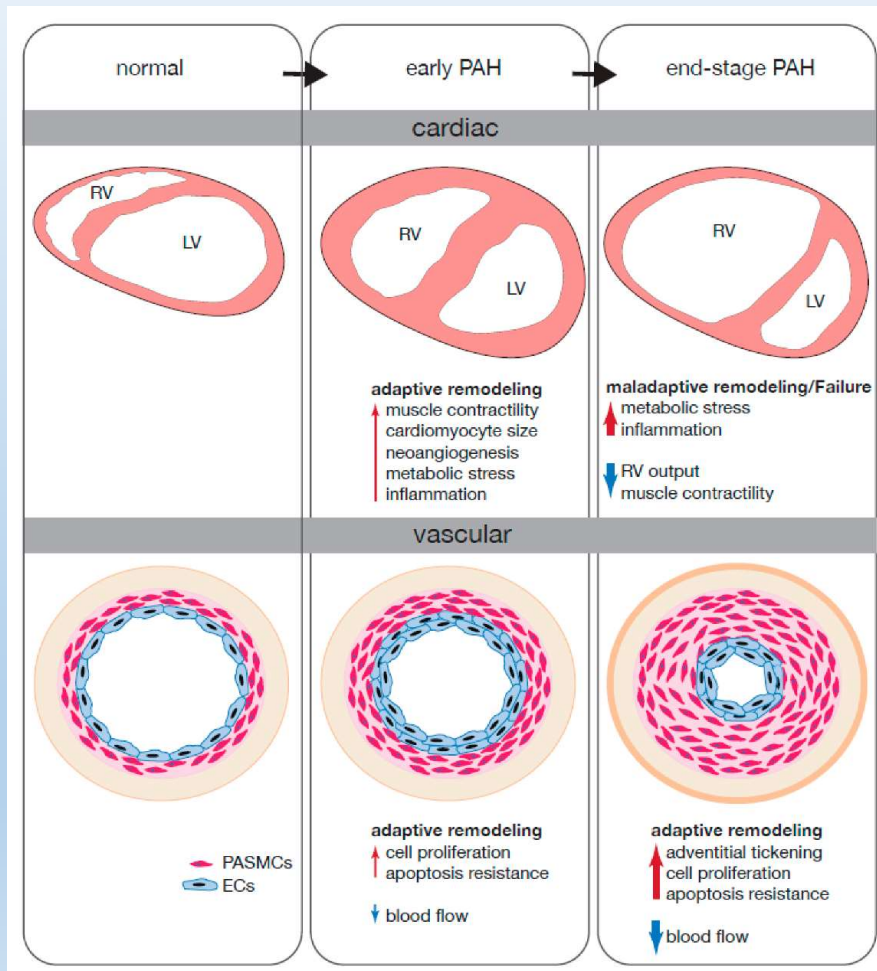


Hemodynamic Scenarios: Pulmonary Artery Catheter

	Right Atrial Pressure (mmHg)	Right Ventricular Pressure (mmHg)	Mean Pulmonary Artery Pressure (mmHg)	Pulmonary Capillary Wedge Pressure (mmHg)	Cardiac Index (L/min/m ²)
Normal	0-8	15-25/0-8	<25	8-12	2.6-4.2
HFrEF, decompensated	↑	↑	↑	↑	↓
Pulmonary Arterial HTN	↑	↑	↑	↔	↔/↓
Pulmonic Stenosis	↑	↑	↔	↔	↔
Tricuspid Stenosis	↑	↔/↓	↔	↔	↔
Tricuspid Regurgitation	↑	↔	↔	↔	↔
Left-to-Right Shunt	↑	↑	↑	↔	↔
Right-to-Left Shunt	↔/↑	↔/↑	↑	↔/↑	↔
Tamponade/ Constrictive or Restrictive Cardiomyopathies	↑	↑	↔	↔/↑	↔/↓

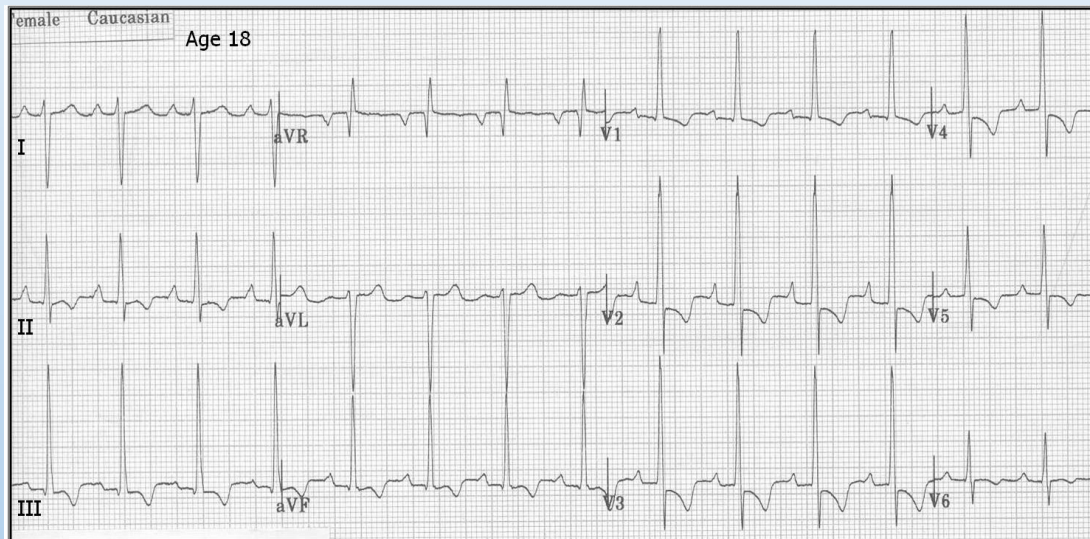
- HFrEF: srdeční selhání s redukovanou EF
- Srdeční index: CO vztažený na tělesný povrch
- U hyperkinetické PH ↑CO pravé komory

Plicní hypertenze – reakce pravé komory



- Pravá komora – primárně koncentrická hypertrofie, později dilatace a ↓ EF PK
 - V pokročilých stádiích pokles EF PK při zátěži namísto nárůstu
- Trikuspidální a plicní regurgitace
- Plicní cévy – ↑ tloušťky stěny (na jednu stranu zabraňuje plicnímu edému, na druhou ↑ rezistence – analogie hypertenze v systémovém oběhu)

EKG u hypertrofie pravé komory

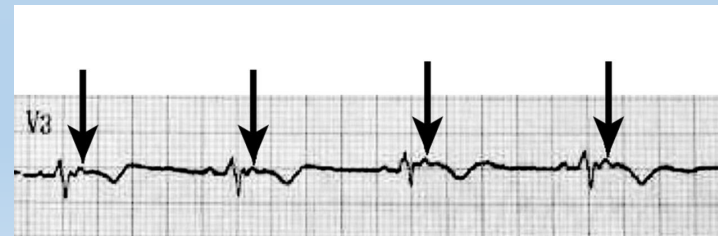
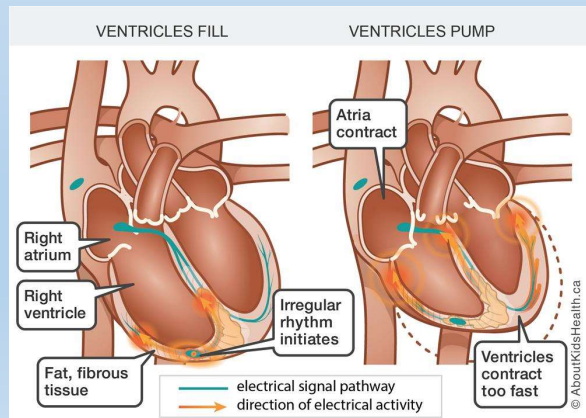


www.ecg.utah.edu

- Deviace osy doprava ($+110^\circ$)
- Hluboké S v levostranných hrudních svodech (odpovídá pravostranné orientaci osy v transverzální rovině)
- Dominantní R ve V1 (>0.7 mV)
- RBBB (částečný nebo kompletní)
- P pulmonale (>0.25 mV)
- ST deprese, negativní T v pravostranných a spodních svodech

Další příčiny hypertrofie pravé komory

- Vrozené vývojové vady s levoprávním zkratem
- Chlopenní vady
- Arytmogenní kardiomyopatie (ACM, syn. arytmogenní dysplazie pravé komory – ARVD)
 - EKG korelát: ϵ -vlna – postexcitace pravé komory; KES tvaru LBBB



Etiologie plicní hypertenze (klasifikace)

- Primární plicní hypertenze
 - Vrozené srdeční vady
 - Levostranné srdeční selhání – plicní žilní hypertenze
 - Plicní choroby
 - Plicní embolie
 - Jiné (např. sarkoidóza, onemocnění krevetvorby, lymfatických cév)
- } plicní arteriální hypertenze

Plicní arteriální hypertenze

- zahrnuje idiopatickou hypertenzi i PAH při vrozených srdečních vadách, lékově navozenou PAH (anorektika), perzistující PH novorozenců nebo PAH při onemocnění pojiva
- Celkem cca 5 % případů plicní hypertenze (z toho asi 50 % idiopatická PAH)
- Familiární PAH – 6-10 % případů – u 75 % mutace BMPR2 (receptor pro TGF- β)
 - proapoptotický účinek na hladké svalstvo cév + antiapoptotický efekt na endotel
 - nízká penetrance, mutace nebo \downarrow exprese BMPR2 časté i u jiných typů PAH

Patogeneze PAH

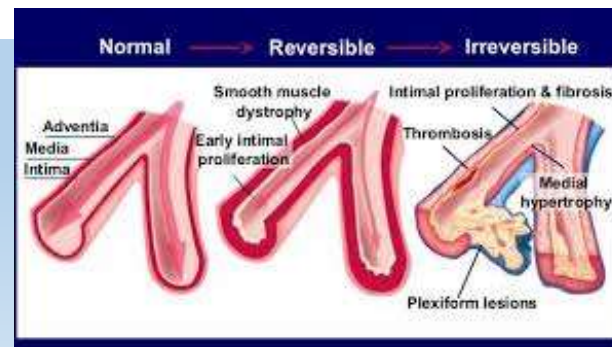
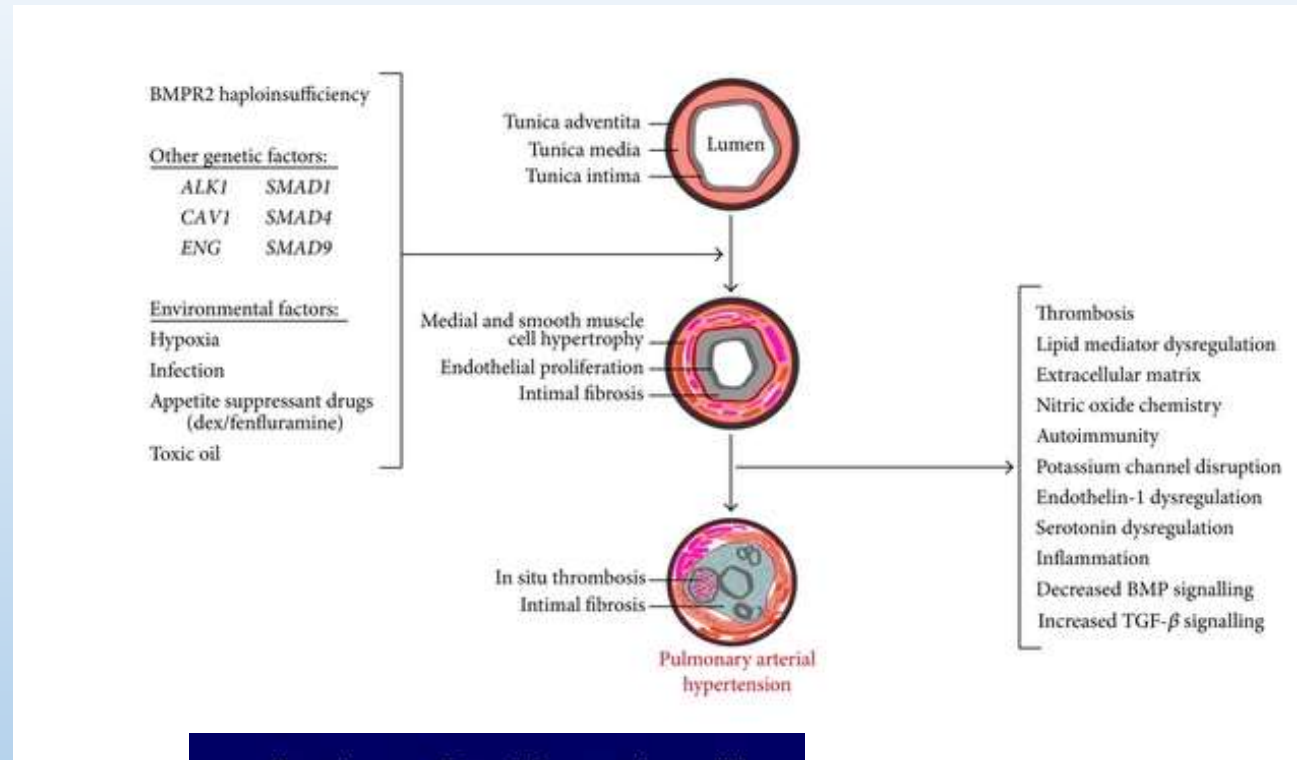
1) Vazokonstrikce

- endoteliální dysfunkce
- tromboxan A₂ > prostacyklin (PGI₂)

2) cévní remodelace

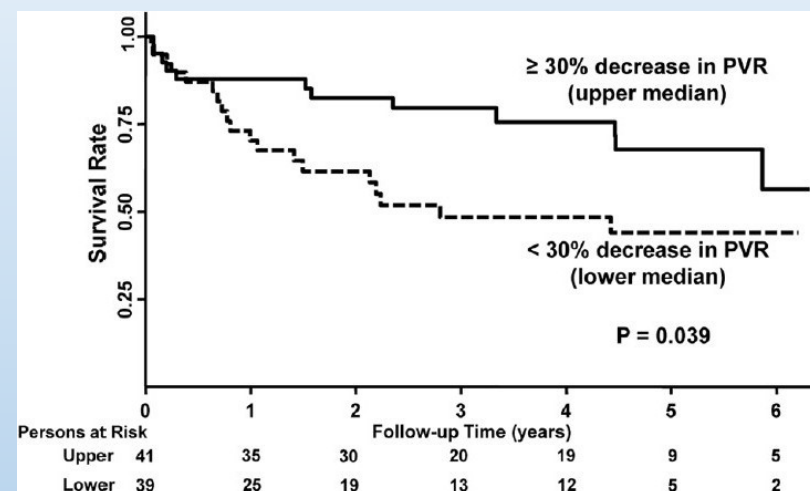
3) mikrotromby

4) plexiformní léze (ireverzibilní)



Prognóza a léčba PAH

- Bez léčby medián přežití 3 roky
- Antikoagulancia
- Vazodilatancia (prostacyklin, sildenafil)
- U části pacientů („respondéři“) klesá PH o >20 % při vazodilatačním testu
 - Podání NO ve vdechovaném vzduchu / i.v epoprostenol (syntetický prostacyklin) nebo adenosin
 - Dobrá reakce na blokátory Ca²⁺ kanálů, lepší prognóza
- Transplantace plic

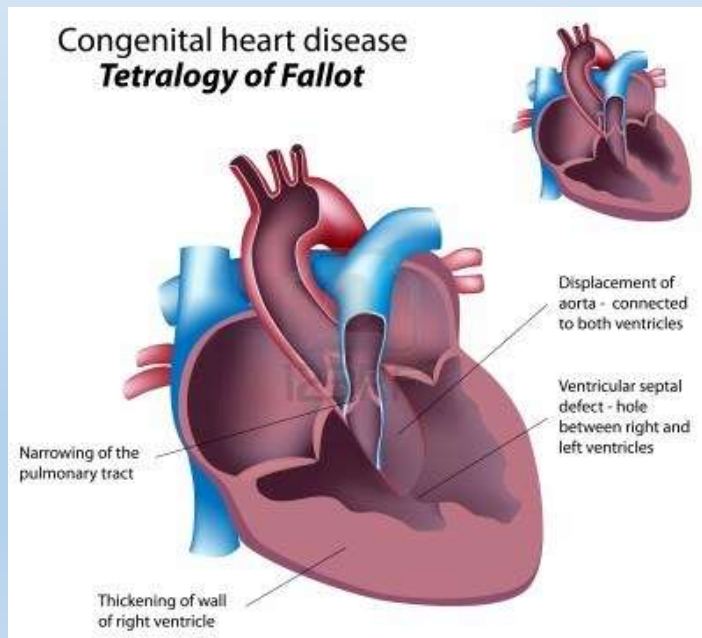


Malhotra et al. 2011

Vrozené srdeční vady

- Cyanotické

- transpozice velkých cév
- hypoplázie levé komory
- Fallotova tetralogie



- Necyanotické

- stenóza aorty
- koarktace aorty
- defekt septa síní
- foramen ovale patens
- defekt septa komor
- perzistence ductus arteriosus
- bikuspidální aortální chlopeč (spíše varieta)

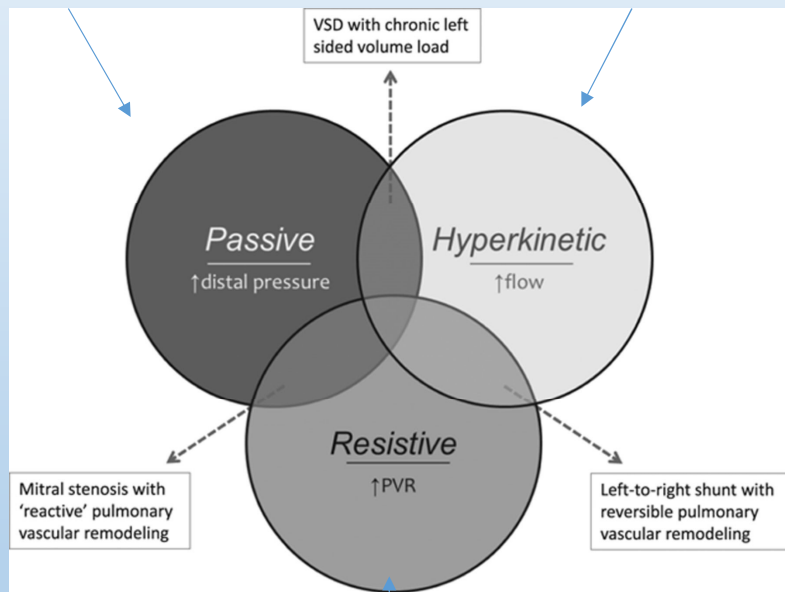
- Plicní hypertenze u:

- perzistence ductus Botalli (~100 %)
- defektu septa komor (~50 %)
- defektu septa síní (~10 %)

Plicní hypertenze u srdečních vad

vady levého srdce

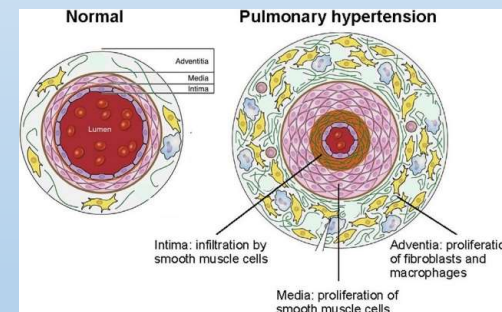
nekomplikovaný levoprávní zkrat



Eisenmengerův syndrom

• Eisenmengerův syndrom

- Závažná forma plicní hypertenze při levoprávních zkratech
- Plicní tlaky ~ MAP
- Irreverzibilní remodelace plicních cév



- Levoprávní zkrat → pravolevý → systémová hypoxie

Plicní embolie

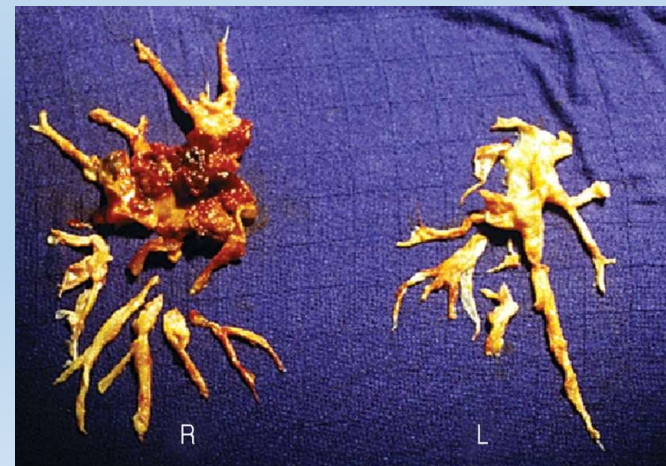
- $\uparrow V_A/Q$
- Příčiny:
 - trombembolie
 - tuková embolie (např. zlomeniny) – možnost přechodu bronchopulmonálními spojkami
 - vzduchová embolie (např. žilní katetrizace)
 - nádorová embolie
 - těhotenské komplikace
 - amniová tekutina
 - mola hydatidosa
 - septická embolie (např. srdeční chlopně)

Následky PE

- ↑ mrtvý prostor
- ↑ zkrat (anatomický – průtok krve bronchopulmonálními spojkami, PFO)
- Hyperventilace (dráždění juxtakapilárních J-receptorů – subj. dyspnoe)
 - Částečně kompenzuje respirační insuficienci
 - U mírnějších forem PE vede k hypokapnii a respirační alkalóze
 - U těžkých forem hypoxie s hypokapnií – globální resp. insuficience
- Plicní hypertenze při >50 % obstrukci (analogicky resekci plic)
- Cor pulmonale acutum (dilatace PK, pravostranné regurgitace, tachykardie, ↑troponin, ↑natriuretické peptidy)
- Srdeční selhání „dopředu“ → obstrukční šok
- U závažných embolií elektromechanická disociace (zástava oběhu při normální el. aktivitě na EKG)
- Otevření foramen ovale patens → zkrat, paradoxní embolizace
- Subakutní masivní (sukcesivní) embolie – rozvoj 1-2 týdny

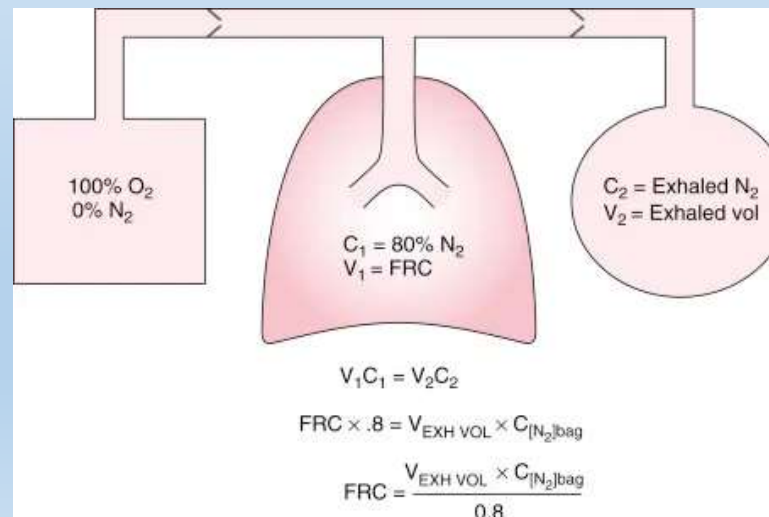
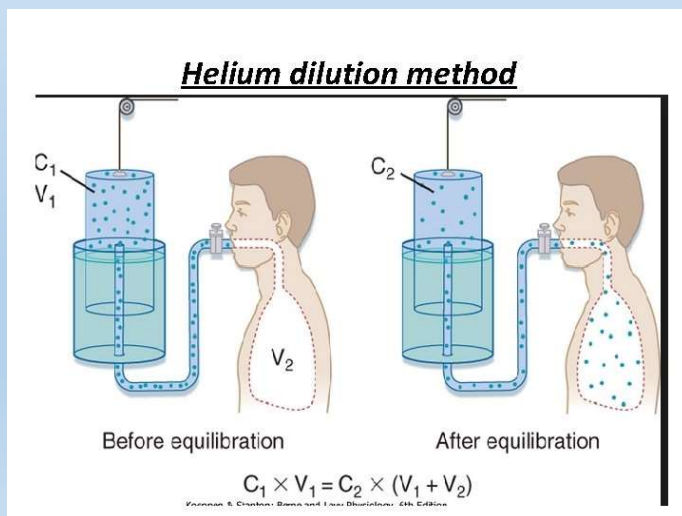
Plicní embolie a CTEPH

- Chronická trombembolická plicní hypertenze
- Následek cca 1-4 % plicních embolií, ale 25 % CTEPH je bez anamnézy PE
- Následek plicní embolie
 - obstrukce plicní cirkulace nerekanalizovanými tromby
 - hyperperfúze v nepostižených cévách → remodelace se zvýšením vaskulární rezistence (jako u PAH)
- Progrese dušnosti v řádu měsíců



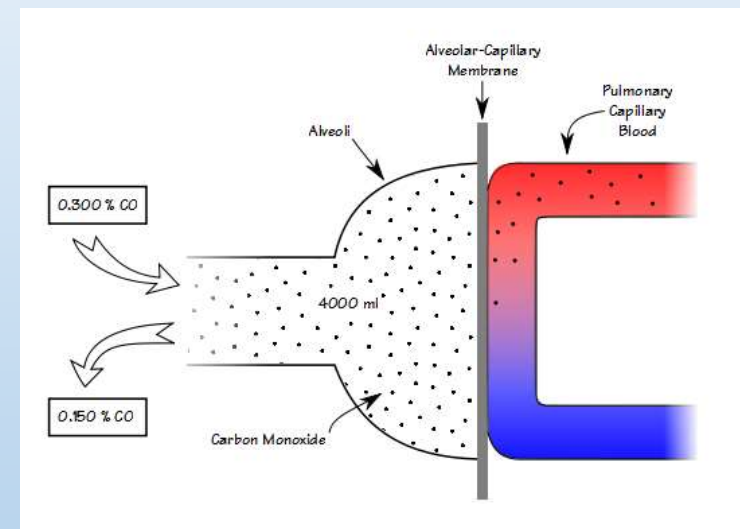
Difúze - měření reziduálního objemu

- Reziduální objem a odvozené parametry (funkční reziduální kapacitu a celkovou plicní kapacitu) nelze na rozdíl od jiných statických parametrů měřit přímo
- Možnosti:
 - Diluční metody (např. heliová diluční metoda)
 - Test vyplavování dusíku (nitrogen washout)
 - Celotělová pletysmografie – odhad RV pomocí změny tlaku během expira



Vyšetření difúze

- Transfer faktor plic pro CO (TLCO) nebo difúzní kapacita (DLCO)
 - Lze je vypočítat z poklesu koncentrace CO (vysoká afinita k Hb) a inertního plynu (např. He – viz diluční metody), což umožňuje zohlednit reziduální volem
 - Většinou single breath method – srovnávají se koncentrace CO a He ve vdechovaném vzduchu a po zadržení dechu, dalším faktorem ve výpočtu je doba zadržení dechu
 - Směs: He 14 %; CO 0,3 %; O₂ 21 %; N₂ zbytek
 - Pozor na:
 - Valsalvův nebo Müllerův manévr
 - pomalý vdech
 - únik směsi



Určení TLCO a DLCO

- DLCO: $\text{ml} \cdot \text{min}^{-1} \cdot \text{mmHg}^{-1}$
- TLCO: $\text{mmol} \cdot \text{min}^{-1} \cdot \text{kPa}^{-1}$
- $\text{DLCO} = \text{TLCO} \times 2,987$

$$V_a = V_i \times \text{He}_i / \text{He}_e$$

$$\text{CO}_o = \text{CO}_i (\text{He}_e / \text{He}_i)$$

$$k_{\text{CO}} = \ln(\text{CO}_o / \text{CO}_e) / t$$

$$K_{\text{CO}} = k_{\text{CO}} / P_b$$

$$\text{DLCO} = V_a \times K_{\text{CO}}$$

V_a ... volume exposed to helium (~TLC)

$\text{He}_{i,e}$, $\text{CO}_{i,e}$... concentrations of He and CO at the initial and ending point of breath

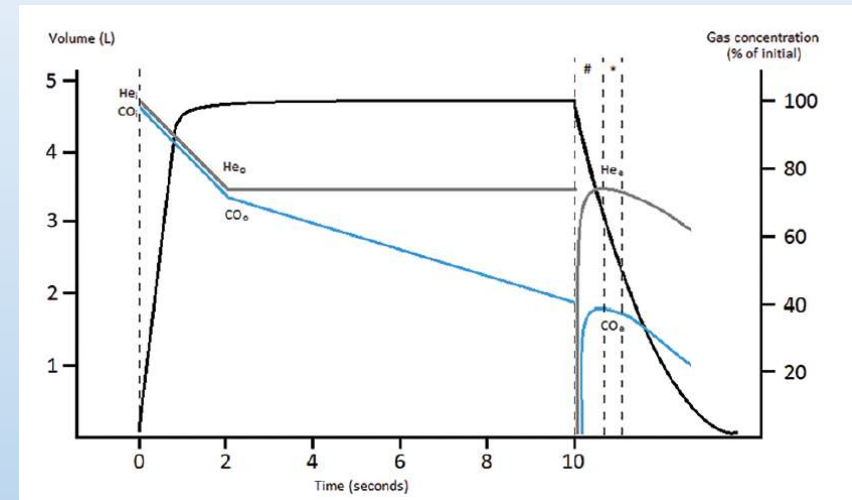
CO_o ... initial alveolar concentration

k_{CO} ... rate constant for CO removal (i.e. elimination constant)

P_b ... dry air pressure (barometric – water vapor pressure at 37°C)

~713 mmHg = 95 kPa

K_{CO} ... CO transfer coefficient



Plicní kapacita a difúze ve vztahu k nemocem

Abnormal pattern of DLCO, KCO and VA in various disease states:

Conditions	VA	KCO	DLCO
Incomplete lung expansion (Diaphragm palsy, collapse)	↓↓↓	↑↑	↓
Loss of lung units (lobectomy, fibrosis)	↓↓↓	↑	↓↓
Diffuse alveolar damage (ILD)	↓↓	↓	↓↓↓
Emphysema	↓	↓↓	↓↓↓
Pulmonary vascular disease	Normal	↓↓	↓↓
High pulmonary blood volume (Shunt, cardiac failure)	Normal	↑	↑↑
Alveolar hemorrhage	↓	↑↑↑	↑↑

Dey et al., 2020

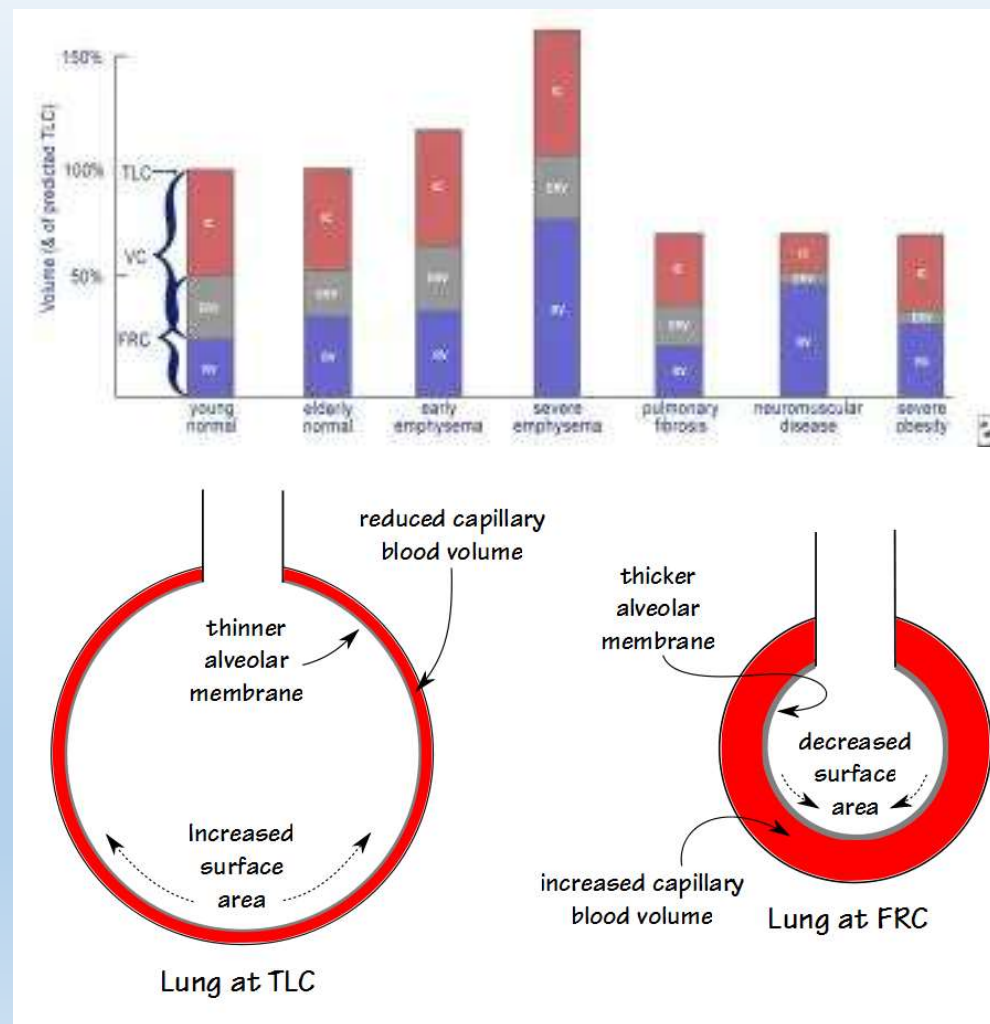
- Další příčiny změn plicní difúze (Nguyen et al., 2016)

Increase DLCO	Decrease DLCO
Exercise (due to recruitment of capillaries)	Postexercise
Supine position (due to increased pulmonary capillary blood volume)	Standing
Müller maneuver (inspiration against closed mouth and nose after forced expiration)	Valsalva maneuver
Pulmonary hemorrhage	Lung resection
Polycythemia	Pulmonary emphysema (affecting capillary or alveolar bed)
Left-to-right shunt (eg, atrial septal defect)	Pulmonary vascular disease, including pulmonary arterial hypertension and chronic venous thromboembolism
Obesity	Interstitial lung diseases
Asthma	Anemia
Chronic bronchitis without major emphysema	Evening
Morning	Drugs (eg, amiodarone, bleomycin, methotrexate)
Pregnancy	Pulmonary lymphangitic carcinomatosis

- TLCO/DLCO obecně hodnotí povrch a permeabilitu alveolokapilární bariéry
- Kco/kco závisí výrazně také na perfúzi plic

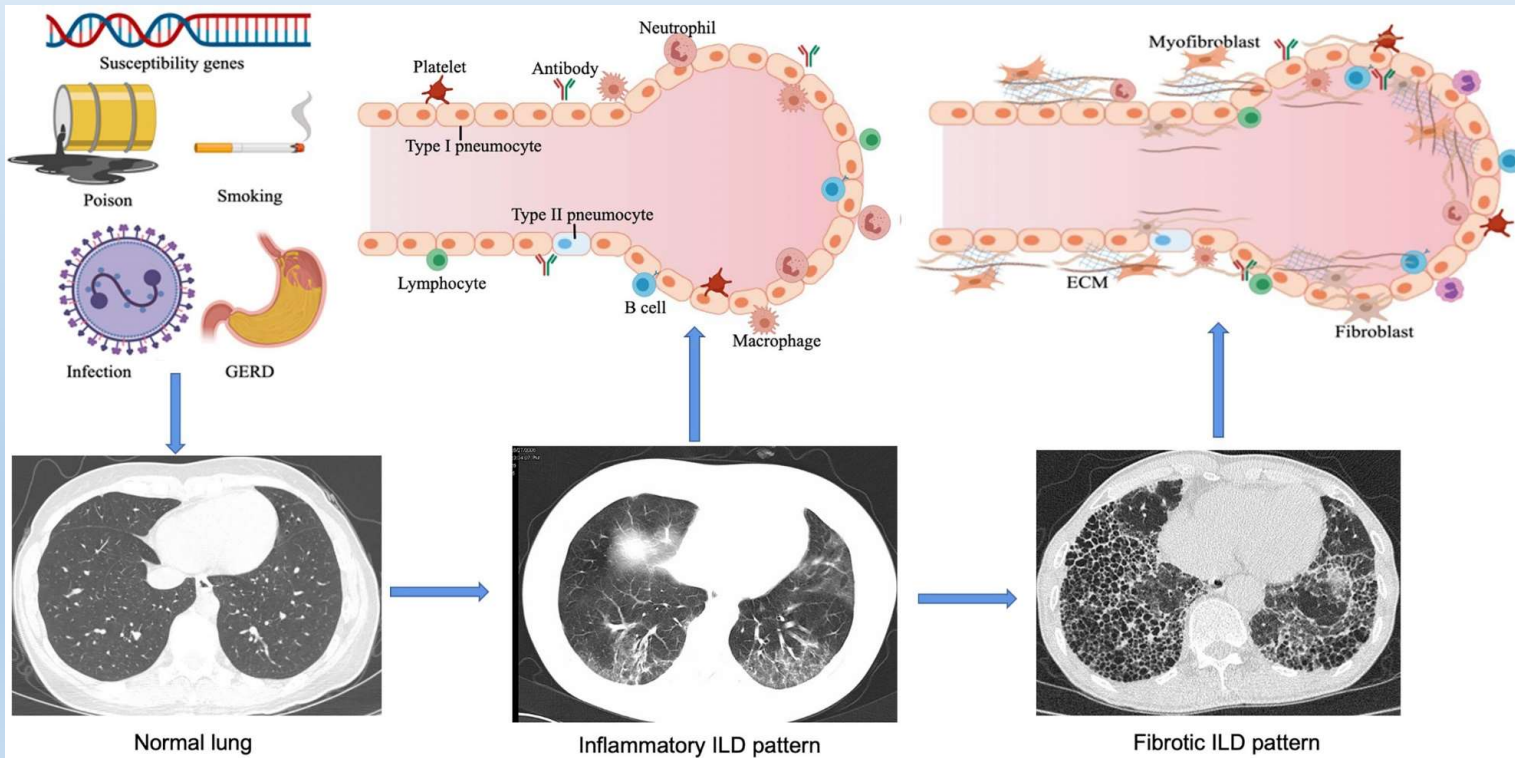
Plicní objemy a parametry difúze u restričních chorob

- U intersticiálních plicních procesů (IPP) současné snížení vitální kapacity i reziduálního volumu × vysoký u mimoplicních příčin restrikce
- TLCO/DLCO je obecně u plicních restrikcí i u emfyzému snížený
 - Je vysoký při vysoké hodnotě TLC kvůli natažení a ztenčení alveolární membrány
- K_{CO} (= $DLCO/V_a$) klesá při vysokém plicním objemu (viz emfyzém)
- u nízkých objemů kompenzace ↑ perfúzí a tím vysoké K_{CO} (např. restrikce z mimoplicních příčin)
- Při IPP dochází k fibrotizaci alveolární membrány – normální hodnota K_{CO} při nízkých plicních objemech je vlastně patologická



Intersticiální plicní procesy

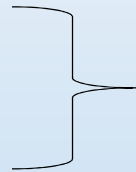
- Současná porucha ventilace (restrikce) a difúze, později i perfúze



Rozdělení intersticiálních plicních procesů

1) Ze známých příčin

- silikóza
- azbestóza
- uhlokopská pneumokonióza
- farmářská plíce – alergie
- Polékové/postradiační IPP



Anorganický prach

2) Idiopatické

- idiopatická plicní fibróza (IPF)
- kryptogenní fibrotizující alveolitis

3) Granulomatózní léze

- sarkoidóza

4) Jiné

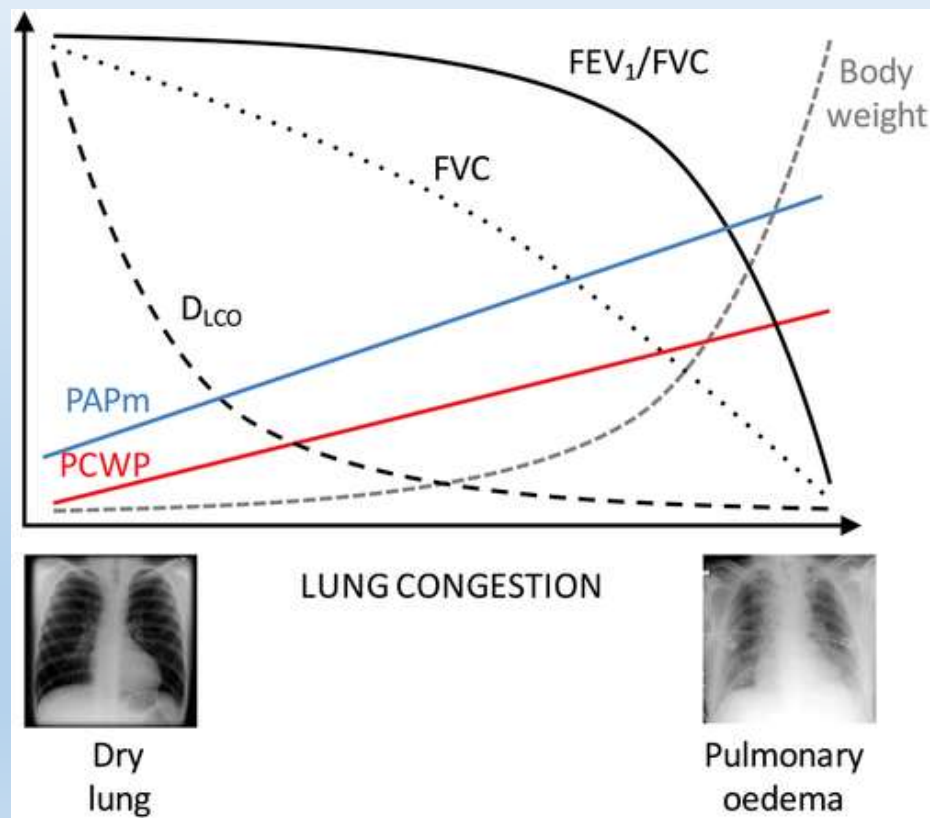
Důsledky intersticiálních plicních procesů

- Porucha difúze - kombinace mrtvého prostoru a zkratu
- Plicní restrikce
- Plicní hypertenze
- Hypoxémie s tendencí k respirační alkalóze (vedle hypoxie při zkratu i role stimulace J-receptorů), později hyperkapnie při ↑ mrtvém prostoru
- Prognóza relativně nejhorší u IPF (medián přežití 3-5 let), lepší u jiných příčin

Plicní edém

- Porucha difúze, perfúze, později i ventilace (restrikce)
- $F = A \cdot K \cdot [(P_c - P_i) - \sigma(\pi_c - \pi_i)]$
- Nejčastěji následek levostranného srdečního selhání „dozadu“ nebo hypervolémie ($\uparrow P_c$)
- Plicní záněty ($\uparrow K$ a $\downarrow \sigma$)
- Vzácně u hypoproteinémie (π_c)
 - \uparrow tekutiny v intersticiu vede k \uparrow toku lymfy a \downarrow koncentrace proteinů v intersticiu
 - Tím se udržuje nízký gradient onkotických tlaků

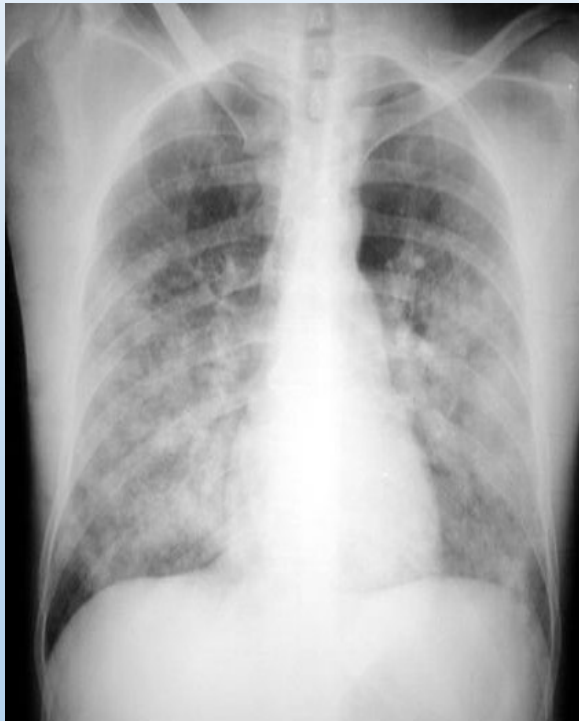
Plicní edém a hlavní parametry ventilace, difúze + perfúze



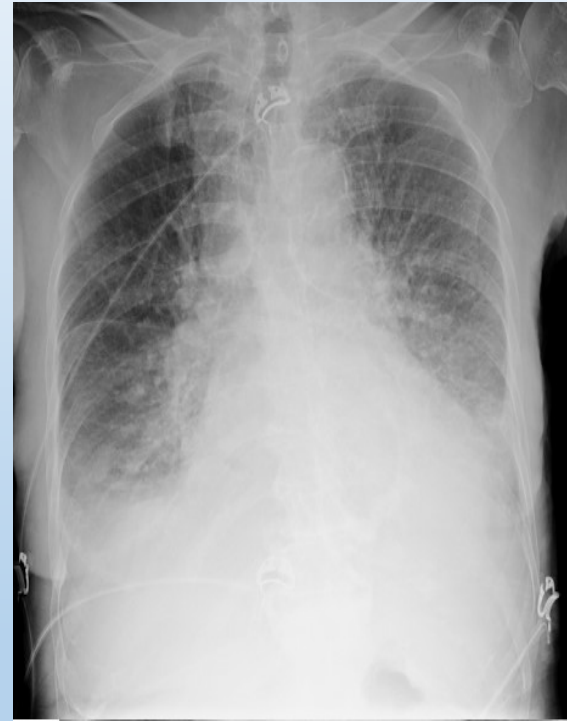Typy plicních edémů

- Intersticiální
- Alveolární
- Plicní edém × pleurální výpotek
- Podobně jako u pleurálního výpotku či ascitu lze rozlišit exsudát a transsudát
 - Ale diagnostika obtížnější
 - Většina plicních edémů jsou transsudáty
 - Výjimka: ARDS

RTG obraz



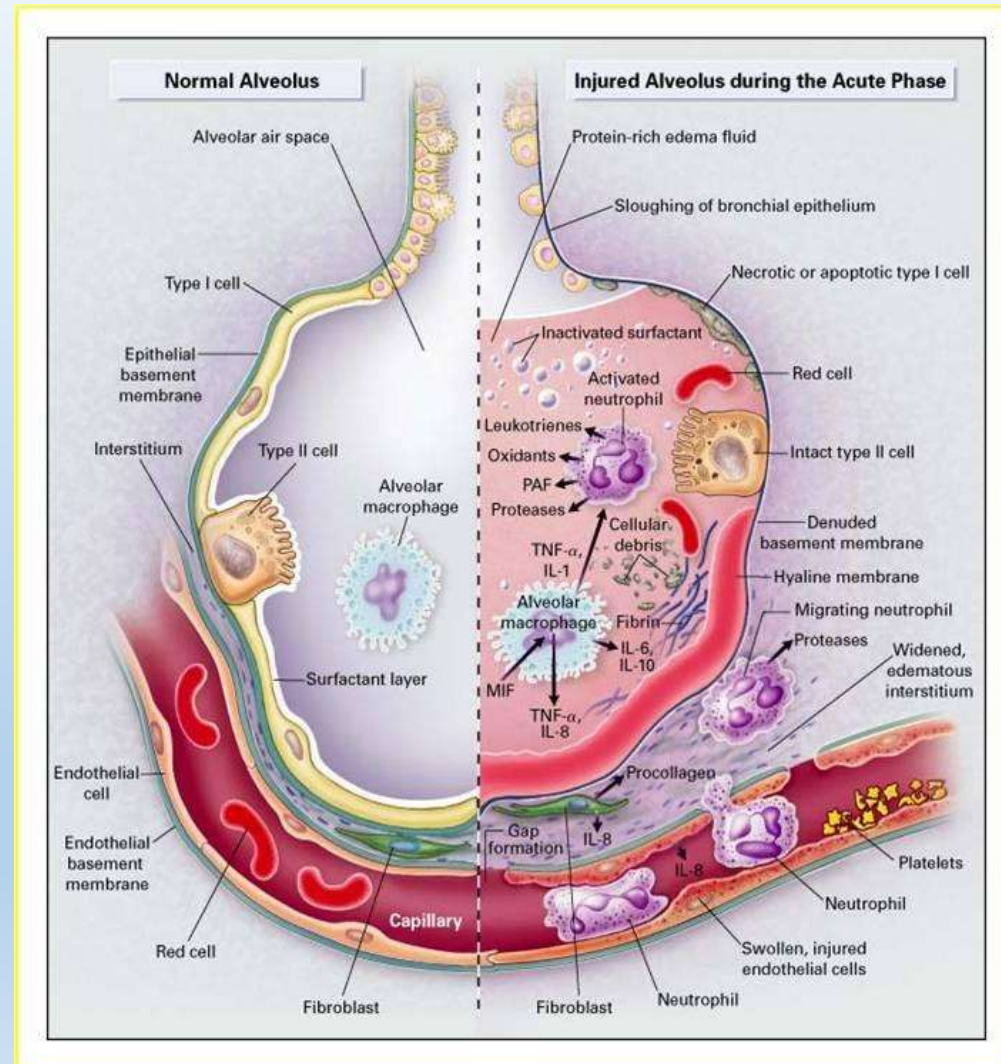
Plicní edém



Bilaterální fluidothorax

Syndrom dechové tísně dospělých (ARDS – „šoková plíce“)

- Důsledek zánětlivého poškození plíce při SIRS, plicních infekcích, aspiraci žal. šťávy, tonutí
- Exsudativní fáze (v řádu hodin): uvolnění cytokinů, infiltrace leukocyty, plicní edém, destrukce pneumocytů typu I
- Proliferativní fáze: fibróza, ↑ mrtvý prostor, proliferace pneumocytů typu II
- Reparativní fáze: ↓ zánět, ↓ edém, přetrvává fibróza, většinou trvalá plicní restrikce



Děkuji za pozornost